

Р.Д. СИНЕЛЬНИКОВ
Я.Р. СИНЕЛЬНИКОВ

АТЛАС АНАТОМИИ ЧЕЛОВЕКА

в 4-х томах

*Рекомендовано Управлением учебных заведений
Министерства здравоохранения Российской
Федерации в качестве учебного пособия
для студентов медицинских вузов*

Издание второе, стереотипное



Москва
«Медицина»
1996

Р.Д. СИНЕЛЬНИКОВ
Я.Р. СИНЕЛЬНИКОВ

АТЛАС АНАТОМИИ ЧЕЛОВЕКА

4^{ТОМ}

*Учение о нервной системе
и органах чувств*



Москва
«Медицина»
1996

ББК 28.86
С 38
УДК 611 (084.4)

Синельников Р. Д., Синельников Я. Р.

С 38 Атлас анатомии человека: Учеб. пособие.— 2-е изд., стереотипное.— В 4 томах. Т. 4.— М.: Медицина, 1996.— 320 с.: ил.— (Учеб. лит. Для студ. мед. вузов).— ISBN 5-225-02723-7

В четвертом томе рассмотрены строение, топография, функции и возрастные особенности центральной, периферической и вегетативной [автономной] нервной системы, а также органов чувств. Текст иллюстрирован оригинальными рисунками, рентгенограммами и фотографиями препаратов. Анатомические термины приведены в соответствии с Международной анатомической номенклатурой (5-е издание).

С $\frac{1909000000-62}{039(01)-96}$ Без объявления

ББК 28.86

ISBN 5-225-02723-7

© Р. Д. Синельников, Я. Р. Синельников, 1994

СПИСОК СОКРАЩЕНИЙ

A., a.— arteria	— артерия
Aa., aa.— arteriae	— артерии
V., v.— vena	— вена
Vv., vv.— venae	— вены
M., m.— musculus	— мышца
Mm., mm.— musculi	— мышцы
N., n.— nervus	— нерв
Nn., nn.— nervi	— нервы
R., r.— ramus	— ветвь
Rr., rr.— rami	— ветви
Lig., lig.— ligamentum	— связка
Ligg., ligg.— ligamenta	— связки
Gl., gl.— glandula	— железа
Gll., gll.— glandulae	— железы
Nucl., nucl.— nucleus	— ядро
Nucll., nucll.— nuclei	— ядра
S.— seu, sive	— или
C _I , C _{II} , C _{III} ...	— nervus cervicalis I, II, III ...
Th _I , Th _{II} , Th _{III}	— nervus thoracicus I, II, III ...
L _I , L _{II} , L _{III} ...	— nervus lumbalis I, II, III ...
S _I , S _{II} , S _{III} ...	— nervus sacralis I, II, III ...

Непостоянные нервные сегменты заключены в круглые скобки, например (C_{II}), (Th_{VI}).

1 УЧЕНИЕ
О НЕРВНОЙ
СИСТЕМЕ
НЕВРОЛОГИЯ

Центральная нервная система —
Systema nervosum centrale

17

Периферическая нервная система —
Systema nervosum periphericum

107

Вегетативная (автономная) нервная система —
Systema nervosum autonomicum

207

Нервная система, *systema nervosum* (рис. 868), контролирует и регулирует все функции организма, обеспечивает согласованность его работы как целого и вместе с эндокринной системой — реакцию на внешние и внутренние раздражители. Она осуществляет ввод информации, ее анализ, синтез и хранение, а также передачу сигналов к исполнительным органам. Все эти функции выполняют нейроны — нервные клетки с отростками, работающие среди опорных клеток нейроглии.

Нейрон (нейроцит), *neuronum (neurocytus)*, имеет тело, соприкасаясь с длинным отростком — аксоном (нейрит), *axon (neuritum)*, и короткие ветвящиеся отростки — дендриты, *dendrita*.

Нейроны образуют цепи, передающие сигнал — нервный импульс — от дендритов к телу и далее на аксон, который, разветвляясь, контактирует с телами других нейронов, их дендритами или аксонами. Связь нейронов осуществляется через зону контакта — синапс, обеспечивающий передачу нервного импульса. В этой передаче, как правило, принимают участие химические вещества — медиаторы. При передаче импульса возникает небольшая задержка в прохождении импульса. Число связей одного нейрона достигает нескольких тысяч и определяется характером ветвления его отростков. На протяжении жизни человека синапсы могут разрушаться и могут формироваться новые синапсы. С образованием новых контактов между нейронами связаны, в частности, механизмы памяти.

Цепи нейронов, включающие в себя афферентный (чувствительный) нейрон, дендриты которого имеют чувствительные окончания (рецепторы) в различных органах, и эфферентный нейрон, чей аксон заканчивается в рабочем органе (мышце, железе), обозначаются как простейшие рефлекторные дуги. Обычно в рефлекторной дуге импульс с чувствительного нейрона передается на вставочный (ассоциативный) нейрон, а с последнего — на эфферентный (эффекторный) нейрон. Многочисленные связи ассоциативного нейрона включают рефлекторную дугу в сложнейшие нейронные комплексы.

Процессу становления окончательной структуры нервной системы индивида предшествует сложный путь онтогенетического развития.

Нервная система развивается из нервного зародышевого листка — эктодермы. Закладка нервной системы имеет вид нервной пластинки, представляющей собой утолщение эктодермы вдоль дорсальной поверхности туловища. В дальнейшем края нервной пластинки, утолщаясь, сближаются между собой, в то время как сама пластинка, углубляясь, образует *нервную бороздку*. Края пластинки, принявшие форму *нервных валиков*, соединяются и образуют *нервную трубку*, которая, погружаясь в глубину, отшнуровывается от эктодермы.

Одновременно из клеток, входящих в состав нервных валиков, образуются *узловые (ганглиозные) пластинки*. В дальнейшем они расщепляются: часть их, располагаясь в виде валиков по бокам нервной трубки, ближе к ее дорсальной поверхности, образует *спинномозговые узлы*; другая часть нервных клеток мигрирует на периферию, образуя узлы вегетативной нервной системы.

Различная дифференцировка и неравномерность роста нервной трубки значительно изменяют ее внутреннюю структуру, внешний вид и форму полости.

Расширенный краниальный отдел нервной трубки развивается в **головной мозг**, а остальная ее часть — в **спинной мозг** (рис. 869—877).

Клетки нервной трубки дифференцируются в нейробласты, образующие нейроны с их отростками, и в спонгиобласты, дающие элементы нейроглии (ткань вспомогательного и трофического значения).

Нейроны развиваются как высокоспециализированные клетки. Посредством своих отростков одни нейроны устанавливают связи между различными отделами мозга — это вставочные (ассоциативные) нейроны, другие осуществляют связь нервной системы с другими органами — это афферентные (рецепторные) и эфферентные (эффекторные) нейроны.

Аксоны афферентных и эфферентных нейронов входят в состав **нервов**, отходящих от головного и спинного мозга.

Центральная нервная система — головной и спинной мозг — состоит из *серого и белого вещества*. Серое вещество представляет собой скопление тел нервных клеток, белое вещество образовано аксонами нервных клеток. Серая окраска характерна также для тех участков нервной системы,

которые содержат скопления тел нейронов, выселившихся далеко за пределы нервной трубки (симпатические и другие узлы).

В той части нервной трубки, которая образует спинной мозг, нервные клетки концентрируются в окружности ее полости, формируя серое вещество. Отростки этих клеток, располагаясь по периферии стенки трубки, участвуют в образовании белого вещества. Полость трубки по мере развития спинного мозга становится узкой и превращается в *центральный канал спинного мозга*, заполненный *цереброспинальной (спинномозговой) жидкостью*.

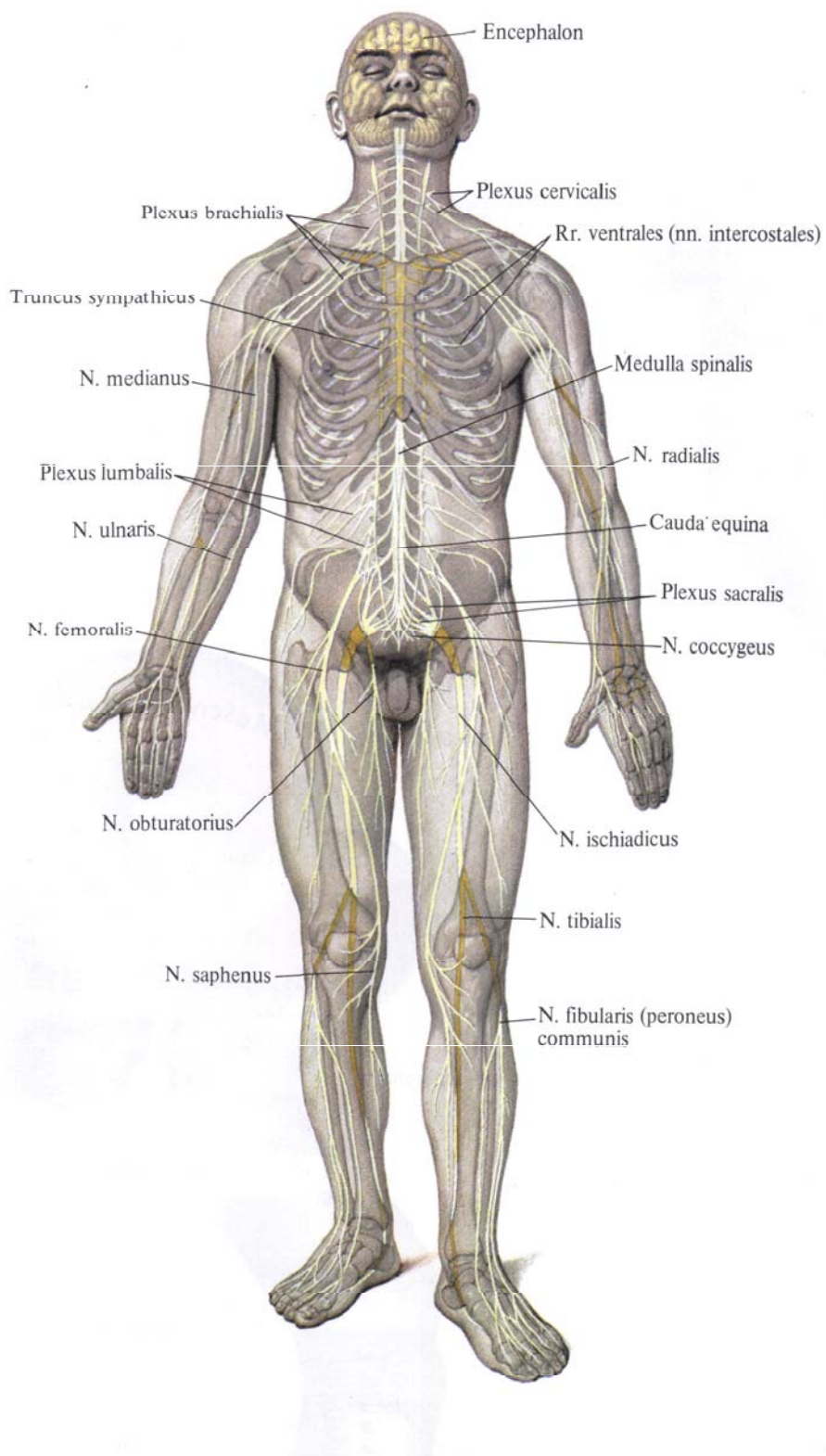
В передней части нервной трубки заметны два перехвата, которые делят ее на три первичных пузыря (см. рис. 869): передний мозговой пузырь, или **передний мозг, *prosencephalon***, средний мозговой пузырь, или **средний мозг, *mesencephalon***, и задний мозговой пузырь, или **ромбовидный мозг, *rhombencephalon***.

В дальнейшем образуется пять вторичных пузырей (см. рис. 870, 873). Передний мозг делится на два пузыря: первый мозговой пузырь, или **колючий мозг, *telencephalon***, и второй мозговой пузырь, или **промежуточный мозг, *diencephalon***. Средний мозг не делится и становится третьим мозговым пузырем. Ромбовидный мозг делится на два пузыря: **задний мозг, *metencephalon***, и **продолговатый мозг, *myelencephalon***.

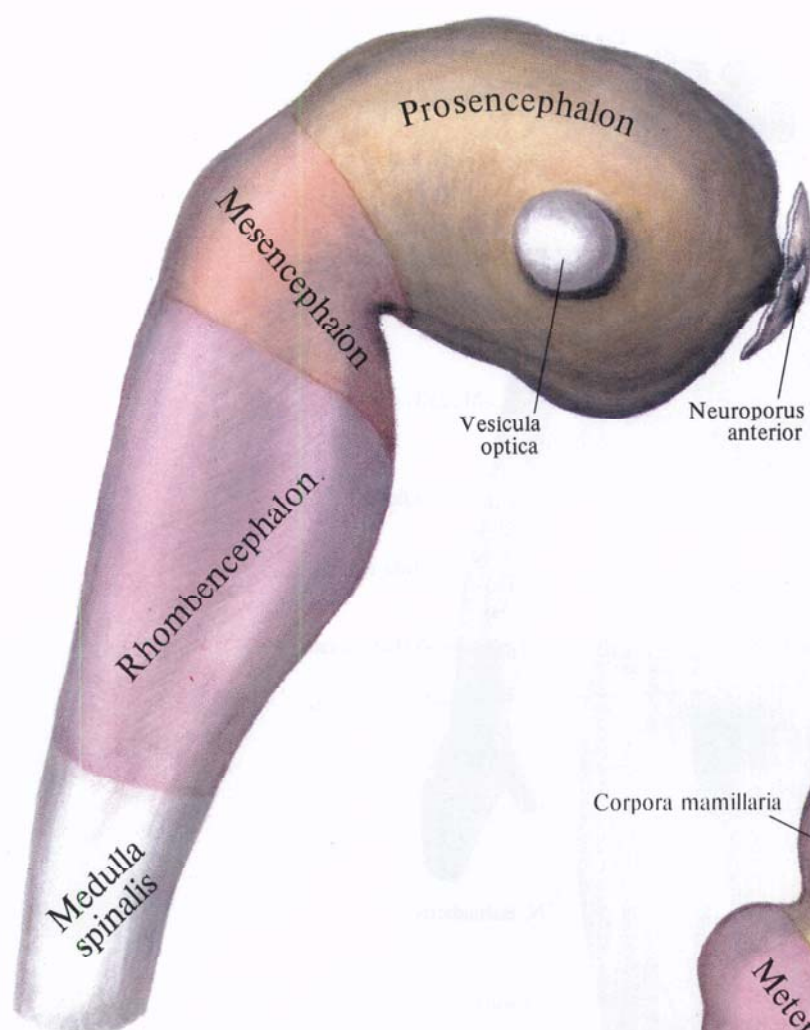
Одновременно в результате неравномерности роста головного мозга образуется ряд изгибов: теменной — на уровне среднего мозгового пузыря, мостовой — в области заднего мозгового пузыря и затылочный — на границе перехода спинного мозга в продолговатый.

Вследствие значительного утолщения стенок и усложнения рельефа поверхности мозга полости мозговых пузырей приобретают форму различных по величине и положению щелей — *желудочков головного мозга*. Желудочки мозга заполнены спинномозговой жидкостью и сообщаются между собой и с центральным каналом спинного мозга. Стенка каждого мозгового пузыря развивается в определенную часть головного мозга, а полость превращается в соответствующий желудочек.

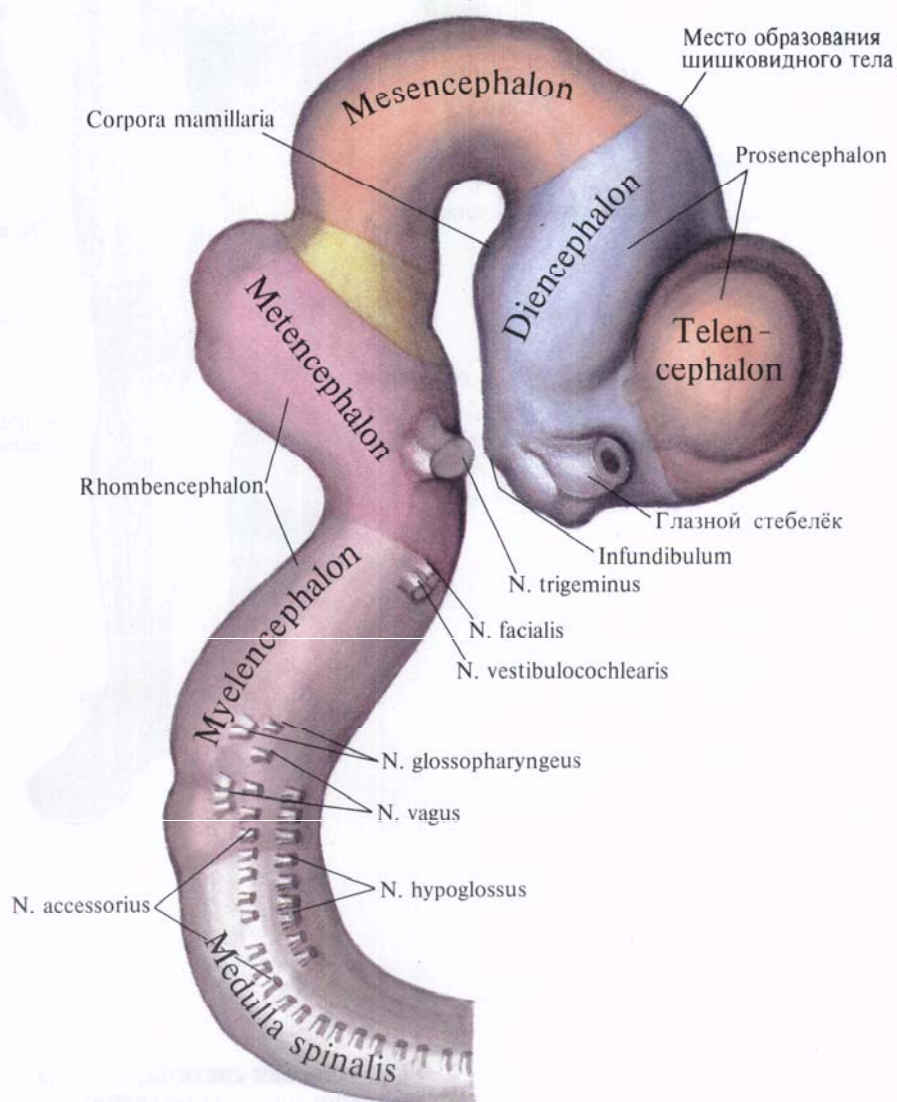
Вентральная стенка заднего отдела ромбовидного мозга преобразуется в **продолговатый мозг**, а задняя стенка



868. Нервная система, *systema nervosum* (полусхематично).



869. Головной мозг, энцефалон, эмбриона; вид справа.
(Стадия трех мозговых пузырей.
По реконструкционной модели.)



870. Головной мозг, энцефалон;
эмбрион длиной 10,2 мм; вид
справа.
(Стадия пяти мозговых пузырей.
По реконструкционной модели.)

остаётся тонкой пластинкой и образует **нижний мозговой парус**.

Задний мозг составляют мозжечок и мост.

Полость ромбовидного мозга превращается в **IV желудочек**, который посредством отверстий сообщается с подпаутинным пространством.

Дорсальная стенка среднего мозга образует *крышу среднего мозга*, или *четверохолмие*, а вентральная — *ножки мозга*. Полость среднего мозга превращается в узкий канал — *водопровод мозга*, который соединяет III и IV желудочки (см. рис. 877).

Промежуточный мозг также интенсивно развивается. Боковые стенки его образуют таламусы, а вентральная стенка — гипоталамус. Из дорсальной стенки развивается шишковидное тело, но на большем своем протяжении эта стенка остаётся недифференцированной и образует *эпителиальную пластинку*. Полость промежуточного мозга превращается в узкую сагиттально расположенную щель между таламусами — **III желудочек**.

Конечный мозг представлен правым и левым полушариями большого мозга, покрывающими все остальные мозговые пузыри (см. рис. 874—877). Полушария состоят из наружно расположенной *коры большого мозга (плащ)*, составляющего почти всю массу полушарий *белого вещества*, залегающих в области нижнего отдела полушарий *базальных ядер* и занимающего наиболее вентральное положение *обонятельного мозга*. Полость конечного мозга образует два *боковых желудочка*, из которых левый условно считают первым боковым желудочком.

Развившиеся из нервной трубки спинной и головной отделы мозга вместе с отходящими от них нервами как анатомически, так и функционально представляют собой единое целое.

Нервы являются совокупностью отростков нейронов. Дендриты чувствительных клеток, залегающих в узлах спинномозговых и черепных нервов, заканчиваются на периферии рецепторами. Рецепторы воспринимают раздражения из внешней и внутренней среды, трансформируя их в нервный импульс. Последний по дендритам (афферентным — центростремительным, чувствительным волокнам) через тело чувствительного нейрона и затем по его аксону переда-

ется в спинной или головной мозг. Аксоны клеток, залегающих в сером веществе головного и спинного мозга, в составе нервов получают название двигательных (эффекторных, центробежных) волокон. Они заканчиваются на периферии эффекторами, через которые передают импульсы из головного и спинного мозга исполнительным органам (мышцам и железам).

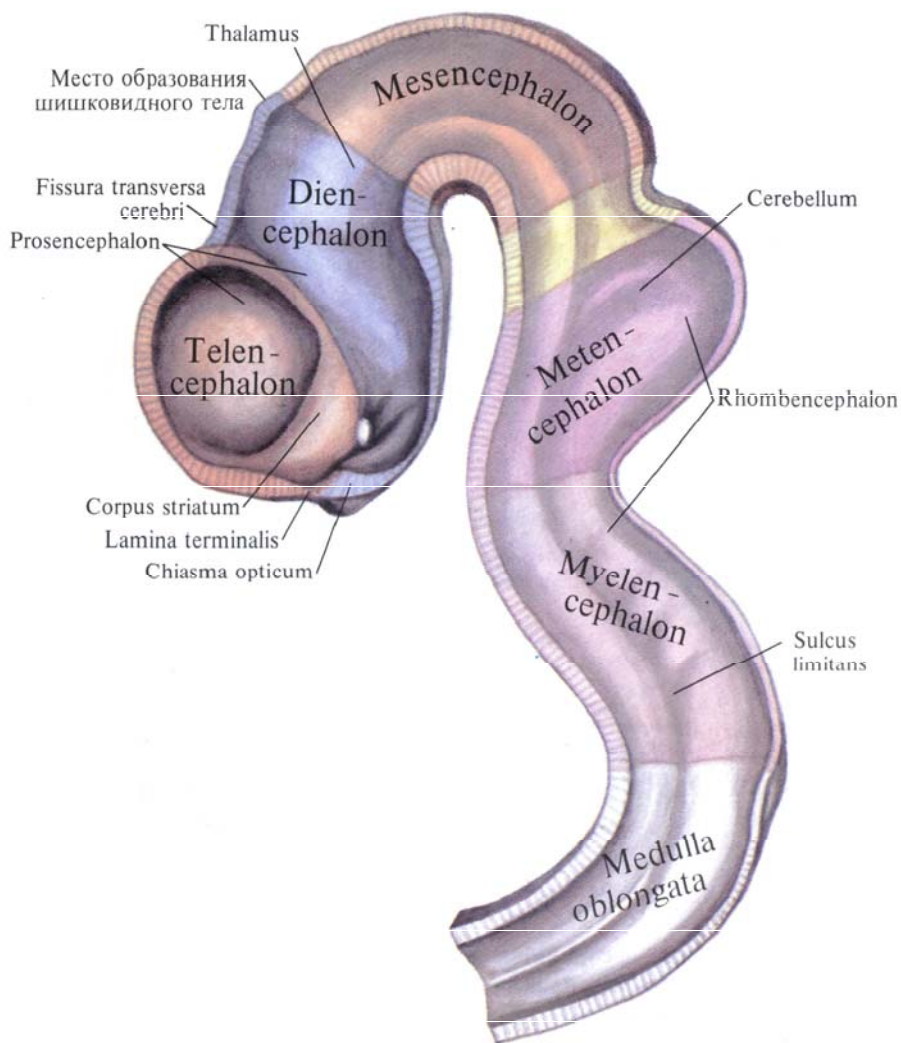
Абсолютное большинство нервов состоит из афферентных и эфферентных волокон.

Учитывая преимущественную локализацию тел нейронов в головном и спинном мозге и особую функцию головного и спинного мозга, всю единую нервную систему условно делят на **центральную нервную систему (ЦНС)** — головной и спинной мозг и **периферическую нервную систему**, куда входят *черепные и спинномозго-*

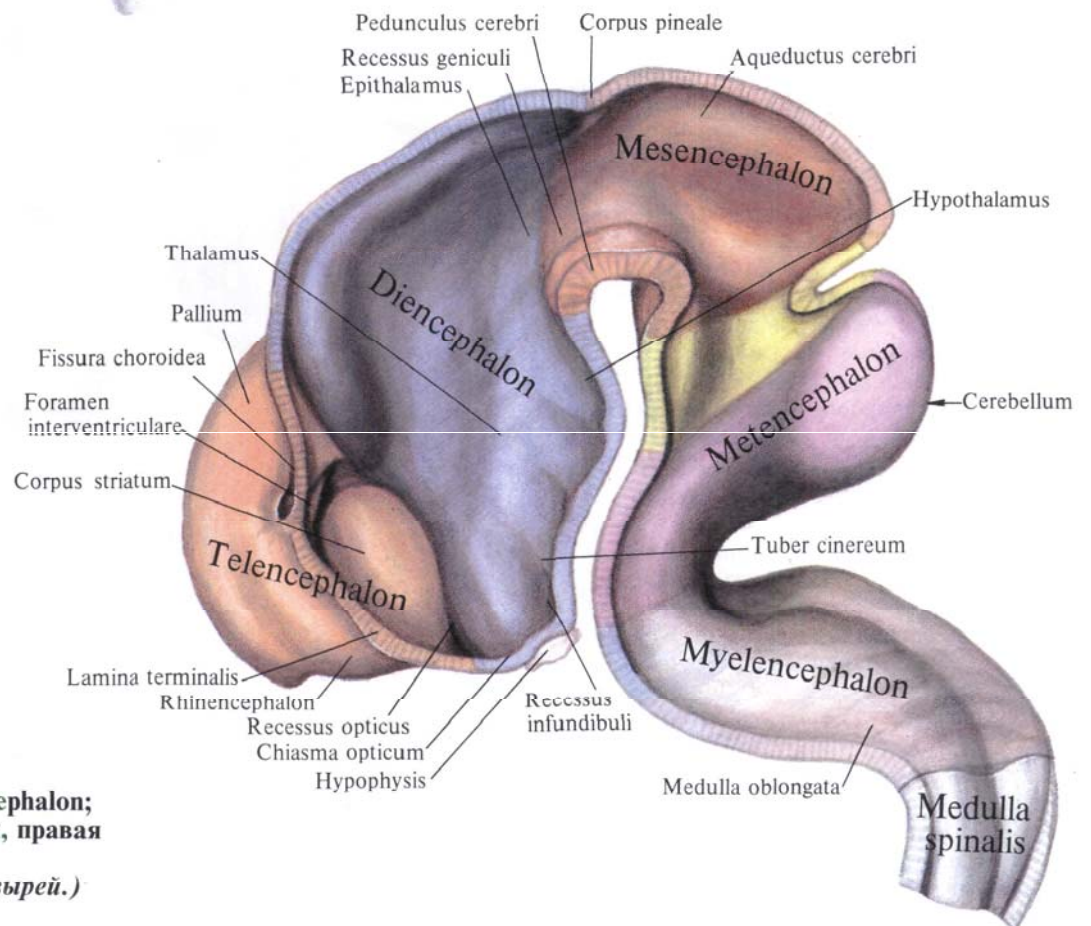
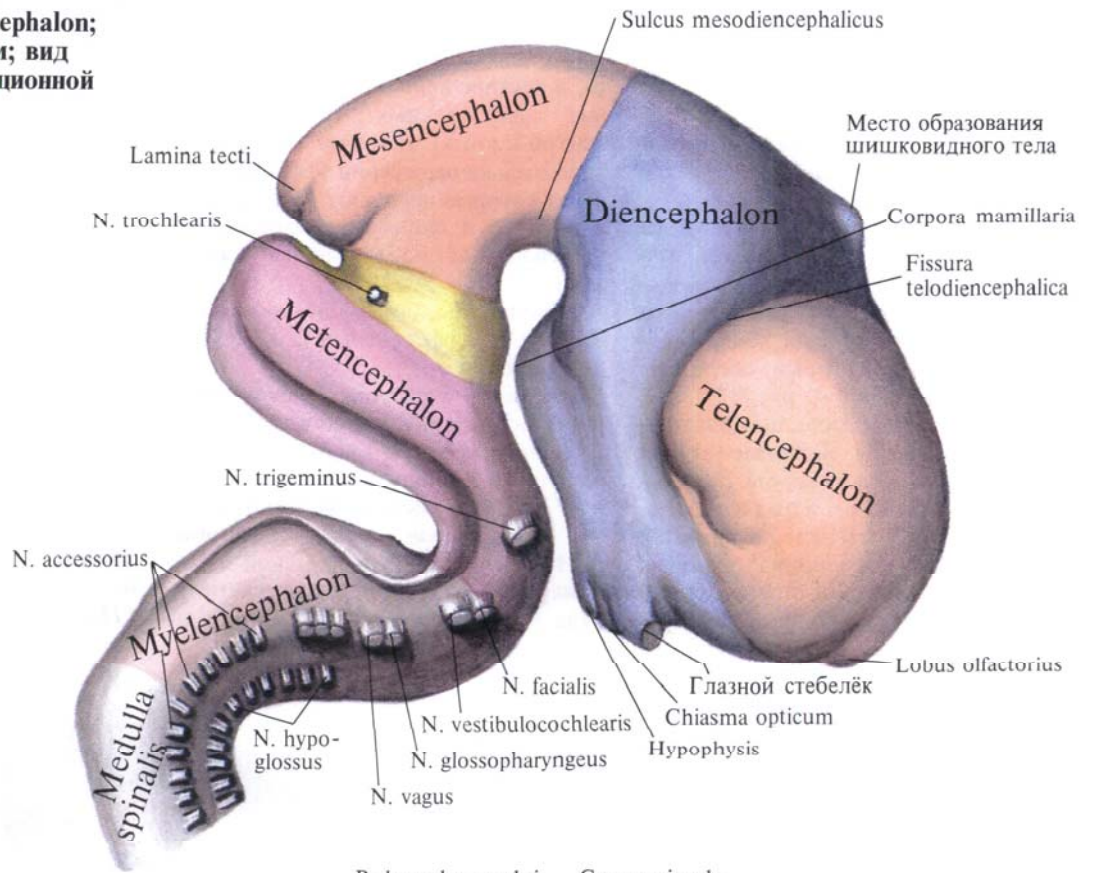
вые нервы с комплексом узлов, а также *нервные сплетения*.

В соответствии с функционально-морфологическими особенностями нервная система разделяется также на *анимальную* (соматическую) и *вегетативную* (автономную) системы, а в последней выделяют симпатическую и парасимпатическую части.

871. Головной мозг, энцефалон; эмбрион длиной 10,2 мм; правая половина; вид изнутри. (Полость мозговых пузырей.)

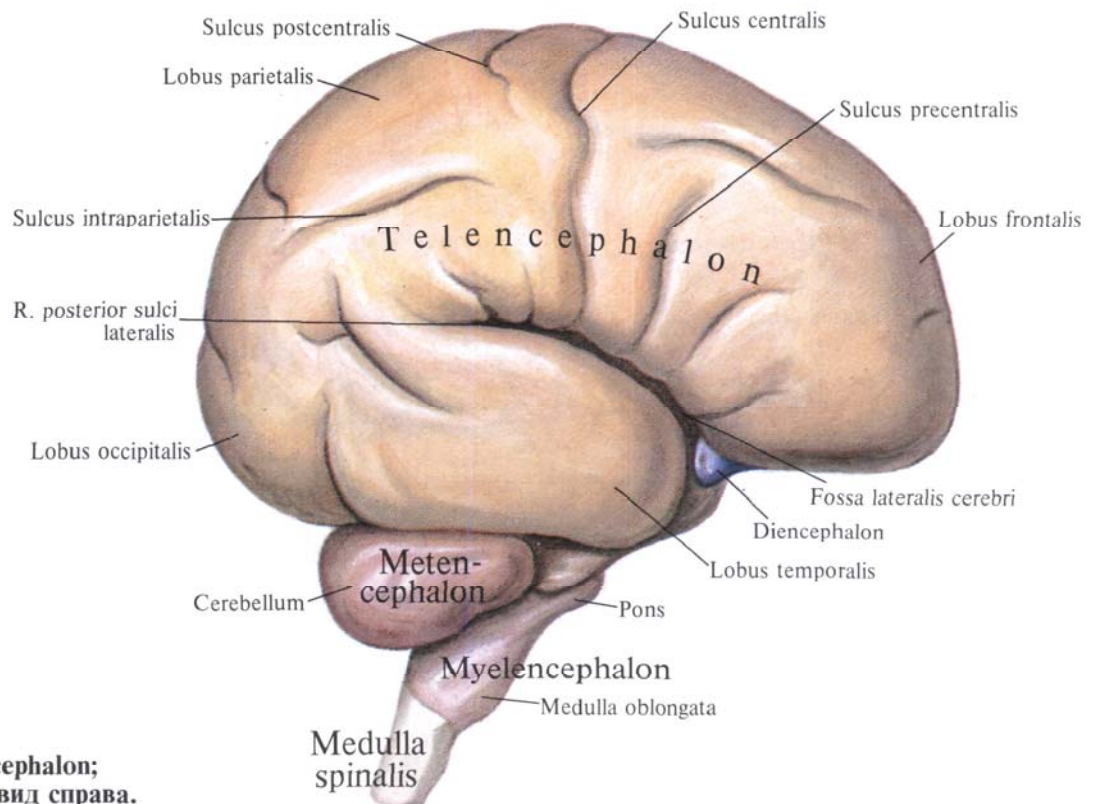
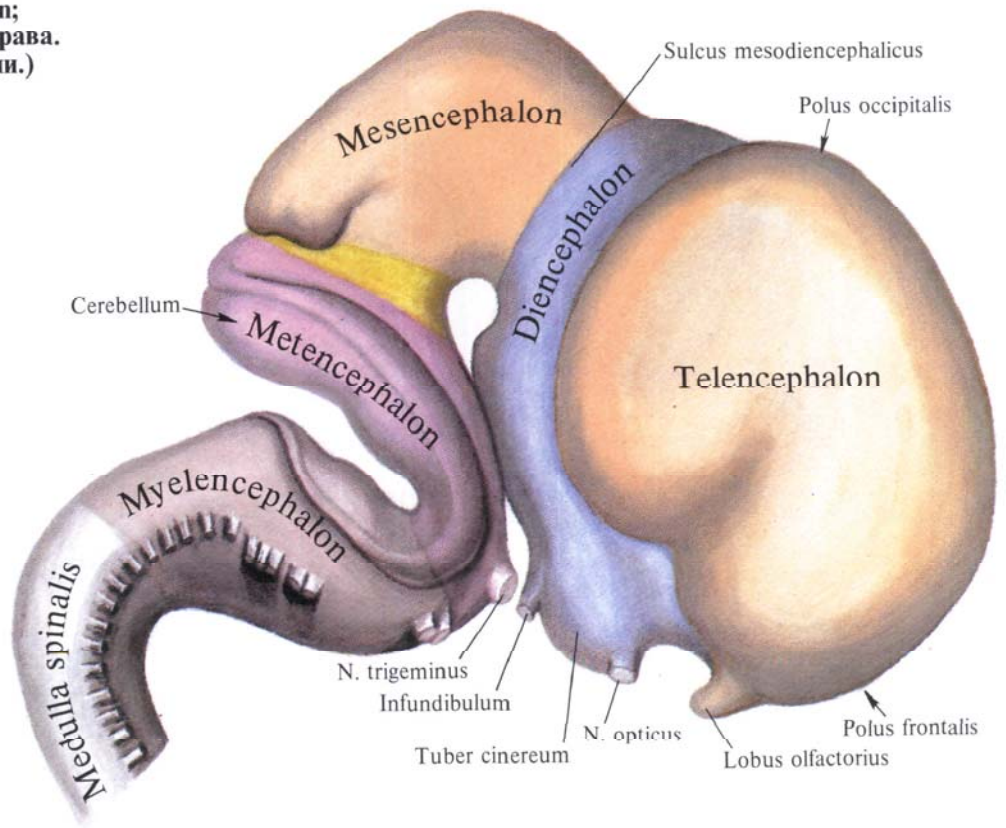


872. Головной мозг, енцефалон; эмбрион длиной 13,6 мм; вид справа. (По реконструкционной модели.)



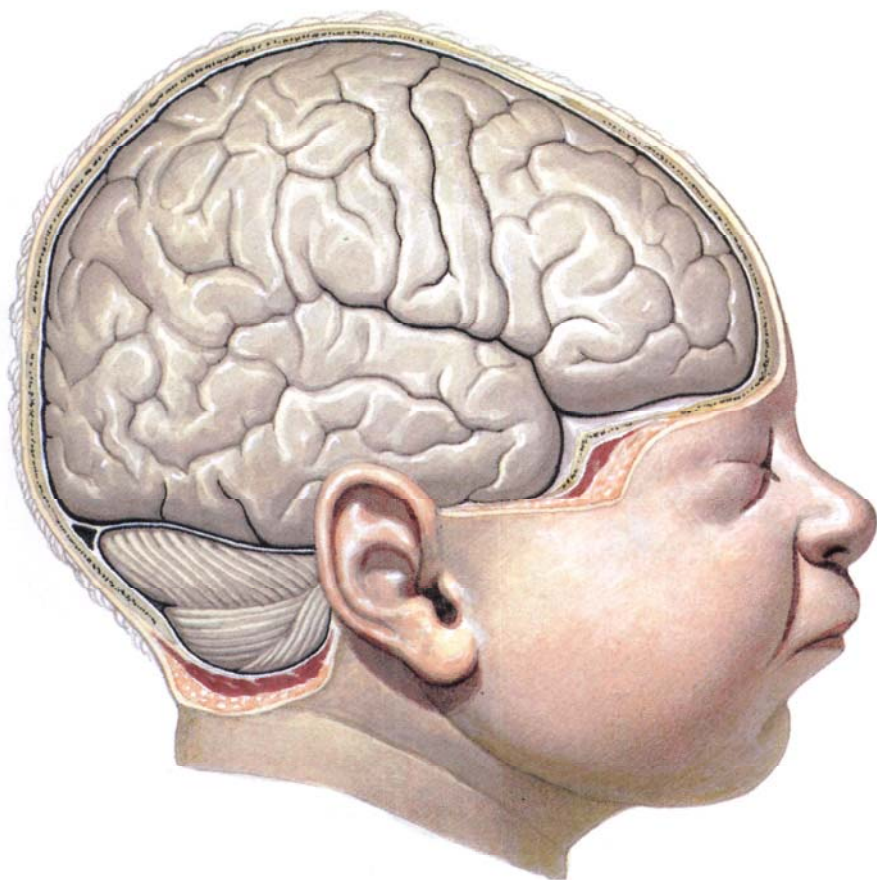
873. Головной мозг, енцефалон; эмбрион длиной 13,6 мм, правая половина; вид изнутри. (Полости мозговых пузырей.)

874. Головной мозг, енцефалон; эмбрион длиной 50 мм; вид справа. (По реконструкционной модели.)

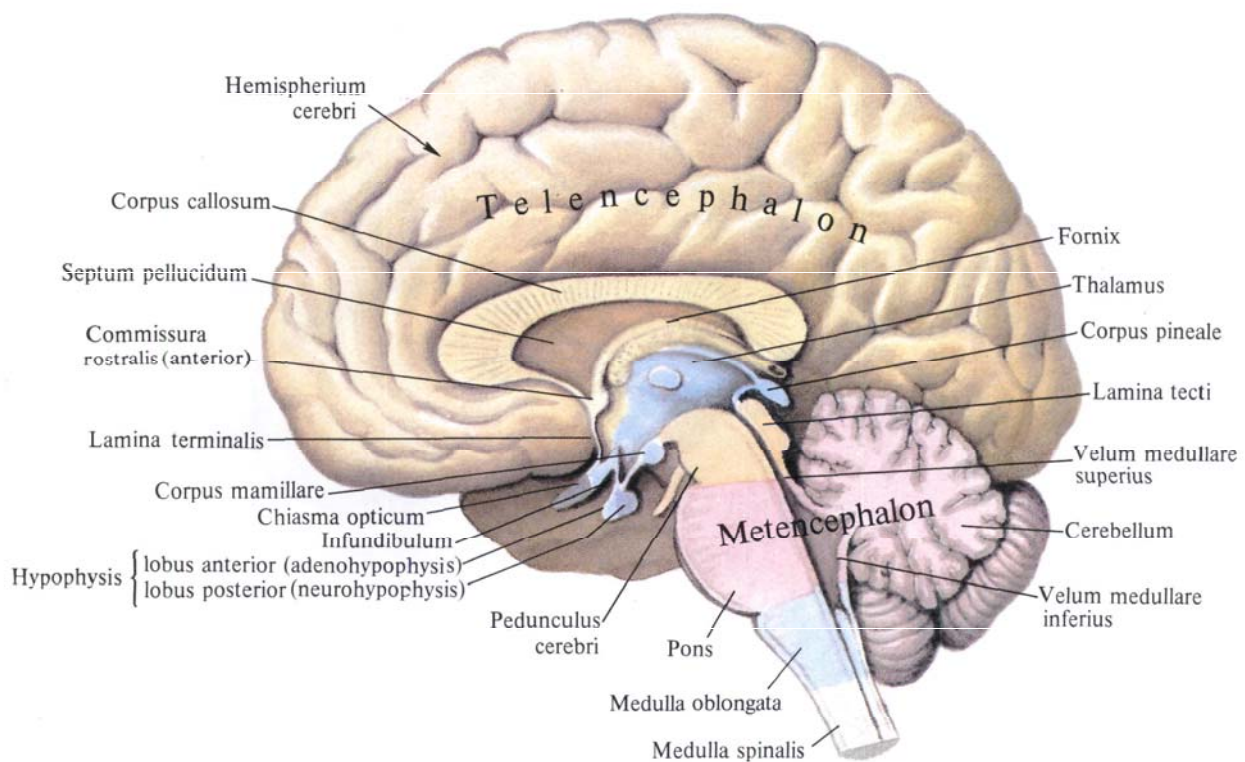


875. Головной мозг, енцефалон; эмбрион длиной 13 см; вид справа.

876. Головной мозг новорожденного, правое полушарие; вид сбоку.



877. Головной мозг взрослого, правое полушарие; медиальная поверхность.



ЦЕНТРАЛЬНАЯ НЕРВНАЯ СИСТЕМА

Спинальный мозг

18

Головной мозг

27

Краткий обзор проводящих путей

84

Мозговые оболочки

95

Центральная нервная система [центральная часть], *systema nervosum centrale* [pars centralis], состоит из филогенетически более старого *спинного мозга*, расположенного в позвоночном канале, и более нового *головного мозга*, лежащего в полости черепа. Спинной и головной мозг генетически, морфологически и функционально связаны между собой и без резкой границы переходят один в другой.

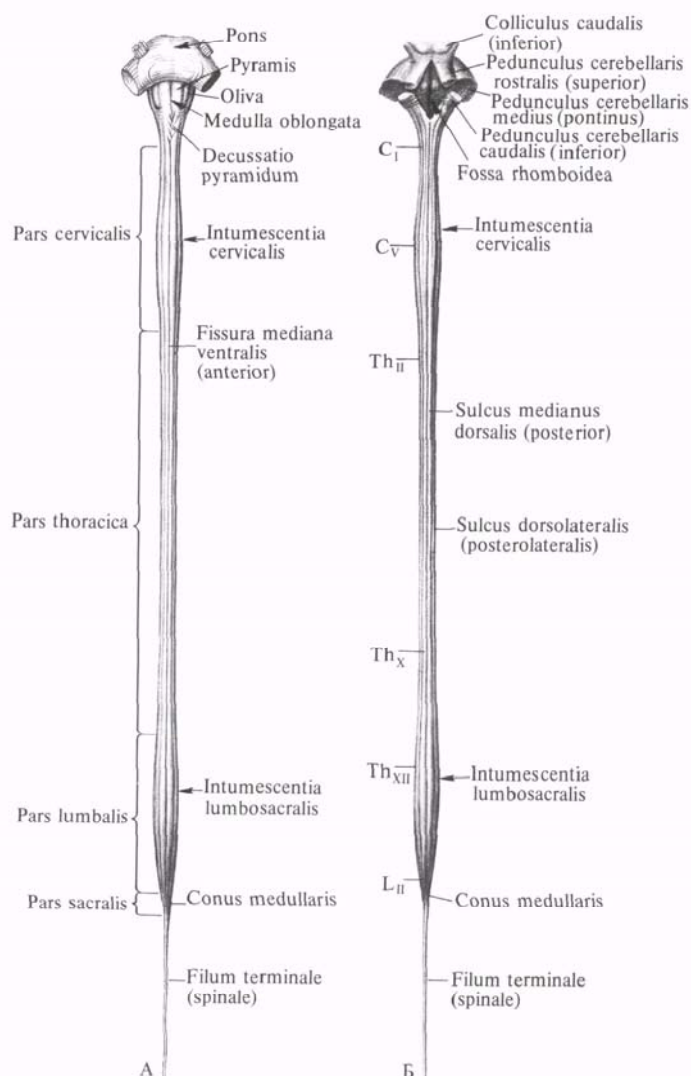
СПИННОЙ МОЗГ

Внешнее строение спинного мозга

Спинной мозг, medulla spinalis (рис. 878, 879), имеет по сравнению с головным мозгом относительно простой принцип строения и выраженную сегментарную организацию. Он обеспечивает связи головного моз-

га с периферией и осуществляет сегментарную рефлекторную деятельность.

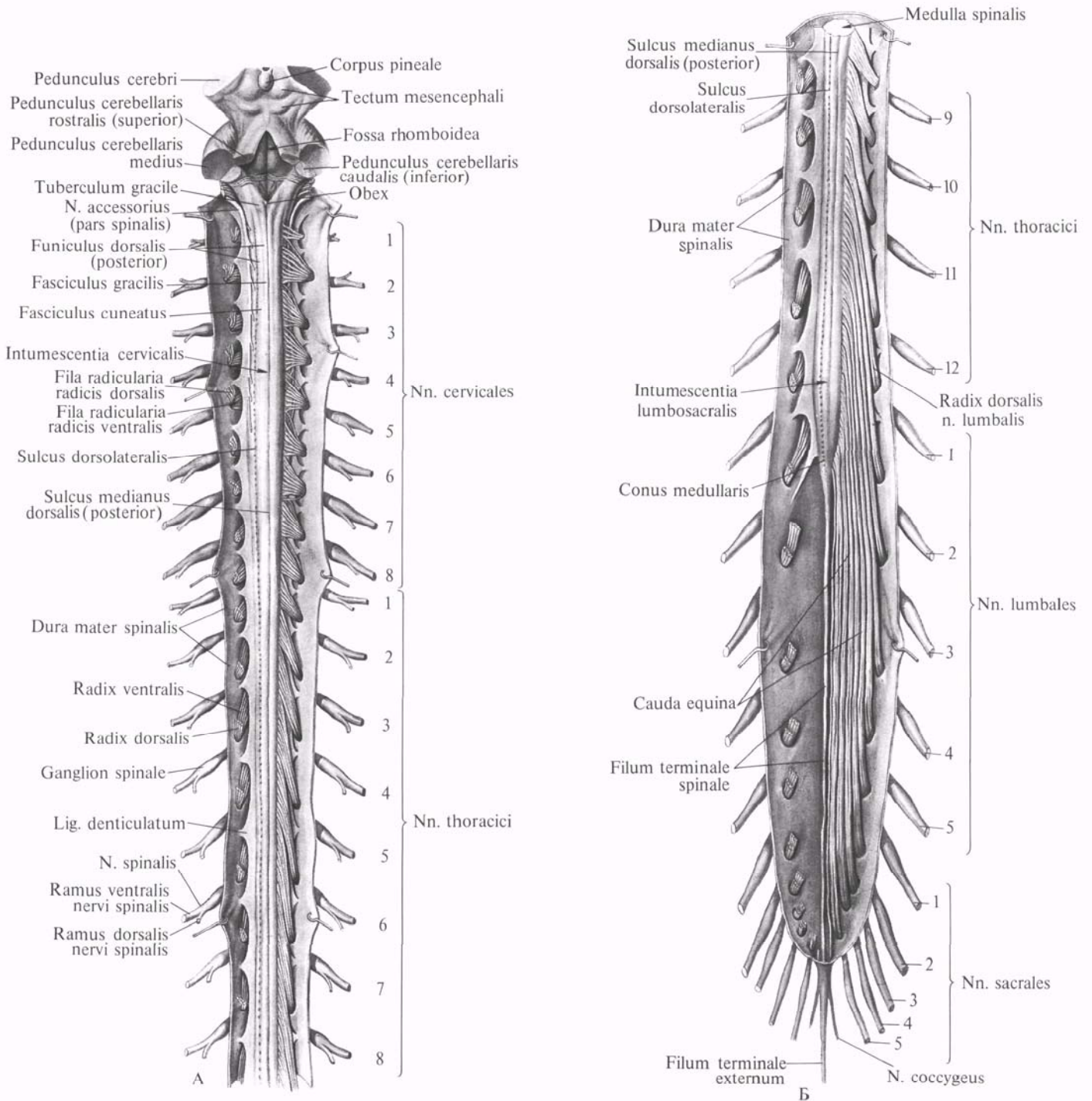
Залегает спинной мозг в позвоночном канале от верхнего края I шейного позвонка до I или верхнего края II поясничного позвонка, повторяя до известной степени направление кривизны соответствующих частей позвоночного столба. У плода 3 мес он оканчивается на уровне V пояснично-



878. Спинной мозг, medulla spinalis.

(Все оболочки спинного мозга и корешки удалены.)

A — вид спереди. Б — вид сзади.



879. Спина́й мозг, medulla spinalis, со спинномозговыми корешками, radices, и спинномозговые нервы, nn. spinales; вид сзади. (Твердая оболочка спинного мозга вскрыта; в пределах конского хвоста слева удалены спинномозговые корешки.)

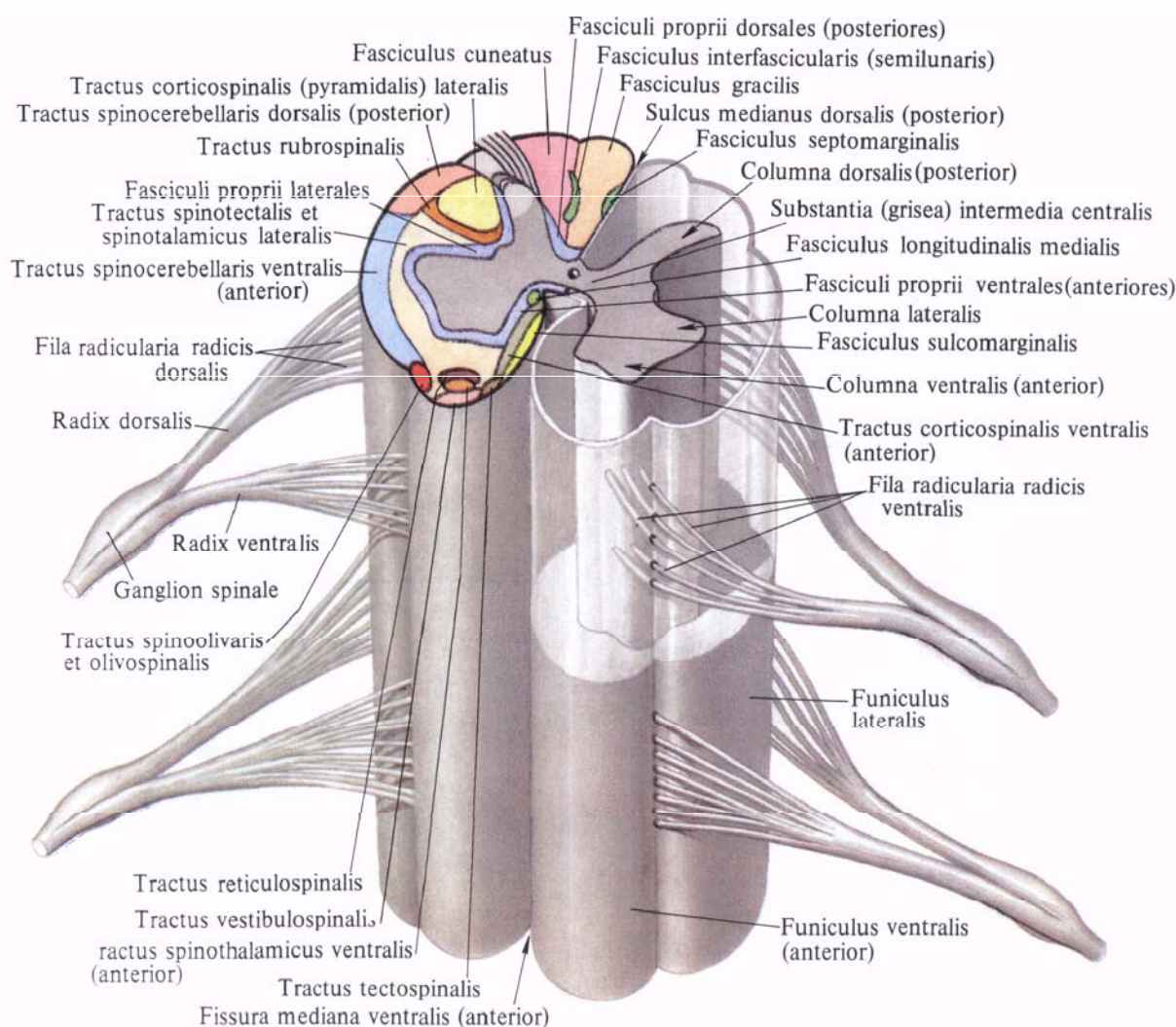
A — верхняя половина мозга. Б — нижняя половина мозга.

го позвонка, у новорожденного — на уровне III поясничного позвонка.

Спинальный мозг без резкой границы переходит в продолговатый мозг у места выхода первого шейного спинномозгового нерва. Скелетотопически эта граница проходит на уровне между нижним краем большого затылочного отверстия и верхним краем I шейного позвонка.

Внизу спинной мозг переходит в мозговую конус, *conus medullaris*, продолжающийся в концевую нить (спинномозговую), *filum terminale (spinale)*, которая имеет поперечник до 1 мм и является редуцированной частью нижнего отдела спинного мозга. Концевая нить, за исключением ее верхних участков, где есть элементы нервной ткани, представляет со-

бой соединительнотканное образование. Вместе с твердой оболочкой спинного мозга она проникает в крестцовый канал и прикрепляется у его конца. Та часть концевой нити, которая располагается в полости твердой мозговой оболочки и не сращена с ней, называется *внутренней концевой нитью*, *filum terminale internum*; остальная ее часть, сращенная с твер-



880. Спинальный мозг, *medulla spinalis*; вид спереди, справа и сверху (полусхематично). (Два сегмента спинного мозга; на правой стороне показана топография белого вещества; на левой стороне после удаления белого вещества видна форма серого вещества.)

дой мозговой оболочкой,— это *наружная концевая нить* (твёрдой оболочки), *filum terminale externum* (*durale*). Концевая нить сопровождается передними спинномозговыми артериями и венами, а также одним или двумя корешками копчиковых нервов.

Спинальный мозг не занимает целиком полость позвоночного канала: между

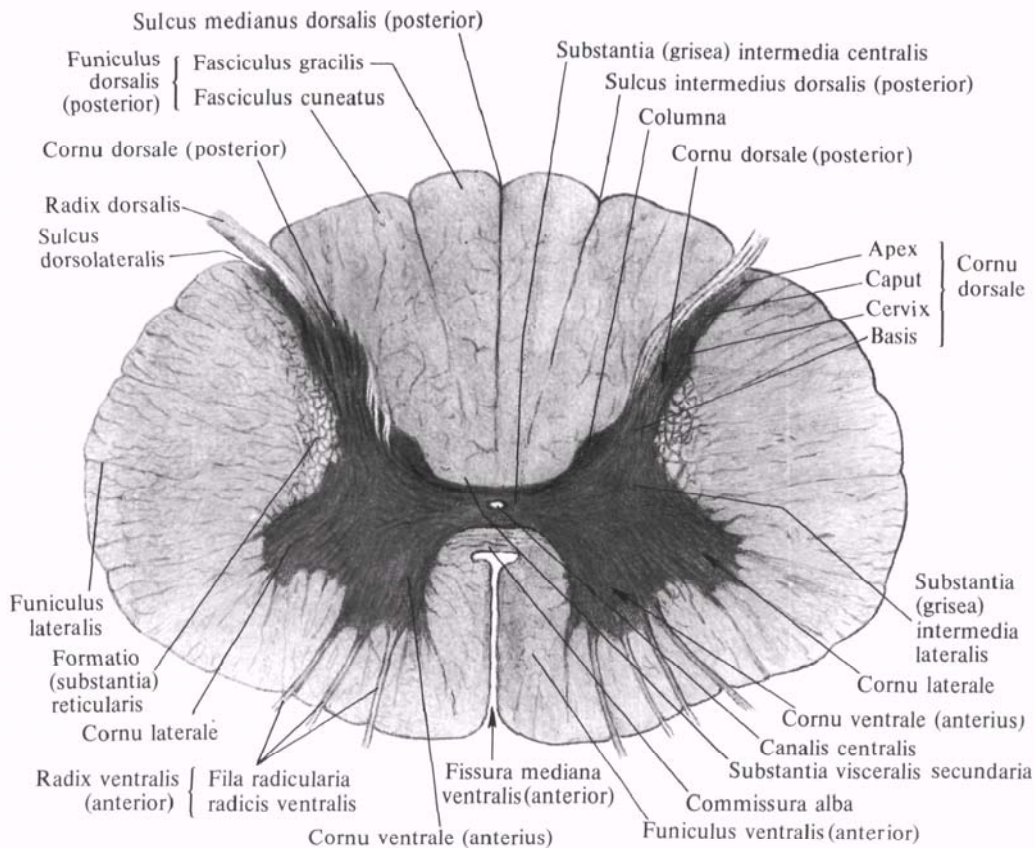
стенками канала и мозгом остается пространство, заполненное жировой тканью, кровеносными сосудами, оболочками мозга и спинномозговой жидкостью.

Длина спинного мозга у взрослого колеблется от 40 до 45 см, ширина — от 1,0 до 1,5 см, а масса равна в среднем 35 г.

Различают четыре поверхности

спинного мозга: несколько уплощенную переднюю, немного выпуклую заднюю и две боковые, почти округлые, переходящие в переднюю и заднюю.

Спинальный мозг не на всем протяжении имеет одинаковый диаметр. Его толщина несколько увеличивается снизу вверх. Наибольший размер в поперечнике отмечается в двух вер-



881. Спинальный мозг, *medulla spinalis*.

(Горизонтальный разрез верхнего отдела грудной части спинного мозга.)

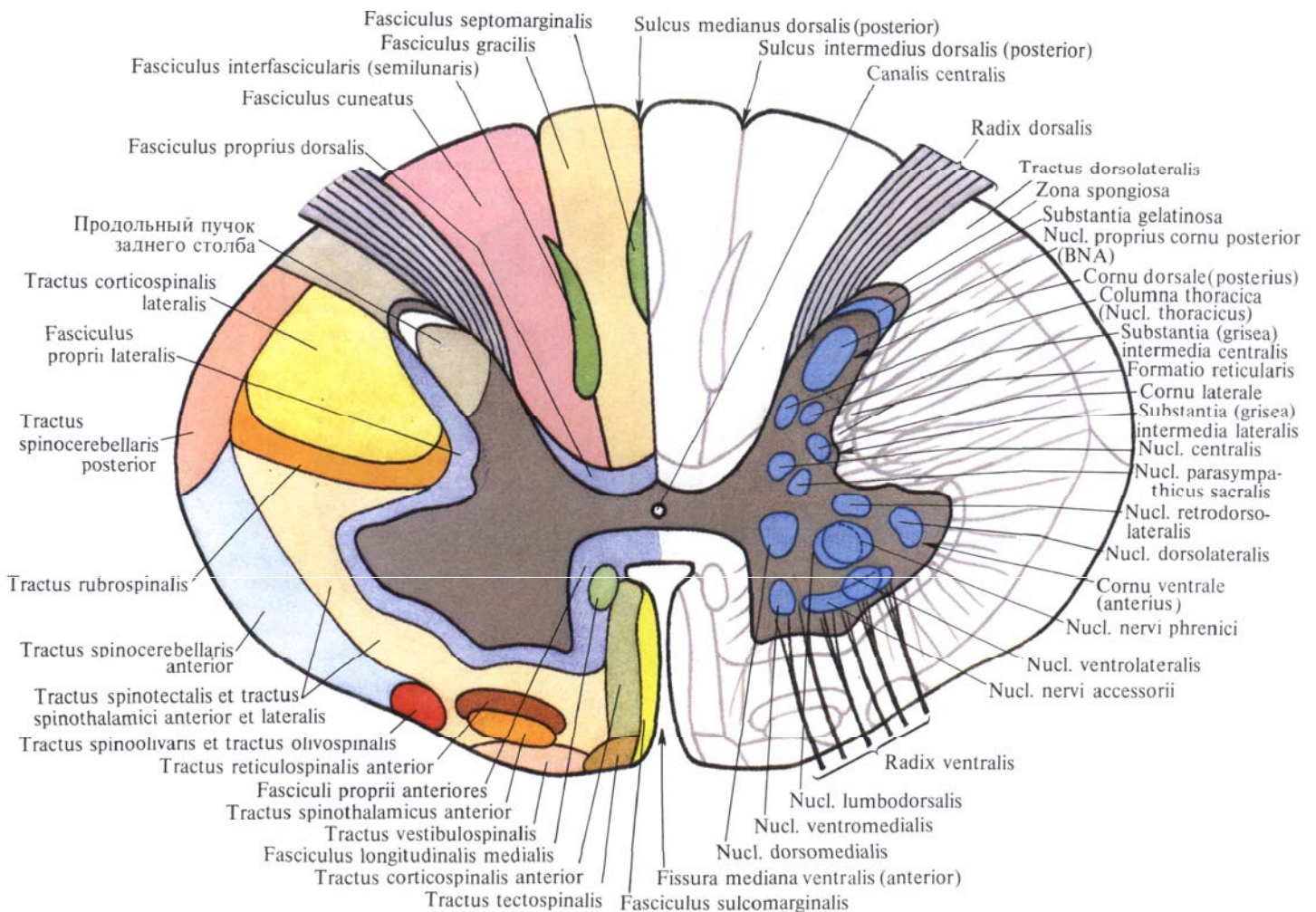
тенообразных утолщениях: в верхнем отделе—это *шейное утолщение*, *intumescentia cervicalis*, соответствующее выходу спинномозговых нервов, идущих к верхним конечностям, и в нижнем отделе—это *пояснично-крестцовое утолщение*, *intumescentia lumbosacralis*.—место выхода нервов к нижним конечностям. В области шейного утолщения поперечный размер спинного мозга достигает 1,3—

1,5 см, в середине грудной части—1 см, в области пояснично-крестцового утолщения—1,2 см; переднезадний размер в области утолщений достигает 0,9 см, в грудной части—0,8 см.

Шейное утолщение начинается на уровне III—IV шейного позвонка, доходит до II грудного, достигая наибольшей ширины на уровне V—VI шейного позвонка (на высоте пятого-

шестого шейного спинномозгового нерва). Пояснично-крестцовое утолщение простирается от уровня IX—X грудного позвонка до I поясничного, наибольшая ширина его соответствует уровню XII грудного позвонка (на высоте третьего поясничного спинномозгового нерва).

Форма поперечных срезов спинного мозга на разных уровнях различна: в верхней части срез имеет форму



882. Спинной мозг, *medulla spinalis* (схема).
(Поперечный разрез спинного мозга; распределение белого и серого вещества.)

овала, в средней части — округлый, а в нижней части приближается к квадратной.

На передней поверхности спинного мозга, по всей его длине, залегает глубокая *передняя срединная щель*, *fissura mediana ventralis (anterior)* (рис. 880—882, см. рис. 878), в которую впячивается складка мягкой мозговой оболочки — *промежуточная шейная перегородка*, *septum cervicale intermedium*. Эта щель менее глубокая у верхнего и нижнего концов спинного мозга и наиболее выражена в средних его отделах.

На задней поверхности мозга имеется очень узкая *задняя срединная борозда*, *sulcus medianus dorsalis [posterior]*, в которую проникает пластинка глиозной ткани — *задняя срединная перегородка*, *septum medianum dorsale [posterius]*. Щель и борозда делят спинной мозг на две половины — правую и левую. Обе половины соединены узким мостиком мозговой ткани, в середине которой располагается *центральный канал*, *canalis centralis*, спинного мозга (см. рис. 879—881).

На боковой поверхности каждой половины спинного мозга находятся две неглубокие борозды. *Переднелатеральная борозда*, *sulcus ventrolateralis [anterolateralis]*, расположена снаружи от передней срединной щели, более отдаленная от нее в верхней и средней частях спинного мозга, чем в нижней его части. *Заднелатеральная борозда*, *sulcus dorsolateralis [posterolateralis]*, лежит снаружи от задней срединной борозды. Обе борозды идут почти по всей длине спинного мозга.

В шейном и отчасти в верхнем грудном отделах, между задней срединной и заднелатеральной бороздами, проходит нерезко выраженная *задняя промежуточная борозда*, *sulcus intermedius dorsalis [posterior]* (см. рис. 881).

У плода и новорожденного иногда встречается довольно глубокая передняя промежуточная борозда, которая, следуя по передней поверхности верхних отделов шейной части спинного мозга, располагается между передней срединной щелью и переднелатеральной бороздой.

Из переднелатеральной борозды или вблизи нее выходят передние *корешковые нити*, *fila radicularia*, представляющие собой отростки двигательных клеток. Передние корешко-

вые нити образуют *передний корешок (двигательный)*, *radix ventralis [anterior] (motoria)*. Передние корешки содержат центробежные (эфферентные) волокна, проводящие двигательные и вегетативные импульсы на периферию тела: к поперечно-полосатым и гладким мышцам, железам и др.

В заднелатеральную борозду входят задние корешковые нити, состоящие из отростков клеток, залегающих в спинномозговом узле. Задние корешковые нити образуют *задний корешок (чувствительный)*, *radix dorsalis [posterior] [sensoria]*. Задние корешки содержат афферентные (центростремительные) нервные волокна, проводящие чувствительные импульсы от периферии, т. е. от всех тканей и органов тела, в ЦНС.

Спинномозговой узел (чувствительный), *ganglion spinale [sensorius]* (см. рис. 879, 880), — это веретенообразное утолщение, расположенное на заднем корешке. Он представляет собой скопление главным образом псевдоуниполярных нервных клеток. Отросток каждой такой клетки делится Т-образно на два отростка: длинный периферический направляется на периферию в составе *спинномозгового нерва*, *n. spinalis*, и оканчивается чувствительным нервным окончанием; короткий центральный следует в составе заднего корешка в спинной мозг (см. рис. 947).

Все спинномозговые узлы, за исключением узла копчикового корешка, плотно окружены твердой мозговой оболочкой; узлы шейного, грудного и поясничного отделов залегают в межпозвоночных отверстиях, узлы крестцового отдела — внутри крестцового канала.

Направление корешков неодинаково: в шейном отделе они отходят почти горизонтально, в грудном — направляются косо вниз, в пояснично-крестцовом отделе следуют прямо вниз (см. рис. 879).

Передний и задний корешки одного уровня и одной стороны тотчас снаружи от спинномозгового узла соединяются, образуя *спинномозговой нерв*, *n. spinalis*, который является, таким образом, смешанным. Каждая пара спинномозговых нервов (правый и левый) соответствует определенному участку — сегменту — спинного мозга.

Следовательно, в спинном мозге насчитывается такое количество сег-

ментов, сколько пар спинномозговых нервов.

Спинной мозг делят на пять частей: *шейную часть*, *pars cervicalis*, *грудную часть*, *pars thoracica*, *поясничную часть*, *pars lumbalis*, *крестцовую часть*, *pars sacralis*, и *копчиковую часть*, *pars coccygea* (см. рис. 879). В каждую из этих частей входит определенное число *сегментов спинного мозга*, *segmenta medullae spinalis*, т. е. участков спинного мозга, дающих начало одной паре спинномозговых нервов (правому и левому).

Шейную часть спинного мозга составляют восемь *шейных сегментов*, *segmenta medullae spinalis cervicalia*, грудную часть — 12 *грудных сегментов*, *segmenta medullae spinalis thoracicae*, поясничную часть — пять *поясничных сегментов*, *segmenta medullae spinalis lumbalia*, крестцовую часть — пять *крестцовых сегментов*, *segmenta medullae spinalis sacralia*, и, наконец, копчиковую часть составляют от одного до трех *копчиковых сегментов*, *segmenta medullae spinalis coccygea*. Итого 31 сегмент.

Белое и серое вещество спинного мозга

На поперечных срезах спинного мозга видно расположение белого и серого вещества. Серое вещество занимает центральную часть и имеет форму бабочки с расправленными крыльями или буквы Н. Белое вещество располагается вокруг серого, на периферии спинного мозга (см. рис. 880, 881).

Соотношение белого и серого вещества в разных частях спинного мозга различно. В шейной части, особенно на уровне шейного утолщения, серого вещества значительно больше, чем в средних участках грудной части, где количество белого вещества намного (примерно в 10—12 раз) превышает массу серого вещества. В поясничной области, особенно на уровне поясничного утолщения, серого вещества больше, чем белого. По направлению к крестцовой части количество серого вещества уменьшается, но в еще большей степени уменьшается количество белого вещества. В области мозгового конуса почти вся поверхность поперечного среза выполнена серым веществом, и только по периферии располагается узкий слой белого вещества.

Белое вещество спинного мозга

Белое вещество, *substantia alba*, спинного мозга представляет собой сложную систему различной протяженности и толщины миелиновых и отчасти безмиелиновых нервных волокон и опорной нервной ткани — нейроглии, а также кровеносных сосудов, окруженных незначительным количеством соединительной ткани. Нервные волокна в белом веществе собраны в пучки.

Белое вещество одной половины спинного мозга связано с белым веществом другой половины очень тонкой, поперечно идущей впереди центрального канала *белой спайкой, commissura alba*.

Борозды спинного мозга, за исключением задней промежуточной борозды, разграничивают белое вещество каждой половины на три *канатика спинного мозга, funiculi medullae spinalis*. Различают *передний канатик, funiculus ventralis [anterior]*, — часть белого вещества, ограниченная передней срединной щелью и переднелатеральной бороздой, или линией выхода передних корешков спинномозговых нервов; *боковой канатик, funiculus lateralis*, — между переднелатеральной и заднелатеральной бороздами; *задний канатик, funiculus dorsalis [posterior]*, — между заднелатеральной и задней срединной бороздами (см. рис. 881).

В верхней половине грудной части и в шейной части спинного мозга задняя промежуточная борозда делит задний канатик на два пучка: более тонкий, лежащий внутри медиальный, так называемый тонкий пучок, и более мощный латеральный клиновидный пучок. Ниже клиновидный пучок отсутствует. Канатики спинного мозга продолжают и в начальном отделе головного мозга — продолговатый мозг.

В составе белого вещества спинного мозга проходят проекционные волокна, составляющие афферентные и эфферентные проводящие пути (см. далее), и волокна ассоциативные. Последние осуществляют связи между сегментами спинного мозга и образуют *передние, боковые и задние собственные пучки, fasciculi proprii ventrales [anteriores], laterales et dorsales [posteriores]*, которые прилегают к серому веществу спинного мозга, окружая его со всех сторон. К этим пучкам относятся:

1) *дорсолатеральный пучок, tractus dorsolateralis*, — небольшой пучок волокон, расположенный между вершиной заднего серого столба и поверхностью спинного мозга в непосредственной близости к заднему корешку;

2) *перегородочно-краевой пучок, fasciculus septomarginalis*, — тонкий пучок нисходящих волокон, плотную прилежащий к задней срединной щели; прослеживается лишь в нижних грудных и поясничных сегментах спинного мозга;

3) *межпучковый пучок, fasciculus interfascicularis [semilunaris]*, образованный нисходящими волокнами, расположенными в медиальной части клиновидного пучка; прослеживается в шейных и верхних грудных сегментах (см. рис. 880, 882).

Серое вещество спинного мозга

Серое вещество спинного мозга, substantia grisea (см. рис. 880, 881), состоит главным образом из тел нервных клеток с их отростками, не имеющими миелиновой оболочки. Кроме них, в сером веществе имеются отростки тех нервных клеток, которые располагаются в других участках спинного и головного мозга, нейроглии, а также кровеносные сосуды и сопровождающая их соединительная ткань.

В сером веществе различают две боковые части, расположенные в обеих половинах спинного мозга, и поперечную часть, соединяющую их в виде узкого мостика, — *центральное промежуточное (серое) вещество, substantia (grisea) intermedia centralis*. Оно продолжается в боковые части, занимая их середину, как *латеральное промежуточное (серое) вещество, substantia (grisea) intermedia lateralis*.

В срединных отделах центрального промежуточного серого вещества располагается очень узкая полость — *центральный канал, canalis centralis*. На разных уровнях спинного мозга его просвет на горизонтальном разрезе имеет различные величины и форму: в области шейного и поясничного утолщений — овальную, а в грудном — округлую диаметром до 0,1 мм. У взрослых полость канала в ряде участков может зарастать. Центральный канал тянется на протяжении всего спинного мозга, переходя вверху в полость IV желудочка. Внизу, в области мозгового конуса, центральный канал расширен и его

диаметр достигает в среднем 1 мм; этот участок центрального канала получил название *концевого желудочка, ventriculus terminalis*.

Ткань, окружающая центральный канал спинного мозга и состоящая в основном из нейроглии и небольшого числа нейронов с их волокнами, носит название *центрального студенистого вещества, substantia gelatinosa centralis*.

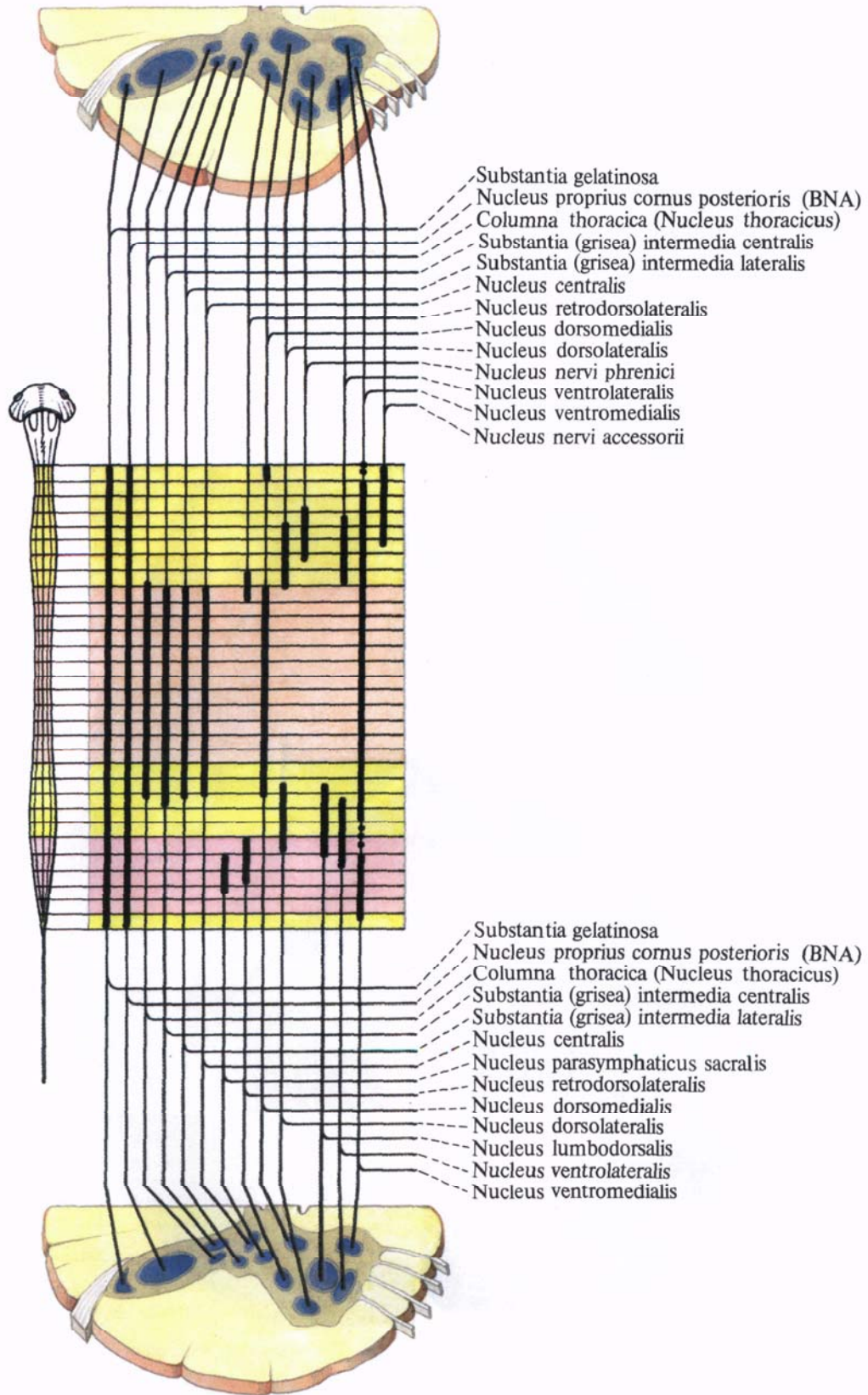
Центральное промежуточное (серое) вещество, окружающее центральный канал, подразделяется на две части. Одна часть располагается впереди канала и примыкает к белой спайке, которая связывает передние канатики обеих половин спинного мозга. Другая часть лежит позади канала. Кзади от центрального промежуточного (серого) вещества, непосредственно прилегая к задней срединной перегородке, располагается *вторичное висцеральное вещество, substantia visceralis secundaria*.

Каждая из боковых частей серого вещества образует три выступа: более утолщенный передний, более узкий задний и между ними небольшой боковой выступ, который выражен не на всех уровнях спинного мозга. Боковой выступ особенно ясно виден в нижних сегментах шейной части и в верхних сегментах грудной части спинного мозга.

Выступы на протяжении всего спинного мозга образуют *серые столбы, columnae griseae*. Каждый из них на поперечном разрезе спинного мозга получает название *рога, cornu* (см. рис. 881, 882). Различают *передний столб, columna ventralis [anterior]*, на поперечном разрезе — *передний рог, cornu ventrale [anterius]*, *задний столб, columna dorsalis [posterior]* (*задний рог, cornu dorsale [posterius]*), и *боковой столб, columna lateralis* (*боковой рог, cornu laterale*).

Передний рог значительно шире, но короче заднего и не доходит до периферии спинного мозга, в то время как задний рог, более узкий и длинный, достигает наружной поверхности мозга.

В заднем роге можно различить *верхушку заднего рога, apex cornus dorsalis [posterioris]*, — наиболее узкую часть дорсального отдела заднего рога, *caput cornus dorsalis [posterioris]*, которая переходит в *шейку заднего рога, cervix cornus dorsalis [posterioris]*, а та в свою очередь — в наиболее ши-



883. Топография ядер спинного мозга.

рокую часть заднего рога — *основание заднего рога, basis cornus dorsalis [posterioris]* (см. рис. 881).

Верхушку заднего рога окаймляет участок, богатый нейроглией, с большим числом нервных клеток, который называется *студенистым веществом, substantia gelatinosa*.

Нервные клетки в сером веществе образуют скопления — ядра, или центры, спинного мозга, имеющие свою постоянную топографию (рис. 883).

1. В переднем столбе залегают двигательные ядра, клетки которых посылают свои аксоны в состав передних корешков спинного мозга:

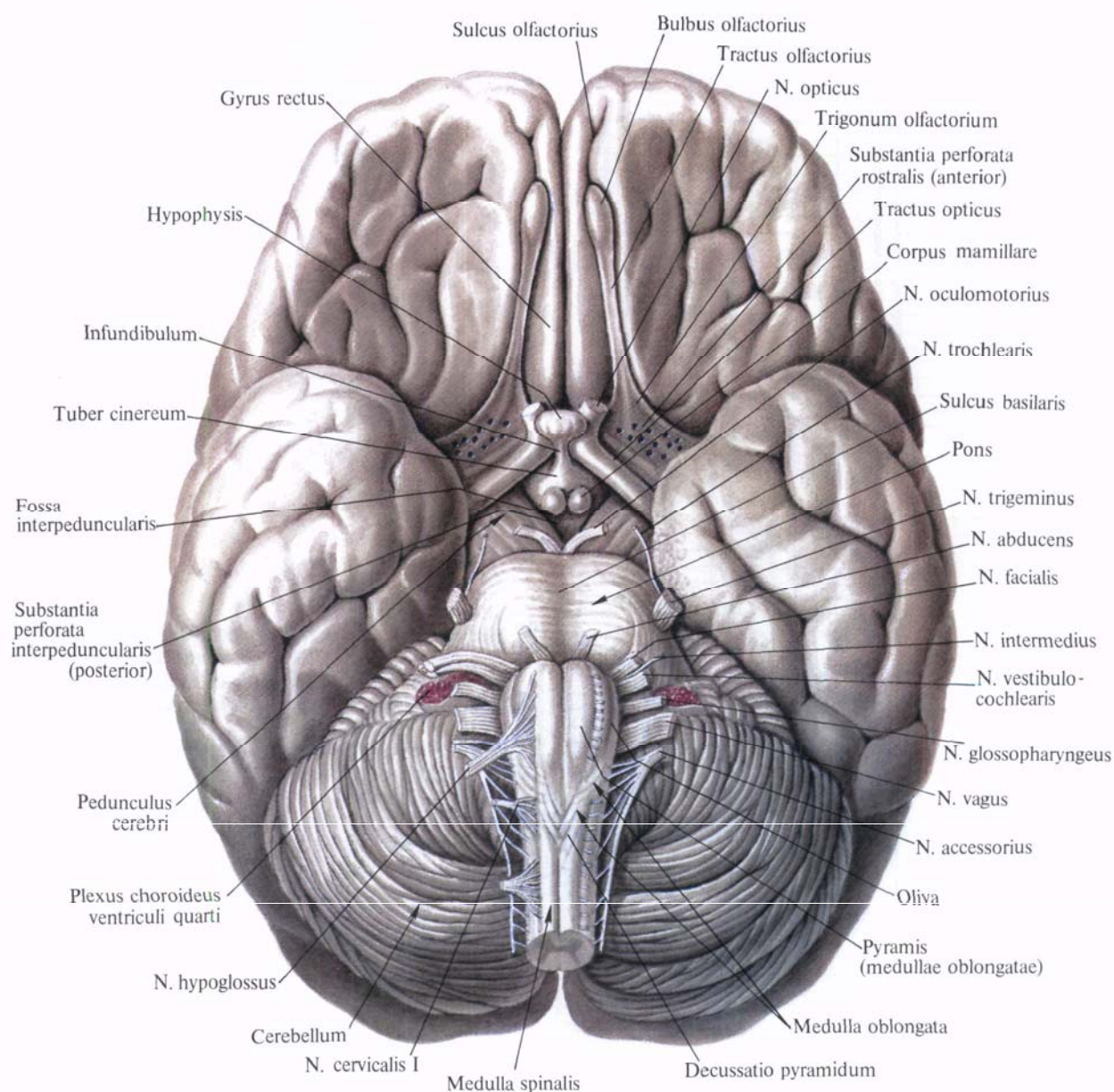
1) *переднелатеральное ядро, nucleus ventrolateralis*, имеющее две части: верхнюю, залегающую в сегментах C_{IV}—C_{VIII}, и нижнюю, расположенную в сегментах L_{II}—S_I;

2) *переднемедиальное ядро, nucleus ventromedialis*, часто также представлено двумя частями: верхней в C_{II}—

L_{IV} и нижней в S_{II}—C₀₁; реже эти части не имеют перерыва в сегментах (L_V—S_I);

3) *заднелатеральное ядро, nucleus dorsolateralis*, разделено на две части: более крупную верхнюю в C_V—C_{VIII} и нижнюю в L_{III}—S_{II};

4) *заднемедиальное ядро, nucleus retrodorsolateralis*, залегают кзади от предыдущего. Оно представлено двумя небольшими скоплениями клеток в C_{VIII}—Th_I и в S_I—S_{III};



884. Головной мозг, энцефалон; вид снизу. (Нижняя поверхность.)

5) *заднемедиальное ядро, nucleus dorsomedialis*, представлено небольшой верхней частью, залегающей в верхнем шейном сегменте C_1 , и нижней — в сегментах $Th_1—S_{II}$;

6) *центральное ядро, nucleus centralis*, чаще расположено в сегментах $Th_1—L_{III}$, но может иметь и дополнительную часть в $S_1—S_V$;

7) *ядро добавочного нерва, nucleus n. accessorii*, обычно ограничено сегментами $C_1—C_{VI}$;

8) *ядро диафрагмального нерва, nucleus n. phrenici*, залегают в сегментах $C_{IV}—C_{VII}$;

9) *поясничное дорсальное ядро, nucleus lumbodorsalis*, залегают в сегментах $L_{III}—S_1$.

2. В заднем столбе залегают чувствительные ядра:

1) *студенистое вещество, substantia gelatinosa*, имеет на поперечном разрезе вид полулуния, окаймляющего верхушку заднего рога;

2) *собственное ядро заднего рога, nucleus proprius cornus posterioris (BNA)*, расположенное в его центральной части, занимает почти всю его площадь и распространяется вдоль всего заднего столба ($C_1—C_{O1}$);

3) *вторичное висцеральное вещество, substantia visceralis secundaria*, залегают несколько дорсальнее центрального промежуточного (серого) вещества.

3. Боковой столб содержит следующие ядра:

1) *грудной столб [грудное ядро], columna thoracica [nucleus thoracicus]*, ограничен сегментами $Th_1—L_{II}$ и располагается на медиальной стороне основания заднего рога, поэтому некоторые авторы относят его к ядрам последнего;

2) *центральное промежуточное (серое) вещество, substantia (grisea) intermedia centralis*, локализуется в сегментах $Th_1—L_{III}$, в центральном отделе бокового рога, почти достигая центрального канала;

3) *латеральное промежуточное (серое) вещество, substantia (grisea) intermedia lateralis*, залегают латеральнее предыдущего ядра, занимая выступ бокового рога и распространяясь на сегменты $Th_1—L_{III}$;

4) *крестцовые парасимпатические ядра, nuclei parasymphathici sacrales*, занимают сегменты $S_{II}—S_{IV}$, располагаясь несколько впереди предыдущего.

В нижних шейных и в верхних грудных сегментах спинного мозга, в углу

между боковым рогом и латеральным краем заднего рога, серое вещество в виде отростков проникает в белое вещество, образуя сетевидную структуру — *ретикулярную формацию, formatio reticularis*, спинного мозга, в петлях которой располагается белое вещество.

Расположение переднего и заднего рогов соответствует передне- и задне-латеральным бороздам спинного мозга. Это соответствие между рогами и бороздами определяет топографию белого вещества на поперечных срезах: его деление на передние, задние и боковые канатики белого вещества.

ГОЛОВНОЙ МОЗГ

Головной мозг, encephalon, является высшим органом нервной системы, регулирующим взаимоотношения организма и среды, а также управляющим функциями организма. С анатомо-функциональных позиций выделяют несколько уровней: I уровень — высший, осуществляющий высшее управление чувствительной и двигательной сферами, процессами логического мышления, памяти, воображения (кора головного мозга); II уровень — управление произвольными движениями и регуляция мышечного тонуса (базальные ядра полушарий большого мозга); III уровень — центр эмоционального контроля и эндокринной регуляции — представлен лимбической системой (гиппокамп, гипофиз, гипоталамус, поясная извилина, миндалевидное ядро); IV уровень — низший, управляющий вегетативными функциями организма и передающий сигналы в различные центры (ретикулярная формация и некоторые другие центры ствола мозга).

Головной мозг залегают в полости черепа. Форма внутренней поверхности черепа повторяет форму и рельеф головного мозга.

У взрослого человека головной мозг (без твердой мозговой оболочки) имеет массу в среднем 1375 г, сагиттальный размер составляет 16—17 см, поперечный — 13—14 см, вертикальный — 10,5—12,5 см; средний объем — 1200 m^3 .

Масса головного мозга имеет возрастные, половые и индивидуальные особенности. Так, масса головного мозга новорожденного составляет

10% от массы тела (в среднем 455 г), взрослого — 2,5% (у взрослых мужчин в среднем 1375 г), у женщин масса мозга на 100 г меньше, чем у мужчин. Индивидуальные вариации массы мозга составляют от 900 до 2000 г. Прямая связь массы мозга и одаренности человека не подтверждается.

Головной мозг подразделяют на **ствол головного мозга, мозжечок и большой мозг**. Каждый из этих отделов различен в филогенетическом, онтогенетическом, функциональном и анатомическом отношениях.

Большой мозг покрывает мозжечок и ствол мозга, так что обе эти части головного мозга видны лишь со стороны его нижней поверхности (рис. 884), окруженные лобными и височными долями большого мозга. На нижних поверхностях лобных долей расположены обонятельные луковицы и обонятельные тракты, задние концы которых переходят в обонятельные треугольники. Эти образования входят в состав обонятельного мозга, составляющего часть большого мозга.

Позади обонятельных треугольников находится зрительный перекрест, продолжающийся кзади и латерально в зрительные тракты. Кзади к зрительному перекресту прилежат серый бугор, позади которого лежат сосцевидные тела. Эти образования относятся к промежуточному мозгу.

Латеральнее и кзади от сосцевидных тел видны ножки мозга (части среднего мозга). Далее кзади виден мост, глубокой бороздой отделенный от продолговатого мозга. По бокам от моста и продолговатого мозга выступают полушария мозжечка.

Мост и мозжечок составляют задний мозг. Последний вместе с продолговатым мозгом представляют ромбовидный мозг. Продолговатый мозг, мост, средний и промежуточный мозг вместе образуют ствол мозга.

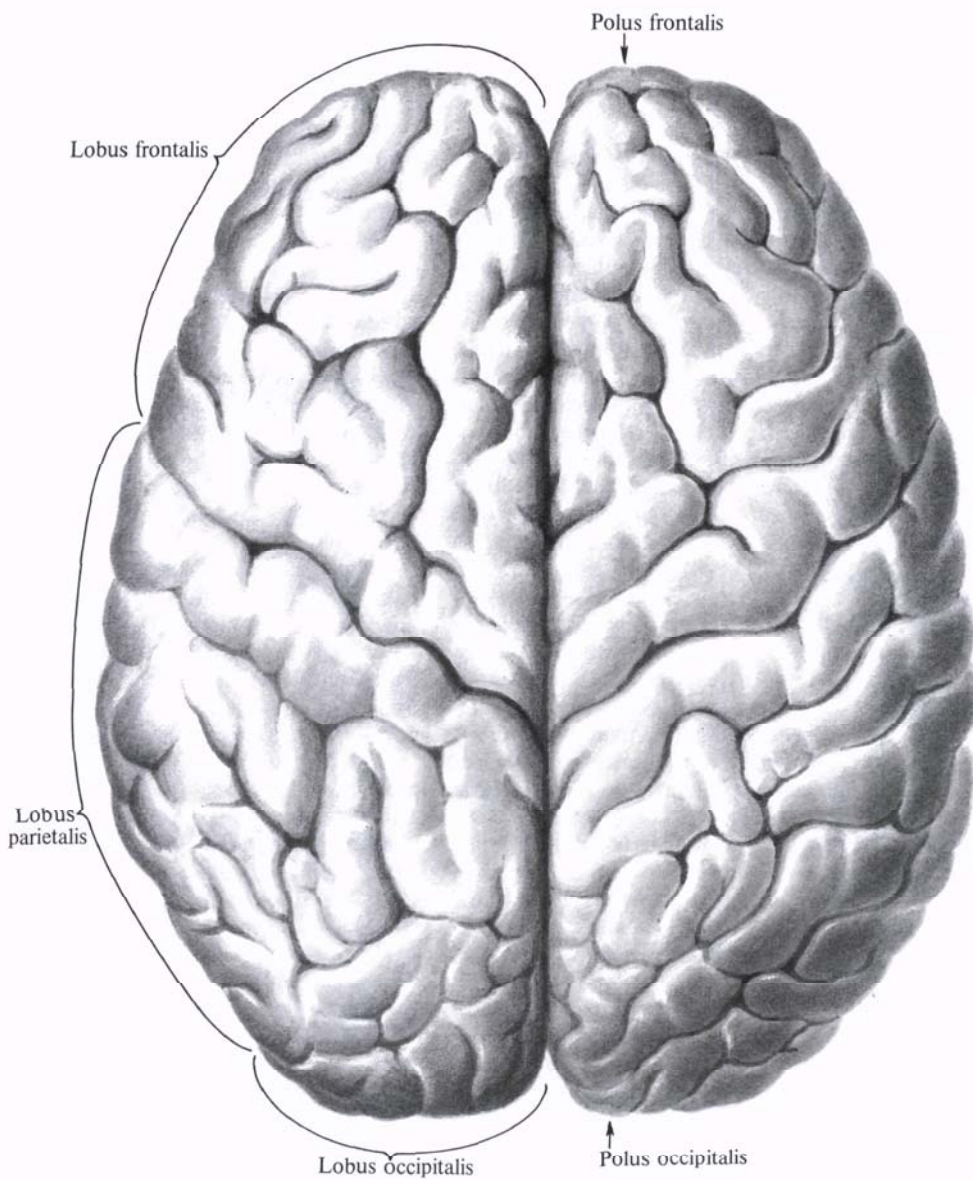
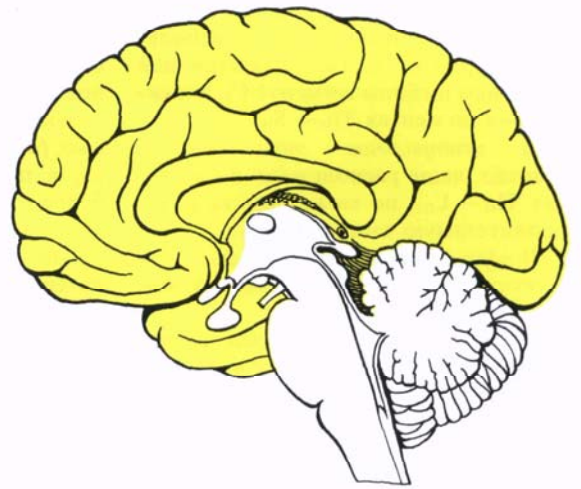
На нижней поверхности головного мозга видны места выхода 12 пар черепных нервов.

I пара — *обонятельные нервы*; проходят через продырявленную пластинку решетчатой кости и вступают в обонятельную луковицу.

II пара — *зрительные нервы*; выходят из зрительных каналов и образуют зрительный перекрест.

III пара — *глазодвигательные нервы*; выходят из медиальной поверхности ножек мозга.

885. Топография конечного мозга (обозначен цветом) (схема).



886. Большой мозг, cerebrum; вид сверху.
(Мозговые оболочки удалены.)

IV пара — *блоковые нервы*; огибают латеральную поверхность пожек мозга.

V пара — *тройничные нервы*, выходят из боковых участков моста.

VI пара — *отводящие нервы*, VII пара — *лицевые нервы*, VIII пара — *преддверно-улитковые нервы*; все выходят из заднего края моста (VI пара — ближе к срединной линии).

IX пара — *языкоглоточные нервы*, X пара — *блуждающие нервы*, XI пара — *добавочные нервы*; все выходят из продолговатого мозга, ближе к его задней поверхности.

XII пара — *подъязычные нервы*; принадлежат продолговатому мозгу, но их корешки выходят ближе к его передней поверхности.

Выпуклая поверхность головного мозга полностью образована полушариями большого мозга.

На сагитальном разрезе головного мозга видны все его отделы и их крупные части (см. рис. 877). Значительную часть разреза занимает медиальная поверхность полушарий большого мозга, ограниченная снизу мозолистым телом. Еще ниже виден свод мозга. Под затылочной долей полушарий большого мозга находится мозжечок. Остальные образования, видимые на разрезе, принадлежат стволу мозга: таламус и гипоталамус (промежуточный мозг), крыша среднего мозга и ножки мозга (средний мозг), мост и продолговатый мозг.

БОЛЬШОЙ МОЗГ

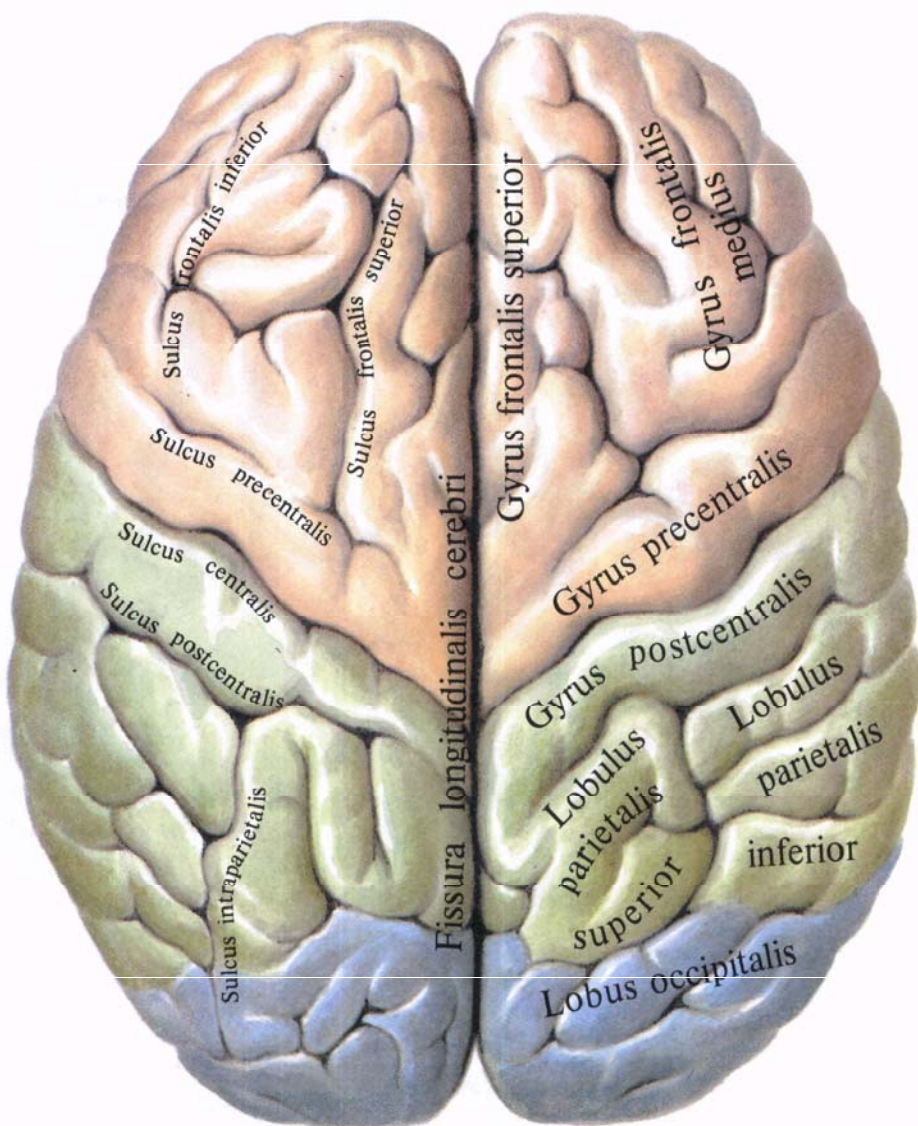
Большой мозг, cerebrum, является производным конечного мозга. Он представляет собой наиболее массивный отдел головного мозга и выполняет большую часть полости черепа (рис. 885; см рис. 870—877, 888). *Продольная щель большого мозга, fissura longitudinalis cerebri*, разделяет большой мозг на два *полушария* — *правое и левое, hemispherium cerebri [cerebralis] dextrum et sinistrum*. От мозжечка полушария большого мозга отделяются *поперечной щелью, fissura transversa cerebri*.

В полушариях большого мозга объединяются три филогенетически и функционально различные системы: 1) *обонятельный мозг, rhinencephalon*; 2) *базальные ядра, nuclei basales*; 3) *кора большого мозга (плащ), cortex cerebri (pallium)*. Скопления серого вещества, принадлежащие всем трем системам, имеют обширные связи

между собой и с другими образованиями мозга. Эти связи составляют белое вещество полушарий, залегающее между корой и базальными ядрами, образующее прослойки между ядрами и внутри ядер, соединяющее полушария большого мозга со стволом мозга. В эмбриогенезе полость переднего мозгового пузыря претерпевает большие изменения и преобразуется в два боковых желудочка, представляющих собой полость большого мозга.

Борозды и извилины большого мозга

Кора большого мозга покрывает поверхность полушарий и образует большое количество различных по глубине и протяженности *борозд большого мозга, sulci cerebri*. Между бороздами расположены различной величины *извилины большого мозга, gyri cerebri*. Борозды и извилины хорошо различимы после удаления мозговых оболочек.



887. Большой мозг, cerebrum; вид сверху (полусхематично).

В каждом полушарии различают следующие поверхности:

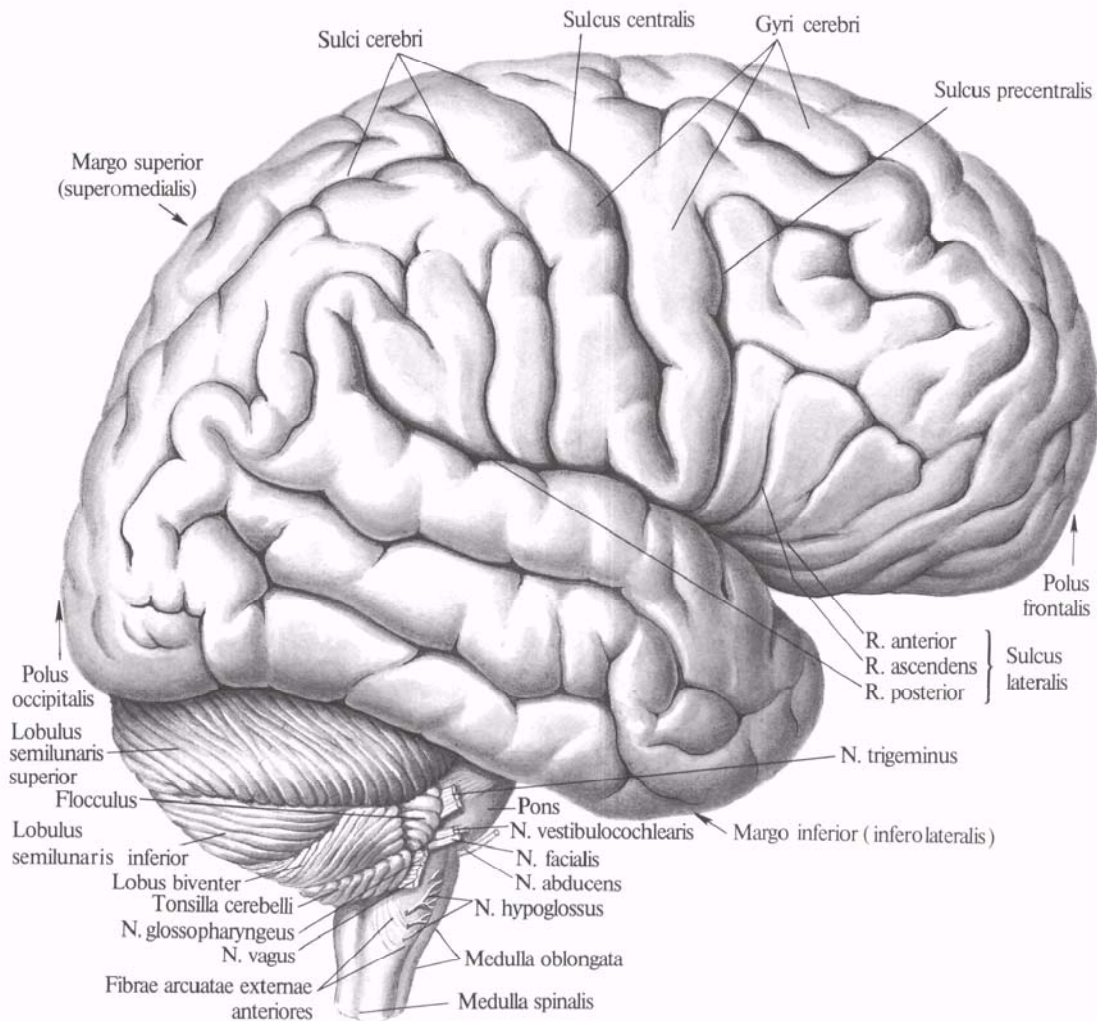
1) выпуклую *верхнелатеральную поверхность полушария, facies superolateralis hemispherii*, примыкающую к внутренней поверхности костей свода черепа; 2) *нижнюю поверхность полушария, facies inferior hemispherii*, передние и средние отделы которой располагаются на внутренней поверхности основания черепа, в области передней и средней черепных ямок, а задние — на намете мозжечка; 3) *медиальную поверхность полушария, facies medialis hemispherii*, направленную к продольной щели мозга.

Эти три поверхности каждого по-

лушария, переходя одна в другую, образуют три края. *Верхний край, margo superior (superomedialis)*, разделяет верхнелатеральную и медиальную поверхности полушарий. *Нижнелатеральный край, margo inferior (inferolateralis)*, отделяет верхнелатеральную поверхность от нижней. *Нижнемедиальный край, margo medialis (inferomedialis)*, состоит из двух частей: медиальный затылочный край расположен между прилежащей к намету мозжечка и медиальной поверхностям полушария, а медиальный орбитальный край — между орбитальной частью нижней поверхности и медиальной поверхностью полушария.

В каждом полушарии различают наиболее выступающие места: спереди — *лобный полюс, polus frontalis*, сзади — *затылочный полюс, polus occipitalis*, и сбоку — *височный полюс, polus temporalis*.

Полушарие разделено на пять долей. Четыре из них примыкают к соответствующим костям черепа: *лобная доля, lobus frontalis*, *теменная доля, lobus parietalis*, *затылочная доля, lobus occipitalis*, *височная доля, lobus temporalis*. Пятая — *островковая доля (островок), lobus insularis [insula]*, — заложена в глубине *латеральной ямки большого мозга, fossa lateralis cerebri*, отделяющей лобную долю от височной (рис. 886—890).



888. Головной мозг, encephalon; вид сбоку. (Мозговые оболочки удалены.)

**Борозды и извилины
верхнелатеральной поверхности
полушария большого мозга**

Лобную долю от теменной отделяет глубокая *центральная борозда, sulcus centralis*. Она начинается на медиальной поверхности полушария, переходит на его верхнелатеральную поверхность, идет по ней немного косо, сзади наперед, и обычно не доходит до латеральной борозды мозга (см. рис. 886—889).

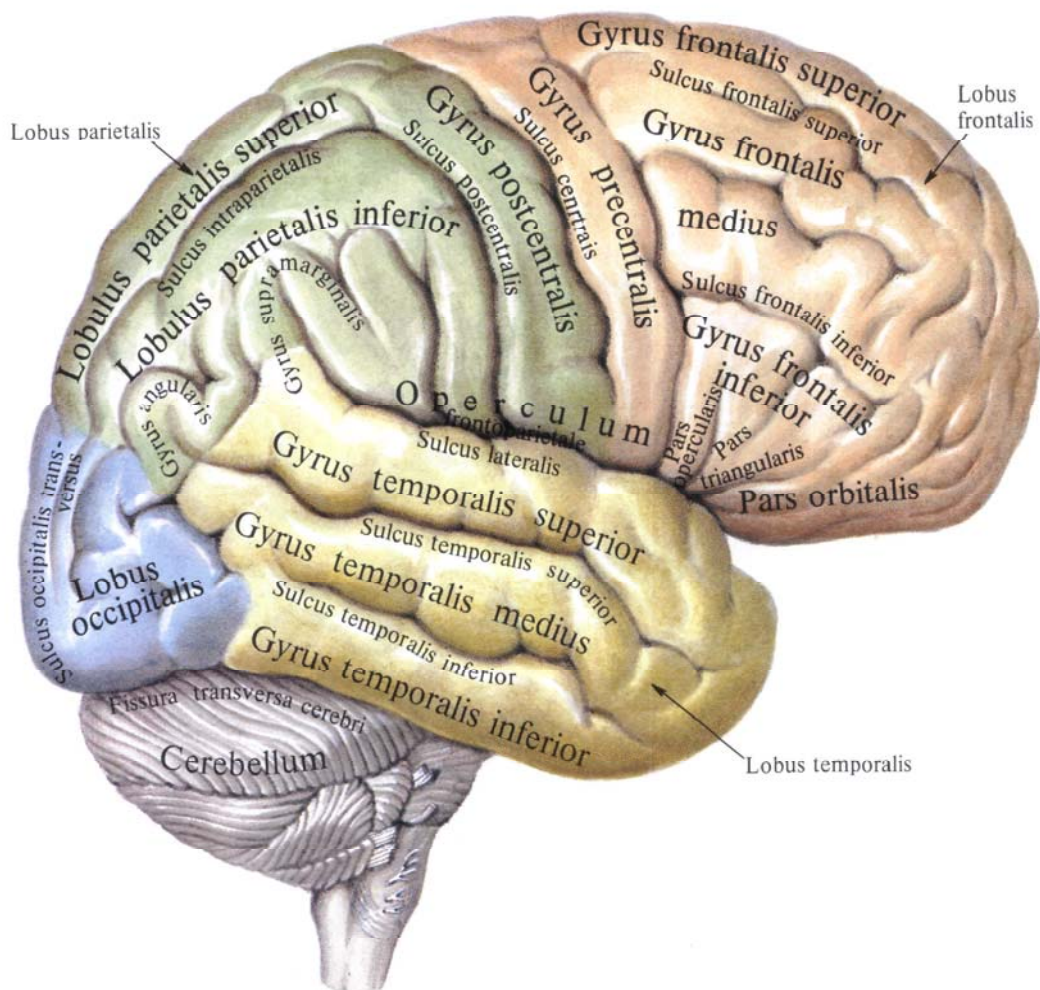
Приблизительно параллельно центральной борозде располагается *предцентральная борозда, sulcus precentralis*, но она не доходит до верхнего края полушария. Предцент-

ральная борозда окаймляет спереди *предцентральную извилину, gyrus precentralis*.

Верхняя и нижняя лобные борозды, sulci frontales superior et inferior, направляются от предцентральной борозды вперед. Они делят лобную долю на *верхнюю лобную извилину, gyrus frontalis superior*, которая расположена выше верхней лобной борозды и простирается на медиальную поверхность полушария; *среднюю лобную извилину, gyrus frontalis medius*, которую ограничивают верхняя и нижняя лобные борозды. Орбитальный сегмент этой извилины переходит на нижнюю поверхность лобной доли. В передних отделах средней лобной

извилины различают верхнюю и нижнюю части. *Нижняя лобная извилина, gyrus frontalis inferior*, лежит между нижней лобной бороздой и латеральной бороздой мозга и ветвями латеральной борозды мозга делится на ряд частей (см. далее).

Латеральная борозда, sulcus lateralis,— одна из наиболее глубоких борозд головного мозга. Она отделяет височную долю от лобной и теменной. Залегает латеральная борозда на верхнелатеральной поверхности каждого полушария и идет сверху вниз и кпереди. В глубине этой борозды располагается углубление— *латеральная ямка большого мозга, fossa lateralis cerebri*, дном которой явля-



889. Головной мозг, encephalon; вид справа (полусхематично).

ется наружная поверхность ост-
ровка.

От латеральной борозды кверху от-
ходят мелкие борозды, называемые
ветвями. Наиболее постоянными из
них являются *восходящая ветвь*,
ramus ascendens, и *передняя ветвь*,
ramus anterior; верхнезадний отдел бор-
озды называется *задней ветвью*,
ramus posterior (см. рис. 888, 889).

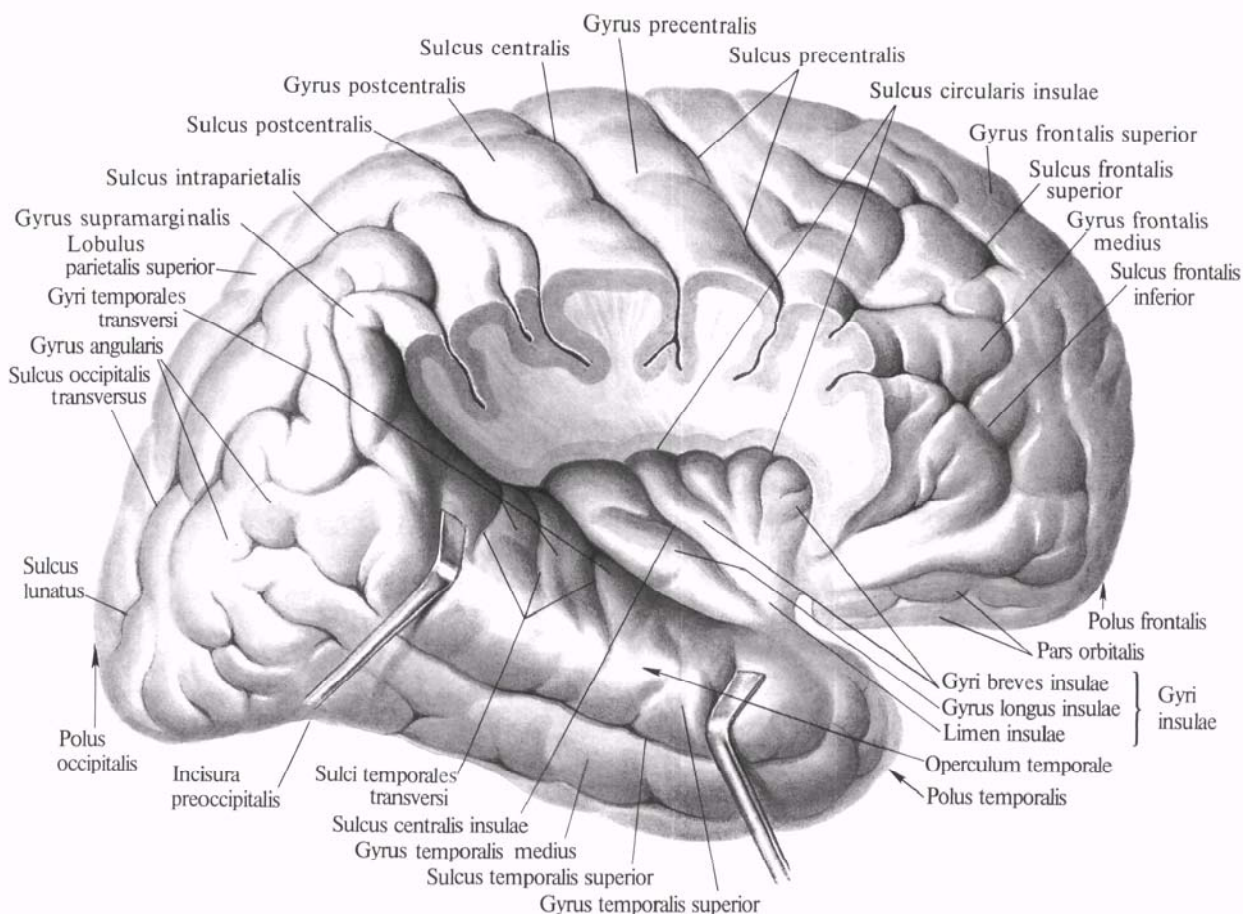
Нижняя лобная извилина, в преде-
лах которой проходят восходящая
и передняя ветви, разделяется этими
ветвями на три части (см. рис. 889):
заднюю — *покрышечную часть*, *pars*
opercularis, ограниченную спереди
восходящей ветвью; среднюю — *тре-
угольную часть*, *pars triangularis*, ле-

жащую между восходящей и передней
ветвями, и переднюю — *глазничную*
часть, *pars orbitalis*, расположенную
между горизонтальной ветвью и ниж-
нелатеральным краем лобной доли.

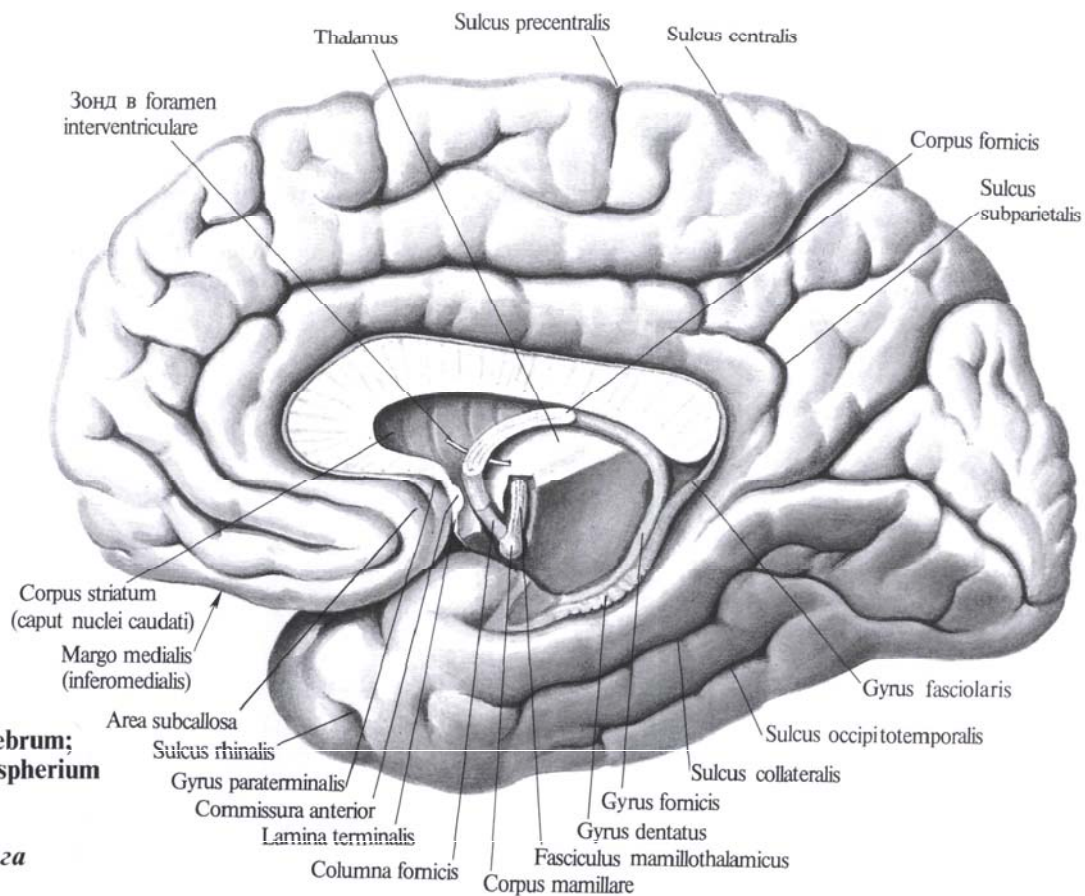
Теменная доля (см. рис. 886—889)
залегает кзади от центральной бороз-
ды, которая отделяет ее от лобной
доли. От височной доли теменная до-
ля отграничена латеральной бороз-
дой мозга, от затылочной доли — ча-
стью *теменно-затылочной борозды*,
sulcus parietooccipitalis.

Параллельно предцентральной из-
вилине проходит *постцентральной*
извилина, *gyrus postcentralis*, ограни-
ченная сзади *постцентральной бороз-
дой*, *sulcus postcentralis*. От нее кзади,

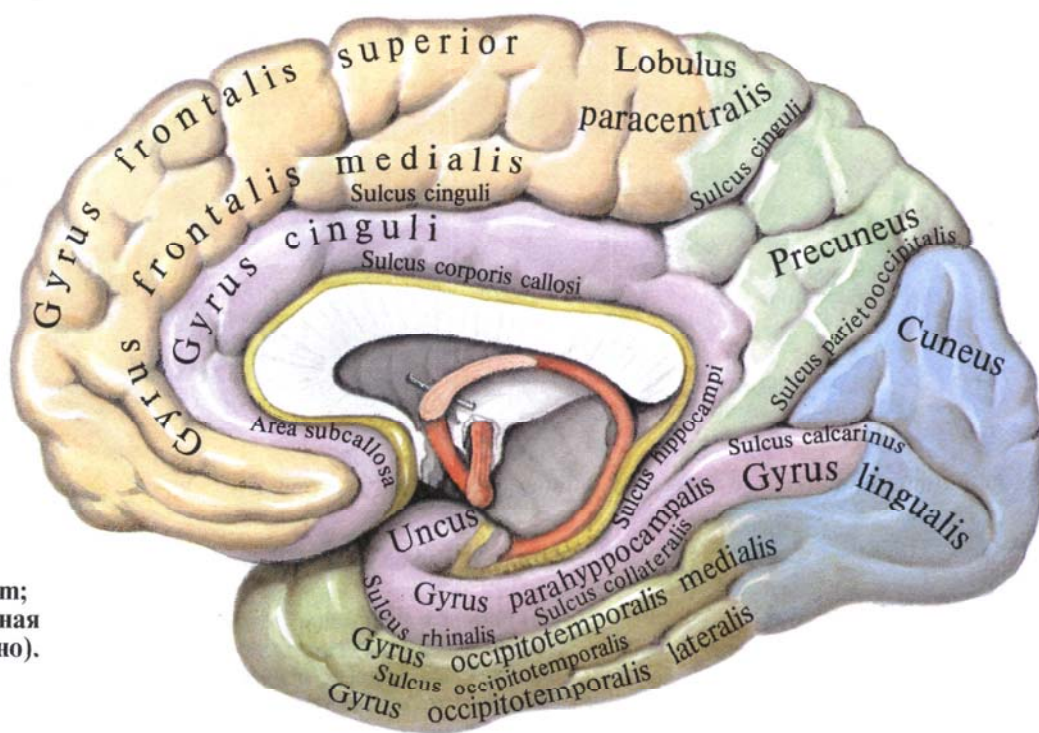
почти параллельно продольной щели
большого мозга, идет *внутритемен-
ная борозда*, *sulcus intraparietalis*, деля-
щая задневерхние отделы теменной
доли на две извилины: *верхнюю те-
менную долю*, *lobulus parietalis*
superior, лежащую выше внутрите-
менной борозды, и *нижнюю темен-
ную долю*, *lobulus parietalis inferior*,
расположенную книзу от внутрите-
менной борозды. В нижней теменной
дошке различают две сравнительно
небольшие извилины: *надкраевую из-
вилину*, *gyrus supramarginalis*, лежа-
щую кпереди и замыкающую задние
отделы латеральной борозды, и рас-
положенную кзади от предыдущей *уг-
ловую извилину*, *gyrus angularis*, кото-



890. Островок, insula, правый; вид сбоку и немного снизу. (Мозговые оболочки и края боковой щели мозга удалены; боковая щель мозга широко раскрыта.)



891. Большой мозг, cerebrum; правое полушарие, hemispherium dextrum (Медиальная поверхность.)
(Ствол головного мозга и мозжечок удалены.)



892. Большой мозг, cerebrum; правое полушарие; медиальная поверхность (полусхематично).
(Свод мозга и сосцевидно-таламический пучок отпрепарированы.)

рая замыкает верхнюю височную борозду.

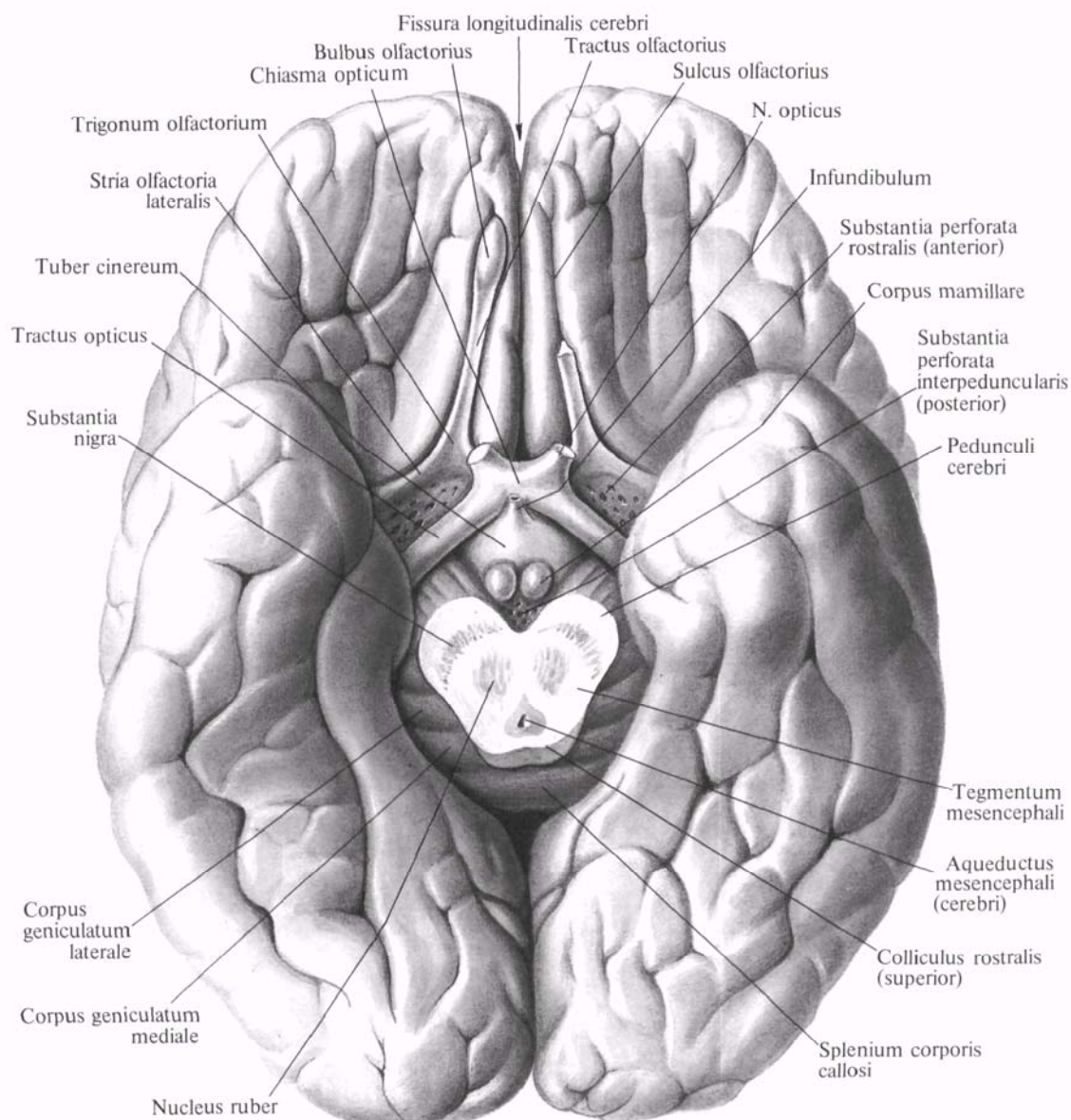
Между восходящей ветвью и задней ветвью латеральной борозды мозга расположен участок коры, обозначаемый как *лобно-теменная покрывка*, *operculum frontoparietale*. В нее входят задняя часть нижней лобной извилины, нижние отделы прецентральной и постцентральной

извилины и нижний отдел передней части теменной доли.

Затылочная доля (см. рис. 886—889) на выпуклой поверхности не имеет границ, отделяющих ее от теменной и височной долей, за исключением верхнего отдела теменно-затылочной борозды, которая располагается на медиальной поверхности полушария и отделяет затылочную

долю от теменной. Все три поверхности затылочной доли: выпуклая латеральная, плоская медиальная и вогнутая нижняя, расположенная на намете мозжечка, имеют ряд борозд и извилин.

Борозды и извилины выпуклой латеральной поверхности затылочной доли непостоянны и часто неодинаковы в обоих полушариях.



893. Большой мозг, cerebrum; вид снизу.

(Борозды и извилины основания большого мозга; ствол головного мозга и мозжечок, а также гипофиз и частично левый обонятельный тракт удалены.)

Наиболее крупная из борозд — *поперечная затылочная борозда, sulcus occipitalis transversus*. Иногда она является продолжением кзади внутри-теменной борозды и в заднем отделе переходит в непостоянную *полудунную борозду, sulcus lunatus*.

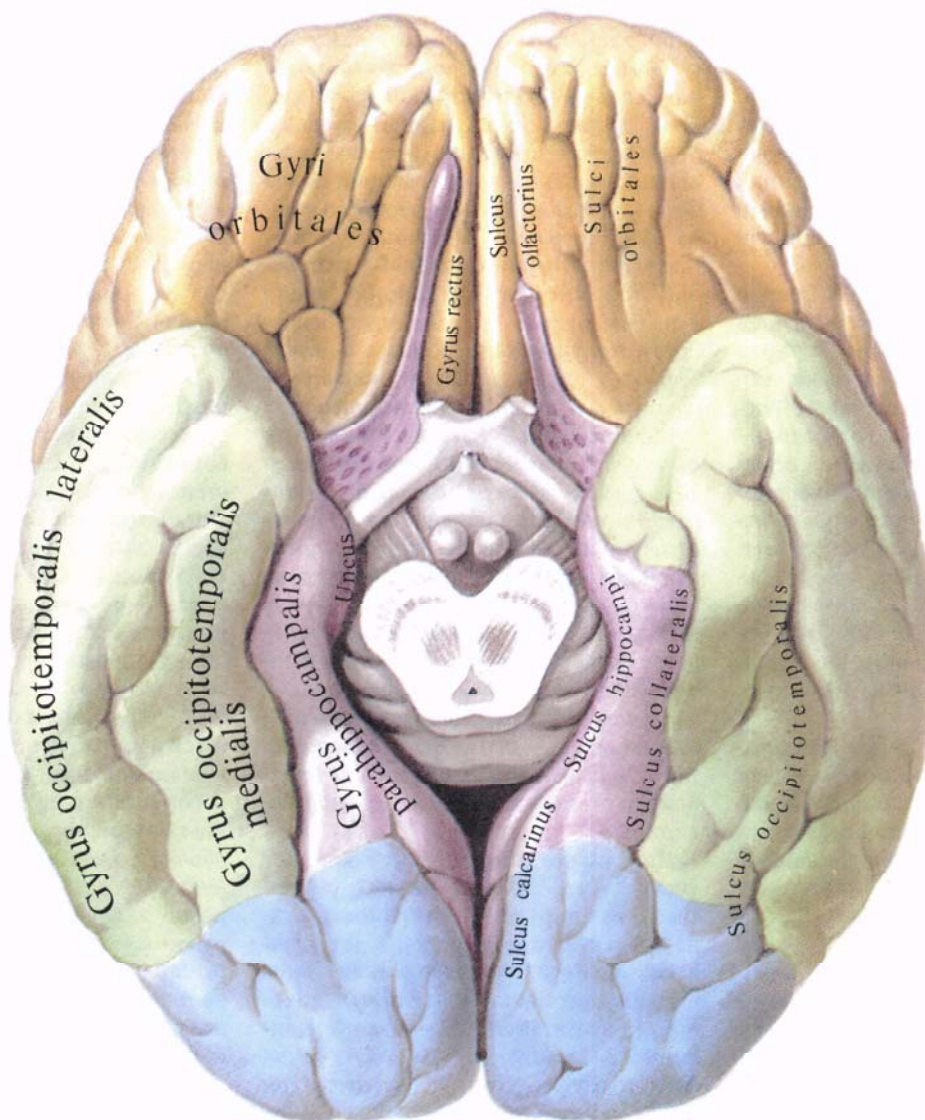
Приблизительно в 5 см кпереди от полюса затылочной доли на нижнем крае верхнелатеральной поверхности

полушария имеется углубление — *предзатылочная вырезка, incisura preoccipitalis*.

Височная доля (см. рис. 888—890) имеет наиболее выраженные границы. В ней различают выпуклую латеральную поверхность и вогнутую нижнюю. Тупой полюс височной доли обращен вперед и несколько вниз. Латеральная борозда большого мозга

резко отграничивает височную долю от лобной.

Две борозды, расположенные на верхнелатеральной поверхности: *верхняя височная борозда, sulcus temporalis superior*, и *нижняя височная борозда, sulcus temporalis inferior*, следуя почти параллельно латеральной борозде мозга, разделяют долю на три височные извилины: *верхнюю, среднюю*



894. Большой мозг, cerebrum; вид снизу (полусхематично). (Нижняя поверхность.)

и нижнюю, *gyri temporales superior, medius et inferior*.

Те участки височной доли, которые своей наружной поверхностью направлены в сторону латеральной борозды мозга, изрезаны короткими *поперечными височными бороздами, sulci temporales transversi*. Между этими бороздами залегают 2—3 короткие *поперечные височные извилины, gyri temporales transversi*, связанные с извилинами височной доли и островком.

Островковая доля (островок) (см. рис. 890) залегают на дне *латеральной ямки большого мозга, fossa lateralis cerebri*.

Она представляет собой трехстороннюю пирамиду, обращенную своей вершиной — полюсом островка — кпереди и кнаружи, в сторону латеральной борозды. С периферии островок окружен лобной, теменной и височной долями, участвующими в образовании стенок латеральной борозды мозга.

Основание островка с трех сторон окружено *круговой бороздой островка, sulcus circularis insulae*, которая у нижней поверхности островка постепенно исчезает. В этом месте располагается небольшое утолщение — *порог островка, limen insulae*, лежащий на границе с нижней поверхностью мозга, между островком и передним продырявленным веществом.

Поверхность островка прорезана глубокой *центральной бороздой островка, sulcus centralis insulae*. Эта борозда разделяет островок на переднюю, большую, и заднюю, меньшую, части.

На поверхности островка различают значительное число более мелких *извилин островка, gyri insulae*. Передняя часть имеет несколько *коротких извилин островка, gyri breves insulae*, задняя — чаще одну *длинную извилину островка, gyrus longus insulae*.

Борозды и извилины медиальной поверхности полушария большого мозга

На медиальную поверхность полушария выходят лобная, теменная и затылочная доли (рис. 891, 892).

Поясная извилина, gyrus cinguli, начинается *подмозолистым полем, area subcallosa*, огибает мозолистое тело и при посредстве узкой полоски — *перешейка поясной извилины, isthmus gyri cinguli*, переходит в пара-

гиппокаммальную, извилину на нижней поверхности полушария.

Позади подмозолистого поля находится *паратерминальная извилина, gyrus paraterminalis*, ограниченная сзади *концевой пластинкой, lamina terminalis* (производное передней стенки нервной трубки). *Борозда мозолистого тела, gyrus corporis callosi*, отделяет поясную извилину от мозолистого тела и на нижней поверхности полушария продолжается в борозду гиппокампа.

Поясная извилина ограничена сверху *поясной бороздой, sulcus cinguli*. В последней различают выпуклую по направлению к лобному полюсу переднюю часть и заднюю часть, которая, следуя вдоль поясной извилины и не доходя до ее заднего отдела, поднимается к верхнему краю полушария большого мозга. Задний конец борозды лежит позади верхнего конца центральной борозды. Между предцентральной бороздой, окончание которой иногда хорошо видно у верхнего края медиальной поверхности полушария, и концом поясной борозды располагается *парацентральная долька, lobulus paracentralis*.

Выше поясной извилины, кпереди от подмозолистого поля, начинается *медиальная лобная извилина, gyrus frontalis medialis*. Она тянется до парацентральной дольки и является нижней частью верхней лобной извилины.

Кзади от поясной борозды лежит небольшая четырехугольная долька — *предклинье, prescineus*. Ее задней границей является глубокая *теменно-затылочная борозда, sulcus parietooccipitalis*, нижней — *подтеменная борозда, sulcus subparietalis*, отделяющая предклинье от заднего отдела поясной извилины.

Дорсальнее предклинья залегают треугольная долька — *клин, cuneus*. Выпуклая наружная поверхность клина участвует в образовании затылочного полюса. Направленная вниз и вперед вершина клина почти доходит до заднего отдела поясной извилины. Задненижней границей клина является очень глубокая *шпорная борозда, sulcus calcarinus*, передней — *теменно-затылочная борозда*.

Борозды и извилины нижней поверхности полушария большого мозга

На глазничной поверхности лобной доли (рис. 893, 894), т. е. на ее нижней

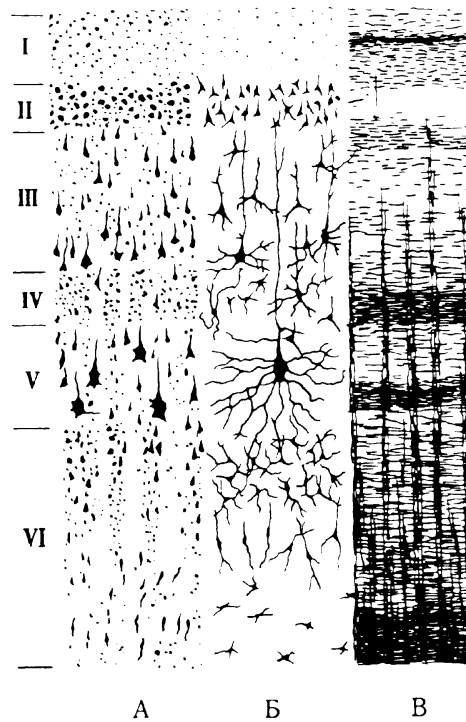
поверхности, недалеко от нижнемедиального края, следует в направлении кпереди *обонятельная борозда, sulcus olfactorius*. Кнутри от обонятельной борозды, между нею и нижнемедиальным краем полушария, лежит *прямая извилина, gyrus rectus*. Ее задний отдел доходит до *переднего продырявленного вещества, substantia perforata rostralis [anterior]*. Кнаружи от борозды располагается остальная часть глазничной поверхности лобной доли, изрезанная короткими *глазничными бороздами, sulci orbitales*, на ряд небольших *глазничных извилин, gyri orbitales*.

В обонятельной борозде располагается *обонятельная луковица, bulbus olfactorius*, переходящая кзади в *обонятельный тракт, tractus olfactorius*, и далее в *обонятельный треугольник, trigonum olfactorium*.

Латеральную и медиальную стороны обонятельного треугольника обрамляют тонкие полоски серого вещества — *медиальная и латеральная обонятельные извилины, gyri olfactorii medialis et lateralis*.

На верхней поверхности треугольника, в глубине обонятельной борозды, располагается обонятельный бугорок, который является как бы вершиной обонятельного треугольника. На нижней поверхности треугольника, на высоте переднего края переднего продырявленного вещества, просматриваются две тонкие обонятельные полоски, на которые разделяется обонятельный тракт: 1) *медиальная обонятельная полоска, stria olfactorii medialis*, волокна которой оканчиваются в подмозолистом поле, паратерминальной извилине, прозрачной перегородке и в переднем продырявленном веществе, и 2) *латеральная обонятельная полоска, stria olfactorii lateralis*. Она более длинная, дугообразно заворачиваясь, следует по наружному краю переднего продырявленного вещества. Большая часть ее волокон, пройдя через порог островка, заканчивается в парагиппокамальной извилине.

Нижняя поверхность височной доли глубокой *бороздой гиппокампа, sulcus hippocampi*, отделена от ножек мозга. В глубине борозды залегают узкая *зубчатая извилина, gyrus dentatus*. Передний ее конец переходит в крючок, а задний — в *ленточную извилину, gyrus fasciolaris*, залегающую под валиком мозолистого тела. Латерально от борозды находится пара-



895. Строение коры большого мозга (схема).

А — слой клеток. Б — типы клеток. В — слой волокон. I—III — паружная главная зона; IV—VI — внутренняя главная зона (по Brodmann и Vogt). I — lamina molecularis; II — lamina granularis externa; III — lamina pyramidalis externa; малые пирамидные клетки; IV — lamina granularis interna; V — lamina pyramidalis interna; большие пирамидные клетки; VI — lamina multiformis.

гиппокамповая извилина, *gyrus parahippocampalis* [извилины гиппокампа, *gyrus hippocampi*]. Впереди эта извилина имеет утолщение в виде крючка, *uncus*, а сзади продолжается в язычную извилину, *gyrus lingualis*. Парагиппокамповую и язычную извилины с латеральной стороны ограничивает коллатеральная борозда, *sulcus collateralis*, переходящая спереди в носовую борозду, *sulcus rhinalis*. Остальную часть нижней поверхности височной доли занимают медиальная и латеральная затылочно-височные извилины, *gyri occipitotemporales medialis et lateralis*, разделенные затылочно-височной бороздой, *sulcus occipitotemporalis*. Латеральная затылочно-височная извилина нижнелатеральным краем полушария отделяется от нижней височной извилины.

Строение коры большого мозга

Кора большого мозга (плащ), cortex cerebri [pallium], является наиболее высокодифференцированным отделом нервной системы. Она неоднородна за счет происхождения в филогенезе. Различают древнюю, старую, среднюю и новую кору.

Древняя кора, paleocortex, наименее сложно устроена и занимает участок

пигневнутренней поверхности височной доли. В ее состав входят обонятельный бугорок и окружающая его кора, включающая участок переднего продырявленного вещества.

Старая кора, archeocortex, появляется позднее, но в отличие от древней коры отделена от подкорки корковой пластинкой, у взрослого остается однослойной. В состав старой коры входят гиппокамп, расположенный в глубине гиппокамповой борозды, и зубчатая извилина.

Средняя (промежуточная) кора, mesocortex, делится на две зоны: одна отделяет новую кору от старой (перипалеокортикальная зона), другая — от древней (перипалеокортикальная зона). Эти зоны занимают нижний отдел островковой доли, парагиппокамповую извилину и нижний отдел лимбической области.

Новая кора, neocortex, у человека наиболее значительна по протяженности, составляет примерно 96% от всей поверхности полушарий большого мозга, и характеризуется многослойностью.

Кора большого мозга состоит из огромного количества нервных клеток. По морфологическим особенностям в коре взрослого человека можно выделить 6 слоев (рис. 895):

- 1) молекулярную пластинку, *lamina molecularis (plexiformis)*;
- 2) наружную зернистую пластинку, *lamina granularis externa*;
- 3) наружную пирамидную пластинку, *lamina pyramidalis externa*;
- 4) внутреннюю зернистую пластинку, *lamina granularis interna*;
- 5) внутреннюю пирамидную пластинку, *lamina pyramidalis interna (ganglionaris)*;
- 6) мультиформную пластинку, *lamina multiformis*.

Строение коры в разных отделах мозга имеет свои особенности, выражающиеся в различном числе слоев, а также в разном количестве, размерах, топографии и строении образующих кору нервных клеток.

На основании морфофизиологического изучения отделов коры большого мозга в ней в настоящее время описано множество полей (рис. 896, 897). Для каждого поля характерны индивидуальные особенности архитектоники и функции. Это позволило создать карту полей коры большого мозга (цитоархитектоника), а также установить особенности распределения волокон коры (миелоархитектоника) (см. «Краткий обзор проводящих путей спинного и головного мозга»).

Базальные ядра большого мозга

В толще белого вещества полушарий большого мозга, в области их оснований, латеральное и несколько книзу от боковых желудочков, располагается серое вещество. Оно образует скопления различной формы — **базальные ядра, nuclei basales**, называемые подкорковыми ядрами основания конечного мозга (рис. 898—904).

К базальным ядрам мозга в каждом полушарии относятся **полосатое тело, corpus striatum**, которое включа-

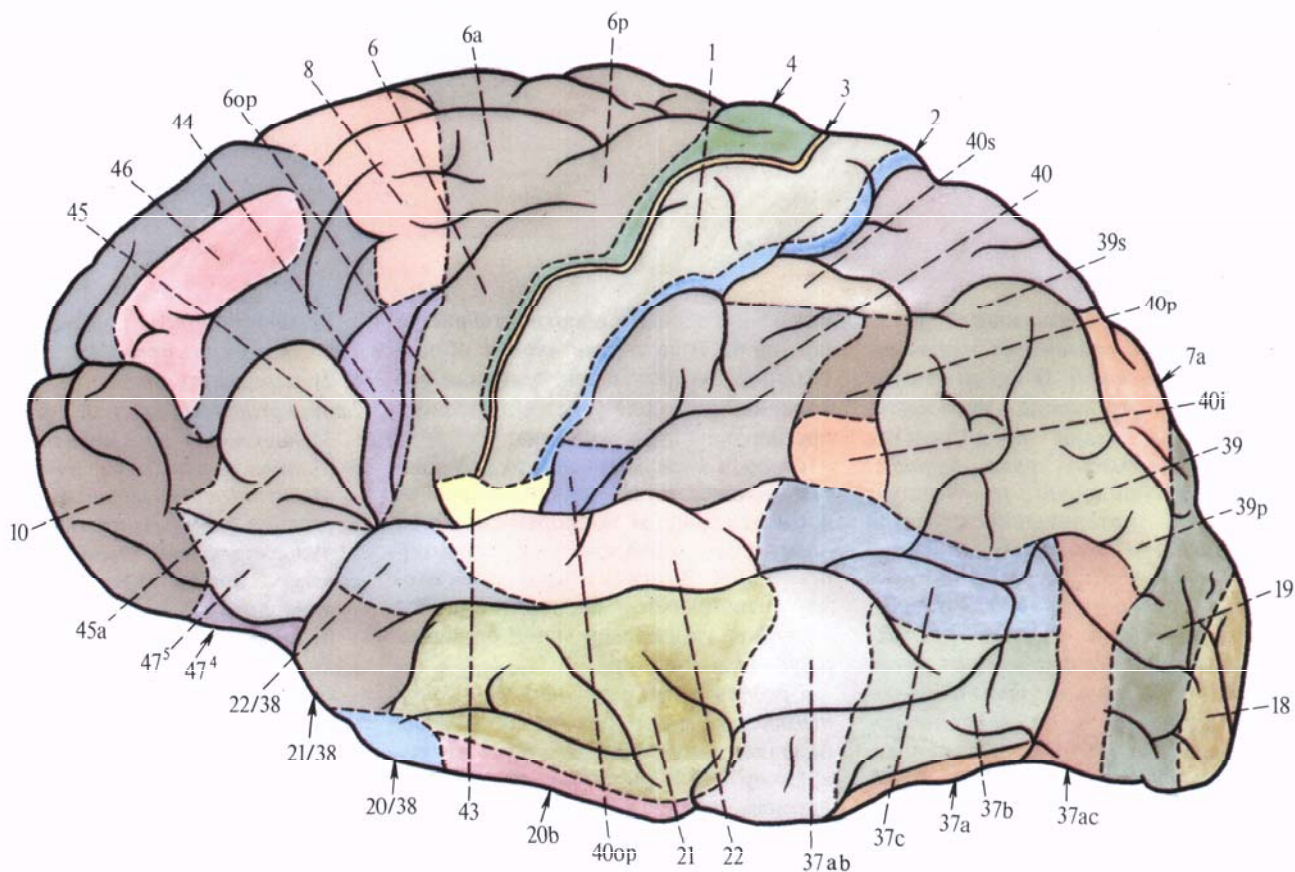
ет хвостатое и чечевицеобразное ядра, оградку, и **миндалевидное тело**.

Хвостатое ядро, nucleus caudatus, состоит из *головки, caput*, образующей латеральную стенку переднего рога бокового желудочка, *тела, corpus*, и *хвоста, cauda*, спускающегося в височную долю, где он принимает участие в образовании верхней стенки нижнего рога бокового желудочка.

Чечевицеобразное ядро, nucleus lentiformis [lenticularis], находится снаружи от хвостатого, его продольная ось расположена спереди назад.

Небольшие прослойки белого вещества делят чечевицеобразное ядро на три части (ядра). Ядро, залегающее латеральнее, называется **скорлупной, putamen**, а остальные два ядра — это **медиальный бледный шар, globus pallidus medialis**, и **латеральный бледный шар, globus pallidus lateralis**. Они отделяются одно от другого **медиальной и латеральной мозговыми пластинками, laminae medullares medialis et lateralis**.

Ограда, claustrum, расположена снаружи от чечевицеобразного ядра. Она представляет собой пластинку



896. Цитоархитектонические поля коры полушарий большого мозга. (Верхнелатеральная поверхность. По данным Института мозга РАМН.)

1 — area postcentralis intermedia; 4 — area gigantopyramidalis; 3 — area postcentralis oralis; 2 — area postcentralis caudalis; 40s — subarea supramarginalis; 40 — area supramarginalis; 39s — subarea angularis superior; 40p — subarea supramarginalis posterior; 7a — subarea

parietooccipitalis; 40i — subarea supramarginalis inferior; 39 — area angularis; 39p — subarea angularis posterior; 19 — area preoccipitalis; 18 — area occipitalis; 37ac — area temporoparietooccipitalis posterior; 37b — area temporoparietooccipitalis centralis; 37a — area temporoparietooccipitalis inferior; 37c — area temporoparietooccipitalis superior; 37ab — area temporoparietooccipitalis anterior; 22 — area temporalis superior; 21 — area temporalis media; 40op — subarea supramarginalis opercularis; 20b — area temporalis basalis; 43 — area

postcentralis subcentralis; 20/38 — area temporalis basalis polaris; 21/38 — area temporalis media polaris; 22/38 — area temporalis superior polaris; 47ⁱ — subarea orbitalis; 47^s — subarea orbitalis; 45a — subarea triangularis; 10 — area frontopolaris; 45 — area triangularis; 46 — area frontalis media; 44 — area opercularis; 60p — subarea opercularis; 8 — area frontalis intermedia; 6 — area frontalis agranularis; 6a — subarea anterior; 6p — subarea posterior.

толщиной до 2 мм, передняя часть которой утолщена. Медиальный край пластинки ровный, а на латеральном краю имеются небольшие выпячивания серого вещества.

Миндалевидное тело, corpus amygdaloideum, располагается в толще височной доли, в области височного полюса, кпереди от вершины нижнего рога бокового желудочка. Иногда его описывают как утолщение коры височной доли. В составе миндалевидного тела различают *базально-латеральную часть, pars basolateralis*, и *корково-медиальную (об-*

нятельную) часть, pars corticomedialis (olfactoria). В последней части выделяют также *переднее миндалевидное поле, area amygdaloidea anterior*.

Белое вещество полушарий большого мозга

Белое вещество полушарий большого мозга состоит из проекционных, ассоциативных и комиссуральных путей.

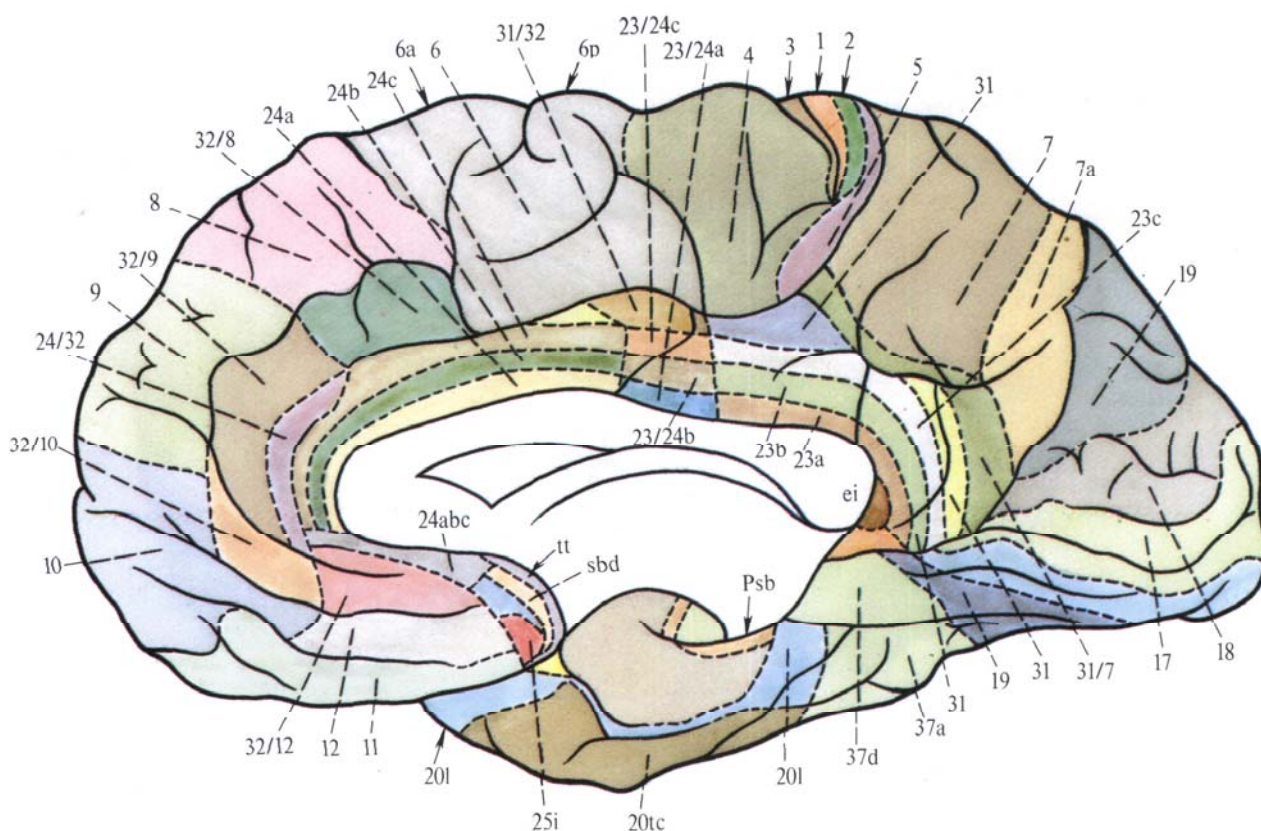
I. Проекционные нервные волокна, neurofibrae projectiones, соединяющие кору полушарий с нижележащими це-

нтрами и передающие импульсы к коре (восходящие волокна), и от коры (нисходящие волокна), описаны в «Кратком обзоре проводящих путей головного и спинного мозга».

II. Ассоциативные нервные волокна, neurofibrae associationes (рис. 905, 906), соединяют между собой различные участки коры в пределах одного и того же полушария.

Ассоциативные пути полушарий делятся на короткие и длинные.

Короткие ассоциативные пути представлены *дугообразными волокнами большого мозга, fibrae arcuatae*



cerebri, соединяющими смежные извилины.

К длинным ассоциативным путям относятся следующие:

1) *верхний продольный пучок, fasciculus longitudinalis superior*, соединяющий лобную, затылочную и теменную доли;

2) *нижний продольный пучок, fasciculus longitudinalis inferior*, свя-

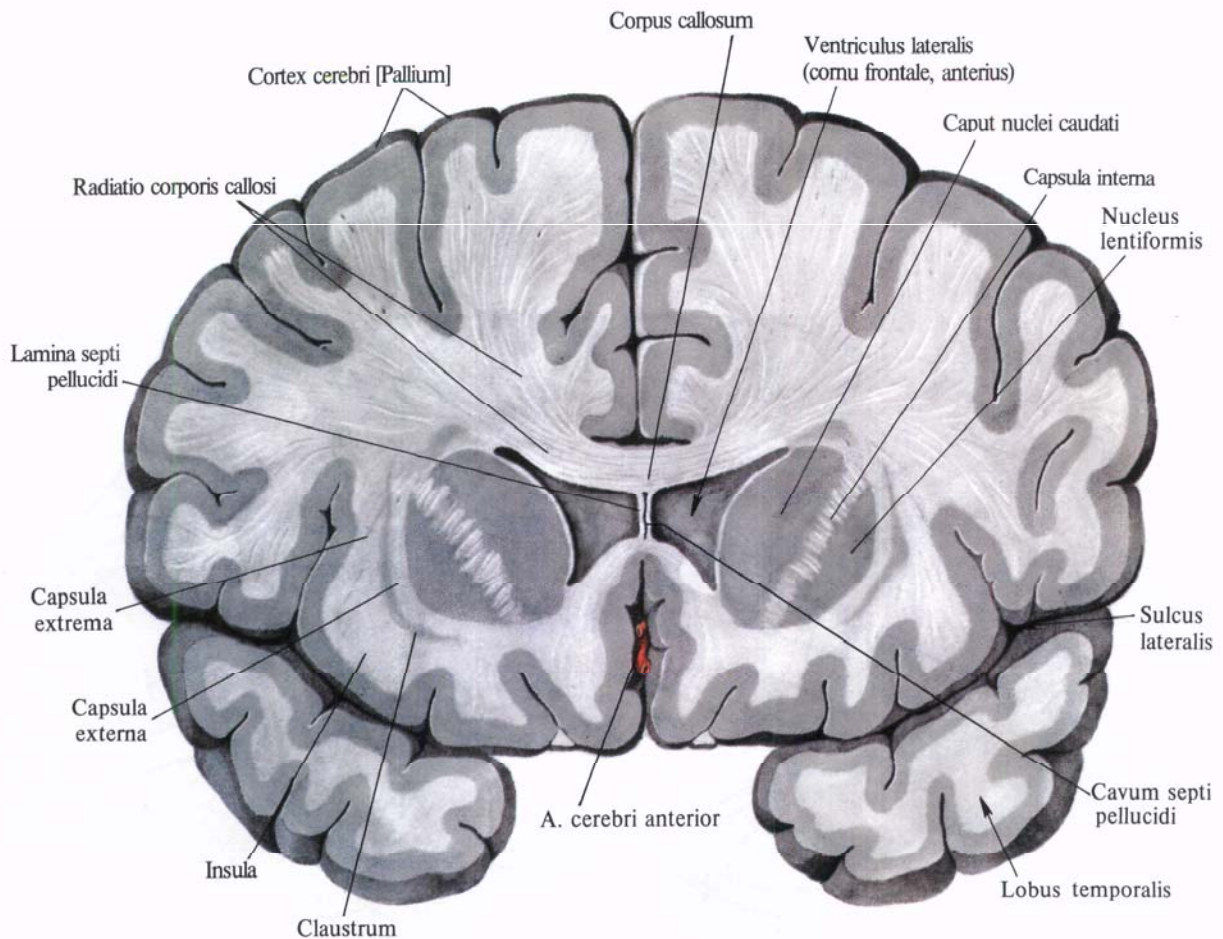
зывающий затылочную долю с височной;

3) *крючковидный пучок, fasciculus uncinatus*, соединяющий кору области лобного полюса с крючком височной доли и смежными с ним извилинами;

4) *пояс, cingulum*, который соединяет область обонятельного треугольника и подмозолистое поле с крючком.

III. Комиссуральные нервные волокна, *neurofibrae commissurales*, представлены волокнами, которые соединяют одинаковые участки различных полушарий. К ним относятся мозолистое тело, передняя спайка и спайка свода.

1. *Мозолистое тело, corpus callosum* (рис. 907—909; см. рис. 892, 898), открывается в глубине продоль-



898. Большой мозг, *cerebrum*; вид сзади.
(Фронтальный разрез впереди передней спайки.)

ной щели после удаления верхней части полушарий большого мозга. Это белого цвета удлинненное и несколько уплощенное образование, вытянутое спереди назад, длиной 7—9 см.

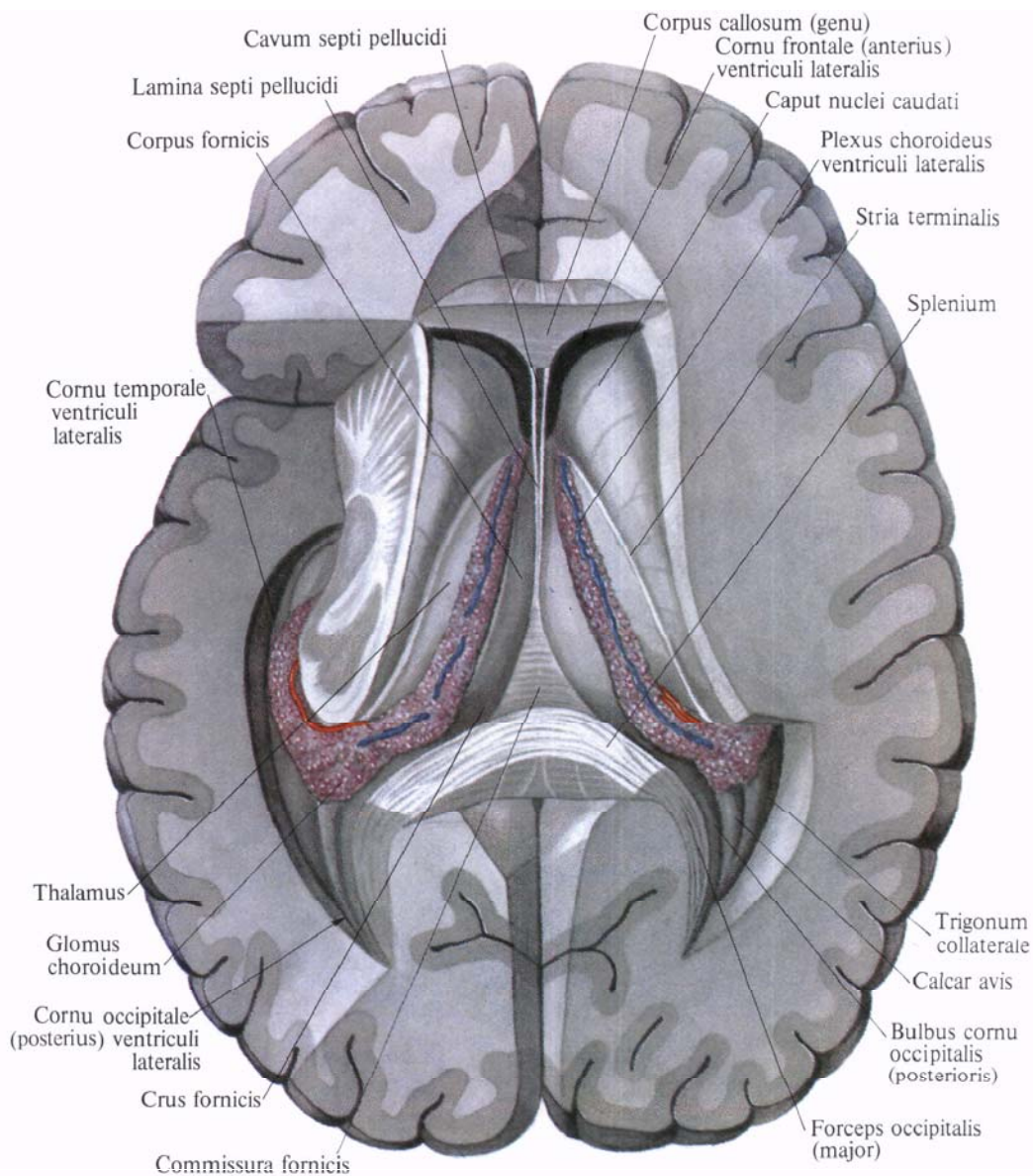
Мозолистое тело — самая большая спайка (комиссура) новых отделов полушарий головного мозга, так как соединяет серое вещество полушарий большого мозга более позднего в фи-

логенетическом отношении происхождения — новую кору (за исключением височных полюсов).

Передний отдел мозолистого тела загибается вперед, вниз и затем назад, образуя *колено мозолистого тела*, *genu corporis callosi*, переходящее книзу в *клов мозолистого тела*, *rostrum corporis callosi*. Последний продолжается в *концевую пластинку*, *lamina terminalis*.

Средний отдел мозолистого тела — *ствол*, *truncus corporis callosi*, образует выпуклость в продольном направлении и является наиболее длинной его частью.

Задний отдел мозолистого тела — *валик*, *splenium*, утолщен, свободно нависает над шишковидной железой и над пластинкой крыши среднего мозга.



899. Боковые желудочки, *ventriculi laterales*; вид сверху. (Ствол мозолистого тела удален; в левом полушарии вскрыты передний, задний и нижний рога

и центральная часть бокового желудочка, в правом полушарии — передний и задний рога и центральная часть бокового желудочка.)

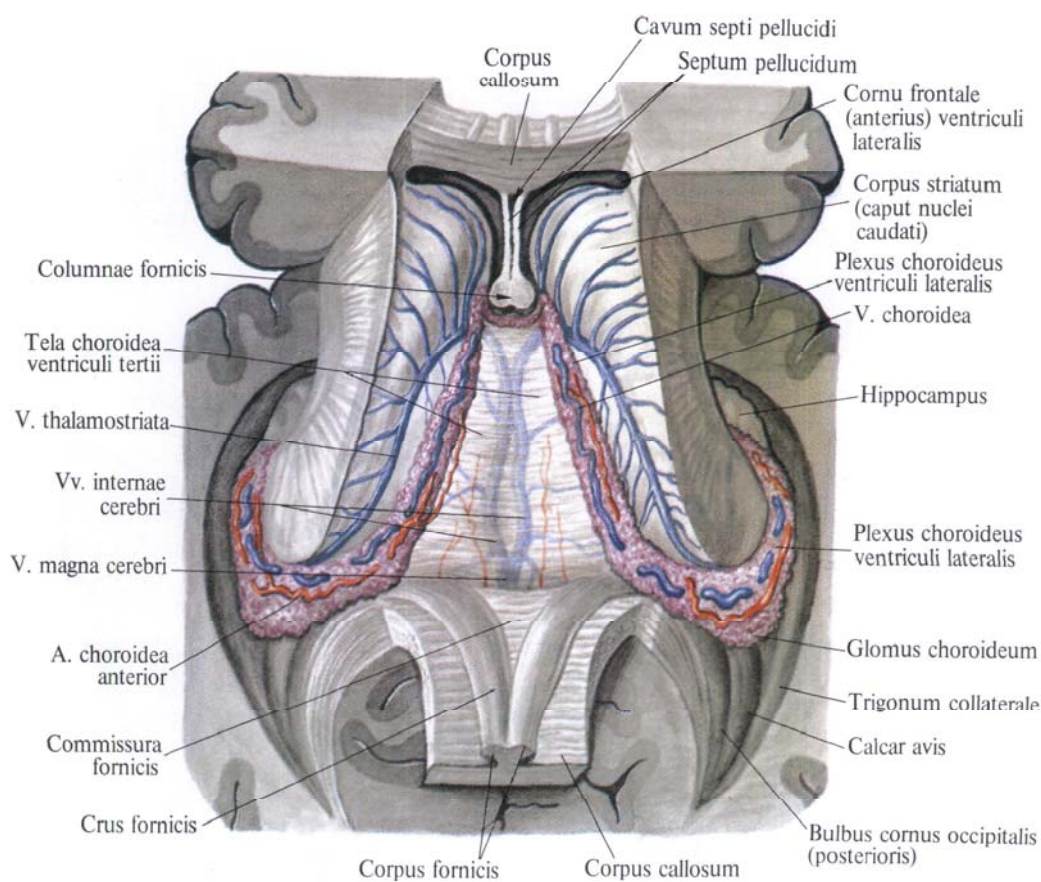
На верхней поверхности мозолистого тела располагается тонкий слой серого вещества — *серый покров, indusium griseum*, который в некоторых участках образует четыре небольших продольно идущих утолщения в виде *полосок, striae*, по две с каждой стороны от срединной борозды. Различают две *медиальные продольные полоски, striae longitudinales mediales*, и две *латеральные продольные полоски, striae longitudinales laterales*. В переднем отделе мозолистого тела часть серого вещества

(главным образом медиальная продольная полоска) переходит в области клюва в паратерминальную извилину. Латеральная продольная полоска в заднем отделе, огибая нижнюю поверхность утолщения мозолистого тела, продолжается в серую полосу — *ленточную извилину, gyrus fasciolaris*, и переходит на медиальную поверхность парагиппокампальной извилины как зубчатая извилина.

Кроме продольно идущих полосок, на верхней поверхности мозолистого тела имеется ряд поперечных поло-

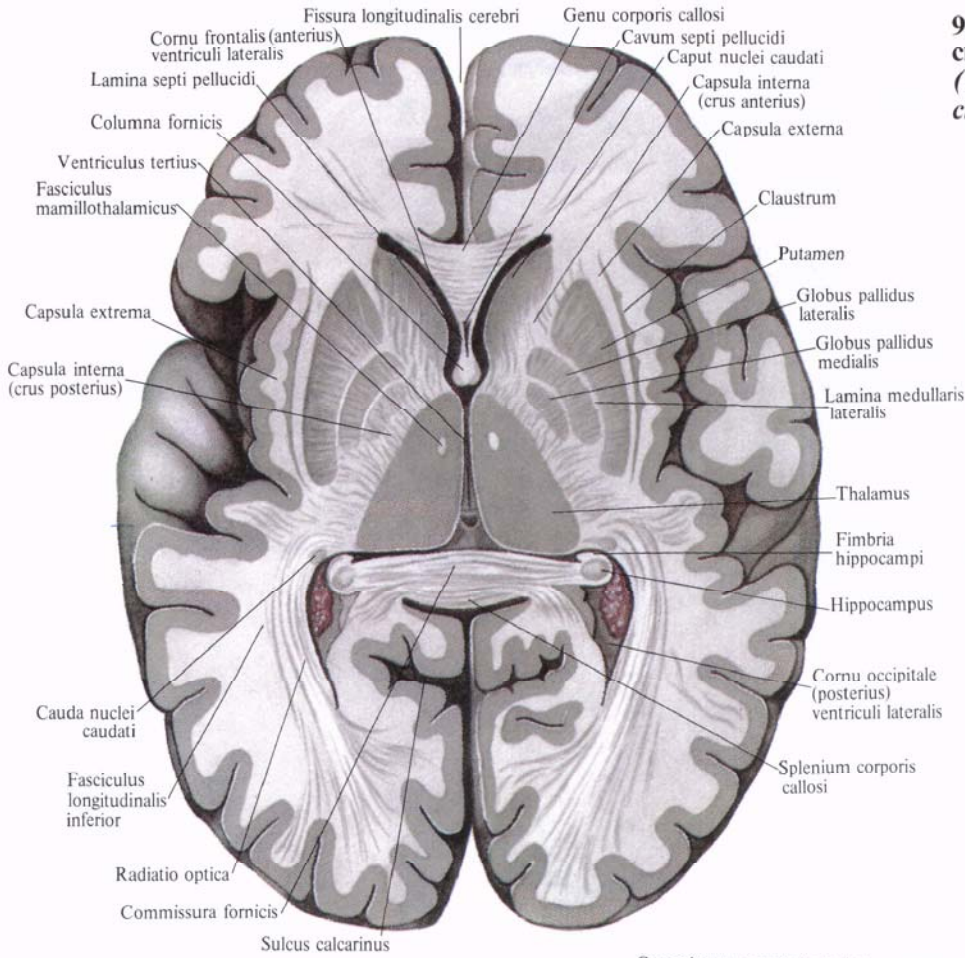
сок, хорошо выраженных между латеральными и медиальной продольными полосками.

На горизонтальном срезе полушария мозга, проведенном на уровне верхней поверхности мозолистого тела, отчетливо видно расположение белого вещества в виде полуовала. По периферии белое вещество окаймлено слоем серого вещества, образующего кору большого мозга. Отходящие от мозолистого тела волокна, расходясь радиально в толще каждого полушария, образуют *лучистость*

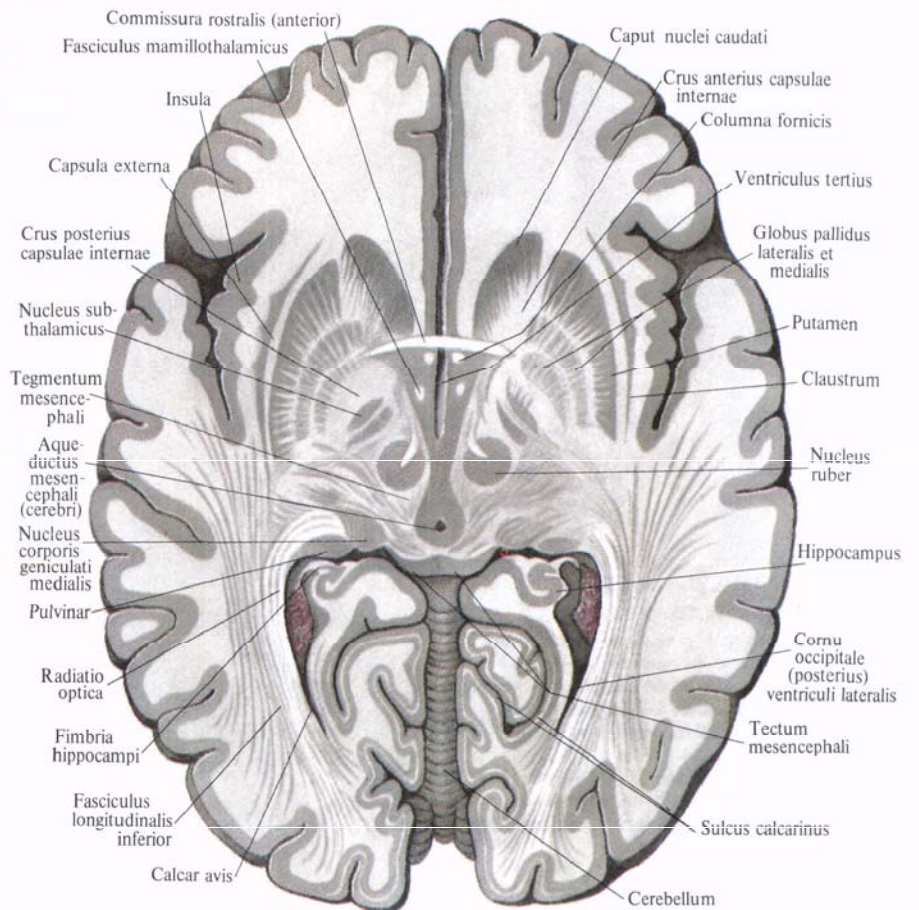


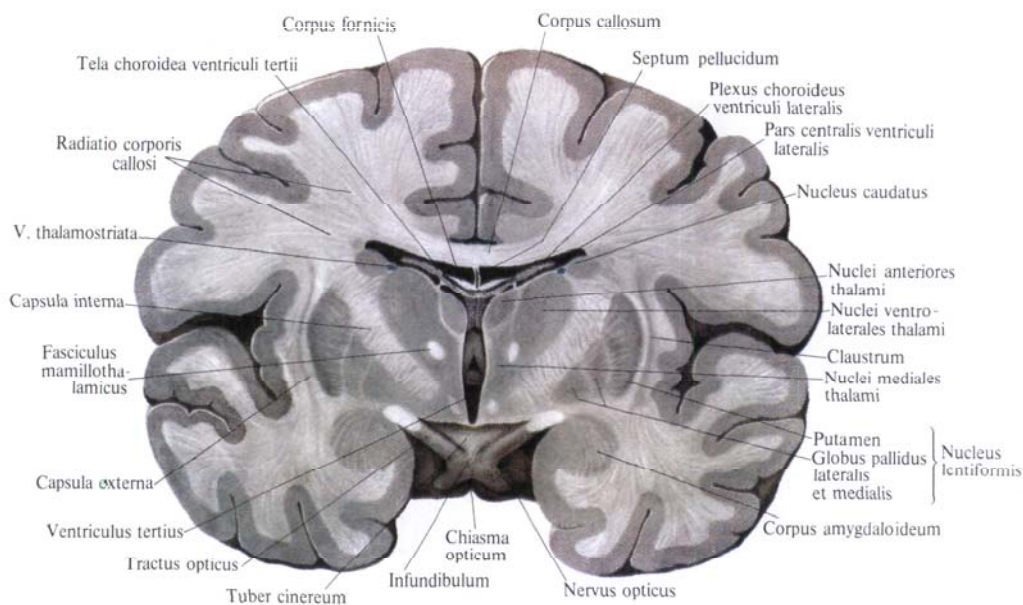
900. Боковые желудочки, ventriculi laterales, и сосудистая основа III желудочка, tela choroidea ventriculi tertii; вид сверху.
(Мозолистое тело и тело ствола перерезаны и отвернуты кзади.)

901. Большой мозг, cerebrum; вид сверху.
(Горизонтальный разрез на уровне спайки свода.)

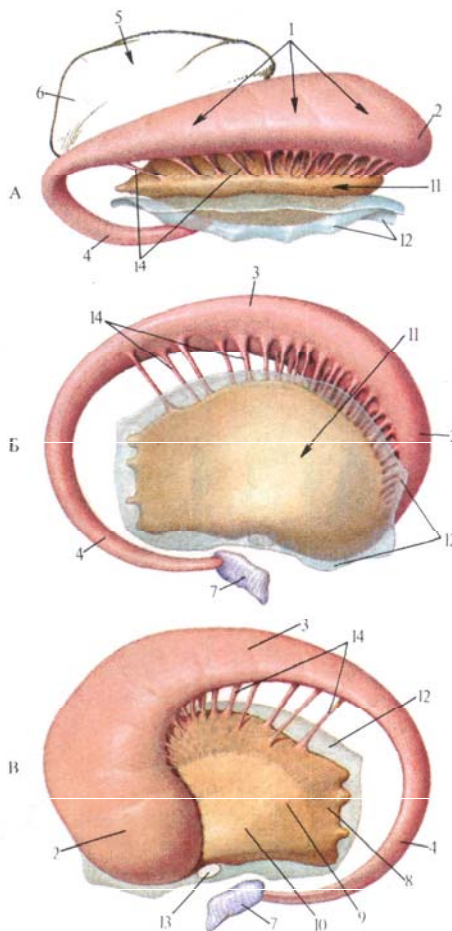


902. Большой мозг, cerebrum; вид сверху.
(Горизонтальный разрез на уровне передней спайки.)



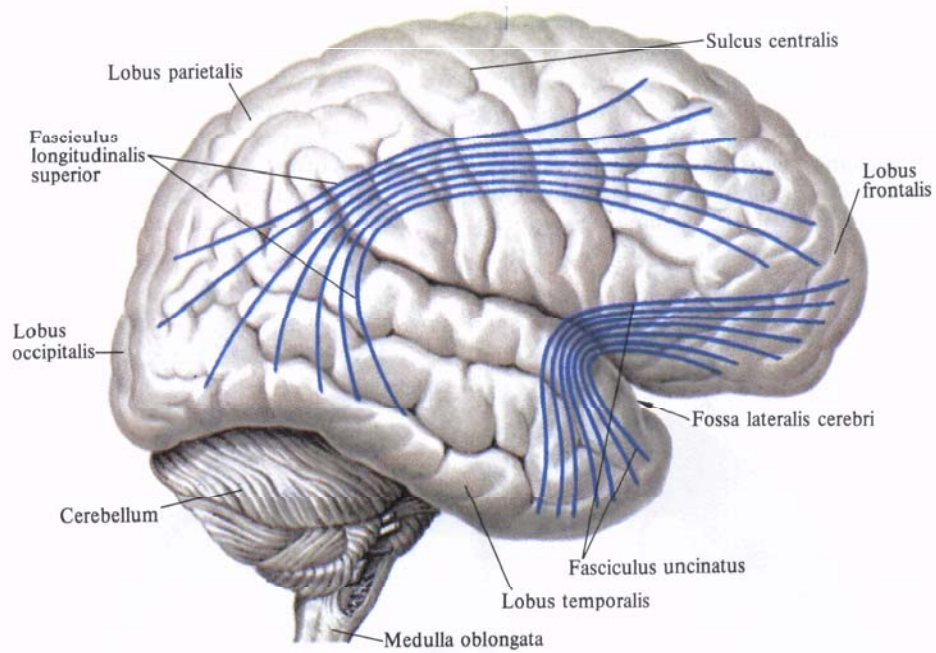


903. Большой мозг, cerebrum; вид сзади.
(Фронтальный разрез через серый бугор и кзади от воронки.)

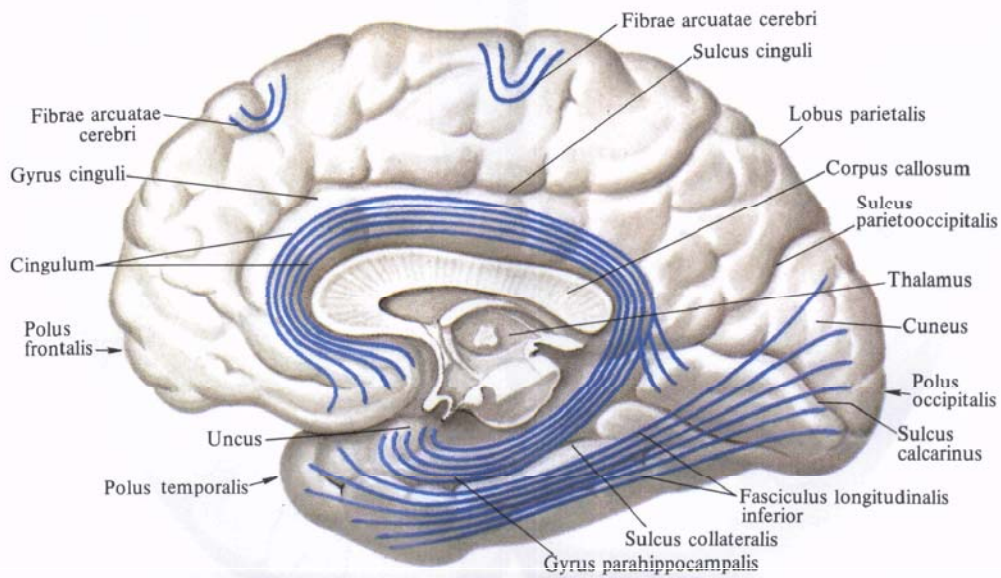


904. Базальные ядра конечного мозга (полусхематично).

А — вид сверху. Б — вид снаружи. В — вид изнутри. 1 — nucleus caudatus; 2 — caput nuclei caudati; 3 — corpus nuclei caudati; 4 — cauda nuclei caudati; 5 — thalamus; 6 — pulvinar thalami; 7 — corpus amygdaloideum; 8 — putamen; 9 — globus pallidus lateralis; 10 — globus pallidus medialis; 11 — nucleus lentiformis; 12 — claustrum; 13 — commissura rostralis; 14 — перемычки серого вещества между хвостатом и чечевицеобразным ядрами.



905. Ассоциативные пути; верхнелатеральная поверхность правого полушария (полусхематично.)
(Проекция волокон на поверхность полушария.)



906. Ассоциативные пути; медиальная поверхность правого полушария (полусхематично.)
(Проекция волокон на поверхность полушария.)

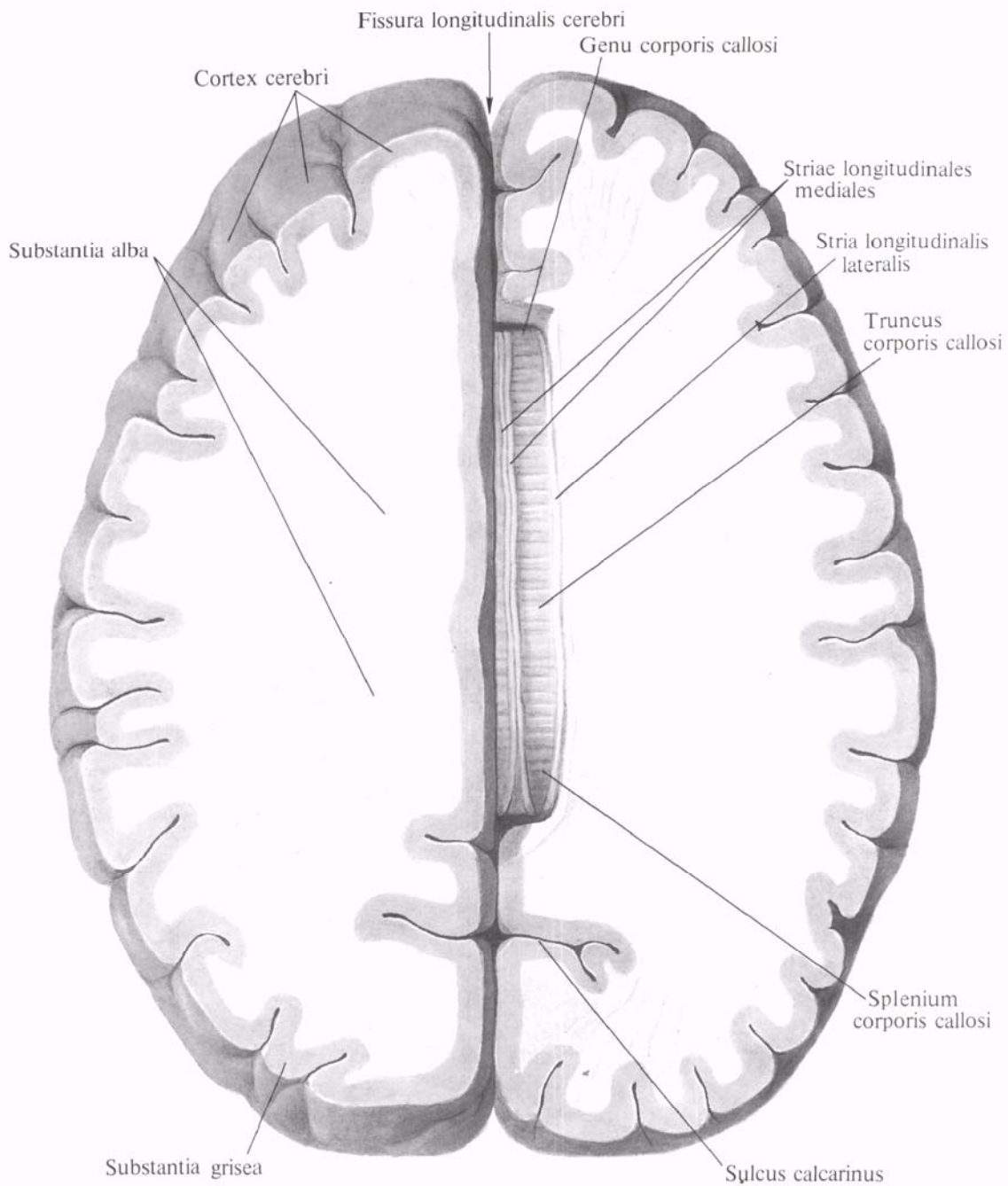
мозолистого тела, *radiatio corporis callosi*. В ней соответственно долям мозга различают лобную, теменную, височную и затылочную части. Задние отделы лучистости, преимущественно в области затылочной части, истончаются и являются верхней стенкой — крышей — нижнего и зад-

него рогов каждого бокового желудочка.

Волокна мозолистого тела, которые проходят через клюв и колено в сторону лобных долей и сзади через утолщение мозолистого тела в сторону затылочных и задних отделов теменных долей, дугообразно изогну-

ты, причем их вогнутости обращены друг к другу. Поэтому они получили название *затылочных щипцов* [большие щипцы], *forceps occipitalis [major]*, и *лобных щипцов* [малые щипцы], *forceps frontalis [minor]* (см. рис. 908).

2. *Передняя спайка, commissura rostralis [anterior]*, располагается поза-



907. Полушария большого мозга, *hemisphaeria cerebrales*, и мозолистое тело, *corpus callosum*; вид сверху. (Полушария мозга частично

удалены; в правом полушарии вырезана часть белого вещества и видно мозолистое тело.)

ди концевой пластинки и делится на две части: *переднюю часть, pars anterior*, соединяющую между собой крючки обеих височных долей, и *заднюю часть, pars posterior*, более развитую, связывающую парагиппокампальные извилины (см. рис. 891, 902).

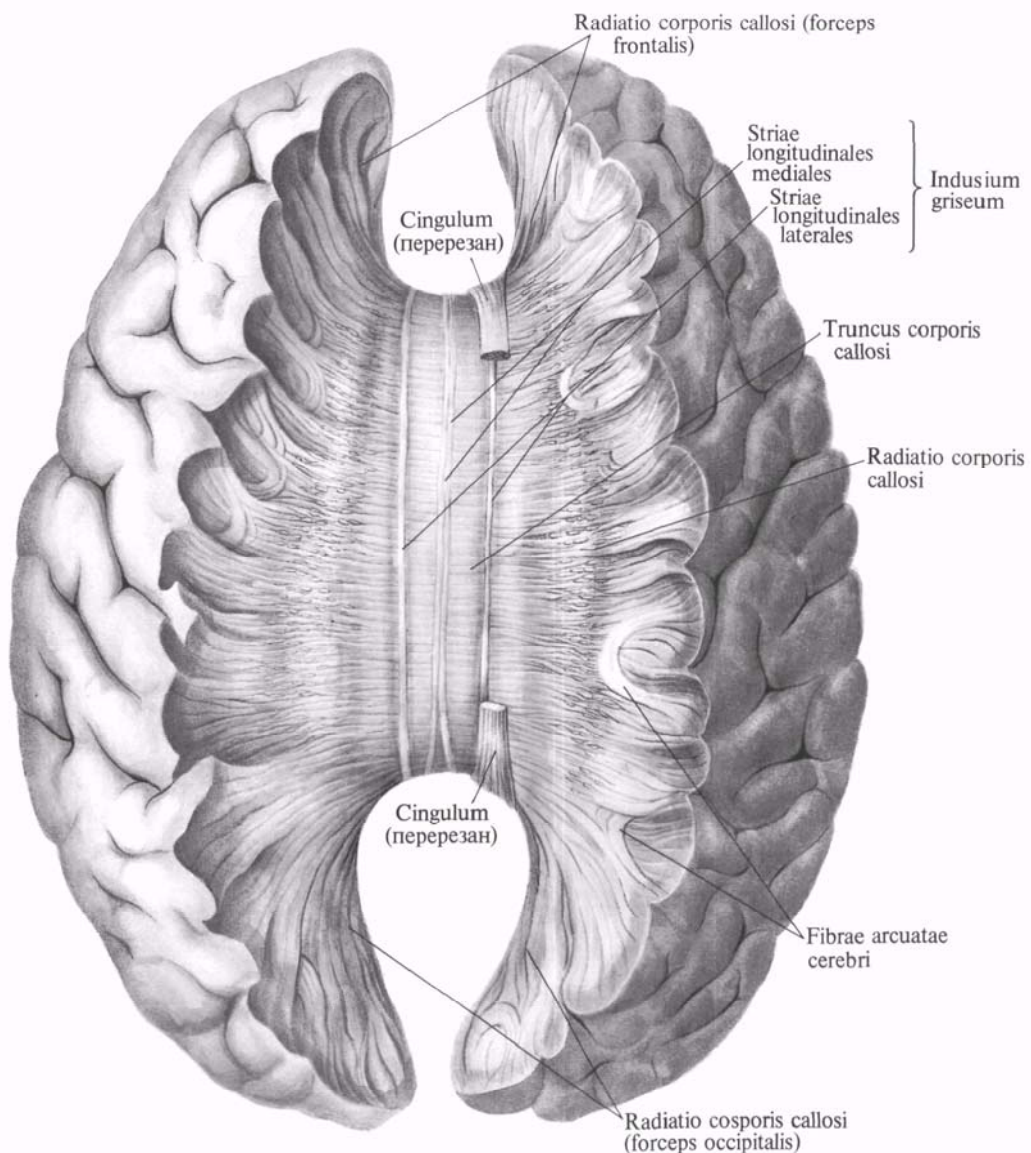
3. Связка свода, *commissura fornicis*,

в виде треугольной пластинки располагается под утолщением мозолистого тела между ножками свода (рис. 910—912).

IV. Свод, *fornix*, входящий в систему обонятельного мозга (см. рис. 891, 899, 900, 910, 912), также относится к белому веществу полушарий боль-

шого мозга. Это сильно изогнутый удлинённый тяж, почти весь состоящий из продольных волокон. В нем различают тело, ножки и столбы.

Тело свода, corpus fornicis, своей средней, наиболее утолщенной частью располагается под мозолистым телом. На фронтальном разрезе мозга



908. Мозолистое тело, *corpus callosum*, и лучистость мозолистого тела, *radiatio corporis callosi*; вид сверху.

(Часть белого вещества полушарий удалена; слева удалена боковая продольная полоска.)

тело свода имеет форму трехгранной призмы. Его верхняя поверхность срастается с нижним краем прозрачной перегородки и с нижней поверхностью мозолистого тела. У бокового края тела свода располагается сосудистое сплетение бокового желудочка, с эпителиальным листом которого этот край срастается, образуя *ленту свода, tenia fornicis*. Последняя продолжается вдоль ножки свода в нижний рог бокового желудочка. Боковые, обращенные косо вниз поверхности тела свода свободно прилегают к таламусам, к их верхним поверхностям и медиальным верхним

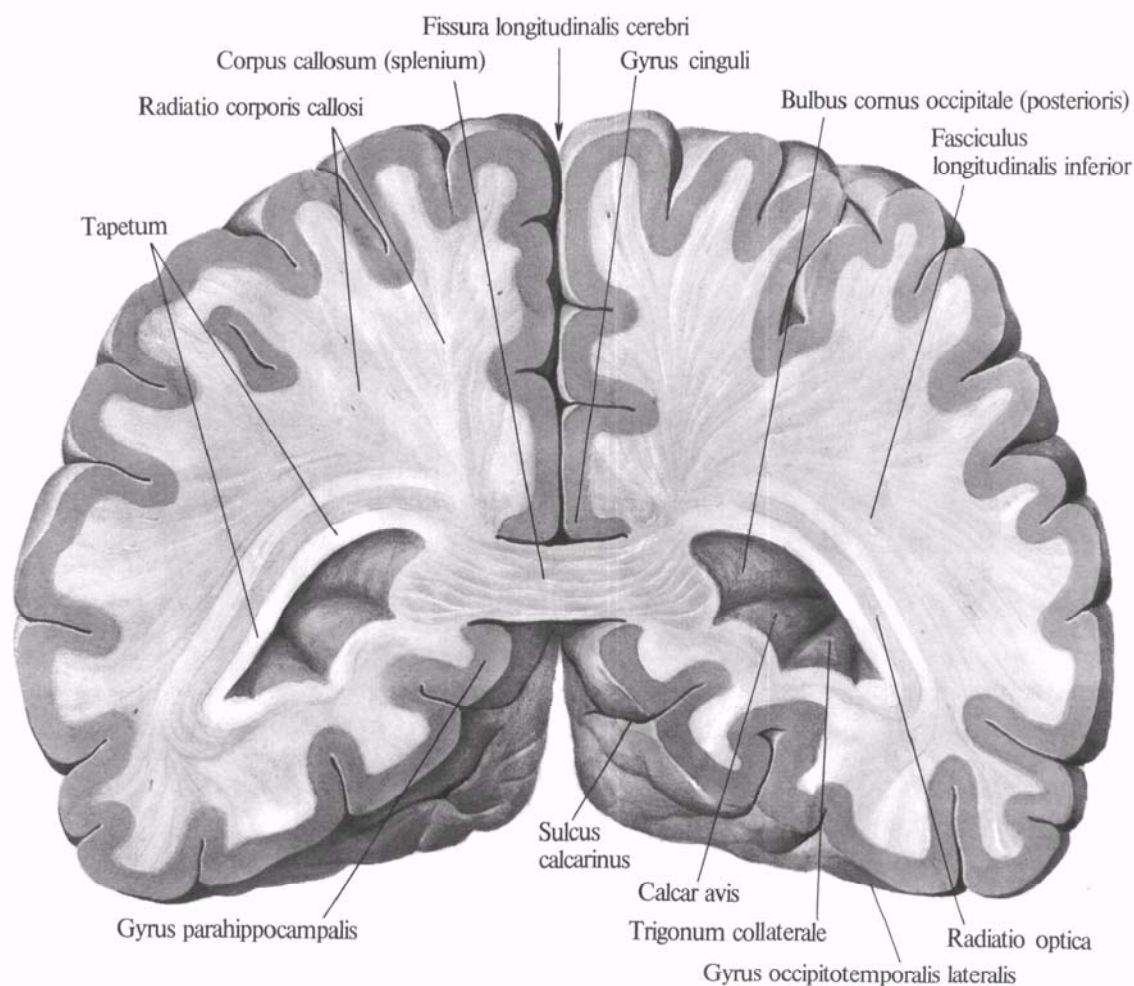
краям. Закругленный нижний край тела свода лежит над сосудистой основой III желудочка.

Задний отдел свода — правая и левая *ножки свода, crura fornicis*, — срастается с нижней поверхностью мозолистого тела спереди от его валика. Позади таламуса ножки свода расходятся, загибаются латерально книзу и каждая из них входит в нижний рог соответствующего бокового желудочка. Здесь каждая ножка свода, следуя по ходу гиппокампа до его крючка, переходит в *бахромку гиппокампа, fimbria hippocampi*, располагаясь между медиально лежащей зубчатой из-

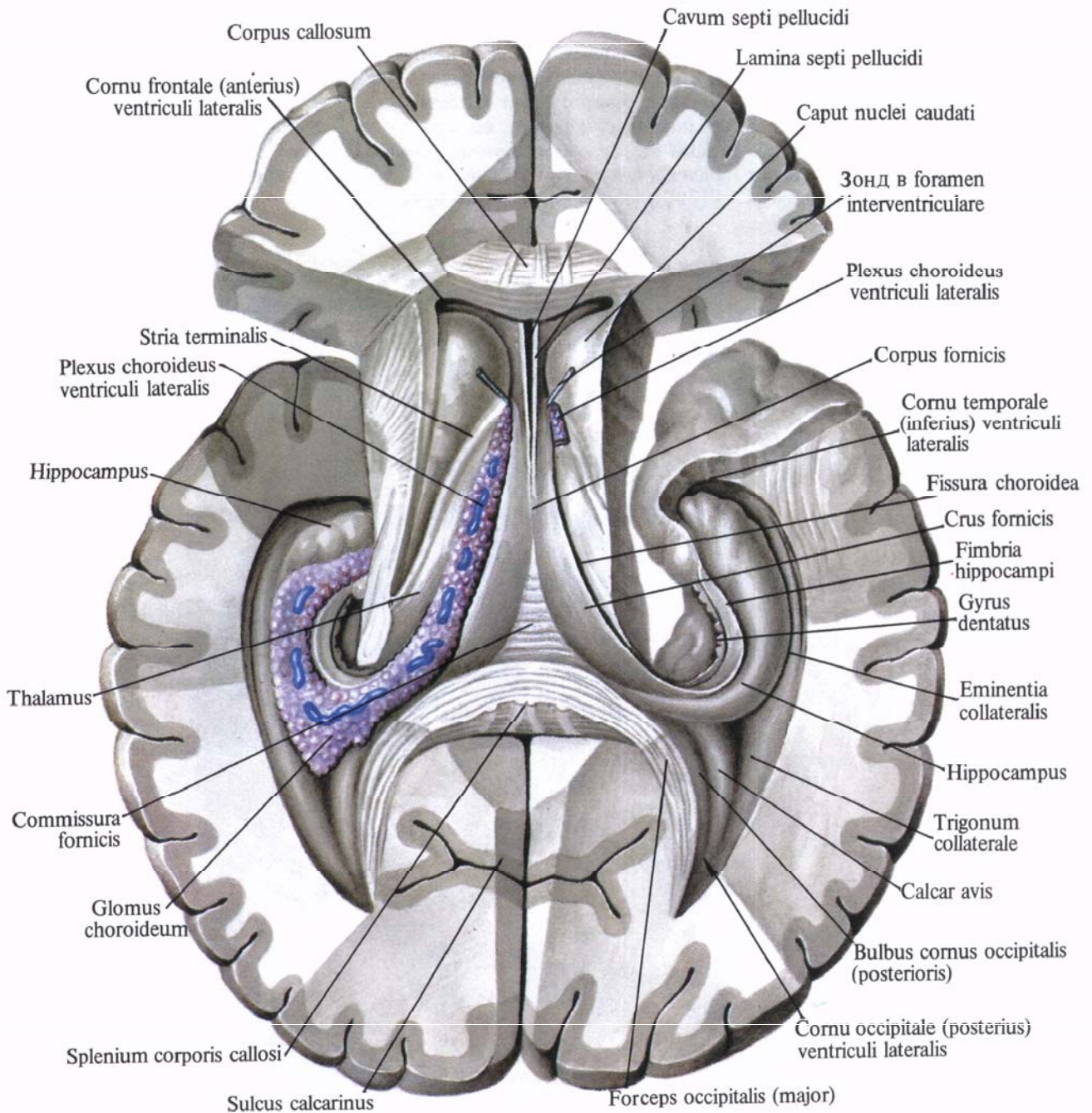
вилиной и латерально расположенным гиппокампом.

Обе ножки свода от начала своего расхождения и до погружения в нижний рог соединяются треугольной тонкой пластинкой. Вершина этой пластинки направлена кпереди, основание — кзади. Пластинка состоит из поперечно идущих волокон, хорошо выраженных у основания. Эта пластинка получила название *спайки свода, commissura fornicis*, ее пучки соединяют между собой правый и левый гиппокампы.

Передние отделы свода несколько расходятся и, образуя выпуклую кве-



909. Большой мозг, cerebrum; вид сзади.
(Фронтальный разрез на уровне утолщения мозолистого тела.)



910. Боковые желудочки, ventriculi laterales; вид сверху.
(Ствол мозолистого тела удален; вскрыты передний, задний и нижний рога и центральная часть боковых желудочков.)

рху дугу, переходят в *столбы свода, columnae fornicis*. Они располагаются кзади от передней спайки и над передними отделами таламусов, так что между каждым столбом и таламусом образуется полулунная щель — межжелудочковое отверстие. Этот отрезок столбов носит название свободной части столбов свода.

Каждый столб свода, загибаясь позади передней спайки, направляется вниз и погружается в вещество гипоталамуса, ближе к медиальной поверхности таламусов, т. е. ближе к полости III желудочка. Далее каж-

дый столб входит в соответствующее сосцевидное тело. Этот отрезок столбов называется скрытой частью столба свода.

Таким образом, свод простирается от гиппокампа до сосцевидных тел.

В сосцевидном теле берут начало нервные волокна, которые направляются в толщу таламуса в виде главного пучка сосцевидного тела. Одна часть волокон следует к клеткам передних ядер таламуса, образуя *сосцевидно-таламический пучок, fasciculus mamillothalamicus* (см. рис. 891, 911, 912). Другая часть главного пучка об-

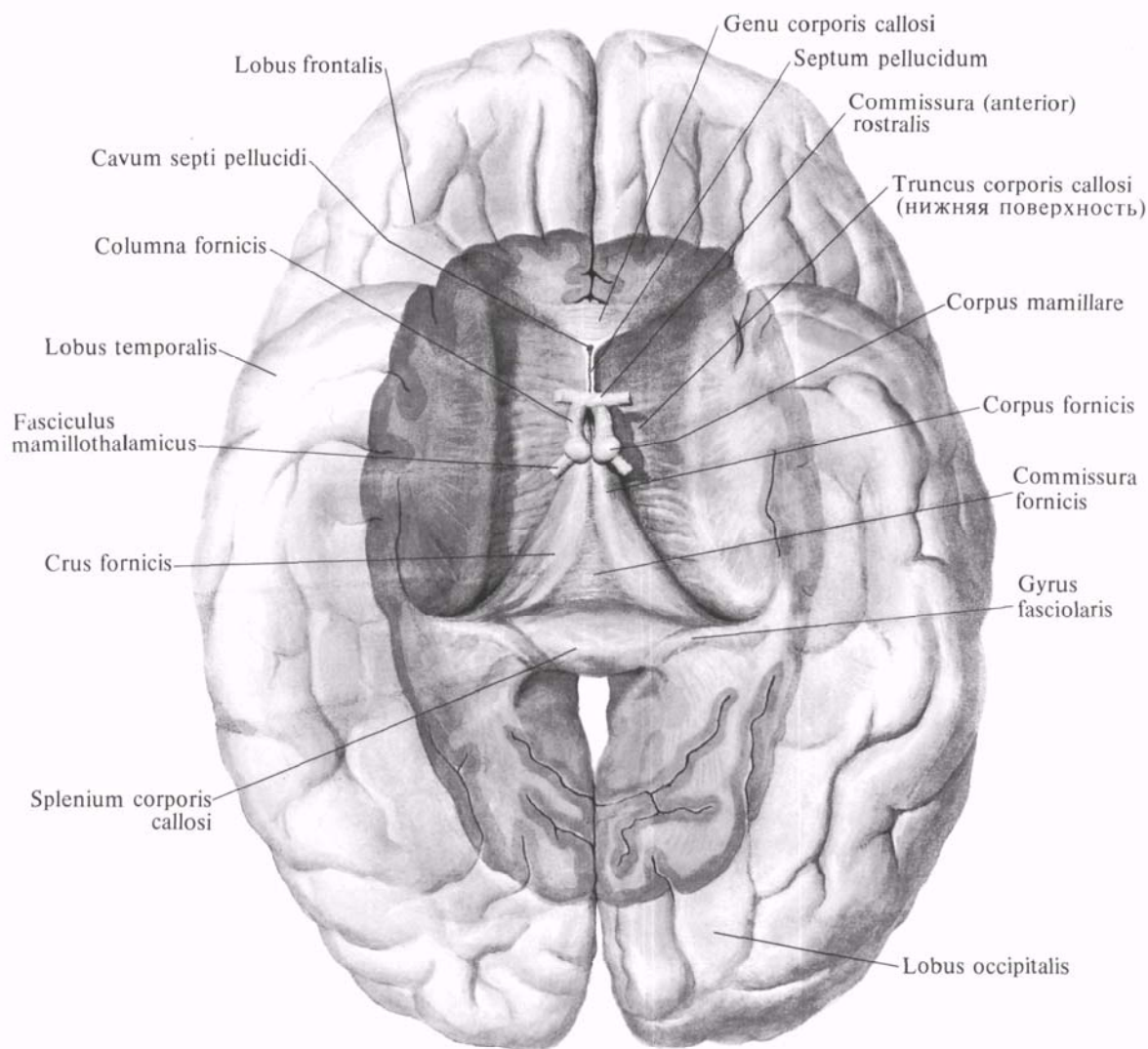
разует *сосцевидно-покрышечный пучок, fasciculus mamillotegmentalis*, волокна которого заканчиваются в клетках ядер покрышки.

Белое вещество полушарий образует между подкорковыми ядрами ряд прослоек, называемых **капсулами** (см. рис. 898, 901—903):

1) *самая наружная капсула, capsula extrema*, расположена между корой островка и оградой;

2) *наружная капсула, capsula externa*, располагается между оградой и чечевицеобразным ядром;

3) *внутренняя капсула, capsula*



911. Свод, fornix, и спайка свода, commissura fornicis; вид снизу и несколько спереди. (Нижние отделы височных и затылочных долей, а также ствол головного мозга удалены.)

interna, отделяет чечевицеобразное ядро от хвостатого ядра и таламуса.

Через внутреннюю капсулу проходят все проекционные волокна полушарий, которые в белом веществе полушарий образуют *лучистый венец, corona radiata*.

Во внутренней капсуле различают *переднюю ножку внутренней капсулы, crus anterior capsulae internae*, *колени внутренней капсулы, genu capsulae internae*, и *заднюю ножку внутренней капсулы, crus posterior capsulae internae*.

Передняя ножка внутренней капсулы образована *лобно-мостовым*

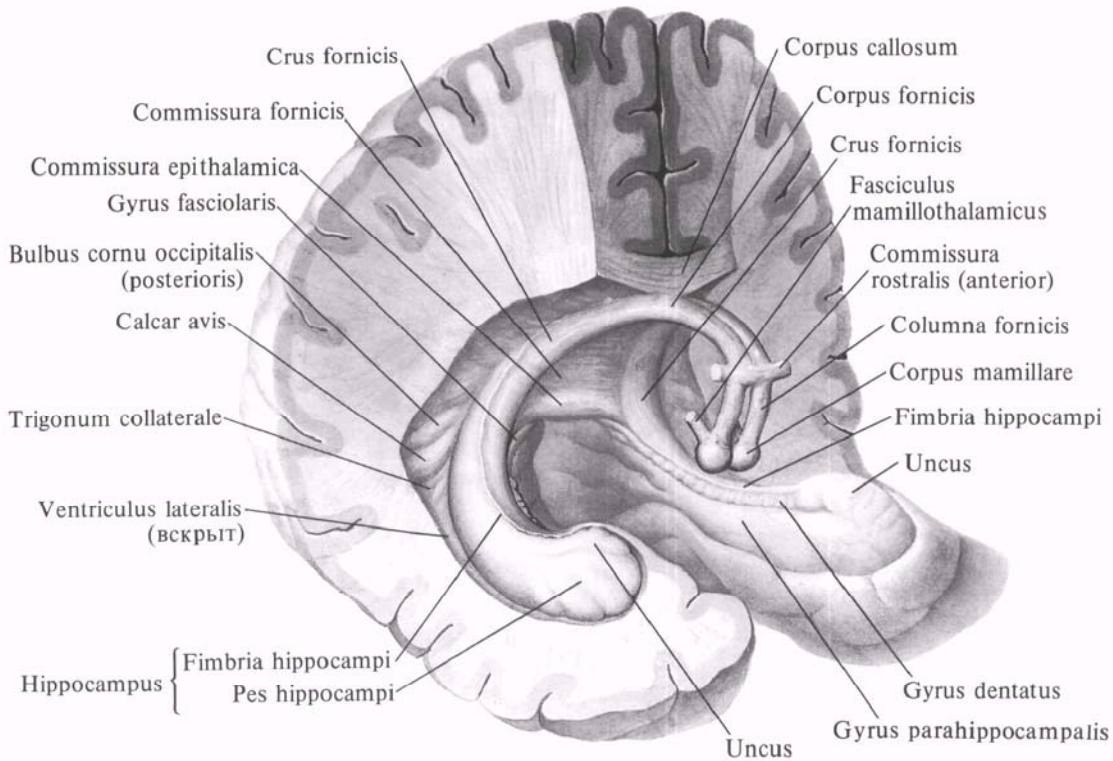
путем, tractus frontopontinus, который связывает кору лобной доли с ядрами моста и входит в состав *корково-мостового пути, tractus corticopontinus*. Кроме того, передняя ножка внутренней капсулы содержит *передние таламические лучистости, radiationes thalamicae anteriores*. В колене внутренней капсулы проходит *корково-ядерный путь, tractus corticonuclearis*.

В составе задней ножки внутренней капсулы различают 3 части:

1) *таламочечевицеобразная часть, pars thalamolenticiformis*, включает кор-

ково-спинномозговые волокна, fibrae corticospinales, *корково-красноядерные волокна, fibrae corticorubrales*, *корково-ретикулярные волокна, fibrae corticoreticulares*, *корково-таламические волокна, fibrae corticothalamicae*, и *таламо-теменные волокна, fibrae thalamoparietales*, идущие в составе *центральных таламических лучистостей, radiationes thalamicae centrales*;

2) *подчечевицеобразная часть, pars sublentiformis*, содержит *корково-покрышечные волокна, fibrae corticotectales*, *височно-мостовые волокна, fibrae temporopontinae*, а также



912. Свод, fornix, и гиппокамп, hippocampus; вид сверху и несколько справа.

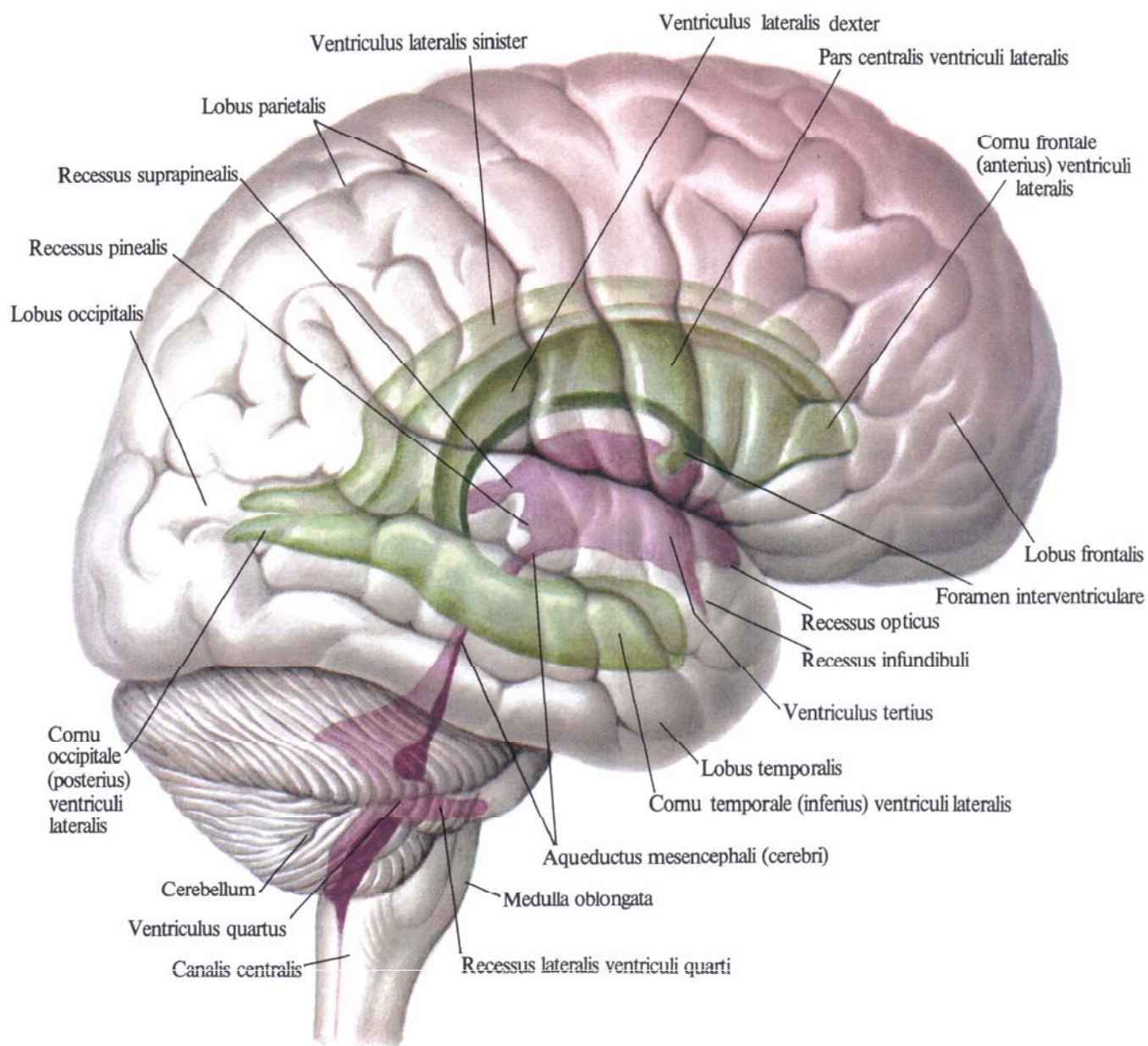
пучки зрительной и слуховой лучистости, *radiationes optica et acustica*;

3) зачечевицеобразная часть, *pars retrolentiformis*, включает волокна задних таламических лучистостей, *radiationes thalamicae posteriores*, именно-затылочно-мостовой пучок, *fasciculus parietooccipitopontinus*.

Боковые желудочки

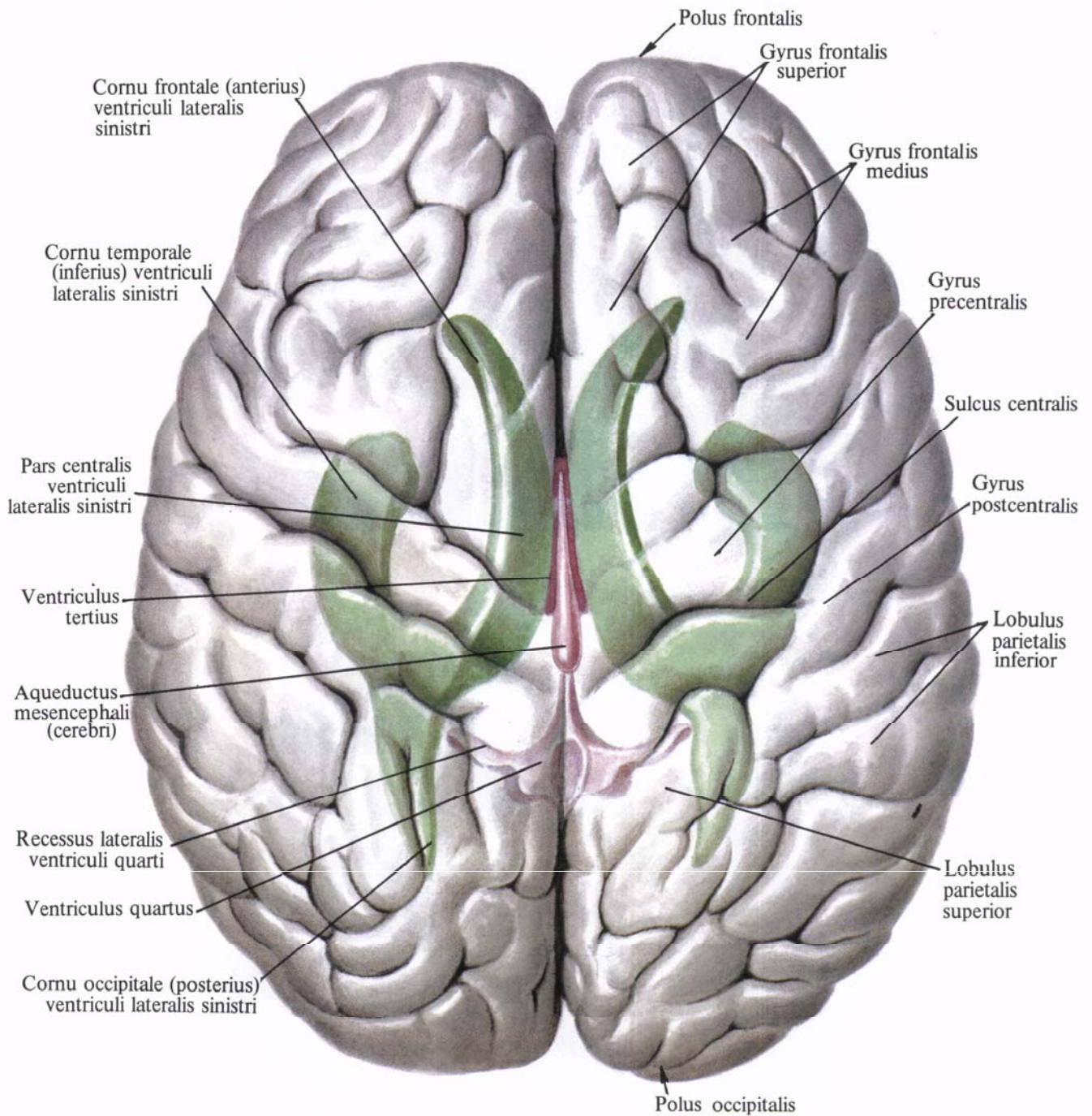
Боковые желудочки, *ventriculi laterales* (рис. 913—917; см. рис. 898, 899, 900, 910, 912, 919, 920), лежат внутри полушарий большого мозга и представляют собой полости, развившиеся из пузыря конечного мозга.

Различают *левый боковой желудочек, *ventriculus lateralis sinister**, и *правый боковой желудочек, *ventriculus lateralis dexter**. Каждый из них располагается в соответствующем полушарии. В желудочке выделяют передний (лобный) рог, центральную часть, задний (затылочный) рог



913. Желудочки мозга, *ventriculi cerebri*; вид справа (схематично). (Пространственные взаимоотношения между полушариями головного мозга,

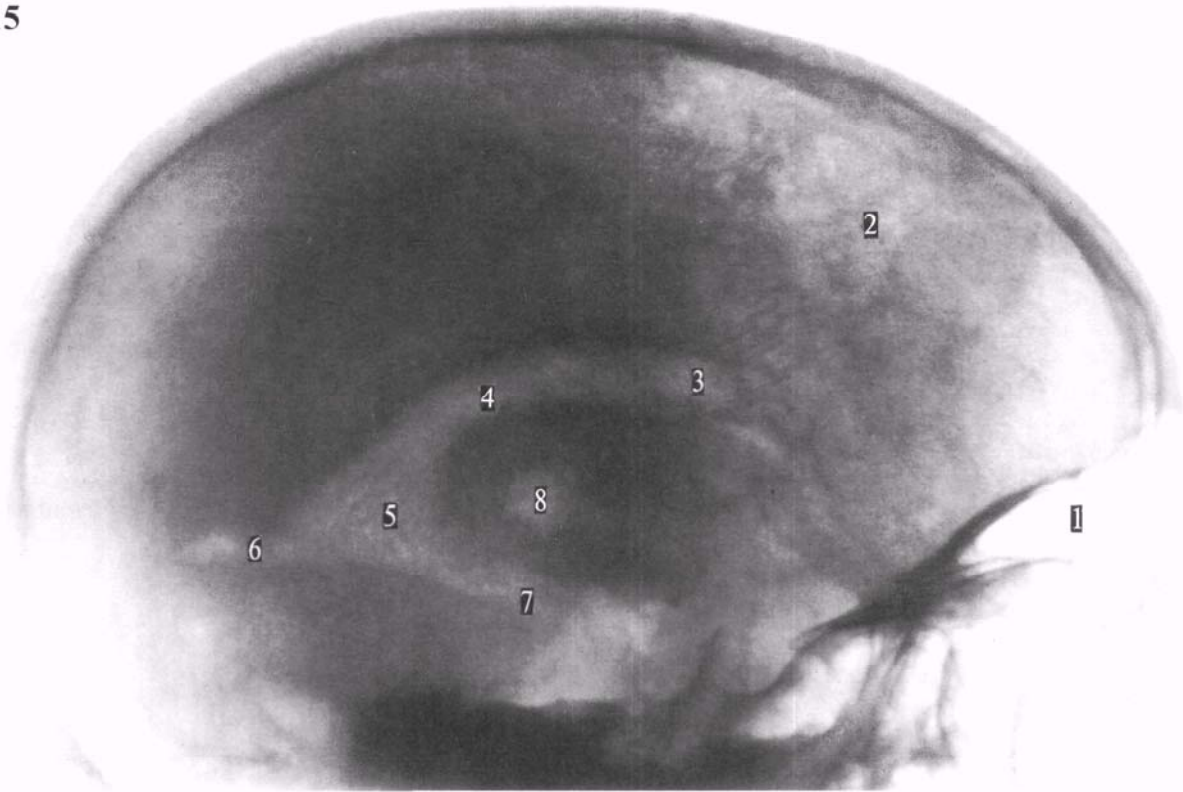
мозжечка, стволом головного мозга, представленными как бы прозрачными, и желудочками мозга.)



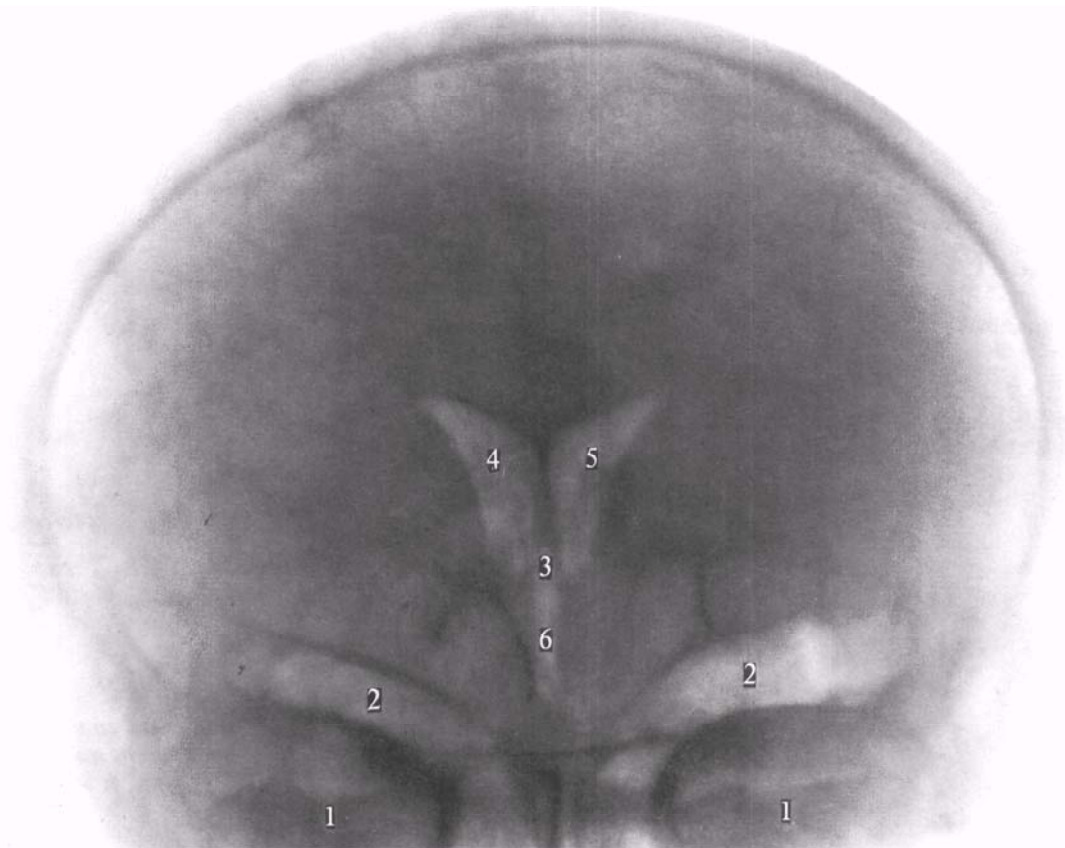
914. Желудочки мозга, ventriculi cerebri; вид сверху (полусхематично). (Пространственные взаимоотношения между

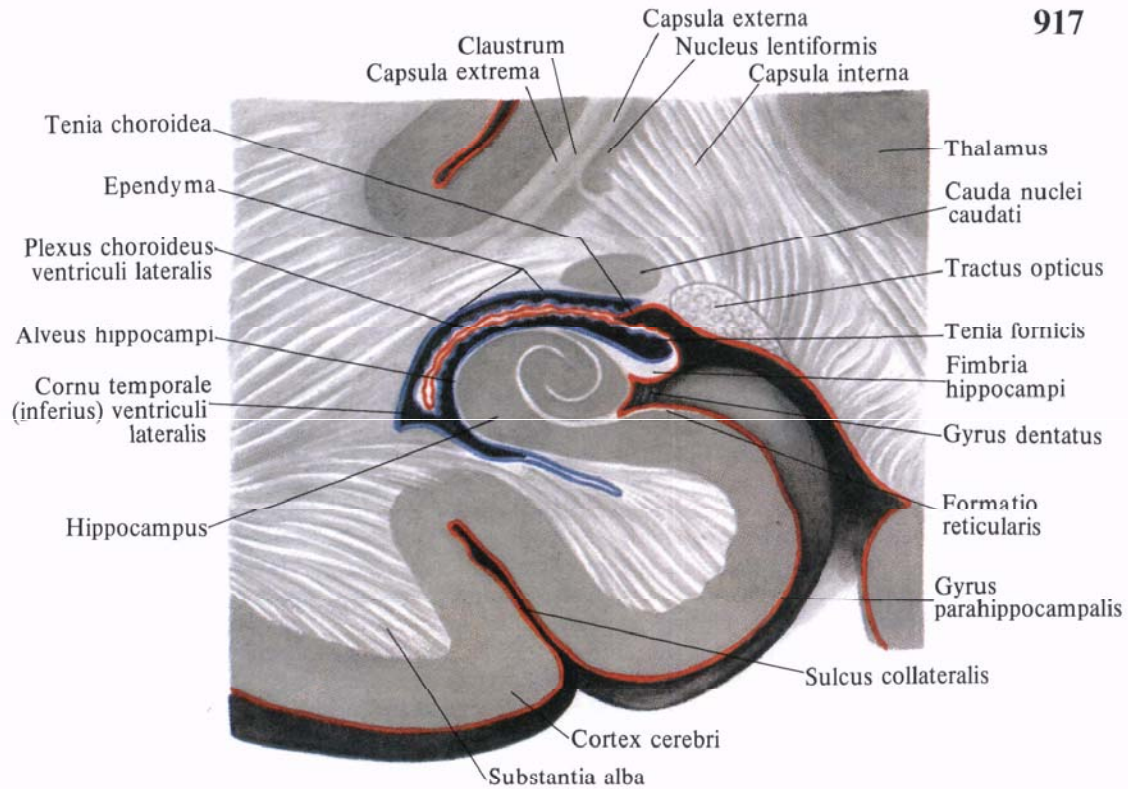
полушариями головного мозга, представленными как бы прозрачными, и желудочками мозга.)

915



916





915. Правый боковой желудочек; рентгенограмма.

1—лобная пазуха; 2—поднаутинное пространство; 3—передний рог; 4—центральная часть; 5—место перехода центральной части в нижний рог; 6—задний рог; 7—нижний рог; 8—полость III желудочка.

916. Желудочки мозга; рентгенограмма; затылочное положение.

1—глазницы; 2—лобные пазухи; 3—III желудочек; 4—правый боковой желудочек; 5—левый боковой желудочек; 6—IV желудочек.

917. Нижний рог бокового желудочка, cornu inferius ventriculi lateralis, правого; вид сзади.

(Фронтальный разрез. Красным цветом изображена мягкая оболочка головного мозга, синим цветом — эпендима.)

и нижний (височный) рог. Каждая из указанных частей соответствует одной из долей полушария большого мозга.

1. *Передний [лобный] рог, cornu frontale [anterius]*, бокового желудочка залегает в толще лобной доли. Полость его имеет форму рога, выпуклого медиально; на поперечном срезе, проведенном через лобную долю полушария, полость имеет форму треугольника. Верхней и передней стенками переднего рога являются передние отделы мозолистого тела—лобная часть лучистости и колено мозолистого тела. Латеральную стенку и часть нижней стенки образует выпячивающаяся в полость переднего рога медиальная поверхность головки хвостатого ядра.

Медиальную стенку каждого из передних рогов образует тонкая *пластинка прозрачной перегородки, lamina septi pellucidi*. Пластинок две. Они ограничены сзади передней поверхностью столбов и тела свода, сверху—нижней поверхностью ствола мозолистого тела, спереди и снизу—внутренней поверхностью колена и клюва мозолистого тела.

Правая и левая пластинки образуют *прозрачную перегородку, septum pellucidum*, а между пластинками располагается узкая щелевидная *полость*

прозрачной перегородки, cavum septi pellucidi. Последняя хорошо различима после удаления мозолистого тела. Часть перегородки, расположенная впереди от передней спайки, определяется как *преднаечная перегородка, septum precommissurale*. В каждой пластинке проходят передняя и задняя вены прозрачной перегородки, собирающие кровь от передних отделов мозолистого тела, прозрачной перегородки и головки хвостатого ядра и впадающие в верхнюю таламостриарную вену (см. рис. 900).

В заднем отделе медиальной стенки переднего рога, между таламусом и столбом свода, располагается овальное *межжелудочковое отверстие, foramen interventriculare*. Через это отверстие полость бокового желудочка сообщается с полостью III желудочка, *ventriculus tertius*.

Кзади передний рог непосредственно переходит в центральную часть бокового желудочка.

2. *Центральная часть, pars centralis*, бокового желудочка располагается в области теменной доли полушария. Полость центральной части длиной около 4 см и шириной 1,5 см, простирается от межжелудочкового отверстия до места отхождения заднего и нижнего рогов бокового желу-

дочка, на разрезе во фронтальной плоскости имеет вид узкой и неглубокой щели.

Верхней стенкой, или крышей, полости служит теменная часть лучистости мозолистого тела.

Нижнюю стенку, или дно, образуют тело хвостатого ядра, концевая полоска, таламус, над которым лежит тонкая прикрепленная пластинка, и часть *сосудистого сплетения бокового желудочка*, *plexus choroideus ventriculi lateralis*.

Прикрепленная пластинка, *lamina affixa*, представляет собой эмбриональный остаток стенки конечного мозга, покрывающий верхнюю поверхность таламуса. Медиально она истончается, образует извитую пластинку — *сосудистую ленту*, *tenia choroidea*, и переходит в эпендиму — эпителиальный покров, выстилающий стенки бокового и других желудочков.

Концевая полоска, *stria terminalis*, располагаясь латеральнее прикрепленной пластинки, несколько прикрывает небольшую терминальную бороздку, залегающую на границе между хвостатым ядром и таламусом. *Волокна концевой полоски*, *fibrae striae terminalis*, возникают в задней части миндалевидного тела, проходят в составе крыши нижнего рога бокового желудочка, концевой полоски, свода и связывают миндалевидное тело с прозрачной перегородкой, передним и предоптическим ядрами гипоталамуса, передним продырявленным веществом.

Медиальной границей центральной части бокового желудочка является тело свода.

Приподняв сосудистое сплетение и прикрепленную пластинку и отодвинув тело свода, можно увидеть верхнюю поверхность таламуса. При этом становится видным щелевидное углубление между краем свода и верхней поверхностью таламуса — *сосудистая щель*, *fissura choroidea*.

3. *Задний [затылочный] рог*, *cornu occipitalis [posterius]*, бокового желудочка, являясь непосредственным продолжением центральной части, располагается в области затылочной доли. Его полость длиной до 1,2—2,0 см, очень узкая и на фронтальном разрезе имеет форму треугольника. В полости различают 3 стенки: вогнутую медиальную, выпуклую латеральную и наиболее суженную верхнюю, дорсальную; задний суженный

конец полости направлен в сторону затылочного полюса.

На медиальной стенке различают два продольных валика, лежащих один над другим. Меньший верхний валик часто слабо выражен — это *луковица заднего рога*, *bulbus cornus occipitalis [posterioris]*. Валик образован пучком волокон, идущих от мозолистого тела к затылочной доле соответственно дну теменно-затылочной борозды и входящих в состав затылочных (больших) щипцов мозолистого тела. Волокна ствола и валика мозолистого тела, образующие крышу и боковую стенку заднего рога и боковую стенку нижнего рога бокового желудочка, называются *покровом*, *tapetum*.

Нижний валик больше верхнего и называется *птичьей шпорой*, *calcar avis*. Он всегда выраженный, соответствует шпорной борозде, которая глубоко впячивается в стенку заднего рога. Сбоку и сверху полость заднего рога окружена волокнами мозолистого тела. Сзади задний рог ограничен веществом затылочной доли.

4. *Нижний [височный] рог*, *cornu temporale [inferius]*, бокового желудочка залегает в толще височной доли, ближе к ее медиальной периферии. Он представляет собой направленную дугой вниз, вперед и кнутри полость длиной 3—4 см.

Передние отделы полости слепо заканчиваются, не доходя до височного полюса, а достигая только крючка, где в толще мозга впереди нижнего рога располагается миндалевидное тело. На фронтальном разрезе различают 4 стенки, ограничивающие полость нижнего рога: латеральную, верхнюю, нижнюю и медиальную.

Латеральную и верхнюю стенки полости образуют волокна мозолистого тела, нижнюю — немного приподнятая треугольная площадка — *коллатеральный треугольник*, *trigonum collaterale*, задние отделы которого продолжают в полость заднего рога. Впереди и кнаружи треугольник продолжается в удлиненный выступ — *коллатеральное возвышение*, *eminentia collateralis*, образованное глубоко впятившейся снаружи *коллатеральной бороздой*, *sulcus collateralis*.

Медиальной стенкой нижнего рога служит сильно вдающийся в полость рога изогнутой формы выступ — *гиппокамп*, *hippocampus*. Этот выступ длиной до 3 см образуется вследствие глубокого вдавления снаружи в по-

лость нижнего рога *борозды гиппокампа*, *sulcus hippocampi*. Задние отделы гиппокампа начинаются в области задних отделов центральной части бокового желудочка, впереди птичьей шпоры и на высоте коллатерального треугольника. Далее гиппокамп тянется вдоль всего нижнего рога в виде дугообразного выпячивания, направленного своей выпуклостью в сторону латеральной стенки. Передние, более широкие отделы его называются *ножками гиппокампа*, *pes hippocampi*, и несут 3—4 возвышения в виде небольших пальцевидных выпячиваний, разделенных небольшими бороздками. Самый конец гиппокампа подходит к крючку, являющемуся частью парагиппокампальной извилины.

Наиболее поверхностный слой, прилежащий к эпендиме нижнего рога, формирует *лоток гиппокампа*, *alveus hippocampi*.

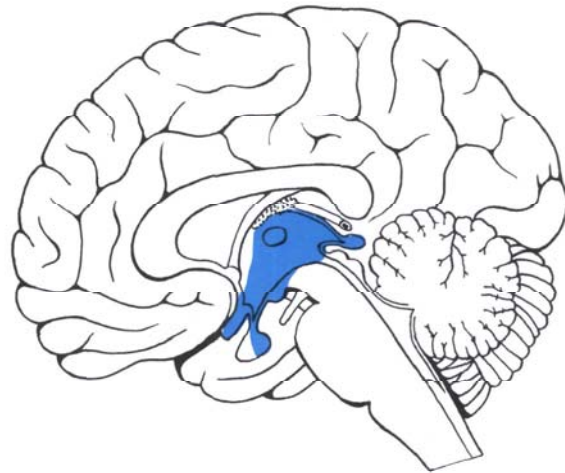
Кнутри от гиппокампа, между ним и зубчатой извилиной, располагается сращенная с гиппокампом узкая белая полоска — *бахромка гиппокампа*, *fimbria hippocampi*, являющаяся продолжением ножки свода, которая опускается в полость нижнего рога.

В образовании медиальной стенки нижнего рога принимает участие также *сосудистое сплетение бокового желудочка*. Это сплетение переходит в нижний рог из центральной части бокового желудочка, куда оно проникает через межжелудочковое отверстие. Следуя далее по направлению к заднему рогу, сплетение не заходит в последний, а, образовав в области коллатерального треугольника расширение — *сосудистый клубок*, *glomus choroideum*, входит в полость нижнего рога. Здесь посредством эпителиального листка сосудистое сплетение прикрепляется к краю бахромы гиппокампа. Место прикрепления в виде узкой и тонкой полоски получило название *ленты свода*, *tenia fornicis*.

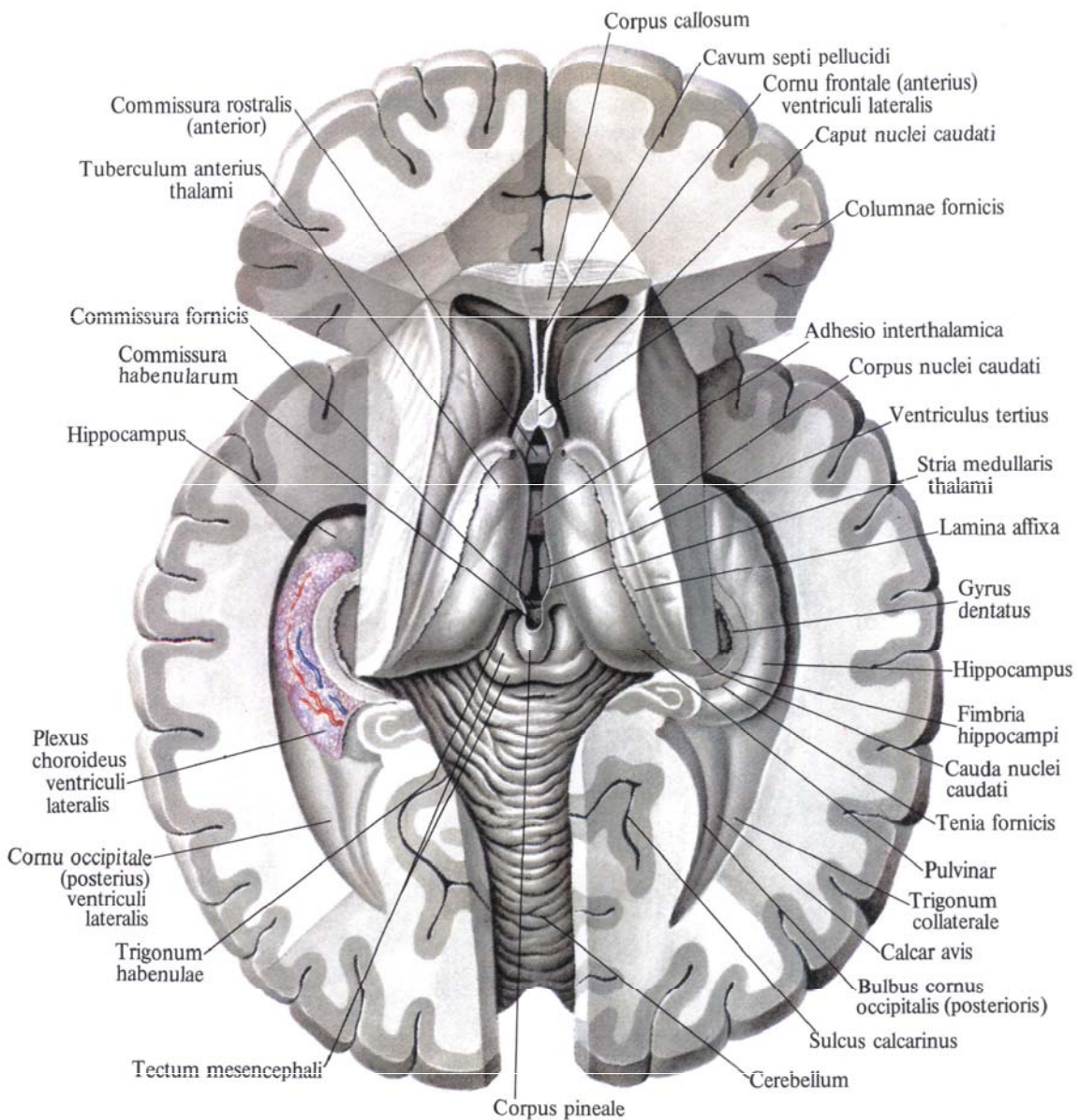
ПРОМЕЖУТОЧНЫЙ МОЗГ

Промежуточный мозг, *diencephalon* (рис. 918—925; см. рис. 870—877, 884, 893, 901, 903), — самая крупная часть ствола мозга, развивается из второго мозгового пузыря (стадия пяти мозговых пузырей). Из нижней стенки этого мозгового пузыря образуется филогенетически более старая область — *гипоталамус*, *hypothalamus*. Боковые стенки мозгового пузыря

918. Топография промежуточного мозга (обозначен цветом) (схема).



919. Третий желудочек, *ventriculus tertius*; вид сверху.
(Большая часть мозлистого тела, свода и сосудистая основа III желудочка удалены.)



значительно увеличиваются в объеме и превращаются в *таламус*, *thalamus*, и *метаталамус*, *metathalamus*, представляющие собой филогенетически более новые структуры. Верхняя стенка мозгового пузыря растет менее интенсивно, образует *эпиталамус*, *epithalamus*, и крышу III желудочка — полости промежуточного мозга.

Таламус, метаталамус и эпиталамус

Таламус, *thalamus*, представляет собой крупное, неправильно-яйцевидной формы скопление серого вещества, разделенного прослойками белого вещества на большое количество ядер — центров восходящих, афферентных, путей. В нем выделяют *нижний таламус*, *thalamus ventralis*, и более утолщенную часть — *верхний таламус*, *thalamus dorsalis*. Медиальная поверхность таламуса обращена в полость III желудочка и ограничена снизу *гипоталамической бороздой*, *sulcus hypothalamicus*. Медиальные по-

верхности правого и левого таламусов соединяются *межталамическим сращением*, *adhesio interthalamica*.

Верхняя поверхность таламуса также свободна. От медиальной поверхности ее отделяет *мозговая полоска таламуса*, *stria medullaris thalami*, а от лежащего латеральнее хвостатого ядра — пограничная борозда. Мозговая полоска таламуса кзади расширяется и образует *треугольник поводка*, *trigonum habenulae*.

Кнутри от пограничной борозды прикрепляется сосудистая основа III желудочка, после удаления которой остается след в виде зубчатой каймы — *лента таламуса*, *tenia thalami*. Верхняя поверхность таламуса имеет форму треугольника. В передней вершине треугольника располагается *передний бугорок таламуса*, *tuberculum anterius thalami*, а основание представлено значительным утолщением — *подушкой*, *pulvinar*. Прилежащий с медиальной стороны к подушке треугольник поводка отделяется от нее *бороздой поводка*, *sulcus habenulae*.

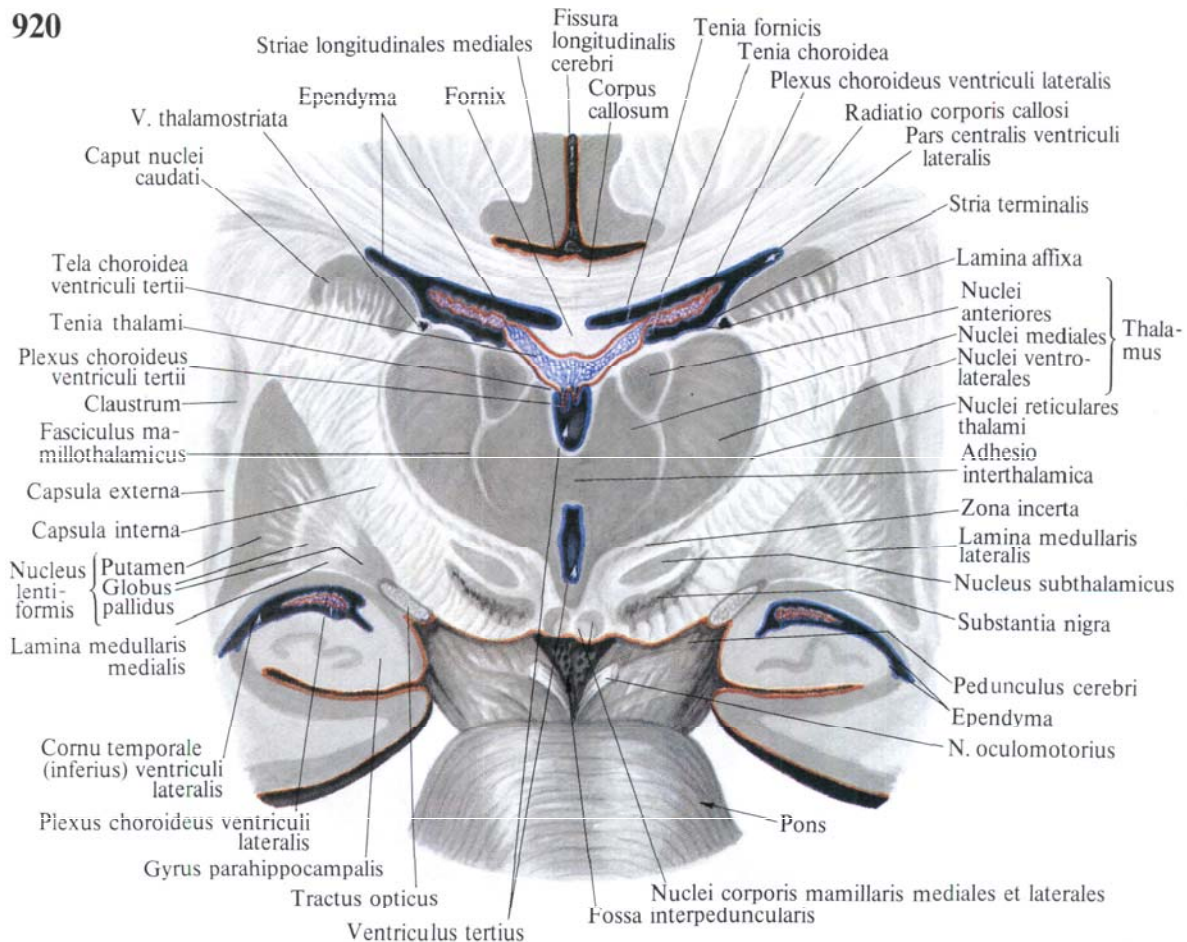
Кнаружи и несколько кпереди от таламуса располагается внутренняя капсула, отделяющая его от полосатого тела. На разрезах таламуса видны прослойки белого вещества — *мозговые пластинки таламуса*, *laminae medullares thalami*, наиболее выраженные из которых — *внутренняя и наружная*, *laminae medullares interna et externa*.

Серое вещество, входящее в состав таламуса, образует *ядра таламуса*, *nuclei thalami* (см. рис. 902, 920—922):

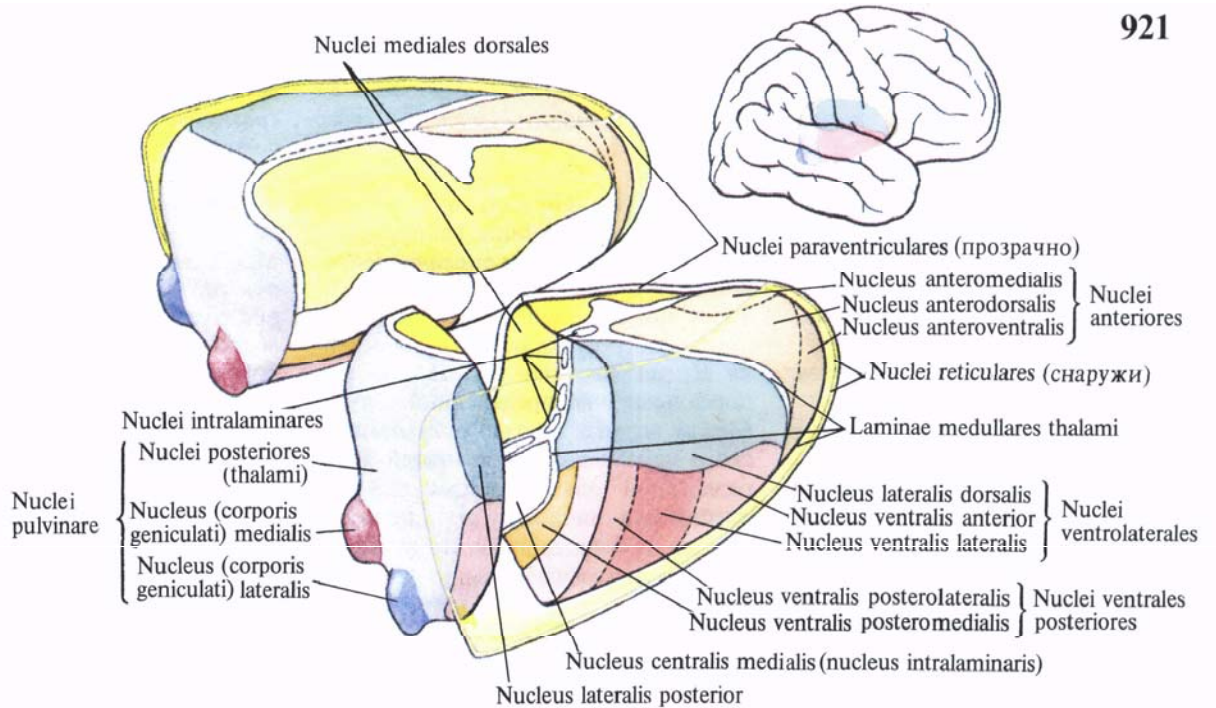
1) *передние ядра (таламуса)*, *nuclei anteriores (thalami)*, располагаются в переднем бугорке таламуса. Эти ядра представлены *передним верхним ядром*, *nucleus anterodorsalis*, *передним нижним ядром*, *nucleus anteroventralis*, и *переднемедиальным ядром*, *nucleus anteromedialis*;

2) *средние ядра (таламуса)*, *nuclei mediani (thalami)*, залегают у медиальной поверхности таламуса. В эту группу входят *передние и задние паравентрикулярные ядра*, *nuclei paraventriculares anteriores et*

920



921

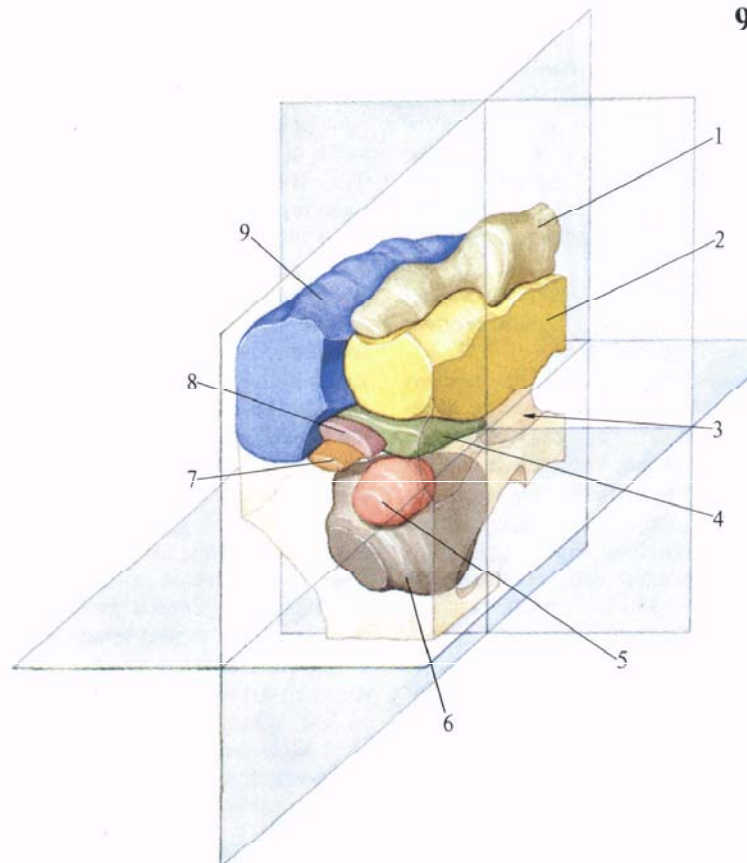


922

920. Третий желудочек, *ventriculus tertius*; задняя часть; вид спереди. (Фронтальный разрез головного мозга через межталамическое сращение и сосцевидные тела.)

921. Ядра промежуточного мозга (таламуса) (схема). (Правый таламус разрезан во фронтальной плоскости.)

922. Ядра промежуточного и среднего мозга в системе стереотаксических координат (по С. Масловскому). (Подушка заднего таламуса удалена.)



1—nuclei anteriores; 2—nuclei mediales; 3—aqueductus mesencephali; 4—nuclei areae H, H₁, H₂; 5—nucleus ruber; 6—substantia nigra; 7—nucleus subthalamicus; 8—zona incerta; 9—nuclei ventrolaterales.

posteriores, ромбовидное ядро, *nucleus rhomboidalis*, и соединяющее ядро, *nucleus reuniens*;

3) медиальные ядра, *nuclei mediales (thalami)*, среди которых выделяется верхнее медиальное ядро, *nucleus medialis dorsalis*;

4) нижнелатеральные ядра (таламуса), *nuclei ventrolaterales (thalami)*, наиболее крупные, располагаются латерально по отношению к передним и медиальным. К ним относятся:

а) заднее латеральное ядро, *nucleus lateralis posterior*;

б) верхнее латеральное ядро, *nucleus lateralis dorsalis*;

в) переднее нижнее ядро, *nucleus ventralis anterior*;

г) латеральное нижнее ядро, *nucleus ventralis lateralis*;

д) медиальное нижнее ядро, *nucleus ventralis medialis*;

е) задние нижние ядра, *nuclei ventrales posteriores*, которые представлены заднелатеральным нижним ядром, *nucleus ventralis posterolateralis*, и заднемедиальным нижним ядром, *nucleus ventralis posteromedialis*;

5) внутриллестинчатые ядра (таламуса), *nuclei intralaminares (thalami)*, представляют собой мелкие образования, залегающие в мозговых пластинках таламуса. В их состав входят: а) центральное срединное ядро, *nucleus centromedianus*; б) парацентральное ядро, *nucleus paracentralis*; в) парафасцикулярное ядро, *nucleus parafascicularis*; г) латеральное центральное ядро, *nucleus centralis lateralis*, и д) медиальное центральное ядро, *nucleus centralis medialis*;

6) задние ядра (таламуса), *nuclei posteriores (thalami)*, залегающие в подушке;

7) субталамическое ядро, *nucleus subthalamicus*, расположенное в нижнем отделе нижнего таламуса. Оно представляет собой скопление серого вещества с пронизывающими его волокнами. Это ядро прилегает к медиальной поверхности внутренней капсулы, отделяющей его от бледного шара, с которым субталамическое ядро связано большим числом волокон, проходящих в составе субталамического пучка, *fasciculus subthalamicus*. Оно относится к числу центров экстрапирамидной системы;

8) ретикулярные ядра (таламуса), *nuclei reticulares (thalami)*, залегают в области нижнего таламуса;

9) неопределенная зона, *zona incerta*,

располагается рядом с ядрами в нижнем таламусе. В виде тонкой пластинки серого вещества она прослеживается на всем протяжении промежуточного мозга и отделена от таламуса волокнами таламического пучка, *fasciculus thalamicus*, а снизу ограничена волокнами чечевицеобразного пучка. По ходу этих волокон у медиальной границы неопределенной зоны имеется скопление нейронов — ядро поля H , *nucleus areae H*. Участки серого вещества по ходу таламического пучка образуют ядро поля H_1 , *nucleus areae H_1*, залегающее дорсальнее неопределенной зоны. Между верхней частью субталамического ядра и нижней границей неопределенной зоны также имеются скопления нейронов, окружающие место выхода чечевицеобразного пучка из состава внутренней капсулы, — ядро поля H_2 , *nucleus areae H_2*.

Вентральное таламуса располагаются волокна ножковой петли и ножкового пучка, *ansa et fasciculus pedunculares*. Эти волокна связывают миндалевидное тело с чечевицеобразным ядром.

Метаталамус, *metathalamus*, составляют коленчатые тела — парные образования, в которых различают медиальное коленчатое тело, *corpus geniculatum mediale*, и латеральное коленчатое тело, *corpus geniculatum laterale*. Они залегают в виде продолговато-овальных бугорков латеральнее и книзу от подушки (см. рис. 930, 940). В каждом из них находится скопление серого вещества, образующее ядро медиального коленчатого тела, *nucleus corporis geniculati medialis*, и ядро латерального коленчатого тела, *nucleus corporis geniculati lateralis*. Ядра коленчатых тел, как латерального, так и медиального, имеют задние части, *partes dorsales*, залегающие в области метаталамуса, и передние части, *partes ventrales*, расположенные в нижнем таламусе.

Эпиталамус, *epithalamus*, включает следующие образования:

а) шишковидное тело (шишковидная железа), *corpus pineale (glandula pinealis)*. Это эндокринная железа, которая развивается из заднего участка верхней стенки промежуточного мозга (см. «Эндокринные железы», т. 2);

б) поводки, *habenulae*, являющиеся продолжением треугольников поводка. Соединяясь между собой, поводки образуют спайки поводков, *commissura habenularum*. Каждый поводок содер-

жит медиальное и латеральное ядра поводка, *nuclei habenulae medialis et lateralis*;

в) эпиталамическую спайку (заднюю спайку), *commissura epithalamica (posterior)*.

Эти образования входят в состав стенок III желудочка. В клетках ядер поводка заканчивается большинство волокон мозговой полоски таламуса. Меньшая часть волокон проходит через спайку поводка, при этом одни из них соединяются с клетками узла поводка противоположной стороны, другие достигают верхнего холмика крыши среднего мозга.

Основная часть волокон от ядер поводка входит в состав поводково-межножкового пути, *tractus habenulo-interpeduncularis*, проходящего в дорсовентральном направлении к межножковому ядру, *nucleus interpeduncularis*, залегающему вблизи базальной поверхности переднего продырявленного вещества.

Гипоталамус

Гипоталамус, *hypothalamus*, соответствует передненижнему участку промежуточного мозга, залегающему книзу от таламуса, под гипоталамической бороздой (см. рис. 884, 923, 924).

Гипоталамус включает зрительный перекрест, *chiasma opticum*, со зрительными трактами, *tractus optici*; серый бугор, *tuber cinereum*; воронку, *infundibulum*, — наиболее суженную часть серого бугра; гипофиз, *hypophysis* (см. «Эндокринные железы», т. 2), и сосцевидные тела, *corpora mammillaria*.

Эти образования видны со стороны нижней поверхности мозга между его ножками. Зрительный тракт, обходя ножки мозга, разделяется на два пучка, заканчивающихся в подкорковых зрительных центрах: один — в подушке таламуса и латеральном коленчатом теле, второй — в верхних холмиках крыши среднего мозга.

В гипоталамусе различают ряд полей и областей, которые содержат скопления ядер (32 пары) и пучки волокон, связывающих гипоталамус с другими отделами мозга, а также с гипофизом.

1. Верхняя гипоталамическая область, *regio hypothalamica dorsalis*, соответствует зоне залегания внутриножкового ядра, *nucleus endopeduncularis*, и ядра чечевицеобразной петли, *nucleus ansae lenticularis*.

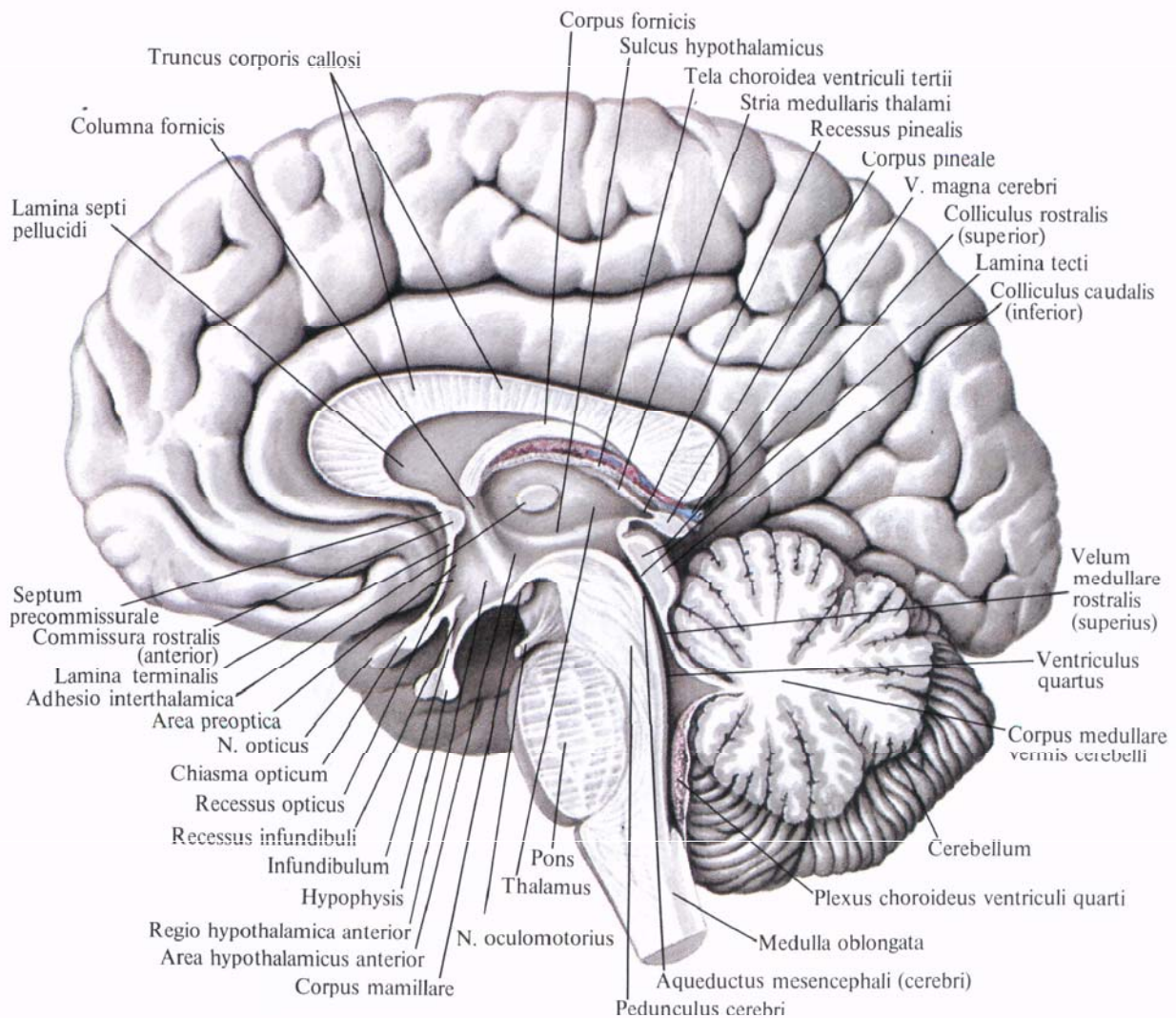
2. Передняя гипоталамическая область, *regio hypothalamica anterior*, содержит медиальное предоптическое ядро, *nucleus preopticus medialis* (ему соответствует предзрительное поле, *area preoptica*); прилежащее к конечной пластинке латеральное предоптическое ядро, *nucleus preopticus lateralis*; супраоптическое ядро, *nucleus supraopticus* (обоим ядрам соответствует латеральное гипоталамическое поле, *area hypothalamica lateralis*); паравентрикулярные ядра, *nuclei paraventriculares*; переднее гипоталамическое ядро, *nucleus hypothalamicus anterior*.

3. Промежуточная гипоталамическая область, *regio hypothalamica intermedia*, содержит ядро воронки (дугообразное ядро), *nucleus infundibularis (arcuatus)*; сербугорные ядра, *nuclei tuberales*; нижнемедиальное гипоталамическое ядро, *nucleus hypothalamicus ventromedialis*; верхнемедиальное гипоталамическое ядро, *nucleus hypothalamicus dorsomedialis*; верхнее гипоталамическое ядро, *nucleus hypothalamicus dorsalis*; заднее перивентрикулярное ядро, *nucleus periventricularis posterior*. Сербугорные ядра входят в латеральное гипоталамическое поле.

Дорсолатеральное латерального гипоталамического поля располагается верхняя гипоталамическая область.

4. Задняя гипоталамическая область, *regio hypothalamica posterior*, содержит заднее гипоталамическое ядро, *nucleus hypothalamicus posterior*, а также медиальные и латеральные ядра сосцевидного тела, *nuclei corporis mammillaris mediales et laterales*.

На всем протяжении гипоталамуса прослеживаются продольные волокна, образующие медиальный пучок переднего мозга, *fasciculus prosencephalicus medialis*. Эти волокна



923. Головной мозг, encephalon, правая половина; медиальная поверхность. (Сагиттальный разрез головного мозга.)

связывают гипоталамические ядра между собой, а также с центрами прозрачной перегородки, покрышкой среднего мозга, корой большого мозга (нижняя поверхность лобной доли).

Аксоны крупноклеточных нейросекреторных нейронов супраоптического и паравентрикулярных ядер направляются в нейрогипофиз и контактируют с капиллярами среднего возвышения (дно III желудочка) и задней доли гипофиза. Они образуют *гипоталамо-гипофизарный путь*, *tractus hypothalamohypophysialis*, являющийся путем транспорта нейрогормонов вазопрессина и окситоцина.

В его составе имеются *супраоптические волокна, fibrae supraopticae*, и *паравентрикулярные волокна, fibrae paraventriculares*, от соответствующих ядер: супраоптического и паравентрикулярных.

Дорсальнее и кнутри от зрительного перекреста проходят пучки волокон, не имеющие отношения к зрительным нервам, — *верхняя и нижняя супраоптические спайки, commissurae supraopticae dorsalis et ventralis*. Волокна, образующие спайки, являются не комиссурами, а перекрестами. Они связывают между собой медиальные коленчатые тела, а также обеспечивают поступление сигналов от сетчатки

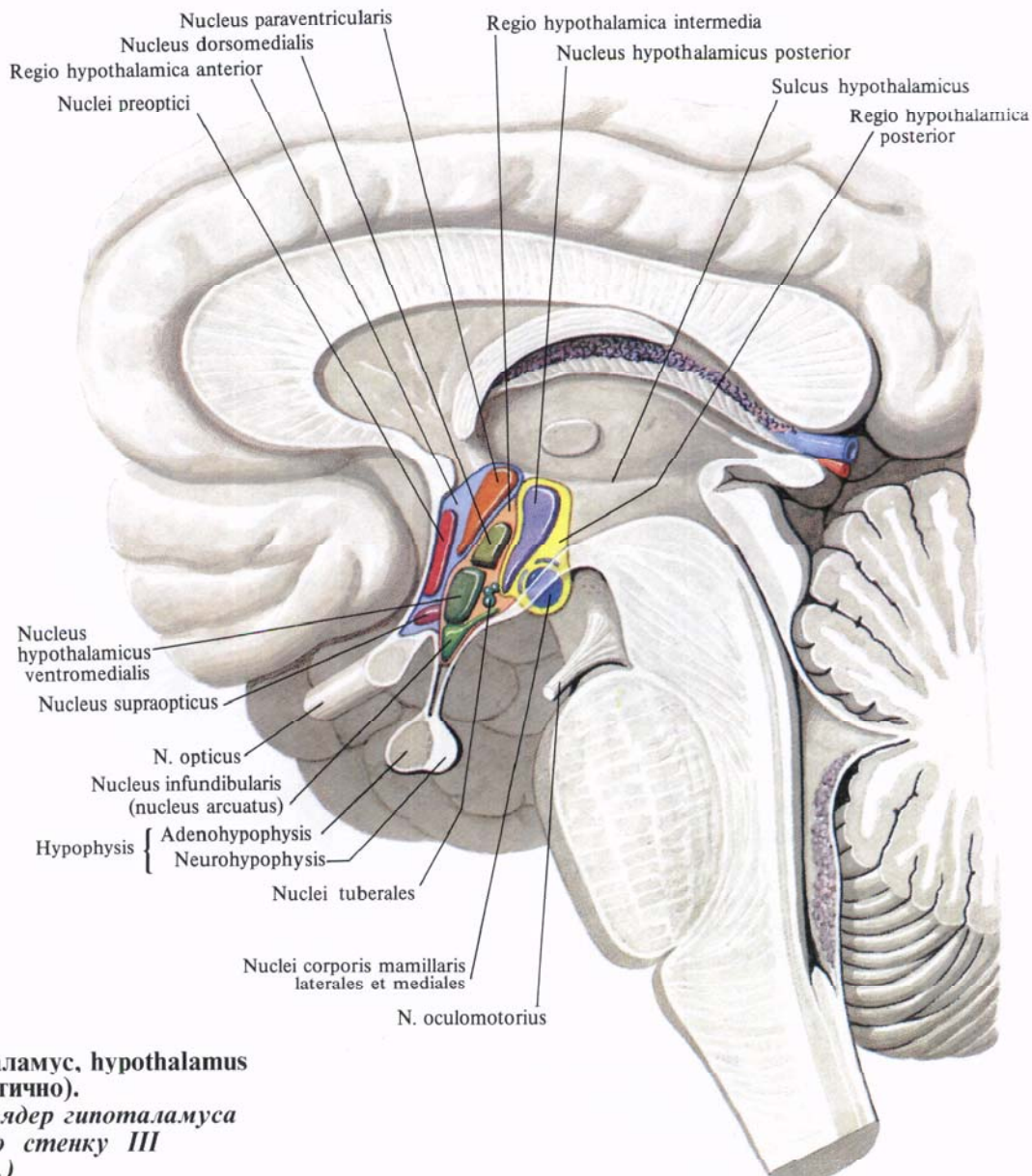
к гипоталамическим ядрам, что важно для регуляции биоритмов.

Третий желудочек

Третий (III) желудочек, ventriculus tertius (см. рис. 900, 901, 903, 913—916, 919, 920, 928). непарный. располагается в срединной сагиттальной плоскости и сообщается с боковыми желудочками и с IV желудочком.

Полость III желудочка щелевидная, ограничена 6 стенками: верхней, передней, нижней, задней и двумя боковыми.

Верхняя стенка III желудочка — *сосудистая основа III желудочка, tela*

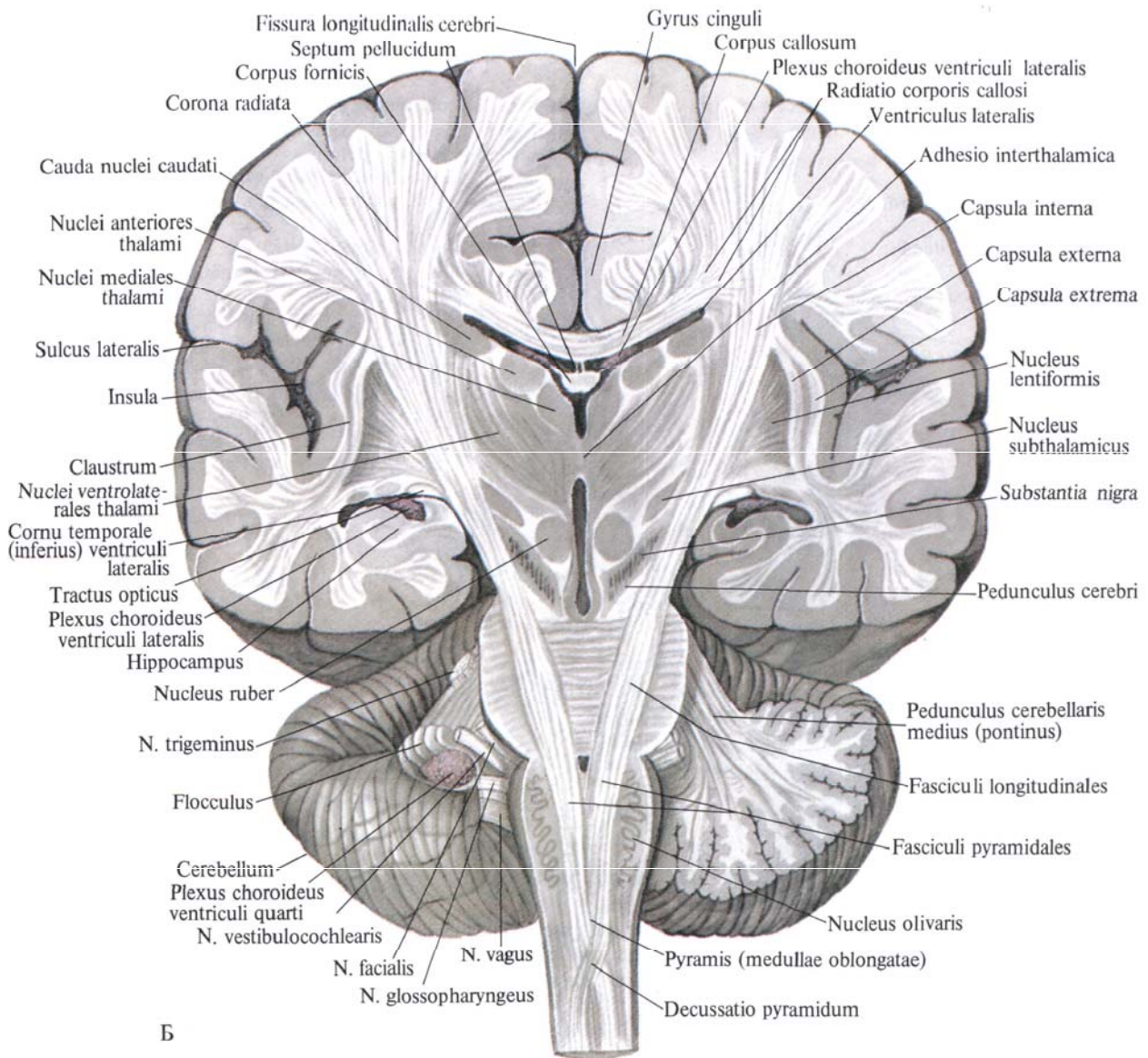
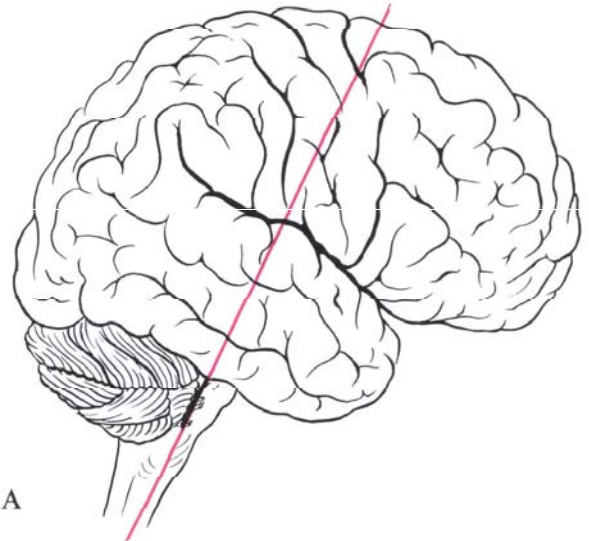


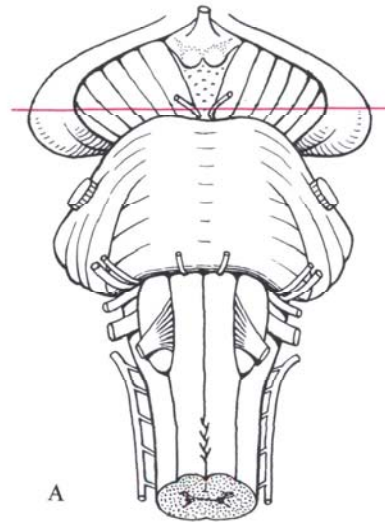
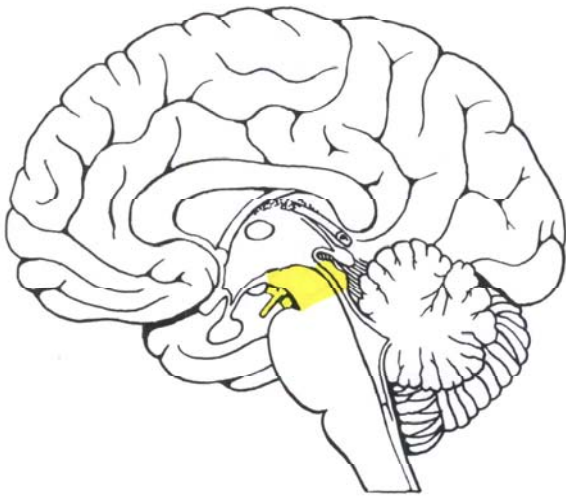
924. Гипоталамус, *hypothalamus* (полусхематично). (Проекция ядер гипоталамуса на боковую стенку III желудочка.)

925. Головной мозг, encephalon; вид спереди.

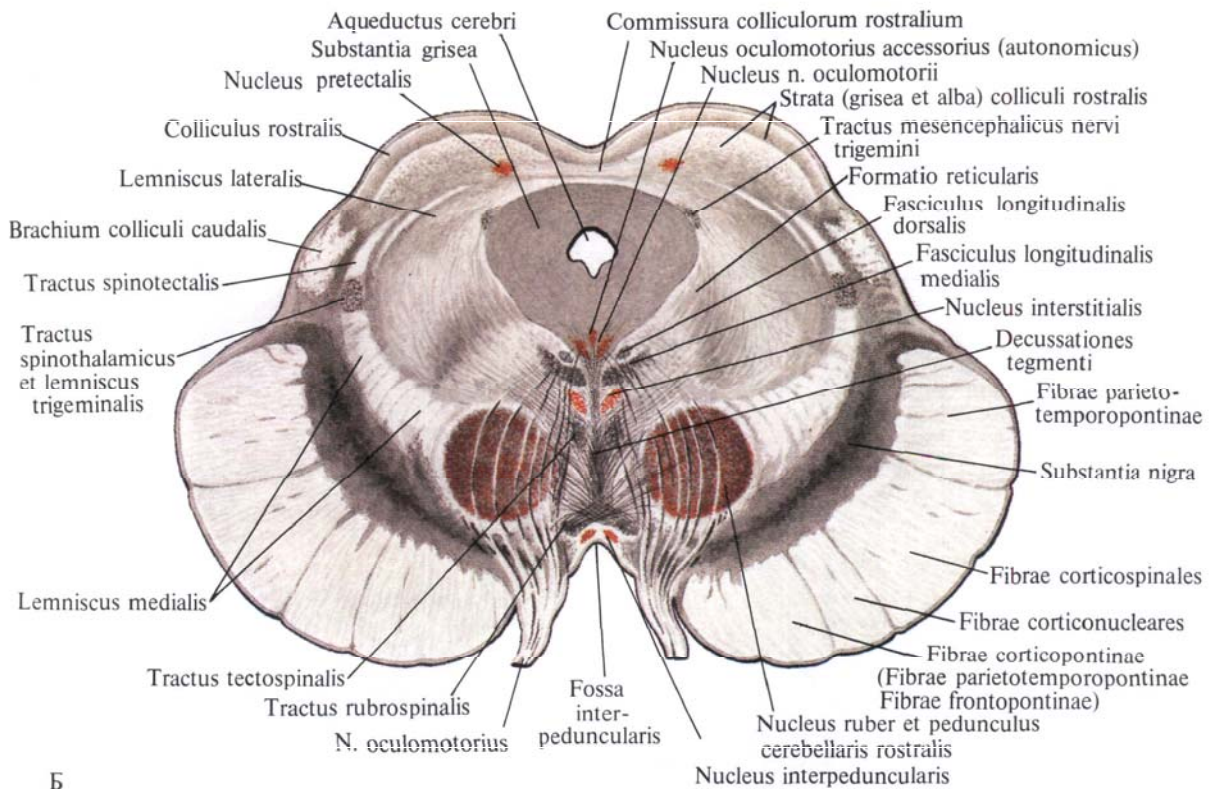
(Поперечный разрез мозга; в левом полушарии мозжечка отпрепарирована средняя мозжечковая ножка.)

А — линия разреза мозга. Б — образования мозга в плоскости разреза.





926. Топография среднего мозга (обозначен цветом) (схема).



927. Ножки мозга, pedunculi cerebri; вид сзади.
 (Поперечный разрез на уровне выхода глазодвигательного нерва на высоте передних холмиков среднего мозга.)

А — линия разреза. Б — образования в плоскости разреза.

choroidea ventriculi tertii (см. рис. 900), представляет собой образование из двух пластинок — верхней, дорсальной, лежащей под сводом и мозолистым телом, и нижней, вентральной, обращенной к полости III желудочка. Между обеими пластинками располагается рыхлая соединительная ткань. В ней проходят по обеим сторонам срединной линии две внутренние вены мозга, которые, приняв кровь от вен таламуса и полосатого тела, вен прозрачной перегородки и сосудистого сплетения, боковых желудочков, впадают в большую вену мозга. От вентральной пластинки в полость III желудочка вдается ряд ворсинок, которые образуют *сосудистое сплетение III желудочка, plexus choroideus ventriculi tertii*. Впереди у межжелудочкового отверстия оно соединяется со сплетениями обоих боковых желудочков.

Боковые стенки III желудочка образуются медиальными поверхностями таламусов. Под эпендимой боковой стенки проходят вертикальные пучки *перивентрикулярных волокон, fibrae periventriculares*, связывающих медиальную группу ядер таламуса с гипоталамическими ядрами.

Спереди полость III желудочка ограничена столбами свода и передней спайкой, прилегающей к задней поверхности концевой пластинки. Между передним бугорком каждого таламуса и лежащими спереди столбиками свода образуется *межжелудочковое отверстие, foramen interventriculare*, соединяющее III желудочек с боковыми.

Вентрально по отношению к задней спайке располагается скопление специализированных клеток эпендимы — таницитов. Эти клетки осуществляют секреторную функцию и участвуют в транспорте гормональных и медиаторных веществ из прилежащей ткани в цереброспинальную жидкость и в обратном направлении. Данный участок эпендимы III желудочка обозначают как *субкомиссуральный орган, organum subcomissurale*.

Между расходящимися столбами свода и передней спайкой имеется небольшое, треугольной формы углубление. В нем также находится скопление специализированных клеток эпендимы — *субфорникальный орган, organum subformicale*.

На участке прилегания концевой пластинки к зрительному перекресту образуется *зрительное углубление,*

recessus opticus. На ранних стадиях развития головного мозга оно представляет собой концевой отдел полости мозговой (нервной) трубки.

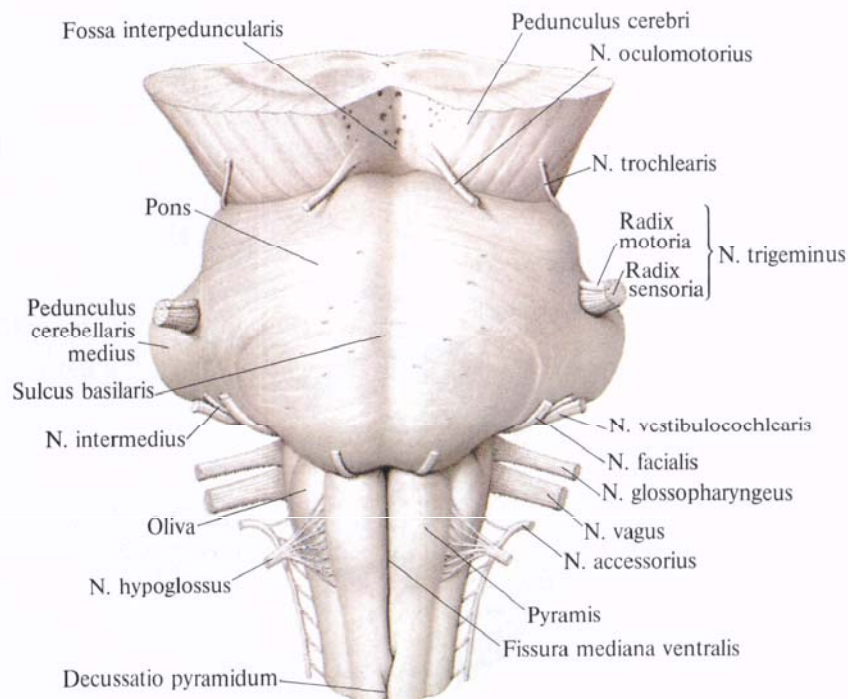
Нижней стенкой, или дном, III желудочка служат образования гипоталамуса, лежащие на основании мозга.

Задняя стенка III желудочка представлена в основном *эпиталамической спайкой, commissura epithalamica*. Она представляет собой изогнутую, выдающуюся в полость желудочка пластинку и состоит из поперечных волокон. Под ней располагается *шишковидное углубление, recessus pinealis*, переходящее в водопровод мозга, соединяющий III желудочек с IV, над ней — *надшишковидное углубление, recessus suprapinealis*, и еще выше — спайка поводков.

СРЕДНИЙ МОЗГ

Средний мозг, mesencephalon (рис. 926—930; см. рис. 869—877, 893, 919, 923), развивается из среднего мозгового пузыря и соответствует со стороны дорсальной поверхности участку ствола головного мозга в пределах между основанием шишковидного тела (уровень задней спайки) спереди и передним краем верхнего мозгового паруса (или местом выхода блоковых нервов) сзади; со стороны вентральной поверхности — между задней поверхностью сосцевидных тел спереди и передним краем моста сзади.

В среднем мозге различают крышу, расположенную на задней поверхности, и ножки мозга, залегающие на



928. Продолговатый мозг, medulla oblongata, мост, pons, и ножки мозга, pedunculi cerebri; вид спереди.

его передней поверхности. Полостью среднего мозга является водопровод мозга, соединяющий полость III желудочка с полостью IV желудочка.

Крыша среднего мозга

Крыша среднего мозга, tectum mesencephali (см. рис. 919, 927, 929, 939, 943—946), представляет собой пластинку крыши, lamina tecti, на которой расположены четыре холмика.

Холмики поперечной бороздой разделяются на верхнее двуххолмие, в состав которого входят два верхних холмика, colliculi rostrales [superiores], правый и левый, и на нижнее двуххолмие, в которое входят два нижних холмика, colliculi caudales [inferiores], также правый и левый, но меньших размеров, чем верхние.

Над пластинкой крыши среднего

мозга нависает валик мозолистого тела. Вместе они прикрыты сверху (дорсально) и с боков соответствующими участками полушарий большого мозга. Над верхними холмиками, в основном между ними, располагается шишковидное тело.

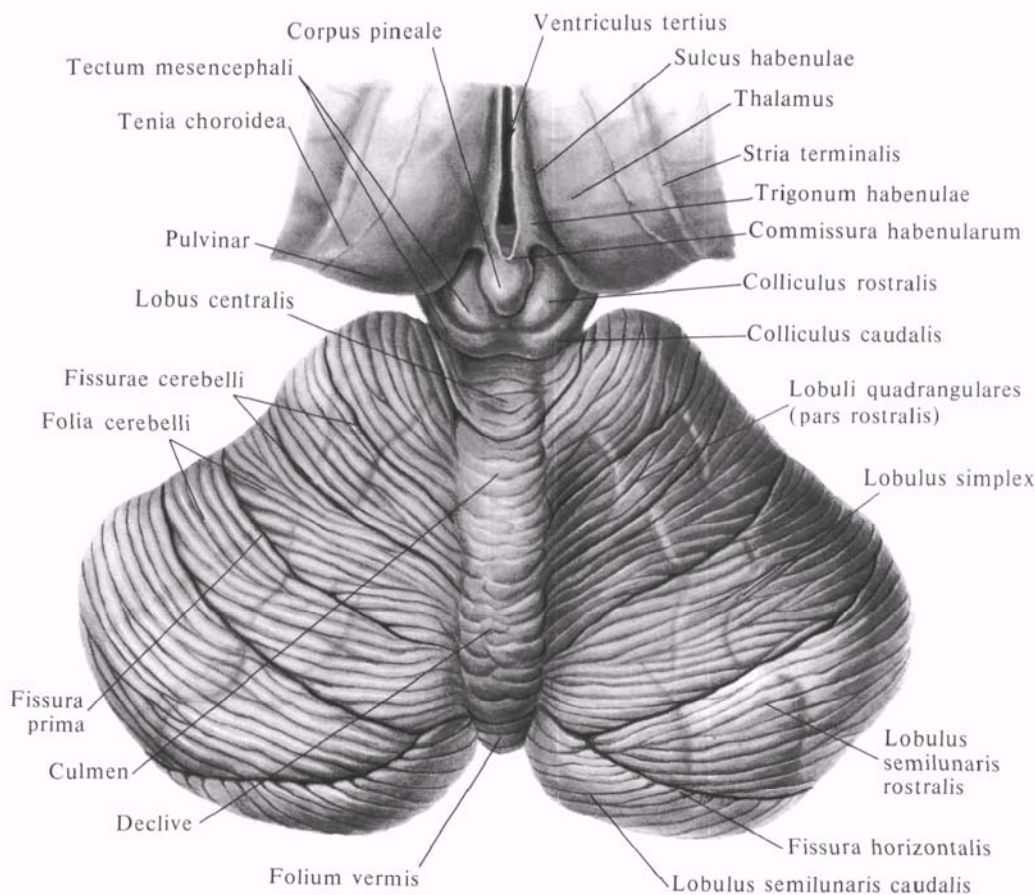
Снаружи холмики покрыты тонким слоем белого вещества. В толще холмиков залегает скопление серого вещества, которое в верхнем холмике образует слои (серый и белый) верхнего холмика, strata (grisea et alba) colliculi rostralis [superioris], а в нижнем холмике — ядро нижнего холмика, nucleus colliculi caudalis [inferioris]. В клетках скоплений серого вещества заканчивается и возникает несколько систем проводящих путей. Вентральнее серого вещества холмиков находится глубокий белый слой.

Пучок волокон, связывающих оба

нижних холмика, образует снайку нижних холмиков, commissura colliculorum caudalium [inferiorum]. Между верхними холмиками также прослеживается снайка верхних холмиков, commissura colliculorum rostraliium [superiorum].

Зона, соответствующая соединению среднего и промежуточного мозга, обозначается как предкрышечное поле, area prepectalis. В составе поля имеются скопления серого вещества — предкрышечные ядра, nuclei prepectales. Эти ядра имеют двусторонние связи с верхними холмиками и парасимпатическими ядрами глазодвигательных нервов. Двусторонний характер этих связей обеспечивает содружественную реакцию обоих зрачков при освещении сетчатки одного глаза.

От каждого холмика в латераль-



929. Мозжечок, cerebellum; вид сверху и сзади. (Большой мозг и частично таламусы удалены.)

ном направлении идут ручки холмиков, представляющие собой белые валрики, из которых тяж, отходящий от нижнего холмика, значительно толще. Валик верхнего холмика называется *ручкой верхнего холмика, brachium colliculi rostralis [superioris]*, валик нижнего холмика — *ручкой нижнего холмика, brachium colliculi caudalis [inferioris]* (см. рис. 930). Обе ручки доходят до возвышений коленчатых тел, принадлежащих метаталамусу промежуточного мозга.

Ручка верхнего холмика, следуя между подушкой и медиальным коленчатым телом, достигает области латерального коленчатого тела и частично переходит в таламус, а частично продолжается в *латеральный корешок зрительного тракта, radix lateralis tractus optici*. Ручка нижнего холмика направляется под медиаль-

ное коленчатое тело, в области которого она теряется, а из самого тела выходит пучок, продолжающийся в *медиальный корешок зрительного тракта, radix medialis tractus optici*.

Ножки мозга

Ножки мозга, pedunculi cerebri, и *заднее продырявленное вещество, substantia perforata interpeduncularis [posterior]*, расположены на нижней поверхности мозга (см. рис. 893, 923, 927, 930).

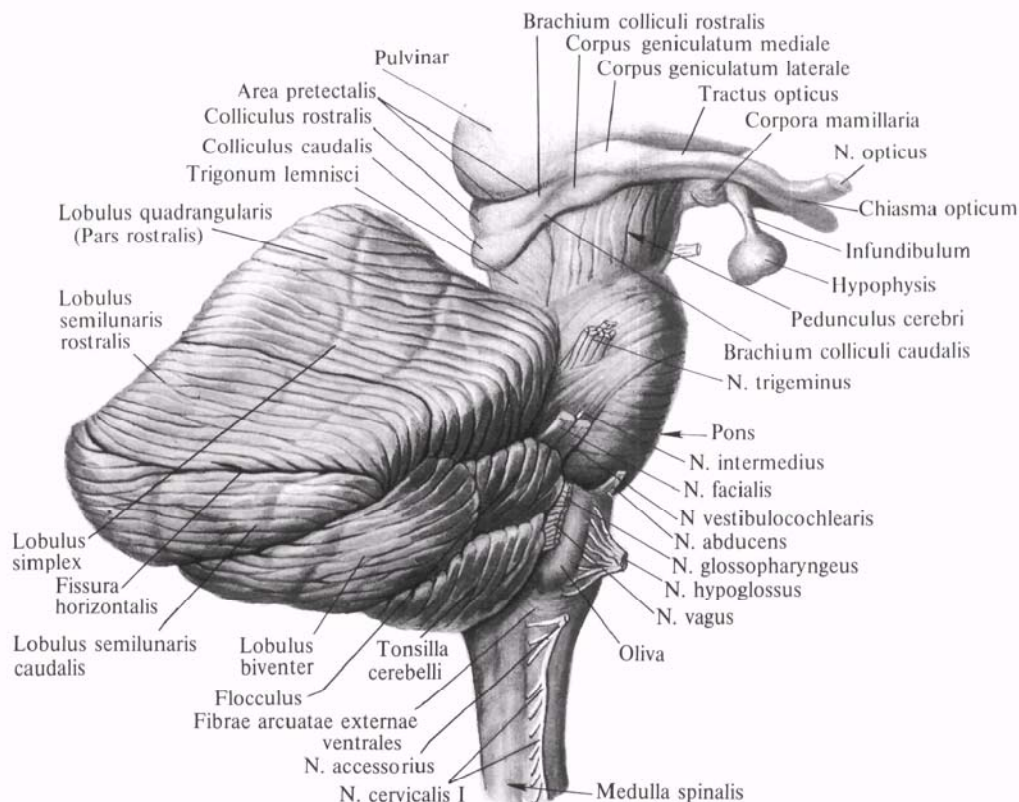
На поперечных срезах ножек мозга, проведенных на различных уровнях, можно различить переднюю часть — *основание ножки мозга, basis pedunculi cerebri*, и заднюю часть — *покрышку среднего мозга, tegmentum mesencephali*; на границе между ними

залегает *черное вещество, substantia nigra* (см. рис. 927).

Основание ножки мозга имеет полулунную форму и содержит волокна продольных путей: *корково-спинномозговые волокна, fibrae corticospinales*, и *корково-ядерные волокна, fibrae corticonucleares* (занимают середину основания ножек мозга), а также *корково-мостовые волокна, fibrae corticopontinae*.

Богатое пигментом черное вещество также имеет полулунную форму, обращено выпуклостью в сторону основания ножек мозга. В составе черного вещества различают дорсально расположенную *компактную часть, pars compacta*, и вентральную *сетчатую часть, pars reticularis*.

Покрышка среднего мозга простирается от черного вещества до уровня водопровода мозга, содержит правое



930. Мозжечок, cerebellum, и ствол головного мозга, truncus cerebri; вид справа.

и левое красные ядра, *nuclei ruber*, ядра III, IV, V черепных нервов, скопления нейронов ретикулярной формации и продольные пучки волокон. В пределах красного ядра выделяют краниально расположенную мелко-клеточную часть, *pars parvocellularis*, и каудально расположенную крупноклеточную часть, *pars magnocellularis*.

Впереди красного ядра на уровне краниального конца водопровода мозга залегает промежуточное ядро, *nucleus interstitialis*. Нейроны этого ядра являются основным источником волокон медиального продольного пучка, *fasciculus longitudinalis medialis*. Последний прослеживается на всем протяжении ствола головного мозга и занимает парамедианное положение. В составе медиального продольного пучка имеются волокна, связывающие ядра глазодвигательных, блоковых и отводящих нервов, а также волокна, идущие от вестибулярных ядер к ядрам III, IV и VI пар черепных нервов. Эти структуры связаны и с мотонейронами передних столбов верхних шейных сегментов спинного мозга, иннервирующими мышцы шеи. За счет волокон медиального продольного пучка обеспечиваются содержательные движения головы и глазных яблок.

В составе покрывки среднего мозга выделяют также *перекресты покрывки*, *decussationes tegmenti*, образованные перекрещивающимися волокнами *красноядерно-спинно-мозгового пути*, *tractus rubrospinalis*, и *покрышечно-спинно-мозгового пути*, *tractus tectospinalis*.

Над покрывкой лежит пластинка крыши. В середине, по линии, отделяющей правые холмики от левых, расположено отверстие водопровода мозга, который соединяет полость III желудочка с полостью IV желудочка. Длина водопровода 2,0—2,5 см.

От пластинки крыши к мозжечку направляются два тяжа—*верхняя мозжечковая ножка*, *pedunculus cerebellaris rostralis [superior]* (см. рис. 939, 943, 944). Волокна каждой верхней мозжечковой ножки начинаются в ядрах мозжечка и подходят к области крыши среднего мозга, охватывая с двух сторон верхний мозговой парус. Далее волокна следуют вентральнее водопровода мозга и *центрального серого вещества*, *substantia grisea centralis*, перекрещиваются, образуя *перекрест верхних*

мозжечковых ножек, *decussatio pedunculorum cerebellarium rostrarium [superiorum]*, и почти все заканчиваются в *красном ядре*, *nucleus ruber*. Меньшая часть волокон пронизывает красное ядро и следует к таламусу, образуя *зубчато-таламический путь*, *tractus dentatohalamicus*.

Вентролатерально по отношению к водопроводу мозга проходят продольные волокна *заднего продольного пучка*, *fasciculus longitudinalis dorsalis*, связывающие таламус и гипоталамус с ядерными образованиями ствола мозга.

Место перехода среднего мозга в ромбовидный представляет собой наиболее суженную часть ствола головного мозга. Этот отдел мозга, который иногда называют *перешейком ромбовидного мозга*, *isthmus rhombencephali*, лучше выражен у плода.

В перешейке ромбовидного мозга залегают следующие образования (см. рис. 943, 944): а) *верхние мозжечковые ножки*, *pedunculi cerebellares rostrales [superiores]*, которые располагаются вдоль дорсолатеральных участков крыши среднего мозга; б) *верхний мозговой парус*, *velum medullare rostralis [superius]*, образующий переднюю часть крыши IV желудочка; в) *треугольник петли*, *trigonum lemnisci*,— парное образование, расположенное между ручкой нижнего холмика и нижним холмиком крыши среднего мозга с одной стороны, ножкой мозга—с другой и верхней мозжечковой ножкой—с третьей. В треугольнике залегают волокна, образующие *латеральную петлю*, *lemniscus lateralis*. Большинство этих волокон состоит из центральных слуховых проводников, примыкающих с латеральной стороны к *медиальной петле*, *lemniscus medialis*.

Латеральнее верхней мозжечковой ножки, в борозде между нею и средней мозжечковой ножкой, проходят небольшие пучки, представляющие собой отделившиеся от вещества моста передние пучки средней мозжечковой ножки.

Между нижними холмиками крыши среднего мозга, из борозды между ними, берет начало *уздечка верхнего мозгового паруса*, *frenulum veli medullaris rostralis [superioris]*, продолжающаяся кзади в верхний мозговой парус. Последний представляет собой непарную удлинненную четырехугольную тонкую пластинку бело-

го вещества, натянутую между верхними мозжечковыми ножками (см. рис. 943).

Кпереди верхний мозговой парус соединяется с нижними холмиками крыши среднего мозга и с задними краями треугольников петель, кзади—с белым веществом передней части червя мозжечка, сбоку (латерально)—с верхними мозжечковыми ножками. Средние и задние отделы его дорсальной, или верхней, поверхности прикрыты извилинами язычка мозжечка, а вентральная, или нижняя, поверхность, обращенная в полость IV желудочка, образует передневерхние отделы крыши полости этого желудочка.

В верхнем мозговом парусе проходят перекрещивающиеся волокна, принадлежащие корешкам блоковых нервов, образующих *перекрест блоковых нервов*, *decussatio nervorum trochlearium*, и волокна *передних спинно-мозжечковых путей*, *tractus spinocerebellares anteriores* (см. рис. 947).

Несколько латерально от уздечки верхнего мозгового паруса, прободая последний, на его поверхность выходит тонкий ствол блокового нерва. Этот нерв появляется на границе между задним краем треугольника петли и передним краем паруса. Это единственный черепной нерв, выходящий из мозга на его задней поверхности, а не на передней, как все остальные.

РОМБОВИДНЫЙ МОЗГ

Ромбовидный мозг, *rhombencephalon*, включает в себя задний мозг и продолговатый мозг, а его полостью является IV желудочек.

Задний мозг

Задний мозг, *metencephalon* (рис. 931), представлен мостом и мозжечком.

Мост

Мост, *pons*, является производным вентральной части заднего мозга, входит в состав ствола мозга и представляет собой большой белый вал, лежащий кзади от центра основания мозга. Спереди он резко ограничен от ножек мозга, сзади—от продолговатого мозга посредством *бульбарно-мостовой борозды*, *sulcus bulbopontinus* (см. рис. 884, 923, 928).

Латеральной границей моста считают продольную линию, проведенную через места выхода корешков тройничного нерва (V пара черепных нервов) и лицевого нерва (VII пара черепных нервов). Кнаружи от этой линии располагается *средняя мозжечковая ножка, pedunculus cerebellaris medius [pontinus]*. Таким образом, мост с мозжечком соединяют правая и левая средние мозжечковые ножки.

Располагаясь на скате основания черепа, мост имеет несколько косое направление, благодаря чему в нем различают две поверхности — переднюю и заднюю. Передняя поверхность залегает на основании черепа, а задняя участвует в образовании передних отделов *ромбовидной ямки, fossa rhomboidea* (см. «Четвертый желудочек»).

На выпуклой передней поверхности моста по срединной линии располагается продольно идущая *базиллярная борозда, sulcus basilaris*, в которой залегает базиллярная артерия. По обеим сторонам от борозды выступают два хорошо выраженных продольных пирамидальных возвышения, в толще которых проходят пирамидные пути.

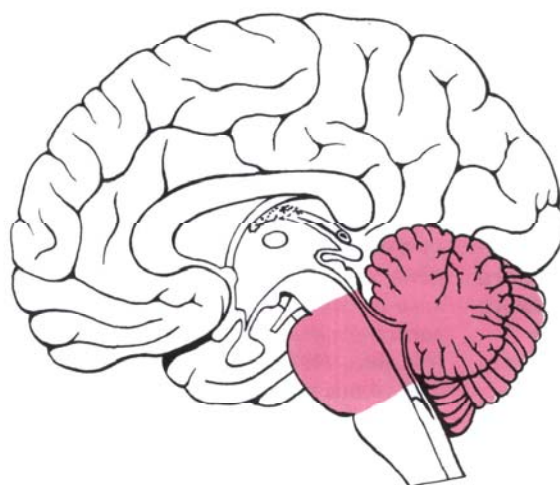
На этой поверхности моста отчетливо различима поперечная исчерченность, обусловленная залегающими в этом направлении пучками нервных волокон (см. рис. 928).

На разрезах моста, проведенных во фронтальной плоскости на различных уровнях, можно видеть расположение пучков нервных волокон и скопление серого вещества (нервные клетки).

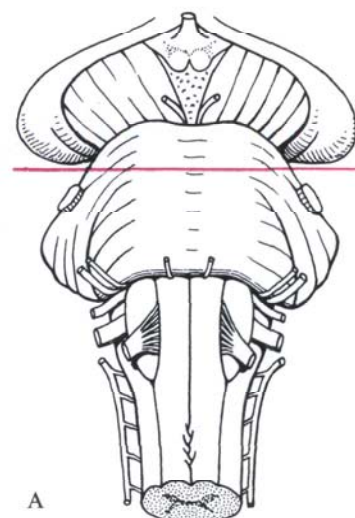
Толщу моста делят на более массивную *переднюю [базиллярную] часть моста, pars ventralis [basilaris] pontis*, и более тонкую *заднюю часть [покрышка моста], pars dorsalis pontis [tegmentum pontis]*. В передней части проходит больше нервных волокон, чем в задней, в то время как в задней части больше скоплений нервных клеток.

В передней части моста впереди продольных пирамидных пучков располагаются поперечно идущие поверхностные волокна, которые в совокупности образуют верхний пучок моста. Более дорсально между пирамидными пучками идут поперечные волокна, направляющиеся к задним отделам средней мозжечковой ножки; они образуют нижний пучок моста.

Как поверхностные, так и глубокие волокна принадлежат к системе *поперечных волокон моста, fibrae pontis transversae*, (рис. 932). Они образуют

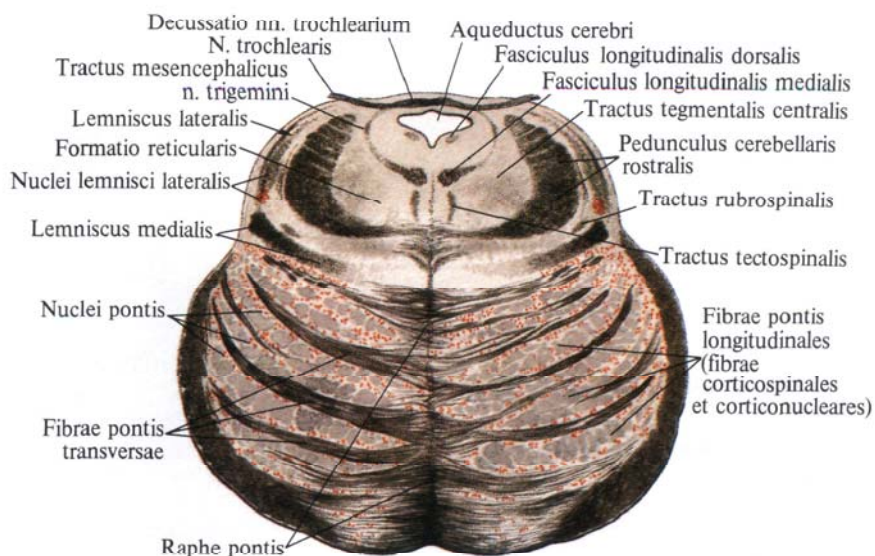


931. Топография заднего мозга (обозначен цветом) (схема).



932. Мост, pons.

А — направление разреза. Б — образования в плоскости разреза.



Б

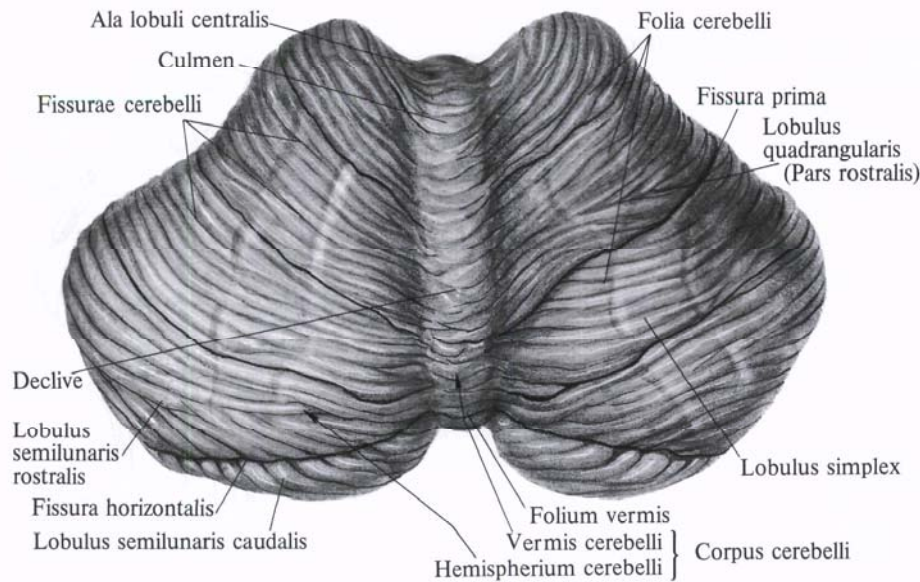
соответствующие слои волокон — поверхностный слой и глубокий слой средних мозжечковых ножек и соединяют между собой ствол мозга и мозжечок. Поперечно идущие пучки по средней линии перекрещиваются. Ближе к латеральной поверхности основания моста проходит дугообразно выпуклый кнаружи косой, или средний, пучок моста, волокна которого следуют к месту выхода лицевого и преддверно-улиткового нервов.

Между поперечными пучками моста, но медиальнее косого пучка рас-

полагаются медиальные и нижние продольные волокна моста, *fibrae pontis longitudinales*, принадлежащие к системе пирамидных путей. Они начинаются от клеток коры больших полушарий мозга, проходят во внутренней капсуле, в ножке мозга и через мост следуют к продолговатому мозгу в составе корково-ядерных волокон, *fibrae corticonucleares*, а в составе корково-спинномозговых волокон, *fibrae corticospinales*, — к спинному мозгу (см. рис. 948).

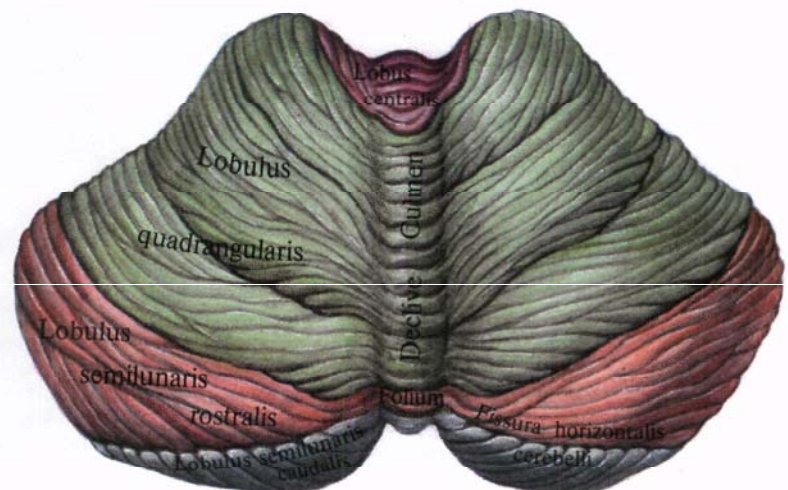
В толще передней части моста зале-

гают небольшие скопления серого вещества — ядра моста, *nuclei pontis*. На клетках этих ядер заканчиваются волокна, начинающиеся от клеток коры полушарий большого мозга и получившие название корково-мостовых волокон, *fibrae corticopontinae*. От этих же клеток берут начало волокна, перекрещивающиеся с одноименными волокнами противоположной стороны, образуя мостомозжечковые волокна, *fibrae pontocerebellares*, направляющиеся в составе средней мозжечковой ножки к коре мозжечка.



933. Мозжечок, *cerebellum*; вид сверху. (Мозговые оболочки мозжечка удалены.)

934. Мозжечок, *cerebellum*; вид сверху (полусхематично).



На уровне границы между передней и задней частями моста располагается пучок поперечно идущих волокон, образующих так называемое *трапецевидное тело*, *corpus trapezoidum*. Эти волокна, начинаясь от клеток *переднего улиткового ядра*, *nucleus cochlearis ventralis [anterior]*, частично достигают клеток *переднего ядра трапецевидного тела*, *nucleus ventralis [anterior] corporis trapezoidei*, которые рассеяны между волокнами трапецевидного тела, а частично оканчиваются в клетках *заднего ядра трапецевидного тела*, *nucleus dorsalis [posterior] corporis trapezoidei*. Обе группы этих волокон, переключившись в указанных ядрах, продолжают далее в пучок *латеральной петли*, *lemniscus lateralis*, этой же стороны. Большая часть волокон трапецевидного тела переходит на противоположную сторону и достигает клеток *ядра латеральной петли*, *nucleus lemnisci lateralis* (см. рис. 928).

На всем протяжении покрывки моста прослеживается *ретикулярная формация*, *formatio reticularis*, которая без отчетливой границы переходит в ретикулярную формацию продолговатого и среднего мозга.

Центральный стержень вещества покрывки моста, образованный скоплениями ретикулярных нейронов и их отростками, обозначается как *шов моста*, *raphe pontis*.

В боковом отделе ретикулярной формации моста на уровне нижней его границы располагается *верхнее оливное ядро*, *nucleus olivaris rostralis [superioris]*. Медиальнее этого ядра находится трапецевидное тело, ниже — комплекс ядер нижней оливы.

В задней части моста располагаются продолжающиеся из среднего мозга медиальный и задний продольные пучки, а также восходящие волокна, проходящие из продолговатого мозга. Здесь же залегают ядра V, VI, и VII пар черепных нервов.

У заднего края моста выходят более медиально лицевой нерв, а латеральнее его — преддверно-улитковый нерв. Между ними залегают тонкий ствол промежуточного нерва.

Мозжечок

Мозжечок, *cerebellum* (рис. 933—940, см. рис. 873—877, 884, 888, 929, 930), развивается из пластинки мозжечка, которая принадлежит средней и боко-

вым частям крыши заднего мозга; боковые части образуют *полушария мозжечка*, *hemisphaeria cerebelli*, а средняя часть — *червь мозжечка*, *vermis cerebelli*, соединяющий оба полушария. Мозжечок выполняет почти всю заднюю черепную ямку. Поперечник мозжечка (9—10 см) значительно больше его переднезаднего размера (3—4 см). Масса мозжечка у взрослого колеблется от 120 до 150 г. Сверху над мозжечком лежат затылочные доли большого мозга. Мозжечок отделен от большого мозга глубокой щелью, в которую вклинивается отросток твердой оболочки головного мозга — намет мозжечка, натянутый над задней черепной ямкой (см. рис. 957). Впереди мозжечка располагаются мост и продолговатый мозг. Мозжечок, как и большой мозг, покрыт оболочками. Удалив их, можно различить отдельные части мозжечка и множество борозд и извилин, расположенных на его поверхностях.

Внешнее строение мозжечка

Червь более короткий, чем полушария, поэтому на соответствующих краях мозжечка образуются вырезки: на переднем крае — передняя, на заднем крае — задняя. Наиболее выступающие участки переднего и заднего краев образуют соответствующие передний и задний углы, а наиболее выступающие латеральные участки — латеральные углы.

Горизонтальная щель, *fissura horizontalis*, идущая от средних мозжечковых ножек к задней вырезке мозжечка, разделяет каждое полушарие мозжечка на две поверхности: верхнюю, относительно ровную и косо спускающуюся к краям, и выпуклую нижнюю. Своей нижней поверхностью мозжечок прилегает к продолговатому мозгу, так что последний вдавлен в мозжечок, образуя впачивание — *долинку мозжечка*, *vallecula cerebelli*, на дне которой располагается червь.

На черве мозжечка различают верхнюю и нижнюю поверхности. Идущие продольно по бокам червя бороздки: на передней поверхности — более мелкие, на задней — более глубокие — отделяют его от полушарий мозжечка.

Мозжечок состоит из серого и белого вещества (см. рис. 937, 939, 940). Серое вещество полушарий и червя мозжечка, расположенное в повер-

хонном слое, образует *кору мозжечка*, *cortex cerebelli*, а скопление серого вещества в глубине мозжечка — *ядра мозжечка*, *nuclei cerebelli*. Белое вещество — *мозговое тело (мозжечка)*, *corpus medullare cerebelli*, залегают в толще мозжечка и при посредстве трех пар мозжечковых ножек (верхних, средних и нижних) связывает серое вещество мозжечка со стволом головного мозга и спинным мозгом.

Поверхности полушарий и червя мозжечка делятся более или менее глубоким *щелями мозжечка*, *fissurae cerebelli*, на различные по величине многочисленные дугообразно изогнутые *листки мозжечка*, *folia cerebelli*, большинство которых располагается почти параллельно один другому. Группы извилин образуют отдельные дольки мозжечка. Одноименные дольки обоих полушарий разграничены одной и той же бороздой, которая переходит через червь с одного полушария на другое, в результате этого двум — правой и левой — одноименным долькам обоих полушарий соответствует определенная доля червя.

Отдельные дольки образуют доли мозжечка. Таких долей три: передняя, задняя и клочково-узелковая. Они ограничены одна от другой постоянными щелями мозжечка.

1. *Передняя доля мозжечка*, *lobus rostralis [anterior] cerebelli*, включает следующие дольки:

1) *язычок*, *lingula*, — небольшая тонкая доля червя; своей передне-нижней поверхностью покрывает среднюю и заднюю части верхнего мозгового паруса (крыша IV желудочка). Участок полушария мозжечка, связывающий язычок с верхней мозжечковой ножкой, переходит через последнюю и направляется к средней мозжечковой ножке;

2) *центральную долю*, *lobulus centralis*, принадлежащую червя; она составляет срединный участок передней вырезки мозжечка, переходя по сторонам в принадлежащие полушариям *крылья центральной доли*, *alae lobuli centralis*, несущие несколько мелких и коротких извилин;

3) *четырёхугольную долю [передняя часть]*, *lobulus quadrangularis [pars anterior]*, имеющую форму неправильного четырёхугольника с извилинами, идущими сзади наперед и латерально. В центре передней части, в области червя мозжечка, располагается выступ — *вершина*, *culmen*.

2. Задняя доля мозжечка, *lobus caudalis [posterior] cerebelli*, отделяется от передней доли первой щелью, *fissura prima*. Заднюю долю мозжечка составляют следующие образования:

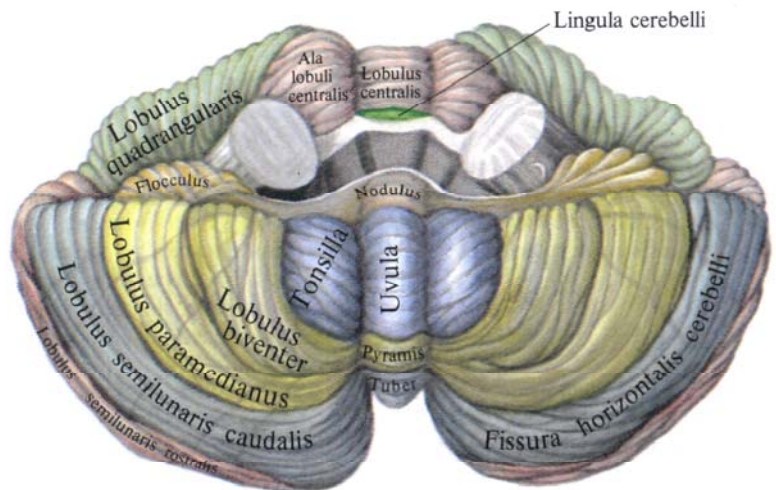
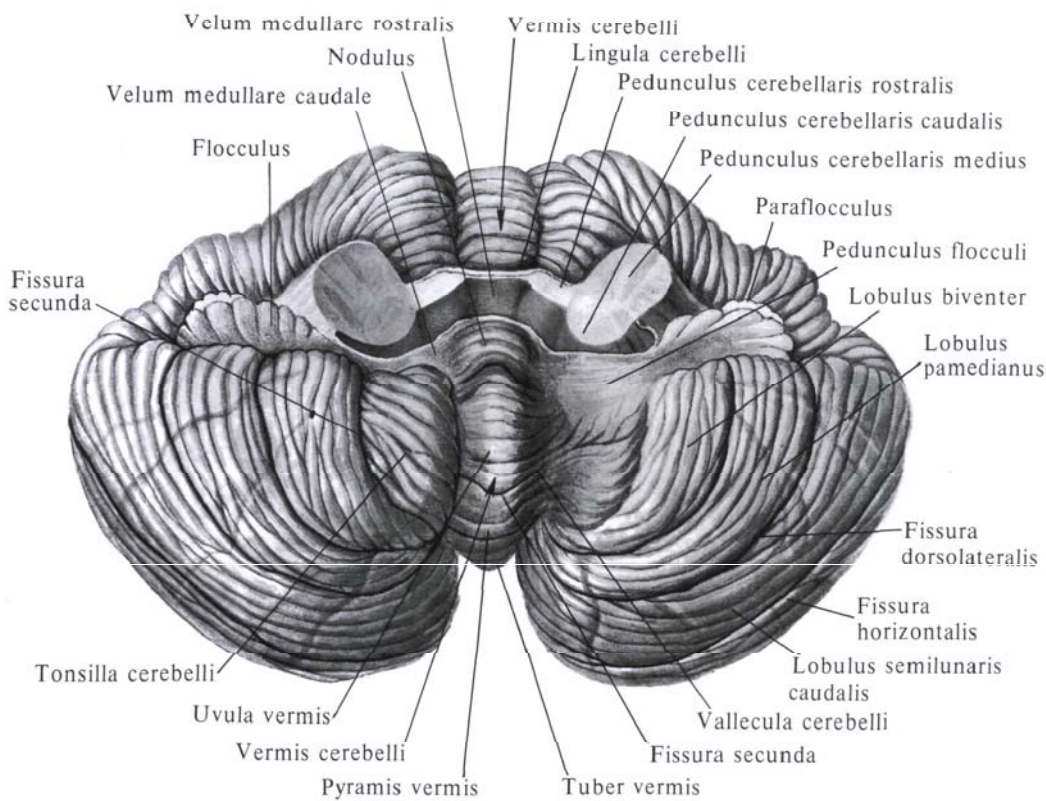
1) задняя часть четырехугольной доли, *lobuli quadrangularis [pars caudalis]*. Центральный участок этой доли в области червя мозжечка образует *skat, declive*;

2) верхняя полулунная доля, *lobulus semilunaris rostralis [superior]*, — довольно крупная доля, резко суживается к середине мозжечка и переходит в *листок червя, folium vermis*;

3) нижняя полулунная доля, *lobulus semilunaris caudalis [inferior]*, отделяется горизонтальной щелью, *fissura horizontalis*, от верхней полулунной доли. Извилины этой доли сильно изогнуты латерально и кзади,

при этом медиальные отделы доли у задней вырезки мозжечка более утолщенные, чем латеральные. Эта доля переходит в *бугор червя, tuber vermis*;

4) тонкая доля [парамедианная доля], *lobulus gracilis [lobulus paramedianus]*, — небольшой парный участок задней доли, расположенный по сторонам от *пирамиды червя, pyramis vermis*, отделяется от нижней полу-



935. Мозжечок, *cerebellum*; вид снизу и спереди. (Мозжечок отделен от большого мозга разрезами через верхние и средние мозжечковые ножки и верхний мозговой парус.)

936. Мозжечок, *cerebellum*; вид спереди (полусхематично).

лунной долики *задней нижней щелью, fissura dorsolateralis [posterolateralis]*;

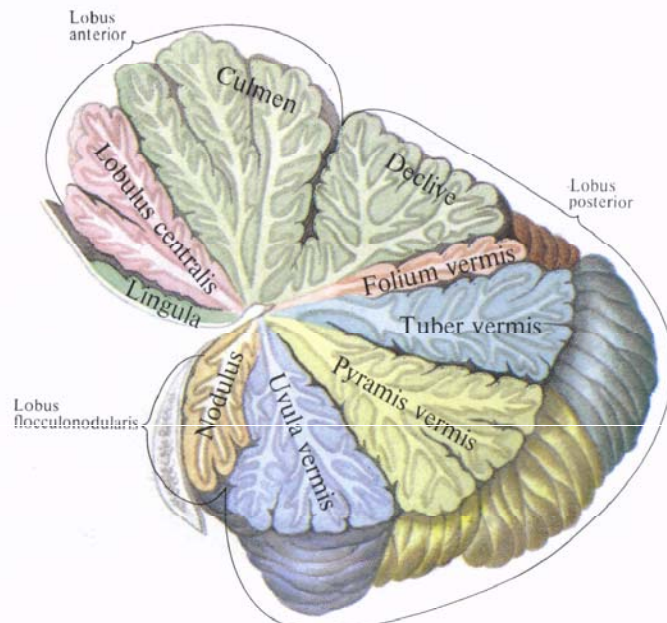
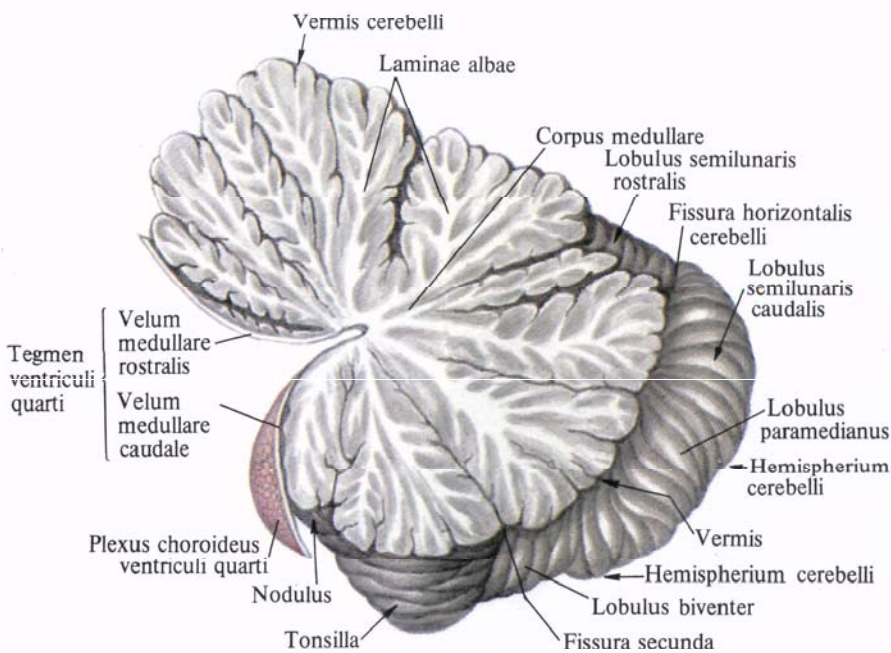
5) *двубрюшная доля, lobus biventer*, отделяется передней нижней бороздой от тонкой долики. Извилины двубрюшной долики по их направлению можно разделить на две части: задняя латеральная часть имеет короткие извилины, обращенные в латеральную сторону, передняя медиальная часть имеет длинные извилины,

большинство которых проходят спереди назад. Вся доляка соответствует пирамиде червя;

6) *миндалина мозжечка, tonsilla cerebelli*, залегает медиальнее двубрюшной долики, отделяется от нее *второй щелью, fissura secunda*, в небольшом углублении, так называемом птичьем гнезде, расположенном у нижнего мозгового паруса. Короткие извилины этой долики следуют спереди назад.

Она соответствует *язычку червя, uvula vermis*.

3. *Клочково-узелковая доля, lobus flocculonodularis*, — наименьшая из долей мозжечка. В нее входит *кочок, flocculus*, — самая маленькая доляка полушария мозжечка, отделенная *задней латеральной щелью, fissura dorsolateralis*. Кочок подвешен на тонкой *ножке кочка, pedunculus flocculi*, которая расположена позади средней



937. Мозжечок, cerebellum. (Сагиттальный разрез через червь мозжечка — «древо жизни», arbor vitae.)

938. Мозжечок, cerebellum (полусхематично). (Сагиттальный разрез через червь мозжечка.)

и нижней мозжечковых ножек и у медиальной поверхности миндалина присоединяется к нижнему мозговому парусу. У средней мозжечковой ножки нерелко локализуется небольшая группа мелких извилин, составляющих *околокочок, paraflocculus*. Кочок соответствует *узелку, nodulus*, червя.

Структуры мозжечка возникли на разных этапах филогенеза. Наиболее старую часть мозжечка, *archaeocerebellum*, образуют кочок, узелок и язычок, они получают афферентные связи в основном в составе вестибуло- и спинно-мозжечковых путей. Передняя доля (за исключением язычка) вместе с пирамидой и язычком червя образуют *древнюю часть мозжечка,*

palaocerebellum. Эта часть получает афферентные волокна в составе спинно-мозжечковых путей. С развитием коры больших полушарий формируются *новые структуры мозжечка, neocerebellum*, представленные средней долей (за исключением пирамиды и язычка червя); основной источник афферентных сигналов для этой части мозжечка — корково-мостомозжечковые пути.

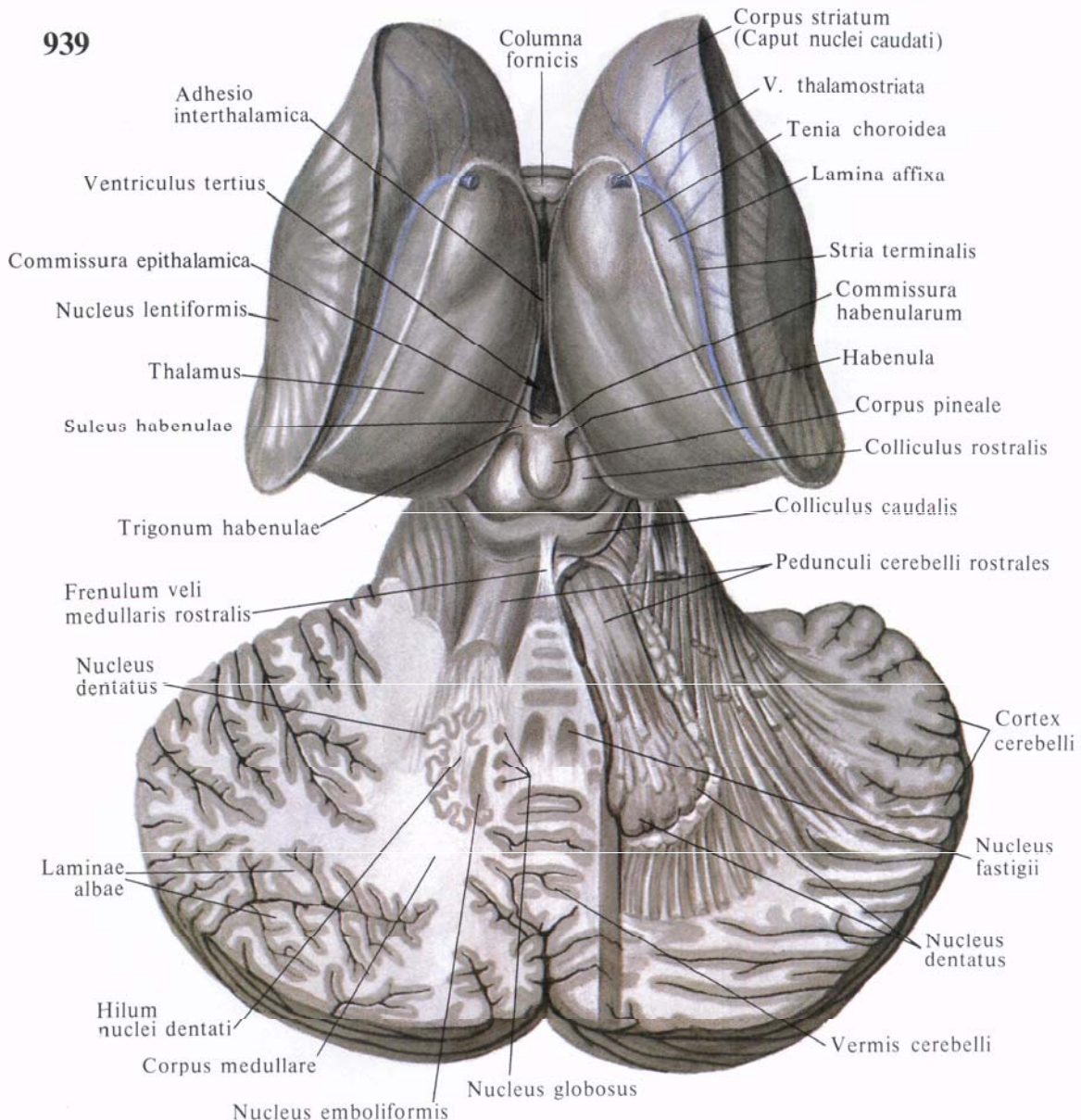
Белое и серое вещество мозжечка

Белое вещество мозжечка, или мозговое тело, залегает в толще мозжечка. Здесь оно, разветвляясь, проникает в каждую извилину в виде *белых*

полосок, laminae albae, покрытых серым веществом — *корой мозжечка, cortex cerebelli*. На сагиттальных срезах мозжечка виден рисунок соотношения белого и серого вещества, называемый *древом жизни мозжечка, arbor vitae cerebelli*.

Мозжечок соединяется со стволом мозга посредством трех пар ножек. *Ножки мозжечка, pedunculi cerebellares*, представляют собой системы проводящих путей, волокна которых следуют к мозжечку и от него:

1) *нижние мозжечковые ножки, pedunculi cerebellares caudales [inferiores]*, — от продолговатого мозга к мозжечку (см. «Продолговатый мозг» и «Краткий обзор проводящих путей спинного и головного мозга»);



2) *средние мозжечковые ножки, pedunculi cerebellares medii*,—от моста к мозжечку (см. «Мост», «Краткий обзор проводящих путей спинного и головного мозга»);

3) *верхние мозжечковые ножки, pedunculi cerebellares rostrales [superiores]*,—к среднему мозгу (см. «Крыша среднего мозга», «Краткий обзор проводящих путей спинного и головного мозга»).

Серое вещество образует кору мозжечка и его ядра.

В коре мозжечка различают *молекулярный слой, stratum moleculare, слой грушевидных нейронов, stratum neuronorum piriformium, и зернистый слой, stratum granulosum.*

Ядра мозжечка (см. рис. 939, 940)

представляют собой парные скопления серого вещества в толще мозгового тела. Различают следующие ядра:

1. *Зубчатое ядро, nucleus dentatus*, залегает в медиальнонижних участках белого вещества. Это ядро представляет собой волнообразно изгибающуюся пластинку серого вещества с небольшим перерывом в медиальном отделе, который получил название *ворота зубчатого ядра, hilum nuclei dentati.*

2. *Пробковидное ядро, nucleus emboliformis*, расположено медиально и параллельно зубчатому ядру.

3. *Шаровидное ядро, nucleus globosus*, залегает несколько медиальнее пробковидного ядра и на разрезе мо-

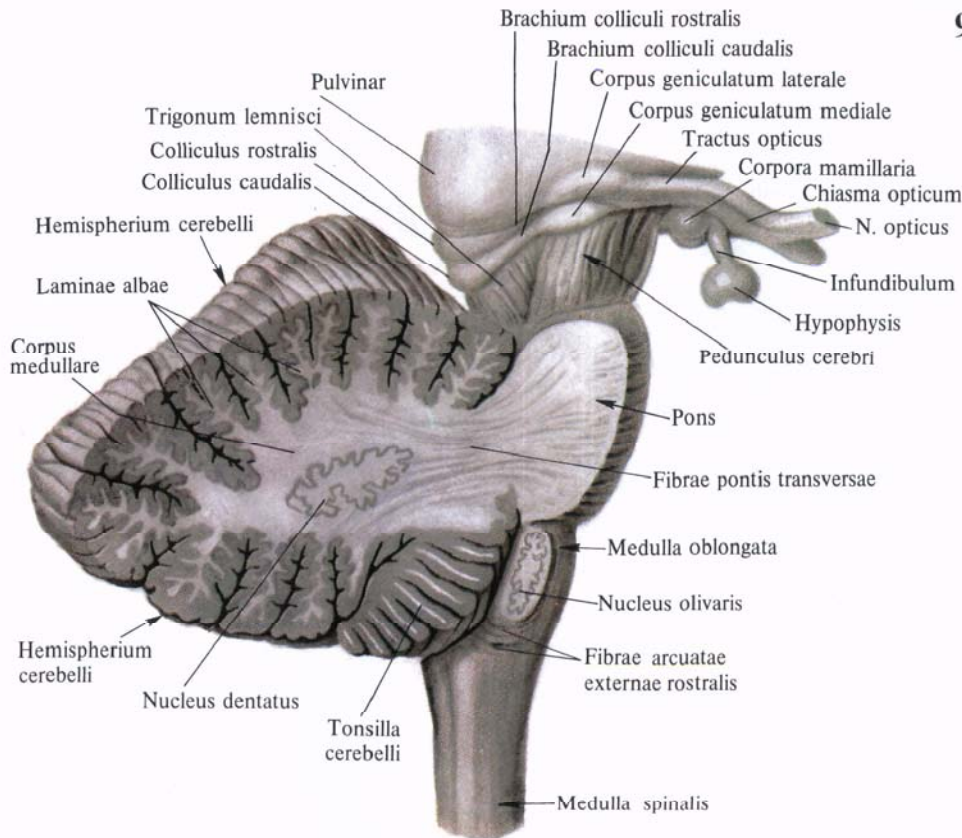
жет быть представлено в виде нескольких небольших шариков.

4. *Ядро шапра, nucleus fastigii*, локализуется в белом веществе червя, по обеим сторонам от его срединной плоскости, под долькой язычка и центральной долькой, в крыше IV желудочка.

Продолговатый мозг

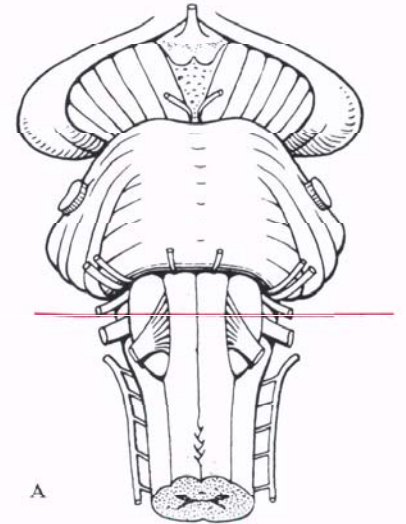
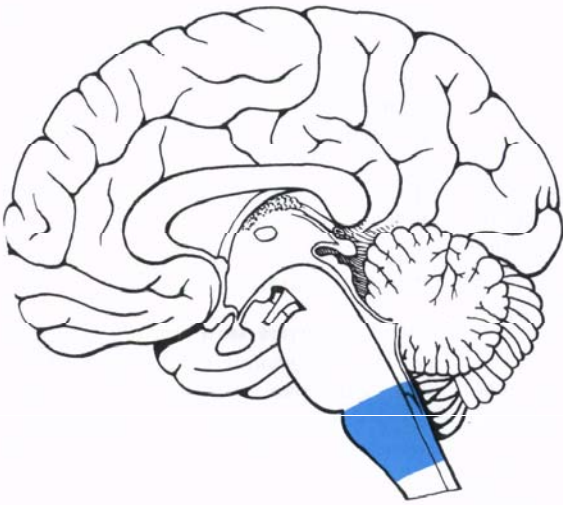
Продолговатый мозг, medulla oblongata [myelencephalon, bulbus] (рис. 941—944; см. рис. 871—877, 884, 925, 928),—производное ромбовидного мозга, который на стадии пяти пузырей разделяется на *задний мозг, metencephalon*, и *продолговатый мозг, myelencephalon*. Являясь частью ство-

940



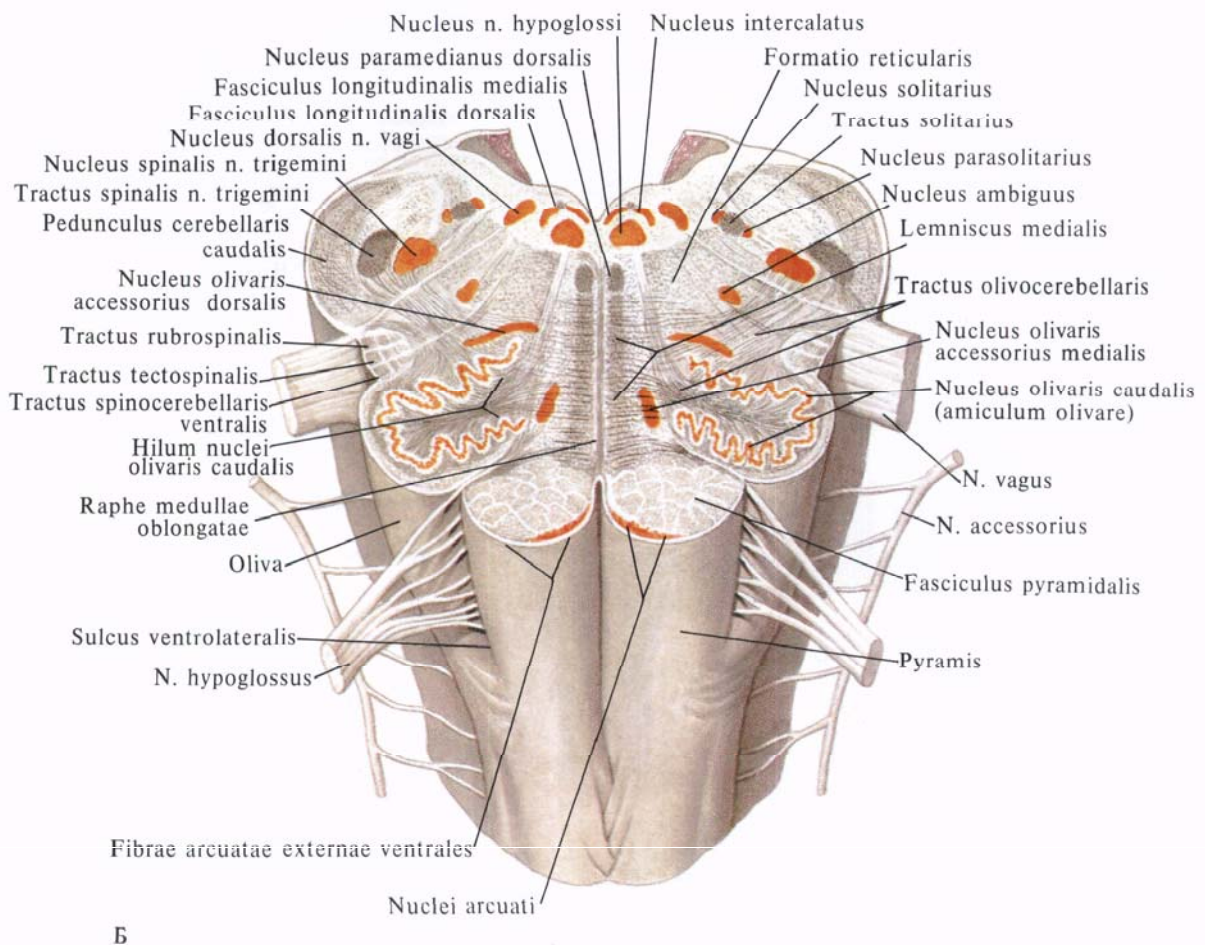
939. Мозжечок, cerebellum, и крыша среднего мозга, tectum mesencephali; вид сверху. (Горизонтальный разрез через мозжечок немного выше горизонтальной борозды мозжечка.)

940. Мозжечок, cerebellum, и ствол головного мозга, truncus cerebri; вид справа. (Разрез мозжечка немного вправо от срединной плоскости.)



A

941. Топография продолговатого мозга (обозначен цветом) (схема).



Б

942. Продолговатый мозг, medulla oblongata; вид сверху и несколько спереди. (Горизонтальный разрез на уровне нижней оливы.)

А — линия разреза. Б — образования в плоскости разреза.

ла мозга, он представляет собой продолжение спинного мозга в виде его утолщения.

Продолговатый мозг имеет форму конуса, несколько сдавленного в задних отделах и округлого в передних. Его узкий конец направлен вниз к спинному мозгу, верхний, расширенный, — к мосту и мозжечку. Границей между продолговатым и спинным мозгом считают место выхода верхней корешковой нити первого шейного нерва или нижний уровень перекреста пирамид (см. рис. 928). От моста продолговатый мозг отделяет хорошо выраженная на передней поверхности поперечно идущая бульбарно-мостовая борозда, из которой выходит на поверхность мозга отводящий нерв. Продольный размер продолговатого мозга составляет 3,0—3,2 см, поперечный — в среднем до 1,5 см, переднезадний — до 1 см.

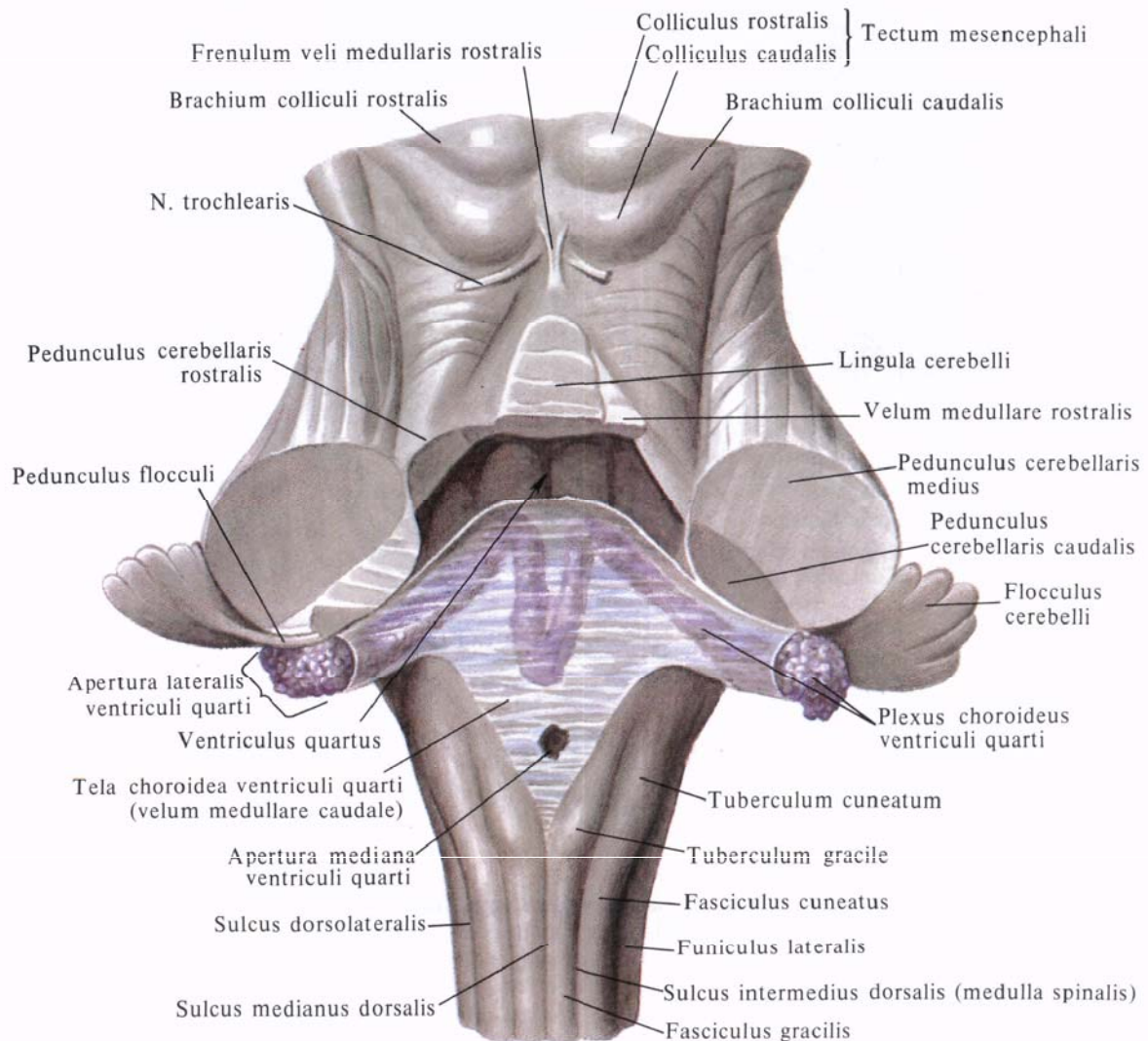
943. Четвертый желудочек, ventriculus quartus, и сосудистая основа IV желудочка, tela choroidea ventriculi quarti; вид сверху и сзади.

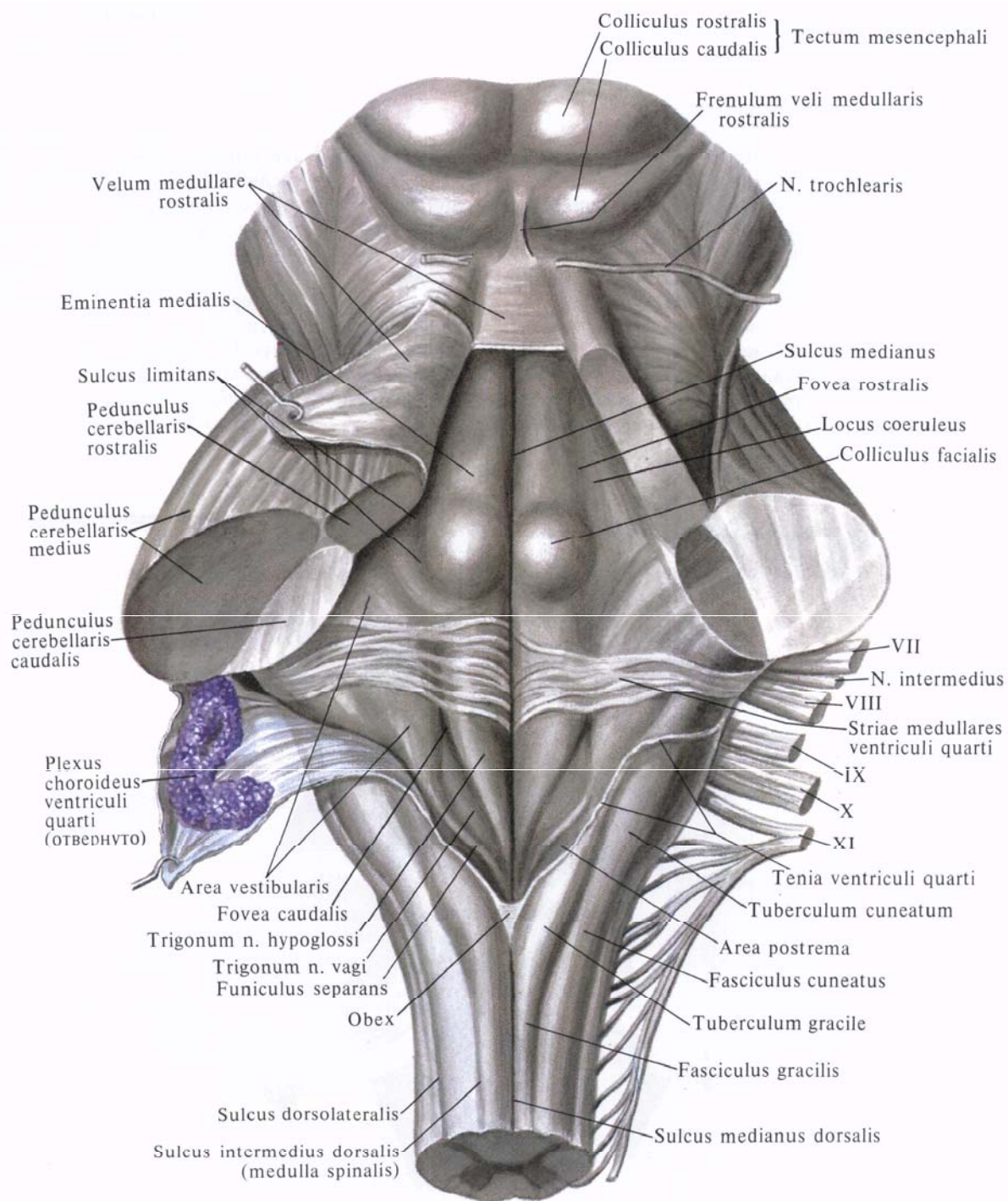
(Мозжечок удален полностью; частично удалены средние мозжечковые ножки; сосудистое сплетение IV желудочка окрашено в фиолетовый цвет.)

Передняя (вентральная) поверхность продолговатого мозга расположена на скате и занимает его нижний участок до большого затылочного отверстия (см. рис. 923, 925, 931, 932, 941—946). На ней проходит *передняя срединная щель, fissura mediana ventralis [anterior]*, которая является продолжением одноименной щели спинного мозга.

На уровне выхода корешковых нитей I пары шейных нервов передняя срединная щель несколько прерывается, становится менее глубокой вследствие образуемого здесь *перекреста пирамид [моторный перекрест, decussatio pyramidum [decussatio motoria]]*.

В верхних отделах передней поверхности продолговатого мозга с каждой стороны передней срединной щели располагается конусообразный валик — *пирамида (продолговатого мозга), pyramis (medullae oblongatae)*.





944. Ромбовидная ямка, fossa rhomboidea; вид сверху и сзади. (Мозжечок удален; верхний мозговой парус и основа IV желудочка с сосудистым сплетением отвернуты.)

На поперечных разрезах продолговатого мозга можно определить, что каждая пирамида представляет собой комплекс пучков (они видны, если растянуть в стороны края передней срединной щели), которые частично взаимно перекрещиваются. Далее волокна переходят в систему бокового канатика спинного мозга, где следуют как латеральный корково-спинномозговой (пирамидный) путь. Остальная, меньшая, часть пучков, не входя в перекрест, следует в системе переднего канатика спинного мозга как передний корково-спинномозговой (пирамидный) путь. Эти пути объединяют в единый пирамидный путь.

Кнаружи от пирамиды располагается продолговато-округлое возвышение — *олива*, *oliva*. Она выступает на передней поверхности бокового канатика; сзади ее ограничивает *позадиоливая борозда*, *sulcus retroolivaris*.

Оливу от пирамиды отделяет *переднелатеральная борозда*, *sulcus ventrolateralis [anterolateralis]*, являющаяся продолжением одноименной борозды спинного мозга. Переход этой борозды со спинного мозга на продолговатый сглаживается поперечно идущими *наружными дугообразными волокнами*, *fibrae arcuatae externae*, которые, располагаясь у нижнего края оливы, направляются к пирамиде. Различают *передние и задние наружные дугообразные волокна*, *fibrae arcuatae externae ventrales [anteriores] et dorsales [posteriores]*.

Передние наружные дугообразные волокна являются отростками клеток *дугообразных ядер*, *nuclei arcuati*, — скопления серого вещества, прилежащих к передней и медиальной поверхностям пирамиды. Эти волокна выходят на поверхность продолговатого мозга в области передней срединной щели, огибают пирамиду и оливу, следуют в составе нижней мозжечковой ножки к ядрам мозжечка.

Задние наружные дугообразные волокна образованы отростками клеток *дополнительного клиновидного ядра*, *nucleus cuneatus accessorius*, и направляются в мозжечок в составе нижней мозжечковой ножки своей стороны. Добавочное клиновидное ядро расположено дорсолатерально по отношению к *клиновидному ядру*, *nucleus cuneatus*. Из глубины переднелатеральной борозды выходит на поверхность продолговатого мозга от 6 до 10 корешков подъязычного нерва.

На поперечных разрезах, проведенных через оливы, кроме нервных волокон, можно также различить скопления серого вещества. Наибольшее из скоплений подковообразное, со складчатой поверхностью — это *оливный плав*, *aticulum olivare*, а само ядро — *нижнее оливное ядро*, *nucleus olivaris caudalis [inferior]*, в котором имеются *ворота нижнего оливного ядра*, *hilum nuclei olivaris caudalis [inferioris]*, для оливомозжечкового пути. Другие ядра меньшего размера: одно залегает кнутри — *медиальное добавочное оливное ядро*, *nucleus olivaris accessorius medialis*, другое кзади — *заднее добавочное оливное ядро*, *nucleus olivaris accessorius dorsalis [posterior]* (см. рис. 942).

На дорсальной (задней) поверхности продолговатого мозга располагается *задняя срединная борозда*, *sulcus medianus dorsalis [posterior]*. Направляясь кверху, она достигает тонкой мозговой пластинки — *задвигжки*, *obex*. Последняя, натянутая между бугорками тонкого ядра, представляет собой часть крыши IV желудочка в области заднего угла ромбовидной ямки. Под задвигжкой полость центрального канала спинного мозга переходит в полость IV желудочка (см. рис. 944).

Кнаружи от задней срединной борозды проходят две борозды: одна ближе к срединной борозде — *промежуточная борозда*, другая более латерально — *заднелатеральная борозда*, *sulcus dorsolateralis [posterolateralis]*. Из глубины последней выходят на поверхность продолговатого мозга 4—5 корешков языкоглоточного нерва и 3—6 черепных корешков добавочного нерва.

Задняя срединная и заднелатеральная борозды ограничивают *задний канатик*, *funiculus posterior*, являющийся продолжением одноименного канатика спинного мозга. Промежуточная борозда разделяет задний канатик на два пучка. Один пучок залегает между ней и задней срединной бороздой — это *тонкий пучок*, *fasciculus gracilis*, переходящий вверху в утолщение — *бугорок тонкого ядра*, *tuberculum gracile*. Второй пучок расположен между промежуточной и заднелатеральной бороздами — это *клиновидный пучок*, *fasciculus cuneatus*, переходящий вверху в менее выраженный *бугорок клиновидного ядра*, *tuberculum cuneatum*. Каждый бугорок без резких

границ переходит в нижнюю мозжечковую ножку.

В обоих бугорках залегают скопления серого вещества: в бугорке тонкого ядра — *тонкое ядро*, *nucleus gracilis*, в бугорке клиновидного ядра — *клиновидное ядро*, *nucleus cuneatus*. На клетках этих ядер заканчиваются волокна соответствующих пучков заднего канатика.

На дорсальной поверхности продолговатого мозга между клиновидным пучком и корешками добавочного нерва находится непостоянное возвышение — *тройничный бугорок*, *tuberculum trigeminale*. Он образован каудальным отделом ядра спинномозгового пути тройничного нерва.

Тотчас у верхнего конца заднелатеральной борозды, над корешками языкоглоточного нерва, в виде продолжения заднего и бокового канатиков располагается полукруглое утолщение — *нижняя мозжечковая ножка* (см. рис. 943, 944). В состав каждой нижней мозжечковой ножки, правой и левой, входят волокна проводящих систем, которые образуют в ней латеральную, большую, и медиальную, меньшую, части.

На поперечных разрезах продолговатого мозга дорсальнее пирамид, между ядрами оливы, залегают волокна, составляющие восходящие пути, соединяющие спинной мозг с головным. *Ретикулярная формация*, *formatio reticularis*, продолговатого мозга представлена многочисленными скоплениями нейронов и сложно переплетающимися волокнами. Она располагается преимущественно в дорсомедиальной части продолговатого мозга и без отчетливой границы переходит в ретикулярную формацию моста. В этой же зоне располагаются ядра VIII—XII пар черепных нервов.

В ретикулярную формацию продолговатого мозга входит также ряд клеточных скоплений, локализующихся вблизи ядра подъязычного нерва и ядра одиночного пути: *заднее парамедианное ядро*, *nucleus paramedianus dorsalis [posterior]*; *вставочное ядро*, *nucleus intercalatus*, *ядро околоодиночного пути*, *nucleus parasolitaris*; *комиссуральное ядро*, *nucleus commissuralis*.

Центральный стержень вещества продолговатого мозга, образованный скоплениями ретикулярных клеток и их отростками, обозначают как *шов продолговатого мозга*, *raphe medullae oblongatae*. Расположенные

парамедианно группы клеток ретикулярной формации обозначают как *ядра шва, nuclei raphae*.

Четвертый желудочек

Четвертый (IV) желудочек, *ventriculus quartus* (см. рис. 913—916, 943), непарный, представляет собой полость, развившуюся из полости заднего мозгового пузыря (см. рис. 870—877). Четвертый желудочек сообщается вверху через водопровод мозга с полостью III желудочка, внизу — с полостью спинного мозга, его центральным каналом. Кроме того, полость желудочка в трех местах сообщается с подпаутинным пространством.

Как и все желудочки мозга, IV желудочек заполнен спинномозговой жидкостью. Он окружен спереди мостом и продолговатым мозгом, сзади и с боков — мозжечком.

Сама полость IV желудочка ограничена сзади крышей IV желудочка, спереди — дном, которым является ромбовидная ямка.

Заднюю стенку, или *крышу, IV желудочка, tegmen ventriculi quartum*, образуют *верхний мозговой парус, velum medullare rostralis [superius]*, который ограничен с боков обоими верхними мозжечковыми ножками, и *нижний мозговой парус, velum medullare caudale [inferius]*, вместе с *сосудистой основой IV желудочка, tela choroidea ventriculi quartum*, — рудиментом задней стенки первичного мозгового пузыря. Боковыми сторонами нижний парус прикрепляется к медиальным краям нижних мозжечковых ножек. Сосудистую основу и нижний парус иногда объединяют под общим названием «крыша ромбовидной ямки».

Крыша имеет как бы форму шатра, и в месте перехода верхнего и нижнего парусов в червь мозжечка (см. рис. 923) образуется угол между язычком мозжечка спереди и узелком сзади.

Сосудистая основа IV желудочка на первых этапах эмбрионального развития со всех сторон замкнута. Только в дальнейшем она прорывается, в результате чего образуется ряд отверстий, посредством которых полость IV желудочка сообщается с полостью подпаутинного пространства (см. рис. 943). Таких отверстий три: *срединная апертура IV желудочка, apertura mediana ventriculi quartum*, и две *латеральные апертуры IV желудочка,*

aperturae laterales ventriculi quartum. Срединная апертура больше латеральных. Она расположена в нижних отделах крыши, немного выше задвижки, и открывается в полость подпаутинного пространства, в мозжечково-мозговую цистерну.

Латеральные апертуры находятся в области *латерального кармана IV желудочка, recessus lateralis ventriculi quartum*, достигающего клочка полушария мозжечка, и открываются в полость подпаутинного пространства.

Сосудистая основа со стороны полости желудочка имеет ворсинчатые выпячивания, которые вместе с соединительной тканью и вросшими сосудами образуют *сосудистое сплетение IV желудочка, plexus choroideus ventriculi quartum*, покрытое со стороны полости желудочка эпителием.

Сосудистое сплетение IV желудочка впереди узелка мозжечка разделяется на среднее сосудистое сплетение, которое в виде двух тяжей лежит по обеим сторонам срединной плоскости и следует к срединной апертуре сосудистой покрывки, и два латеральных, направленных в сторону латеральных карманов.

При удалении сосудистого сплетения у места его прикрепления к боковым стенкам IV желудочка остается след отрыва в виде зазубренной каемки — *лента IV желудочка, tenia ventriculi quartum*. Сзади и сверху к ленте примыкает нижняя мозжечковая ножка, идущая к продолговатому мозгу; сзади она переходит в бугорок тонкого ядра и достигает внизу задвижки. Кпереди и в сторону ленты направляется в область латерального кармана, который она окаймляет, переходит далее по ножке клочка к свободному краю нижнего мозгового паруса и по нему достигает узелка. К последнему таким же путем подходит лента с противоположной стороны. Таким образом, ленты обеих сторон переходят одна в другую.

Дно IV желудочка образует соответствующая по форме своему названию *ромбовидная ямка, fossa rhomboidea* (см. рис. 944). Она расположена на дорсальной поверхности моста и продолговатого мозга и покрыта тонким слоем серого вещества. Онтогенетически ромбовидная ямка является образованием двух отделов: ее верхняя часть возникла из заднего мозга и залегает между передними мозжечковыми ножками, а также правым и левым латеральными кар-

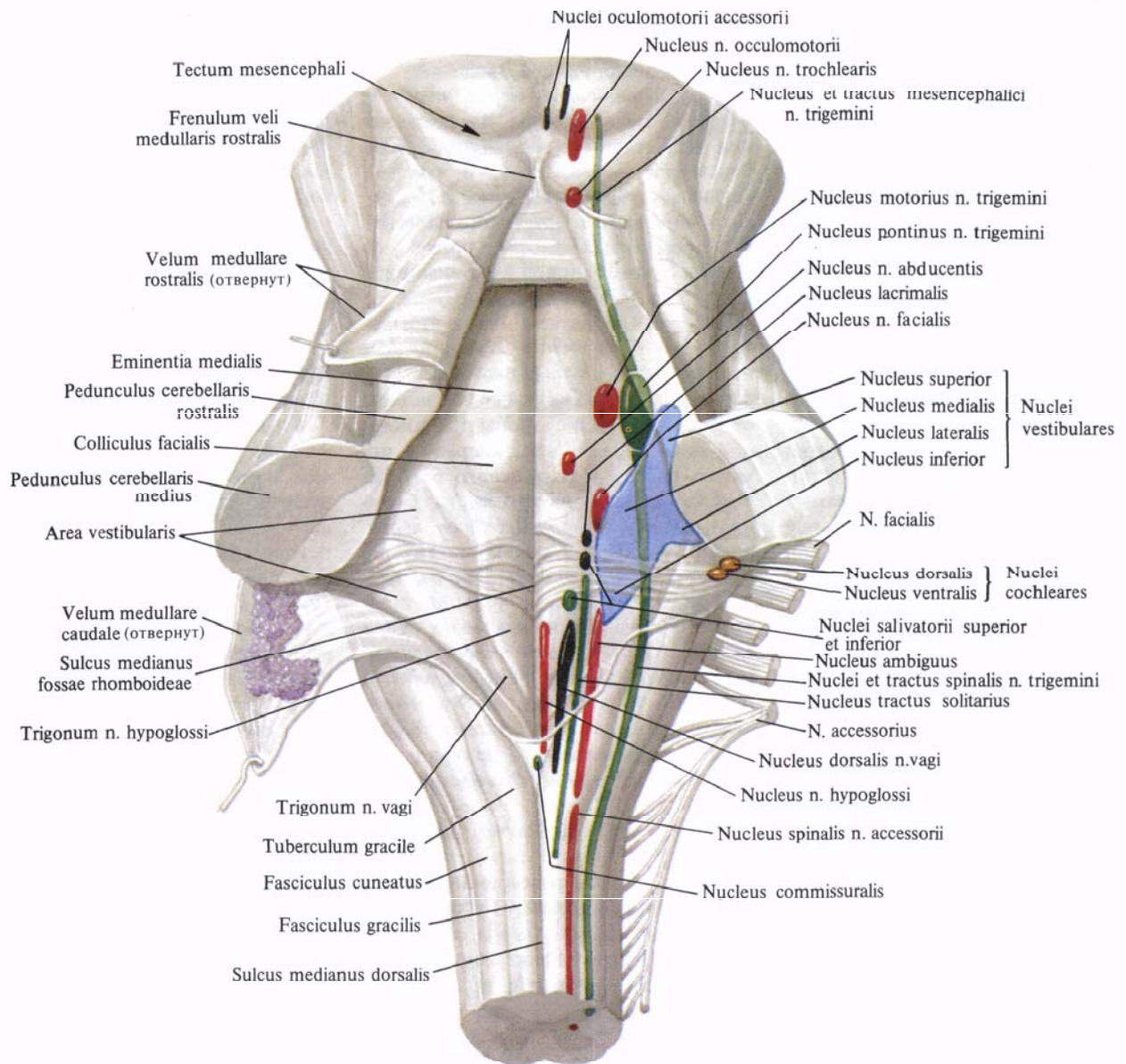
манами; нижняя часть возникла из продолговатого мозга и расположена между правой и левой нижними мозжечковыми ножками.

Ромбовидная ямка простирается от водопровода мозга впереди до спинного мозга сзади. Ее острые углы направлены к среднему мозгу — передний, к спинному мозгу — задний, а тупые — к латеральным карманам IV желудочка.

По длинной диагонали ромбовидной ямки проходит *срединная борозда, sulcus medianus*, которая переходит впереди в водопровод мозга, располагаясь там по его дну. Короткая диагональ проходит между обоими латеральными карманами. Срединная борозда делит ямку на два треугольника — правый и левый. Основание каждого треугольника соответствует срединной борозде, а вершина направлена к наиболее широкому участку ромбовидной ямки — латеральному карману, локализирующемуся в области переднего отдела нижней мозжечковой ножки. Линия, проведенная между обоими нижними мозжечковыми ножками, делит ромбовидную ямку на два неодинаковых по величине треугольника — верхний и нижний.

По обе стороны от срединной борозды имеется два *медиальных возвышения, eminentiae mediales*. Они особенно хорошо выражены в передних участках ромбовидной ямки. В толще этих возвышений залегают двигательные ядра черепных нервов. На каждом возвышении, в его задней части, что соответствует задним отделам верхнего треугольника, имеется *лицевой бугорок, colliculus facialis*, образованный коленом лицевого нерва.

Медиальное возвышение и лицевой бугорок ограничены с латеральной стороны *пограничной бороздой, sulcus limitans*, ромбовидной ямки. В верхних отделах пограничной борозды, ближе к верхней мозжечковой ножке, располагается небольшой, синеватого цвета участок — *голубоватое место, locus ceruleus*; его цвет зависит от залегающих здесь пигментированных клеток. Кзади от голубоватого места и у латеральной поверхности лицевого бугорка имеется неглубокая впадина — *верхняя ямка, fovea rostralis [superior]*, являющаяся как бы расширением пограничной борозды. В нижних отделах пограничная борозда переходит в *нижнюю ямку, fovea caudalis [inferior]*.



945. Ядра черепных нервов, nuclei nervorum cranialium, в области среднего и ромбовидного мозга (полусхематично). (Проекция ядер с дорсальной стороны.)

Кзади от нижней части лицевого бугорка в поперечном направлении проходит ряд тонких, белого цвета волокон — мозговых полосок IV желудочка, *striae medullares ventriculi quarti*. Они расположены в промежуточной части ромбовидной ямки. Возникают мозговые полоски у вестибулярного поля, *area vestibularis*, отходят от клеток заднего ядра улиткового нерва и направляются к срединной борозде. Они идут по поверхности ромбовидной ямки горизонтально, пересекая пограничную борозду, вдоль вестибулярного поля.

Медиальное вестибулярного поля располагается *треугольник подъязычного нерва, trigonum n. hypoglossi*, латеральное и несколько ниже его, под нижней ямкой, имеется небольшой темно-коричневого цвета участок — *треугольник блуждающего нерва, trigonum n. vagi*. Еще ниже расположен испещренный мелкими бороздками участок, кзади от которого срединная борозда ромбовидной ямки переходит в центральный канал спинного мозга. Этот участок прикрыт задвижкой — концом нижнего края крыши IV желудочка, под задвижкой имеется вход в центральный канал.

Узкое возвышение, окаймляющее нижний край треугольника блуждающего нерва, обозначают как *самостоятельный канатик, funiculus separans*. Между последним и бугорком тонкого ядра имеется небольшая площадка в форме лепестка — *самое заднее поле, area postrema*. Обе эти структуры покрыты специализированной утолщенной эпендимой; ее клетки выполняют хеморецепторную функцию.

ЯДРА ЧЕРЕПНЫХ НЕРВОВ, ЗАЛЕГАЮЩИЕ В СТВОЛЕ ГОЛОВНОГО МОЗГА

В стволовой части мозга серое вещество представлено в виде отдельных скоплений клеток — ядер, причем почти все они располагаются в задних отделах ножек мозга, моста и продолговатого мозга (рис. 945, 946).

Ядра глазодвигательного и блокового нервов залегают в задних отделах ножек мозга.

Ядра глазодвигательного нерва, nuclei n. oculomotorii, локализируются в покрышке ножек мозга, на уровне верхних холмиков крыши среднего мозга. Среди них различают соматические ядра и автономное (вегетативное) ядро — *добавочное ядро глазодви-*

гательного нерва, nucleus oculomotorius accessorius.

Ядро блокового нерва, nuclei n. trochlearis, лежит в покрышке ножек мозга, на уровне нижних холмиков крыши среднего мозга.

Все ядра черепных нервов — от V до XII пары — залегают в задних отделах моста и продолговатого мозга и проецируются в различных участках ромбовидной ямки.

Ядра тройничного нерва, nuclei n. trigemini, расположены на протяжении всей длины ромбовидной ямки. Различают двигательное и чувствительные ядра. *Двигательное ядро, nucleus motorius n. trigemini*, залегают в заднем отделе моста, причем со стороны ромбовидной ямки основная часть ядра проецируется кнутри от области голубоватого места. *Мостовое ядро тройничного нерва, nucleus pontinus n. trigemini*, является его сенсорным ядром. Оно лежит в заднем отделе моста и со стороны ромбовидной ямки проецируется кпереди и немного кнаружи от лицевого бугорка в области голубоватого места. *Спинномозговое ядро тройничного нерва, nucleus spinalis n. trigemini*, выгнутое, располагается в задних отделах продолговатого мозга, доходя до шейных сегментов спинного мозга. *Ядро средне-мозгового пути тройничного нерва, nucleus tractus mesencephalici n. trigemini*, поднимается вдоль моста и среднего мозга до задней белой спайки, располагаясь в центральном сером веществе сбоку от водопровода мозга.

Ядро отводящего нерва, nucleus n. abducens, залегают в задней части моста и со стороны ромбовидной ямки соответствует лицевому бугорку.

К ядрам лицевого нерва относятся не только двигательное *ядро лицевого нерва, nucleus n. facialis*, но и вегетативное (секреторное) ядро промежуточного нерва — *верхнее слюноотделительное ядро, nucleus salivatorius rostralis [superior]*, часть которого составляет *слезное ядро, nucleus lacrimalis*, и чувствительное *ядро одиночного пути, nucleus solitarius*. Они залегают несколько кпереди, ниже и кнаружи от ядра отводящего нерва и со стороны ромбовидной ямки проецируются латеральнее лицевого бугорка.

Ядра преддверно-улиткового нерва представлены *вестибулярными ядрами, nuclei vestibulares*, и *улитковыми ядрами, nuclei cochleares*. Каждая из

этих групп образуется несколькими ядрами. Большинство из них располагается на границе между мостом и продолговатым мозгом и со стороны ромбовидной ямки проецируется в области вестибулярного поля. Выделяют следующие вестибулярные ядра: *верхнее вестибулярное ядро, nucleus vestibularis rostralis [superior]*; *медиальное вестибулярное ядро, nucleus vestibularis medialis*; *латеральное вестибулярное ядро, nucleus vestibularis lateralis*, и *нижнее вестибулярное ядро, nucleus vestibularis caudalis [inferior]* (залегают полностью в продолговатом мозге).

Улитковые ядра представлены двумя небольшими ядрами, занимающими наиболее латеральное положение вестибулярного поля: *передним улитковым ядром, nucleus cochlearis ventralis [anterior]*, и *задним улитковым ядром, nucleus cochlearis dorsalis [posterior]*.

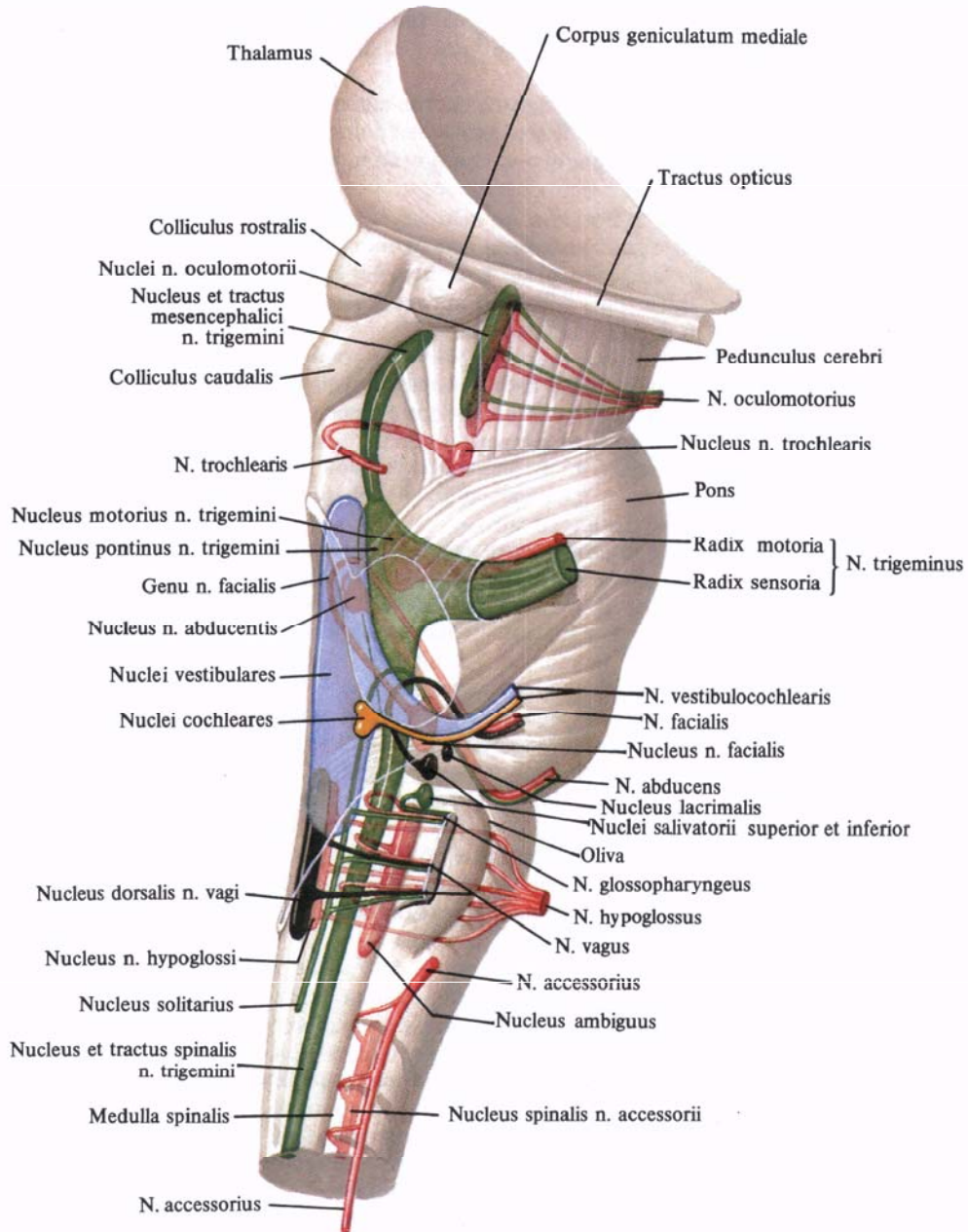
Языкоглоточный нерв имеет двигательное соматическое, так называемое *двойное ядро, nucleus ambiguus*, чувствительное *ядро одиночного пути, nucleus solitarius*, и вегетативное (секреторное) *нижнее слюноотделительное ядро, nucleus salivatorius caudalis [inferior]*. Все указанные ядра залегают в задней части продолговатого мозга, причем двигательное ядро является также ядром блуждающего нерва.

Со стороны ромбовидной ямки ядра языкоглоточного нерва проецируются в области треугольника блуждающего нерва.

Блуждающий нерв имеет три ядра: вегетативное *заднее ядро блуждающего нерва, nucleus dorsalis n. vagi*, двигательное *двойное ядро, nucleus ambiguus*, и чувствительное *ядро одиночного пути, nucleus solitarius*.

Ядра добавочного нерва, nuclei n. accessorii, залегают не только в стволовой части мозга, но и в спинном мозге. *Двойное ядро, nucleus ambiguus*, лежит в продолговатом мозге, а в спинном мозге — *ядро добавочного нерва, nucleus n. accessorii*. Оно располагается в сером веществе спинного мозга, в дорсальной части передних рогов, на протяжении 5—6 верхних шейных сегментов.

Ядра подъязычного нерва, nuclei n. hypoglossi, локализируются в дорсальных отделах продолговатого мозга и со стороны ромбовидной ямки проецируются в области треугольника подъязычного нерва.



946. Ядра черепных нервов, nuclei nervorum cerebrialium, в области среднего и ромбовидного мозга (полусхематично). (Проекция ядер с боковой стороны.)

КРАТКИЙ ОБЗОР ПРОВОДЯЩИХ ПУТЕЙ СПИННОГО И ГОЛОВНОГО МОЗГА

Совокупность аксонов нервных клеток в спинном и головном мозге, которые являются проводниками одно-родных импульсов, носит название проводящего пути. Все проводящие пути спинного и головного мозга подразделяются на афферентные (восходящие), или центростремительные, эфферентные (нисходящие), или центробежные, и сочетательные, или ассоциативные.

Ассоциативные нервные пути осуществляют связи между нейронами в пределах спинного мозга или той или иной части головного мозга, не выходя за пределы производных каждого мозгового пузыря.

Афферентные, или центростремительные, нервные пути (рис. 947) проводят импульсы от экстеро-, проприо- и интерорецепторов к мозжечку, таламусу, оливам и крыше среднего мозга. Каждый из этих путей проводит импульсы от определенного вида рецепторов. В спинном мозге восходящие пути образованы аксонами клеток, залегающих в спинномозговых узлах, или аксонами клеток, образующих ядра задних рогов спинного мозга. Указанные аксоны в составе одних путей проходят в той половине спинного мозга, с которой связаны рецепторы этих путей, в составе других — переходят в другую половину спинного мозга, т. е. происходит перекрест. В головном мозге восходящие пути состоят из аксонов клеток чувствительных ядер черепных нервов. Эти аксоны по выходе из ядра обычно совершают перекрест — переходят на противоположную сторону.

На пути к мозжечку или ядрам области таламуса центробежные импульсы проходят два нейрона: афферентный, лежащий в периферическом ганглии, и вставочный — в спинном мозге или стволе мозга (продолговатый мозг, мост).

Достигнув области таламуса, восходящие пути заканчиваются на нервных клетках его ядер. В последних локализуется тела третьих нейронов восходящих путей, по которым центростремительные импульсы достигают коры головного мозга.

Участки коры головного мозга, к которым подходят восходящие пу-

ти (от органов зрения, вкуса, слуха, обоняния, кожи, внутренних органов), носят название корковых отделов анализаторов: зрительного, вкусового, слухового, обонятельного, кожного, внутреннего (интерорецептивного) и мышечного (двигательного).

Таким образом, в состав анализатора входят афферентные нейроны, нейроны спинного мозга и ствола мозга, а также все клетки коры, участвующие в реакции на импульсы, вызванные раздражением рецепторов.

Эфферентные, или центробежные, пути (рис. 948, 949) представляют собой следующее:

1) совокупность аксонов определенного вида клеток коры полушарий большого мозга, которые передают нервные импульсы клеткам двигательных ядер черепных нервов или клеткам ядер передних рогов (столбов) спинного мозга;

2) совокупность аксонов клеток базальных ядер полушарий большого мозга и ряда ядер ствола, передающих нервные импульсы к эфферентным нейронам спинного мозга и ствола головного мозга.

Первая группа волокон образует пирамидную систему, а вторая — экстрапирамидную систему путей.

Имеются также эфферентные пути вегетативной (автономной) нервной системы, которые из области гипоталамуса передают импульсы на эфферентные нейроны вегетативной (автономной) нервной системы.

Как пути экстрапирамидной системы, так и пути вегетативной (автономной) нервной системы находятся под влиянием коры полушарий большого мозга, которое обеспечивается наличием пучков нервных волокон, соединяющих кору полушарий с базальными ядрами, гипоталамусом и другими ядрами этих систем.

Корковый отдел каждого анализатора состоит из ядра, занимающего определенный участок в коре головного мозга (рис. 950), и рассеянной части — нервных клеток, которые находятся за пределами этих участков.

Ядра *двигательного анализатора* локализируются в предцентральной извилине, задних отделах средней и нижней лобных извилин. В верхнем отделе предцентральной извилины и в парацентральной дольке находятся корковые отделы двигательных анализаторов мышц нижней конечности, ниже — мышц таза, брюшной

стенки, туловища, верхних конечностей, шеи и, наконец, в самом нижнем отделе — головы. В заднем отделе средней лобной извилины расположен корковый отдел *двигательного анализатора сочетанного поворота головы и глаз*. Здесь находится и *двигательный анализатор письменной речи*, имеющий отношение к произвольным движениям, связанным с написанием букв, цифр и других знаков. Задний отдел нижней лобной извилины является местом расположения ядра *двигательного анализатора устной речи*.

Корковый отдел *обонятельного анализатора (и вкуса)* находится в крючке височной доли, *зрительного* — занимает кору края шпорной борозды (затылочная доля), *слухового* — в коре средней части верхней височной извилины. В задней части верхней височной извилины расположен *слуховой анализатор речевых сигналов* (контроль своей и восприятие чужой речи). *Зрительный анализатор письменных знаков* локализуется в коре угловой извилины.

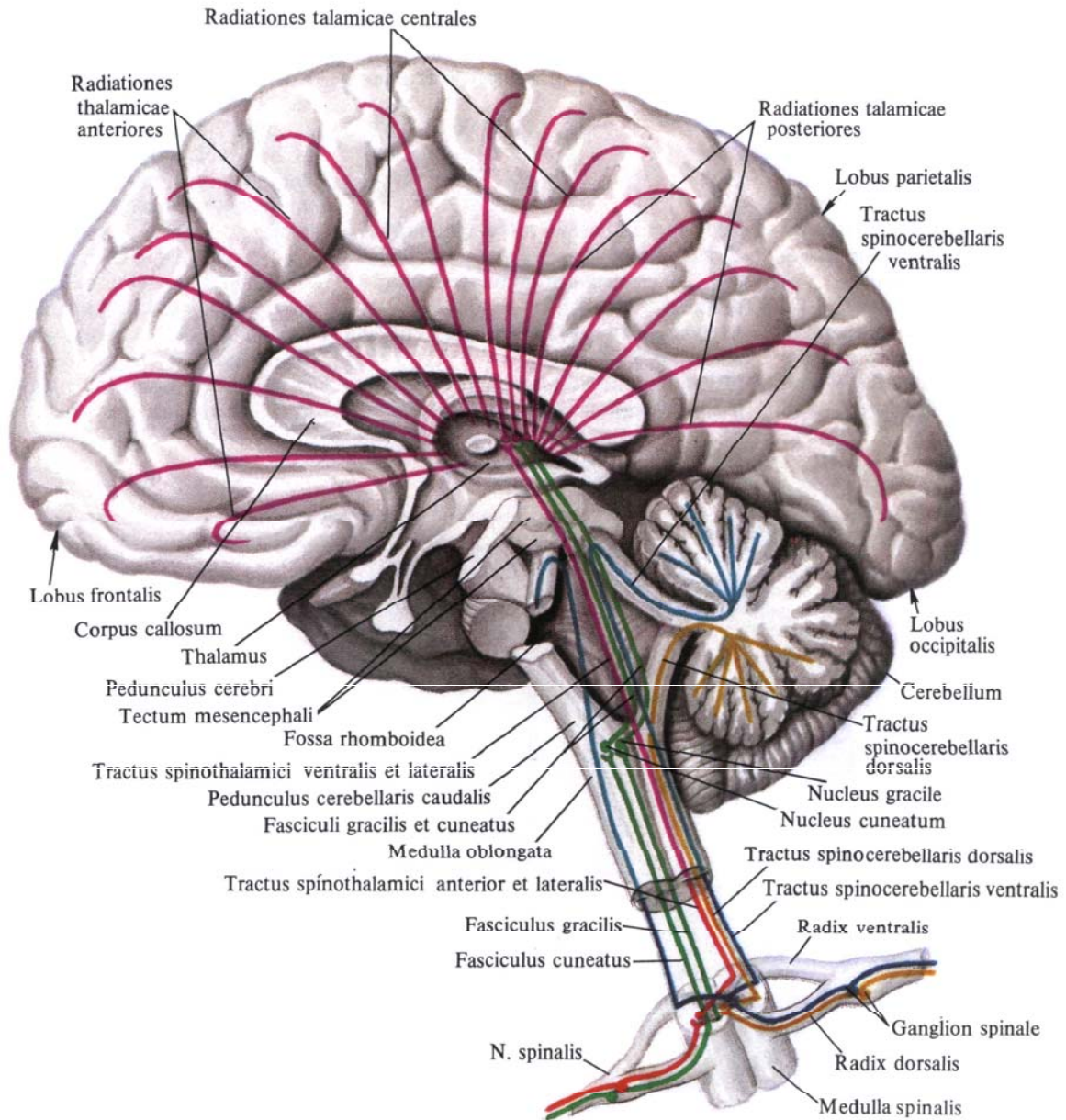
Корковый отдел *анализатора общей чувствительности*: температурной, болевой, осязательной, мышечно-суставной — располагается в постцентральной извилине; проекция отдельных частей тела здесь такая же, как и в двигательном анализаторе. В верхней теменной дольке имеется область коры, обеспечивающая *функцию узнавания предметов на ощупь (стереогноз)*, а в нижней теменной дольке — *двигательный анализатор, ответственный за воспроизведение усвоенных в течение жизни координированных движений* (праксия, у правой — слева).

Корковые концы анализаторов связаны с их периферическими отделами (с рецепторами) системой проводящих путей головного и спинного мозга и отходящих от них нервов.

ВОСХОДЯЩИЕ (АФФЕРЕНТНЫЕ) ПУТИ СПИННОГО И ГОЛОВНОГО МОЗГА

Восходящие (афферентные) пути, начинающиеся в спинном мозге

Тела первых нейронов — проводников всех видов чувствительности к спинному мозгу — лежат в спинномозговых узлах. Аксоны клеток спинномозговых узлов в составе задних кореш-



947. Восходящие пути спинного и головного мозга; правое полушарие (полусхематично). (Проекция волокон на поверхность полушария.)

ков вступают в спинной мозг и делятся на две группы: медиальную, состоящую из толстых, более миелинизированных волокон, и латеральную, образуемую тонкими, менее миелинизированными волокнами.

Медиальная группа волокон заднего корешка направляется в задний канатик белого вещества, где каждое волокно делится Т-образно на восходящую и нисходящую ветви. Восходящие ветви, следуя кверху, вступают в контакт с клетками серого вещества спинного мозга в студенистом веществе и в заднем роге, а часть их доходит до продолговатого мозга, образуя тонкий и клиновидный пучки, *fasciculi gracilis et cuneatus* (см. рис. 880—882), спинного мозга.

Нисходящие ветви волокон направляются вниз и вступают в контакт с клетками серого вещества задних столбов на протяжении шести—семи

ниже лежащих сегментов. Часть этих волокон образует в грудном и шейном отделах спинного мозга пучок, имеющий на поперечном сечении спинного мозга вид запятой и располагающийся между клиновидным и тонким пучками; в поясничном отделе — вид медиального тяжа; в крестцовом отделе — вид овального пучка заднего канатика, примыкающего

948. Нисходящие пути спинного и головного мозга (полусхематично; фронтальный разрез).

(Проекция волокон на поверхность мозга.)

Обозначение волокон отсутствует в современной *Nomina Anatomica*.

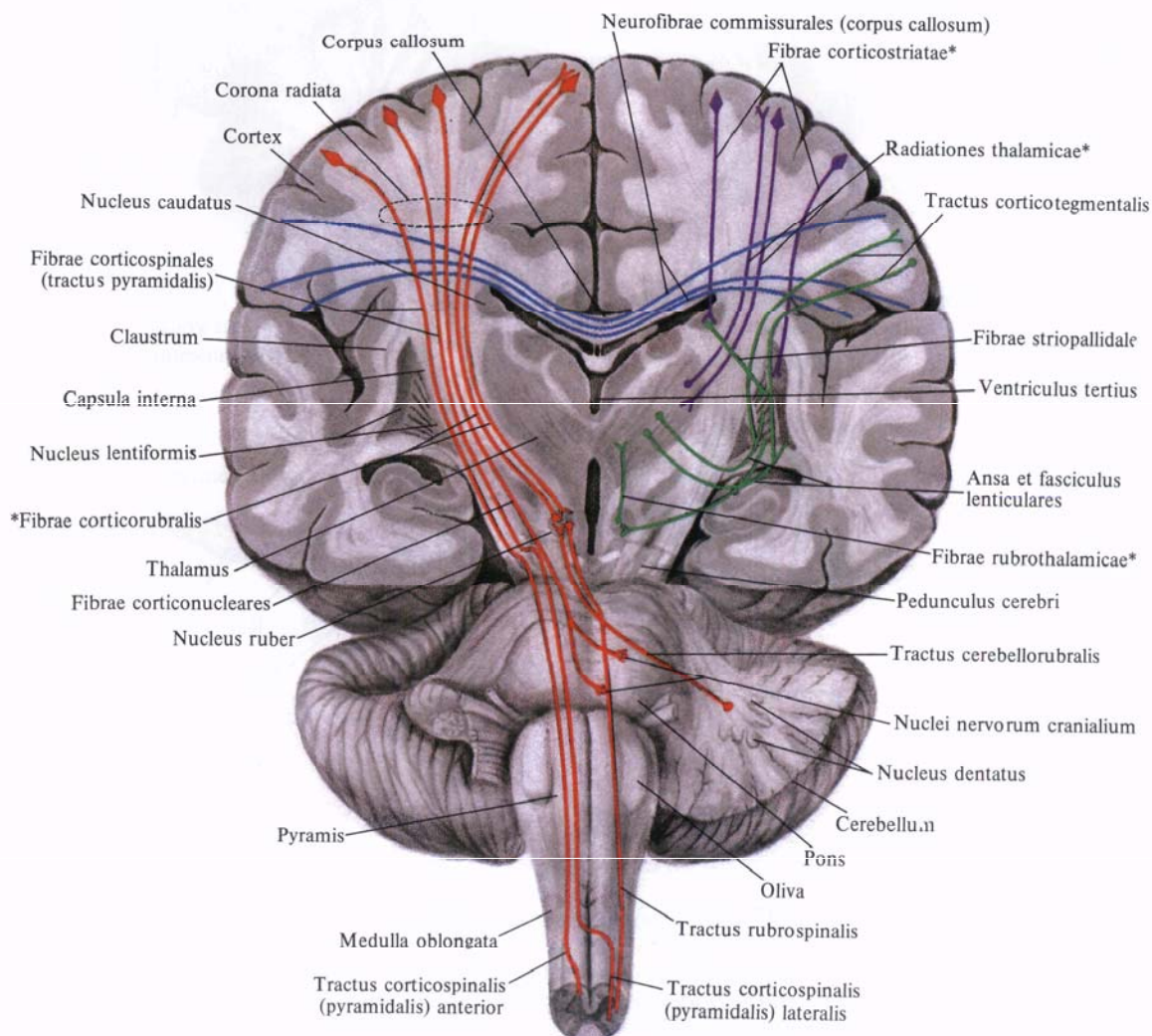
к медиальной поверхности тонкого пучка.

Латеральная группа волокон заднего корешка направляется в краевую зону, а затем в задний столб серого вещества, где вступает в контакт с расположенными в нем клетками заднего рога.

Волокна, отходящие от клеток ядер спинного мозга, направляются кверху частично по боковому канатику своей стороны, а частично переходят в составе белой спайки на противоположную сторону спинного мозга и также направляются кверху в боковом канатике.

К восходящим путям (см. рис. 880—882), начинающимся в спинном мозге, относят следующие:

1. Задний спинно-мозжечковый путь, *tractus spinocerebellaris dorsalis [posterior]*, — прямой мозжечковый путь, проводит импульсы от рецеп-



торов мышц и сухожилий к мозжечку. Тела первых нейронов лежат в спинномозговом узле, тела вторых нейронов — на всем протяжении спинного мозга в грудном столбе (грудном ядре) заднего рога. Длинные отростки вторых нейронов идут кнаружи; достигнув задненаружного отдела спинного мозга той же стороны, заворачивают вверх и поднимаются вдоль бокового канатика спинного мозга, а затем по нижней мозжечковой ножке следуют к коре червя мозжечка.

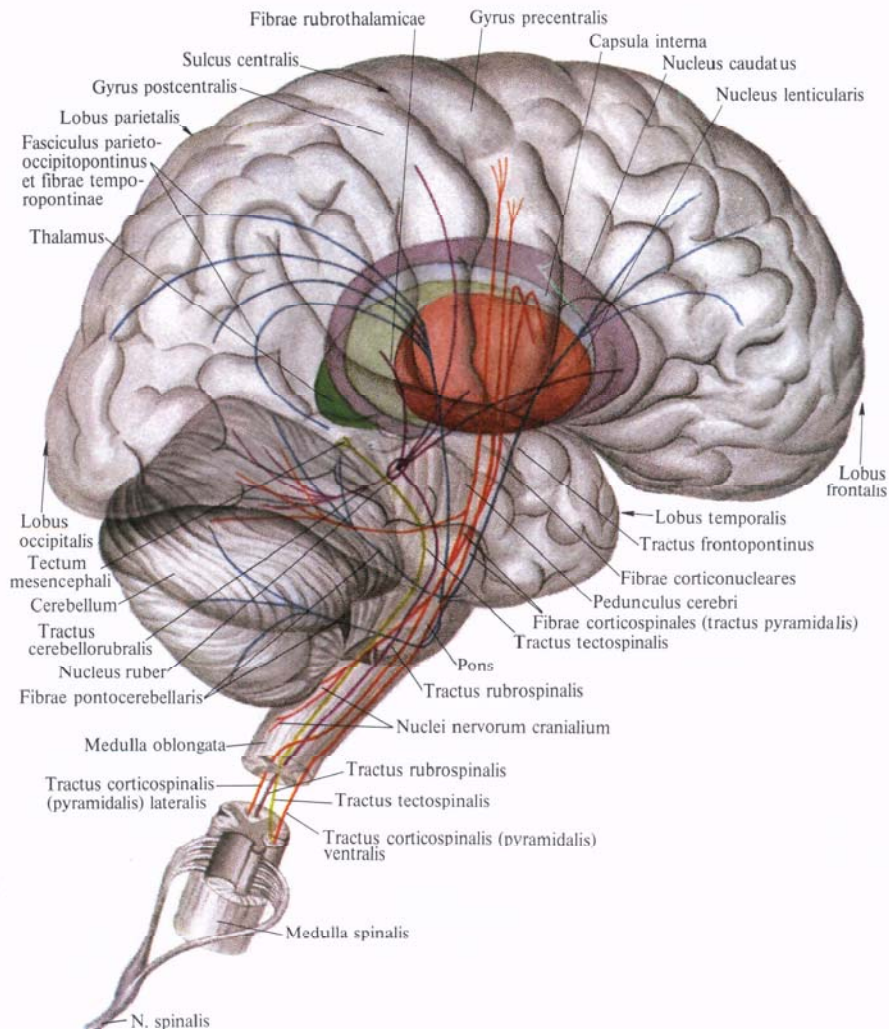
2. *Передний спинно-мозжечковый путь, tractus spinocerebellaris ventralis [anterior]*, проводит импульсы от рецепторов мышц и сухожилий к мозжечку. Тела первых нейронов лежат в спинномозговом узле, а вторых нейронов — в медиальном ядре промежуточной зоны и посылают часть своих волокон через белую спайку в боковые канатики противоположной сто-

роны, а часть — в боковые канатики своей стороны. Указанные волокна достигают передненаружных отделов боковых канатиков, располагаясь впереди от заднего спинно-мозжечкового пути. Здесь волокна заворачивают по верху, идут по спинному, а затем по продолговатому мозгу и, пройдя мост, по верхним мозжечковым ножкам, совершив второй перекрест, достигают червя мозжечка.

3. *Спинно-оливный путь, tractus spinoolivaris*, берет начало от клеток задних рогов серого вещества. Аксоны этих клеток перекрещиваются и поднимаются вблизи поверхности спинного мозга на границе бокового и переднего канатиков, заканчиваясь в ядрах оливы. Волокна этого пути несут информацию от кожных, мышечных и сухожильных рецепторов.

4. *Передний и латеральный спинно-таламические пути, tractus spinothalamici ventralis [anterior] et lateralis* (см. рис. 947), проводят импульсы болевой, температурной (латеральный путь) и тактильной (передний путь) чувствительности. Тела первых нейронов лежат в спинномозговых ганглиях. Отростки вторых нейронов от клеток собственного ядра заднего рога направляются через белую спайку в передний и боковой канатики противоположной стороны. Поднимаясь

949. Нисходящие пути спинного и головного мозга; верхнелатеральная поверхность (полусхематично). (Проекция волокон на поверхность полушария.)



вверх, волокна этих путей проходят в задних отделах продолговатого мозга, моста и ножек мозга и достигают таламуса в составе *спинномозговой петли, lemniscus spinalis*. В таламусе залегают тела третьих нейронов этих путей, а их отростки направляются к коре головного мозга в составе центральных таламических лучистостей через заднюю ножку внутренней капсулы (рис. 951, 952).

5. *Спинно-ретикулярный путь, tractus spinoreticularis*, составляют волокна, которые проходят в составе спинно-таламических путей, не перекрещиваются и образуют двусторонние проекции на все отделы стволовой ретикулярной формации.

6. *Спинно-покрышечный путь, tractus spinotectalis*, вместе со спинно-таламическим путем проходит в боковых канатиках спинного мозга и заканчивается в пластинке крыши среднего мозга.

7. *Тонкий пучок, fasciculus gracilis*, и *клиновидный пучок, fasciculus cuneatus* (см. рис. 947), проводят импульсы от мышц, суставов и рецепторов тактильной чувствительности. Тела первых нейронов этих путей локализуются в соответствующих спинномозговых узлах. Аксоны идут в составе задних корешков и, вступив в задние столбы спинного мозга, принимают восходящее направление, достигая ядер продолговатого мозга.

Тонкий пучок занимает медиальное положение и проводит соответствующие импульсы от нижних конечностей и нижних частей туловища — ниже 4-го грудного сегмента.

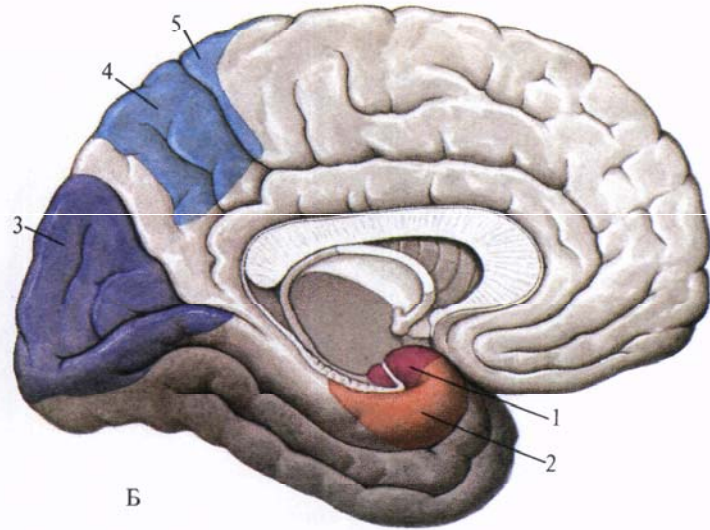
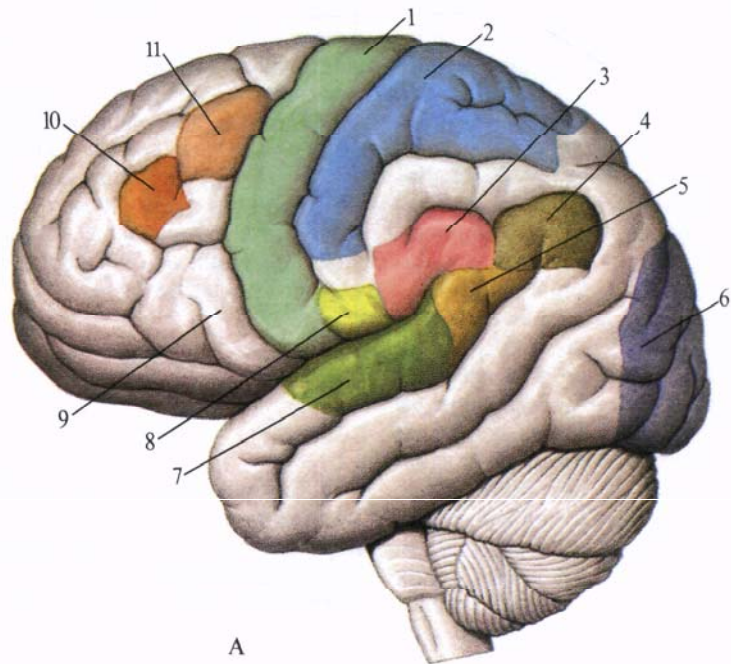
Клиновидный пучок образуется волокнами, начинающимися от клеток всех спинномозговых узлов, лежащих выше 4-го грудного сегмента.

Достигнув продолговатого мозга, волокна тонкого пучка вступают в контакт с клетками ядра этого пучка, лежащего в бугорке тонкого ядра; волокна клиновидного пучка заканчиваются в клиновидном бугорке. Клетки обоих бугорков являются телами вторых нейронов описываемых путей. Их аксоны — *внутренние дугообразные волокна, fibrae arcuatae internae*, — направляются вперед и вверх, переходят на противоположную сторону и, образуя *перекрест медиальных петель (чувствительный перекрест), decussatio lemniscorum medialis (decussatio sensoria)*, с волокнами противоположной стороны, идут в составе *медиальной петли, lemniscus medialis*.

Достигнув таламуса, эти волокна вступают в контакт с его клетками — телами третьих нейронов пути, которые посылают через внутреннюю капсулу свои отростки к коре головного мозга.

Восходящие (афферентные) пути, начинающиеся в стволе головного мозга

В стволе головного мозга начинают медиальная петля, тройничная пет-



950. Ядра анализаторов в коре большого мозга.

А — верхнелатеральная поверхность: 1 — двигательная зона коры; 2 — ядро кожного анализатора; 3 — центр целенаправленных комбинированных движений; 4 — зрительный анализатор письменной речи; 5 — слуховой анализатор устной речи; 6 — зрительный анализатор; 7 — слуховой анализатор; 8 — вкусовой анализатор; 9 — двигательный анализатор устной речи; 10 — двигательный анализатор сочетанного поворота головы и глаз; 11 — двигательный анализатор письменной речи. Б — медиальная и нижняя поверхности: 1 — вкусовой анализатор; 2 — обонятельный анализатор; 3 — зрительный анализатор; 4 — центр стереогностического чувства; 5 — ядро кожного анализатора.

ля, восходящий путь слухового анализатора, зрительная лучистость, таламические лучистости.

1. *Медиальная петля* как продолжение тонкого и клиновидного пучков описана ранее.

2. *Тройничная петля, lemniscus trigeminalis*, образована отростками нервных клеток, составляющих чувствительные ядра тройничного нерва (V пара), лицевого нерва (VII пара), языкоглоточного нерва (IX пара) и блуждающего нерва (X пара).

К чувствительным ядрам тройничного нерва подходят аксоны афферентных нейронов, залегающих в тройничном узле. К общему чувствительному ядру трех других нервов — ядру одиночного пути — подходят аксоны афферентных нейронов, залегающих в узле колена (VII пара)

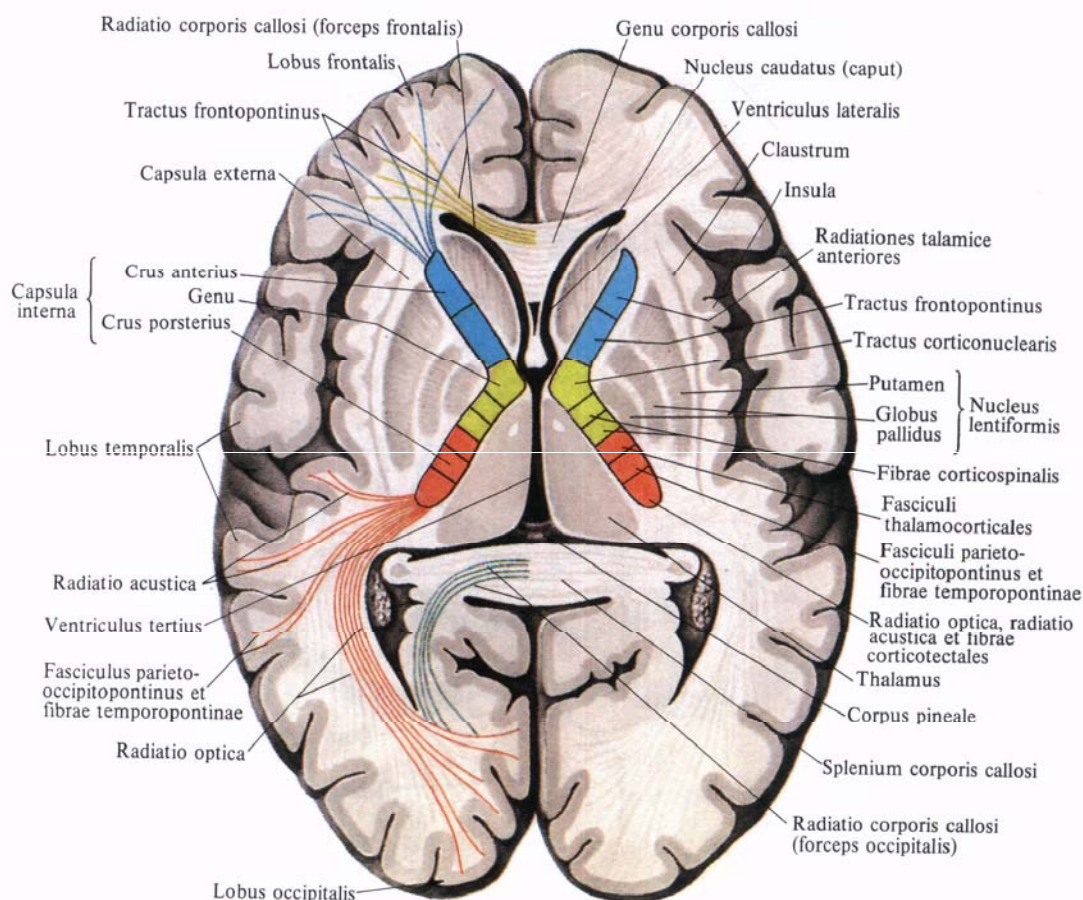
и в верхних и нижних узлах IX и X пар нервов. В перечисленных узлах локализуются тела первых нейронов, а в чувствительных ядрах — тела вторых нейронов пути, по которому передаются импульсы от рецепторов головы.

Волокна тройничной петли переходят на противоположную сторону (часть волокон следует на своей стороне) и достигают таламуса, где заканчиваются в его ядрах.

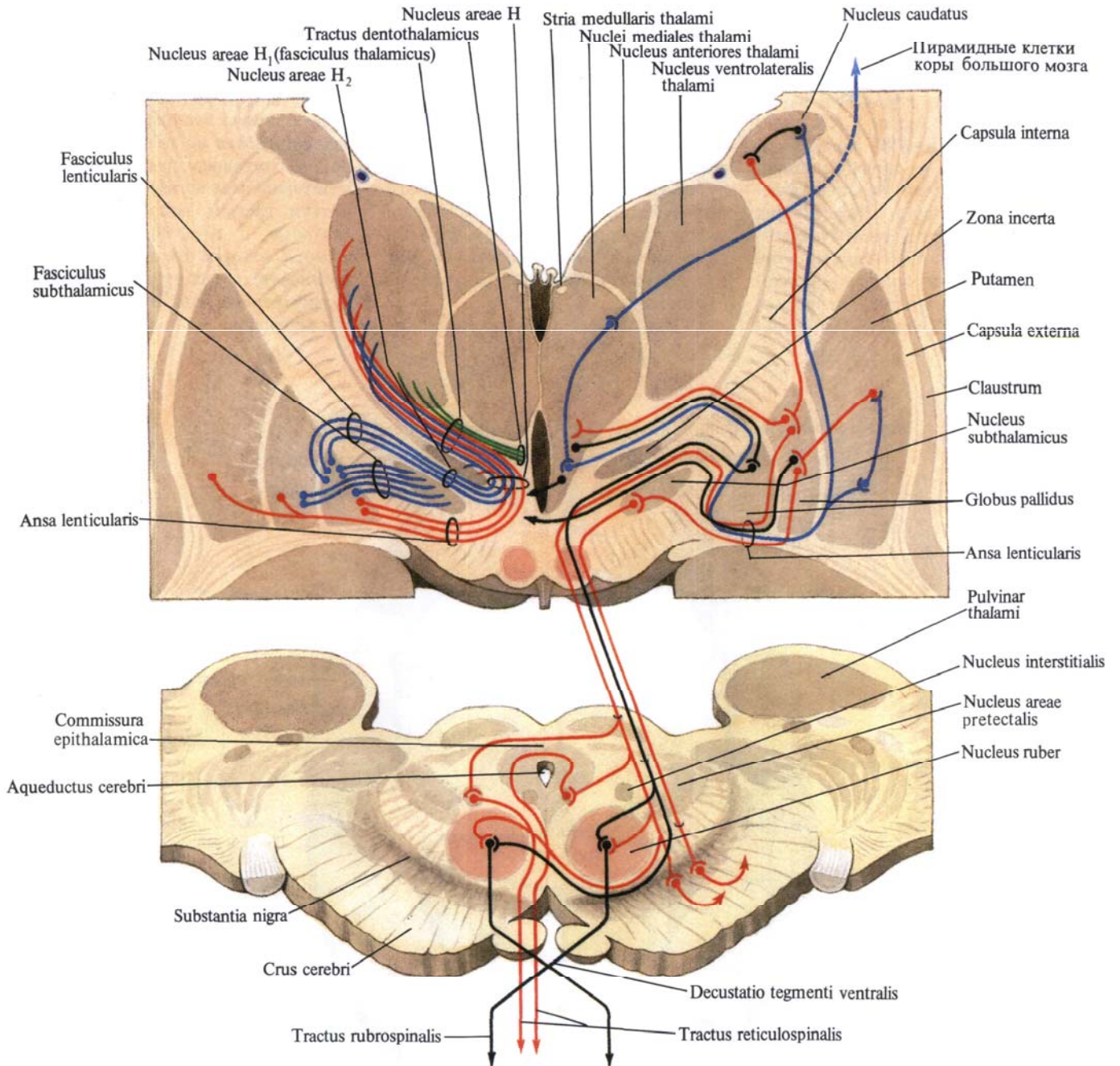
Нервные клетки таламуса являются телами третьих нейронов восходящих путей черепных нервов, аксоны которых в составе центральных таламических лучистостей через внутреннюю капсулу направляются к коре головного мозга (постцентральная извилина).

3. *Восходящий путь слухового ана-*

лизатора имеет в качестве первых нейронов клетки, залегающие в узле улитковой части преддверно-улиткового нерва. Аксоны этих клеток подходят к клеткам переднего и заднего улитковых ядер (вторые нейроны). Отростки вторых нейронов, переходя на противоположную сторону, образуют трапециевидное тело, а затем принимают восходящее направление и получают название *латеральной петли, lemniscus lateralis*. Эти волокна заканчиваются на телах третьих нейронов слухового пути, залегающих в латеральном колленчатом теле. Отростки третьих нейронов образуют *слуховую лучистость, radiatio acustica*, которая идет от медиального колленчатого тела через заднюю ножку внутренней капсулы к средней части верхней височной извилины.



951. Капсулы и ход проводящих путей через внутреннюю капсулу (полусхематично).



952. Проводящие пути внутренней капсулы и ножек мозга (полусхематично).

4. *Зрительная лучистость, radiatio optica* (см. рис. 951), соединяет подкорковые центры зрения с корой шпорной борозды.

В состав зрительной лучистости входят две системы восходящих волокон:

а) *коленчато-корковый зрительный тракт*, который начинается от клеток латерального коленчатого тела;

б) *подушково-корковый тракт*, начинающийся от клеток ядра, залегающего в подушке таламуса; у человека развит слабо.

Совокупность этих волокон обозначают как *задние таламические лучистости, radiationes thalamicae posteriores*.

Поднимаясь к коре мозга, обе системы проходят через заднюю ножку внутренней капсулы.

5. *Таламические лучистости, radiationes thalamicae* (см. рис. 947), образованы отростками клеток таламуса и составляют конечные отделы восходящих путей коркового направления.

В состав таламических лучистостей входят:

а) *передние таламические лучистости, radiationes thalamicae anteriores*, — радиально идущие волокна белого вещества больших полушарий. Они начинаются от верхнего медиального ядра таламуса и направляются через переднюю ножку внутренней капсулы в кору боковой и нижней поверхностей лобной доли. Часть волокон передних таламических лучистостей связывает переднюю группу ядер таламуса с корой медиальной поверхности лобных долей и передней части поясной извилины;

б) *центральные таламические лучистости, radiationes thalamicae centrales*, — радиальные волокна, связывающие вентролатеральную группу ядер таламуса с корой пре- и постцентральной извилины, а также с прилежащими отделами коры лобной и теменной долей. Проходят в составе задней ножки внутренней капсулы;

в) *нижняя ножка таламуса, pedunculus thalami inferior*, содержит радиальные волокна, связывающие подушку таламуса и медиальные коленчатые тела с участками височной коры;

г) *задние таламические лучистости* (см. ранее).

ПРОВОДЯЩИЕ ПУТИ МОЗЖЕЧКА

Белое вещество мозжечка состоит из трех групп волокон: 1) ассоциативных, соединяющих различные извилины в пределах одного полушария мозжечка; 2) комиссуральных, переходящих из одного полушария в другое; 3) проекционных. Проекционные волокна мозжечка — восходящие и нисходящие (рис. 953) — проходят в мозжечковых ножках и соединяют его со спинным мозгом и стволовой частью головного мозга, с подкорковыми ядрами и корой полушарий.

Проводящие пути, обеспечивающие взаимодействие мозжечка с корой большого мозга, представлены *корково-мостовыми волокнами* [см. «Нисходящие (эфферентные) пути головного и спинного мозга»], которые заканчиваются на клетках ядер моста, и отростками последних, составляющими *мостомозжечковые волокна, fibrae pontocerebellares*. Эти волокна переходят на противоположную сторону и в составе средней мозжечковой ножки достигают коры мозжечка.

Восходящие (афферентные) пути мозжечка

1. *Задний спинно-мозжечковый путь и передний спинно-мозжечковый путь* (см. рис. 882, 953) (см. «Восходящие пути, начинающиеся в спинном мозге»).

2. *Передние и задние наружные дугообразные волокна, fibrae arcuatae externae ventrales [anteriores] et dorsales [posteriores]*, проходят в нижней мозжечковой ножке от ядер тонкого и клиновидного пучков своей и противоположной сторон к коре червя мозжечка.

3. *Ядерно-мозжечковый путь* (см. рис. 953) приходит в нижней мозжечковой ножке, связывает вестибулярные ядра с шаровидным ядром и ядром шатра, а также чувствительные ядра тройничного, языкоглоточного и блуждающего нервов с корой червя мозжечка.

4. *Оливомозжечковый путь, tractus olivocerebellaris* (см. рис. 953), проходит в нижней мозжечковой ножке и соединяет клетки ядра оливы своей и противоположной сторон с корой мозжечка.

Нисходящие (эфферентные) пути мозжечка

Нисходящие проекционные волокна мозжечка соединяют последний с ядрами мозгового ствола (латеральное вестибулярное ядро, красное ядро, таламус).

1. *Мозжечково-красноядерный путь, tractus cerebellorubralis* (см. рис. 954), начинается от клеток коры мозжечка, отростки которых направляются к пробковидному, шаровидному и зубчатому ядрам. Волокна, отходящие от клеток этих ядер, идут по верхней мозжечковой ножке, переходят в среднем мозге на противоположную сторону и заканчиваются в красном ядре.

2. *Зубчато-таламический путь, tractus dentothalamicus* (см. рис. 954), начинается в зубчатом ядре, идет в составе верхней мозжечковой ножки, переходит в области среднего мозга на противоположную сторону. Здесь волокна этого пути проходят через красное ядро, не переключаясь на его клетки, достигают нижних ядер таламуса и оканчиваются на клетках последних.

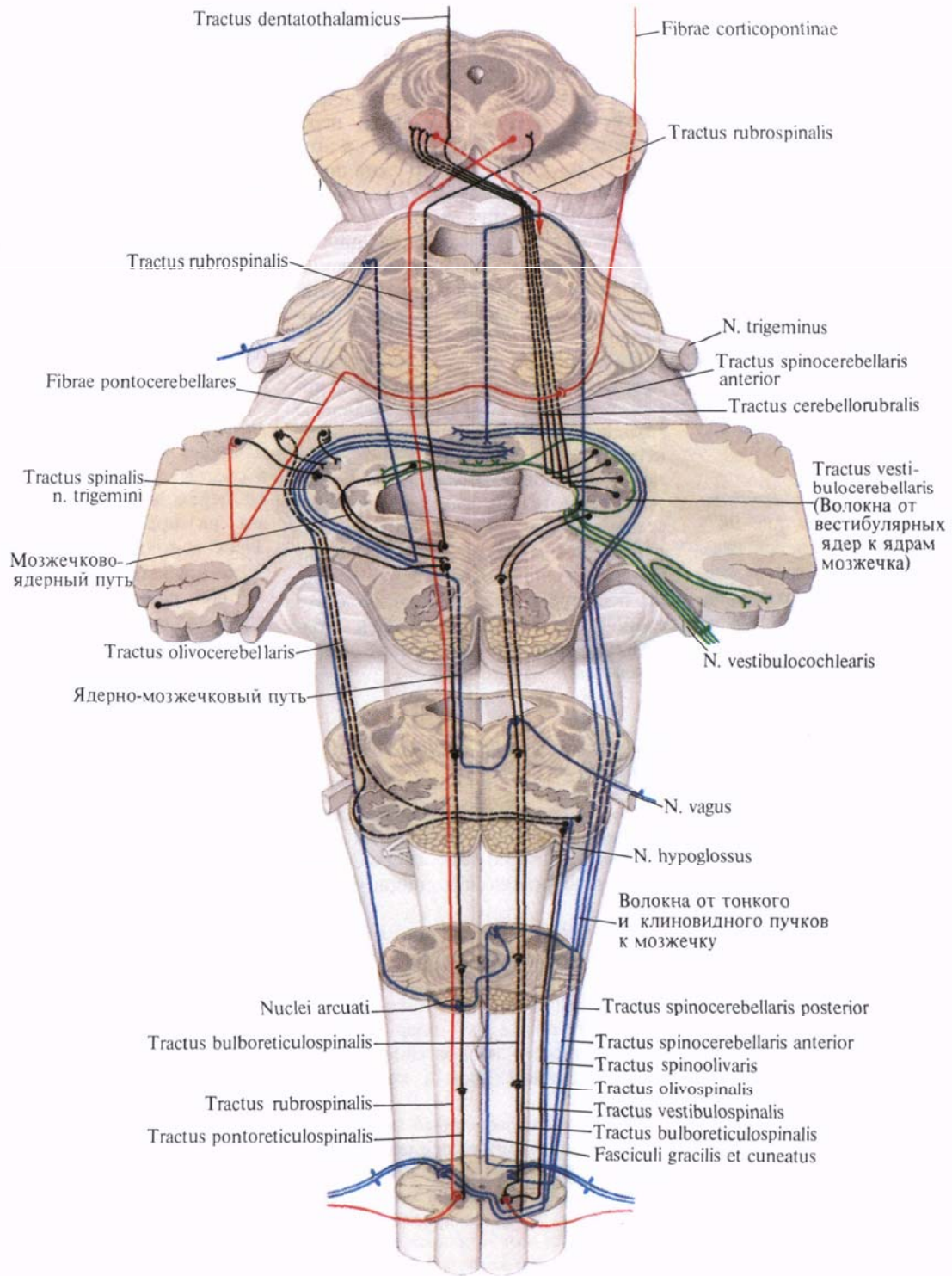
3. *Мозжечково-ядерный путь, tractus cerebellonuclearis* (см. рис. 954), идет от коры червя мозжечка на противоположную сторону к ядру шатра, проходит в нижних мозжечковых ножках к продолговатому мозгу и затем к латеральному вестибулярному ядру и ретикулярной формации. Отростки клеток латерального вестибулярного ядра следуют в составе продольного пучка, волокна которого соединяются с клетками двигательных ядер глазодвигательного, блокового и отводящего нервов.

4. *Дугообразный пучок, fasciculus arcuatus*, соединяет клетки язычка, клетки ядра шатра с латеральным, медиальным и верхним преддверными ядрами.

НИСХОДЯЩИЕ (ЭФФЕРЕНТНЫЕ) ПУТИ ГОЛОВНОГО И СПИННОГО МОЗГА

Нисходящие (см. рис. 948, 949, 951) пути головного мозга берут начало в коре полушарий большого мозга и в ядрах ствола мозга. Заканчиваются эти пути либо в ядрах ствола мозга, либо на клетках передних столбов серого вещества спинного мозга.

От клеток двигательной области коры головного мозга двигательные,



953. Восходящие и нисходящие пути ствола головного мозга и мозжечка (полусхематично).

проекционные волокна идут в составе *лучистого венца*, *corona radiata*, и через внутреннюю капсулу выходят за пределы полушарий.

К нисходящим (двигательным, эфферентным) путям относят следующие:

1. *Корково-таламические волокна*, *fibrae corticothalamicae*, соединяют кору большого мозга с таламусом.

2. *Корково-красноядерные волокна*, *fibrae corticorubrales*, идут от коры лобных долей полушарий большого мозга (область покрывчатой части) к красному ядру.

3. *Лучистость полосатого тела* представляет собой систему волокон, соединяющих клетки коры (экстрапирамидные области лобной и теменной долей большого мозга) с ядрами полосатого тела, и волокон, соединяющих хвостатое и чечевицеобразное ядра с таламусом, которые образуют *чечевицеобразные петлю и пучок*, *ansa et fasciculus lenticulares* (см. рис. 948, 952).

4. *Корково-мостовые волокна*, *fibrae corticopontinae* (см. рис. 951), начинаются в различных отделах коры полушарий большого мозга и заканчиваются в ядрах моста, где берут начало мостомозжечковые волокна, направляющиеся в противоположное полушарие мозжечка. Корково-мостовые волокна подразделяются на лобно-мостовые и теменно-височно-мостовые волокна:

а) *лобно-мостовые волокна*, *fibrae frontopontinae*, берут начало в коре лобной доли, проходят в передней ножке внутренней капсулы, в вентральной части ножки мозга и заканчиваются в ядрах моста;

б) *теменно-височно-мостовые волокна*, *fibrae parietotemporo-pontinae*, начинаются в коре теменной и височной долей, проходят в задней ножке внутренней капсулы, в вентральной части ножки мозга и заканчиваются в ядрах моста.

5. *Пирамидные пучки*, *fasciculi pyramidales* (некоторые авторы называют их пирамидными путями) (см. рис. 928, 948, 949, 951), начинаются от крупных пирамидных клеток двигательной зоны коры полушарий большого мозга (предцентральная извилина), идут в составе лучистого венца, через заднюю ножку внутренней капсулы выходят из полушарий и вступают в ножку мозга. Спускаясь ниже, пирамидные пучки проходят основание ножек мозга, образуя по

пути пирамидные возвышения на передней части моста и пирамиды продолговатого мозга.

В составе пирамидных пучков различают корково-ядерные, корково-ретикулярные волокна и корково-спинномозговые пути:

а) *корково-ядерные волокна*, *fibrae corticonucleares*, проходят в колоне внутренней капсулы, следуют по базальным отделам ножки мозга, моста и продолговатого мозга и заканчиваются в двигательных ядрах черепных нервов противоположной стороны;

б) *корково-ретикулярные волокна*, *fibrae corticoreticulares*, следуют от коры к ядрам ретикулярной формации;

в) *корково-спинномозговые пути*, *tractus corticospinales*, направляясь в спинной мозг, на границе между продолговатым и спинным мозгом в области перекреста пирамид образуют частичный перекрест: одна часть волокон переходит на противоположную сторону, образуя *латеральный корково-спинномозговой [пирамидный] путь*, *tractus corticospinalis [pyramidalis] lateralis*. Волокна этого пути следуют в боковые канатики белого вещества спинного мозга; другая часть волокон, не перекрещиваясь, направляется в передние канатики белого вещества спинного мозга, образуя *передний корково-спинномозговой [пирамидный] путь*, *tractus corticospinalis [pyramidalis] ventralis [anterior]*. Перекрест волокон происходит на уровне того сегмента, где они оканчиваются на клетках передних столбов.

Латеральный корково-спинномозговой путь в боковом канатике спинного мозга на всем его протяжении располагается кнутри от заднего спинно-мозжечкового пути и вступает в контакт с клетками передних столбов серого вещества спинного мозга.

Передний корково-спинномозговой путь спускается по переднему канатику белого вещества спинного мозга, занимая его медиальную часть. Часть волокон этого пути переходит посегментно в составе белой спайки спинного мозга на противоположную сторону, где вступает в контакт с клетками передних столбов серого вещества спинного мозга. Меньшая часть волокон может вступать в контакт с клетками передних столбов серого вещества спинного мозга своей стороны.

Волокна, составляющие корково-спинномозговой путь, являются от-

ростками первых нейронов двигательного пути произвольных движений, второй нейрон этого пути — клетки передних рогов серого вещества спинного мозга, отростки которого входят в состав передних корешков спинномозговых нервов.

6. *Красноядерно-спинномозговой путь*, *tractus rubrospinalis* (см. рис. 948, 949, 952, 953), начинается в красном ядре и направляется в спинной мозг. Нисходящие волокна, отходящие от клеток красного ядра, образуют в среднем мозге перекрест с одноименными волокнами противоположной стороны и, направляясь вниз, проходят ножки мозга, мост и продолговатый мозг.

В спинном мозге волокна красноядерно-спинномозгового пути (см. рис. 882) проходят в боковых канатиках белого вещества, впереди от латерального корково-спинномозгового пути, и вступают в контакт с клетками передних столбов серого вещества спинного мозга.

Красноядерно-спинномозговой путь осуществляет связи экстрапирамидной системы и мозжечка со спинным мозгом.

7. *Покрываетно-спинномозговой путь*, *tractus tectospinalis* (см. рис. 882, 928, 949, 953), состоит из нисходящих волокон клеток ядер холмиков крыши среднего мозга. Эти волокна в среднем мозге образуют перекрест с волокнами противоположной стороны и, направляясь вниз, проходят в спинном мозге в составе передних канатиков его белого вещества, вступая в контакт с клетками передних столбов серого вещества.

Часть перекрещенных волокон, следующих в составе покрываетно-спинномозгового пути, заканчивается на клетках ядер моста и двигательных ядер черепных нервов. Эти волокна образуют *покрываетно-бульбарный путь*, *tractus tectobulbaris*.

8. *Преддверно-спинномозговой путь*, *tractus vestibulospinalis* (см. рис. 882, 953), образован нисходящими волокнами латерального вестибулярного ядра. Часть волокон этого пути идет в боковых канатиках белого вещества спинного мозга, образуя боковой преддверно-спинномозговой путь, который располагается вентральнее красноядерно-спинномозгового пути. Другая часть волокон направляется в передний канатик белого вещества спинного мозга и образует передний преддверно-спинномозговой путь.

Наиболее медиально расположенные волокна этого пути обозначают как пучок краевой борозды, *fasciculus sulcomarginalis* (см. рис. 882). Волокна обоих путей вступают в контакт с клетками передних рогов.

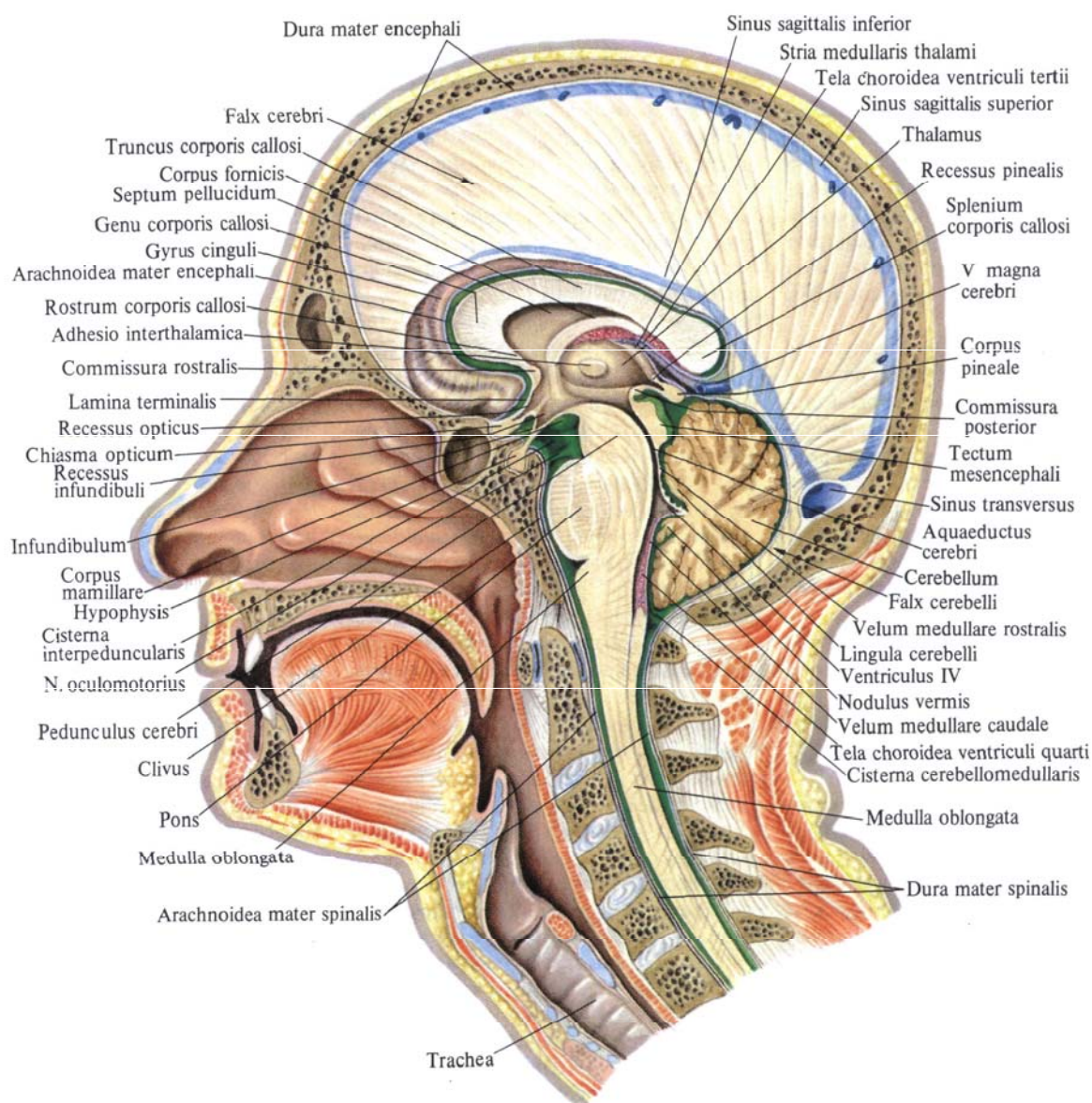
9. Луковично-ретикулярно-спинномозговой путь, *tractus bulboreticulospinalis* (см. рис. 953), состоит из аксонов крупных клеток ретикулярной формации продолговатого мозга.

Волокна этого пути перекрещиваются, проходят в боковом канатике спинного мозга и контактируют со вставочными и двигательными нейронами передних столбов серого вещества.

10. Мосторетикулярно-спинномозговой путь, *tractus pontoreticulospinalis* (см. рис. 953), образован аксонами клеток ретикулярной формации моста. Волокна этого пути не перекре-

шиваются. Они спускаются в составе переднего канатика, располагаясь в его медиальной части, и контактируют со вставочными нейронами передних серых столбов. Волокна данного пути в составе передних канатиков спинного мозга обозначают также как ретикулярно-спинномозговой путь, *tractus reticulospinalis*.

11. Центральный покрывающий путь, *tractus tegmentalis centralis* (см.



954. Оболочки головного и спинного мозга. (Распил, проведенный немного влево от срединной плоскости; виден серп большого мозга и его отношение к мозолистому телу.)

рис. 928, 932, 942), проходит в покрывке среднего мозга латеральнее медиального продольного пучка. Его волокна начинаются главным образом от клеток серого вещества вокруг водопровода мозга, базальных ганглиев, таламуса и красного ядра; направляясь вниз, они связывают указанные структуры с ретикулярной формацией ствола мозга и ядрами нижней оливы.

12. *Оливоулитковый путь, tractus olivocochlearis*, образован эфферентными волокнами улиткового нерва, иннервирующими спиральный орган. Эти волокна берут начало от верхнеоливного ядра и направляются к спиральному органу как своей, так и противоположной стороны.

13. *Оливоспинномозговой путь, tractus olivospinalis* (см. рис. 882, 953), соединяет ядра оливы с двигательными клетками передних столбов верхних шейных сегментов спинного мозга.

МОЗГОВЫЕ ОБОЛОЧКИ СПИННОГО И ГОЛОВНОГО МОЗГА

Спинной и головной мозг окружен *мозговыми оболочками, meninges* (рис. 954). Различают три оболочки.

Твердая оболочка, dura mater, — самая наружная.

Паутинная оболочка, arachnoidea, — средняя, располагается кнутри от твердой оболочки.

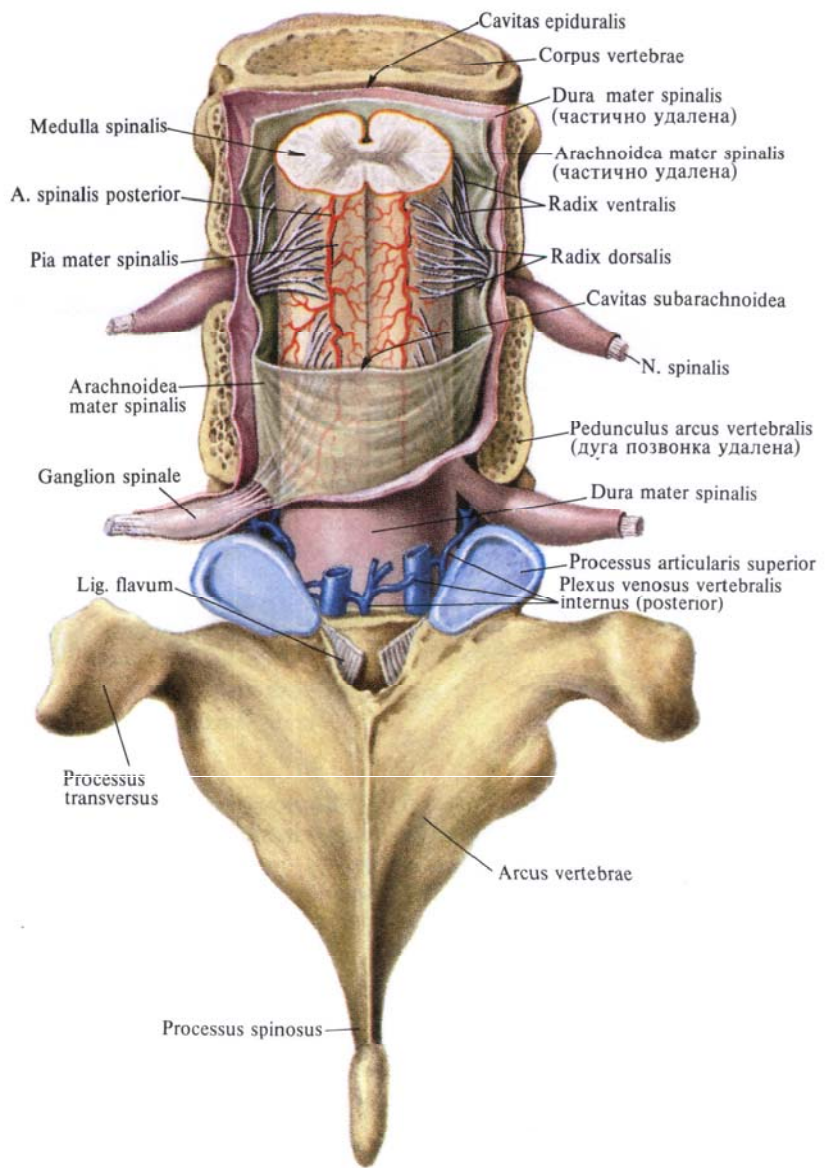
Мягкая оболочка, pia mater, — самая внутренняя.

Каждая из оболочек спинного мозга непосредственно продолжается в одноименную оболочку головного мозга, однако каждую из них в спинном и головном мозге отличает ряд анатомо-топографических особенностей, в силу чего различаются *мозговые оболочки спинного мозга, meninges spinalis*, и *мозговые оболочки головного мозга, meninges encephali*.

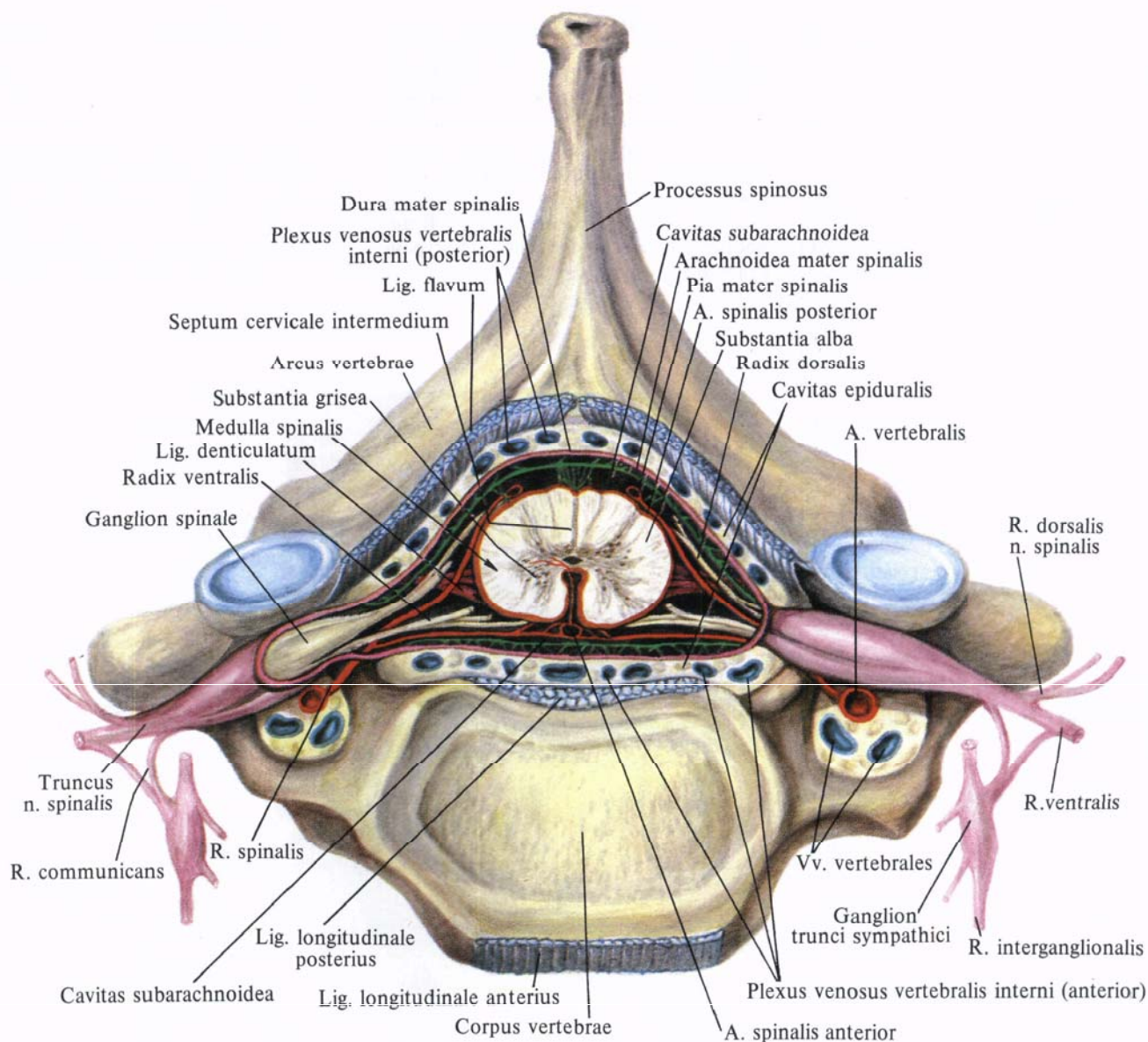
Между твердой оболочкой спинного мозга и позвонками образуются пространства, выполненные жировой и рыхлой соединительной тканью. В них располагается обширная сеть венозных сосудов (внутренние позвоночные венозные сплетения), отделяющих твердую оболочку спинного мозга от надкостницы позвонков. Это пространство получило название *эпидурального пространства, cavitas epiduralis*.

Твердая оболочка головного мозга срастается с надкостницей черепа (по существу последняя не развивается) и представляет одно целое с ней. Венозных сплетений в полости черепа нет. Здесь в ряде мест между двумя пластинками твердой оболочки залегают *синусы твердой мозговой оболочки, sinus durae matris* (см. далее). В полости черепа эпидуральное пространство отсутствует.

В пространстве между твердой и паутинной оболочками — *субдуральном пространстве, spatium subdurale*, проходят выходящие из головного и спинного мозга нервные корешки. Здесь они сопровождаются паутинной и мягкой оболочками. Проникая через твердую мозговую оболочку, нервы и сосуды сопровождаются элементами этой оболочки, которая в начальных отрезках



955. Оболочки спинного мозга, *meninges medullae spinalis*; вид сзади. (Дуги и остистые отростки двух позвонков удалены).



образует их наружное влагалище. Твердая оболочка снабжается нервами и сосудами, так же как и мягкая оболочка; паутинная оболочка сосудов не имеет. Мягкая оболочка не только окутывает головной и спинной мозг, но и следует внутрь их борозд, поэтому заложенные в ней сосуды, проникая в глубь борозд, проходят и в само вещество мозга.

956. Оболочки спинного мозга, meninges medullae spinalis; вид сверху.
(*Поперечный разрез через межпозвоночный хрящ.*)

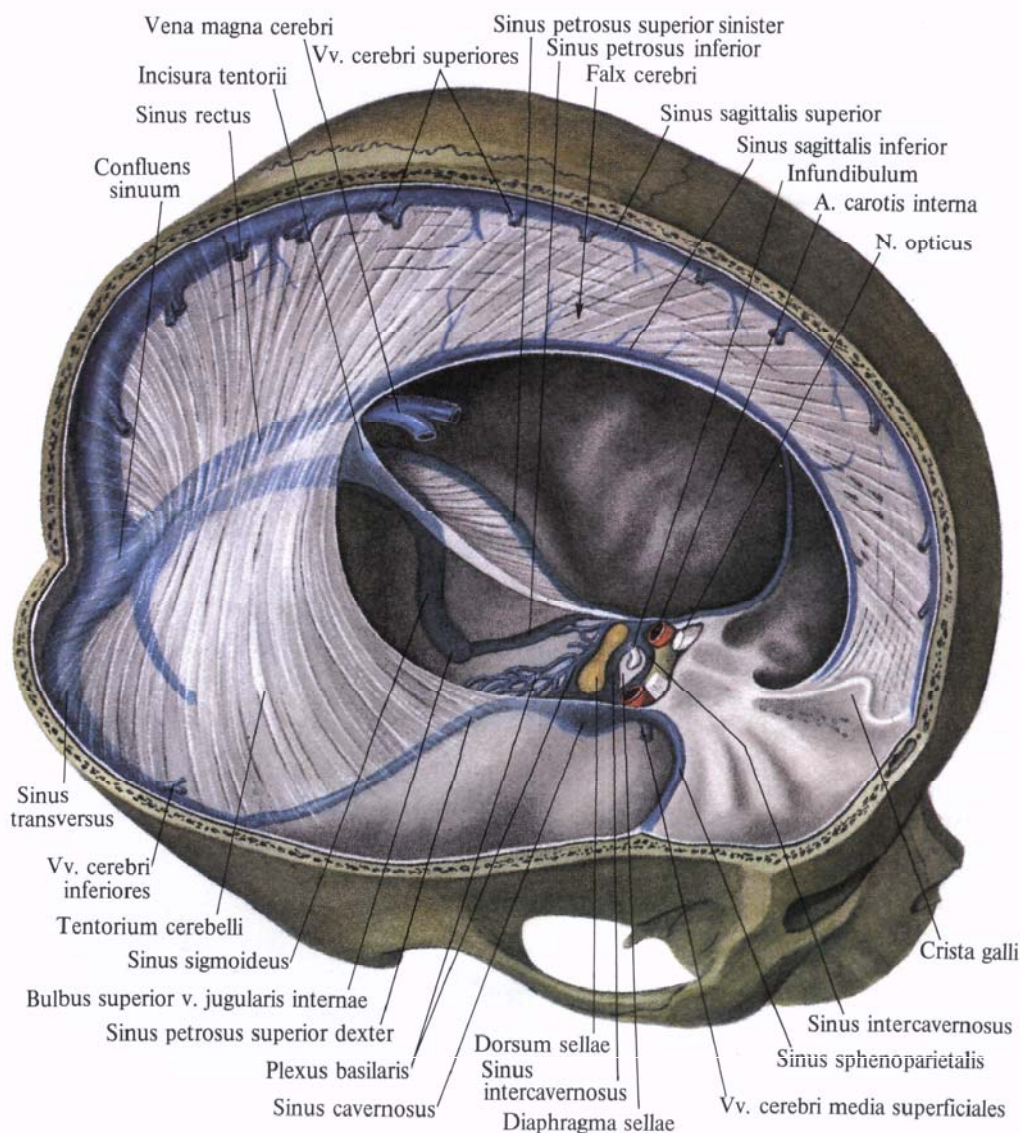
ность обращена к внутренней поверхности позвоночного канала и костей черепа; своей внутренней гладкой блестящей поверхностью, покрытой плоскими эпителиоидными клетками, она направлена к паутинной оболочке.

Твердая оболочка спинного мозга

ТВЕРДАЯ МОЗГОВАЯ ОБОЛОЧКА

Твердая мозговая оболочка, dura mater, представляет собой блестящую, беловатого цвета оболочку из плотной фиброзной ткани с большим количеством эластических волокон. Ее наружная шероховатая поверх-

Твердая оболочка спинного мозга, dura mater spinalis (рис. 955, 956), образует широкий, вытянутый сверху вниз цилиндрической формы мешок. Верхняя граница этой оболочки располагается на уровне большого затылочного отверстия, по внутренней поверхности которого, а также лежащего ниже I шейного позвонка срастается с их



надкостницей. Кроме того, она плотно связана с покровной мембраной и с задней атлантотатылочной мембраной, где ее прободает позвоночная артерия. Короткими соединительнотканными тяжами оболочка прикрепляется к задней продольной связке позвоночного столба. По направлению книзу мешок твердой оболочки несколько расширяется и, достигнув II—III поясничного позвонка, т. е. ниже уровня спинного мозга, переходит в нить (твердой оболочки) спинного мозга, *filum terminale externum*, которая прикрепляется к надкостнице копчика.

Отходящие от спинного мозга корешки, узлы и нервы твердая оболочка окутывает в виде влагалищ, расширяющихся по направлению к меж-

957. Твердая оболочка головного мозга, *dura mater encephali*; вид справа и сверху.

(Правая часть свода черепа удалена горизонтальным и сагиттальным распилами.)

позвоночным отверстиям и принимающих участие в фиксации оболочки.

Твердую оболочку спинного мозга иннервируют ветви мозговой оболочки спинномозговых нервов; кровоснабжают ветви позвоночных артерий и ветви пристеночных артерий грудной и брюшной частей аорты; венозная кровь собирается в венозные позвоночные сплетения.

Твердая оболочка головного мозга

Твердая оболочка головного мозга, *dura mater encephali* (рис. 957, 958), представляет собой крепкое соединительнотканное образование, в котором различают наружную и внутреннюю

пластинки. *Наружная пластинка, lamina externa*, имеет шероховатую поверхность, богатую сосудами, и прилегает непосредственно к костям черепа, являясь их внутренней надкостницей. Проникая в отверстия черепа, через которые выходят нервы, она охватывает их в виде влагалища.

С костями свода черепа твердая оболочка головного мозга связана слабо, за исключением мест прохождения черепных швов, а на основании черепа она крепко сращена с костями.

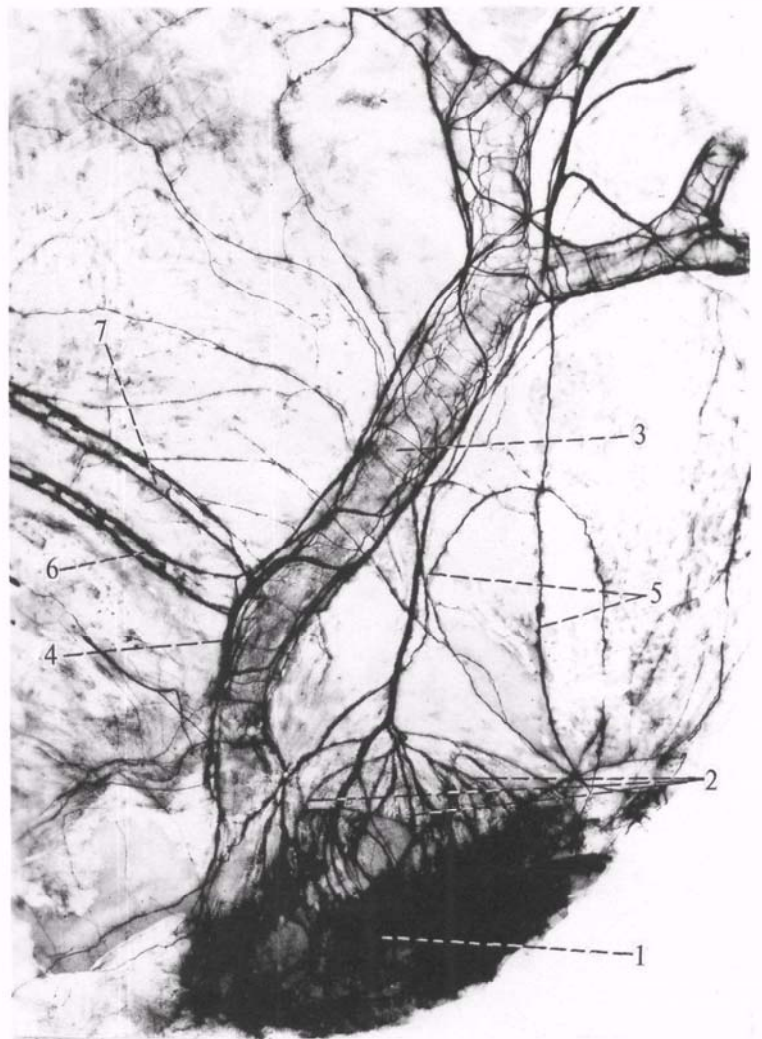
У детей до зарращения родничков соответственно их расположению твердая оболочка головного мозга плотно срастается с перепончатым черепом и тесно связана с костями свода черепа.

Внутренняя пластинка, lamina interna, твердой оболочки головного мозга гладкая, блестящая и покрыта эндотелием.

Твердая оболочка головного мозга образует отростки, которые располагаются между частями мозга, разделяя их.

По линиям прикрепления отростков твердой оболочки головного мозга в ней образуются пространства, имеющие на поперечном разрезе призматическую или треугольную форму — синусы твердой мозговой оболочки, представляющие собой коллекторы, по которым венозная кровь из вен головного мозга, глаз, твердой оболочки и черепных костей собирается в систему внутренних яремных вен. Эти пространства — синусы — имеют туго натянутые стенки, при разрезе не спадаются, клапаны в них отсутствуют. В полость ряда синусов открываются эмиссарные вены, посредством которых синусы через каналы в костях черепа сообщаются с венами покровов головы.

Твердая оболочка головного мозга иннервируется менингеальными ветвями тройничного и блуждающего нервов, симпатическими нервами от периаартериальных сплетений (средней менингеальной артерии, позвоночной артерии, а также пещеристого сплетения), ветвями большого каменистого нерва и ушного узла; иногда в толще некоторых нервов имеются внутривольные нервные клетки. Большая часть нервных ветвей мозговой оболочки следует по ходу сосудов этой оболочки, за исключением намета мозжечка, где сосудов в отличие от других участков твердой оболочки головного мозга мало и где




А

большая часть нервных ветвей следует независимо от сосудов.

Первая ветвь тройничного нерва — глазной нерв посылает стволы к твердой оболочке головного мозга области передней черепной ямки, передним и задним участкам свода черепа, а также к серпу большого мозга, достигая нижнего сагиттального синуса, и к намету мозжечка (ветвь намета). Вторая и третья ветви тройничного нерва, верхнечелюстной нерв и нижнечелюстной нерв, посылают среднюю ветвь мозговой оболочки к оболочке области средней черепной ямки, намету мозжечка и серпу большого мозга. Указанные ветви распределяются и в стенках близлежащих венозных синусов.

958. Нервы твердой оболочки головного мозга (фотография. Препараты Б. Перлина). (Участки тотально окрашенной твердой мозговой оболочки.)

А — область средней черепной ямки: 1 — тройничный узел; 2 — сплетение аркад; 3 — средняя менингеальная артерия; 4 — менингеальная ветвь нижнечелюстного нерва; 5 — средний менингеальный нерв; 6 — каменистая ветвь средней менингеальной артерии и сопровождающие ее нервы; 7 — верхняя барабанная артерия и сопровождающие ее нервы.



Б

Б — области задней черепной ямки и намета мозжечка: 1 — твердая оболочка, покрывающая чешую затылочной кости; 2 — намет мозжечка; 3 — нижняя стенка поперечного синуса; 4 — прямой синус; 5 — затылочный синус; 6 — краевой синус; 7 — спинальный комплекс нервов; 8 — оболочечная ветвь подъязычного нерва; 9 — латеральная группа тензоральных нервов.

К твердой оболочке головного мозга области задней черепной ямки, вплоть до намета мозжечка, и к стенкам поперечного и затылочного синусов тонкую ветвь мозговой оболочки посылает блуждающий нерв. Кроме того, в иннервации твердой оболочки головного мозга в той или иной степени могут принимать участие блуждающий, языкоглоточный, добавочный и подъязычный нервы.

Кровоснабжается твердая оболочка головного мозга ветвями, подходящими от верхнечелюстной артерии (средняя менингеальная артерия); от позвоночной артерии (ветви к мозговой оболочке); от затылочной артерии (менингеальная ветвь и сосцевидная ветвь); от глазной артерии (от

передней решетчатой артерии — передняя менингеальная артерия). Венозная кровь собирается в близлежащих синусах твердой оболочки головного мозга.

Отростки твердой оболочки головного мозга

Различают следующие отростки твердой оболочки головного мозга (см. рис. 954, 957).

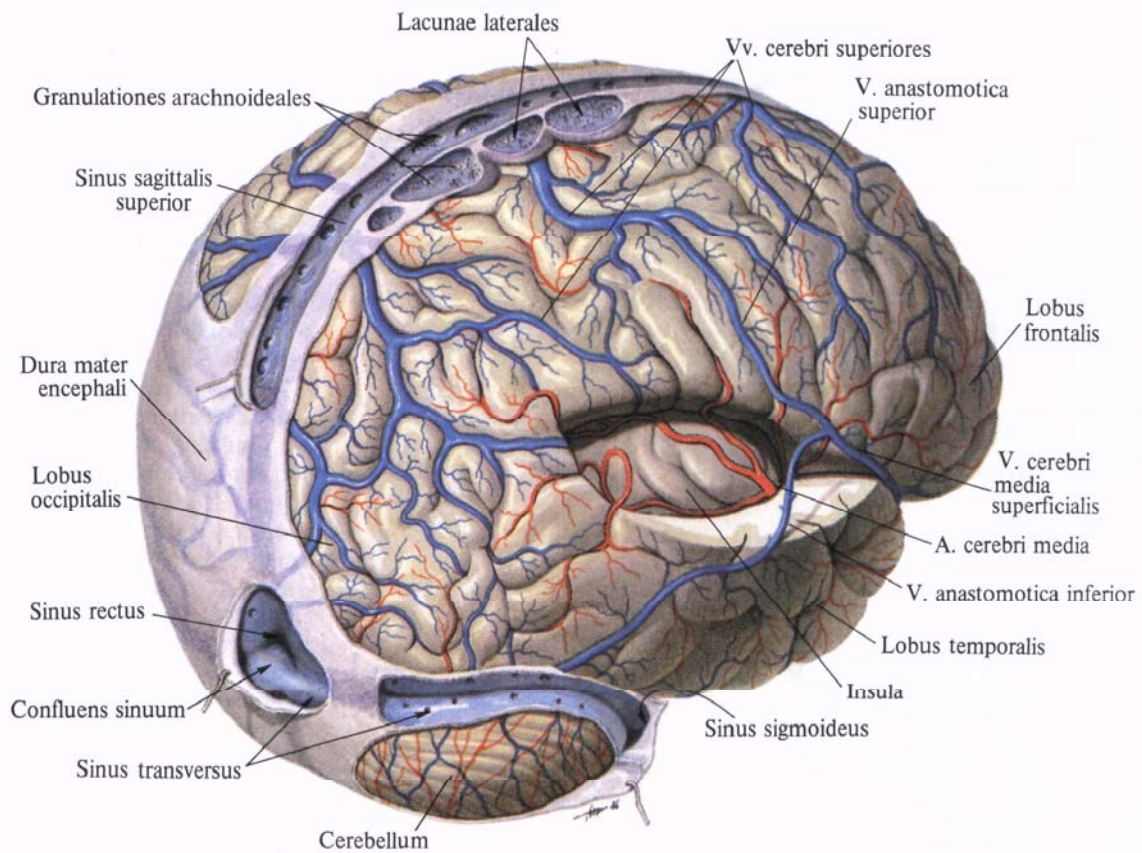
1. *Сerp большого мозга, falx cerebri*, располагается в сагиттальной плоскости между обоими полушариями большого мозга, особенно глубоко входит своей передней частью. Начинаясь спереди от петушиного гребня решетчатой кости, серп большого мозга своим выпуклым краем прикрепляется к боковым ребрам борозды верхнего сагиттального синуса свода черепа и доходит до внутреннего затылочного выступа, где переходит в верхнюю поверхность намета мозжечка.

2. *Сerp мозжечка, falx cerebelli*, следует от внутреннего затылочного выступа, идет по внутреннему затылочному гребню и достигает заднего края большого затылочного отверстия, где переходит в две складки, ограничивающие отверстие сзади. Серп мозжечка залегает между полушариями мозжечка в области его задней вырезки.

3. *Намет мозжечка, tentorium cerebelli*, натянут над задней черепной ямкой, между верхними краями пирамид височных костей и бороздами поперечных синусов затылочной кости, и отделяет затылочные доли большого мозга от мозжечка. Он имеет вид горизонтально расположенной пластинки, средняя часть которой оттянута кверху. Его передний свободный край вогнут и образует *вырезку намета, incisura tentorii*, ограничивающую отверстие намета. Здесь проходит стволовая часть мозга.

4. *Диафрагма седла, diaphragma sellae*, натянута над турецким седлом, образуя как бы его крышу. Под ней залегает гипофиз. В середине диафрагмы седла находится отверстие, через него проходит воронка, на которой висит гипофиз.

В области тройничного вдавления, у вершины пирамиды височной кости, твердая оболочка головного мозга расщепляется на два листка. Эти листки образуют *тройничную*



959. Вены большого мозга, vv. cerebri.
 (Большая часть твердой оболочки головного мозга правого полушария удалена; участок мозгового вещества в области боковой ямки большого мозга удален; верхний сагиттальный и поперечный синусы, а также сток синусов вскрыты; вырезана часть височной доли и показаны вены и артерии островка.)

960. Паутинная оболочка спинного мозга (фотография. Препарат В. Харитоновой).
 (Участок тотально окрашенного препарата. Трабекулы подпаутинного пространства.)
 1 — пластинчатые трабекулы; 2 — нитевидные трабекулы.



полость, *cavum trigeminale*, в которой залегает узел тройничного нерва.

Синусы твердой оболочки головного мозга

Различают следующие синусы твердой оболочки головного мозга (рис. 959; см. рис. 957).

1. *Верхний сагиттальный синус, sinus sagittalis superior*, располагается

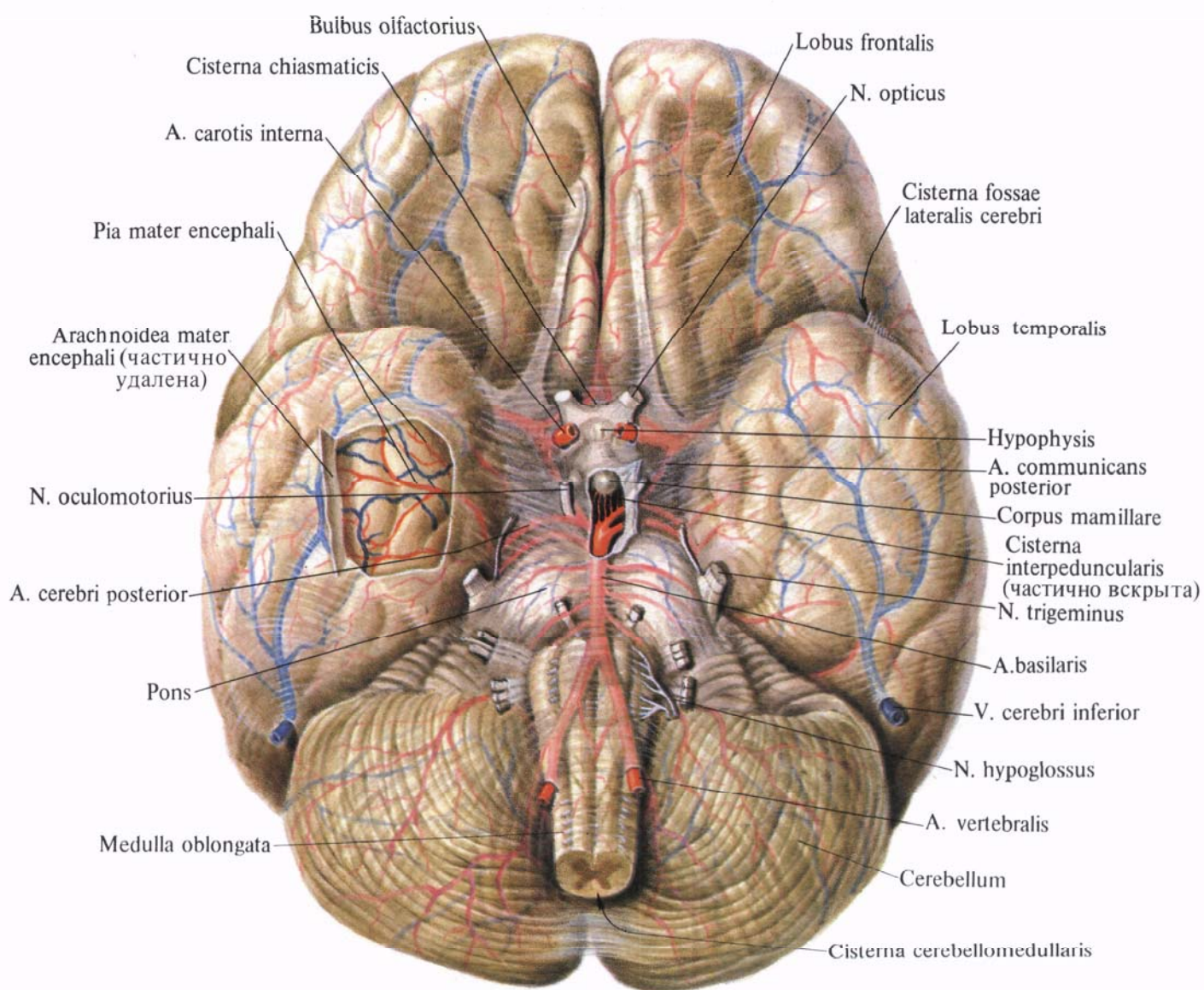
на выпуклой стороне верхнего края серпа большого мозга. Он начинается от петушиного гребня, направляется по срединной линии кзади, постепенно увеличиваясь в объеме, и у внутреннего затылочного выступа в области крестообразного возвышения вливается в поперечный синус.

По бокам от верхнего сагиттального синуса между листками твердой оболочки головного мозга располага-

ются различной величины многочисленные щели — *боковые лакуны, lacunae laterales*, в которые впадают грануляции.

2. *Нижний сагиттальный синус, sinus sagittalis inferior*, залегает по нижнему краю серпа большого мозга и вливается в прямой синус.

3. *Поперечный синус, sinus transversus*, располагается в одноименной борозде затылочной кости.



961. Паутинная оболочка головного мозга, arachnoidea encephali; вид снизу. (Нижняя поверхность мозга; в области височной доли удален небольшой участок паутинной оболочки.)

Он является самым крупным из всех синусов. Огибая сосцевидный угол теменной кости, он продолжается в *сигмовидный синус, sinus sigmoideus*. Последний по одноименной борозде спускается к яремному отверстию и переходит в верхнюю луковичу внутренней яремной вены.

В синус открываются две эмиссарные вены, которые связаны с венозными венами. Одна из них находится в отверстии сосцевидного отростка, другая — на дне мышелковой ямки затылочной кости, в непостоянном, чаще несимметричном, мышелковом канале.

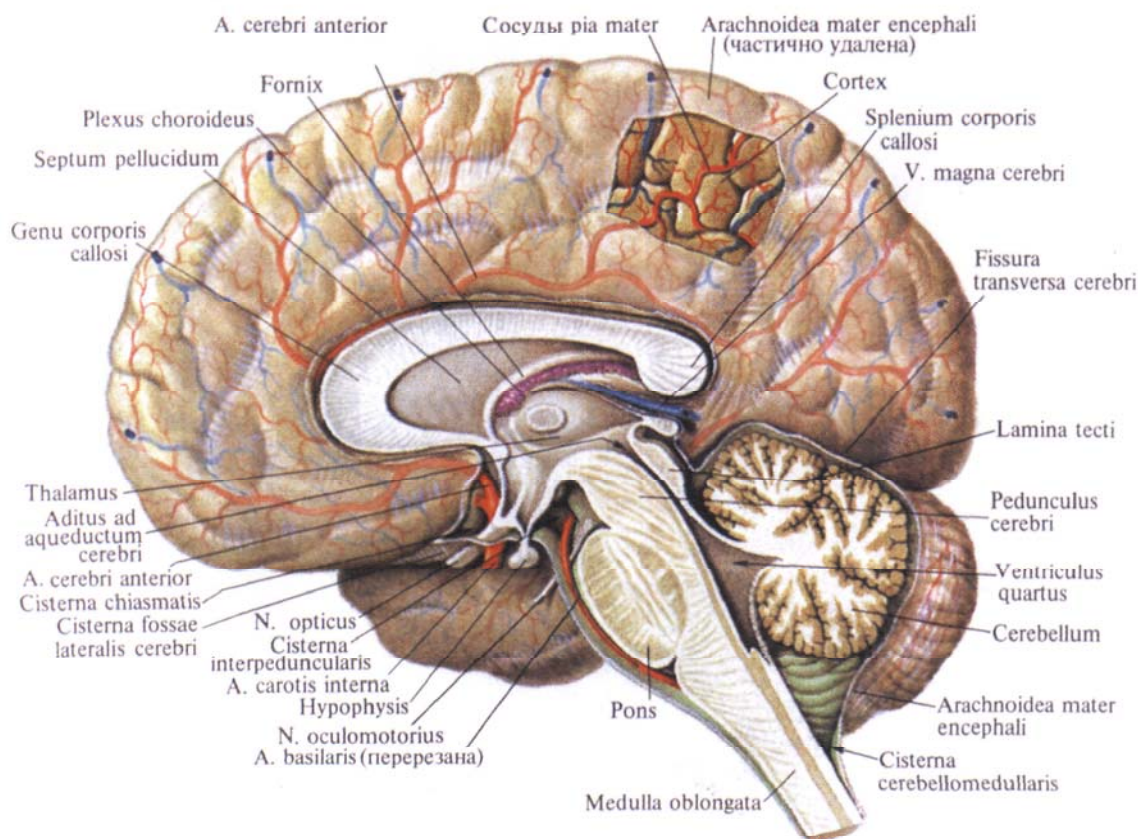
4. *Прямой синус, sinus rectus*, располагается по линии соединения серпа большого мозга с наметом мозжечка. Вместе с верхним сагиттальным синусом они вливаются в поперечный синус.

5. *Пещеристый синус, sinus cavernosus*, получил свое название вследствие многочисленных перегородок, придающих синусу вид пещеристой структуры. Синус располагается по бокам турецкого седла. На

поперечном разрезе он имеет вид треугольника, в нем различают три стенки: верхнюю, наружную и внутреннюю. Верхнюю стенку прободает глазодвигательный нерв. Несколько ниже, в толще наружной стенки синуса, проходят блоковый нерв и первая ветвь тройничного нерва — глазной нерв. Между блоковым и глазным нервами залегает отводящий нерв.

Внутри синуса проходит внутренняя сонная артерия со своим симпатическим нервным сплетением. В полость синуса впадает верхняя глазная вена. Правый и левый пещеристые синусы сообщаются между собой в передних и задних отделах диафрагмы седла посредством *межпещеристых синусов, sinus intercavernosi*. Образующийся таким путем большой синус окружает со всех сторон лежащий в турецком седле гипофиз.

962. Паутинная и мягкая оболочки головного мозга, arachnoidea et pia mater encephali (медиальная поверхность). (Сагиттальный разрез; участок паутинной оболочки в области медиальной поверхности полушария удален.)



6. *Клиновидно-теменной синус, sinus sphenoparietalis*, парный, следует в медиальном направлении вдоль заднего края малого крыла клиновидной кости и впадает в пещеристый синус.

7. *Верхний каменистый синус, sinus petrosus superior*, также является притоком пещеристого синуса. Он располагается по верхнему краю пирамиды височной кости и соединяет пещеристый синус с поперечным синусом.

8. *Нижний каменистый синус, sinus petrosus inferior*, выходит из пещеристого синуса, залегает между скатом затылочной кости и пирамидой височной кости в борозде нижнего каменистого синуса. Он впадает в верхнюю луковицу внутренней яремной вены. К нему подходят вены лабиринта.

9. *Базиллярное сплетение, plexus basilaris*, располагается на базиллярной части тела затылочной кости. Оно образуется путем слияния нескольких соединительных венозных ветвей

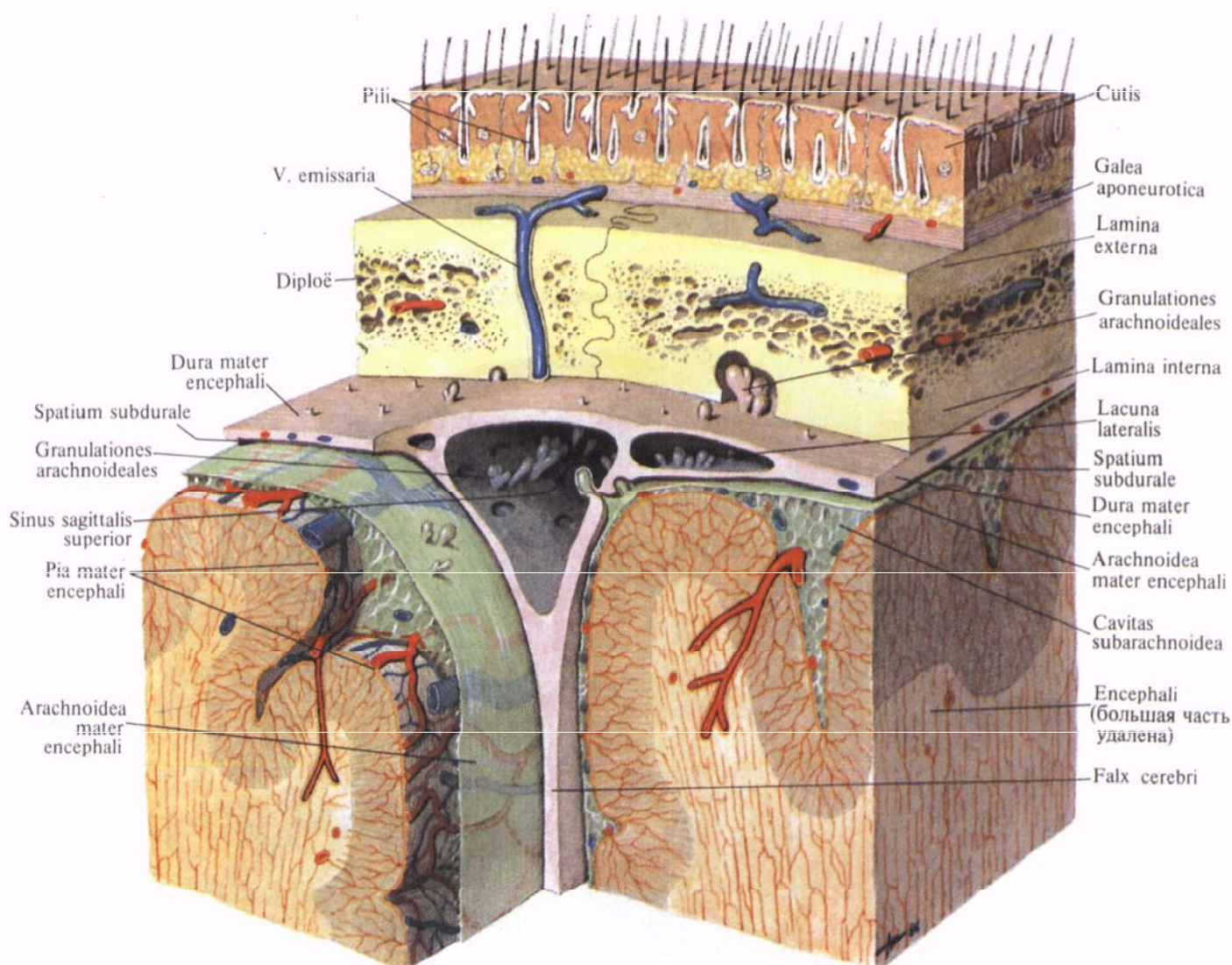
между обоими нижними каменистыми синусами.

10. *Затылочный синус, sinus occipitalis*, залегает вдоль внутреннего затылочного гребня. Он выходит из поперечного синуса, делится на две ветви, которые охватывают боковые края большого затылочного отверстия и вливаются в сигмовидный синус. Затылочный синус анастомозирует с внутренними позвоночными венозными сплетениями. В том месте, где соединяются поперечный, верхний сагиттальный, прямой и затылочный синусы, образуется венозное расширение, называемое *синусным стоком, confluens sinuum*. Это расширение соответствует на затылочной кости крестообразному возвышению.

Твердая оболочка головного мозга отделяется от лежащей под ней па-

963. Оболочки головного мозга, meningeae encephali (полусхематично).

(Топографоанатомические взаимоотношения оболочек головного мозга, мозгового вещества, костей черепа и его мягких покровов.)



утинной оболочки *субдуральным пространством, spatium subdurale*, представляющим собой капиллярные щели, в которых находится небольшое количество спинномозговой жидкости.

ПАУТИННАЯ ОБОЛОЧКА

Паутинная оболочка, arachnoidea, тонкая, прозрачная, лишена сосудов и состоит из покрытой эндотелием соединительной ткани. Она облегает спинной и головной мозг со всех сторон и связана с лежащей внутри от нее мягкой оболочкой при помощи многочисленных арахноидальных трабекул, а в ряде мест с ней срастается.

Паутинная оболочка спинного мозга

Паутинная оболочка спинного мозга, arachnoidea mater spinalis (рис. 960; см. рис. 955, 956), так же как и твердая оболочка спинного мозга, представляет собой мешок, относительно свободно окружающий спинной мозг.

Между паутинной и мягкой оболочками спинного мозга находится *подпаутинное пространство, cavitas subarachnoidea*, — более или менее обширная полость, особенно в передних и задних отделах, достигающая в по-

перечном направлении 1—2 мм и выполненная *спинномозговой жидкостью, liquor cerebrospinalis*.

Паутинная оболочка спинного мозга связана с твердой оболочкой спинного мозга в области корешков спинномозговых нервов, в тех местах, где эти корешки проникают через твердую оболочку спинного мозга (см. ранее). С мягкой оболочкой спинного мозга она связана посредством многочисленных, особенно в задних отделах, арахноидальных трабекул, которые образуют заднюю подпаутинную перегородку.

Кроме того, паутинная оболочка спинного мозга связана как с твердой, так и с мягкой оболочками спинного мозга при помощи особых *зубчатых связок, ligamenta denticulata*.

964. Подпаутинное пространство (I); рентгенограмма.

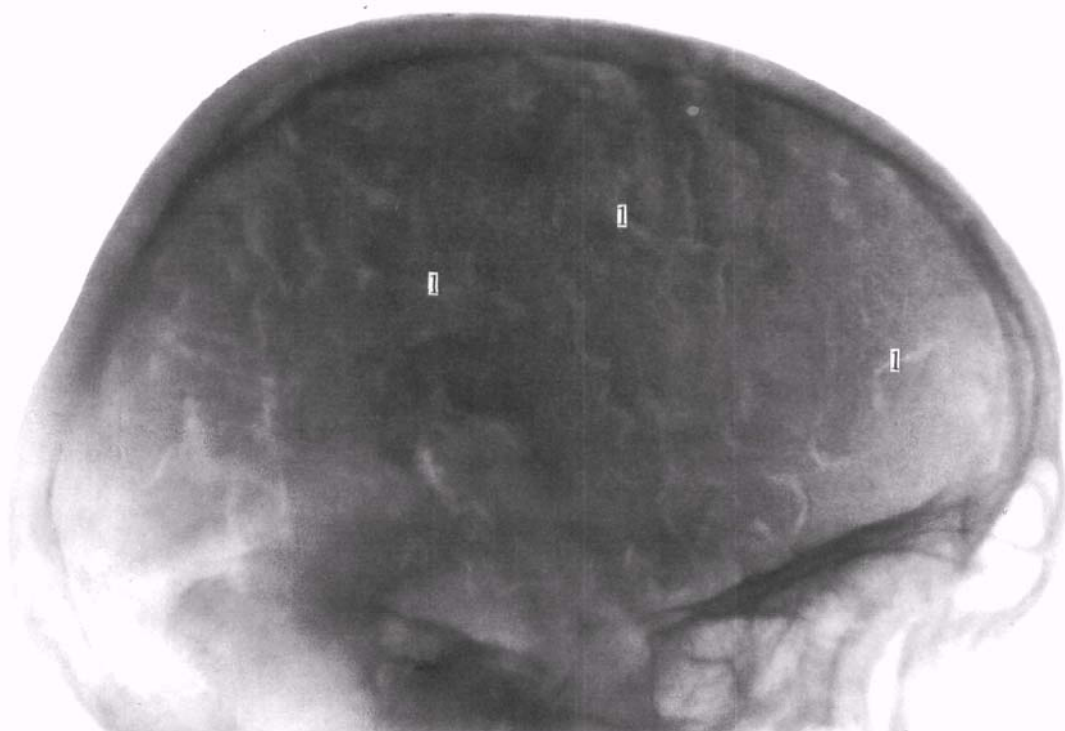
(*Правое полушарие; левое боковое положение; пневмоцефалография: воздух, введенный в подпаутинное пространство поясничной части спинного мозга, проникает в полость желудочков головного мозга и в его подпаутинные пространства.*)

Они представляют собой соединительнотканые пластинки (всего 20—25), располагающиеся во фронтальной плоскости по обеим боковым сторонам спинного мозга и идущие от мягкой оболочки к внутренней поверхности твердой оболочки.

Паутинная оболочка головного мозга

Паутинная оболочка головного мозга, arachnoidea mater encephali (рис. 961, 962), покрытая, как и одноименная оболочка спинного мозга, эндотелием, связана с мягкой оболочкой головного мозга подпаутинными трабекулами, а с твердой оболочкой — грануляциями паутинной оболочки. Между ней и твердой оболочкой головного мозга имеется щелевидное субдуральное пространство, выполненное незначительным количеством спинномозговой жидкости.

Наружная поверхность паутинной оболочки головного мозга не сращена с прилегающей к ней твердой оболочкой. Однако местами, главным образом по сторонам верхнего сагитального синуса и в меньшей степени по сторонам поперечного синуса, а также возле других синусов, ее отростки различной величины — так называемые *грануляции паутинной оболочки, granulationes arachnoideales*,



входят в твердую оболочку головного мозга и вместе с ней — во внутреннюю поверхность черепных костей или в синусы. В этих местах в костях образуются небольшие углубления, так называемые ямки грануляций; их особенно много возле сагиттального шва свода черепа. Грануляции паутинной оболочки представляют собой органы, осуществляющие путем фильтрации отток спинномозговой жидкости в венозное русло.

Внутренняя поверхность паутинной оболочки обращена к мозгу. На вы-

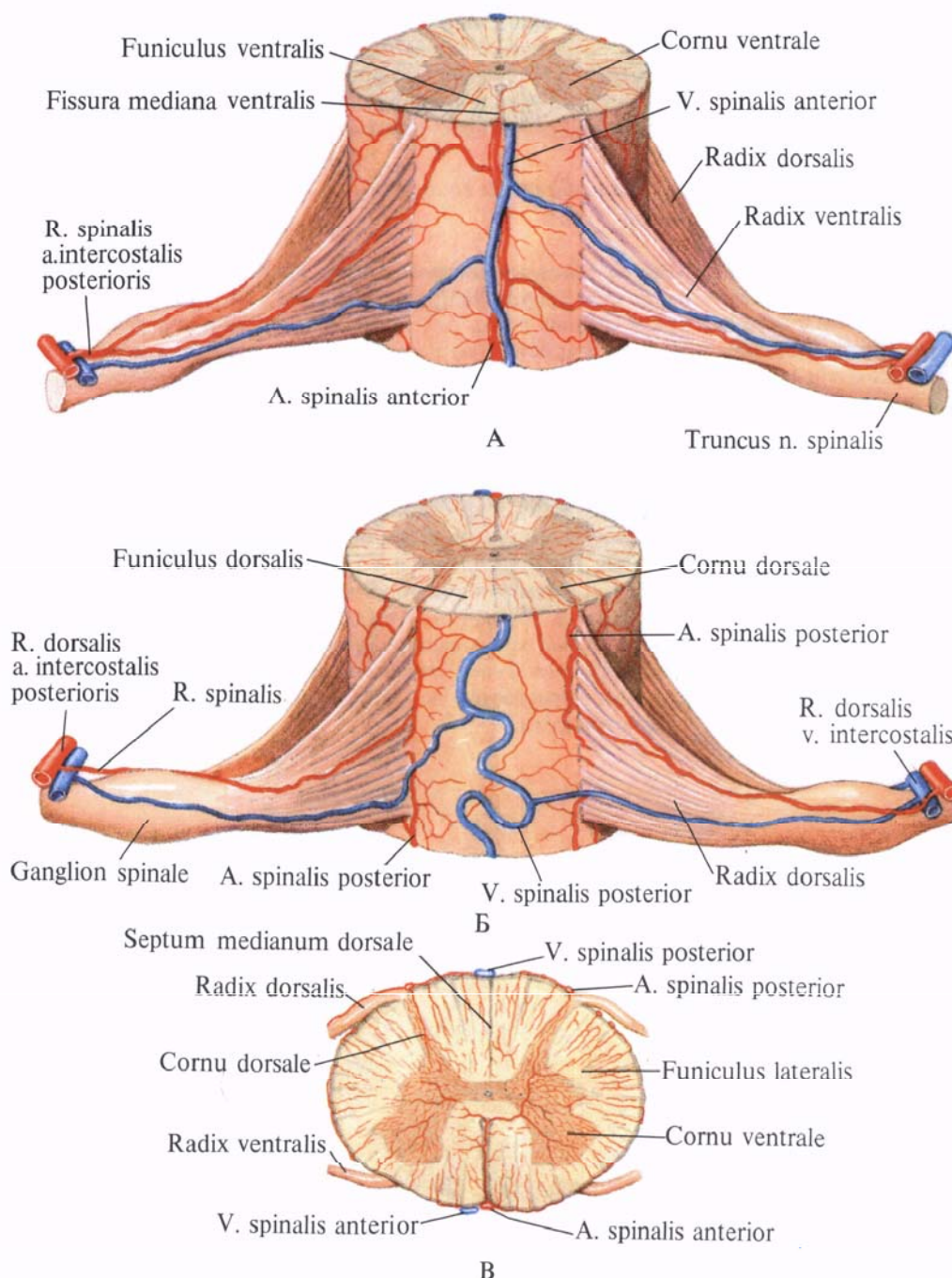
дающихся частях извилин головного мозга она тесно прилежит к мягкой оболочке головного мозга, не следуя, однако, за последней в глубину борозд и щелей. Таким образом, паутинная оболочка головного мозга перекидывается как бы мостиками от

извилины к извилине, а в местах, где сращения отсутствуют, остаются пространства, называемые *подпаутинными пространствами, cavitates subarachnoideale*.

Подпаутинные пространства всей поверхности головного мозга, как и спинного, сообщаются между собой. В некоторых местах эти пространства довольно значительны и носят название *подпаутинных цистерн, cisternae subarachnoideae* (рис. 963, 964). Выделяются наиболее крупные цистерны:

965. Артерии и вены спинного мозга, aa. et vv. spinales.

А — вид спереди. Б — вид сзади. В — вид сверху.



1) *мозжечково-мозговая цистерна, cisterna cerebellomedullaris*, залегает между мозжечком и продолговатым мозгом;

2) *цистерна латеральной ямки большого мозга, cisterna fossae lateralis cerebri*,— в латеральной борозде, соответствующая латеральной ямке большого мозга;

3) *межножковая цистерна, cisterna interpeduncularis*,— между ножками мозга;

4) *цистерна перекреста, cisterna chiasmatis*,— между перекрестом зрительных нервов и лобными долями мозга.

Кроме того, встречается ряд крупных подпаутинных пространств, которые можно отнести к цистернам: идущая вдоль верхней поверхности и колена мозолистого тела *цистерна мозолистого тела*; расположенная на дне поперечной щели большого мозга, между затылочными долями полушарий и верхней поверхностью мозжечка, *обходящая цистерна*, имеющая вид канала, идущего по бокам ножек мозга и крыше среднего мозга; *боковая цистерна моста*, залегающая под средними мозжечковыми ножками, и, наконец, в области базилярной борозды моста — *средняя цистерна моста*.

Подпаутинные полости мозга сообщаются между собой, а также через срединную и латеральные апертуры с полостью IV желудочка, а через последний — с полостью остальных желудочков мозга.

В подпаутинном пространстве собирается *спинномозговая жидкость, liquor cerebrospinalis*, из разных отделов мозга.

Отток жидкости отсюда идет через периваскулярные, периневральные щели и через грануляции паутинной оболочки в лимфатические и венозные пути.

МЯГКАЯ МОЗГОВАЯ ОБОЛОЧКА

Мягкая мозговая оболочка, pia mater, образована нежной рыхлой соединительной тканью, в которой залегает большое количество сосудов, проникающих в вещество мозга, и нервов. Сопровождающая сосуд в вещество мозга, мягкая оболочка образует вокруг него как бы влагалище — *сосудистую основу, tela choroidea*. В последней имеются вокругсосудистые пространства — узкие щели, сообщающиеся с подпаутинными пространствами.

Мягкая оболочка спинного мозга

Мягкая оболочка спинного мозга, pia mater spinalis (рис. 965), несколько толще и крепче, чем в головном мозге. Плотнее прилегая к наружной поверхности мозга, она проникает в его переднюю щель. Мягкая оболочка состоит из наружной и внутренней пластинок. *Наружная пластинка, lamina externa*, образует зубчатые связки, которые начинаются от мягкой оболочки между передними и задними корешками и прикрепляются к твердой оболочке, фиксируя обе оболочки одну к другой. *Внутренняя пластинка, lamina interna*, при помощи *наружной глиальной мембраны, membrana gliae externa*, сростается с веществом спинного мозга.

Мягкая оболочка головного мозга

Мягкая оболочка головного мозга, pia mater encephali (см. рис. 962), прилегает непосредственно к веществу головного мозга и проникает в глубь всех борозд и щелей; только на выступающих частях извилин она тесно сростается с паутинной оболочкой. Мягкая оболочка головного мозга менее крепко связана с поверхностью мозга, чем мягкая оболочка спинного мозга. Кровеносные сосуды, залегающие в ней, соединяют ее с головным мозгом, и, по мнению некоторых авторов, узкая щель, так называемое надмозговое, или субпиаальное, пространство, отделяет ее от поверхности мозга.

Вокругсосудистые пространства, отделяя мягкую оболочку от сосудов, образуют их влагалище — *сосудистую основу, tela choroidea*. Эти пространства сообщаются с подпаутинным пространством.

Проникая в поперечную щель мозга и поперечную щель мозжечка, мягкая мозговая оболочка натянута между частями, ограничивающими эти щели, и тем самым замыкает сзади полости III и IV желудочков.

С мягкой оболочкой головного мозга связаны *сосудистые сплетения, plexus choroidei*, и *сосудистые основы, tela choroideae*, боковых, III и IV желудочков мозга.

Мягкая оболочка головного мозга иннервируется главным образом нервами, отходящими от сплетений, сопровождающих внутреннюю сонную и позвоночную артерии, и кровоснабжается ветвями этих артерий.

ПЕРИФЕРИЧЕСКАЯ НЕРВНАЯ СИСТЕМА

Черепные нервы

110

Спинномозговые нервы

143

Живой организм работает по принципу рефлекса (отражения) и представляет собой уникальную систему, способную к самоуправлению, что осуществляется за счет ввода информации от воспринимающих нервных приборов, переработки ее в центрах и передачи управляющих сигналов на периферию. Структурную основу каналов ввода и передачи информации составляет периферическая нервная система. По одним каналам информация поступает с периферии в центры спинного и головного мозга — это афферентные, чувствительные, нервы, *nn. sensories*, по другим — из центров на периферию в составе эфферентных, двигательных, нервов, *nn. motorius*.

Воспринимают раздражение специализированные нервные приборы — рецепторы, *receptores*, в которых энергия раздражителя превращается в сигналы, идущие по восходящим путям.

Афферентные и эфферентные волокна идут в составе нервов, относящихся к периферической нервной системе.

Нервы, отходящие от головного мозга, называются *черепными нервами*, *nn. craniales*, а отходящие от спинного мозга, — *спинномозговыми нервами*, *nn. spinales*. К последним относятся также нервные клетки, выселившиеся за пределы центральной нервной системы.

Каждый нерв представляет собой совокупность отростков нервных клеток. Отдельные группы нервных волокон окружены наружной соединительной оболочкой — *периневрием*, *perineurium*. Отростки периневрия проникают между отдельными нервными волокнами, образуя внутреннюю соединительнотканную оболочку, — *эндоневрий*, *endoneurium*.

Весь нерв окружен соединительной тканью, образующей *эпиневрий*, *epineurium* (рис. 966).

В состав нервного волокна входит отросток нервной клетки — осевой цилиндр, или аксон, который в одних волокнах покрыт снаружи нейролеммой, содержащей *слой миелина*, *stratum myelini*, а в других — нейролеммой, не содержащей миелина.

Волокна первого типа носят название *миелиновых нервных волокон*, *neurofibrae myelinatae*. У таких волокон миелиновый слой не сплошной, а местами прерывается так называемыми насечками миелина, в области которых осевой цилиндр покрыт только нейролеммой. Волокна второ-

го типа называются *безмиелиновыми нервными волокнами*, *neurofibrae nonmyelinatae*.

Миелиновые нервные волокна образуют основную массу черепных и спинномозговых нервов. Безмиелиновые нервные волокна встречаются главным образом в вегетативной (автономной) нервной системе (послеузловые волокна), а также среди волокон некоторых чувствительных путей (например, болевой чувствительности).

Нервные волокна, входящие в состав нервов, являются отростками морфологически и функционально различных нервных клеток: а) двигательных, лежащих в сером веществе передних столбов спинного мозга или в двигательных ядрах черепных нервов, в стволовой части головного мозга; б) чувствительных, образующих *спинномозговые узлы*, *ganglia spinalia*, спинномозговых нервов или соответствующие им узлы черепных нервов; в) вегетативных, располагающихся в боковых столбах спинного мозга, в узлах симпатических стволов либо в нервных узлах межорганных или внутриорганных автономных сплетений.

Соответственно нервные волокна подразделяются на *двигательные* [*эфферентные*], *neurofibrae efferentes*, среди которых выделяются вегетативные (автономные), и *чувствительные* [*афферентные*], *neurofibrae afferentes*.

Двигательные нервные волокна иннервируют соматические мышцы, в которых заканчиваются двигательными окончаниями.

Чувствительные нервные волокна начинаются разнообразными рецепторами во всех органах и тканях тела, откуда они несут импульсы в центральную нервную систему.

Волокна вегетативной (автономной) нервной системы (симпатические и парасимпатические) направляются к внутренностям, кровеносным сосудам, образованиям кожи (волосы, железы), к мышцам и др. [см. «Вегетативная (автономная) нервная система»].

В зависимости от того, какого вида нервные волокна преимущественно входят в состав нерва, различают нервы двигательные, чувствительные, смешанные и вегетативные (автономные). Нервы появляются на поверхности мозга двигательными или чувствительными корешками. Двигательные корешки являются аксонами

двигательных клеток, находящихся в спинном и головном мозге, а чувствительные — аксонами нервных клеток спинномозговых узлов (или узлов черепных нервов).

В двигательном нерве волокна, не прерываясь, достигают иннервируемого органа.

Чувствительный нерв образуется дистальнее чувствительного (черепного или спинномозгового) узла так, что его волокна, направляющиеся от узла на периферию, являются дендритами заложенных в нем нервных клеток.

Двигательные волокна только прилегают к указанным узлам. К периферии от узлов чувствительные и двигательные волокна образуют смешанный нерв (см. «Спинномозговые нервы»).

Направляясь на периферию, смежные нервы соединяются друг с другом, обмениваются волокнами, образуя между собой различной формы петли и аркады. Такого типа соединения, относящиеся к нервам, направляющимся к определенной части тела, носят название *нервного сплетения*, *plexus nervorum*.

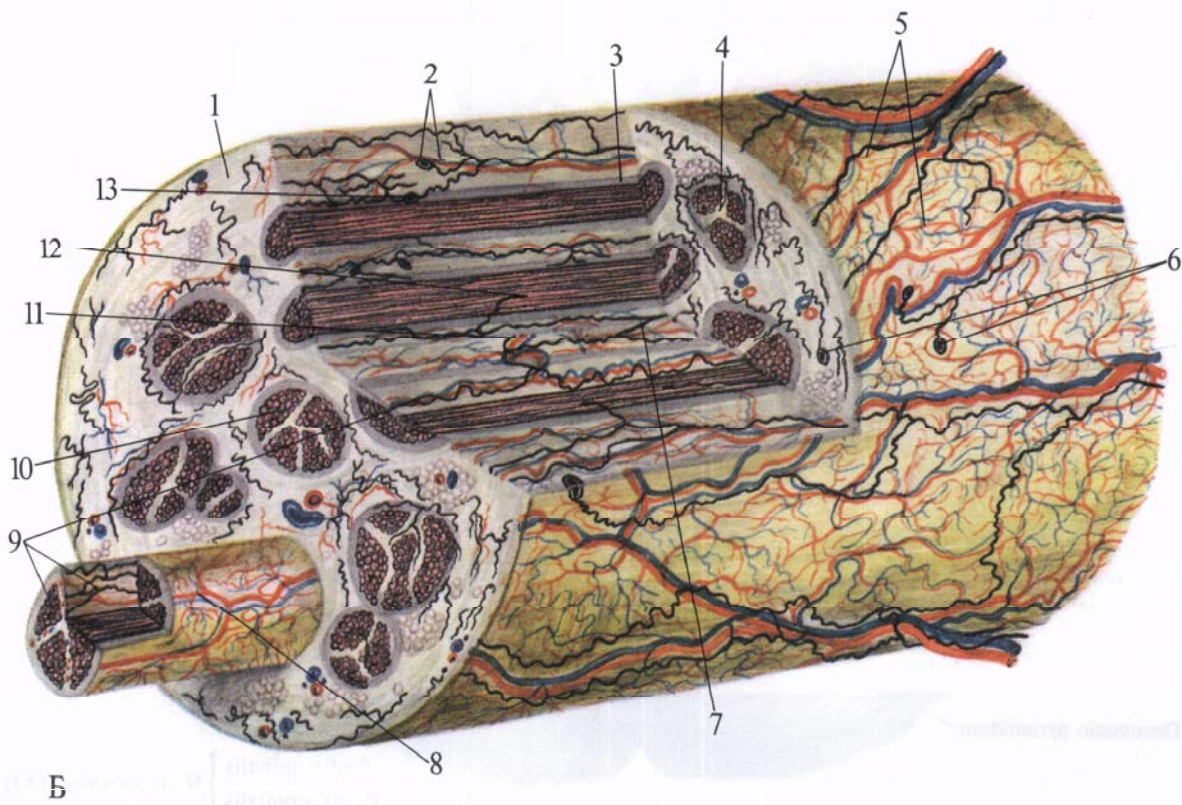
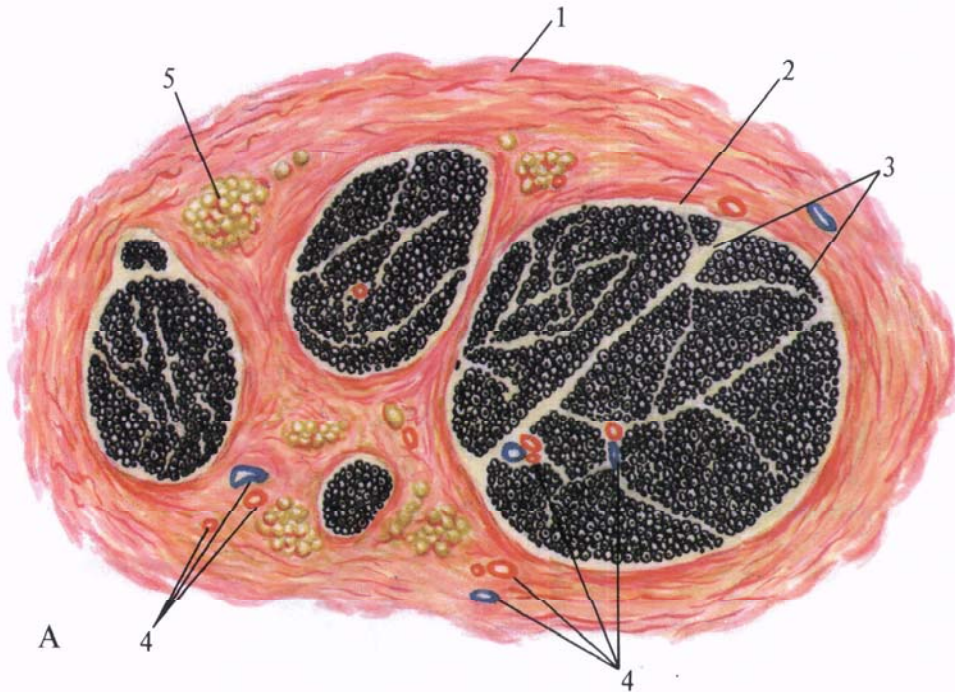
Различают сплетения как соматических, так и вегетативных нервов.

Все периферические нервы на основании их топографоанатомических особенностей делят на *черепные нервы*, *nn. craniales*, — 12 пар; *спинномозговые нервы*, *nn. spinales*, — 31 пара и *вегетативные (автономные) нервы*.

966. Строение периферического нерва (схема) (по Д. Сигалевичу). (Создана на основании макроскопического изучения нервов и сосудов тотальных участков оболочек нервных стволов, обработанных методом импрегнации нитратом серебра.)

А — поперечное сечение периферического нерва: 1 — эпиневрий; 2 — периневрий; 3 — эндоневрий; 4 — сосуды в оболочках нерва; 5 — жировая ткань.

Б — иннервация и кровоснабжение периферического нерва: 1 — эпиневрий; 2 — внутреннее эпиневримальное сосудисто-нервное сплетение; 3 — периневрий; 4 — эндоневрий; 5 — наружное эпиневримальное сосудисто-нервное сплетение; 6 — пластинчатые тельца в эпиневрии; 7 — околопучковое сосудисто-нервное сплетение; 8 — периневральное сосудисто-нервное сплетение; 9 — эндоневральное сосудисто-нервное сплетение; 10 — миелиновые нервные волокна; 11 — сосуды и нервы, проникающие в периневрий и эндоневрий; 12 — отделение нервного волокна от пучка к оболочкам нервного ствола; 13 — пластинчатое тельце в периневрии.



ЧЕРЕПНЫЕ НЕРВЫ

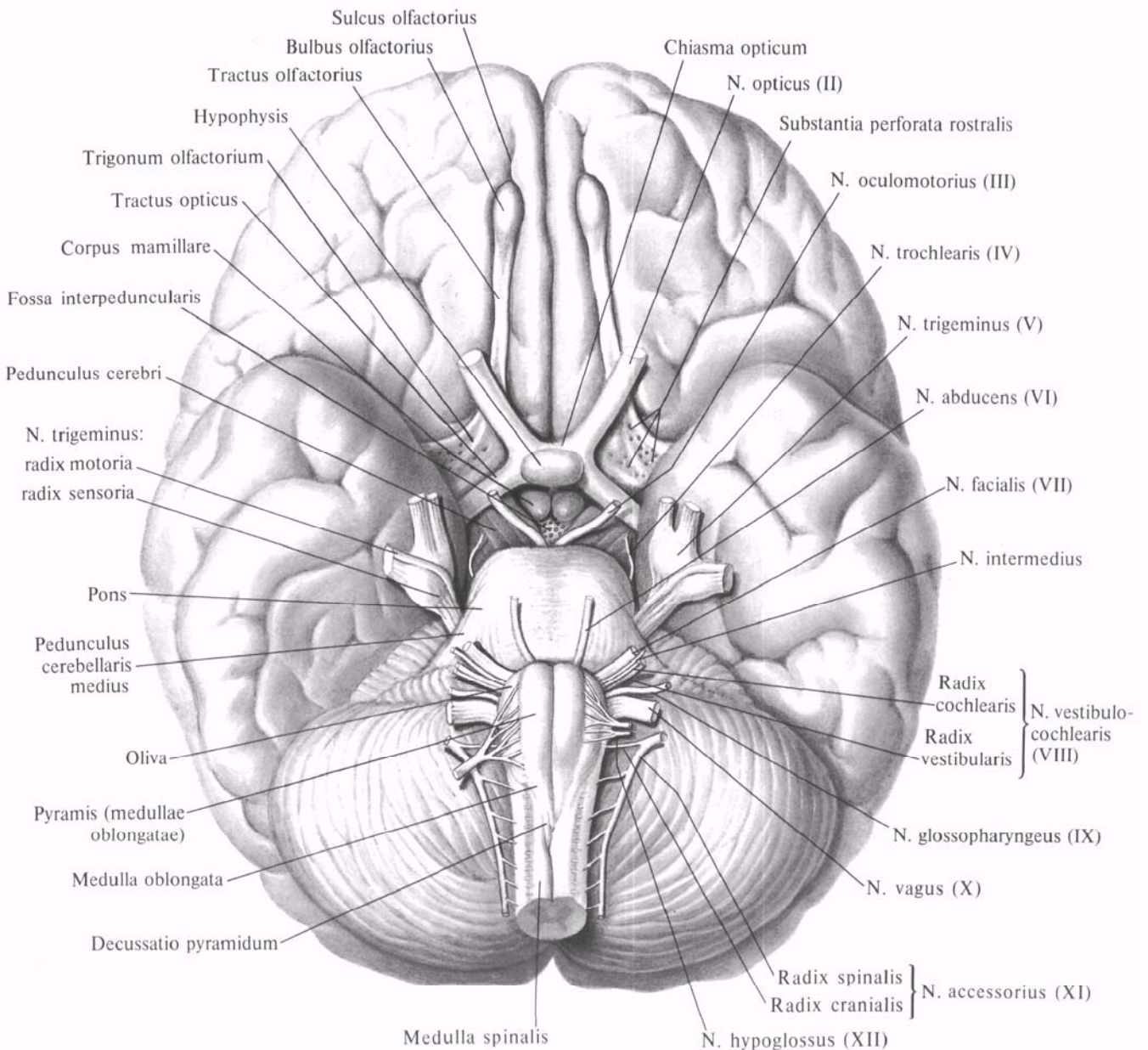
Черепные нервы, nn. craniales, анатомически связаны в основном со стволом мозга, где расположены их ядра. Местом выхода черепных нервов является основание мозга (рис. 967).

К черепным нервам относятся:

1. Обонятельные нервы, *nn. olfactorii* (I)
2. Зрительный нерв, *n. opticus* (II)
3. Глазодвигательный нерв, *n. oculomotorius* (III)
4. Блоковый нерв, *n. trochlearis* (IV)

967. Черепные нервы, nn. craniales.
(Нижняя поверхность головного мозга и места выхода черепных нервов.)

5. Тройничный нерв, *n. trigeminus* (V)
6. Отводящий нерв, *n. abducens* (VI)
7. Лицевой нерв [промежуточно-лицевой нерв], *n. facialis* [*n. intermediofacialis*] (VII)
(Промежуточный нерв, *n. intermedius*)
8. Преддверно-улитковый нерв, *n. vestibulocochlearis* (VIII)
9. Языкоглоточный нерв, *n. glossopharyngeus* (IX)
10. Блуждающий нерв, *n. vagus* (X)
11. Добавочный нерв, *n. accessorius* (XI)



12. Подъязычный нерв, *n. hypoglossus* (XII)

Каждый черепной нерв направляется к определенному отверстию основания черепа (рис. 968), через которое и покидает его полость. Далее нервы делятся на конечные ветви, достигающие иннервируемых областей.

До выхода из полости черепа черепные нервы сопровождаются оболочками головного мозга.

Локализация ядер черепных нервов, места выхода их из мозга и из черепа, а также область распределе-

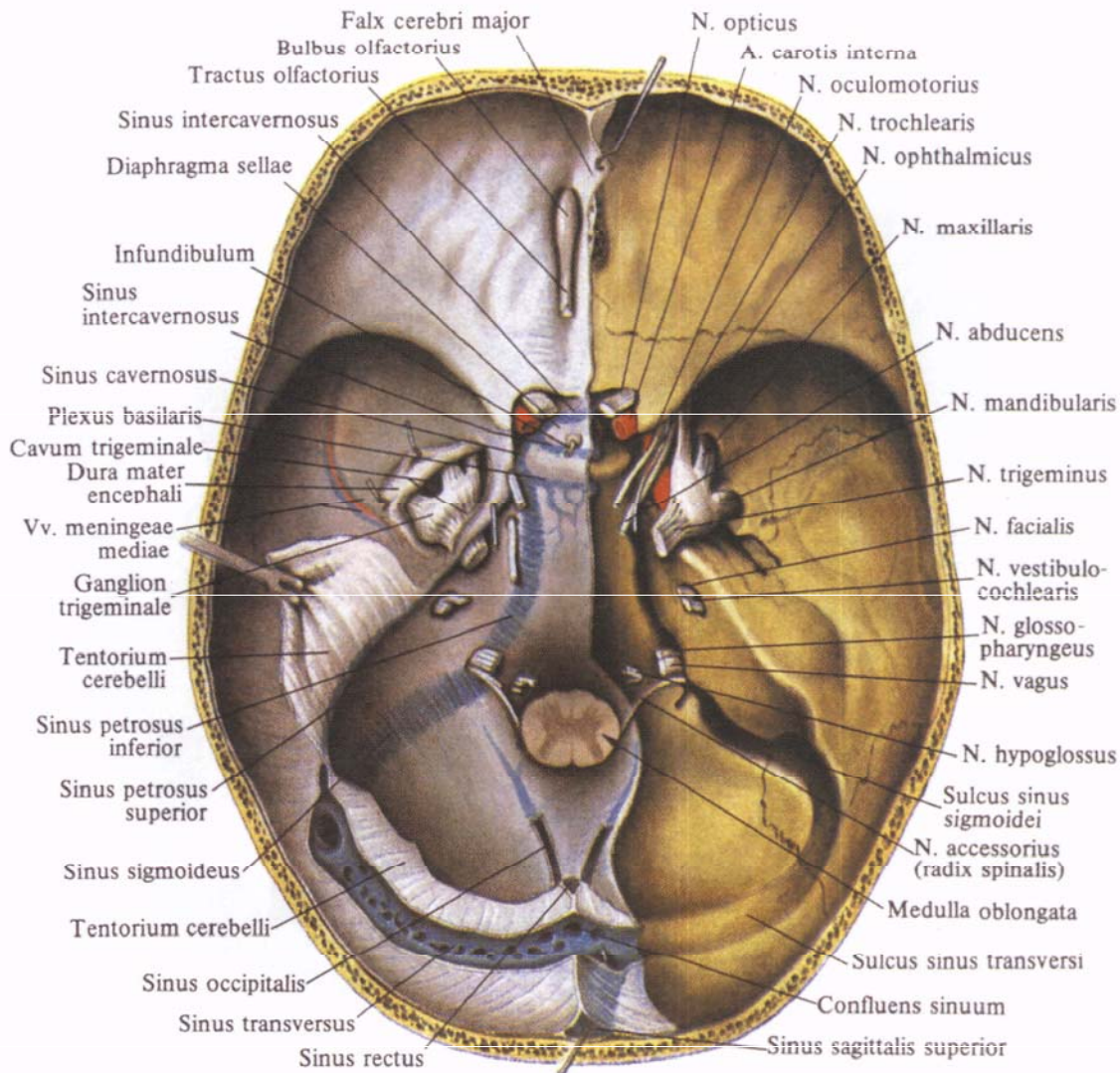
968. Внутреннее основание черепа с проходящими через него черепными нервами; вид сверху.

(Справа удалена твердая оболочка головного мозга; видны места прохождения черепных нервов через твердую оболочку головного мозга и основание черепа; слева вскрыты левый поперечный венозный синус и тройничная полость твердой оболочки головного мозга.)

ния основных ветвей приведены в сводной таблице (см. с. 140).

ОБОНЯТЕЛЬНЫЕ НЕРВЫ

Обонятельные нервы, nn. olfactorii (I пара) (рис. 969; см. рис. 1158), представляют собой нервы специальной чувствительности — обонятельной. Они начинаются от обонятельных нейросенсорных клеток, *cellulae neurosensoricae olfactoricae*, образующих первый нейрон обонятельного пути и залегающих в обонятельной



области слизистой оболочки полости носа. В виде 15—20 тонких нервных стволов (обонятельные нити), состоящих из безмиелиновых нервных волокон, они, не образуя общего ствола обонятельного нерва, проникают через решетчатую пластинку решетчатой кости в полость черепа, где вступают в обонятельную луковицу (здесь лежит тело второго нейрона), переходящую в обонятельный тракт, представляющий собой аксоны клеток, залегающих в обонятельной луковице.

Обонятельный тракт переходит в обонятельный треугольник. Последний состоит преимущественно из нервных клеток и разделяется на две обонятельные полоски, вступающие

в переднее продырявленное вещество, подмозолистое поле и прозрачную перегородку, где находятся тела третьих нейронов. Затем волокна клеток этих образований различными путями достигают коркового конца обонятельного анализатора, залегающего в области крючка и парагиппокампальной извилины (см. «Орган обоняния»).

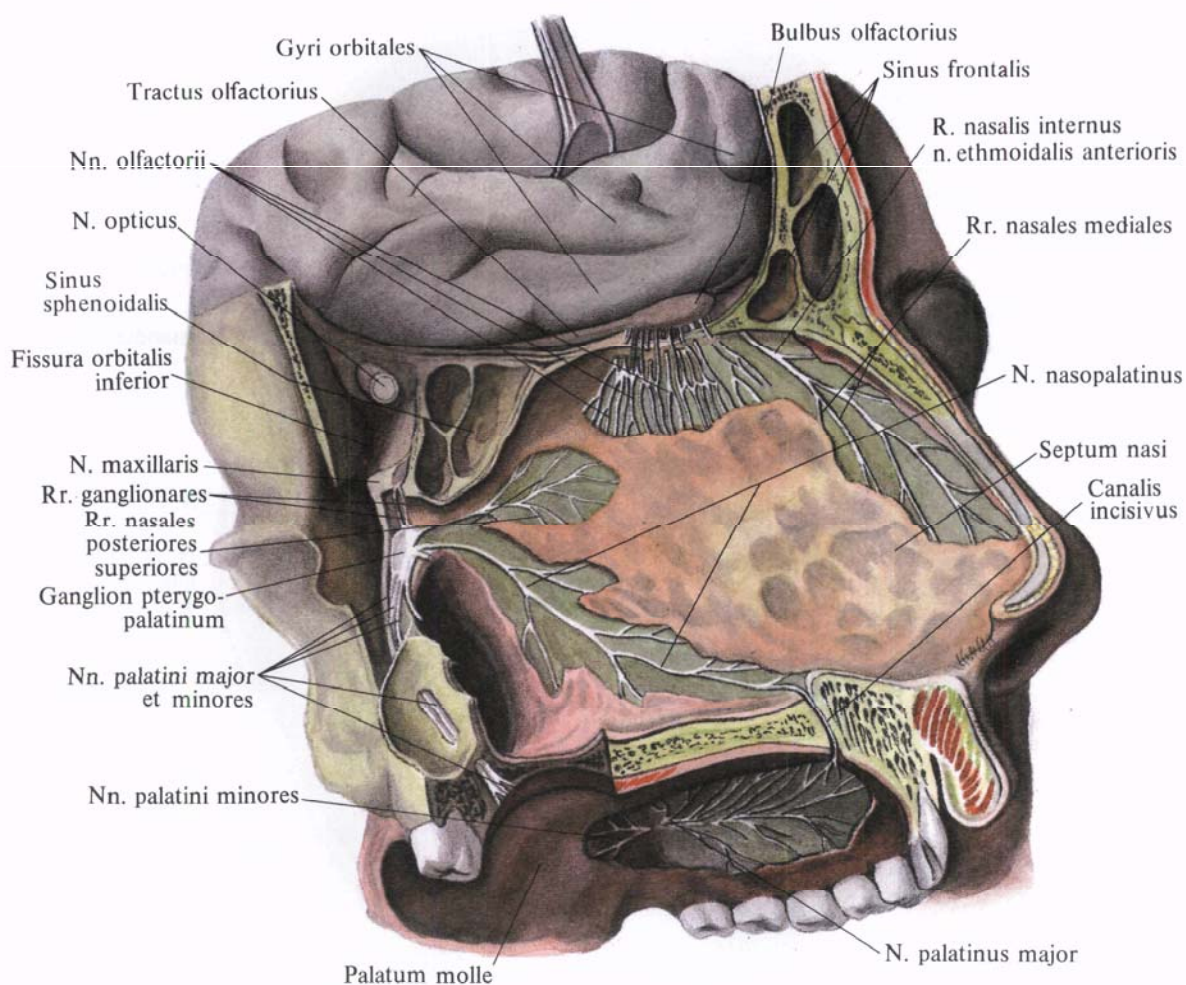
Параллельно обонятельному нерву снаружи от него иногда залегает *концевой нерв, n. terminalis*, образованный несколькими нервными волокнами, проходящими между твердой мозговой оболочкой и перистом. Этот нерв начинается в слизистой оболочке обонятельной области перегородки носа и, пройдя через отверстие

решетчатой пластинки, подходит к медиальной обонятельной полоске несколькими корешками.

ЗРИТЕЛЬНЫЙ НЕРВ

Зрительный нерв, n. opticus (II пара) (рис. 970; см. рис. 967, 968, 1111, 1115), представляет собой нерв специальной чувствительности.

Волокна зрительного нерва берут начало от мультиполярных нервных клеток сетчатки глаза и, прободая сосудистую и белочную оболочки, образуют *внутриглазничную часть зрительного нерва, pars intraocularis n. optici*. Пройдя через толщу жирового тела глазницы, *corpus adiposum*



969. Нервы перегородки носа и твердого неба.

(Правая поверхность перегородки носа; левая половина твердого неба.)

orbitae, зрительный нерв подходит к общему *сухожильному кольцу, annulus tendineus communis*. Этот участок нерва носит название *глазничной части, pars orbitalis*. Затем нерв входит в зрительный канал—это *внутриканальцевая часть нерва, pars intracanalicularis*, а из глазницы в полость черепа выходит *внутричерепная часть, pars intracranialis*. Здесь в области предперекрестной борозды клиновидной кости происходит частичный *перекрест (полуперекрест) волокон зрительных нервов, chiasma opticum*.

Латеральная часть волокон каждого из зрительных нервов направляется дальше по своей стороне.

Медиальная часть переходит на

противоположную сторону, где соединяется с волокнами латеральной части зрительного нерва этой стороны и образует вместе с ними *зрительный тракт, tractus opticus*.

Таким образом, правый зрительный тракт содержит волокна из правой половины обеих сетчаток, а левый—из левой половины.

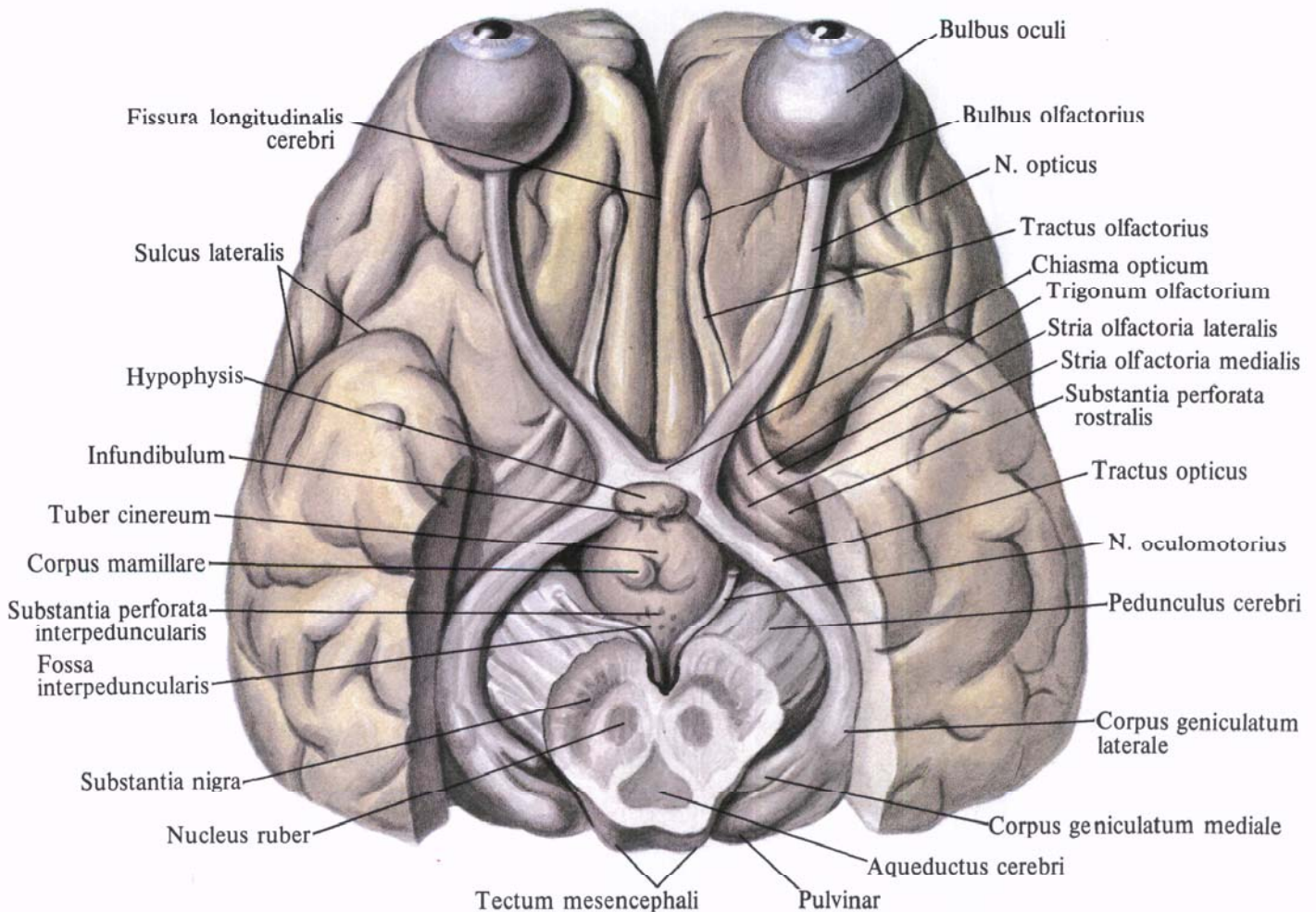
По своему ходу ствол зрительного нерва окружен *внутренним влагалищем зрительного нерва, vagina interna n. optici*, представляющим собой вырост мягкой оболочки головного мозга. Внутреннее влагалище шелеевидным *межвлагалищным пространством, spatia intervaginalis*, отделяется от *наружного влагалища зрительного нерва, vagina externa n. optici*, являю-

щегося выростом паутинной и твердой оболочек головного мозга.

В межвлагалищном пространстве проходят артерии и вены.

Каждый зрительный тракт огибает с боковой стороны ножку мозга и заканчивается в первичных подкорковых зрительных центрах, которые представлены с каждой стороны латеральным коленчатым телом, подушкой таламуса и ядрами верхнего холмика (серый слой верхнего холмика).

Волокна, отходящие от клеток латерального коленчатого тела и подушки, направляются через заднюю ножку внутренней капсулы в полушарие и, образуя зрительную лучистость, заканчиваются в коре медиальной поверхности затылочной доли



970. Зрительные нервы и тракты; нижняя поверхность мозга. (Большая часть височных долей и мост удалены.)

по краям шпорной борозды. Волокна, отходящие от верхних холмиков крыши среднего мозга, идут к ядрам глазодвигательных и других черепных нервов, а также вступают в контакт с клетками передних столбов спинного мозга.

ГЛАЗОДВИГАТЕЛЬНЫЙ НЕРВ

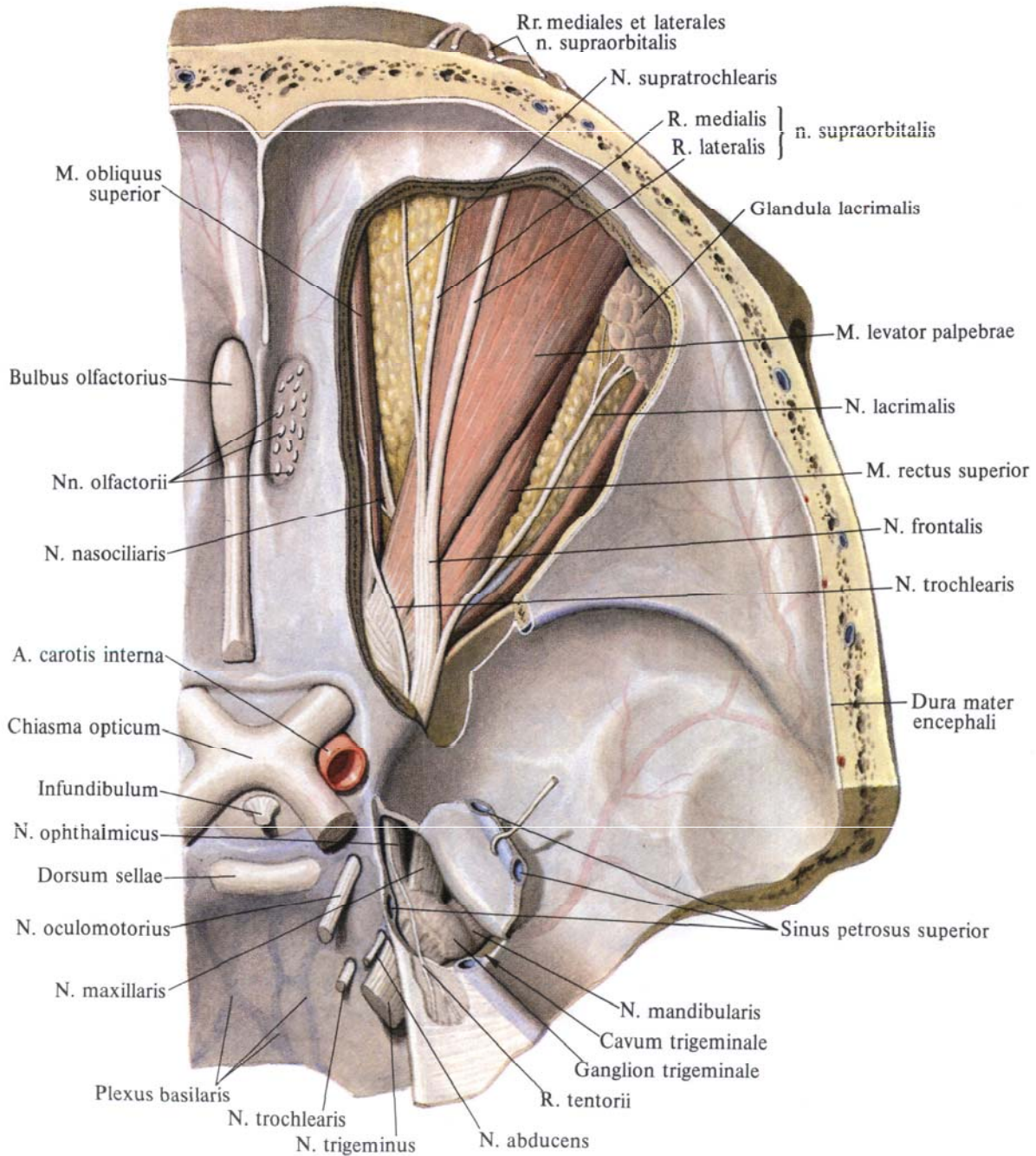
Глазодвигательный нерв, n. oculomotorius (III пара) (рис. 971, 972; см. рис. 967, 968, 970),—смешанный

971. Нервы глазницы, правой; вид сверху.
(Верхняя стенка глазницы удалена; вскрыта полость залегания узла тройничного нерва.)

нерв. Ядра этого нерва лежат в покрышке ножек мозга, на дне водопровода мозга, на уровне верхних холмиков крыши среднего мозга (см. рис. 928, 945, 946).

Глазодвигательный нерв имеет два ядра: *двигательное ядро глазодвигательного нерва, nucleus n. oculomotorius*, и *добавочное ядро глазодвигательного нерва (парасимпатическое), nucleus oculomotorius accessorius (autonomicus)*.

Из вещества мозга глазодвигатель-



ный нерв выходит в области медиальной поверхности ножки, показывается на основании мозга возле переднего края моста, в межножковой ямке.

Затем глазодвигательный нерв, направляясь кпереди, ложится между задней мозговой артерией и верхней мозжечковой артерией, прободает твердую мозговую оболочку и, проходя через верхнюю стенку пещеристого синуса, снаружи от внутренней сонной артерии, входит через верх-

972. Нервы глазницы, правой; вид сверху.

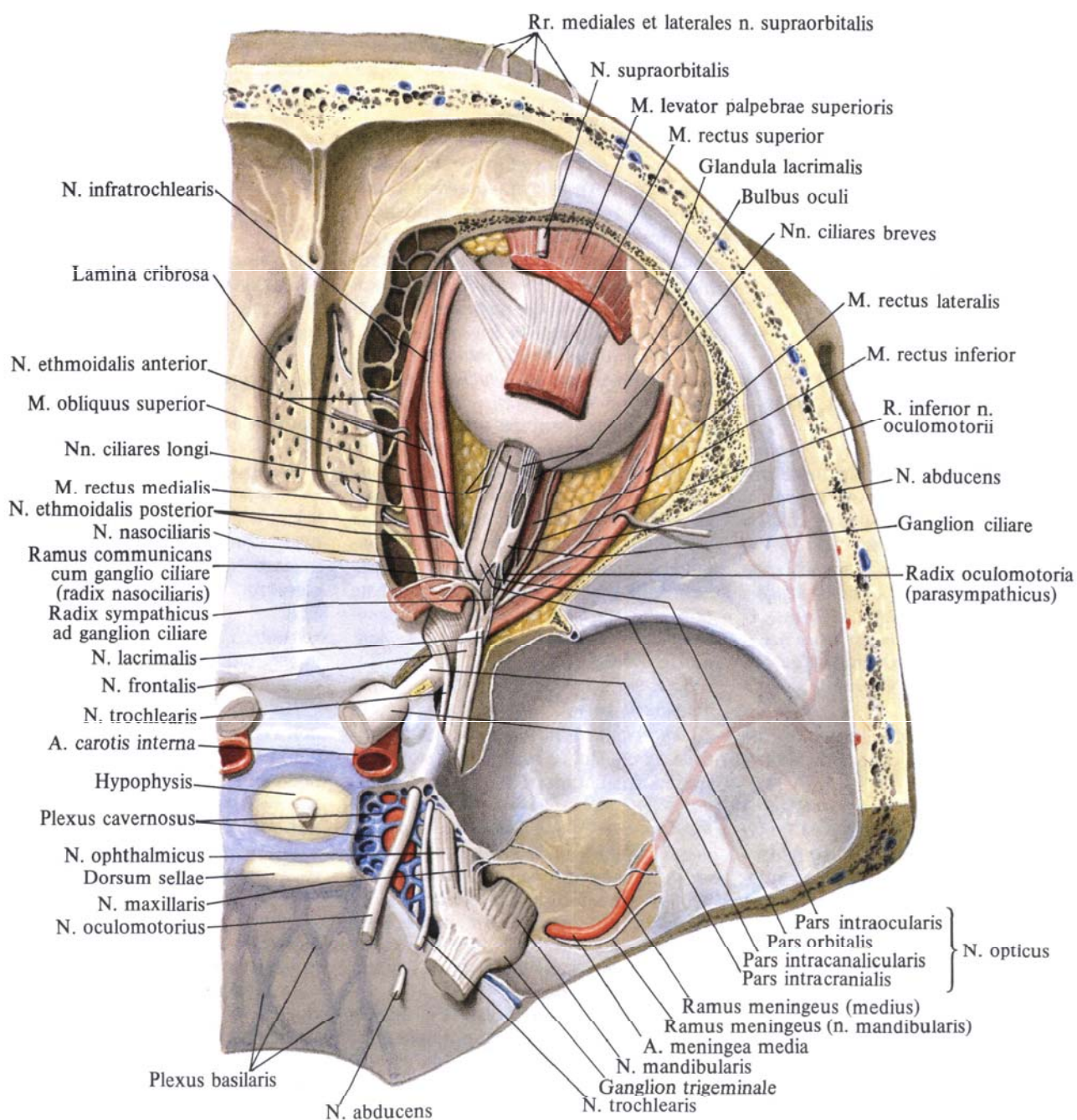
(Верхняя стенка глазницы и частично мышца, поднимающая верхнее веко, и верхняя прямая мышца удалены; пещеристый синус вскрыт, твердая оболочка головного мозга в области узла тройничного нерва удалена.)

нюю глазничную щель в полость глазницы.

Еще до входа в глазницу глазодвигательный нерв делится на две ветви — верхнюю и нижнюю.

1. *Верхняя ветвь, r. superior*, идет по латеральной поверхности зрительного нерва, разделяется на две ветви, которые подходят к мышце, поднимающей верхнее веко, и к верхней прямой мышце глаза.

2. *Нижняя ветвь, r. inferior*, более мощная, вначале, как и верхняя ветвь,



залегают снаружи от зрительного нерва.

Нижняя ветвь в глазнице делится на три ветви, из которых внутренняя подходит к медиальной прямой мышце глаза, средняя, наиболее короткая, иннервирует нижнюю прямую мышцу и наружная, самая длинная, проходит вдоль нижней прямой мышцы к нижней косой мышце. От последней ветви отходит *глазодвигательный корешок (парасимпатический)*, *radix oculomotoria [parasymphathica]*, состоящий из аксонов клеток добавочного ядра и направляющийся к ресничному узлу (см. рис. 973).

В составе глазодвигательного нерва, помимо указанных двигательных и парасимпатических волокон, проходят симпатические волокна, подходящие к нему от симпатического внутреннего сонного сплетения, окружающего внутреннюю сонную артерию, и чувствительные волокна, отходящие от глазного нерва, ветви тройничного нерва.

БЛОКОВЫЙ НЕРВ

Блоковый нерв, n. trochlearis (IV пара) (см. рис. 932, 967, 968, 971, 972),— двигательный нерв.

Ядро блокового нерва, nucleus n. trochlearis, лежит в покрывке ножек мозга, на дне водопровода мозга, на уровне нижних холмиков крыши среднего мозга (см. рис. 945, 946). Аксоны клеток правого и левого ядер образуют *перекрест блоковых нервов, decussatio nn. trochlearium*. Из вещества мозга блоковые нервы показываются позади нижних холмиков по сторонам от уздечки верхнего мозгового паруса.

Каждый блоковый нерв огибает с латеральной стороны ножку мозга.

На основании мозга нерв выходит из щели между височной долей полушария и ножкой мозга. Затем, направляясь кпереди, блоковый нерв прободает твердую оболочку головного мозга и следует в наружной стенке пещеристого синуса, через верхнюю глазничную щель входит в полость глазницы, располагается поверх сухожильного кольца рядом с глазным нервом, над глазодвигательным нервом и, направляясь несколько медиально, подходит к верхней косой мышце.

ТРОЙНИЧНЫЙ НЕРВ

Тройничный нерв, n. trigeminus (V пара) (рис. 973—982; см. рис. 967—969, 971, 972), по своему характеру смешанный. Различают двигательное и чувствительные ядра тройничного нерва (см. рис. 945, 946).

Двигательное ядро тройничного нерва, nucleus motorius n. trigemini, залегает в задней части моста, в срединном возвышении, кпереди и несколько кнаружи от ядра отводящего нерва. Со стороны ромбовидной ямки оно проецируется кнутри от голубоватого места.

Отростки клеток этого ядра идут в нисходящем направлении и образуют *двигательный корешок, radix motoria*.

Чувствительные ядра:

1. *Мостовое ядро тройничного нерва, nucleus pontinus n. trigemini*, лежит в задней части моста, кнаружи и кзади от двигательного ядра, в области голубоватого места, и состоит из клеток, на которых оканчиваются восходящие волокна *чувствительного корешка, radix sensoria*, идущие от *тройничного узла, ganglion trigeminale*.

2. *Спинномозговое (нижнее) ядро тройничного нерва, nucleus spinalis [inferior] n. trigemini*, вытянутой формы, располагается в задних отделах продолговатого мозга, доходя до верхних шейных сегментов спинного мозга на месте студенистого вещества заднего рога. На составляющих его клетках оканчиваются нисходящие волокна чувствительного корешка тройничного нерва. Эти волокна образуют *спинномозговую путь тройничного нерва, tractus spinalis n. trigemini*.

3. *Ядро среднего мозга пути тройничного нерва, nucleus mesencephalicus n. trigemini*, поднимается вдоль моста и среднего мозга до задней комиссуры. Клетки этого ядра сопровождают *среднемозговую путь тройничного нерва, tractus mesencephalicus n. trigemini*.

На основании мозга тройничный нерв показывается из толщи моста у места отхождения от последнего средней мозжечковой ножки двумя частями: чувствительным и двигательным корешками.

Обе части направляются вперед и несколько латерально и проникают в щель между листками твердой мозговой оболочки. По ходу чувствительного корешка, между листками

твердой мозговой оболочки образуется *тройничная полость, cavum trigeminale*, которая расположена на тройничном вдавлении, на вершине пирамиды височной кости. В полости залегают сравнительно больших размеров (длиной от 15 до 18 мм) тройничный узел, располагающийся вогнутостью кзади и выпуклостью кпереди.

Тройничный узел представляет собой совокупность нервных клеток. Отростки этих клеток, идущие к центру, образуют *чувствительный корешок, radix sensoria*, тройничного нерва, а отростки, направляющиеся на периферию,— чувствительные волокна всех ветвей тройничного нерва.

От переднего выпуклого края тройничного узла отходят три основные ветви тройничного нерва: первая ветвь, или глазной нерв; вторая ветвь, или верхнечелюстной нерв, и третья ветвь, или нижнечелюстной нерв.

Двигательный корешок, radix motoria, огибает тройничный узел с внутренней стороны, направляется к овальной отверстию, где вступает в состав третьей ветви тройничного нерва.

Глазной нерв

Глазной нерв, n. ophthalmicus (см. рис. 971—978, 891), чувствительный, является верхней и самой меньшей из ветвей тройничного нерва. Направляясь вверх и вперед, он прободает наружную стенку пещеристого синуса, принимает здесь ветвь от внутреннего сонного симпатического нервного сплетения и, ложась латеральнее отводящего нерва и ниже блокового нерва, покидает череп через верхнюю глазничную щель.

До своего выхода из черепа глазной нерв отдает тонкие ветви, иннервирующие твердую оболочку головного мозга в области намета мозжечка,— *тенноториальную ветвь, r. tentorii* (см. рис. 971).

Вступая в глазницу, нерв делится на 3 основные ветви.

1. *Лобный нерв, n. frontalis*,— самый мощный, идет непосредственно под верхней стенкой глазницы вперед и делится на две ветви:

1) *надблоковый нерв, n. supra-trochlearis* (см. рис. 976, 977), направляется кнутри, проходя над блоком верхней косой мышцы, анастомозирует с ветвью подблокового нерва, прободает круговую мышцу глаза

и мышцу, сморщивающую брови, заканчивается в конъюнктиве и коже верхнего века, корня носа и нижнего отдела лба, а также в слезном мешке, иннервируя их;

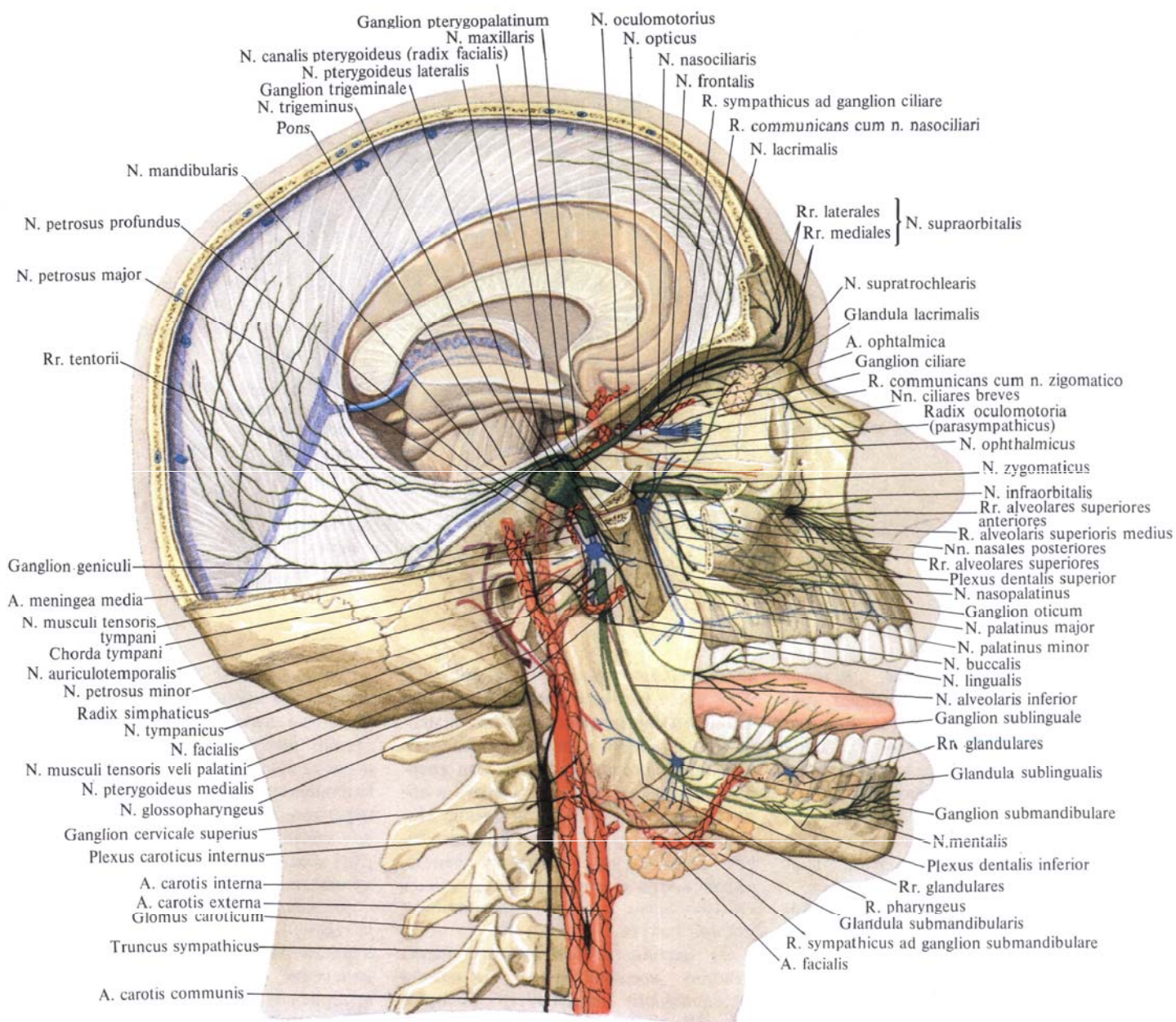
2) надглазничный нерв, *n. supraorbitalis* (см. рис. 977), более мощный, расположен латеральнее предыдущего, направляется вперед под верхней стенкой глазницы, где делит-

ся на две ветви: латеральную, *r. lateralis*, которая, пройдя через надглазничную вырезку, разветвляется в коже лба, достигая теменной и височной областей, и медиальную, *r. medialis*, более тонкую, которая, пройдя через лобную вырезку, заканчивается в коже лба.

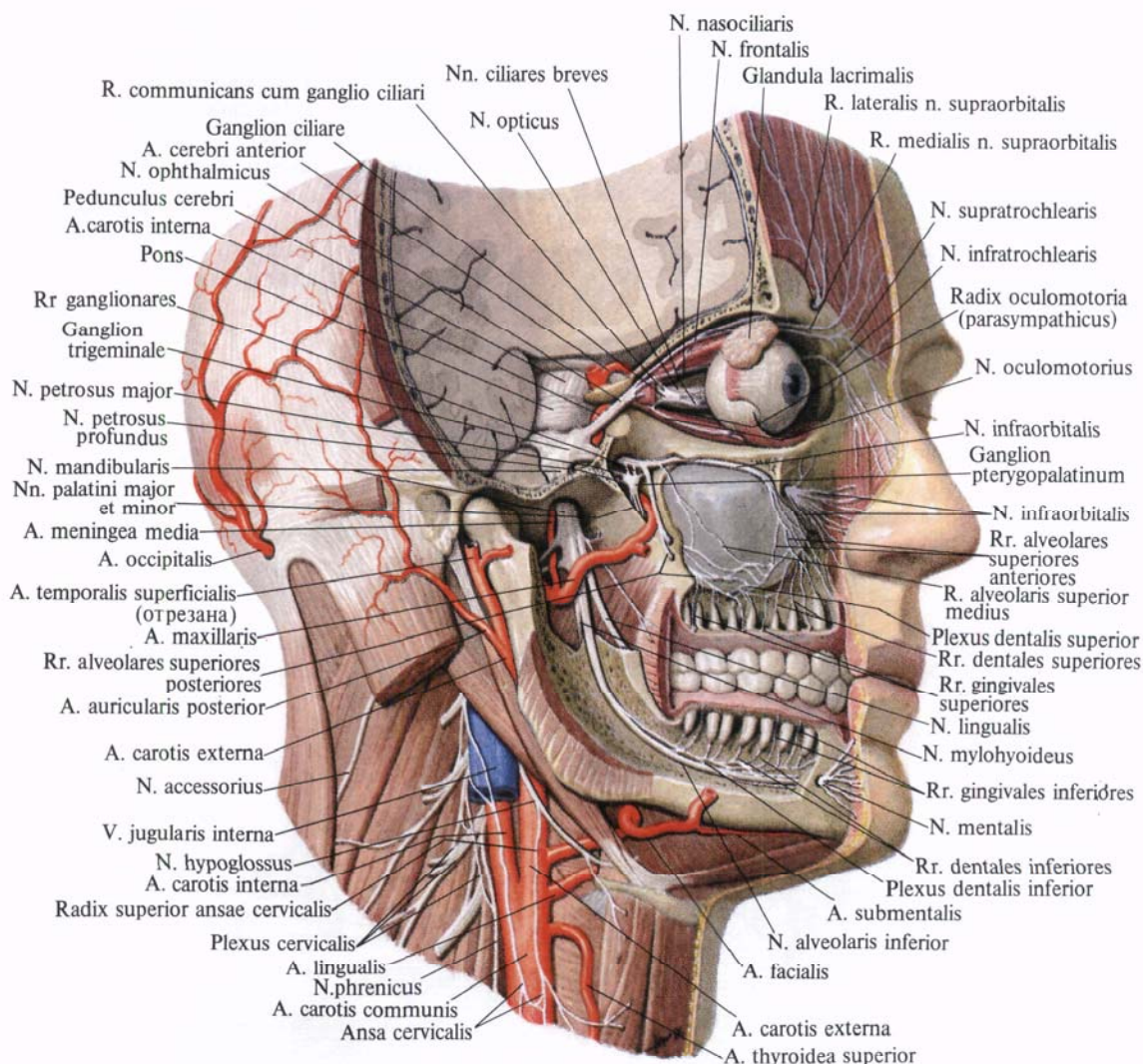
2. Слезный нерв, *n. lacrimalis* (см. рис. 971, 975), идет вдоль наруж-

ной стенки глазницы, заканчиваясь в коже области наружного угла глаза и верхнего века.

На своем пути слезный нерв соединяется соединительной ветвью со скуловым нервом, *r. communicans (cum n. zygomatico)* (ветвь от крылонебного узла). Эта ветвь вместе с ветвями слезного нерва иннервирует слезную железу.



973. Тройничный нерв и автономные (вегетативные) узлы головы; вид справа (полусхематично).



3. Носоресничный нерв, *n. nasociliaris* (см. рис. 972), составляет третью, наиболее глубоко лежащую ветвь глазного нерва. Сопровождая глазную артерию, нерв проходит между верхней прямой мышцей и зрительным нервом, направляется вперед и медиально, идет между верхней косой и внутренней прямой мышцами. Этот нерв отдает ряд ветвей:

1) *подблоковый нерв, n. infratrochlearis*, идет по внутренней стенке глазницы, под верхней косой мышцей и, направляясь вперед, заканчивается в коже медиального угла глаза (*ветви век, rr. palpebrales*) и корня носа, предварительно соединяясь с ветвями надблокового нерва. Подблоковый нерв иннервирует также слезное мяско и слезный мешок;

2) *передний решетчатый нерв,*

n. ethmoidalis anterior (см. рис. 973, 978), выходит через переднее решетчатое отверстие (вместе с одноименными артерией и веной) в полость черепа, располагаясь здесь под твердой оболочкой головного мозга в области передней черепной ямки. Направляясь кпереди, нерв проходит через решетчатую пластинку решетчатой кости в полость носа, отдает тонкую ветвь к слизистой оболочке лобной пазухи.

От переднего решетчатого нерва отходят *носовые ветви, rr. nasales (n. ethmoidalis anterior)*, которые представлены двумя группами ветвей:

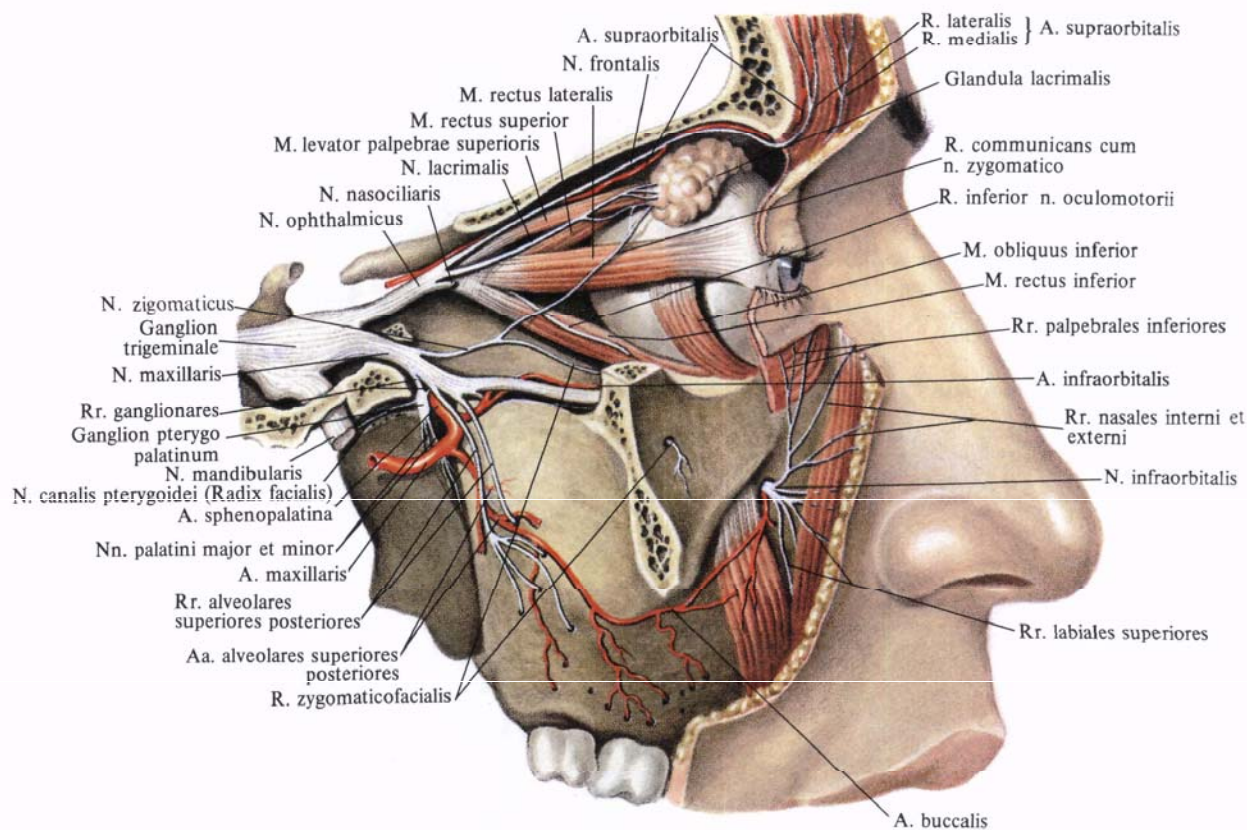
а) *внутренние носовые ветви, rr. nasales interni*, иннервируют слизистую оболочку передней части перегородки носа, отдавая *латеральные*

носовые ветви, rr. nasales laterales, которые заканчиваются в слизистой оболочке переднего отдела боковой стенки полости носа, и *медиальные носовые ветви, rr. nasales mediales*, заканчивающиеся в слизистой оболочке перегородки носа; б) *наружная носовая ветвь, r. nasalus externus*, иннервирует кожу нижней части спинки и верхушки наружного носа;

3) *задний решетчатый нерв, n. ethmoidalis posterior* (см. рис. 973, 978), входит через заднее решетчатое отверстие (вместе с одноименными артерией и веной) в задние решетчатые ячейки и иннервирует слизистую оболочку последних и слизистую оболочку клиновидной пазухи;

4) *длинные ресничные нервы, nn. ciliares longi*, представлены 2—3 небольшими стволами, идущими ме-

974. Нервы головы; тройничный нерв, *n. trigeminus*, правый; вид справа и немного спереди. (Часть головного мозга, верхней и нижней челюстей удалены.)



975. Тройничный нерв, *n. trigeminus*, правый; вид сбоку. (Боковая стенка глазницы удалена.)

диально от зрительного нерва. Они подходят к главному яблоку, соединяются с короткими ресничными нервами от ресничного узла и иннервируют сосудистую оболочку глазного яблока и склеру;

5) соединительная ветвь с ресничным узлом, *r. communicans* (с *ganglio ciliari*), бывает двойной и даже тройной; направляясь вперед, подходит к верхнезадному углу ресничного узла (см. «Головной отдел парасимпатической нервной системы»).

Верхнечелюстной нерв

Верхнечелюстной нерв, *n. maxillaris* (см. рис. 972—977, 1054, 1065), чувствительный. Отойдя от тройничного узла и миновав пещеристый синус, нерв покидает полость черепа через

круглое отверстие и вступает в крыловидно-небную ямку, где делится на основные ветви.

Еще до выхода из черепа нерв отдает (среднюю) менингеальную ветвь, *r. meningeus (medius)*, которая разветвляется в твердой оболочке головного мозга вместе со средней менингеальной артерией (см. рис. 972, 979).

В крыловидно-небной ямке от верхнечелюстного нерва отходят следующие ветви.

1. Подглазничный нерв, *n. infraorbitalis* (см. рис. 976, 977), — наиболее мощная из всех ветвей верхнечелюстного нерва, которая является как бы его прямым продолжением. Из крыловидно-небной ямки нерв через нижнюю глазничную щель входит в полость глазницы, идет в подглазничной борозде и, пройдя подглаз-

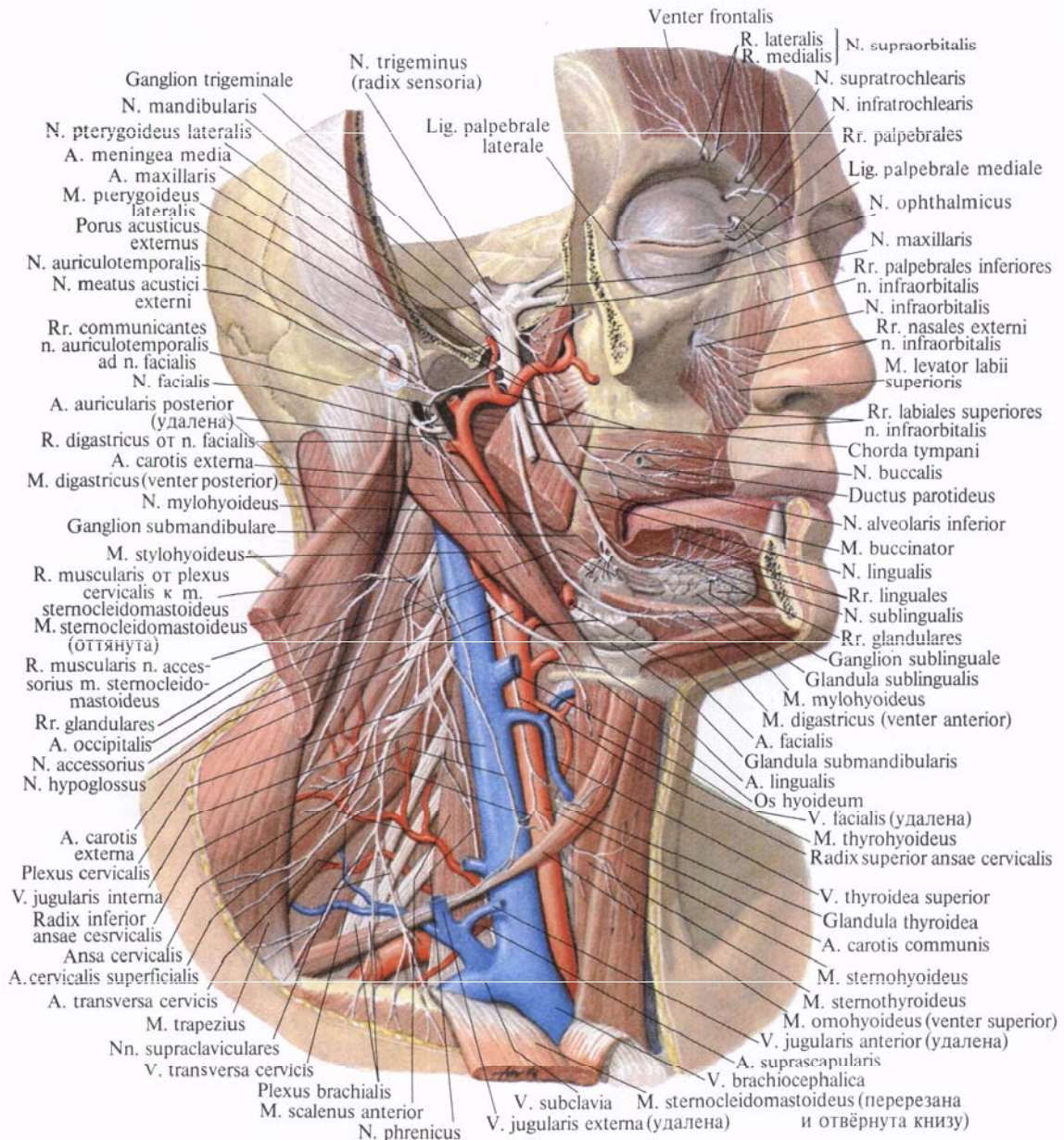
ничный канал, выходит через подглазничное отверстие на переднюю поверхность лица в области клыковой ямки и разделяется на ветви:

1) нижние ветви века, *rr. palpebrales inferiores*, иннервируют кожу нижнего века и область угла глаза;

2) наружные и внутренние носовые ветви, *rr. nasales externi et interni*, многочисленные, иннервируют кожу боковой стенки носа по всей ее длине, начиная от внутреннего угла глаза, до окружности отверстия ноздри;

3) верхние губные ветви, *rr. labiales superiores*, направляются к коже и слизистой оболочке верхней губы, деснам и крыльям носа;

4) верхние альвеолярные нервы, *nn. alveolares superiores*, по пути от подглазничного нерва отдают ветви к зубам верхней челюсти.



а) задние верхние альвеолярные ветви, *rr. alveolares superiores posteriores* (см. рис. 974, 975), начинаются 2—3 ветвями от ствола подглазничного нерва еще до его вхождения в нижнюю глазничную щель, направляются к бугру верхней челюсти и, вступив в одноименные отверстия, проходят по каналам, расположенным в толще кости, к корням трех больших коренных зубов верхней челюсти;

б) средняя верхняя альвеолярная ветвь, *r. alveolaris superior medius*, — довольно мощный ствол. Отходит от подглазничного нерва в подглазничной борозде. Направляясь вниз и впе-

ред, нерв ветвится в толще наружной стенки верхнечелюстной пазухи, анастомозирует с верхним задним и передним альвеолярными нервами и подходит к малым коренным зубам верхней челюсти;

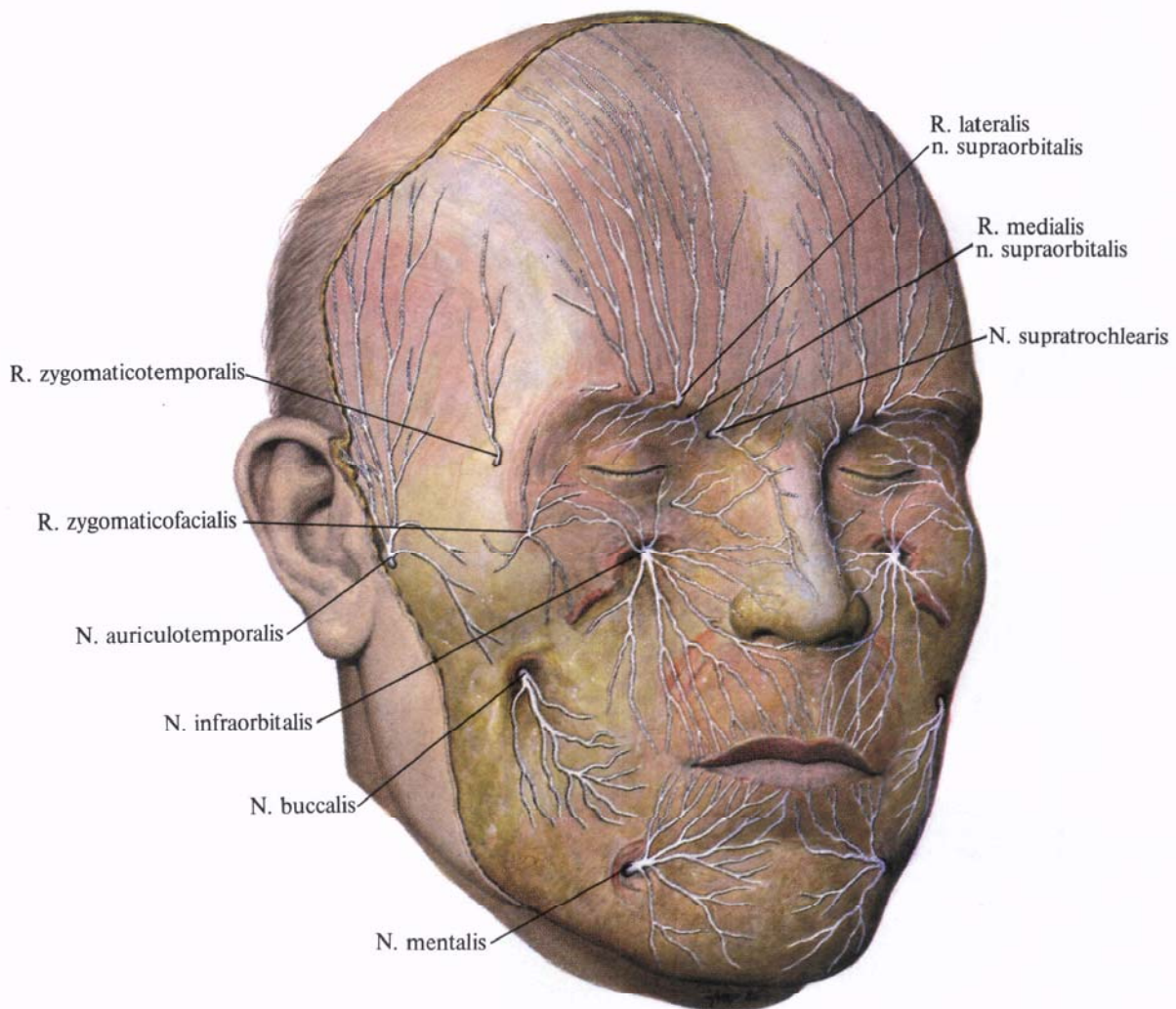
в) передние верхние альвеолярные ветви, *rr. alveolares superiores anteriores* (см. рис. 973, 974), самые мощные. Отходят 1—3 ветвями от подглазничного нерва почти перед его выходом через подглазничное отверстие. Эти ветви проходят через передние альвеолярные каналы в толще передней стенки верхнечелюстной пазухи и, направляясь немного вперед

и вниз, разветвляются на несколько зубных ветвей и носовую ветвь. Первые подходят к резцам и клыкам верхней челюсти, а вторая принимает участие в иннервации переднего отдела слизистой оболочки дна полости носа.

Верхние альвеолярные нервы соединяются между собой в канальцах альвеолярного отростка верхней челюсти и образуют *верхнее зубное сплетение, plexus dentalis superior*. Ветви этого сплетения под названием *верхних зубных и верхних десневых ветвей, rr. dentales et gingivales superiores*, направляются к зубам и соответ-

976. Нервы головы и шеи; вид справа и несколько спереди. (Часть височной, клиновидной, лобной и скуловой костей, а также правая половина нижней челюсти удалены.)

977. Кожные ветви тройничного нерва (полусхематично). (По препаратам А. Миронцовой.)



вующим участкам десны верхней челюсти.

2. Узловые ветви, *rr. ganglionares*, представлены 2—3 короткими тонкими нервами, которые подходят к крылонебному узлу, *ganglion pterygopalatinum* (см. рис. 979).

Часть волокон этих нервов входит в узел; другие соединяются с ветвями, отходящими от крылонебного узла.

Ветви крылонебного узла:

1) глазничные ветви, *rr. orbitales*;
2) медиальные и латеральные верхние задние носовые ветви, *rr. nasales posteriores superiores mediales et laterales*;

3) глоточная ветвь, *r. pharyngeus*;

4) большой небный нерв, *n. palatinus major*;

5) малые небные нервы, *nn. palatini minores*

(описание этих нервов см. «Вегетативная (автономная) нервная система»).

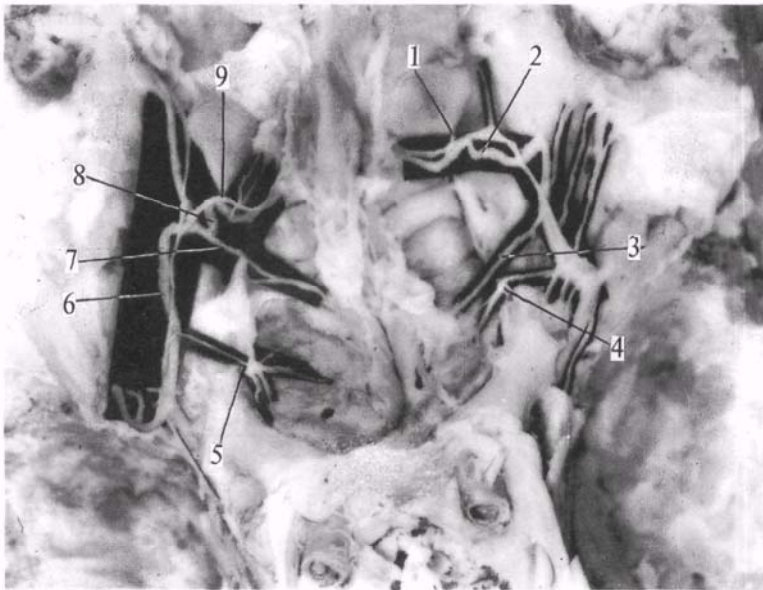
3. Скуловой нерв, *n. zygomaticus*, отходит от верхнечелюстного нерва в области крыловидно-небной ямки и вместе с подглазничным нервом через нижнюю глазничную щель входит в глазницу, располагаясь на ее наружной стенке. По своему ходу скуловой нерв имеет соединительную ветвь со

слезным нервом (от глазного нерва), состоящую из волокон, отходящих от крылонебного узла.

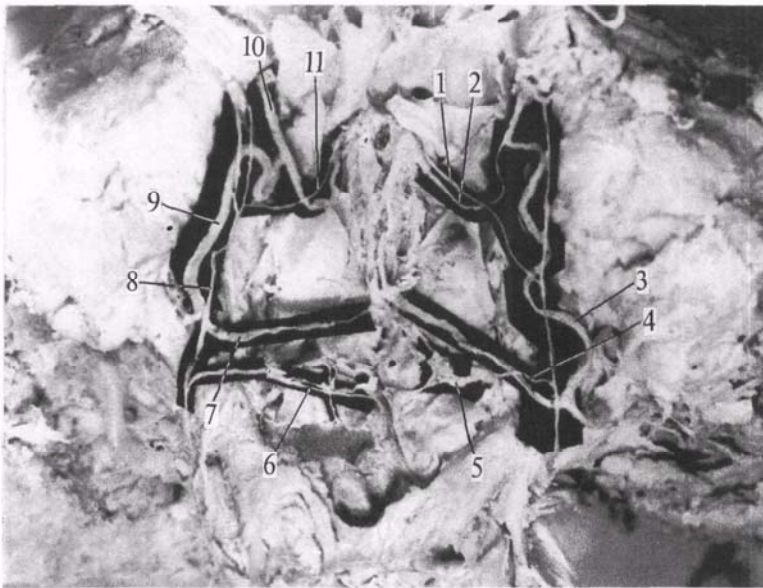
В дальнейшем скуловой нерв входит в скулоглазничное отверстие и внутри скуловой кости делится на две ветви:

1) скулолицевая ветвь, *r. zygomaticofacialis*, выходит из одноименного отверстия, заканчиваясь в коже щеки и латерального угла глаза;

2) скуловисочная ветвь, *r. zygomaticotemporalis*, выходит также из одноименного отверстия и разветвляется в коже виска и латеральной части лба.



А



Б

978. Нервы и сосуды слизистой оболочки лабиринта решетчатой кости. (Препараты Н. Скрипникова.)

А: 1—ветвь переднего решетчатого нерва к слизистой оболочке лобной пазухи; 2, 8—передняя решетчатая артерия; 3—задняя решетчатая артерия; 4—задний решетчатый нерв; 5—разветвления заднего решетчатого нерва; 6—глазная артерия; 7—средняя решетчатая артерия; 9—передний решетчатый нерв.

Б: 1, 8, 11—передний решетчатый нерв; 2—передняя решетчатая артерия; 3, 9—глазная артерия; 4, 6—задний решетчатый нерв; 5—задняя решетчатая артерия; 7—средняя решетчатая артерия; 10—передняя решетчатая артерия.

Оба нерва концевыми ветвями широко соединяются с лицевым нервом.

Нижнечелюстной нерв

Нижнечелюстной нерв, n. mandibularis (см. рис. 972—974, 976, 977, 980—982, 1065), смешанный; он представляет собой наиболее мощную ветвь тройничного нерва. Образуется нижнечелюстной нерв чувствительной ветвью, отходящей от тройничного узла, к которой присоединяется двигательный корешок тройничного нерва. Нижнечелюстной нерв выходит из черепа вниз на его основание через овальное отверстие и делится на две основные ветви—переднюю, преимущественно двигательную, и заднюю, преимущественно чувствительную.

Еще до деления на эти ветви от нижнечелюстного нерва отходит тонкая менингеальная ветвь нижнечелюстного нерва, r. meningeus n. mandibularis (см. рис. 972), которая через остистое отверстие возвращается в полость черепа, иннервируя твердую оболочку головного мозга средней черепной ямки. От задней поверхности нижнечелюстного нерва отходят 3—4 коротких ствола к ушному узлу, ganglion oticum.

От передней ветви отходит ряд нервов:

1. **Жевательный нерв, n. massetericus**, направляется кнаружи и отдает 1—2 тонкие ветви к височно-нижнечелюстному суставу, затем проходит через вырезку нижней челюсти к внутренней поверхности жевательной мышцы и иннервирует ее.

2. **Глубокие височные нервы, nn. temporales profundi**, обычно два нерва (меньший—задний и больший—передний), направляются латерально в щель между верхним краем латеральной крыловидной мышцы и подвисочным гребнем клиновидной кости и, поворачивая вверх на внутреннюю поверхность височной мышцы, разветвляются в ее толще (см. рис. 980—982).

3. **Латеральный крыловидный нерв, n. pterygoideus lateralis**,—короткий, чаще отходит вместе со щечным нервом, подходит к латеральной крыловидной мышце с внутренней стороны, иннервируя ее.

4. **Щечный нерв, n. buccalis**,—довольно мощный нерв, единственный чувствительный из этой группы. Чаще всего проходит между головками латеральной крыловидной мышцы,

следует вперед по латеральной поверхности щечной мышцы и заканчивается в коже и слизистой оболочке щеки; иннервирует также кожу угла рта. У места разветвления имеет соединительные ветви с ветвями лицевого нерва.

От задней ветви отходят следующие нервы:

1. *Медиальный крыловидный нерв, n. pterygoideus medialis*, начинается от внутренней поверхности задней ветви, подходит к медиальной крыловидной мышце и иннервирует ее.

На уровне ушного узла (см. рис. 973, 979) от медиального крыловидного нерва отходят две небольшие ветви:

1) *нерв мышцы, напрягающей барабанную перепонку, n. musculi tensoris tympani*, который направляется не-

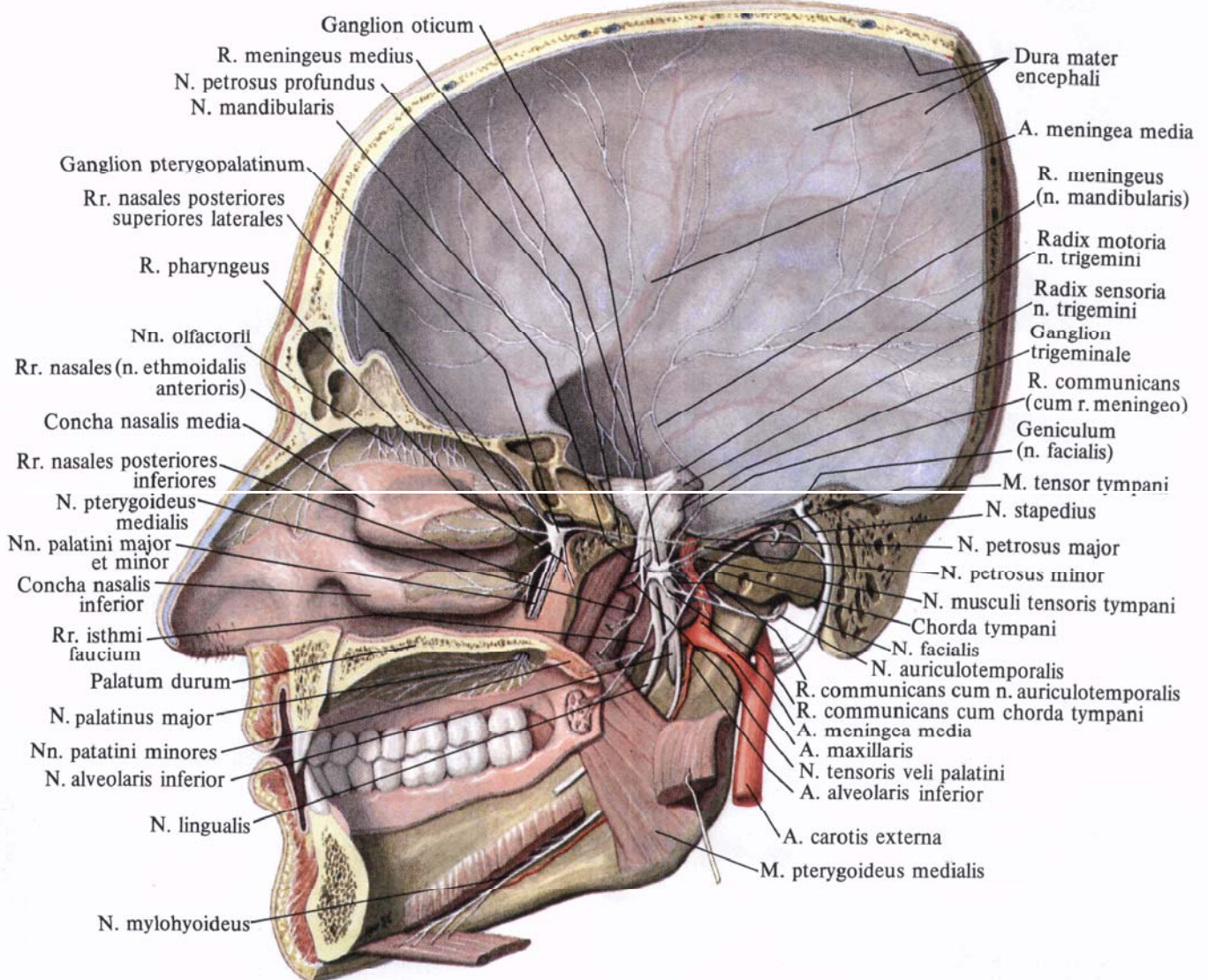
сколько вверх и кзади, проходит через ушной узел и иннервирует указанную мышцу;

2) *нерв мышцы, напрягающей небную занавеску, n. musculi tensoris veli palatini*, отходит несколько выше предыдущего нерва, реже от нижнечелюстного нерва и, направляясь вниз и кпереди, иннервирует соответствующую мышцу.

2. *Ушно-височный нерв, n. auriculotemporalis* (см. рис. 976, 977, 979), по своему составу смешанный. Он содержит чувствительные и секреторные волокна, подходящие к нему от ушного узла. Нерв начинается двумя корешками от задней поверхности ствола нижнечелюстного нерва, направляется кзади, охватывая среднюю менингеальную артерию, проходит по внутренней поверхности

979. Крылонебный узел, ganglion pterygopalatinum, и ушной узел, ganglion oticum, правые; вид изнутри.

(Сагиттальный распил передних отделов черепа. Распил по оси пирамиды височной кости удалены задние отделы черепа; в толще твердой оболочки головного мозга располагаются ее нервы и сосуды; часть слизистой оболочки боковой стенки полости носа удалена.)



мышечного отростка нижней челюсти, направляется кзади и вверх по капсуле височно-нижнечелюстного сустава (отдает две-три небольшие суставные ветви), располагаясь под околоушной железой, впереди слухового прохода. Направляясь далее вверх, он заканчивается в коже височной области. На своем пути ушно-височный нерв отдает ряд ветвей:

1) околоушные ветви, *rr. parotidei*, отходят от ушно-височного нерва

в месте его прохождения под паренхимой железы и соединяются с височной ветвью лицевого нерва. Эти ветви в основном содержат секреторные волокна (от ушного узла);

2) нерв наружного слухового прохода, *n. meatus acustici externi*, проникает в стенку наружного слухового прохода на границе между его костной и хрящевой частями и иннервирует кожу наружного слухового прохода;

3) ветви барабанной перепонки,

980. Нервы височной мышцы, правой, ребенка 1,5 лет. (Внутренняя поверхность.) (Фотография. Препарат В. Ольховского.)


1 — верхний край мышцы; 2 — задний край мышцы; 3 — задние глубокие височные нервы; 4 — средний глубокий височный нерв; 5 — передние глубокие височные нервы.

981. Нервы височной мышцы, правой, ребенка 5 лет. (Внутренняя поверхность.) (Фотография. Препарат В. Ольховского.)

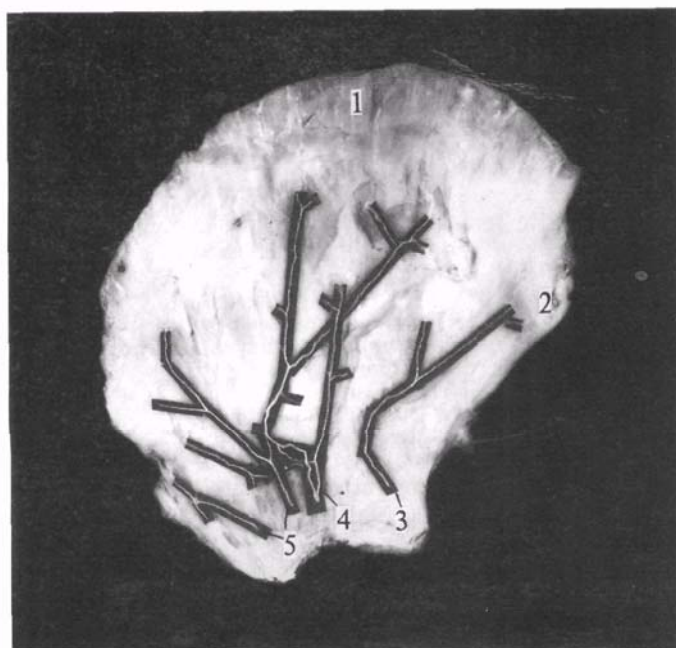1 — верхний край мышцы; 2 — задний край мышцы; 3 — задний глубокий височный нерв; 4 — ветви среднего глубокого височного нерва; 5 — передний глубокий височный нерв.

982. Нервы височной мышцы, правой. (Внутренняя поверхность мышцы.) (Фотография. Препарат А. Миронцовой.)


1 — задние внутримышечные ветви глубокого височного нерва; 2 — средние внутримышечные ветви; 3 — передние внутримышечные ветви; 4 — сухожилие височной мышцы.



980



981



982

rr. membranae tympani, две-три тонкие ветви, подходят к наружной поверхности барабанной перепонки, иннервируя ее передненижнюю часть;

4) *передние ушные нервы, n. auriculares anteriores*, обычно их два, направляются к переднему отделу ушной раковины, иннервируют кожу козелка и части завитка;

5) *поверхностные височные ветви, rr. temporales superficiales*, являются концевыми ветвями ушно-височного нерва. Они разветвляются в коже височной области, имеют соединительные ветви с ветвями лицевого, лобного и большого затылочного нервов;

6) *соединительные ветви с лицевым нервом, rr. communicantes (cum nervo faciali)*, присоединяются к последнему позади шейки нижней челюсти.

3. *Нижний альвеолярный нерв, n. alveolaris inferior* (см. рис. 974, 976, 979), по своему характеру смешанный. Он представляет собой мощный ствол, который направляется вниз сначала по медиальной поверхности латеральной крыловидной мышцы, а затем, пройдя между крыловидными мышцами, по латеральной поверхности медиальной крыловидной мышцы. Направляясь немного кпереди и войдя через нижнечелюстное отверстие в нижнечелюстной канал, он следует в нем вместе с одноименными артерией и веной и выходит из подбородочного отверстия на поверхность лица.

На своем протяжении нижний альвеолярный нерв отдает ряд ветвей:

1) *челюстно-подъязычный нерв, n. thylohyoideus* (см. рис. 974, 976, 979), отходит от нижнего альвеолярного нерва у места вхождения последнего в нижнечелюстное отверстие, направляется вперед и вниз, идет в одноименной борозде на внутренней поверхности нижней челюсти. Затем подходит к челюстно-подъязычной мышце, разветвляется в ней и посылает небольшую ветвь к переднему брюшку двубрюшной мышцы;

2) *нижнее зубное сплетение, plexus dentalis inferior* (см. рис. 973), образуется ветвями нижнего альвеолярного нерва, отходящими от основного ствола на всем его протяжении при прохождении через нижнечелюстной канал.

Ветви соединяются между собой, образуют сплетение, посылающее два вида ветвей:

а) *нижние десневые ветви, rr.*

gingivales inferiores, иннервирующие десну нижней челюсти;

б) *нижние зубные ветви, rr. dentales inferiores*, следующие к зубам нижней челюсти.

4. *Подбородочный нерв, n. mentalis* (см. рис. 973, 974, 977), является концевой ветвью нижнего альвеолярного нерва. Выйдя через подбородочное отверстие, подбородочный нерв распадается на ряд ветвей, заканчивающихся в коже подбородка — *подбородочные ветви, rr. mentales*, и нижней губы — *нижние губные ветви, rr. labiales inferiores*; часто посылает одну-две тонкие ветви к слизистой оболочке нижней губы.

5. *Язычный нерв, n. lingualis* (см. рис. 973, 974, 976, 979), по своему характеру смешанный, так как его составляют волокна, воспринимающие общую чувствительность (осознание и температура) слизистой оболочки передних $\frac{2}{3}$ языка, и волокна, составляющие барабанную струну — ветвь лицевого нерва, участвующую во вкусовых ощущениях передней части языка.

Отделяясь от переднего края нижнечелюстного нерва, язычный нерв, как и нижний альвеолярный нерв, идет вначале по медиальной поверхности латеральной крыловидной мышцы, а несколько ниже проникает в щель между ней и медиальной крыловидной мышцей (кпереди от нижнего альвеолярного нерва). Здесь язычный нерв принимает волокна барабанной струны (ветвь лицевого нерва), которая входит в него сзади под острым углом. Между язычным нервом и барабанной струной имеются *соединительные ветви с барабанной струной, rr. communicantes (cum chorda tympani)*. Далее язычный нерв направляется дугообразно вниз и вперед по внутренней поверхности нижней челюсти и, залегая над поднижнечелюстной железой, подходит к нижней поверхности тела языка, где и посылает в его толщу свои концевые ветви.

По своему ходу язычный нерв отдает следующие ветви:

1) *ветви перешейка зева, rr. isthmi faucium*, — несколько тонких ветвей, направляющихся к слизистой оболочке передней дужки зева и к небной миндалине;

2) *узловые ветви, rr. ganglionares*, к поднижнечелюстному нервному узлу, представленные двумя-тремя короткими стволами, в составе которых

идут, помимо собственных чувствительных волокон, еще секреторные, входящие в барабанную струну;

3) *подъязычный нерв, n. sublingualis*, отходит от передней поверхности язычного нерва и иннервирует подъязычную железу, слизистую оболочку дна полости рта в области подъязычной складки и передние отделы десны нижней челюсти;

4) *соединительные ветви с подъязычным нервом, rr. communicantes (cum nervo hypoglosso)*, 2 или 3 ветви в виде дуг, выпуклостями обращенных вперед, идут по наружной поверхности подъязычно-язычной мышцы, присоединяются к стволу подъязычного нерва;

5) *язычные ветви, rr. linguales*, являются концевыми ветвями язычного нерва. Подходят к языку со стороны нижней его поверхности, входят в его толщу и, соединяясь между собой, следуют вверх, подходят к слизистой оболочке и иннервируют ее передние две трети (верхушка, края и спинка языка), отдавая тонкие ветви к нитевидным и грибовидным сосочкам языка. На границе корня и тела языка язычные ветви соединяются с язычными ветвями языкоглоточного нерва.

ОТВОДЯЩИЙ НЕРВ

Отводящий нерв, n. abducens (VI пара) (см. рис. 967, 968, 971, 973), — двигательный нерв. *Ядро отводящего нерва, nucleus n. abducentis*, расположено в задней части моста. Со стороны ромбовидной ямки ядро проецируется в области задних отделов медиального возвышения — в лицевом бугорке, несколько кнутри и дорсальнее ядер лицевого нерва (см. рис. 945, 946).

Волокна, отходящие от нервных клеток, образующих ядро отводящего нерва, направляются вперед, прободают всю толщу моста и выходят на нижнюю поверхность мозга в борозде между мостом и пирамидой.

Отводящий нерв направляется вперед, прободает твердую оболочку головного мозга и вступает в пещеристый синус, залегая латеральнее внутренней сонной артерии. Выйдя из синуса, нерв входит через верхнюю глазничную щель в глазницу, где прободает общее сухожильное кольцо, ложится под глазодвигательный нерв и подходит к латеральной прямой мышце, которую иннервирует.

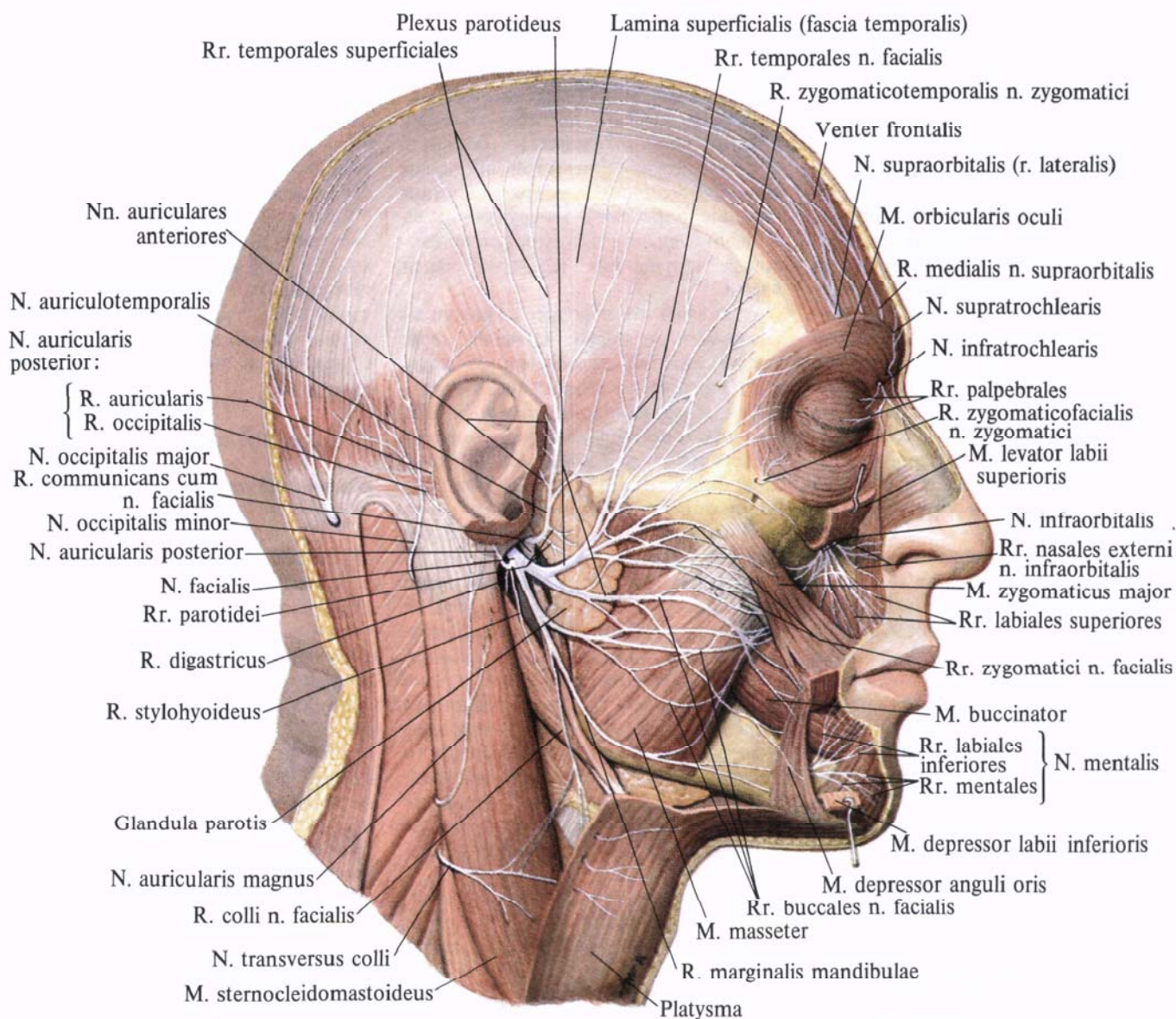
ЛИЦЕВОЙ НЕРВ

Лицевой нерв [промежточно-лицевой нерв], n. facialis [n. intermediofacialis] (VII пара) (рис. 983—987; см. рис. 967, 968, 979, 1066),— смешанный нерв. Ядро лицевого нерва, nucleus n. facialis, залегает в центральной части моста, в ретикулярной формации, несколько кзади и кнаружи от ядра отводящего нерва. Со стороны ромбовидной ямки ядро лицевого нерва проецируется латеральнее лицевого бугорка (см. рис. 946, 947).

983. Лицевой нерв, n. facialis, правый; вид справа.
(Подкожная мышца шеи, мышца, опускающая нижнюю губу, и мышцы верхней губы частично удалены.)

Отростки клеток, образующих ядро лицевого нерва, следуют вначале в дорсальном направлении, огибая ядро отводящего нерва, затем, образуя колесо лицевого нерва, genu n. facialis, направляются вентрально и выходят на нижнюю поверхность мозга у заднего края моста, выше и латеральнее оливы продолговатого мозга.

Сам лицевой нерв является двигательным, но после присоединения промежуточного нерва, n. intermedius, представленного чувствительными



и вегетативными волокнами (вкусовыми и секреторными), приобретает смешанный характер и становится *промежуточно-лицевым нервом*.

Ядро промежуточного нерва — *верхнее слюноотделительное ядро, nucleus salivatorius superior*, — вегетативное ядро, залегает несколько кзади и медиальнее ядра лицевого нерва.

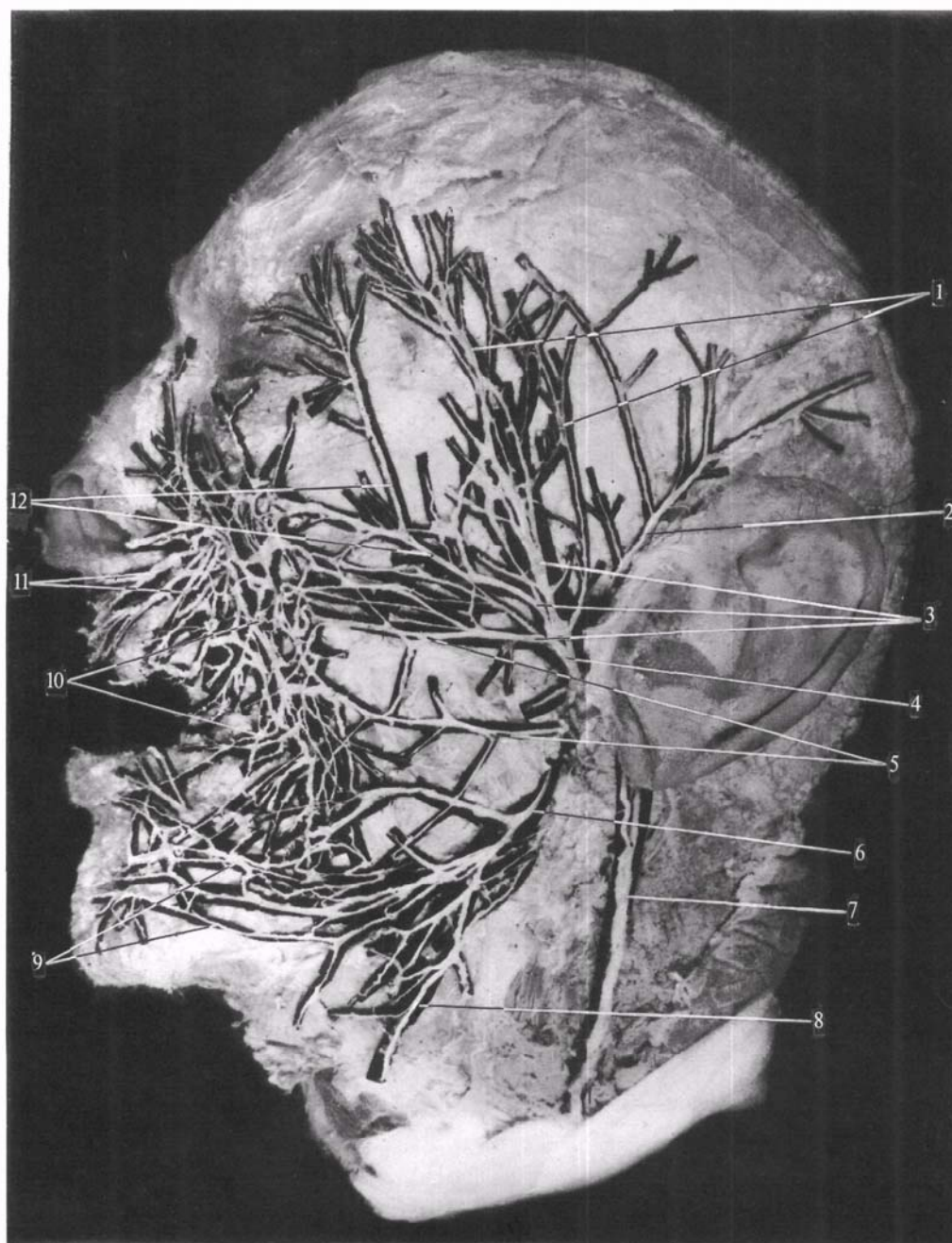
Аксоны клеток этого ядра составляют основную массу промежуточного нерва.

На основании мозга промежуточ-

984. Лицевой нерв, n. facialis, левый (фотография. Препарат Е. Стреховой).

1 — височные ветви; 2 — ушно-височный нерв; 3 — околушное сплетение; 4 — лицевой нерв; 5 — щечные ветви; 6 — красная ветвь нижней челюсти; 7 — большой ушной нерв; 8 — шейная ветвь; 9 — ветви подбородочного нерва; 10 — щечные ветви лицевого и щечного нервов; 11 — ветви подглазничного нерва и связи с ветвями лицевого нерва; 12 — скуловые ветви (лицевого нерва).

ный нерв появляется вместе с лицевым нервом. В дальнейшем оба нерва вместе с преддверно-улитковым нервом (VIII пара) входят через внутреннее слуховое отверстие каменной части (пирамиды) височной кости во внутренний слуховой проход. Здесь лицевой и промежуточный нервы соединяются и через *поле лицевого нерва, area n. facialis*, вступают в канал лицевого нерва. В месте изгиба этого канала лицевой нерв образует *коленце, geniculum n. facialis*, и утолщается за счет узла *коленца, ganglion geniculi*.



Этот узел относится к чувствительной части промежуточного нерва.

Лицевой нерв повторяет все изгибы лицевого канала и, выходя из пирамиды через шиловосцевидное отверстие, ложится в толщу околоушной железы, где делится на свои основные ветви.

Внутри пирамиды от промежуточно-лицевого нерва отходит ряд ветвей:

1. *Большой каменный нерв, n. petrosus major*, начинается вблизи узла колленца и состоит из парасимпатических волокон промежуточного нерва. Он выходит из пирамиды височной кости через расщелину канала большого каменного нерва, ложится в одноименную борозду и выходит из полости черепа через рваное отверстие. В дальнейшем этот нерв, пройдя через крыловидный канал клиновидной кости, в котором вместе с симпатическим нервом образует *нерв крыловидного канала, n. canalis pterygoidei*, вступает в крыловидно-небную ямку, достигая крылонебного

узла. Преганглионарные парасимпатические волокна большого каменного нерва переключаются на клетках этого узла [см. «Вегетативная (автономная) нервная система»].

2. *Соединительная ветвь с барабанным сплетением, r. communicans (cum plexu tympanico)*, отходит от узла колленца или от большого каменного нерва и подходит к малому каменному нерву.

3. *Стременной нерв, n. stapedius*, представляет собой очень тонкую ветвь, которая начинается от нисходящей части лицевого нерва, подходит к стременной мышце и иннервирует ее.

4. *Соединительная ветвь с блуждающим нервом, r. communicans (cum nervo vago)*, — тонкий нерв, подходит к нижнему узлу блуждающего нерва.

5. *Барабанная струна, chorda tympani*, является концевой ветвью промежуточного нерва. Она отходит от ствола лицевого нерва несколько выше шиловосцевидного отверстия,

985. Лицевые нервы и их связи (препарат В. Бобина).

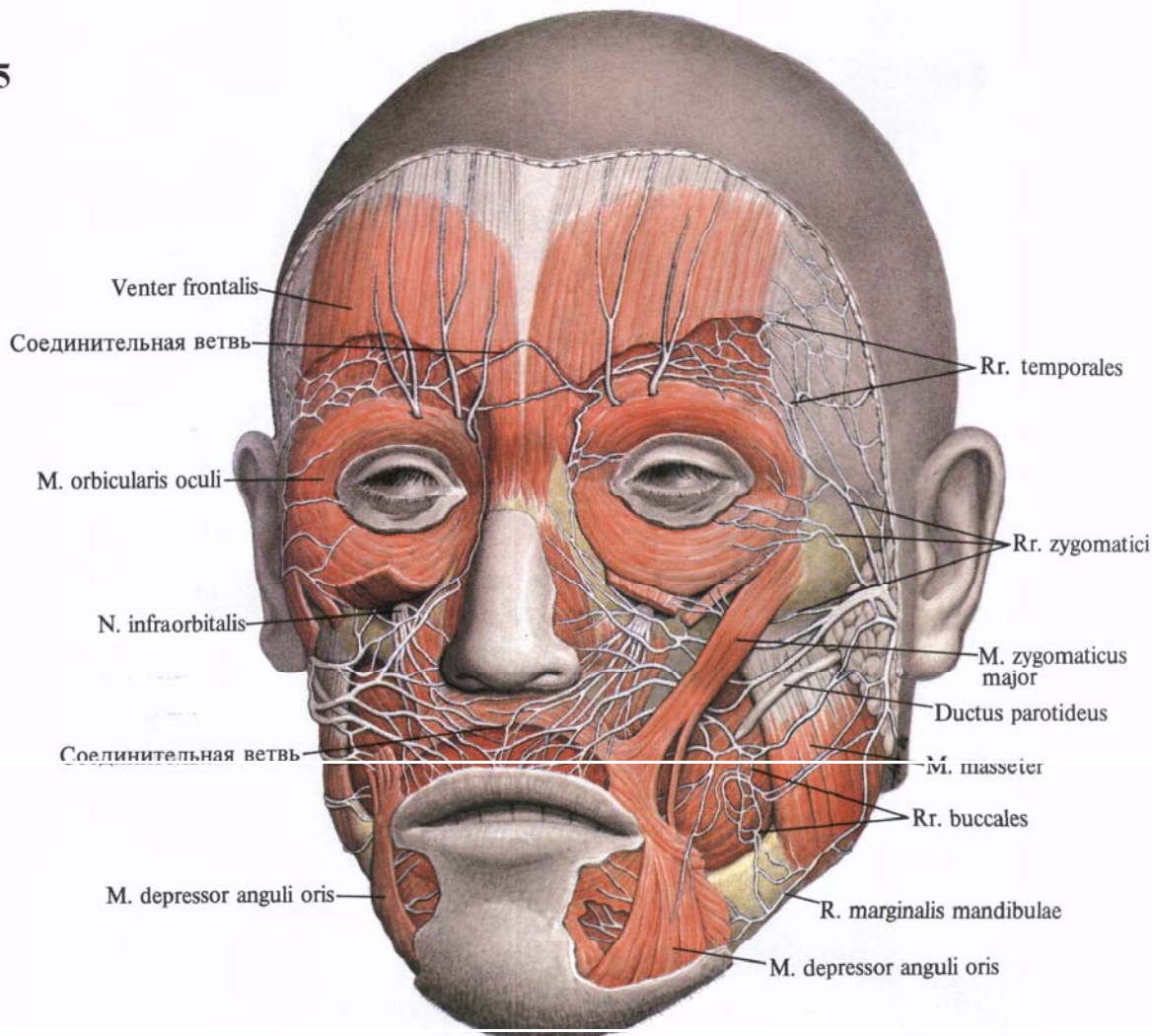
986. Положение нервов во внутреннем слуховом проходе; вид изнутри.

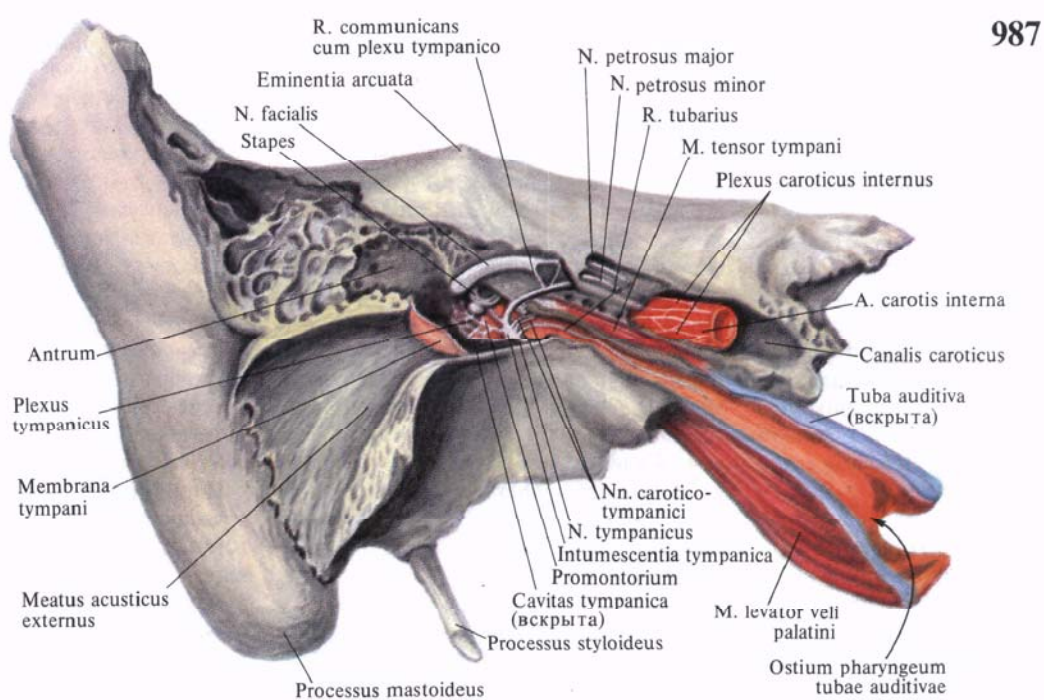
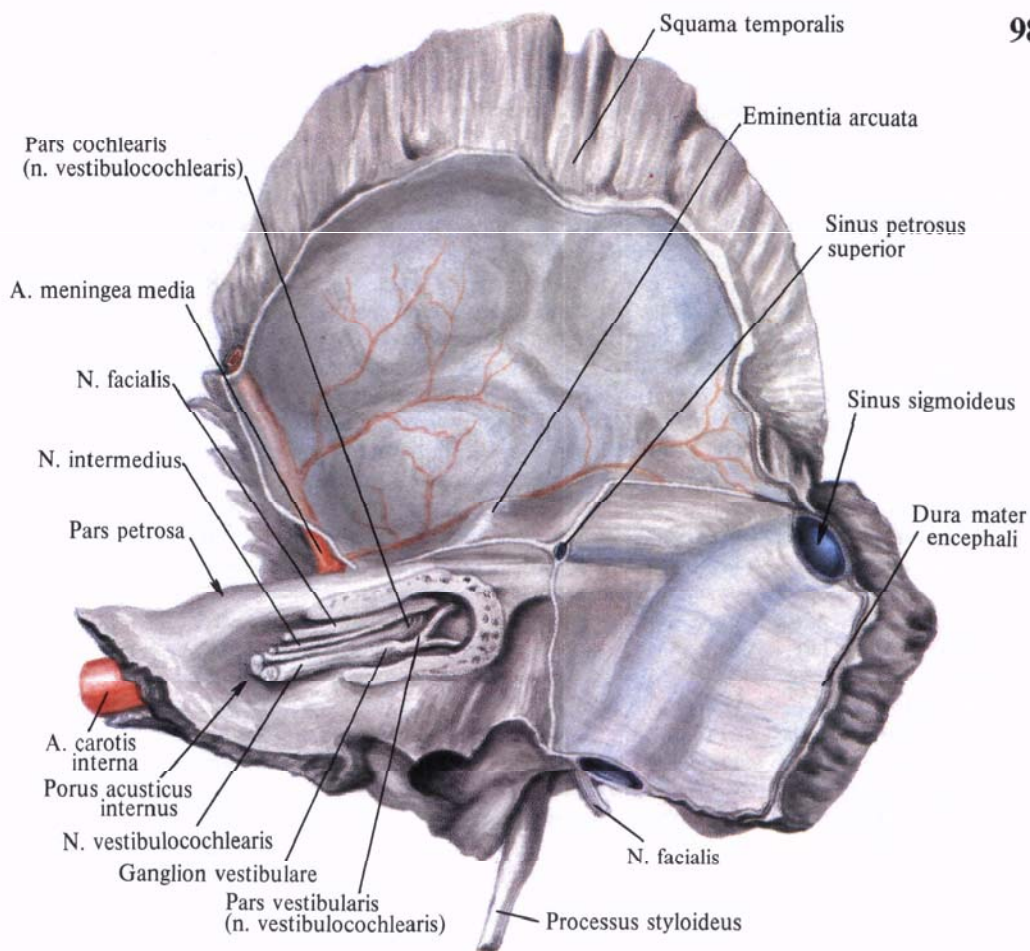
(*Внутренняя стенка прохода частично удалена.*)

987. Лицевой нерв, n. facialis, и барабанный нерв, n. tympanicus; правые.

(*Положение этих нервов в каменной части височной кости.*)

985





входит в барабанную полость со стороны задней стенки, образуя небольшую дугу, обращенную вогнутостью вниз, и залегает между рукояткой молоточка и длинной ножкой наковальни. Подойдя к каменисто-барабанной щели, барабанная струна покидает через нее череп. В дальнейшем она направляется книзу и, пройдя между медиальной и латеральной крыловидными мышцами, под острым углом входит в язычный нерв. По своему ходу барабанная струна ветвей не отдает, только в самом начале, после выхода из черепа, соединяется с несколькими ветвями с ушным узлом.

Барабанная струна состоит из двух видов волокон: предузловых парасимпатических, представляющих собой отростки клеток верхнего слюноотделительного ядра, и волокон вкусовой чувствительности — периферических отростков клеток узла коленца. Центральные отростки этих клеток заканчиваются в ядре одиночного пути.

Часть волокон барабанной струны, входящих в состав язычного нерва, направляется к поднижнечелюстному и подязычному узлам в составе узловых ветвей язычного нерва (центробежные волокна), а другая часть достигает слизистой оболочки спинки языка (центростремительные волокна — отростки клеток узла коленца).

Выйдя через шилососцевидное отверстие из пирамиды височной кости, лицевой нерв еще до вхождения в толщу околоушной железы отдает ряд ветвей:

1. *Задний ушной нерв, n. auricularis posterior*, начинается непосредственно под шилососцевидным отверстием, поворачивает кзади и кверху, идет позади наружного уха и разделяется на две ветви: переднюю *ушную ветвь, r. auricularis*, и заднюю — *затылочную ветвь, r. occipitalis*. Ушная ветвь иннервирует заднюю и верхнюю ушные мышцы, поперечную и косую мышцы ушной раковины, противокзелковую мышцу. Затылочная ветвь иннервирует затылочное брюшко надчерепной мышцы и соединяется с большим ушным и малым затылочным нервами шейного сплетения и с ушной ветвью блуждающего нерва.

2. *Шилоподъязычная ветвь, r. stylohyoideus*, может отходить от заднего ушного нерва. Это тонкий нерв, который направляется книзу, входит в толщу одноименной мышцы, предварительно соединившись с симпатическим сплетением, расположенным вокруг наружной сонной артерии.

3. *Двубрюшная ветвь, r. digastricus*, может отходить как от заднего ушного нерва, так и от ствола лицевого нерва. Располагается несколько ниже шилоподъязычной ветви, спускается по заднему брюшку двубрюшной мышцы и отдает к ней ветви. Имеет соединительную ветвь с языкоглоточным нервом.

4. *Язычная ветвь, r. lingualis*, непостоянная, представляет собой тонкий нерв, огибающий шиловидный отросток и проходящий под небной миндалиной. Отдает соединительную ветвь к языкоглоточному нерву и иногда ветвь к шилоязычной мышце.

Вступив в толщу околоушной железы, лицевой нерв делится на две основные ветви: более мощную верхнюю и меньшую нижнюю. Далее эти ветви делятся на ветви второго порядка, которые расходятся радиально: вверх, вперед и вниз к мышцам лица. Между этими ветвями в толще железы образуются соединения, составляющие *околоушное сплетение, plexus parotideus*.

От околоушного сплетения отходят следующие ветви лицевого нерва (см. рис. 983—985).

1. *Височные ветви, rr. temporales*: задняя, средняя и передняя. Они иннервируют верхнюю и переднюю ушные мышцы, лобное брюшко надчерепной мышцы, круговую мышцу глаза, мышцу, сморщивающую бровь.

2. *Скуловые ветви, rr. zygomatici*, две, иногда три, направляются вперед и вверх и подходят к скуловым мышцам и к круговой мышце глаза.

3. *Щечные ветви, rr. buccales*, — это три-четыре довольно мощных нерва. Отходят от верхней главной ветви лицевого нерва и посылают свои ветви к следующим мышцам: большой скуловой, мышце смеха, щечной, поднимающей и опускающей верхнюю и нижнюю губы, поднимающей и опускающей угол рта, круговой мышце рта и носовой. Изредка между симметричными нервными ветвями круговой мышцы глаза и круговой мышцы рта имеются соединительные ветви.

4. *Краевая ветвь нижней челюсти, r. marginalis mandibulae*, направляясь впереди, проходит вдоль края нижней челюсти и иннервирует мышцы, опускающие угол рта и нижнюю губу, подбородочную мышцу.

5. *Шейная ветвь, r. colli*, в виде 2—3 нервов идет позади угла нижней челюсти, подходит к подкожной мышце, иннервирует ее и отдает ряд

ветвей, соединяющихся с верхней (чувствительной) ветвью шейного сплетения.

ПРЕДДВЕРНО-УЛИТКОВЫЙ НЕРВ

Преддверно-улитковый нерв, n. vestibulocochlearis (VIII пара) (см. рис. 967, 968, 986), — нерв специальной чувствительности, состоящий из двух разных по функции корешков: *преддверного, radix vestibularis*, несущего импульсы от статического аппарата, представленного полукружными протоками вестибулярного лабиринта, и *улиткового, radix cochlearis*, проводящего слуховые импульсы от спирального органа улиткового лабиринта.

Ядра преддверно-улиткового нерва, nuclei vestibulocochleares, располагаются в стволовой части мозга между мостом и продолговатым мозгом. Со стороны ромбовидной ямки они проецируются в области преддверного поля (наружные углы ромбовидной ямки; см. рис. 945, 946). На нижней поверхности мозга нерв показывается ниже лицевого нерва, кнаружи от оливы продолговатого мозга.

Периферические волокна улиткового корешка берут начало от *улиткового узла (спирального узла улитки), ganglion cochleare [spirale cochleae]*, и заканчиваются в *спиральном органе, organum spirale*, являющемся воспринимающим прибором слухового пути.

Центральные отростки клеток спирального узла образуют улитковый корешок, который выходит из каменистой части височной кости через внутренний слуховой проход и входит в вещество мозга. Заканчивается в заднем и переднем улитковых ядрах, от которых импульсы идут к подкорковым центрам, а затем к корковому центру слухового анализатора (см. «Преддверно-улитковый орган»).

Преддверный корешок начинается от *преддверного узла, ganglion vestibulare*, залегающего во внутреннем слуховом проходе. Узел подразделяют на две части: *верхнюю, pars rostralis [superior]*, и *нижнюю, pars caudalis [inferior]*; клетки узла биполярны.

Периферические отростки клеток преддверного узла подходят к рецепторным клеткам сферического мешочка, эллиптического мешочка и полукружным протокам. Центральные отростки входят в состав преддверного корешка, подходят к преддверным ядрам вестибулярного поля ромбовидной ямки.

ЯЗЫКОГЛОТОЧНЫЙ НЕРВ

Языкоглоточный нерв, n. glossopharyngeus (IX пара) (рис. 988—992; см. рис. 967, 968, 1065, 1066), по своему характеру смешанный.

Он содержит чувствительные, двигательные и парасимпатические секреторные волокна.

Разные по характеру волокна представляют собой аксоны различных ядер, причем некоторые ядра общие с блуждающим нервом.

Ядра языкоглоточного нерва залегают в задних отделах продолговатого мозга. Выделяют чувствительное *ядро одиночного пути, nucleus tractus solitarius*; двигательное *двойное ядро,*

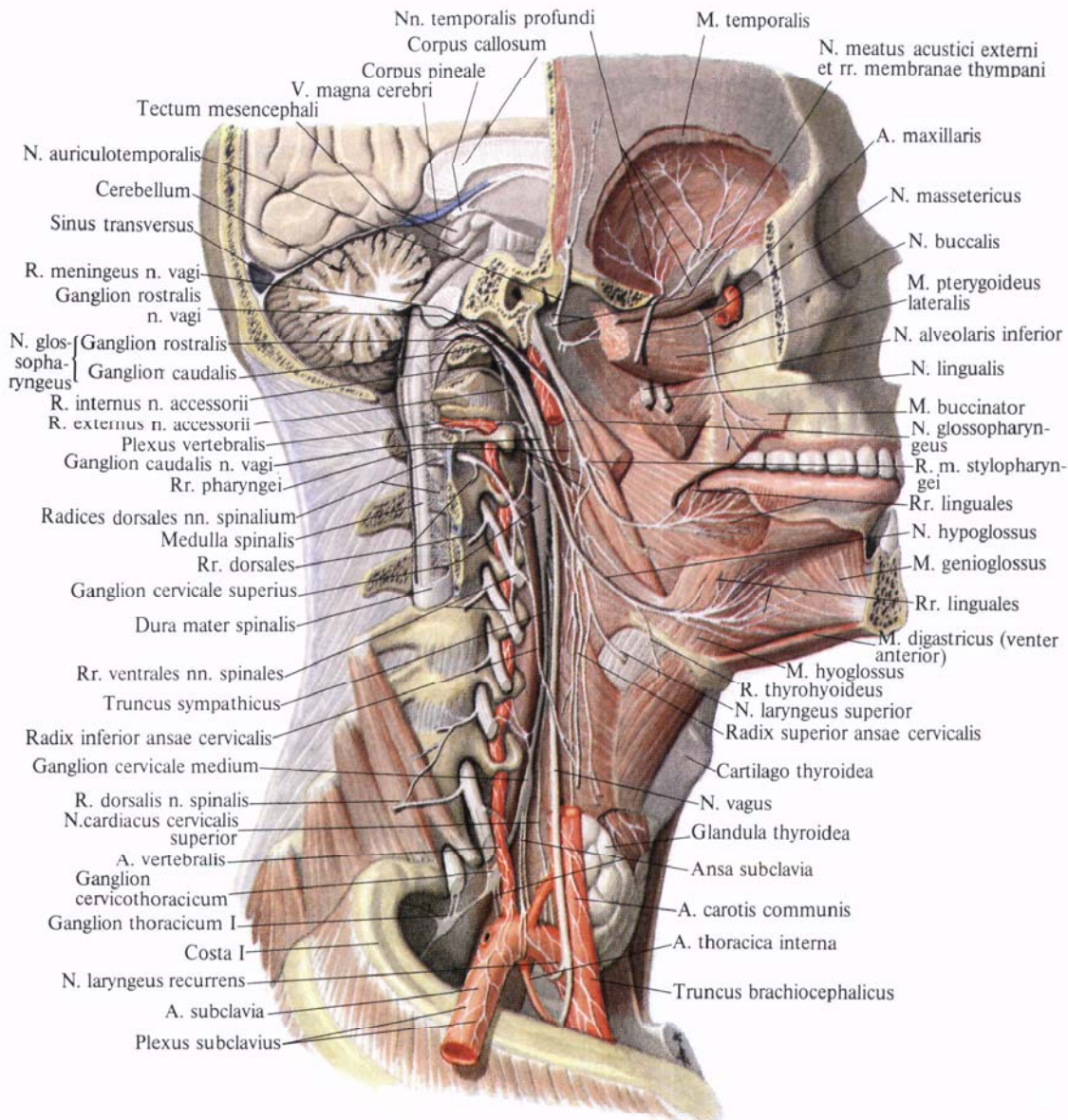
nucleus ambiguus; парасимпатическое (секреторное) *нижнее слюноотделительное ядро, nucleus salivatorius inferior* (см. рис. 945, 946).

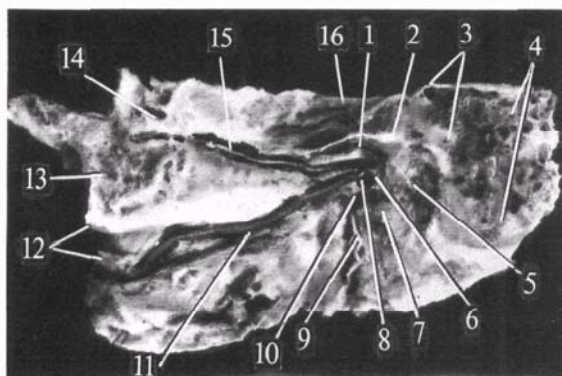
На поверхности ромбовидной ямки указанные ядра проецируются в задней части продолговатого мозга: двигательное ядро — в области треугольника блуждающего нерва; чувствительное ядро — снаружи от пограничной борозды; вегетативное ядро — соответственно пограничной борозде, медиальнее двойного ядра.

Языкоглоточный нерв появляется на нижней поверхности мозга 4—6 корешками позади оливы, ниже VIII пары. Он направляется кнаружи и вперед и выходит из черепа через

988. Нервы головы и шеи; вид справа.

(Позвоночный канал вскрыт; удалены задние отделы черепа и головного мозга, правая половина нижней челюсти, частично жевательные мышцы, общая сонная артерия.)





989. Нервы барабанной полости и слуховой трубы, левой (фотография. Препарат Д. Розенгауза).

(Барабанная полость и слуховая труба вскрыты снаружи, удалены чешуйчатая часть и частично сосцевидный отросток височной кости.)

1—соединительная ветвь барабанного сплетения с лицевым нервом; 2—лицевой нерв; 3—боковой полукружный канал; 4—сосцевидные ячейки; 5—барабанная полость; 6—барабанное сплетение; 7—яремная стенка; 8—барабанный нерв; 9—языкоглоточный нерв; 10—каменистая ямка; 11—ветвь трубы; 12—глоточное отверстие слуховой трубы; 13—тело клиновидной кости; 14—внутренняя сонная артерия; 15—малый каменистый нерв; 16—покрышка барабанной полости.

передний отдел яремного отверстия. В области отверстия нерв несколько утолщается за счет расположенного здесь *верхнего узла, ganglion rostralis [superius]*. Выйдя через яремное отверстие, нерв вторично утолщается за счет *нижнего узла, ganglion caudalis [inferius]*, залегающего в каменистой ямке на нижней поверхности пирамиды височной кости.

Чувствительные (афферентные) волокна являются отростками клеток верхнего и нижнего узлов языкоглоточного нерва, причем периферические следуют в составе нерва к органам, а центральные образуют одиночный путь, вокруг которого нервные клетки собраны в ядро одиночного пути (чувствительное). Часть волокон проходит к верхней части заднего ядра блуждающего нерва.

Двигательные (эфферентные) волокна представляют собой аксоны нервных клеток соматического двойного ядра, залегающего в задней части продолговатого мозга. Эти волокна составляют нерв к шилоглоточной мышце.

Парасимпатические (секреторные) волокна берут начало в вегетативном *нижнем слюноотделительном ядре, nucleus salivatorius caudalis [inferior]*, которое залегает несколько впереди и медиальнее соматического двойного ядра.

От основания черепа языкоглоточный нерв направляется вниз, идет между внутренней сонной артерией и внутренней яремной веной, образуя дугу, следует вперед, несколько вверх и входит в толщу корня языка.

По своему ходу языкоглоточный нерв отдает ряд ветвей.

I. Ветви, начинающиеся от нижнего узла:

Барабанный нерв, n. tympanicus (см. рис. 987, 989), по своему составу является афферентным и парасимпатическим. Он отходит от нижнего узла языкоглоточного нерва, входит в барабанную полость и идет по ее медиальной стенке. Здесь барабанный нерв образует небольшое *барабанное утолщение [узел], intumescencia [ganglion] tympanica*, а затем распадается на ветви, которые в слизистой оболочке среднего уха составляют *барабанное сплетение, plexus tympanicus*.

Следующий участок нерва, который является продолжением барабанного сплетения, выходит из барабанной полости через расщелину канала малого каменистого нерва под названием *малого каменистого нерва, n. petrosus minor*. К последнему подходит соединительная ветвь от большого каменистого нерва. Выходя из полости черепа через клиновидно-каменистую щель, нерв подходит к ушному узлу (см. рис. 973), где про-

исходит переключение парасимпатических волокон.

Все три отдела: барабанный нерв, барабанное сплетение и малый каменистый нерв—связывают нижний узел языкоглоточного нерва с ушным узлом.

Барабанный нерв или барабанное сплетение имеет соединения с лицевым нервом (с его ветвью—большим каменистым нервом) и с симпатическим сплетением внутренней сонной артерии посредством *сонно-барабанных нервов, nn. caroticotympanici*.

Барабанный нерв отдает следующие ветви:

1) *трубную ветвь, r. tubarius*, к слизистой оболочке слуховой трубы;

2) *соединительную ветвь с ушной ветвью блуждающего нерва, r. communicans (cum ramo auriculi n. vagi)*.

Кроме того, встречаются 2—3 тонкие барабанные ветви к слизистой оболочке, покрывающей барабанную перепонку со стороны барабанной полости, и к ячейкам сосцевидного отростка, а также небольшие ветви к окну преддверия и окну улитки.

II. Ветви, начинающиеся от ствола языкоглоточного нерва:

1. *Глоточные ветви, rr. pharyngei*,—это 3—4 нерва, начинаются от ствола языкоглоточного нерва там, где последний проходит между наружной и внутренней сонными артериями. Ветви направляются к боковой поверхности глотки, где, соединяясь с одноименными ветвями блуждающего нерва (сюда также подходят ветви от симпатического ствола), образуют *глоточное сплетение, plexus pharyngeus*.

2. *Синусная ветвь, r. sinus carotici*, одна-две тонкие ветви, вступают в стенку сонного синуса и в толщу сонного гломуса.

3. *Ветвь шилоглоточной мышцы, r. musculi stylopharyngei*, идет к соответствующей мышце и вступает в нее несколькими ветвями.

4. *Миндаликовые ветви, rr. tonsillares*, отходят от основного ствола 3—5 ветвями в том месте, где он проходит возле миндалина. Ветви эти короткие, направляются вверх и достигают слизистой оболочки небных дужек и миндалина.

5. *Язычные ветви, rr. linguales*, являются концевыми ветвями языкоглоточного нерва. Они пробивают толщу корня языка и разделяются в нем на более тонкие, соединяющиеся между собой ветви. Концевые раз-

ветвления этих нервов, несущих как вкусовые волокна, так и волокна общей чувствительности, заканчиваются в слизистой оболочке задней трети языка, занимая область от передней поверхности надгортанного хряща до желобовидных сосочков языка включительно (см. рис. 923, 1155).

Не доходя до слизистой оболочки, эти ветви соединяются по средней линии языка с одноименными ветвями противоположной стороны, а также с ветвями язычного нерва (от тройничного нерва).

Чувствительные волокна языкоглоточного нерва, заканчивающиеся в слизистой оболочке задней трети языка, проводят вкусовые раздражения через периферические узлы языкоглоточного нерва к ядру одиночного пути. Сюда же приносят вкусовые раздражения волокна промежуточного нерва (барабанная струна) и блуждающего нерва. В дальнейшем раздражения достигают таламуса и, как полагают, доходят до области крючка (см. рис. 1156).

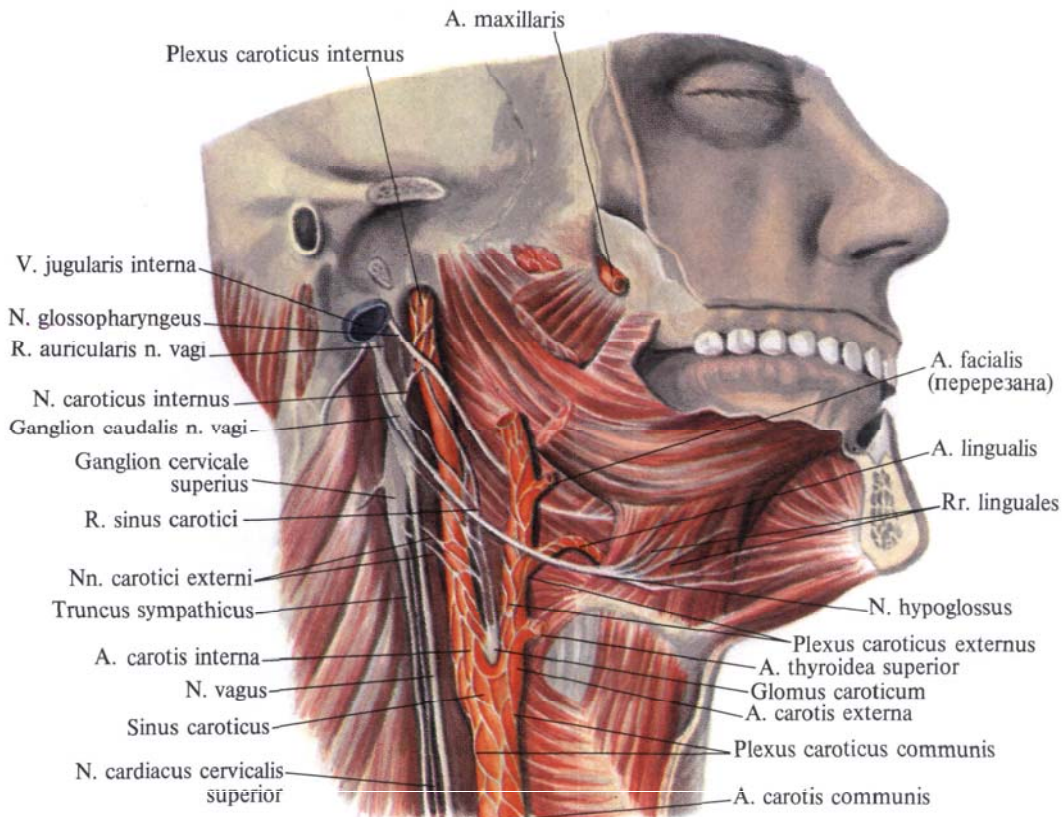
БЛУЖДАЮЩИЙ НЕРВ

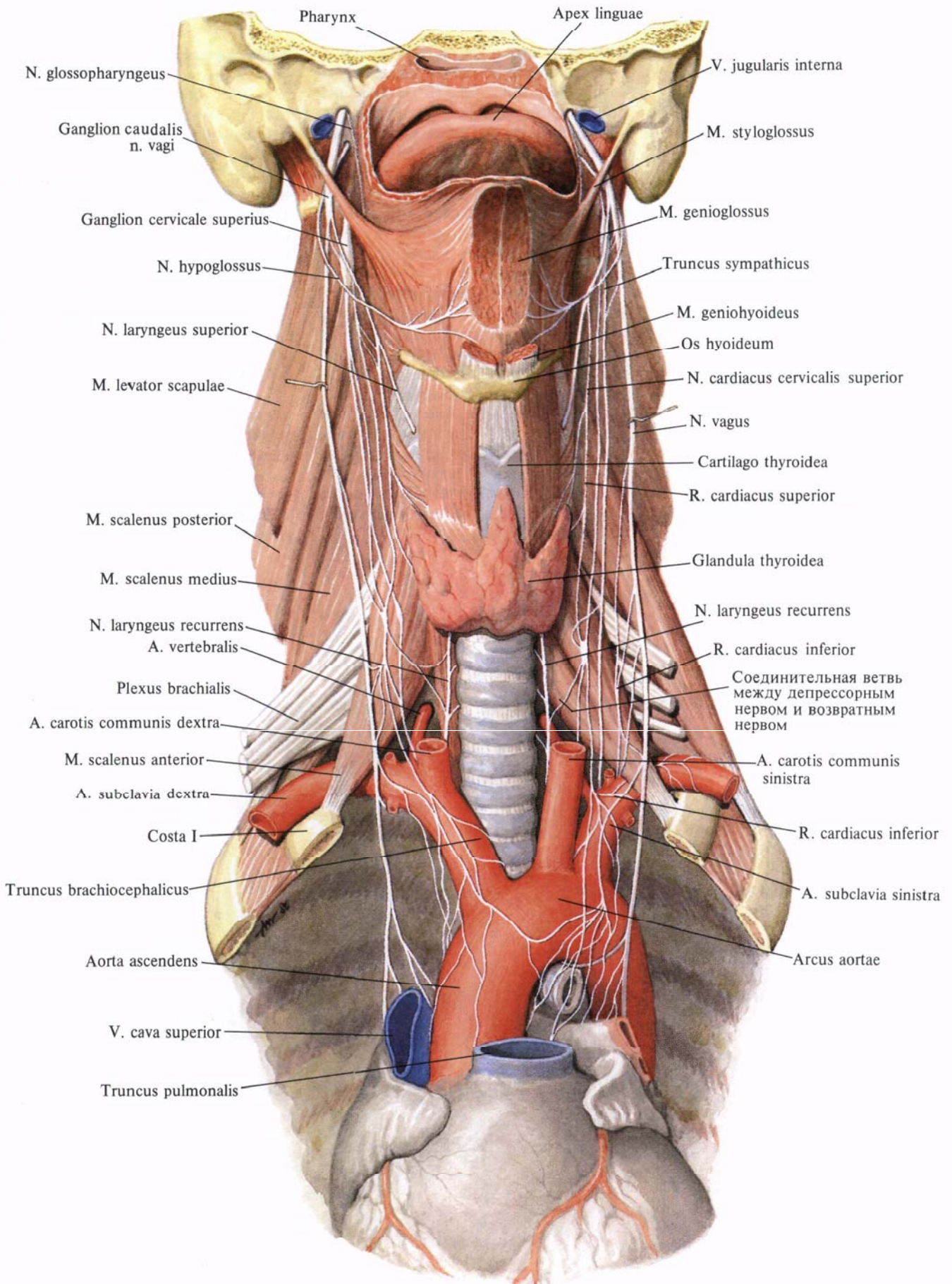
Блуждающий нерв, n.vagus (X пара) (рис. 993; см. рис. 967, 968, 988, 990, 991, 1065, 1066), является смешанным, так как имеет в своем составе чувствительные и двигательные волокна, а также волокна автономной (вегетативной) системы, как парасимпатические, так и симпатические. У блуждающего нерва различают три ядра, залегающие в продолговатом мозге: 1) чувствительное ядро одиночного пути; 2) двигательное двойное ядро; 3) вегетативное (парасимпатическое) заднее ядро блуждающего нерва. Первые два ядра являются общими с языкоглоточным нервом (см. рис. 942, 945, 946).

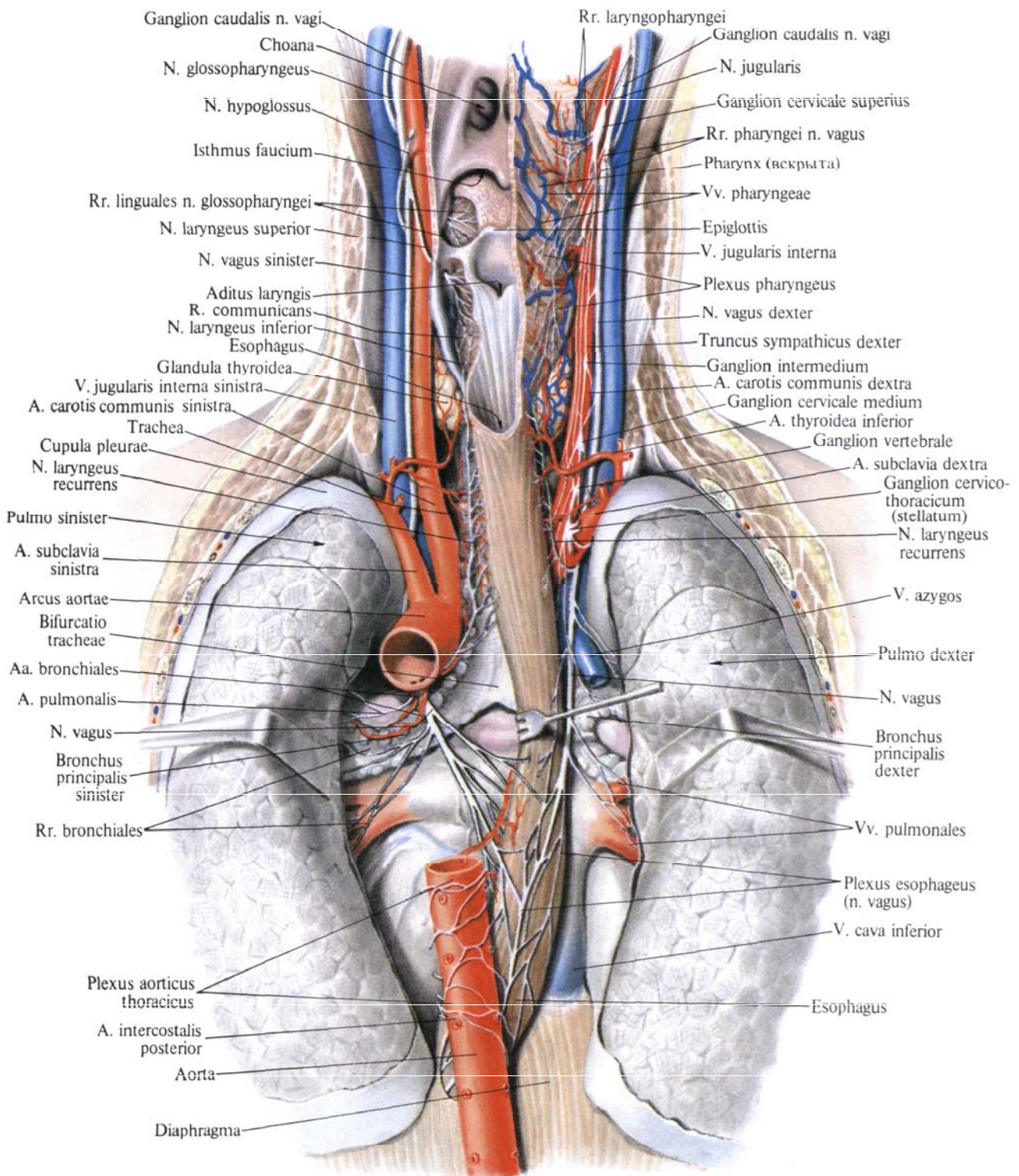
1. Ядро одиночного пути, *nucleus solitarius*, проецируется со стороны ромбовидной ямки, несколько латеральнее пограничной борозды, и залегает значительно дорсальнее двойного ядра.

2. Двойное ядро, *nucleus ambiguus*, располагается в передних отделах

990. Нервы шеи; вид справа.
(Правая половина нижней челюсти удалена; отношение верхнего шейного узла симпатического ствола, языкоглоточного и блуждающего нервов к сонным артериям, их сплетениям и к межсонному параганглию.)

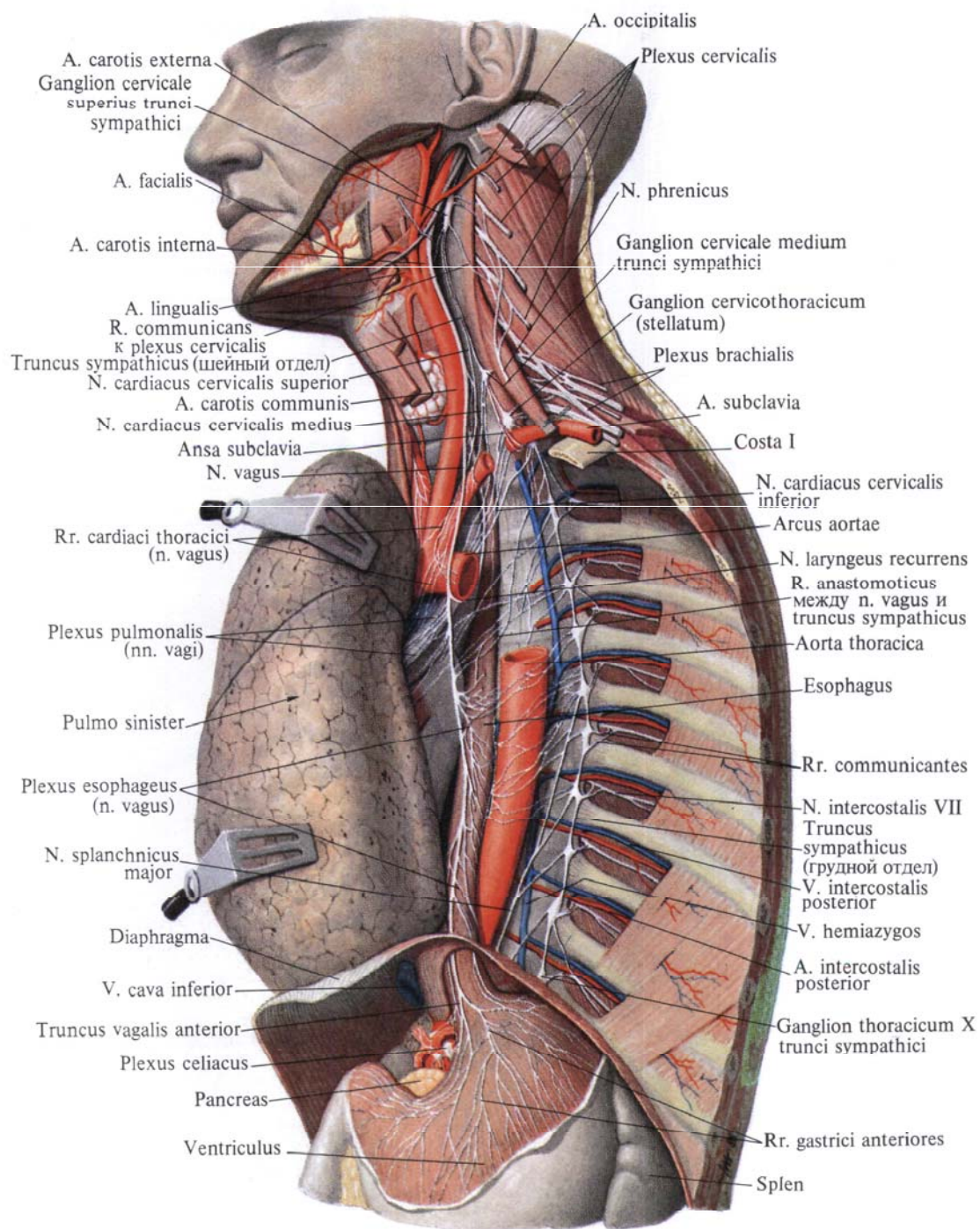






991. Нервы шеи; вид спереди (препарат О. Стуловой). (Верхняя полая вена и легочная артерия удалены; на передней поверхности дуги аорты видна соединительная ветвь между обоими, правым и левым, блуждающими нервами.)

992. Нервы шеи и груди; вид сзади. (Позвоночный столб и задние отделы ребер удалены; легкие оттянуты в стороны; грудная часть аорты, задняя стенка глотки и пристеночный листок плевры частично удалены.)



993. Нервы и сплетения органов грудной полости; вид слева (препарат Р. Синельникова). (Пристеночный листок брюшины и внутригрудная фасция удалены; левое легкое отведено вправо.)

продолговатого мозга, глубже заднего ядра блуждающего нерва, и проецируется на поверхности ромбовидной ямки соответственно пограничной борозде.

3. *Заднее ядро блуждающего нерва, nucleus dorsalis n. vagi*, располагается в продолговатом мозге латеральнее ядра подъязычного нерва; на поверхности ромбовидной ямки проецируется в области треугольника блуждающего нерва.

Симпатические волокна поступают в блуждающий нерв и его ветви по соединительным ветвям от узлов симпатического ствола.

На нижней поверхности мозга блуждающий нерв показывается 10—15 корешками из толщи продолговатого мозга позади оливы. Направляясь латерально и вниз, блуждающий нерв покидает череп через переднюю часть яремного отверстия вместе с языкоглоточным и добавочным нервами, располагаясь между ними. В области яремного отверстия блуждающий нерв утолщается за счет *верхнего узла, ganglion rostralis [superius]*, а немного ниже, через 1,0—1,5 см, имеется еще один узел несколько больших размеров — *нижний узел, ganglion caudalis [inferius]*.

В промежутке между этими узлами к блуждающему нерву подходит внутренняя ветвь добавочного нерва. Спускаясь ниже, блуждающий нерв в области шеи ложится на заднюю поверхность внутренней яремной вены и следует до верхней апертуры грудной клетки, располагаясь в желобе между указанной веной и находящимися медиальнее вначале внутренней сонной, а затем общей сонной артериями.

Блуждающий нерв с внутренней яремной веной и общей сонной артерией заключен в одно общее соединительнотканное влагалище, образуя сосудисто-нервный пучок шеи.

В области верхней апертуры грудной клетки блуждающий нерв располагается между подключичной артерией (позади) и подключичной веной (впереди).

Вступив в грудную полость, левый блуждающий нерв ложится на переднюю поверхность дуги аорты, а правый блуждающий нерв — на переднюю поверхность начального отдела правой подключичной артерии. Затем оба блуждающих нерва отклоняются несколько кзади, огибают заднюю поверхность бронхов и подходит

к пищеводу, где рассыпаются на ряд крупных и мелких нервных ветвей и теряют характер изолированных нервных стволов (см. рис. 992, 993, 1068, 1069, 1086).

Ветви левого и правого блуждающих нервов направляются на переднюю (преимущественно от левого нерва) и заднюю (преимущественно от правого нерва) поверхности пищевода и образуют *пищеводное сплетение, plexus esophageus*.

Из ветвей указанных сплетений у пищеводного отверстия диафрагмы образуются соответственно *передний и задний блуждающие стволы, trunci vagales anterior et posterior*, которые вместе с пищеводом проникают в брюшную полость. Как передний, так и задний ствол содержит волокна левого и правого блуждающего нервов.

В брюшной полости передний и задний стволы посылают ряд ветвей к органам брюшной полости и чревному сплетению.

По своему ходу каждый блуждающий нерв делится на четыре отдела: головной, шейный, грудной и брюшной.

Головной отдел блуждающего нерва самый короткий, доходит до нижнего узла. От него отходят следующие ветви:

1. *Менингеальная ветвь, r. meningeus*, отходит непосредственно от верхнего узла, направляется в полость черепа и иннервирует твердую оболочку головного мозга (поперечный и затылочный венозные синусы).

2. *Ушная ветвь, r. auricularis* (см. рис. 1066), как правило, начинается от верхнего узла или ниже — от ствола нерва, направляется кзади, следует по наружной поверхности луковицы внутренней яремной вены, подходит к яремной ямке и вступает в сосцевидный канал. В толще пирамиды височной кости ушная ветвь обменивается волокнами с лицевым нервом и покидает пирамиду через барабанно-сосцевидную щель. Затем ушная ветвь делится на две ветви, которые появляются позади наружного уха, вблизи наружного конца костной части слухового прохода. Одна из ветвей соединяется с задним ушным нервом от лицевого нерва, другая иннервирует кожу задней стенки наружного слухового прохода.

3. *Соединительная ветвь с языкоглоточным нервом, r. communicans (cum nervo glossopharyngeo)*, соеди-

няет верхний узел блуждающего нерва и нижний узел языкоглоточного нерва.

4. Соединительная ветвь с добавочным нервом представлена *внутренней ветвью добавочного нерва, r. internus n. accessorius*. Это довольно мощный ствол, вступающий в состав блуждающего нерва между верхним и нижним узлами. Кроме того, от блуждающего нерва небольшие ветви направляются к добавочному нерву. Некоторые авторы описывают соединительную ветвь между верхним узлом блуждающего нерва и верхним шейным симпатическим узлом.

Шейный отдел блуждающего нерва тянется от нижнего узла до отхождения возвратного гортанного нерва (см. рис. 991—993). На этом протяжении от блуждающего нерва отходят следующие ветви:

1. *Глоточные ветви, rr. pharyngei*, часто отходят от нижнего узла, но могут отходить и ниже. Различают две ветви: верхнюю — большую и нижнюю — меньшую. Ветви идут по наружной поверхности внутренней сонной артерии вперед и несколько кнутри, соединяются с ветвями языкоглоточного нерва и ветвями симпатического ствола, образуя на среднем констрикторе глотки *глоточное сплетение, plexus pharyngeus*. Ветви, отходящие от этого сплетения, иннервируют мышцы и слизистую оболочку глотки. Кроме того, от верхней ветви идут нервы к мышце, поднимающей небную занавеску, и к мышце языка.

2. *Верхний гортанный нерв, n. laryngeus superior* (см. рис. 991), начинается от нижнего узла, идет книзу вдоль внутренней сонной артерии, принимая ветви от верхнего шейного симпатического узла и глоточного сплетения, и подходит к боковой поверхности гортани. Перед этим он распадается на ветви:

1) *наружная ветвь, r. externus*, иннервирует слизистую оболочку глотки, частично щитовидную железу, а также нижний констриктор глотки и перстнещитовидную мышцу; часто эта ветвь соединяется с наружным сонным сплетением;

2) *внутренняя ветвь, r. internus*, идет вместе с верхней гортанной артерией, прободает щитоподъязычную мембрану и своими ветвями иннервирует слизистую оболочку гортани (выше голосовой щели), надгортаника и частично корня языка;

3) *соединительная ветвь с нижним гортанным нервом, r. communicans (cum nervo laryngeo inferiori)*, отходит от внутренней ветви верхнего гортанного нерва.

3. *Верхние шейные сердечные ветви, rr. cardiaci cervicales superiores* (см. рис. 1061, 1066, 1092), в количестве 2—3, отходят от ствола блуждающего нерва и направляются вдоль общей сонной артерии, причем ветви правого блуждающего нерва идут впереди плечеголового ствола, левого — впереди дуги аорты. Здесь верхние шейные сердечные ветви соединяются с сердечными нервами от симпатического ствола и, подойдя к сердцу, входят в состав *сердечного сплетения, plexus cardiacus*.

4. *Нижние шейные сердечные ветви, rr. cardiaci cervicales inferiores* (см. рис. 993), более многочисленны и значительно толще верхних, отходят несколько ниже возвратного гортанного нерва. Направляясь к сердцу, ветви соединяются с остальными сердечными ветвями от блуждающего нерва и от симпатического ствола и также принимают участие в образовании сердечного сплетения.

5. *Возвратный гортанный нерв, n. laryngeus recurrens* (см. рис. 991—993), отходит от основного ствола справа — на уровне подключичной артерии, а слева — на уровне дуги аорты. Обогнув снизу указанные сосуды спереди назад, возвратные нервы направляются кверху в борозде между трахеей и пищеводом, достигая своими концевыми ветвями гортани.

На своем протяжении возвратный гортанный нерв отдает ряд ветвей (см. рис. 992):

1) *трахейные ветви, rr. tracheales*, направляются к передней поверхности нижней части трахеи. По своему ходу они соединяются с симпатическими ветвями и подходят к трахее;

2) *пищеводные ветви, rr. esophagei*, иннервируют пищевод;

3) *нижний гортанный нерв, n. laryngeus inferior*, является концевой ветвью возвратного нерва. По своему ходу он делится на переднюю и заднюю ветви:

а) передняя ветвь иннервирует латеральную перстнечерпаловидную, щиточерпаловидную, щитонадгортанную, голосовую и черпалонадгортанную мышцы;

б) задняя, или *соединительная, ветвь с внутренней гортанной ветвью, r. communicans (cum ramo laryngeo*

inferiori), в своем составе имеет как двигательные, так и чувствительные волокна. Последние подходят к слизистой оболочке гортани ниже голо-совой щели. Двигательные волокна задней ветви иннервируют заднюю перстнечерпаловидную и поперечную черпаловидную мышцы.

Кроме того, в шейном отделе блуждающего нерва имеется еще несколько соединительных ветвей: 1) с верхним шейным симпатическим узлом (см. рис. 1065); 2) с подъязычным нервом (см. рис. 966, 1065); 3) между возвратным гортанным нервом и шейно-грудным узлом симпатического ствола (см. рис. 992, 994).

Грудной отдел блуждающего нерва начинается в месте отхождения возвратных нервов и заканчивается в месте прохождения блуждающего нерва через пищеводное отверстие диафрагмы. В грудной полости блуждающий нерв отдает следующие ветви (см. рис. 992, 993):

1. *Грудные сердечные ветви, rr. cardiaci thoracici*, начинаются ниже возвратного гортанного нерва, следуют вниз и медиально, соединяются с нижними сердечными ветвями, посылают ветви к воротам легких и вступают в сердечное сплетение.

2. *Бронхиальные ветви, rr. bronchiales*, разделяются на менее мощные передние ветви (4—5) и более мощные и многочисленные задние ветви.

3. *Легочное сплетение, plexus pulmonalis*, образуется передними и задними бронхиальными ветвями, соединяющимися с ветвями верхних трех-четырех грудных симпатических узлов симпатического ствола. Ветви, отходящие от этого сплетения, соединяются между собой и вступают с бронхами и сосудами в ворота легких, разветвляясь в паренхиме последних.

4. *Пищеводное сплетение, plexus esophageus*, представлено множеством различного диаметра нервов, которые отходят от каждого блуждающего нерва ниже корня легкого. По своему ходу эти ветви соединяются между собой и с ветвями от верхних 4—5 грудных узлов симпатических стволов и образуют в окружности пищевода сплетение.

Сплетение окружает всю нижнюю часть пищевода и посылает часть ветвей к его мышечной и слизистой оболочкам.

Брюшной отдел блуждающего нерва представлен *передним и задним блуждающими стволами, trunci vagales*

anterior et posterior (см. рис. 993, 1072, 1075). Оба ствола формируются из пищевого сплетения и по передней и задней поверхностям пищевода вступают в брюшную полость либо одиночными стволами, либо несколькими ветвями.

Задний ствол блуждающего нерва в области кардии посылает ряд ветвей — *задние желудочные ветви, rr. gastrici posteriores*, на заднюю поверхность желудка, а сам отклоняется кзади, образуя *чревные ветви, rr. celiaci*, идущие по ходу левой желудочной артерии к *чревному сплетению, plexus celiacus*. Волокна, составляющие чревные ветви, проходят через чревное сплетение к брюшным органам.

Передний ствол блуждающего нерва в области желудка соединяется с симпатическими нервами, сопровождающими левую желудочную артерию, и посылает 1—3 ветви между листками малого сальника к печени — *печеночные ветви, rr. hepatici*. Остальная часть переднего ствола следует вдоль передней периферии малой кривизны желудка и отдает здесь многочисленные *передние желудочные ветви, rr. gastrici anteriores*, к передней поверхности желудка.

Желудочные ветви от переднего и заднего стволов в подсерозном слое желудка соединяются с нервами, подходящими сюда по левой желудочной артерии, и образуют переднее и заднее сплетения желудка.

ДОБАВОЧНЫЙ НЕРВ

Добавочный нерв, n. accessorius (XI пара), — двигательный (см. рис. 967, 968, 980, 1065, 1066). *Ядра добавочного нерва, nuclei n. accessorii*, располагаются в двух местах. Одно ядро (церебральное) — *двойное ядро, nucleus ambiguus*, вытянутое, залегает в задних отделах продолговатого мозга и является также двигательным ядром языкоглоточного и блуждающего нервов. Волокна, отходящие от этого ядра, образуют церебральную часть добавочного нерва, которая выходит на основании мозга из борозды продолговатого мозга, позади оливы.

Второе ядро — *ядро добавочного нерва, nucleus n. accessorii*, залегает в заднебоковом отделе переднего рога серого вещества спинного мозга на протяжении верхних пяти-шести шейных сегментов.

Корешки, выходящие из продолговатого мозга,—*черепные корешки* [блуждающая часть], *radices craniales* [*pars vagalis*], четыре-пять, образуют верхний, или церебральный, корешок добавочного нерва.

Корешки, отходящие от бокового канатика спинного мозга, между передними и задними корешками,—*спинномозговые корешки* [спинномозговая часть], *radices spinales* [*pars spinalis*], объединяясь, образуют спинномозговой корешок добавочного нерва, который поднимается вверх и через большое затылочное отверстие проникает в полость черепа. Здесь обе группы волокон соединяются и образуют *ствол добавочного нерва*, *truncus n. accessorii*. Этот ствол через яремное отверстие (вместе с IX и X парами) выходит из полости черепа и разделяется на две ветви:

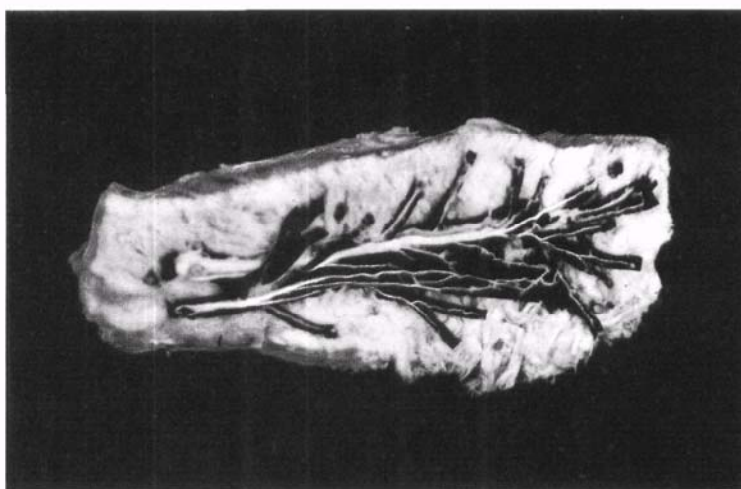
1. *Внутренняя ветвь*, *r. internus*, подходит к блуждающему нерву и входит в его состав; в этой ветви имеется больше волокон блуждающей части.

2. *Наружная ветвь*, *r. externus*, следует вниз и на уровне угла нижней челюсти отклоняется кзади под грудино-ключично-сосцевидную мышцу; здесь добавочный нерв отдает к ней ряд *мышечных ветвей*, *rr. musculares*, соединяясь в ее толще с ветвями шейного сплетения (третий шейный нерв). Дальше нерв выходит из-под наружного края этой мышцы, выше середины его протяжения, в область латерального шейного треугольника, вступает под передний край трапецевидной мышцы и иннервирует последнюю.

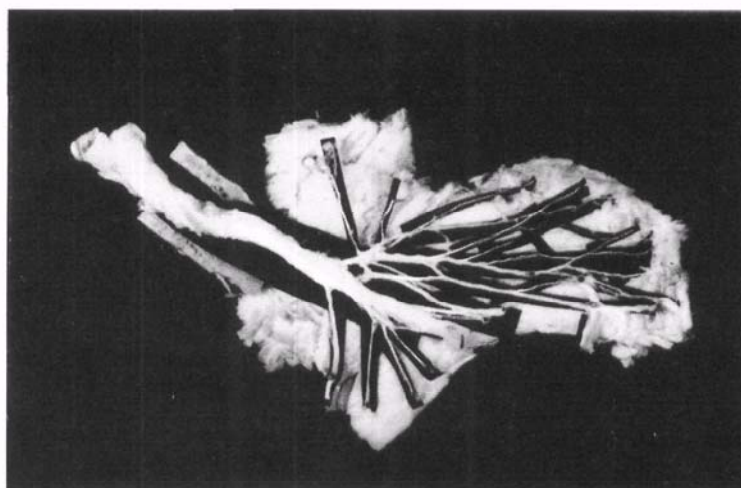
ПОДЪЯЗЫЧНЫЙ НЕРВ

Подъязычный нерв, *n. hypoglossus* (XII пара),—двигательный (рис. 994; см. рис. 967, 968, 990—992, 1065, 1066).

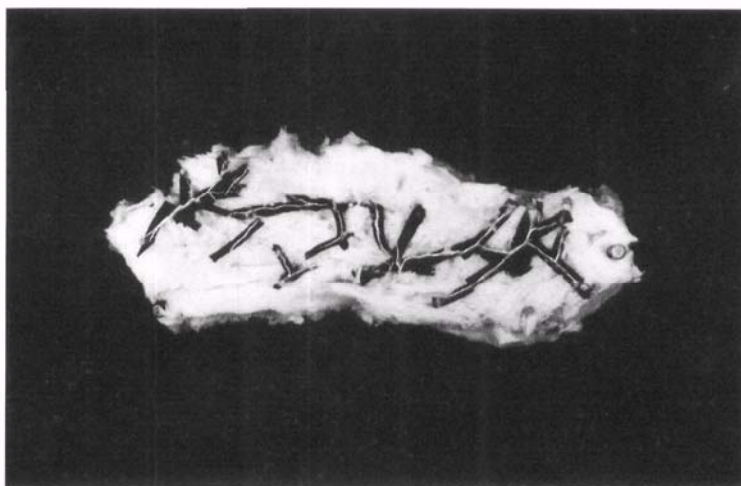Ядро подъязычного нерва, *nucleus n. hypoglossi*, двигательное, залегает в средних отделах задней части про-



А



Б



В

994. Ветви подъязычного нерва в подбородочно-язычной (А), подъязычно-язычной (Б) и шиловязьичной (В) мышцах языка (фотография. Препарат Я. Синельникова).

долговатого мозга. Со стороны ромбовидной ямки оно проецируется в области треугольника подъязычного нерва (см. рис. 945, 946).

Из вещества мозга подъязычный нерв выходит 10—15 корешками из борозды между пирамидой и оливой продолговатого мозга. Корешки объединяются в общий ствол, который через подъязычный канал выходит из полости черепа, следует вниз между блуждающим нервом и внутренней яремной веной, огибает снаружи внутреннюю сонную артерию, проходя между нею и внутренней яремной веной. Далее он пересекает наружную сонную артерию в виде выпуклой вниз дуги, подходит под заднее брюшко двубрюшной мышцы и под ши-

лоподъязычную мышцу в область подчелюстного треугольника и, вступив в мышцы языка, отдает язычные ветви.

Язычные ветви, rr. linguales,— концевые ветви подъязычного нерва, подходят к нижней поверхности языка и иннервируют как собственные, так и скелетные мышцы последнего (см. рис. 994).

По своему ходу подъязычный нерв отдает ряд ветвей, которые соединяют его с другими нервами:

1) соединительная ветвь с верхним шейным узлом симпатического ствола (см. рис. 988, 990, 992, 993);

2) соединительная ветвь с нижним узлом блуждающего нерва (см. рис. 988, 990);

3) соединительная ветвь с язычной ветвью блуждающего нерва;

4) соединительная ветвь с шейной петлей (см. рис. 975, 977, 989), которая представляет собой нисходящую ветвь подъязычного нерва, содержащую двигательные волокна от С_I и С_{II} и принимающую участие в образовании шейной петли (см. «Шейное сплетение»);

5) соединительная ветвь с язычным нервом тройничного нерва.

Кроме соединительных ветвей, подъязычный нерв в самом начале отдает ветви к твердой оболочке головного мозга, которые отходят от него в области подъязычного канала и подходят к стенкам затылочного синуса.

Черепные нервы

Пара нервов	Название нерва	Ядра			Локализация ядер	Место выхода из мозга	Место выхода из черепа	Область распространения основных ветвей
		двигательные	чувствительные	автономные (вегетативные)				
I	Обонятельные нервы, <i>nn. olfactorii</i>					Bulbus olfactorius	Lamina cribrosa ossis ethmoidalis	Regio olfactoria tunicae mucosi nasi
II	Зрительный нерв, <i>n. opticus</i>					Chiasma opticum	Canalis opticus	Retina
III	Глазодвигательный нерв, <i>n. oculomotorius</i>	Nucleus n. oculomotorii		Nucleus accessorius oculomotorius	Центральное серое вещество покрышки ножки мозга на уровне верхних холмиков крыши среднего мозга	Sulcus oculomotorius pedunculi cerebri	Fissura orbitalis superior	M. rectus superior, m. rectus inferior, m. levator palpebrae superioris, m. rectus medialis, m. obliquus inferior
IV	Блоковый нерв, <i>n. trochlearis</i>	Nucleus n. trochlearis			Центральное серое вещество покрышки ножки мозга на уровне нижних холмиков крыши среднего мозга	Позади пластинки крыши, по бокам от уздечки верхнего мозгового паруса и огибают ножки мозга	Fissura orbitalis superior	M. obliquus superior
V	Тройничный нерв, <i>n. trigeminus</i>	Nucleus motorius n. trigemini			Задняя часть моста — в срединном возвышении, кнутри от голубоватого места	Передняя поверхность моста на границе со средней мозжечковой ножкой	N. ophthalmicus — fissura orbitalis superior	Кожа лба, спинки носа, верхнего века, глазное яблоко, слезная железа, слезный мешок, слизистая оболочка полости носа и клиновидной пазухи, dura mater
			Nucleus pontinus n. trigemini		Задняя часть моста кнаружи и кзади от двигательного ядра в области голубоватого места			
			Nucleus spinalis n. trigemini		Задний отдел продолговатого мозга, начинается позади предыдущего ядра, идет в каудальном направлении, достигая верхних отделов спинного мозга		N. maxillaris foramen rotundum	Кожа нижнего века, носа, щеки, верхней губы, отчасти лба и височной области; слизистая оболочка полости носа, верхнечелюстной пазухи, верхней губы, неба; десны и зубы верхней челюсти; твердая оболочка головного мозга

Продолжение таблицы

Пара нервов	Название нерва	Ядра			Локализация ядер	Место выхода из мозга	Место выхода из черепа	Область распространения основных ветвей
		двигательные	чувствительные	автономные (вегетативные)				
			Nucleus tractus mesencephalici n. trigemini		На всем протяжении центрального серого вещества среднего мозга, сбоку от водопровода мозга		N. mandibularis — foramen ovale	Слизистая оболочка языка и дна полости рта, нижней губы, щеки; кожа подбородка, виска; височно-нижнечелюстной сустав; десна и зубы нижней челюсти; твердая оболочка головного мозга; жевательные мышцы; mm. masseter, temporalis, pterygoidei lateralis et medialis, а также m. mylohyoideus, переднее брюшко m. digastricus, m. tensor tympani, m. tensor veli palatini
VI	Отводящий нерв, <i>n. abducens</i>	Nucleus n. abducens			Задняя часть моста в толще colliculi facialis	Позади моста из борозды между мостом и пирамидой продолговатого мозга	Fissura orbitalis superior	M. rectus lateralis
VII	Лицевой нерв, <i>n. facialis</i> ; промежуточный нерв, <i>n. intermedius (n. intermedifacialis)</i>	Nucleus n. facialis			Центральный отдел задней части моста, ретикулярная формация кзади и кнаружи от ядра n. abducens	Между средней мозжечковой ножкой и оливой продолговатого мозга	Porus acusticus internus, canalis facialis, foramen stylomastoideum	Двигательные волокна иннервируют m. stapedius, platysma; все mimические мышцы и мышцы волосистой части головы, заднее брюшко m. digastricus, m. stylohyoideus Чувствительные (вкусовые волокна иннервируют передние $\frac{2}{3}$ языка)
			Nucleus tractus solitarii (промежуточный нерв)		Начинается в области моста, достигая задней части продолговатого мозга в formatio reticularis кнаружи от nucleus n. facialis (общее ядро с n. glossopharyngeus et n. vagus)			Вегетативные волокна иннервируют слезную железу, железы твердого и мягкого неба, поднижнечелюстную и подъязычную, слюнные железы и железы дна полости рта
				Nucleus salivatorius superior (промежуточный нерв)	Задняя часть моста соответственно пограничной борозде кнаружи и ниже двигательного ядра лицевого нерва			
VIII	Преддверно-улитковый нерв, <i>n. vestibulocochlearis</i> a) <i>pars vestibularis</i> b) <i>pars cochlearis</i>				Задняя часть моста в области areae vestibularis	Позади моста, между ним и оливой продолговатого мозга	Porus acusticus internus	N. vestibularis — ampullae canaliculi semicircularium, utriculus et sacculus N. cochlearis — спиральный орган
IX	Языкоглоточный нерв <i>n. glossopharyngeus</i>	Nucleus ambiguus			Глубоко в задней части продолговатого мозга, в области треугольника блуждающего нерва	Позади n. vestibulocochlearis из sulcus lateralis posterior дорсальнее оливы	Foramen jugulare	Слизистая оболочка среднего уха, сосцевидного отростка, слуховой трубы, языка, глотки, небных дужек и миндалин; <i>glossus caroticum</i> ; m. stylopharyngeus; glandula parotis

Пара нервов	Название нерва	Ядра			Локализация ядер	Место выхода из мозга	Место выхода из черепа	Область распространения основных ветвей
		двигательные	чувствительные	автономные (вегетативные)				
X	Блуждающий нерв, <i>n. vagus</i>	Nucleus solitarius	Nucleus solitarius		В задней части продолговатого мозга, в formatio reticularis, кнаружи от sulcus limitans (см. <i>n. facialis</i> — промежуточный нерв)	Позади <i>n. glossopharyngeus</i> из sulcus lateralis posterior	Foramen jugulare	Органы шеи, грудной и брюшной полостей, твердая мозговая оболочка, кожа слухового прохода и ушной раковины
		Nucleus ambiguus		Nucleus salivatorius inferior	Залегает глубоко в задней части продолговатого мозга, в области sulcus limitans, кпереди от nucleus ambiguus			
				Nucleus dorsalis <i>n. vagi</i>	Задняя часть продолговатого мозга в <i>n. trigonum n. vagi</i> латеральнее ядра подъязычного нерва			
XI	Добавочный нерв, <i>n. accessorius</i>	Nucleus ambiguus	Nucleus solitarius		Задний отдел продолговатого мозга как часть одноименного ядра языкоглоточного и блуждающего нервов	Позади <i>n. vagus</i> из sulcus dorsolateralis продолговатого мозга и бокового канатика спинного мозга, в промежутке между передними и задними рогами	Foramen jugulare	R. externus <i>n. accessorii</i> — <i>mm. trapezius</i> et <i>sternocleidomastoideus</i>
		Nucleus <i>n. accessorii</i>		Nucleus dorsalis <i>n. vagi</i>	В сером веществе заднебокового отдела переднего рога шести верхних шейных сегментов спинного мозга			
XII	Подъязычный нерв, <i>n. hypoglossus</i>	Nucleus <i>n. hypoglossi</i>			В области <i>trigonum n. hypoglossi</i> задней части продолговатого мозга	Из sulcus anterolateralis продолговатого мозга, вентральнее оливы	Canalis hypoglossi	Мышцы языка. Принимает участие в образовании <i>ansa cervicalis</i> , иннервирующей подъязычную группу мышц

СПИНОМОЗГОВЫЕ НЕРВЫ

Спинальные нервы, nn. spinales (рис. 995—997), представляют собой парные (31 пара), метамерно расположенные нервные стволы:

1. Шейные нервы, nn. cervicales (C_I—C_{VII}), 8 пар

2. Грудные нервы, nn. thoracici (Th_I—Th_{XII}), 12 пар

3. Поясничные нервы, nn. lumbales (L_I—L_V), 5 пар

4. Крестцовые нервы, nn. sacrales (S_I—S_V), 5 пар

5. Копчиковый нерв, n. coccygeus (Co_I—Co_{II}), 1 пара, реже две

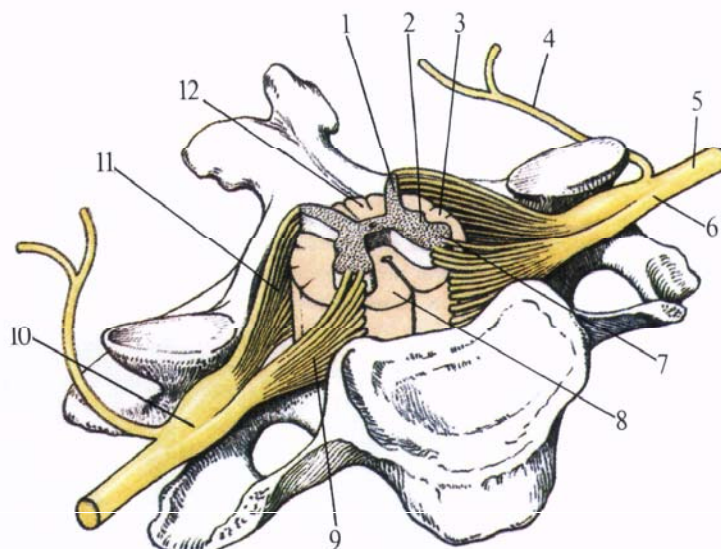
Спинальный нерв является смешанным и образуется путем слияния принадлежащих ему двух корешков: 1) **заднего корешка** [чувствительного], *radix dorsalis [sensoria]*, и 2) **переднего корешка** [двигательного], *radix ventralis [motoria]*. Каждый корешок связан со спинным мозгом *корешковыми нитями, fila radicularia*. Задний корешок в области заднелатеральной борозды связан со спинным мозгом *корешковыми нитями заднего корешка, fila radicularia radicis dorsalis*, а передний корешок в области переднелатеральной борозды — *корешковыми нитями переднего корешка, fila radicularia radicis ventralis*.

Задние корешки более толстые, так как каждому из них принадлежит *спинальный узел [чувствительный], ganglion spinale [sensorius]*. Исключение составляет первый шейный нерв, у которого передний корешок крупнее заднего. Иногда отсутствует узел в корешке копчикового нерва.

Передние корешки узлов не имеют. В месте образования спинальных нервов передние корешки только прилегают к спинальным узлам и соединяются с ними при помощи соединительной ткани.

Соединение корешков в спинальный нерв происходит латерально от спинального узла.

Корешки спинальных нервов проходят вначале в подпаутинном пространстве и окружены непосредственно мягкой мозговой оболочкой. Между передними и задними корешками в подпаутинном пространстве проходит зубчатая связка. Вблизи межпозвоночных отверстий корешки плотно покрыты всеми тремя мозговыми оболочками, которые срастаются между собой и продолжают в соединительнотканное влагалище



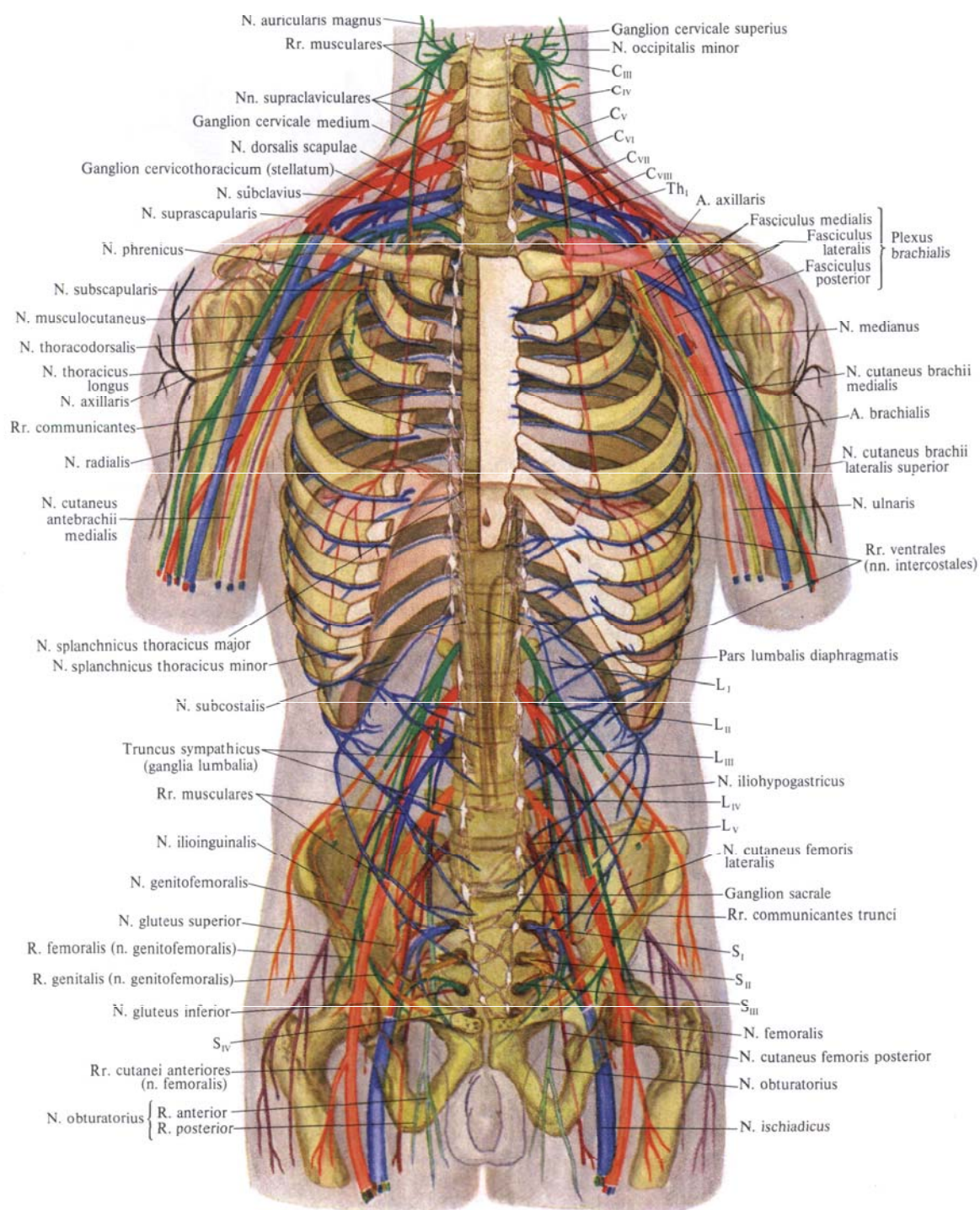
спинального нерва (см. рис. 879, 954, 956).

Корешки спинальных нервов направляются от спинного мозга к межпозвоночному отверстию (см. рис. 879, 997): 1) корешки верхних шейных нервов располагаются почти горизонтально; 2) корешки нижних шейных нервов и двух верхних грудных идут от спинного мозга косо вниз, располагаясь перед вступлением в межпозвоночное отверстие на один позвонок ниже от места отхождения из спинного мозга; 3) корешки следующих 10 грудных нервов следуют еще более наклонно вниз и перед вступлением в межпозвоночное отверстие находятся приблизительно на два позвонка ниже своего начала; 4) корешки 5 поясничных, 5 крестцовых и копчикового нерва направляются вниз вертикально и образуют с одноименными корешками противоположной стороны *конский хвост, cauda equina*, который находится в полости твердой мозговой оболочки. Отделяясь от конского хвоста, корешки направляются кнаружи и еще в позвоночном канале соединяются в *ствол спинального нерва, truncus n. spinalis*.

Большинство спинальных узлов залегает в межпозвоночных отверстиях; нижние поясничные узлы располагаются частично в позвоночном канале; крестцовые узлы, кроме последнего, залегают в позвоночном канале вне твердой мозговой оболочки. Спинальный узел копчикового нерва находится внутри полости

995. Сегмент спинного мозга (полусхематично).

1 — columna posterior; 2 — columna lateralis; 3 — funiculus lateralis; 4 — r. dorsalis; 5 — r. ventralis; 6 — n. spinalis; 7 — columna anterior; 8 — funiculus anterior; 9 — radix ventralis; 10 — ganglion spinale; 11 — radix dorsalis; 12 — funiculus posterior.



996. Спинномозговые нервы, nn. spinales; вид спереди (схема).

твердой мозговой оболочки. Корешки спинномозговых нервов и спинномозговые узлы можно изучить после вскрытия позвоночного канала и удаления дуг позвонков и суставных отростков.

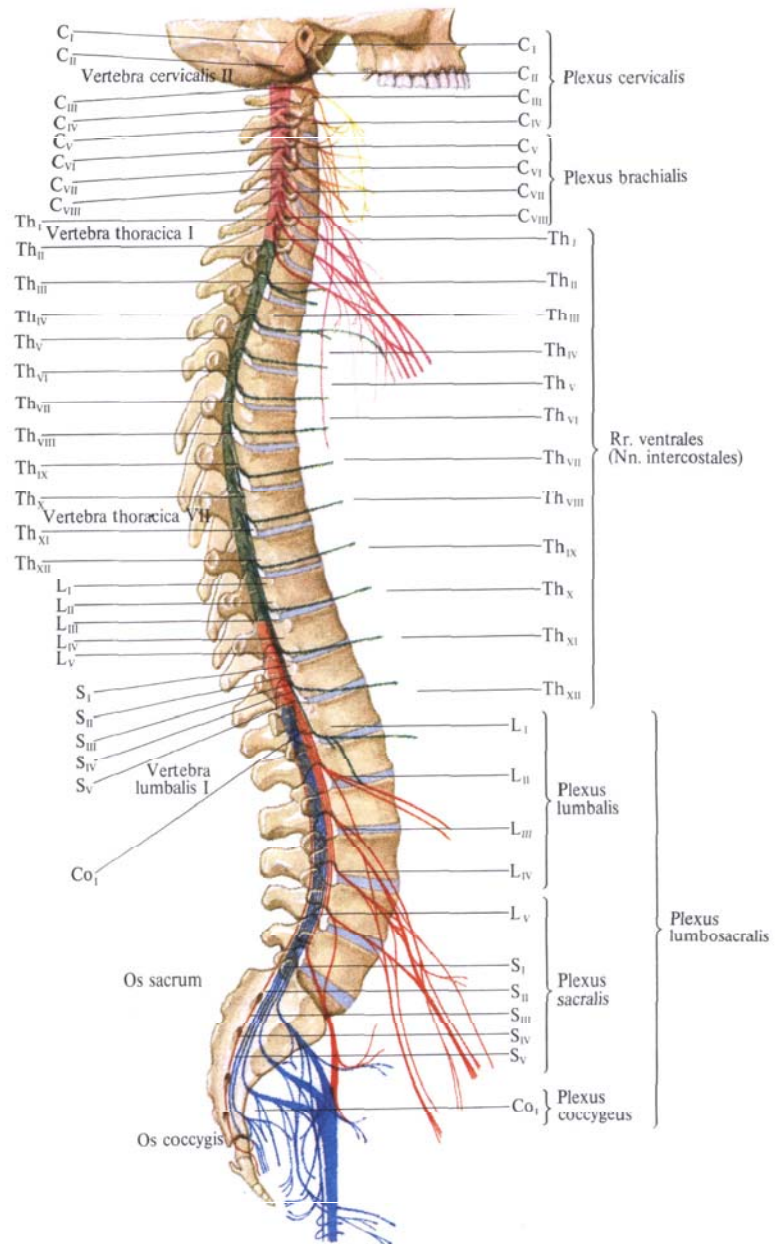
Все стволы спинномозговых нервов, за исключением первого шейного, пятого крестцового и копчикового нервов, залегают в межпозвоночных отверстиях, при этом нижние из них, принимающие участие в образовании конского хвоста, находятся также частично и в позвоночном канале. Первый шейный спинномозговой нерв (C_I) проходит между затылочной костью и I шейным позвонком; восьмой шейный спинномозговой нерв (C_{VIII}) располагается между VII шейным позвонком и I грудным позвонком; пятый крестцовый и копчиковый нервы выходят через крестцовую щель.

Стволы спинномозговых нервов являются смешанными, т. е. несут чувствительные и двигательные волокна. Каждый нерв по выходе из позвоночного канала почти тотчас делится на переднюю ветвь, *r. ventralis* [anterior], и заднюю ветвь, *r. dorsalis* [posterior], в каждой из которых имеются как двигательные, так и чувствительные волокна (см. рис. 880, 955, 995, 1060). Ствол спинномозгового нерва посредством соединительных ветвей, *rr. communicantes*, связан с соответствующим узлом симпатического ствола.

Соединительных ветвей две. Одна из них несет предузловые (миелиновые) волокна от клосток боковых рогов спинного мозга. Она белого цвета [эти ветви имеются от восьмого шейного (C_{VIII}) до второго — третьего поясничного (L_{II}—L_{III}) спинномозгового нерва] и называется белой соединительной ветвью, *r. communicans albus*. Другая соединительная ветвь несет послеузловые (преимущественно безмиелиновые) волокна от узлов симпатического ствола в спинномозговой нерв. Она более темного цвета и носит название серой соединительной ветви, *r. communicans griseus*.

От ствола спинномозгового нерва отходит ветвь к твердой оболочке спинного мозга — менингеальная ветвь, *r. meningeus*, которая содержит в своем составе и симпатические волокна. Менингеальная ветвь возвращается в позвоночный канал через межпозвоночное отверстие. Здесь нерв делится на две ветви: более крупную, идущую по передней стенке

канала в восходящем направлении, и более мелкую, идущую в нисходящем направлении. Каждая из ветвей соединяется как с ветвями соседних ветвей мозговой оболочки, так и с ветвями противоположной стороны. В результате образуется сплетение мозговой оболочки, которое посылает ветвь к надкостнице, костям, оболочкам спинного мозга, венозным позвоночным сплетениям, а также к артериям спинного мозга. В области шеи спинномозговые нервы принимают участие в образовании позвоночного сплетения, *plexus vertebralis*, вокруг позвоночной артерии.



997. Проекция спинномозговых корешков и нервов на позвоночный столб (схема).

ЗАДНИЕ ВЕТВИ СПИННОМОЗГОВЫХ НЕРВОВ

Задние ветви спинномозговых нервов, *rr. dorsales nn. spinalium* (см. рис. 995, 1027, 1029), за исключением двух верхних шейных нервов, значительно тоньше передних. Все задние ветви от места их отхождения, у латеральной поверхности суставных отростков позвонков, направляются назад между поперечными отростками позвонков, а в области крестца проходят через дорсальные крестцовые отверстия.

Каждая задняя ветвь делится на *медиальную ветвь*, *r. medialis*, и на *латеральную ветвь*, *r. lateralis*. В обеих ветвях проходят чувствительные и двигательные волокна. Концевые разветвления задних ветвей распределяются в коже всех дорсальных областей туловища, от затылочной до крестцовой области, в длинных и коротких мышцах спины и в мышцах затылка (см. рис. 995, 1027, 1028).

ПЕРЕДНИЕ ВЕТВИ СПИННОМОЗГОВЫХ НЕРВОВ

Передние ветви спинномозговых нервов, *rr. ventrales nn. spinalium*, толще задних, за исключением двух первых шейных нервов, где имеются обратные отношения.

Передние ветви, кроме грудных нервов, вблизи позвоночного столба широко соединяются между собой и образуют *сплетения*, *plexus*. Из передних ветвей грудных нервов принимают участие в сплетениях ветви от Th_I и Th_{II}, иногда Th_{III} (плечевое сплетение), и от Th_{XII} (поясничное сплетение). Однако эти ветви только частично вступают в сплетения.

Топографически различают следующие сплетения: шейное; плечевое; пояснично-крестцовое, в котором выделяют поясничное и крестцовое; копчиковое (см. рис. 998).

Все эти сплетения образуются посредством соединений соответствующих ветвей в виде петель.

Шейное и плечевое сплетения образуются в области шеи, поясничное — в поясничной области, крестцовое и копчиковое — в полости малого таза. От сплетений отходят ветви, которые направляются к периферии тела и, разветвляясь, иннервируют соответствующие его отделы. Передние ветви грудных нервов, не образующие сплетений, продолжают непосредствен-

но на периферии тела, разветвляясь в боковых и передних отделах стенок грудной клетки и живота.

ШЕЙНЫЕ НЕРВЫ

Шейные нервы, *nn. cervicales* (C_I—C_{VIII}), составляют 8 пар (рис. 998—1006; см. рис. 996, 997).

Задние ветви шейных нервов

Задние ветви шейных нервов, *rr. dorsales nn. cervicalium*, разделяются каждая на *медиальную ветвь*, *r. medialis*, и *латеральную ветвь*, *r. lateralis*.

Среди задних ветвей шейных нервов выделяют ветви первого, второго и третьего шейных нервов.

1. Задняя ветвь первого шейного нерва, или *подзатылочный нерв*, *n. suboccipitalis* (C_I), крупнее передней ветви, проходит между затылочной костью и I шейным позвонком, залегающая под позвоночной артерией, в борозде позвоночной артерии атланта. Далее этот нерв проходит в треугольное пространство, образованное задней большой прямой мышцей головы, нижней и верхней косыми мышцами головы, где делится, посылая ветви к указанным трем мышцам, а также к полуостистой мышце головы, длиннейшей мышце головы, задней малой прямой мышце головы.

От ветви, направляющейся к нижней косой мышце головы, отходит соединительная ветвь к задней ветви второго шейного спинномозгового нерва (C_{II}). Одна из ветвей направляется к суставной капсуле атлантозатылочного сустава.

2. Задняя ветвь второго шейного нерва (C_{II}) — наиболее крупная, проходит между I и II шейными позвонками, огибает нижний край нижней косой мышцы головы и делится на ряд коротких и одну длинную ветвь. Короткие ветви иннервируют полуостистую мышцу головы, ременные мышцы головы и шеи, длиннейшую мышцу головы. Длинная ветвь, получившая название *большого затылочного нерва*, *n. occipitalis major* (см. рис. 999, 1000), прободает полуостистую мышцу головы и сухожилие трапециевидной мышцы; разветвляется в коже затылочной области, достигая теменной области. На своем пути большой затылочный нерв часто сопровождает затылочную артерию и ее ветви.

Задняя ветвь второго шейного нерва отдает соединительные ветви к задним ветвям первого и третьего шейных нервов, а в области затылка — к малому затылочному нерву, который является кожной ветвью шейного сплетения.

3. Задняя ветвь третьего шейного нерва (C_{III}), или *третий затылочный нерв*, *n. occipitalis tertius* (см. рис. 999), непостоянная, в толще кожи располагается медиально от большого затылочного нерва и часто соединяется с ним; разветвляется в коже затылочной области.

Передние ветви шейных нервов

Передние ветви шейных нервов, *rr. ventrales nn. cervicalium*, и большая часть *передней ветви первого грудного нерва*, *r. ventralis n. thoracici primi*, соединяются между собой посредством дугообразных или образующих острые углы петель в *шейное сплетение*, *plexus cervicalis*, и *плечевое сплетение*, *plexus brachialis*.

Шейное сплетение

Шейное сплетение, *plexus cervicalis*, (см. рис. 996—1006), образуют передние ветви четырех верхних шейных спинномозговых нервов. Сплетение расположено на уровне четырех верхних шейных позвонков впереди места прикрепления средней лестничной мышцы, мышцы, поднимающей лопатку, ременных мышц головы и шеи и прикрыто спереди верхними отделами грудно-ключично-сосцевидной мышцы. В сплетении различают четыре передние ветви, три петли и отходящие от последних ветви.

Передняя ветвь первого шейного спинномозгового нерва залегает на I шейном позвонке, в борозде позвоночной артерии, под находящейся здесь позвоночной артерией. Отсюда, направляясь латерально, она проходит между передней и латеральной прямыми мышцами головы.

Остальные три передние ветви, как и все ниже лежащие, отделившись от соответствующих спинномозговых нервов, следуют латерально, располагаясь в промежутках между передними и задними межпоперечными мышцами, позади позвоночной артерии. Далее передние ветви, направляясь кнаружи и книзу, ложатся на передние поверхности мышцы, подни-

мающей лопатку, и средней лестничной мышцы и, соединяясь между собой при помощи ответвлений, образуют 3 петли. Нижняя ветвь частично входит в состав плечевого сплетения, вследствие чего образуется четвертая петля, соединяющая оба сплетения. Шейное сплетение связано с другими нервами соединительными ветвями и само отдает ветви к коже и мышцам.

Соединения шейного сплетения

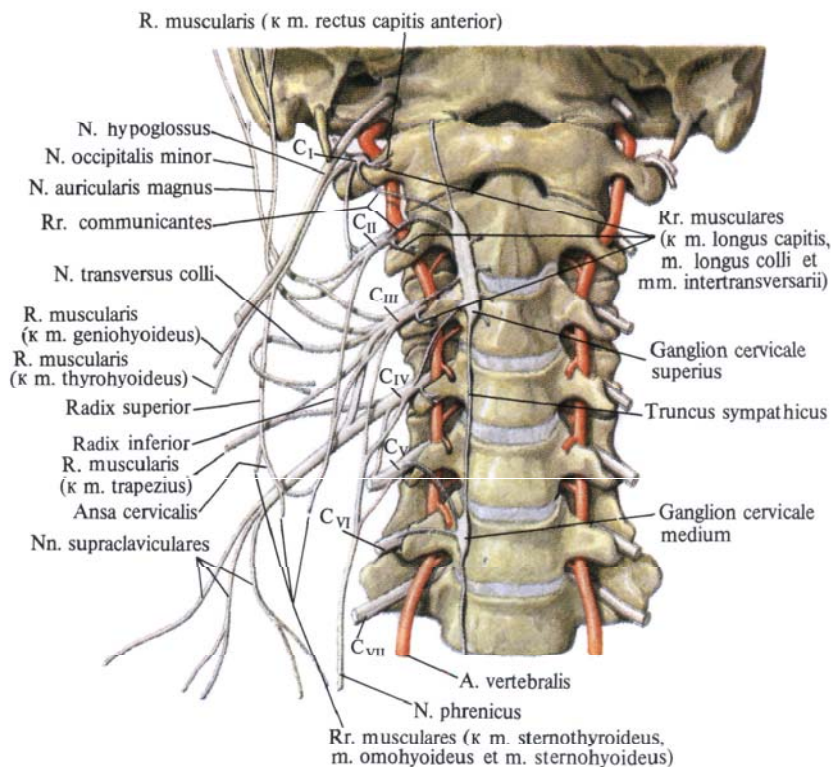
1. Соединительная ветвь C_1 к дуге подъязычного нерва. Волокна, составляющие эту ветвь, переходят (большая часть) в *верхний корешок шейной петли, radix superior ansae cervicalis*, который следует по передней поверхности общей сонной артерии, в толще ее соединительнотканного влагалища, и, направляясь вниз, на уровне срединного сухожилия лопаточно-подъязычной мышцы образует с ветвями C_1 — C_{III} и *нижним корешком шейной петли, radix inferior ansae cervicalis*, *шейную петлю, ansa cervicalis* (см. рис. 998, 1001, 1002), лежащую впереди внутренней яремной вены и общей сонной артерии. Нижний корешок шейной петли состоит из двигательных волокон передних ветвей второго и третьего спинномозговых нервов.

Величина петли зависит от длины верхнего корешка: чем короче последний, тем длиннее ветви, отходящие от петли к мышцам.

Нервы, отходящие от шейной петли, иннервируют всю группу мышц, расположенных ниже подъязычной кости. Волокна соединительной ветви, не входящие в верхний корешок шейной петли, выходят из подъязычного нерва и направляются к подбородочно-подъязычной мышце.

2. Соединительные ветви от второго, третьего и четвертого шейных нервов (наиболее крупные от третьего шейного нерва). Эти ветви направляются кзади и книзу, подходят к наружной ветви добавочного нерва и проникают в толщу грудино-ключично-сосцевидной и трапециевидной мышц.

3. Соединительные ветви с симпатическим стволом (см. рис. 999). Передние ветви первых трех шейных нервов соединяются с верхним шейным узлом симпатического ствола, а четвертого — со средним узлом.

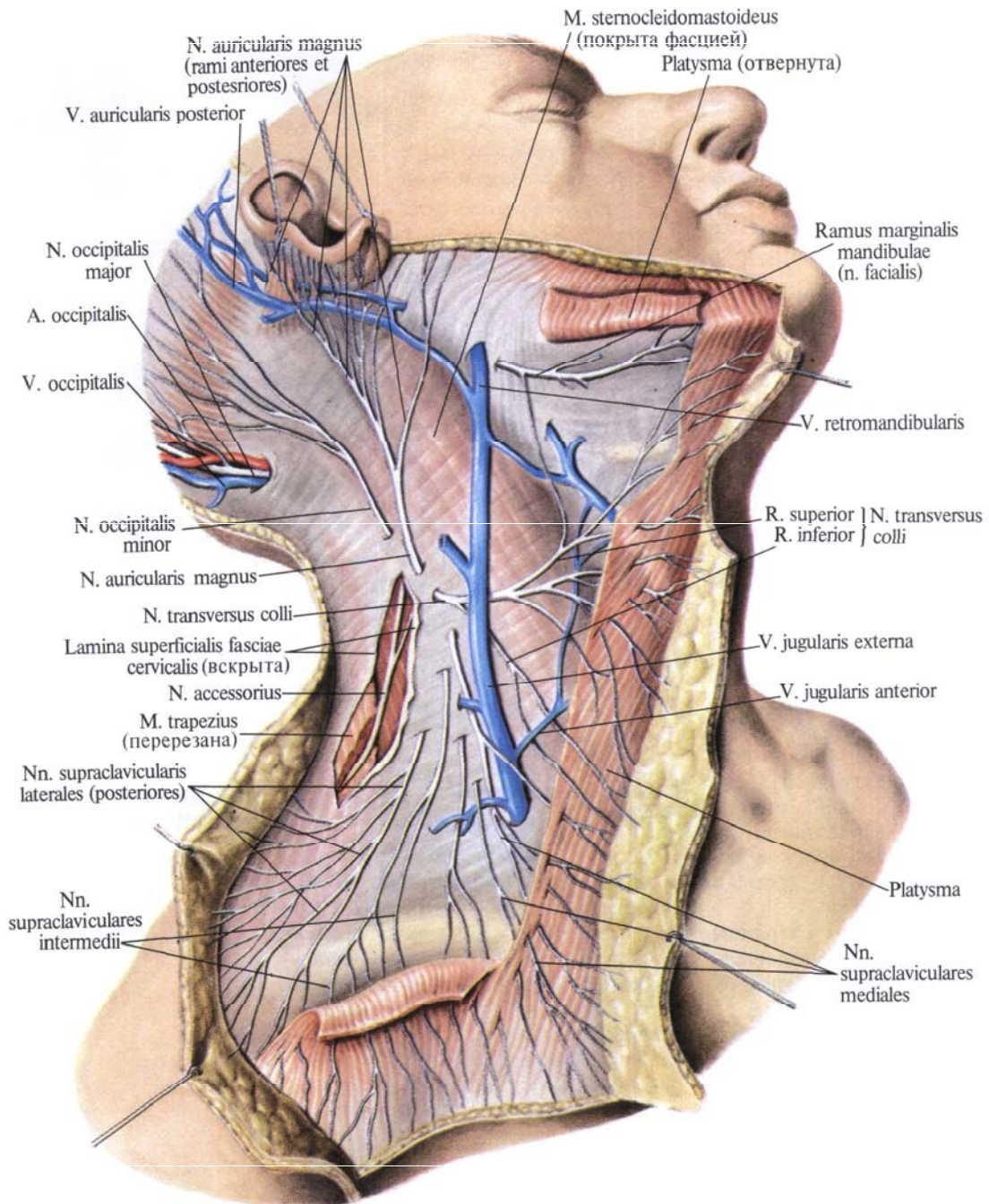


Кожные ветви шейного сплетения

1. *Малый затылочный нерв, n. occipitalis minor* (см. рис. 998—1000), возникает из второго и третьего шейных нервов (C_{II} и C_{III}), направляется к заднему краю грудино-ключично-сосцевидной мышцы, а выйдя из-за него, часто делится на две ветви. Последние, следуя вверх и кзади (к затылку), разветвляются позади ушной раковины и над ней в участке кожи, граничащем сзади с областью разветвления большого затылочного нерва, спереди — с областью большого ушного нерва. Малый затылочный нерв имеет соединения с большим затылочным нервом, большим ушным нервом и лицевым нервом (его задним ушным нервом).

2. *Большой ушной нерв, n. auricularis magnus* (см. рис. 998—1000), — наиболее крупный кожный нерв шейного сплетения. Начинается от C_{III} (C_{IV}), следует к заднему краю грудино-ключично-сосцевидной мышцы и, огибая его ниже малого затылочного нерва, переходит на наружную поверхность мышцы. Здесь ствол нерва, направляясь вперед и вверх к ушной раковине, делится на две ветви — переднюю и заднюю.

998. Шейное сплетение, plexus cervicalis (полусхематично).



999. Кожные нервы шейного сплетения, nn. cutanei plexus cervicalis, правого; вид справа. (Подкожная мышца шеи частично удалена.)

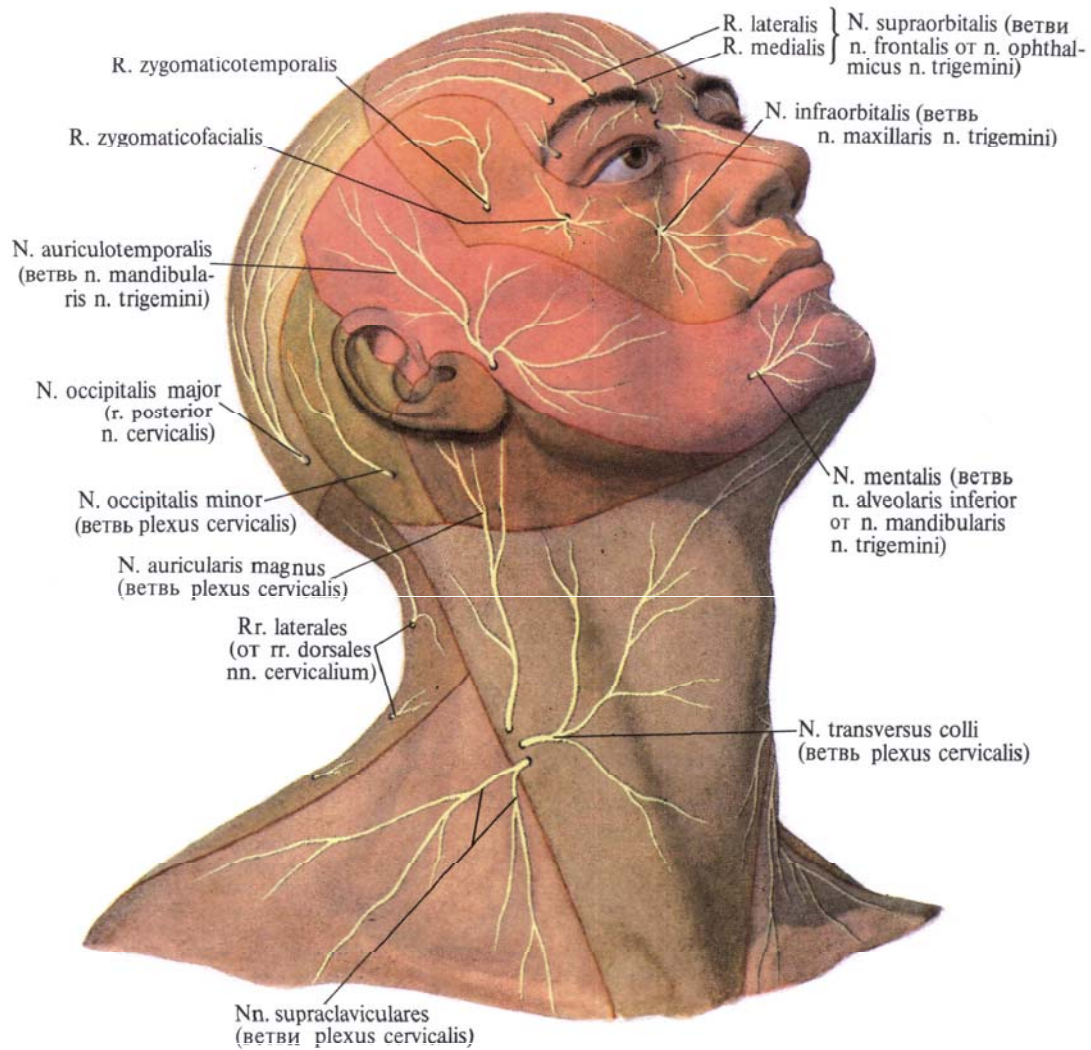
Передняя ветвь, *r. anterior*, более тонкая, разветвляется в коже области околоушной железы, мочки уха и в коже вогнутой поверхности ушной раковины.

Задняя ветвь, *r. posterior*, разветвляется в коже выпуклой поверхности ушной раковины и в коже за ухом.

Большой ушной нерв имеет соединения с малым затылочным нервом и с задним ушным нервом (из лицевого нерва).

3. Поперечный нерв шеи, *n.*

transversus colli (см. рис. 998—1000), возникает от $C_{II}(C_{III})$, направляется, так же как и большой ушной нерв, к заднему краю грудино-ключично-сосцевидной мышцы, огибает его и далее следует в поперечном направлении вперед по наружной поверхности этой мышцы, между нею и подкожной мышцей шеи. Делится на более крупные *верхние ветви, rr. superiores*, и более тонкие *нижние ветви, rr. inferiores*. Ветви эти, прободая подкожную мышцу шеи, разветвля-



1000. Области распространения кожных нервов головы и шеи; вид справа (полусхематично).

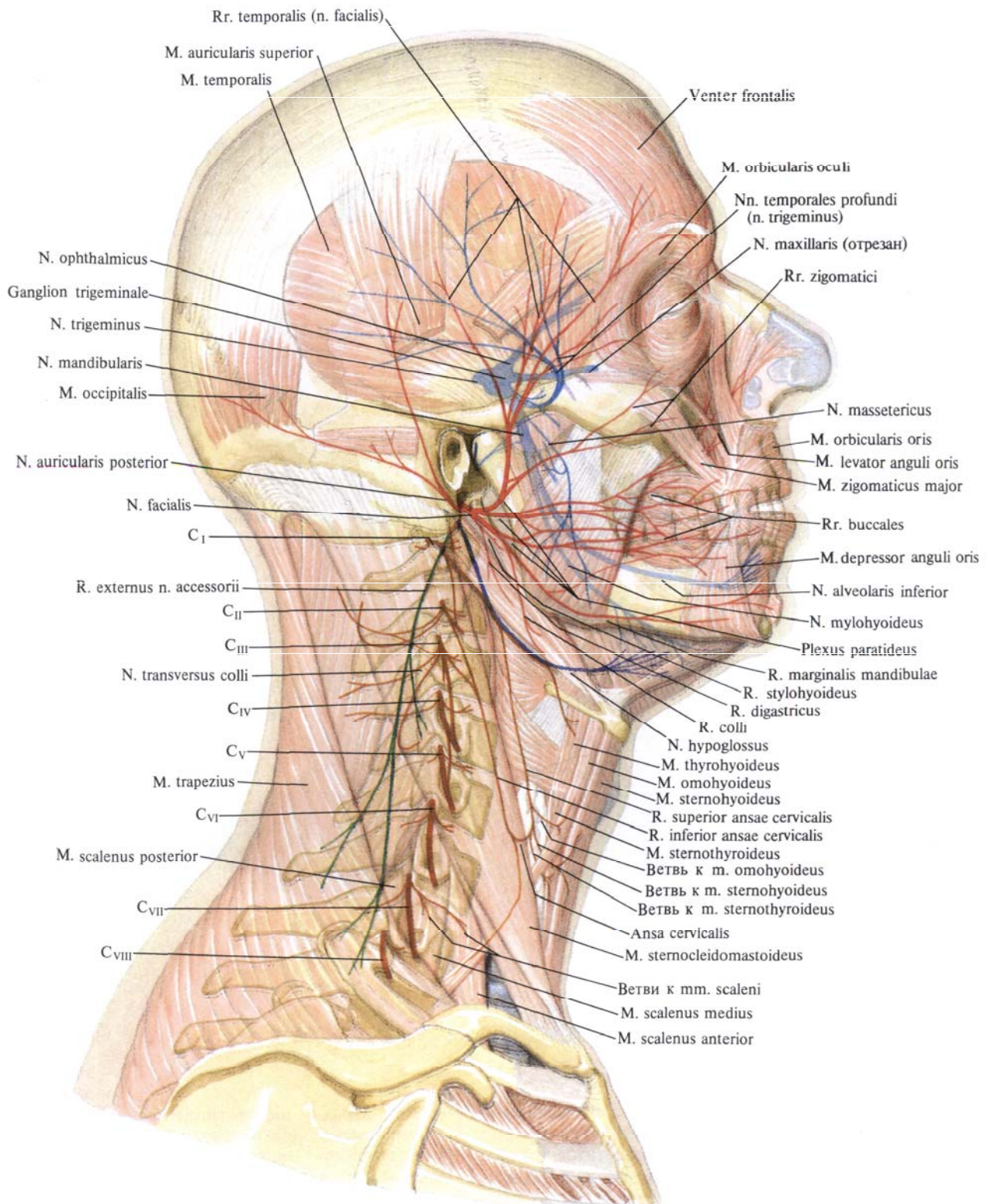
ются в коже боковой области и переднего отдела шеи, достигая верху края нижней челюсти, а внизу не доходят до ключицы. Поперечный нерв шеи имеет соединения с шейной ветвью лицевого нерва, образуя с ней поверхностную шейную петлю.

4. *Надключичные нервы, nn. supraclaviculares* (см. рис. 998—1000), возникают от C_{III}(C_{IV}), следуют по заднему краю грудино-ключично-сосцевидной мышцы и выходят из-за него немного ниже поперечного нерва

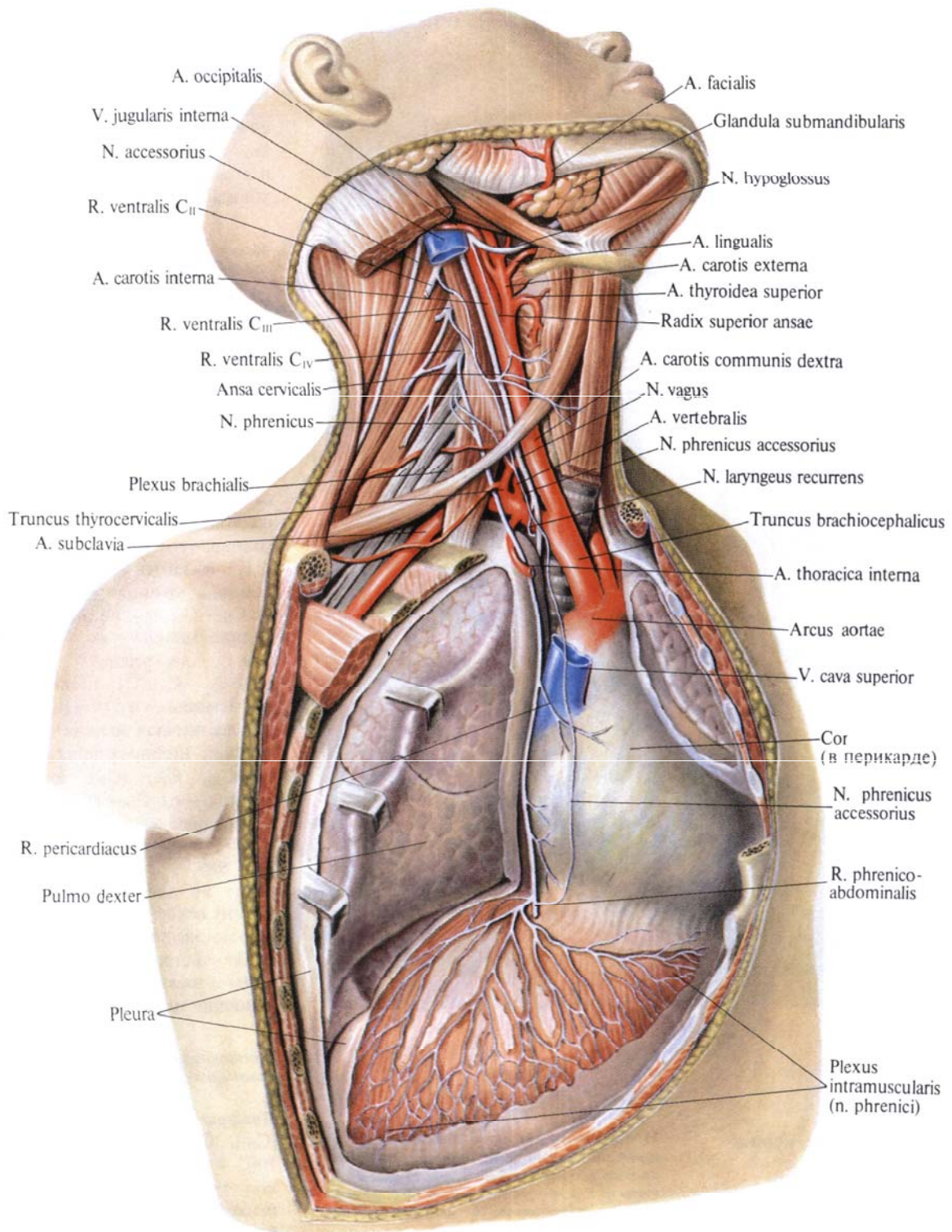
шеи, располагаясь здесь в области лопаточно-ключичного треугольника, под фасцией. Далее, прободая фасцию, нервы направляются книзу, к ключице, и веерообразно расходятся на три группы ветвей:

1) *медиальные надключичные нервы, nn. supraclaviculares mediales*, разветвляются в коже соответственно яремной вырезке и рукоятке грудины, ниже медиальной части ключицы;

2) *промежуточные надключичные нервы, nn. supraclaviculares intermedii*,

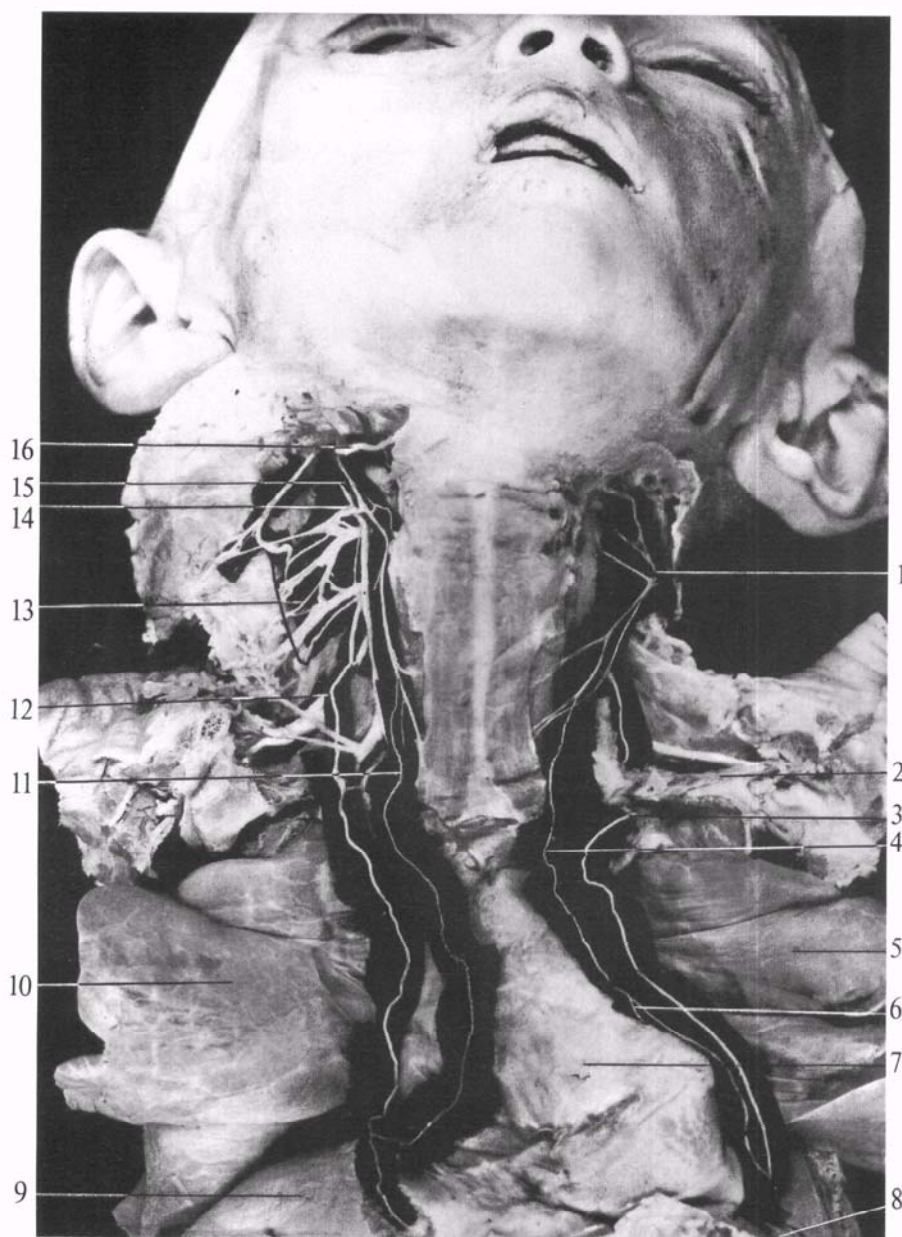


1001. Нервы головы и шеи; вид справа (полусхематично). (Двигательные нервы.)



1002. Диафрагмальный нерв, n. phrenicus, правый (по препаратам П. Евдокимова).

(Мышцы шеи большей частью удалены; правая половина грудной клетки вскрыта.)



1003. Диафрагмальные нервы (фотография. Препарат П. Евдокимова).

(Добавочные корешки, отходящие от правой и левой шейных петель, низко соединяются со стволами диафрагмальных нервов обеих сторон.)

1—шейная петля; 2—подключичная вена; 3—ствол левого диафрагмального нерва; 4—добавочный корешок диафрагмального нерва, связанный с шейной петлей; 5—левое легкое (отвернуто); 6—ветвь к перикарду; 7—сердце (в перикарде); 8, 9—левый и правый куполы диафрагмы; 10—правое легкое (отвернуто);

11—добавочный корешок диафрагмального нерва, связанный с шейной петлей; 12—ствол правого диафрагмального нерва; 13—передняя ветвь от C_V ; 14—шейная петля; 15—верхний корешок шейной петли; 16—подъязычный нерв.

распределяются в коже соответственно медиальной части дельтовидной мышцы и передней поверхности груди, достигая уровня IV ребра;

3) *латеральные (задние) надключичные нервы*, *nn. supraclaviculares laterales [posteriores]*, разветвляются в коже над задними отделами дельтовидной мышцы и над акромионом.

Мышечные ветви шейного сплетения

1. Значительное количество коротких мышечных ветвей начинается непосредственно от передних ветвей отдельных шейных нервов (см. рис. 988, 1001, 1003) и направляется к некоторым мышцам головы, шеи и спины.

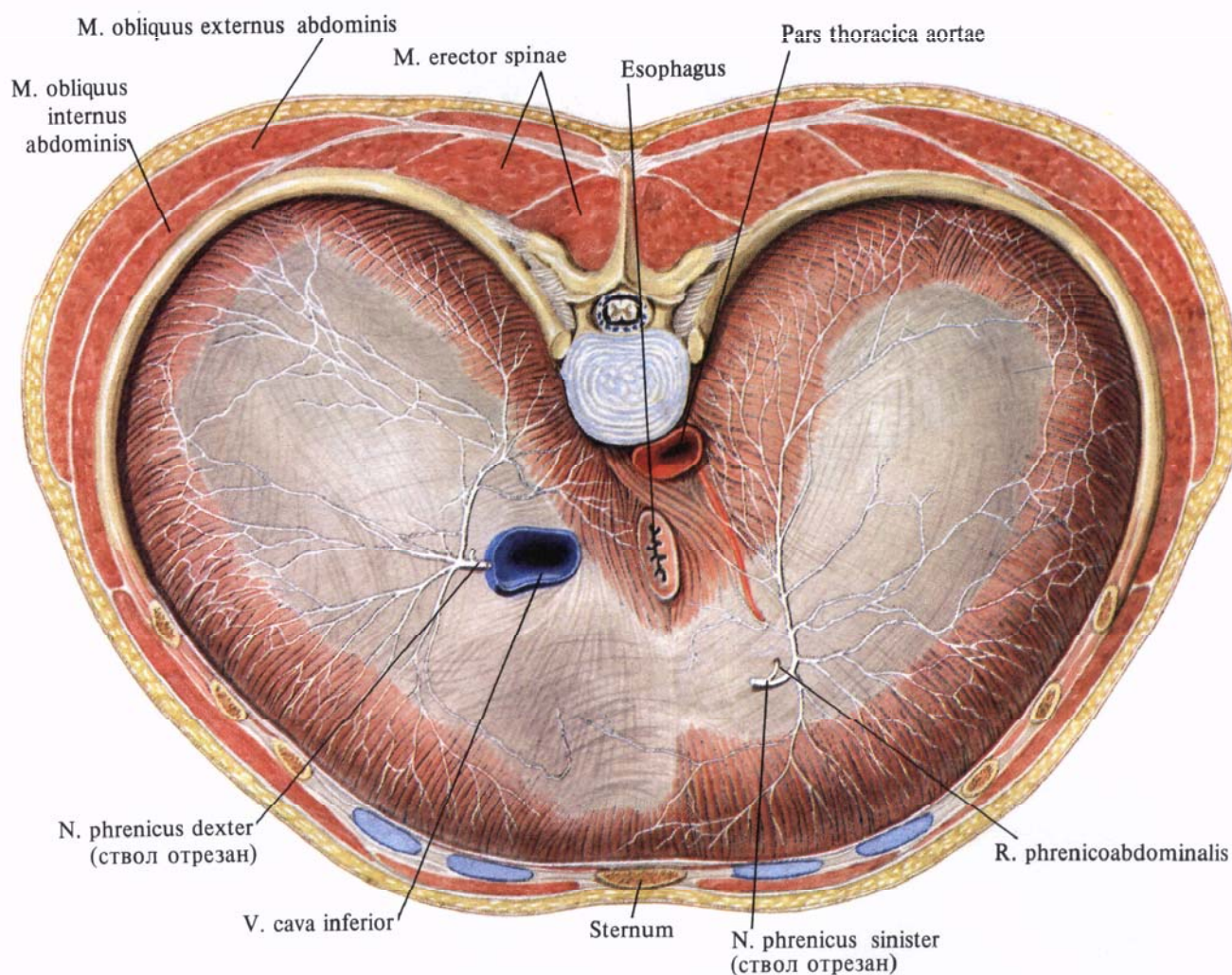
К мышцам головы: передняя прямая мышца головы иннервируется от $C_I(C_{II})$; латеральная прямая мышца головы—от C_I ; длинная мышца головы—от $C_I—C_{III}(C_{IV})$.

К мышцам шеи и спины: длинная мышца шеи иннервируется от $C_{II}—C_{VI}$; грудино-ключично-сосцевидная мышца—от $C_{II}—C_{III}$; передняя лестничная мышца—от $(C_{IV})C_V—C_{VII}(C_{VIII})$; средняя лестничная мышца—от $(C_{III})C_{IV}—C_{VIII}$; задняя лестничная мышца—от C_{VII}, C_{VIII} ; мышца, поднимающая лопатку,—от $(C_{II})C_{III}, C_{IV}, (C_V)$; трапециевидная мышца—от $C_{II}—C_{IV}$; передние межпоперечные мышцы—от $C_{II}—C_{VII}$.

2. *Шейная петля, ansa cervicalis* (см. рис. 989, 999, 1002—1004, 1011), состоит из двигательных волокон передних ветвей шейных нервов, не принимающих участия в образовании шейного сплетения, и образуется верхним и нижним корешками (см. «Соединения шейного сплетения»).

Смешанная ветвь шейного сплетения

Диафрагмальный нерв, n. phrenicus (C_{III} , C_{IV} , C_V) (см. рис. 996, 998, 1002—1006, 1065), наряду с большим количеством двигательных волокон имеет чувствительные, следует вниз по передней поверхности передней лестничной мышцы, приближаясь к ее медиальному краю в нижнем отделе шеи, проходит между подключичной артерией и подключичной веной в полость груди, залегающая впереди купола плевры и кнутри от него. В грудной полости диафрагмальный нерв располагается в верхнем и среднем средостениях, между плеврой и перикар-



дом, достигая диафрагмы, в которой широко разветвляется.

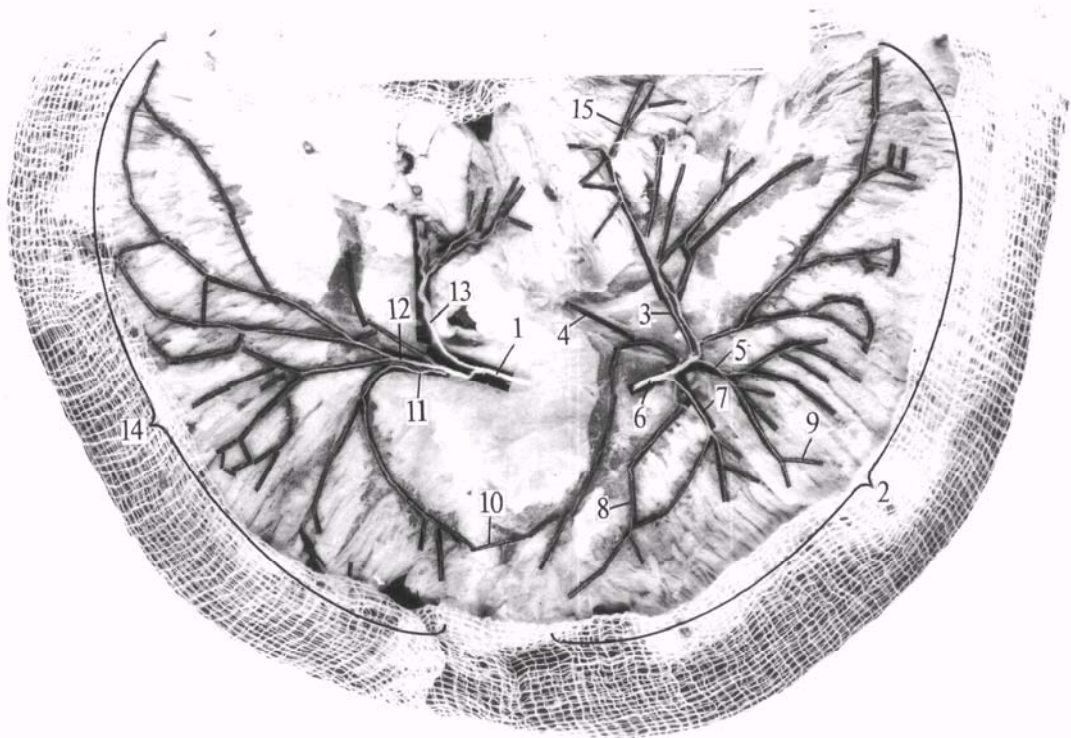
Расположение правого и левого диафрагмальных нервов неодинаково. Правый диафрагмальный нерв идет более вертикально. В верхних отделах грудной полости он пересекает правую внутреннюю грудную артерию, ложится латерально от правой плечеголовной вены и верхней полой вены. Далее он располагается между перикардом и медиастинальной плеврой (в сопровождении перикардиодиафрагмальных артерии

и вен), впереди корня правого легкого соответственно латеральной стенке правого предсердия. Впереди и латерально от отверстия нижней полой вены правый диафрагмальный нерв достигает диафрагмы.

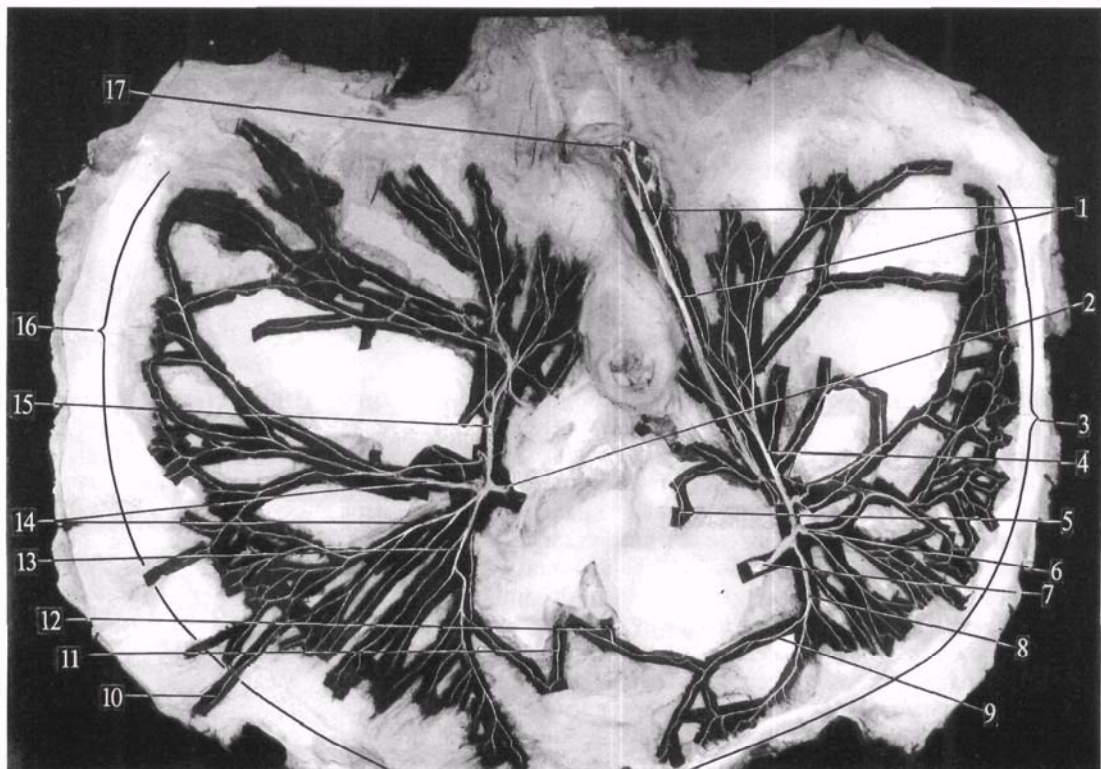
Левый диафрагмальный нерв идет несколько дугообразно. В верхних отделах грудной полости он пересекает внутреннюю грудную артерию, ложится латерально от дуги аорты; далее располагается впереди корня левого легкого, более поверхностно, чем правый диафрагмальный

1004. Нервы диафрагмы; вид сверху (препарат П. Евдокимова).

1005



1006



1005. Нервы диафрагмы плода 8 мес (фотография. Препарат С. Калашниковой).

(Распределение ветвей диафрагмальных нервов; вид сверху.)

1—ствол правого диафрагмального нерва (отрезан); 2—внутримышечное сплетение (образовано вторичными ветвями от передней, наружной и задней ветвей диафрагмального нерва); 3—задняя ветвь диафрагмального нерва; 4—ветвь к сухожильному центру диафрагмы; 5—боковая (латеральная) ветвь диафрагмального нерва; 6—ствол левого диафрагмального нерва; 7—передняя ветвь диафрагмального нерва; 8—вторичная ветвь; 9—ветвь к межреберному нерву; 10—ветвь к нижней части перикарда и сухожильному центру; 11—передняя ветвь диафрагмального нерва; 12—латеральная ветвь диафрагмального нерва; 13—задняя ветвь диафрагмального нерва; 14—внутримышечное сплетение; 15—ветвь от чревного сплетения.

1006. Нервы диафрагмы (фотография. Препарат П. Евдокимова).

(Распределение ветвей диафрагмальных нервов в толще диафрагмы; вид сверху.)

1—нижняя левая диафрагмальная артерия и сопровождающее ее нервное сплетение; 2—ствол правого диафрагмального нерва (отрезан); 3—внутримышечное сплетение (образовано вторичными ветвями от передней, наружной и задней ветвей диафрагмального нерва); 4—задняя ветвь диафрагмального нерва; 5—ветвь к сухожильному центру диафрагмы; 6—боковая (латеральная) ветвь диафрагмального нерва; 7—ствол левого диафрагмального нерва; 8—передняя ветвь диафрагмального нерва; 9—вторичная ветвь; 10—ветвь к межреберному нерву; 11, 12—ветви к нижней части перикарда и сухожильному центру; 13—передняя ветвь диафрагмального нерва; 14—латеральные ветви диафрагмального нерва; 15—задняя ветвь диафрагмального нерва; 16—внутримышечное сплетение; 17—ветвь от чревного сплетения.

нерв. Следуя соответственно латеральной поверхности левого желудочка, позади верхушки сердца, левый диафрагмальный нерв достигает диафрагмы более кпереди и латерально, чем правый.

На своем пути диафрагмальный нерв отдает и получает ряд ветвей.

1. Соединительные ветви в области шеи, со средним и нижним шейными узлами симпатического ствола, а также с нервными сплетениями, окружающими некоторые сосуды (щитовидный ствол, восходящую артерию шеи), с подключичной петлей.

2. Соединительная ветвь с подключичным нервом (C_v). Иногда корешки диафрагмального нерва от C_v могут быть настолько длинными, что проникают в полость груди, где на различном уровне соединяются с основным стволом диафрагмального нерва. В таких случаях они получают название *добавочных диафрагмальных нервов*, *nn. phrenici accessorii* (см. рис. 1000, 1004).

3. От основного ствола, реже от добавочных диафрагмальных нервов в области корня легкого отходят 2—3 ветви к медиастинальной плевре.

4. *Перикардальные ветви*, *rr. pericardiaci*, сопровождая разветвления перикардодиафрагмальных сосудов, проникают в перикард.

5. Концевыми ветвями основного ствола диафрагмального нерва являются диафрагмальные ветви (см. рис. 1002, 1004, 1006), которые перед внедрением в толщу мышцы разделяются на три ветви: переднюю—в сторону грудинной части диафрагмы, латеральную—в сторону реберной части и заднюю—в сторону поясничной части. Все три ветви проникают в толщу диафрагмы, где, широко разветвляясь, образуют сетевидной формы сплетение. Иногда ветви этого сплетения соединяются с ветвями межреберных нервов. В передних отделах сухожильного растяжения, на границе его с мышечной частью, можно проследить соединительную ветвь между правым и левым диафрагмальными нервами (см. рис. 1005, 1006).

По ходу некоторых ветвей имеется небольшое количество внутривольных нервных клеток.

6. *Диафрагмально-брюшные ветви*, *rr. phrenicoabdominales* (см. рис. 1004), среди которых различают ветви, входящие в состав правого и левого нижних диафрагмальных сплетений [см. «Автономная (вегетативная) часть

нервной системы»]; ветви к печеночному сплетению; ветви к верхнему желудочному сплетению; ветви к брюшине, связкам печени и передней стенке живота.

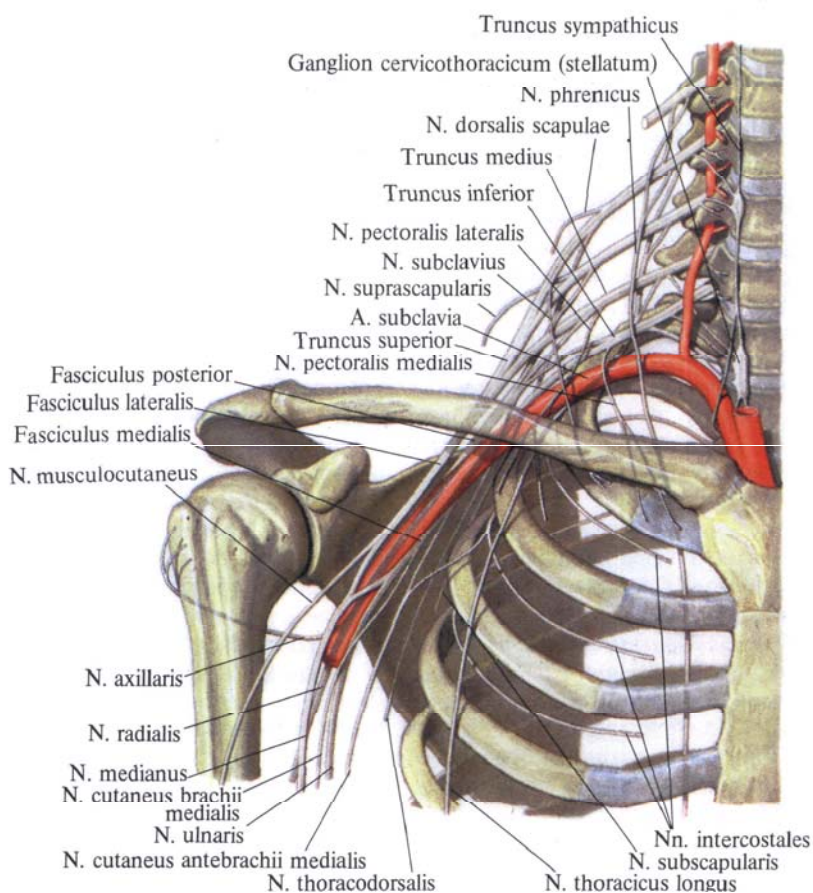
Плечевое сплетение

Плечевое сплетение, *plexus brachialis* (рис. 1007—1011; см. рис. 996, 998), образуется соединением передних ветвей пятого, шестого, седьмого и восьмого шейных спинномозговых нервов. В образовании сплетения принимают участие также небольшая ветвь от передней ветви четвертого шейного нерва (C_{IV}) и большая часть передней ветви первого грудного нерва. Кроме того, в подмышечной полости к сплетению присоединяется небольшая часть передней ветви второго грудного нерва и иногда третьего грудного нерва.

Передние ветви спинномозговых нервов, образующие плечевое сплетение, выходят из межпозвоночных отверстий на уровне от IV шейного до I (II) грудного позвонков. Вначале сплетение представлено *стволами сплетения*, *trunci plexus*, среди которых различают верхний, средний и нижний. *Верхний ствол*, *truncus superior*, является результатом соединения передних ветвей нервов C_v , C_{VI} и частично C_{VII} ; *средний ствол*, *truncus medius*, образован C_{VII} ; *нижний ствол*, *truncus inferior*, представлен соединением C_{VII} — Th_1 и лежит на I ребре, прилегая к задней поверхности подключичной артерии.

Разделение передних ветвей на стволы сплетения получило название *задних (дорсальных) разделений*, *divisiones posteriores [dorsales]*. Стволы сплетения следуют в межлестничном промежутке, располагаясь здесь позади подключичной артерии и под ней. Выйдя из межлестничного промежутка, стволы проникают в надключичную ямку, где сближаются между собой. В этом месте, тотчас выше ключицы, у худого человека стволы сплетений можно прощупать через кожу. Ветви, образующие плечевое сплетение, при помощи соединительных ветвей связываются с симпатическим стволом и его узлами—средним шейным и шейно-грудным (звездчатым).

Топографически различают две части плечевого сплетения: надключичную и подключичную (см. рис. 1008, 1011). *Надключичная часть*, *pars*



1007. Плечевое сплетение, plexus brachialis (полусхематично).

supraclavicularis, располагается в большой надключичной ямке снаружи и кзади от нижней части грудноключично-сосцевидной мышцы. Сплетение перекрещивает спереди нижнее брюшко лопаточно-подъязычной мышцы. Между стволами сплетения часто проходит поперечная артерия шеи.

Подключичная часть, pars infraclavicularis, залегает в подмышечной полости между подлопаточной и передней зубчатой мышцами, имея впереди большую и малую грудные мышцы.

Еще в надключичной ямке стволы плечевого сплетения соединяются

в три пучка: 1) *латеральный пучок, fasciculus lateralis*, лежит кнаружи от подмышечной артерии; 2) *медиальный пучок, fasciculus medialis*, располагается медиально от артерии; 3) *задний пучок, fasciculus posterior*, находится позади артерии. Место образования пучков носит название *передних (вентральных) разделений, divisiones ventrales [anteriores]*.

Надключичная часть плечевого сплетения

Надключичная часть, pars supraclavicularis, плечевого сплетения (см. рис. 1007, 1010) отдает нервы к глубоким мышцам шеи, некоторым мышцам пояса верхней конечности, спины и груди.

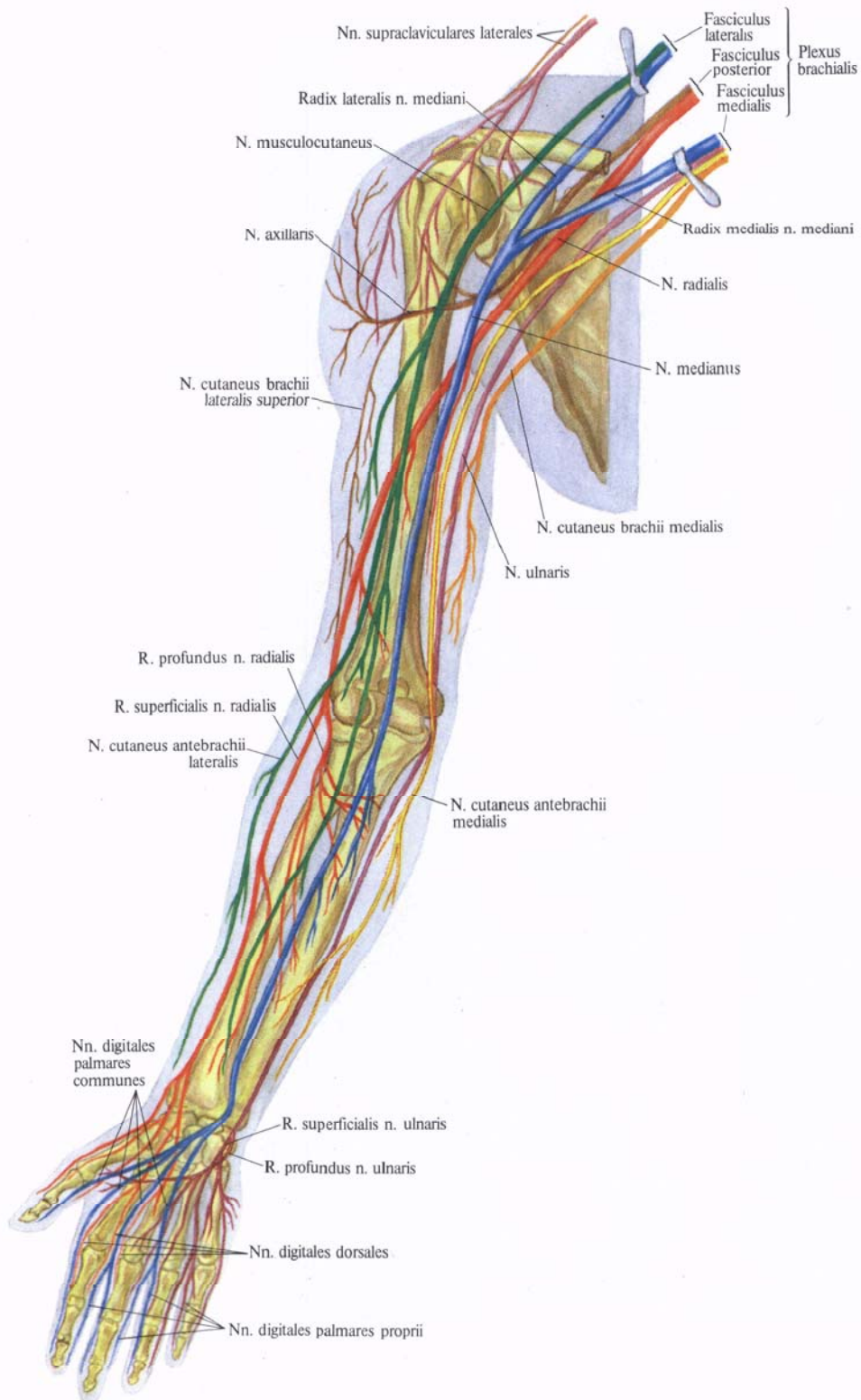
К этим первым относятся мышечные ветви, дорсальный нерв лопатки, длинный грудной нерв, подключичный нерв, надлопаточный нерв.

1. *Мышечные ветви* представляют собой короткие нервы, идущие к глубоким мышцам шеи. Они отходят от ветвей сплетения тотчас после выхода их из межпозвоночных отверстий и направляются к межпоперечным мышцам, передней, средней и задней лестничным, длинной мышце шеи.

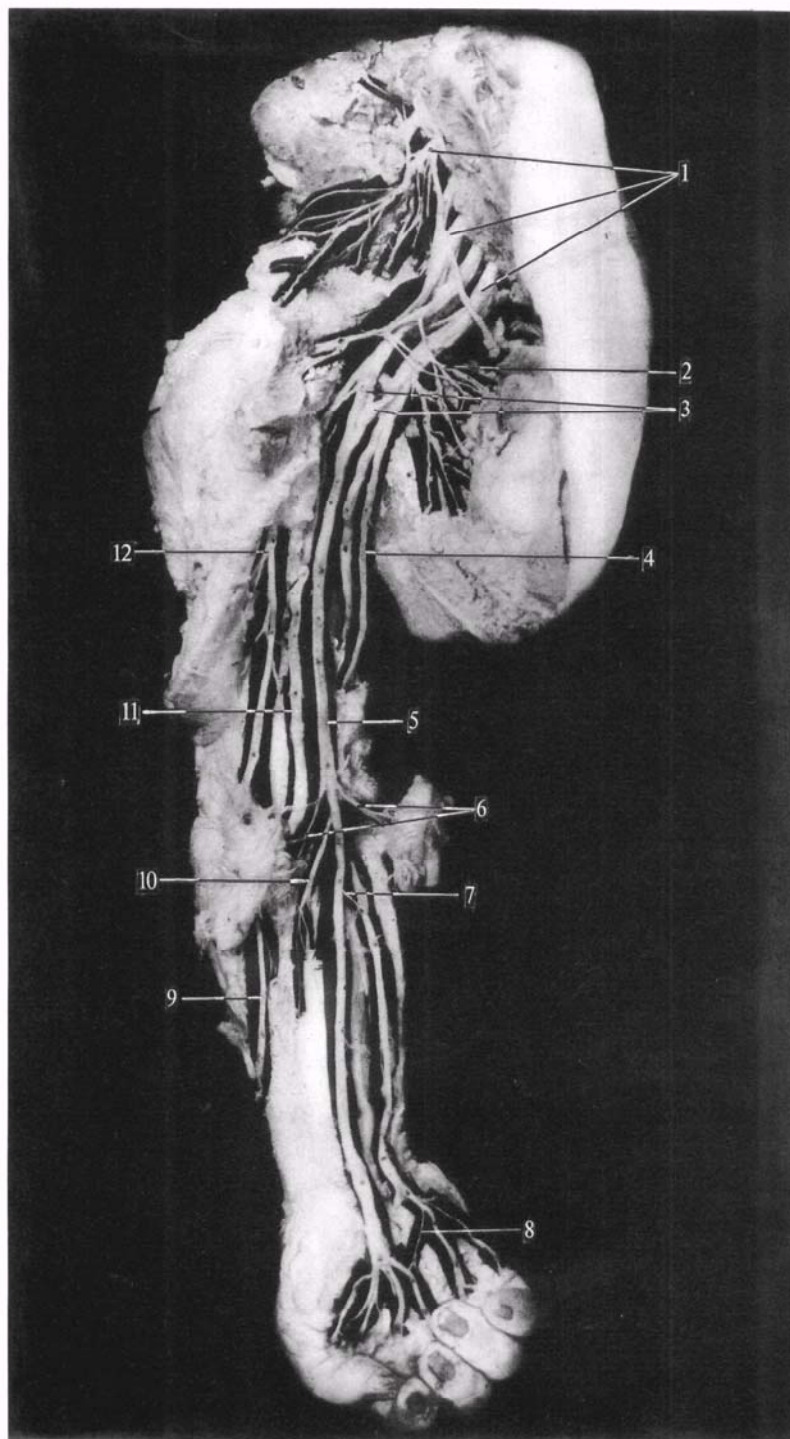
2. *Дорсальный нерв лопатки, n. dorsalis scapulae* (C_v) (см. рис. 1007), отходит от заднего отдела подключичной части сплетения, следует по передней поверхности мышцы, поднимающей лопатку, между ней и задней лестничной мышцей, и направляется к медиальному краю лопатки. Здесь он отдает ветви к большой и малой ромбовидным мышцам и к нижним отделам мышцы, поднимающей лопатку.

3. *Длинный грудной нерв, n. thoracicus longus* (C_v—C_{vii}), C_{viii} (см. рис. 1007, 1010), направляется вниз вдоль передней подмышечной линии по латеральной поверхности передней зубчатой мышцы и входит своими ветвями в толщу ее зубцов.

4. *Подключичный нерв, n. subclavius* (C_{iv}—C_{vi}) (см. рис. 1007),— тонкий нерв, располагается впереди подключичной артерии, латеральнее нижней части передней лестничной мышцы, и следует к подключичной мышце. Часто отдает соединительную ветвь к диафрагмальному нерву, которая подходит к последнему с его латеральной стороны.



1008. Плечевое сплетение, plexus brachialis, и нервы свободной части верхней конечности, правой; внутренняя поверхность (полусхематично).



1009. Нервы верхней конечности, правой, новорожденного (фотография. Препарат В. Полякова).

1 — шейное и плечевое сплетения; 2 — медиальный и латеральный грудные нервы; 3 — латеральный и медиальный корешки срединного нерва; 4 — локтевой нерв; 5 — срединный нерв; 6 — ветви срединного нерва к поверхностным мышцам;

7 — соединительная ветвь между срединным и локтевым нервами; 8 — соединительная ветвь между локтевым и срединным нервами на кисти; 9 — кожная ветвь лучевого нерва; 10 — передний межкостный нерв предплечья; 11 — плечевая артерия; 12 — мышечно-кожный нерв.

5. *Надлопаточный нерв, n. suprascapularis* ($C_V — C_{VI}$) (рис. 1012, 1013), направляется вниз, к нижнему брюшку лопаточно-подъязычной мышцы, и в сопровождении надлопаточной артерии следует к верхней поперечной связке лопатки, проходит под ней через вырезку лопатки (артерия проходит над связкой) в надостную ямку, где посылает ветви к надостной мышце (иногда отдает ветвь к акромиально-ключичному суставу). Следуя далее, нерв огибает шейку лопатки и, пройдя под нижней поперечной связкой лопатки, входит в подостную ямку, отдавая ветви к подостной мышце и задней поверхности суставной капсулы плечевого сустава (иногда к малой круглой мышце).

Подключичная часть плечевого сплетения

Подключичная часть, pars infraclavicularis, плечевого сплетения (см. рис. 1007—1011) отдает ветви главным образом к мышцам и коже свободной части верхней конечности (их принято называть длинными ветвями), а также к некоторым мышцам плечевого пояса, груди и спины.

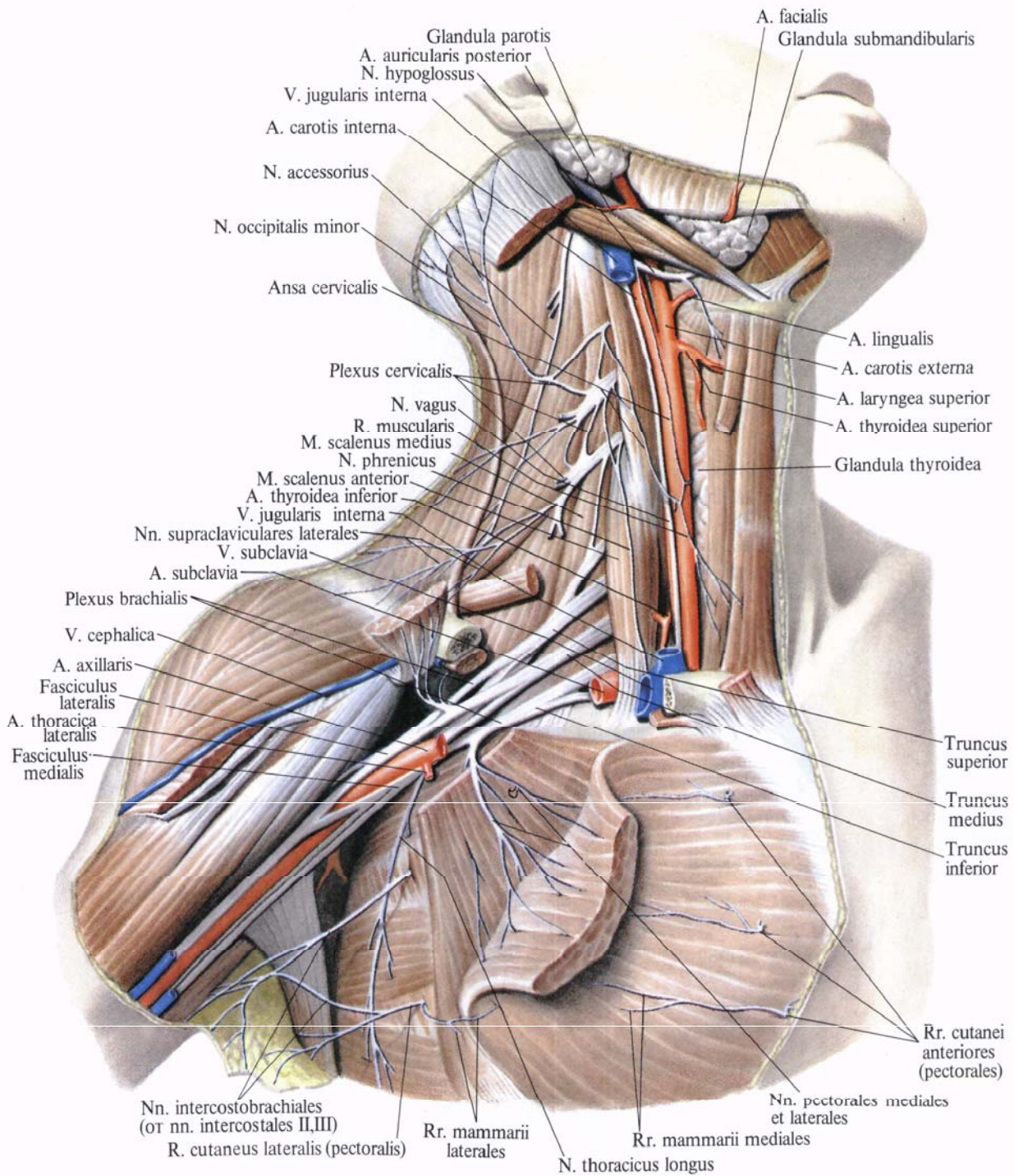
Подключичная часть плечевого сплетения проходит в подмышечную полость, где располагается позади большой и малой грудных мышц, впереди подлопаточной мышцы и снаружи от передней зубчатой мышцы. У выхода из подмышечной полости эта часть сплетения располагается между подлопаточной, клювовидно-плечевой мышцами и широчайшей мышцей спины.

В подмышечной полости три пучка подключичной части плечевого сплетения окружают подмышечную артерию с латеральной, медиальной и задней сторон; непокрытой остается передняя поверхность артерии. Подмышечная вена располагается по переднемедиальной поверхности артерии. Каждый пучок отдает как короткие, так и длинные ветви.

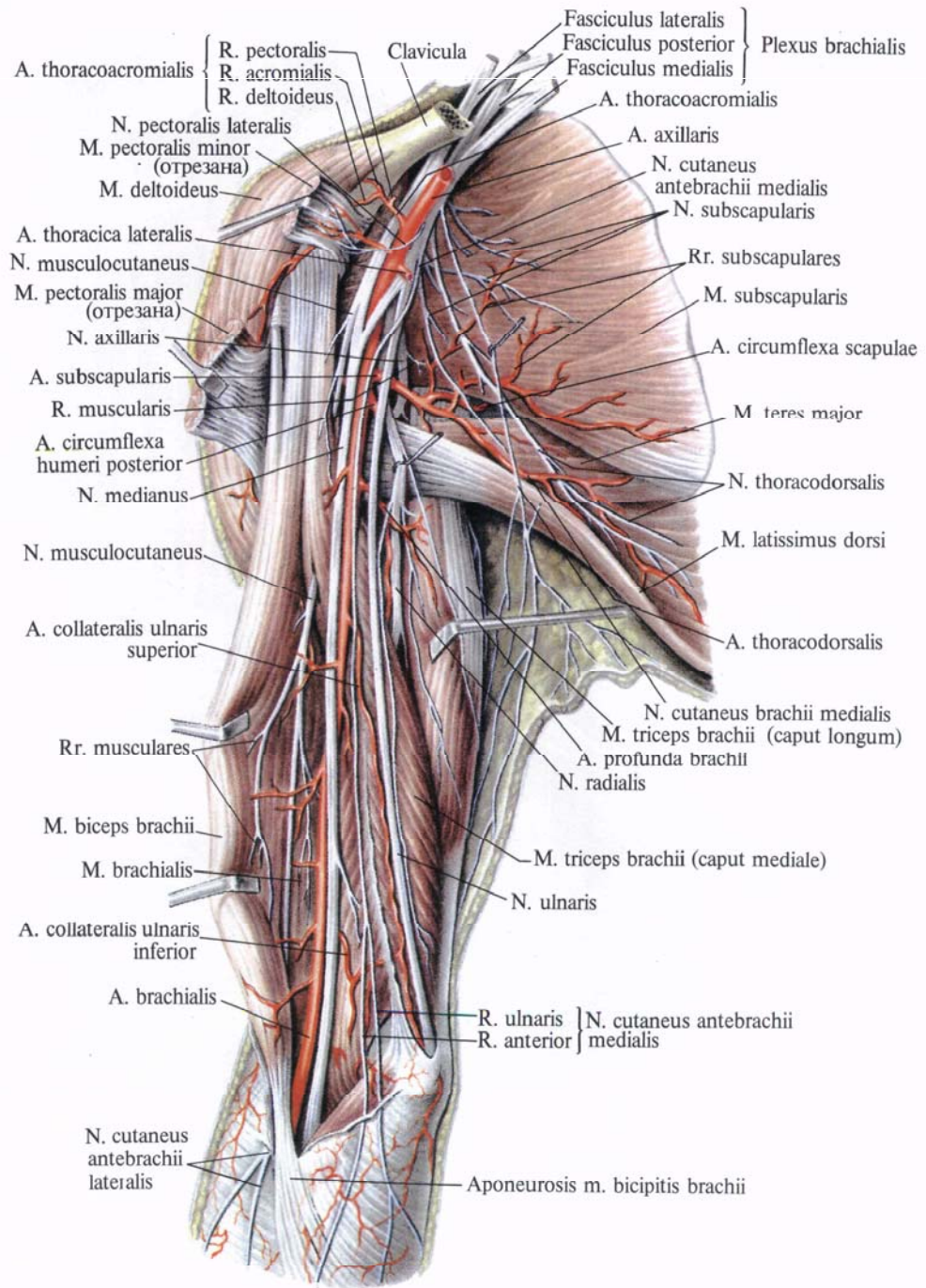
Латеральный пучок плечевого сплетения

Латеральный пучок, fasciculus lateralis, образуется передними ветвями пятого, шестого и седьмого шейных нервов ($C_V — C_{VII}$). Он отдает мышечно-кожный нерв и латеральный корешок срединного нерва.

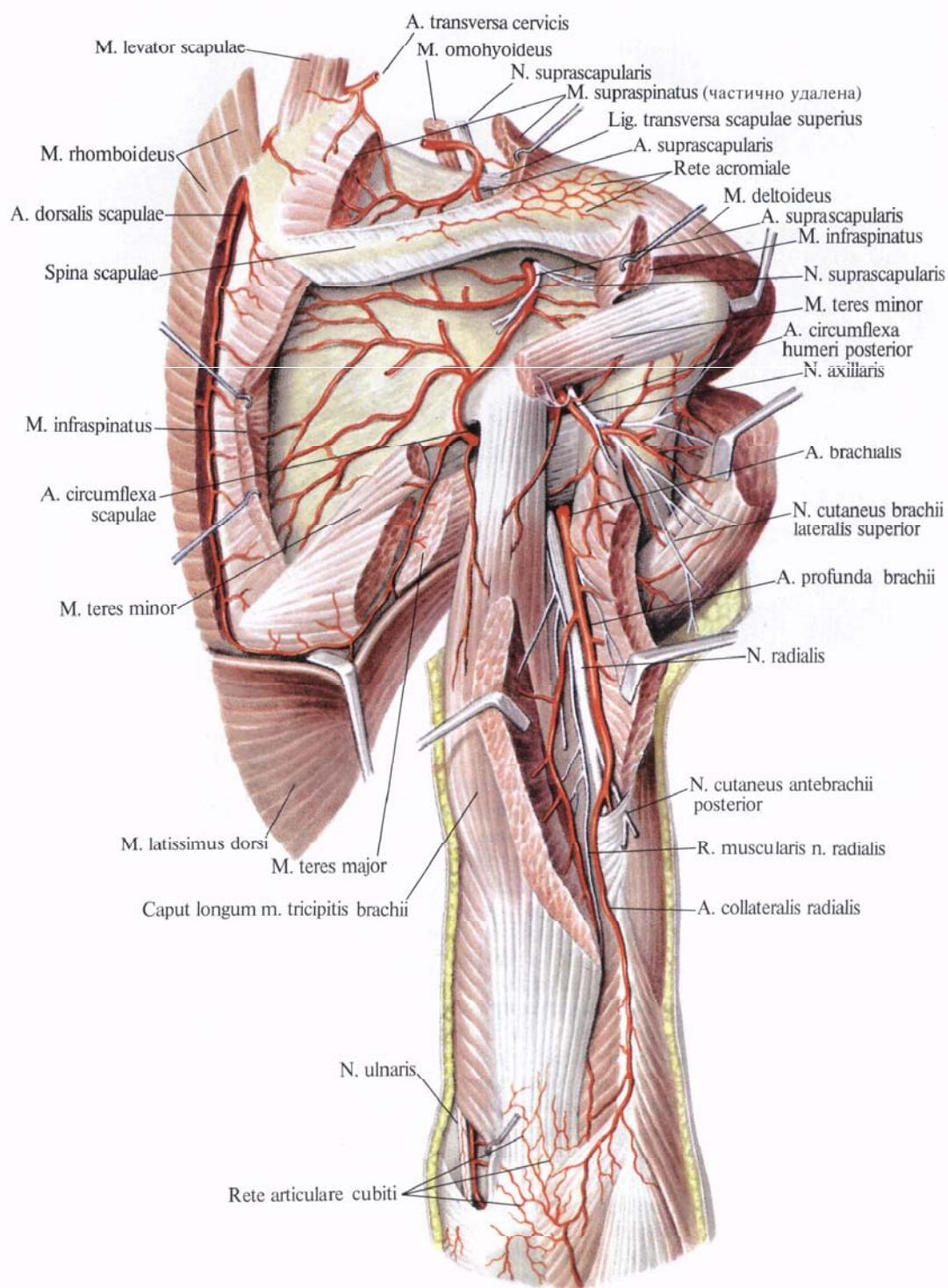
1. *Мышечно-кожный нерв, n. musculocutaneus* ($C_V — C_{VII}$) (см. рис. 996,



1010. Нервы шеи и пояса верхней конечности; вид справа.
(Шейное и плечевое сплетения; ключица и большая грудная мышца, а также поверхностные мышцы шеи частично удалены.)



1011. Нервы и артерии пояса верхней конечности и плеча, правого. (Передне-внутренняя поверхность.)



1012. Артерии и нервы пояса верхней конечности и плеча, правого. (Задняя поверхность.) (Участки над- и подостных

и дельтовидной мышц удалены; большая круглая мышца и латеральная головка трехглавой мышцы перерезаны.)



1013. Ветви надлопаточного нерва в надостной (I) и подостной (II) мышцах (фотография. Препарат Я. Синельникова).

1, 4 — внутримышечные нервные ветви; 2 — нерв к суставной капсуле плечевого сустава; 3 — стволы надлопаточного нерва.

1007—1009, 1011), направляется вниз и кнаружи, прободает (не всегда) клювовидно-плечевую мышцу косо сверху вниз и ложится между двуглавой мышцей плеча и плечевой мышцей. Далее нерв выходит из-под латерального края дистального сухожилия двуглавой мышцы и в области локтевого сгиба проникает через фасцию плеча в подкожный жировой слой в качестве уже латерального кожного нерва предплечья.

На своем пути мышечно-кожный нерв посылает ветви:

1) *мышечные ветви, rr. musculares*, которые снабжают клювовидно-плечевую, плечевую мышцы и двуглавую мышцу плеча. Нередко можно встретить соединительную ветвь между мышечно-кожным и срединным нервами;

2) *латеральный кожный нерв предплечья, n. cutaneus antebrachii lateralis* (см. рис. 1021, 1025), — концевая ветвь мышечно-кожного нерва. Прободая в области локтевого сгиба, латерально от апоневроза двуглавой мышцы плеча, фасцию плеча, нервный ствол располагается возле латеральной подкожной вены руки и, следуя вниз, разветвляется в коже лучевого края и лучевой половины ладонной поверхности предплечья до области возвышения большого пальца кисти.

По ходу мышечно-кожного нерва встречаются ветви к надкостнице плечевой кости и к суставной капсуле локтевого сустава, а также ряд соединительных ветвей: а) с поверхностной ветвью лучевого нерва, б) с тыльной ветвью локтевого нерва, в) с медиальным кожным нервом предплечья.

2. *Латеральный корешок, radix lateralis*, срединного нерва образуется из шестого и седьмого шейных нервов (C_{VI}, C_{VII}). Он располагается кнаружи от подмышечной артерии.

Медиальный пучок плечевого сплетения

Медиальный пучок, fasciculus medialis (см. рис. 996, 1007—1011), образуется передними ветвями восьмого шейного и первого грудного нервов (C_{VIII} — Th_I). Он отдает латеральный грудной нерв, медиальный грудной нерв, локтевой нерв, медиальный кожный нерв плеча, медиальный кожный нерв предплечья, медиальный корешок срединного нерва.

1. *Латеральный грудной нерв, n. pectoralis lateralis* (C_V—C_{VIII}, Th_I) (см. рис. 1007, 1009, 1010), отходит от верхнего ствола или несколько ниже — от латерального пучка сплетения и, направляясь книзу, проходит

впереди подмышечной артерии, отдает ветви к глубокой части большой грудной мышцы, часто посылая соединительную ветвь к нерву, иннервирующему малую грудную мышцу.

2. *Медиальный грудной нерв, n. pectoralis medialis* (C_v—C_{viii}) (см. рис. 1007, 1009, 1010), отходит от нижнего ствола или ниже — от медиального пучка сплетения и, следуя книзу, проходит между подмышечными артерией и веной, отдавая конечные ветви к большой и малой грудным мышцам.

3. *Локтевой нерв, n. ulnaris* (C_{vii}—C_{viii}) (рис. 1014—1021; см. рис. 996, 1007, 1009, 1011, 1012), располагается вначале медиально от подмышечной и начала плечевой артерий; на уровне средней трети плеча отходит от плечевой артерии к медиальной периферии плеча по направлению к медиальной межмышечной перегородке плеча, часто идя в ее толще, а в нижней половине плеча ложится позади нее. Здесь локтевой нерв в сопровождении верхней локтевой коллатеральной артерии следует, располагаясь на медиальной головке трехглавой мышцы плеча, вниз, в желоб между медиальным надмыщелком плечевой кости и локтевым отростком, где лежит непосредственно на кости в борозде локтевого нерва и покрыт только фасцией и кожей. На этом участке нерв отдает тонкую суставную ветвь к капсуле локтевого сустава (см. рис. 1015).

Выйдя из этого промежутка, ствол локтевого нерва проходит между головками локтевого сгибателя запястья, ложится на переднюю поверхность предплечья между глубоким сгибателем пальцев и локтевым сгибателем запястья, кнутри от локтевых артерии и вен. В нижней части предплечья сухожилие локтевого сгибателя запястья прикрывает его вместе с сосудами.

На плече локтевой нерв ветвей не отдает. В области предплечья встречается соединительная ветвь между ним и срединным нервом (см. рис. 1009).

На границе средней и нижней третей предплечья, иногда выше или ниже, ствол локтевого нерва делится на свои концевые ветви: более тонкую тыльную ветвь локтевого нерва и более толстую ладонную ветвь локтевого нерва.

Ветви локтевого нерва (см. рис. 1015—1021):

1) *мышечные ветви, rr. musculares,*

к мышцам: локтевому сгибателю запястья и локтевой части глубокого сгибателя пальцев (к безымянному пальцу и мизинцу); в толще мышцы ветви локтевого нерва соединяются с ветвью срединного нерва, иннервирующей остальную часть мышцы;

2) *тыльная ветвь локтевого нерва, r. dorsalis n. ulnaris,* проходит между локтевой костью, ближе к ее головке, и сухожилием локтевого сгибателя запястья, следует на тыльную поверхность кисти, где, прободая фасцию, распадается на ветви к коже локтевой стороны тыла кисти и тыльным сторонам пальцев, отдавая тыльные пальцевые нервы:

а) *тыльные пальцевые нервы, nn. digitales dorsales,* в количестве пяти, иннервируют кожу тыльной поверхности мизинца, безымянного и локтевой стороны среднего пальцев (см. рис. 1020). На мизинце нервы доходят до основания ногтя, а на безымянном и среднем пальцах распространяются лишь в пределах кожи проксимальной фаланги;

б) соединительные ветви (непостоянные) с поверхностной ветвью лучевого нерва и с ветвями медиального, тыльного и латерального кожных нервов предплечья (см. рис. 1020);

в) *ладонная ветвь локтевого нерва, r. palmaris n. ulnaris* (см. рис. 1018), следует в сопровождении локтевой артерии и является продолжением основного ствола локтевого нерва. В дистальном отделе предплечья от нее отходит небольшая ладонная кожная ветвь, иногда в виде двух тонких нервов. Она посылает ветвь к локтевой артерии и, прободая фасцию предплечья, между локтевым сгибателем запястья и поверхностным сгибателем пальцев направляется к коже локтевого края области лучезапястного сустава, к коже возвышения мизинца и к коже мизинца. Между этой ветвью и медиальным кожным нервом предплечья имеется соединительная ветвь.

Следуя далее, ладонная ветвь локтевого нерва, подойдя к гороховидной кости с ее лучевой стороны, ложится между короткой ладонной мышцей и удерживателем сгибателей и делится на поверхностную и глубокую ветви.

От *поверхностной ветви, r. superficialis,* отходят:

а) *общий ладонный пальцевый нерв, n. digitalis palmaris communis* (см. рис. 1016), лежит под ладонным апонев-

розом вдоль четвертого межкостного промежутка. Здесь он делится на *собственные ладонные пальцевые нервы, nn. digitales palmares proprii,* к которым относятся две ветви: собственный ладонный пальцевый нерв мизинца (иннервирует кожу лучевой стороны мизинца) и собственный ладонный пальцевый нерв безымянного пальца (иннервирует кожу локтевой поверхности безымянного пальца и кожу тыльной поверхности средней и дистальной фаланг этого же пальца);

б) *кожные ветви* прободают толщу короткой ладонной мышцы и иннервируют кожу области возвышения мизинца;

в) *соединительная ветвь* с третьим общим ладонным пальцевым нервом от срединного нерва (см. рис. 1016, 1017);

г) *собственный ладонный пальцевый нерв, n. digitalis palmaris proprius,* располагается у локтевого края ладонного апоневроза вдоль мышц возвышения мизинца, переходит на ладонную поверхность мизинца, иннервируя кожу его локтевого края (см. рис. 1016, 1025);

д) *мышечная ветвь* — один или несколько тонких нервов к короткой ладонной мышце (иногда и к другим мышцам возвышения мизинца).

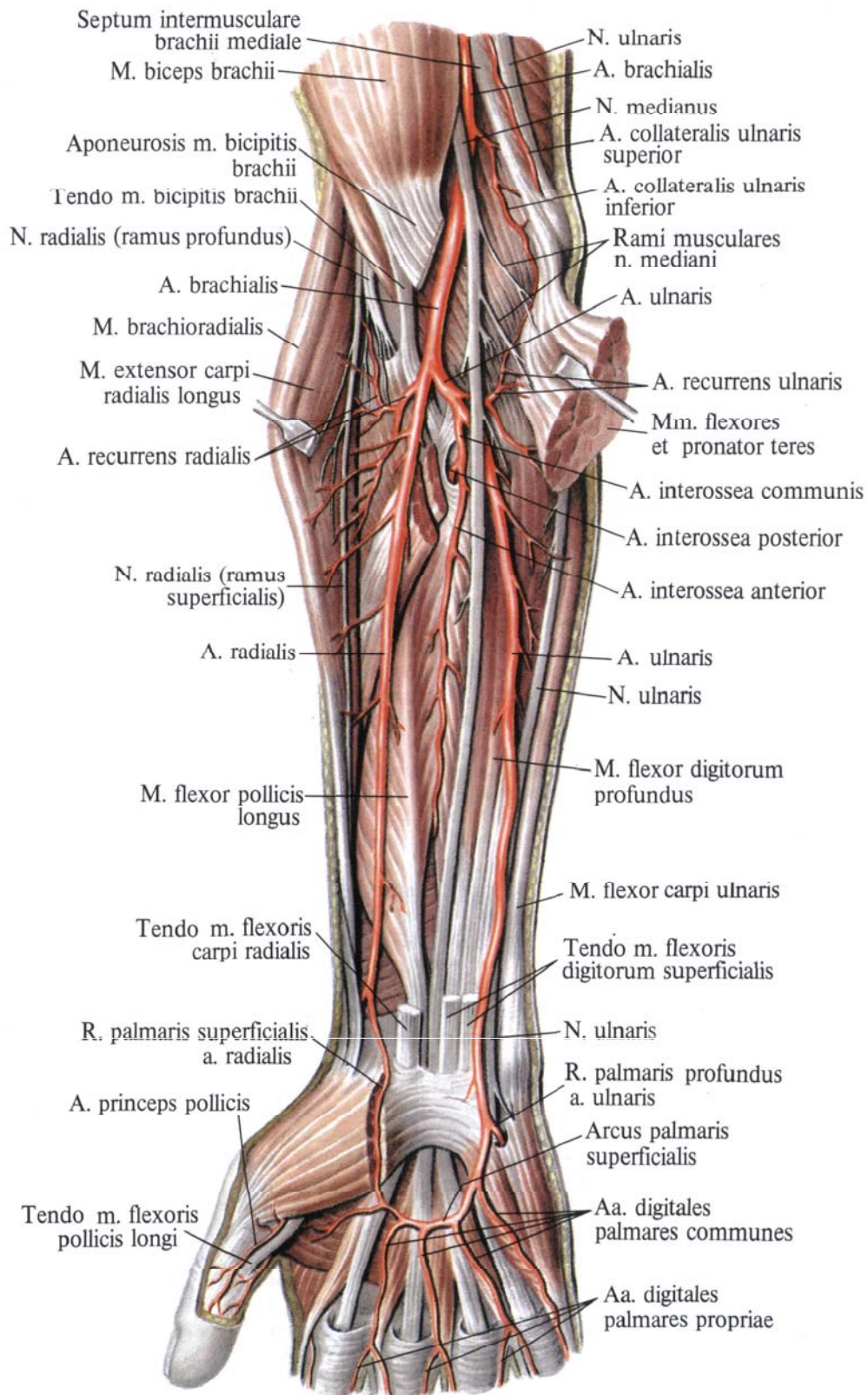
Концевые ветви кожных нервов пальцев заканчиваются *пластинчатыми тельцами, corpuscula lamellosa,* — инкапсулированными рецепторами.

Глубокая ветвь, r. profundus (см. рис. 1018), начинается у лучевой поверхности гороховидной кости. Эта ветвь проходит через проксимальные участки мышц, образующих возвышение мизинца, между коротким сгибателем и отводящей мышцей мизинца, и, прободая мышцу, противопоставляющую мизинец, проникает в сопровождении глубокой ветви локтевой артерии в глубокое пространство ладони между сухожилиями длинных сгибателей и межкостными мышцами. Она идет слегка дугообразно, почти по ходу глубокой ладонной артериальной дуги в сторону большого пальца кисти. Глубокая ветвь посылает следующие нервы:

а) *соединительные ветви* с первым общим ладонным пальцевым нервом срединного нерва;

б) *суставные ветви* к суставным капсулам и надкостнице костей кисти;

в) *мышечные ветви, rr. musculares,* которые направляются к мышцам возвышения большого пальца [m.



1014. Артерии и нервы предплечья и кисти, правой. (Ладонная поверхность.)
(Поверхностный слой мышц

предплечья, круглый пронатор и поверхностные мышцы возвышения мизинца удалены.)

adductor pollicis, m. flexor pollicis brevis (caput profundum)]; возвышения мизинца (m. abductor digiti minimi, m. flexor digiti minimi brevis, m. opponens digiti minimi); средней группы мышц кисти (mm. lumbricales III, IV, mm. interossei palmares et dorsales);

г) *прободающие ветви* проникают через межкостные промежутки на тыльную поверхность кисти, где соединяются с ветвями межкостного тыльного нерва предплечья.

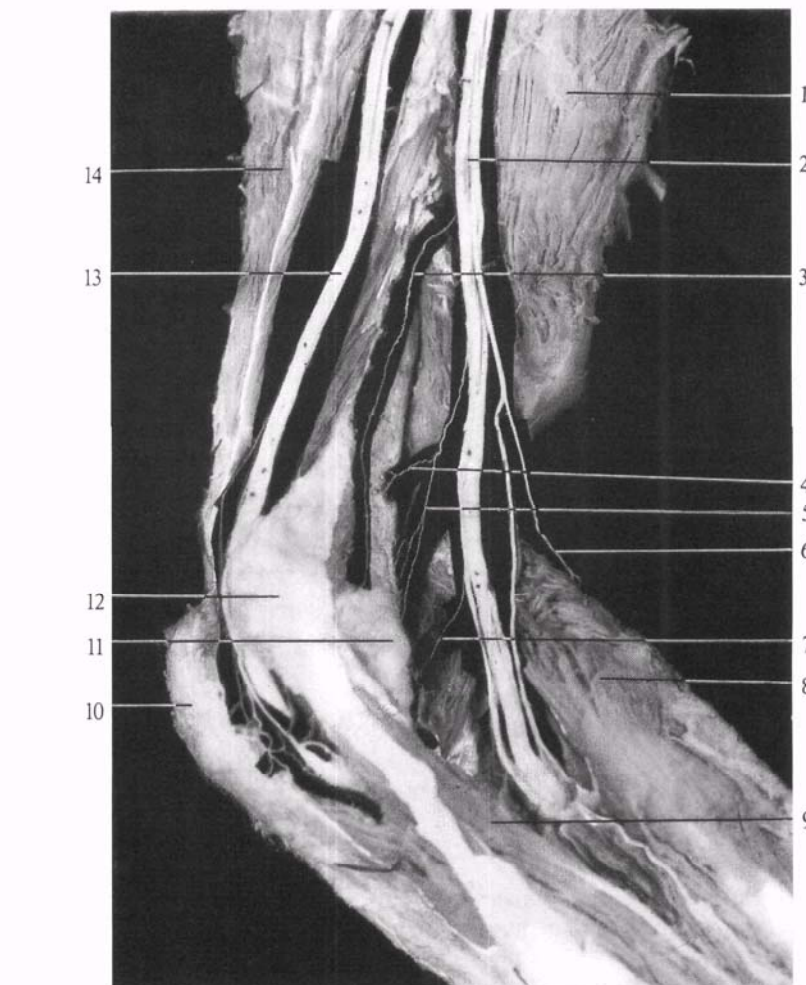
4. *Медиальный кожный нерв плеча, n. cutaneus brachii medialis* (C_{VIII}, Th_I, иногда Th_{II}, Th_{III}) (см. рис. 996, 1007, 1009, 1011, 1021, 1026), берет начало от медиального пучка плечевого сплетения и располагается в подмышечной полости кпереди от подлопаточной мышцы и широчайшей мышцы спины, вначале впереди подмышечной артерии, а затем ложится медиальнее ее.

Здесь нерв соединяется с латеральной кожной ветвью второго грудного нерва, иногда и третьего грудного нерва (Th_{III}), которые называются *межреберно-плечевыми нервами, nn. intercostobrachiales*. Два, иногда три небольших нервных ствола прободают подмышечную и плечевую фасции и разветвляются в коже подмышечной полости, передней и задне-медиальной поверхностях плеча до медиального надмыщелка плечевой кости и локтевого отростка.

5. *Медиальный кожный нерв предплечья, n. cutaneus antebrachii medialis* (C_{VIII}, Th_I) (см. рис. 996, 1007, 1008, 1011, 1021, 1026), лежит в подмышечной полости вместе с подмышечной артерией, а в области плеча — с плечевой артерией и срединным нервом. Достигнув середины плеча, он проходит через фасцию в том месте, где через нее проникает медиальная подкожная вена верхней конечности, и, выйдя в подкожный слой (иногда проксимальнее), делится на переднюю ветвь и локтевую ветвь:

1) *передняя ветвь, r. anterior*, располагается впереди апоневроза двуглавой мышцы плеча, с лучевой стороны от медиальной подкожной вены, затем ложится позади промежуточной вены локтя и разветвляется в коже локтевой половины ладонной поверхности предплечья до области лучезапястного сустава.

По своему ходу передняя ветвь соединяется с ветвями латерального кожного нерва предплечья (от мышечно-кожного нерва);



2) *локтевая ветвь, r. ulnaris*, располагается по локтевой стороне медиальной подкожной вены руки, спускается вдоль локтевого края предплечья и, переходя своими разветвлениями на его тыльную поверхность, достигает области лучезапястного сустава.

По своему ходу локтевая ветвь соединяется с ветвями заднего кожного нерва предплечья (от лучевого нерва) и с ветвями тыльной ветви локтевого нерва.

6. *Срединный нерв, n. medianus* (C_{VI}—Th_I) (см. рис. 996, 1007—1011, 1014—1017), образуется латеральным корешком, отходящим от латерального пучка, и медиальным корешком, отходящим от медиального пучка. Оба корешка, соединяясь под острым углом, образуют петлю, которая располагается на передней поверхности подмышечной артерии. Следуя далее одним стволом, срединный нерв при-

1015. Нервы суставной капсулы локтевого сустава, левого; локтевая сторона (фотография. Препарат Е. Страховой).

1 — плечевая мышца; 2 — срединный нерв; 3, 5, 7 — ветви к суставной капсуле локтевого сустава; 4 — ветвь к надкостнице плечевой кости; 6 — нерв к круглому пронатору; 8 — круглый пронатор (отрезан и оттянут); 9 — локтевой сгибатель кисти; 10 — локтевой отросток; 11 — суставная капсула локтевого сустава; 12 — медиальный надмыщелок; 13 — локтевой нерв; 14 — трехглавая мышца плеча.

лежит к лучевой стороне плечевой артерии и вместе с ней располагается под фасцией плеча в медиальной борозде плеча. Достигнув середины плеча, достигнув середины плеча, нерв перескакивает артерию спереди, располагается с локтевой ее стороны и отдает 2—3 ветви к капсуле локтевого сустава (см. рис. 1015). Продолжая свой ход, он вместе с плечевой артерией проходит в локтевой ямке под апоневрозом двуглавой мышцы плеча на предплечье. Здесь срединный нерв на некотором расстоянии сопровождает локтевая артерия, которая располагается позади нерва. Проникая далее между обеими головками круглого пронатора, срединный нерв направляется к средней линии предплечья, подходит под сухожилие поверхностного сгибателя пальцев и в сопровождении срединной артерии следует между поверхностным и глубоким сгибателями пальцев к области лучезапястного сустава.

Между сухожилиями лучевого сгибателя запястья и длинной ладонной мышцы срединный нерв вместе с сухожилиями обоих сгибателей пальцев проходит под удерживатель сгибателей в канале запястья на кисть, где делится на свои концевые ветви.

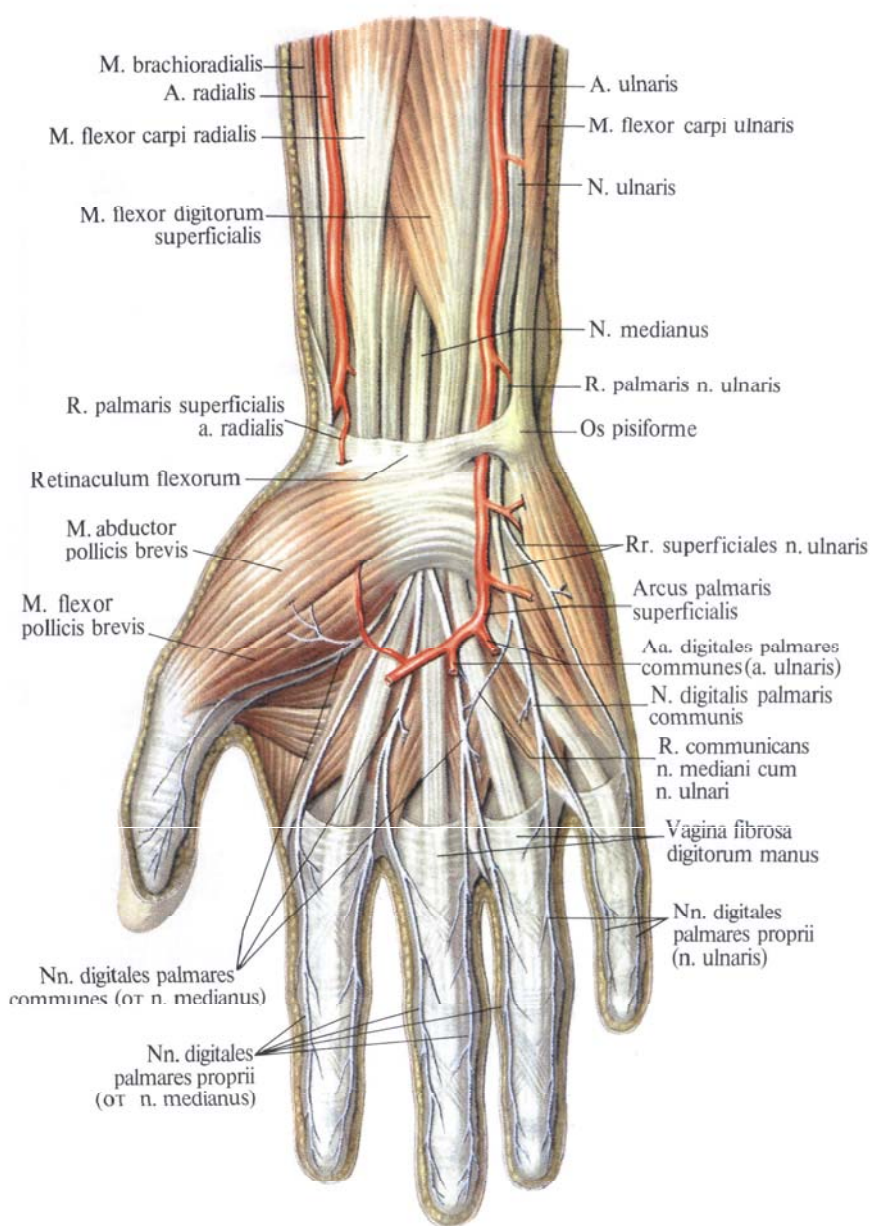
В области кисти под ладонным апоневрозом концевые ветви срединного нерва располагаются между поверхностной ладонной дугой локтевой артерии и сухожилиями поверхностного сгибателя пальцев, отдавая ряд суставных ветвей к капсулам суставов запястья и суставов I—III (IV) пальцев со стороны ладонной поверхности.

Ветви срединного нерва (см. рис. 1008, 1015—1018):

1) *передний межкостный нерв* [предплечья], *n. interosseus [antebrachii] anterior*, берет начало от основного ствола срединного нерва на уровне круглого пронатора и, следуя дистально в сопровождении передней межкостной артерии, располагается между длинным сгибателем большого пальца кисти и глубоким сгибателем пальцев, достигая квадратного пронатора.

Он иннервирует длинный сгибатель большого пальца кисти, глубокий сгибатель пальцев (лучевую часть к указательному и среднему пальцам) и квадратный пронатор;

2) *соединительные ветви с локтевым нервом*, *rr. communicantes cum nervo ulnari*, в толще глубокого сгибателя пальцев.



1016. Нервы кисти, правой. (Ладонная поверхность.)
(Кожа, подкожная основа и ладонный апоневроз удалены.)

Кроме того, описан ряд соединительных ветвей:

а) в области плеча с мышечно-кожным нервом (иногда 2—3), непостоянные, располагаются в верхней трети плеча;

б) в области кисти с поверхностной ветвью локтевого нерва и с поверхностной ветвью лучевого нерва;

3) *мышечные ветви*, *rr. musculares*.

В области плеча срединный нерв не отдает ветвей (кроме указанной соединительной ветви с мышечно-кожным нервом). В области предплечья мышечные ветви отходят от основного ствола срединного нерва на уровне медиального надмыщелка

плечевой кости и направляются к круглому пронатору, лучевому сгибателю запястья, длинной ладонной мышце и к поверхностному сгибателю пальцев;

4) ладонная ветвь срединного нерва, *r. palmaris n. mediani*, — тонкая ветвь (иногда две), отходит от основного ствола срединного нерва в области нижней трети предплечья между сухожилиями лучевого сгибателя запястья и длинной ладонной мышцей, прободает фасцию предплечья и разветвляется в коже ладонной поверхности области лучезапястного сустава, большого пальца и ладони;

5) общие ладонные пальцевые нервы I, II, III, *nn. digitales palmares communes I, II, III* (см. рис. 1016), образуются путем разветвления основного ствола срединного нерва. Они отходят на уровне дистального края удерживателя сгибателей, располагаются под ладонным апоневрозом и поверхностной ладонной дугой в первом, втором и третьем межкостных промежутках, посылая тонкие кожные ветви, проникающие через ладонный апоневроз в кожу ладони, в области ее средних отделов. От каждого общего ладонного пальцевого нерва отходят мышечные ветви и иннервируют следующие мышцы области ладони:

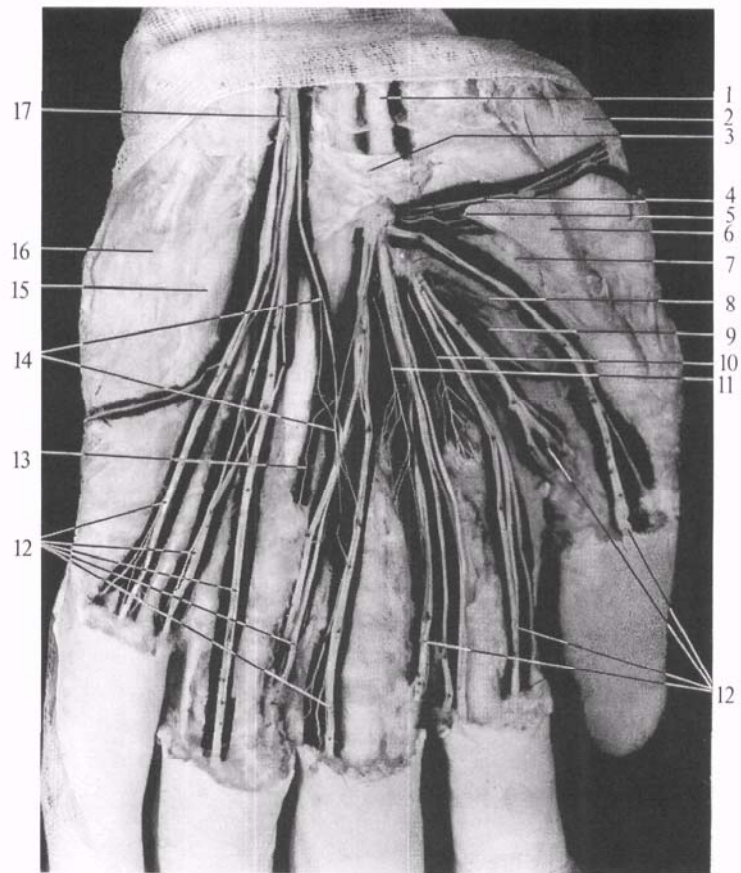
а) первый общий ладонный пальцевый нерв — *m. abductor pollicis brevis*, *m. flexor pollicis brevis* (*caput superficiale*), *m. opponens pollicis*, *m. lumbricalis I*;

б) второй общий ладонный пальцевый нерв — *m. lumbricalis II*;

в) третий общий ладонный пальцевый нерв — *m. lumbricalis III* (непостоянно).

Затем общие ладонные пальцевые нервы отдают *собственные ладонные пальцевые нервы*, *nn. digitales palmares proprii* (см. рис. 1016, 1017), которые иннервируют кожу лучевого и локтевого краев ладонной поверхности большого, указательного, среднего пальцев и кожу лучевого края той же поверхности безымянного пальца. Первый общий ладонный пальцевый нерв посылает 3 нерва: два к большому пальцу и один к указательному пальцу, второй — два: к указательному и среднему пальцам и третий — два: к среднему и безымянному пальцам.

Собственные ладонные пальцевые нервы большого пальца иннервируют кожу лучевого и локтевого краев ладонной поверхности большого



1017. Ветви срединного и локтевого нервов ладонной поверхности кисти, левой (фотография. Препарат Л. Киселевой).

1 — срединный нерв; 2 — отводящая мышца большого пальца кисти (оттянута); 3 — поперечная запястная связка; 4 — нерв к отводящей мышце; 5 — нерв к мышце, противопоставляющей большой палец; 6 — мышца, противопоставляющая большой палец кисти; 7 — поверхностная головка короткого сгибателя большого пальца кисти; 8 — нерв от глубокой ветви локтевого нерва входит в глубокую головку короткого сгибателя большого пальца кисти; 9 — нерв к пястно-фаланговому суставу большого пальца кисти; 10 — нерв к первой червеобразной мышце; 11 — нерв ко второй червеобразной мышце; 12 — собственные ладонные пальцевые нервы; 13 — нерв к третьей червеобразной мышце; 14 — соединительная ветвь от локтевого нерва к срединному; 15 — короткий сгибатель мизинца; 16 — мышца, отводящая мизинец; 17 — поверхностная ветвь локтевого нерва.

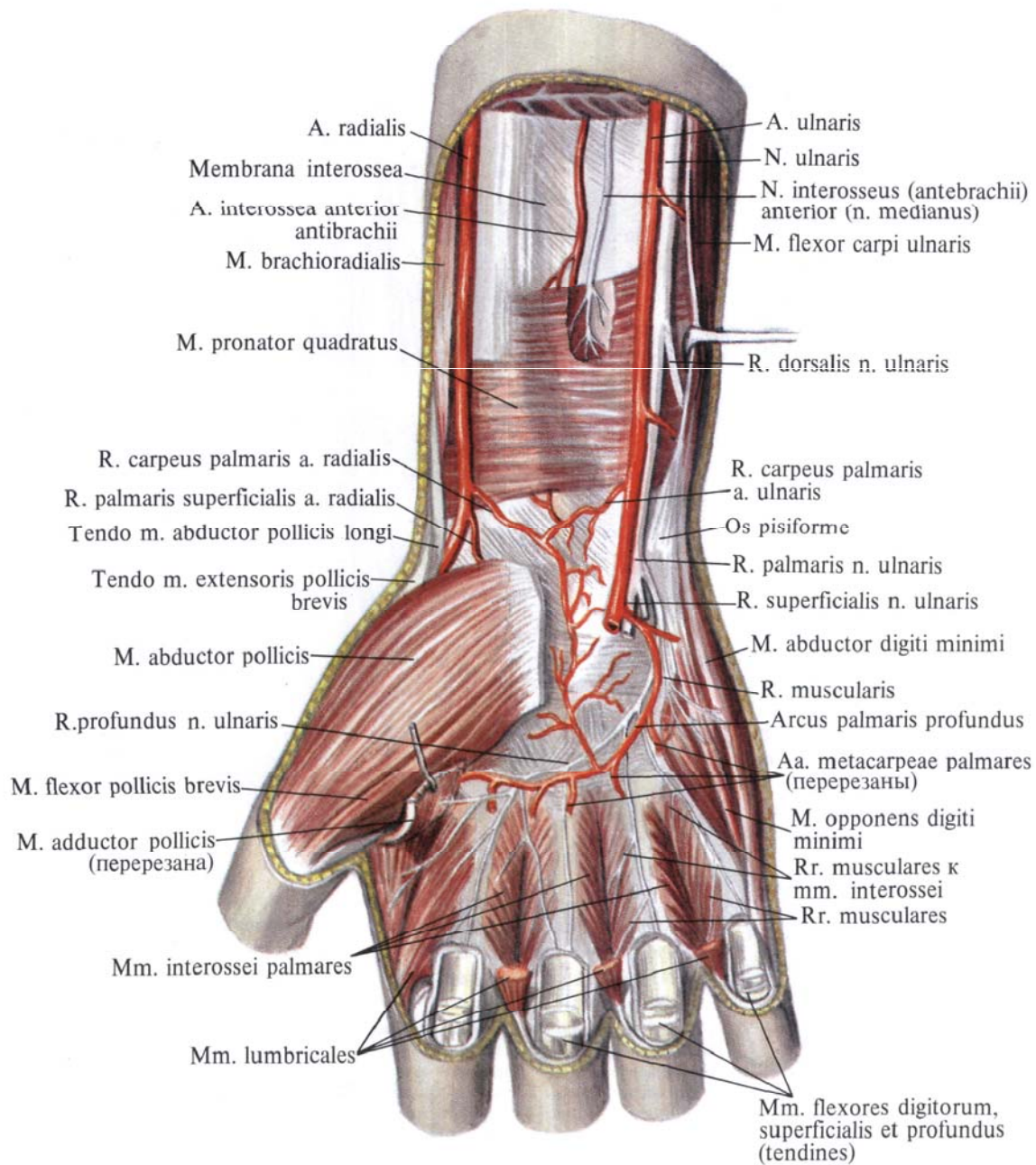
пальца и посылают соединительные ветви к поверхностной ветви лучевого нерва.

Собственные пальцевые нервы, иннервирующие кожу указательного, среднего и безымянного пальцев, посылают ветви в кожу тыльной поверхности средней и дистальной фаланг тех же пальцев.

Задний пучок плечевого сплетения

Задний пучок, *fasciculus posterior* (см. рис. 996, 1007, 1008, 1011), образуется передними ветвями пятого, шестого, седьмого, восьмого шейных и первого грудного нервов ($C_V - C_{VIII}$, Th_I). Он отдает нервы: подлопаточный, грудоспинальный, подмышечный и лучевой.

1. Подлопаточный нерв, *n. subscapularis* ($C_V - C_{VII}$) (см. рис. 1007, 1011), отходит от верхнего ствола или начальной части заднего пучка, располагается на передней поверхности подлопаточной мышцы и посылает тонкие нервы к этой мышце и к большой круглой мышце. Подлопаточный



1018. Нервы кисти, правой.
(Ладонная поверхность.)
(Мышцы большей частью удалены; видно отношение нервов к глубокой ладонной дуге.)

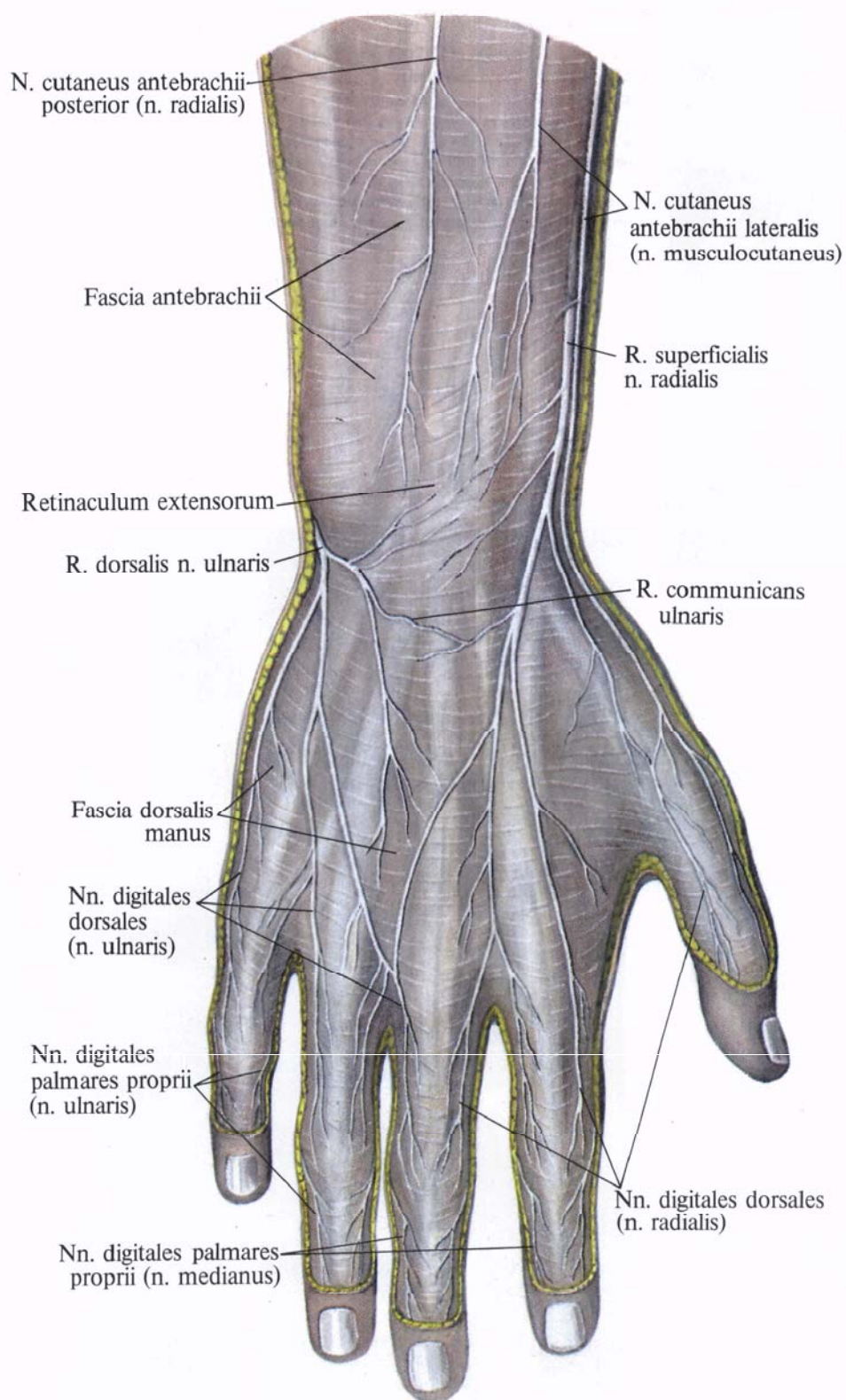
нерв может отходить от подмышечного нерва.

2. Грудоспинной нерв, *n. thoracodorsalis* [(C_{VI}) C_{VII}—C_{VIII}], спускается по латеральному краю лопатки и, достигнув переднего отдела широчайшей мышцы спины, разветвляется в толще этой мышцы.

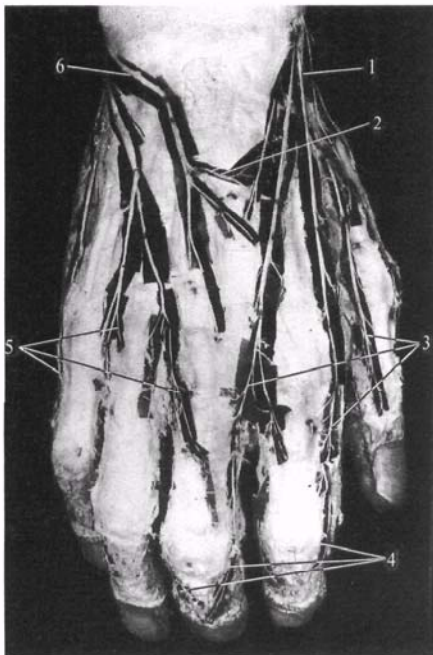
Грудоспинной нерв может разделяться на две ветви и в редких случаях отходит от лучевого нерва.

3. Подмышечный нерв, *n. axillaris* (C_V—C_{VI}) (см. рис. 1007, 1008, 1011, 1012),—относительно толстый ствол,

располагается в подмышечной полости, позади подмышечной артерии, на поверхности сухожилия подлопаточной мышцы. Направляясь немного вниз, кнаружи и кзади, нерв в сопровождении задней артерии, обогнувшей плечевую кость, проходит через четырехстороннее отверстие и, обогнув сзади хирургическую шейку плечевой кости, располагается между ней и дельтовидной мышцей, отдавая тонкие суставные ветви к капсуле плечевого сустава и к надкостнице плечевой кости. Подмышечный нерв по своему ходу отдает следующие ветви:



1019. Кожные нервы кисти, правой. (Тыльная поверхность.)
(Кожа и подкожная клетчатка удалены; нервы отпрепарированы.)

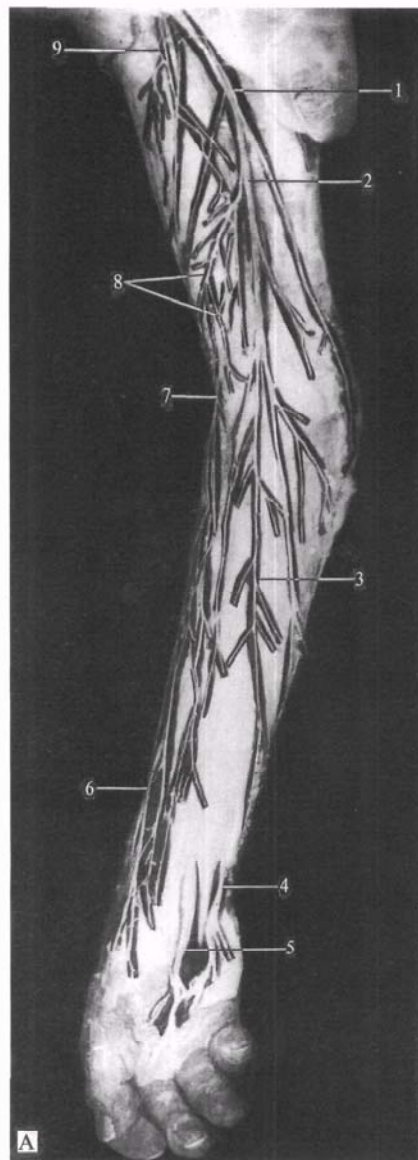


1020. Ветви лучевого и локтевого нервов тыльной поверхности кисти, правой (фотография. Препарат В. Бобина).

1—поверхностная ветвь лучевого нерва; 2—соединительная ветвь между локтевым и лучевым нервами; 3—тыльные пальцевые нервы (от лучевого нерва); 4—концевые ветви от срединного нерва, переходящие на тыльную поверхность пальцев; 5—тыльные пальцевые нервы (от локтевого нерва); 6—тыльная ветвь локтевого нерва.

1021. Кожные нервы верхней конечности, правой (фотография. Препарат Н. Самойлова).

А—ладонная поверхность. Б—тыльная поверхность. 1—ветви медиального кожного нерва плеча; 2—медиальный кожный нерв предплечья; 3—разветвления медиального кожного нерва предплечья; 4—локтевой нерв; 5—срединный нерв; 6—ветви лучевого нерва; 7—поверхностная ветвь лучевого нерва; 8—ветви медиального кожного нерва предплечья на плече; 9, 10—латеральный кожный нерв предплечья; 11—задний кожный нерв плеча; 12—задний кожный нерв предплечья; 13—поверхностная ветвь лучевого нерва; 14—тыльная ветвь локтевого нерва; 15—ветви медиального кожного нерва предплечья.



1) *мышечные ветви, rr. musculares*, — несколько ветвей, входящих в толщу малой круглой мышцы со стороны ее нижненаружной поверхности и в толщу дельтовидной мышцы со стороны ее внутренней поверхности. Среди последних ветвей различают группу нервов, распределяющихся во всех пучках дельтовидной мышцы (рис. 1022).

Некоторые из этих нервов, прободая толщу мышцы, проникают в кожу. Кроме того, подмышечный нерв может посылать мышечную ветвь к нижнелатеральной части подлопаточной мышцы;

2) *верхний латеральный кожный нерв плеча, n. cutaneus brachii lateralis superior* (см. рис. 1008, 1012, 1021,

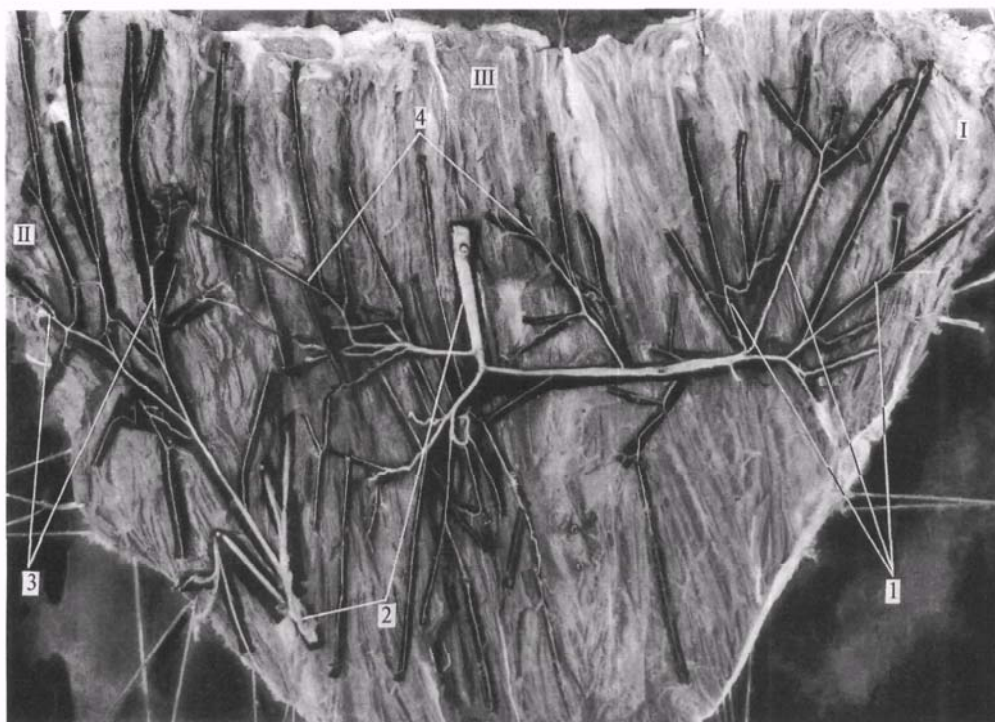
1025, 1026), располагаясь между дельтовидной мышцей и длинной головкой трехглавой мышцы плеча (реже может проходить через толщу дельтовидной мышцы), разделяется на восходящие и нисходящие ветви, которые разветвляются в коже заднего отдела дельтовидной области, а также в коже верхней половины латеральной поверхности плеча. Концевые ветви могут соединяться с задним кожным нервом плеча от лучевого нерва и с задним кожным нервом предплечья от лучевого нерва.

4. *Лучевой нерв, n. radialis* (C_v—C_{viii}, Th_i) (рис. 1023—1026; см. рис. 996, 1007, 1008, 1012), располагается в подмышечной полости позади

ду плечевой и плечелучевой мышцами. Достигнув уровня латерального надмыщелка, лучевой нерв делится на поверхностную и глубокую ветви.

Ветви лучевого нерва:

1) *задний кожный нерв плеча, n. cutaneus brachii posterior*, начинается от основного ствола лучевого нерва в подмышечной полости, направляется косо кзади, иногда проникая через толщу длинной головки трехглавой мышцы, прободает фасцию плеча приблизительно на уровне сухожилия дельтовидной мышцы и разветвляется в коже заднебоковой поверхности плеча. Его ветви могут соединяться с ветвями верхнего латерального кожного нерва плеча (от подмышечного нерва);



1022. Нервы дельтовидной мышцы, правой. (Внутренняя поверхность мышцы.) (Фотография. Препарат Я. Синельникова.)

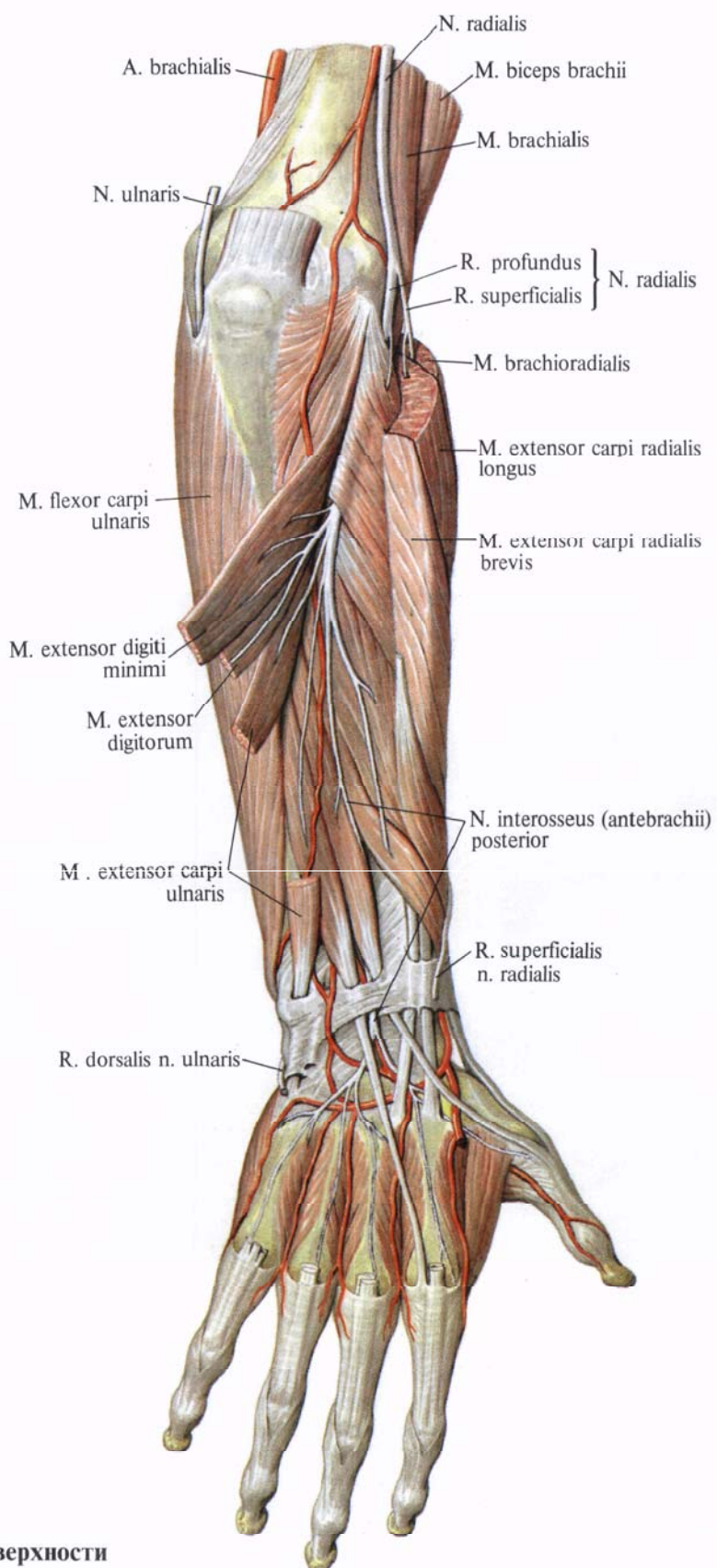
Части дельтовидной мышцы: I — часть, начинающаяся от лопаточной ости; II — начинающаяся от ключицы; III — начинающаяся от акромиона.

1, 3, 4 — внутримышечные ветви дельтовидной мышцы (часть, начинающаяся от ости лопатки); 2 — подмышечный нерв (перерезан, часть его оттянута кверху).

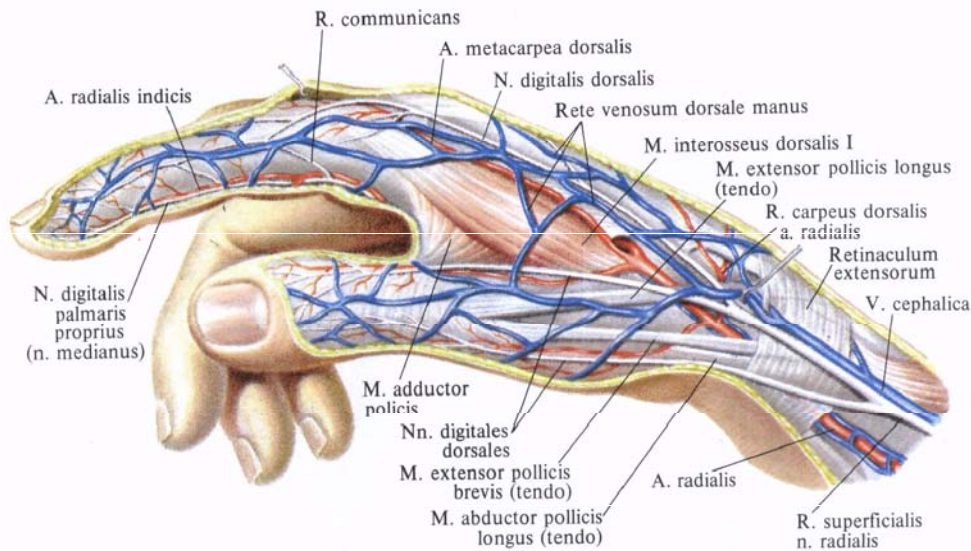
подмышечной артерии. На уровне нижнего края сухожилия широчайшей мышцы спины лучевой нерв направляется кзади, кнаружи и книзу и в сопровождении глубокой артерии плеча вступает в верхнее отверстие плечемышечного канала. На уровне хирургической шейки плечевой кости отходит ветвь к капсуле плечевого сустава. Пройдя указанный канал в сопровождении лучевой коллатеральной артерии, нерв выходит меж-

2) *нижний латеральный кожный нерв плеча, n. cutaneus brachii lateralis inferior*, отходит чаще от основного ствола или от заднего кожного нерва предплечья на уровне начала медиальной головки трехглавой мышцы. Направляясь вниз и кнаружи вместе с задним кожным нервом предплечья, заканчивается в коже латеральной поверхности нижней трети плеча и локтя;

3) *задний кожный нерв предплечья,*



1023. Нервы задней поверхности предплечья.
(Кожа и подкожная основа удалены.)



1024. Нервы, артерии и вены кисти, правой; лучевой край.

n. cutaneus antebrachii posterior (см. рис. 1012, 1019, 1021, 1026), отходит от основного ствола лучевого нерва в плечемышечном канале, следует на некотором протяжении вместе с ним до латеральной межмышечной перегородки плеча, прободает ее и фасцию плеча у латерального края плечевой мышцы. Разветвляется в коже задней поверхности дистальной части плеча и тыльной поверхности предплечья, достигая области лучезапястного сустава. Его ветви могут соединяться с ветвями медиального и латерального кожных нервов предплечья, а также с тыльной ветвью локтевого нерва и с поверхностной ветвью лучевого нерва;

4) *мышечные ветви, rr. musculares* (см. рис. 1012, 1023), в области плеча направляются к трехглавой мышце плеча (ко всем трем ее головкам), к локтевой мышце и нередко к латеральной части плечевой мышцы;

5) *поверхностная ветвь, r. superficialis* (см. рис. 1019—1021, 1023, 1026), отходит от основного ствола лучевого нерва в локтевой ямке на уровне латерального надмыщелка, располагаясь медиально от плечелучевой мышцы. Ниже она ложится кнаружи от лучевой артерии. В средней части предплечья поверхностная ветвь отклоняется в лучевую сторону и, пройдя между сухожилиями плече-

лучевой мышцы и длинного лучевого разгибателя запястья на тыльную сторону лучевого края предплечья, прободает фасцию предплечья несколько выше лучезапястного сустава. Далее поверхностная ветвь лучевого нерва разветвляется в коже лучевой области лучезапястного сустава, лучевой половины тыла кисти и пальцев (см. далее) в виде тыльных пальцевых нервов.

Поверхностная ветвь посылает ветви:

а) *соединительные ветви, rr. communicantes* (см. рис. 1019, 1020), к латеральному и заднему кожным нервам предплечья в области задней поверхности нижней трети предплечья и лучезапястного сустава;

б) *локтевую соединительную ветвь, r. communicans ulnaris*,— наиболее крупную, которая связывает поверхностную ветвь лучевого нерва с тыльной ветвью локтевого нерва на тыльной поверхности кисти;

в) *тыльные пальцевые нервы, nn. digitales dorsales* (см. рис. 1019, 1020), иннервируют следующие участки кожи: кожу лучевого и локтевого краев тыльной поверхности указательного пальца до средней фаланги и кожу лучевого края тыльной поверхности среднего пальца также до средней фаланги;

б) *глубокая ветвь, r. profundus* (см. рис. 1023),— более толстая, чем поверхностная ветвь, отходит от основного ствола так же, как и поверхност-

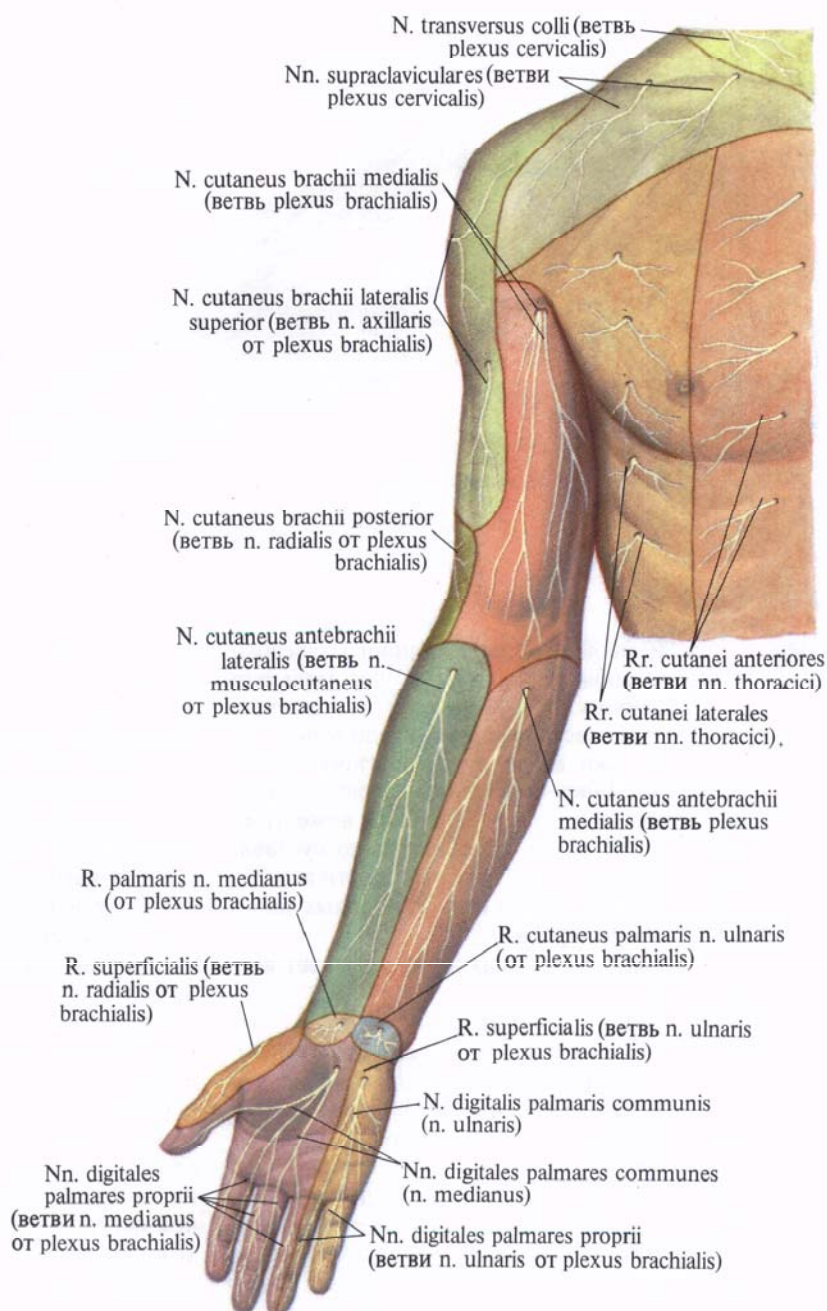
ная, на уровне латерального надмыщелка плечевой кости и, войдя в брюшко супинатора, огибает верхний участок лучевой кости, направляясь косо вниз на тыльную поверхность предплечья. Выйдя из мышцы, она располагается под разгибателем пальцев, т. е. между поверхностными и глубокими разгибателями. Далее глубокая ветвь в сопровождении задней межкостной артерии следует дистально до тыльной поверхности запястья.

Глубокая ветвь посылает ветви:

а) *задний межкостный нерв предплечья, n. interosseus (antebrachii) posterior*. Сначала он располагается между поверхностным и глубоким слоями разгибателей, далее ложится на дорсальную поверхность межкостной перепонки предплечья, между сухожилиями длинного и короткого разгибателей большого пальца кисти, достигая запястья.

На своем пути задний межкостный нерв посылает ветви к межкостной перепонке (они могут объединяться с передним межкостным нервом предплечья от срединного нерва), к надкостнице тыльной поверхности лучевой и локтевой костей, к капсулам запястных, запястно-пястных, а также пястно-фаланговых суставов;

б) *мышечные ветви* в области предплечья направляются к следующим мышцам: супинатору, короткому лучевому разгибателю запястья, разгибателю пальцев, разгибателю мизинца, короткому разгибателю большого пальца кисти, локтевому разгибателю запястья, длинной мыш-



1025. Области распространения кожных нервов пояса и свободной части верхней конечности, правой (полусхематично). (Ладонная поверхность.)

це, отдающей большой палец кисти, длинному разгибателю большого пальца кисти, разгибателю указательного пальца.

ГРУДНЫЕ НЕРВЫ

Грудные нервы, nn. thoracici (Th_I—Th_{XII}) (рис. 1027—1032; см. рис. 996, 997), 12 пар, сплетений не образуют.

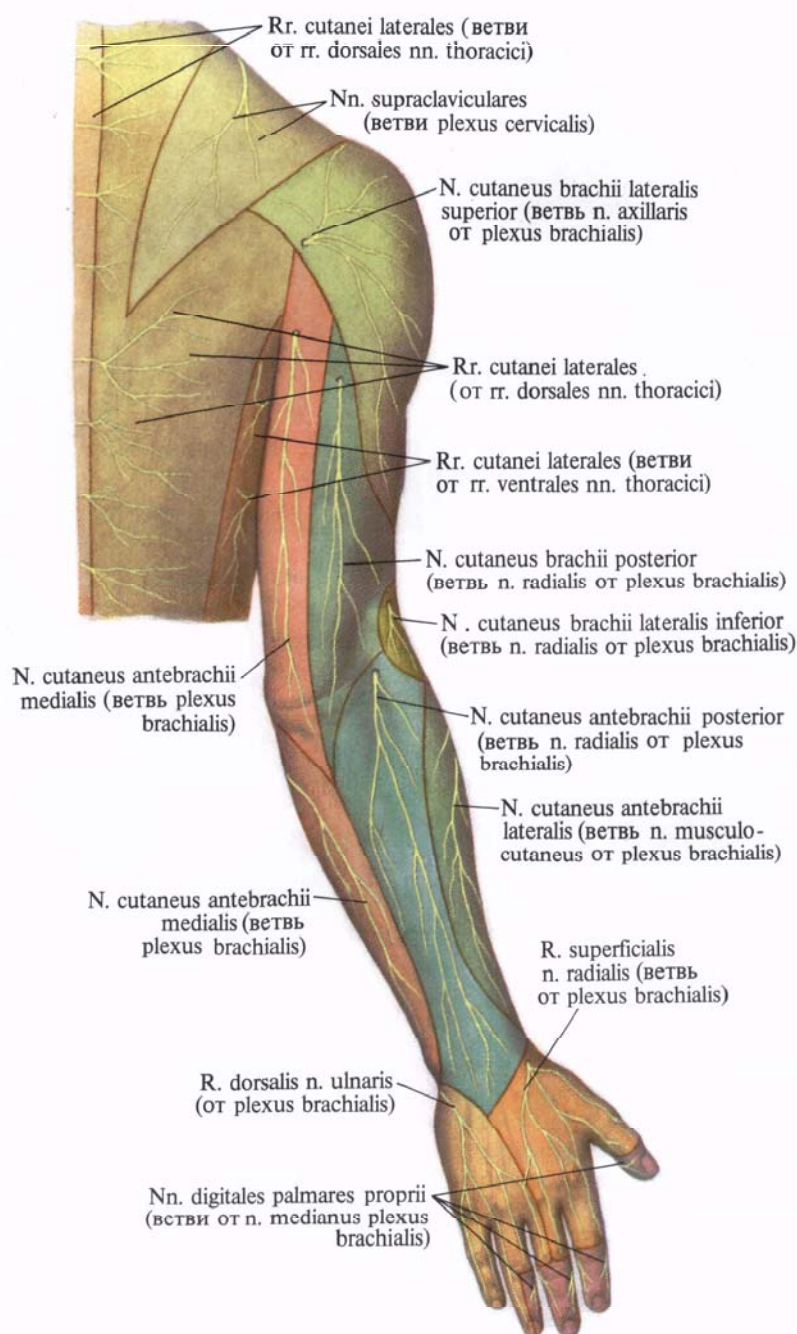
Каждый ствол грудного спинномозгового нерва является смешанным. Выйдя из межпозвоночного отвер-

стия, он отдает следующие ветви: менингеальную ветвь, белые соединительные ветви, заднюю ветвь и переднюю ветвь.

1. *Менингеальные ветви, rr. meningei*, через межпозвоночные отверстия направляются к оболочкам спинного мозга.

2. *Белые соединительные ветви, rr. communicantes album* (см. рис. 1027, 1060), идут к симпатическому стволу.

3. *Задние ветви, rr. dorsales* (см. рис. 1027), являются смешанными.



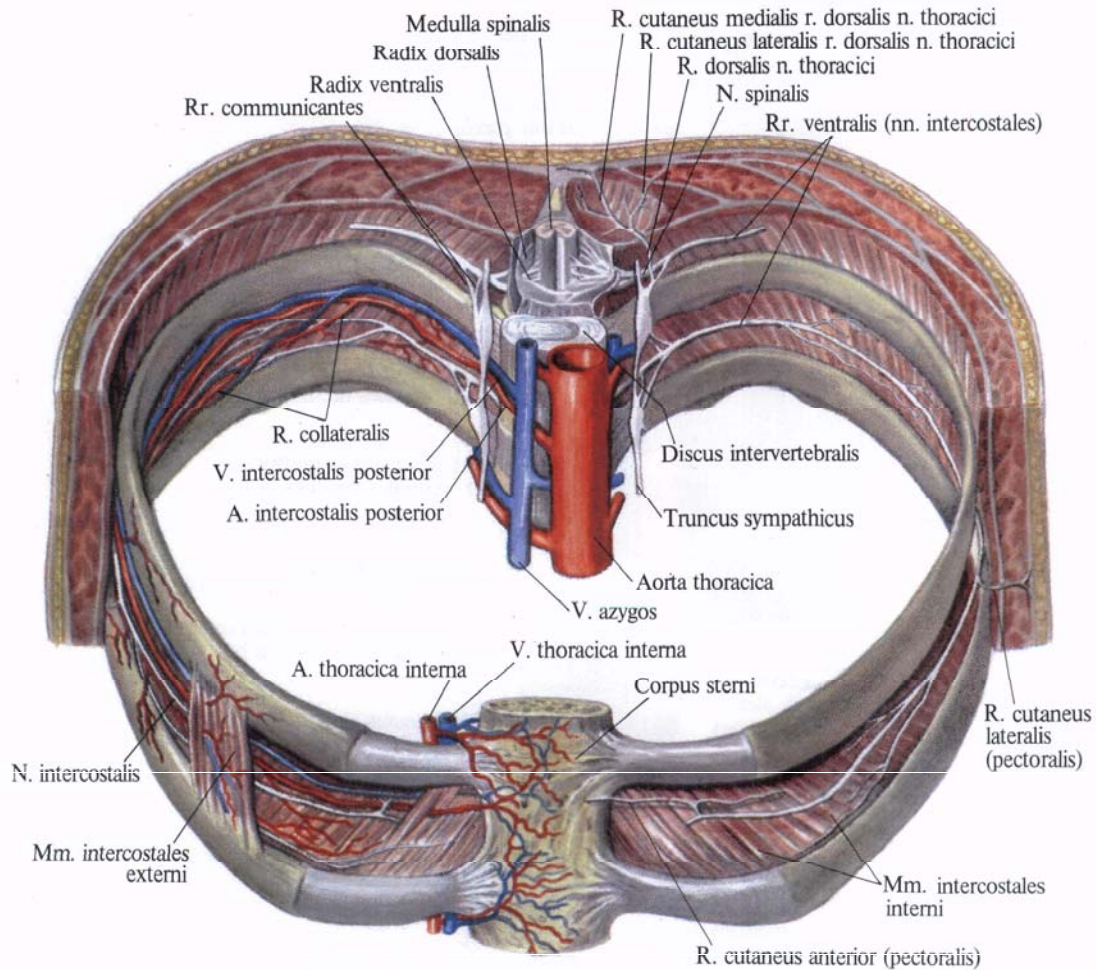
1026. Области распространения кожных нервов пояса и свободной части верхней конечности, правой (полусхематично). (Тыльная поверхность.)

Каждая задняя ветвь отходит от соответствующего грудного нерва в пространстве между двумя поперечными отростками соседних грудных позвонков и делится на медиальную и латеральную ветви:

1) *медиальная ветвь, r. medialis*, отойдя от задней ветви грудного нерва, проходит около остистого отростка между многогроздельной и полуостистой мышцами и проникает в кожу как *медиальная кожная ветвь, r. cutaneus medialis*. На своем пути ме-

диальная ветвь посылает мышечные ветви к мышцам-вращателям, к многогроздельной и полуостистой мышцам груди. Кожная ветвь иннервирует кожу в области, соответствующей указанным мышцам;

2) *латеральная ветвь, r. lateralis* (см. рис. 1027, 1029, 1030), проходит между подвздошно-реберной и длинной мышцами и как *латеральная кожная ветвь, r. cutaneus lateralis*, проникает в кожу. Латеральная ветвь посылает мышечные ветви к под-



1027. Межреберные нервы, артерии и вены; вид сверху и немного спереди.

(Кожные покровы переднебоковых отделов груди в пределах V—VI ребер удалены; пристеночный листок плевры и внутригрудная фасция удалены.)

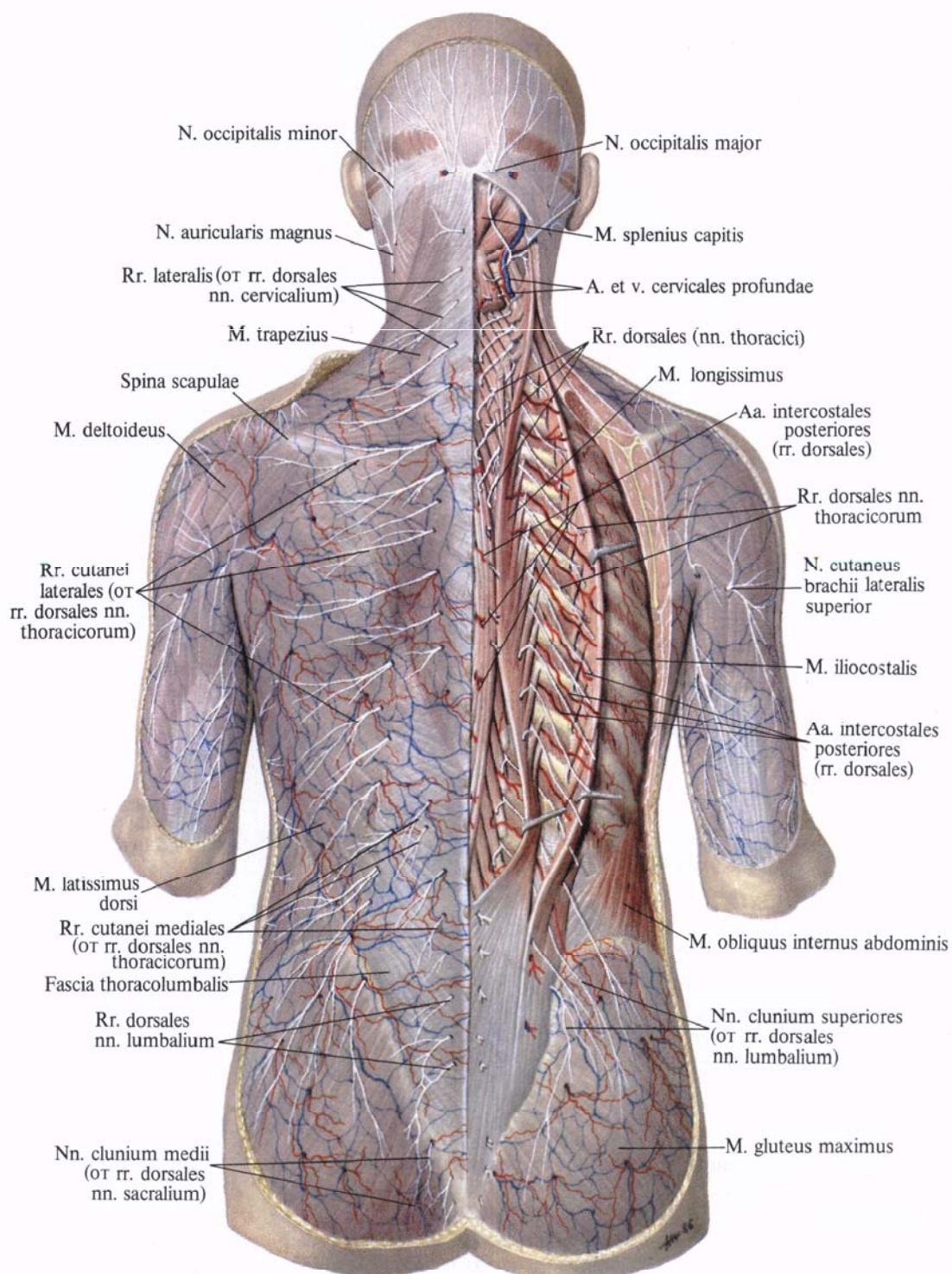
вздошно-реберной мышце поясницы, груди и шеи, к длинной мышце груди и частично шеи. Кожные ветви иннервируют область кожи, соответствующую указанным мышцам.

4. *Передние ветви. rr. anteriores* (см. рис. 1027, 1030, 1031). Каждая передняя ветвь, направляясь вперед, ложится между ребрами. Передние ветви первых 11 грудных нервов получают название *межреберных нервов, nn. intercostales* (Th_I—Th_{XI}); переднюю ветвь двенадцатого грудного нерва (Th_{XII}), проходящую под XII ребром, называют *подреберным нервом, n. subcostalis*. Первый межреберный нерв (Th_I) большей своей частью входит в состав плечевого сплетения, второй межреберный нерв (Th_{II}), часто третий (Th_{III}) и редко четвертый (Th_{IV}) межреберные нервы своей небольшой частью переходят на плечо как *межреберно-плечевые нервы, nn. intercostobrachiales*. Они иннервируют соответствующую область кожи или соединяются с медиальным кожным

нервом плеча. Подреберный нерв (Th_{XII}) участвует в образовании поясничного сплетения.

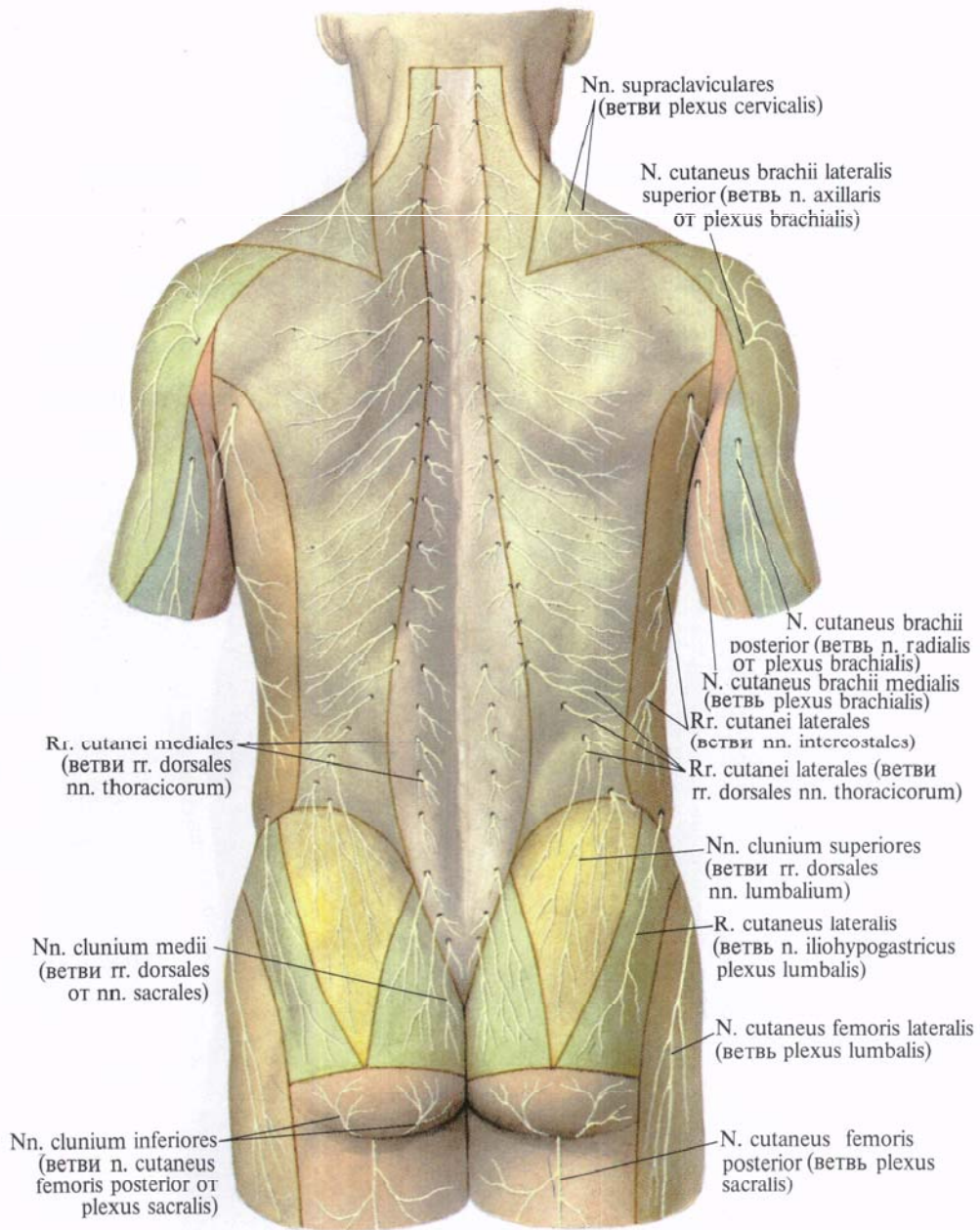
Каждый межреберный нерв, располагаясь в соответствующем межреберье, у своего начала лежит кнутри от наружной межреберной мышцы, будучи прикрыт внутригрудной фасцией и листком париетальной плевры, за исключением подреберного нерва, который следует не в межреберье, а под XII ребром и в начальных отделах располагается кнутри от квадратной мышцы поясницы. Далее каждый межреберный нерв проходит между внутренней и наружной межреберными мышцами, приближаясь к борозде ребра в сопровождении лежащих выше нерва межреберных артерии и вен.

Верхние 6—7 межреберных нервов (Th_I—Th_{VI}—Th_{VII}), следуя на всем протяжении в межреберьях, достигают латерального края грудины и разветвляются в коже этой области. Нижние межреберные нервы, дойдя до хрящей ребер, переходят через



1028. Нервы туловища. (Задняя поверхность).

(Задние ветви спинномозговых нервов: слева — кожные ветви, справа — мышечные.)



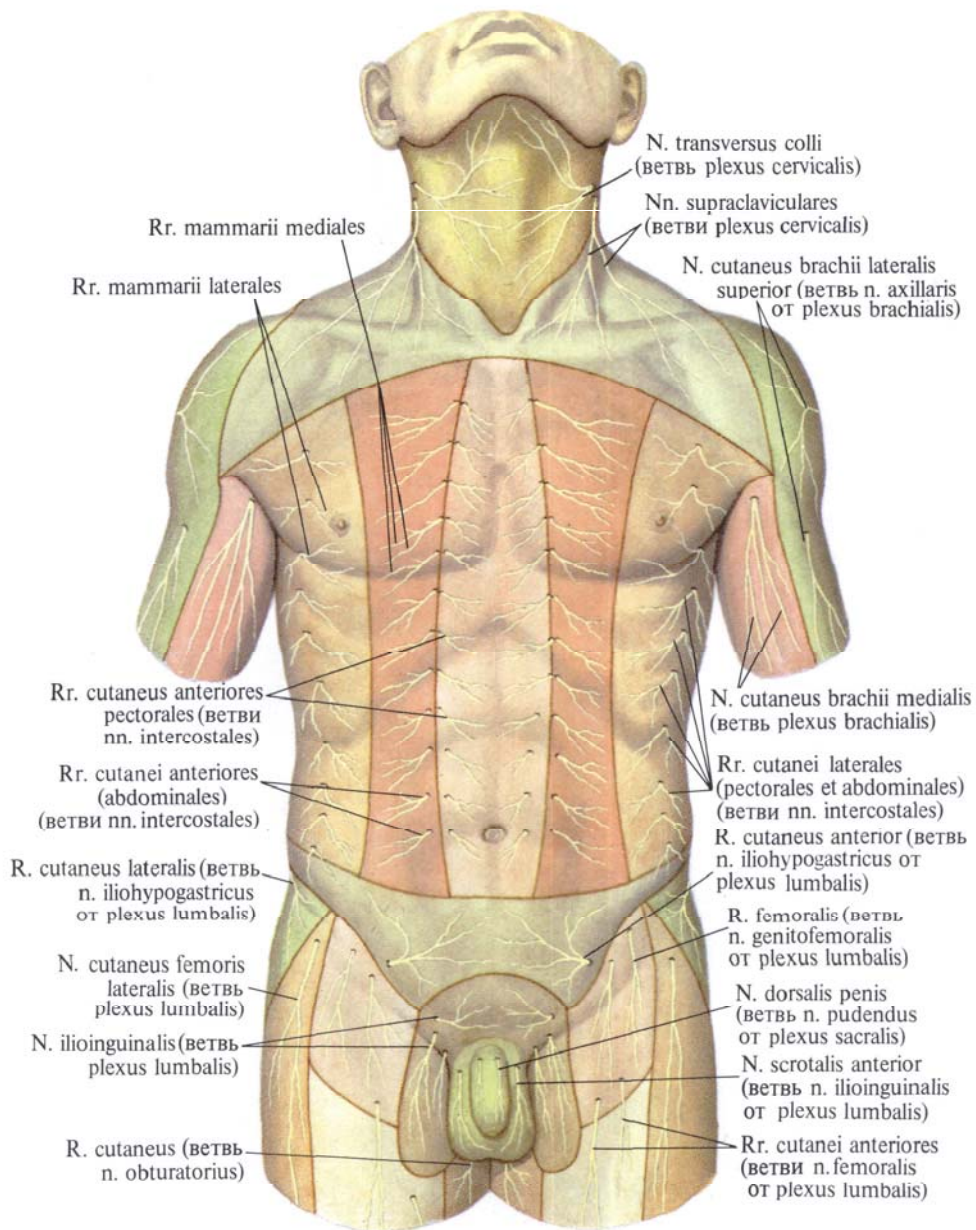
1029. Области распространения кожных нервов туловища; вид сзади (полусхематично).

хрящ нижележащего ребра и проникают между поперечной и внутренней косой мышцами живота. Не теряя своего направления, нервы достигают латерального края влагалища прямой мышцы живота, прободают его и, следуя на небольшом протяжении (0,5—1,0 см) по задней поверхности прямой мышцы живота, вступают в ее толщу. Здесь нервы отдают кожные ветви, которые прободают переднюю стенку влагалища прямой мышцы живота, направляются к коже соответствующей области, а сами разветвляются в толще мышцы.

Смежные нервы имеют между собой соединительные ветви. Дистальные участки нижних (седьмого—двенадцатого) межреберных нервов образуют между собой соединения (см. рис. 1032).

На своем пути межреберные нервы отдают ряд ветвей:

1) *мышечные ветви* направляются к следующим мышцам: mm. levatores costarum, m. serratus posterior superior, m. serratus posterior inferior, m. transversus thoracis, mm. subcostales, mm. intercostales intimi, mm. intercostales interni, mm. intercostales



1030. Области распространения кожных нервов туловища; вид спереди (полусхематично).

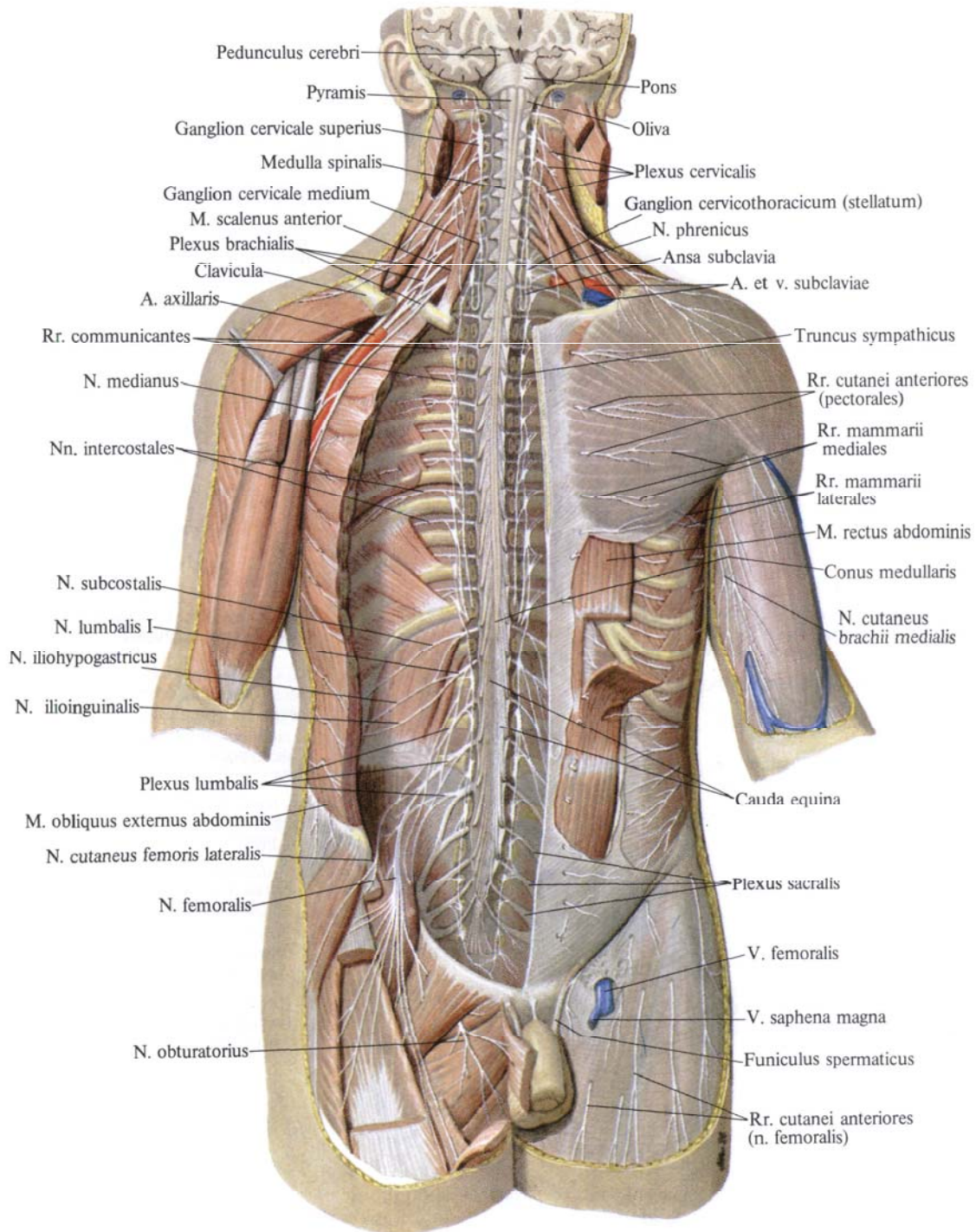
externi, m. transversus abdominis, m. obliquus abdominis internus, m. obliquus abdominis externus, m. rectus abdominis, m. pyramidalis, m. quadratus lumborum;

2) плевральные и брюшинные ветви — тонкие нервы, которые отходят от межреберных нервов к реберной плевре, брюшине переднебоковых стенок живота, а также к серозному покрову начальных отделов диафрагмы;

3) кожные ветви, rr. cutanei (см. рис. 1027, 1030), отходят от межреберных нервов и образуют два ряда ветвей — более толстые латеральные

кожные ветви и более тонкие передние кожные ветви:

а) латеральные кожные ветви, rr. cutanei laterales, среди которых по области их распределения различают грудные кожные ветви, rr. cutanei pectorales, и брюшные кожные ветви, rr. cutanei abdominales, отходят от межреберных нервов и в пределах передней подмышечной линии в области груди прободают наружные межреберные мышцы, выходя между зубцами передней зубчатой мышцы, а в области живота прободают наружную косую мышцу живота. Затем



1031. Симпатические стволы и сплетения спинномозговых нервов; вид спереди.
 (Справа широко вскрыты грудная и брюшная полости и удалены париетальный листок плевры, брюшины, внутригрудная и внутрибрюшная фасции.)

каждая латеральная кожная ветвь делится на переднюю и заднюю ветви; обе эти ветви иннервируют кожу соответствующих областей.

Передние ветви четвертой-шестой латеральных кожных ветвей достигают кожи молочной железы — это *латеральные ветви молочной железы*, *rr. mammarii laterales*.

Первый грудной межреберный нерв (Th_1) не имеет латеральной кожной ветви (входит в состав плечевого сплетения).

Латеральные кожные ветви второго (Th_{II}), иногда третьего (Th_{III}) и четвертого (Th_{IV}) межреберных нервов могут следовать к коже плеча в виде межреберно-плечевых нервов. Передняя ветвь латеральной кожной ветви двенадцатого межреберного, или подреберного, нерва посылает книзу одну или несколько ветвей, которые переходят через подвздошный гребень в область средней ягодичной мышцы и достигают кожи в области большого вертела;

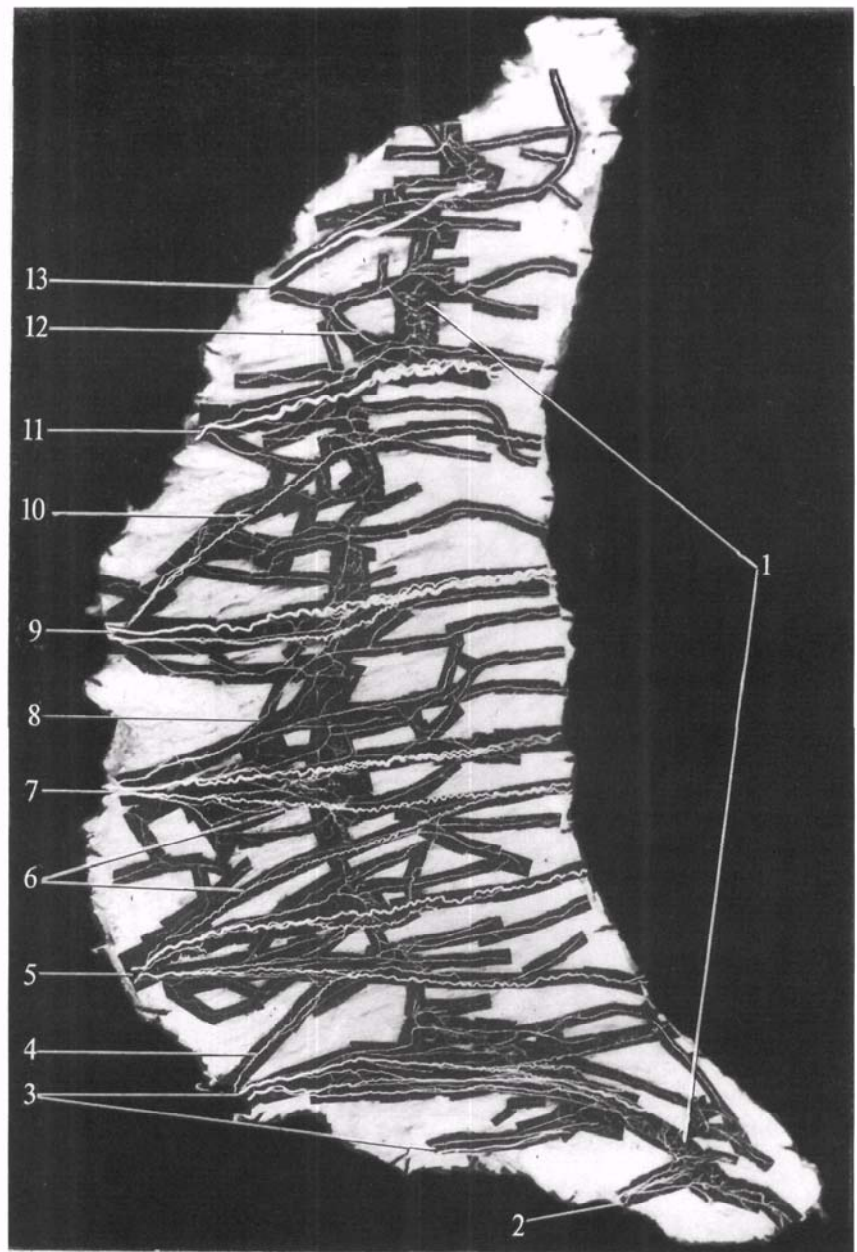
б) *передние кожные ветви*, *rr. cutanei anteriores*, — концевые ветви межреберных нервов, в области груди прободают внутренние межреберные мышцы и направляются к латеральному краю грудины под названием *грудных кожных ветвей*, *rr. cutanei pectorales*. Из них вторая-четвертая грудные кожные ветви иннервируют кожу молочной железы и получают название *медиальных ветвей молочной железы*, *rr. mammarii mediales*.

В области передней стенки живота одна из передних кожных ветвей прободает апоневроз наружной косой мышцы живота у латерального края прямой мышцы живота, другие — переднюю стенку влагалища прямой мышцы живота у ее медиального края и разветвляются в области белой линии; эти ветви носят название *брюшных ветвей*, *rr. cutanei abdominales*.

ПОЯСНИЧНЫЕ, КРЕСТЦОВЫЕ И КОПЧИКОВЫЙ НЕРВЫ

Поясничные, крестцовые и копчиковый нервы, *nn. lumbales, sacrales et coccygeus*, как и все вышележащие спинномозговые нервы, отдают по 4 группы ветвей: менингеальные, соединительные, передние и задние.

Передние ветви поясничных, крестцовых и копчикового спинномозговых нервов ($L_1—L_5$, $S_1—S_5$, $Co_1—Co_{II}$)



образуют одно общее *пояснично-крестцовое сплетение*, *plexus lumbosacralis*.

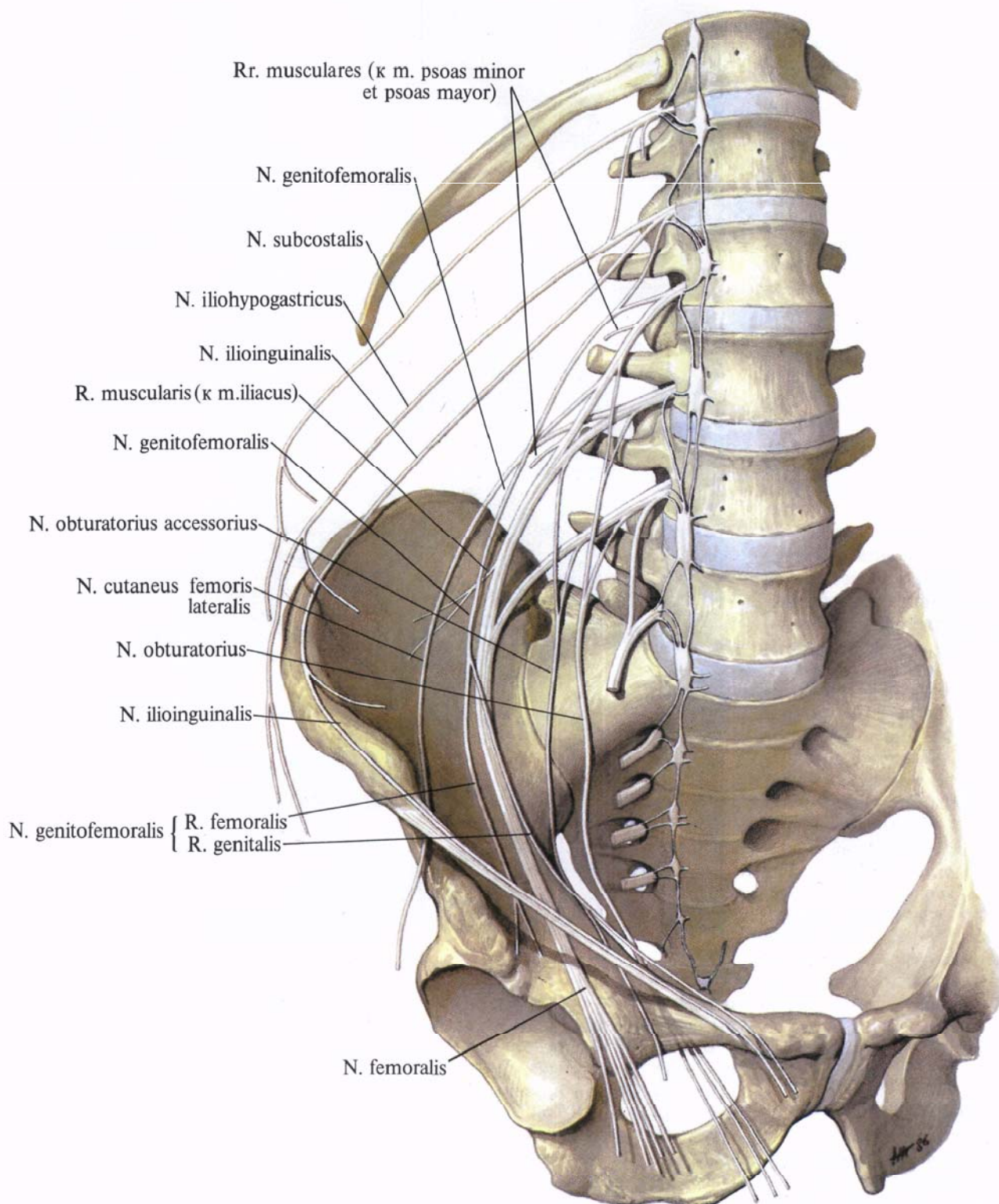
В этом сплетении топографически различают поясничное сплетение (Th_{XII} , $L_1—L_{IV}$) и крестцовое сплетение ($L_{IV}—L_V—Co_1$). Крестцовое сплетение подразделяют на собственно крестцовое сплетение и копчиковое сплетение ($S_{IV}—Co_1$, Co_{II}) (см. рис. 997).

Поясничные нервы

Поясничные нервы, *nn. lumbales* (рис. 1033—1037; см. рис. 996, 997, 1031), всего пять, образуются относи-

1032. Нервы поперечной мышцы живота, правой (фотография. Препарат С. Гордиенко).

1 — внутримышечное нервное сплетение на всем протяжении мышцы; 2 — передние ветви второго поясничного нерва; 3 — передние ветви первого поясничного нерва; 4 — соединительная ветвь к подреберному нерву; 5 — подреберный нерв; 6 — соединительные ветви от одиннадцатого межреберного и подреберного нервов; 7 — одиннадцатый межреберный нерв; 8 — соединительная ветвь к десятому межреберному нерву; 9 — десятый межреберный нерв; 10 — соединительная ветвь к девятому межреберному нерву; 11 — девятый межреберный нерв; 12 — соединительная ветвь к восьмому межреберному нерву; 13 — восьмой межреберный нерв.



1033. Поясничное сплетение, plexus lumbalis (полусхематично).

тельно длинными спинномозговыми корешками, которые идут в позвоночном канале в вертикальном направлении. Передние и задние корешки, соединяясь в стволы спинномозговых нервов, выходят из позвоночного канала через соответствующее межпозвоночное отверстие так, что первый поясничный нерв (L_1) располагается между I и II поясничными позвонками, а пятый (L_5) — между V поясничным позвонком и основанием крестца. Каждый поясничный спинномозговой нерв, как и другие спинномозговые нервы, отдает менингеальную ветвь, соединительную ветвь, заднюю ветвь и переднюю ветвь.

1. Менингеальные ветви, *rr. meningei*, идут к оболочкам спинного мозга.

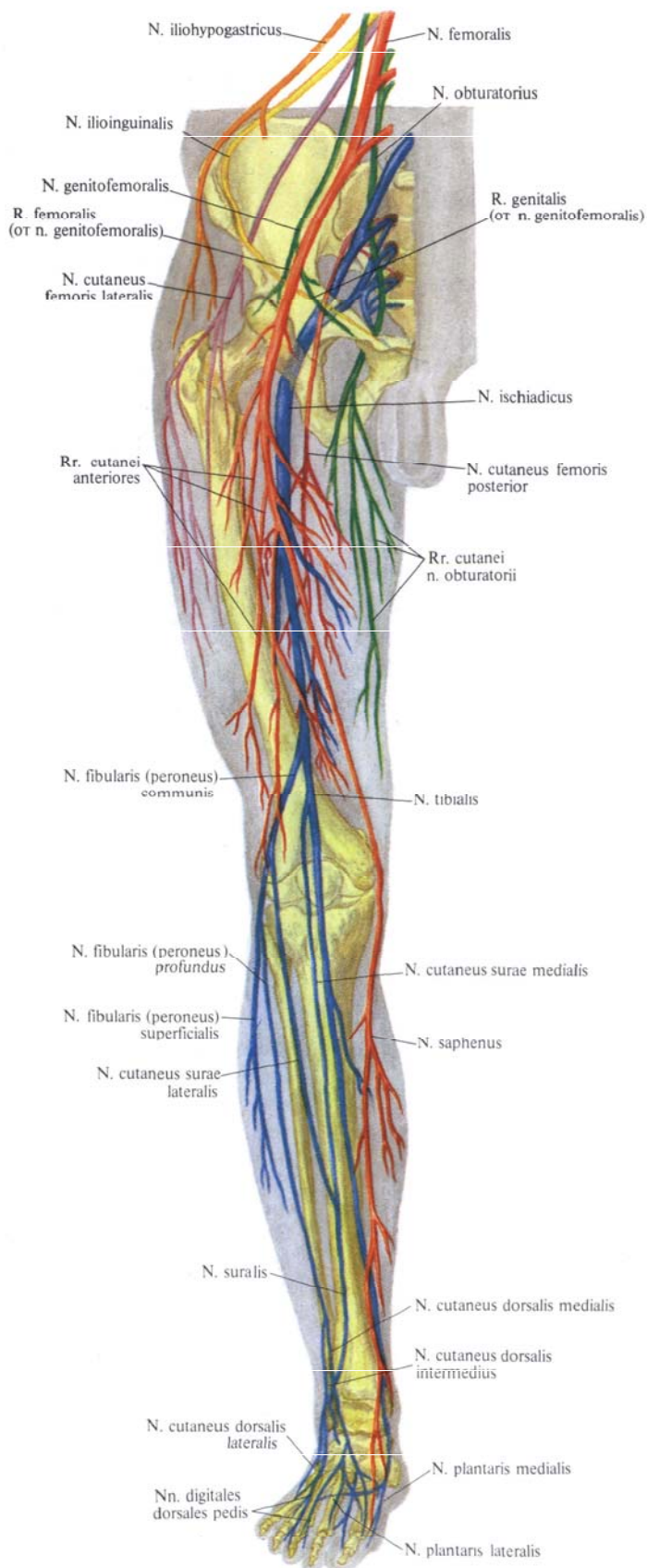
2. Соединительные ветви, *rr. communicantes*, направляются к симпатическому стволу.

3. Задние ветви, *rr. dorsales*, располагаясь между поперечными отростками поясничных позвонков, направляются дорсально, и вскоре каждая из них делится на две ветви — медиальную ветвь и латеральную ветвь, которые иннервируют собственные мышцы спины и кожу поясничной, крестцовой и ягодичной областей (см. рис. 1029). Задние ветви двух нижних поясничных нервов (L_{IV} — L_V) иннервируют только мышцы:

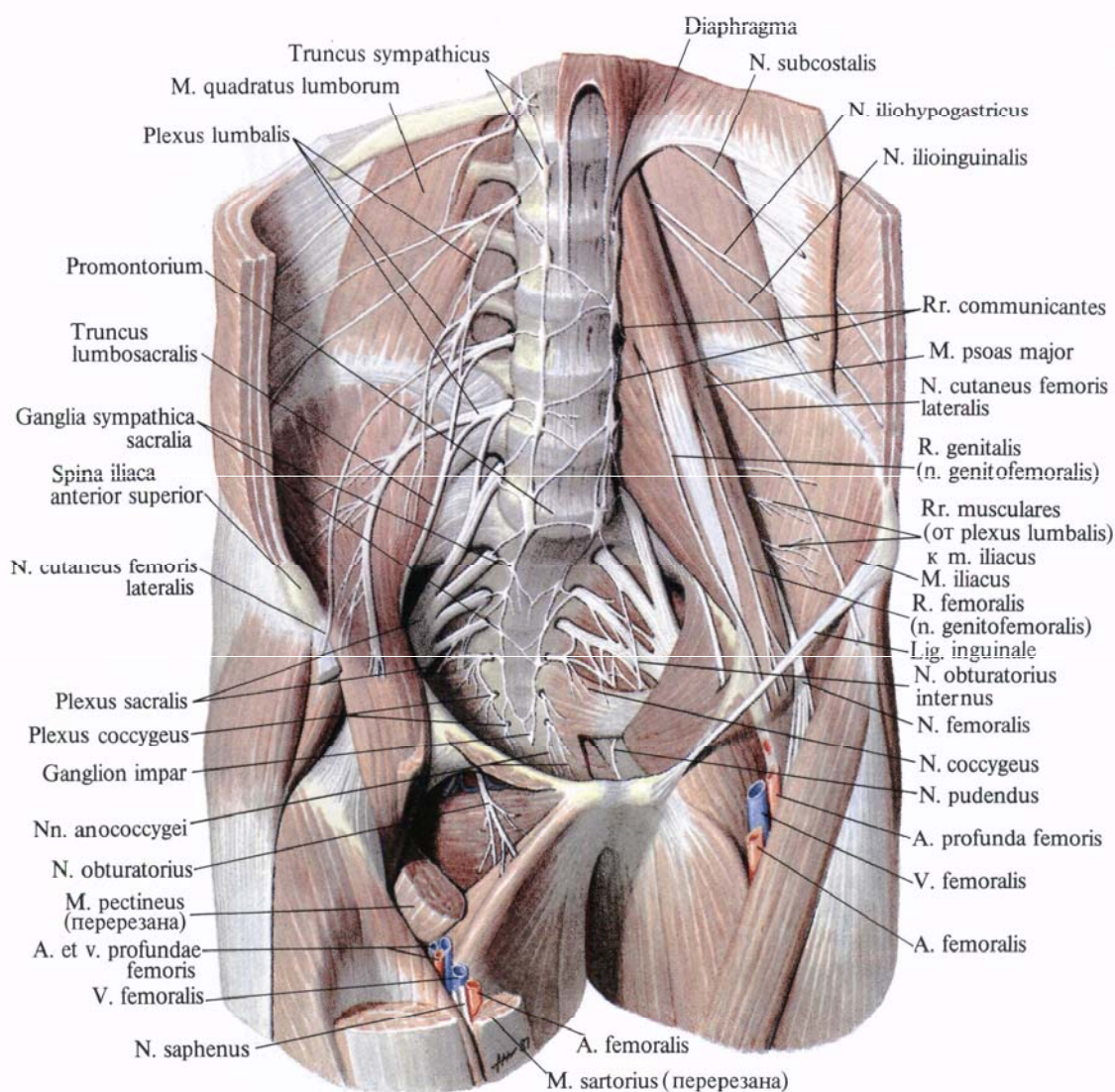
1) медиальные ветви, *rr. mediales*, более слабые, чем латеральные, разветвляются в многораздельной мышце и в поясничной части межостистой мышцы;

2) латеральные ветви, *rr. laterales*, разветвляются в поясничных частях мышцы, выпрямляющей позвоночник, и в межпоперечных мышцах, а более толстые ветви идут к коже.

Латеральные кожные ветви задних ветвей трех верхних поясничных нервов (L_1 , L_{II} , L_{III}), пройдя через толщу указанных мышц и пояснично-грудную фасцию, спускаются ниже гребня подвздошной кости и разветвляются в коже ягодичной области. Они называются *верхними нервами ягодиц*, *nn.*



1034. Пояснично-крестцовое сплетение, plexus lumbosacralis, и нервы свободной части нижней конечности, правой; передняя поверхность (полусхематично).



1035. Нервы поясничной области и таза; вид спереди.

(Пояснично-крестцовое и копчиковое сплетения; справа удалена большая поясничная мышца.)

clunii superiores. На своем пути они соединяются между собой и достигают кожи области большого вертела.

4. *Передние ветви r. ventrales*. увеличиваются в диаметре от первой до пятой. Они значительно толще передних ветвей шейных и грудных нервов. Отойдя от ствола поясничных спинномозговых нервов, передние ветви первого (L_1), второго (L_2), третьего (L_3) и большей верхней части четвертого (L_4) поясничных нервов, а также часть подреберного нерва (Th_{XII}), соединяясь одна с другой в виде трех поясничных петель, образуют поясничное сплетение. Посредством *пояснично-крестцового ствола, truncus lumbosacralis*, который образован нижней частью передней ветви четвертого и верхней части пятого (L_5) поясничных нервов, поясничное спле-

тение объединяется с крестцовым сплетением в *пояснично-крестцовое сплетение, plexus lumbosacralis*.

Поясничное сплетение

Поясничное сплетение, plexus lumbalis (Th_{XII} , $L_1—L_4$) (см. рис. 997, 1031, 1033—1035), располагается впереди поперечных отростков поясничных позвонков, проникая своими петлями между квадратной мышцей поясницы сзади и большой поясничной мышцей спереди, отчасти прободая толщу последней мышцы.

Ветви поясничного сплетения

1. *Мышечные ветви* отходят еще до образования сплетения от передних ветвей первого-четвертого пояснич-

ных нервов (L_I—L_{IV}) к межпоперечным мышцам поясницы, от передних ветвей двенадцатого грудного и первого-третьего поясничных нервов (Th_{XII}, L_I—L_{III})—к квадратной мышце поясницы, от передних ветвей двенадцатого грудного и первого-четвертого поясничных нервов (Th_{XII}, L_I—L_{IV})—к большой поясничной мышце и от передних ветвей первого и второго поясничных нервов (L_I, L_{II})—к малой поясничной мышце.

2. *Подвздошно-подчревный нерв, n. iliohypogastricus* (Th_{XII}, L_I) (см. рис. 996, 1033—1035), образуется из двенадцатого грудного и передней ветви первого поясничного нервов. Прободавая верхнебоковой участок большой поясничной мышцы, он переходит на переднюю поверхность квадратной мышцы поясницы, располагаясь в этом месте между нею и почкой. Далее нерв идет сверху вниз и сзади наперед; не дойдя до подвздошного гребня, прободает толщу поперечной мышцы живота, следует между нею и внутренней косой мышцей живота, а затем между обеими косыми мышцами живота.

В области глубокого пахового кольца нерв прободает внутреннюю косую мышцу, а затем апоневроз наружной косой мышцы живота и, направляясь далее к области поверхностного пахового кольца, разветвляется в коже нижней части живота, выше симфиза.

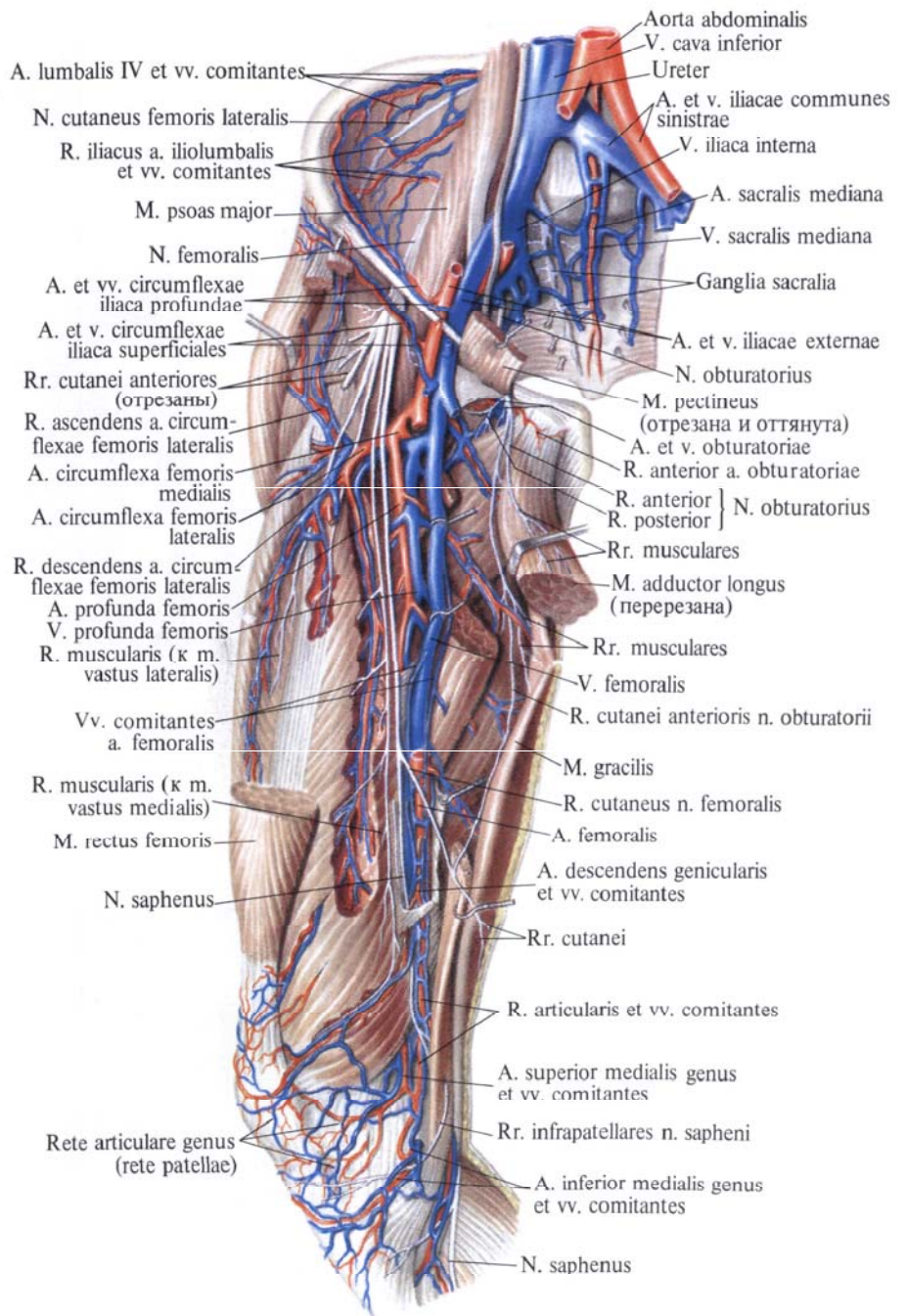
Ветви подвздошно-подчревного нерва:

1) *латеральная кожная ветвь, r. cutaneus lateralis* (см. рис. 1054, 1055), отходит от основного ствола на середине подвздошного гребня, прободает обе косые мышцы живота и разветвляется в коже верхней латеральной области бедра, где может соединяться с латеральной кожной ветвью двенадцатого грудного нерва;

2) *передняя кожная ветвь, r. cutaneus anterior*, является продолжением основного ствола, прободает апоневроз наружной косой мышцы и разветвляется в коже над лобком;

3) *мышечные ветви* следуют к поперечной и внутренней косой мышцам живота.

3. *Подвздошно-паховый нерв, n. ilioinguinalis* (L_I) (см. рис. 996, 1033—1035), располагается под подвздошно-подчревным нервом и идет почти параллельно с ним. Выйдя из-под латерального края большой поясничной



мышцы, он проходит по поверхности квадратной мышцы поясницы, прободает поперечную мышцу живота и располагаясь между нею и внутренней косой мышцей живота, следует к поверхностному паховому кольцу. Пройдя через апоневроз наружной косой мышцы в области поверхностного отверстия пахового канала, где он прилежит к передневнутренней поверхности семенного канатика или круглой связки матки, нерв разветвляется в коже области лобка, мошон-

1036. Нервы и сосуды бедра, правого. (Переднемедиальная поверхность). (Мышцы бедра частично удалены.)

ки (больших половых губ у женщин) и паховой области.

Располагаясь между указанными мышцами, подвздошно-паховый нерв образует соединение с подвздошно-подчревным нервом.

Ветви подвздошно-пахового нерва:

1) *передние мошоночные нервы*, *nn. scrotales anteriores* (*передние губные нервы*, *nn. labiales anteriores*), идут к коже корня полового члена, передних отделов мошонки (верхних отделов больших половых губ у женщин). Эти ветви могут соединиться с ветвями бедренно-полового нерва;

2) *мышечные ветви* иннервируют нижние участки поперечной мышцы живота и косые мышцы живота.

4. *Бедренно-половой нерв*, *n. genitofemoralis* (L_1, L_{II}) (см. рис. 996, 1033, 1034), проходит через толщу большой поясничной мышцы и ее переднюю поверхность, располагаясь позади мочеточника, направляется к паховой области. В толще мышцы или по выходе из нее нерв делится на две ветви — бедренную и половую.

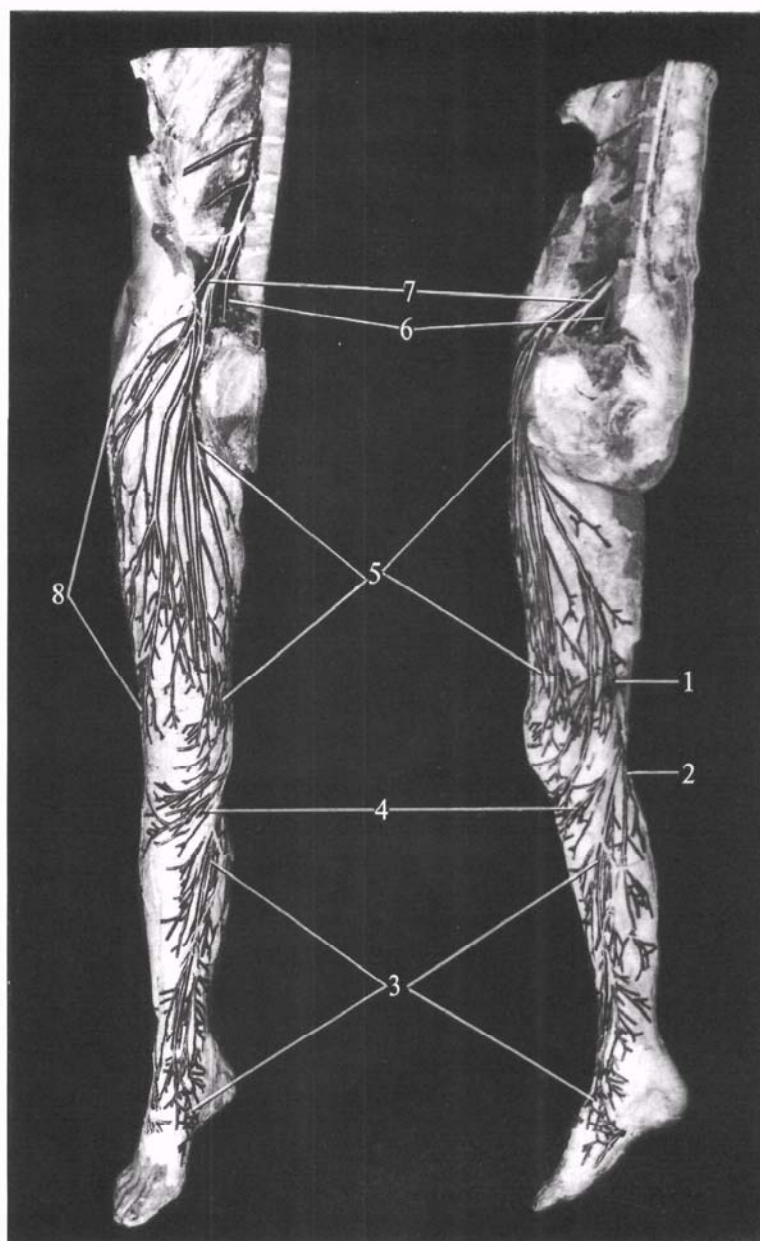
Ветви бедренно-полового нерва:

1) *бедренная ветвь*, *r. femoralis*, располагаясь кнаружи и кзади от наружных подвздошных сосудов, идет вначале позади подвздошной фасции, а затем впереди нее и следует в сосудистой лакуне, где залегает снаружи и спереди от бедренной артерии. Далее прободает широкую фасцию бедра в области подкожной щели и разветвляется в коже этого участка. Некоторые ветви подходят под паховую связку и, прободая широкую фасцию бедра, распределяются в коже области бедренного треугольника. Бедренная ветвь соединяется с передними кожными ветвями бедренного нерва, с подвздошно-паховым нервом;

2) *половая ветвь*, *r. genitalis*, располагаясь на передней поверхности большой поясничной мышцы, медиальнее бедренной ветви, но также кнаружи от наружных подвздошных сосудов, направляется вниз, проникает в паховый канал и, следуя к его поверхностному кольцу, выходит вместе с семенным канатиком (или круглой связкой матки у женщин). Направляясь далее в мошонку, половая ветвь посылает ветви к мышце, поднимающей яичко, коже мошонки и к ее мясистой оболочке, а также к верхним участкам медиальной поверхности бедра; у женщин она посылает ветви к круглой связке матки, коже области поверхностного пахового

го кольца и больших половых губ. Эта ветвь может соединяться с бедренной ветвью.

5. *Латеральный кожный нерв бедра*, *n. cutaneus femoris lateralis* (L_2, L_{III}) (см. рис. 996, 1031, 1033, 1036, 1054, 1055), выходит из-под латерального края большой поясничной мышцы, иногда через толщу мышцы; следует, располагаясь под подвздошной фасцией, по передней поверхности подвздошной мышцы к передней верхней подвздошной ости и проходит медиальнее последней под паховой связкой на бедро. Здесь нерв направляется вниз, латеральнее портняжной



1037. Кожные нервы нижней конечности, правой (фотография. Препарат В. Безъязычного).

1 — кожная ветвь запирающего нерва; 2 — подкожный нерв; 3 — медиальные кожные ветви голени; 4 — поднадколенниковая ветвь; 5 — передние кожные ветви; 6 — запирающий нерв; 7 — бедренный нерв; 8 — латеральный кожный нерв бедра.

мышцы, прободает своими ветвями широкую фасцию верхнего участка бедра и разветвляется в коже на несколько мелких и два-три крупных нерва, достигающих коленного сустава. Его ветви могут образовывать соединения с передними кожными ветвями бедренного нерва.

6. *Запирательный нерв, n. obturatorius* (L₁—L₄) (см. рис. 996, 1031, 1033—1036), в начальных отделах лежит позади поясничной мышцы, затем выходит из-за ее медиального края и, прободая фасцию этой мышцы, направляется на уровне крестцово-подвздошного сочленения вниз к пограничной линии. Следуя на некотором расстоянии параллельно этой линии, прикрытый наружными подвздошными сосудами, он спускается на боковую стенку малого таза и идет к внутреннему отверстию запирательного канала в сопровождении лежащих под ним запирательных артерий и вен. Пройдя в указанный канал, нерв делится на две концевые ветви — переднюю и заднюю.

Ветви запирательного нерва:

1) *мышечная ветвь, r. muscularis*, берет начало от основного ствола перед входом его в запирательный канал, проходит вместе с ним через канал и разветвляется в наружной запирательной мышце;

2) *передняя ветвь, r. anterior* (см. рис. 1036), толще задней, является продолжением основного ствола, проходит между длинной и короткой приводящими мышцами и отдает мышечные ветви к этим мышцам, а также к тонкой и гребенчатой мышцам (непостоянно).

В дальнейшем запирательный нерв следует между длинной приводящей и тонкой мышцами, прободает широкую фасцию между портняжной и тонкой мышцами и в виде кожной ветви разветвляется в коже нижних отделов медиальной поверхности бедра вплоть до коленного сустава (см. рис. 1037, 1054, 1055). Запирательный нерв может соединяться с подкожным нервом от бедренного нерва;

3) *задняя ветвь, r. posterior* (см. рис. 1036), отойдя от основного ствола, прободает наружную запирательную мышцу (реже проходит под ней), ложится между большой и короткой приводящими мышцами и посылает мышечные ветви к ним.

Кроме мышечных ветвей, задняя ветвь отдает суставные ветви к суставной капсуле тазобедренного су-

става и ветви к надкостнице задней поверхности бедренной кости.

7. *Добавочный запирательный нерв, n. obturatorius accessorius* (L₁—L_{IV}) (см. рис. 1033), непостоянный, лежит у медиального края большой поясничной мышцы над подвздошной фасцией, переходит через гребень лобковой кости и ложится между подвздошно-поясничной и гребенчатой мышцами. Здесь нерв разветвляется и посылает ветви к гребенчатой мышце и тазобедренному суставу, соединяясь с ветвями запирательного нерва.

8. *Бедренный нерв, n. femoralis* (L₂—L₄) (см. рис. 996, 1031, 1033, 1036, 1037), — самый толстый нерв поясничного сплетения. Начальный отдел нерва лежит позади большой поясничной мышцы, а затем выходит из-под ее латерального края. Располагаясь далее в борозде между большой поясничной и подвздошной мышцами, под подвздошной фасцией, он следует в мышечной лакуне, выйдя через которую на бедро, ложится под фасцию, покрывающую подвздошную и гребенчатую мышцы, залегающую в бедренном треугольнике, латеральнее бедренных сосудов. Непосредственно в мышечной лакуне или несколько дистальнее паховой связки нерв делится на свои концевые ветви, среди которых можно различить 3 группы: переднюю, медиальную и латеральную.

Ветви бедренного нерва:

1) *мышечные ветви, rr. musculares*, в области большого таза отходят от основного ствола к большой поясничной мышце: более короткие ветви — от латеральной поверхности ствола, более длинные ветви — от медиальной. Кроме того, мышечные ветви различных толщины и длины идут в области бедра к следующим мышцам: портняжной (от передней и латеральной групп ветвей), гребенчатой и медиальной широкой (от медиальной группы ветвей), прямой мышце бедра, промежуточной и латеральной широким мышцам (от латеральной группы ветвей) и к суставной мышце колена.

Мышечные ветви, направляющиеся к прямой мышце бедра, посылают ветви к капсуле тазобедренного сустава; мышечные ветви, идущие к широким мышцам бедра, отдают ветви к суставной капсуле коленного сустава и к надкостнице бедренной кости. Одна-две ветви подходят к бедренной

кости и через питательные отверстия вступают в ее толщу;

2) *передние кожные ветви, rr. cutanei anteriores* (см. рис. 1037, 1054), всего 3—5, прободают на разных уровнях широкую фасцию бедра и разветвляются в коже передней и переднемедиальной поверхностях бедра, достигая области коленного сустава. Те из них, которые, прободая портняжную мышцу, располагаются над переднемедиальной поверхностью этой мышцы, образуют соединения с кожными ветвями передней ветви запирательного нерва. Другая группа ветвей, также прободаящая эту мышцу, но залегающая на ее переднемедиальной поверхности, образует соединения с ветвями латерального кожного нерва бедра и с бедренной ветвью бедренно-полового нерва;

3) *подкожный нерв ноги, n. saphenus* (см. рис. 1034, 1037, 1055), — самая длинная ветвь бедренного нерва, отходит от медиальной группы его ветвей. В своих начальных отделах он идет латеральнее бедренной артерии. Направляясь далее, он входит вместе с артерией и бедренной веной в приводящий канал, располагаясь в нем впереди и латеральнее артерии. Затем нерв проходит через переднюю стенку канала и ложится в желобе между медиальной широкой и большой приводящей мышцами, будучи прикрыт сухожилием портняжной мышцы. Здесь он прободает широкую фасцию бедра, проникает под кожу и в сопровождении большой подкожной вены ноги спускается по переднемедиальной поверхности голени, достигая стопы.

На своем пути подкожный нерв ноги дает следующие ветви:

а) *поднадколенниковая ветвь, r. infrapatellaris* (иногда несколько ветвей), отходит от ствола подкожного нерва ноги на уровне медиальной надмыщелки бедра; прободая или обходя сухожилие портняжной мышцы, она проникает через фасцию под кожу и разветвляется в области надколенника, медиальной поверхности колена и верхних отделов голени (над бугристостью большеберцовой кости);

б) *медиальные кожные ветви голени, rr. cutanei cruris mediales*, — ряд тонких ветвей, отходящих на протяжении подкожного нерва к медиальной поверхности голени; часть из них переходит в кожу области передней и задней поверхностей голени.

На стопе нерв идет по ее медиальному краю; концевые его ветви не достигают кожи большого пальца. Подкожный нерв образует на стопе соединения с ветвями поверхностного малоберцового нерва;

в) *соединительные ветви* часто встречаются в области медиальной поверхности колена с кожными ветвями запирающего нерва.

Крестцовые нервы

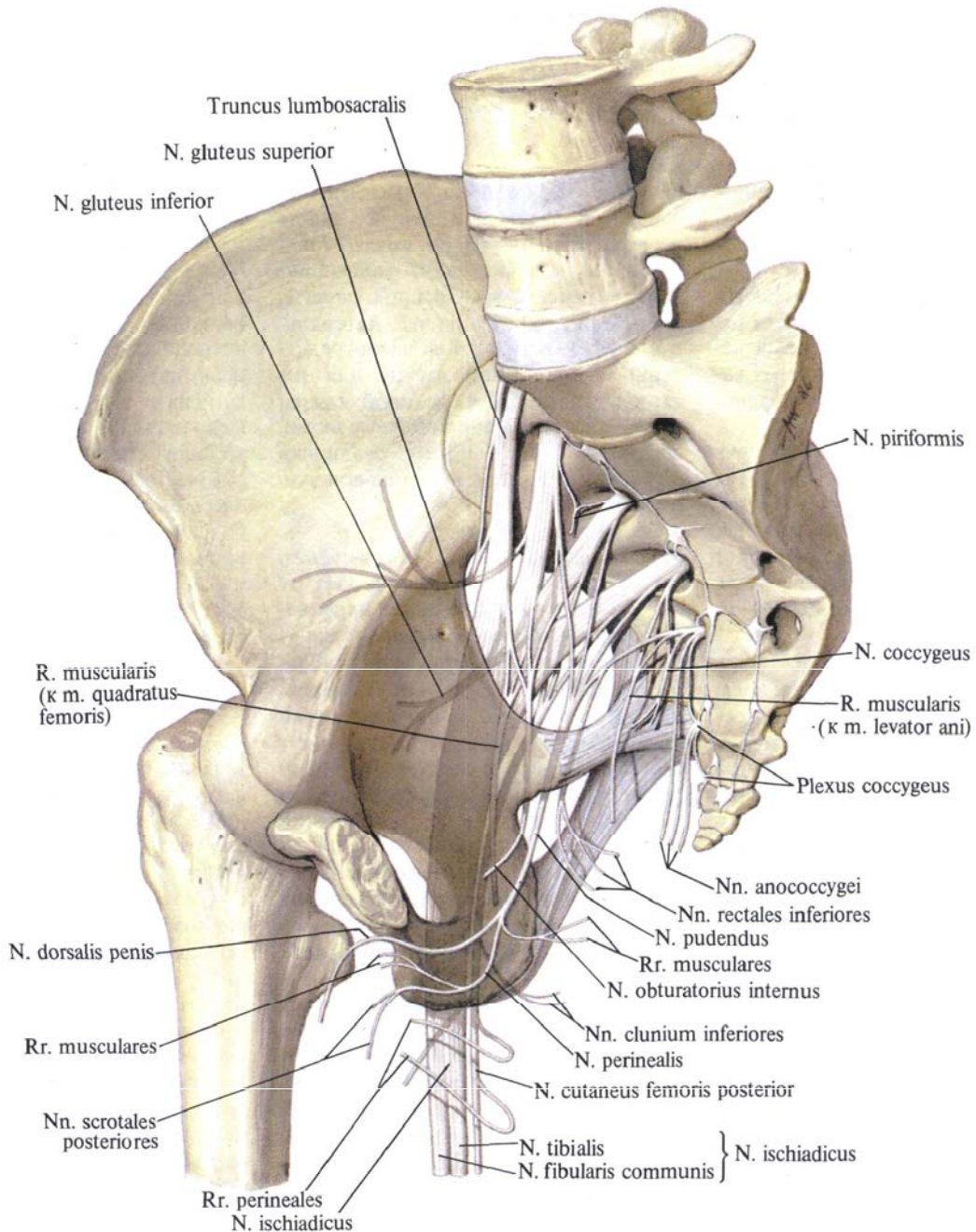
Крестцовые нервы, nn. sacrales ($S_1 - S_5$), всего 5, образуются наиболее длинными спинномозговыми корешками и, следуя вертикально вниз в по-

ясничном и крестцовом отделах позвоночного канала, уже в самом канале разделяются на свои основные ветви: менингеальные, соединительные (о них см. «Спинномозговые нервы»), задние и передние.

1. *Задние ветви, rr. dorsales* (см. рис. 1028, 1029), выходят из крестцового канала через дорсальные крестцовые отверстия; исключение составляет задняя ветвь пятого крестцового нерва, которая выходит вместе с задней ветвью копчикового нерва через крестцовую щель. Задние ветви крестцовых нервов, которые значительно тоньше передних, делятся на медиальные и латеральные ветви:

1) *медиальные ветви, rr. mediales*, короткие и тонкие. На дорсальной поверхности крестца они соединяются между собой и с задней ветвью копчикового нерва, образуя сплетение, лежащее в области крестцово-подвздошного сочленения и верхних отделов крестцово-бугорной связки. Его стволы иннервируют суставную капсулу этого сочленения, ближайшие связки, крестцовый отдел многораздельной мышцы (преимущественно S_1), а также кожу области крестца и отчасти копчика;

2) *латеральные ветви, rr. laterales* (имеются только у трех верхних задних ветвей крестцовых нервов), зна-



чительно длиннее медиальных, прободают у латерального края крестца большую ягодичную мышцу, разветвляются в коже этой области и называются *средними нервами ягодиц*, *nn. clunium medii*.

2. *Передние ветви, rr. ventrales* (см. рис. 1034), выходят из крестцового канала через тазовые крестцовые отверстия; они уменьшаются в диаметре от первой до пятой.

Нижняя, меньшая часть передней ветви четвертого поясничного нерва (L_{IV}) и передние ветви пятого поясничного нерва (L_V), первого крестцового (S_I), второго крестцового (S_{II}) и верхняя часть передней ветви

третьего крестцового нерва (S_{III}), соединяясь между собой посредством 4 петель, образуют крестцовое сплетение.

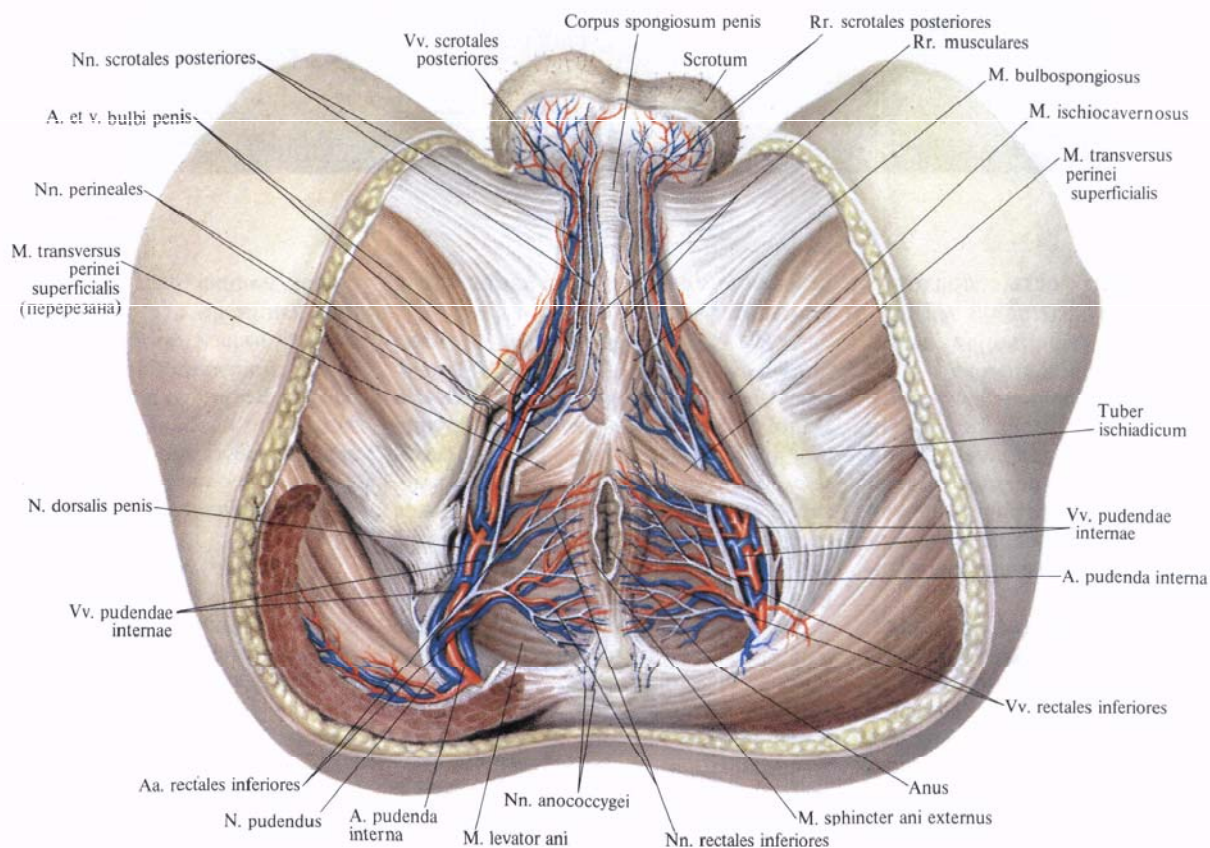
Крестцовое сплетение

Крестцовое сплетение, plexus sacralis ($L_{IV}—L_V$; $S—I—S_{III}$) (рис. 1038—1056; см. рис. 997, 1034, 1035), представляет собой треугольную толстую пластинку, которая вершиной направлена к подгрушевидной щели. Часть сплетения залегает на передней поверхности крестца, часть — на передней поверхности грушевидной мышцы.

Сплетение окружено рыхлой соединительной тканью и лежит под пристеночным листком тазовой фасции; со стороны его медиальной поверхности располагается ряд ветвей внутренних подвздошных сосудов. Из крестцового сплетения образуются различные по длине нервы.

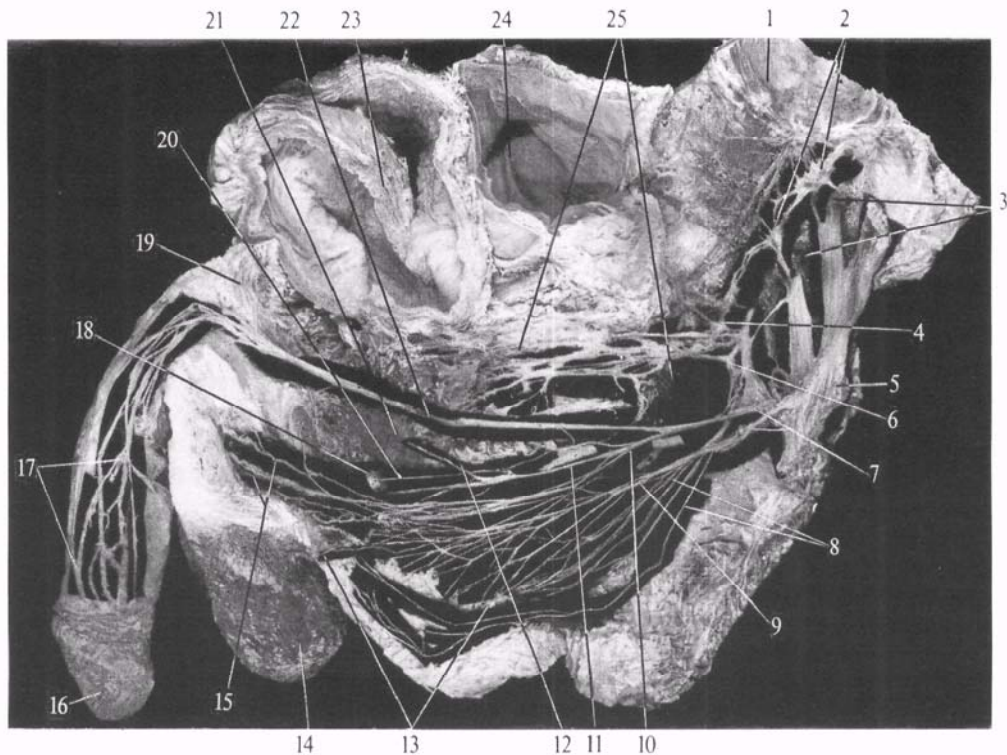
Ветви крестцового сплетения

1. *Внутренний запирательный нерв, n. obturatorius internus* (см. рис. 1035, 1038), отходит от пояснично-крестцового ствола и передней ветви первого крестцового нерва (S_I). Выйдя из таза под грушевидной мышцей, нерв оги-



1038. Крестцовое сплетение, plexus sacralis, и копчиковое сплетение, plexus coccygeus (полусхематично).

1039. Нервы, артерии и вены промежности мужчины; вид снизу. (Большая ягодичная мышца справа перерезана; мошонка оттянута; крестцово-бугорная связка частично удалена.)



бает седалищную ость, подходит к внутренней запирательной мышце, отдавая иногда небольшую ветвь к верхней близнецовой мышце.

2. *Нерв грушевидной мышцы, n. piriformis* (см. рис. 1038), образован двумя стволами, отходящими от задней поверхности передних ветвей первого и второго крестцовых нервов (S_1, S_2); общим стволом нерв подходит к грушевидной мышце и иннервирует ее.

3. *Нерв квадратной мышцы бедра, n. quadratus femoris* (см. рис. 1038), отходит от передней поверхности пояснично-крестцового ствола и первого крестцового нерва. Выйдя из таза под грушевидной мышцей, отдает конечные ветви к квадратной мышце бедра. Спускаясь несколько впереди седалищного нерва, он посылает ветви к близнецовым мышцам и капсуле тазобедренного сустава.

4. *Верхний ягодичный нерв, n. gluteus superior* (L_{IV}, L_V, S_1) (см. рис. 1038, 1045), выходит из полости малого таза в сопровождении одноименных сосудов через щель над грушевидной мышцей и, огибая большую седалищную вырезку, ложится между средней и малой ягодичными мышцами, направляясь дугообразно вперед. Отдав ветви указанным мышцам, нерв распределяется своими кон-

цевыми ветвями в толще напрягателя широкой фасции.

5. *Нижний ягодичный нерв, n. gluteus inferior* (L_V, S_1, S_2) (см. рис. 1042—1045), выходит из полости малого таза через щель под грушевидной мышцей в ягодичную область под большую ягодичную мышцу вместе с половым нервом (латеральнее его), седалищным нервом и задним кожным нервом бедра (медialнее их). Разветвляется в толще большой ягодичной мышцы, иннервируя также капсулу тазобедренного сустава. Иногда нерв принимает участие в иннервации внутренней запирательной, близнецовых мышц и квадратной мышцы бедра.

6. *Задний кожный нерв бедра, n. cutaneus femoris posterior* (см. рис. 1038, 1045, 1055), вначале прилегает к нижнему ягодичному нерву или идет с ним общим стволом; выходит из полости таза через щель под грушевидной мышцей medialнее седалищного нерва и ложится под большую ягодичную мышцу, располагаясь почти посередине между седалищным бугром и большим вертелом бедра, спускается на заднюю поверхность бедра. Здесь он располагается тотчас под широкой фасцией соответственно борозде между полу сухожильной и двуглавой мышцами

бедра; направляясь вниз, дает ветви, отходящие по обе стороны от основного ствола и прободающие фасцию на протяжении задней поверхности бедра. Ветви разветвляются в коже задней и особенно медиальной поверхностей бедра, достигая кожи области подколенной ямки.

Ветви заднего кожного нерва бедра:

1) *нижние нервы ягодиц, nn. clunium inferiores* (см. рис. 1029, 1055), отойдя от основного ствола 2—3 ветвями, огибают или прободают нижний край большой ягодичной мышцы, направляются кверху и разветвляются в коже ягодичной области;

2) *промежностные ветви, rr. perineales*, всего 1—2, иногда больше, — тонкие нервы, отходят от основного ствола, направляются вниз и, огибая седалищный бугор, следуют кпереди, разветвляясь в коже медиальной поверхности мошонки (больших половых губ) и промежности. Эти ветви соединяются с одноименными ветвями полового нерва.

7. *Седалищный нерв, n. ischiadicus* (L_{IV}, L_V, S_1-S_2) (см. рис. 996, 1034, 1038, 1045, 1049), — самый толстый нерв не только пояснично-крестцового сплетения, но и всего тела; является непосредственным продолжением всех корешков крестцового сплече-

1040. Нервы промежности мужчины; вид слева (фотография. Препарат А. Косова).

(Левая подвздошная кость удалена; мочевой пузырь и прямая кишка вскрыты.)

1—крестец; 2—крестцовые узлы симпатического ствола; 3—газовые крестцовые отверстия; 4—ветви симпатического ствола к нижнему подчревному сплетению; 5—крестцовое сплетение; 6—тазовый внутренностный нерв от S₁ к подчревному сплетению; 7—половой нерв; 8—нижние прямокишечные нервы; 9—мышечные ветви полового сплетения; 10—промежностный нерв; 11—ветви промежностного нерва; 12—ветвь к предстательной железе; 13—ветви промежностного нерва к коже промежности; 14—мошонка; 15—ветви промежностного нерва к мошонке; 16—половой член; 17—ветви дорсального нерва полового члена; 18—левая бульбоуретральная железа; 19—симфиз; 20—нерв от промежностного нерва к бульбоуретральной железе; 21—предстательная железа; 22—дорсальный нерв полового члена; 23—мочевой пузырь (вскрыт); 24—прямая кишка (вскрыта); 25—нижнее подчревное сплетение.

1041. Нервы, артерии и вены промежности женщины; вид снизу.

(Большая ягодичная мышца справа перерезана; крестцово-бугорная связка частично удалена.)

ния. По выходе через щель под грушевидной мышцей седалищный нерв располагается латеральнее всех нервов и сосудов, проходящих через это отверстие, и ложится между большой ягодичной мышцей с одной стороны и близнецовыми, внутренней запирающей мышцами и квадратной мышцей бедра—с другой, почти на середине линии, проведенной между седалищным бугром и большим вертелом бедра. Еще до выхода через щель от седалищного нерва отходит суставная ветвь к капсуле тазобедренного сустава.

Выйдя из-под нижнего края большой ягодичной мышцы, седалищный нерв располагается в области ягодичной складки близко к широкой фасции бедра; далее книзу он прикрывается длинной головкой двуглавой мышцы бедра, располагаясь между нею и большой приводящей мышцей. На середине бедра длинная головка пересекает его; ниже он располагается между полуперепончатой мышцей медиально и двуглавой мышцей бедра латерально и достигает подколенной ямки, где в верхнем ее углу разделяется на две ветви: более толстую медиальную—большеберцовый нерв

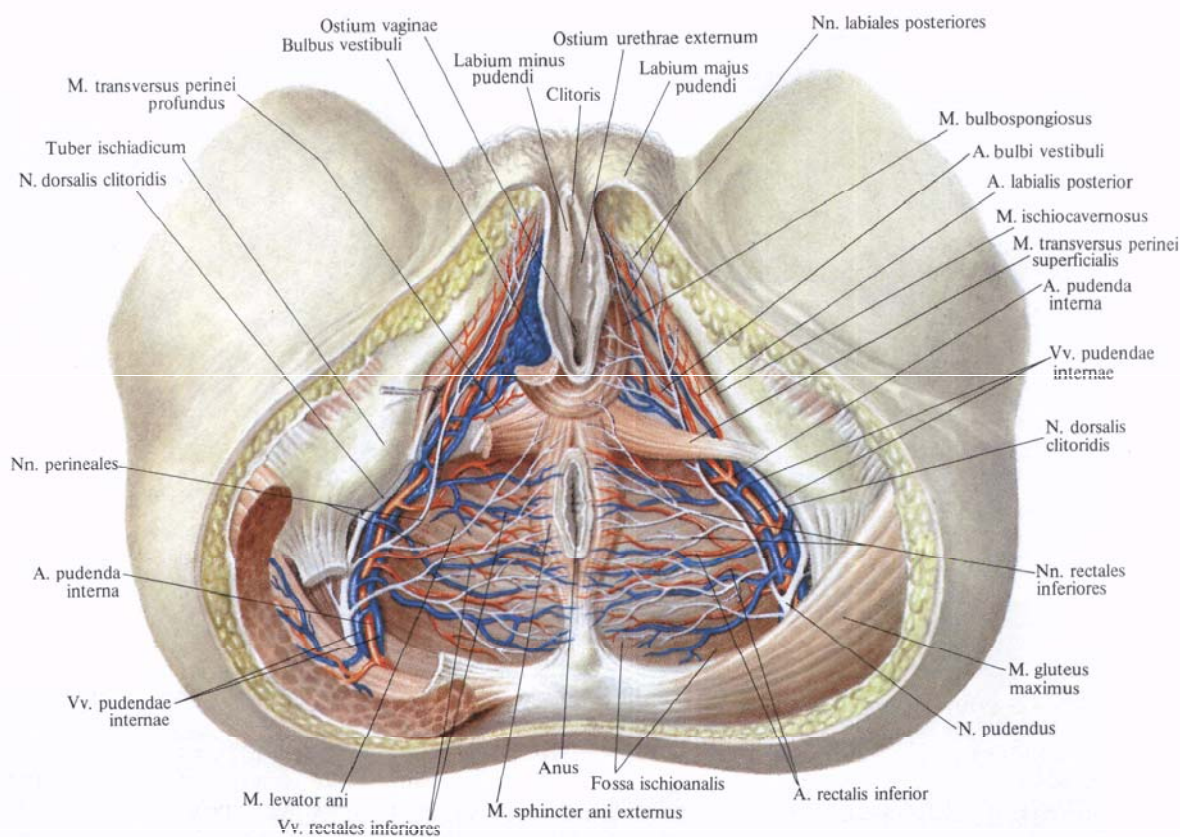
и более тонкую латеральную—общий малоберцовый нерв.

Разделение седалищного нерва на указанные две ветви иногда может происходить выше подколенной ямки, даже непосредственно у самого крестцового сплетения. В этом случае из полости малого таза большеберцовый нерв проходит под грушевидной мышцей, а общий малоберцовый нерв может прободать эту мышцу или проходить над ней. Обе эти ветви на протяжении всего седалищного нерва лежат в общем соединительно-тканном влагалище, вскрыв которое, легко разъединить их до крестцового сплетения. По линии соприкосновения большеберцового и общего малоберцового нервов проходит артерия, сопровождающая седалищный нерв.

Ветви седалищного нерва:

1) *мышечные ветви, rr. musculares* (см. рис. 1045), разветвляются в следующих мышцах: m. obturatorius internus, mm. gemelli superior et inferior (обе мышцы могут получить нервные стволы также от крестцового сплетения), m. quadratus femoris.

Мышечные ветви отходят либо до прохождения седалищного нерва через отверстие под грушевидной

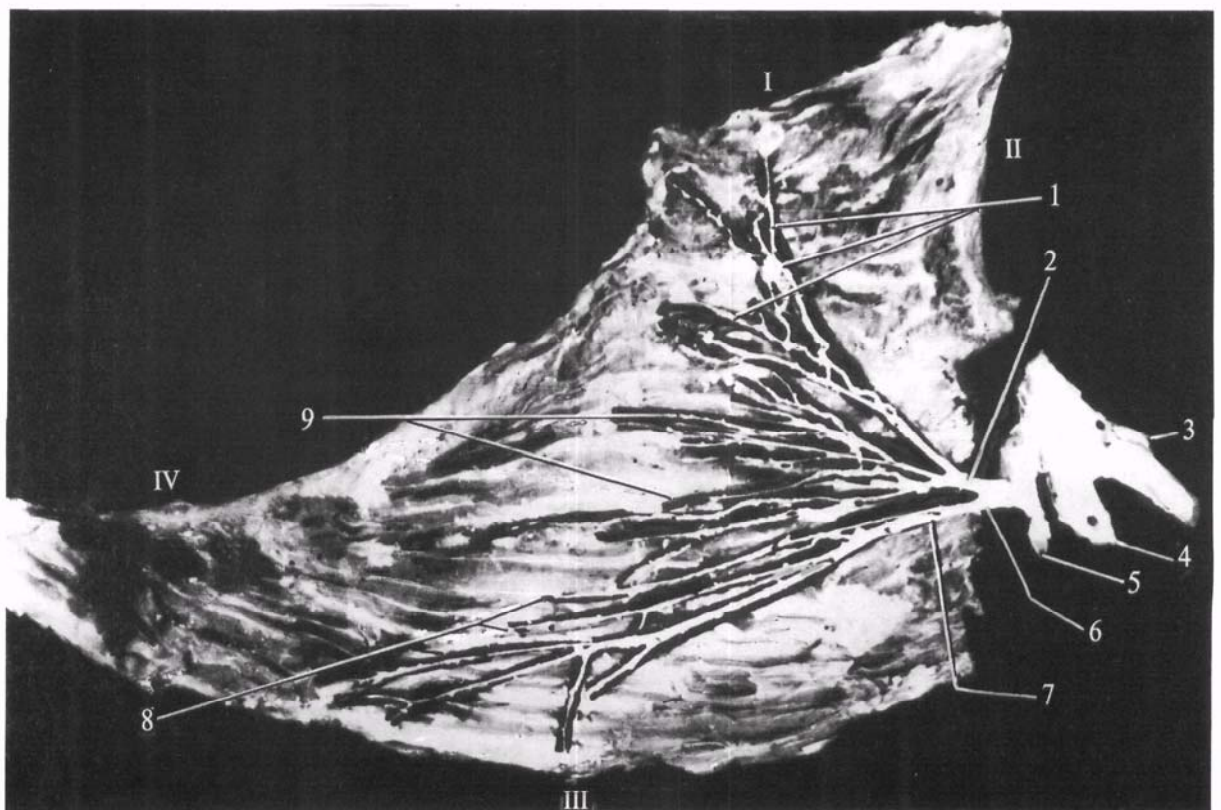
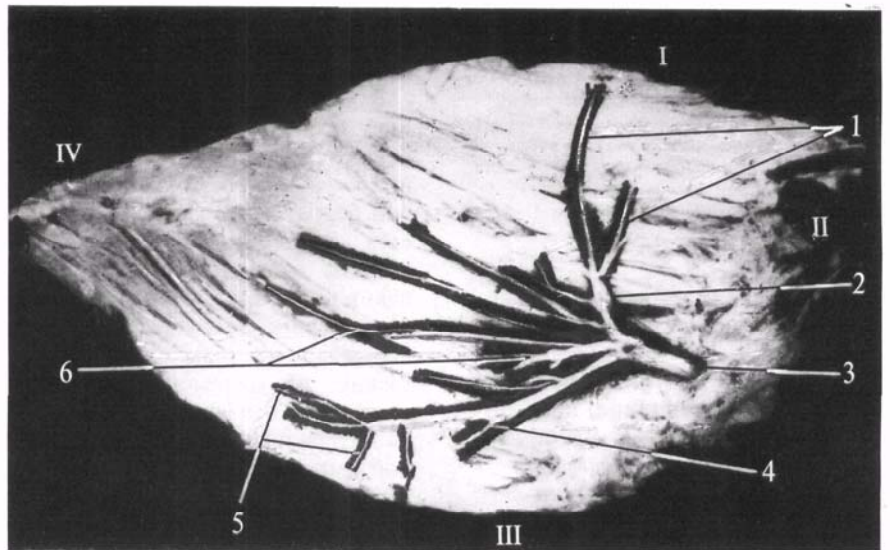


1042. Распределение верхнего ягодичного нерва в большой ягодичной мышце плода 7 мес. (Внутренняя поверхность мышцы.) (Фотография. Препарат Б. Нурмухамбетовой.)

I — верхний край большой ягодичной мышцы;
 II — медиальный край; III — нижний край;
 IV — латеральный край; 1 — ветви верхнего ствола нижнего ягодичного нерва; 2 — верхний ствол; 3 — нижний ягодичный нерв; 4 — нижний ствол; 5 — ветви нижнего ствола; 6 — средняя группа ветвей.

1043. Нервы большой ягодичной мышцы ребенка 5 лет. (Внутренняя поверхность.) (Фотография. Препарат Б. Нурмухамбетовой.)

I — верхний край большой ягодичной мышцы;
 II — медиальный край; III — нижний край;
 IV — латеральный край; 1 — ветви верхнего ствола нижнего ягодичного нерва; 2 — верхний ствол; 3 — передняя ветвь второго крестцового нерва; 4 — передняя ветвь третьего крестцового нерва; 5 — передняя ветвь четвертого крестцового нерва; 6 — нижний ягодичный нерв; 7 — нижний ствол нижнего ягодичного нерва; 8 — ветви нижнего ствола; 9 — средняя группа ветвей нижнего ягодичного нерва.



мышцей, либо в пределах его. Кроме того, мышечные ветви в области бедра отходят от большеберцовой части седалищного нерва к *m. biceps femoris (caput longum)*, *m. semitendinosus*, *m. semimembranosus*, *m. adductor magnus* (см. рис. 1049).

От малоберцовой части седалищного нерва мышечные ветви направляются к *m. biceps femoris (caput breve)*;

2) *суставные ветви* отходят от большеберцовой и малоберцовой частей седалищного нерва к суставной капсуле коленного сустава;

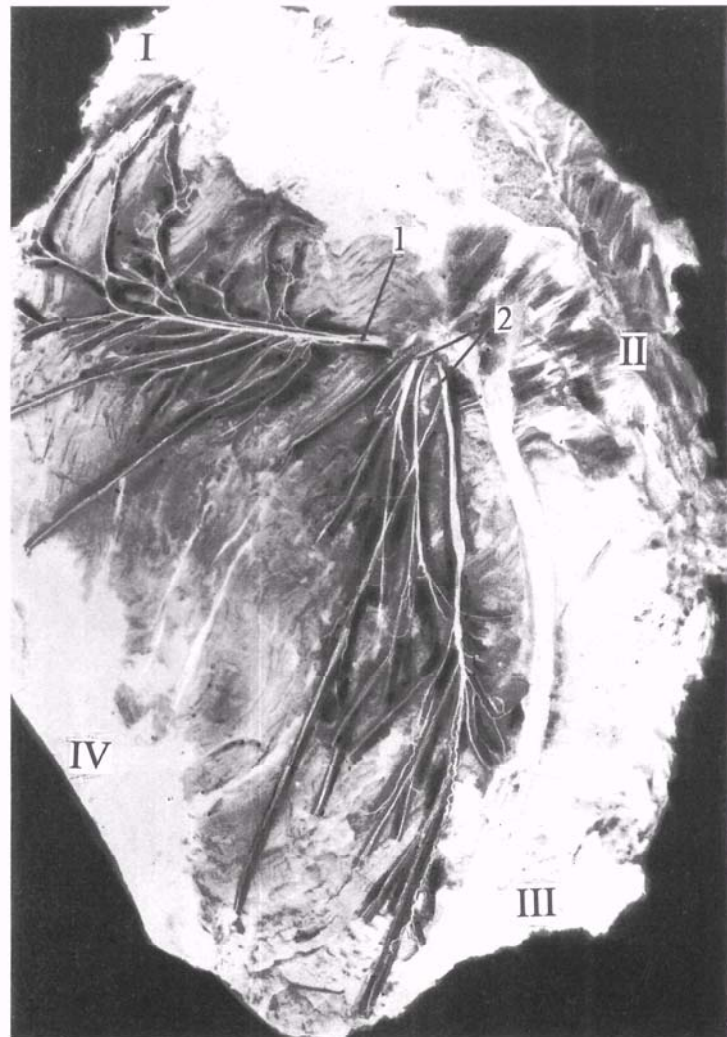
3) *общий малоберцовый нерв, n. fibularis [peroneus] communis* (L_{IV}, L_V, S_I, S_{II}) (см. рис. 1038, 1045, 1048, 1049), от проксимальной вершины подколенной ямки направляется к ее латеральной стороне и располагается под медиальным краем двуглавой мышцы бедра, между нею и латеральной головкой икроножной мышцы, спирально огибает головку малоберцовой кости, будучи прикрыт здесь только фасцией и кожей. На этом участке от ствола нерва отходят непостоянные суставные ветви к латеральным отделам капсулы коленного сустава, а также к межберцовому суставу. Дистальнее этого участка он проникает в толщу начальной части длинной малоберцовой мышцы, где делится на свои две конечные ветви — поверхностный малоберцовый нерв и глубокий малоберцовый нерв.

От общего малоберцового нерва отходят ветви:

а) *латеральный кожный нерв икры, n. cutaneus surae lateralis*, отходит в подколенной ямке, направляется к латеральной головке икроножной мышцы и, прободая в этом месте фасцию голени, разветвляется в коже латеральной поверхности голени, достигая области латеральной лодыжки;

б) *малоберцовая соединительная ветвь, r. communicans fibularis [peroneus]* (см. рис. 1055), может начинаться от основного ствола или от латерального кожного нерва голени, следует по латеральной головке икроножной мышцы, располагаясь между нею и фасцией голени, прободает последнюю и, разветвляясь в коже, соединяется с медиальным кожным нервом голени;

в) *поверхностный малоберцовый нерв, n. fibularis [peroneus] superficialis* (см. рис. 1048, 1050—1053), проходит между головками длинной малоберцовой мышцы, следует вниз, распола-



1044. Распределение нервов в правой большой ягодичной мышце взрослого. (Внутренняя поверхность мышцы.) (Фотография. Препарат Н. Рыбакиной.)

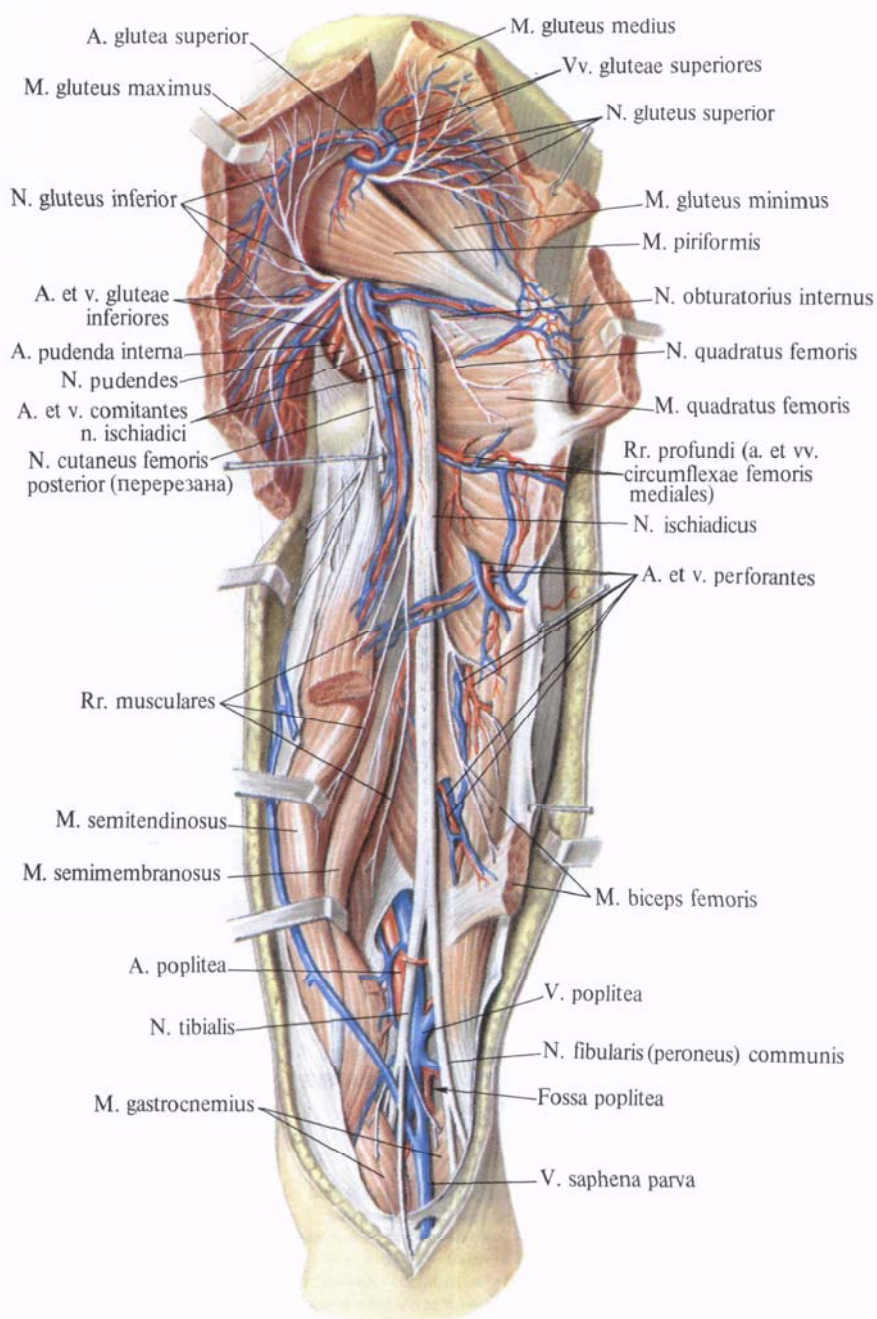
I — верхний край мышцы; II — медиальный край мышцы; III — нижний край мышцы; IV — латеральный край мышцы; 1 — верхний ствол нижнего ягодичного нерва и его разветвления в толще мышцы; 2 — нижний ствол нижнего ягодичного нерва и его ветви в толще мышцы.

гаясь на некотором расстоянии между обеими малоберцовыми мышцами. Перейдя на медиальную поверхность короткой малоберцовой мышцы, нерв прободает в области нижней трети голени фасцию голени и разветвляется на свои конечные ветви: тыльные медиальный и промежуточный кожные нервы (стопы).

Ветви поверхностного малоберцового нерва:

мышечные ветви, rr. musculares (см. рис. 1050), иннервируют длинную малоберцовую мышцу (2—4 ветви от проксимальных отделов ствола) и короткую малоберцовую мышцу (1—2 ветви от ствола в области средней трети голени);

медиальный тыльный кожный нерв, n. cutaneus dorsalis medialis, — одна из двух конечных ветвей поверхностного малоберцового нерва. Следует на некотором протяжении поверх фасции

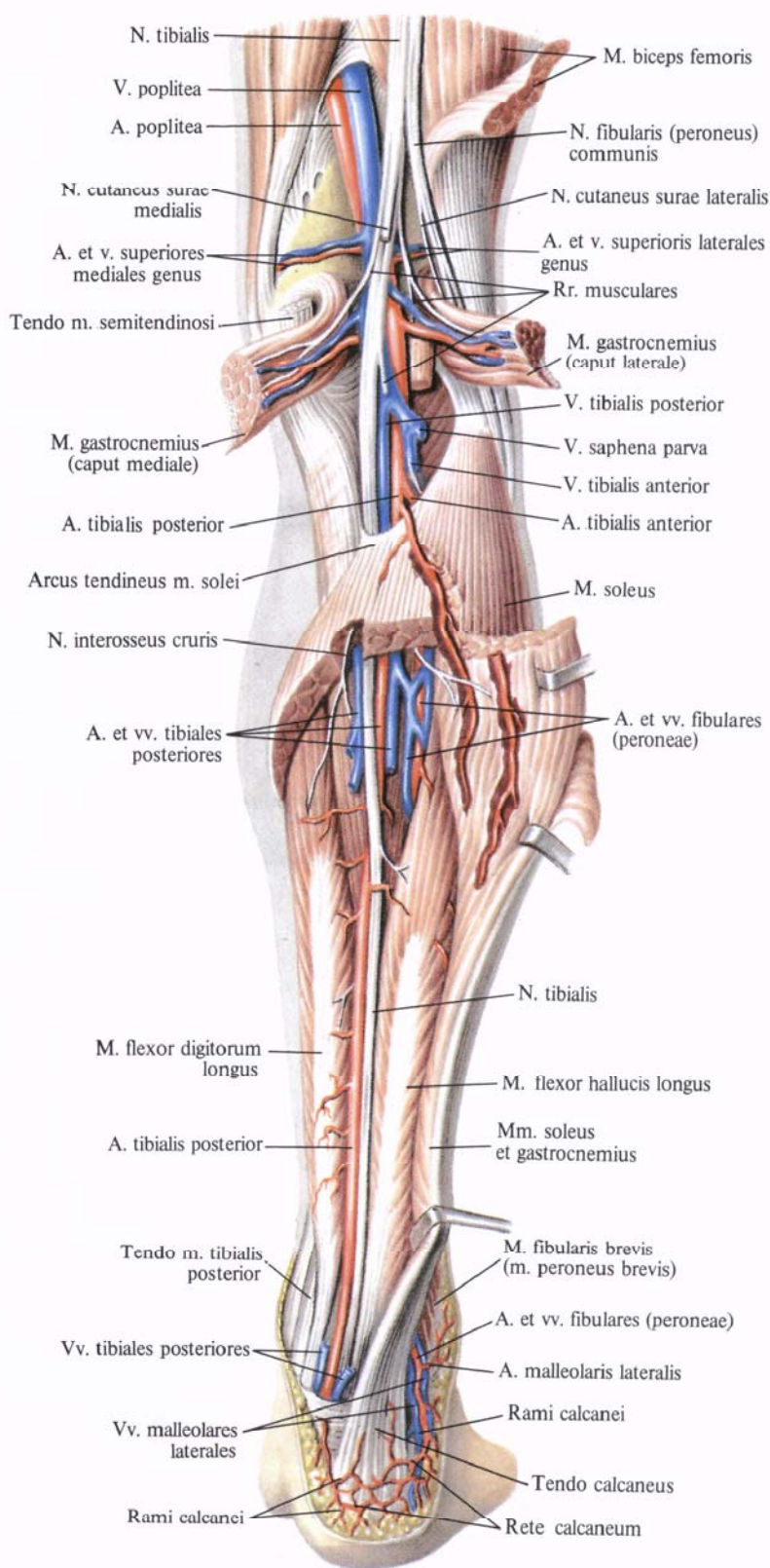


1045. Нервы, артерии и вены бедра, правого. (Задняя поверхность.)
(Большая и средняя ягодичные мышцы и длинная головка двуглавой мышцы перерезаны.)

голении, направляется к медиальному краю тыла стопы, отдает ветви к коже медиальной лодыжки, где соединяется с ветвями подкожного нерва ноги, после чего делится на две ветви. Одна из них, медиальная, разветвляется в коже медиального края стопы и большого пальца до дистальной фаланги и соединяется в области первого межкостного промежутка с глубоким малоберцовым нервом. Другая ветвь, латеральная, соединяется с концевой ветвью глубокого малоберцового нерва и направляется к области второго межкостного промежутка, где разветвляется в обращенных одна к другой поверхностях II и III пальцев, давая здесь *тыльные пальцевые нервы стопы, nn. digitales dorsales pedis* (см. рис. 1053);

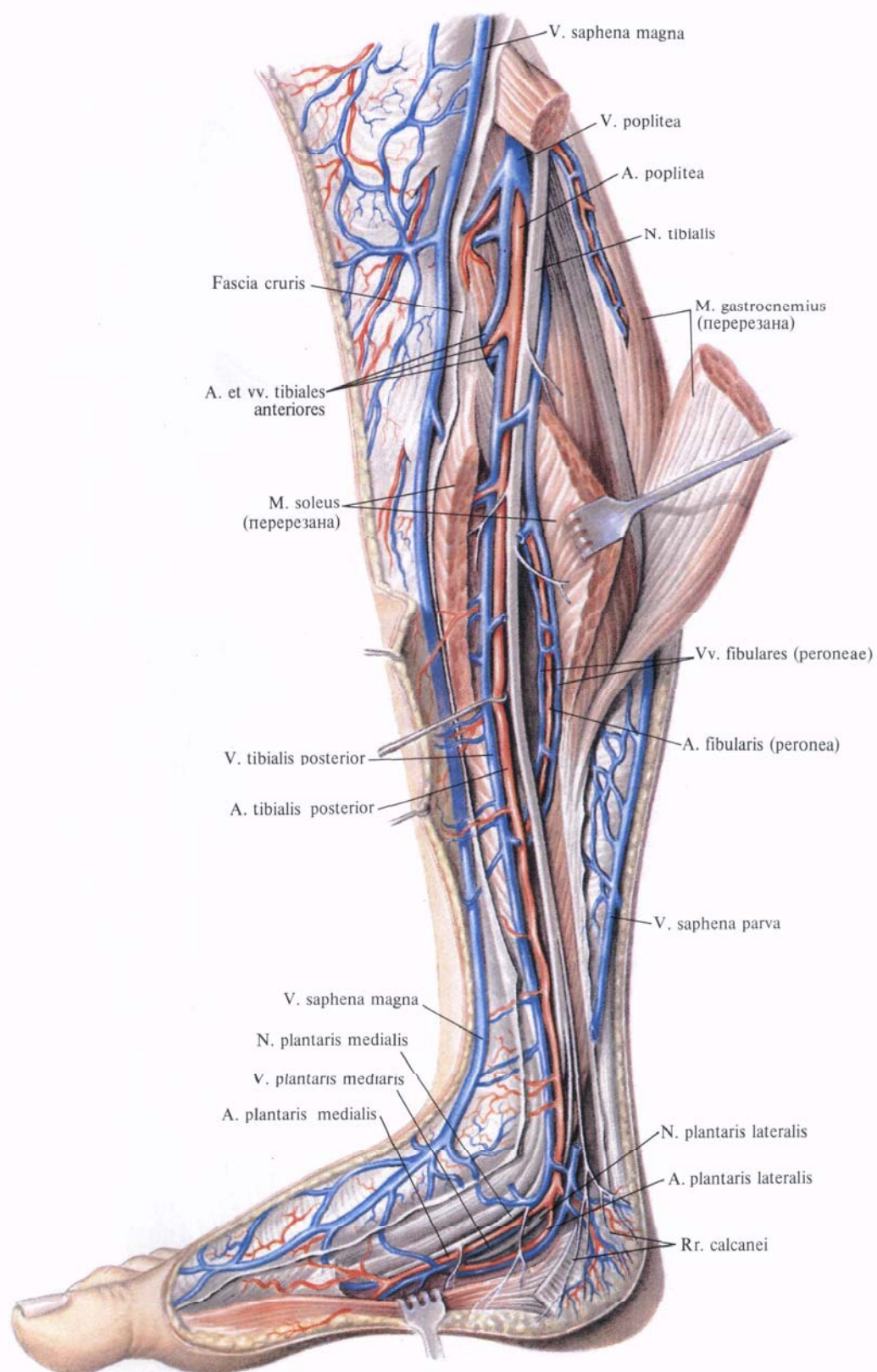
г) *промежуточный тыльный кожный нерв, n. cutaneus dorsalis intermedius* (см. рис. 1053), так же как и медиальный тыльный кожный нерв, располагается поверх фасции голени и следует по переднебоковой поверхности тыла стопы. Отдав ветви к коже латеральной лодыжки, которые соединяются с ветвями икроножного нерва, делится на две ветви, из которых одна, идущая медиально, разветвляется в коже обращенных одна к другой поверхностей III и IV пальцев. Другая, лежащая латеральнее, направляется к коже обращенных друг к другу поверхностей IV пальца и мизинца и к латеральной поверхности мизинца, образуя здесь соединение с концевой ветвью икроножного нерва. Все эти ветви получили название *тыльных пальцевых нервов стопы, nn. digitales dorsales pedis*;

д) *глубокий малоберцовый нерв, n. fibularis [peroneus] profundus* (см. рис. 1048), прободая толщу начальных отделов длинной малоберцовой мышцы, передней межмышечной перегородки голени и длинного разгибателя пальцев, ложится на переднюю поверхность межкостной перепонки, располагаясь с латеральной стороны передних большеберцовых сосудов.

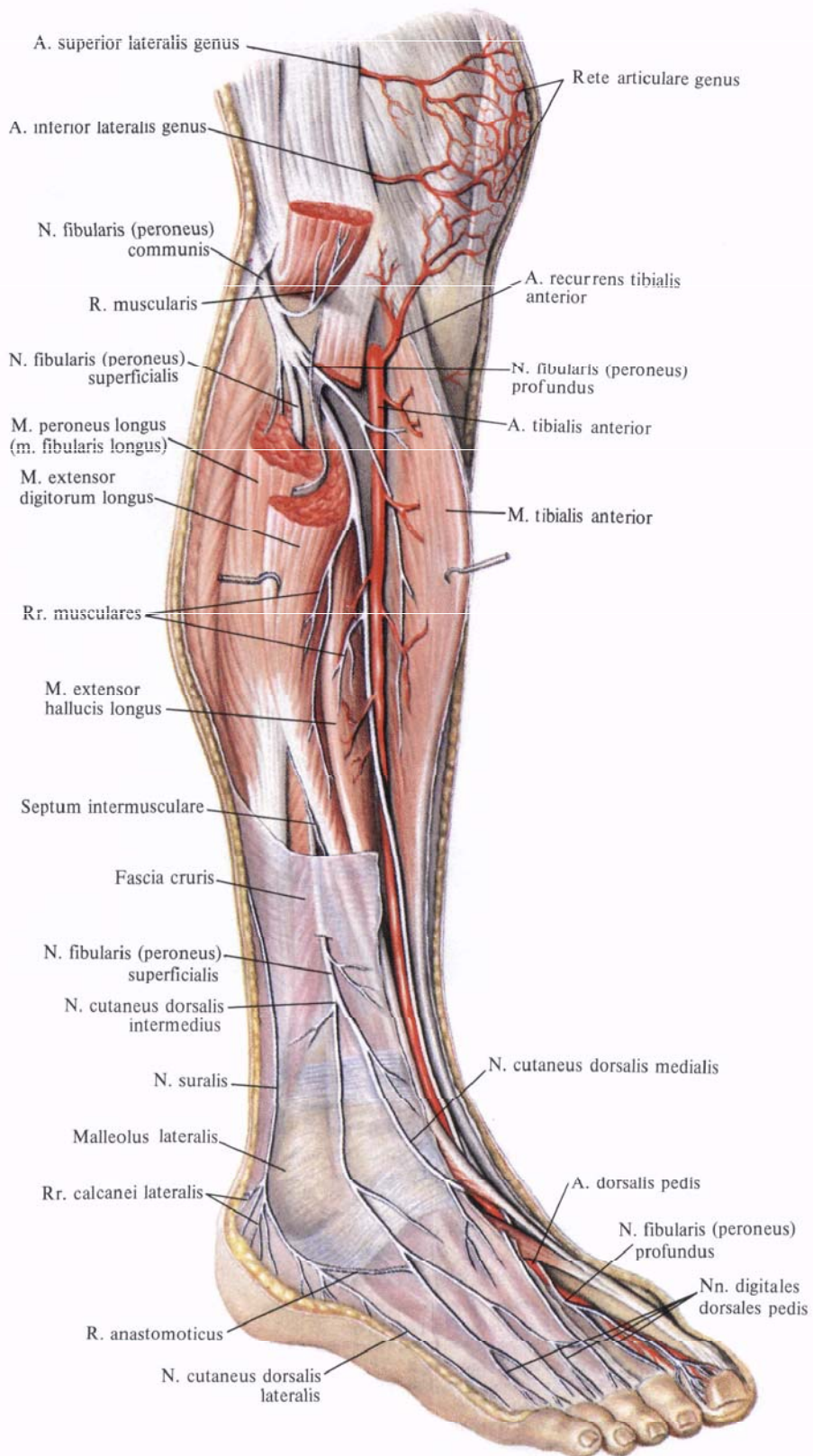


1046. Нервы, артерии и вены голени, правой. (Задняя поверхность.)

(Трехглавая мышца голени частично удалена; задние большеберцовые и малоберцовые вены частично удалены.)



1047. Нервы, артерии и вены голени и стопы, правых. (Медиальная поверхность.)



1048. Нервы голени и стопы.
 (Переднебоковая поверхность.)
 (Длинная малоберцовая мышца
 и разгибатель пальцев перерезаны
 и частично удалены.)

Далее нерв переходит на переднюю, а затем на медиальную поверхность сосудистого пучка, располагается в верхних отделах голени между длинным разгибателем пальцев и передней большеберцовой мышцей, а в нижних отделах — между передней большеберцовой мышцей и длинным разгибателем большого пальца стопы, иннервируя их. Глубокий малоберцовый нерв имеет непостоянные соединительные ветви с поверхностным малоберцовым нервом.

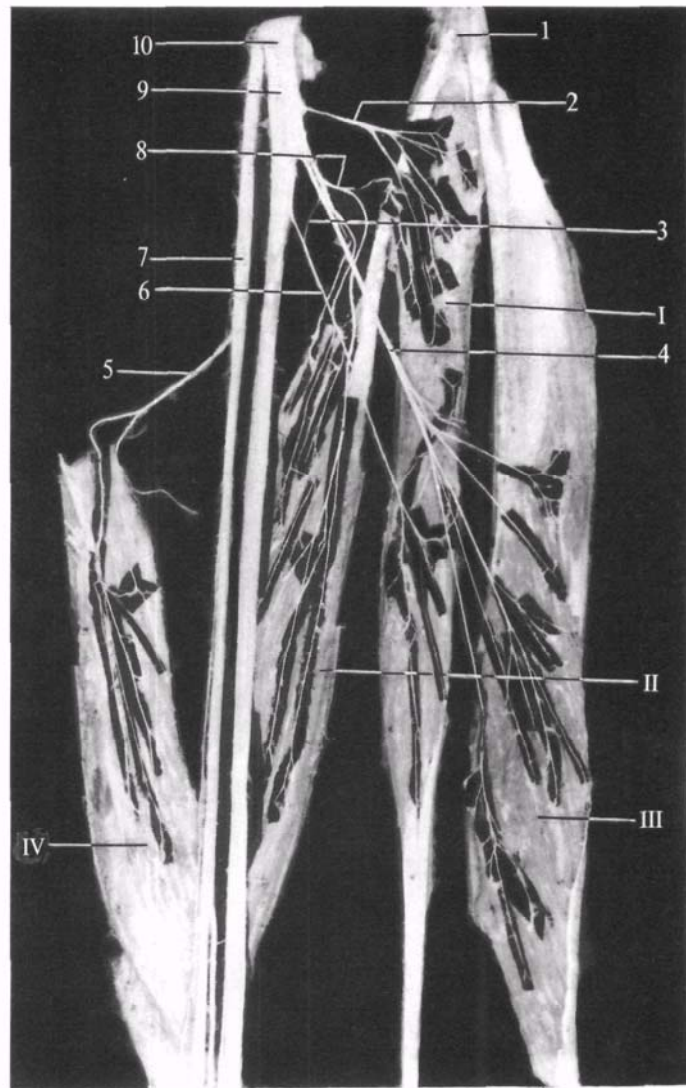
При переходе на тыл стопы нерв проходит вначале под верхним удерживателем разгибателей, отдавая непостоянную суставную ветвь к капсуле голеностопного сустава, а затем под нижним удерживателем разгибателей и сухожилием длинного разгибателя большого пальца стопы и делится на две ветви: латеральную и медиальную. Первая более короткая, большая часть ее ветвей направляется к коротким разгибателям пальцев. Вторая ветвь длиннее, в сопровождении тыльной артерии стопы достигает области первого межкостного промежутка, где, проходя под сухожилием короткого разгибателя большого пальца стопы вместе с первой тыльной плюсневой артерией, делится на две концевые ветви, разветвляющиеся в коже тыльной поверхности обращенных друг к другу сторон I и II пальцев. Вместе с ними отходит непостоянное число тонких ветвей, подходящих к капсулам плюснефаланговых и межфаланговых суставов I и II пальцев со стороны их тыльной поверхности.

Ветви глубокого малоберцового нерва:

а) *мышечные ветви, rr. musculares*, в области голени направляются к следующим мышцам: *m. tibialis anterior* — 3 ветви, которые вступают в верхнюю, среднюю и нижнюю части мышцы, к *m. extensor digitorum longus* и *m. extensor hallucis longus* — по 2 ветви, которые вступают в верхнюю, среднюю и нижнюю части мышц (см. рис. 1050).

В области тыла стопы мышечные ветви подходят к *m. extensor digitorum brevis* и *m. extensor hallucis brevis*;

б) *тыльные пальцевые нервы, nn. digitales dorsales*. — концевые ветви глубокого малоберцового нерва. Делятся на два нерва: латеральный нерв большого пальца стопы (разветвляется в коже тыльной поверхности



1049. Распределение ветвей большеберцового и общего малоберцового нервов в задней группе мышц бедра, правого фотография. Препарат С. Островского).

(Задняя группа мышц бедра показана со стороны их внутренней поверхности.)

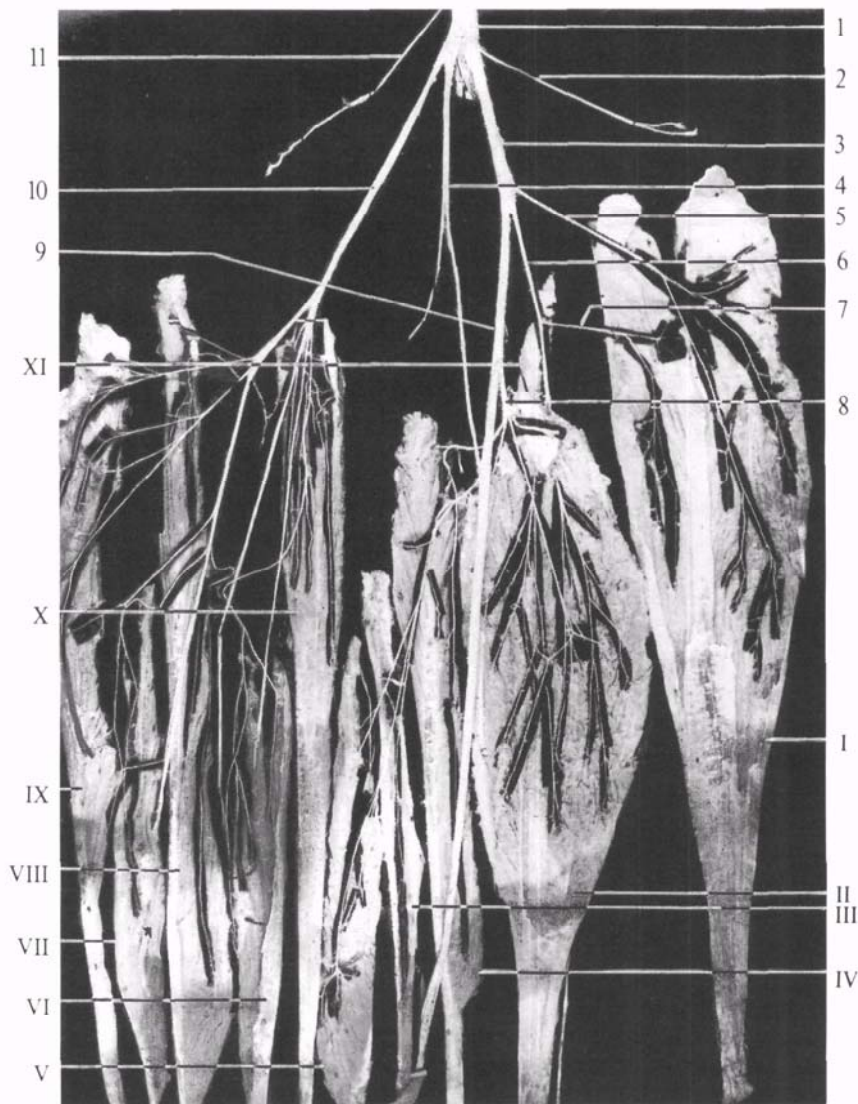
I — полусухожильная мышца; II — длинная головка двуглавой мышцы бедра; III — полуперепончатая мышца; IV — короткая головка двуглавой мышцы бедра.

1 — общее начало задней группы мышц бедра; 2 — верхний нерв полусухожильной мышцы; 3 — соединительная ветвь; 4 — нерв полуперепончатой мышцы; 5 — нерв короткой головки двуглавой мышцы бедра; 6 — нижний нерв полусухожильной мышцы; 7 — общий малоберцовый нерв; 8 — нерв длинной головки двуглавой мышцы бедра; 9 — большеберцовый нерв; 10 — седалищный нерв.

I пальца со стороны его латерального края) и медиальный нерв II пальца (иннервирует кожу тыльной поверхности пальца со стороны его медиального края);

4) *большеберцовый нерв, n. tibialis* ($L_{IV}, L_V, S_I, S_{II}, S_{III}$) (см. рис. 1034, 1045—1049), являясь по своему направлению продолжением седалищного нерва, значительно толще его второй ветви — общего малоберцового нерва. Начинается у вершины подколенной ямки, следует почти отвесно к ее дистальному углу, располагаясь в области ямки непосредственно под фасцией, между нею и подколенными сосудами.

Далее, следуя между обеими головками икроножной мышцы, ложится на заднюю поверхность подколенной мышцы и в сопровождении задних



1050. Распределение ветвей седалищного нерва (большеберцового и общего малоберцового нервов) в мышцах голени (фотография. Препарат С. Островского).

I — икроножная мышца; II — камбаловидная мышца; III — длинный сгибатель пальцев; IV — задняя большеберцовая мышца; V — длинный сгибатель большого пальца стопы; VI — короткая малоберцовая мышца; VII — длинный разгибатель большого пальца стопы; VIII — длинный разгибатель пальцев; IX — передняя большеберцовая мышца; X — длинная малоберцовая мышца; XI — подошвенная мышца; 1 — седалищный нерв; 2 — медиальные кожные ветви голени; 3 — большеберцовый нерв; 4 — латеральный кожный нерв; 5 — икроножный нерв; 6, 8 — нервы камбаловидной мышцы; 7 — мышечная ветвь; 9 — большеберцовый нерв; 10 — общий малоберцовый нерв; 11 — нерв короткой головки двуглавой мышцы бедра.

большеберцовых сосудов проходит под сухожильной дугой камбаловидной мышцы, будучи здесь прикрыт этой мышцей. Направляясь далее вниз под глубоким листком фасции голени между латеральным краем длинного сгибателя пальцев и медиальным краем длинного сгибателя большого пальца стопы, большеберцовый нерв достигает задней поверхности медиальной лодыжки, где располагается на середине расстояния между нею и пяточным сухожилием. Пройдя под удерживателем сгибателей, нерв делится на две свои конечные ветви: медиальный подошвенный нерв и латеральный подошвенный нерв.

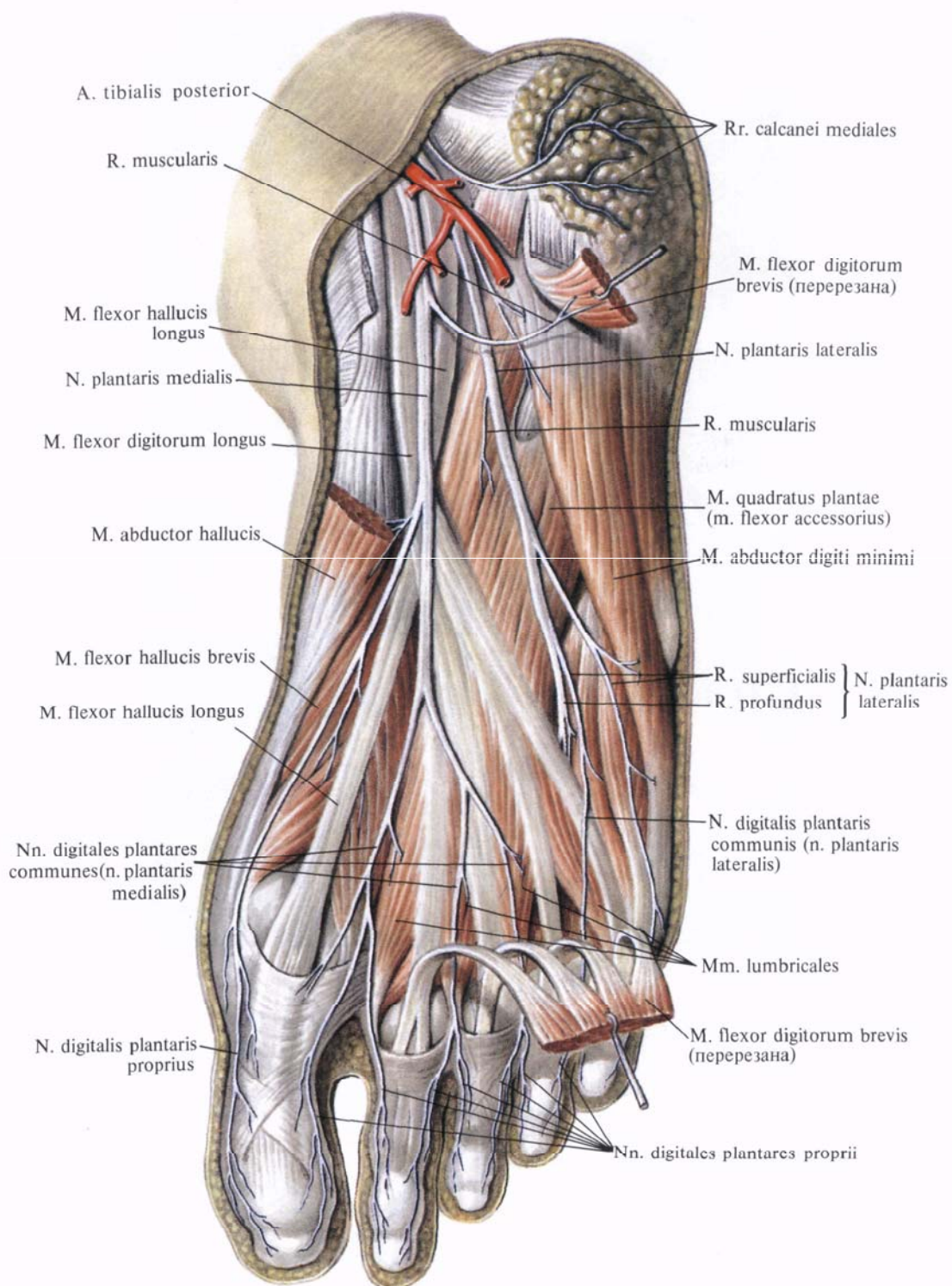
Ветви большеберцового нерва:

а) *мышечные ветви, rr. musculares*, направляются к следующим мыш-

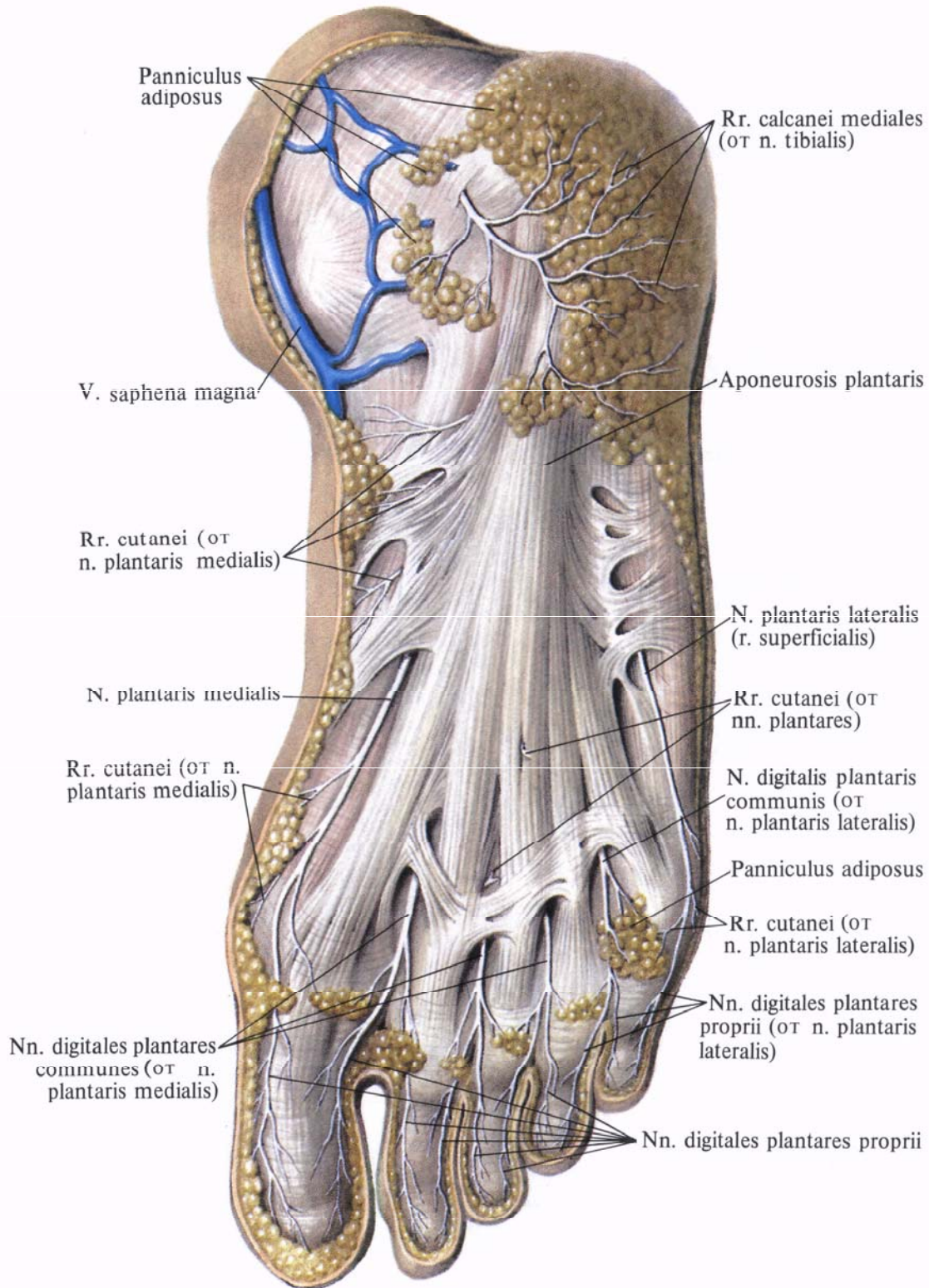
цам: к головкам икроножной мышцы (ветвь медиальной головки более толстая, чем латеральной); к камбаловидной мышце (передняя и задняя ветви); к подколенной мышце, к подошвенной мышце.

Ветви, подходящие к подколенной мышце, посылают ветви к капсуле коленного сустава и надкостнице большеберцовой кости;

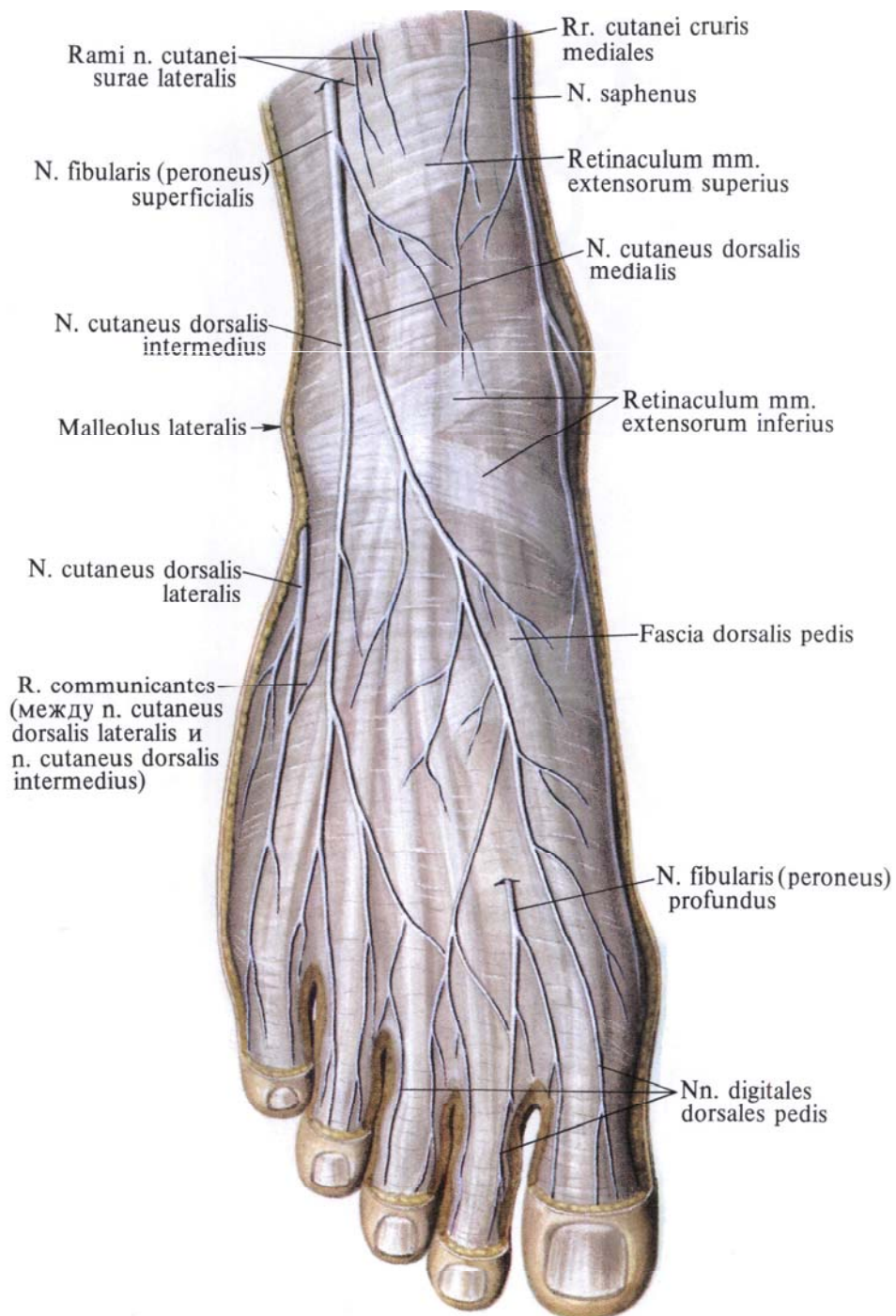
б) *межкостный нерв голени, n. interosseus cruris* (см. рис. 1046), — довольно длинный нерв, от которого до входа его в толщу межкостной перепонки направляются ветви к стенке большеберцовых сосудов, а после выхода из межкостной перепонки — к надкостнице костей голени, дистальному их соединению и к капсуле голеностопного сустава, к задней большеберцовой мышце, длинному



1051. Нервы стопы, правой.
(Подошвенная поверхность.)
(Кожа и частично подкожная
основа удалены.)



1052. Нервы стопы, правой. (Подошвенная поверхность.) (Мышца, отводящая большой палец стопы, и короткий сгибатель пальцев перерезаны и частично удалены.)



1053. Кожные нервы стопы, правой. (Тыльная поверхность.)
(Кожа и подкожная клетчатка удалены; нервы отпрепарированы.)

сгибатель большого пальца стопы, длинному сгибатель пальцев;

в) *медиальный кожный нерв икры, n. cutaneus surae medialis* (см. рис. 1056), отходит в области подколенной ямки от задней поверхности большеберцового нерва, следует под фасцией в сопровождении идущей медиальнее малой подкожной вены между головками икроножной мышцы. Достигнув середины голени, приблизительно на уровне начала пяточного сухожилия, иногда выше, прободает фасцию, после чего соединяется с *малоберцовой соединительной ветвью, r. communicans peroneus [fibularis]* (от латерального кожного нерва икры), в один ствол — *икроножный нерв, n. suralis* (см. рис. 1034, 1050). Последний направляется вдоль латерального края пяточного сухожилия в сопровождении медиально от него расположенной малой подкожной вены и достигает заднего края латеральной лодыжки, где посылает в кожу этой области *латеральные пяточные ветви, rr. calcanei laterales*, а также ветви к капсуле голеностопного сустава.

Далее икроножный нерв огибает лодыжку и переходит на латеральную поверхность стопы в виде *латерального тыльного кожного нерва, n. cutaneus dorsalis lateralis*, который разветвляется в коже тыла и латерального края стопы и тыльной поверхности V пальца и отдает соединительную ветвь к промежуточному тыльному кожному нерву стопы;

г) *медиальные пяточные ветви, rr. calcanei mediales* (см. рис. 1051, 1052), проникают через фасцию в области лодыжковой борозды, иногда в виде одного нерва, и разветвляются в коже пятки и медиального края подошвы;

д) *медиальный подошвенный нерв, n. plantaris medialis* (см. рис. 1034, 1047, 1051, 1052, 1056), — одна из двух концевых ветвей большеберцового нерва. Начальные отделы нерва располагаются медиальнее задней большеберцовой артерии, в канале между поверхностным и глубоким листками удерживателя сгибателей. Пройдя канал, нерв направляется в сопровождении медиальной подошвенной артерии под отводящую мышцу большого пальца стопы. Следуя далее вперед между этой мышцей и коротким сгибатель пальцев, он делится на две части — медиальную и латеральную.

Медиальный подошвенный нерв отдает несколько кожных ветвей к коже медиальной поверхности подошвы:

мышечные ветви к *m. abductor hallucis, m. flexor digitorum brevis, m. flexor hallucis brevis* и *общие подошвенные пальцевые нервы I, II, III, nn. digitales plantares communes I, II, III* (см. рис. 1051, 1052). Последние идут в сопровождении плюсневых подошвенных артерий, посылают мышечные ветви к первой и второй (иногда к третьей) червеобразным мышцам и на уровне дистального конца межкостных промежутков прободают подошвенный апоневроз. Отдав здесь тонкие ветви к коже подошвы, они разделяются на *собственные подошвенные пальцевые нервы, nn. digitales plantares proprii*, разветвляющиеся в коже обращенных одна к другой сторон подошвенной поверхности I и II, II и III, III и IV пальцев, и переходят на тыльную поверхность их дистальных фаланг;

е) *латеральный подошвенный нерв, n. plantaris lateralis* (см. рис. 1047, 1051, 1052, 1056), — вторая концевая ветвь большеберцового нерва, значительно тоньше медиального подошвенного нерва. Проходя на подошве в сопровождении латеральной подошвенной артерии между квадратной подошвенной мышцей и коротким сгибатель пальцев, ложится ближе к латеральному краю стопы между коротким сгибатель мизинца и мышцей, отводящей мизинец, где делится на свои концевые ветви: поверхностную и глубокую.

Ветви латерального подошвенного нерва:

мышечные ветви отходят от основного ствола до деления его на концевые ветви и направляются к квадратной мышце подошвы и к мышце, отводящей мизинец;

поверхностная ветвь, r. superficialis, отдав несколько ветвей к коже подошвы, разделяется на медиальную и латеральную ветви. Медиальная ветвь — *общий подошвенный пальцевой нерв, n. digitalis plantaris communis* (IV и V пальцев), который в сопровождении плюсневой подошвенной артерии проходит в четвертом межкостном промежутке. Подойдя к плюснефаланговому сочленению и послав соединительную ветвь к медиальному подошвенному нерву, он делится на два *собственных подошвенных пальцевых нерва, nn. digitales plantares proprii*. По-

следние разветвляются в коже обращенных одна к другой сторон IV и V пальцев и переходят на тыльную поверхность их ногтевых фаланг. Латеральная ветвь — *собственный подошвенный нерв V пальца*, который разветвляется в коже подошвенной поверхности и латеральной стороны V пальца. Этот нерв нередко отдает мышечные ветви к межкостным мышцам четвертого межплюсневого промежутка и к короткому сгибатель мизинца;

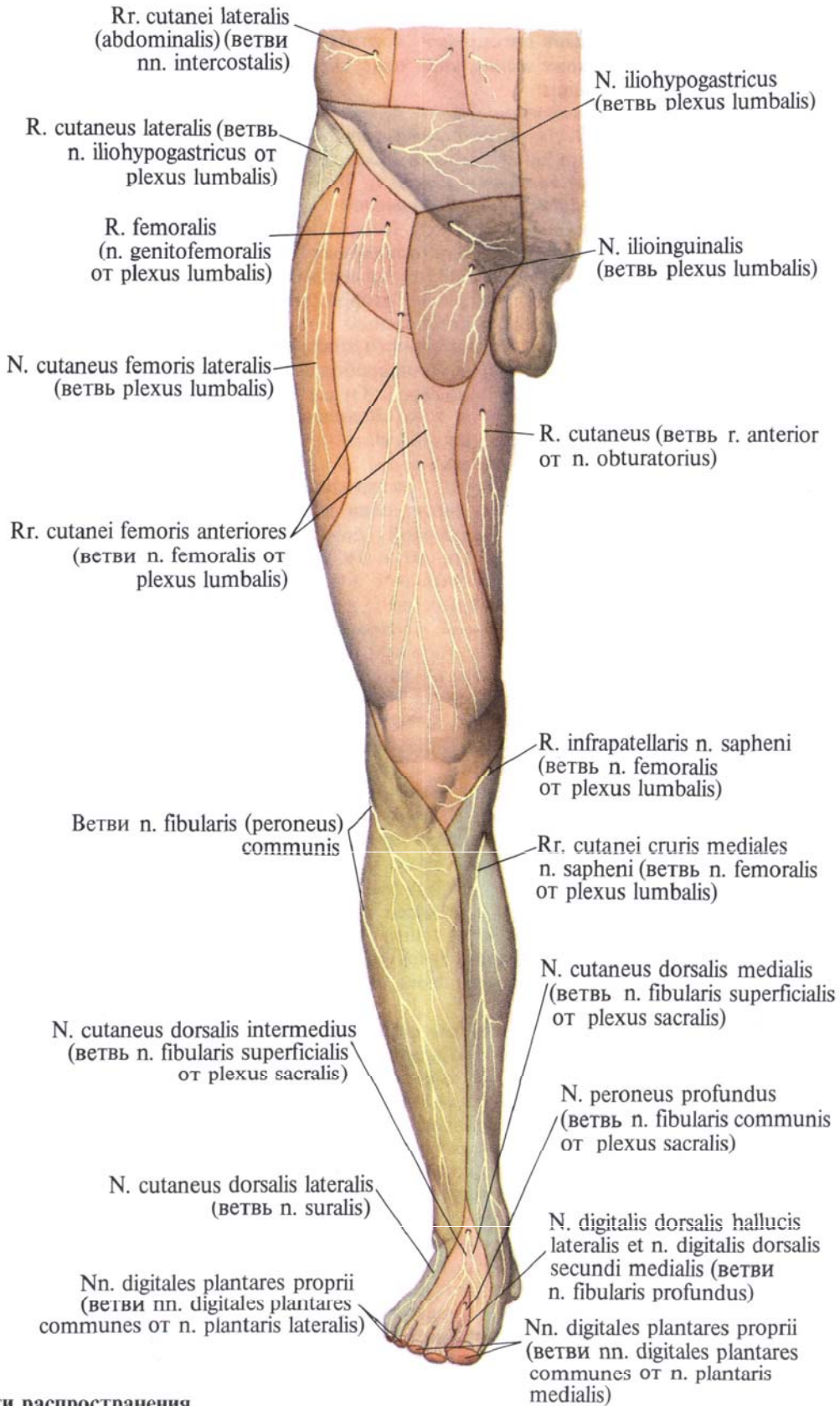
глубокая ветвь, r. profundus, в сопровождении подошвенной артерии дуги располагается между слоем межкостных мышц с одной стороны и длинным сгибатель пальцев и косяк головкой приводящей мышцы большого пальца стопы — с другой. Она отдает мышечные ветви к этим мышцам, к червеобразным мышцам (II, III, IV) и короткому сгибатель большого пальца стопы (к ее латеральной головке).

Кроме перечисленных нервов, поверхностная и глубокая ветви латерального подошвенного нерва посылают нервы к капсулам суставов плюсны и к надкостнице плюсневых костей и фаланг.

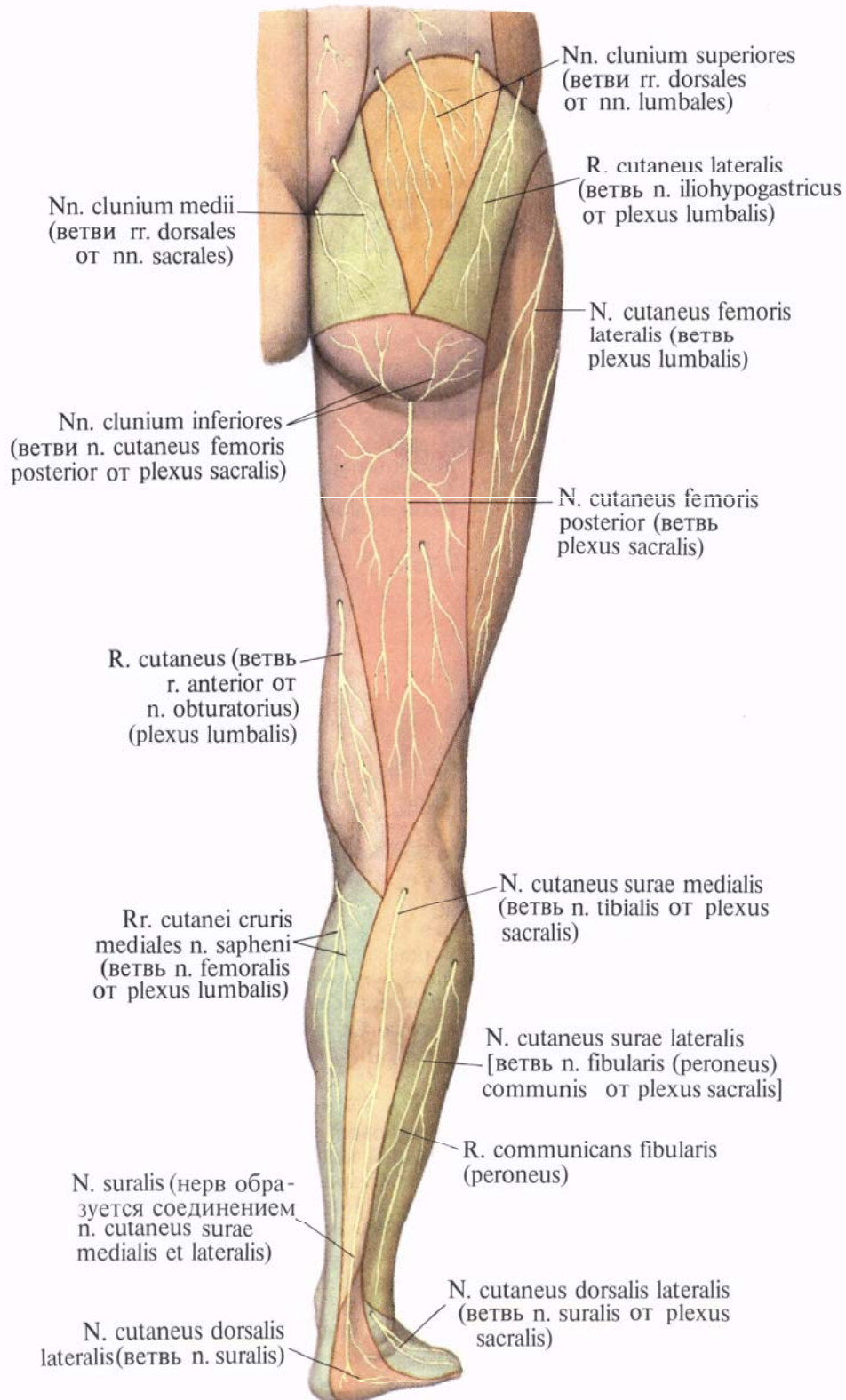
8. *Половой нерв, n. pudendus* (S_I—S_{IV}) (см. рис. 1035, 1038—1041), представляет собой каудальный отдел крестцового сплетения и связан с ним несколькими ветвями. Нерв лежит под нижним краем грушевидной мышцы на передней поверхности копчиковой мышцы; по его передней поверхности проходят в продольном направлении латеральные крестцовые сосуды.

Половой нерв связан также с копчиковым сплетением и с вегетативным нижним подчревным сплетением, благодаря чему своими ветвями принимает участие в иннервации внутренних органов полости малого таза (прямая кишка, мочевого пузыря, влагалище и др.), наружных половых органов, а также мышц диафрагмы таза: мышцы, поднимающей задний проход, и копчиковой мышцы — и кожи области промежности.

Выходит половой нерв из полости малого таза в сопровождении медиально лежащих от него внутренних половых сосудов, через щель под грушевидной мышцей. Далее он ложится на заднюю поверхность седалищной ости, огибает ее и, пройдя через малое седалищное отверстие, возвращается в полость таза, располагаясь



1054. Области распространения кожных нервов нижней конечности, правой (полусхематично). (Передняя поверхность.)



1055. Области распространения кожных нервов нижней конечности, правой (полусхематично). (Задняя поверхность.)

ниже мышцы, поднимающей задний проход, в седалищно-заднепроходной ямке, где он идет по ее латеральной стенке, в толще фасции внутренней запирающей мышцы. В седалищно-заднепроходной ямке половой нерв делится на свои ветви:

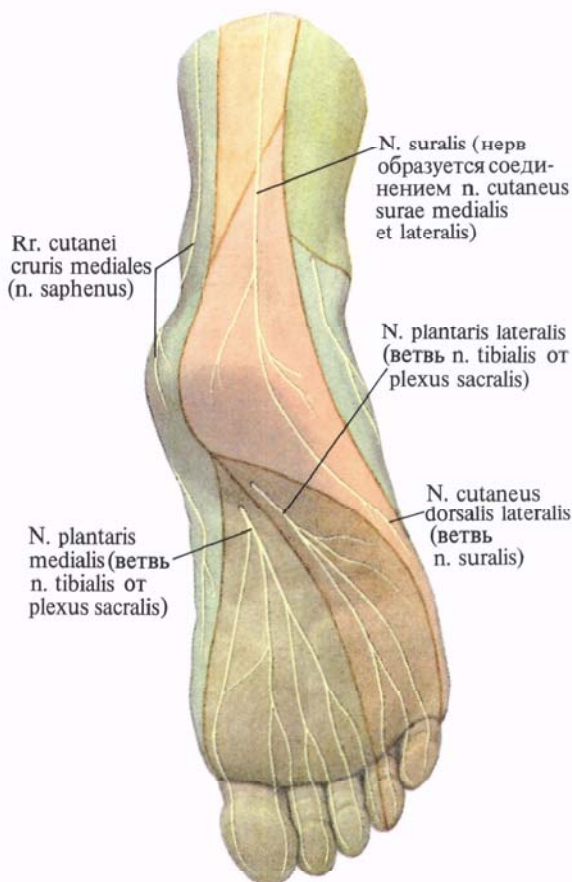
1) *нижние прямокишечные нервы*, *nn. rectales inferiores*, располагаются наиболее медиально, следуют к промежностной части прямой кишки, наружному сфинктеру заднего прохода и к коже области заднепроходного отверстия;

2) *промежностные нервы*, *nn. perineales*, следуют в сопровождении сосудов промежности и являются наиболее поверхностными из конечных ветвей полового нерва. От промежностных нервов отходят мышечные ветви к передним отделам наружного сфинктера заднего прохода, к поверхностной поперечной мышце промежности, луковично-губчатой мышце, седалищно-пещеристой мышце и *задние мошоночные нервы*, *nn. scrotales posteriores* (*задние губные нервы*, *nn. labiales posteriores*, — у женщин), — поверхностно лежащая группа ветвей.

Эти нервы направляются к коже области промежности и к коже задней поверхности мошонки (больших половых губ у женщин); соединяются с нижними прямокишечными нервами, а также с промежностными ветвями заднего кожного нерва бедра;

3) *дорсальный нерв полового члена* (*дорсальный нерв клитора* у женщин), *n. dorsalis penis* (*n. dorsalis clitoridis*), является верхней ветвью полового нерва. Он следует в сопровождении артерии полового члена по внутренней поверхности нижней ветви седалищной и лобковой костей и, проходя через мочеполовую диафрагму, ложится вместе с дорсальной артерией полового члена на спинку полового члена (клитора у женщин), где разветвляется на свои конечные ветви в коже и в пещеристых телах полового члена, достигая его головки (у женщин достигает больших и малых половых губ).

На своем пути нерв посылает ветви к глубокой поперечной мышце промежности, сфинктеру мочеиспускательного канала и к нервному пещеристому сплетению полового члена (клитора).



Копчиковое сплетение

Копчиковое сплетение, *plexus coccygeus* (S_{IV} , S_V , Co_I , Co_{II}) (см. рис. 997, 1035, 1038), располагается на передней поверхности сухожильной части копчиковой мышцы и крестцово-остистой связки. Оно связано с половым нервом и с концевым отделом симпатического ствола. От копчикового сплетения отходят следующие нервы:

1. *Копчиковый нерв*, *n. coccygeus*, отдает ветви к копчиковой мышце, к мышце, поднимающей задний проход, к вентральной крестцово-копчиковой мышце (непостоянно).

2. *Заднепроходно-копчиковые нервы*, *nn. apococcygei*, — несколько (3—5) тонких ветвей, следуют по передней поверхности копчиковой мышцы, между нею и мышцей, поднимающей задний проход, и у верхушки копчика, со стороны его латеральной поверхности, проникают в кожу, разветвляясь в области копчика до заднего прохода.

3. *Соединительная ветвь* с непарным узлом симпатического ствола.

1056. Область распространения кожных нервов стопы, правой (полусхематично). (Подошвенная поверхность.)

ВЕГЕТАТИВНАЯ НЕРВНАЯ СИСТЕМА

Симпатическая часть

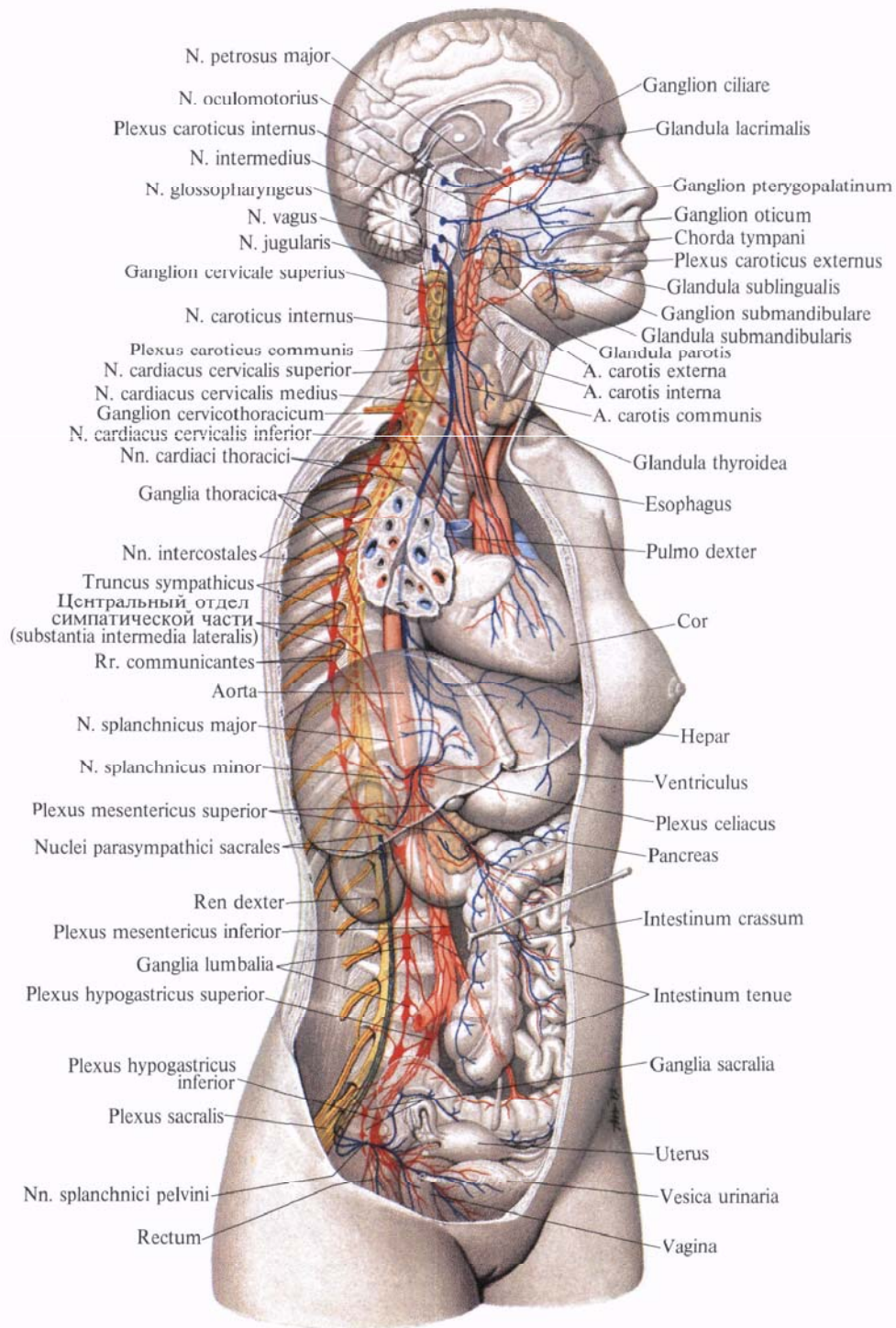
209

Парасимпатическая часть

233

Интрамуральные нервные сплетения

241



1057. Вегетативная [автономная] нервная система (схема).
 (Красным цветом обозначена симпатическая часть, синим — парасимпатическая часть.)

Вегетативная [автономная] нервная система, *systema nervosum autonomum* (рис. 1057), составляет часть нервной системы, осуществляющую иннервацию главным образом внутренних органов, включающих в свой состав гладкую мышечную ткань и железистый эпителий. Она также участвует в иннервации поперечно-полосатой мускулатуры.

Различают центральный, или внутримозговой, отдел, входящий в состав головного и спинного мозга, и периферический, или внемозговой, отдел автономной нервной системы.

На основании физиологических, фармакологических и отчасти морфологических признаков вегетативную [автономную] нервную систему подразделяют на две части: *симпатическую часть, pars sympathica* (рис. 1058), и *парасимпатическую часть, pars parasymphatica* (рис. 1059).

Кроме того, в автономной нервной системе ряд авторов выделяют нервную систему внутренних органов (в стенке желудочно-кишечного тракта), которая непосредственно связана как с симпатической, так и с парасимпатической частью.

СИМПАТИЧЕСКАЯ ЧАСТЬ ВЕГЕТАТИВНОЙ [АВТОНОМНОЙ] НЕРВНОЙ СИСТЕМЫ

Центральный отдел симпатической части вегетативной нервной системы состоит из многочисленных *мультиполярных клеток, neurocytes multipolares*, располагающихся в латеральном промежуточном (сером) веществе спинного мозга на протяжении от 8-го шейного до 2—3-го поясничных сегментов (см. рис. 1057, 1059) и образующих в совокупности симпатический центр.

Периферический отдел симпатической части вегетативной [автономной] нервной системы состоит из правого и левого симпатических стволов и нервов, отходящих от этих стволов, а также из образуемых нервами и узлами сплетений, залегающих вне или внутри органов.

Каждый *симпатический ствол, truncus sympathicus* (рис. 1060, 1061; см. рис. 1031, 1058), образован *узлами симпатического ствола, ganglia trunci sympathici*, которые связаны между собой *межузловыми ветвями, rr. interganglionares*.

Правый и левый симпатические стволы лежат по соответствующим сторонам позвоночного столба от уровня основания черепа до вершины копчика, где, заканчиваясь, соединяются *непарным узлом, ganglion impar*.

Узлы симпатического ствола представляют собой совокупность различного количества нервных клеток (*neurocytes gangliae autonomicae*), имеют различную величину и преимущественно веретенообразную форму. На протяжении симпатического ствола встречаются одиночные внутриволокновые нервные клетки или небольшие *промежуточные узлы, ganglia intermedia*, чаще всего на шейных и поясничных соединительных ветвях. Число узлов симпатического ствола, за исключением шейного отдела, в основном соответствует числу спинномозговых нервов.

Различают 3 *шейных узла, ganglia cervicalia*, 10—12 *грудных узлов, ganglia thoracica*, 4—5 *поясничных узлов, ganglia lumbalia*, 4 *крестцовых узла, ganglia sacralia*, и один *непарный узел, ganglion impar*. Последний залегает на передней поверхности копчика, объединяя оба симпатических ствола.

От каждого узла симпатического ствола отходит два рода ветвей: соединительные ветви и ветви, которые идут к вегетативным (автономным) сплетениям (см. рис. 1057, 1060).

В свою очередь различают два вида соединительных ветвей: белые соединительные ветви и серые соединительные ветви.

Каждая *белая соединительная ветвь, r. communicans albus*, представляет собой совокупность *предузловых нервных волокон, neurofibrae preganglionares*, связывающих спинной мозг с симпатическим узлом. Она содержит миелиновые нервные волокна (отростки нервных клеток боковых рогов спинного мозга), которые проходят через передней корешок к клеткам узла симпатического ствола или, пройдя его, к клеткам узла вегетативного сплетения. Эти волокна, поскольку они заканчиваются на клетках узлов, получили название *предузловых нервных волокон*.

Боковые рога располагаются лишь в пределах от 8-го шейного до 2—3-го поясничных сегментов спинного мозга. Поэтому *предузловые волокна* для тех узлов симпатических стволов, которые располагаются выше и ниже уровня указанных сегментов, т. е. для

области шеи, нижних отделов поясничной и всей крестцовой области, следуют в межузловых ветвях симпатического ствола.

Каждая *серая соединительная ветвь, r. communicans griseus*, является ветвью, соединяющей симпатический ствол со спинномозговым нервом. Она содержит *безмиелиновые нервные волокна, neurofibrae nonmyelinatae* (отростки клеток узла симпатического ствола), которые направляются в спинномозговой нерв и входят в состав его волокон, достигая желез и кровеносных сосудов сомы.

Эти волокна, поскольку они начинаются от клеток узлов, носят название *послеузловых нервных волокон, neurofibrae postganglionares*.

Ветви, идущие к вегетативным сплетениям, различны у узлов шейного, грудного, поясничного и крестцового отделов симпатического ствола.

Шейный отдел симпатического ствола

Шейный отдел симпатического ствола (рис. 1062—1066; см. рис. 1057, 1058) залегает впереди поперечных отростков шейных позвонков на поверхности длинной мышцы головы и длинной мышцы шеи, медиально от передних бугорков позвонков и позади сосудисто-нервного пучка шеи, будучи заключен в предпозвоночную пластинку фасции шеи. Выше деления сонной артерии симпатический ствол располагается позади внутренней сонной артерии.

На своем пути шейный отдел симпатического ствола перекрещивается с нижней щитовидной артерией и с подключичной артерией, образуя вокруг последней путем раздвоения хорошо выраженную *подключичную петлю, ansa subclavia*.

В шейном отделе симпатического ствола насчитывается три шейных узла, которые образовались в результате слияния восьми сегментарных симпатических узлов. Это *верхний, средний и нижний шейные узлы, ganglia cervicalia superius, medium et inferius*, причем последний, как правило, сливается с первым грудным узлом, образуя *шейно-грудной (звездчатый) узел, ganglion cervicothoracicum (stellatum)*.

Иногда встречаются промежуточные узлы, и общее число шейных узлов симпатического ствола может достигать пяти-шести.

Верхний шейный узел

Верхний шейный узел, *ganglion cervicalis* (см. рис. 1062, 1063, 1065, 1066).—наиболее крупный из всех шейных узлов, до 2 см длиной и до 0,5 см шириной, веретенообразный, располагается на уровне тел II—III шейных позвонков, достигая иногда вверху I, а внизу IV шейного позвонка.

Кзади от узла залегает длинная мышца головы, впереди—ствол внутренней сонной артерии, латерально—ствол блуждающего нерва. От узла отходят соединительные ветви к ряду нервов и узлов, а также нервы к органам и сосудам.

Большая часть этих нервов и узлов входит в состав различных нервных сплетений.

Ветви верхнего шейного узла:

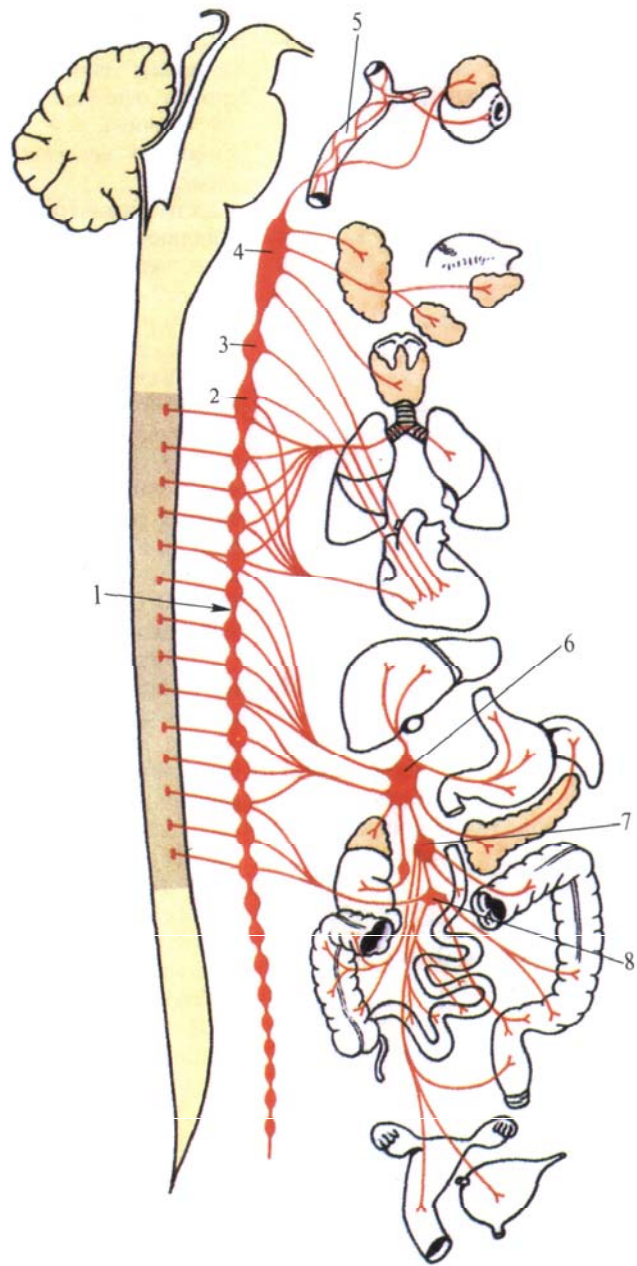
1. **Яремный нерв, *n. jugularis***,— короткая ветвь, отходит от верхнего полюса верхнего шейного узла и, залегая в наружной оболочке внутренней яремной вены, направляется к яремному отверстию. Здесь яремный нерв отходит от вены и дает две ветви:

- 1) к верхнему узлу блуждающего нерва;
- 2) к нижнему узлу языкоглоточного нерва.

2. **Внутренний сонный нерв, *n. caroticus internus***, берет начало от верхнего полюса верхнего шейного узла, нередко вместе с яремным нервом, направляется вверх, ложится несколько кзади от внутренней сонной артерии, затем образует вокруг нее в сонном канале и на всем дальнейшем ее протяжении широкопетлистую сеть—**внутреннее сонное сплетение, *plexus caroticus internus***. Это сплетение переходит на разветвления внутренней сонной артерии, образует ряд сплетений и отдает следующие ветви:

1) **сонно-барабанные нервы, *nn. carotico-tympanici***, которые проходят через одноименные каналцы и, соединившись с барабанным нервом, входят в барабанное сплетение (см. «Языкоглоточный нерв»); последнее иннервирует слизистую оболочку барабанной полости и слуховой трубы;

2) **глубокий каменистый нерв, *n. petrosus profundus***, отходит от внутреннего сонного сплетения у выхода внутренней сонной артерии из сонного канала, соединяется с большим каменистым нервом, образуя вместе с ним нерв крыловидного канала, и входит



1058. Симпатическая часть вегетативной нервной системы (схема).

1—truncus sympathicus; 2—ganglion cervicothoracicum (stellatum); 3—ganglion cervicale medium; 4—ganglion cervicale superius; 5— a. carotis interna; 6—plexus celiacus; 7—plexus mesentericus superior; 8—plexus mesentericus inferior.

в крылонобный узел в качестве его симпатического корешка;

3) **пещеристое сплетение** (часть внутреннего сонного сплетения, соответствующая пещеристой части внутренней сонной артерии)—относительно густое сплетение, образуется тонкими нервами и посылает ветви:

а) **соединительные ветви** к глазодвигательному, блоковому, отводящему нервам, к тройничному узлу и первой ветви тройничного нерва;

б) **симпатический корешок к ресничному узлу, *radix sympathicus ad gan-***

glion ciliare. Корешок тянется в виде тонких нервов через верхнюю глазничную щель в полость глазницы, подходит к заднему краю ресничного узла. Составляющие его волокна присоединяются к коротким ресничным нервам, направляются к мышце, расширяющей зрачок, и к стенкам сосудов глаза;

в) к глазничной мышце, к верхней и нижней мышцам хрящей века;

г) к слезной железе;

д) к гипофизу;


е) к ряду артерий: глазной, передней и средней мозговой, передней ворсинчатой, образуя нервные сплетения, сопровождающие эти сосуды и их разветвления. Сплетение глазной артерии посылает нерв, сопровождающий центральную артерию сетчатки.

3. Наружные сонные нервы, *nn. carotici externi*, всего 2—3, иногда до 6 нервов, на уровне шилоподъязычной мышцы направляются к стенке наружной сонной артерии. Здесь они разветвляются на более мелкие ветви, которые, окружив артерию, образуют наружное сонное сплетение, *plexus caroticus externus* (см. рис. 991). В нем различают восходящую и нисходящую части.

Восходящая часть наружного сонного сплетения, поднимаясь по стенке наружной сонной артерии, распределяется по отходящим от нее ветвям, участвуя в образовании сплетений, окружающих одноименные сосуды: 1) верхнего щитовидного, 2) язычного, 3) сплетения по ходу лицевой артерии, от которого отходит в виде 1—2 нервов симпатическая ветвь к поднижнечелюстному узлу, *r. sympathicus ad ganglion submandibulare*, 4) затылочного, 5) заднего ушного, 6) поверхностного височного, 7) верхнечелюстного, 8) менингеального.

Нисходящая часть наружного сонного сплетения спускается по стенке наружной сонной артерии, достигает общей сонной артерии, образуя здесь общее сонное сплетение, *plexus caroticus communis*, сопровождающее артерию на всем ее протяжении.

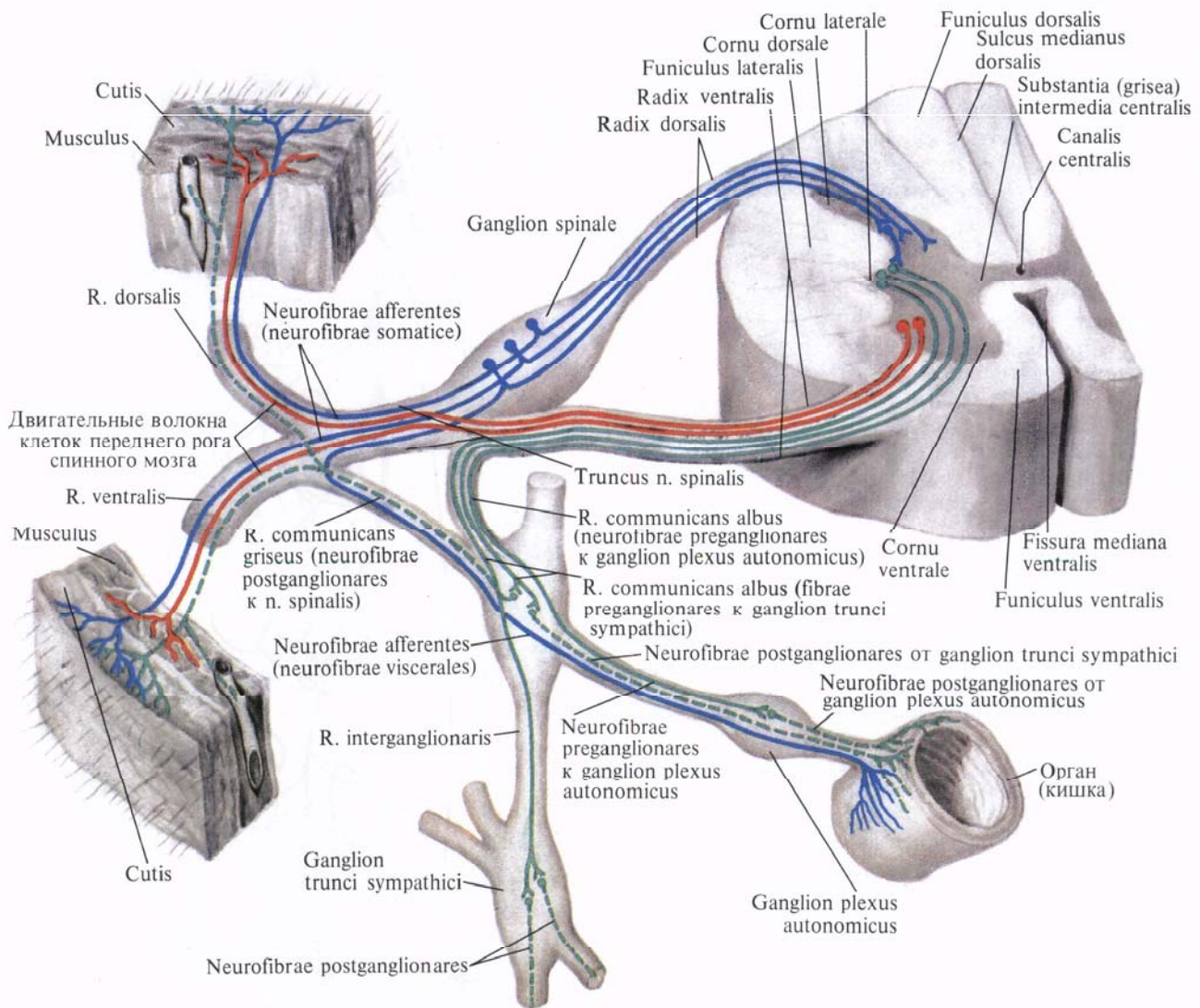
В месте деления общей сонной артерии к ее нервному сплетению присоединяются тонкие ветви от языкоглоточного и блуждающего нервов, которые вместе со сплетением общей сонной артерии участвуют в иннервации расположенного здесь сонного гломуса (см. т. III, «Эндокринные железы»).



1059. Парасимпатическая часть вегетативной нервной системы (схема).

III — n. oculomotorius; VII — n. facialis; IX — n. glossopharyngeus; X — n. vagus; 1 — ganglion ciliare; 2 — ganglion pterygopalatinum; 3 — ganglion oticum; 4 — ganglion submandibulare; 5 — ganglion sublinguale; 6 — nuclei parasympathici sacrales; 7 — ganglia pelvica.

4. Верхний шейный сердечный нерв, *n. cardiacus cervicalis superior* (см. рис. 1054, 1062—1066), отходит 2—3 ветвями от верхнего шейного симпатического узла, чаще всего у его нижнего полюса, иногда одна-две его ветви отходят ниже узла. Располагаясь медиальнее симпатического ствола, впереди длинной мышцы шеи и предпозвоночной фасции, основной ствол верхнего шейного сердечного нерва следует вниз, имея впереди себя общую сонную артерию и пересекая нижнюю щитовидную артерию (чаще



спереди). На своем пути верхний шейный сердечный нерв может образовывать соединения с верхним гортанным, возвратным и средним сердечным нервами. Пройдя в полость груди, в верхнее, а затем среднее средостение, правый верхний шейный сердечный нерв располагается впереди плечевого ствола, левый — впереди общей сонной артерии.

Оба нерва переходят на переднюю поверхность аорты и легочного ствола и входят в состав сердечного сплетения (см. «Нервы сердца»).

Верхний шейный сердечный нерв посылает ветви к стенкам глотки и трахеи, а также к щитовидной железе; ряд ветвей направляется к общей сонной и нижней щитовидной артериям. В стволе верхнего сердечного нерва имеются скопления нервных клеток или отдельные нервные клетки.

5. Гортанно-глоточные ветви, rr.

laryngopharyngei (см. рис. 992), направляются к гортани и к задней стенке глотки вместе с глоточными ветвями языкоглоточного и блуждающего нервов и участвуют вместе с ними в образовании *глоточного сплетения, plexus pharyngeus*.

6. Соединительные ветви, отходящие от верхнего шейного узла, непостоянны:

1) к первому-четвертому шейному спинномозговому нерву; 2) к подъязычному нерву; 3) к нижнему узлу блуждающего нерва; 4) к диафрагмальному нерву (представляют собой серые соединительные ветви).

Средний шейный узел

Средний шейный узел, *ganglion cervicale medium* (см. рис. 1058, 1063—1066), овальный, значительно меньше верхнего узла, залегает впереди длин-

ной мышцы шеи на уровне поперечного отростка V или VI шейного позвонка, прилегая к нижней щитовидной артерии, чаще спереди.

Тотчас под средним шейным узлом, приблизительно на уровне поперечного отростка VI шейного позвонка, располагается *позвоночный узел, ganglion vertebrale* (непостоянный), имея позади себя позвоночную артерию, а впереди — позвоночную вену.

Ветви среднего шейного узла:

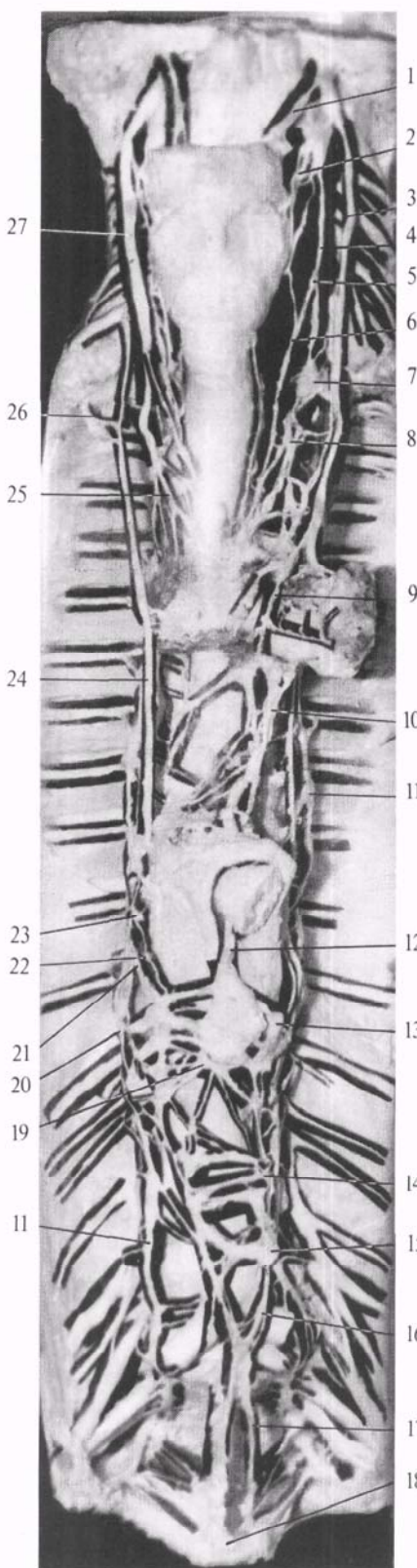
1. *Средний шейный сердечный нерв, n. cardiacus cervicalis medius* (см. рис. 1057, 1061—1064), отходит несколькими ветвями либо от среднего шейного узла, либо непосредственно от симпатического ствола, следует между последним и верхним сердечным нервом вначале позади общей сонной артерии, а затем у латерального ее края и, пройдя впереди или позади подключичной артерии, входит

1060. Ход волокон спинномозговых нервов и их связь с симпатическим стволом (схема).

1061. Симпатические стволы, блуждающие нервы и их ветви; вид спереди (фотография. Препарат В. Андриеша).

(Органы шеи, грудной и брюшной полостей удалены.)

1—верхний гортанный нерв; 2—левый блуждающий нерв; 3—верхний шейный узел; 4—верхний шейный сердечный узел; 5—средний шейный узел; 6—средний шейный сердечный нерв; 7—шейно-грудной (звездчатый) узел; 8—нижний шейный сердечный нерв; 9—грудные сердечные ветви (легочно-сердечный нерв); 10—пищеводное сплетение; 11—симпатический ствол; 12—задний блуждающий ствол; 13—левый чревный (внутрибрюшной) узел; 14—аортальное сплетение; 15—нижний брыжеечный узел; 16—верхнее подчревное сплетение; 17—подчревные нервы; 18—нижнее подчревное (тазовое) сплетение; 19—верхний брыжеечный узел; 20—малый чревный (внутрибрюшной) нерв; 21—большой чревный (внутрибрюшной) нерв; 22—ветвь, соединяющая диафрагмальный узел с чревным узлом; 23—диафрагмальный узел; 24—диафрагмальный нерв; 25—верхние шейные сердечные ветви; 26—ветви, соединяющие диафрагмальный нерв с ветвями плечевого сплетения; 27—правый блуждающий нерв.



в грудную полость; при этом правый располагается в месте деления плечевого ствола, левый—у латерального края левой общей сонной артерии, между нею и подключичной артерией. В грудной полости оба средних шейных сердечных нерва участвуют в образовании сердечного сплетения (см. «Нервы сердца»).

По своему ходу средний шейный сердечный нерв посылает ветви к общей сонной артерии и к нижней щитовидной артерии, участвуя в образовании соответствующих сплетений.

Иногда от него отходят тонкие щитовидные ветви, входящие в вещество щитовидной железы. Они иннервируют также и паращитовидные железы.

Средний шейный сердечный нерв имеет соединительные ветви с блуждающим и возвратным нервами, а также ряд соединений с верхним

шейным сердечным нервом, образуя с ним сплетение.

2. Соединительные ветви, отходящие от среднего шейного узла, непостоянны. Среди них различают: 1) соединительные ветви к четвертому-шестому шейным спинномозговым нервам и к диафрагмальному нерву (непостоянные); 2) соединительные ветви к сплетениям, окружающим общую сонную и нижнюю щитовидную артерии (очень тонкие, всего 2—3), причем от сплетения, сопровождающего нижнюю щитовидную артерию, отходят нервы, входящие в паренхиму щитовидной и паращитовидных желез; 3) соединительные ветви к подключичной петле.

Шейно-грудной (звездчатый) узел

Шейно-грудной (звездчатый) узел, *ganglion cervicothoracicum (stellatum)* (рис. 1067—1069; см. рис. 1057, 1058, 1062—1064), меньше верхнего узла, но больше среднего и позвоночного, неправильной четырехугольной формы. Располагается на уровне поперечного отростка VII шейного позвонка и головки I ребра.

Ветви шейно-грудного узла:

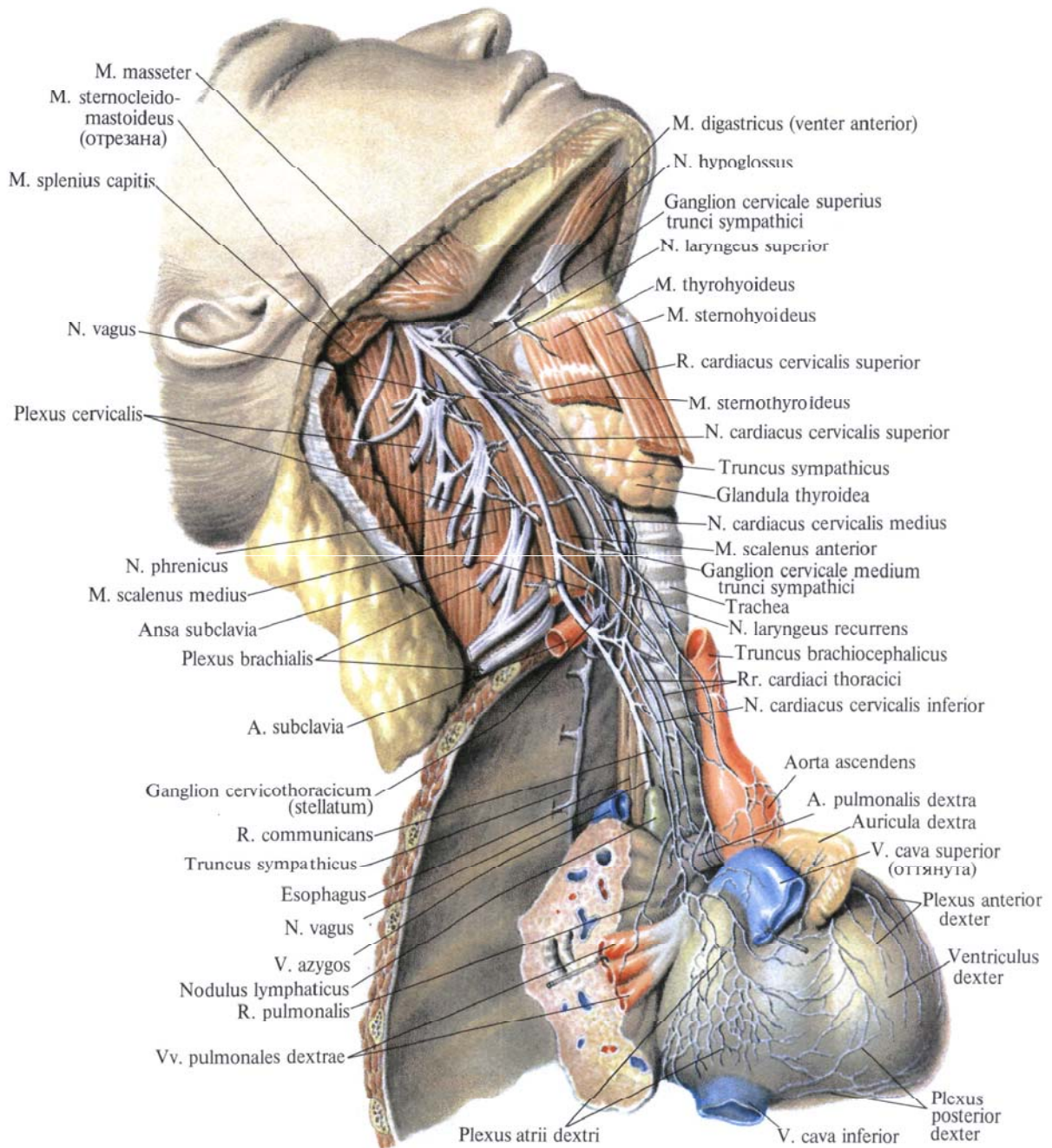
1. *Нижний шейный сердечный нерв, n. cardiacus cervicalis inferior* (см. рис. 1057, 1062—1066, 1068), отойдя несколькими ветвями от шейно-грудного узла симпатического ствола, располагается позади подключичной артерии и, залегая справа позади плечевого ствола, а слева позади аорты, направляется к сердечному сплетению (см. «Нервы сердца»).

На своем пути нижний шейный нерв дает соединительные ветви к среднему сердечному нерву.

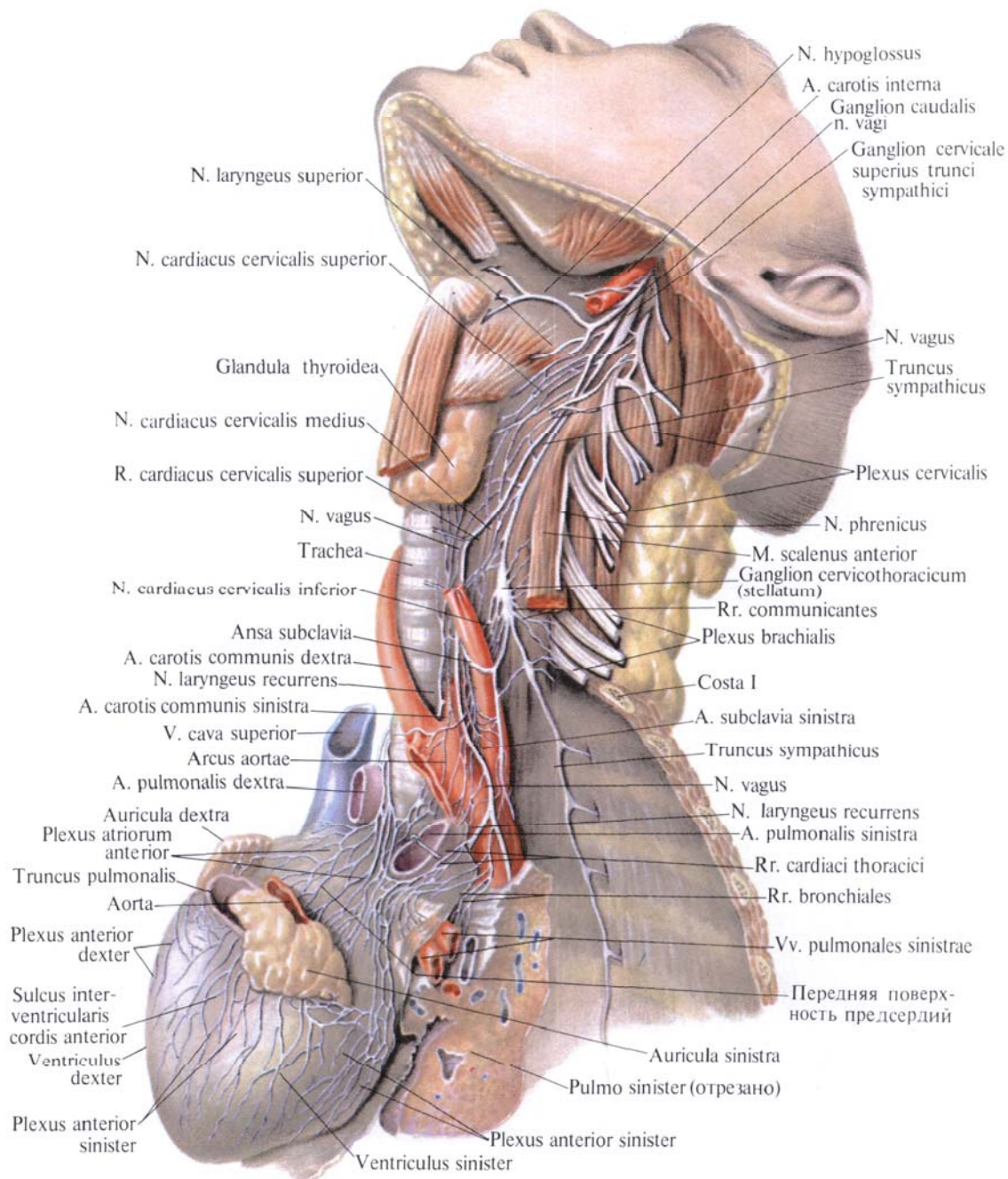
2. *Подключичная петля, ansa subclavia*,—1—2 нерва, отходящие от шейно-грудного узла и огибающие подключичную артерию сзади, соединяются с ветвями среднего шейного узла (см. рис. 1062—1067).

3. *Позвоночный нерв, n. vertebralis*, в большинстве случаев отходит от шейно-грудного узла, реже от позвоночного узла. Он представлен двумя тонкими стволами, сопровождающими позвоночную артерию; они образуют вокруг указанного сосуда *позвоночное сплетение, plexus vertebralis*.

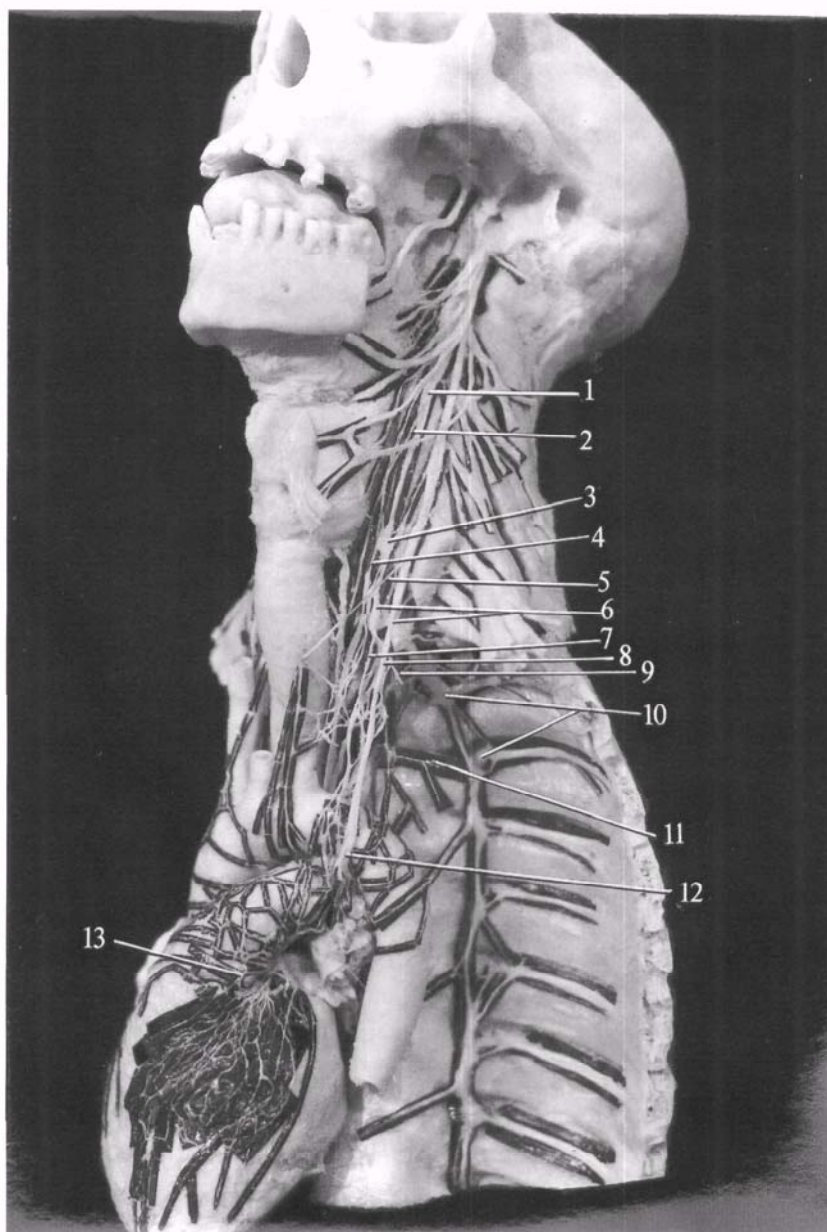
4. *Подключичное сплетение, plexus subclavius*, образуют 2—3 нерва от шейно-грудного узла, сопровождающие подключичную артерию.



1062. Нервы сердца; вид справа (препарат В. П. Воробьева). (Поверхностные мышцы шеи и внутренняя яремная вена удалены.)



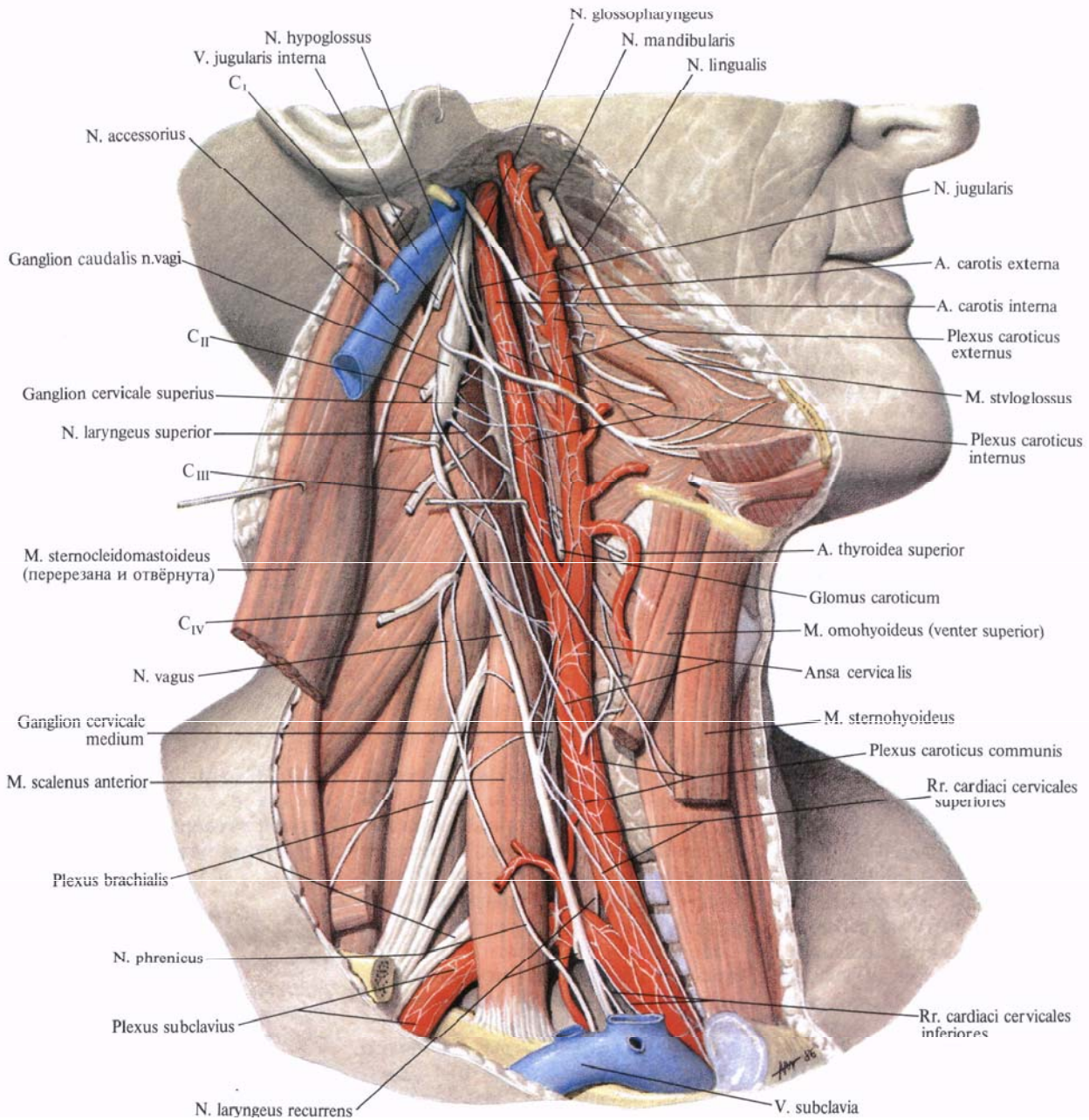
1063. Нервы сердца; вид слева (препарат В. П. Воробьева). (Поверхностные мышцы шеи, внутренняя яремная вена и часть общей сонной артерии удалены.)



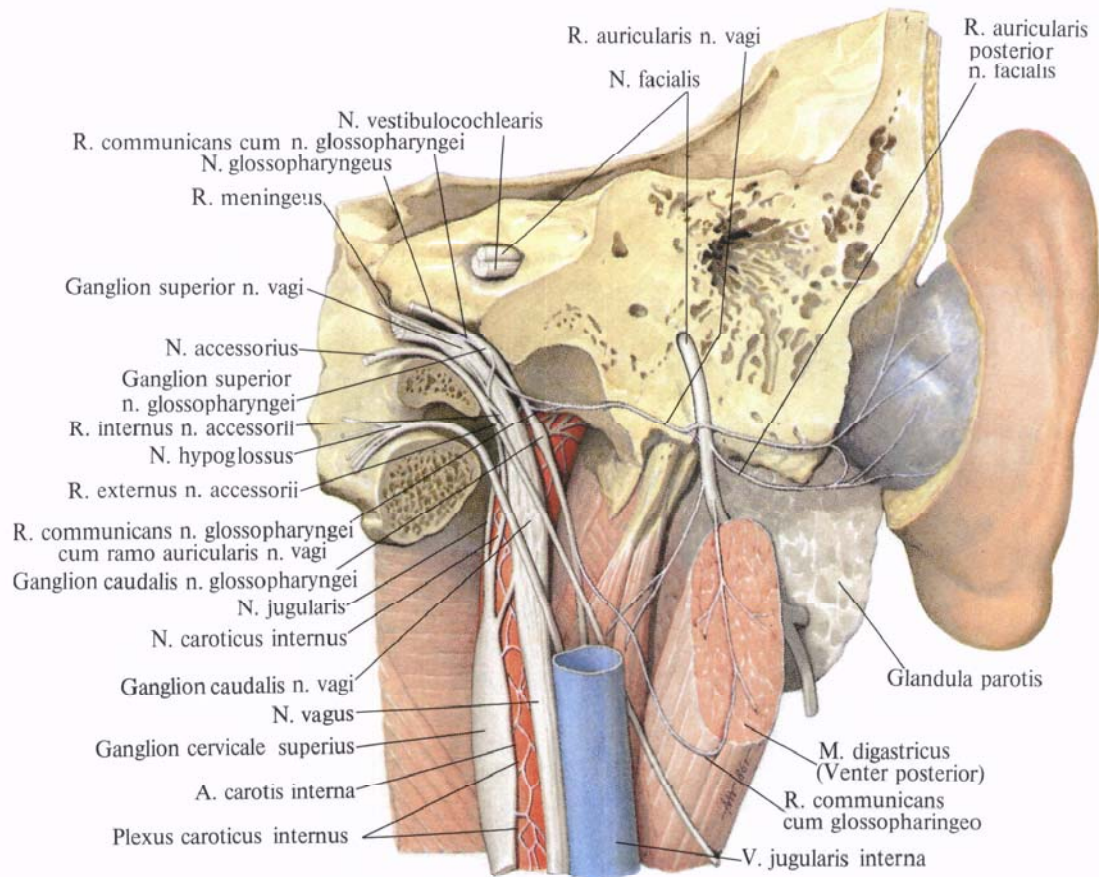
1064. Нервы сердца; вид слева (препарат В. Андриеша).

1 — верхний шейный узел; 2 — верхний шейный сердечный нерв; 3 — средний шейный узел; 4 — средний шейный сердечный нерв; 5 — верхняя шейная сердечная ветвь; 6 — шейно-грудной (звездчатый) узел; 7 — нижний шейный сердечный

нерв; 8 — блуждающий нерв; 9 — подключичная петля; 10 — грудные узлы; 11 — грудные сердечные нервы; 12 — грудная сердечная ветвь; 13 — связь нервного сплетения легочного ствола с нервными сплетениями кровеносных сосудов и стенок сердца.



1065. Связи узлов блуждающего и языкоглоточного нервов с симпатическим стволом и сплетениями сонных артерий; вид справа (по препаратам Г. Олейника).



5. Соединительные ветви, отходящие от шейно-грудного узла, непостоянны:

1) серые соединительные ветви к шестому-восьмому шейным спинномозговым нервам содержат послеузловые волокна, которые в составе периферических нервов плечевого сплетения разветвляются в верхней конечности, иннервируя стенки сосудов, железы кожи и мышцы волос;

2) соединительные ветви к диафрагмальному и блуждающему нервам, причем часть волокон, идущих к последнему, направляются к возвратному гортанному нерву;

3) ветви к нижнему щитовидному сплетению, сопровождающему одноименную артерию;

4) ветви к сплетению, которое сопровождает внутреннюю грудную артерию.

Грудной отдел симпатического ствола

Грудной отдел симпатического ствола (рис. 1070, 1071; см. рис. 1057, 1061,

1067—1069) залегает по обеим сторонам позвоночного столба, от I до XII грудного позвонка, приблизительно по линии головок ребер; пересекает межреберные сосуды спереди, будучи прикрыт листком внутригрудной фасции и париетальной плеврой.

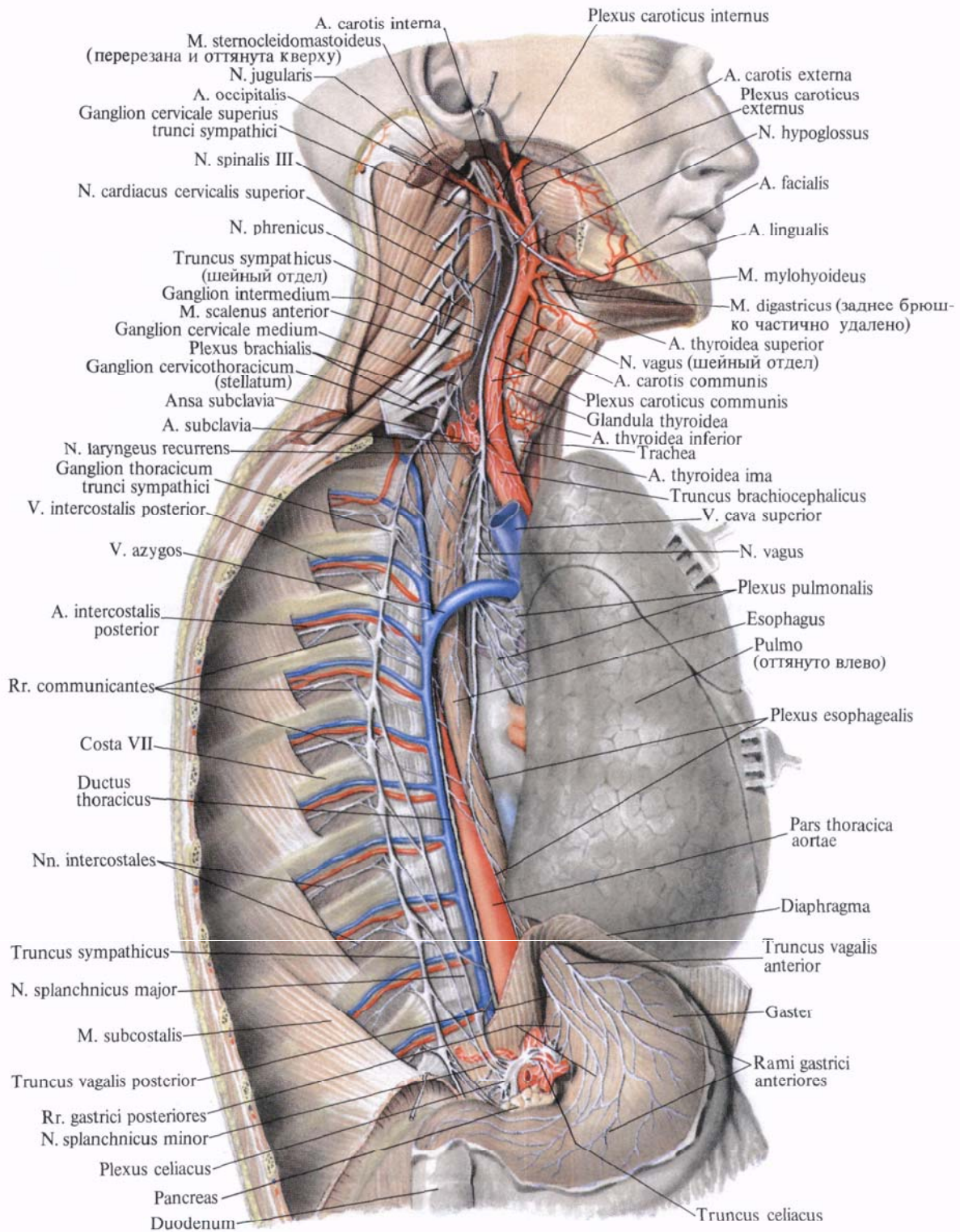
Медиально от правого симпатического ствола проходит непарная вена, медиально от левого — полунепарная вена.

Грудной отдел симпатического ствола включает в себя 10—12 несколько упрощенной, неправильной треугольной формы узлов, из которых верхние крупнее нижних; наиболее крупным является первый грудной узел.

Межузловые ветви состоят из 1—3 пучков разной длины и толщины. Из латерального края каждого из узлов выходят серые соединительные ветви к спинномозговому, в данном случае межреберным, нервам, а от медиальной стороны отходят ветви на периферию — к органам, сплетениям и т. д. Серые соединительные ветви могут присоединяться не только

1066. Связи симпатического ствола с лицевым, языкоглоточным, блуждающим и другими нервами; вид сзади.

1067. Нервы и сплетения органов грудной полости; вид справа. (Париетальный листок плевры и внутригрудная фасция удалены; печень и частично диафрагма удалены; правое легкое оттянуто влево.)



к межреберному нерву, лежащему на уровне данного узла, но и к выше- и нижележащему нерву.

Первый грудной узел (см. рис. 1057, 1058, 1061—1068) располагается позади подключичной артерии, на уровне головки I ребра. По форме он иногда бывает звездчатым, иногда неправильной треугольной формы. Как было отмечено, в большинстве случаев он сливается с нижним шейным узлом, образуя шейно-грудной (звездчатый) узел, или, реже, со вторым грудным симпатическим узлом.

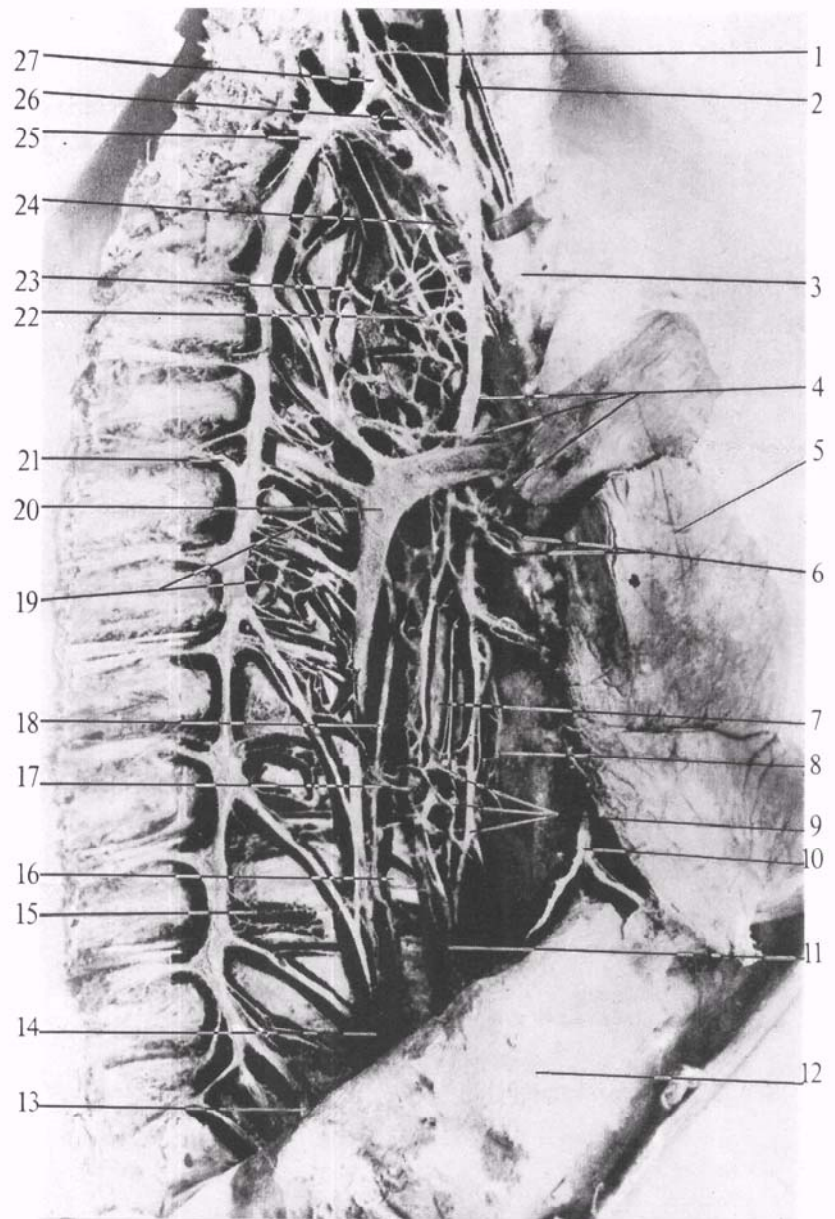
Ветви грудных узлов:

1. *Грудные сердечные нервы, nn. cardiaci thoracici* (см. рис. 1064), отходят главным образом от первого грудного узла (иногда от второго, третьего и даже четвертого и пятого грудных узлов). На пути к сердцу между ними и нижним шейным сердечным нервом, а также между ними и сердечными ветвями блуждающего нерва имеются соединительные ветви (см. «Нервы сердца»).

2. *Соединительные ветви* отходят почти от каждого грудного узла симпатического ствола. Среди них различают: 1) соединительные ветви с блуждающим нервом; 2) соединительные ветви с возвратным гортанным нервом; 3) тонкие ветви, отходящие от медиального края верхних 5—6 узлов, принимают участие в иннервации сосудов и внутренностей, залегающих в грудной полости.

Направляясь медиально, ряд ветвей достигает стенок межреберных сосудов, непарной вены (справа) и полунепарной вены (слева), а также грудного протока. Другие ветви входят в состав *грудного аортального сплетения, plexus aorticus thoracicus*, которое в начальных отделах связано с *сердечным сплетением, plexus cardiacus*, внизу — с *чревным сплетением, plexus celiacus*, и его производными; ряд ветвей вступает в сплетения внутренних органов: *пищеводные ветви* — в *пищеводное сплетение, plexus esophageus*, *легочные ветви, rr. pulmonales*, — в *легочное сплетение, plexus pulmonalis*.

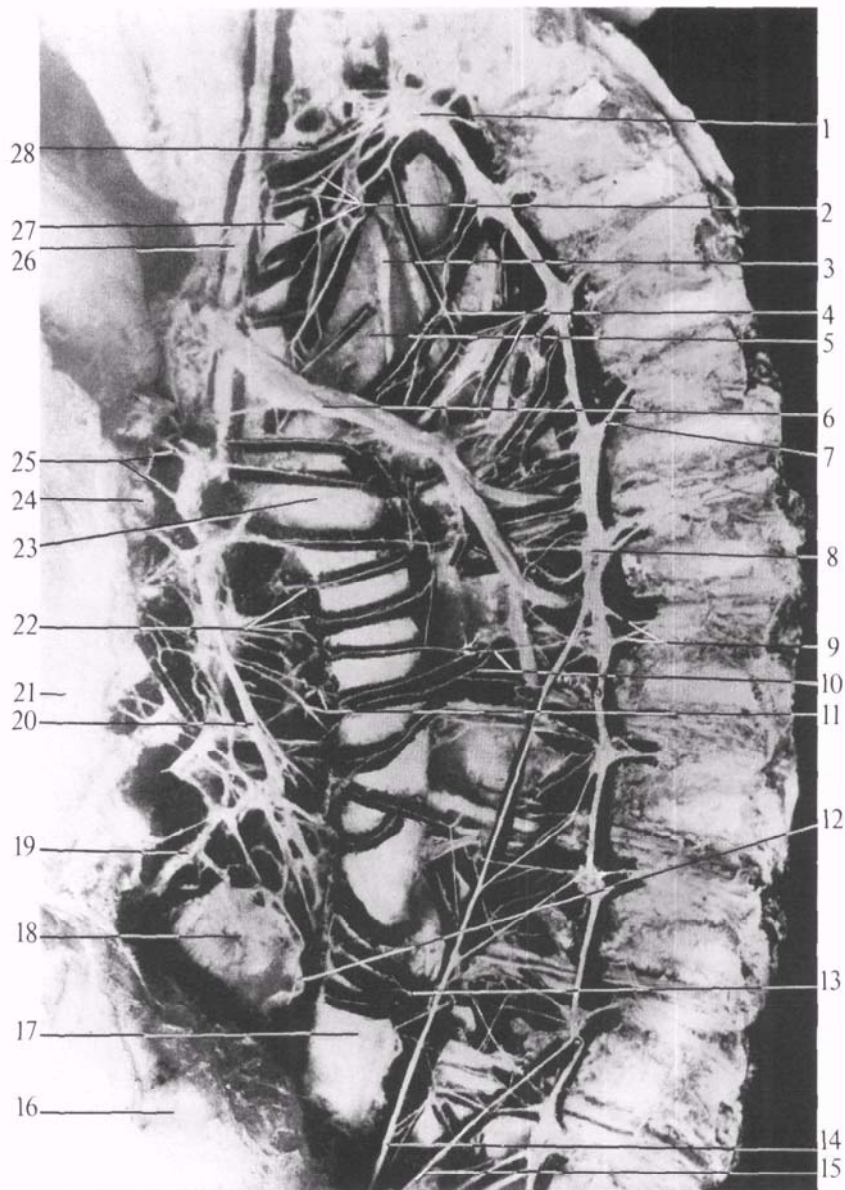
Все указанные ветви, расположенные медиальнее симпатического ствола, по своему ходу соединяются между собой различной длины и толщины тонкими нервами с включенными в них разной величины нервными узлами, соединенными в свою очередь продольно идущими нервами, тем са-



1068. Нервы заднего средостения; вид справа (фотография. Препарат К. Березовского).

1—соединительные ветви между симпатическим стволом и блуждающим нервом; 2—правый блуждающий нерв; 3—плечеголовая вена; 4—легочные ветви; 5—правое легкое; 6—бронхиальные ветви; 7—пищевод; 8—нервные ветви к перикарду; 9—пищеводное сплетение; 10—диафрагмальный нерв; 11—задний ствол блуждающих нервов; 12—диафрагма; 13—малый внутренностный нерв; 14—большой внутренностный нерв; 15—ветви симпатического ствола к сплетению грудного протока; 16—грудная аорта; 17—ветви нервного сплетения грудного протока; 18—грудной проток;

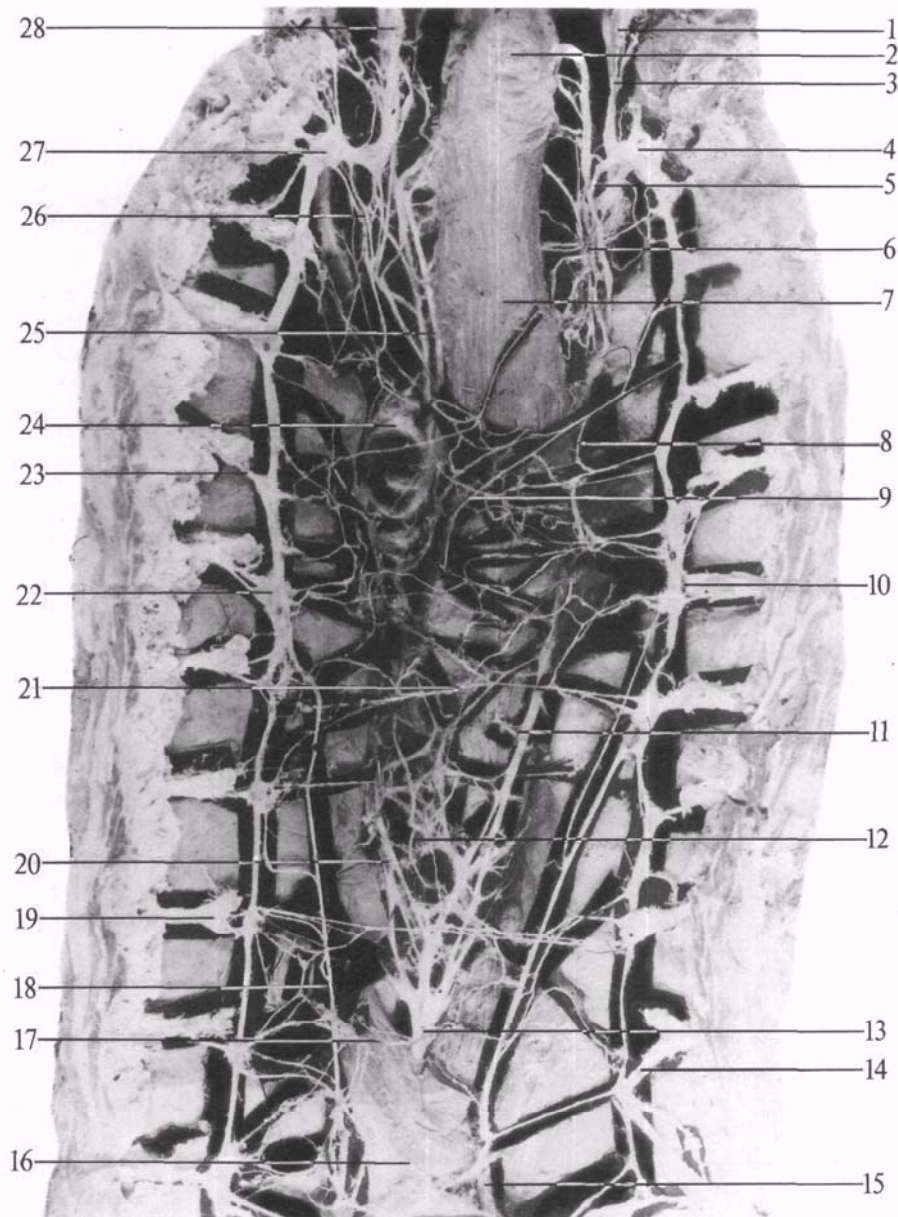
19—ветви симпатического ствола к сплетению непарной вены; 20—непарная вена; 21—соединительные ветви; 22—соединительные ветви к пищеводному сплетению; 23—коллатеральный ствол; 24—нижний сердечный нерв; 25—шейно-грудной (звездчатый) узел; 26—подключичная петля; 27—средний шейный узел симпатического ствола.



1069. Нервы заднего средостения; вид слева (фотография. Препарат К. Березовского).

1 — левый шейно-грудной (звездчатый) узел; 2 — ветви от шейно-грудного (звездчатого) узла; 3 — грудной проток; 4 — нервный узел; 5, 18 — пищевод; 6 — добавочная полупеперная вена; 7 — соединительные ветви четвертого грудного симпатического узла; 8 — пятый грудной симпатический узел; 9 — соединительные ветви шестого грудного симпатического узла; 10 — нервные ветви к аортальному сплетению; 11 — ветви блуждающих нервов к пищеводному сплетению; 12 — задний ствол блуждающих нервов; 13 — ветви от большого внутренностного нерва к аортальному сплетению; 14 — большой

внутренностный нерв; 15 — малый внутренностный нерв; 16 — диафрагма; 17 — грудная аорта; 19 — передний ствол блуждающих нервов; 20 — пищеводная ветвь левого блуждающего нерва; 21 — левое легкое; 22 — ветви аортального сплетения, соединяющиеся с пищеводным сплетением; 23 — дуга аорты; 24 — левый бронх; 25 — бронхиальные ветви; 26 — левый блуждающий нерв; 27 — левая подключичная артерия; 28 — подключичная петля.



1070. Нервы области заднего средостения; вид сзади (фотография. Препарат К. Березовского). (Позвоночный столб, ребра и сосуды удалены.)

1 — правый средний шейный узел; 2 — нижний констриктор глотки; 3 — позвоночный узел; 4 — правый шейно-грудной (звездчатый) узел; 5 — нижний шейный сердечный нерв; 6 — пищеводные ветви правого возвратного нерва;

7 — пищевод; 8 — коллатеральный ствол; 9 — аортальное сплетение; 10 — пятый грудной узел правого симпатического ствола; 11 — ветвь к пищеводному сплетению правого блуждающего нерва; 12 — соединительные ветви аортального сплетения; 13 — задний блуждающий ствол; 14 — соединительные ветви девятого грудного узла правого симпатического ствола; 15 — правый большой внутренностный нерв; 16 — диафрагма; 17 — пищеводное отверстие диафрагмы; 18 — левый большой внутренностный нерв; 19 — спинномозговой узел; 20 — ветвь к пищеводному сплетению левого блуждающего нерва; 21 —

соединительные ветви аортального сплетения; 22 — пятый грудной узел левого симпатического ствола; 23 — соединительные ветви четвертого грудного узла симпатического ствола; 24 — дуга аорты (отрезана); 25 — левый возвратный гортанный нерв; 26 — симпатические ветви к аортальному сплетению; 27 — левый шейно-грудной (звездчатый) узел; 28 — левый средний шейный узел симпатического ствола.

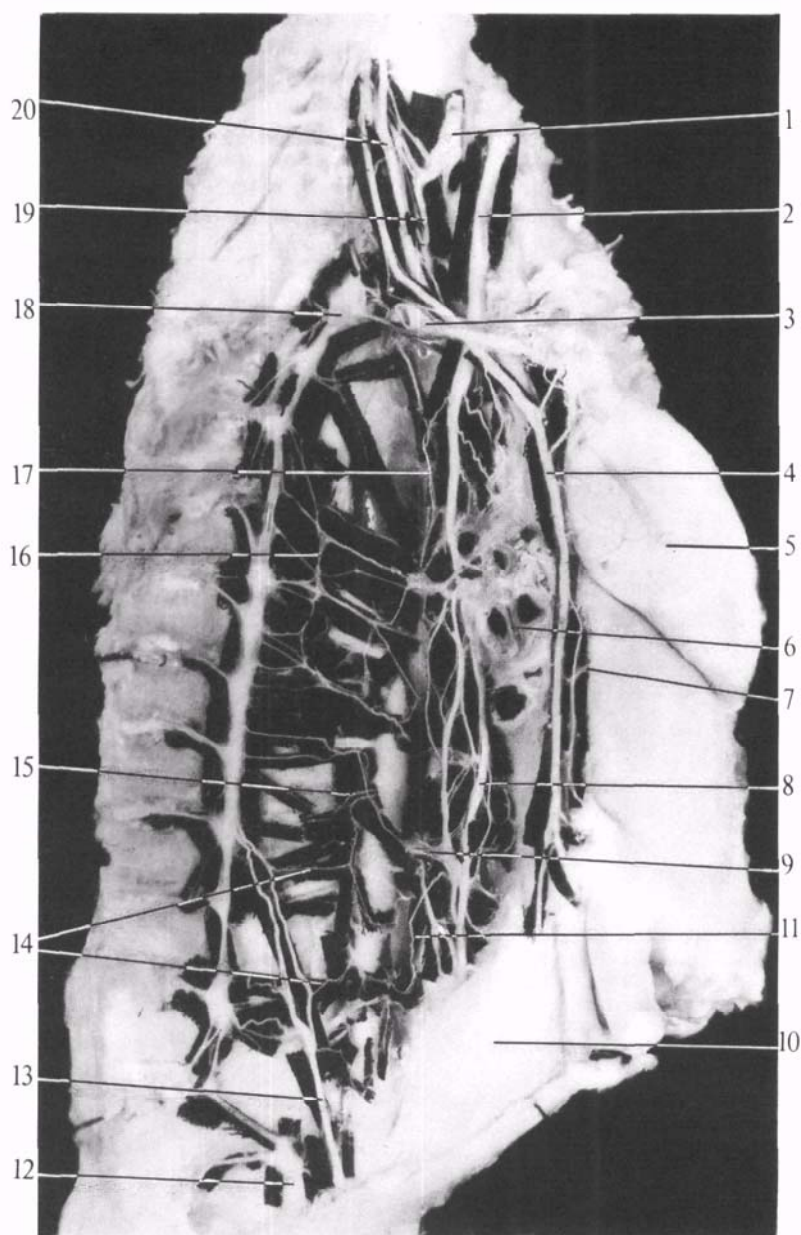
мым как бы образуя так называемый коллатеральный ствол (см. рис. 1071).

3. *Большой грудной внутренностный нерв, n. splanchnicus thoracicus major* (см. рис. 1057, 1067—1071), содержит преимущественно предузловые волокна и берет начало 3—5 ветвями от передне медиальной поверхности пятого-девятого грудного узла. Располагаясь на боковой поверхности тел позвонков, все составляющие его ветви приблизительно на уровне IX—X позвонков соединяются в один ствол. Последний направляется медиально и вниз к поясничной части диафрагмы, пройдя через которую справа вместе с непарной венной, а слева — с полунепарной венной, проникает в брюшную полость, где входит в состав *чревного сплетения, plexus celiacus*. От него отходят нервы к грудному аортальному сплетению, к ветвям, образующим малый грудной внутренностный нерв, и к близлежащим участкам средостенной плевры. В большом внутренностном нерве залегают одиночные внутриствольные нервные клетки и довольно часто образуется небольшой *грудной внутренностный узел, ganglion thoracicus splanchnicum*.

4. *Малый грудной внутренностный нерв, n. splanchnicus thoracicus minor* (см. рис. 1057, 1067—1069), также состоит в основном из предузловых волокон. Он берет начало 2—3 ветвями от десятого и одиннадцатого грудных узлов, следует чаще по тому же направлению, что и большой грудной внутренностный нерв и с ним (реже вместе с симпатическим стволом) проходит через диафрагму в брюшную полость, где делится на ряд ветвей. Меньшая часть ветвей входит в состав чревного сплетения, большая — в состав почечного сплетения — *почечная ветвь, r. renalis* (см. «Нервы почек»).

5. *Нижний грудной внутренностный нерв, n. splanchnicus thoracicus imus*, — непостоянная ветвь, берет начало от двенадцатого (иногда от одиннадцатого) грудного узла, следует по ходу малого внутренностного нерва и входит в состав почечного сплетения.

Все три внутренностных грудных нерва входят в состав сплетений, которые принимают участие в иннервации органов брюшной полости: желудка, печени, поджелудочной железы, кишки, селезенки и почек, а также кровеносных и лимфатических сосудов полости груди и живота.



1071. Нервы заднего средостения плода IX мес (фотография. Препарат Б. Смолкиной).

1 — верхний шейный симпатический узел; 2 — блуждающий нерв; 3 — подключичная артерия; 4 — диафрагмальный нерв; 5 — вилочковая железа; 6 — корень удаленного правого легкого; 7 — нервные ветви к перикарду; 8 — пищеводное сплетение; 9 — соединение между симпатическим стволом и ветвью блуждающего нерва; 10 — диафрагма; 11 — ветвь от блуждающего нерва к аортальному сплетению;

12 — малый внутренностный нерв; 13 — большой внутренностный нерв; 14 — ветви от большого внутренностного нерва к аорте; 15 — симпатические ветви к аорте; 16 — коллатеральный ствол и его ветви к аорте и корню легкого; 17 — ветви к дуге аорты; 18 — шейно-грудной узел; 19 — симпатический ствол; 20 — общая сонная артерия.

Поясничный (брюшной) отдел симпатического ствола

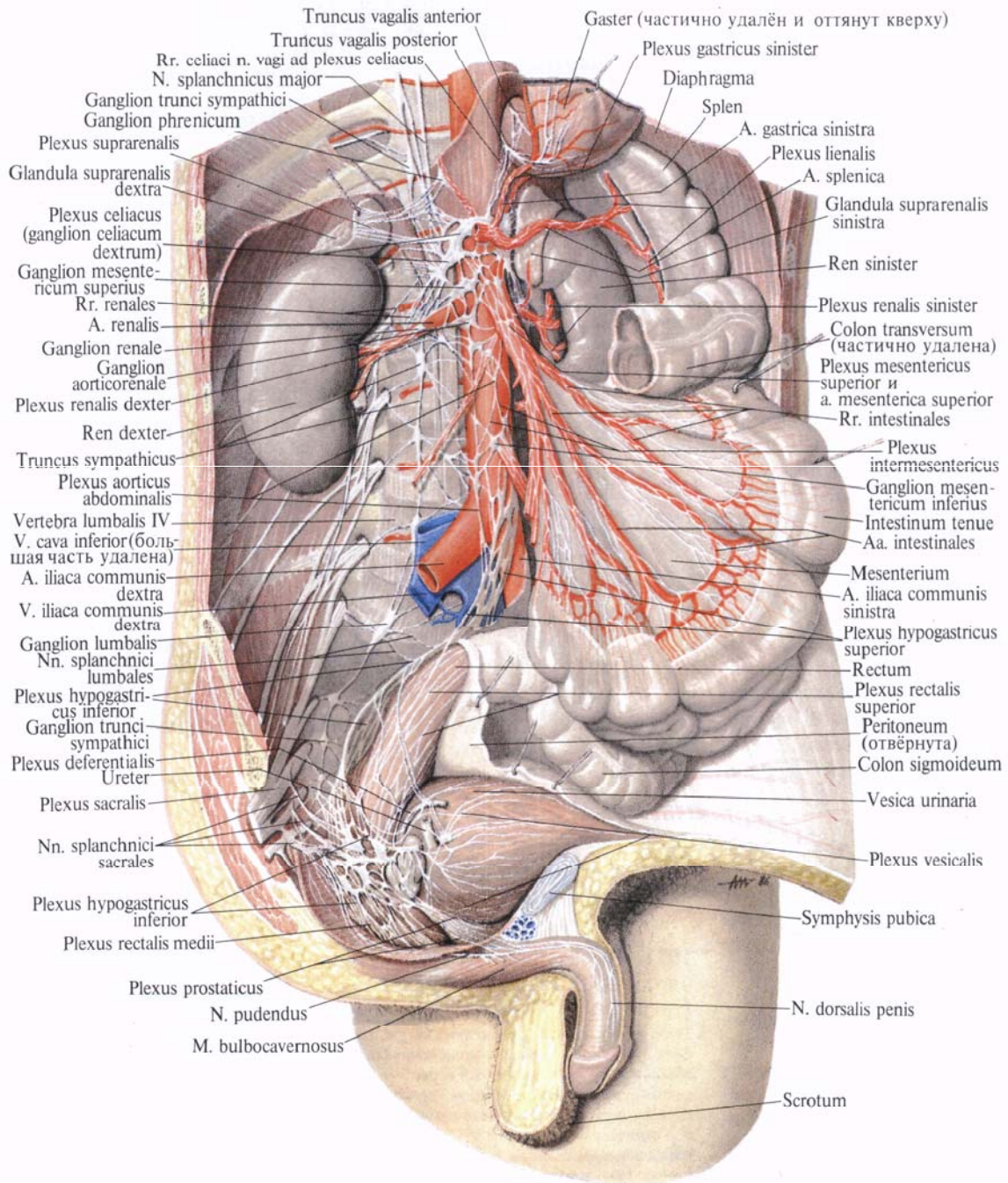
Поясничный (брюшной) отдел симпатического ствола (рис. 1072, 1073; см. рис. 1057, 1061) проходит в брюшную полость между пучками поясничной части диафрагмы и, располагаясь справа позади нижней полой вены, слева — у латеральной поверхности аорты и с обеих сторон — впереди поясничных сосудов, ложится на переднебоковую поверхность тел I—V по-

1072. Нервы и сплетения органов брюшной и тазовой полостей; вид спереди и немного справа (препарат Р. Синельникова). (Частично удалены брюшина, желудок, тонкая и толстая кишка; поджелудочная железа и правый мочеточник удалены полностью.)

ясничных позвонков. В пределах верхних 4 позвонков симпатический ствол располагается у внутреннего края большой поясничной мышцы, а в области V позвонка он залегает несколько латеральнее этого края.

На протяжении симпатических отделов между ними имеется несколько тонких поперечно идущих соединительных ветвей, которые связывают правый и левый симпатические стволы.

В поясничном отделе симпатического ствола имеется 3—5, чаще 4,



овально-удлиненной формы узлов, из которых наиболее крупным и сильно вытянутым является самый нижний. Он может переходить за линию мыса и своим нижним полюсом располагаться в пределах полости малого таза. Иногда в этом отделе симпатического ствола встречаются промежуточные узлы, расположенные на соединительных ветвях.

Ветви поясничной (брюшной) части симпатического ствола:

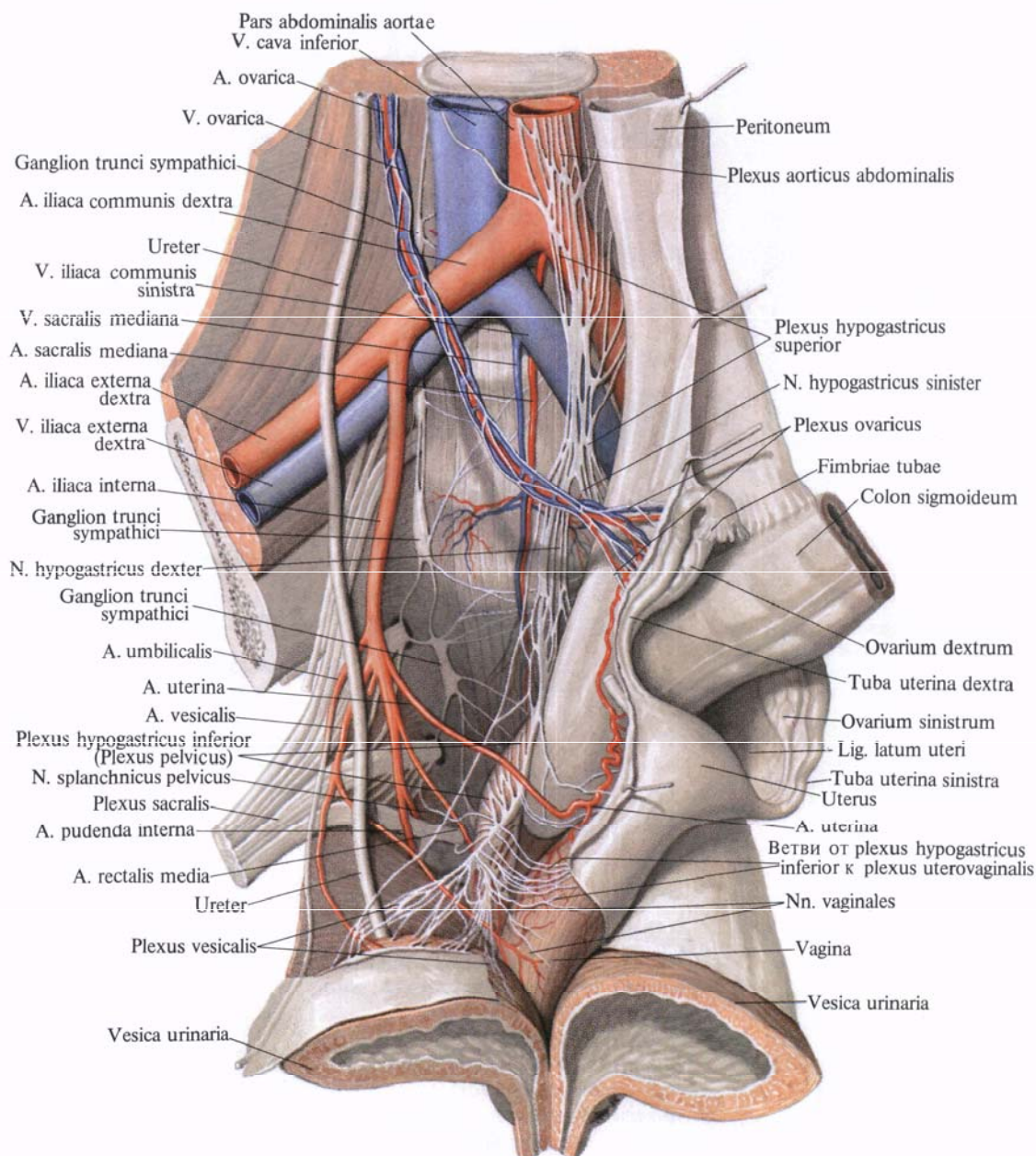
1073. Нервы и сплетения органов тазовой полости; вид спереди (препарат А. Журавлева).

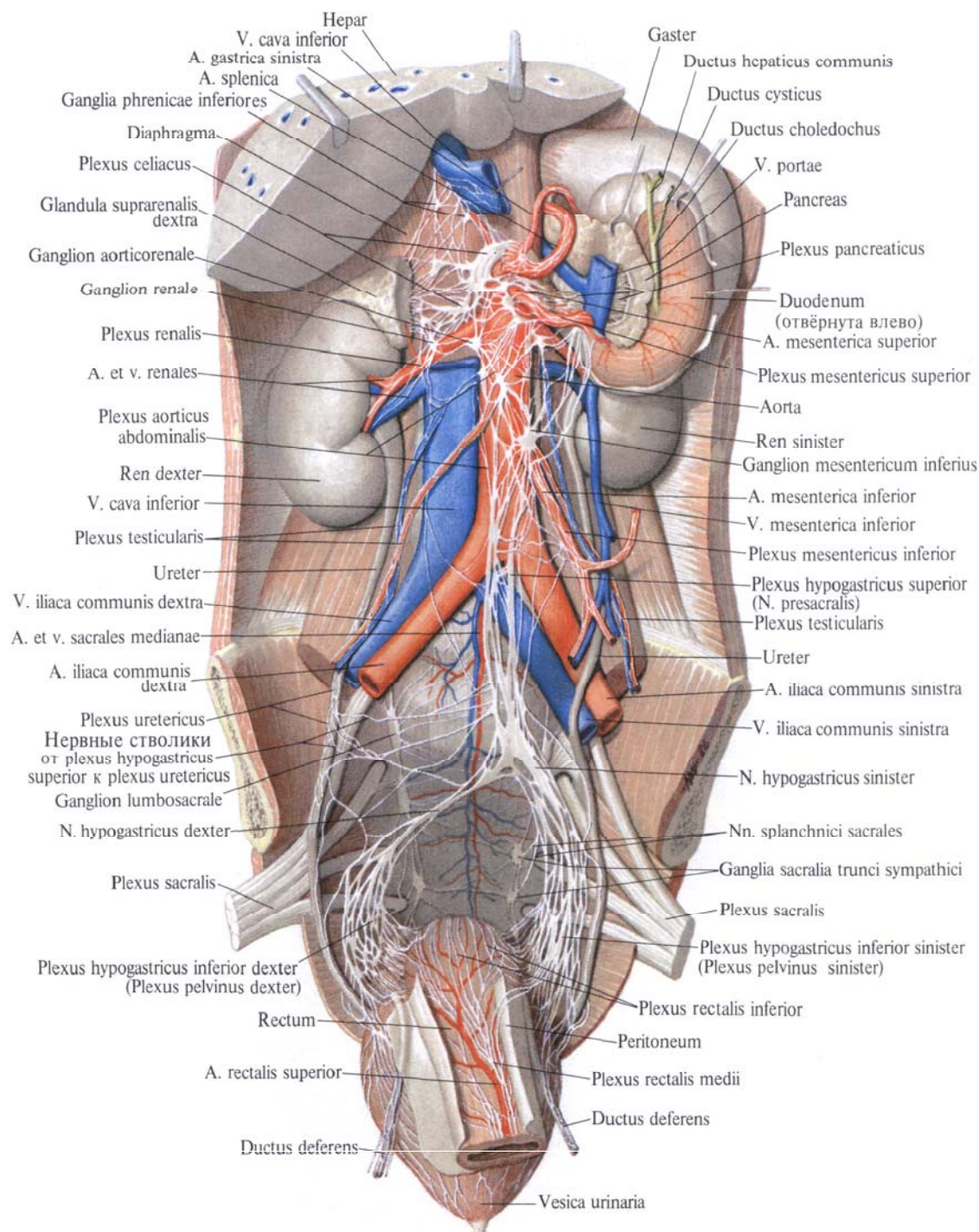
(Сигмовидная кишка и матка с придатками отведены влево; мочевой пузырь разрезан в сагиттальной плоскости.)

1. Белые соединительные ветви, *rr. communicantes albi* (см. рис. 1060), подходят к медиальному краю двух-трех верхних поясничных узлов симпатического ствола.

2. Серые соединительные ветви, *rr. communicantes grisei* (см. рис. 1061), отойдя от латерального края каждого узла, прободают большую поясничную мышцу и следуют к поясничным нервам.

3. Поясничные внутренностные нервы, *nn. splanchnici lumbales*, образу-





1074. Нервы и сплетения органов брюшной и тазовой полостей; вид спереди (препарат Р. Синельникова).
(Удалены брюшина, большая часть желудка, тонкой и толстой кишки, печени; желудок, двенадцатиперстная кишка и поджелудочная железа отведены влево; прямая кишка и мочевой пузырь оттянуты книзу.)

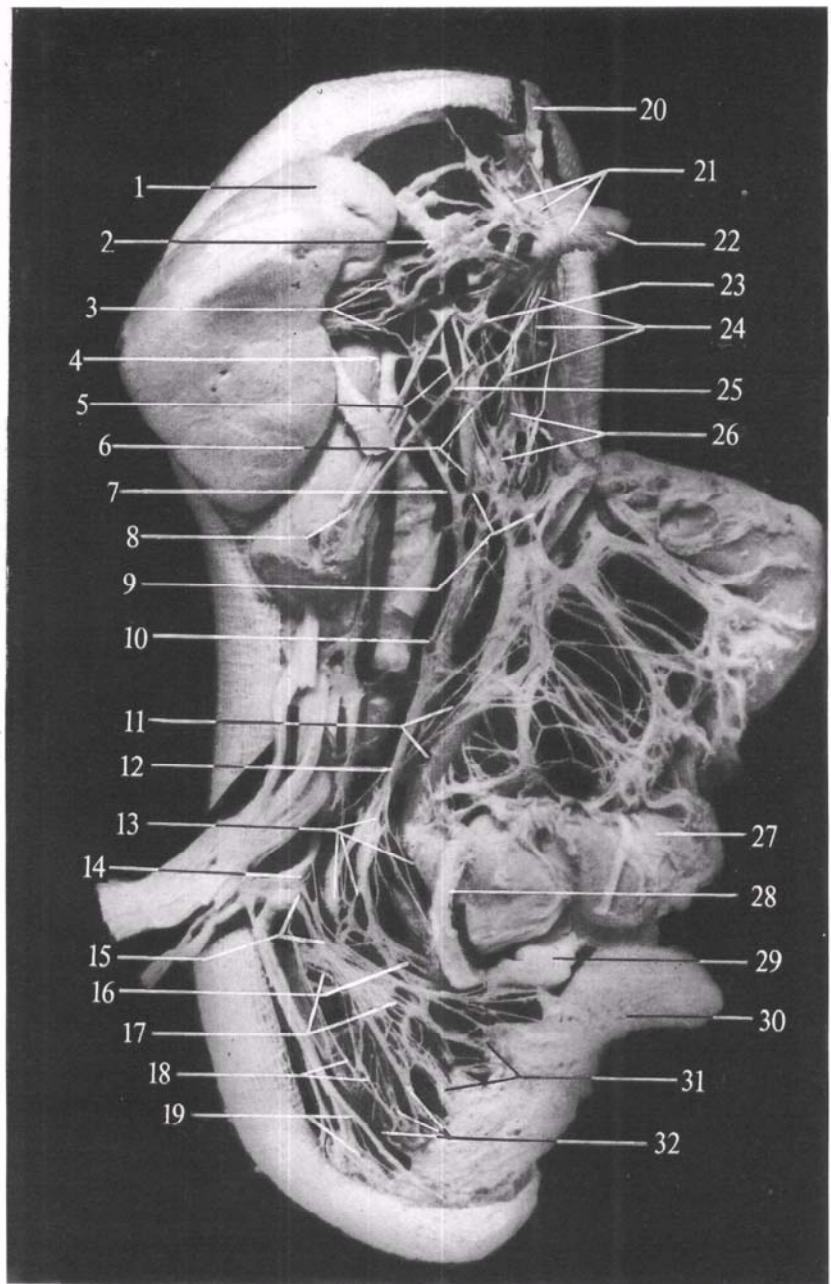
ются как предузловыми, так и послеузловыми волокнами (отростками клеток поясничных узлов симпатического ствола) и подходят к червунному сплетению и к другим сплетениям брюшной полости.

Брюшные вегетативные сплетения

В брюшной полости ветви грудного и поясничного отделов симпатического ствола, состоящие в большей степени из предузловых волокон, подходят к симпатическим узлам, лежащим впереди позвоночника, где предузловые волокна заканчиваются. Упомянутые ветви симпатического ствола, предпозвоночные узлы, соединяющие их нервы и ветви блуждающего нерва образуют вегетативные сплетения брюшной полости. Через эти сплетения к брюшным внутренностям проходят и симпатические, и парасимпатические, и чувствительные волокна, причем к органам подходят симпатические послеузловые, а парасимпатические — предузловые волокна.

Червунное сплетение, *plexus celiacus*, с заключенными в нем червунными узлами, *ganglia celiaca*, относится к самым крупным вегетативным сплетениям. Оно очень варьирует как по количеству подходящих к нему нервов и входящих в его состав вегетативных узлов, так и по форме своего мощного конгломерата (рис. 1074—1077; см. рис. 1067).

Червунное сплетение непарное, располагается по сторонам основания червунного ствола, распространяясь латерально почти до обоих надпочечников. Верхние участки сплетения связаны с грудным аортальным сплетением, *plexus aorticus thoracicus*, нижние — с верхним брыжеечным сплетением, *plexus mesentericus superior*.



1075. Брюшная и правая тазовая части вегетативной [автономной] нервной системы (препарат Е. Мельмана).

(Плод женского пола VII мес; удалена правая тазовая кость и окружающие ее мышцы; мочевого пузыря и другие органы таза отведены влево; сигмовидная кишка растянута; седалищный нерв отведен вправо.)

1 — правая почка; 2 — узел червунного сплетения; 3 — правое почечное сплетение; 4 —

симпатический ствол; 5 — правый аортально-почечный нерв; 6 — правое тельце брюшного аортального параганглия; 7 — ветвь от симпатического ствола к нижнему брыжеечному и верхнему подчревному сплетениям; 8 — правое яичниковое сплетение; 9 — нижнее брыжеечное сплетение; 10 — верхнее подчревное сплетение; 11 — связи между верхним подчревным и верхним прямокишечным сплетениями; 12 — нижний подчревный нерв; 13 — передние, средние и задние ветви нижнего подчревного сплетения; 14 — передняя ветвь третьего крестцового нерва; 15 — тазовые нервы; 16 — ветви от тазового сплетения к матке; 17 — узловатая пластинка тазового сплетения; 18 — тазовые мышечные нервы; 19 — ветви полового нерва к наружному сфинктеру заднего прохода; 20 — задний

блуждающий ствол; 21 — верхнее брыжеечное сплетение; 22 — верхняя брыжеечная артерия; 23 — нервный узел у основания верхней брыжеечной артерии; 24 — межбрыжеечное сплетение; 25 — нервный ствол к яичниковому сплетению; 26 — левое тельце брюшного аортального параганглия; 27 — сигмовидная кишка; 28 — правый мочеточник; 29 — маточная труба и яичник; 30 — мочевой пузырь; 31 — ветви от тазового сплетения к влагалищу; 32 — ветви нижнего прямокишечного сплетения.

Сплетение представляет собой скопление различной величины и формы чревных узлов, связанных между собой большим количеством различной длины и толщины соединительных ветвей. При концентрированной форме чревного сплетения в нем различают правый и левый чревные узлы. При других формах сплетения количество узлов значительно больше.

К чревному сплетению посылают свои ветви поясничные нервы: 1) большой грудной внутренностный нерв; 2) малый грудной внутренностный нерв; 3) блуждающий нерв (чревные ветви); 4) поясничные (первый и второй) узлы симпатического ствола; 5) грудное аортальное сплетение; 6) диафрагмальный нерв.

В образовании чревного сплетения в качестве парасимпатической его части принимают участие правый и левый блуждающие нервы. В состав чревного сплетения входит большая часть заднего блуждающего ствола, волокна которого проходят через сплетение транзитно.

От чревного сплетения во все стороны отходит множество нервных ветвей, участвующих в образовании вторичных сплетений; многие из них распространяются по стенке аорты, чревному стволу и его ветвям.

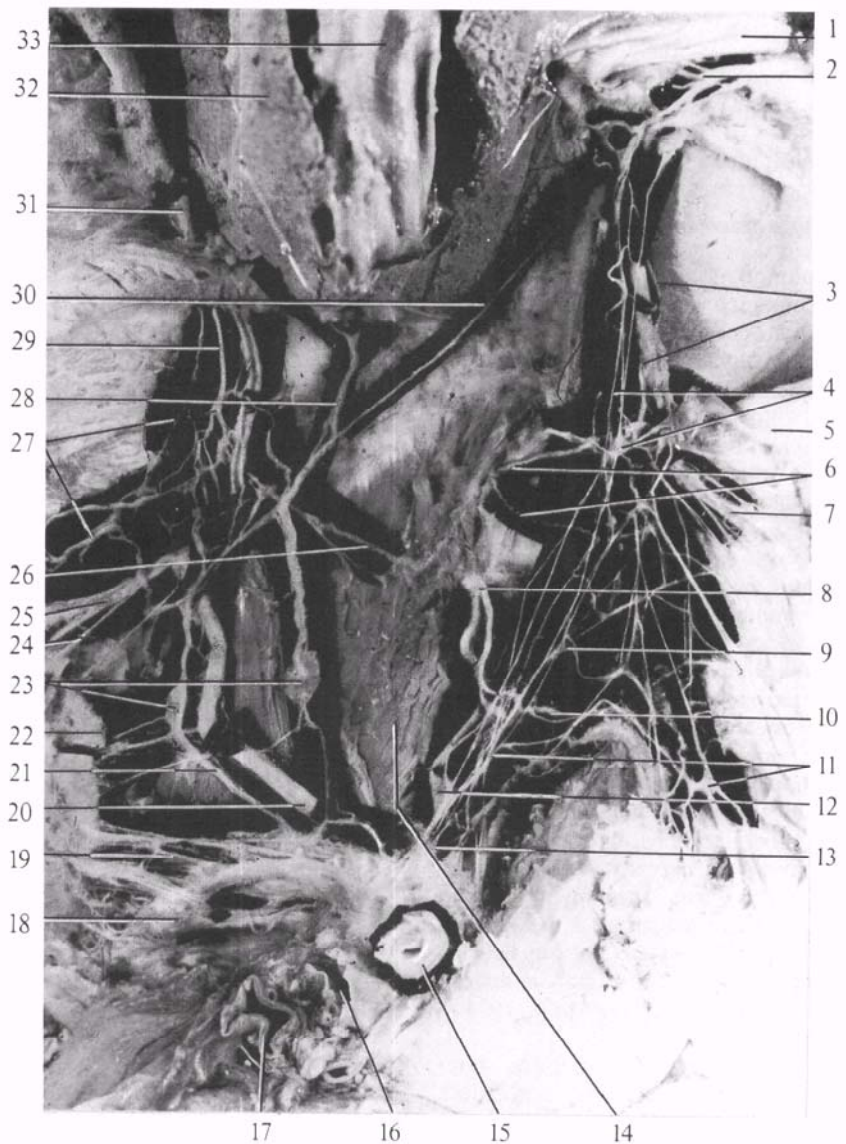
По ходу большинства этих ветвей и образуемых ими вторичных сплетений залегают нервные клетки. Одни из них образуют различной величины узлы, выступающие за пределы ветвей, другие рассеяны в виде отдельных внутриствольных нервных клеток.

С чревным сплетением связан ряд парных и непарных вегетативных сплетений.

Парные сплетения:

1. *Надпочечниковое сплетение, plexus suprarenalis* (см. рис. 1072). Большинство ветвей этого сплетения следует от близлежащих узлов чревного сплетения и сопровождает разветвления надпочечных артерий. Часть ветвей к нему отходит от печеночного сплетения и от малых грудных внутренностных нервов.

2. *Почечное сплетение, plexus renalis* (см. рис. 1072, 1074, 1075). В его образовании принимают участие не только *аортнопочечные узлы, ganglia aorticorenalia, почечные узлы, ganglia renalia*, и ветви чревного сплетения, но и ветви брюшного аортального сплетения, а также часть малого грудного внутренностного нерва и низ-



1076. Чревное и правое нижнее диафрагмальное сплетения (фотография). Препарат И. Шапиро).

(Малый сальник перерезан, печень оттянута кверху, желудок — влево.)

1 — воротная вена (перерезана); 2 — печеночное сплетение; 3 — ветви переднего блуждающего ствола к печени; 4 — ветви желудочного сплетения к печени; 5 — желудок; 6 — ветви переднего блуждающего ствола, вступающие в брюшную полость; 7 — левая желудочная артерия; 8 — задний блуждающий ствол; 9 — место соединения ветвей заднего блуждающего ствола с ветвями желудочного сплетения; 10 — ветвь заднего блуждающего ствола к желудку; 11 — желудочное сплетение; 12 — ветвь заднего блуждающего ствола к чревному сплетению; 13 — чревное сплетение; 14 — диафрагма; 15 — общая печеночная артерия (перерезана); 16 — воротная вена; 17 — общий

желчный проток (перерезан); 18 — узел чревного сплетения; 19 — ветви чревного сплетения к правому надпочечнику; 20 — правая нижняя диафрагмальная артерия; 21 — ветви чревного сплетения к диафрагме; 22 — правый надпочечник; 23 — узлы нижнего диафрагмального сплетения; 24 — ветви нижнего диафрагмального сплетения к надпочечнику; 25 — ветви нижней диафрагмальной артерии к надпочечнику; 26 — ветви правого диафрагмального нерва к поясничной части диафрагмы; 27 — ветвь сплетения правой нижней диафрагмальной артерии к задней поверхности печени; 28 — ветви нижнего диафрагмального сплетения к печени; 29 — диафрагмально-брюшная ветвь правого диафрагмального нерва; 30 — ветвь сплетения нижней диафрагмальной артерии к печеночному сплетению; 31 — правый диафрагмальный нерв; 32 — печень; 33 — нижняя полая вена (перерезана и оттянута кверху).

ший внутренностный нерв (см. «Нервы почек»).

3. *Яичковое сплетение, plexus testicularis* (см. рис. 1075, 1077). Образуется сплетением ветвями, отходящими от брюшного аортального и от почечного сплетений: у мужчин оно сопровождает яичковую артерию и по ней достигает яичка, у женщин — яичниковую артерию и получает название *яичникового сплетения, plexus ovaricus* (см. рис. 1074, 1102) (см. «Нервы матки»).

4. *Мочеточниковое сплетение, plexus uretericus* (см. рис. 1074, 1083). Залегает вокруг мочеточника, соединяясь сверху с ветвями почечного сплетения, а внизу с мочепузырным сплетением.

5. *Диафрагмальные узлы, ganglia phrenica* (см. рис. 1060, 1072, 1076), небольшие по величине, в количестве 2—3 залегают у места вхождения в диафрагму диафрагмального нерва. Ряд ветвей, отходящих от последнего, проникает в брюшную полость и соединяется с ветвями диафрагмальных узлов, поэтому их описывают как диафрагмальное сплетение, залегающее по ходу диафрагмальных артерий.

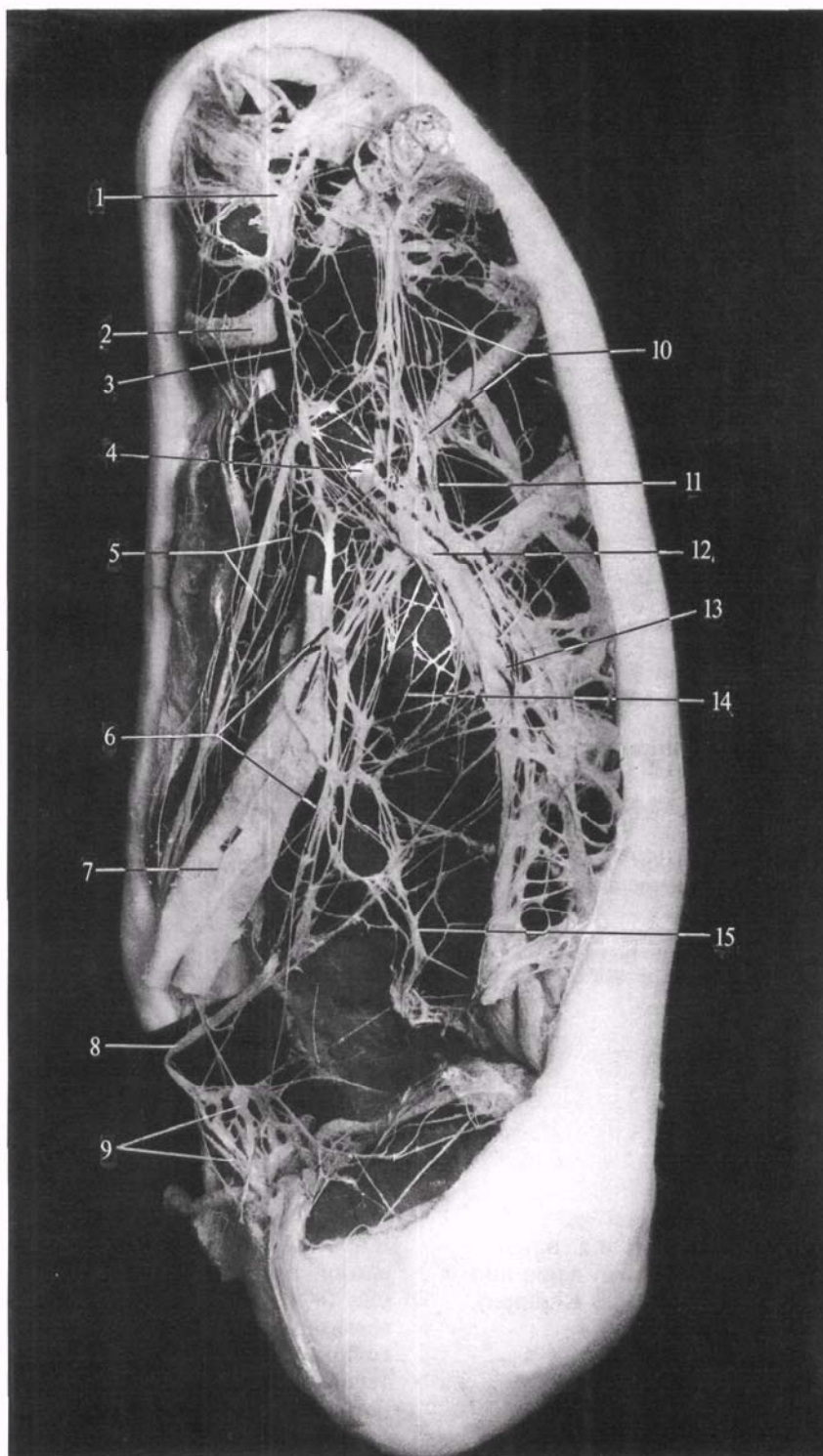
Ветви диафрагмального сплетения следуют к надпочечнику, нижней полой вене, а также входят в состав печеночного и желудочного сплетений.

Непарные сплетения:

1. *Печеночное сплетение, plexus hepaticus* (рис. 1078—1080; см. рис. 1076). Образуется главным образом нервами, отходящими от чревного сплетения. Кроме того, в нем принимают участие передний блуждающий ствол, а также ветви от диафрагмального сплетения (см. «Нервы печени»).

2. *Селезеночное сплетение, plexus lienalis* (рис. 1081; см. рис. 1072). В образовании сплетения принимают участие ветви чревного сплетения и заднего блуждающего ствола (см. «Нервы селезенки»).

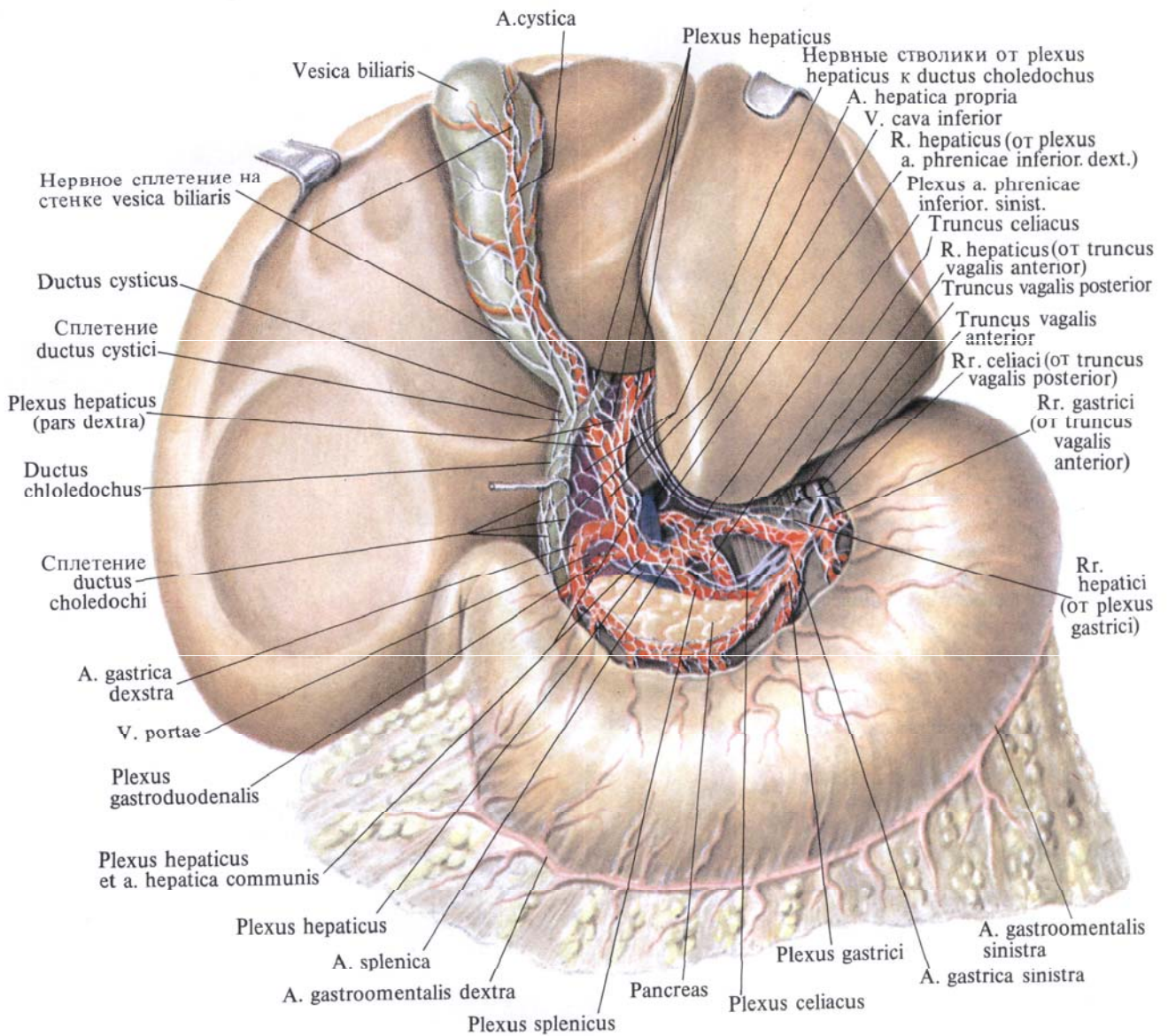
3. *Желудочное сплетение, plexus gastricus* (см. рис. 1077, 1078). Образуется ветвями чревного сплетения и блуждающих нервов. И те, и другие, соединяясь, следуют в виде сплетения по стенкам желудочных артерий, разветвляясь в области входа и малой кривизны желудка (см. «Нервы желудка»), а также по ходу желудочно-двенадцатиперстной артерии и ее ветвей (см. «Нервы желудка»).



1077. Брюшной отдел вегетативной нервной системы (фотография. Препарат Е. П. Мельмана).

1 — узел чревного сплетения; 2 — правая почечная артерия; 3 — аортально-почечный узел; 4 — брюшная часть аорты; 5 — яичковое сплетение; 6 — верхнее подчревное сплетение; 7 — правая

общая подвздошная артерия; 8 — правый подчревный нерв; 9 — газовое сплетение; 10 — межбрыжеечное сплетение; 11 — нижнее брыжеечное сплетение; 12 — нижняя брыжеечная артерия; 13 — верхняя прямокишечная артерия; 14 — связи верхнего подчревного с верхним прямокишечным сплетением; 15 — левый подчревный нерв.



1078. Нервы желудка, ворот печени и желчного пузыря; вид спереди (препарат И. Шапиро).

5. *Панкреатическое сплетение, plexus pancreaticus* (рис. 1082; см. рис. 1074). В состав сплетения входят ветви чревного, печеночного, верхнего брыжеечного и селезеночного сплетений, а также ветви левого почечного сплетения (см. «Нервы поджелудочной железы»).

Верхнее брыжеечное сплетение, plexus mesentericus superior (см. рис. 1072, 1074, 1075), мощное. В его образовании принимают участие ветви чревного сплетения и частично брюшное аортальное сплетение. Его главная масса располагается у начала верхней брыжеечной артерии. В этом месте залегают один-два больших *верхних брыжеечных узла, ganglia*

mesenterica superiora. Сопровождая разветвления верхней брыжеечной артерии, ветви сплетения достигают поджелудочной железы, тонкой и толстой кишки, образуя в стенке последней хорошо развитое *кишечное сплетение, plexus entericus* (см. «Нервы поджелудочной железы» и «Нервы кишечника»).

Нижнее брыжеечное сплетение, plexus mesentericus inferior (рис. 1083, 1084; см. рис. 1072, 1074, 1075), связано с предыдущим. Оно залегает вместе с одним-двумя небольшими *нижними брыжеечными узлами, ganglia mesenterica inferiora*, у корня нижней брыжеечной артерии. Сплетение своими довольно крупными петлями

окружает нижнюю брыжеечную артерию, переходит на ее ветви и по последним достигает левого отдела поперечной ободочной кишки, подходит к нисходящей и сигмовидной ободочной кишке. Спускаясь по верхней прямокишечной артерии, ветви нижнего брыжеечного сплетения подходят к стенке верхней части прямой кишки в виде верхних прямокишечных нервов, принимающих участие в образовании *верхнего прямокишечного сплетения, plexus rectalis superior*. Последнее имеет соединения со средними и нижними прямокишечными сплетениями (см. «Нервы кишечника»).

Между верхним и нижним брыжеечными сплетениями, слева от брюшной аорты, располагается *межбрыжеечное сплетение, plexus intermesentericus* (см. рис. 1077).

Брюшное аортальное сплетение, plexus aorticus abdominalis (рис. 1085; см. рис. 1061, 1073, 1074),— это относительно мощное, с различной величины петлями образование, залегает на передней и латеральных поверхностях брюшной аорты между верхней и нижней брыжеечными артериями. Вверху брюшное аортальное сплетение соединяется с чревным сплетением, с латеральных сторон — с обоими почечными сплетениями, внизу — с верхним подчревным сплетением, которое является его продолжением. На своем пути оно имеет связи с обоими яичковыми (яичниковыми) сплетениями (см. рис. 1077), а также с верхним брыжеечным и подвздошным сплетениями.

Верхнее подчревное сплетение, plexus hypogastricus superior (см. рис. 1083, 1085), лежит в пространстве, ограниченном вверху местом деления брюшной аорты на общие подвздошные артерии, по бокам — обоими подвздошными артериями, внизу — на 0,5—1,0 см ниже мыса. Оно представляет собой несколько уплотченную, довольно плотную, вытянутую сверху вниз нервную пластинку, где залегают различной формы и величины нервные узлы. В толще нервных стволов этого сплетения имеется множество внутривольных нервных клубков.

Ниже мыса, на уровне II—III крестцового позвонка, верхнее подчревное сплетение делится на два колена: более длинное правое, получающее название правого нижнего подчревного (тазового) сплетения, и более ко-

роткое левое — левое нижнее подчревное (тазовое) сплетение.

Верхнее подчревное сплетение получает ветви от нижнего брыжеечного сплетения, брюшного аортального сплетения, ветвей чревного сплетения и от нижних поясничных и первого крестцового узлов обоих симпатических стволов.

От верхнего подчревного сплетения отходят нервы к сплетениям, окружающим общие подвздошные артерии и вены: 1) *подвздошному сплетению, plexus iliacus* (см. рис. 1085), правому и левому, и 2) *бедренному сплетению, plexus femoralis*, правому и левому.

Крестцовый отдел симпатического ствола

Крестцовый отдел симпатического ствола (см. рис. 1040, 1057, 1058, 1072—1075) располагается на тазовой поверхности крестца, медиально от крестцовых отверстий. В нем имеется три-четыре продолговато-овальной формы узла, книзу постепенно уменьшающихся, — крестцовые узлы симпатического ствола и концевой непарный узел. Число и величина узлов варьируют.

Между обоими симпатическими стволами в поперечном направлении проходит на передней поверхности крестца ряд тонких нервов, которые связывают правый симпатический ствол с левым.

От крестцовых и непарного узлов симпатического ствола отходят соединительные и внутренностные ветви.

1. *Серые соединительные ветви, rr. communicantes grisei*, отходят от латеральной поверхности каждого узла и входят в состав передних ветвей крестцовых и копчикового нервов. Проходящие вниз послеузловые симпатические волокна достигают таким путем сосудов и мышц туловища и нижних конечностей, а также желез кожи и мышц волос.

2. *Крестцовые внутренностные нервы, nn. splanchnici sacrales*, отходят преимущественно от медиального края симпатических узлов и в составе сплетений малого таза достигают органов этой полости.

Вегетативные сплетения малого таза

Симпатические волокна, вступающие в малый таз в составе верхнего под-

чревного сплетения (продолжение брюшного аортального сплетения), а также возникшие в крестцовом отделе симпатического ствола, подходят к органам малого таза вместе с парасимпатическими и чувствительными волокнами, образуя сплетения малого таза.

Нижнее подчревное сплетение [тазовое сплетение], plexus hypogastricus inferior [plexus pelvinus] (см. рис. 1061, 1072—1075, 1077, 1083, 1084),— наиболее мощное из вегетативных сплетений таза. Оно является продолжением непарного верхнего подчревного сплетения, которое соединяется с нижним подчревным сплетением, получившим название *подчревного нерва, n. hypogastricus*.

Различают правое и левое нижнее подчревные сплетения, располагающиеся по сторонам прямой кишки, между нею и подчревными сосудами на поверхности диафрагмы таза.

Нижнее подчревное сплетение представляет собой пластинку, в которой имеется задняя (дорсальная) узкая часть, являющаяся продолжением верхнего подчревного сплетения, и передняя (вентральная) широкая часть ромбовидной формы. Вентральная часть сплетения располагается в пространстве, ограниченном снаружи передними ветвями второго и третьего крестцовых нервов; дорсально — участками фасции таза и париетального листка брюшины, которые соответствуют боковой периферии прямой кишки; изнутри и вентрально — боковой поверхностью семенных пузырьков у мужчин и боковой стенкой влагалища у женщин. В вентральной части, в меньшей степени в дорсальной, имеется множество нервных узлов различной величины и формы.

В нижнее подчревное сплетение входят:

нижние отделы верхнего подчревного сплетения, продолжением которого оно является;

крестцовые внутренностные нервы от узлов крестцовой части симпатического ствола (второго и третьего, реже от первого и четвертого);

тазовые внутренностные нервы [возбуждающие нервы], nn. splanchnici pelvici [nn. erigentes], в составе которых идут парасимпатические волокна (см. «Крестцовый отдел парасимпатической нервной системы»).

От нижнего подчревного сплетения отходит множество различных по

длине и толщине ветвей, которые принимают участие в образовании ряда более мелких вегетативных сплетений.

1. *Среднее прямокишечное сплетение, plexus rectalis medius* (см. рис. 1072, 1074, 1083), образуется за счет средних прямокишечных нервов, отходящих от нижних подчревных сплетений. Часть этих нервов сопровождает среднюю прямокишечную артерию, остальные следуют к верхнему и нижнему прямокишечным сплетениям (см. «Нервы кишечника»).

2. *Нижнее прямокишечное сплетение, plexus rectalis inferior* (см. рис. 1040, 1072, 1074, 1083), образуется ветвями нижних прямокишечных нервов, отходящих от половых нервов, а также ветвями от нижнего подчревного, среднего и верхнего прямокишечных сплетений (см. «Нервы кишечника»).

3. *Мочепузырное сплетение, plexus vesicalis* (см. рис. 1072, 1073, 1083), располагается по обеим сторонам мочевого пузыря в виде парного сплетения и представляет собой соединенные нервных узлов и ветвей:

1) верхние нервы мочевого пузыря направляются к верхним отделам мочевого пузыря и частично поднимаются по мочеточнику;


2) нижние нервы мочевого пузыря следуют к нижним отделам мочевого пузыря и к мочеточнику у места впадения его в пузырь.

Оба нерва, подойдя к мочеточникам, переходят в мочеточниковое сплетение (см. рис. 1074).

Мочепузырное сплетение имеет связи у мужчин со сплетением семявыносящего протока, предстательным и пещеристым сплетением, а у женщин — с маточно-влагалищным сплетением (см. «Нервы мочевого пузыря» и «Нервы матки»).

4. *Сплетение семявыносящего протока, plexus deferentialis* (см. рис. 1072) (только у мужчин), сопровождает семявыносящий проток. В образовании сплетения принимают участие ветви от нижнего подчревного и пузырного сплетений. По своему ходу сплетение посылает ветви к семенным пузырькам.

5. *Предстательное сплетение, plexus prostaticus* (см. рис. 1040, 1072) (только у мужчин), располагается на боковых и задненижней поверхностях предстательной железы; оно образуется ветвями от нижнего подчревного и пузырного сплетений. По ходу его



1079. Печеночное сплетение и нервы желчного пузыря; вид спереди (фотография. Препарат И. Шапиро).

1 — печень; 2 — круглая связка печени; 3 — пузырная артерия (левая ветвь); 4 — ворота печени; 5 — левая часть печеночного сплетения; 6 — левая печеночная артерия; 7 — сплетение печеночного протока; 8 — воротная вена; 9 — правая часть печеночного сплетения; 10 — ветви печеночного сплетения к желудку; 11 — правая желудочная артерия; 12 — ветви печеночного сплетения к печеночному и общему желчному протокам; 13 — печеночное сплетение; 14 — ветви печеночного сплетения к двенадцатиперстной кишке; 15 — двенадцатиперстная кишка; 16 — сплетение на передней поверхности общего желчного протока; 17 — печеночное сплетение (оттянуто вправо); 18 — нерв, залегающий с латеральной стороны пузырного протока; 19 — нерв, залегающий с медиальной стороны пузырного протока; 20 — нерв, соединяющий нервы, залегающие на

латеральной и медиальной периферии пузырного протока; 21 — нерв к пузырной артерии; 22 — желчный пузырь; 23 — нервное сплетение на стенке желчного пузыря.

ветвей включены небольшой величины нервные узелки. Ряд ветвей предстательного сплетения соединяется с ветвями сплетения семявыносящего протока, ряд их достигает стенки предстательной части мочеиспускательного канала.

6. *Нервы пещеристых тел полового члена, nn. cavernosi penis*, располагаются на тыльной поверхности полового члена, куда они направляются, пройдя через мочеполовую диафрагму. Нервы представляют собой продолжение ветвей предстательного сплетения и несколько ветвей от ventральных ветвей крестцовых нервов. На дорсальной поверхности полового члена нервы соединяются с ветвями дорсального нерва полового члена (от полового нерва) и посылают большой и малые нервы пещеристого тела, которые, прободая белочную оболочку полового члена, разветвляются в его пещеристых телах.

Пещеристое тело клитора иннервируют *нервы пещеристых тел клитора, nn. cavernosi clitoridis*, отходящие непосредственно от нижнего подчревного сплетения.

7. *Маточно-влагалищное сплетение, plexus uterovaginalis* (см. рис. 1073), залегает в околоматочной клетчатке; главная масса сплетения располагается по боковым поверхностям матки и влагалища в виде парного, правого и левого, сплетения, отдавая ряд довольно мощных *влагалищных нервов, nn. vaginales*. Сплетение представляет собой скопление различной величины и формы нервных узлов и ветвей. Последные, следуя по боковой поверхности матки, достигают нижних отделов яичникового сплетения (см. «Нервы матки»).

ПАРАСИМПАТИЧЕСКАЯ ЧАСТЬ ВЕГЕТАТИВНОЙ [АВТОНОМНОЙ] НЕРВНОЙ СИСТЕМЫ

В парасимпатической части автономной нервной системы, как и в симпатической, различают центральный (мозговой) и периферический (вне-мозговой) отделы (см. рис. 1057, 1059).

Центральный отдел представляет собой скопление клеток, залегающих в различных участках головного и спинного мозга, и делится на головную и крестцовую части.

Периферический отдел состоит из волокон, проходящих в составе ряда черепных и спинномозговых (крестцовых) нервов к перифери-



1080. Печеночное сплетение (фотография. Препарат И. Шапиро).

1 — печень; 2 — желчный пузырь; 3 — печеночное сплетение; 4 — сплетение задней поверхности общего желчного протока; 5 — двенадцатиперстная кишка; 6, 16 — ветви заднего печеночного сплетения на задней поверхности общего желчного протока; 7 — общий желчный проток; 8 — ветвь заднего печеночного сплетения к поджелудочной железе; 9 — поджелудочная железа; 10 — сосуд к правой доле печени от верхней брыжеечной артерии; 11 — нерв, соединяющий сплетение задней поверхности общего желчного протока с верхним брыжеечным сплетением; 12 — нервы, окружающие начальный отдел правой брыжеечной артерии; 13 — верхнее брыжеечное сплетение; 14 — брюшная аорта (вскрыта); 15 — печеночное сплетение; 17 — нерв печеночного сплетения; 18 — воротная вена; 19 — печеночное сплетение; 20 — ветвь печеночного сплетения, направляющаяся к печени по задней поверхности воротной вены.

ческим узлам (предузловые волокна); из периферических *концевых узлов, ganglia terminalia*, располагающихся вблизи органов,—это внестенные (экстрамуральные) узлы, или залегающих в стенках органов—это внутривенные (интрамуральные) узлы, отростки клеток которых направляются к исполнительным органам (послеузловые волокна). Парасимпатические волокна проходят внутри стволов III, VII, IX и X пар черепных нервов и в стволах крестцовых спинномозговых нервов.

К периферическим *экстрамуральным узлам* относят ресничный узел, крылонебный узел, ушной узел, поднижнечелюстной узел, подъязычный узел, а также ряд узлов вегетативных сплетений грудной полости и таза.

К периферическим *интрамуральным узлам* относят те многочисленные нервно-клеточные скопления, которые залегают в стенках внутренних органов.

Головной отдел парасимпатической нервной системы

Головной отдел парасимпатической нервной системы в свою очередь подразделяется на среднемозговую

часть, центр которой залегает на дне водопровода мозга, на уровне верхних холмиков крыши среднего мозга, и ромбовидную часть, центры которой располагаются в области моста и продолговатого мозга (см. рис. 1057, 1059).

К среднемозговой части этой системы относятся парасимпатические волокна глазодвигательного нерва (см. рис. 973, 975, 977, 1058, 1089).

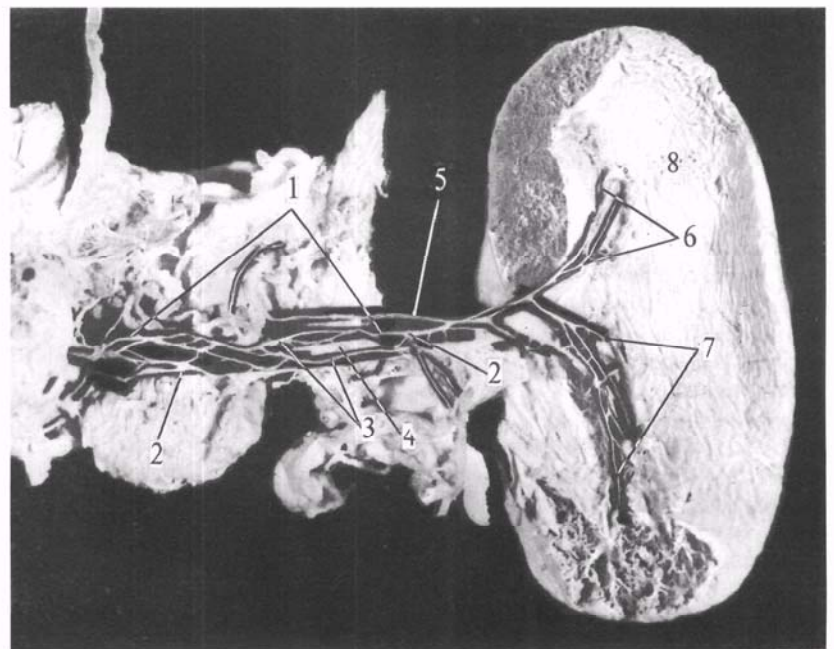
Предузловые нервные волокна, идущие в составе глазодвигательного

нерва, возникают от группы очень мелких клеток в добавочном (автономном) ядре глазодвигательного нерва.

В составе *глазодвигательного корешка, radix oculomotoria*, ресничного узла они входят в ресничный узел, на клетках которого заканчиваются; послеузловые волокна проходят в *коротких ресничных нервах, nn. ciliares breves*, и направляются к сфинктеру зрачка и к ресничной мышце.

1081. Селезеночное сплетение (фотография. Препарат Л. Терновой).

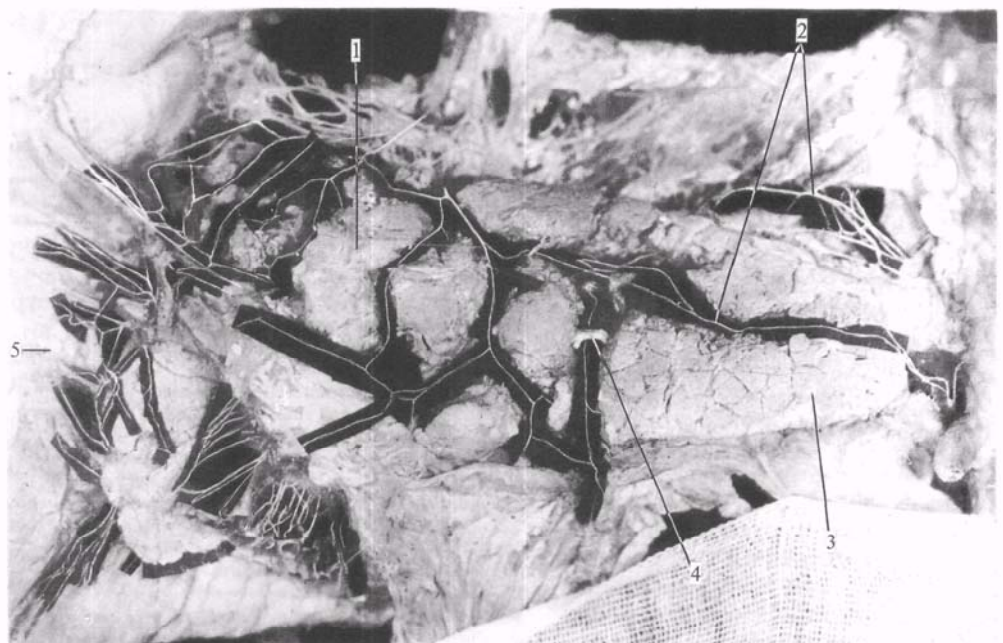
1 — селезеночное сплетение; 2 — узловые утолщения в местах соединения нервов; 3 — основные стволы сплетения; 4 — селезеночная артерия; 5 — коллатеральная нервная ветвь; 6 — верхнее зональное сплетение; 7 — нижнее зональное сплетение; 8 — селезенка.



1082. Нервы поджелудочной железы и двенадцатиперстной кишки (фотография. Препарат П. Евдокимова).

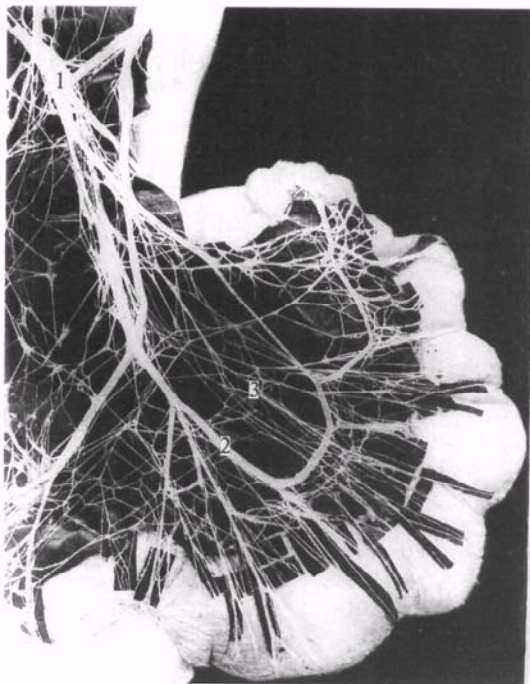
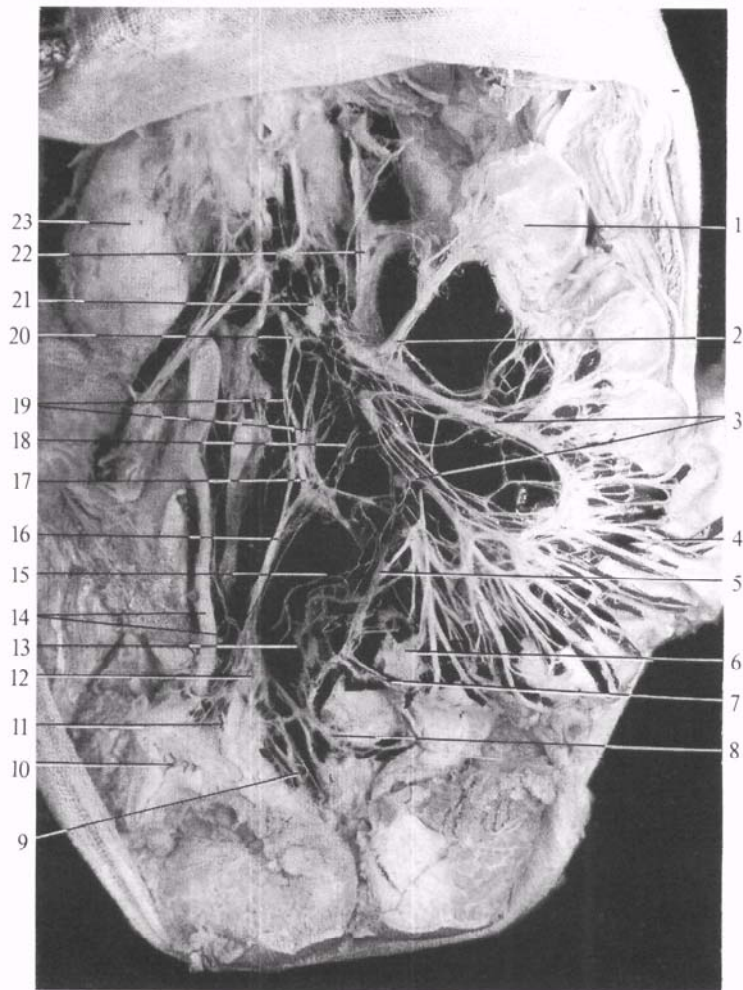
(Передняя поверхность поджелудочной железы и двенадцатиперстной кишки; переднее сплетение поджелудочной железы.)

1 — головка поджелудочной железы; 2 — селезеночное сплетение; 3 — хвост поджелудочной железы; 4 — проток поджелудочной железы; 5 — шиходящая часть двенадцатиперстной кишки.



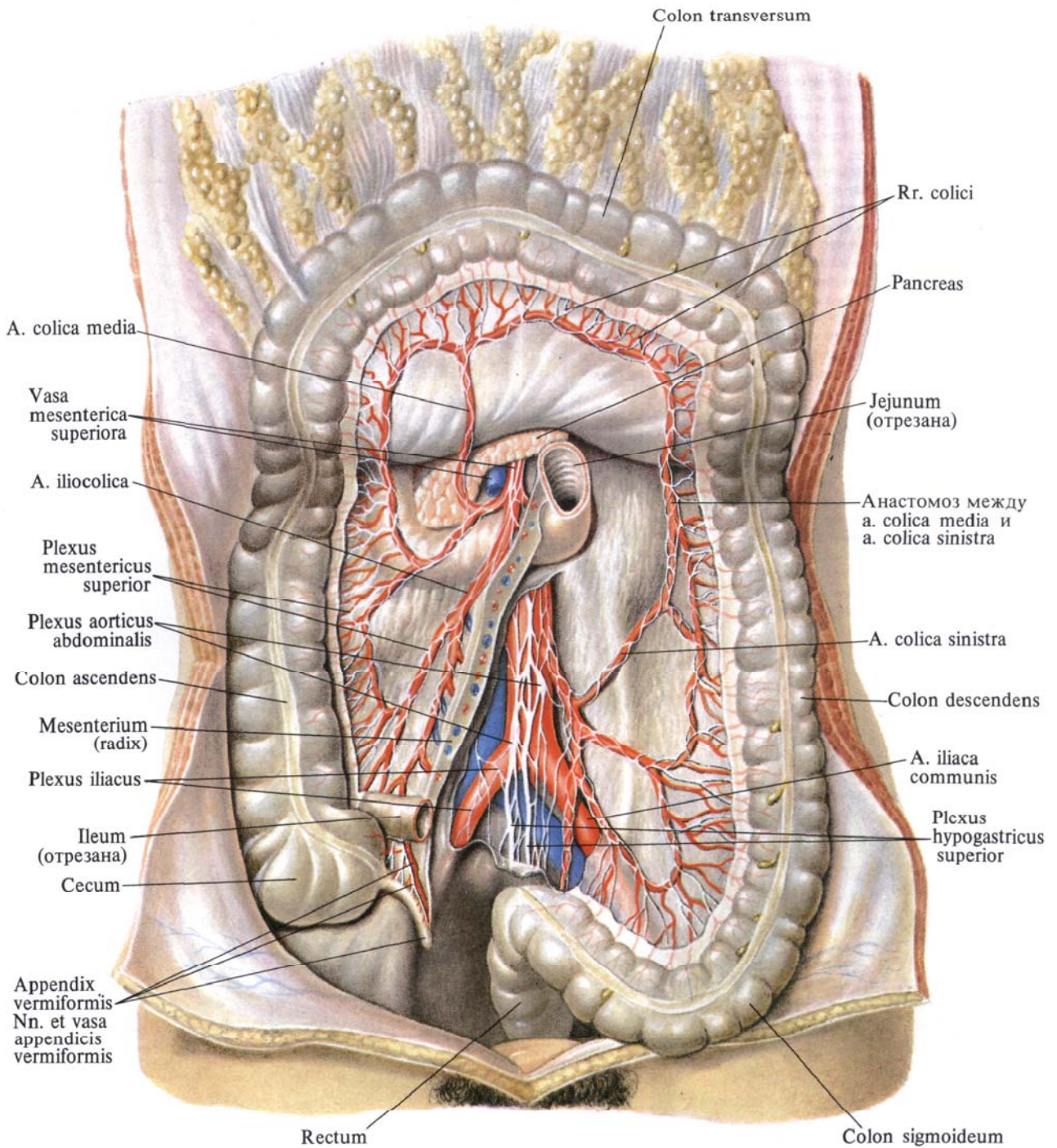
1083. Нижнее брыжеечное, брюшное аортальное, верхнее подчревное и нижнее подчревное сплетения у ребенка 3 лет (фотография. Препарат Б. Смолкиной).

1 — нисходящая ободочная кишка; 2 — левая ободочная артерия с сопровождающими ее нервами; 3 — сигмовидные артерии и вены с сопровождающими их нервными сплетениями; 4 — сигмовидная ободочная кишка с входящими в ее стенку сосудами и нервами; 5 — верхние прямокишечные артерии и вена, окруженные одноименным нервным сплетением; 6 — прямая кишка; 7 — сосудистые и нервные ветви, идущие в стенку верхней части прямой кишки; 8, 9 — нервные ветви, идущие в среднюю и нижнюю части прямой кишки от вентральной части нижнего подчревного сплетения; 10 — полость правой половины мочевого пузыря; 11 — мочепузырное сплетение; 12 — вентральная часть правого нижнего подчревного сплетения; 13 — соединительная ветвь между вентральной частью нижнего подчревного сплетения и верхним прямокишечным сплетением; 14 — мочеточник и нервы, идущие к нему от нижнего подчревного сплетения; 15 — ветвь, соединяющая вентральную часть нижнего подчревного сплетения с верхним прямокишечным и сигмовидным сплетениями; 16 — правый подчревный нерв; 17 — верхнее подчревное сплетение; 18 — ветви, соединяющие дорсальную часть верхнего подчревного сплетения с пояснично-крестцовым и нижним брыжеечным сплетениями; 19 — брюшное аортальное сплетение; 20 — нижнее брыжеечное сплетение; 21 — нижняя брыжеечная артерия; 22 — нижняя брыжеечная вена, окруженная нервами; 23 — правая почка.



1084. Нервное сплетение сигмовидной кишки (фотография. Препарат Е. Мельмана). (Сигмовидная кишка растянута.)

1 — нижнее брыжеечное сплетение; 2 — сигмовидная артерия; 3 — сигмовидное сплетение.



1085. Нервы и сосуды толстой кишки; вид спереди.

К ромбовидной части системы (см. рис. 1058, 1060) относятся:

- 1) парасимпатические (секреторные) волокна лицевого нерва;
- 2) парасимпатические (секреторные) волокна языкоглоточного нерва;
- 3) парасимпатические волокна блуждающего нерва.

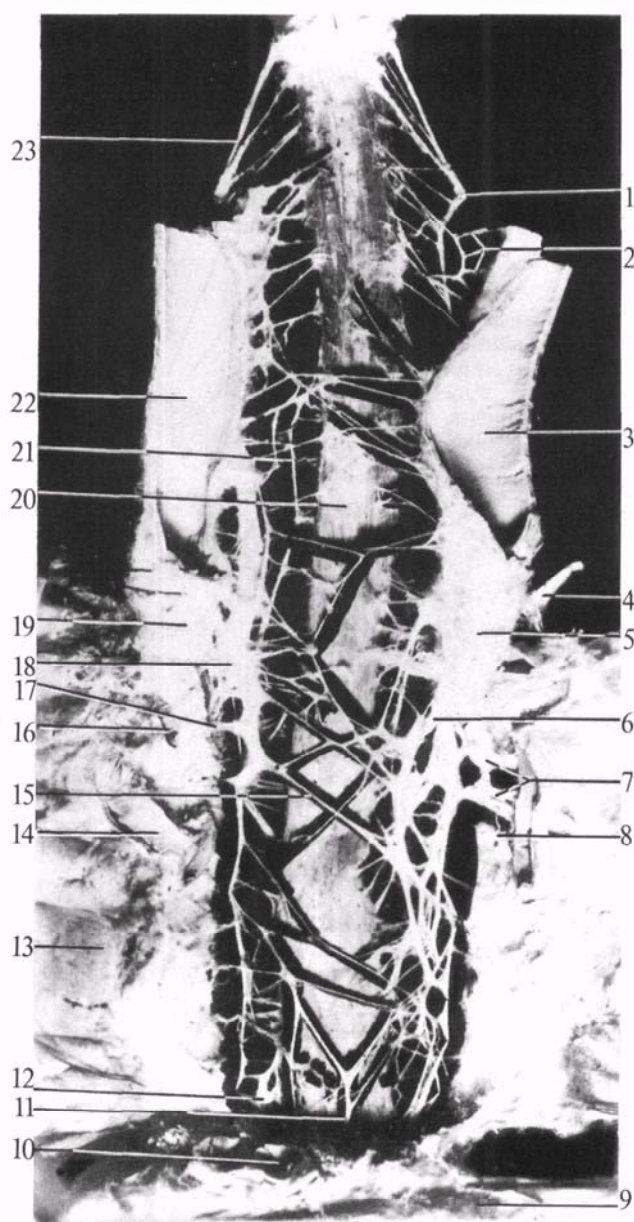
Все парасимпатические (секреторные) волокна лицевого нерва принадлежат промежуточному нерву (см. рис. 974, 1058, 1060), возникают в клетках верхнего слюноотделительного ядра и следуют в виде предузловых волокон в двух направлениях:

1) в составе большого каменистого нерва они вступают в крылонебный узел. Часть послеузловых волокон этого узла входит в скуловой нерв и через соединительную ветвь направляется в слезный нерв, достигая слезной железы. Другая часть входит в состав носовых и небных нервов и по ним достигает желез слизистой оболочки полости носа и неба;

2) в составе барабанной струны волокна поступают в язычный нерв (см. «Тройничный нерв»), откуда выходят в поднижнечелюстной и подъязычный узлы. Послеузловые волокна достигают поднижнечелюстной и подъязычной желез, передней язычной железы и желез слизистой оболочки дна полости рта.

Парасимпатические (секреторные) волокна языкоглоточного нерва (см. рис. 974, 1058, 1060) возникают в клетках нижнего слюноотделительного ядра, расположенного в продолговатом мозге, и в виде предузловых волокон следуют через барабанный нерв, барабанное сплетение и малый каменистый нерв и достигают клеток ушного узла, где они переключаются. Отсюда послеузловые волокна через соединительные ветви между ушным узлом и ушно-височным нервом входят в ствол последнего, достигая по его ветвям околоушной железы. Кроме того, послеузловые волокна достигают слизистой оболочки щек и губ, а также зева и корня языка.

Парасимпатические волокна блуждающего нерва (рис. 1086; см. рис. 1057, 1059) возникают в клетках заднего ядра блуждающего нерва, направляются как предузловые волокна в стволе блуждающего нерва и его ветвей до нервных клеток, залегающих в стволе самого блуждающего нерва и в экстра-интрамуральных узлах органов шеи, груди и живота.

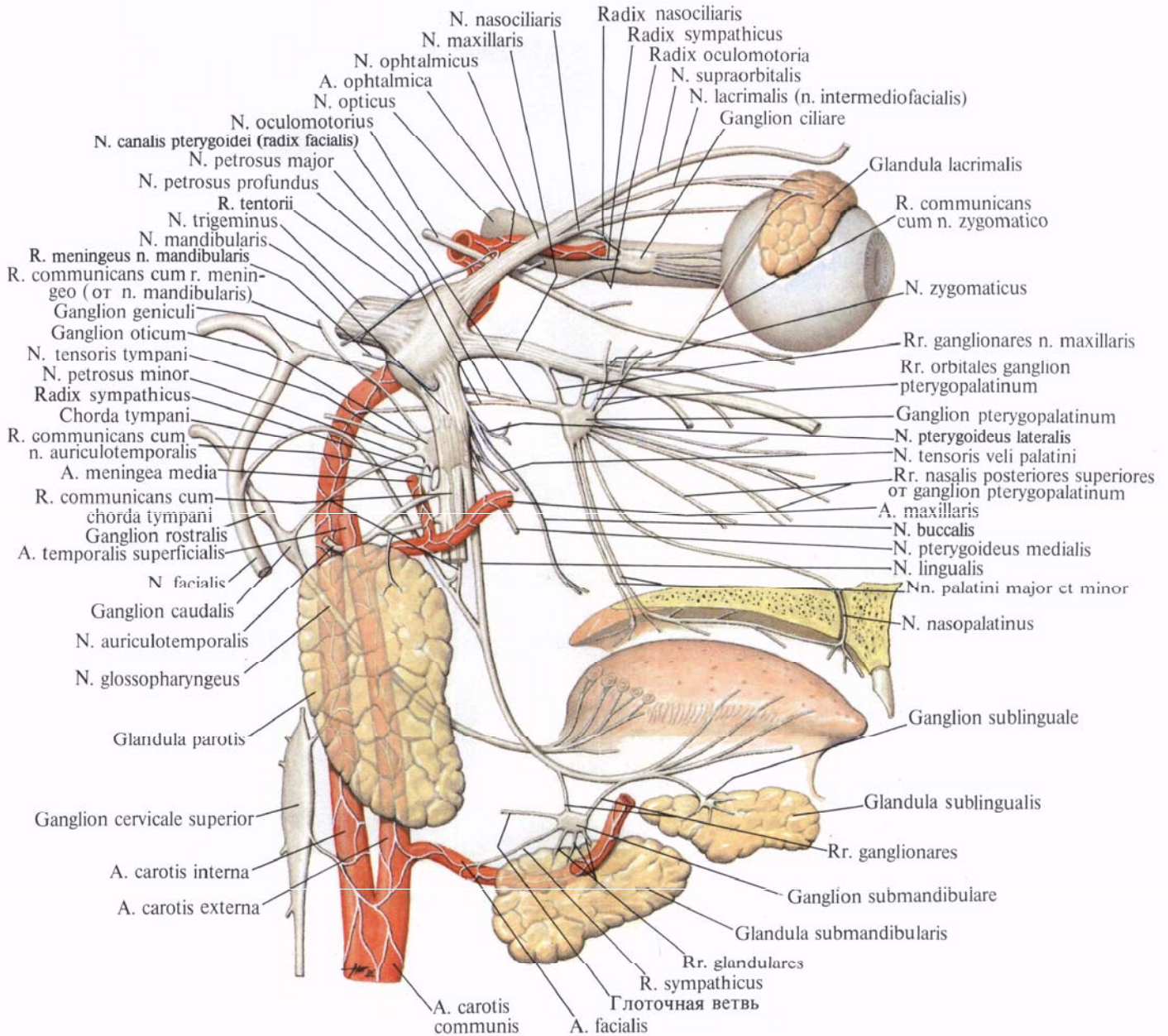


1086. Нервы заднего средостения (фотография. Препарат К. Березовского).

(Сердце удалено; трахея рассечена продольно, ее части оттянуты в стороны.)

1 — левый возвратный гортанный нерв; 2 — левые трахеальные нервные ветви; 3 — левая половина трахеи; 4, 6 — левый блуждающий нерв; 5 — левый главный бронх; 7 — бронхиальные (нервные) ветви; 8 — левая легочная вена; 9 — диафрагма; 10 — отверстие нижней полой вены; 11 — соединительные ветви переднего ствола блуждающих нервов; 12 — соединительные ветви заднего ствола блуждающих нервов; 13 — правое легкое; 14 — правая легочная вена; 15 — соединительные ветви переднего пищевода сплетения; 16 — правая легочная

артерия; 17 — бронхиальные (нервные) ветви; 18 — правый блуждающий нерв; 19 — правый главный бронх; 20 — пищевод; 21 — пищеводное сплетение; 22 — правая половина трахеи; 23 — правый возвратный гортанный нерв.



1087. Вегетативные узлы головы (полусхематично).

В этих узлах они заканчиваются, и послеузловые волокна направляются к органам.

Парасимпатические узлы головы

Вегетативные узлы головы (рис. 1087) являются частью вегетативной (автономной) нервной системы. Они состоят из клеток, принадлежащих преимущественно парасимпатической части нервной системы; располагаются по ходу ветвей тройничного нерва и связаны с ними соединительными ветвями. К вегетативным узлам головы подходят чувствительные, парасимпатические и симпатические нервы, которые называются корешками.

Волокна парасимпатического корешка заканчиваются на клетках данных узлов. Послеузловые волокна этих клеток вместе с чувствительными и симпатическими волокнами образуют периферические ветви этих узлов.

I. Ресничный узел, *ganglion ciliare* (рис. 1088; см. рис. 873—974), вытянутой формы, слегка уплощен, располагается в глубине глазницы между латеральной прямой мышцей глаза и зрительным нервом в толще жировой клетчатки, окружающей глазное яблоко.

Корешки ресничного узла:

1) *носоресничный корешок, radix nasociliaris* (чувствительный), от глазного нерва;

2) *глазодвигательный корешок, radix oculomotoria* (парасимпатический), от глазодвигательного нерва;

3) *симпатический корешок к ресничному узлу, radix sympathicus*, от внутреннего сонного сплетения.

Из переднего края ресничного узла выходят *короткие ресничные нервы, nn. ciliares breves*, всего 15—20. Они направляются вперед, к задней поверхности глазного яблока. Здесь они соединяются с длинными ресничными нервами от носоресничного нерва, вместе с ними прободают белочную оболочку, проникая между нею и сосудистой оболочкой. Длинные и короткие ресничные нервы иннервируют оболочки глазного яблока, роговицу и мышцы, причем парасимпатические волокна иннервируют ресничную мышцу и сфинктер зрачка, а к дилатору зрачка подходят симпатические волокна от внутреннего сонного сплетения.

II. Крылонебный узел, *ganglion pterygopalatinum* (см. рис. 969, 973—975, 979, 1087), имеет треугольную форму и залегает в жировой клетчатке, выполняющей крыловидно-небную ямку.

Корешки крылонебного узла:

1) чувствительный корешок — *узловые ветви, rr. ganglionares*, от верхнечелюстного нерва;

2) парасимпатический корешок — *большой каменистый нерв, n. petrosus major* (лицевой корешок), — ветвь лицевого нерва (волокна промежуточного нерва);

3) симпатический корешок — *глубокий каменистый нерв, n. petrosus profundus*, — ветвь внутреннего сонного сплетения.

Два последних нерва подходят к крылонебному узлу сзади, проникая в крыловидно-небную ямку через крыловидный канал, где, сливаясь, образуют *нерв крыловидного канала, n. canalis pterygoidei*.

Ветви, отходящие от крылонебного узла:

1. *Глазничные ветви, rr. orbitales*, всего 2—4, проходят через нижнюю глазничную щель в глазницу и, направляясь вверх и кзади, принимают участие в иннервации слизистой оболочки клиновидной пазухи и задних ячеек решетчатой кости.

2. *Верхние задние носовые ветви, rr. nasales posteriores superiores*, всего 10—15, выходят из крыловидно-небной ямки через клиновидно-небное отверстие, проникают в полость носа и здесь получают названия с учетом топографии:

1) *латеральные верхние задние носовые ветви, rr. nasales posteriores superiores laterales* (см. рис. 980), иннервируют слизистую оболочку задних отделов верхней и средней носовых раковин и соответствующую область верхнего и среднего носовых ходов;

2) *медиальные верхние задние носовые ветви, rr. nasales posteriores superiores mediales*, иннервируют слизистую оболочку верхней части слизистой оболочки перегородки носа;

3) *носонебный нерв, n. nasopalatinus*, направляется кпереди и книзу, залегая между надкостницей сошника и слизистой оболочкой этой области; достигнув резцового канала, проходит через него, заканчиваясь в слизистой оболочке передней части неба (см. рис. 980);

4) *глоточная ветвь, r. pharyngeus* (см. рис. 980), направляется несколь-

ко книзу и кзади, заканчиваясь в слизистой оболочке верхнелатеральной поверхности хоан и боковой поверхности глотки в области глоточного отверстия слуховой трубы.

3. *Небные нервы* проходят через большой небный канал и большое и малые небные отверстия к слизистой оболочке носа и неба. Они отдают две ветви:

1) *большой небный нерв, n. palatinus major* (см. рис. 979), выходит через большое небное отверстие и иннервирует слизистую оболочку мягкого и твердого неба и десну верхней челюсти. Концевые его ветви соединяются с носонебным нервом. Проходя в большом небном канале, большой небный нерв отдает *задние нижние носовые ветви, rr. nasales posteriores inferiores*, которые иннервируют слизистую оболочку среднего и нижнего носовых ходов, нижней носовой раковины и верхнечелюстной пазухи;

2) *малые небные нервы, nn. palatini minores*, выходят через малые небные отверстия и иннервируют слизистую оболочку мягкого неба и миндалину.

Кроме указанных ветвей, отходящих от крылонебного узла, следует учитывать послеузловые волокна, которые переходят в слезный нерв и в его составе достигают слезной железы, иннервируя ее (см. «Глазной нерв»).

III. Ушной узел, *ganglion oticum* (см. рис. 973, 979, 1087), овальный, располагается на внутренней поверхности нижнечелюстного нерва, у места его выхода из овального отверстия.

Корешки узла:

1) чувствительный корешок отходит от нижнечелюстного нерва;

2) парасимпатический корешок — *малый каменистый нерв, n. petrosus minor*, — ветвь языкоглоточного нерва;

3) симпатический корешок — ветвь среднего менингеального сплетения (вокруг средней менингеальной артерии).

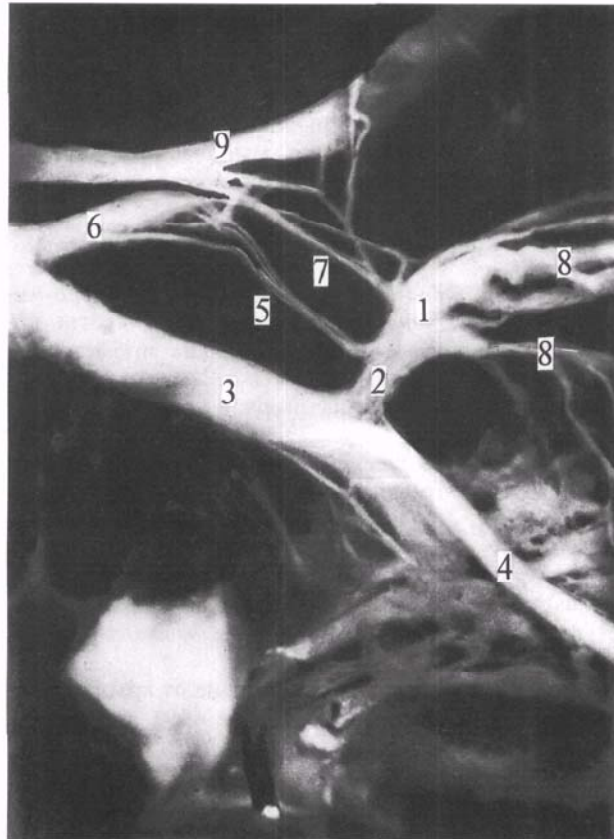
Ветви, отходящие от ушного узла:

1. *Соединительная ветвь с ушно-височным нервом, r. communicans cum n. auriculotemporalis*, в составе которой идут послеузловые волокна к околоушной железе.

2. *Соединительная ветвь с менингеальной ветвью нижнечелюстного нерва, r. communicans cum ramo meningeo n. mandibularis*, идущая к твердой оболочке головного мозга вместе с менингеальной ветвью нижнечелю-

1088. Ресничный узел
(фотография. Препарат
А. Цыбулькина).

1—ресничный узел; 2—глазодвигательный корешок; 3—нижняя ветвь глазодвигательного нерва; 4—ветвь к нижней косой мышце глаза; 5—дополнительный глазодвигательный корешок; 6—верхняя ветвь глазодвигательного нерва; 7—носоресничный корешок; 8—короткие ресничные нервы; 9—носоресничный нерв.



люстного нерва и иннервирующая со- суды твердой оболочки головного мозга.

3. *Соединительная ветвь с барабанной струной, r. communicans cum chorda tympani.*

IV. Поднижнечелюстной узел, ganglion submandibulare (рис. 1089; см. рис. 973, 976, 1087), овальный, слегка уплощен, лежит под язычным нервом над поднижнечелюстной железой.

Корешки, входящие в его состав:

1) чувствительный корешок—уз- ловые ветви язычного нерва;

2) парасимпатический корешок— волокна от барабанной струны, под- ходящие к узлу в составе узловых ветвей язычного нерва;

3) симпатический корешок—*ветвь к поднижнечелюстному узлу, r. sympatheticus ad ganglion submandibulare*,— ветвь от сплетения вокруг лицевой артерии.

Ветви, отходящие от поднижне- челюстного узла:

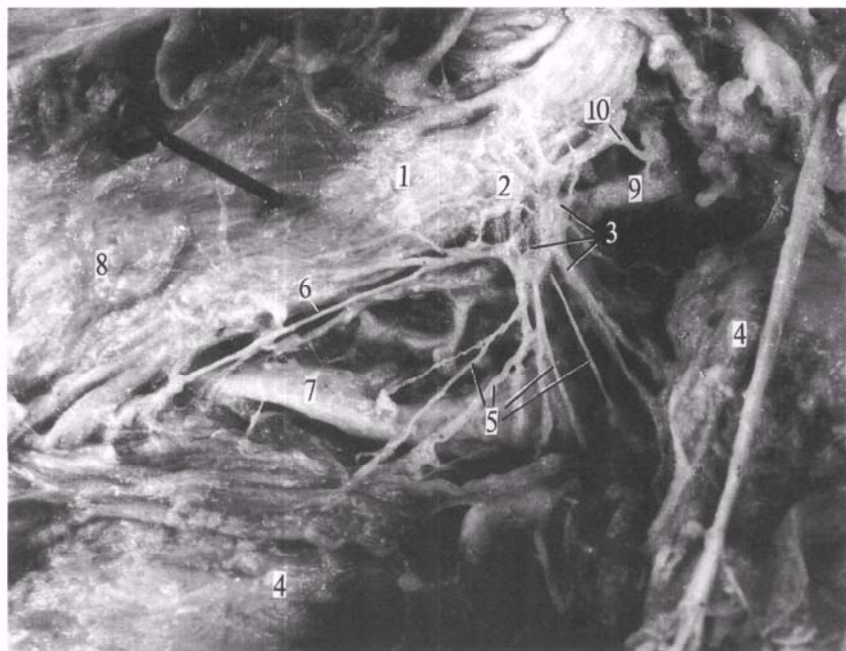
1. *Железистые ветви, rr. glandu- lares*, отходят от нижнего края узла, иннервируют поднижнечелюстную железу и ее проток.

2. *Соединительные ветви с языч- ным нервом, rr. communicantes cum n. linguali*, идущие от переднего края узла к язычному нерву и вместе с ним вступающие в толщу языка, где закан- чиваются в его слизистой оболочке.

3. Ветви, отходящие от поднижне- челюстного узла и соединяющие его с нервно-узловой цепочкой, которая посылает ветви к поднижнечелюстной и подъязычной железам, а также к подъязычному узлу.

V. Подъязычный узел, ganglion sublinguale (см. рис. 973, 976, 1087),— наименьший из всех вегетативных уз- лов головы, залегает на наружной по- верхности подъязычной железы.

Нервные корешки подъязыч- ного узла те же, что и поднижне- челюстного узла. В него входят подъ-



1089. Поднижнечелюстной узел
(фотография. Препарат
А. Цыбулькина).

1—язычный нерв; 2—узловые ветви язычного нерва; 3—поднижнечелюстной узел; 4— поднижнечелюстная слюнная железа; 5—ветви

поднижнечелюстного узла к поднижнечелюстной железе; 6—ветви поднижнечелюстного узла к подъязычной железе; 7—проток поднижнечелюстной железы; 8—подъязычная слюнная железа; 9—язычная артерия; 10— глоточная ветвь язычного нерва.

язычный нерв и ряд других мелких ветвей от язычного нерва.

Ветви, отходящие от подъязычного узла, направляются к подъязычной железе.

Крестцовый отдел парасимпатической нервной системы

Центр крестцового отдела парасимпатической нервной системы (см. рис. 1057, 1059) залегает в сером веществе спинного мозга в области мозгового конуса, в $S_{II} — S_{IV} — S_V$ в виде парного (правого и левого) *парасимпатического крестцового ядра, nuclei parasymphatici sacrales*.

Отростки клеток этого ядра — предузловые нервные волокна, проходят через передние корешки спинного мозга и следуют в составе передних ветвей крестцовых нервов. Пройдя вместе с ними через тазовые крестцовые отверстия, они отделяются от крестцовых нервов и получают название *тазовых внутренностных нервов (возбуждающие нервы), nn. splanchnici pelvini (nn. erigentes)*. Часть их подходит к *экстрамуральным тазовым узлам, ganglia pelvica* (см. рис. 1073, 1078), нижних подчревных сплетений, сплетений тазовых органов, кишки (вверх до сигмовидной ободочной кишки), а другая часть подходит к интрамуральным узлам этих органов. В этих узлах предузловые волокна переключаются на периферические нейроны. Послеузловые волокна достигают мочевого пузыря, мочеиспускательного канала, части толстой кишки (от левой трети поперечной ободочной кишки до прямой включительно), внутренних и наружных половых органов. Сосудорасширяющие волокна пещеристых тел получают название возбуждающих нервов (см. «Нервы мочевого пузыря»).

Среди внутренностных тазовых нервов можно различить группу, образованную теми из них, которые, отойдя от одной из крестцовых ветвей, не соединяются между собой, а непосредственно следуют к подчревному сплетению, и группу, образованную теми из стволов внутренностных нервов, которые, отойдя от одной из ветвей крестцового сплетения, здесь же у места отхождения соединяются с внутренностными нервами, отошедшими от другой ветви крестцового сплетения.

ИНТРАМУРАЛЬНЫЕ НЕРВНЫЕ СПЛЕТЕНИЯ

В различных слоях стенок внутренних органов залегают внутривисцеральные (интрамуральные) сплетения, причем некоторые из них могут залегать в соединительной ткани, окружающей органы (рис. 1090, 1091).

Такие интрамуральные нервные сплетения, представляя собой большей частью широко- и узкопетлистые сети, особенно богаты нервно-клеточными скоплениями различной формы и величины в виде интрамуральных узлов или отдельных нервных клеток (иногда).

В образовании интрамуральных сплетений принимают участие и симпатическая, и парасимпатическая часть вегетативной (автономной) нервной системы.

В узлах этих сплетений заканчиваются предузловые парасимпатические волокна, переключаясь на послеузловые парасимпатические нейроны.

Среди многих интрамуральных нервных сплетений особенно хорошо анатомически выявляются внутривисцеральные сплетения сердца, трахеи, пищевода, двенадцатиперстной, тощей, подвздошной и толстой кишки, мочевого пузыря, матки и других органов.

НЕРВЫ ОТДЕЛЬНЫХ ОРГАНОВ

Нервы слюнных желез см. «Головной отдел парасимпатической нервной системы».

Нервы сердца

К сердцу подходят нервы (рис. 1092—1094; см. рис. 1057, 1058, 1062—1064) от 3 шейных и 2—4 верхних грудных узлов симпатических стволов, от шейной и грудной частей блуждающих нервов и их ветвей (от верхних гортанных и возвратных гортанных нервов), а также от правого диафрагмального нерва.

Все нервы, направляясь к сердцу, участвуют в образовании сердечного сплетения, в котором различают внесердечную часть (с поверхностным и глубоким отделами) и внутрисердечную часть. Во внесердечной части по ходу стволов имеются небольшие скопления ганглиозных клеток и относительно часто встречаются 1—3 *сердечных узла, ganglia cardiaca* (см.

рис. 1094, 1095). На самом сердце различные отделы сплетения характеризуются топографическими особенностями, числом, величиной и формой залегающих узлов и соединениями, которые имеются между различными участками этого сплетения.

По В. П. Воробьеву, различают следующие интрамуральные сплетения: два передних продольных, два задних продольных, переднее сплетение предсердий и заднее сплетение левого предсердия.

Правое переднее продольное и левое переднее продольное сплетения располагаются своими начальными отделами соответственно справа и слева от основания легочного ствола. В области артериального конуса (легочного ствола) нервы проникают под эпикард и разветвляются на соответствующих передней и переднебоковой поверхностях правого и левого желудочков. Ветви этих сплетений проходят в миокард к передним отделам перегородки желудочков и предсердий, к сосудам и эндокарду. Оба сплетения связываются между собой рядом соединительных ветвей.

Правое заднее продольное и левое заднее продольное сплетения залегают под эпикардом. *Правое сплетение* располагается по верхней границе между предсердиями, между устьями верхней и нижней полых вен и на задней стенке правого желудочка; оно отдает нервы миокарду и эндокарду латеральной и задней стенок правого предсердия и задней стенки правого желудочка. *Левое сплетение*, его начальные отделы, залегают в толще складки эпикарда. Оно посылает нервы в мускулатуру и эндокард предсердий и задней стенки желудочков, а также в верхние и задние участки перегородки предсердий и желудочков и к предсердно-желудочковому пучку. Оба сплетения широко соединяются как между собой, так и с близлежащими нервами передних сплетений.

Переднее сплетение предсердий, залегая подэпикардially на передней стенке обоих предсердий, посылает нервы к их мускулатуре и эндокарду, а также к передней части стенки перегородки предсердий и желудочков.

Заднее сплетение левого предсердия располагается подэпикардially в верхнем отделе задней стенки левого предсердия и посылает нервы к прилегающим к нему частям стенки этого предсердия. Все 6 сплетений,

являясь частями одного общего сердечного сплетения, имеют различной величины узловые поля и занимают определенную территорию, хотя число входящих в их состав узлов, величина и взаимоотношения последних часто варьируют. По В. П. Воробьеву, узловое поле обоих передних продольных сплетений располагается в области артериального конуса. Узловое поле заднего правого продольного сплетения занимает участок правого предсердия, между верхней и нижней полыми венами, и, ограничиваясь снаружи пограничной бороздой, продолжается на заднюю стенку правого предсердия, где доходит до венечного синуса и соединяется с полем заднего левого продольного сплетения.

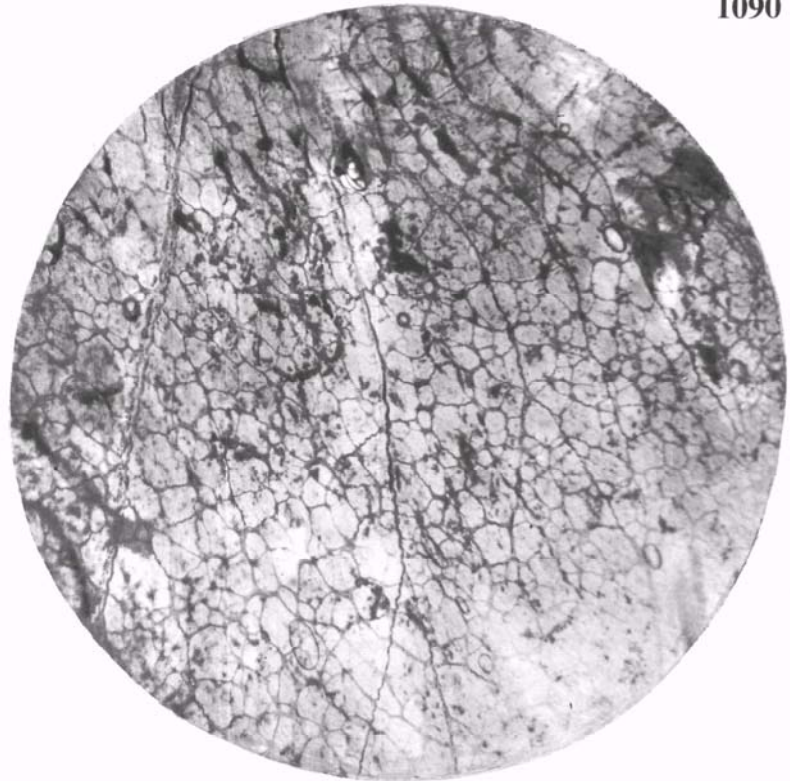
Узловое поле заднего левого продольного сплетения начинается у места перехода нервов этого сплетения на левое предсердие и распространяется преимущественно в области задней стенки предсердия, между левыми легочными венами и венечным синусом.

Узловое поле переднего сплетения предсердий невелико и состоит из нескольких узлов, которые занимают середину передней стенки предсердий.

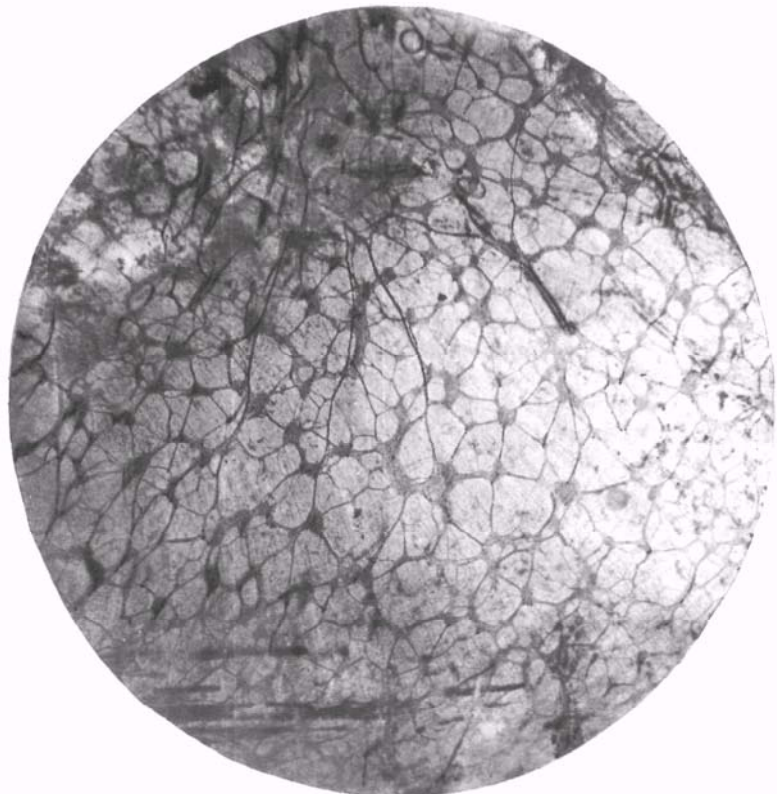
Узловое поле заднего сплетения левого предсердия также невелико. Область этого поля ограничивается задней стенкой левого предсердия между стволами правых и левых легочных вен.

Нервы трахеи

К трахее подходят (см. рис. 991, 1067, 1086) с обеих сторон ветви нижних гортанных нервов, связанные соединительными ветвями с верхними гортанными нервами, ветви верхних шейных узлов симпатических стволов (через соединительные ветви с ветвями блуждающих нервов), ветви шейно-грудных (звездчатых) узлов (через соединительные ветви с возвратными гортанными нервами) и ветви верхних и средних сердечных нервов. Залегая между трахеей и пищеводом, возвратные гортанные нервы посылают ветви в задние отрезки кольцевых связок, латеральные отделы перепончатой стенки и достигают многочисленных заложённых на всем ее протяжении узлов.



А



Б

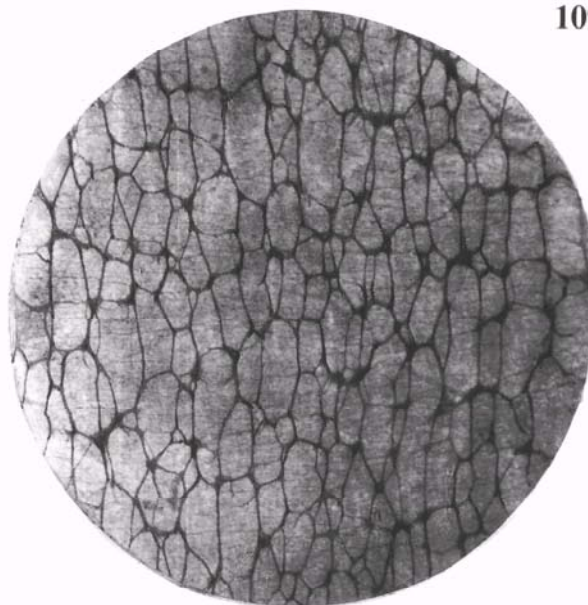
1090. Нервы желудка
(фотография. Препарат
Р. Синельникова).

(Участки тотально окрашенных
препаратов — подсерозное
и межмышечное нервные
сплетения).

А — область дна, Б — область привратника.

1091. Нервы тонкой кишки
(фотография. Препарат
Р. Синельникова).

(Участок тотально окрашенного
препарата — межмышечно-
кишечное сплетение).



1091

Нервы легких

К легким подходят *бронхиальные ветви*, *rr. bronchiales* (рис. 1095; см. рис. 1067—1069, 1071, 1086), от обоих блуждающих нервов, нижних шейных и трех-четырех верхних грудных узлов симпатических стволов. Все эти ветви образуют четыре соединенных между собой сплетения, которые составляют *легочное сплетение*, *plexus pulmonalis*, располагающееся в воротах легких и связанное с сердечным сплетением.

По ходу сплетения имеются небольшие скопления ганглиозных клеток. Они либо образуют небольшие узелки, либо рассеяны внутривисцерально.

Вступая в легкие, ветви сплетений сопровождают бронхи и сосуды. Внутри легких по ходу этих ветвей залегают мелкие узелки.

Нервы пищевода

Пищевод получает ветви (см. рис. 1069—1071, 1086, 1095) от обоих блуждающих нервов — *пищеводные ветви*, *rr. esophagei*, от возвратных гортанных нервов и симпатических стволов, как от их грудных узлов, так и от межузловых ветвей. Все эти ветви образуют вокруг пищевода мощное *пищеводное сплетение*, *plexus esophageus*, по ходу которого имеются соединительные ветви с близлежащими спле-

тениями других органов грудной полости, особенно с грудным аортальным сплетением. Ветви пищеводного сплетения проникают в толщу стенки пищевода, где входят в состав широкопетливой сети, расположенной между продольным и круговым слоями мышц стенки пищевода. В стволах этой сети залегают округлые узлы различной величины. Указанное сплетение в области впадения пищевода в желудок переходит в межмышечное сплетение желудка.

Нервы желудка

К желудку подходят ветви (см. рис. 1058, 1059, 1067, 1071, 1076) от обоих блуждающих стволов. Спускаясь по пищеводу, эти ветви либо переходят непосредственно на желудок, либо достигают его, следуя в толще малого сальника. *Желудочные ветви*, *rr. gastrici*, подразделяют на *передние желудочные ветви*, *rr. gastrici anteriores*, образованные в основном левым блуждающим нервом и расположенные на передней стенке желудка, и *задние желудочные ветви*, *rr. gastrici posteriores*, — на задней стенке желудка, в состав которых входят главным образом ветви правого блуждающего нерва. Ветви чревных узлов (вегетативных) подходят к желудку, сопровождая его артерии. Желудочные ветви блуждающих стволов

и чревных узлов участвуют в образовании одного общего *желудочного сплетения*, *plexus gastricus*.

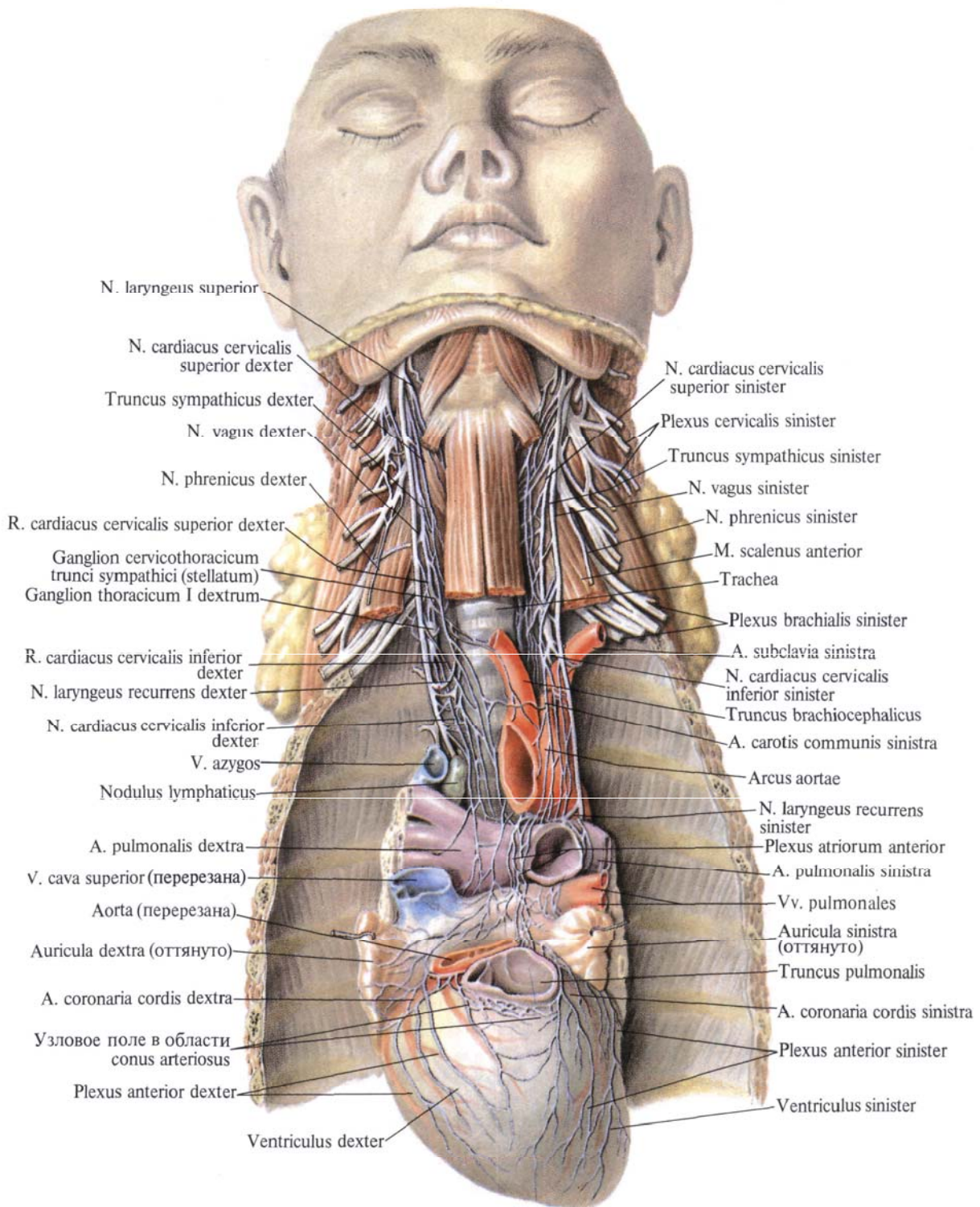
Проникая под серозный покров желудка, ветви желудочного сплетения принимают участие в образовании трех сплетений: подсерозного, мышечно-кишечного и подслизистого сплетения.

Подсерозное сплетение, *plexus subserosus*, представляет собой широкопетливую сеть различной длины пучков нервных волокон с заложенными в местах их пересечения узелками, наибольшее количество которых имеется в области малой и большой кривизны.

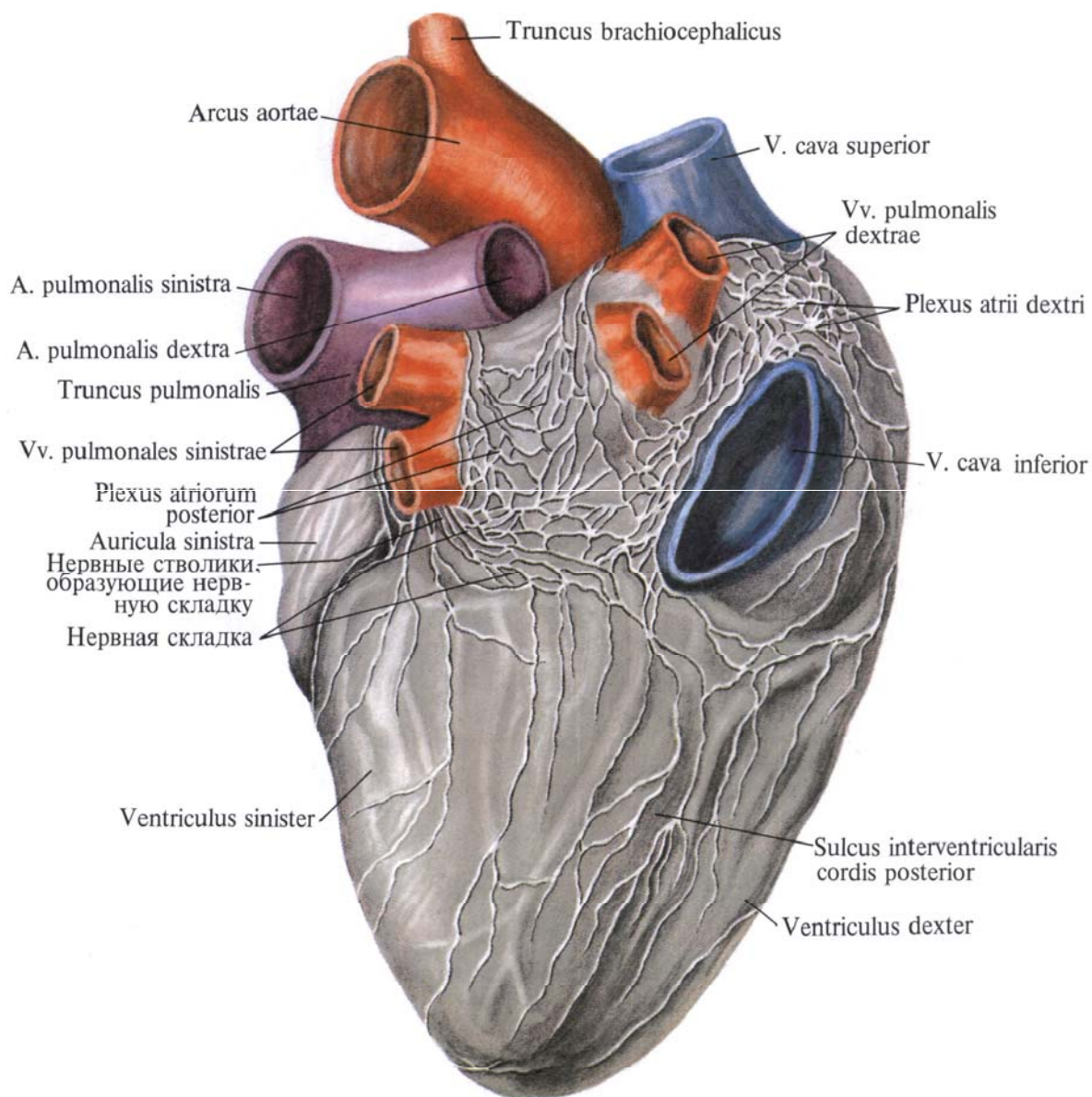
Мышечно-кишечное сплетение, *plexus myentericus*, связанное с подсерозным, также представляет собой широкопетливую сеть с включенными по ходу пучков нервных волокон различной величины узлами. В области дна желудка петли сплетения широкие (см. рис. 1091,А), а образующие их пучки тонкие; в области тела желудка они несколько толще и в области привратника еще более утолщаются (см. рис. 1091,Б).

Подслизистое сплетение, *plexus submucosus*, связанное с межмышечным сплетением, так же как и первые два, представляет собой сеть, но с меньшим количеством клеток.

Все три сплетения, будучи между собой связанными, иннервируют элементы стенок желудка.



1092. Нервы сердца; вид спереди
(препарат В. П. Воробьева).
(Удалены легкие у корня, верхняя
полая вена, аорта и легочный
ствол у основания.)



1093. Нервы сердца;
диафрагмальная поверхность
(препарат В. П. Воробьева).
(Эпикард удален; сердце
растянуто.)

Нервы кишечника

К кишкам подходят ветви (рис. 1096, 1097; см. рис. 1057, 1058, 1072—1075, 1083—1085) от верхнего и нижнего брыжеечных сплетений, поясничные внутренностные нервы (ветви поясничных узлов симпатических стволов), а также ветви верхнего и нижнего подчревных сплетений, а через последние — ветви от крестцовых узлов пограничных симпатических стволов — крестцовые внутренностные нервы.

Все перечисленные ветви подходят к различным участкам тонкой и толстой кишки, образуя *кишечное сплетение*, *plexus entericus*, которое, проникая в толщу их стенок, принимает участие в образовании *подсерозного*, *мышечно-кишечного* и *подслизистого сплетений* (см. рис. 1092).

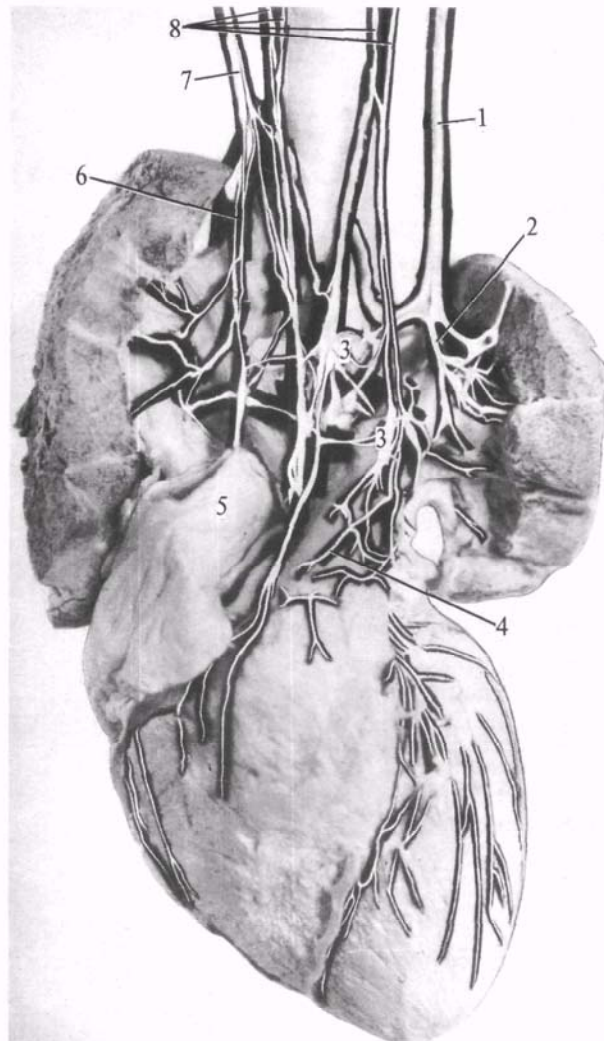
Нервы печени и желчного пузыря

Печень получает ветви (рис. 1098; см. рис. 1058, 1059, 1078, 1079) от чревного сплетения, переднего ствола блуждающих нервов (*печеночные ветви*, *rr. hepatici*), от нижних — правого и левого — диафрагмальных узлов. Все ветви, направляясь к печени, участвуют в образовании *печеночного сплетения*, *plexus hepaticus*, которое топографически некоторые авторы разделяют на передние и задние печеночные сплетения.

Оба сплетения, залегая в толще печеночно-двенадцатиперстно-кишечной связки, направляются к воротам печени, окружая собственную печеночную артерию и ее ветви и располагаясь соответственно на передней поверхности воротной вены (переднее сплетение) и на задней ее поверхности (заднее сплетение).

Большая часть переднего печеночного сплетения следует по ходу собственной печеночной артерии. В своих начальных отделах оно имеет относительно толстые нервы, которые по мере приближения к печени постепенно истончаются. У места деления собственной печеночной артерии на правую и левую ветви переднее печеночное сплетение разделяется на правый и левый пучки, связанные между собой многочисленными стволиками.

Заднее печеночное сплетение, основная масса которого залегают



1094. Нервы сердца и легких (фотография. Препарат В. Андриеша).

1 — левый блуждающий нерв; 2 — левая грудная сердечная ветвь; 3 — сердечные узлы; 4 — связь нервными сплетениями кровеносных сосудов и стенок сердца; 5 — устье верхней полой вены; 6 — правые грудные сердечные ветви; 7 — правый блуждающий нерв; 8 — сердечные нервы симпатического ствола.

в правом отделе печеночно-двенадцатиперстно-кишечной связки, следует к правой доле печени, располагаясь между воротной веной и общим желчным протоком.

Оба, переднее и заднее, печеночные сплетения широко соединяются между собой.

По ходу печеночного сплетения залегают различной величины и формы нервные узелки. Кроме того, имеется большое количество внутривольных нервных клеток, либо образующих скопления, либо рассеянных по ходу нервов. В толще печени нервы сопровождают разветвления собственной печеночной артерии и воротной вены (см. рис. 1098).

К желчному пузырю отходят ветви печеночного сплетения, которые следуют главным образом от правой ча-

сти переднего печеночного сплетения. В толще стенки пузыря различают поверхностное сплетение, располагающееся в подсерозном и соединительнотканном слоях, и глубокое сплетение, залегающее между мышечной и слизистой оболочками.

В сети глубокого сплетения имеются небольшие нервные узелки и внутрислизистые нервные клетки.

Нервы поджелудочной железы

К поджелудочной железе следуют ветви (см. рис. 1074, 1082, 1096) от чревного сплетения и расположенных поблизости от него сплетений: печеночного, селезеночного, верхнего брыжеечного и левого почечного.

Ветви от указанных сплетений, войдя в толщу железы, образуют *панкреатическое сплетение, plexus pancreaticus*.

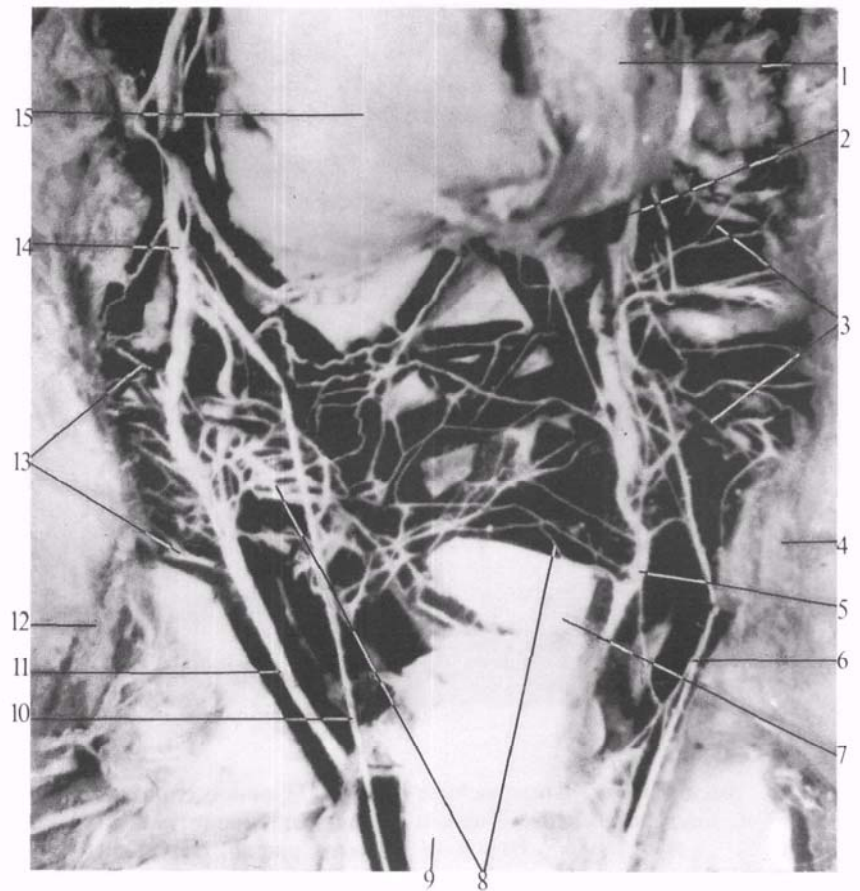
Некоторые авторы, принимая во внимание топографию, делят это сплетение на три части:

1) *переднее панкреатическое сплетение* располагается на протяжении хвоста, тела и верхнего отдела головки поджелудочной железы. В его образовании принимают участие ветви чревного, печеночного и селезеночного сплетений. Сплетение представляет собой широкопетлистую сеть, ход его ветвей не совпадает с ходом сосудов железы;

2) *заднее сплетение тела и хвоста поджелудочной железы* образуется ветвями, отходящими от чревного, верхнего брыжеечного, левого почечного и селезеночного сплетений. Только небольшое количество ветвей из селезеночного сплетения следует в сопровождении сосудов железы;

3) *заднее сплетение головки поджелудочной железы*, в которое входит множество ветвей, отходящих от чревного, верхнего брыжеечного и печеночного сплетений. Нервы этих сплетений, направляясь в сторону двенадцатиперстной кишки, соединяются между собой и посылают ветви к головке железы. Подходя к стенке двенадцатиперстной кишки, часть ветвей направляется к нижней поджелудочно-двенадцатиперстной артерии и образует вокруг нее сплетение, сопровождающее ее разветвления.

По ходу ветвей заднего сплетения головки поджелудочной железы встречаются небольшие нервные узелки.



1095. Нервы ворот легкого; вид сзади (фотография. Препарат И. Шапиро).

(*Аорта и пищевод перерезаны и оттянуты вверх.*)

- 1 — пищевод (перерезан и оттянут вверх);
 2 — правый блуждающий нерв; 3 — правое легочное сплетение; 4 — правое легкое; 5 — ветвь правого блуждающего нерва на вентральную поверхность пищевода; 6 — ветвь правого блуждающего нерва на дорсальную поверхность пищевода; 7 — перикард; 8 — нервное сплетение, образованное ветвями левого и правого блуждающих нервов, располагающееся впереди аорты и пищевода; 9 — пищевод; 10 — ветвь левого блуждающего нерва на дорсальную поверхность пищевода; 11 — ветвь левого блуждающего нерва на вентральную поверхность пищевода; 12 — левое легкое; 13 — левое легочное сплетение; 14 — левый блуждающий нерв; 15 — аорта (перерезана и оттянута вверх).

Нервы селезенки

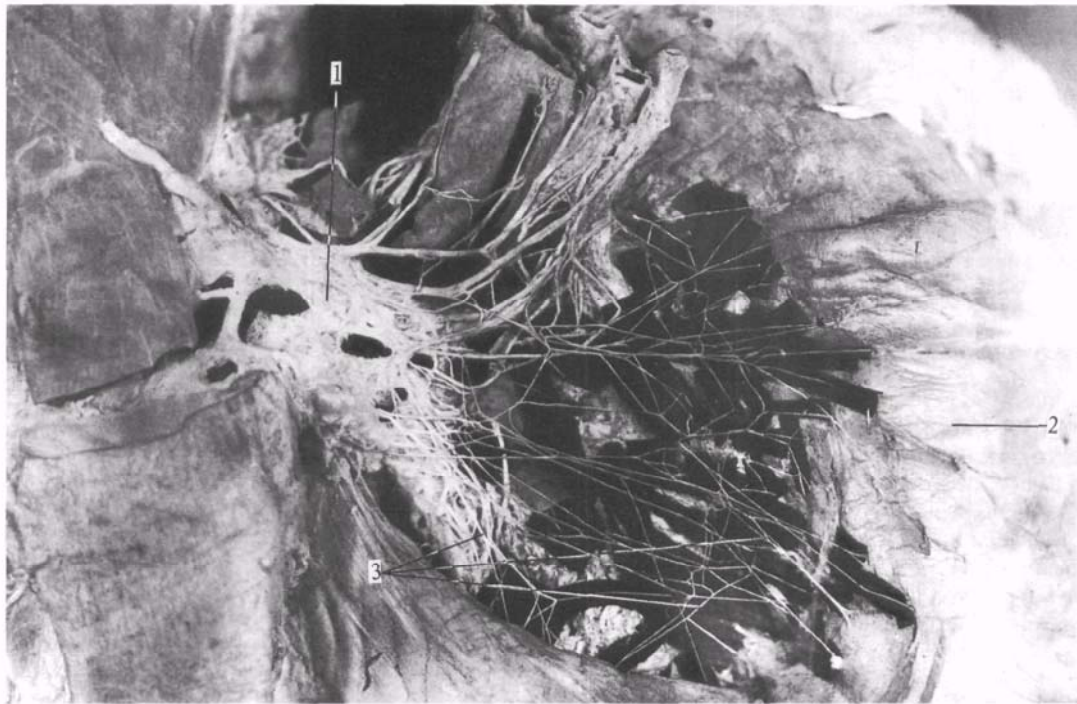
К селезенке подходит большая часть нервных ветвей (см. рис. 1072, 1078, 1081, 1082) от селезеночного сплетения и в меньшем количестве ветви от левого надпочечникового сплетения и от диафрагмальных узлов.

Селезеночное сплетение, plexus lienalis [splenicus], в начальных отделах представляет собой узкопетлистую сеть, окружающую со всех сторон селезеночную артерию. В дальнейшем в сплетении можно различить более крупные и длинные нервы, соединяющиеся между собой рядом коротких ветвей.

На пути к селезенке сплетение отдает многочисленные ветви к головке и телу поджелудочной железы и по ходу коротких желудочных артерий — к желудку.

Структура селезеночного сплетения не всегда одинакова, что, по-видимому, зависит от архитектуры сосудов.

По ходу ветвей селезеночного сплетения, особенно в его начальных



отделах, имеются отдельные мелкие узелки и внутриствольные мелкие клетки.

Нервы почек

К почкам следуют нервы от правого и левого почечных сплетений (см. рис. 1072, 1074, 1075, 1077, 1091). Каждое почечное сплетение, *plexus renalis*, образуется нервами, отходящими от аортально-почечных узлов, нижних отделов чревного сплетения и узлов симпатических стволов (чаще Th_{XII}, L_I, L_{II}).

Аортально-почечный узел часто бывает двойным: различают верхний и нижний узлы.

Верхний аортально-почечный узел располагается в верхнем углу, образованном начальной частью почечной артерии и соответствующим краем аорты. К нему подходит ветвь от малого грудного внутренностного нерва, реже — от большого грудного внутренностного нерва или от чревных узлов.

Нижний аортально-почечный узел залегает в нижнем углу, образованном нижнем краем начальной части почечной артерии и аортой. Он принимает нижние ветви от малого и низшего грудных внутренностных нервов и иногда ветвь от первого поясничного симпатического узла.

1096. Чревное сплетение и нервы двенадцатиперстной кишки (фотография. Препарат П. Евдокимова).

(Задняя поверхность головки поджелудочной железы и двенадцатиперстной кишки).

1 — чревное сплетение; 2 — нисходящая часть двенадцатиперстной кишки; 3 — панкреатическое сплетение.

К почечному сплетению, минуя аортально-почечные узлы, подходят ветви грудных внутренностных нервов.

По ходу стволов почечного сплетения имеются небольшие почечные узлы, *ganglia renalia*.

Почечное сплетение соединяется с верхним и нижним брыжеечными сплетениями и с брюшным аортальным сплетением.

От почечного сплетения отходят нервы к сплетениям других органов: к надпочечниковому, мочеточниковому и к яичковому (яичниковому).

Нервы мочевого пузыря

К мочевому пузырю отходят ветви (рис. 1099; см. рис. 1058, 1072, 1073, 1082) преимущественно от мочепузырного сплетения, *plexus vesicalis*. Сплетение образуется с каждой стороны пузыря ветвями соответствующего нижнего подчревного сплетения, частью ветвей верхнего подчревного сплетения, внутренностными нервами пятого поясничного и первых трех-четырех крестцовых узлов симпатического ствола и внутренностными ветвями первых трех-четырех крестцовых нервов.

Основная часть ветвей мочепузырного сплетения подходит к мочевому

пузырю у места впадения в него мочеточника. Одна группа нервов направляется к верхним отделам пузыря— это верхние пузырные нервы, другая—к нижним отделам пузыря— нижние пузырные нервы. В области впадения мочеточника ветви мочепузырного сплетения образуют петлю, от которой по мочеточнику поднимаются нервы, переходящие в *мочеточниковое сплетение, plexus uretericus* (см. рис. 1074, 1083).

Мочепузырное сплетение богато различными по величине и форме нервными узлами и внутриствольными нервными клетками. Среди узлов сплетения наиболее крупным является узел, располагающийся у места впадения мочеточника; от этого узла следуют ветви к мочевому пузырю, мочеточнику и семявыносящему протоку. Ряд узлов различной величины залегает в области мочепузырного треугольника, меньшее их количество рассеяно по стенкам пузыря. Нервные ветви как от самого мочепузырного сплетения, так и от указанных узлов располагаются в подсерозной клетчатке и, проникая в толщу стенки пузыря, залегают межмышечно, а также в слизистой оболочке.

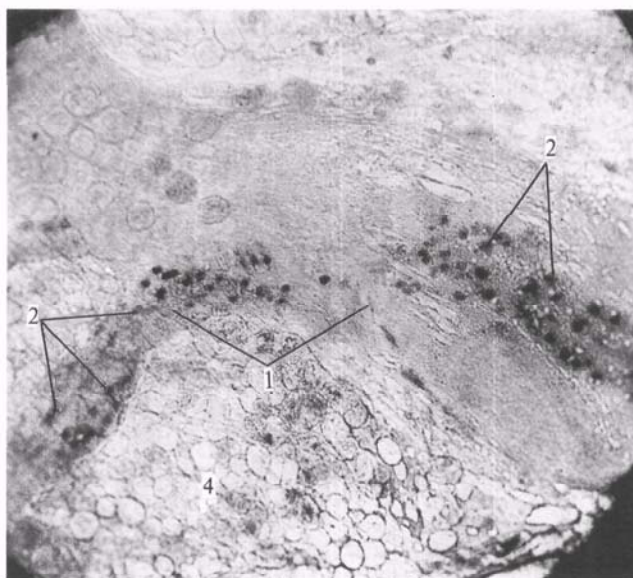
Мочепузырное сплетение связано множеством соединительных ветвей со средним и нижним прямокишечными сплетениями, сплетением семявыносящего протока, предстательной железы (у мужчин), маточно-влагалищным (у женщин).

Нервы яичка

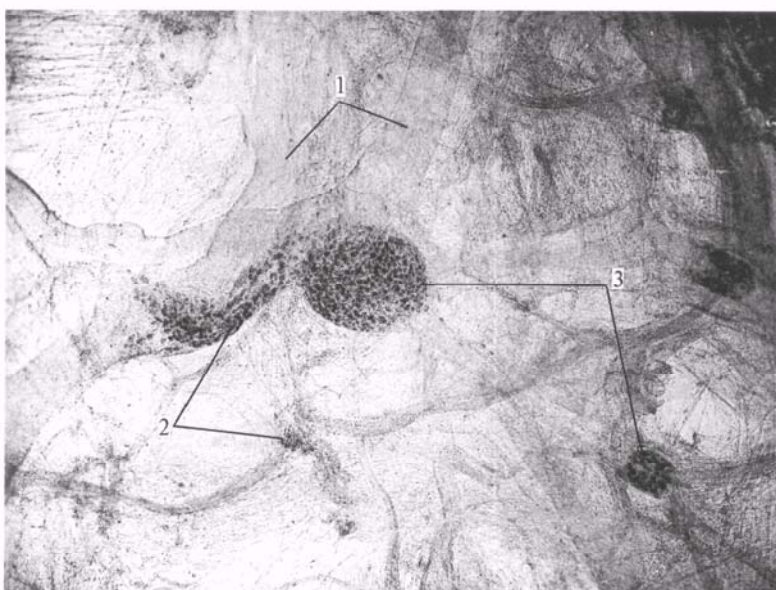К яичку направляются ветви (рис. 1100) от *яичкового сплетения, plexus testicularis*, и *сплетения семявыносящего протока, plexus deferentialis*. Первое сопровождает яичковую артерию, второе—семявыносящий проток, вблизи ворот яичка они соединяются и в дальнейшем отдают ряд ветвей, проникающих в толщу железы.

Нервы матки

К матке следуют ветви (рис. 1101; см. рис. 1073, 1075) от общего *маточно-влагалищного сплетения, plexus uterovaginalis*. Оно образуется преимущественно нижнепередними отделами нижнего подчревного (тазового) сплетения. В нем можно различить отдел, от которого отходят нервы



А



Б

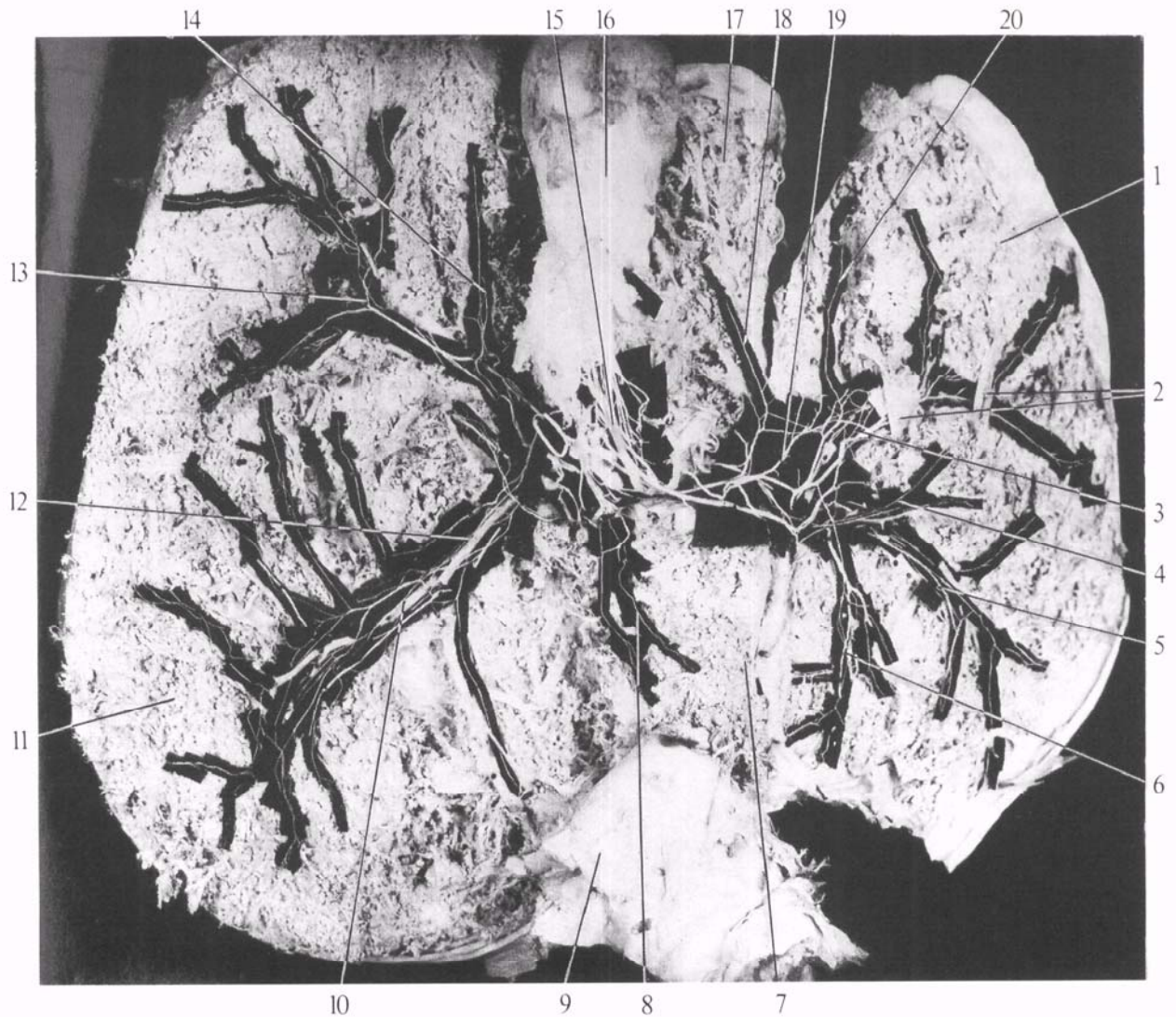1097. Нервные узлы и внутриствольные нервные клетки (фотографии. Препараты Р. Синельникова). (Участки тотально окрашенных препаратов.)

А—верхнее брыжеечное сплетение. Б—панкреатическое сплетение. 1—нервные стволы; 2—внутриствольные нервные клетки; 3—вегетативные узлы; 4—жировая ткань.

к матке, и отдел, посылающий мощные *влагалищные нервы, nn. vaginales*.

Тот отдел маточно-влагалищного сплетения, большинство ветвей которого направляется к матке, образуется несколькими крупными узлами и рядом мелких, располагающихся в некоторых местах сплетения в 2—3 слоя; граница залегания этих узлов не переходит уровня сводов влагалища.

Это относительно крупное сплетение узлов, локализующихся по обеим сторонам матки, залегает в толще хорошо развитой клетчатки так, что



1098. Внутриорганные нервы печени (фотография. Препарат А. Азаровой).

[Печень уложена на верхнюю (диафрагмальную) поверхность, паренхима печени удалена до уровня разветвления воротной вены и печеночной артерии; под отпрепарированные нервы и сосуды для лучшей видимости подложен черный шелк.]

1—левая доля печени; 2—места перекрестов сосудисто-нервных пучков воротной системы с ветвями печеночных вен; 3—группа передних ветвей нервов левой доли; 4—группа ветвей нервов средней части левой доли; 5—группа заднелатеральных ветвей нервов левой доли; 6—группа задних ветвей нервов левой доли; 7—хвостатая доля печени; 8—нервные ветви к хвостатой доле; 9—нижняя полая вена (оттянута книзу); 10—центральная группа ветвей нервов правой доли печени с поперечно идущими ветвями; 11—правая доля печени; 12—ветви печеночной артерии; 13—группа

нервов, идущих по передней и косой ветвям воротной вены и печеночной артерии; 14—околопузырный нерв правой доли; 15—ворота печени (сосудисто-нервный пучок оттянут кверху); 16—желчный пузырь; 17—квадратная доля печени; 18—нерв по косой вене квадратной доли печени; 19—сеть нервов, соединяющих нервы левой доли печени; 20—переднемедиальный нерв левой доли печени.

создается впечатление одного большого узла.

Среди ветвей, отходящих от маточно-влагалищного сплетения и направляющихся к матке, имеются ветви, залегающие в толще широкой связки матки; они достигают маточной трубы и в толще брыжейки яичника — самого яичника. Некоторые из этих ветвей соединяются с ветвями *яичникового сплетения, plexus ovaricus*.

Большая часть ветвей маточно-влагалищного сплетения подходит к латеральному краю матки и распределяется преимущественно по ее передней и задней поверхностям. В начальных своих отделах эти ветви соединяются с ветвями, отходящими от узлов области свода влагалища; в дальнейшем они следуют по длине тела матки и достигают ее дна.

Нервы влагалища

К влагалищу отходят ветви (см. рис. 1075, 1101) от общего *маточно-влагалищного сплетения*; его нижнепередние отделы получили название *влагалищного сплетения*.

Маточное и влагалищное сплетения представляют собой соединения множества различных по величине и форме узлов и нервных ветвей, образующих относительно густую сеть. Окружая влагалище, *влагалищные нервы*, *nn. vaginales*, переходят на его стенки, образуя густую сеть, в петлях которой залегают более мелкие узелки.

Влагалищная часть общего маточно-влагалищного сплетения связана с мочепузырным сплетением, прямокишечными, а через маточный отдел сплетения — также со сплетениями яичников и нервами, окружающими маточные трубы.

РАЗВИТИЕ И ВОЗРАСТНЫЕ ОСОБЕННОСТИ НЕРВНОЙ СИСТЕМЫ

На ранних стадиях развития эктодерма нервного желобка, а затем и ранней нервной трубки состоит из одного слоя клеток. Затем, в результате митотического деления нейроэпителия, стенка нервной трубки становится многослойной.

По мере дифференцировки нейроэпителия в нем выделяются три слоя. Внутренний — эпендимный слой, из которого развиваются эпендимные клетки, выступающие центральный канал спинного мозга и стенки желудочков головного мозга. Средний — мантийный (плащевой) — слой богат клетками, из которых образуются нейробласты и спонгиобласты: первые являются источником развития нервных клеток, а вторые — клеток нейроглии. Наружный, краевой, слой беден клетками. Он образован большим количеством отростков клеток и впоследствии становится белым веществом.

Плащевой слой нервной трубки развивается неравномерно. Наиболее интенсивно увеличивается количество нервных клеток в боковых отделах, где затем появляется *пограничная борозда*, *sulcus limitans*, которая разделяет боковую стенку на *заднелатеральную пластинку*, *lamina dorsolateralis*, и *переднелатеральную пластинку*,

lamina ventrolateralis. Впоследствии из первой образуются задние столбы серого вещества спинного мозга, а из клеток второй — передние столбы серого вещества.

Масса наружного (краевого) слоя также значительно увеличивается за счет разрастания продольно расположенных отростков нейронов плащевой слоя. Отростки покрыты миелином и образуют белое вещество спинного мозга. Группы волокон белого вещества отделяются друг от друга передними и задними столбами серого вещества, благодаря чему можно различать передние, задние и боковые канатики спинного мозга.

В процессе развития нервной трубки наблюдаются усиленный рост ее боковых отделов и отставание в росте дорсальной и вентральной стенок, при этом утолщенные боковые отделы разделяются пограничной бороздой на две пластинки: основную и крыльную. Нейробласты основной пластинки образуют двигательные, а крыльной — чувствительные центры. Между пластинками, в промежуточной зоне, развиваются вегетативные центры.

Неравномерный рост боковых стенок приводит к изменению формы нервной трубки и образованию двух продольных борозд, которые делят спинной мозг на две симметричные половины. Полость трубки по мере развития спинного мозга становится узкой и превращается в центральный канал, выполненный спинномозговой (цереброспинальной) жидкостью.

Вследствие редукции каудальной части спинного мозга образуется тонкий тяж из нервной ткани, который затем становится концевой нитью.

В период внутриутробного развития спинной мозг отстает в темпах роста от позвоночного столба. Так, на третьем месяце внутриутробной жизни спинной мозг занимает весь позвоночный канал, а затем позвоночник растет быстрее, в связи с чем конец спинного мозга перемещается вверх и к моменту рождения находится на уровне III—IV поясничного позвонка.

Головной мозг развивается из расширенного головного отдела нервной трубки, который отличается от туловищного отдела более широкой полостью (см. рис. 871, 873). В результате неравномерного роста этой части трубки образуются выпячивания, которые при посредстве двух пе-

рехватов делятся вначале на три первичных пузыря: передний мозговой пузырь, или *передний мозг*, *prosencephalon*, средний мозговой пузырь, или *средний мозг*, *mesencephalon*, и задний мозговой пузырь, или *ромбовидный мозг*, *rhombencephalon* (см. рис. 869).

В дальнейшем образуется пять мозговых пузырей (см. рис. 870—875), когда передний мозг делится на два пузыря: первый мозговой пузырь, или *конечный мозг*, *telencephalon*, и второй мозговой пузырь, или *промежуточный мозг*, *diencephalon*; средний мозг не делится и становится третьим мозговым пузырем; ромбовидный мозг делится на два пузыря, из которых развивается *задний мозг*, *metencephalon*, и *продолговатый мозг*, *myelencephalon*.

Одновременно в результате неравномерности роста головного мозга образуется ряд изгибов: теменной — на уровне среднего мозга, мостовой — в области заднего мозга и затылочный — на границе перехода спинного мозга в продолговатый (см. рис. 872, 874).

Развитие серого и белого вещества головного мозга отличается некоторым своеобразием. Так, в спинном мозге серое вещество располагается в центре, а белое — на периферии. В головном мозге нейроны также развиваются около желудочков головного мозга, однако в ряде отделов мозга (конечный мозг и мозжечок) характерна миграция клеток от места своей закладки. В многослойной коре головного мозга большие нейроны, составляющие наиболее внутренний слой, мигрируют первыми, а следующие слои серого вещества образуются более мелкими нейронами, которые мигрируют через другие, уже сформированные слои к периферии.

Вследствие значительного утолщения стенок мозговых пузырей и усложнения рельефа их поверхности меняется форма полости головного конца нервной трубки и образуются желудочки головного мозга, выполненные спинномозговой жидкостью. Желудочки мозга сообщаются между собой и с центральным каналом спинного мозга.

Начальный отдел ромбовидного мозга, его передняя стенка, преобразуется в продолговатый мозг, задняя стенка не дифференцируется, остается тонкой пластинкой и образует нижний мозговой парус. Передняя часть

заднего мозга развивается в мост, а задняя его часть — в мозжечок. Полость ромбовидного мозга превращается в IV желудочек, который посредством отверстия в нижнем мозговом парусе сообщается с подпаутинным пространством.

Кроме того, некоторые авторы выделяют перешеек ромбовидного мозга, представляющий собой на ранних стадиях развития головного мозга наиболее суженную часть, расположенную между ромбовидным и средним мозгом.

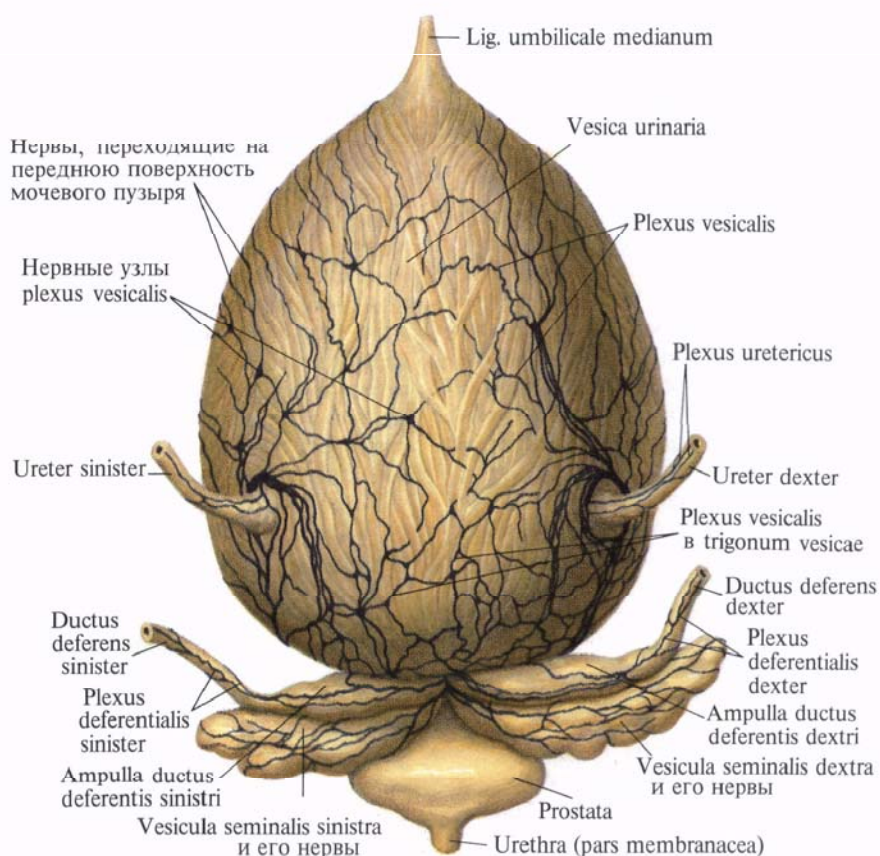
Средний мозг, mesencephalon, а именно его дорсальная стенка, образует крышу среднего мозга или четверохолмие, а вентральная — ножки мозга. Полость среднего мозга превращается в узкий канал — водопровод мозга, через который сообщаются III и IV желудочки.

Промежуточный мозг, diencephalon, отличается интенсивным развитием своих боковых стенок, из которых образуются таламусы. Вентральная его стенка идет на построение гипоталамуса, а из дорсальной стенки развивается шишковидное тело. На большем своем протяжении дорсальная стенка остается недифференцированной и образует эпителиальную пластинку. Полость промежуточного мозга превращается в узкую сагиттально расположенную щель между таламусами — III желудочек, который сообщается с боковыми желудочками.

Конечный мозг, telencephalon, образует полушария большого мозга, покрывающие все остальные мозговые пузыри (отсюда название «плащ»), а полость его превращается в два боковых желудочка.

Неравномерное развитие различных отделов полушарий приводит к появлению на их поверхности борозд и извилин (см. рис. 876, 877), причем раньше всех появляются центральная и латеральная борозды и некоторые другие, которые отличаются наибольшим постоянством. По мере роста полушарий углубляется продольная щель большого мозга. В основании полушарий развиваются скопления серого вещества — базальные ядра.

Двигательные корешки спинномозговых нервов развиваются из нервной пластинки, которая по мере замыкания ее в мозговую трубку становится трехслойной. Средний слой представляет собой скопления нейро-



1099. Нервы мочевого пузыря и семенных пузырьков. (Задняя поверхность.) (Рисунок с препарата с окрашенными нервами. Препарат Р. Синельникова.)

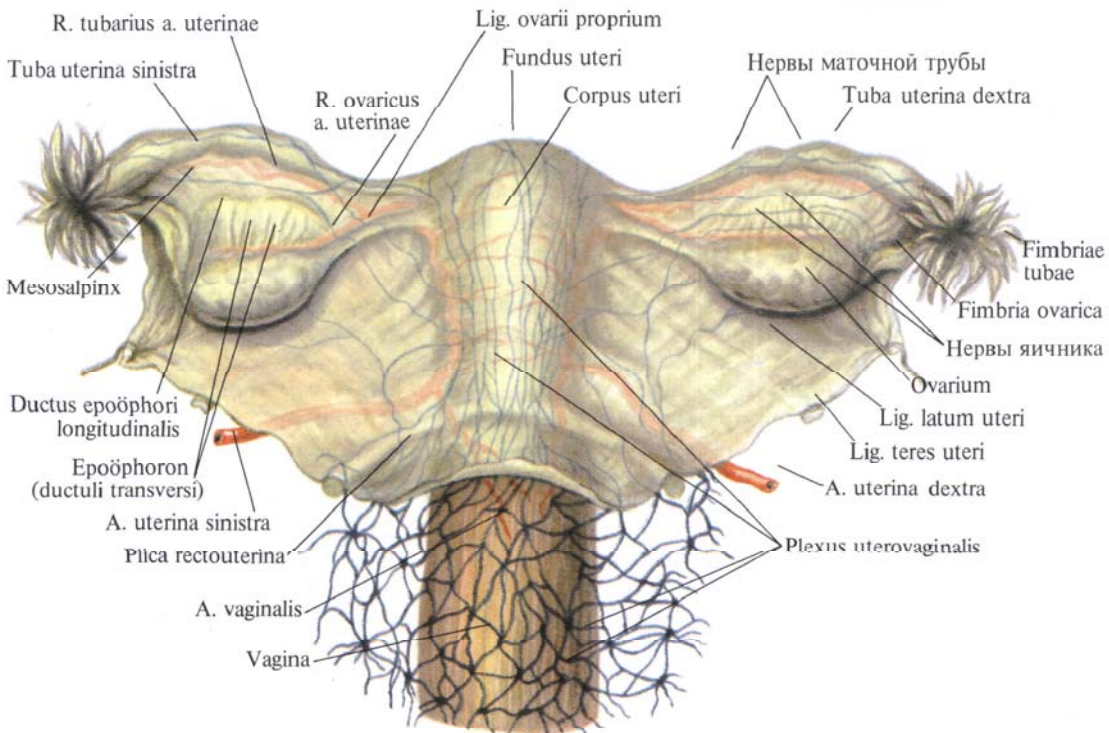
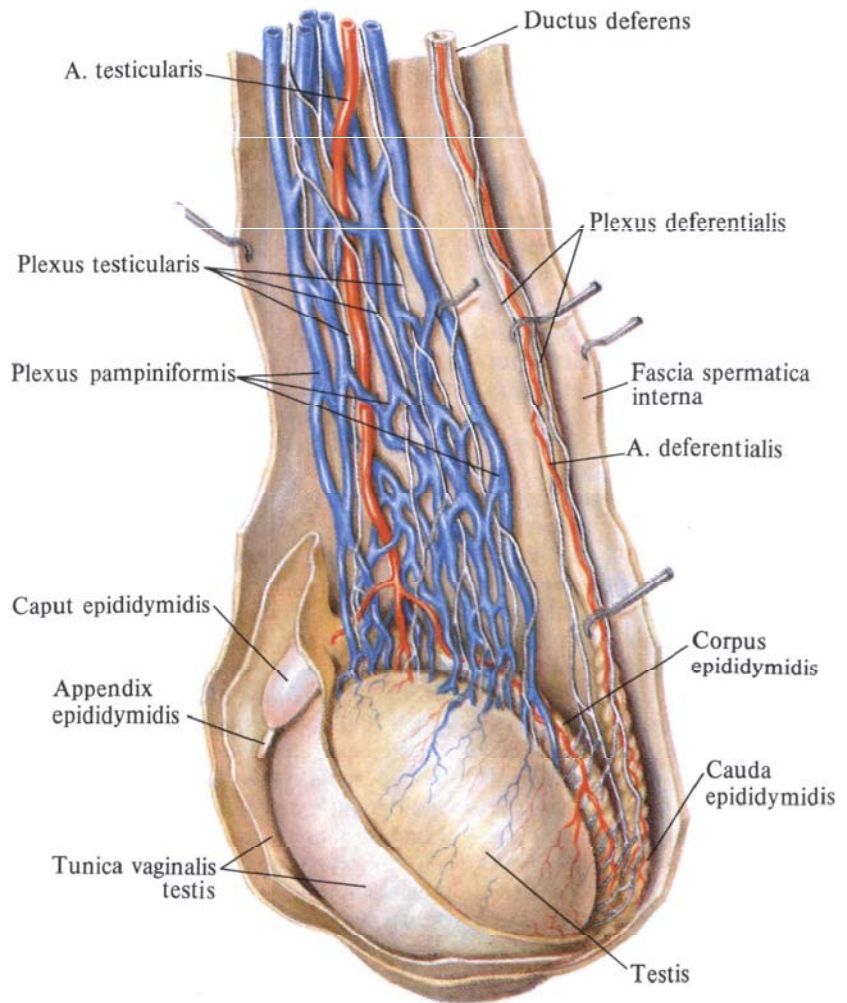
бластов, дающих начало серому веществу спинного мозга. Пучки из аксонов распространяются или в толще наружного слоя нервной пластинки, образуя белое вещество мозга, или покидают пределы мозговой трубки и образуют метамерно расположенные передние корешки, а нейриты, образующие их, врастают в мезодерму, где соединяются с миобластами.

Чувствительные корешки возникают из зачатков спинномозговых узлов, располагающихся по краям медулярной бороздки. После смыкания мозговой трубки образуются два нейральных гребня, которые по сегментно перешнуровываются и на дорсальной стороне зародыша образуют два ряда спинномозговых узлов. Нейробласты, лежащие в них, приобретают вид биполярных нервных клеток; одни отростки их врастают в мозговую трубку и формируют задний корешок, а другие разрастаются вентрально и на 5—6-й неделе сливаются с передними корешками, в результате чего образуются смешанные спинномозговые нервы.

Черепные нервы имеют различное происхождение. Обонятель-

1100. Нервы яичка, правого.
(Медиальная поверхность.)
(Препарат Б. Нейгаса.)
(Оболочки вскрыты и частично удалены.)

1101. Нервы матки и влагалища.
(Задняя поверхность.) (Рисунок
с препарата с окрашенными
нервами. Препарат А. Журавлева.)



ный и зрительный нервы являются по существу продолжением трактов головного мозга; они развиваются из переднего мозга, являясь его выростами. Остальные черепные нервы дифференцируются из спинномозговых. Последние утрачивают свое сегментарное строение, и превращение спинномозговых нервов в черепные связано с развитием органов чувств и жаберных дуг с принадлежащей им мускулатурой. Кроме того, для черепных нервов характерны отсутствие соединений между корешками, а также редукция какого-либо из них, в связи с чем эти нервы являются высокоспециализированными. Так, III, IV, VI пары соответствуют передним корешкам и являются двигательными; V, VII, VIII, IX, X, XI и XII пары представляют собой гомологи задних корешков, они связаны с мышцами, развивающимися из жаберного аппарата. Кроме того, такие нервы, как X и XII пары, являются более сложными по своему происхождению, так как включают в себя несколько спинномозговых нервов.

Центры вегетативной нервной системы в головном и спинном мозге образуются в результате разномержения и дифференцировки нейробластов мозговых пузырей и нервной трубки. Их нейриты по мере роста следуют в составе передних корешков на периферию, где устанавливают связь с узлами симпатического ствола, которые располагаются по бокам позвоночного столба. Узлы симпатического ствола образуются из нейробластов ганглиозной пластинки, мигрирующих по ходу передних корешков спинномозговых нервов. Позднее осуществляется миграция клеток из паравертебральных ганглиев далее на периферию, в результате чего образуются узлы и сплетения вокруг крупных сосудов.

Сходным путем происходит развитие вегетативного отдела нервной системы в области головы. Нейробласты из продольного мозга и ганглиозной пластинки мигрируют вдоль ветвей тройничного, блуждающего и других нервов, концентрируясь по их ходу или образуя интрамуральные ганглии.

После рождения как центральная, так и периферическая нервная система претерпевает ряд изменений.

Так, спинной мозг новорожденного имеет ряд особенностей, отличающих его от спинного мозга взрослого. Это относится к его положению в позвоночном канале, длине, ширине, массе, величине отдельных сегментов, развитию щелей и борозд, положению корешков спинномозговых нервов. Имеются некоторые особенности в строении белого и серого вещества спинного мозга. Нижней границей спинного мозга является у новорожденного III поясничный позвонок (у взрослого — I или верхний край II поясничного позвонка). Масса спинного мозга при рождении составляет 3—4 г, к 6 мес почти удваивается, к году — утраивается, к 6 годам достигает 16 г и к 20 годам равна массе спинного мозга взрослого. Длина спинного мозга новорожденного до 15 см, к 10 годам она почти удваивается. Шейное и пояснично-крестцовое утолщения, которые организуются на III месяце внутриутробной жизни одновременно с развитием конечностей, хорошо выражены. Различные участки спинного мозга в процессе роста развиваются неодинаково: больше всего увеличивается грудной отдел, затем шейный и только потом поясничный. После 6 лет спинной мозг растет в поперечном диаметре. Ряд борозд, появляющихся на спинном мозге новорожденного, углубляясь, остается на всю жизнь, некоторые борозды после рождения исчезают.

Особенности головного мозга новорожденного обусловлены недостаточным развитием и слабой дифференцировкой нервной системы. Кора больших полушарий имеет все основные борозды и извилины, однако все они недостаточно резко ограничены: борозды неглубокие, извилистость очень слабая. Имеются указания, что борозды и извилины второго и главным образом третьего порядка развиваются после рождения, особенно интенсивно в течение первого года жизни, а те, которые были у новорожденного, углубляются, становятся более резко выраженными.

У новорожденного по сравнению со взрослым затылочная доля боль-

ших полушарий имеет относительно большие размеры. Число извилин, их форма, топографическое положение претерпевают изменения по мере роста ребенка, причем наибольшие в течение первых 5—6 лет. Лишь к 15—16 годам отмечаются те взаимоотношения, которые характерны для взрослых. Мозжечок у новорожденного несколько уплощен и удлиннен, борозды его полушарий также слабо выражены; более развита средняя часть мозжечка — червь.

Масса мозга у новорожденного 380—400 г, т. е. составляет $\frac{1}{8}$ массы тела. К концу первого года жизни удваивается и составляет $\frac{1}{11}$ — $\frac{1}{12}$ массы тела, к 3 годам утраивается, к 5 годам составляет $\frac{1}{13}$ — $\frac{1}{14}$ массы тела, к 20 годам увеличивается в 4—5 раз.

У взрослого человека масса мозга равна $\frac{1}{40}$ массы тела.

Одна из особенностей возрастных изменений нервов — их миелинизация. Этот процесс протекает неодинаково в различных нервах: раньше всех миелинизируются двигательные нервы, затем смешанные и последними чувствительные. Это относится как к черепным, так и к спинномозговым нервам; в последних раньше миелинизируются передние, двигательные корешки, а затем чувствительные.

Имеются указания, что к моменту рождения наиболее миелинизирован преддверно-улитковый нерв. Вообще степень функционирования нерва до известной степени определяется интенсивностью образования миелиновой оболочки. Подобный процесс протекает в зрительном нерве, где в первые дни после рождения усиленно миелинизируются волокна. После рождения процесс миелинизации продолжается, проявляя некоторую последовательность в отношении двигательных нервов: лицевой, подъязычный, отводящий, третья ветвь тройничного нерва, глазодвигательный — и в отношении чувствительных нервов: преддверно-улитковый, первая и вторая ветви тройничного, блуждающий, языкоглоточный, зрительный. Миелинизация черепных нервов осуществляется в течение первых 3—4 мес и заканчивается на втором году жизни. Миелинизация спинномозговых нервов продолжается до 3 лет.

2 УЧЕНИЕ
ОБ ОРГАНАХ
ЧУВСТВ

ЭСТЕЗИОЛОГИЯ

Орган зрения — Organum visus
256

Преддверно-улитковый орган —
Organum vestibulocochleare
275

Орган вкуса — Organum gustus
299

Орган обоняния — Organum olfactus
300

Общий покров — Integumentum commune
300

Органы чувств, organa sensuum [sensoria], или анализаторы, представляют собой сложные нервные приборы, специализированные на восприятие, проведение и анализ нервного возбуждения.

Различные раздражения, исходящие от внешней и внутренней среды организма, воспринимаются рядом рецепторов (экстерорецепторы, интерорецепторы и проприорецепторы), каждый из которых трансформирует определенное раздражение в нервный импульс.

Возбуждение, возникающее в рецепторе, передается по нервным проводникам к промежуточным центрам, лежащим либо в спинном мозге, либо в стволовой части головного мозга. Здесь имеется связь аффлекторных нейроцитов между собой и с эффекторными нейронами.

Из промежуточных нервных центров нервное возбуждение передается в кору головного мозга, где происходят высший анализ и синтез возбуждения, возникшего в рецепторе.

Периферический рецептор и нервные проводники, а также нервные центры спинного мозга, мозгового ствола и соответствующие участки коры головного мозга функционально связаны между собой в единую систему анализаторов.

Анализаторы возникли вследствие необходимости быстрой и адекватной реакции организма на раздражители внешней среды. При этом часть анализаторов специализировалась как дистантные (органы обоняния, зрения и слуха), а часть — как контактные (органы вкуса и общей кожной чувствительности).

С анатомо-функциональных позиций каждый анализатор делится на три отдела: 1) периферический; 2) проводниковый и 3) центральный.

Периферический отдел анализатора (рецепторное поле) воспринимает раздражение и трансформирует его в нервное возбуждение. Последнее передается в центр — ядро анализатора. Ядра анализаторов расположены в коре конечного мозга (корковые ядра анализаторов). **Проводниковый отдел** представлен чувствительными черепными и спинномозговыми нервами.

Периферический отдел каждого анализатора, т. е. рецептор, воспринимает только определенные виды раздражений, вызываемые адекватными раздражителями. Рецепторы

могут возбуждаться под сильным влиянием неспецифических для них, т. е. неадекватных, раздражителей, но возникающее при этом ощущение малодифференцированно, элементарно и примитивно.

Периферические нервные приборы каждого анализатора вместе со вспомогательными образованиями, обеспечивающими им лучшее восприятие раздражений, называются **органами чувств**.

Учение об органах чувств получило название эстеziологии.

В анатомии изучают следующие органы чувств:

1) орган зрения, *organum visus [visuale]*;

2) орган слуха и равновесия, или преддверно-улитковый орган, *organum vestibulocochleare*;

3) орган вкуса, *organum gustus [gustatorium]*;

4) орган обоняния, *organum olfactus [olfactorium]*;

5) органы кожного чувства, воспринимающие температурные, тактильные и болевые раздражения.

Указанные органы чувств несут в себе рецепторы, воспринимающие раздражения внешнего мира (экстерорецепторы).

Интерорецепторы и проприорецепторы, сигнализирующие о состоянии внутренней среды организма (внутренние органы, мышцы и т. д.), рассматриваются в учебниках гистологии.

ОРГАН ЗРЕНИЯ

Орган зрения, organum visus [visuale], или **глаз, oculus**, состоит из глазного яблока, зрительного нерва и вспомогательных органов глаза: век, слезного аппарата, мышц глазного яблока, сосудов и нервов.

ГЛАЗНОЕ ЯБЛОКО

Глазное яблоко, bulbus oculi (рис. 1102—1104), имеет неправильную шаровидную форму. Для осмотра доступен только его передний — меньший — отдел; остальная, большая его часть, залегает в глубине глазницы.

Основную массу глазного яблока образует прозрачное содержимое, в состав которого входят стекловидное тело, хрусталик и водянистая влага. Содержимое глазного яблока

окружено со всех сторон тремя оболочками:

1) наружная — **фиброзная оболочка глазного яблока, tunica fibrosa bulbi**;

2) средняя — **сосудистая оболочка глазного яблока, tunica vasculosa bulbi**;

3) внутренняя — **чувствительная оболочка глазного яблока (сетчатка), tunica sensoria bulbi**.

В глазном яблоке различают: **передний полюс, polus anterior**, — наиболее выпуклая точка его передней поверхности, и **задний полюс, polus posterior**, в центре заднего сегмента глазного яблока, несколько кнаружи от места выхода зрительного нерва.

Расстояние между передним и задним полюсами глазного яблока является его наибольшим размером и равно в среднем 24 мм.

Линию, соединяющую оба полюса глазного яблока, называют **наружной осью глазного яблока, axis bulbi externus** (геометрическая, сагиттальная, ось глаза).

От наружной оси следует отличать **внутреннюю ось глазного яблока, axis bulbi internus**. Она равна 21,3 мм и соединяет точку внутренней поверхности фиброзной оболочки, соответствующую ее переднему полюсу, с точкой на сетчатке, соответствующей заднему полюсу глазного яблока.

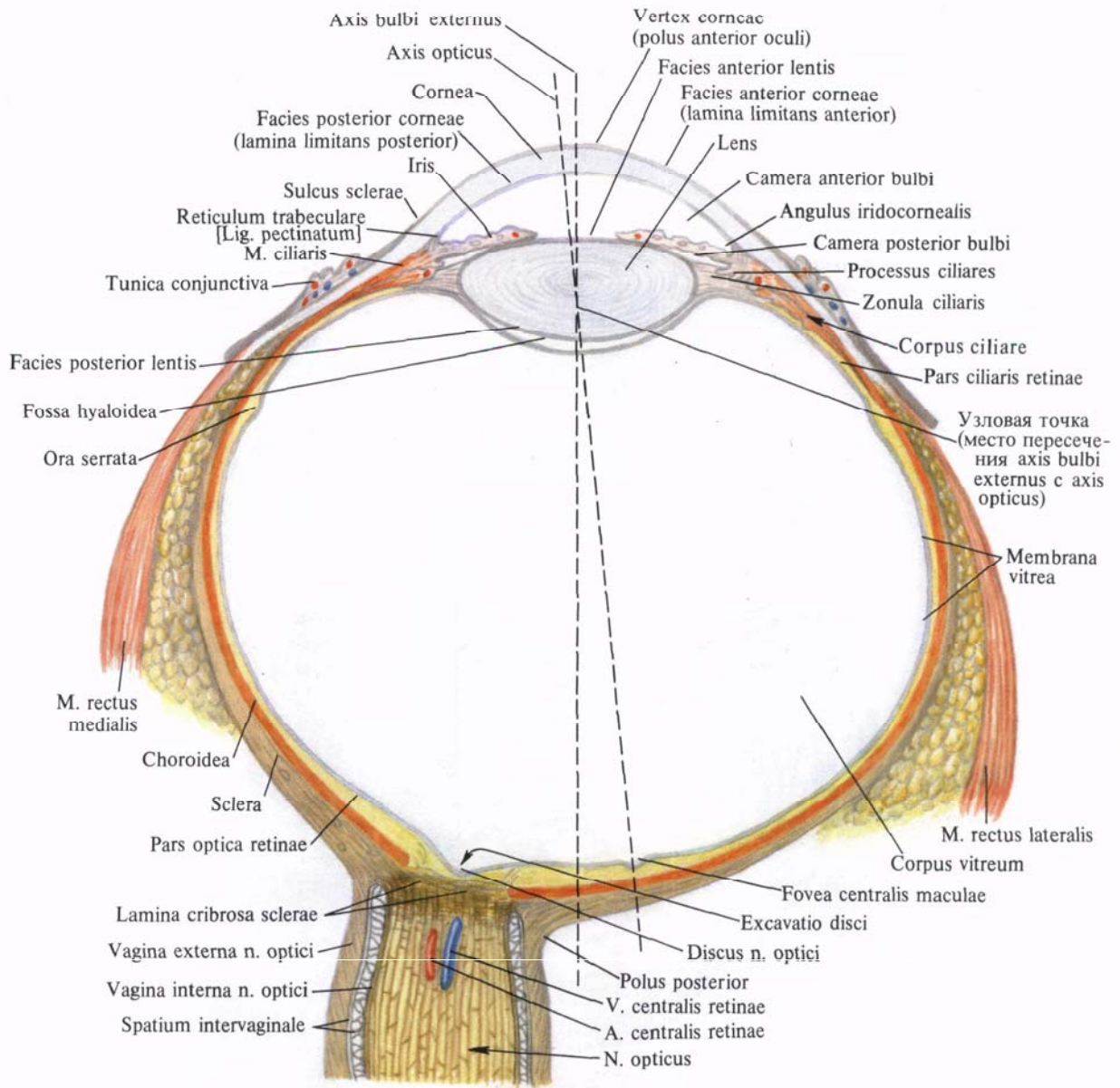
Наибольший поперечный размер глазного яблока в среднем равен 23,6 мм, а вертикальный — 23,3 мм.

Линия, соединяющая точки наибольшей окружности глазного яблока во фронтальной плоскости, называется **экватором, equator**. Линии, проведенные перпендикулярно экватору и соединяющие на поверхности яблока оба его полюса, носят название **меридианов, meridiani**. Вертикальный и горизонтальный меридианы делят глазное яблоко на квадранты.

Фиброзная оболочка глазного яблока

Наружная оболочка — **фиброзная оболочка глазного яблока, tunica fibrosa bulbi** (рис. 1105; см. рис. 1102—1104), — самая прочная из всех трех оболочек. Благодаря ей глазное яблоко сохраняет присущую ему форму.

Передний, меньший, отдел наружной оболочки глазного яблока (1/6 всей оболочки) носит название роговой оболочки, или **роговицы, cornea**. Роговица является наиболее выпуклой частью глазного яблока и имеет



1102. Глазное яблоко, bulbus oculi, правое (полусхематично). (Горизонтальный разрез.)

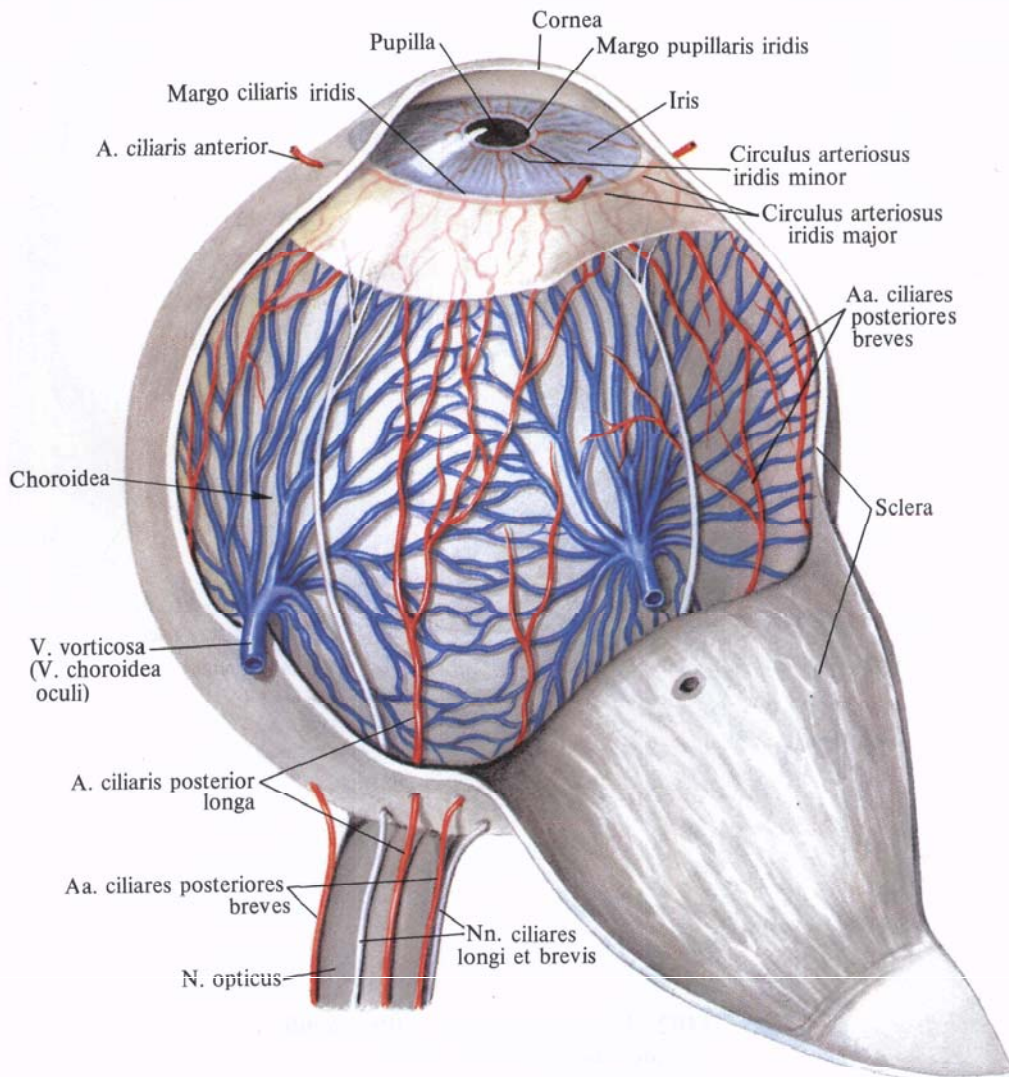
вид часового стекла, обращенного своей выпуклой поверхностью назад. В ней различают свободную переднюю поверхность, *facies anterior*, и заднюю поверхность, *facies posterior*, обращенную в переднюю камеру глазного яблока. Наиболее выступающая часть передней поверхности роговицы — *вершина роговицы, vertex corneae*. Периферические отделы роговицы имеют толщину 1,0—1,2 мм, центральный — 0,8—0,9 мм. Горизонтальный диаметр роговицы равен 11—12 мм, вертикальный составляет 10,5—11,0 мм.

Роговица состоит из прозрачной стромы, образующей *собственное вещество роговицы, substantia propria corneae* (см. рис. 1105). К строме с передней и задней поверхностями прилегают *передняя и задняя пограничные пластинки, laminae limitantes anterior et posterior*. Первая является видоизмененным основным веществом ро-

**1103. Глазное яблоко, *bulbus oculi*,
сосудистая оболочка, *choroidea*.
(Наружная поверхность.)
(Часть склеры и роговицы
разрезана и отвернута.)**

говицы, вторая — производным эндотелия, покрывающего заднюю поверхность роговицы и выстилающего всю переднюю камеру глаза. Эти пограничные пластинки покрыты соответственно *передним и задним эпителием, epithelium anterius et posterius*. Эпителий, покрывающий переднюю поверхность роговицы, без резких границ переходит в фиброзную оболочку глазного яблока. Роговица вследствие гомогенности ткани и отсутствия кровеносных и лимфатических сосудов совершенно прозрачная.

Задний, больший, отдел наружной оболочки глазного яблока ($\frac{5}{6}$ всей оболочки) составляет *склера, sclera*. Она является непосредственным продолжением роговицы; наружной границей между склерой и роговицей служит *борозда склеры, sulcus sclerae* (см. рис. 1104, 1105). В этой области располагаются элементы дренажной системы глаза — *трабекулярная се-*



точка [зубчатая связка], *reticulum trabeculare* [*ligamentum pectinatum*]. В отличие от роговицы склера образована волокнами плотной соединительной ткани с примесью эластических и коллагеновых волокон и непрозрачна. Склера переходит в роговицу постепенно. Коллагеновые волокна склеры, оканчивающиеся у эндотелия роговицы, образуют *роговично-склеральную часть, pars corneoscleralis*. На границе между ними имеется полупрозрачный ободок — *лимб* [край] *роговицы, limbus corneae*.

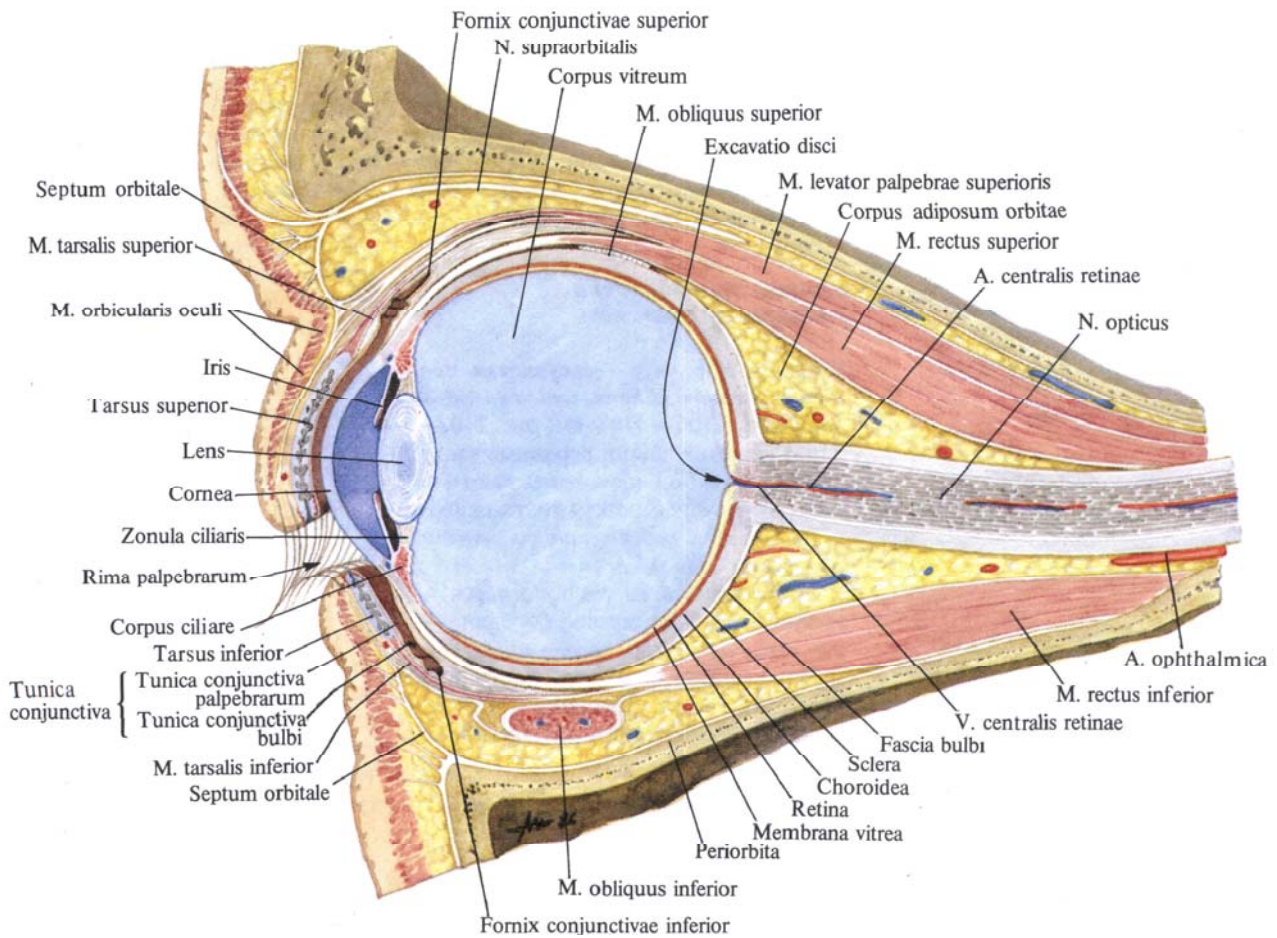
Склеру составляют *собственное вещество склеры, substantia propria sclerae*, передняя поверхность которого покрыта *эписклеральной пластинкой, lamina episcleralis*, а внутренняя — *темной пластинкой склеры, lamina fusca sclerae*.

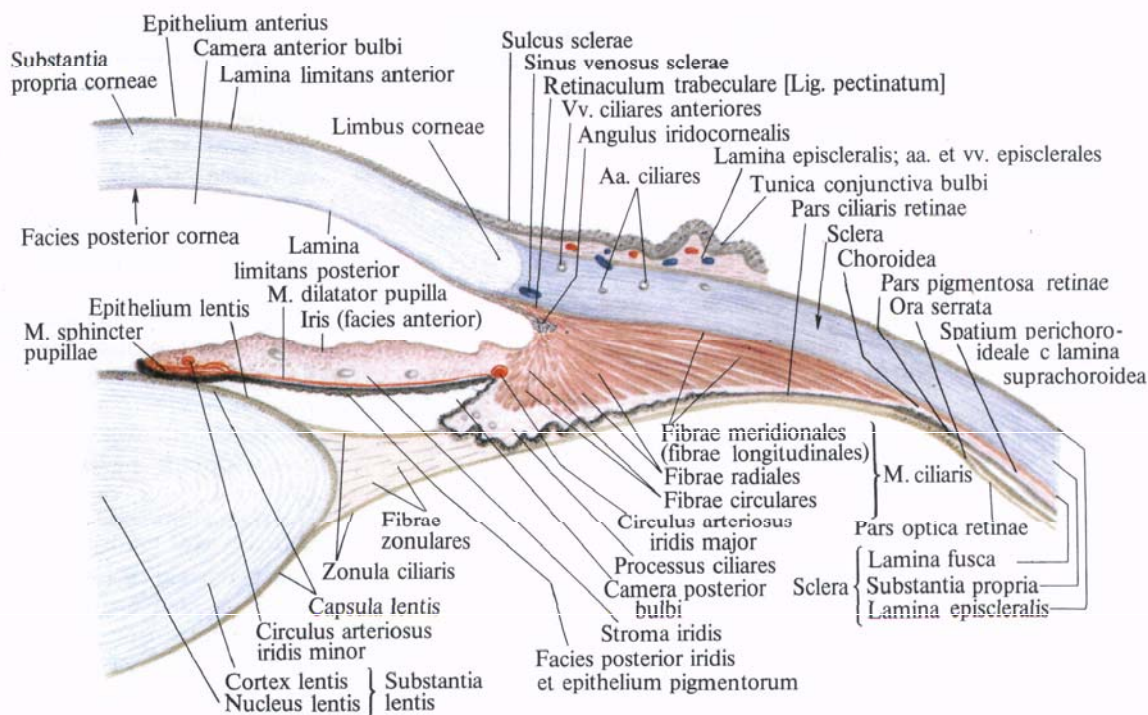
Наружная поверхность склеры в переднем отделе покрыта соединительнотканной оболочкой, или *конъюнк-*

1104. Сагиттальный разрез
глазницы и глазного яблока.

тивой, tunica conjunctiva, а в заднем — только эндотелием. Внутренняя поверхность склеры, обращенная к сосудистой оболочке, также покрыта эндотелием. Эта большая часть склеры получила название *сосудисто-оболочечная [уvealная] часть, pars uvealis*.

Толщина склеры одинакова не на всем протяжении. Наиболее тонким участком является то место, где склеру прободают волокна выходящего из глазного яблока зрительного нерва. Здесь образуется *решетчатая пластинка склеры, lamina cribrosa sclerae*. Наибольшую толщину склера имеет в окружности зрительного нерва — от 1,0 до 1,5 мм; спереди толщина ее уменьшается, достигая у экватора 0,4—0,5 мм; соответственно области прикрепления мышц она снова увеличивается до 0,6 мм. Кроме волокон зрительного нерва, склеру во многих местах прободают артериальные и венозные сосуды и нервы.





1105. Переднебоковая часть глазного яблока.

(Горизонтальный разрез.)

В толще переднего отдела склеры, вблизи края роговицы, на всем его протяжении залегает циркулярно идущий венозный синус склеры, *sinus venosus sclerae* (см. рис. 1105).

Сосудистая оболочка глазного яблока

Средняя оболочка — **сосудистая оболочка глазного яблока**, *tunica vasculosa bulbi* (рис. 1106—1108; см. рис. 1102—1105), делится на три неравные части:

1) задняя, большая, часть выстилает $\frac{2}{3}$ внутренней поверхности склеры и называется *собственно сосудистой оболочкой*, *choroidea*;

2) средняя часть располагается на границе между склерой и роговицей — это *ресничное тело*, *corpus ciliare*;

3) передняя, меньшая, часть просвечивает через роговицу — это радужная оболочка, или *радужка*, *iris*.

Собственно сосудистая оболочка глазного яблока

Собственно сосудистая оболочка глазного яблока, *choroidea*, в передних отделах без резких границ переходит в ресничное тело. Границей между ними может служить зубчатый край сетчатки.

Собственно сосудистая оболочка почти на всем протяжении покрыта *надсосудистой пластинкой*, *lamina suprachoroidea*, включающей эндотелий и *пигментный эпителий*, *epithelium pigmentorum*. Вместе с внутренней поверхностью склеры эта пластинка ограничивает капиллярное *околососудистое пространство*, *spatium perichoroideale*.

В области диска зрительного нерва сосудистая оболочка имеет отверстие, через которое волокна зрительного нерва выходят из глазного яблока.

Собственно сосудистая оболочка состоит из слоя крупных сосудов — *сосудистой пластинки*, *lamina vasculosa*, преимущественно вен, между которыми располагаются соединительнотканые волокна (главным образом эластические) и пигментные клетки. Глубже этого слоя залегает слой средних сосудов, менее пигментированный, к которому прилегает густая сеть мелких сосудов и капилляров, образующих *сосудисто-капиллярную пластинку*, *lamina choroïdocapillaris*. Капиллярная сеть особенно хорошо развита в области пятна сетчатки.

Самой глубокой частью собственно сосудистой оболочки является волокнистый бесструктурный слой, называ-

емый базальной пластинкой, *complexus [lamina] basalis*. Сосудистая оболочка в переднем отделе несколько утолщается и без резких границ переходит в ресничное тело.

Ресничное тело

Ресничное тело, *corpus ciliare* (см. рис. 1102, 1104—1107), со стороны внутренней поверхности покрыто базальной пластинкой, *lamina basalis*, являющейся продолжением того же листка собственно сосудистой оболочки.

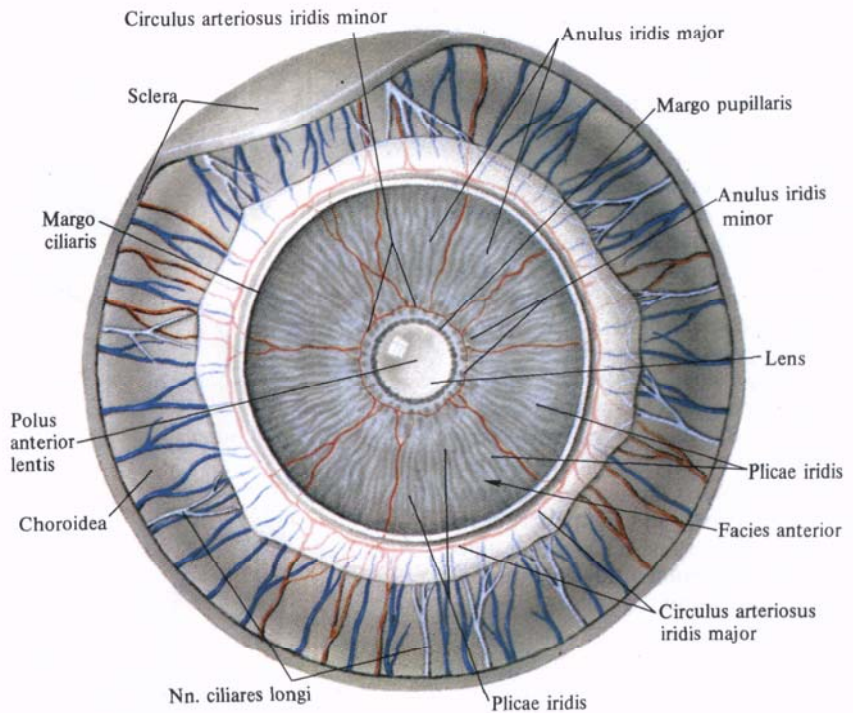
Основную массу ресничного тела составляют ресничная мышца и строма ресничного тела, состоящая из рыхлой, богатой пигментными клетками соединительной ткани и большого количества сосудов.

В ресничном теле различают ресничную мышцу, ресничный венец и ресничный кружок.

Ресничная мышца, *m. ciliaris* (см. рис. 1102, 1105), занимает наружный отдел ресничного тела и непосредственно прилегает к склере. Мышца образована гладкими мышечными волокнами, среди которых различают наружные — *меридиональные (продольные) волокна, fibrae meridionales (longitudinales)*, средние *радиальные волокна, fibrae radiales*, и внутренние *циркулярные волокна, fibrae circulares*.

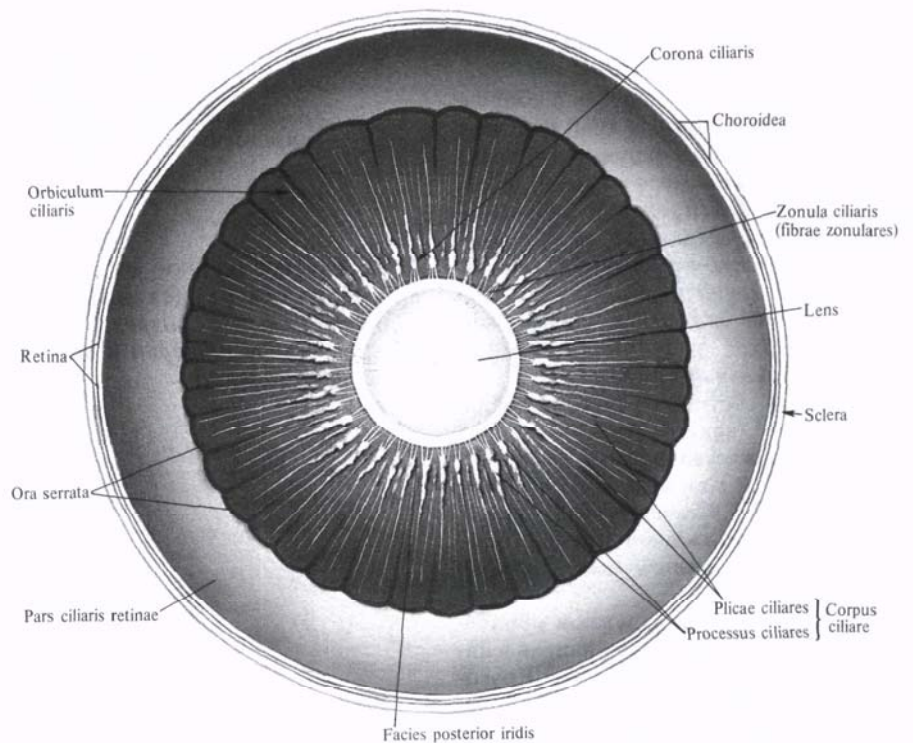
Меридиональные волокна сильно развиты и образуют мышцу, натягивающую собственно сосудистую оболочку; волокна этой мышцы начинаются от угла передней камеры глазного яблока и от склеры и, направляясь кзади, теряются в сосудистой оболочке. Во время сокращения мышцы подтягиваются вперед передняя часть собственно сосудистой оболочки и задняя часть ресничного тела, при этом уменьшается натяжение *ресничного пояска, zonula ciliaris* (см. рис. 1108).

Круговые волокна принимают участие в образовании круговой мышцы; ее сокращение уменьшает просвет кольца, образуемого ресничным телом, и тем самым приближает место фиксации ресничного пояска к экватору хрусталика. Сокращение вызывает расслабление указанного пояска и увеличение кривизны хрусталика, благодаря чему круговая часть ресничной мышцы получила название *мышцы, сжимающей хрусталик*.



1106. Сосудистая оболочка, choroidea, глазного яблока; передний отдел. (Наружная поверхность.)
(Большая часть склеры удалена.)

1107. Сосудистая оболочка, choroidea, глазного яблока; передний отдел. (Внутренняя поверхность.)



Ресничный кружок, orbiculus ciliaris (см. рис. 1107), представляет собой задне-внутренний отдел ресничного тела. Он имеет дугообразную форму, перовпую поверхность и без резких границ продолжается кзади в собственно сосудистую оболочку.

Ресничный венец, corona ciliaris (см. рис. 1107), занимает передне-внутренний отдел ресничного тела. В нем различают радиально идущие небольшие *ресничные складки, plicae ciliares*; кпереди они переходят в *ресничные отростки, processus ciliares*, которых около 70. Они свободно свисают в полость задней камеры глазного яблока. Место перехода поверхности ресничного кружка в ресничный венец имеет вид закругленного края. Этот край является местом прикрепления ресничного пояса, фиксирующего хрусталик.

Радужка

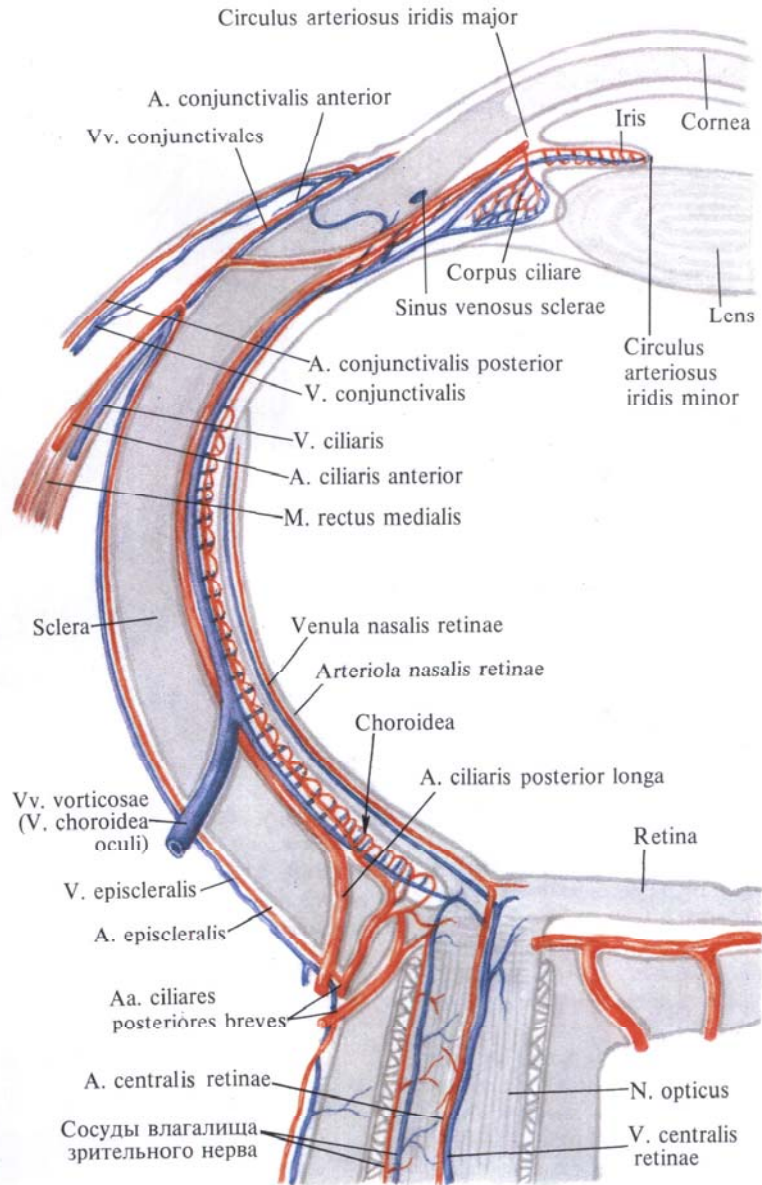
Радужка, iris (см. рис. 1102—1108), представляет собой самый передний отдел сосудистой оболочки. В отличие от остальных отделов радужка непосредственно не прилегает к фиброзной оболочке глазного яблока, а, являясь продолжением переднего отдела ресничного тела, располагается во фронтальной плоскости на некотором отдалении от роговицы.

В центре радужки имеется круглое отверстие — *зрачок, pupilla*. Зрачок ограничен свободным *зрачковым краем, margo pupillaris*, радужной оболочки. Противоположный край радужки, идущий по всей ее окружности, носит название *ресничного края, margo ciliaris*. Он фиксирован у фиброзной оболочки посредством *гребенчатой связки радужно-роговичного угла, lig. pectinatum anguli iridocornealis*, в толще которой находятся щелевидные пространства радужно-роговичного угла, *spatia anguli iridocornealis*.

Радужка состоит из рыхлой соединительной ткани, сосудов, гладких мышц, множества нервных волокон.

В *строме радужки, stroma iridis*, различают *бессосудистый слой, stratum non vasculosum* (соединительный), и *сосудистый слой, stratum vasculosum*.

Гладкие мышцы радужной оболочки располагаются в двух направлениях: круговом и радиальном. Круговой слой залегает в окружности зрачка и образует *сфинктер зрачка,*



1108. Глазное яблоко, bulbi oculi, правое; вид сверху (схема). (Горизонтальный разрез. Расположение артерий и вен в глазном яблоке.)

m. sphincter pupillae (см. рис. 1105). Радиально расположенные мышечные волокна образуют *дилататор зрачка, m. dilatator pupillae*.

Передняя поверхность радужки, facies anterior, несколько выпуклая кпереди. На передней поверхности радужки в окружности зрачка выделяют внутреннее *малое кольцо радужки, anulus iridis minor*, или зрачковую часть, ограниченную снаружи циркулярно идущей неправильной зубчатой линией. Ширина этой части радужки достигает 1 мм.

Остальная часть передней поверхности радужки имеет ширину 3—4 мм и относится к *наружному большому кольцу радужки, anulus iridis*

1109. Дно глаза, правого. (При исследовании глазным зеркалом, офтальмоскопия.)

1110. Строение сетчатой оболочки глаза (схема).

1—stratum pigmentosum retinae; 2—слой колбочковидных и палочковидных зрительных клеток; 3—membrana limitans gliae externa; 4—stratum granulosum externum; 5—stratum plexiforme externum retinae; 6—stratum granulosum internum; 7—stratum plexiforme internum; 8—stratum ganglionare; 9—stratum fibrarum nerveatum; 10—membrana limitans interna; 11—corpus vitreum.

major, или ресничной части. На поверхности ресничной части радужки имеются непостоянные углубления, представляющие собой ряд радиальных складок, а также небольшое число круговых складок радужки, *plicae iridis*.

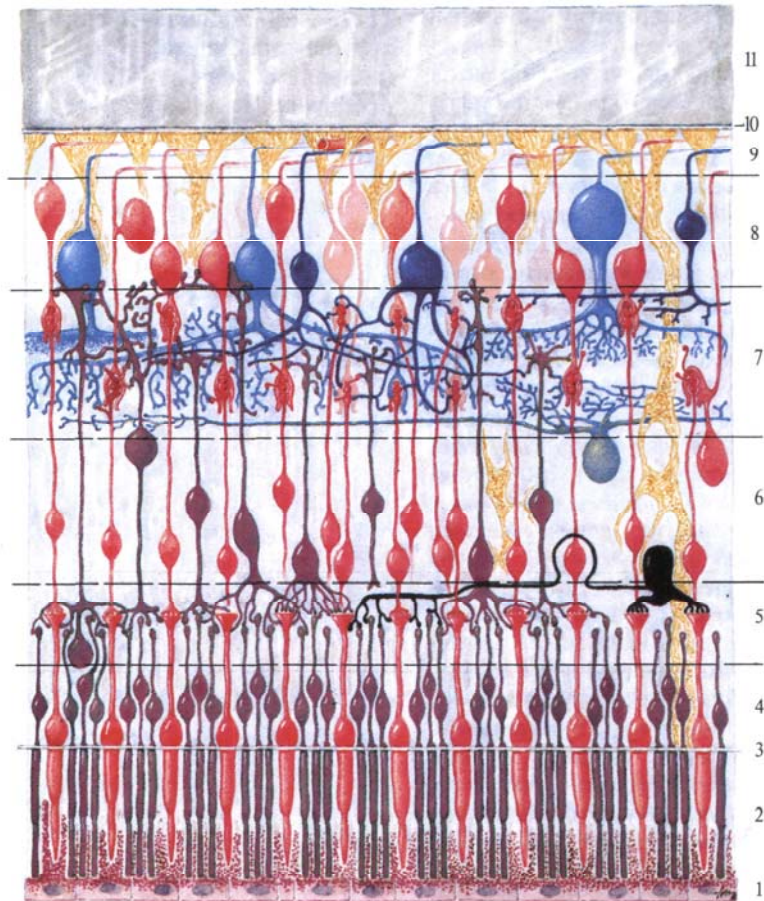
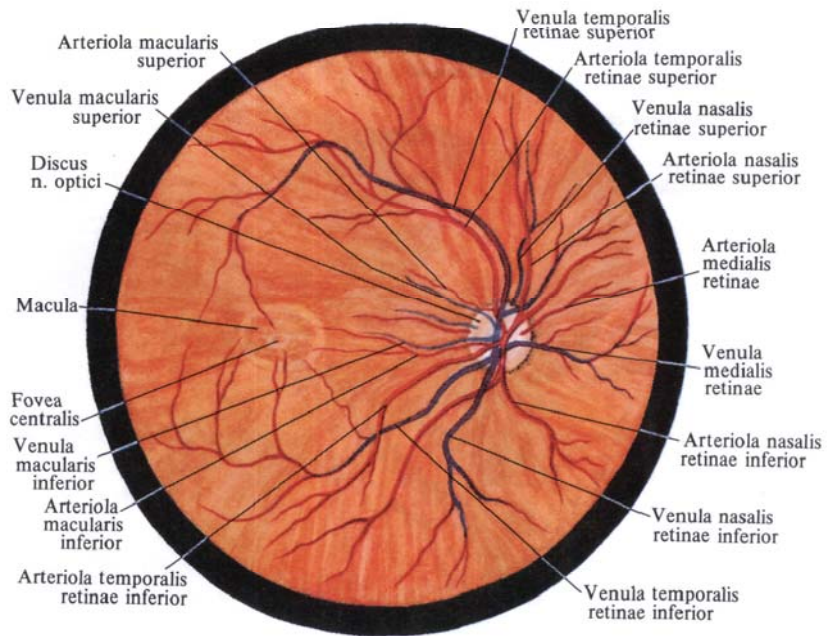
Задняя поверхность, *facies posterior*, соответственно вогнута и покрыта пигментным эпителием, *epithelium pigmentosum*, который обуславливает цвет глаз.

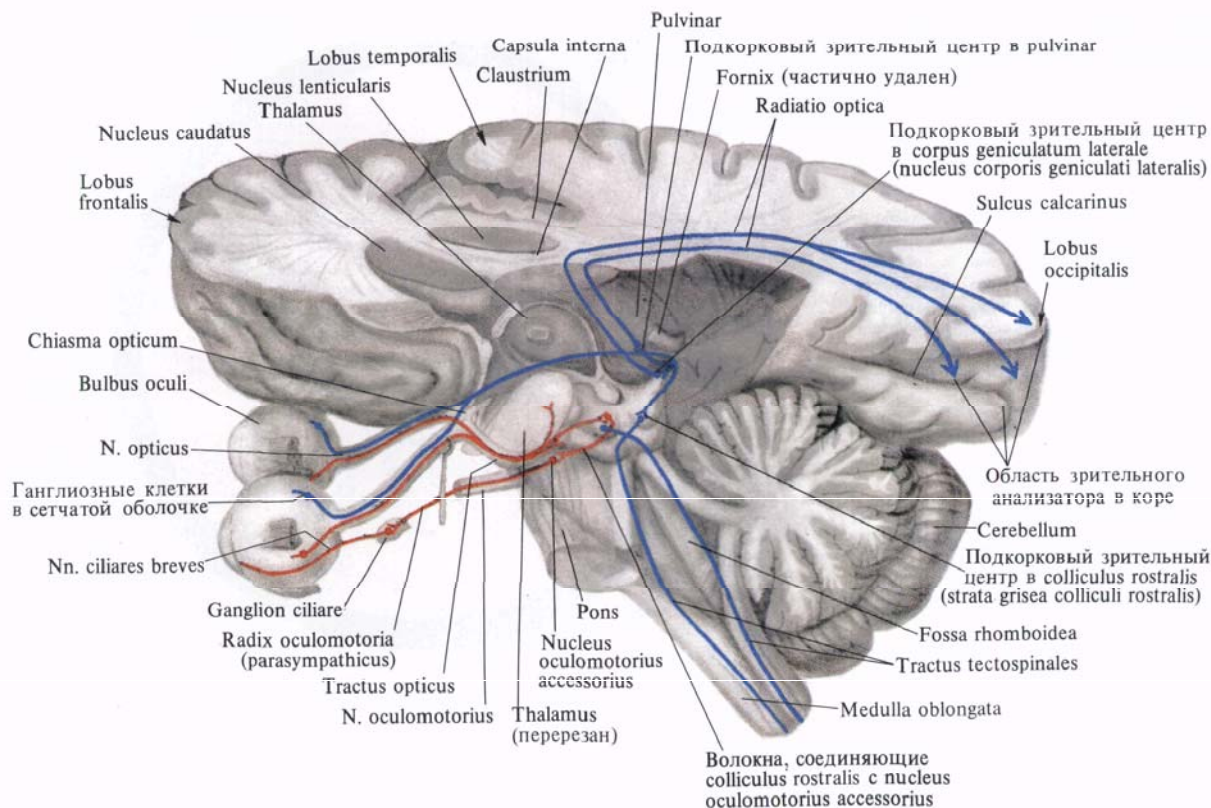
Внутренняя [чувствительная] оболочка глазного яблока

Внутренняя [чувствительная] оболочка глазного яблока, tunica interna [sensoria] bulbi, называемая *сетчаткой, retina* (рис. 1109—1110; см. рис. 1102, 1105, 1108), имеет сложное строение. Наружная ее поверхность на всем протяжении прилегает к сосудистой оболочке, а внутренняя — к стекловидному телу.

В сетчатке различают две неравные части: большую заднюю, воспринимающую световые раздражения, — это *зрительная часть сетчатки, pars optica retinae* (см. рис. 1102, 1105). Она простирается до ресничного тела и оканчивается *зубчатым краем, ora serrata*, сетчатки, и меньшую переднюю, не содержащую светочувствительных элементов. Она соответственно частям сосудистой оболочки делится на ресничную и радужную части сетчатки.

Зрительная часть сетчатки состоит из слоев, различимых лишь микроскопически. Наружный слой зрительной части сетчатки — *пигментная часть, pars pigmentosa*, анатомически более тесно связан с сосудистой оболочкой и рыхло — с остальной





частью сетчатки. Поэтому при вскрытии глазного яблока вслед за истечением стекловидного тела происходит отслойка сетчатки без пигментной части.

Внутренняя нервная часть, *pars nervosa*, состоит из ряда слоев (см. рис. 1110): 1) фотосенсорный слой, *stratum photosensorium*, прилежит к пигментной части и содержит фоторецепторы, *photoreceptores*, представленные верхушечными частями палочковидных зрительных клеток, *cellulae opticae bacilliformes* (световоспринимающих), и колбочковидных зрительных клеток, *cellulae opticae coniformes* (цветовоспринимающих); 2) наружная глиальная пограничная мембрана, *membrana limitans gliae externum*; 3) наружный ядерный слой, *stratum nucleare externum*, образован теми частями колбочек и палочек, в которых залегают ядра; 4) наружный сетчатый слой, *stratum plexiforme externum*, содержит концевые сферулы палочек и ножки колбочек; 5) внутренний ядерный слой, *stratum nucleare internum*, 6) внутренний сетчатый слой, *stratum plexiforme internum*; 7) ганглиозный слой, *stratum ganglionare*; 8) слой нервных волокон, *stratum neurofibrarum* (волокна зри-

1111. Ход волокон и связей зрительного нерва (полусхематично). (Проекция волокон на поверхность полушария.)

тельного нерва); 9) внутренний пограничный слой, *stratum limitans internum*, окружает слой нервных волокон и прилегает к стекловидному телу.

На поверхности зрительной части сетчатки заметно хорошо выраженное овальное возвышение — диск зрительного нерва, *discus nervi optici* (см. рис. 1102, 1109). Здесь собираются аксоны мультиполярных нервных клеток сетчатки, которые, прободая склеру, образуют ствол зрительного нерва.

Дальнейший путь проведения нервных импульсов до коркового конца зрительного анализатора (рис. 1111) подробно описан в разделе «Черепные нервы» (см. «Зрительный нерв»).

В центре диска зрительного нерва имеется углубление диска, *excavatio disci* (см. рис. 1102), являющееся местом входа и выхода сосудов, кровоснабжающих сетчатку. В области диска находится участок сетчатки, лишенный светочувствительных элементов (так называемое слепое пятно). На 3—4 мм кнаружи от диска зрительного нерва в сетчатке имеется пятно, *macula* (см. рис. 1110), — место наилучшего видения (ранее его называли «желтое пятно»). Глазное яблоко всегда устанавливается в такое поло-

жение, чтобы рассматриваемый предмет находился на продолжении *зрительной оси*, *axis opticus*, соединяющей центр роговицы с пятном сетчатки. Пятно имеет форму круга или овала с небольшим углублением в центре — *центральной ямкой*, *fovea centralis* (см. рис. 1102, 1109). В области пятна располагаются только колбочки. Задние отделы зрительной части сетчатой оболочки содержат множество колбочек и палочек; впереди число колбочек уменьшается и у зубчатого края сетчатки они отсутствуют.

Часть сетчатки, которая выстилает внутреннюю поверхность ресничного тела — *ресничная часть сетчатки*, *pars ciliaris retinae*, и заднюю поверхность радужки — *радужковая часть сетчатки*, *pars iridica retinae*, состоит из двух слоев: наружного и внутреннего. Наружный пигментный слой является продолжением пигментной части сетчатки, а внутренний состоит из эпителиальных клеток и содержит пигмент.

Указанные слои сетчатки здесь соединены более прочно, чем в области зрительной части сетчатки, и переходят один в другой в области зрачкового края радужки.

Светопреломляющие среды глазного яблока

Светопреломляющие среды глазного яблока составляют прозрачное ядро глаза. Сюда относятся стекловидное тело, хрусталик и водянистая влага в передней и задней камерах. Первые два образования заполняют *стекловидную камеру глазного яблока*, *camera vitrea bulbi*.

Стекловидное тело, *corpus vitreum* (см. рис. 1103, 1105), снаружи покрыто тонкой прозрачной *стекловидной мембраной*, *membrana vitrea*, и занимает большую часть полости глазного яблока. Оно состоит из совершенно прозрачной студенистой массы, лишённой сосудов и нервов, — *стекловидной стромы*, *stroma vitreum*. В ее состав входят нежная сеть переплетающихся тонких волокон и богатая белками жидкость — *стекловидная влага*, *humor vitreus*. Передняя поверхность стекловидного тела обращена к задней поверхности хрусталика и несет на себе соответственно ее форме чашеобразную *стекловидную ямку*, *fossa hyaloidea*. К ней подходит *стекловидный канал*, *canalis hyaloideus*,

представляющий собой остаток сосудисто-эмбриональной ткани. В канале иногда залегает *артерия стекловидного тела*, *a. hyaloidea*.

Остальная часть стекловидного тела прилегает к внутренней поверхности сетчатки и ее форма приближается к шаровидной.

Хрусталик, *lens*, имеет форму двояковыпуклой линзы (см. рис. 1102, 1104, 1107). *Задняя поверхность хрусталика*, *facies posterior lentis*, более выпуклая, прилежит к стекловидному телу, а *передняя поверхность*, *facies anterior lentis*, обращена к радужке.

Различают *передний и задний полюсы хрусталика*, *polus anterior et posterior lentis*, — наиболее выпуклые центральные точки передней и задней его поверхностей.

Линия, соединяющая передний и задний полюсы хрусталика, носит название *оси хрусталика*, *axis lentis*, и равна в среднем 3,6 мм.

Вещество хрусталика, *substantia lentis*, совершенно прозрачно и, так же как стекловидное тело, не содержит сосудов и нервов.

Основная масса хрусталика состоит из *волокон хрусталика*, *fibrae lentis*, представляющих собой вытянутые в длину шестигранные эпителиальные клетки.

Периферические отделы хрусталика покрыты со стороны его передней и задней поверхностей *капсулой хрусталика*, *capsula lentis*. Последняя представляет собой гомогенную прозрачную оболочку, более толстую на передней поверхности хрусталика, где под ней располагается *эпителий хрусталика*, *epithelium lentis*.

Вещество хрусталика имеет неодинаковую плотность: в центре оно более плотное и носит название *ядра хрусталика*, *nucleus lentis*, а по периферии менее плотное — это *кора хрусталика*, *cortex lentis*.

Хрусталик, располагаясь между стекловидным телом и радужкой, фиксируется своим периферическим закругленным краем, называемым *экватором хрусталика*, *equator lentis*, к ресничному телу посредством натянутых тонких *волокон пояска*, *fibrae zonulares*. Они внутренним концом вплетаются в капсулу хрусталика, а наружные концы начинаются от ресничного тела. Совокупность указанных волокон образует вокруг хрусталика связку — *ресничный поясок*, *zonula ciliaris* (см. рис. 1102, 1105). Между волокнами ресничной связки

находятся лимфатические *пространства пояска*, *zonula zonularia*.

Водянистая влага, *humor aquosus*, — прозрачная бесцветная жидкость, заполняет переднюю и заднюю камеры глазного яблока — щелевидные полости, располагающиеся впереди и позади радужки.

Задняя камера глазного яблока, *camera posterior bulbi* (см. рис. 1102, 1104, 1105), ограничена сзади передней поверхностью хрусталика, ресничным пояском и ресничным телом; впереди — задней поверхностью радужки. В полость задней камеры свободно свисают ресничные отростки. Задняя камера сообщается с *пространствами пояска*, *spatia zonularia*.

Передняя камера глазного яблока, *camera anterior bulbi*, образована спереди задней вогнутой поверхностью роговицы, сзади — передней поверхностью радужки.

Передняя и задняя камеры глазного яблока сообщаются между собой через зрачок.

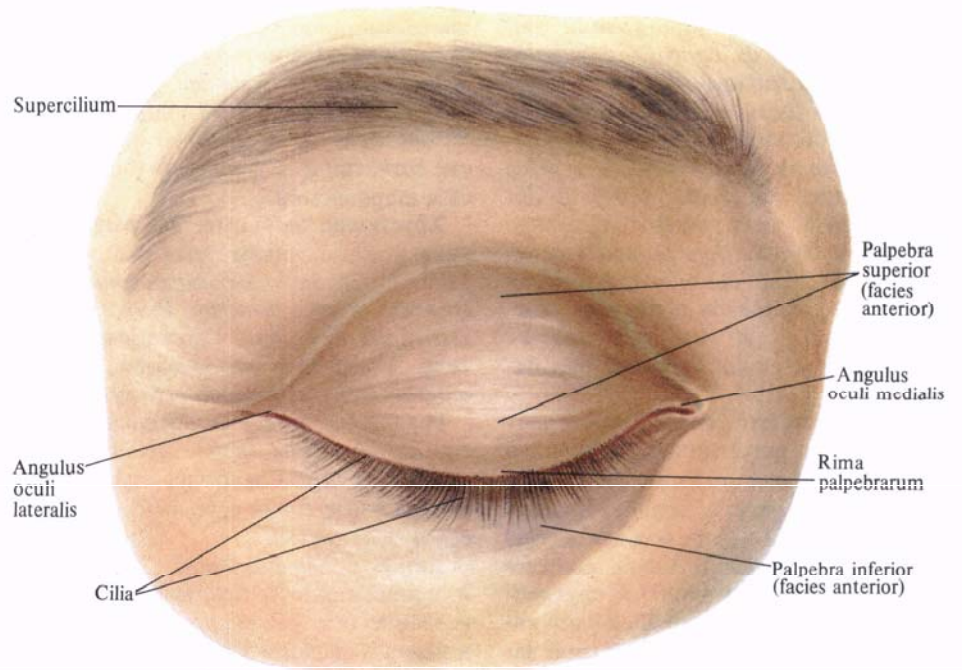
Водянистая влага продуцируется сосудами ресничного тела и радужки. Отток водянистой влаги осуществляется по следующим путям: из задней камеры водянистая влага поступает в переднюю, откуда через пространства радужно-роговичного угла оттекает в систему извитых вортикозных вен. Кроме того, из названных камер влага может оттекать в венозный синус склеры, откуда в составе венозной крови поступает в ресничные и конъюнктивальные вены.

ВСПОМОГАТЕЛЬНЫЕ ОРГАНЫ ГЛАЗА

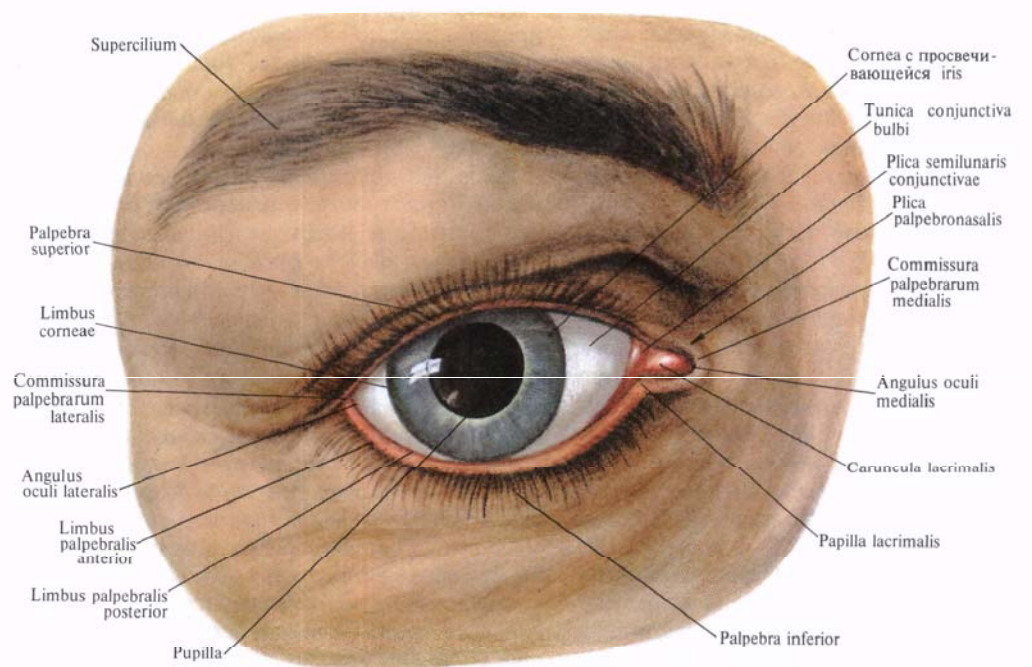
К *вспомогательным органам глаза*, *organa oculi accessoria*, относят брови, веки, конъюнктиву, слезный аппарат и мышцы глазного яблока.

Веки

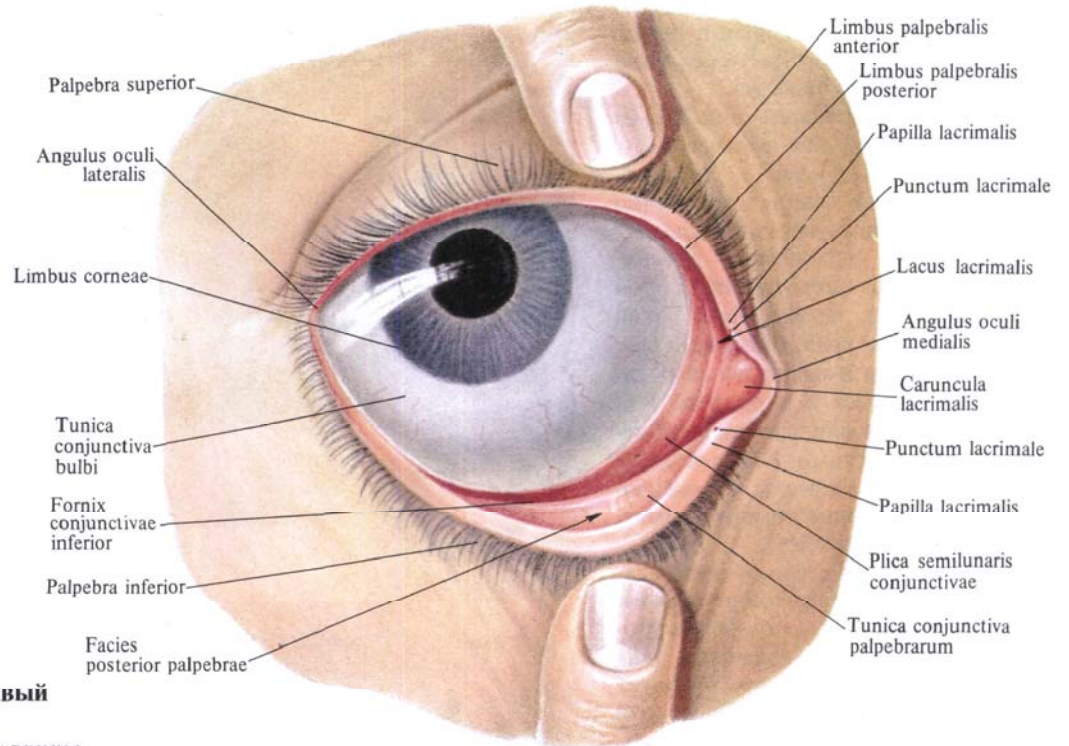
Веки, *palpebrae* (греч. blepharon), *верхнее веко*, *palpebra superior*, и *нижнее веко*, *palpebra inferior* (рис. 1112—1117), представляют собой складки кожи, ограничивающие спереди глазное яблоко. Когда веки сомкнуты, они полностью закрывают глазное яблоко; при разомкнутых веках их края ограничивают *щель век* (*глазная щель*), *rima palpebrarum*; верхнее веко больше нижнего.



1112. Веки, palpebrae, правый глаз; вид спереди.
 (Веки в сомкнутом состоянии, передняя поверхность век.)

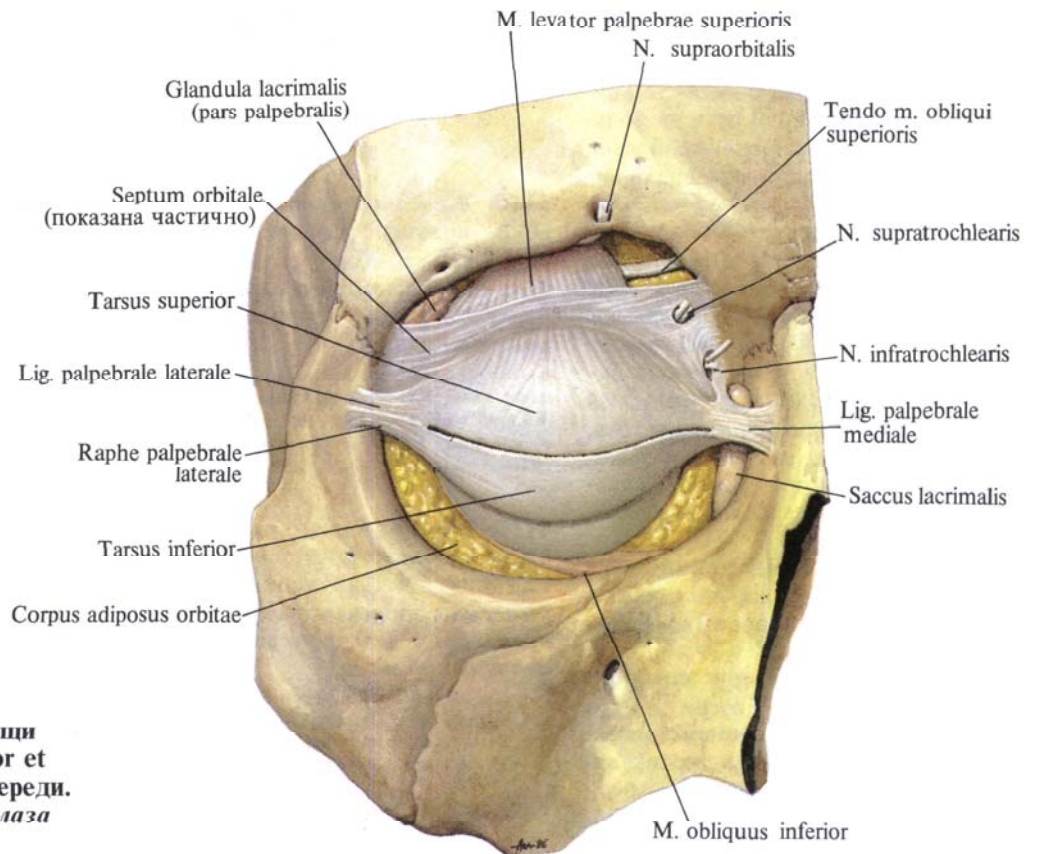


1113. Веки, palpebrae, правый глаз; вид спереди.
 (Глазная щель открыта.)



1114. Веки, palpebrae, правый глаз; вид спереди.

(Верхнее веко сильно оттянуто кверху, нижнее веко отвернуто, виден нижний свод конъюнктивы.)



1115. Верхний и нижний хрящи век, tarsi palpebrarum superior et inferior, правый глаз; вид спереди. (Кожа и круговая мышца глаза удалены.)

В каждом веке различают переднюю и заднюю поверхности век и два края, образующие щель век.


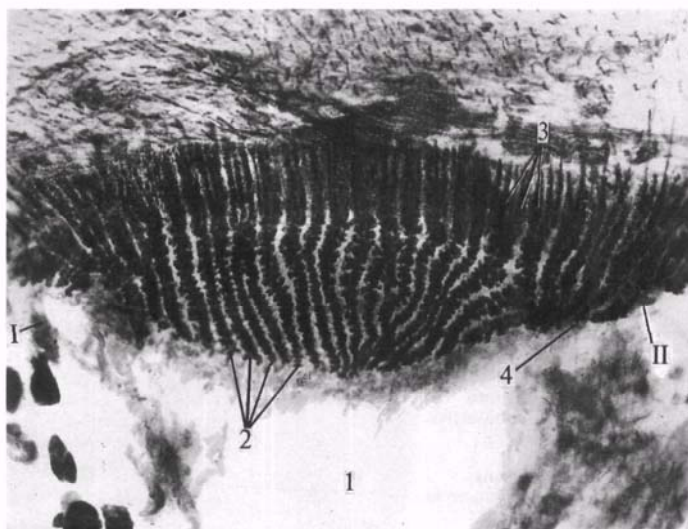
Передняя поверхность века, facies anterior palpebrae, как верхнего, так и нижнего, выпуклая и покрыта кожей, в которой залегает множество сальных и потовых желез. Верхнее веко вверху ограничено *бровью, supercilium*. Бровь представляет собой валикообразное возвышение кожи вдоль верхнего края глазницы. Она более выпуклая в медиальных отделах и истончается в наружных. Поверхность брови обильно покрыта небольшими волосками. Когда верхнее веко поднято, его кожа на уровне верхнего края глазницы образует заметную верхнюю бороздку.

Нижнее веко отделено от щеки слабо выраженной бороздкой под веком. При опущенном веке его кожа на уровне нижнего края глазницы, как и в области верхнего века, образует нижнюю бороздку. Глазничный край века является местом перехода его кожных покровов в кожу смежных областей.

По внутреннему краю поверхности век иногда видна слабо выраженная вертикальная *веконосная складка, plica palpebronasalis*, имеющая несколько вогнутую форму и огибающая изнутри медиальную связку век.

Свободный край века имеет толщину до 2 мм. Этот край века на большем протяжении дугообразно изогнут кпереди, лишь в медиальном отделе изогнутость исчезает. Здесь края верхнего и нижнего век приобретают изогнутость соответственно кверху и книзу и, соединяясь друг с другом при помощи *медиальной спапки век, commissura palpebrarum medialis*, образуют закругленный *медиальный угол глаза, angulus oculi medialis*. С латеральной стороны веки, соединяясь в *латеральную спапку век, commissura palpebrarum lateralis*, образуют острый *латеральный угол глаза, angulus oculi lateralis*.

Между краями верхнего и нижнего век, у внутреннего угла глаза, располагается розоватого цвета возвышение, называемое *слезным мяском, caruncula lacrimalis*, вокруг которого находится *слезное озеро, lacus lacrimalis*. Кнутри от слезного мясца располагается небольшая вертикальная складка конъюнктивы, называемая *полудушной складкой конъюнктивы, plica semilunaris conjunctivae*, явля-



1116. Железы хряща верхнего века, правого (фотография. Препарат В. Харитоновой). (Участок тотально окрашенного препарата; вид со стороны конъюнктивы.)

I — латеральный край верхнего хряща века, II — медиальный край верхнего хряща века; 1 — верхний край верхнего хряща века; 2 — слепые концы желез хряща века; 3 — фолликулы ресницы; 4 — протоки желез.

1117. Железы хряща нижнего века, правого (фотография. Препарат В. Харитоновой). (Участок тотально окрашенного препарата; вид со стороны конъюнктивы.)

1 — медиальный край нижнего хряща века; 2 — латеральный край нижнего хряща века; 3 — добавочные слезные железы; 4 — протоки желез; 5 — слепые концы желез хряща века.

ющаяся рудиментарным третьим веком.

Край века переходит в переднюю и заднюю поверхности века, отделяясь от них соответственно *передним и задним краями века, limbis palpebrales anterior et posterior*. Передний край века несколько закруглен. Позади него из толщи века выходит множество волосков — *ресницы, cilia*, загнутых у нижнего века вниз, а у верхнего — вверх. Тут же открываются выводные протоки сальных и видоизмененных потовых желез, связанных с волосатыми сумками ресниц.

Края верхнего и нижнего век у медиального угла глаза на уровне наружной периферии слезного мясца несут на себе небольшое возвышение — *слезный сосочек, papilla lacrimalis* (рис. 1118; см. рис. 1113, 1115). Здесь начинаются верхний и нижний *слезные каналы, canaliculi lacrimales* (см. рис. 1118), которые открываются на

вершине сосочков век хорошо заметными отверстиями — слезными точками, *puncta lacrimalia*.

Задний край века переходит непосредственно в заднюю поверхность века, *facies posterior palpebrae*.

Задняя поверхность века вогнутая и на всем протяжении покрыта конъюнктивой век, *tunica conjunctiva palpebrarum* (см. рис. 1104, 1114). Конъюнктивa начинается от заднего края век и, дойдя до глазничного края верхнего и нижнего век, заворачивает назад и переходит на глазное яблоко. Эту часть конъюнктивы называют конъюнктивой глазного яблока, *tunica conjunctiva bulbi*. Покрывая передние отделы глазного яблока, конъюнктивa достигает лимба роговицы, образуя у места перехода склеры в роговицу кольцо конъюнктивы, *anulus conjunctivae*. Со склерой конъюнктивa глазного яблока соединена рыхло.

Переход конъюнктивы века в конъюнктиву глазного яблока образует верхний и нижний своды конъюнктивы, *fornices conjunctivae superior et inferior* (см. рис. 1104, 1114, 1115), которые вместе с другими отделами конъюнктивы ограничивают конъюнк-

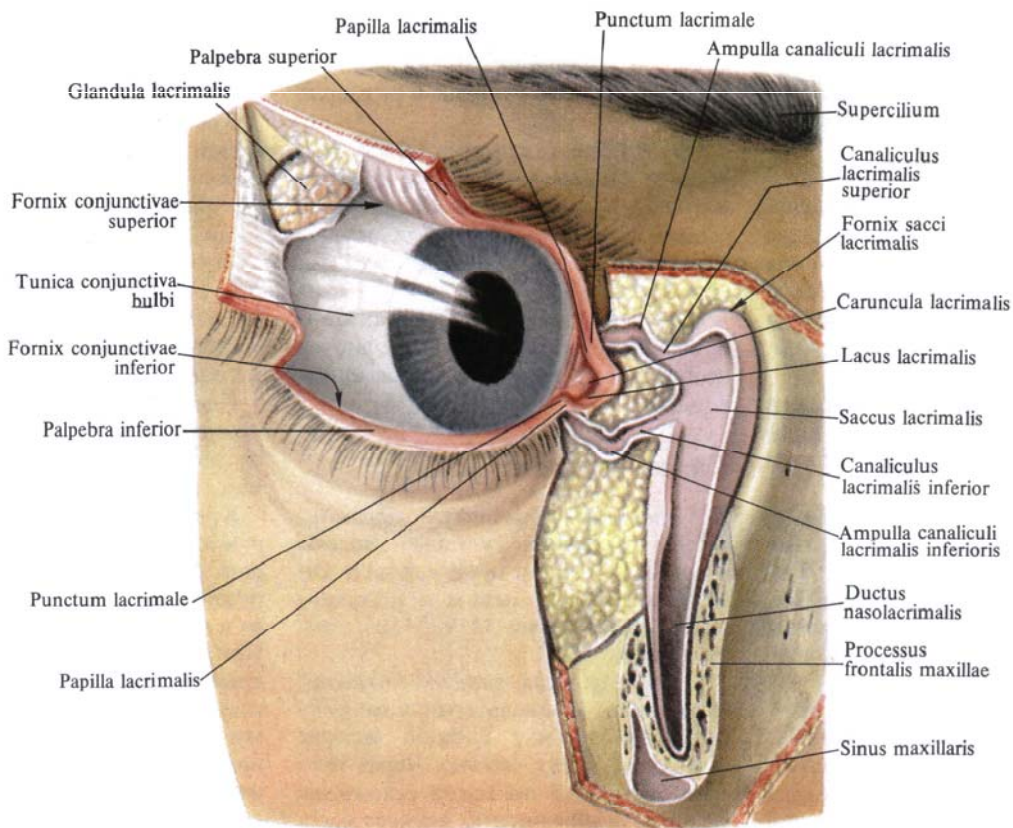
тивальный мешок, *saccus conjunctivalis*, открытый кпереди по линии глазной щели и замкнутый при закрытых глазах.

В области верхнего и нижнего сводов конъюнктивa образует ряд складок. В толще конъюнктивы залегают одиночные конъюнктивальные железы, *glandulae conjunctivales*.

Часть века, расположенная между кожным покровом и конъюнктивой, состоит из ряда образований. Непосредственно под кожей залегают круговая мышца глаза. В верхнем веке, позади указанной мышцы, располагается сухожилие мышцы, поднимающей верхнее веко, *m. levator palpebrae superioris* (см. рис. 1105, 1116); эта мышца начинается от надкостницы верхней стенки глазницы впереди зрительного канала, идет вперед и вблизи верхнего края глазницы переходит в плоское сухожилие. Последнее, вступая в толщу верхнего века, делится на две пластинки: поверхностную пластинку, *lamina superficialis*, которая располагается вначале позади круговой мышцы глаза, а затем, прободая ее своими волокнами, направляется к коже века, и глубокую пла-

1118. Слезная железа, *glandula lacrimalis*, и носослезный канал, *canalis nasolacrimalis*, правые; вид спереди.

(Кожные покровы верхнебоковой части верхнего века рассечены и отведены; носослезный канал препарирован и вскрыт.)



стинку, *lamina profunda*, прикрепляющуюся к верхнему краю хряща верхнего века. Глубже круговой мышцы глаза и ближе к свободному краю залегают соответственно *верхний хрящ века, tarsus superior*, и *нижний хрящ века, tarsus inferior* (см. рис. 1115), который несколько уже, чем верхний. Они образованы волокнистой хрящевой тканью и отличаются прочностью. В хряще века различают заднюю и переднюю поверхности и по два края — глазничный и свободный.

Задняя поверхность хрящевой пластинки вогнута соответственно выпуклой поверхности глазного яблока и плотно сращена с конъюнктивой века, что обуславливает гладкую поверхность конъюнктивы в этой области.

Передняя поверхность хрящей века выпуклая и соединена с круговой мышцей глаза посредством рыхлой соединительной ткани.

Свободные края верхнего и нижнего хрящей век сравнительно ровные и обращены друг к другу. Глазничные края дугообразно изогнуты, причем у верхнего хряща века эта изогнутость выражена сильнее. Длина свободного края хряща века равна 20 мм, толщина 0,8—1,0 мм; высота верхнего века составляет 10—12 мм, нижнего — 5—6 мм.

Глазничные края хрящей фиксированы у соответствующего края глазницы посредством *фасции глазницы, fascia orbitalis*, и мышц верхнего и нижнего хрящей век.

В области медиального и латерального углов глаза хрящи век соединяются между собой и фиксируются у соответствующих костных стенок глазницы посредством *медиальной и латеральной связок век, ligamenta palpebrarum mediale et laterale* (см. рис. 1115).

Латеральная связка века разделена латеральным швом века, *raphe palpebralis lateralis*, расположенным горизонтально.

Хрящи век, располагаясь вблизи свободного края века, придают этой его части известную плотность, благодаря чему ее называют хрящевой частью века в отличие от остальной части века, менее плотной и называемой глазничной частью века.

К хрящам век подходят соответственно небольшие верхняя и нижняя мышцы хрящей век. Особенностью этих мышц является то, что, будучи построенными из гладкой мышечной

ткани, они присоединяются к скелетным мышцам, прикрепляясь вместе с ними к хрящам век. *Верхняя мышца хряща века, m. tarsalis superior*, присоединяясь к мышце, поднимающей верхнее веко, фиксируется к внутренней поверхности верхнего края верхнего хряща, а *нижняя мышца хряща века, m. tarsalis inferior*, соединяясь с волокнами нижней прямой мышцы, фиксируется к нижнему краю нижнего хряща века (см. рис. 1104).

В хрящевых пластинках верхнего и нижнего век залегают своеобразно измененные сальные железы — *железы хряща века, glandulae tarsales*; в верхнем веке их 27—40, в нижнем 17—22 (см. рис. 1116, 1117).

Выводные протоки этих желез открываются в интермаргинальном пространстве ближе к заднему краю, а главные отделы направлены в сторону глазничного края века и соответственно конфигурации хрящей век изогнуты в сагиттальной плоскости. Концевые части главных отделов желез не выходят за пределы хрящей. В верхнем веке железы не занимают всей хрящевой пластинки, а оставляют свободным ее верхний край; в нижнем веке они занимают всю хрящевую пластинку.

В верхнем веке железы неодинаковы по длине на всем протяжении хрящевой пластинки; в среднем отделе длина желез больше. В нижнем веке нет таких резких отличий в размерах желез.

На свободном крае век между ресницами открываются также протоки потовых *ресничных желез, glandulae ciliares*, а к волосяным фолликулам ресниц подходят *сальные железы, glandulae sebaceae*.

Кроме указанных желез, в нижнем и верхнем хрящах век встречаются непостоянные слезные хрящевые железы.

Слезный аппарат

К *слезному аппарату, apparatus lacrimalis*, относят слезные железы и слезовыводящие пути, слезные каналы, слезный мешок и носослезный проток (рис. 1119—1121; см. рис. 1118).

Слезная железа, glandula lacrimalis, залегает в верхнелатеральном углу глазницы в ямке слезной железы и выделяет *слезу, lacrima*. Через тело слезной железы проходит сухожилие мышцы, поднимающей верхнее веко,

которое делит железу на две неравные части: большую верхнюю *глазничную часть, pars orbitalis*, и меньшую *вековую часть, pars palpebralis*.

Глазничная часть слезной железы имеет две поверхности: верхнюю, выпуклую, которая прилегает к костной ямке слезной железы, и нижнюю, вогнутую, к которой примыкает нижняя часть слезной железы. Эта часть слезной железы отличается плотностью строения; длина железы вдоль верхнего края глазницы равна 20—25 мм; переднезадний размер 10—12 мм.

Вековая часть слезной железы располагается несколько впереди и книзу от предыдущей и залегает непосредственно над сводом мешка конъюнктивы.

Железа состоит из 15—40 сравнительно обособленных долек; длина железы вдоль верхнего края 9—10 мм, переднезадний размер 8 мм и толщина 2 мм.

Выводные каналы, ductuli excretorii, у глазничной части слезной железы (всего 3—5) проходят через участок вековой части слезной железы, принимают в свой состав часть ее выводных протоков и открываются на конъюнктиве верхнего свода.

Вековая часть слезной железы имеет, кроме того, от 3 до 9 отдельных выводных протоков, которые, так же как и предыдущие, открываются в латеральном участке верхнего свода конъюнктивы.

Кроме указанных крупных слезных желез, в конъюнктиве имеются также небольшие *добавочные слезные железы, glandulae lacrimales accessoriae* (от 1 до 22), которые могут залегать в верхнем и нижнем веках (см. рис. 1121). Добавочные слезные железы встречаются в области слезного мясца, где расположены и сальные железы.

Слеза, поступив из слезных желез в конъюнктивальный мешок, омывает глазное яблоко и собирается в *слезном озере, lacus lacrimalis*.

Кроме того, описывается *слезный ручей, rivus lacrimalis*, представляющий собой канал, образованный наружной поверхностью глазного яблока и передними краями закрытых век. При таком положении век задние их края не соприкасаются и слеза оттекает по образовавшемуся щелевидному ручью к слезному озеру. Из слезного озера слеза через слезные каналы следует в слезный мешок, откуда через *носослезный канал*,

canalis nasolacrimalis, поступает в нижний носовой ход (см. рис. 1118).

Каждый (верхний и нижний) слезный каналец, *canaliculus lacrimalis*, начинается у медиального угла глаза на вершине слезного сосочка слезной точкой и делится на две части: вертикальную и горизонтальную. Вертикальная часть слезных канальцев имеет длину 1,5 мм; она направляется соответственно вверх и вниз и, постепенно суживаясь, заворачивает в медиальную сторону, принимая горизонтальное направление. Горизонтальная часть слезных канальцев имеет длину 6—7 мм. Начальный отдел горизонтальной части каждого канальца несколько расширяется в сторону своей выпуклой поверхности, образуя небольшое выпячивание — ампулу слезного канальца, *ampulla canaliculi lacrimalis* (см. рис. 1118). Следуя в медиальном направлении, оба канальца снова суживаются и впадают в слезный мешок каждый отдельно или предварительно соединившись.

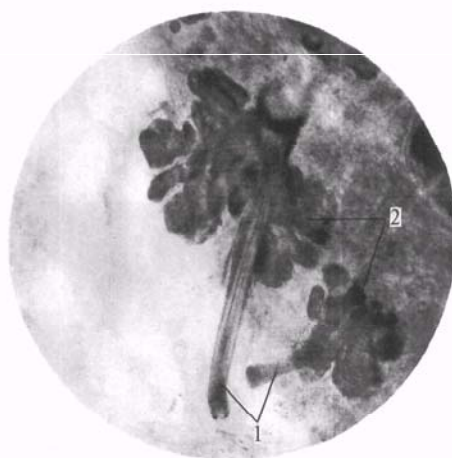
Слезный мешок, *saccus lacrimalis*, залегает в костной ямке слезного мешка, целиком повторяя ее форму. Он имеет верхний слепой, несколько суженный конец — свод слезного мешка, *fornix sacci lacrimalis*.

Нижний конец слезного мешка также несколько сужен и без резких границ переходит в носослезный проток, *ductus nasolacrimalis*. Последний залегает в одноименном канале верхней челюсти, имеет длину 12—14 мм, диаметр 3—4 мм и открывается в переднем отделе нижнего носового хода под нижней носовой раковиной.

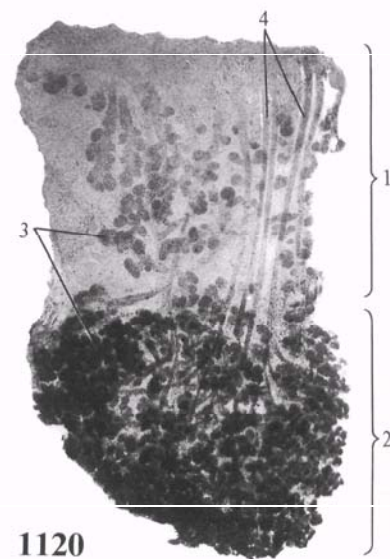
Мышцы глазного яблока и фасции глазницы

Мышцы глазного яблока, *mm. bulbi* (рис. 1122—1124; см. рис. 1104), приводят в движение глазное яблоко. Различают четыре прямые мышцы глазного яблока: 1) верхнюю прямую мышцу, *m. rectus superior*, 2) нижнюю прямую мышцу, *m. rectus inferior*; 3) медиальную прямую мышцу, *m. rectus medialis*; 4) латеральную прямую мышцу, *m. rectus lateralis*, и две косые мышцы: 1) верхнюю косую мышцу, *m. obliquus superior*; 2) нижнюю косую мышцу, *m. obliquus inferior*.

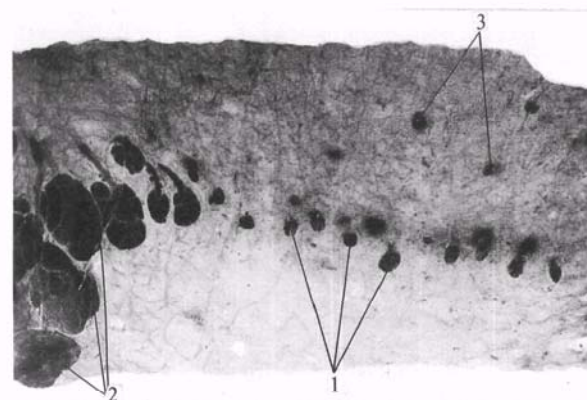
Все мышцы глазного яблока, за исключением нижней косой, начинаются в глубине глазницы в окружности зрительного нерва и верхней глазнич-



1119



1120



1121

1119. Сальные железы слезного мясца (фотография. Препарат В. Харитоновой).
(Изолированные железы из тотально окрашенного препарата слезного мясца.)

1 — фолликул волоса; 2 — сальные железы.

1120. Слезные железы (фотография. Препарат В. Харитоновой).

1 — глазничная часть слезной железы; 2 — вековая часть слезной железы; 3 — железистые дольки; 4 — протоки.

1121. Добавочные слезные железы, ребенок 5 лет (фотография. Препарат В. Харитоновой).

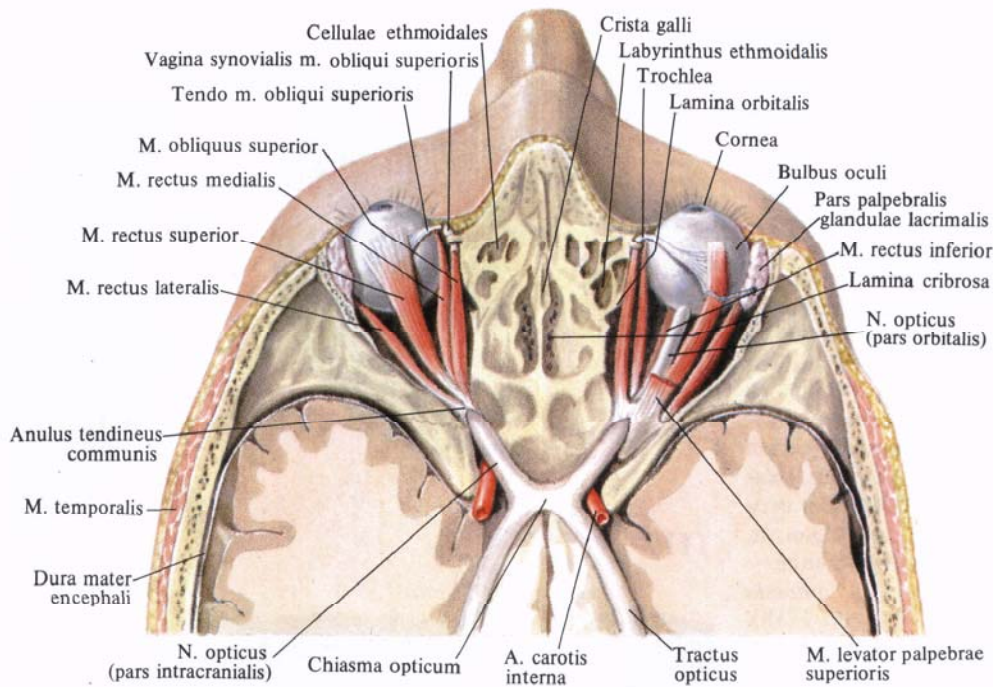
(Участок тотально окрашенного препарата области свода конъюнктивы верхнего века.)

1 — добавочные слезные железы; 2 — глазничная часть слезной железы; 3 — лимфатические фолликулы.

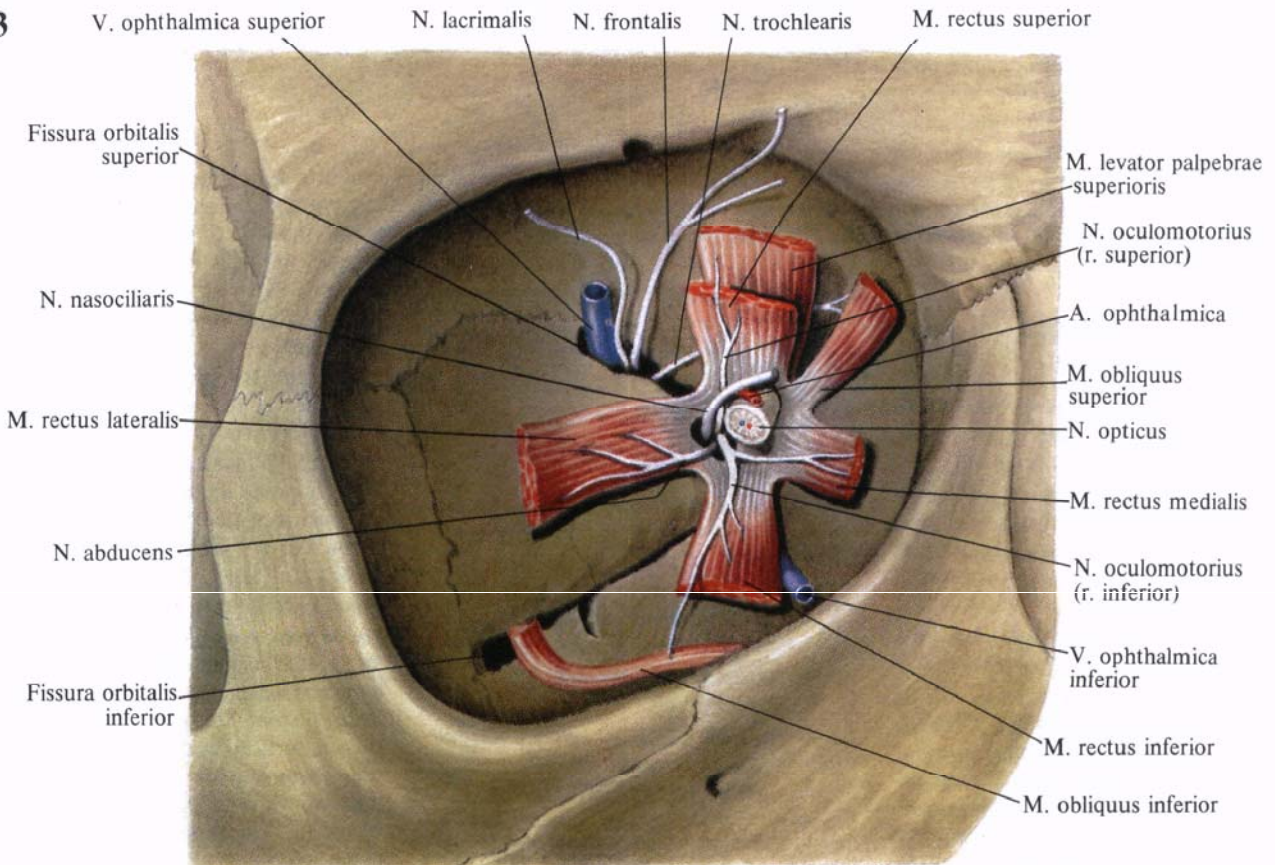
ной щели. Начальные отделы мышц окружают зрительный нерв и срастаются здесь своими сухожилиями, образуя общее сухожильное кольцо, *anulus tendineus communis*, соединяющееся с наружной оболочкой зрительного нерва.

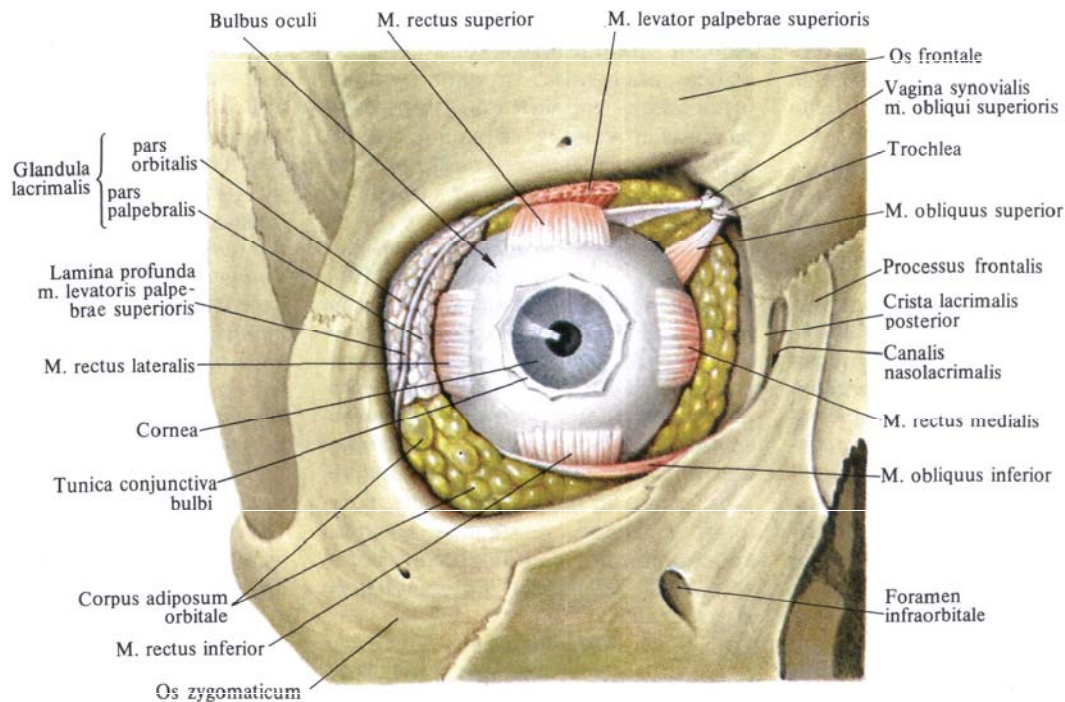
Каждая из четырех прямых мышц следует вдоль соответствующей стенки глазницы и, прободая влагалище глазного яблока, *vagina bulbi*, подходит к главному яблоку. Здесь мышцы вплетаются своими короткими сухожилиями в склеру по линии, находящейся впереди экватора глазного яблока и отстоящей на 7—8 мм от края роговицы. Латеральная прямая мышца у места прикрепления переходит в сухожильное растяжение латеральной прямой мышцы, *lacertus m. recti lateralis*, большинство пучков которого вплетается в склеру, а некоторые идут вперед и кнаружи, прикрепляясь к медиальной стенке глазницы.

1122



1123





1122. Мышцы глаза, mm. oculi; вид сверху.

(Горизонтальный разрез. Мышца, поднимающая верхнее веко, слева полностью, справа частично удалена; зрительные тракты отпрепарированы.)

1123. Мышцы глаза, mm. oculi, правого; вид спереди.

(Оставлены начальные участки мышц; видно отношение мышц к зрительному нерву.)

1124. Мышцы глаза, mm. oculi, правого; вид спереди.

В толще начальной части наружной прямой мышцы залегает *глазничная мышца, m. orbitalis*, представляющая собой пучок гладких (неисчерченных) мышечных волокон.

Верхняя косая мышца, m. obliquus superior, идет от края зрительного канала, следует вперед вдоль медиальной стенки глазницы над медиальной прямой мышцей. Вблизи верхнего края глазницы у блоковидной ямки мышца переходит в длинное, цилиндрической формы сухожилие, окруженное *влагалищем сухожилия верхней косой мышцы, vagina tendinis musculi obliqui superioris*. Затем оно переходит через блок, *trochlea*, и, поворачивая обратно кзади и кнаружи, проходит между верхней прямой мышцей и глазным яблоком, прикрепляясь к нему позади экватора, на расстоянии 18 мм от края роговицы.

Нижняя косая мышца, m. obliquus inferior, начинается в медиальном отделе глазницы от слезного гребешка, прилегающей поверхности верхней челюсти и подглазничного края. Мышца направляется назад и кнаружи, проходит между нижней стенкой глазницы и нижней прямой мышцей, прикрепляясь на латеральной поверхности глазного яблока позади экватора.

Латеральная и медиальная прямые

мышцы вращают глазное яблоко каждая в свою сторону. Верхняя прямая мышца вращает глазное яблоко кверху и несколько кнаружи. Нижняя прямая мышца, являясь антагонистом предыдущей, вращает глазное яблоко вниз и несколько внутрь. Верхняя косая мышца вращает глазное яблоко вниз и кнаружи, нижняя косая мышца — кнаружи и кверху.

Глазное яблоко занимает передний отдел глазницы и отделено от остальной ее части *влагалищем глазного яблока, vagina bulbi*, которое соединяется с мышечными фасциями, *fasciae musculares*, глазного яблока и оболочкой зрительного нерва. Влагалище связано со склерой посредством ряда перемычек и ограничивает вместе с ее поверхностью *эписклеральное пространство, spatium episclerale*.

В передних отделах глазницы влагалище глазного яблока соединяется с *глазничной перегородкой, septum orbitale*, ограничивающей полость глазницы спереди.

Позади влагалища глазного яблока и глазной перегородки в глазнице находится *жировое тело глазницы, corpus adiposum orbitae*, через которое проходят нервы. Меньшая часть жирового тела располагается вне конуса, образованного совокупностью мышц глазного яблока, между ними

и покрытыми *надкостницей глазницы, periorbita*, костными стенками глазницы; большая часть залегает внутри этого конуса, в окружности зрительного нерва.

Кровеносные сосуды глазного яблока

Глазное яблоко кровоснабжается ветвями **глазной артерии, a. ophthalmica** (см. рис. 1103, 1108). Глазная артерия посылает к главному яблоку ресничные артерии, которые кровоснабжают фиброзную и сосудистую оболочки, а также центральную артерию сетчатки, разветвляющуюся в сетчатой оболочке. Кроме того, глазная артерия посылает ряд ветвей к мышцам глазного яблока, слезной железе и другим образованиям орбиты (см. т. II «Ангиология»).

1. *Длинные задние ресничные артерии, aa. ciliares posteriores longae*, всего две, подходят к главному яблоку по сторонам зрительного нерва. Пробождая склеру, они вступают в околососудистое пространство и направляются по наружной и внутренней поверхностям глазного яблока к ресничному телу. Здесь артерии делятся на восходящие и нисходящие ветви, которые следуют по ресничному краю радужки, соединяются между собой и с передними ресничными артериями, образуя *большой артериальный круг радужки, circulus arteriosus iridis major*. Последний посылает веточки к ресничной мышце, а также в радужку, где у зрачкового края образуется *малый артериальный круг радужки, circulus arteriosus iridis minor*.

Кроме того, от длинных задних ресничных артерий отходят возвратные артерии, которые соединяются с короткими задними ресничными артериями.

2. *Короткие задние ресничные артерии, aa. ciliares posteriores breves* (см. рис. 1108), начинаются от глазной артерии 4—6 ветвями. Направляясь к главному яблоку, они разветвляются и подходят к его задней периферии в количестве 18—20. Здесь короткие задние ресничные артерии посылают ветви к склере и наружному влагалыщу зрительного нерва. Затем указанные артерии прободают склеру в окружности выхода зрительного нерва и вступают в толщу сосудистой оболочки, где образуют сеть капилляров, залегающую в сосудис-

то-капиллярной пластинке. В окружности зрительного нерва короткие задние ресничные артерии соединяются между собой и с ветвями центральной артерии сетчатки и образуют в толще склеры *сосудистый круг зрительного нерва, circulus vasculosus n. optici*.

3. *Передние ресничные артерии, aa. ciliares anteriores* (см. рис. 1108), начинаются из артерий четырех прямых мышц, проходят к краю роговицы, где отдают *эписклеральные артерии, aa. episclerales*, к передним отделам склеры, и *передние конъюнктивальные артерии, aa. conjunctivales anteriores*, к конъюктиве глазного яблока, а затем, прободая склеру, вступают в толщу ресничной мышцы, кровоснабжают ее и посылают ветви в состав большого артериального круга радужки.

4. *Центральная артерия сетчатки, a. centralis retinae* (см. рис. 1104, 1107, 1108), начинается от глазной артерии, направляется к зрительному нерву и на расстоянии 15—20 мм от глазного яблока входит в его толщу. Следуя по оси нерва, артерия в области его диска достигает сетчатки и разветвляется на две ветви: верхнюю и нижнюю. Каждая из них на поверхности диска зрительного нерва (иногда в его толще) образует *сосудистый круг зрительного нерва*, от которого отходят концевые ветви:

1) *верхняя артериола пятна, arteriola macularis superior*, направляется вверх и латерально;

2) *нижняя артериола пятна, arteriola macularis inferior*, также направляется латерально, но идет горизонтально, достигая пятна;

3) *медиальная артериола сетчатки, arteriola medialis retinae*,— сравнительно небольшой сосуд, направляется медиально и несколько вверх;

4) *верхняя носовая артериола сетчатки, arteriola nasalis retinae superior*, направляется вертикально вверх;

5) *нижняя носовая артериола сетчатки, arteriola nasalis retinae inferior*, направляется вниз и несколько медиально;

6) *верхняя височная артериола сетчатки, arteriola temporalis retinae superior*,— мощный сосуд, направляется вверх и латерально;

7) *нижняя височная артериола сетчатки, arteriola temporalis retinae inferior*, направляется вниз и латерально.

В области пятна имеется хорошо развитая сеть сосудов, а в центральной ямке сосуды отсутствуют.

Все артериолы сетчатки сопровождаются одноименными венулами (см. рис. 1108, 1109), среди которых различают *верхнюю и нижнюю венулы пятна, venulae musculares superior et inferior*; *медиальную венулу сетчатки, venula medialis retinae*; *верхнюю и нижнюю носовые венулы сетчатки, venulae nasales retinae superior et inferior*; *верхнюю и нижнюю височные венулы сетчатки, venulae temporales retinae superior et inferior*. Венулы собираются в *центральную вену сетчатки, v. centralis retinae*, впадающую в верхнюю глазную вену или, реже, в пещеристый синус. Центральные вены сетчатки залегают вместе с одноименной артерией в толще зрительного нерва.

Венозная кровь от глазного яблока оттекает по передним и задним ресничным венам.

Передние ресничные вены, vv. ciliares anteriores, начинаются от вен ресничной мышцы, принимая по пути сосуды из венозного синуса склеры, который также сообщается с пространствами радужно-роговичного угла. Пробождая склеру, эти вены принимают в свой состав *эписклеральные вены, vv. episclerales*, и *конъюнктивальные вены, vv. conjunctivales*, и впадают в вены мышц глазного яблока.

Задние ресничные вены, vv. ciliares posteriores, принимают кровь из задних отделов глазного яблока.

Вортикозные вены, vv. vorticosae (см. рис. 1103, 1108), всего 4—6, образуются вдоль экватора в толще сосудистой оболочки. Они собирают венозную кровь из собственно сосудистой оболочки, ресничного тела и радужки. Вортикозные вены впадают в глазные вены, которые в свою очередь анатомизируют с венами лица.

Нервы глазного яблока

К главному яблоку подходят длинные и короткие ресничные нервы, которые берут начало от носоресничного нерва (от тройничного нерва) и ресничного узла (см. рис. 971, 972—974, 1088, 1103, 1106). Достигнув заднего отдела глазного яблока, ресничные нервы прободают склеру, ложатся между нею и сосудистой оболочкой и отдают к этим оболочкам небольшие нервные стволы.

По ходу этих нервов в области ресничной мышцы образуется ресничное

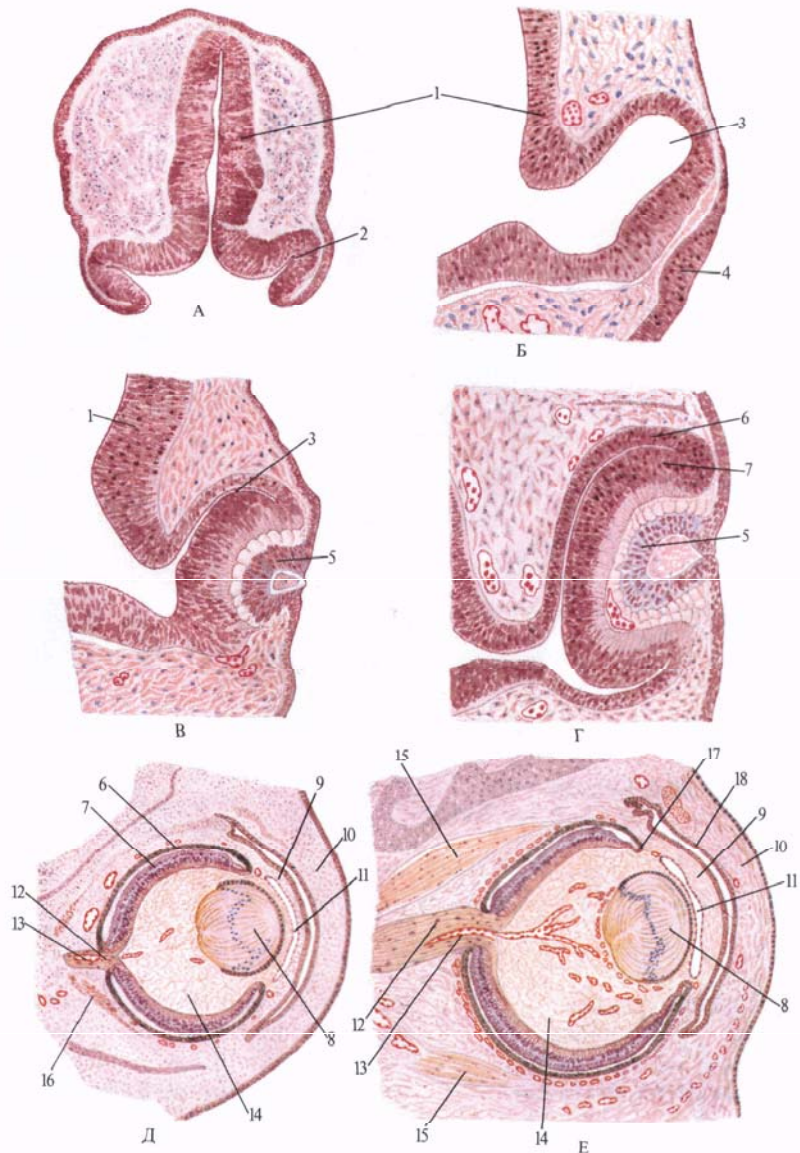
сплетение, включающее нервные клетки; ветви сплетения направляются к радужке и ресничной мышце.

Кожа век получает нервы от первой (верхнее веко) и второй (нижнее веко) ветвей тройничного нерва.

РАЗВИТИЕ И ВОЗРАСТНЫЕ ОСОБЕННОСТИ ОРГАНА ЗРЕНИЯ

Эмбриональная закладка органа зрения — глаза (рис. 1125) — происходит на 3-й неделе внутриутробного периода, а развитие глаза заканчивается в первые школьные годы. Глаз состоит из нескольких образований, каждое из которых развивается из разных эмбриональных элементов. Так, хрусталик возникает из эктодермального эпителия области головы. Сетчатка закладывается из стенки переднего мозгового пузыря. Склера и сосудистая оболочка развиваются из окружающей мезенхимы. Мышцы, приводящие в движение глаз, возникают из клеток мезенхимы. Веки развиваются из участков кожи. У новорожденного в связи с недоразвитием полости глазницы глазное яблоко с окружающими его образованиями не полностью располагается в орбите, а выступает несколько кнаружи, выпячивается. Сравнительные размеры глазного яблока новорожденного и взрослого соответственно следующие: поперечный диаметр 16,7 и около 24 мм, продольный диаметр — 17,3 и около 24,3 мм. Глазное яблоко наиболее интенсивно развивается в первые 5—7 лет после рождения.

Различные образования глазного яблока имеют определенные особенности, обусловленные возрастом. Так, у новорожденного и ребенка первых лет жизни хрусталик более прозрачен, по форме более выпуклый, чем у взрослого; роговица немного толще; сосудистая оболочка тоньше у новорожденного, чем у взрослого; мало пигментирована радужка; очень тонкая склера у новорожденного пластична и растяжима. По мере роста ребенка указанные особенности отдельных образований глазного яблока, в частности форма роговицы и хрусталика, их выпуклость, меняются, что происходит к 9—12 годам; это в значительной степени приближает глазное яблоко растущего ребенка к состоянию органа зрения у взрослого человека.



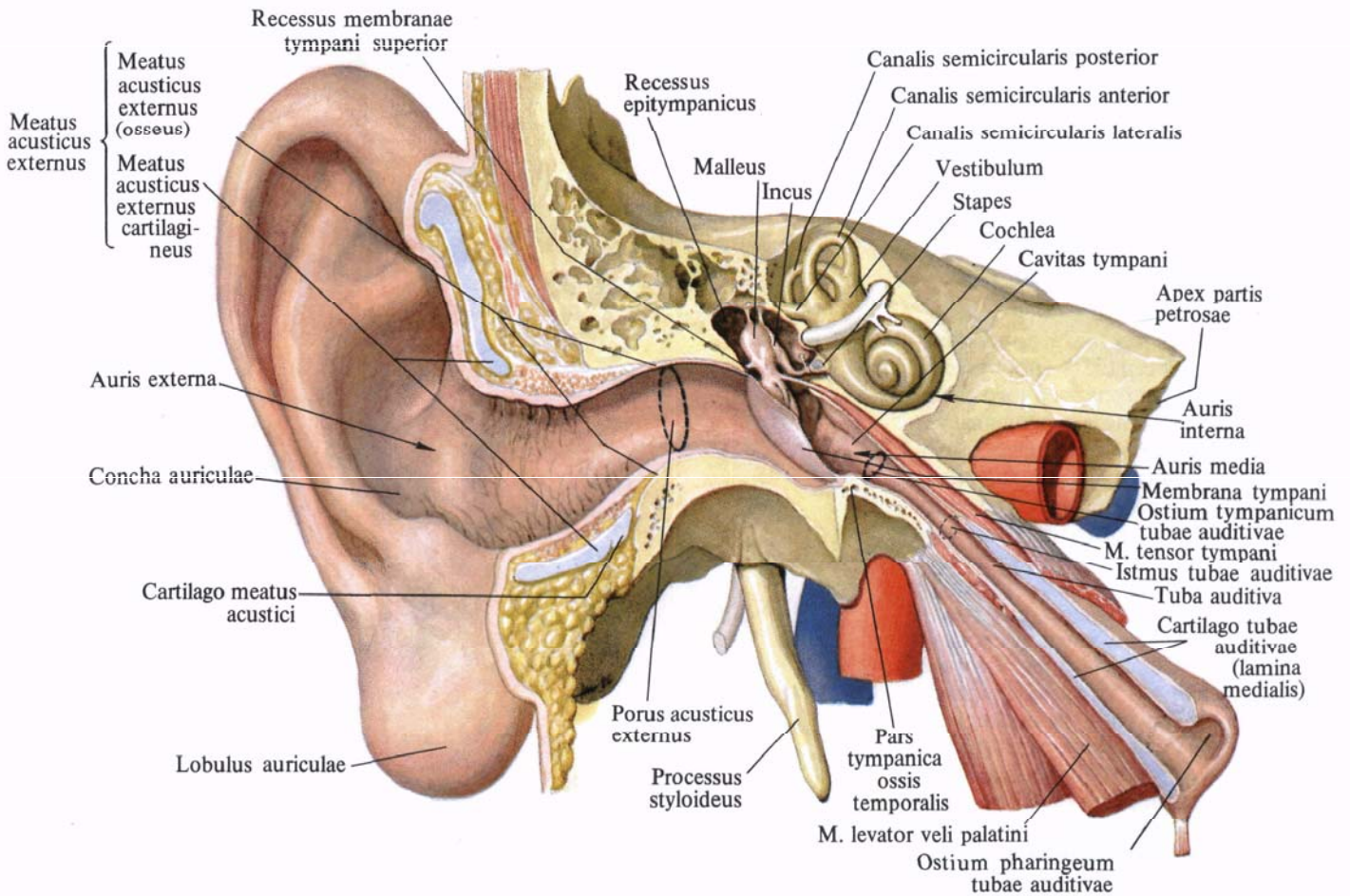
1125. Развитие глаза.

А — эмбрион 14 сомитов. Б — эмбрион 4,5 мм. В — эмбрион 5 мм. Г — эмбрион 7 мм. Д — 8,5-недельный эмбрион длиной 33 мм. Е — 9,5-недельный эмбрион длиной 48 мм. 1 — стенка переднего мозга; 2 — глазная бороздка; 3 — глазной пузырь; 4 — хрусталиковая плакода; 5 — хрусталиковый пузырек; 6 — хрусталик; 7 — пигментный слой; 8 — хрусталик; 9 — роговица; 10 — веко; 11 — передняя камера; 12 — зрительный нерв; 13 — центральная артерия сетчатки; 14 — закладка глазной мышцы; 15 — мышцы глазного яблока; 16 — закладка глазной мышцы; 17 — край радужки; 18 — конъюнктив.

ПРЕДДВЕРНО-УЛИТКОВЫЙ ОРГАН

Преддверно-улитковый орган, organum vestibulocochleare (рис. 1126), объединяет два анализатора: орган слуха и орган равновесия.

Орган слуха состоит из трех частей: наружного уха — звукоулавливающей части; среднего уха — звукопередающей части и внутреннего уха — звуковоспринимающей части. Внутреннее ухо объединяет орган собственно слуха, воспринимающий и дифференцирующий звуковые раздражения, и орган статического чувства, реагирующий на положение тела



1126. Наружное, среднее и внутреннее ухо, правое. (Фронтальный распил через наружный слуховой проход.)

в пространстве и изменение равновесия (т. е. чувства земного притяжения — гравитации).

НАРУЖНОЕ УХО

К *наружному уху*, *auris externa* (рис. 1127—1131; см. рис. 1126), относятся *ушную раковину*, *auricula*, и *наружный слуховой проход*, *meatus acusticus externus*.

Ушная раковина

Ушная раковина, *auricula* (см. рис. 1127), образована кожей складкой. В ее толще находится хрящ ушной раковины.

В середине латеральной поверхности ушной раковины расположено *наружное слуховое отверстие*, *porus*

acusticus externus. Спереди оно ограничено небольшим выступом — *козелком*, *tragus*. Выше козелка, отделенный от него *передней вырезкой уха*, *incisura anterior auris*, косо вверх и вперед проходит *ножка завитка*, *crus helicis*, которая продолжается в *завиток*, *helix*, оформляющий верхний и задний края ушной раковины. Нижний конец завитка получил название *хвоста завитка*, *cauda helicis*.

Передняя поверхность завитка представляет собой неглубокий желобок, переходящий в расположенную кпереди от него и открытую латерально борозду — *ладью*, *scarpa*. Спереди ладья ограничена хорошо выраженным гребнем — *противозавитком*, *anthelex*. Вверху противозавиток разделяется на *ножки противозавитка*, *crura anthelexis*, между которыми имеется углубление — *треугольная ямка*, *fossa triangularis*. Внизу противозавиток посредством *задней борозды ушной раковины*, *sulcus auricularis posterior*, отделяется от довольно значительного выступа — *противокозелка*, *antitragus*.

Противокозелок ограничивает снизу наружное слуховое отверстие и отделяется от козелка глубокой *межкозелковой вырезкой*, *incisura intertragica*. Противозавиток и его нижняя ножка сзади и сверху, козелок спереди и противокозелок снизу ограничивают *раковину уха*, *concha auriculae*. Ножка завитка разделяет раковину уха на верхнее углубление — *целнок раковины*, *ymba conchae*, и нижнее углубление — *полость раковины*, *cavitas conchae*.

У некоторых людей на месте перехода заднего края ушной раковины в верхний край имеется *бугорок ушной раковины*, *tuberculum auriculae*. Иногда на верхнем крае ушной раковины наблюдается *верхушка ушной раковины*, *apex auriculae*. Непостоянно встречается также небольшой *надкозелковый бугорок*, *tuberculum supratragicum*, положение которого соответствует названию.

Нижняя часть ушной раковины не имеет хрящевого остова, содержит в кожной складке развитый слой жировой клетчатки и носит название

1127. Ушная раковина, *auricula*, правая, пожилого мужчины; вид снаружи.

1128. Хрящ ушной раковины, *cartilago auriculae*, правой; наружная поверхность; вид спереди.

дольки ушной раковины (мочка), *lobulus auriculae*.

Кожа ушной раковины покрыта волосками. Растительность больше выражена на козелке и противокозелке, а также на выпуклой поверхности раковины. В толще кожи залегают сальные и потовые железы (см. рис. 1130). На латеральной поверхности ушной раковины кожа соединяется с хрящом ушной раковины более прочно, чем на латеральной, где она несколько подвижна.

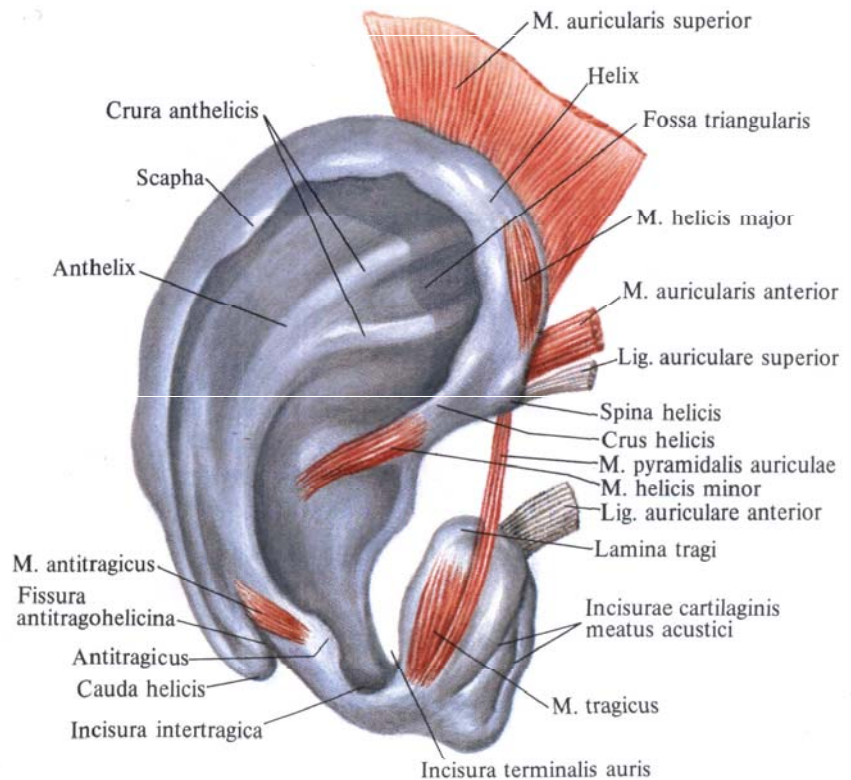
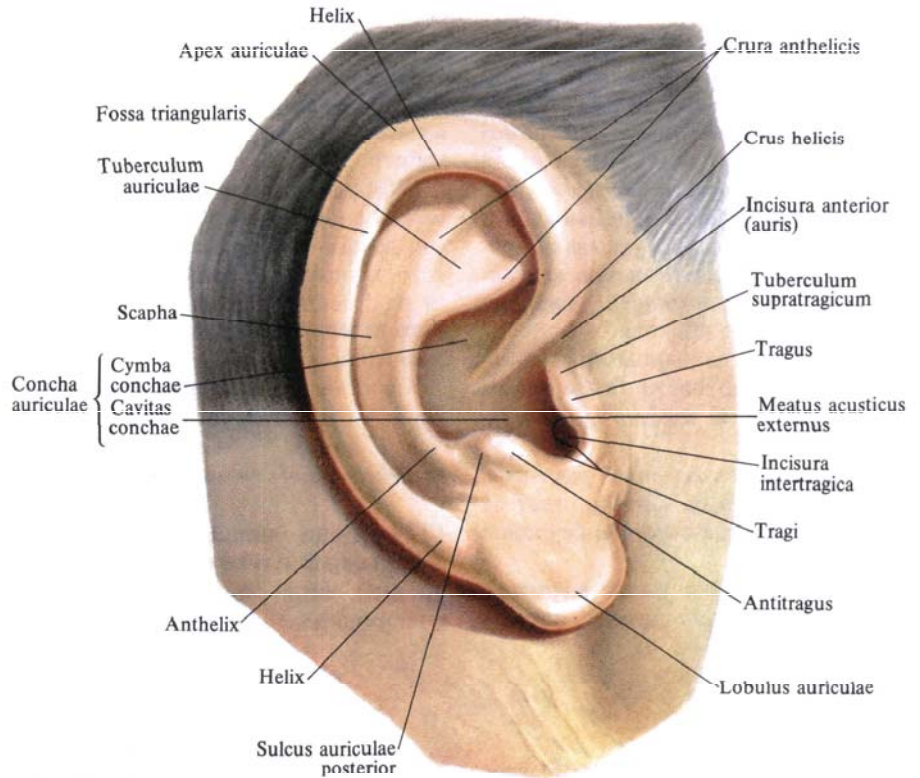
Медиальная поверхность ушной раковины несет на себе ряд бороздок и возвышений, соответствующих рельефу ее наружной поверхности. Наружный край медиальной поверхности раковины закруглен соответственно загибающемуся кпереди краю завитка.

Кнутри от него имеется возвышение, соответствующее ладье и называемое *возвышением ладьи*, *eminentia scaphae*.

Впереди от него залегают два других возвышения: одно из них, большее, соответствует раковине уха и называется *возвышением раковины*, *eminentia conchae*, другое, меньшее, соответствует треугольной ямке и называется *возвышением треугольной ямки*, *eminentia fossae triangularis*. Последнее отделено от возвышения раковины небольшой *поперечной бороздкой противозавитка*, *sulcus anthelicis transversus*, которая снизу переходит в *ямку противозавитка*, *fossa anthelicis*.

Хрящ ушной раковины, *cartilago auriculae* (см. рис. 1128, 1129), построен из эластической хрящевой ткани и по форме в основном соответствует ушной раковине.

Переднижнюю часть хряща ушной раковины составляет *пластинка козелка*, *lamina tragi*, — хрящевой скелет козелка. Хрящевой завиток имеет на своей ножке небольшой выступ — *ость завитка*, *spina helices*. Хвост хрящевой завитка отделяется от про-



тивнокозелка *противокозелково-завитковой щелью, fissura antitragohelicina*.

На медиальной поверхности козелка начинается *вырезка хряща слухового прохода, incisura cartilaginis meatus acustici*, которая продолжается кзади и кверху в *конечную вырезку уха, incisura terminalis auris*. Обе эти вырезки отделяют медиальную часть хряща ушной раковины — *перешеек хряща уха, isthmus cartilaginis auris*, от хряща слухового прохода.

Хрящ ушной раковины прикрепляется к височной кости посредством трех *связок ушной раковины, ligamenta auricularis*:

1) *передняя связка ушной раковины, ligamentum auriculare anterius*, идет от пластинки козелка к корню скуловой дуги;

2) *верхняя связка ушной раковины, ligamentum auriculare superius*, идет от

ости завитка к костной части наружного слухового отверстия;

3) *задняя связка ушной раковины, ligamentum auriculare posterius*, идет от возвышения раковины к сосцевидному отростку.

Отдельные части хряща соединены между собой посредством *мышц ушной раковины, mm. auriculares*. Кроме того, к ушной раковине прикрепляется ряд мышц, начинающихся на костях черепа: передняя, верхняя и задняя ушные мышцы.

К собственным мышцам ушной раковины относятся следующие:

1. *Большая мышца завитка, m. helix major*, начинаясь на ости за-

витка, направляется вверх по переднему краю хряща и прикрепляется в передних отделах завитка; часть пучков достигает возвышения треугольной ямки.

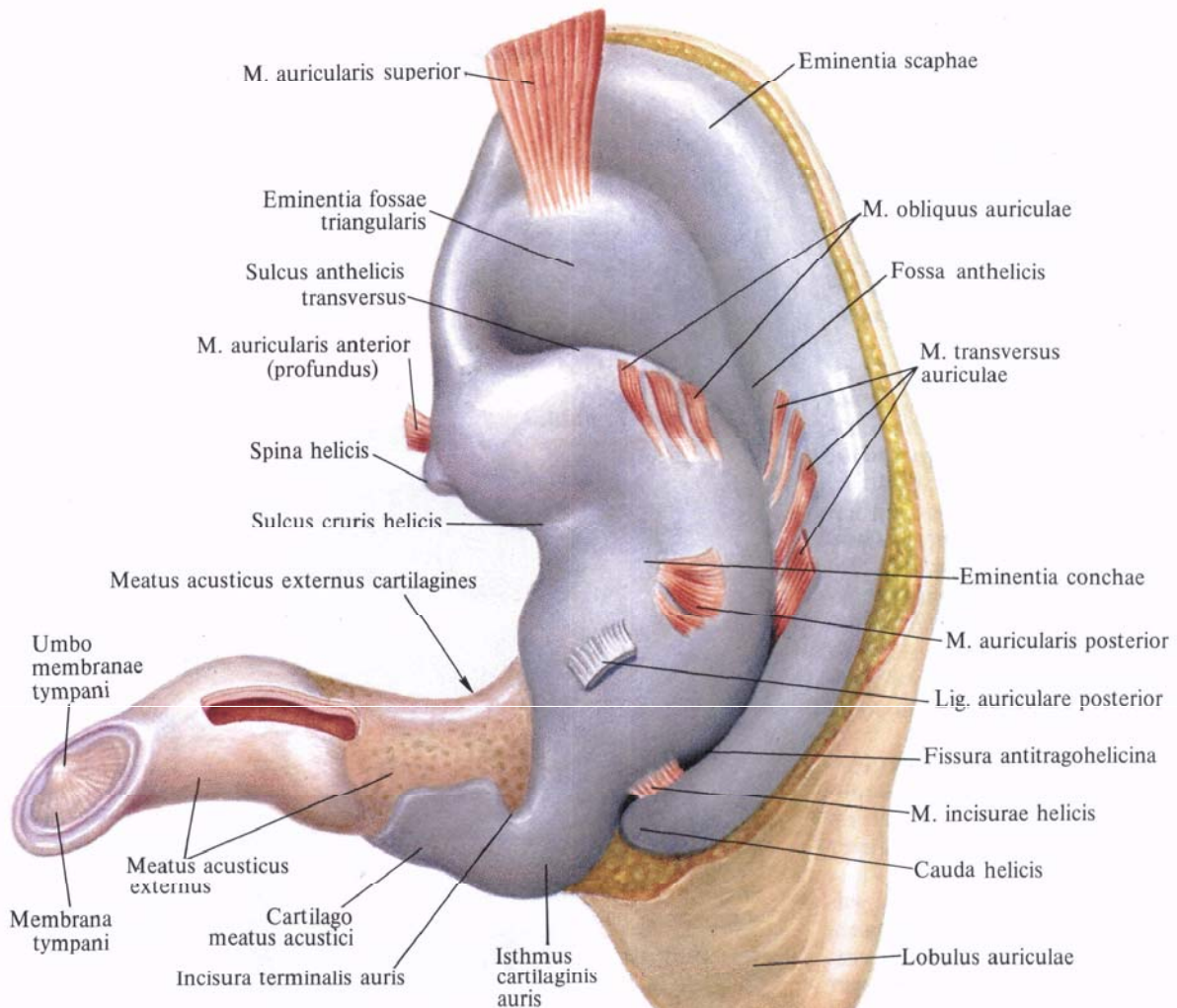
2. *Малая мышца завитка, m. helix minor*, начинается, как и предыдущая, на ости завитка, направляется по наружной поверхности раковины вниз и назад и прикрепляется к ножке завитка.

3. *Козелковая мышца, m. tragus*, располагается на наружной поверхности пластинки козелка.

4. *Противокозелковая мышца, m. antitragicus*, начинается на наружной поверхности заднего участка противокозелка, идет назад и кверху, прикрепляясь к основанию хвоста завитка.

5. *Косая мышца ушной раковины, m. obliquus auriculae*, залегает на меди-

1129. Хрящ ушной раковины и наружный слуховой проход, правый; вид сзади. (Задняя поверхность.)



альной поверхности ушной раковины и идет от возвышения треугольной ямки к возвышению раковины уха.

6. *Поперечная мышца ушной раковины, m. transversus auriculae*, располагается ниже косой мышцы. Она начинается от возвышения раковины уха и прикрепляется к возвышению ладьи.

7. *Пирамидальная мышца ушной раковины, m. pyramidalis auricularis*, представляет собой поверхностный пучок, отходящий от козелковой мышцы и заканчивающийся на ости завитка ушной раковины.

8. *Мышца вырезки завитка, m. incisurae helcis*, натянута между хвостом завитка и наружным краем противокозелково-завитковой щели, заполняя верхнюю часть последней.

Все эти мышцы иннервируются ветвями лицевого нерва (n. facialis).

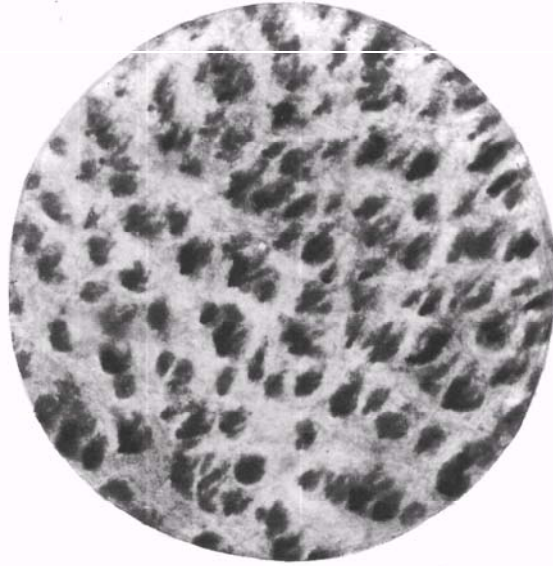
Наружный слуховой проход

Наружный слуховой проход, meatus acusticus externus (см. рис. 1126), является непосредственным продолжением ушной раковины. Он представляет собой изогнутую трубку, которая вначале идет назад и вверх, а затем направляется вперед и вниз и слепо заканчивается у барабанной перепонки, *membrana tympani*.

Длина наружного слухового прохода составляет 3,5 см. Внутренняя поверхность наружного слухового прохода выстлана кожей. В ней залегают сальные железы, волосяные мешочки, а также железы, выделяющие ушную серу, которые называются *железами ушной серы, glandulae ceruminosae* (см. рис. 1131). Число волосков и желез уменьшается по мере приближения к барабанной перепонке, и в самой глубокой части наружного слухового прохода железы и волоски отсутствуют. Кожа наружного слухового прохода сращена с подлежащей надхрящницей и с надкостницей.

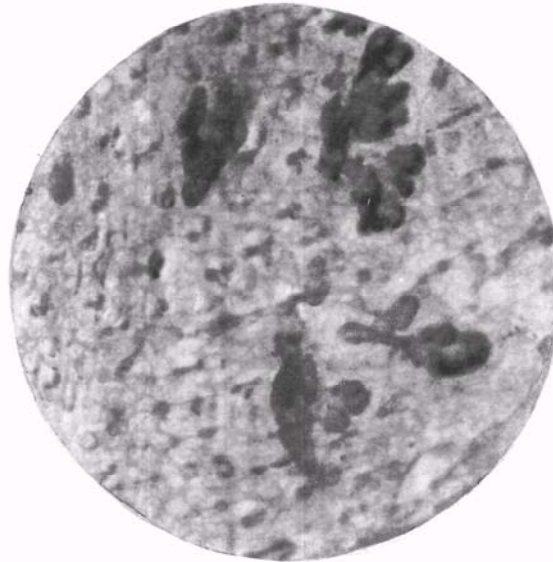
Стенка наружного слухового прохода в начальном отделе ($\frac{1}{3}$) состоит из хряща и соединительной ткани, образующих *хрящевой наружный слуховой проход, meatus acusticus externus cartilagineus*, а на всем остальном протяжении ($\frac{2}{3}$) образована костным веществом височной кости, составляющим костную часть наружного слухового прохода.

Хрящ слухового прохода, cartilago meatus acusticus, является непосред-



1130. Железы кожи ушной раковины (препарат М. Черняховского). (Участок тотально окрашенного препарата кожи ушной раковины.)

1131. Железы кожи наружного слухового прохода (фотография. Препарат М. Черняховского).



ственным продолжением хряща ушной раковины. Он желобовато изогнут и образует только нижнюю и переднюю стенки слухового прохода; остальные стенки: задняя и верхняя — образованы соединительной тканью. Хрящевая часть наружного слухового прохода соединена с костной при помощи плотной соединительной ткани.

Эта связка соединяет внутренний край хрящевой части слухового про-

хода с наружным слуховым отверстием височной кости.

В костной части наружного слухового прохода различают 4 стенки, из которых верхняя образована чешуйчатой частью височной кости, а остальные — ее барабанной частью.

Длина стенок наружного слухового прохода неодинакова. Нижняя стенка длиннее верхней и образует с барабанной перепонкой острый угол, а верхняя — тупой.

Барабанная перепонка

Барабанная перепонка, *membrana tympani* (греч. *tympanon*) (рис. 1132; см. рис. 1126). находится на границе между наружным и средним ухом и фактически является одной из стенок среднего уха (барабанной полости), наклонена вперед и вниз.

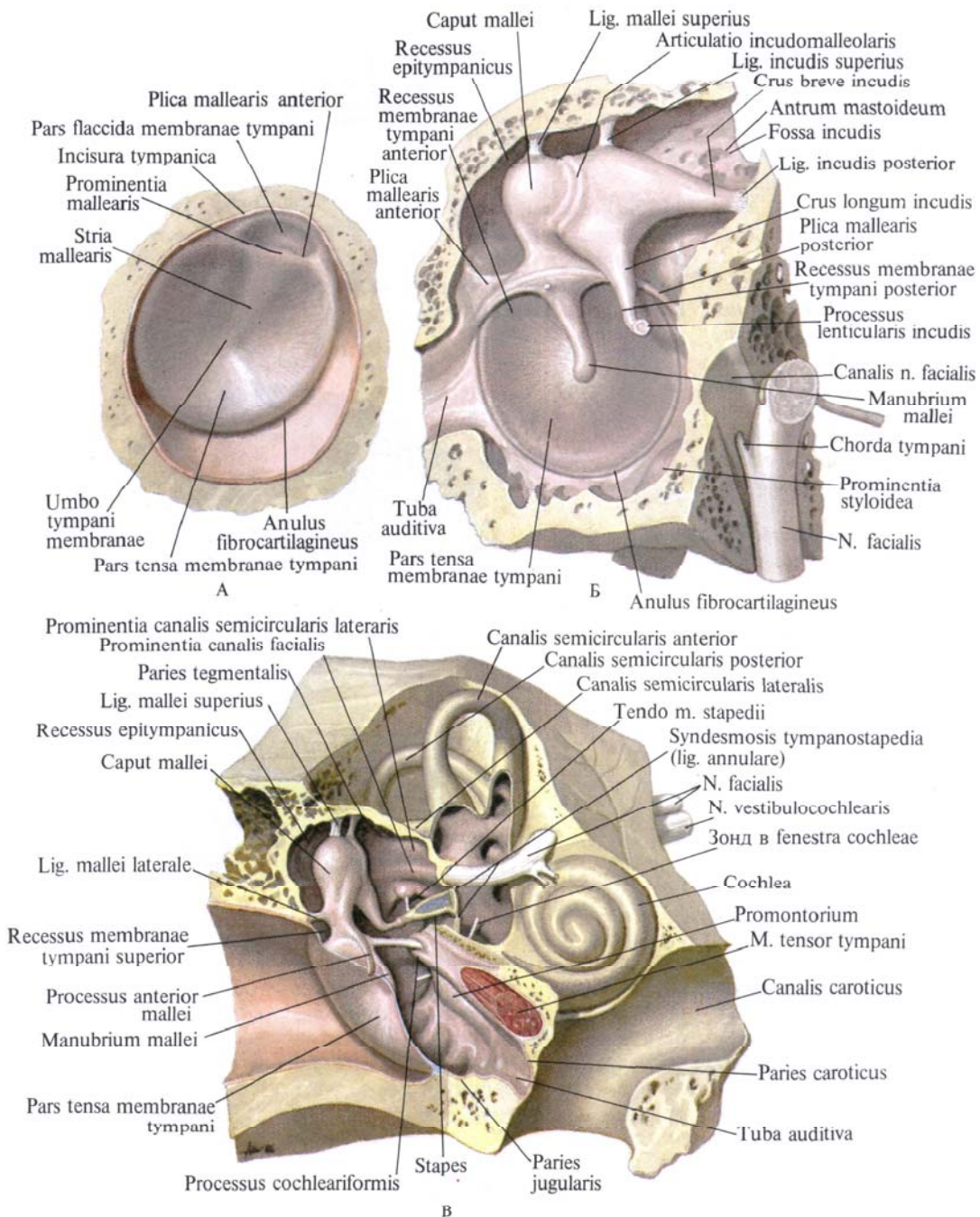
Она образована соединительной тканью, которая со стороны наружного слухового прохода покрыта кожным слоем, *stratum cutaneum*, а со

1132. Барабанная перепонка, среднее и внутреннее ухо.

А — барабанная перепонка, правая; вид снаружи. Б — барабанная перепонка, молоточек и наковальня, правые; вид изнутри. В — барабанная полость, преддверие лабиринта и костная улитка.

стороны среднего уха — слизистым слоем, *stratum mucosum*.

По периферии барабанная перепонка утолщена, образуя край барабанной перепонки. На большей части своего протяжения этот край фиксирован посредством *волокнисто-хрящцевого кольца*, *anulus fibrocartilagineus*, в барабанной борозде, *sulcus tympanicus*. Эта большая часть барабанной перепонки, более плотно натянутая, называется *натянутой частью*, *pars tensa*. Вверху на неболь-



шом протяжении у барабанной вырезки барабанная перепонка менее напряжена, образуя *ннатянутую часть, pars flaccida*. Последняя отделена от остальной части барабанной перепонки посредством передней и задней молоточковых складок. Обе они начинаются от *молоточкового выступа, prominentia mallearis*, образованного рукояткой молоточка, и идут соответственно вперед и назад к *большой и малой остям, spinae tympanica major et minor*, барабанной части височной кости.

Наружная поверхность барабанной перепонки несколько вогнута внутрь и имеет вид воронки, центральная часть которой фиксирована у рукоятки молоточка и называется *пупком барабанной перепонки, umbro membranae tympani*.

Рукоятка молоточка располагается с внутренней стороны барабанной перепонки и просвечивает через ее толщу, обуславливая наличие на ее наружной поверхности *молоточковой полоски, stria mallearis*. Последняя простирается от пупка до места соединения барабанной перепонки с наружным отростком молоточка, т. е. до молоточкового выступа.

СРЕДНЕЕ УХО

В состав *среднего уха, auris media* (см. рис. 1126), входят барабанная полость, слуховые косточки и слуховая труба.

Барабанная полость

Барабанная полость, cavitas tympanica (рис. 1133—1135; см. рис. 74—76), представляет собой щелевидную полость в толще основания пирамиды височной кости. Она выстлана слизистой оболочкой, которая покрывает шесть ее стенок и продолжается сзади в слизистую оболочку ячеек сосцевидного отростка височной кости, а впереди — в слизистую оболочку слуховой трубы.

Наружная *перепончатая стенка, paries membranaceus*, барабанной полости на большем протяжении образуется внутренней поверхностью барабанной перепонки, выше которой в образовании указанной стенки принимает участие верхняя стенка костной части слухового прохода.

Внутренняя *лабиринтная стенка, paries labyrinthicus*, барабанной поло-

сти является в то же время наружной стенкой преддверия внутреннего уха.

В верхнем отделе этой стенки имеется небольшое углубление — *ямочка окна преддверия, fossula fenestrae vestibuli*, в которой имеется *окно преддверия, fenestra vestibuli* (см. рис. 1140, 1142), — овальное отверстие, прикрытое основанием стремени.

Впереди ямочки окна преддверия на внутренней стенке оканчивается перегородка мышечно-трубного канала в виде *улиткового отростка, processus cochleariformis*.

Ниже окна преддверия располагается округлое возвышение — *мыс, promontorium*, на поверхности которого имеется вертикально идущая *борозда мыса, sulcus promontorii*.

Книзу и кзади от мыса расположена воронкообразная *ямочка окна улитки, fossula fenestrae cochleae*, где расположено круглое *окно улитки, fenestra cochleae* (см. рис. 1140).

Ямочку окна улитки ограничивает сверху и сзади костный валик — *подставка мыса, subiculum promontorii*.

Окно улитки закрыто *вторичной барабанной перепонкой, membrana tympani secundaria* (см. рис. 1147). Она прикрепляется к шероховатому краю этого отверстия — *гребешку окна улитки, crista fenestrae cochleae*.

Над окном улитки и позади мыса находится небольшое углубление, называемое *барабанной пазухой, sinus tympani*.

Верхняя *покрышечная стенка, paries tegmentalis*, барабанной полости образована костным веществом соответствующего участка каменной части височной кости, получившим благодаря этому название *крыши барабанной полости, tegmen tympani*. В этом месте барабанная полость образует обращенное кверху *надбарабанное углубление, recessus epitympanicus*, а наиболее глубокий ее участок получил название *купольной части, pars cupularis*.

Нижняя стенка (дно) барабанной полости называется *яремной стенкой, paries jugularis*, благодаря тому, что костное вещество этой стенки принимает участие в образовании яремной ямки. Эта стенка неровная и содержит воздухоносные *барабанные ячейки, cellulae tympanicae*, а также отверстие барабанного канальца. Яремная стенка несет небольшой *шиловидный выступ, prominentia styloidea*, являющийся основанием шиловидного отростка.

Задняя *сосцевидная стенка, paries mastoideus*, барабанной полости имеет отверстие — *вход в пещеру, aditus ad antrum*. Он ведет в *сосцевидную пещеру, antrum mastoideum*, которая в свою очередь сообщается с *сосцевидными ячейками, cellulae mastoideae*.

На медиальной стенке входа располагается возвышение — *выступ латерального полукружного канала, prominentia canalis semicircularis lateralis*, ниже него имеется идущий дугообразно спереди назад и книзу *выступ лицевого канала, prominentia canalis facialis*.

В верхнем медиальном отделе этой стенки находится *пирамидальное возвышение, eminentia pyramidalis*, с заложенной в его толще *стременной мышцей, m. stapedius*.

На поверхности пирамидального возвышения располагается небольшое углубление — *ямка наковальни, fossa incudis*, в которую входит короткая ножка наковальни.

Несколько ниже ямки наковальни, на передней поверхности пирамидального возвышения, под выступом лицевого нерва располагается *задняя пазуха, sinus posterior*, а ниже, над шиловидным выступом открывается *барабанная апертура канальца барабанной струны, apertura tympanica canaliculi chordae tympani*.

Передняя *сонная стенка, paries caroticus*, барабанной полости несет на себе *барабанные ячейки, cellulae tympanicae*. Нижний отдел ее образован костным веществом задней стенки канала внутренней сонной артерии, выше которого располагается *барабанное отверстие слуховой трубы, ostium tympanicum tubae auditivae*.

Клиницисты барабанную полость условно делят на три отдела: нижний, средний и верхний.

К *нижнему отделу* барабанной полости (*hypotympanum*) относят часть ее между нижней стенкой барабанной полости и горизонтальной плоскостью, проведенной через нижний край барабанной перепонки.

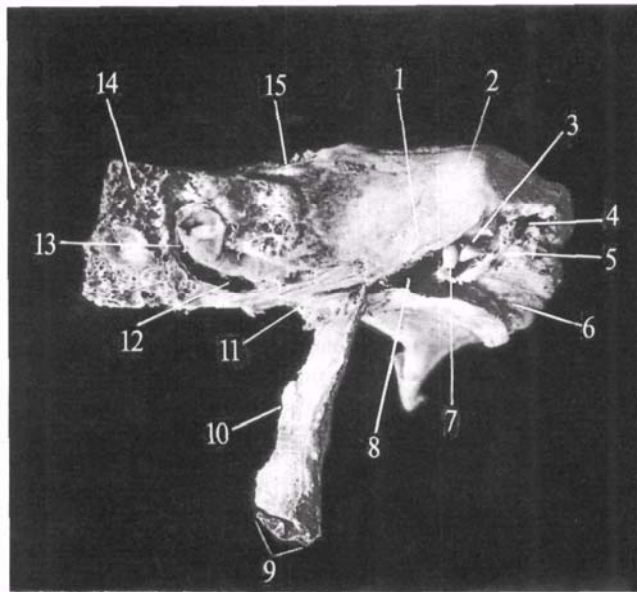
Средний отдел барабанной полости (*mesotympanum*) занимает большую часть барабанной полости и соответствует той ее части, которая ограничена двумя горизонтальными плоскостями, проведенными через нижний и верхний края барабанной перепонки.

Верхний отдел барабанной полости (*epitympanum*) находится между верх-

1133. Среднее ухо и слуховая труба (фотография. Препарат Д. Розенгауза).

(Удалены чешуйчатая часть и участок сосцевидной части; наружный слуховой проход и барабанная полость вскрыты.)

1 — покрышечная стенка барабанной полости; 2 — полукружное возвышение; 3 — надбарабанное углубление; 4 — сосцевидная пещера; 5 — наковальня; 6 — наружный слуховой проход; 7 — молоточек; 8 — барабанная полость; 9 — глоточное отверстие слуховой трубы; 10 — слуховая труба; 11 — мышечно-губный канал; 12 — канал сонной артерии; 13 — внутренняя сонная артерия; 14 — тело клиновидной кости; 15 — тройничное вдавление.

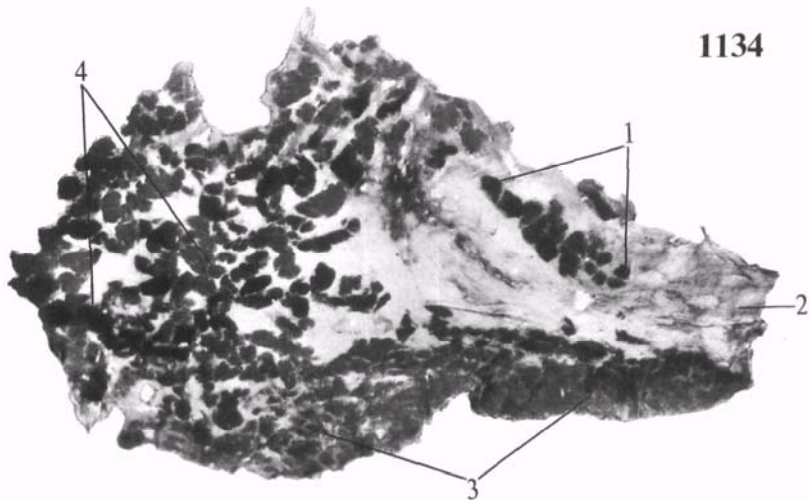


1133

1134. Железы слизистой оболочки слуховой трубы, правой (фотография. Препарат Д. Розенгауза).

(Тотально окрашенный препарат слизистой оболочки слуховой трубы.)

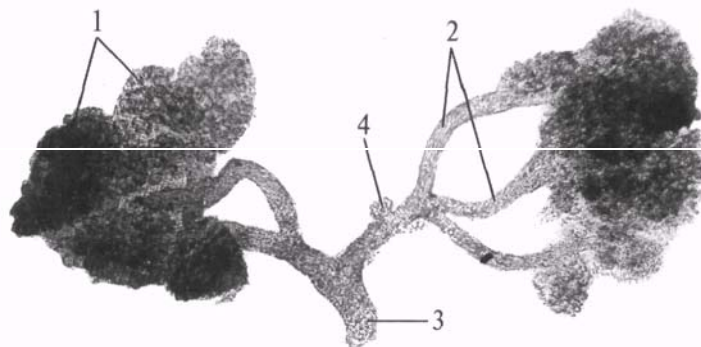
1 — латеральное скопление желез; 2 — перешеек слуховой трубы; 3 — медиальное скопление желез; 4 — глоточное скопление желез.



1134

1135. Изолированная железа слизистой оболочки слуховой трубы (фотография. Препарат Д. Розенгауза).

1 — железистая часть; 2 — выводные протоки; 3 — главный выводной проток; 4 — железистая долька по ходу протока.



1135

ней границей среднего отдела и крышей барабанной полости.

Слуховая труба

Слуховая труба, *tuba auditiva* (см. рис. 1127, 1133—1135), соединяет полость глотки с полостью среднего уха. Она начинается на верхнебоковой стенке глотки *глоточным отверстием слуховой трубы, ostium pharyngeum tubae auditivae*, направляется назад вверх и несколько кнаружи и открывается на сонной (передней) стенке барабанной полости.

Слуховая труба имеет длину 3,5—4,0 см. В ней различают две части: большую ($\frac{2}{3}$ трубы) *хрящевую часть слуховой трубы, pars cartilaginea tubae auditivae*, и меньшую *костную часть слуховой трубы, pars ossea tubae auditivae*, залегающую в толще каменистой части височной кости.

Хрящевая часть трубы образована гиалиновым и отчасти волокнистым хрящом, имеющим форму желоба.

Этот хрящ более широк в области глоточного отверстия трубы (ширина 1 см и толщина 2,5 мм), занимает только медиальную и верхнюю стороны трубы и лишь небольшую часть латеральной стенки. С латеральной и нижней сторон хрящ отсутствует; вместо него в этой части трубы имеется фиброзная ткань, образующая *перепончатую пластинку, lamina membranacea*.

Та часть хряща слуховой трубы, *cartilago tubae auditivae*, которая служит медиальной стенкой слуховой трубы, носит название *медиальной пластинки [хряща], lamina [cartilaginis] medialis*, а часть, образующая латеральную стенку, — *латеральной пластинки [хряща], lamina [cartilaginis] lateralis*. Иногда часть хряща трубы, которая загибается с ее медиальной стенки на латеральную, называют крючком трубы.

Хрящевая часть трубы наиболее широкая в области глоточного отверстия, где утолщение края хряща вместе со складкой слизистой оболочки образует трубный валик. Щелевидная полость трубы кзади несколько суживается и на границе с костной частью образует *перешеек слуховой трубы, isthmus tubae auditivae*. За ним начинается костная часть трубы. Просвет костной части трубы постепенно расширяется в сторону внутреннего, или барабанного, отверстия слуховой трубы. Верхняя стенка хрящевой части трубы фиксирована у основания черепа: в передних отделах — в борозде слуховой трубы, а в задних — в соединительной ткани, заполняющей клиновидно-каменистую щель.

Костная часть слуховой трубы имеет просвет трехгранной формы; ее стенки образованы костным веществом пирамиды височной кости, ограничивающим полуканал слуховой трубы; в костном веществе имеются *воздухоносные ячейки, cellulae pneumaticae*.

Внутренняя поверхность трубы выстлана *слизистой оболочкой, tunica mucosa*, которая в области глоточного отверстия переходит в слизистую оболочку глотки, а в области барабанного отверстия — в слизистую оболочку барабанной полости. В области глоточного отверстия слуховой трубы она имеет наибольшую толщину, а в сторону среднего уха постепенно истончается.

Слизистая оболочка, выстилающая костную часть трубы, сращена с над-

костницей, в области хрящевой части имеет хорошо развитый подслизистый слой. Слизистая оболочка слуховой трубы содержит *трубные железы, glandulae tubariae*, только в области хрящевой части и в области глоточного отверстия трубы. Они располагаются здесь на всем ее протяжении и образуют три слоя; больше всего желез залегает в слизистой оболочке передних отделов трубы (см. рис. 1134, 1135).

На остальном протяжении хрящевой трубы железы располагаются в области передней и задней стенок, где они образуют два ряда. В области перепонки встречаются одиночные железы.

В слизистой оболочке трубы имеется небольшое количество лимфатических узелков, располагающихся вблизи глоточного отверстия трубы и в области перепонки.

Слуховые косточки

Слуховые косточки, ossicula auditus [auditoria] (рис. 1136—1139; см. рис. 1126), залегают в барабанной полости. Это три небольшие косточки, которые в соответствии с их формой получили название молоточек, наковальня и стремя. Указанные косточки соединяются между собой *суставами слуховых косточек, articulationes ossicularum auditus*, и расположены между наружной и внутренней стенками барабанной полости, прикрепляясь к ним рядом *связок слуховых косточек, ligamenta ossiculorum auditus*.

Молоточек

Молоточек, malleus (см. рис. 1126, 1132, 1136, 1137), прилегает к наружной стенке барабанной полости и непосредственно срастается с барабанной перепонкой.

Различают *головку молоточка, caput mallei, шейку молоточка, collum mallei, рукоятку молоточка, manubrium mallei, передний отросток, processus anterior, и латеральный отросток, processus lateralis*.

Головка молоточка располагается в верхнем отделе барабанной полости. Она является наиболее массивной частью молоточка, имеет овальную, расширяющуюся к одному концу форму и на своей задней и отчасти внутренней поверхностях несет по-

крытую хрящом седловидную суставную поверхность молоточка. Нижний отдел головки несколько суживается и переходит в шейку молоточка, которая соединяет головку с рукояткой молоточка.

Рукоятка молоточка представляет собой изогнутый костный стерженек, который отклоняется несколько кнутри. Нижний конец рукоятки молоточка сращен с барабанной перепонкой. В месте этого соединения соединительнотканьные волокна барабанной перепонки вплетаются в надкостницу молоточка, а на ее наружной поверхности образуется воронкообразное углубление — *пупок барабанной перепонки, umbo membranaceae tympani*.

У основания рукоятки молоточка от него отходят два отростка. Один из них — *передний отросток, processus anterior*, начинается от шейки, идет вперед и несколько кнаружи и вступает в каменисто-барабанную щель. Другой — *латеральный отросток, processus lateralis*, направляется кнаружи и своим концом плотно прилегает к барабанной перепонке, обуславливая образование на ее наружной поверхности *молоточкового выступа, prominentia mallearis*.

Молоточек в известной мере фиксирован в барабанной полости посредством связок.

1. *Верхняя связка молоточка, ligamentum mallei superius*, идет от крыши барабанной полости вертикально вниз к головке молоточка.

2. *Латеральная связка молоточка, ligamentum mallei laterale*, начинается от верхней стенки наружного слухового прохода и направляется к шейке молоточка. Ее рассматривают как участок ненапрянутой части барабанной перепонки.

3. *Передняя связка молоточка, ligamentum mallei anterius*, начинается от клиновидной ости, идет к барабанно-каменистой щели и прикрепляется к переднему отростку и шейке молоточка.

К внутренней периферии основания рукоятки молоточка прикрепляется *сухожилие мышцы, напрягающей барабанную перепонку, m. tensor tympani*. Мышца начинается в окружности наружного отверстия мышечно-трубного канала, от каменистой части височной кости, большого крыла клиновидной кости и хряща слуховой трубы. Пройдя через костный канал, мышца вступает в барабанную полость и достигает рукоятки молоточка.

Иннервируется мышца *n. musculus tensoris tympani* (от третьей ветви тройничного нерва).

Наковальня

Наковальня, *incus* (см. рис. 1126, 1132, 1136, 1138), имеет *тело наковальни, corpus incudis*, и два отростка, называемых *короткой ножкой, crus breve*, и *длинной ножкой, crus longum*.

Тело наковальни помещается в верхнем отделе барабанной полости, позади головки молоточка. Оно фиксировано у крыши барабанной полости посредством *верхней связки наковальни, ligamentum incudis superius*.

Передняя поверхность тела наковальни несет покрытую хрящом седловидную суставную поверхность. Она сочленяется с соответствующей суставной поверхностью молоточка и образует *наковальне-молоточковый сустав, articulatio incudomallearis*, относящийся к седловидным суставам. Капсула сустава прикрепляется по краям суставных поверхностей. В полости сустава находится суставной диск, который фиксируется у медиальной и отчасти верхней периферии суставной капсулы.

Задняя периферия тела наковальни продолжается в короткий отросток — короткую ножку.

Короткая ножка, crus breve, направляется назад и, конусообразно суживаясь, прикрепляется посредством *задней связки наковальни, ligamentum incudis posterius*, к задней стенке барабанной полости в области ямки наковальни.

Длинная ножка, crus longum, отойдя от тела, направляется вниз и располагается в среднем отделе барабанной полости медиальнее рукоятки молоточка. Нижний конец длинной ножки истончается и загибается внутрь. На его свободной поверхности имеется небольшой *чечевицеобразный отросток, processus lenticularis*, суставная поверхность которого сочленяется со стремением.

Стремя

Стремя, *stapes* (см. рис. 1126, 1132, 1136, 1139), состоит из *головки стремени, caput stapedis*, *основания стремени, basis stapedis*, *передней ножки, crus anterius*, и *задней ножки, crus posterius*.

Головка стремени имеет на своей задней поверхности покрытую хря-

щом несколько вогнутую суставную поверхность головки стремени. Эта поверхность вместе с суставной поверхностью на чечевицеобразном отростке наковальни образует *наковальне-стременивый сустав, articulatio incudostapedia*, приближающийся по строению к шаровидному.

К головке стремени вблизи отхождения задней ножки прикрепляется сухожилие *стременивой мышцы, m. stapedius*. Мышца начинается в углублении на пирамидальном возвышении и, выйдя из него, направляется к стремени.

Иннервируется мышца *n. stapedius (n. facialis)*.

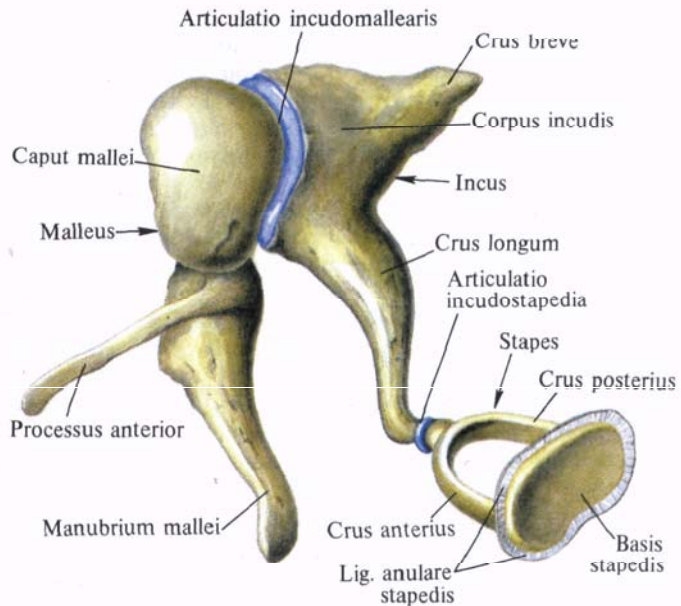
Передний отдел головки переходит в переднюю и заднюю ножки стремени; между головкой и ножками имеется несколько суженный участок.

Задняя ножка несколько изогнута и более массивна, чем почти прямая передняя ножка.

Периферические концы обеих ножек соединяются с основанием стремени и ограничивают вместе с ним замкнутое кольцо.

Внутренняя поверхность кольца несет на себе бороздку, к которой прикрепляется *мембрана стремени, membrana stapedis*.

Основание стремени имеет два края: верхний — выпуклый и нижний — вогнутый, которые спереди и сзади дугообразно загибаются и переходят один в другой. Свободная



1136. Слуховые косточки, ossicula auditus, правые; вид сверху и изнутри.

1137. Молоточек, malleus, правый.
А — вид спереди. Б — вид сзади. В — вид изнутри.

1138. Наковальня, incus, правая.
А — вид снаружи. Б — вид спереди. В — вид изнутри.

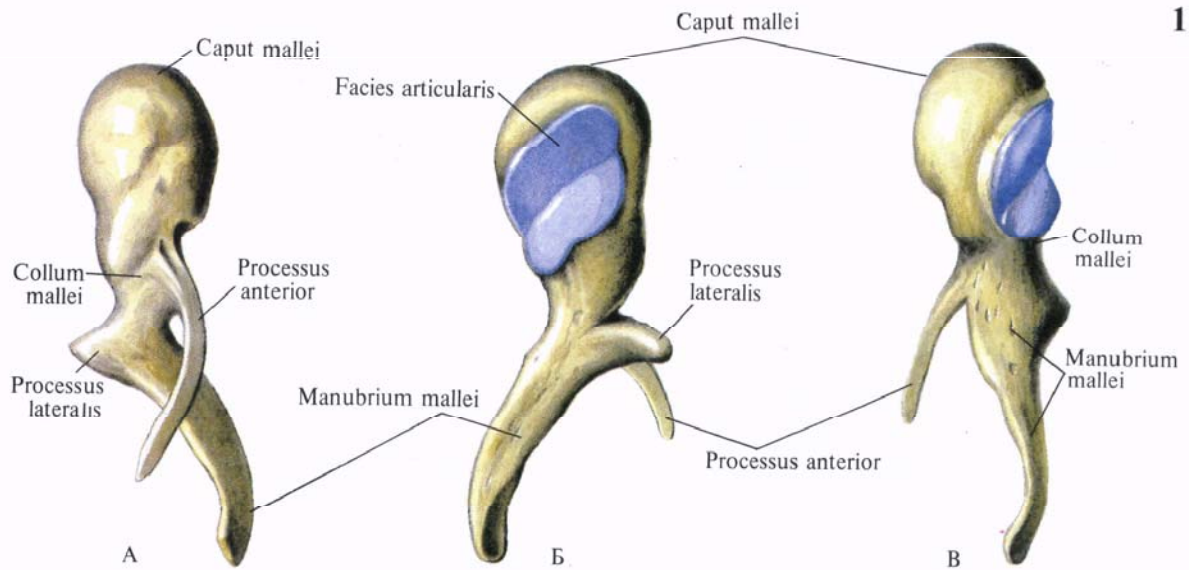
1139. Стремя, stapes, правое.
А — вид сверху. Б — вид снизу. В — вид сбоку.

поверхность основания стремени покрыта хрящом. Основание стремени фиксировано в окне преддверия посредством соединительнотканых волокон *кольцевидной связки стремени, ligamentum anulare stapedis*, образующей *барабанно-стременивый синдесмоз, syndesmosis tympanostapedia*.

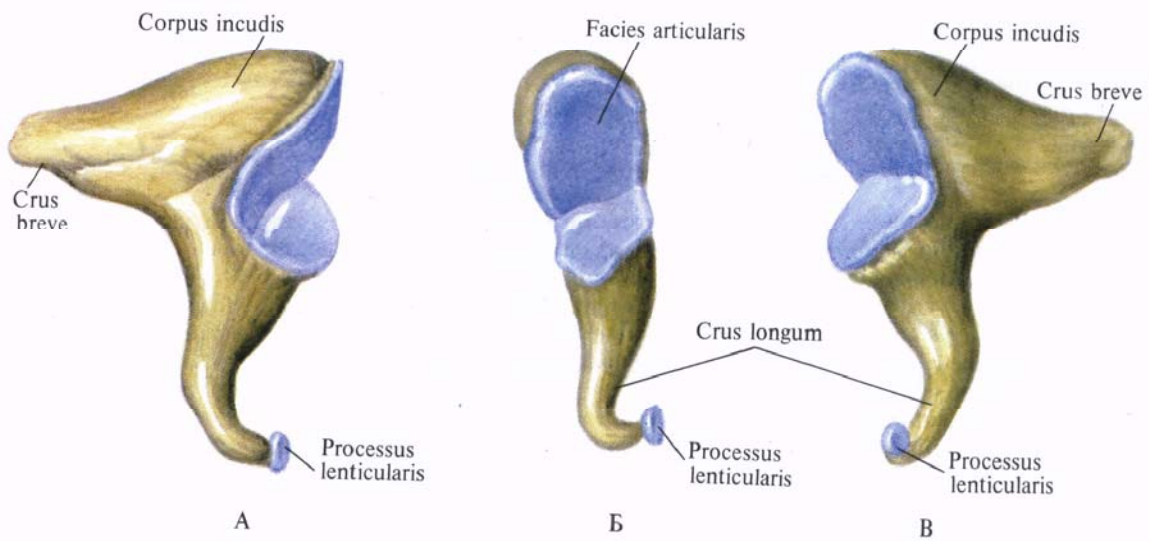
Слизистая оболочка барабанной полости

Слизистая оболочка барабанной полости, tunica mucosa cavitatis tympani, выстилает барабанную полость и покрывает все входящие в ее состав образования, формируя при этом ряд складок и карманов.

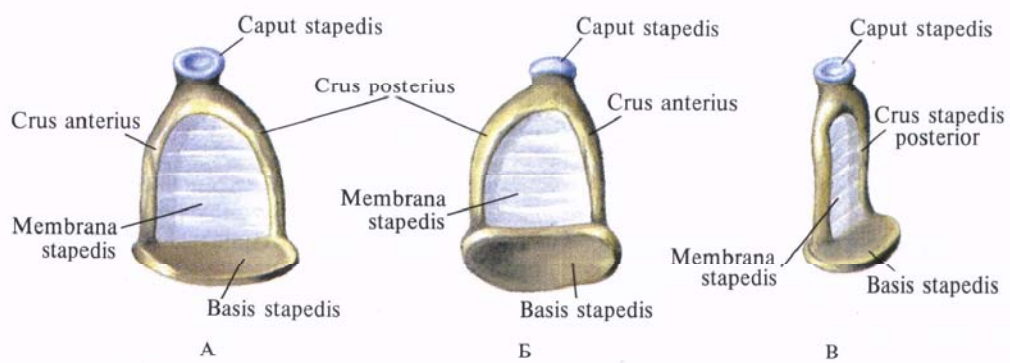
1137



1138



1139



Складки слизистой оболочки барабанной полости:

1. *Передняя молоточковая складка, plica mallearis anterior*, простирается от рукоятки до большой барабанной ости. Она образована участком слизистой оболочки, которая перебрасывается через передний отросток молоточка, переднюю связку молоточка и передний отдел барабанной струны.

2. *Задняя молоточковая складка, plica mallearis posterior*, натянута между рукояткой молоточка и краем барабанной вырезки. Эта складка покрывает латеральную связку молоточка и задний отдел барабанной струны.

3. *Складка наковальни, plica incudis*, идет от задней стенки барабанной полости вниз к наковальне, где заканчивается у чечевицеобразного отростка.

4. *Складка стремени, plica stapedis*, натянута между пирамидальным возвышением, краем окна преддверия и сухожилием стремени мышцы.

5. *Складка барабанной струны, plica chordae tympani*, образована слизистой оболочкой, приподнятой барабанной струной, проходящей горизонтально на уровне шейки молоточка.

Слизистая оболочка барабанной полости, перебрасываясь с одного образования на другое, ограничивает ряд углублений.

1. *Верхнее углубление барабанной перепонки, recessus membranae tympani superior*, находится внутри от ненатянутой части барабанной перепонки. Оно ограничено снаружи указанной частью барабанной перепонки, изнутри — головкой и шейкой молоточка и телом наковальни; нижней границей является короткий отросток молоточка, верхней — верхняя связка молоточка.

2. *Переднее углубление барабанной перепонки, recessus membranae tympani anterior*, ограничено снаружи барабанной перепонкой, внутри — передней складкой молоточка.

3. *Заднее углубление барабанной перепонки, recessus membranae tympani posterior*, находится между барабанной перепонкой и задней складкой молоточка.

Переднее и заднее углубления барабанной перепонки отделены одно от другого рукояткой молоточка и внизу сообщаются со средним отделом барабанной полости.

ВНУТРЕННЕЕ УХО

Внутреннее ухо, auris interna (рис. 1140—1150; см. рис. 1126, 1132), залегает в толще пирамиды височной кости. В нем различают две части: костный лабиринт и перепончатый лабиринт.

Костный лабиринт

Костный лабиринт, labyrinthus osseus (см. рис. 1132, 1140—1145), делая на 3 части: среднюю, или центральную, называемую *преддверием, vestibulum*, переднюю — *улитку, cochlea*, и заднюю, в состав которой входят три *полукружных канала, canales semicirculares*.

Стенки костного лабиринта выстланы соединительнотканной оболочкой. Костный лабиринт наполнен жидкостью, называемой *перилимфой, perilympha*, в которой находится перепончатый лабиринт, наполненный в свою очередь *эндолимфой, endolympa*.

Преддверие

Преддверие, vestibulum, находится между барабанной полостью и внутренним слуховым проходом и представлено полостью овальной формы.

Наружная стенка преддверия является внутренней стенкой среднего уха. На ней со стороны внутреннего уха находится окно преддверия, закрытое со стороны среднего уха основанием стремени.

Внутренняя стенка преддверия образует дно внутреннего слухового прохода. На ней имеются два углубления — *сферическое и эллиптическое углубления, recessus sphericus et ellipticus*, отделенные один от другого вертикально идущим *гребнем преддверия, crista vestibuli*, который вверху заканчивается небольшим возвышением — *пирамидой преддверия, pyramis vestibuli*.

Поверхность пирамиды и окружающего ее костного вещества прорвана множеством небольших отверстий — *решетчатыми пятнами, maculae cribrosae*. *Верхнее решетчатое пятно, macula cribrosa superior*, сообщает преддверие с внутренним слуховым проходом, где ему соответствует верхнее поле преддверия.

Книзу и кзади от гребня преддверия имеется небольшое отверстие, от

которого начинается узкий канал — *водопровод преддверия, aqueductus vestibuli*, заканчивающийся на задней поверхности пирамиды височной кости *наружным отверстием водопровода преддверия, apertura externa aquaeductus vestibuli*.

Сферическое углубление, recessus sphericus, находится впереди и книзу от гребня преддверия. Оно округлое и несет на своей внутренней стенке множество отверстий, которые образуют *среднее решетчатое пятно, macula cribrosa media*, соответствующее нижнему преддверному полю на дне внутреннего слухового прохода. В заднем отделе сферического углубления на его внутренней стенке имеется небольшая ямка — *улитковое углубление, recessus cochlearis*, являющееся местом залегания слепого конца перепончатой улитки.

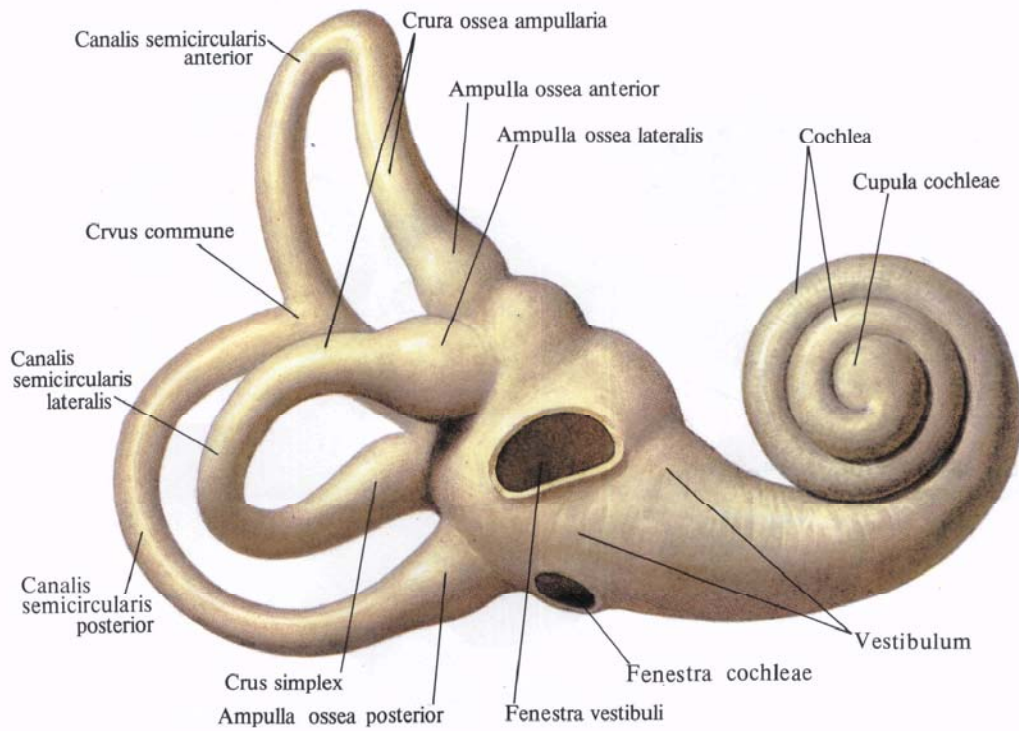
Эллиптическое углубление, recessus ellipticus, находится кзади и кверху от гребня преддверия и имеет продолговатую форму. В его стенках открывается 5 отверстий трех костных полукружных каналов.

Костные полукружные каналы

Костные полукружные каналы, canales semicirculares ossei (см. рис. 1126, 1132, 1140, 1141), занимают задне-нижний отдел костного лабиринта и лежат в трех взаимно перпендикулярных плоскостях.

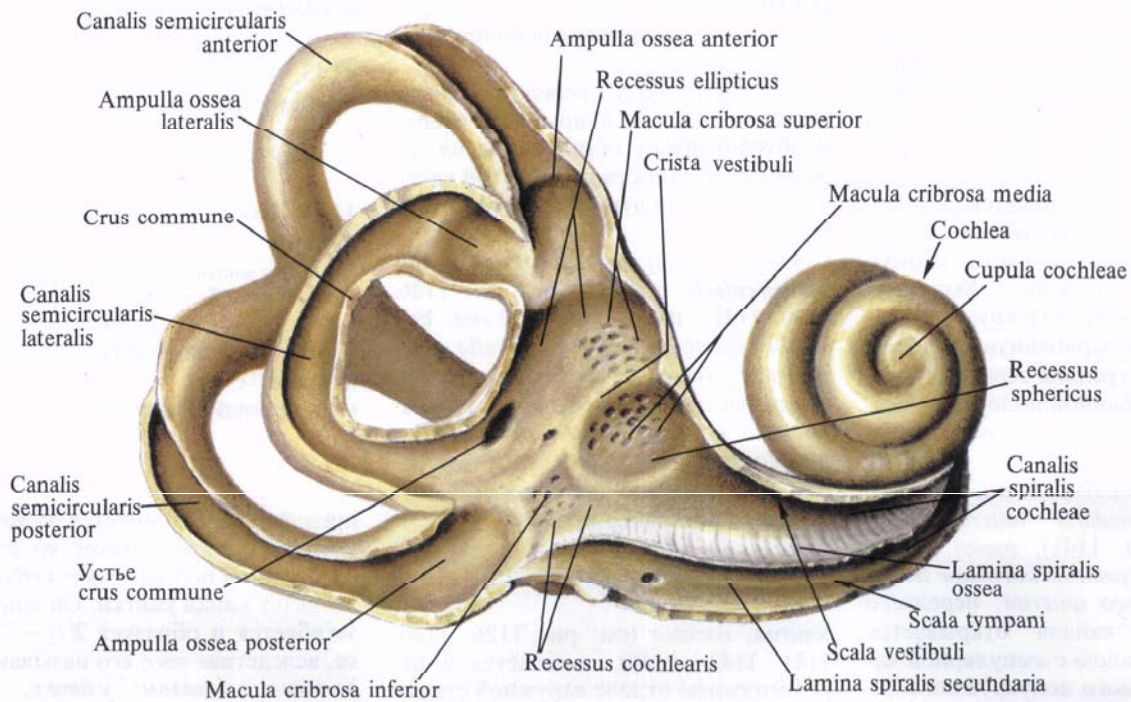
Различают *латеральный (горизонтальный) полукружный канал, canalis semicircularis lateralis, передний (сагиттальный) полукружный канал, canalis semicircularis anterior*, и *задний (фронтальный) полукружный канал, canalis semicircularis posterior*.

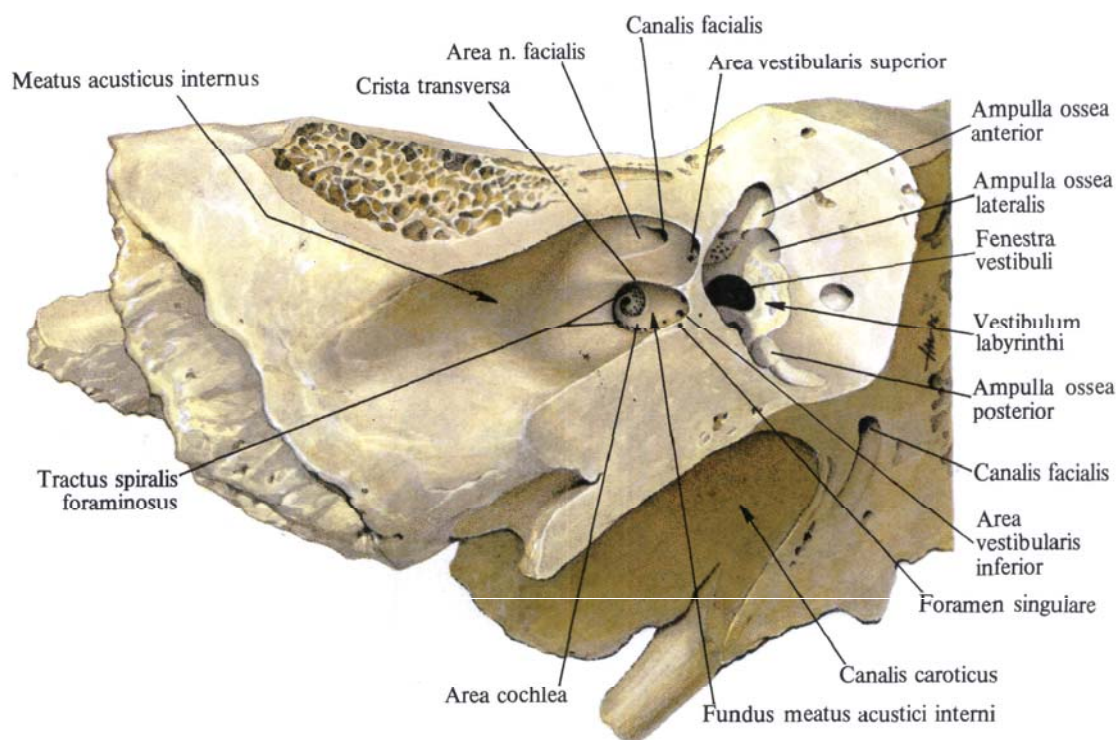
Костные каналы имеют вид дугообразно изогнутых трубок. В каждом полукружном канале различают два конца — *костные ножки, crura ossea*, соединенные дугообразно изогнутой частью канала. Одна из ножек каждого канала расширена — образует *костную ампулу, ampulla ossea*, и называется *ампулярной костной ножкой, crus osseum ampullaris*, другая, нерасширенная, — это *простая костная ножка, crus osseum simplex*. Простые костные ножки переднего и заднего полукружных каналов соединяются, образуя *общую костную ножку, crus osseum commune*. Поэтому три полукружных канала от-



1140. Костный лабиринт, labyrinthus osseus, правый; вид с наружной стороны и спереди.

1141. Костный лабиринт, labyrinthus osseus, правый; вид с наружной стороны и немного снизу. (Полукружные каналы, преддверие и основной завиток улитки вскрыты.)





криваются в преддверие пятью отверстиями.

Костных ампул (см. рис. 1140—1142) три, по числу костных полукружных каналов: передняя костная ампула, задняя костная ампула и латеральная костная ампула.

Латеральный полукружный канал, canalis semicircularis lateralis, имеет длину 14—16 мм. Его *латеральная костная ампула, ampulla ossea lateralis*, открывается впереди и кнаружи от окна преддверия; простая костная ножка открывается в преддверие между отверстиями общей ножки и ампулярной части заднего полукружного канала. Выпуклая часть латерального полукружного канала вдаётся в барабанную полость, образуя на внутренней стенке верхнего отдела барабанной полости возвышение латерального полукружного канала.

Передний полукружный канал, canalis semicircularis anterior (см. рис. 1126, 1140, 1141), имеет длину 18—20 мм. *Передняя костная ампула, ampulla ossea anterior*, переднего полукружного канала открывается в преддверие рядом с ампулярной частью латерального полукружного ка-

нала, тотчас над окном преддверия. Простая костная ножка этого канала соединяется с одноименной костной ножкой заднего канала и образует общую костную ножку, которая открывается в заднем отделе преддверия на его внутренней стенке, кзади и кверху от внутреннего отверстия водопровода улитки.

Выпуклая часть переднего полукружного канала направлена кверху и обуславливает образование на передней поверхности каменной части височной кости дугообразного возвышения.

Задний полукружный канал, canalis semicircularis posterior (см. рис. 1126, 1140, 1141), имеет длину 22 мм. Его *задняя костная ампула, ampulla ossea posterior*, открывается в области задне-нижней стенки преддверия, где находится *нижнее решетчатое пятно, macula cribrosa inferior*, которому соответствует одиночное отверстие внутреннего слухового прохода.

Улитка

Улитка, cochlea (см. рис. 1126, 1140, 1141, 1143—1146), начинается в передне-нижнем отделе наружной стенки

1142. Внутренний слуховой проход, meatus acusticus internus, и улитковый лабиринт, labyrinthus cochlearis, правый.
(*Внутренний слуховой проход и спиральный канал улитки вскрыты.*)

1143. Костная улитка, cochlea, правая; вид снизу.

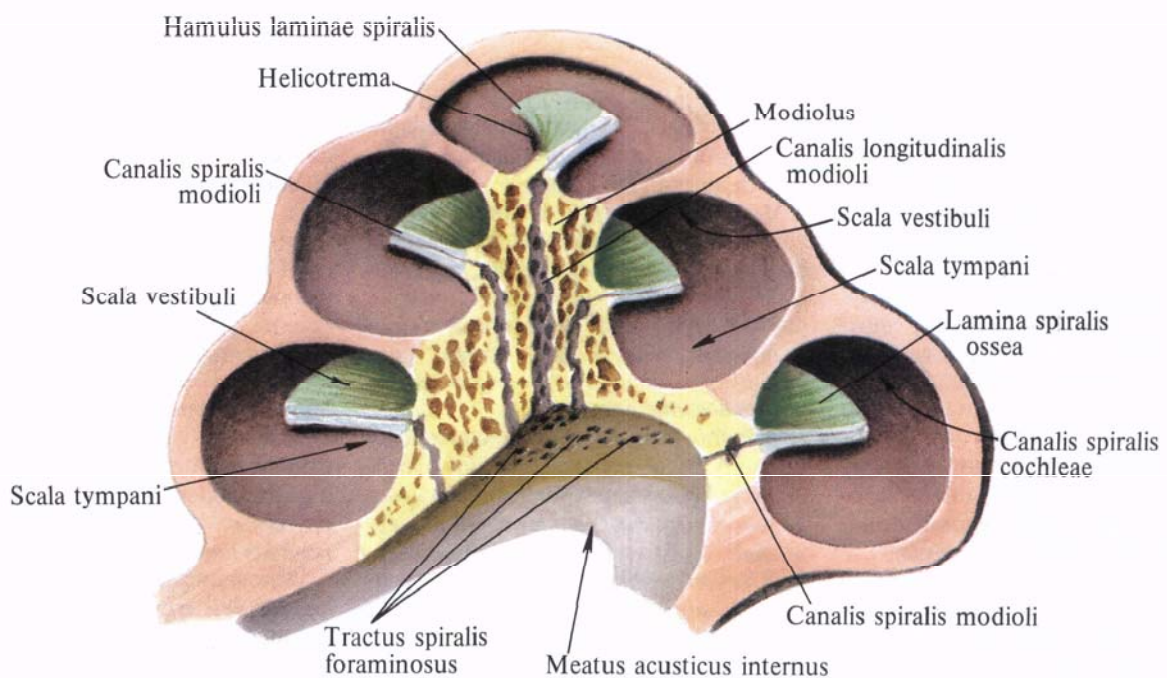
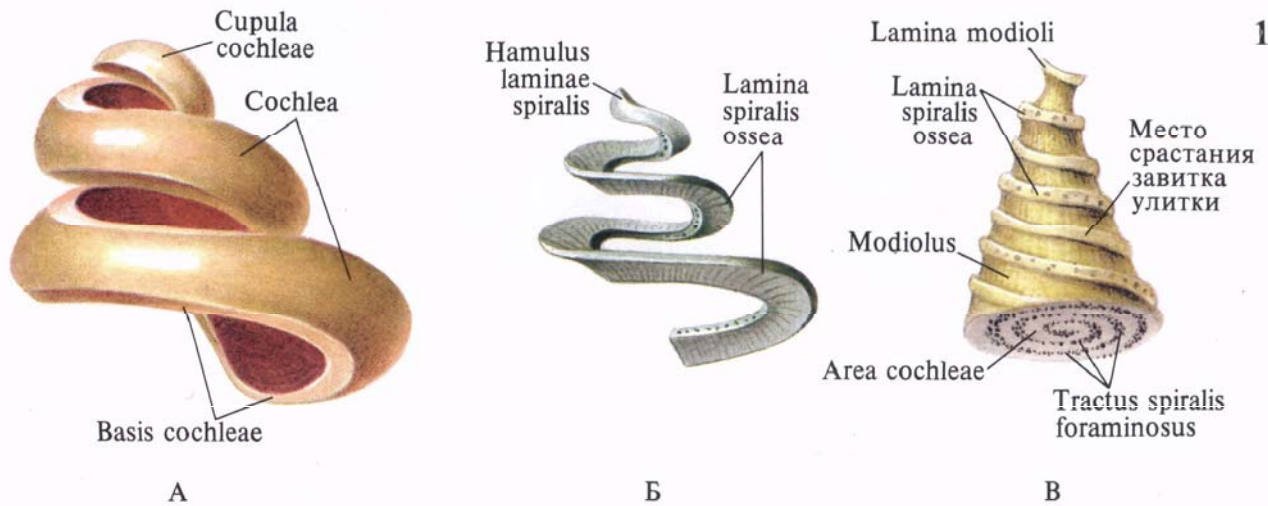
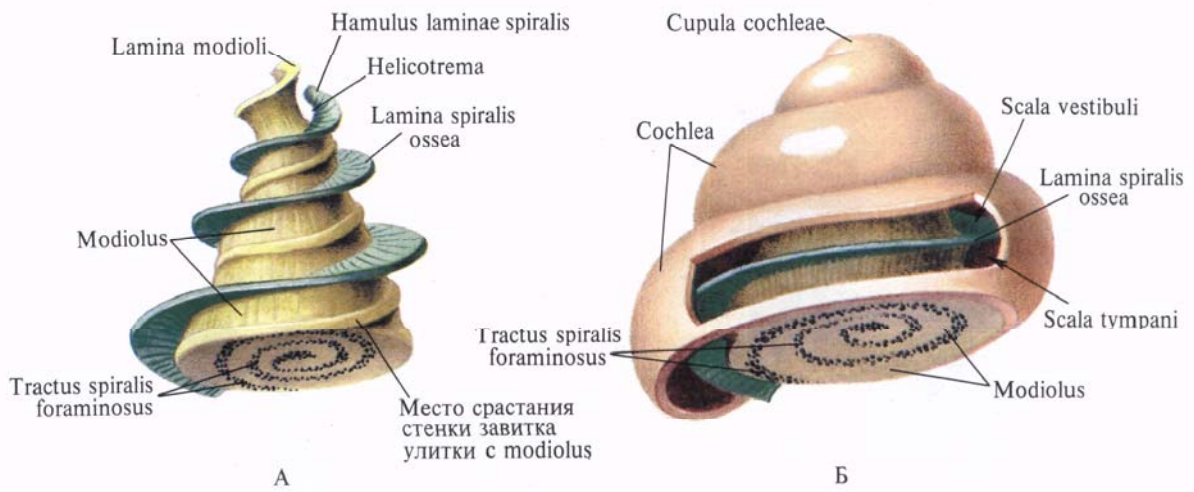
А — стержень и костная спиральная пластинка. Б — костная улитка частично вскрыта.

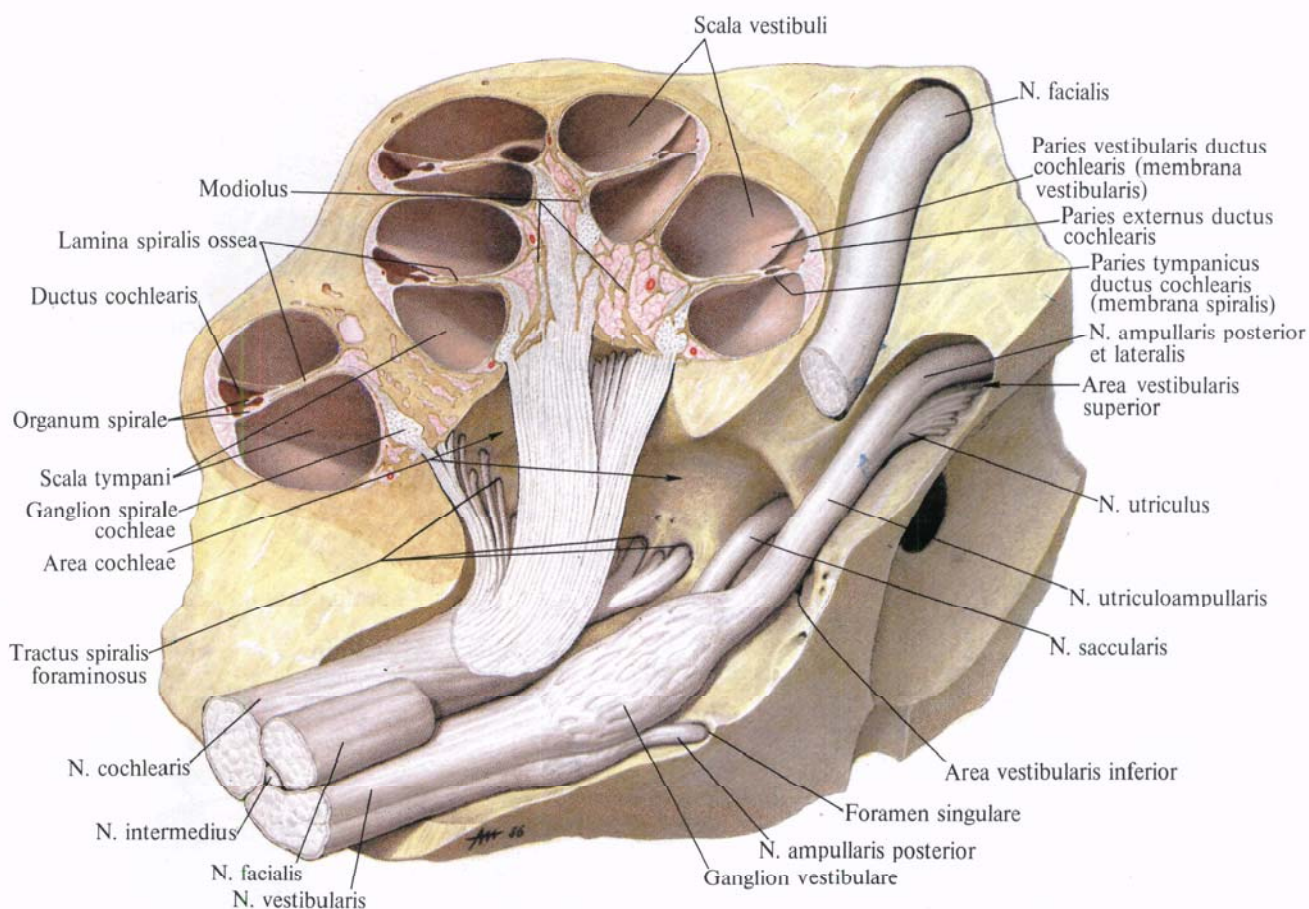
1144. Костная улитка, cochlea, правая.

А — стенка костной улитки. Б — костная спиральная пластинка. В — стержень улитки.

1145. Костная улитка, cochlea, правая.
(*Срединный распил.*)

преддверия, где имеется углубление, которому соответствует со стороны барабанной полости мыс. Отсюда начинается канал улитки. Он спирально загибается и образует $2\frac{1}{2}$ — $2\frac{3}{4}$ витка, вследствие чего его называют *спиральным каналом улитки, canalis*





spiralis cochlea. Стенки канала образованы костным веществом этой части лабиринта и покрыты *слуховыми зубчиками, dentes acustici*, представляющими собой фибрилляторные утолщения, разделенные бороздками, особенно плотно покрывающими верхнюю часть спирального канала улитки.

Начальная часть канала улитки отделена от барабанной полости медиальной стенкой последней, обуславливая образование на ней мыса.

Первый виток улитки называют основным, второй — средним и последний — верхушечным завитком.

Улитка имеет коническую форму. Различают *основание улитки, basis cochleae*, шириной 7—9 мм и верхушку — *купол улитки, cirula cochleae*. Расстояние от основания до верхушки равно 4—5 мм. Основание улитки обращено медиально к внутреннему слуховому проходу, верхушка — латерально, в сторону барабанной полости и мышечно-трубного канала.

Спиральный канал улитки имеет длину 28—30 мм; он слепо заканчивается в области верхушки пирамиды. Диаметр просвета канала не везде

1146. Строение костного и перепончатого лабиринтов улитки, правой. (Средний разрез проходит через стержень улитки.)

одинаков: в начальном отделе он широкий (6 мм), по мере приближения к верхушке улитки постепенно суживается, составляя 2 мм.

В соответствии с ходом спирального канала в центре улитки имеется конусообразная ось улитки, называемая *стержнем, modiolus*. Стержень состоит из губчатой костной ткани и образует внутреннюю стенку спирального канала. Его широкая часть, или *основание стержня, basis modioli*, обращено к внутреннему слуховому проходу и имеет множество отверстий, которые переходят в *продольные каналы стержня, canales longitudinales modioli*, образующие *продырявленный спиральный нуть, tractus spiralis foraminosus*. Продольные каналы оканчиваются в *спиральном канале стержня, canalis spiralis modioli*. Вер-

хушка стержня не доходит до вершины улитки, а переходит в тонкую костную *пластинку стержня, lamina modioli*. Эта пластинка служит промежуточной стенкой между вторым и третьим завитками улитки.

Завитки улитки отделены один от другого промежуточной стенкой, которая образована костным веществом улитки. В полости спирального канала на всем его протяжении вдается костная *спиральная пластинка, lamina spiralis ossea* (см. рис. 1145). Она отходит от стержня улитки и, направляясь в сторону периферической стенки спирального канала, заканчивается, не доходя до нее, на середине поперечника канала.

Спиральная пластинка начинается на внутренней стенке преддверия вблизи окна улитки. Поднимаясь к вершине улитки, спиральная пластинка заканчивается в области последнего завитка изогнутым краем — *крючком спиральной пластинки, hamulus laminae spiralis*.

Основание спиральной пластинки толще, чем его свободный край, и содержит на всем протяжении спиральный канал стержня. Последний соеди-

нен посредством продольных каналов стержня с отверстиями в области основания улитки и посредством спиральной щели, проходящей на всем протяжении спиральной пластинки, — со спиральным органом.

Кроме костной спиральной пластинки, в улитке различают еще *вторичную спиральную пластинку, lamina spiralis secundaria*. Она представляет собой небольшой костный гребешок шириной 0,5 мм, который находится на наружной стенке основания завитка улитки и заканчивается на середине его длины.

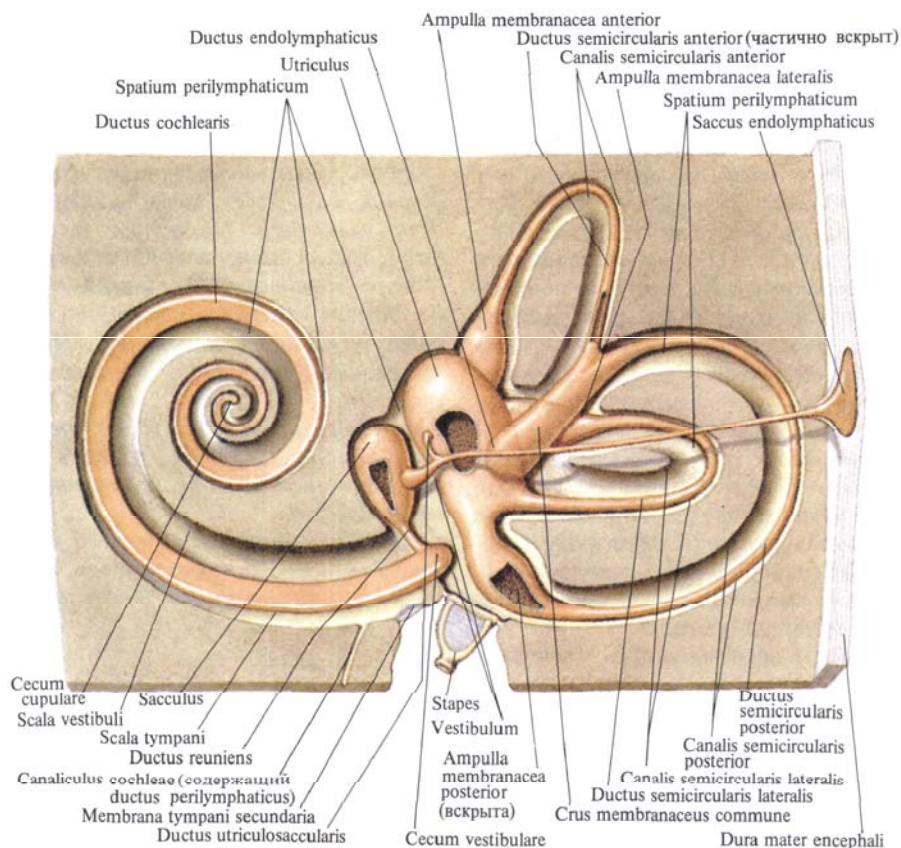
От свободного края костной спиральной пластинки к противоположной стенке улитки на всем протяжении натянута *спиральная мембрана, membrana spiralis*, она является частью перепончатой улитки (см. далее).

Костная спиральная пластинка вместе с улитковым протоком делит полость спирального канала на две части, или лестницы: верхнюю, называемую лестницей преддверия, и нижнюю — барабанную лестницу (см. рис. 1143—1148).

Обе лестницы объединяются в *перилимфатическое пространство, spatium perilymphaticum*, к которому относятся также *перилимфатический проток, ductus perilymphaticus*, представляющий собой удлиненную часть перилимфатического пространства, углубляющегося в водопровод преддверия.

Лестница преддверия, scala vestibuli, начинается в переднем отделе преддверия, поднимается по верхней поверхности спиральной пластинки до верхушки улитки, где в области *крючка спиральной пластинки, hamulus laminae spiralis*, переходит в барабанную лестницу. Место перехода лестницы преддверия в барабанную лестницу называется *геликотрема, helicotrema*, и представляет собой небольшое отверстие.

Барабанная лестница, scala tympani, начинается в области геликотремы, идет по нижней поверхности спиральной пластинки в сторону основания улитки. Совершив $2\frac{1}{2}$ — $2\frac{3}{4}$ оборота, барабанная лестница слепо заканчивается в области начального отдела завитка улитки. Здесь на наружной стенке барабанной лестницы располагается окно улитки, которое затянато вторичной барабанной перепонкой. Передний край окна улитки ограничен гребешком окна улитки, впереди



1147. Костный и перепончатый лабиринты, правые (полухсмагично).

которого в области дна барабанной лестницы начинается *водопровод улитки, aqueductus cochleae*, представляющий собой узкий костный канал, связывающий перилимфатическое пространство улитки с подпаутинным пространством.

Указанный канал начинается воронкообразным расширением и, пройдя через толщу пирамиды височной кости, заканчивается на ее нижней поверхности *наружным отверстием канала улитки, apertura externa canaliculi cochleae*, кпереди от яремной ямки.

Перепончатый лабиринт

Перепончатый лабиринт, labyrinth membranaceus (см. рис. 1146—1150), имеет фактически те же части, что и костный. В нем различают *эллиптический мешочек, utriculus*, и *сферический мешочек, sacculus*, залегающие в преддверии костного лабиринта; *перепончатые полукружные протоки,*

ductus semicirculares, и *улитковый проток, ductus cochlearis*.

Перепончатый лабиринт располагается внутри костного. Все части перепончатого лабиринта по размерам меньше соответствующих отделов костного, поэтому между их стенками имеется полость, называемая перилимфатическим пространством, выполненная лимфоподобной жидкостью — перилимфой. Полость перепончатого лабиринта заполнена эндолимфой.

Стенка перепончатого лабиринта состоит из трех слоев: наружного соединительнотканного, среднего — основной мембраны и внутреннего — эпителиального.

Перепончатая улитка, или *улитковый проток, ductus cochlearis*, является местом распределения периферических аппаратов улитковой части преддверно-улиткового нерва. Она относится к органу слуха и образует *спиральный орган, organum spirale*.

Перепончатые полукружные каналы, а также эллиптический и сферический мешочки являются местом распределения периферических аппаратов преддверной части того же нерва и составляют вестибулярный аппарат, являясь органом равновесия.

Улитковый проток

Улитковый проток, *ductus cochlearis* (см. рис. 1146—1149, 1152), располагается внутри спирального канала костной улитки и соответственно его ходу образует $2\frac{1}{2}$ — $2\frac{3}{4}$ оборота. Канал улитки трехгранный и имеет два слепых конца. Один конец находится в начальном отделе улитки в области преддверия и носит название *слепого преддверного выпячивания*, *sesuit vestibulare*, другой — в области вершины улитки — *слепое выпячивание купола*, *sesuit spirulare*.

Улитковый проток располагается в наружном отделе спирального канала улитки, между свободным краем костной спиральной пластинки и наружной стенкой улитки; вместе с первой он отделяет лестницу преддверия от барабанной лестницы.

Полость протока улитка сообщается посредством *соединяющего протока*, *ductus reuniens*, с полостью сферического мешочка и ограничена тремя

стенками. Наружная стенка соединяется с *наружной стенкой костной улитки*, *paries externus cochlea*, вторая обращена в полость лестницы преддверия и называется *преддверной стенкой улиткового протока* [*преддверная мембрана*], *paries vestibularis ductus cochlearis* [*membrana vestibularis*]. Третья стенка находится на границе с барабанной лестницей — это *барабанная стенка улиткового протока* [*спиральная мембрана*], *paries tympanicus ductus cochlearis* [*membrana spiralis*].

Она является как бы продолжением костной спиральной пластинки и носит название *базиллярной пластинки*, *lamina basilaris*.

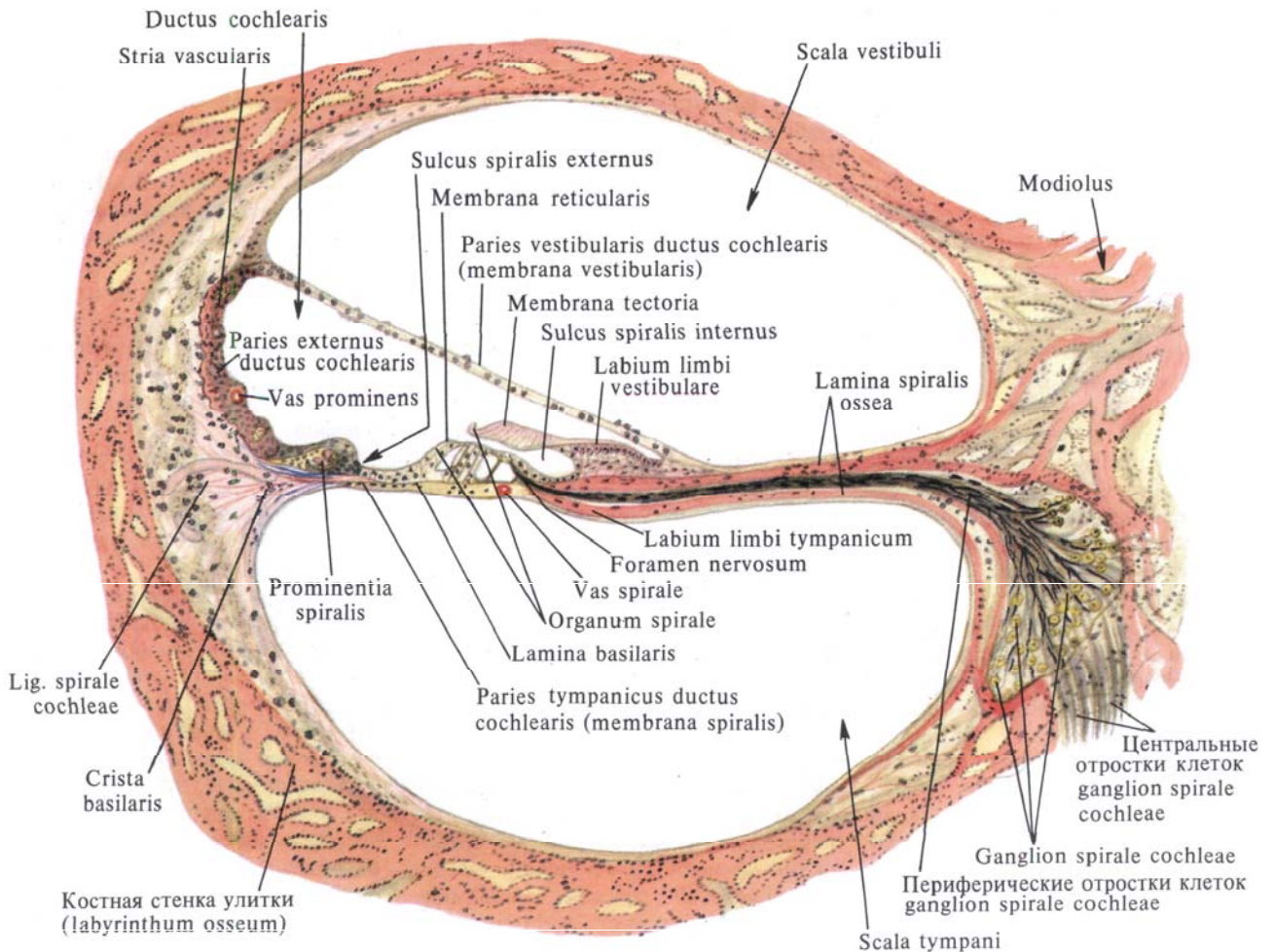
Наружная стенка улиткового протока соединена с надкостницей, выстилающей внутреннюю поверхность

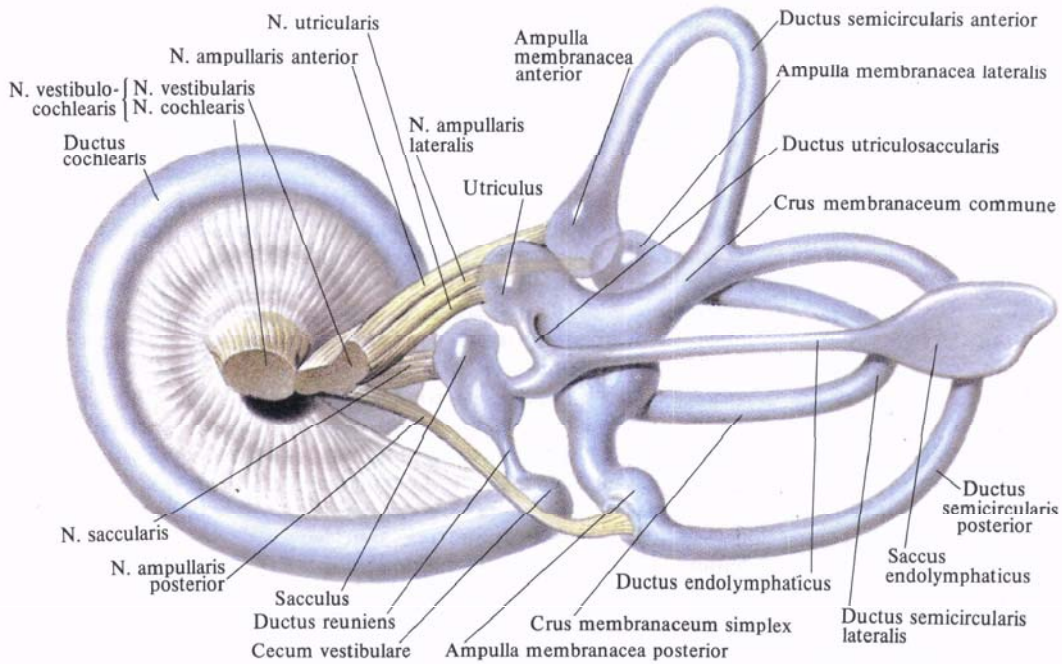
полости костной улитки. Она состоит из трех слоев: наружного — соединительнотканного, являющегося продолжением *спиральной связки* [*спиральный гребень*], *ligamentum spirale* [*crista spirale*], посредством которой базиллярная пластинка фиксирована у наружной стенки улитки; среднего — *сосудистой полочки*, *stria vascularis*, сосуды которой продуцируют эндолимфу, и внутреннего, представляющего собой эпителий, выстилающий полость улиткового протока.

Между надкостницей костной улитки и наружной стенкой улиткового протока проходит *выступающий сосуд*, *vas prominens*, который образуется от соединения двух канальцев, отходящих от сферического и эллиптического мешочков, и впадает в водопровод преддверия.

Преддверная стенка улиткового протока начинается на поверхности костной спиральной пластинки, которая обращена в полость лестницы

1148. Разрез через основной завиток улитки (полусхематично).





преддверия. Направляясь в сторону наружной стенки улитки, преддверная мембрана образует с костной спиральной пластинкой угол 45° . Эта стенка улиткового протока самая тонкая, состоит из соединительной основы, покрытой эпителием.

Другая стенка улиткового протока — базилярная пластинка — натягута между свободным краем костной спиральной пластинки и наружной стенки улитки, где она фиксирована посредством спиральной связки улитки к базилярному гребешку, *crista basilaris*. Кроме базилярной пластинки, в образовании этой стенки протока улитки принимает участие самый наружный отдел костной спиральной пластинки, который входит в полость улиткового протока.

У места соединения спиральной связки улитки с базилярной пластинкой располагается *спиральный выступ, prominentia spiralis*, имеющий сосуды. Кнутри от него находится *наружная спиральная борозда, sulcus spiralis externus*.

В толще базилярной пластинки, под спиральным органом, располагается *спиральный сосуд, vas spirale*, представляющий собой капилляр, получающий артериолы, подходящие к нему через костную спиральную пластинку, и мелкие вены от спиральной связки улитки.

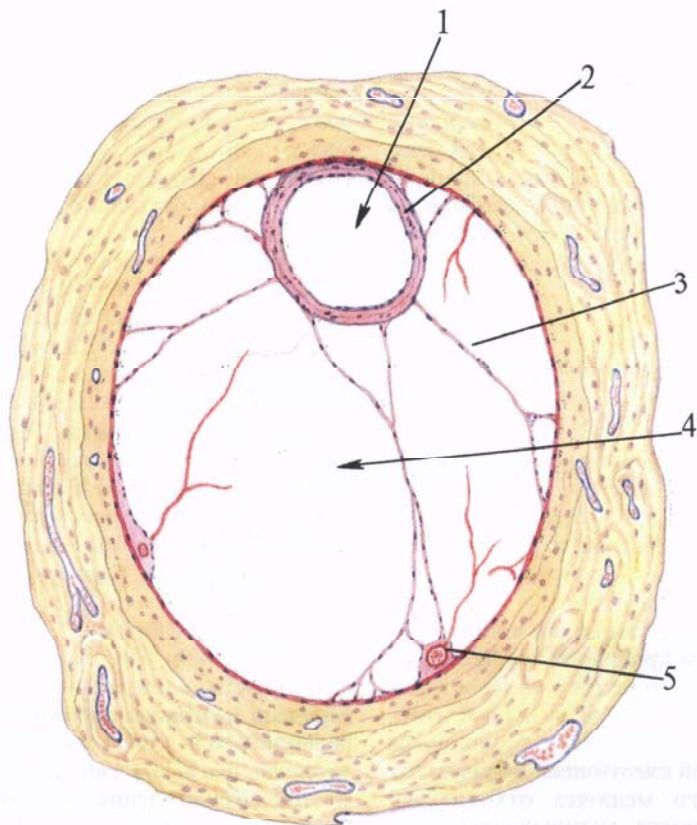
Утолщенный край костной спиральной пластинки, *limbus laminae spiralis osseae*, дополняется здесь соедине-

1149. Перепончатый лабиринт, labyrinthus membranaceus, правый (слепок).

1150. Полукруглый канал.

(*Поперечный распил*).

1—ductus semicircularis; 2—epithelium ductus semicircularis; 3—trabecula perilymphatica; 4—ductus perilymphaticus; 5—arteria.



тельнотканными и эпителиальными элементами. От него в полость улиткового канала свободно свисает гребешок, или *губа преддверного края*, *labium limbi vestibulare*, которая продолжается в *покровную мембрану*, *membrana tectoria*. В том месте, где базилярная пластинка соединяется с костной спиральной пластинкой, край последней вытянут в барабанный гребень, или *губу барабанного края*, *labium limbi tympanicum*.

Указанные две губы отделены одна от другой *внутренней спиральной бороздой*, *sulcus spiralis internus*. Край барабанной губы продырявлен *отверстиями нервов*, *foramina nervosa*, которыми открывается в улитковый проток спиральная щель костной спиральной пластинки.

На всем протяжении стенки в полости улиткового протока располагается *спиральный орган*, *organum spirale*. Он находится снаружи от губы барабанного края, сложно устроен и представлен тремя группами эпителиальных клеток, среди которых различают внутренние и наружные волосковые сенсорные (слуховые) клетки. Спиральный орган покрыт *сетчатой мембраной*, *membrana reticularis*, представляющей сложный комплекс мембран, окаймляющий верхнюю поверхность клеток спирального органа.

Спиральный орган — место залегания рецепторного аппарата улитковой части преддверно-улиткового нерва (см. рис. 1146, 1148). К спиральному органу в толще костной спиральной пластинки подходят дендриты клеток, образующих *спиральный узел улитки*, *ganglion spirale cochlearis*, аксоны этих клеток составляют улитковый корешок.

Сферический и эллиптический мешочки

Сферический и эллиптический мешочки, *sacculus et utriculus* (см. рис. 1147, 1149, 1152), расположены в полости костного преддверия и залегают соответственно в сферическом и эллиптическом углублениях.

Сферический мешочек сообщается с улитковым протоком, а эллиптический — с полостью трех полукружных перепончатых протоков. Кроме того, указанные мешочки сообщаются между собой следующим образом: от сферического мешочка отходит небольшой проток, который соединяет-

ся с протоком, отходящим от эллиптического мешочка, — это *проток эллиптического и сферического мешочков*, *ductus utriculosaccularis*. Последний переходит в *эндолимфатический проток*, *ductus endolymphaticus*, который проходит через каменную часть височной кости и заканчивается на ее задней поверхности *эндолимфатическим мешком*, *sacculus endolymphaticus*. Концевая часть эндолимфатического протока имеет изогнутое утолщение — *сосудистую полосу*, *stria vascularis*, находящуюся в контакте с твердой мозговой оболочкой. Между сферическим и эллиптическим мешочками и костными стенками преддверия находится перилимфатическое пространство, заполненное перилимфой. Перилимфатическое пространство пронизано соединительнотканными тяжами, идущими от их стенок к стенкам костного преддверия. От наружной стенки костного преддверия поверхность мешочков отделена широкой перилимфатической щелью, называемой перилимфатической цистерной преддверия. В местах вхождения нервов медиальная поверхность сферического и эллиптического мешочков фиксирована к соответствующей стенке преддверия.

Сферический мешочек имеет округлую, несколько сплюсненную форму. Его внутренний конец несколько расширен, а наружный, равномерно суживаясь, переходит в *соединяющий проток*, *ductus reuniens*. Последний соединяет полость сферического мешочка с полостью улиткового канала.

На внутренней поверхности переднемедиальной стенки сферического мешочка находится *пятно сферического мешочка*, *macula sacculi*, где располагаются окончания сферически-мешотчатого нерва. Стенка мешочка в этом месте утолщена, беловатого цвета вследствие присутствия *статоконий*, *statoconia*, и *мембраны статокония*, *membrana statocooniorum*, и содержит чувствительные, или *волосковые*, *сенсорные клетки*, *cellulae sensoriae pilosae*.

Эллиптический мешочек продолговатый. На его внутренней поверхности, занимая часть нижней, передней и отчасти наружной стенок, располагается *пятно эллиптического мешочка*, *macula utriculi*, являющегося местом разветвления эллиптически-мешотчатого нерва.

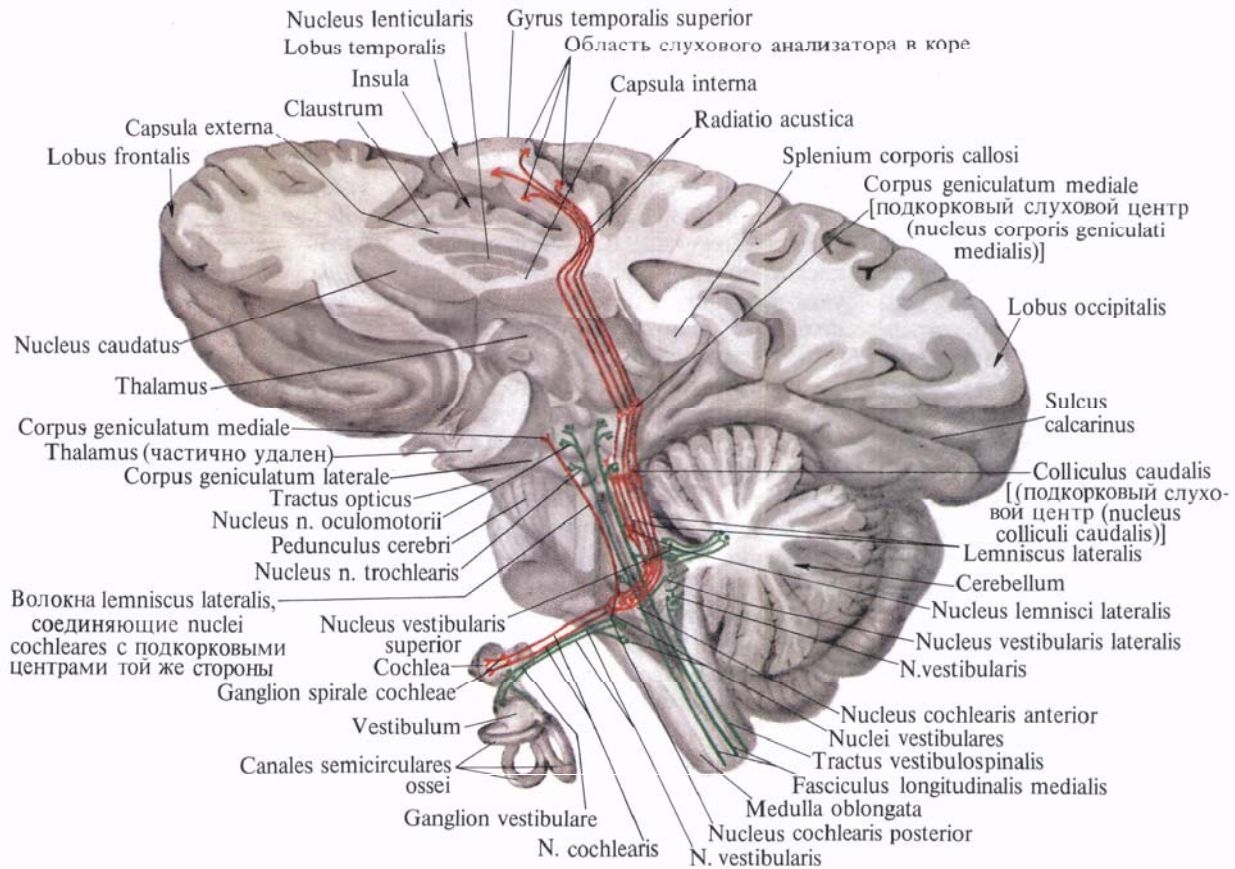
Этот участок длиной до 3 мм и шириной до 2,5 мм отличается беловатым цветом в результате присутствия статоконий, богатых известковыми кристаллами и содержащих на своей поверхности волосковые сенсорные клетки. Статоконии укреплены мембраной статоконий, представляющей собой тонкую слизистую оболочку, выстилающую внутреннюю поверхность пятна эллиптического мешочка. Область пятна со стороны наружной поверхности отделена от остальной части эллиптического мешочка небольшим перехватом и обозначается как *эллиптическое углубление*, *recessus ellipticus* (см. рис. 1141); оно соединяется с полукружными протоками.

Полукружные протоки

Полукружные протоки, *ductus semicirculares* (см. рис. 1148, 1150, 1151, 1153), всего три: *передний*, *латеральный и задний*, *ductus semicirculares anterior, lateralis et posterior*, залегают в полости соответствующих костных полукружных каналов. Повторяя форму последних, каждый полукружный проток имеет изогнутую часть и два конца — *перепончатые ножки*, *crura membranacea*. Одна из ножек оканчивается ампулообразным расширением — эта *ампулярная перепончатая ножка*, *crus membranaceum ampullaris*, другая непосредственно открывается в эллиптический мешочек *простой перепончатой ножкой*, *crus membranaceum simplex*. Нерасширенные концы переднего и заднего полукружных протоков соединяются вместе, образуя *общую перепончатую ножку*, *crus membranaceum commune*, которую считают задним выпячиванием эллиптического мешочка.

Стенки полукружных протоков соединяются с костными стенками этой части улитки посредством соединительнотканых тяжей (см. рис. 1150). Сама стенка полукружного протока образуется двумя слоями: наружным, являющимся *собственной мембраной полукружного протока*, *membrana propria ductus semicircularis*, и представляющим собой подэпителиальный слой соединительной ткани, и внутренним слоем — *базальной мембраной полукружного протока*, *membrana basalis ductus semicircularis*, несущей *эпителий полукружного протока*, *epithelium ductus semicircularis*.

Полукружные протоки располагаются эксцентрично по отношению



к костным стенкам, таким образом, что выпуклая, или наружная, стенка полукружных протоков прилегает к костным стенкам и прочно соединяется с ними. Перилимфатическое пространство полукружных каналов находится со стороны вогнутой поверхности полукружных протоков.

Ампулярные перепончатые ножки полукружных протоков широко сообщаются с полостью эллиптического мешочка. На наружной поверхности каждой перепончатой ампулы: передней, задней и латеральной, *ampullae membranaceae anterior, posterior et lateralis*, — имеется поперечно идущая ампулярная бороздка, *sulcus ampullaris*. Указанные бороздки являются местом выхода нервов каждой ампулы.

На внутренней поверхности ампулы бороздке соответствует *ампулярный гребешок, crista ampullaris*, занимающий $\frac{1}{3}$ — $\frac{1}{2}$ окружности ампулы. Поверхность гребешков покрыта рецепторами анализатора равновесия — волосковыми сенсорными клетками, где начинаются волокна переднего, латерального и заднего ампулярных нервов.

1151. Ход волокон слухового нерва (полусхематично). (Проекция волокон на поверхность полушария.)

Внутренний слуховой проход

Внутренний слуховой проход, *meatus acusticus internus* (см. рис. 996, 1142), начинается на задней поверхности каменистой части височной кости *внутренним слуховым отверстием, rogitus acusticus internus*. Направляясь назад и несколько кнаружи, он заканчивается *дном внутреннего слухового прохода, fundus meatus acustici interni*.

Дно внутреннего слухового прохода образует наружную стенку некоторых отделов внутреннего уха (основание стержня преддверия). В самом верхнем отделе дна есть небольшое углубление — *поле лицевого нерва, area nervi facialis*, от которого берет начало канал лицевого нерва.

Кнаружи от поля лицевого нерва находится участок костного вещества, продырявленный множеством отверстий, образующих *верхнее преддверное поле, area vestibularis superior*, ко-

торому соответствует верхнее решетчатое пятно на внутренней стенке преддверия. Указанные отверстия ограничены внизу *поперечным гребнем, crista transversa*.

Ниже поперечного гребня в переднем отделе дна внутреннего слухового прохода находится углубление — *поле улитки, area cochleae*, в области которого имеется ряд спирально расположенных мелких отверстий, ведущих в продырявленный спиральный путь улитки. Позади поля улитки находится *нижнее преддверное поле, area vestibularis inferior*. Оно содержит группу отверстий, соответствующих среднему решетчатому пятну стенки преддверия.

В задненижнем отделе дна внутреннего слухового прохода расположено *одиночное отверстие, foramen singulare*; ему соответствует нижнее решетчатое пятно стенки преддверия (см. рис. 1141).

Преддверно-улитковый нерв

Преддверно-улитковый нерв, *n. vestibulocochlearis* (рис. 1151; см. рис. 996, 1146), состоит из двух частей: улиткового и преддверного корешков.

Улитковый корешок, radix cochlearis, начинается от спирального узла улитки, который залегает в спиральном канале стержня. Периферические отростки нервных клеток узла направляются через отверстия нервов к спиральному органу.

Центральные отростки клеток спирального узла идут через продольные каналы стержня и выходят из улитки через отверстия продырявленного спирального пути и центральное отверстие улитки, попадая во внутренний слуховой проход. Здесь центральные отростки спирального узла соединяются и образуют улитковый корешок.

Волокна, составляющие улитковый корешок, заканчиваются в улитковых ядрах: заднем и переднем (второй нейронит). Волокна, возникающие в заднем ядре, идут по поверхности ромбовидной ямки в составе мозговых полосок, а затем в области средней линии погружаются в мозговое вещество, переходят на противоположную сторону и, направляясь вверх, доходят до подкорковых слуховых центров.

Волокна, возникающие в переднем ядре, погружаются в вещество мозга. Большая часть их заканчивается на клетках заднего ядра трапециевидного тела противоположной (большинство волокон) и своей сторон.

Волокна, начинающиеся в ядре трапециевидного тела, вместе с меньшей частью волокон переднего и улиткового ядер и с волокнами заднего улиткового ядра (второй нейронит) поднимаются кверху, образуют с каждой стороны латеральную петлю, которая заканчивается в подкорковых слуховых центрах — нижних холмиках крыши среднего мозга и в медиальном коленчатом теле. В последнем начинаются новые волокна, которые через внутреннюю капсулу направляются к слуховой области коры — к средней части верхней височной извилины. Преддверный корешок начинается от преддверного узла, который лежит на дне внутреннего слухового прохода. Здесь от него отходит небольшая *улитковая соединительная ветвь, r. communicans cochlearis*.

В преддверном узле различают две части — *верхнюю и нижнюю, pars rostralis [superior] et pars canalis [inferior]*. Периферические отростки нервных клеток верхней части этого узла вступают в верхнее преддверное поле внутреннего слухового прохода и через верхнее решетчатое пятно следуют во внутреннее ухо, где распределяются

в пятне эллиптического мешочка и в верхнем и латеральном ампулярных гребешках, образуя *эллиптически-мешотчато-ампулярный нерв, n. utriculoampullaris, передний ампулярный нерв, n. ampullaris anterior, и латеральный ампулярный нерв, n. ampullaris lateralis* (рис. 1152; см. рис. 1148, 1149).

Периферические отростки нервных клеток нижней части преддверного узла вступают в нижнее преддверное поле и в одиночное отверстие внутреннего слухового прохода.

Та часть нижней ветви, которая вступает в нижнее преддверное поле, называется *сферически-мешотчатым нервом (верхняя часть), n. saccularis (pars rostralis)*. Он вступает через среднее решетчатое пятно во внутреннее ухо и направляется к пятну сферического мешочка. Через одиночное отверстие и нижнее решетчатое пятно во внутреннее ухо входит *задний ампулярный нерв, n. ampullaris posterior*, который разветвляется в ампулярных гребешках и главным образом в ампулярном гребешке задней перепончатой ампулы.

Центральные отростки нервных клеток преддверного узла образуют преддверный корешок. Отойдя от узла, преддверный корешок тотчас соединяется с улитковым корешком и образует преддверно-улитковый нерв. Этот нерв идет по внутреннему слуховому проходу (см. рис. 1151), а затем через внутреннее слуховое отверстие вступает в полость черепа и входит в толщу продолговатого мозга, кнутри от нижних мозжечковых ножек. Здесь, делясь на две ветви — восходящую и нисходящую, заканчивается в ядрах нерва преддверия: 1) в медиальном вестибулярном ядре, 2) в верхнем вестибулярном ядре, 3) в латеральном вестибулярном ядре, 4) в нижнем вестибулярном ядре.

Волокна, возникающие в верхнем вестибулярном ядре, по нижним мозжечковым ножкам достигают мозжечка и, как правило, заканчиваются на клетках ядра шатра и шаровидного ядра. Кроме того, ядра преддверного нерва имеют связи с рядом черепных нервов и со спинным мозгом (см. «Проводящие пути спинного и головного мозга»).

НЕРВЫ НАРУЖНОГО И СРЕДНЕГО УХА

Нервы наружного уха. К передней поверхности ушной раковины подходят следующие нервы:

1) передняя ветвь большого ушного нерва — ветвь шейного сплетения (см. рис. 984, 999—1002);

2) ушная ветвь блуждающего нерва;

3) передние ушные нервы от ушно-височного нерва (см. рис. 976, 1001).

К задней поверхности ушной раковины направляется задняя ветвь большого ушного нерва.

Кроме указанных нервов, являющихся двигательными, к ушной раковине подходят ветви лицевого нерва:

1) задний ушной нерв соединяется с ушной ветвью блуждающего нерва и посылает ветви к верхней и задней ушным мышцам и к мелким мышцам ушной раковины;

2) височные ветви лицевого нерва обеспечивают иннервацию передней ушной мышцы и мелких мышц ушной раковины.

К наружному слуховому проходу подходят нервы наружного слухового прохода от ушно-височного нерва и ушная ветвь от блуждающего нерва.

Нервы среднего уха. К слизистой оболочке среднего уха подходят следующие нервы:

1) от барабанного сплетения, которое образовано в основном за счет барабанного нерва (ветвь языкоглоточного нерва);

2) от соединительной ветви лицевого нерва с барабанным сплетением;

3) сонно-барабанные нервы, отходящие от внутреннего сонного сплетения.

Нервы барабанной перепонки. Со стороны наружного уха к барабанной перепонке подходят следующие нервы:

1) нервы наружного слухового прохода от ушно-височного нерва, отдают *ветвь барабанной перепонки, r. membranae tympani*;

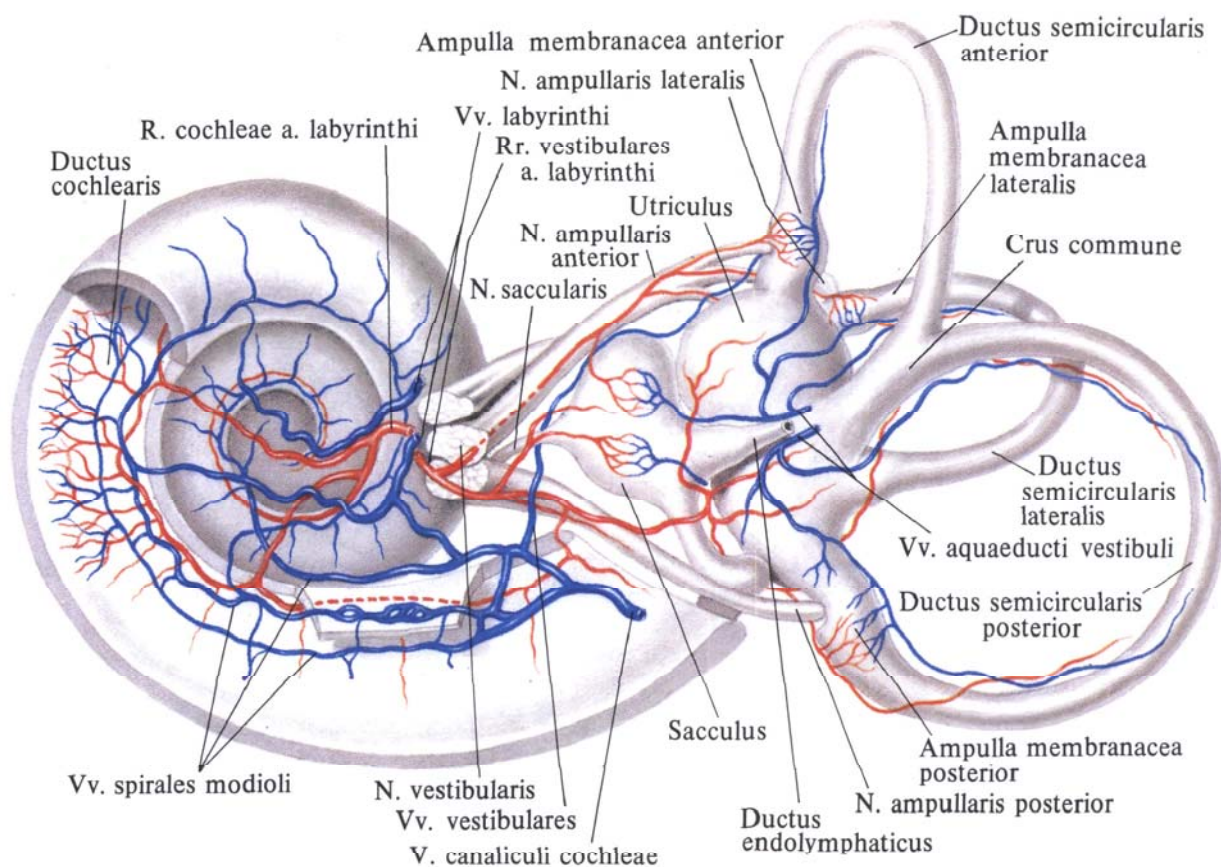
2) ушные ветви блуждающего нерва образуют барабанное сплетение барабанной перепонки; для кожи и собственной пластинки барабанной перепонки из его ветвей образуется второе, подэпителиальное, сплетение.

Со стороны среднего уха к барабанной перепонке подходят ветви барабанного сплетения (см. рис. 987, 989).

Нервы слуховой трубы. К слуховой трубе подходят следующие нервы:

1) ветвь слуховой трубы от барабанного сплетения (см. рис. 987);

2) ветви от глоточного сплетения.



**СОСУДЫ
ПРЕДДВЕРНО-УЛИТКОВОГО
ОРГАНА**

Сосуды наружного уха. Наружную поверхность ушной раковины кровоснабжают передние ушные ветви поверхностной височной артерии, внутреннюю поверхность — ушная ветвь затылочной артерии и задняя ушная ветвь наружной сонной артерии.

Венозная кровь оттекает по одноименным венам: по передним ушным венам в нижнечелюстную вену и по задним ушным венам в наружную яремную вену.

Сосуды наружного слухового прохода. К наружному слуховому проходу подходят передние ушные ветви от поверхностной височной артерии и глубокая ушная артерия от верхнечелюстной артерии.

Венозная кровь оттекает в систему верхнечелюстной вены.

Сосуды среднего уха. К среднему уху подходят следующие артерии:

1) передняя барабанная артерия от верхнечелюстной артерии, вступающая в барабанную полость через барабанно-каменистую щель;

2) нижняя барабанная артерия — ветвь восходящей глоточной артерии,

1152. Кровеносные сосуды лабиринта, правого; вид изнутри (схема по V. F. Siebemann).

проникает в барабанную полость через барабанный канал;

3) верхняя барабанная артерия от средней менингеальной артерии направляется в барабанную полость через расщелину большого каменистого нерва;

4) сонно-барабанные ветви от внутренней сонной артерии вступают в барабанную полость через одноименные отверстия в задней стенке внутреннего сонного канала;

5) шилососцевидная артерия от задней ушной артерии входит через шилососцевидное отверстие в канал лицевого нерва и посылает в барабанную полость через канал барабанной струны заднюю барабанную артерию, а также стремennую ветвь к одноименной мышце и сосцевидные ветви к слизистой оболочке ячеек сосцевидного отростка.

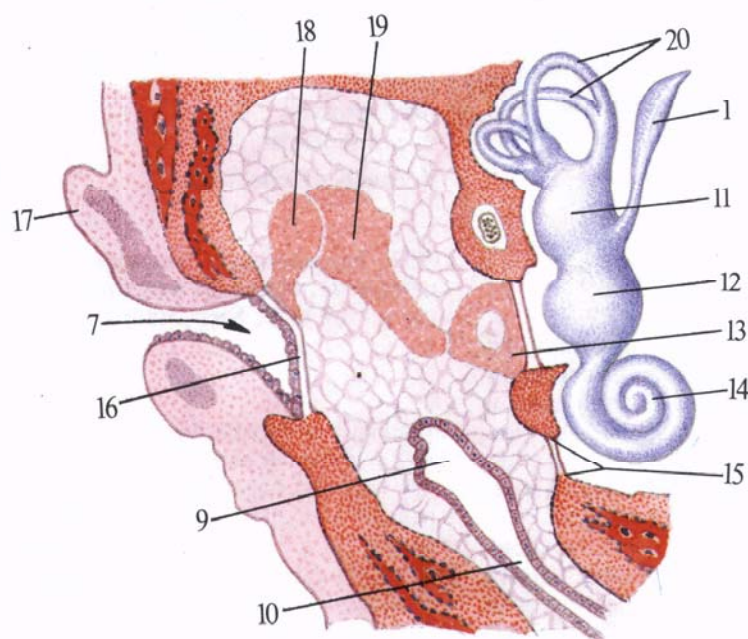
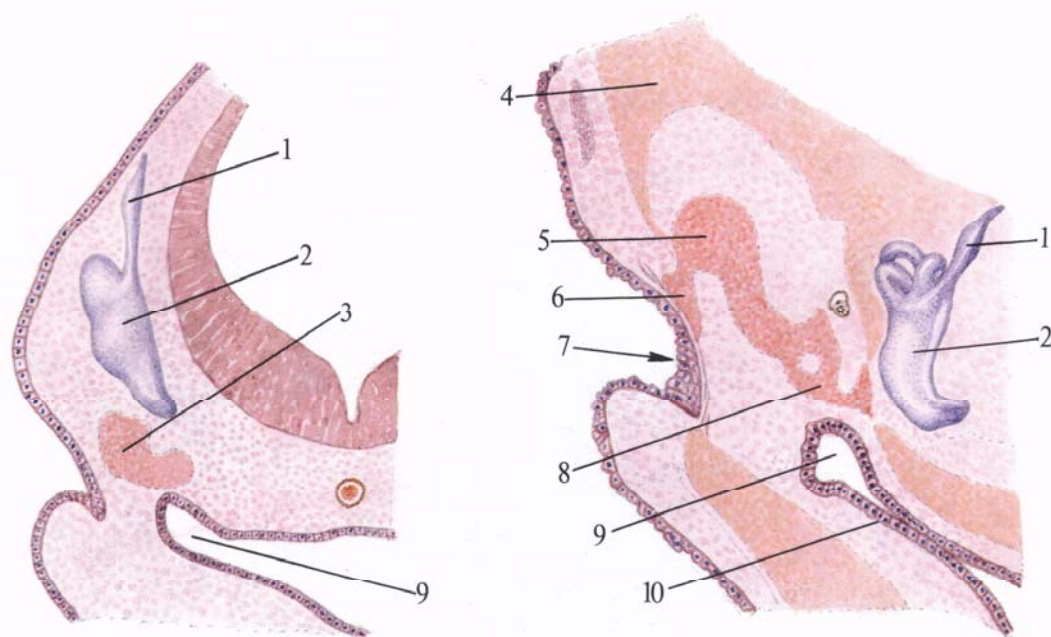
Ветви указанных сосудов, соединяясь между собой, образуют в слизистой оболочке барабанной полости

густую артериальную сеть. В глубоких слоях слизистой оболочки располагаются более крупные артерии, а в поверхностных — преимущественно капиллярная сеть.

Сосуды слуховой трубы. К слуховой трубе подходят глоточные ветви восходящей глоточной артерии, артерия крыловидного канала, каменистая ветвь от средней менингеальной артерии; ветви нижней барабанной артерии идут к костной части трубы.

Вены среднего уха несут кровь в верхнечелюстные вены, в средние менингеальные вены, во внутреннюю яремную вену и в глоточное сплетение.

Сосуды барабанной перепонки. К барабанной перепонке подходят: со стороны наружного слухового прохода — ветвь глубокой ушной артерии, а также ряд других артерий кожи наружного слухового прохода; со стороны среднего уха — ветви передней барабанной артерии и другие артерии, переходящие на барабанную перепонку из смежных отделов слизистой оболочки. Указанные артерии, разветвляясь в барабанной перепонке, образуют две сети кровеносных



1153. Развитие преддверно-улиткового органа.

1—эндолимфатический проток; 2—закладка внутреннего уха; 3—закладка слуховых косточек; 4—закладка височной кости; 5—закладка наковальни; 6—закладка молоточка; 7—закладка стремечка; 8—закладка наружного слухового прохода; 9—зачаток полости среднего уха; 10—слуховая труба; 11—эллиптический мешочек; 12—сферический мешочек; 13—стремечко в преддверном окне; 14—улитка; 15—окно улитки; 16—барабанная перепонка; 17—ушная раковина; 18—молоточек; 19—наковальня; 20—полукружные каналы.

сосудов: наружную в каждом слое и внутреннюю — в слизистой оболочке барабанной перепонки.

Соответственно артериям вены образуют венозные сплетения, при этом вены наружной поверхности соединяются с венами внутренней поверхности барабанной перепонки.

Сосуды внутреннего уха, vasa auris internaе (см. рис. 1152).

1. Артерия лабиринта является ветвью базилярной артерии. Она вступает во внутренний слуховой проход, где делится на улитковую ветвь и преддверные ветви.

Улитковая ветвь, r. cochlearis, посылает ветви к первому обороту завитка улитки и, направляясь по оси улитки, отдает ветви к спиральному узлу улитки и к костной спиральной пластинке, к среднему и верхушечному завиткам и к надкостнице (эндосту), выстилающей барабанную лестницу. На своем пути она образует множество артериальных клубочков улитки, *glomeruli arteriosi cochleae*, расположенных в подэпителиальном слое лестницы преддверия.

Преддверные ветви, rr. vestibulares, кровоснабжают перепончатое пред-

дверие и надкостницу (эндост) преддверия.

2. Шилососцевидная артерия в лицевом канале отдает небольшую ветвь, которая, вступив в среднее ухо, через окно улитки направляется к улитке.

Венозная кровь оттекает от внутреннего уха в вены лабиринта.

Вены лабиринта, vv. labyrinthi (см. рис. 1152). Эти вены собирают кровь от стенок внутреннего слухового прохода, слухового нерва и спиральных вен улитки, от канальца улитки и водопровода преддверия; они впадают в нижний каменный синус.

1. Вена канальца улитки, *v. canaliculi cochleae*, собирает венозную кровь из вены спиральной пластинки, вен спиральной связки улитки и спирального узла (передняя и задняя спиральные вены располагаются в барабанной лестнице), а также из вен эллиптического и сферического мешочков. Вена канальца улитки идет по канальцу улитки и впадает в верхнюю луковичу внутренней яремной вены.

2. Вена водопровода преддверия, *v. aqueductus vestibuli*, формируется из вен полукружных протоков и эллиптического мешочка. Она выходит из каменистой части височной кости по водопроводу преддверия и впадает в верхний каменистый синус.

3. Спиральная вена стержня, *v. spiralis modioli*, собирает кровь от стержня улиткового протока, залегает в базилярной пластинке и впадает в вены лабиринта.

4. Преддверные вены, *vv. vestibulares*, представлены несколькими мелкими венами, отводящими кровь от стенок преддверия и подходящими к венам лабиринта.

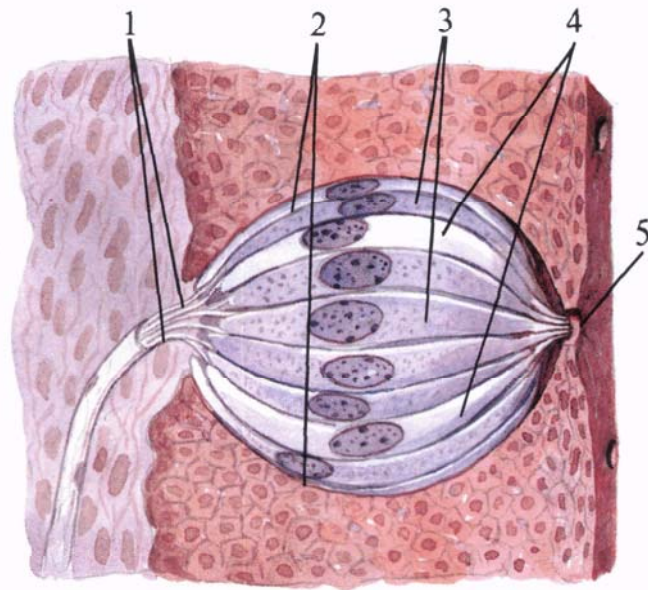
РАЗВИТИЕ И ВОЗРАСТНЫЕ ОСОБЕННОСТИ ПРЕДДВЕРНО-УЛИТКОВОГО ОРГАНА

Развитие преддверно-улиткового органа начинается в начале 3-й недели внутриутробного периода (рис. 1153).

Перепончатый лабиринт фило- и онтогенетически развивается раньше всех образований уха. В эмбриогенезе он закладывается в виде слуховой ямки энтодермы вблизи первого жаберного кармана; в дальнейшем края ямки срастаются и образуется слуховой пузырек, погружающийся в толщу мезэнхимы. Путем образования различной формы выпячиваний, складок, отшнуровывания форма пузырька усложняется, образуя перепончатый лабиринт. Мезэнхима, окружающая зачаток внутреннего уха, формирует соединительную ткань, а затем хрящевой покров, на месте которого возникают *костный лабиринт* и *перилимфатическое пространство*.

Барабанная полость развивается из дистальной части первого жаберного кармана, а *слуховая труба* — из его проксимальной части. *Слуховые косточки* развиваются из первой и второй жаберных дуг.

Наружное ухо формируется из мезэнхимы стенок первой жаберной бо-



1154. Вкусочная луковичка.

1 — нервные вкусовые волокна; 2 — вкусовая почка (чашечка); 3 — вкусовые клетки; 4 — поддерживающие клетки; 5 — вкусовое отверстие (пора).

розды (углубление энтодермы, соответствующее первому жаберному карману).

Высота ушной раковины у новорожденного незначительно превосходит ширину, у взрослого высота почти вдвое больше ширины. Наружный слуховой проход у новорожденного узкий, но относительно длинный. Положение барабанной перепонки у новорожденного в связи с недоразвитием височной кости и барабанного кольца и положением наружного слухового прохода значительно более косое, чем у взрослого.

Слуховые косточки у новорожденного соответствуют величине их у взрослого, однако в теле наковальни и в головке молоточка еще имеются хрящевые участки. Слуховая труба короче и шире, чем у взрослого, ее глоточное отверстие располагается на уровне твердого неба, а с возрастом поднимается до уровня заднего конца нижней раковины, иногда несколько выше. Отличия внутреннего уха у новорожденного и взрослого очень незначительны и касаются преимущественно процесса окостенения и развития некоторых образований, например костного лабиринта.

ОРГАН ВКУСА

Орган вкуса, organum gustus [*gustatorium*], объединяет периферические аппараты вкусового анализатора, располагающиеся в полости рта.

Рецепторы, воспринимающие вкусовые раздражения, представлены вкусовыми почками.

Вкусочная почка, caliculus gustatorius (рис. 1154), овальная и своим широким основанием доходит до соединительнотканной основы слизистой оболочки, а верхушкой достигает свободной поверхности эпителия, где открывается небольшим *вкусовым отверстием (порой), porus gustatorius*.

Общее число вкусовых почек у взрослого человека колеблется от 2000 до 2500. Благодаря наличию специализированных вкусовых клеток они способны избирательно чувствовать качество пищи с учетом ее вкусовых оттенков: сладкое, горькое, кислое, соленое.

Вкусочная почка состоит из трех видов клеток: *вкусовых клеток, cellulae gustatoriae*, занимающих центральный отдел почки, а также *поддерживающих и базальных клеток, cellulae sustentaculares et basales*, располагающихся на периферии.

Пища, растворенная слюной, заходит во вкусовые отверстия почек, раздражая нервные окончания, заложенные во вкусовых клетках.

Вкусочные почки расположены главным образом в слизистой оболочке языка: в составе желобовидных, листовидных, грибовидных сосочков.

Одиночные вкусовые почки локализируются в слизистой оболочке передней поверхности мягкого неба, надгортанника и задней стенки глотки.

Вкусовые раздражения, воспринимаемые вкусовыми почками, передаются по ветвям языкоглоточного нерва и барабанной струны к ядрам мозгового ствола, а отсюда к области коркового конца вкусового анализатора, который находится рядом с корковым концом обонятельного анализатора — область крючка (*gyri papillohypophysialis*) (рис. 1155, 1156).

Ход центральных волокон, начинающихся от нервных окончаний общей и специальной чувствительности языка, см. «Черепные нервы» (VII, IX и X пары).

ОРГАН ОБОНЯНИЯ

Орган обоняния, organum olfactus [olfactorium], представляет собой периферический аппарат обонятельного анализатора. Он располагается в слизистой оболочке носа, где занимает область верхнего носового хода и задневерхнего отдела перегородки, получившую название *обонятельной области слизистой оболочки носа, regio olfactoria tunicae mucosae nasi* (рис. 1157).

Этот отдел слизистой оболочки носа отличается от остальных ее участков своей толщиной и желтовато-коричневой окраской, содержит *обонятельные железы, glandulae olfactoriae*.

Эпителий слизистой оболочки обонятельной области носит название *обонятельного эпителия, epithelium olfactorium*. Он является непосредственно рецепторным аппаратом обонятельного анализатора и представлен тремя видами клеток: *обонятельными нейросекреторными клетками, cellulae neurosensoriae olfactoriae, поддерживающими клетками, cellulae sustentaculares, и базальными клетками, cellulae basales*.

Обонятельные клетки веретенообразные и заканчиваются на поверхности слизистой оболочки обонятельными пузырьками, снабженными ресничками. Противоположный конец каждой обонятельной клетки продолжается в нервное волокно. Такие волокна, соединяясь в пучки, образуют обонятельные нервы (см. рис. 980), которые, вступив в полость черепа через отверстия решетчатой пластинки решетчатой кости, передают раз-

1155. Иннервация слизистой оболочки языка; вкусовые поля слизистой оболочки языка (схема).

[Желтым цветом обозначена область иннервации верхним гортанным нервом (ветвь блуждающего нерва); сиреневым цветом — область иннервации языкоглоточным нервом; розовым цветом — область иннервации барабанной струной (ветвь лицевого нерва)].

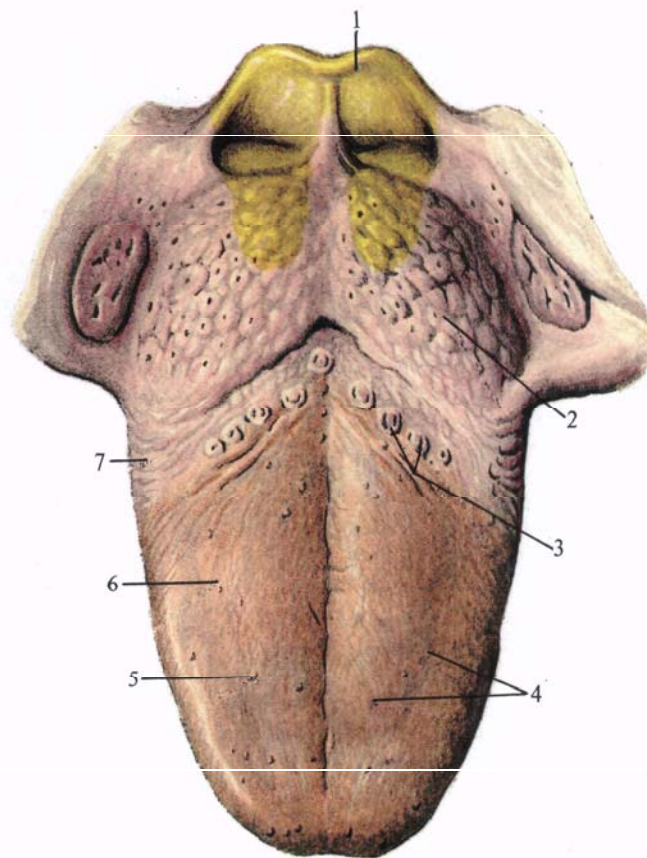
1 — надгортанник; 2 — язычные фолликулы; 3 — желобоватые сосочки; 4 — питтевидные сосочки; 5 — грибовидные сосочки; 6 — конические сосочки; 7 — листовидные сосочки.

дражения первичным центрам обоняния, а оттуда к корковому концу обонятельного анализатора (рис. 1158).

ОБЩИЙ ПОКРОВ

КОЖА

Кожа, cutis (рис. 1159—1164), образует *общий покров, integumentum commune*, тела, в котором заложены чувствительные нервные окончания, потовые и сальные железы, мышцы, волосы и ногти.

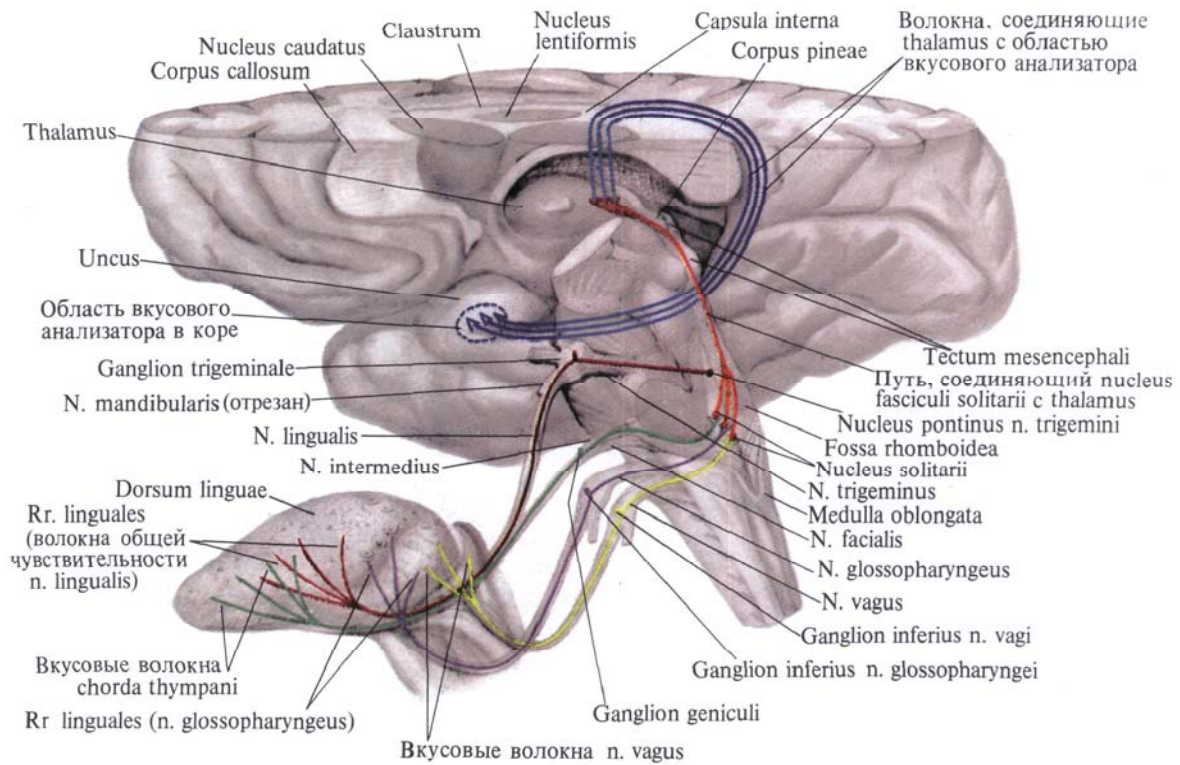


Кожа выполняет защитную функцию, участвует в терморегуляции и обмене веществ, является органом выделения и дыхания и обширной поверхностью рецепции.

Кожа состоит из двух слоев: *эпидермиса и собственно кожи [дерма, corium]* (греч. *derma*), которая переходит в *подкожную основу* (клетчатку), *tela subcutanea*.

Эпидермис, epidermis, — производное наружного зародышевого листка, образует самый наружный слой кожи. Толщина его варьирует от 0,07 до 0,4 мм; наибольшей толщины эпидермис достигает в области подошвы.

Эпидермис состоит из многослойного (плоского) эпителия. В наружном *роговом слое, stratum corneum*, постоянно происходит ороговение. Самый глубокий слой эпидермиса, состоящий из 5—15 рядов клеток, носит название *росткового, или зародышевого, слоя*. Ряд клеток этого слоя, имеющих призматическую форму и прилегающих непосредственно к собственно коже, выделяется как *базальный слой (цилиндрический), stratum basale (cylindricum)*. В нем в процессе деления клеток появляются новые слои эпидермиса, постепенно замещающие клетки самого по-



1156. Ход вкусовых волокон (полусхематично).

(Проекция волокон на поверхность полушария.)

1157. Обонятельная область, regio olfactoria (схема).

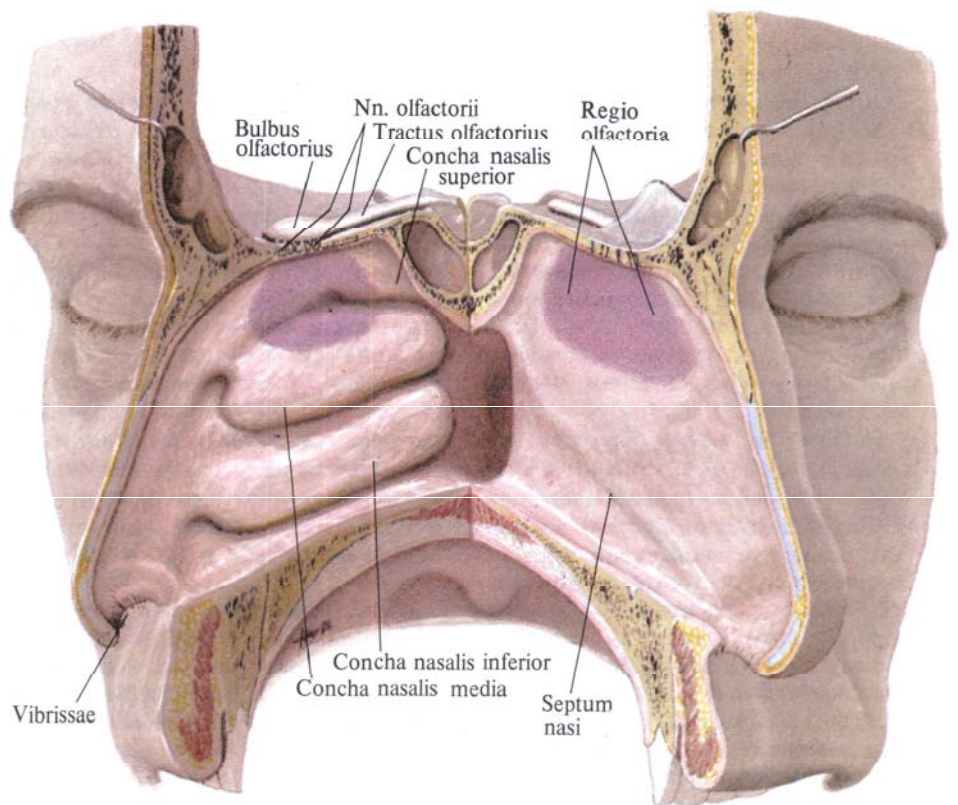
(Окрашенный участок слизистой оболочки боковой стенки правой половины полости носа и правой поверхности перегородки носа.)

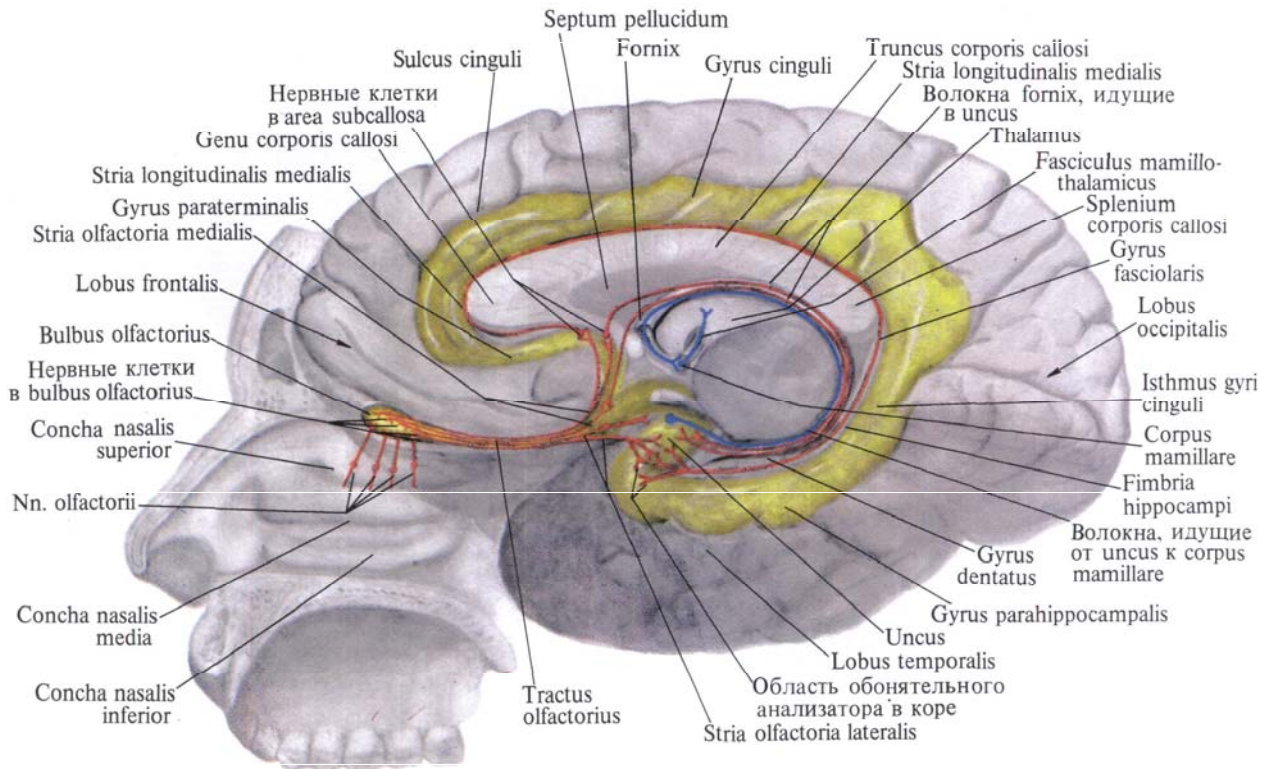
верхностного ороговевшего слоя эпидермиса.

В ростковом слое имеется пигмент, его количество обуславливает разный цвет кожи.

Над ростковым слоем залегает *шиповатый слой, stratum spinosum*, над которым расположен *зернистый слой, stratum granulosum*, состоящий из нескольких рядов клеток, содержащих в протоплазме гранулы кератогиалина.

Над зернистым слоем располагается *блестящий слой, stratum lucidum*, образованный 3—4 рядами клеток, заполненных особым блестящим веществом эледином.





Самый поверхностный слой эпидермиса — *роговой слой, stratum corneum* (см. рис. 1159), состоит из плоских ороговевших клеток. Последние превращаются в чешуйки, которые на поверхности эпидермиса постепенно сглаживаются, заменяясь новыми клетками, происходящими из лежащих глубже слоев эпидермиса.

Между эпидермисом и собственно кожей залегает *базальный слой, stratum basale*.

Собственно кожа [дерма], corium [dermis], — производное мезодермы, состоит из волокнистой соединительной ткани. Волокна переплетаются между собой в различном направлении и образуют густую сеть, в которой залегают сосуды, нервы, мышцы, железы, волосы и ногти.

Собственно кожу образуют два слоя: 1) *сосочковый, stratum papillare*, и 2) *сетчатый, stratum reticulare*.

Сосочковый слой состоит из рыхлой соединительной ткани; свое название он получил потому, что несет на своей поверхности *сосочки, papillae*, выдающиеся в эпидермис. Между сосочками располагаются межсосочковые бороздки. В сосочках залегают *нервные окончания, terminations nervorum*, кровеносные и лимфатические капилляры, которые затем соединяются с подсосочковыми

1158. Проводящие пути обонятельного мозга; медиальная поверхность (полусхематично). (Проекция волокон на поверхность полушария.)

сетями, а те в свою очередь с дермальными кровеносными, лимфатическими и нервными сплетениями.

Кожа богата эластическими и коллагеновыми волокнами, они направляются от фасций в подкожную клетчатку и собственно кожу. Эластические волокна образуют под сосочками сплетение, которое посылает к последним тонкие сети и отдельные волоконца, обуславливая эластичность кожи (см. рис. 1160, 1161). Сплетение окружает сеть также сальные железы и волосные мешочки. Эластическая ткань кожи больше развита в местах, подвергающихся давлению (ладони, подошвы, кожа в области суставов).

В собственно коже находится также гладкомышечная ткань. Гладкие мышечные волокна направляются главным образом к волосным сумкам (влагалищам) и сальным железам в качестве *мышц, поднимающих волосы, mm. arrectores pilorum* (см. рис. 1159). Сокращение мышечных

волокон обуславливает появление «гусиной кожи» (*cutis anserina*) и выделение секрета кожных желез. Волосы ресниц, *cilia*, бровей, *supercilia*, ноздрей мышц не имеют. В коже мошонки и вокруг соска молочной железы нет гладких мышечных клеток. Эти клетки не связаны с волосными сумками, а образуют мышечный слой, залегающий в сосочковом слое и частично в подкожной клетчатке.

Собственно кожа в своих глубоких слоях без резкой границы переходит в *подкожную основу, tela subcutanea*, состоящую из коллагеновых и эластических волокон соединительной ткани, которые образуют широкопетливую сеть; ее петли заполнены рыхлой соединительной тканью, содержащей большое количество жировых клеток. Последние группируются в жировые дольки. Крупные скопления этих долек образуют *жировые отложения, panniculi adiposi*. Пучки соединительной ткани, окружающие дольки, носят название *удерживателей кожи, retinacula cutis* (см. рис. 1159). В них проходят сосуды и нервы.

Наличие рыхлой соединительной ткани в подкожной основе и степень соединения ее с подлежащими тканями обуславливает подвижность кожи и возможность образования складок. В области ладони и подошвы кожа

малоподвижна, так как соединена с подлежащими аноневрозами плотными соединительнотканными тяжами, между которыми образуются ячейки, заполненные жировыми дольками. Подкожная клетчатка у различных индивидуумов и на разных местах тела развита неодинаково, что зависит от обмена веществ, пола, возраста и профессии.

Жировая ткань может откладываться в большом количестве в области молочных желез, передней брюшной стенки и бедер. Наибольшее количество ее содержится в области ягодиц и на подошвах стоп. В области щеки скопление подкожного жира имеет вид заключенного в соединительнотканную капсулу *жирового тела щеки, corpus adiposum buccae* (см. т. I, рис. 338).

В некоторых участках кожи жир постоянно отсутствует: например, в области век, ушных раковин, сосков молочных желез, кожи мошонки и полового члена.

В месте соединения I и II копчиковых позвонков на коже образуется непостоянных размеров углубление — *копчиковая ямочка, fovea coccygea*, дно которой срастается с костной поверхностью. Между дном ямочки и верхушкой копчика натянут небольшой фиброзный тяж — *удерживатель хвоста, retinaculum caudae*.

Поверхность кожи неровная, так как имеет множество складок — *борозд кожи, sulci cutis*, и возвышений — *гребешков кожи, cristae cutis* (см. рис. 1162—1164). Складки кожи подразделяются на постоянные и непостоянные.

К числу постоянных крупных складок кожи относятся веки, ушные раковины, крайняя плоть, половые губы и др. Складки имеются также в об-

ласти суставов: например, локтевая складка, паховая складка и др.

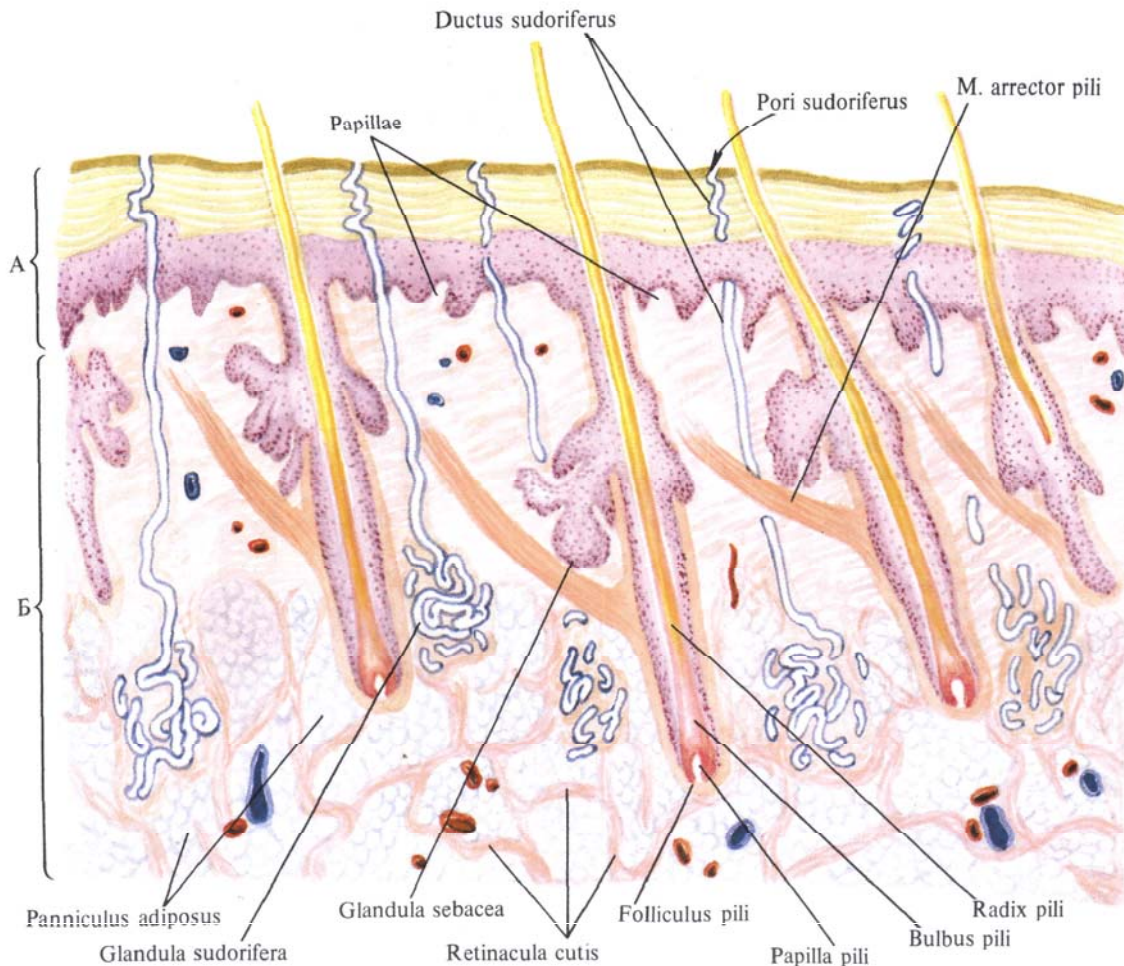
Непостоянные складки кожи образуются в местах слабого развития подкожной основы при сокращении мышц: например, поперечные складки на коже лба, вертикальная складка между бровями, в области век и др.

Поверхность кожи несет на себе ряд борозд: носогубную, подбородочно-губную, локтевые борозды и др.

Поверхность эпидермиса покрыта большим количеством тонких бороздок, располагающихся в различных направлениях и образующих поля ромбической и треугольной формы, на которых различают гребешки кожи, отделенные бороздками. В гребешках сосочки собственно кожи располагаются парными параллельными рядами. На вершинах гребешков открываются отверстия протоков потовых желез (см. рис. 1159).

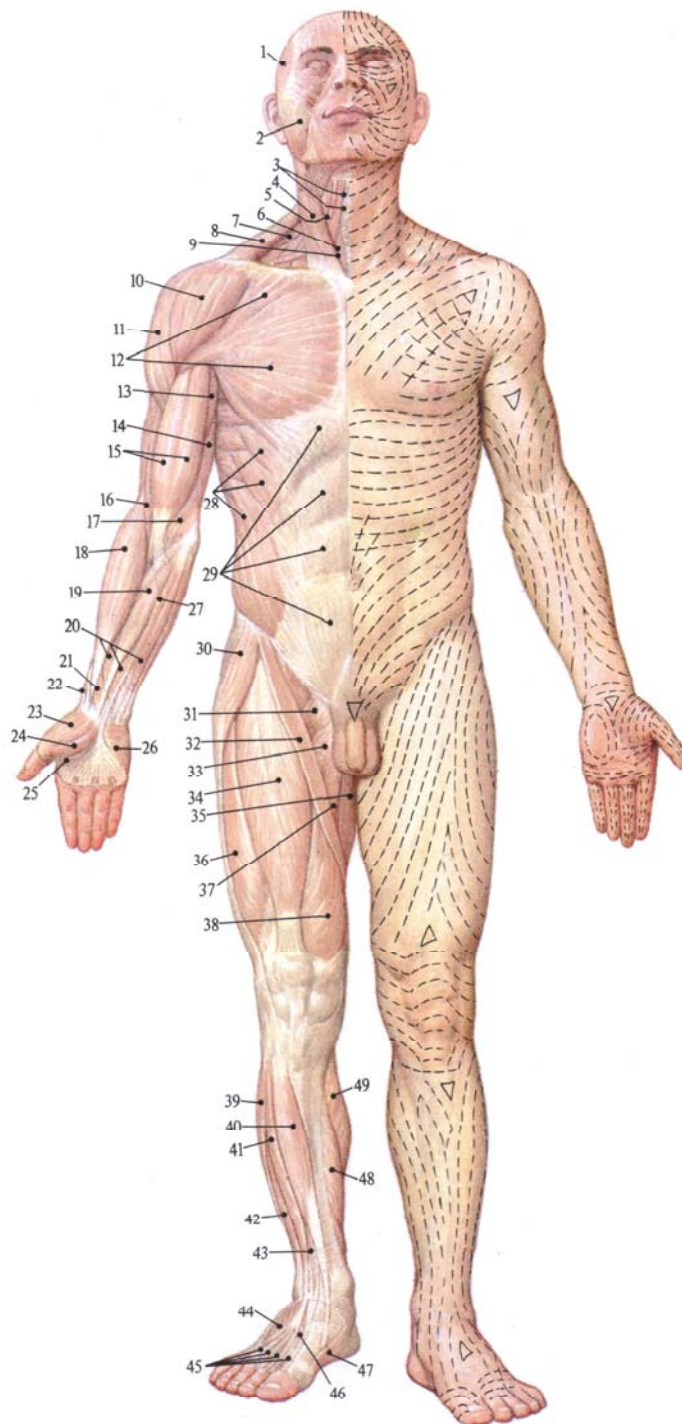
На ладонной поверхности кистей и стоп отмечаются выступы кожи, содержащие много жира, соединитель-

1159. Вертикальный разрез кожи (по лусхематично).



1160. Основные направления натяжения соединительнотканых волокон в коже — линии натяжения и расщепления кожи, или «линии Лапгера» (левая половина), и точки раздражения, или двигательные точки (правая половина) (схема). (Передняя поверхность.)

1—m. temporalis; 2—m. masseter; 3—platysma;
4—m. sternocleidomastoideus; 5—m. omohyoideus;
6—m. sternohyoideus; 7—m. levator scapulae;
8—m. trapezius; 9—m. sternothyroideus; 10—
m. deltoideus (часть, начинающаяся от ключицы);
11—m. deltoideus (часть, начинающаяся от акро-
миона); 12—m. pectoralis major; 13—
m. coracobrachialis; 14—m. triceps brachii (caput
longum); 15—m. biceps brachii; 16—m. brachialis;
17—m. pronator teres; 18—m. brachioradialis;
19—m. flexor carpi radialis; 20—m. flexor
digitorum superficialis; 21—m. flexor pollicis longus;
22—m. abductor pollicis longus; 23—m. abductor
pollicis brevis; 24—m. flexor pollicis brevis; 25—
m. opponens pollicis; 26—m. abductor digiti minimi;
27—m. palmaris longus; 28—m. obliquus externus
abdominis; 29—m. rectus abdominis; 30—m. tensor
fasciae latae; 31—m. pectineus; 32—m. sartorius;
33—m. adductor longus; 34—m. rectus femoris;
36—m. gracilis; 36—m. vastus lateralis; 37—
m. adductor magnus; 38—m. vastus medialis; 39—
m. peroneus longus; 40—m. tibialis anterior; 41—
m. extensor digitorum longus; 42—m. peroneus
brevis; 43—m. extensor hallucis longus; 44—
m. extensor digitorum brevis; 45—mm. interossei
dorsales; 46—m. extensor hallucis brevis; 47—
m. abductor hallucis; 48—m. soleus; 49—
m. gastrocnemius (caput mediale).



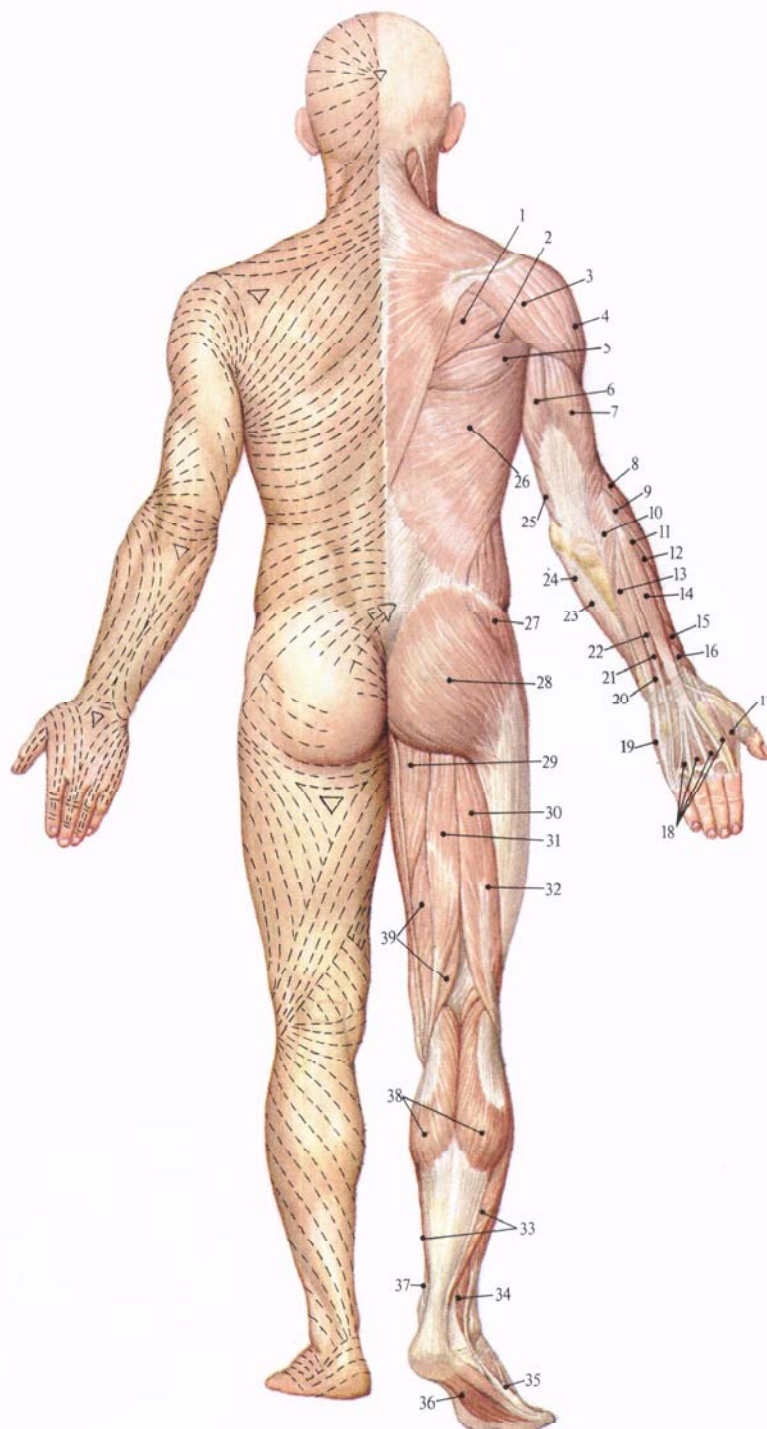
нотканых тяжей и нервов; они носят название *осязательных валиков, toruli tactiles* (см. рис. 1165). Осязательные валики, или подушечки, находятся на ладонной поверхности дистальных фаланг пальцев, над пястно-фаланговыми суставами, на возвышениях большого пальца и мизинца. В области осязательных валиков пальцев рисунок гребешков кожи очень сложен и имеет вид петель, дуг и завитков. Кроме того, этот рисунок строго индивидуален и с возрастом не изменяется. Постоянство и индивидуальность этих рисунков позволяют использовать отпечатки пальцев (дактилоскопия) для установления личности (см. рис. 1162—1164).

Железы кожи

Железы кожи, *glandulae cutis* (рис. 1165; см. рис. 1130, 1131, 1159), по своему строению подразделяются на сальные, потовые железы и молочные.

1161. Основные направления натяжения соединительнотканых волокон в коже — линии натяжения и расщепления кожи или («линии Лангера» (левая половина), и точки раздражения, или двигательные точки (правая половина) (схема). (Задняя поверхность.)

1—*m. infraspinatus*; 2—*m. teres minor*; 3—*m. deltoideus* (часть, начинающаяся от ости лопатки); 4—*m. deltoideus* (часть, начинающаяся от акромиона); 5—*m. teres major*; 6—*m. triceps brachii* (*caput longum*); 7—*m. triceps brachii* (*caput laterale*); 8—*m. brachioradialis*; 9—*m. extensor carpi radialis longus*; 10—*m. anconeus*; 11—*m. supinator*; 12—*m. extensor carpi radialis brevis*; 13—*m. extensor carpi ulnaris*; 14—*m. extensor digitorum communis*; 15—*m. abductor pollicis longus*; 16—*m. extensor pollicis brevis*; 17—*m. adductor pollicis*; 18—*mm. interossei dorsales*; 19—*m. abductor digiti minimi*; 20—*m. extensor indicis*; 21—*m. extensor pollicis longus*; 22—*m. extensor digiti minimi proprius*; 23—*m. flexor digitorum profundus*; 24—*m. flexor carpi ulnaris*; 25—*m. triceps brachii* (*caput mediale*); 26—*m. latissimus dorsi*; 27—*m. gluteus medius*; 28—*m. gluteus maximus*; 29—*m. adductor magnus*; 30—*m. biceps femoris* (*caput longum*); 31—*m. semitendinosus*; 32—*m. biceps femoris* (*caput breve*); 33—*m. soleus*; 34—*m. flexor hallucis longus*; 35—*m. abductor digiti minimi*; 36—*m. flexor digitorum brevis*; 37—*m. flexor digitorum longus*; 38—*m. gastrocnemius*; 39—*m. semimembranosus*.

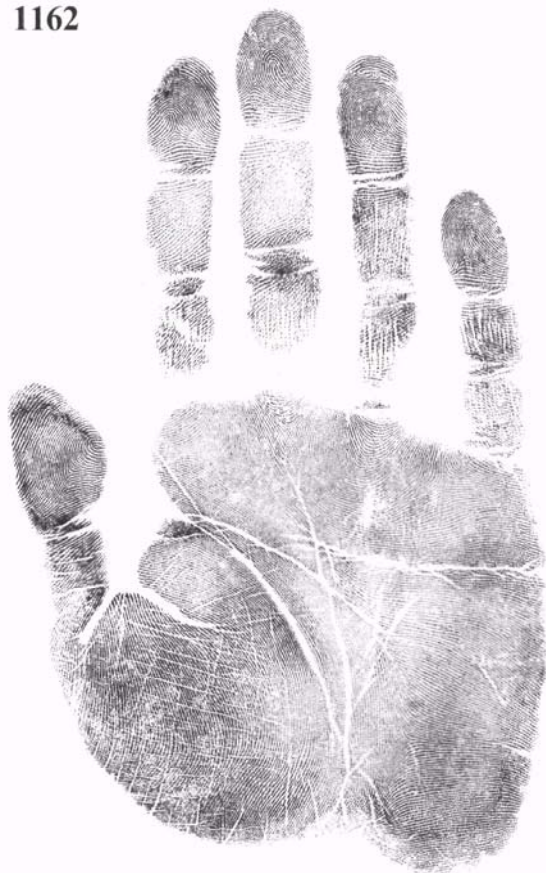

1. Сальные железы, *glandulae sebaceae*, относятся к голокринным железам, в которых железистые клетки во время секреции разрушаются. По форме это простые ветвящиеся альвеолярные железы; они залегают в коже на всей поверхности тела, за исключением кожи ладоней и подошв.

Сальные железы связаны с *фолликулами волоса, folliculi pili*, куда открываются *выводные протоки сальных желез, ductus glandulae sebaceae*. В каждую волосную сумку открывается от 1 до 3 сальных желез.

В области век, красной каймы губ, сосков молочных желез, головки полового члена (клитора), внутренней поверхности крайней плоти и заднепроходного отверстия, т. е. в тех местах, где волосы отсутствуют, сальные железы открываются непосредственно на поверхности кожи. Жировое вещество, которое выделяют сальные железы, служит смазкой кожи и волос и предупреждает их высыхание.

1162



1164



1163



1162. Отпечаток кожных гребешков, *cristae cutis*, и кожных борозд, *sulci cutis*. (Правая кисть, ладонная поверхность.)

1163. Отпечаток пальцевого узора кожи. Указательный палец правой руки.

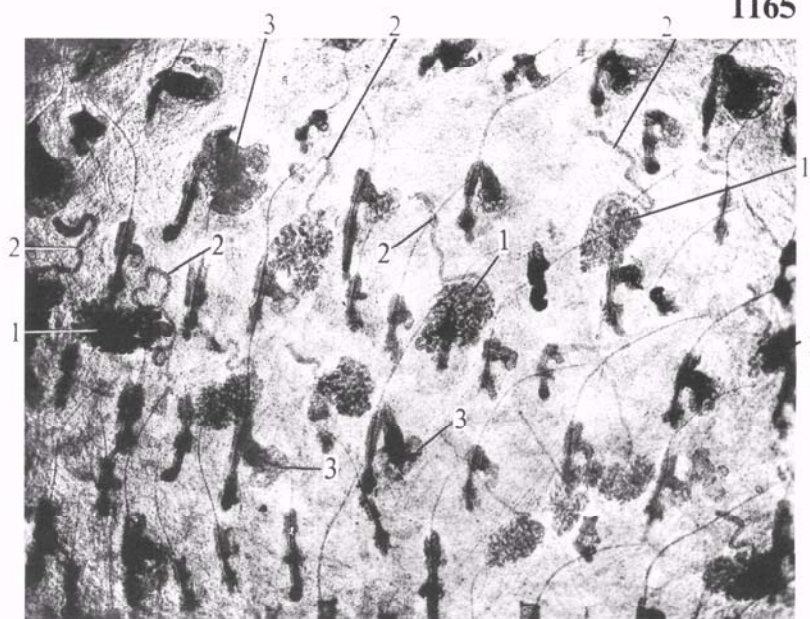1164. Борозды, *sulci*, гребешки, *cristae*, и отверстия кожи пальца. (Ладонная поверхность.)

1 — *sulci cutis*; 2 — *cristae cutis*; 3 — *pori sudoriferi*.

1165. Железы кожи верхнего века (фотография. Препарат В. Харитоновой). (Участок препарата тотально окрашенной кожи века.)

1 — потовые железы (клубочек); 2 — выводной проток потовой железы; 3 — сальные железы.

1165



2. *Потовые железы, glandulae sudoriferae*, относятся к мерокринным железам, во время секреции их железистые клетки не разрушаются. Мерокринные железы по характеру секрета в свою очередь подразделяются на эккринные и апокринные.

Эккринные железы — это простые мерокринные, выделяющие жидкий секрет. Апокринные железы не являются типичными мерокринными, так как во время секреции их железистые клетки частично отторгаются, но не погибают.

Потовые железы рассеяны почти по всей поверхности тела и особенно многочисленны на ладонях и подошвах. В области красной каймы губ, головки полового члена и внутреннего листка крайней плоти железы отсутствуют.

Потовые железы залегают на границе собственно кожи и подкожной основы или в самой подкожной основе. Они относятся к простым трубчатым железам, имеют форму клубочков, состоящих из многократно извитой трубки. Стенка трубки выстлана одним слоем кубического эпителия, вокруг которого в продольном направлении располагаются гладкие мышечные волокна.

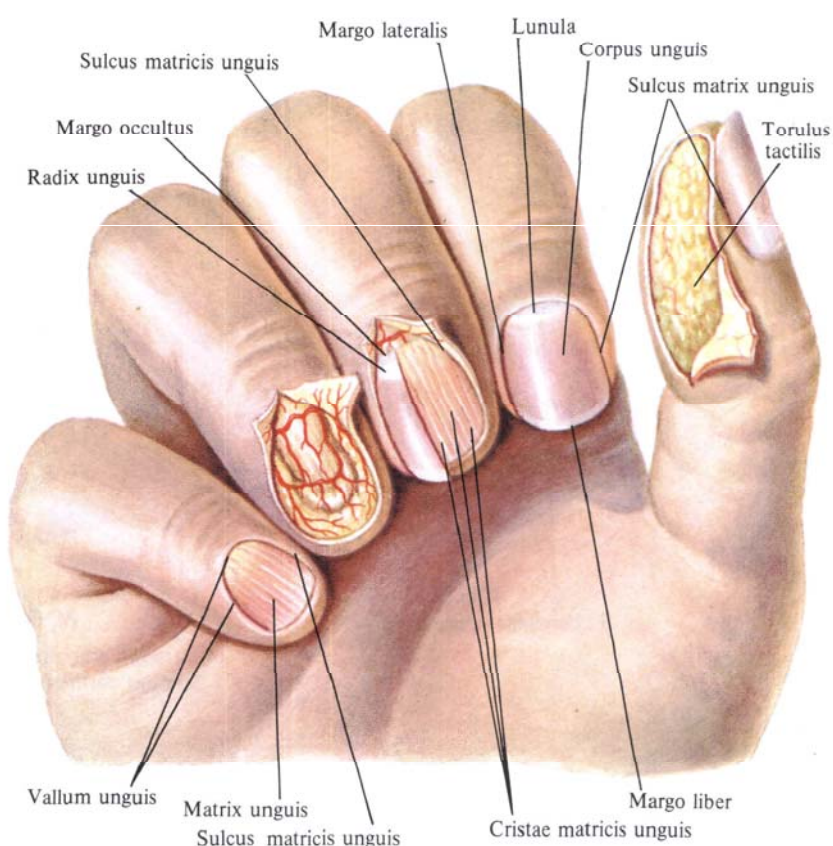
Выводной проток потовой железы — *потовый проток, ductus sudoriferus*, в области эпидермиса имеет извилистый ход и открывается на гребешке кожи отверстием — *потовой порой, porus sudoriferus*.

Апокринные железы располагаются преимущественно в коже лобка, подмышечных впадин, паховых сгибов, околососковых кружков и больших половых губ. Они выделяют секрет, имеющий специфический запах. Выделением секрета потовых желез — потоотделением — кожа участвует в терморегуляции организма и выделении из организма вредных продуктов обмена.

3. *Молочные железы, mammae*, являются также кожными образованиями. По своему происхождению они представляют собой видоизмененные потовые железы (подробнее см. II том).

Ногти

Ноготь, unguis (греч. *onychos*) (рис. 1166—1168), — производное эпидермиса. Ногти — несколько выпуклые в поперечнике роговые пластинки, покрывающие с тыльной стороны ди-



1166. Ногти, правая кисть. (На большом пальце удален участок кожи с подкожной клетчаткой, видна мякотная подушечка — осязательный валик.)

стальные фаланги пальцев верхних и нижних конечностей.

Ногти начинают развиваться на III месяце внутриутробного периода. У доношенных плодов они несколько выдаются над концами фаланг.

Различают *тело ногтя, corpus unguis*, *корень ногтя, radix unguis*, и четыре края: *свободный край, margo liber*, выступающий у верхушки пальцев; *скрытый край, margo occultus*, в области проксимального отдела ногтя; два боковых, *латеральных, края, margines laterales*.

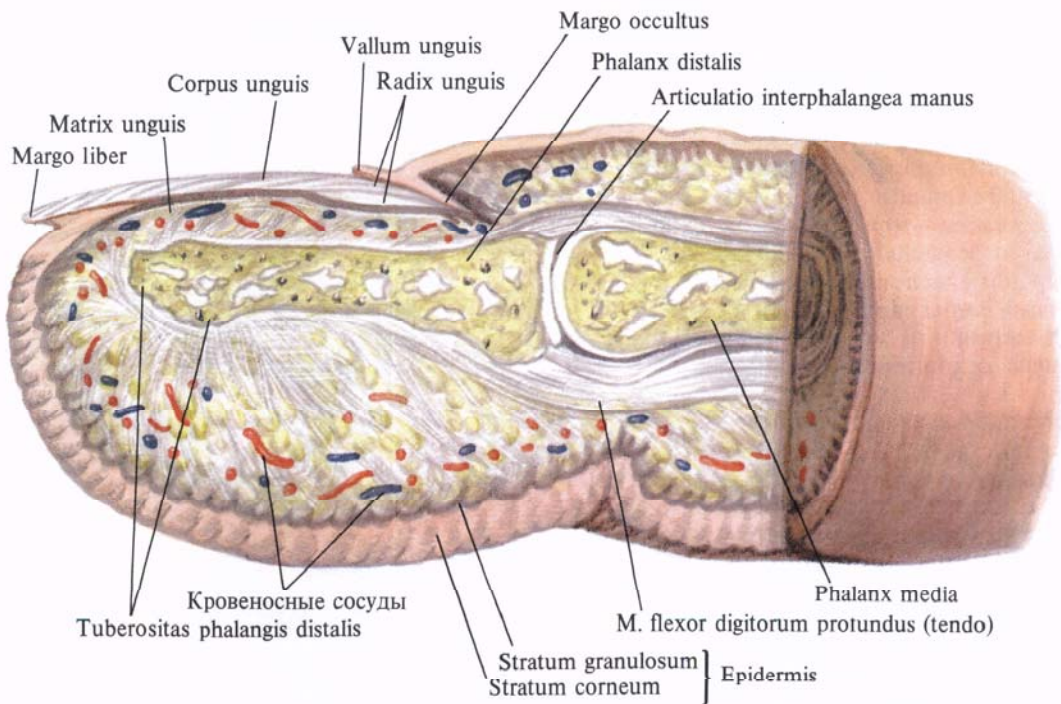
Ноготь лежит в *ложе ногтя, matrix unguis*, образованном соединительной тканью собственно кожи и ростковым слоем эпидермиса. На поверхности ногтевого ложа имеются продольно идущие *гребешки ложа ногтя, cristae matrixis unguis*. Ногтевое ложе в проксимальном отделе и с боков ограничивает край ногтевого ложа —

перионихий, perionych, отделенный бороздой, более глубокой в том месте, где в нее погружается корень ногтя. Над бороздой возвышается *валик ногтя, vallum unguis*. В области корня ногтя располагается надногтевая пластинка — *эпонихий, eponychium*, представляющий собой роговой слой, покрывающий ногтевую лунку. Кроме того, в области корня ногтя эпидермис кожи несколько утолщен; в том месте, где он отделяется от ложа ногтя, образуется подногтевая пластинка — *гипонихий, hyponichium*.

Ростковый эпителий ногтевого ложа, за счет которого происходит рост ногтя, особенно сильно развит в области корня ногтя. Этот участок просвечивает сквозь ногтевую пластинку в виде светлого полумесяца и носит название *луночки, lunula*.

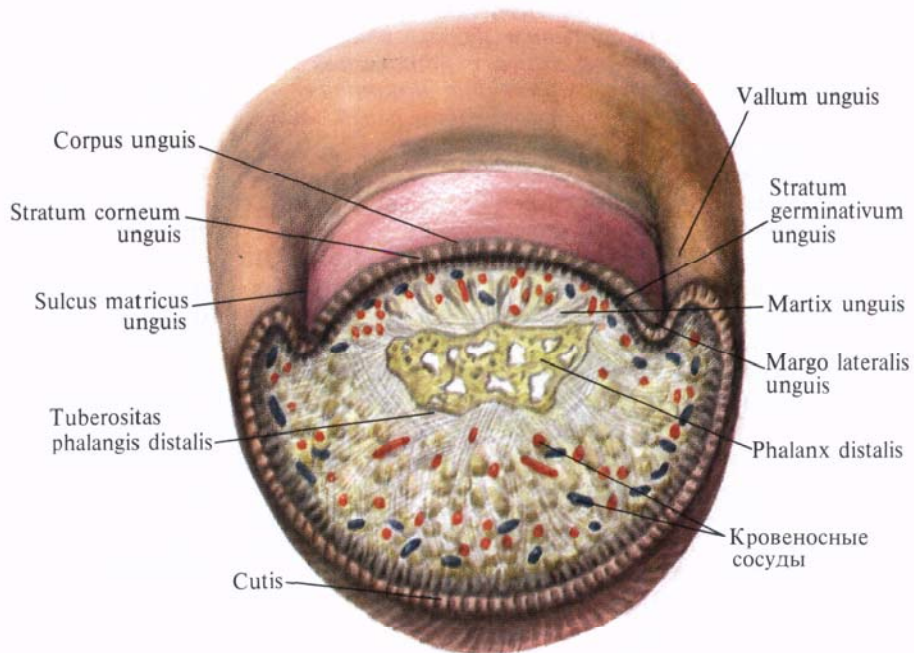
Волосы

Волосы, pili (греч. *trichos*) (см. рис. 1159, 1160), — производные эпидермиса, появляются на III месяце внутриутробного периода, покрывают всю кожу, за исключением ладоней, подошв, красной каймы губ, малых



1167. Ноготь, unguis, и дистальная фаланга.

(Продольный разрез через дистальную фалангу и ноготь указательного пальца.)



1168. Ноготь, unguis, и дистальная фаланга.

(Поперечный разрез через дистальную фалангу и ноготь указательного пальца.)

половых губ, головки полового члена и внутреннего листка крайней плоти.

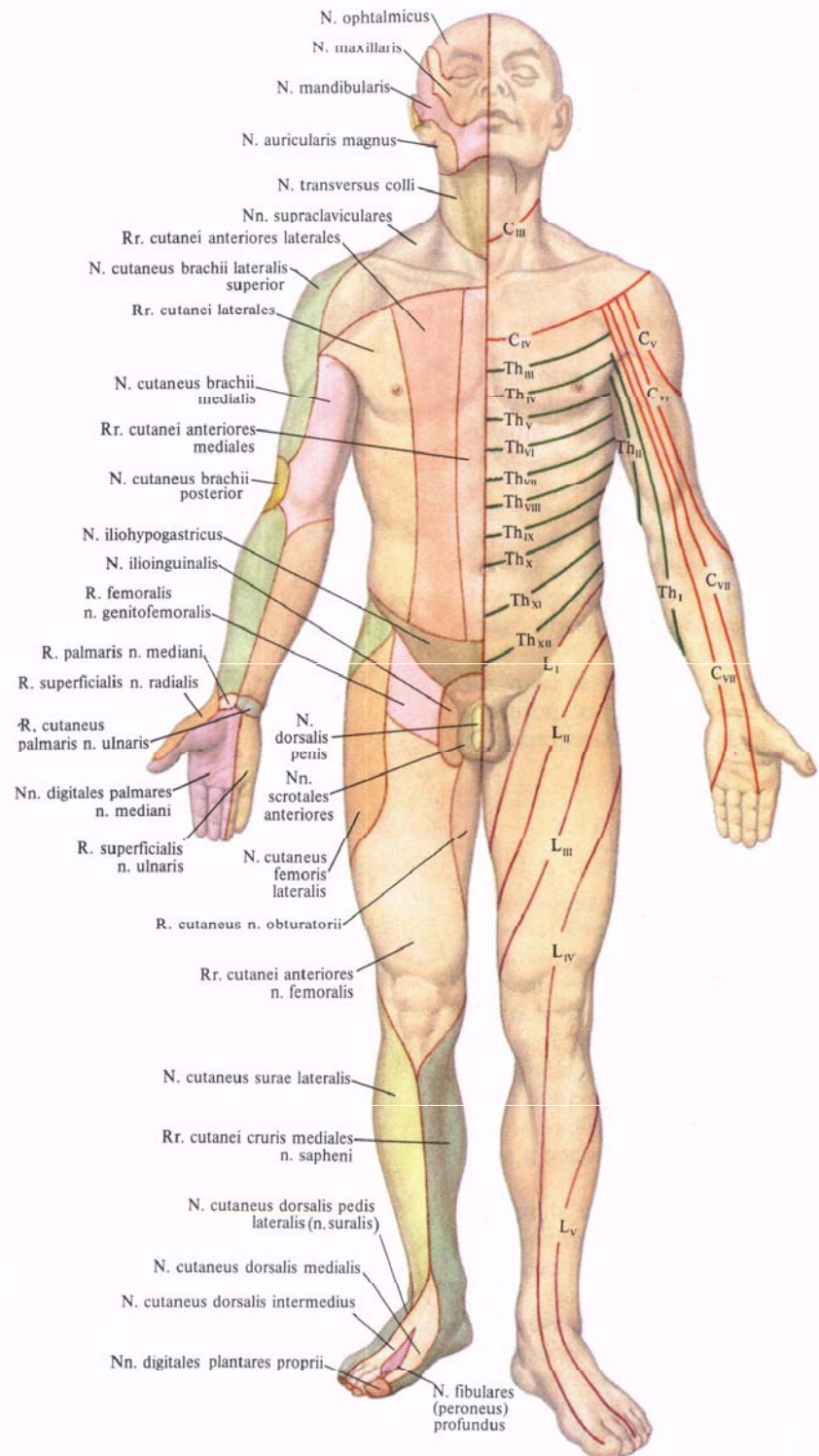
Первичные волосы тонкие, имеют вид пушка. В дальнейшем пушок замещается более толстыми вторичными, или постоянными, волосами. К постоянным волосам относятся пушковые волосы тела, или *пушок*, *lanugo*, *волосы головы*, *capilli*, *брови*, *supercilia*, и *ресницы*, *cilia*. В период полового созревания под влиянием деятельности органов внутренней секреции (половых желез) появляются третичные волосы: на лице — *борода*, *barba*, и *усы*; *волосы подмышки*, *hirci*, *волосы лобка*, *pubes*; *волосы ноздрей*, *vibrissae*, и в наружном слуховом проходе — *волосы уха*, *tragi*.

По отношению к поверхности кожи волосы, как правило, располагаются наклонно и имеют определенное направление, в основном совпадающее с линиями Лангера (см. рис. 1160, 1161), образуя *дорожки волос*, *flumina pilorum*. Волосы располагаются группами (по 2—7 волос), идущими одна за другой. Так как линии расположения на некоторых участках кожи спиралевидны, повторяющие их рисунок волосы образуют *завихрения волос*, *vortices pilorum*, растут веерообразно, особенно вокруг центра. Волосы наружного слухового прохода, ресниц и ноздрей располагаются перпендикулярно. Иногда дорожки волос создают так называемые *перекресты волос*, *cruces pilorum*, в ряде случаев определяющие границы областей кожи.

Выделяют *корень волоса*, *radix pili*, залегающий в коже, и *стержень волоса*, *scapus pili*, — часть, находящаяся над кожей. Корень волоса по отношению к поверхности кожи расположен под углом. Утолщенная часть его носит название *луковицы волоса*, *bulbus pili*, в которую снизу погружается *сосочек волоса*, *papilla pili*. Волосной сосочек представляет собой видоизмененный сосочек кожи, несущий сосуды.

Рост волоса происходит за счет *матрикса волоса*, *matrix pili*, — ростковых клеток, покрывающих волосной сосочек. При нарушении питания клеток образование новых клеток прекращается, при этом клетки луковицы подвергаются ороговению, луковица принимает вид колбы и отделяется от сосочка, волос отмирает и выпадает, новый волос формируется уже за счет нового сосочка.

Корневая часть волос окружена внутренним и наружным корневыми



1169. Области распространения кожных нервов; вид спереди (схема).

влагалищами, они являются продолжением росткового слоя эпидермиса.

Вокруг корневого влагалища располагается *фолликул волоса, folliculus pili*, состоящий из кожного эпителия и соединительной ткани. Соединительная ткань волосяной сумки образует два слоя: продольный наружный и круговой внутренний. К наружному слою прикрепляются *мышцы, поднимающие волосы, m. arrectores pilorum*; при их сокращении стержень волоса поднимается.

Волос состоит из *мозгового вещества, medulla pili*, *коры волоса, cortex pili*, и *кутикулы, cuticula pili*. Мозговое вещество залегает по оси волоса. В пушковых волосах оно отсутствует.

Корковое вещество образует главную массу волоса и состоит из вытянутых роговых клеток, окружающих волос. Корковое вещество содержит пигмент, от которого зависит цвет волос.

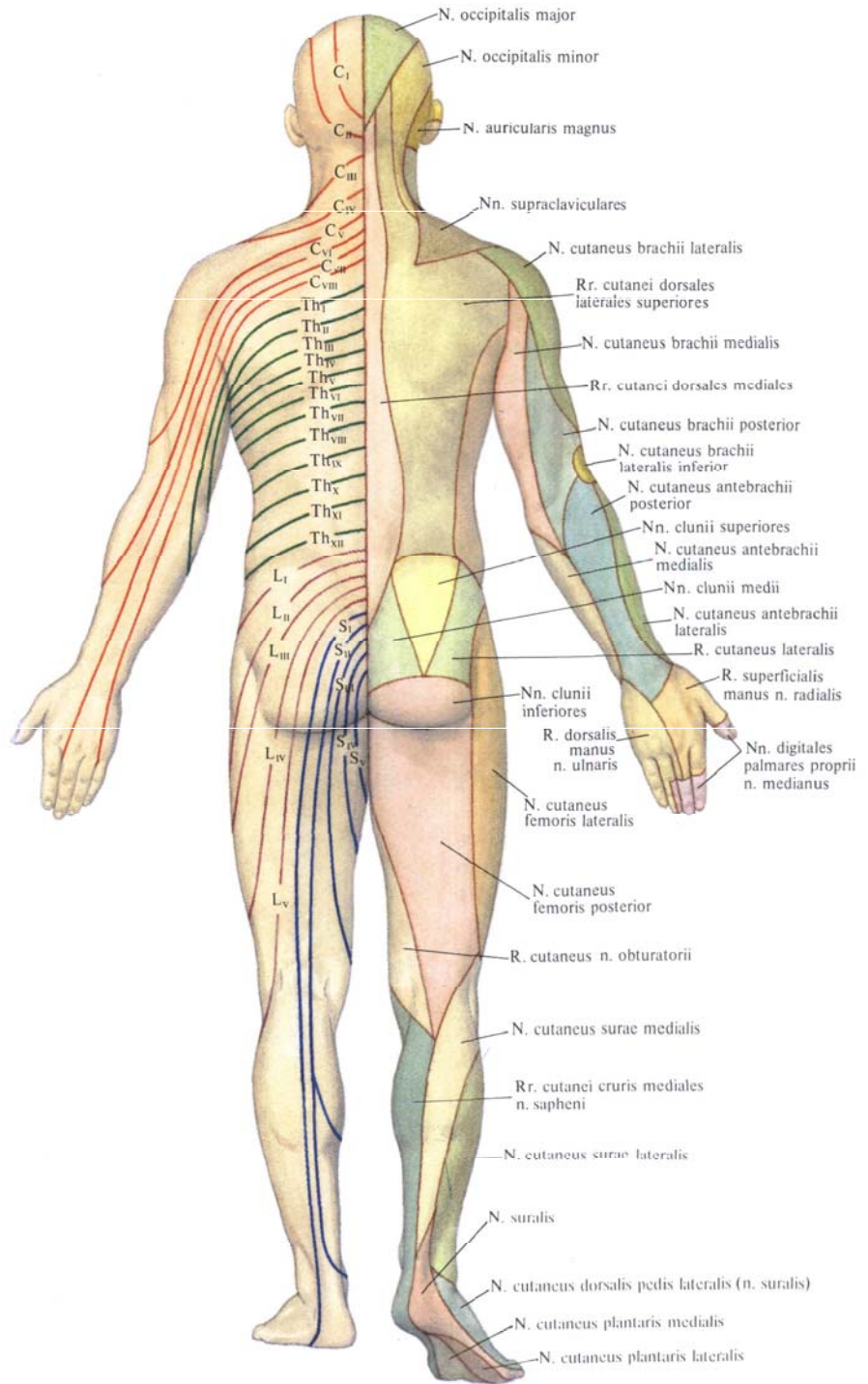
Кутикула покрывает волос снаружи и состоит из безъядерных роговых чешуек, *squatae*, расположенных в виде черепицы.

Сосуды кожи

Сосуды кожи происходят частично из мышечных, частично из собственных кожных артерий. Анастомозируя между собой, они образуют на границе между подкожной клетчаткой и собственно кожей *дермальную артериальную сеть, rete arteriosum cutaneum*. От этой сети артериальные ветви направляются к клубочкам потовых желез, к сосочкам волос и подкожной клетчатке.

От кожной сети отходят в вертикальном направлении сосуды в вышележащие слои кожи, где они разветвляются, анастомозируя между собой и образуя *подсосочковую артериальную сеть, rete arteriosum subpapillare*. Эта сеть питает волосяные фолликулы, выводные протоки потовых желез, сальные железы, посылает мелкие артерии к сосочкам дермы, в которых они распадаются на артериальные капилляры, переходящие в более широкие венозные капилляры; последние переходят в вены кожи.

Артериальные сети кожи развиты в различных ее участках неодинаково. Наиболее мощного развития они достигают на подошвах, ладонях и ягодицах.



1170. Области распространения кожных нервов; вид сзади (схема).

Вены образуют в коже 4 сплетения: первое венозное сплетение образуется из посткапилляров сосочков волос, желез и мышц; второе — *поверхностное подсосочковое венозное сплетение, plexus venosus subpapillaris superficialis*; глубже находится третье — *глубокое подсосочковое венозное сплетение, plexus venosus subpapillaris profundus*; четвертое сплетение залегает на границе собственно кожи и подкожной основы — это *глубокое дермальное венозное сплетение, plexus venosus dermalis profundus*. Вены, выходящие из этого сплетения, проходят через подкожную клетчатку и соединяются в более крупные подкожные венозные стволы.

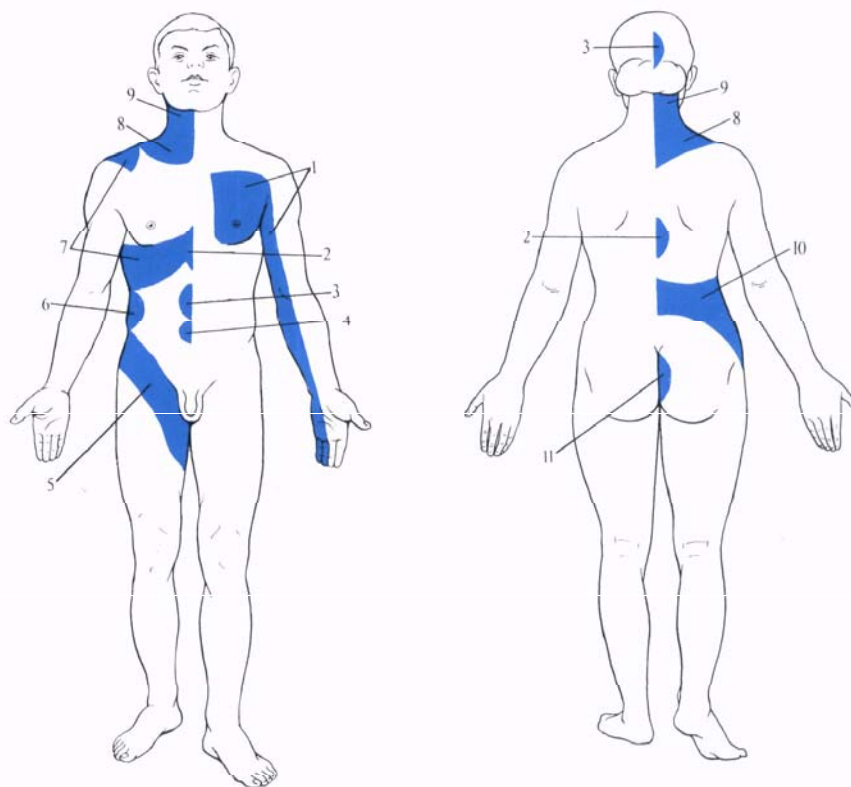
Лимфатическое русло кожи складывается прежде всего из двух сетей лимфатических капилляров — поверхностной, или субэпидермальной, и глубокой. От поверхностной лимфатической сети в сосочки собственно кожи отходят слепые капиллярные выросты. *Глубокая лимфатическая сеть кожи, rete lymphocapillare cutis profundum*, переходит в лимфокапиллярные сосуды. Последние, анастомозируя между собой, формируют в сетчатом слое дермы (и на ее границе с подкожной основой) внутрикожное сплетение лимфатических сосудов, от которого начинаются экстраорганные лимфатические сосуды.

Нервы кожи

Кожа иннервируется (рис. 1169—1171) множеством нервов — чувствительных, двигательных, сосудодвигательных и секреторных.

Нервы, подходящие к коже, образуют сплетение в собственно коже — *дермальное нервное сплетение, plexus nervorum dermalis*, которое в сосочковом слое представляет собой более густое нервное сплетение из *нервных окончаний кожи, terminationes nervi cutis*.

Окончания чувствительных нервов залегают в эпидермисе, в собственно коже и подкожной основе всей кожи. Болевые ощущения воспринимаются нервными окончаниями, находящимися в эпидермисе. В эпидермисе также встречаются осязательные клетки. В сосочках собственно кожи имеются *осязательные тельца, corpuscula tactus*. Они овальные и окружены соединительнотканной оболочкой. Нервные волокна, входя в осязательные тельца, спирально изгибаются. Наибольшее количество этих телец на-



1171. Зоны отраженных болей при заболеваниях внутренних органов (зоны Захарьина — Геда).

1 — сердце; 2 — желудок, поджелудочная железа; 3 — тонкая кишка; 4 — мочевой пузырь; 5 — мочеточник; 6 — почки; 7 — печень; 8 — печень (капсула); 9 — легкие и бронхи; 10 — мочеполовая система; 11 — матка.

дится на ладонных поверхностях пальцев стоп и кистей; особенно много их в области мякотных подушечек пальцев.

В подкожной основе, надкостнице и суставах имеются крупные овальные нервные *пластинчатые тельца, corpuscula lamellosa*, размером от 2 до 4 мм. Эти тельца образованы пластинками, концентрически расположенными вокруг центрального стержня, содержащего осевой цилиндр нервного волокна; последний заканчивается утолщением.

Кроме чувствительных волокон, от соответствующих спинномозговых нервов в коже имеются симпатические и секреторные нервные волокна,

иннервирующие гладкие мышцы, сосуды и кожные железы (см. рис. 1060).

Каждый спинномозговой нерв распределяется в пределах отдельной кожной зоны. При этом сегментарные зоны чувствительной иннервации располагаются на кожном покрове полосами (см. рис. 1169, 1170). Знание кожных сегментов имеет большое значение для клинициста.

Чувствительные нервы, отходящие от сплетений (шейного, плечевого, пояснично-крестцового), и ветви тройничного нерва иннервируют участки кожи, не соответствующие сегментам. Это явление получило название периферической иннервации (см. рис. 1005, 1025, 1026, 1029, 1030, 1054, 1056, 1069, 1070).

На коже имеются участки, где возникают отраженные боли при заболевании некоторых внутренних органов. Эти участки представляют собой зоны рефлекторных нарушений поверхностной (кожной) чувствительности (зоны Захарьина — Геда) (см. рис. 1171). Боли локализируются в определенных кожных участках, соответствующих тем сегментам спинного мозга, куда поступают афферентные волокна из пораженного органа.

ПРЕДМЕТНЫЙ УКАЗАТЕЛЬ

В русском предметном указателе и в Index terminorum прямым светлым шрифтом указаны номера страниц, полужирным курсивом — номера рисунков.

- Анализатор двигательный
сочетанного поворота
головы и глаз 84 **950**
— зрительный 84 **950**
— — письменных знаков 84 **950**
— обонятельный 84 **950**
— речи письменной 84 **950**
— — устной 84
— слуховой 84 **950**
— — речевых сигналов 84 **950**
— чувствительный 84
Аппарат слезный 270
- Бахромка** гиппокампа 48
Борозда(ы) базилярная 69
— бульбарно-мостовая 68
— височная верхняя 35
— — нижняя 35
— — поперечные 36
— внутритеменная 32
— гипоталамическая 58
— гиппокампа 36, 56
— глазничные 36
— заднелатеральная 23, 79
— затылочная поперечная 35
— затылочно-височные 37
— коллатеральные 37
— латеральная 31
— лобная верхняя 31
— — нижняя 31
— мозолистого тела 36
— носовая 37
— обонятельные 36
— островка круговая 36
— переднелатеральная 23, 79
— поводка 58
— пограничная 80
— подтеменная 36
— позадиоливиная 79
— полулунная 35
— постцентральная 32
— поясная 36
— предцентральная 31
— промежуточная задняя 23
— срединная 80
— — задняя 23, 79
— теменно-затылочная 32, 36
— центральная 31
— — островка 36
— шпорная 36
Бугорок лицевой 80
— таламуса передний 58
- Веки** 265 **1112—1114**
— края 268, 269
— поверхности 268
— хрящи 270 **1115—1117**
- Венец** лучистый 93
Вещество вторичное висцеральное 27
— продырявленное 67
— промежуточное латеральное 27
— — центральное 27
— студенистое 26, 27
- Возвышение(я)** коллатеральное 56
— медиальные 80
- Волокна** височно-мостовые 51, 67, 70
— дугообразные наружные 79
— — — задние 91
— — — передние 91
— концевой пластинки 56
— корково-красноядерные 51, 93
— корково-мостовые 91, 93
— корково-покрышечные 51
— корково-ретикулярные 51
— корково-спинномозговые 51, 67, 70
— корково-таламические 51, 93
— корково-ядерные 67, 70
— лобно-мостовые 93
— моста 69, 70
— мостомозжечковые 70, 91
— нервные ассоциативные 39
— — безмиелиновые 108, 209
— — двигательные 108
— — миелиновые 108
— — проекционные 39
— — чувствительные 108
— паравентрикулярные 62
— перивентрикулярные 65
— супраоптические 62
— таламо-теменные 51
— теменно-височно-мостовые 93
- Волосы** 307, 309
- Гипоталамус** 50, 56, 60 **924**
Гипофиз 60
Гиппокамп 56
Грануляции паутинной оболочки 104
- Диафрагма** седла 99
Доля(и) височная 30, 32, 35
— затылочная 30, 32, 34, 36
— лобная 30, 31, 36
— мозжечка 71—73
— островковая 30, 36
— теменная 30, 32, 36
- Древо жизни** мозжечка 74
- Железа(ы)** слезная 270 **1118, 1120**
— — добавочная 270 **1121**
— кожи 304, 305, 307
— шишковидная 60
- Желудочки** боковые 52 **899, 900, 910, 915**
— головного мозга 10 **913—916**
- Жидкость** спинномозговая 10, 80, 104
- Извилины** зубчатая 36
— ленточная 36, 42
— лобная верхняя 31
— — медиальная 36
— — нижняя 31
— — средняя 31
— надкраевая 32
— островка 36
— парагиппокампальная 37
— паратерминальная 36
— постцентральная 32
— поясная 36
— предцентральная 31
— прямая 36
— угловая 32
— язычная 37
- Извилины** височные 35
— — поперечные 36
— — глазничные 36
- Капсула** внутренняя 50 **951, 952**
— — строение 51
— наружная 50
— — самая 50
- Кожа** 300 **1159**
— строение 302, 303
- Колено** лицевого нерва 126
- Кольцо** сухожильное 113
- Конус** мозговой 30
- Кора** мозжечка 74
- Корешок(ки)** глазодвигательный 116
— двигательный 116
— задний (чувствительный) 23
— зрительного тракта латеральный 67
— — — медиальный 67
— спинномозговые 139
— черепные 139
— чувствительный 116
- Крыша** среднего мозга 66
— IV желудочка 80
- Лента** желудочка IV 80
— сосудистая 56
— таламуса 58
- Луковица** обонятельная 36 **1154**
Лучистость(и) зрительная 52, 91
— мозолистого тела 46
— полосатого тела 93
— слуховая 52, 89
— таламические задние 52, 91
— — передние 51, 91
— — центральные 51, 91
- Место** голубоватое 80
- Метаталамус** 58, 60
— — тело коленчатое латеральное 60
— — — медиальное 60
- Мозг** большой 27, 29 **886, 887, 891—894, 898, 901—903, 909**
— — борозды 29
— — извилины 29
— — кора 29, 37 **895**
— — — древняя 37
— — — новая 37
— — — средняя 37
— — — старая 37

- — — строение 37
- — полушария 30 **896, 897, 907**
- — ядра 38
- головной 10, 27 **870—877, 884, 888, 889, 923, 925**
- задний 10, 68, 75 **931**
- конечный 10 **885**
- обонятельный 29
- передний 10
- продолговатый 10, 75 **928, 941, 942**
- промежуточный 10, 56 **918**
- ромбовидный 10, 68 **945**
- спинной 10, 18 **878—882**
- — вещество белое 23, 24
- — — серое 23, 24
- — канатики 24
- — сегменты 23 **995**
- — часть грудная 23
- — — копчиковая 23
- — — крестцовая 23
- — — поясничная 23
- — — шейная 23
- — утолщение пояснично-крестцовое 22
- — — шейное 22
- средний 10, 65 **926, 945**
- — крыша 66
- — холмики 66
- Мозжечок 27, 71, **929, 930, 933—940**
- вещество белое 74
- — серое 75
- строение внешнее 71
- структуры новые 74
- часть древняя 74
- — старая 74
- Мост 68 **932**
- части 69
- Намет мозжечка 99 **958Б**
- Нейрон(ы) 10
- ассоциативный 10
- афферентный 10
- вставочный 10
- эффекторный 10
- эфферентный 10
- Нерв(ы) 10, 27
- альвеолярные верхние 119
- — — ветви 120
- альвеолярный нижний 125
- барабанной перепонки 296
- барабанный 132
- — ветви 132
- бедренно-половой 186
- — ветви 186
- бедра кожный задний 190
- — — ветви 190
- — — латеральный 186
- бедренно-половой 186
- — ветви 186
- бедренный 187 **1045**
- — ветви 187
- блуждающий 29, 110, 133, 140 **1061, 1064—1066, 1068, 1069, 1071, 1086, 1094, 1095**
- — ветви брюшного отдела 138
- — — головного отдела 137
- — — грудного отдела 138
- — — шейного отдела 137
- — ядра 82
- большеберцовый 198 **1050**
- — ветви 199 **1049**
- вегетативные 108
- верхнечелюстной 119
- — ветвь менингеальная 119
- височные глубокие 122
- влагалища 251 **1101**
- глазного яблока 274
- глазной 116
- глазодвигательный 27, 110, 114, 140
- — ветви 115
- — ядра 82
- голени межкостный 199 **1046—1048**
- гортанный верхний 137 **1061**
- — — ветви 137, 138
- — возвратный 138 **1070, 1086**
- — — ветви 138
- — нижний 138
- грудной длинный 156
- — латеральный 162
- — медиальный 163
- грудные 143, 174 **1009, 1064**
- — ветви 174 **1064**
- грудоспинной 168
- диафрагмальные 152 **1002—1006, 1061, 1071, 1076**
- — ветви 155 **1076**
- — добавочные 155
- — добавочный 29, 110, 138, 140
- — жевательный 122
- — желудка 243 **1078, 1090**
- заднепроходно-копчиковые 206
- запирательный 187 **1037**
- — ветви 187
- — внутренний 189
- — добавочный 187
- затылочный большой 146
- — малый 147
- — третий 146
- зрительный 27, 110, 112, 140 **970, 1111**
- — часть внутриглазничная 112
- — — внутриканальцевая 113
- — — внутричерепная 113
- — — глазничная 113
- икры кожный латеральный 203
- — — ветви 203
- — — медиальный 203
- — — — ветви 203
- — — — каменистый большой 128
- — — малый 132
- — — кишечника 246
- — — кожи 311 **1169, 1170**
- — — кожный тыльный медиальный 193
- — — — промежностный 195
- — — — концевой 112
- — — копчиковый 143, 181, 206
- — — крестцовые 143, 181, 188
- — — ветви 188 **1075**
- — — крыловидного канала 128
- — — крыловидный латеральный 122
- — — медиальный 123
- — — легких 243
- — — лицевой 29, 110, 126, 140 **983—985, 987**
- — — ветви 130 **984**
- — — ядра 82
- — — лобный 116
- — — локтевой 162 **1015**
- — — ветви 163 **1017, 1020, 1021**
- — — лопатки дорсальный 156
- — — лучевой 171 **1020**
- — — малоберцовый глубокий 195
- — — — ветви 198
- — — — общий 193 **1049, 1050**
- — — — ветви 193
- — — — поверхностный 193
- — — — ветви 193 **1049**
- — — матки 249 **1101**
- — — межреберно-плечевые 165, 176
- — — межреберные 176 **1027, 1032**
- — — ветви 178—181
- — — мочевого пузыря 248 **1099**
- — — мышечно-кожный 158 **1009**
- — — мышцы, напрягающей барабанную перепонку 123
- — — — небную занавеску 123
- — — надблоковый 116
- — — надглазничный 117
- — — надключичные 149
- — — латеральные 152
- — — медиальные 149
- — — промежуточные 149
- — — надлопаточный 158
- — — ветви 158 **1013**
- — — наружного слухового прохода 124
- — — небный(е) большой 121
- — — малые 121
- — — нижнечелюстной 122
- — — ветвь менингеальная 122
- — — ноги подкожный 187
- — — — ветви 187, 188
- — — носоресничный 118
- — — обонятельные 27, 110, 111, 140
- — — отводящий 29, 110, 125, 140
- — — пальцевой подошвенный общий 203
- — — пальцевые ладонные общие 163, 167
- — — — собственные 163, 167
- — — подошвенные собственные 203
- — — — ветви 203
- — — тыльные 163, 198
- — — печени и желчного пузыря 246
- — — пищевода 243
- — — плеча кожный задний 171
- — — — латеральный верхний 171
- — — — — нижний 171
- — — — медиальный 165
- — — — поджелудочной железы 247
- — — — подключичный 156
- — — — подлопаточный 167
- — — — подмышечный 168 **1022**
- — — — подошвенный латеральный 203
- — — — — ветви 203
- — — — медиальный 203
- — — — — ветви 203
- — — — подблоковый 118
- — — — подбородочный 125
- — — — подвздошно-паховый 185
- — — — — ветви 186
- — — — подвздошно-подчревный 185
- — — — — ветви 185
- — — — подглазничный 119
- — — — ветви век нижние 119
- — — — — губные 119
- — — — — носовые внутренние 119
- — — — — — наружные 119
- — — — — — подзатылочный 146
- — — — — — подреберный 176 **1032**
- — — — — — подязычный 29, 110, 139, 140 **1003**
- — — — — — ветви 140 **958Б, 994**
- — — — — — ядра 82
- — — — — — половой 203
- — — — — — ветви 206
- — — — — — почек 248
- — — — — — поясничные 143, 181
- — — — — — ветви 183
- — — — — — преддверно-улитковый 29, 110, 130, 140, 293
- — — — — — ветви 296
- — — — — — ядра 82
- — — — — — предплечья кожный задний 171 **1023**
- — — — — — — латеральный 162
- — — — — — — медиальный 165
- — — — — — — межкостный задний 166
- — — — — — — передний 173
- — — — — — — промежуточно-лицевой 127
- — — — — — — промежуточный 110, 126
- — — — — — — ресничные длинные 118
- — — — — — — решетчатый задний 118 **978**
- — — — — — — — передний 118 **978**
- — — — — — — — — ветви носовые 118
- — — — — — — — — седлициный 190 **1049, 1050**
- — — — — — — — — ветви 191, 193 **1050**
- — — — — — — — — селезенки 247
- — — — — — — — — сердца 241 **1062—1064, 1092—1094**
- — — — — — — — — скуловой 121
- — — — — — — — — ветви 121
- — — — — — — — — слезный 117

- слуховой трубы 296 **989**
- сонно-барабанные 132
- спинномозговые 13, 23, 108, 143 **996, 997, 1060**
- срединный 165 **1009, 1015, 1017, 1021**
- — ветви 166 **1009, 1017**
- стременной 128
- трахеи 242
- тройничный 29, 110, 116, 140 **973—975**
- — ядра 116
- уха наружного 296
- — среднего 296
- ушно-височный 123 **984**
- — ветви 124
- ушной большой 147 **984**
- — задний 130
- ушные передние 125
- челюстно-подъязычный 125
- черепные 13, 108, 140 **967, 968**
- — ядра 82 **945, 946**
- шеи поперечный 148
- шейные 143, 146 **990—992, 1001, 1061**
- — ветви 146
- щечный 122
- ягодичный верхний 190 **1042**
- — нижний 190 **1043**
- ягодиц верхние 183
- — нижние 190
- языкоглоточный 29, 110, 131, 140 **1065, 1066**
- — ветви 132
- — ядра 82
- язычный 125 **1089**
- — ветви 125 **1089**
- яичка 249 **1100**
- Нить(и) концевая (спинномозговая) 20
- — внутренняя 20
- — наружная 21
- — корешковые 23
- Ногти 307 **1166—1168**
- Ножки гиппокампа 56
- мозга 13, 67 **927**
- мозжечковые верхние 68, 75
- — нижние 74, 79
- — средние 69, 75
- Области гипоталамуса 60, 61
- Оболочка мягкая 95
- — головного мозга 106 **962**
- — спинного мозга 106
- паутинная 95, 104
- — головного мозга 104 **961, 962**
- — спинного мозга 104 **960**
- слизистая барабанной полости 284
- — складки 286
- твердая 95
- — головного мозга 97 **957**
- — спинного мозга 96
- Оболочки мозговые 95 **954—956**
- Ограда 38
- Олива 79
- Орган(ы) вкуса 399
- глаза вспомогательные 265
- зрения 256
- обоняния 300
- преддверно-улитковый 275 **1153**
- — сосуды 297—299
- равновесия 275
- слуха 275
- спиральный 130
- субкомиссуральный 65
- субфорникальный 65
- чувств 256
- Основы сосудистые 106 **943**
- Островок *см.* Доля островковая **890**
- Отверстие межжелудочковое 55, 65
- Отдел симпатического ствола грудной 218
- — — ветви грудных узлов 218, 220, 223
- — — крестцовый 231
- — — ветви 231
- — — сплетения 231, 233
- — — поясничный 224
- — — ветви 225
- — — сплетения непарные 229—231
- — — — парные 228, 229
- — — шейный 209
- — — ветви узла шейного верхнего 210—212
- — — — среднего 212, 213
- — — — шейно-грудного 213, 218
- Парус мозговой верхний 68, 80
- — нижний 80
- Перекрест верхних мозжечковых ножек 68
- волокон нервов блоковых 68, 116
- — зрительных 113
- зрительный 60
- пирамид 77
- покрывки 68
- чувствительный 88
- Перепонка барабанная 280, 281 **1132**
- Перешеек ромбовидного мозга 68
- Периневрий 108
- Петля латеральная 89
- медиальная 89
- спинномозговая 88
- тройничная 89
- чечевицеобразная 93
- шейная 152
- Пирамида 77
- Пластинка прикрепленная 56
- таламуса 58
- Подушка 58
- Покрывка лобно-теменная 34
- среднего мозга 67
- Поле гипоталамическое латеральное 61
- лицевого нерва 127
- покрывчатое 66
- предзрительное 61
- самое заднее 82
- Полоска(и) концевая 56
- обонятельная латеральная 36
- — медиальная 36
- — продольные латеральные 42
- — — медиальные 42
- Полость тройничная 101, 116
- Пояс 40
- Предклинье 36
- Пространство влагалища зрительного нерва внутреннее 113
- — — наружное 113
- межвлагалищное 113
- подпаутинное 104, 105 **915, 964**
- субдуральное 95, 104
- эпидуральное 95
- Проход слуховой наружный, строение 276, 279 **1129**
- — хрящ 279
- Пути(ь) полушарий ассоциативные 39 **905, 906**
- восходящий слухового анализатора 89
- — восходящие мозжечка 91 **953**
- — спинного и головного мозга 84 **947**
- гипоталамо-гипофизарный 62
- зубчато-таламический 68, 91
- корково-мостовой 51
- корково-спинномозговой латеральный 93
- — передний 93
- корково-ядерный 51
- краснойдерно-спинномозговой 68, 93
- лобно-мостовой 51
- луковично-ретикулярно-спинномозговой 94
- мозжечково-красноядерный 91
- мозжечково-ядерный 91
- мосторетикулярно-спинномозговой 94
- нервные ассоциативные 84
- — афферентные 84
- — эфферентные 84
- нисходящие мозжечка 91 **953**
- — головного и спинного мозга 91 **948, 949**
- оливомозжечковый 91
- оливоспинномозговой 95
- оливоулитковый 95
- поводково-межножковый 60
- покрывчатно-бульбарный 93
- покрывчатно-спинномозговой 68, 93
- покрывчатный центральный 94
- преддверно-спинномозговой 93
- проводящие мозжечка 91 **952**
- — спинного и головного мозга 84
- ретикулярно-спинномозговой 94
- спинномозговой тройничного нерва 116
- спинно-мозжечковый задний 86, 91
- — передний 87, 91
- спинно-оливный 87
- спинно-покрывчатный 88
- спинно-ретикулярный 88
- спинно-таламический латеральный 87
- — передний 87
- среднемозговой тройничного нерва 116
- ядерно-мозжечковый 91
- Пучок дугообразный 91
- клиновидный 79, 86, 88
- краевой борозды 94
- крючковидный 40
- переднего мозга медиальный 61
- — плечевого сплетения задний 156, 167
- — — латеральный 156, 158
- — — медиальный 156, 162
- — продольный верхний 40
- — нижний 40
- таламический 60
- теменно-затылочно-мостовой 52
- тонкий 79, 86, 88
- сосцевидно-покрывчатный 50
- сосцевидно-таламический 50
- чечевицеобразный 93
- Пучки пирамидные 93
- Радужка 262
- края 262
- поверхности 262, 263
- Раковина ушная 276 **1127**
- — мышцы 278
- — строение 276
- — хрящ 277, 288 **1128, 1129**
- Рецепторы 108
- Рог задний 56 **915**
- — нижний 56 **915**
- — передний 56 **915**
- Свод 47 **911, 912**
- лента 48, 56
- ножки 48
- столбы 50
- тело 47
- Серп большого мозга 99
- мозжечка 99
- Сетчатка 263
- часть зрительная 263
- — пигментная 263
- Синус(ы) затылочный 103 **958Б**
- — каменистый верхний 103
- — нижний 103

- клиновидно-теменной 103
- межпещеристые 102
- пещеристый 102
- поперечный 101 **958Б**
- прямой 102 **958Б**
- сагиттальный верхний 101
- — нижний 101
- сигмовидный 102
- твердой мозговой оболочки 95
- Система нервная 10 **868**
- — анимальная 13
- — вегетативная 13, 209 **1057**
- — — часть парасимпатическая 233 **1059**
- — — — отдел головной 234, 237
- — — — — ветви 239, 240
- — — — — узлы 239, 240
- — — — — крестцовый 241
- — — — — узлы 241
- — — — — симпатическая 209 **1058**
- — — — — отдел периферический 209
- — — — — ветви межузловые 209
- — — — — узлы 209
- — периферическая 13
- — центральная 13, 18
- Скорлупа 38
- Сосуды кожи 310
- Спайка(и) нижних холмиков 66
- передняя 46
- свода 47, 48
- супраоптические 62
- эпителиальная 65
- Сплетение(я) аортальное брюшное 231 **1070, 1083**
- базиллярное 103
- барабанное 132
- брыжеечное верхнее 230 **1075, 1080, 1097**
- — нижнее 230 **1075, 1083, 1084**
- глоточное 137
- зубное верхнее 120
- — нижнее 125
- копчиковое 206
- — ветви соединительные 206
- крестцовое 189 **1038**
- легочное 138 **1095**
- малого таза 231
- нервные 108
- околоушное 130
- пищеводное 138 **1061, 1068, 1071**
- плечевое 146, 155 **1007—1009**
- — часть надключичная 155, 156
- — — подключичная 156, 158
- — — подчревное верхнее 231 **1061, 1075, 1077**
- — — нижнее 231 **1061**
- позвоночное 145
- поясничное 184 **1033**
- — ветви 184
- пояснично-копчиковое 181
- пояснично-крестцовое 184 **1034**
- сосудистое IV желудочка 80
- сосудистые 106
- чревное 227 **1076, 1096**
- шейное 146 **998, 999, 1009, 1076**
- — ветви мышечные 152
- Ствол головного мозга 27
- добавочного нерва 139
- — ветви 139
- спинномозгового нерва 143 **1031**
- Струна барабанная 128
- Таламус 50, 58
- верхний 58
- нижний 58
- Тело(а) миндалевидное 38, 39
- мозолистое 40 **908**
- — валик 41
- — клюв 41
- — колено 41
- — ствол 41
- — полосатое 38
- ресничное 261
- сосцевидные 50, 60, 61
- стекловидное 265
- трапециевидное 71
- Тельца пластинчатые 163
- Тракт зрительный 113 **970**
- — коленчато-корковый 91
- — обонятельный 36
- — подушково-корковый 91
- Третий (III) желудочек 62 **919, 920**
- Треугольник блуждающего нерва 82
- коллатеральный 56
- обонятельный 36
- подъязычного нерва 82
- Углубление зрительное 65
- надшишковидное 65
- шишковидное 65
- Узел крылонебный 121, 239 **979**
- — ветви 239
- — поднижнечелюстной 240
- — ветви 240 **1089**
- — подъязычный 240
- — ветви 240
- преддверный 130
- ресничный 239 **1088**
- — ветви 239
- — улитковый 130
- — ушной 122, 239
- — ветви 239
- — спинномозговые 23, 108, 143
- Утолщение барабанное 132
- Ухо внутреннее 275, 286 **1126, 1132**
- — строение 286, 288, 290—295
- наружное 275, 276 **1126**
- среднее 275, 281 **1126, 1132, 1133**
- — строение 281—284
- Формация ретикулярная 27, 71, 79
- Хрусталик 265
- Цистерна(ы) латеральная ямки большого мозга 106
- межжожковая 106
- мозжечковая 106
- мозолистого тела 106
- моста боковая 106
- — средняя 106
- обходящая 106
- подпаутинные 105
- перекреста 106
- Червь мозжечка 71
- Четвертый желудочек 80 **943**
- — апертуры 80
- Шар бледный латеральный 38
- — медиальный 38
- Шов моста 71
- продолговатого мозга 79
- Шпора птичья 56
- Щель сосудистая 56
- срединная задняя
- передняя 77
- Эндоневрий 108
- Эпинеvрий 108 **966**
- Эпиталамус 58, 60
- поводки 60
- спайка 60
- тело шишковидное 60
- Яблоко глазное 256 1102—1105, 1108**
- — камеры 265
- — мышцы 271, 273
- — оболочка сосудистая 256, 260 **1103, 1106**
- — — фиброзная 256
- — — чувствительная 256, 263
- — — сосуды кровеносные 274
- Ядра(о) базальные 29, 38 904**
- блокового нерва 82, 116
- блуждающего нерва заднее 82, 133, 137
- вестибулярное верхнее 82
- — латеральное 82
- — медиальное 82
- — нижнее 82
- вставочное 79
- гипоталамуса 60, 61
- двигательного анализатора 84
- двигательное 82, 114, 116
- двойное 82, 133
- диафрагмального нерва 27
- добавочного нерва 27, 82, 138
- добавочное 82, 114
- дугообразные 79
- заднелатеральное 26
- заднемедиальное 27
- зубчатое 75
- клиновидное 79
- комиссуральное 79
- красные 68
- крестцовые парасимпатические 27, 241
- лицевого нерва 126
- метаталамуса 60
- мозжечка 75
- моста 70, 71
- мостовидное 82, 116
- нижнего холмика 66
- одиночного пути 82, 131, 133
- околоодиночного пути 79
- оливное добавочное заднее 79
- — — медиальное 79
- — — нижнее 79
- отводящего нерва 82, 125
- парамедианное заднее 79
- переднелатеральное 26
- переднемедиальное 26
- подъязычного нерва 139
- поясничное дорсальное 27
- преддверно-улиткового нерва 82, 130
- предкрышечные 66
- пробковое 75
- промежуточное 68
- слезное 82
- слюноотделительное 82
- — верхнее 82, 127
- — нижнее 82, 132
- собственное заднего рога 27
- спинномозговое 82, 116
- среднемозгового пути 82
- среднемозгового пути тройничного нерва 116
- таламуса 58, 60
- тонкое 79
- улитковое заднее 82
- — — — — переднее 82
- — — — — хвостатое 38
- — — — — центральное 27
- — — — — чечевицеобразное 38
- — — — — шаровидное 75
- — — — — шатра 75
- — — — — эпиталамуса 60
- Ямка ромбовидная 69, 80 944**

INDEX TERMINORUM

- Adhesio interthalamica 58 **919, 920, 923, 925B, 939, 954**
 Amiculum olivare 79
 Ansa cervicalis 152 **976, 1001, 1002, 1010, 1065**
 — subclavia 209, 213 **988, 1031, 1062, 1063**
 Anthelix 276
 Apertura mediana ventriculi quarti 80 **943**
 Aperturæ laterales ventriculi quarti 80 **943**
 Apparatus lacrimalis 270
 Arachnoidea 95, 104
 — mater encephali 104 **954, 961, 962**
 — spinalis 104 **954, 955, 956**
 Arbor vitae cerebelli 74
 Archaeocerebellum 74
 Archeocortex 37
 Area amygdaloidea anterior 39
 — cochleae **1142, 1144B, 1146**
 — hypothalamica lateralis 61
 — n. facialis 127 **1142**
 — postrema 82 **944**
 — preoptica 61 **922**
 — pretectalis 66 **930**
 — subcallosa 36 **891, 892**
 Arteria ophthalmica 274 **1103, 1108**
 — rami 274
 Auricula 276 **1127**
 Auris externa 276 **1126**
 — interna 286 **1126**
 — media 281 **1126**
 Axis bulbi externus 256 **1102**
 — internus 256
 — opticus **1102**
- Bulbus oculi** 256 **970, 1111, 1122, 1124**
 — equator 256
 — meridiani 256
 — polus anterior 256
 — posterior 256
 — olfactorius 36 **893, 961, 967—971, 1157, 1158**
- Calcar avis** 56 **899, 900, 902, 909, 910, 912, 919**
 Calculus gustatorius 299
 Camera anterior bulbi 256 **1102, 1105**
 — posterior bulbi 256 **1102, 1104, 1105**
 Canales semicirculares ossei 286, 288 **1126, 1132B**
 Canalis centralis 23, 24 **881, 882, 913, 1060**
 Capilli 309
 Cartilago auriculæ 277
 — meatus acusticus 279 **1126**
 Cauda equina 143 **879, 1031**
 Cavitas epiduralis 95 **955, 956**
 — subarachnoidea 104, 105 **955, 956, 963**
 — tympanica 281 **1126**
 — epitympanum 281
 — hypotympanum 281
 — mesotympanum 281
 Cavum trigeminale 101 **971**
 Cerebellum 71 **871, 873—875, 877, 889, 902, 905, 913, 919, 923, 925E, 947—949, 954, 959, 961, 962, 1111**
 Cerebrum 29
 Chiasma opticum 60, 113 **871, 872, 877, 893, 923, 930, 940, 954, 970, 971, 1111, 1122**
 Chorda tympani 128 **973, 979, 1132E**
 Choroidea 260 **1102—1108**
 Cilia 309 **1112**
 Cisterna cerebellomedullaris **961, 962**
 — chiasmatis **961, 962**
 Cisternæ subarachnoideae 105, 106
 Cochlea 288 **1126, 1140, 1141, 1143, 1144, 1151**
 — basis 290 **1144**
 — cupula 290 **1143**
 Colliculi caudales 66 **878, 923, 929, 930, 939, 946**
 — rostrales 66 **923, 930, 939, 946**
 Colliculus facialis 80 **944, 945**
 Columna griseae 24
 Columnæ fornicis 50 **900—902, 911, 912, 919, 923, 929**
 Commissura epithalamica 60, 65 **912, 939, 952**
 — fornicis 47, 48 **899—901, 910—912, 919**
 — habenularum 60 **919, 929, 939**
 — rostralis 46 **877, 902, 911, 912, 919, 923, 954**
 Commissuræ supraopticae 62
 Concha auriculæ 276 **1127**
 — nasalis **979**
 Confluentia sinuum 103 **959, 968**
 Conus medullaris 20 **878**
 Corium [derma] 302
 Cornea 256 **1102—1104, 1108, 1113, 1122, 1124**
 Cornu 24, 56 **881, 882, 899, 901, 902, 910, 913, 914, 917, 919, 920, 965, 1060**
 Corpora mamillaria 60 **872, 930, 940**
 Corpus amygdaloideum 39
 — callosum 40 **877, 898—900, 903, 906, 909, 910, 912, 919, 920, 925E, 947, 948**
 — ciliare 261 **1102, 1104—1108**
 — geniculatum laterale 60 **893, 930, 940, 946, 970**
 — mediale 60 **930, 940, 946, 970**
 — medullare cerebelli 71 **923, 937, 939, 940**
 — puneale 60 **873, 877, 879, 919, 923, 929, 939, 954**
 — striatum 38 **871, 873, 891, 900, 939**
 — trapezoidum 71
 — vitreum 265 **1102**
 Corpuscula lamellosa 163
 Cortex cerebelli 71, 74
 — cerebri 29, 37 **898, 907, 917, 948**
 Crura fornicis 48
 Cuneus 36 **892, 906**
 Cutis 300 **963, 1168**
- Decussatio lemniscorum medianum** 88
 — nervorum trochlearium 68, 116 **932**
 — pedunculorum cerebellarium rostrale 68
 — pyramidum 77 **878, 925E, 928, 967**
 Decussationes tegmenti 68 **927E, 952**
 Diaphragma sellæ 99 **957, 968**
 Diencephalon 10, 56, 251, 252 **870, 871—875**
 Discus n. optici 264 **1102, 1109**
 Ductus cochlearis 292 **1146, 1148, 1149, 1152**
 — semicirculares 294 **1147, 1149, 1150, 1152**
 Dura mater 95, 96
 — encephali 97 **954, 959, 963, 971, 979, 986, 1122, 1147**
 — spinalis 96 **879, 953, 955, 956, 988**
- Eminentia arcuata** **986**
 — collateralis 56 **910**
 — mediales 80 **944**
 Encephalon 27 **868, 963**
 Endoneurium 108
 Epidermis 300 **1167**
 Epineurium 108
 Epithalamus 58, 60 **873**
- Falx cerebelli** 99
 — cerebri 99 **954, 957, 963, 968**
 Fasciculi proprii 24 **880, 882**
 — pyramidales 93 **925E**
 Fasciculus arcuatus 91
 — cuneatus 79, 86, 88 **879—882, 943—945, 947**
 — gracilis 79, 86, 88 **879—882, 943—945, 947**
 — lenticularis 93 **952**
 — mamillotegmentalis 50
 — mamillothalamicus 50 **891, 902, 911, 920, 1158**
 — parietooccipitopontinus 52 **949, 951**
 — prosencephalicus medialis 61
- thalamicus 60
 Fibrae arcuatae externae 91 **930, 940**
 — externae ventrales [anteriores] 79 **888, 942**
 — internae 88
 — corticonucleares 67, 70, 93 **948, 949**
 — corticopontinae 67, 70, 93 **927E, 953**
 — corticoreticulares 93
 — corticorubrales 51, 93 **948**
 — corticospinales 51, 67, 70 **948, 949, 951**
 — corticotectales 51
 — corticothalamicae 51, 93
 — frontopontinae 93
 — parietotemporopontinae 93 **927E**
 — periventriculares 65
 — pontis longitudinales 70 **932**
 — transversae 69 **932, 940**
 — pontocerebellares 70, 91 **949, 953**
 — reticulares 51
 — striae terminalis 56
 — temporopontinae 51 **951**
 — thalamoparietales 51
 Filum terminale externum (durale) 21, 97 **879**
 — internum 20
 — (spinale) 20 **878, 879**
 Fimbria hippocampi 48, 56 **901, 902, 910, 912, 917, 919, 1158**
 Fissura choroidea 56 **873, 910**
 — longitudinalis cerebri 29 **887, 893, 901, 909, 920, 925E**
 — mediana ventralis (anterior) 23 **880, 881, 928, 965A, 1060**
 — transversa cerebri 29 **871, 962**
 Fissuræ cerebelli 71 **929, 933**
 Folia cerebelli 71 **929, 933**
 Foramen interventriculare 55, 65 **873, 913**
 Forceps frontalis 46
 — occipitalis 46 **899, 910**
 Formatio reticularis 27, 71, 79 **881, 882, 917, 927E, 942**
 Fornix 47 **877, 920, 962, 1111, 1118, 1158**
 — conjunctivæ **1104, 1118**
 Fossa lateralis cerebri 30, 31, 36 **875, 905**
 — rhomboidea 69, 80 **878, 879, 947, 1111**
 Fovea caudalis 80 **944**
 — centralis maculae **1102, 1109**
 — rostralis 80 **944**
 Funiculi medullæ spinalis 24
- Ganglia mesenterica inferiora** 230
 — superiora 230
 — pelvica 241 **1059**
 — phrenica 229 **1074**
 — renalia 248
 — spinalia 108
 — terminalia 233
 — trunci sympathici 209 **1063**
 Ganglion cervicale medium 209, 212 **992, 993, 998, 1058, 1062, 1065, 1067**
 — — rami 213
 — cervicalis 209, 210 **973, 988, 991, 1031, 1057, 1067, 1087**
 — — rami 212
 — cervicothoracicum (stellatum) 209, 213 **988, 993, 1031, 1057, 1058, 1062, 1063, 1092**
 — — rami 213, 218
 — ciliare 239 **972, 973, 1059, 1087, 1111**
 — — radices 239
 — cochleare 130
 — oticum 122, 239 **973, 1059, 1087**
 — — radices 239
 — — rami 239
 — pterygopalatinum 121, 239 **969, 973, 975, 979, 1059, 1087**
 — — radices 239

- rami 239
- spinale 23, 143 879, 955, 956, 965E, 995, 1060
- sublinguale 240 973, 1059, 1087
- submandibulare 240 1059, 1087
- radices 240
- rami 240
- trigeminale 116 971, 973, 979, 1001, 1156
- radix motoria 116
- sensoria 116
- vestibulare 130 986, 1151
- Glandula lacrimalis 1115, 1118, 1124
- Glandulae ceruminosae 279 1131
- cutis 304, 305
- olfactoriae 300
- sudoriferae 307
- tubariae 283 1134, 1135
- Glomus choroideum 56 900, 910
- Granulationes arachnoideales 104 959, 963
- Gyri cerebri 29
- insulae 36
- occipitotemporales 37
- olfactorii 36
- orbitales 36 894, 969
- temporales 36 889, 890
- Gyrus angularis 32 890
- cinguli 36 892, 906, 909, 954, 1158
- corporis callosi 36
- dentatus 36 910, 912, 917, 919, 1158
- fasciolaris 42 912, 1158
- frontalis inferior 31 889
- — medialis 36 892, 914
- — medius 31 887, 889, 890
- — superior 890, 892, 914
- parahippocampalis 37 894, 906, 909, 912, 917, 920, 1158
- paraterminalis 36 1158
- postcentralis 32 887, 889, 890, 914, 949
- precentralis 31 889, 890, 913, 949
- rectus 36 894
- supramarginalis 32 890
- Habenulae 60 939
- Helix 276 1127, 1128
- Hemispheria cerebelli 71 923, 937
- Hemispherium cerebri 29 877, 940
- Hippocampus 56 900—902, 910, 912, 917, 919
- Hypophysis 60 872, 873, 877, 922, 924, 930, 940, 970
- Hypothalamus 56, 60 873
- Incisura preoccipitalis 35 890
- Incus 284 1126, 1136
- Integumentum commune 300
- Intumescencia cervicalis 22
- lumbosacralis 22
- tympanica 132
- Iris 262 1102—1108
- margo ciliaris 262 1103
- — pupillaris 262 1103
- pupilla 262 1103
- Isthmus rhombencephali 68
- Labyrinthus membranaceus 291
- osseus 286
- Lamina affixa 56 919, 920, 939
- Lemniscus lateralis 68, 89 927E, 932, 1151
- medialis 68 927E
- trigeminalis 89
- Lens 265 1102, 1104, 1106—1108
- Ligamenta auricularis 278
- denticulata 104
- Liquor cerebrospinalis 104, 106
- Lobus caudali cerebelli 72
- flocculonodularis 73
- frontalis 30 875, 886, 911, 913, 947, 949, 951, 959, 1111, 1158
- insularis 30
- occipitalis 30 875, 886, 887, 910, 913, 947, 949, 951, 959, 1111, 1158
- olfactorius 872, 874
- parietalis 30 875, 886, 887, 905, 906, 913, 949
- rostralis cerebelli 71
- Locus ceruleus 80
- Macula sacculi 294
- utriculi 294
- Malleus 283 1136
- caput 283 1136
- collum 283 1137
- ligamenta 283 1136
- manubrium 283 1136
- processus anterior 283 1136, 1137
- — lateralis 283 1137
- — lenticularis 1138
- Mammae 307
- Meatus acusticus externus 276, 279 1126, 1127, 1129
- — cartilagineus 279 1126, 1129
- — internus 295 996, 1142
- Medulla oblongata 913, 923, 940, 947—949, 954, 961, 962, 967, 968, 1111, 1151, 1156
- spinalis 18 868—873, 875, 930, 940, 946, 947, 949, 955, 956, 967, 988
- Membrana tympani 280 987, 1126, 1129, 1147
- — pars flaccida 281
- — tensa 280
- Meninges 95
- encephali 95
- spinalis 95
- Mesencephalon 10, 65, 252 869—874
- Mesocortex 37
- Metathalamus 58, 60
- Metencephalon 68, 75, 251 870—875, 877
- Musculi arrectores pilorum 302 1159
- auriculares 278, 279
- bulbi 271, 273 1104, 1122—1124
- Musculus ciliaris 261 1102, 1105
- dilatator pupillae 262
- sphincter pupillae 262 1105
- tensor tympani 283
- Myelencephalon 75, 251 870—875
- Neocerebellum 74
- Neocortex 37
- Nervi anococcygei 206 1035, 1038
- cardiaci thoracici 220 1064
- carotici externi 211 990
- caroticotympanici 132 987
- cervicales 143, 146 879
- — rami dorsales 146
- — ventrales 146
- ciliares 234, 239 972, 974, 1103, 1106, 1111
- craniales 108 110
- intercostobrachiales 165 1010
- lumbales 143, 181 879
- — rami 183, 184 1028
- motorius 108
- olfactorii 110, 111, 140 969, 971, 979, 1157, 1158
- palatini 239 969, 974, 975, 979, 1087
- sacrales 143, 181, 188 879
- — rami 188, 189 1028, 1029, 1034
- scrotales 1038, 1039
- sensories 108
- spinales 108, 143, 146
- — rami dorsales 145, 146
- — ventrales 145, 146
- splanchnici lumbales 225
- — pelvici 231
- — pelvini 241 1057
- — sacrales 231 1074
- supraclaviculares 149, 152 996, 998—1000, 1008, 1010, 1026
- temporales profundi 122 988
- thoracici 143, 174 879
- — rami 174—176, 178, 179, 181 1025, 1026, 1028
- vaginales 233, 249, 251 1073
- Nervus abducens 110, 125, 141 884, 887, 930, 946, 967, 968, 971, 972, 1123
- accessorius 110, 138, 142 870, 872, 879, 884, 928, 942, 945, 946, 967, 968, 974, 976, 999, 1002, 1010, 1065, 1066
- alveolaris inferior 125 973, 974, 979, 1001
- — rami 125
- auricularis magnus 147 983, 996, 998—1000, 1028, 1069, 1070
- — rami 148 998
- posterior 130 983, 999
- — rami 130 983
- auriculotemporalis 123 973, 976, 977, 979, 983, 988, 1000, 1087
- — rami 124, 125 976
- axillaris 168 996, 1007, 1008, 1011, 1012
- — rami 171
- buccalis 122 973, 976, 977, 988
- cardiacus cervicalis inferior 213 993, 1057, 1063, 1092
- — superior 211 988, 990, 991, 993, 1057, 1062, 1063, 1067, 1092
- caroticus internus 210 990, 1057
- — rami 210, 211
- coccygeus 143, 181, 206 868, 879, 995—997, 1035, 1038
- cochlearis 1146
- cutaneus antebrachii lateralis 1008, 1011, 1019, 1025, 1026
- — medialis 165 996, 1007, 1008, 1011, 1025, 1026, 1170
- — — rami 165
- — brachii lateralis 1028—1030, 1169, 1170
- — medialis 165 996, 1008, 1011, 1025, 1029—1031, 1169, 1170
- — dorsalis intermedius 1048, 1053, 1054, 1056, 1169
- — — lateralis 1053, 1054
- — femoris lateralis 186 996, 1030, 1031, 1033—1036, 1054, 1055, 1169, 1170
- — — posterior 190 996, 1034, 1038, 1045, 1055
- — — rami 190 1029, 1055
- facialis 110, 126, 141 870, 872, 884, 887, 925E, 928, 930, 945, 946, 967, 968, 973, 976, 979, 983, 986, 987, 1001, 1059, 1066, 1087, 1132E, 1146, 1156
- — rami 130
- femoralis 187 868, 996, 1033—1036
- — rami 187
- fibularis communis 193 868, 1034, 1038, 1045, 1046, 1048
- — — rami 193, 195, 198 1048, 1054
- — profundus 1053, 1169
- — superficialis 1053
- frontalis 116 971—975, 1123
- — rami 116, 117
- genitofemoralis 186 996, 1033
- — rami 186
- glossopharyngeus 110, 131, 141 870, 872, 884, 925E, 928, 930, 946, 967, 968, 973, 976, 979, 988, 990, 991, 992, 1057, 1059, 1065, 1066, 1087, 1156
- — ganglia 132 988
- — nuclei 131
- — rami 132
- gluteus inferior 190 996, 1038
- — superior 190 996, 1038, 1045
- hypogastricus 231 1073, 1074
- hypoglossus 111, 139, 142 870, 872, 884, 887, 928, 930, 942, 946, 953, 961, 967, 968, 974, 976, 988, 990, 992, 998, 1001, 1002, 1010, 1062, 1063, 1065—1067
- — rami 140
- iliohypogastricus 185 996, 1033, 1034, 1035, 1054, 1169
- — rami 185
- ilioinguinalis 185 996, 1030, 1033—1035, 1054, 1169
- — rami 186
- infraorbitalis 119 974—977, 983, 985, 1000, 1115
- — rami 119, 120 976, 983
- intermediodfacialis 110, 126
- — rami communicans 128
- intermedius 110, 126, 141 884, 928, 930, 944, 967, 986, 1057, 1156
- ischiadicus 190 868, 996, 1034, 1038, 1045
- — rami 191, 193 1045, 1049
- jugularis 210 992, 1057, 1065—1067
- — rami 210
- lacrimalis 117 971—974, 1087, 1123
- — ramus communicans 117
- laryngeus inferior 138 992
- — recurrens 138 991—993, 1002, 1062, 1063, 1065, 1067, 1092
- — rami 138
- superior 137 988, 991, 992, 1042, 1062, 1063, 1065
- — rami 137, 138
- lingualis 125, 973, 974, 976, 979, 988, 1065, 1087, 1156
- — rami 125
- mandibularis 122 968, 971—976, 979, 1001, 1065, 1087, 1156, 1169
- massetericus 122 988
- maxillaris 119 968, 969, 971—973, 975, 1001, 1087, 1169

- medianus 165 996, 1007, 1008, 1011, 1016, 1031
- rami 166, 167 1014
- mentalis 125 973, 974, 977, 983, 1000
- rami 125
- musculocutaneus 158 996, 1007, 1008, 1011
- rami 162
- nasociliaris 118 971, 973—975, 1087, 1123
- rami 118 973
- obturatorius 187 868, 996, 1031, 1034—1036
- rami 187 996
- accessorius 187 1033
- internus 189 1035, 1038, 1045
- occipitalis major 146 983, 999, 1000, 1028, 1170
- minor 147 983, 998—1000, 1010, 1028, 1170
- tertius 146
- oculomotorius 110, 114, 140 920, 922, 927B, 928, 946, 954, 961, 967, 968, 971—974, 1057, 1087
- rami 115 1123
- ophthalmicus 116 968, 971, 974—976, 1001, 1087, 1169
- opticus 110, 112, 140 874, 893, 903, 923, 930, 940, 957, 961, 967—969, 972—974, 1087, 1102—1104, 1111
- pars intracanalicularis 113
- intracranialis 113 1122
- intraocularis 112
- orbitalis 113 1122
- pectoralis lateralis 162 1007, 1011
- medialis 163 1007
- petrosus major 128 973, 974, 979, 987, 1057, 1087
- minor 132 973, 979, 987, 1087
- profundus 974, 979, 1087
- phrenicus 152 974, 976, 993, 996, 998, 1002, 1004, 1007, 1010, 1031, 1062, 1063, 1065, 1067, 1092
- rami 155
- piriformis 190 1038, 1045
- pterygoideus lateralis 122 973, 976, 1087
- medialis 123 973, 979
- rami 123
- pudendus 203 1035, 1038, 1039, 1041, 1045, 1072
- rami 206
- quadratus femoris 190 1038, 1045
- radialis 171, 173 868, 996, 1007, 1008, 1011, 1012, 1014, 1023
- rami 171, 173 1014, 1023
- spinalis 23, 143 879, 947, 949, 955, 995, 1027, 1067
- fila 143
- radix 143
- rami 145
- splanchnicus thoracicus imus 223
- major 223 993, 996, 1057, 1067, 1072
- minor 223 996, 1057, 1067
- stapedius 128, 284 979
- subclavius 156 996
- suboccipitalis 146
- subscapularis 167 996, 1007, 1011
- suprascapularis 158 996, 1007, 1012, 1025
- thoracicus longus 156 996, 1007, 1010
- thoracodorsalis 168 996, 1007, 1011
- tibialis 198 868, 1034, 1046, 1047
- rami 199, 203
- transversus colli 148 983, 998—1001, 1025, 1030, 1169
- rami 148
- trigeminus 110, 116 870, 872, 874, 887, 925B, 928, 930, 946, 953, 961, 967, 968, 971, 976, 1001, 1087, 1156
- trochlearis 110, 116, 140 872, 884, 928, 932, 943, 944, 967, 968, 971, 972, 1123
- tympanicus 132 973, 987
- rami 132
- ulnaris 163 996, 1008, 1011, 1012, 1014, 1016, 1023
- rami 163 1018, 1023
- vagus 110, 133, 142 870, 871, 884, 925B, 928, 930, 942, 946, 953, 967, 968, 988, 991—993, 1002, 1010, 1057, 1059, 1062, 1063, 1065, 1066, 1092, 1156
- ganglia 1066
- nuclei 133
- rami 137, 138
- trunci 137, 138
- verbetralis 213 986
- vestibulocochlearis 110, 130, 141, 295 870, 872, 884, 888, 928, 930, 946, 953, 967, 968, 986, 1066, 1132B, 1149
- radices 130 967
- zygomaticus 121 975, 1087
- rami 121
- Neurocytes multipolares 209
- Neurofibræ afferentes 108 1060
- efferentes 108
- associationes 39
- commissurales 40
- myelinatae 108
- nonmyelinatae 108, 209
- postganglionares 209 1060
- preganglionares 209
- projectiones 39
- Neuronum 10
- Nuclei anteriores 921, 922, 925B
- arcuati 79 942, 953
- basales 38
- cochleares 82 945
- corporis geniculati 60
- mammillaris 61 920, 924
- habenulae 60
- n.accessorii 82, 138
- hypoglossi 82, 139
- oculomotorii 82, 114 946
- trigemini 80
- vagi 82
- parasympathici sacrales 27, 241 1059
- paraventriculares 61 921
- pontis 70 932
- pretectales 66
- raphe 79
- ruber 68
- thalami 58, 60
- tuberales 61 924
- ventrolaterales 921, 922
- vestibulares 82 945
- vestibulocochleares 130
- Nucleus ambiguus 82, 131, 133, 138, 142 942, 945, 946
- ansae lenticularis 60
- caudatus 38 948, 949, 951, 952, 1151
- centralis 27 882, 883, 921
- colliculi caudalis 66
- commissularis 79 945
- cuneatus 79 947
- accessorius 79
- dentatus 75 939, 940, 948
- dorsalis n. vagi 137 942, 945, 946
- dorsolateralis 26 882, 883, 924
- dorsomedialis 27 883
- emboliformis 75 939
- endopedunculares 60
- fastigii 75
- globosus 75 939
- hypothalamicus anterior 61
- dorsalis 61
- dorsomedialis 61
- posterior 61 924
- ventromedialis 61 924
- infundibularis (arcuatus) 61 924
- intercalatus 79 942
- intermedialis 68
- interpeduncularis 60 927B
- lacrimalis 82 946
- lentiformis 38 898, 903, 917, 920, 925B, 939, 948, 951, 1156
- lumbodorsalis 27 882, 883
- mesencephalicus n. trigemini 116
- motorius n. trigemini 116 945, 946
- n. abducentis 82, 125 945, 946
- accessorii 27, 138, 142 882, 883
- facialis 82, 126 945, 946
- phrenici 27 882, 883
- trochlearis 116 945, 946, 1151
- oculomotorius accessorius 82 927B, 1111
- olivaria caudatus 79 942
- olivaris rostralis 70
- paramedianus dorsalis 79 942
- parasolitaris 79
- periventricularis 61 924
- pontinus n. trigemini 82, 116 945, 1156
- preopticus lateralis 61
- medialis 61
- proprius cornus posterioris 27 882, 883
- retrodorsolateralis 26 882, 883
- salivatorius caudalis 82
- inferior 131
- rostralis 82
- superior 127
- solitarius 82, 133, 142 942, 946, 1156
- spinalis n. trigemini 82, 116 942, 946
- supraopticus 61 924
- thoracicus 27
- tractus mesencephalici n. trigemini 82
- ventrolateralis 26 883, 952
- ventromedialis 26 882, 883
- Oculus 256
- Operculum frontoparietale 34 889
- Organa oculi accessoria 265
- Organum gustus 256, 299
- olfactus 256, 300
- spirale 291, 294 1146, 1148
- subcommissurale 65
- subfornicale 65
- vestibulocochleare 256, 275 1126
- visus 256
- Ossicula auditus 283
- Paleocortex 37
- Palpebrae 265 1112—1114, 1118
- Pedunculi cerebellares caudales 74 878
- medii 69, 75
- rostrales 68, 75 878, 879, 939
- cerebri 67 873, 877, 879, 893, 920, 923, 925B, 928, 930, 940, 948, 949, 954, 962, 967, 970, 974, 1031
- Pedunculus cerebellaris caudalis 944
- medius 69 878, 879, 925B, 928, 935, 943—945, 967
- rostralis 932, 935, 943—945
- thalami inferior 91
- Perineurium 108
- Pes hippocampi 56
- Pia mater 95, 106
- encephali 106 961
- spinalis 955, 956
- Pili 307 963
- Plexus aorticus abdominalis 231 1072, 1074
- thoracicus 220, 227
- basilaris 103 957, 971
- brachialis 146, 155 868, 976, 991, 993, 996, 997, 1002, 1008, 1010, 1011, 1031, 1062, 1063, 1065, 1092
- pars infraclavicularis 156, 158
- fasciculi 156, 158, 162, 167
- supraclavicularis 156
- rami 156
- trunci 155
- cardiacus 138, 220
- caroticus communis 211 990, 1057, 1065, 1067
- externus 211 990, 1065, 1067
- internus 973, 987, 990, 1057, 1065
- celiacus 138, 220, 227 974, 993, 1058, 1067, 1072, 1074, 1078
- cervicalis 146 868, 976, 997, 1031, 1062, 1063
- choroidei 106 962
- choroideus ventriculi lateralis 56 899, 900, 903, 910, 919, 920, 925B
- quarti 80 923, 925B, 937, 943, 944
- tertii 65 920
- coccygeus 206 997, 1035, 1038
- deferentialis 232, 249 1072, 1099, 1100
- dentalis superior 120 973, 974
- entericus 230, 246 1092
- esophageus 137, 138, 220, 243 993, 1067
- gastricus 229, 243 1072, 1078
- hepaticus 246 1078
- iliacus 231 1085
- lienalis 229, 247 1072
- lumbosacralis 181, 184 997
- rami 184
- mesentericus inferior 230 1058, 1072, 1074
- superior 230 1057, 1058, 1072, 1074
- superior 227 1085
- myentericus 243, 246 1091
- nervorum 108
- dermalis 311
- ovaricus 229, 250 1074, 1102
- parotideus 130 1001
- pulmonalis 138, 220, 243 993
- prostaticus 232 1040, 1072
- rectalis inferior 232 1072, 1074, 1083
- medius 232 1072, 1074, 1083

- femoralis 231
- hypogastricus inferior 231 1061, 1072—1075, 1077, 1083, 1084
- — superior 231 1083, 1085
- pancreaticus 230, 247 1074
- renalis 228, 248 1072, 1074
- sacralis 189 868, 1031, 1035, 1057, 1072, 1074
- — rami 1029, 1056
- subclavius 213 988, 1065
- submucosus 243, 246
- subserosus 243, 246
- suprarenalis 228 1072
- testicularis 229, 249 1074, 1100
- tympanica 132 987
- uretericus 229, 249 1074, 1099
- uterovaginalis 233, 249 1073, 1101
- vertebralis 145
- vesicalis 232, 248 1072, 1099
- Pons 68 875, 878, 920, 922, 928, 940, 946, 948, 949, 954, 961, 962, 1031
- Porus acusticus externus 276 976, 1126
- Precuneus 36 892
- Prosencephalon 10 869, 870, 871
- Pulvinar 58 902, 919, 929, 930, 940, 952, 970, 1111
- Pyramis (medullae oblongatae) 77 878, 884, 925B, 928, 942, 948, 967, 1031
- Radiatio acustica 52, 89 951
- corporis callosi 46 903, 908, 909, 920, 925B, 951
- optica 52, 91 901, 902, 909, 951, 1111
- Radiationes thalamicae 91
- — anteriores 51, 91 947
- — centrales 51, 91 947
- — posteriores 52, 91 947
- Radix dorsalis (sensoria) 23 879—882, 947, 956, 965, 995, 1027, 1060
- ventralis (motoria) 23 881, 995, 1027, 1060
- oculomotoria 116, 234 973, 974, 1111
- ventralis (motoria) 23 879, 880, 947, 956
- Rami communicantes albu 225 1060
- — grisei 225 1061
- Raphe medullae oblongate 79 942
- pontis 70 932
- Recessus lateralis ventriculi quarti 80 913, 914
- opticus 65 873, 913, 954
- pinealis 65 913, 923, 954
- suprapinealis 65 913
- Regio hypothalamica anterior 61 923, 924
- — dorsalis 60
- — intermedia 61 924
- — posterior 61 924
- Retina 263 1104, 1106, 1108
- pars nervosa 264
- — optica 263
- — pigmentosa 263
- Rhinencephalon 29 873
- Rhombencephalon 10, 68, 251 869, 870, 871
- Sacculus 291, 294 1147, 1152
- Saccus lacrimonalis 1115, 1118
- Sclera 258 1103—1108
- Segmenta medullae spinalis 23
- — cervicalia 23
- — coccygea 23
- — lumbalia 23
- — sacralia 23
- — thoracicae 23
- Septum cervicale intermedium 23 956
- medianum dorsale [posterius] 23 965B
- pellucidum 55 900, 903, 911, 925B, 962
- precommisurale 55 923
- Sinus caroticus 990
- cavernosus 102 957, 968
- durae matris 95
- intercavernosus 102 957, 968
- occipitalis 103 968
- petrosus inferior 103 968
- — superior 103 957, 968, 986
- rectus 102 957, 959, 968
- sagittalis inferior 101 954, 957
- — superior 101 954, 957, 959, 963, 968
- sigmoideus 102 959, 968, 986
- sphenoparietalis 103 957
- transversus 101 954, 957, 959, 968
- Spatium subdurale 95, 104 963
- Stapes 284 987, 1126, 1132B, 1136, 1147
- Stria medullaris thalami 58 919, 923, 954
- terminalis 56 899, 910, 929, 939
- Striae medullares ventriculi quarti 82
- Substantia alba 24 907, 917, 956
- — gelatinosa 25, 27 882, 883
- — centralis 24
- — grisea 24 907, 927E, 956
- — intermedia centralis 27 880, 881, 883, 1060
- — — lateralis 27 881—883
- — nigra 67 893, 920, 922, 925B, 927E, 970
- — perforata interpeduncularis 67 893, 970
- — rostralis 36 893, 967, 970
- — visceralis secundaria 24, 27 881
- Sulci cerebri 29 888
- cutis 1164
- orbitales 36 894
- temporales transversi 36 890
- Sulus basilaris 69 928
- calcarinus 36 894, 901, 902, 906, 907, 910, 919, 1111
- centralis 31 875, 887—891, 905, 949
- — insulae 36
- — cinguli 36 906, 1158
- — circularis insulae 36 890
- — collateralis 37, 56 891, 894, 906, 917
- — dorsolateralis 23, 79 878, 879, 881, 944
- — frontalis inferior 31 887, 889, 890
- — superior 31 887, 889, 890
- — hyppocampi 36, 56 894
- — hypothalamicus 58 923, 924
- — intermedius dorsalis 23 882, 944
- — intraparietalis 32 875, 887, 889, 890
- — lateralis 31 888, 889, 898, 925B, 970
- — limitans 80, 251 871, 944
- — lunatus 35 890
- — medianus 80 944, 945, 1060
- — dorsalis 23, 79 879, 882, 944
- — occipitalis transversus 35 889, 890
- — occipitotemporalis 37 891, 894
- — olfactorius 36 893, 894, 967
- — parietooccipitalis 32, 36
- — postcentralis 32 875, 887, 889, 890
- — precentralis 31 875, 887—891
- — retroolivaris 79
- — rhinalis 37 891
- — subparietalis 36 891
- — temporalis inferior 35 889
- — superior 35 889
- — ventrolateralis 23, 79 942
- Syndesmosis tympanostapedial 284
- Systema nervosum 10
- — autonomicum 10, 209
- — — pars parasymphathica 209
- — — sympathica 209
- — centrale 18
- — periphericum 108
- Tapetum 56 909
- Tectum mesencephali 66 879, 902, 919, 929, 943, 944, 945, 947, 949, 954, 970
- Tegmen ventriculi quarti 80 937
- Tegmentum mesencephali 67 893, 902
- Tela choroidea 106
- — ventriculi quarti 80 943, 954
- — — tertii 65 900, 903, 920, 923, 954
- Telecephalon 10, 251, 252 870, 871—875, 877
- Tenia choroidea 56 920, 929, 939
- — fornix 56 919, 920
- — thalami 58 920
- — ventriculi quarti 80 944
- Tentorium cerebelli 99 957, 968
- Terminationes nervi cutis 311
- Thalamus 58 871, 873, 877, 891, 899, 901, 906, 910, 917, 920, 923, 928, 929, 939, 946—949, 951, 954, 962, 1111, 1151, 1156, 1158
- Tractus bulboreticulospinalis 94 953
- — cerebellonuclearis 91
- — cerebellorubralis 91 948, 949
- — corticonuclearis 51 951
- — corticopontinus 51
- — corticospinales 93 880, 882, 948, 949
- — corticospinalis [pyramidalis] 93 880, 949
- — dentatothalamicus 68, 91 952, 953
- — frontopontinus 51 951
- — habenulointerpeduncularis 60
- — hypothalamohypophysialis 62
- — olfactorius 36 893, 968—970, 1157, 1158
- — olivocerebellaris 91
- — olivocochlearis 95
- — olivospinalis 95 953
- — opticus 60, 113 893, 903, 920, 925B, 930, 940, 946, 967, 970, 1111, 1122, 1151
- — pontoreticulospinalis 94 953
- — rubrospinalis 68, 93 880, 882, 932, 948, 949, 952, 953
- — spinalis n. trigemini 116 945, 946, 953
- — spinocerebellares anteriores 68 882, 953
- — dorsalis 86 880, 947
- — ventralis 87 880, 947
- — spinoreticularis 88
- — spinotectalis 88 880, 882, 927B
- — spinothalamici 87 880, 882, 927B, 947
- — tectobulbaris 93
- — tectospinalis 68, 93 882, 927B, 932, 949, 1111
- — tegmentalis centralis 94 932
- — vestibulospinalis 93 880, 882, 953
- Trigonum collaterale 56 899, 900, 909, 910, 912
- — n. hypoglossi 82 944, 945
- — vagi 80 945
- — olfactorium 36 893, 967, 970
- Truncus lumbosacralis 184 1035, 1038
- — n. accessorii 139
- — — rami 139
- — spinalis 143 956, 965A
- — sympathicus 209 868, 973, 988, 990, 993, 998, 1007, 1031, 1035, 1057, 1058, 1062
- — — ganglia 1073
- Tuba auditiva 282 987, 1126, 1132
- — pars cartilaginea 282
- — — ossea 282
- Tuber cinereum 60 893, 903, 970
- Tuberculum anterius thalami 58 919
- — auriculare 276 1127
- Tunica conjunctiva bulbi 1105, 1113, 1114, 1124
- — fibrosa bulbi 256 1102—1105
- — mucosa tympani 284
- — sensoria bulbi 256, 263 1102, 1105, 1108—1110
- — vasculosa bulbi 256, 260 1102—1108
- Unguis 307 1167, 1168
- Utriculus 291, 294 1152
- Vagina externa n. optici 113
- — interna n. optici 113
- Vállecula cerebelli 71 935
- Vasa auris internae 298 1158
- Velum medullare caudale 80 935, 937, 954
- — rostralis 80 922, 935, 937, 943, 944
- Venae labyrinthi 298, 299 1152
- Ventriculi laterales 52 898, 912, 925B, 951
- Ventriculus lateralis dexter 52 913
- — sinister 52 913, 951
- — quartus 80 913, 914, 922, 943, 954, 962
- — tertius 62 901, 902, 903, 913, 914, 919, 920, 939, 948, 951
- Vermis cerebelli 71 933, 935, 937, 939
- Vestibulum 286