TIBBIYOT O‘QUV ADABIYOTI

GISTOLOGIYA

Komiljon Zufarov

O‘zbekiston Respublikasi Oliy va o‘rta maxsus ta’lim vazirligi

O‘zbekiston Respublikasi Sog‘liqni saqlash vazirligi

K.A.ZUFAROV

GISTOLOGIYA

O‘zbekiston Respublikasi Oliy va o‘rta maxsus ta’lim vazirligi tomonidan tibbiyot oliy o‘quv yurtlari talabalari uchun darslik sifatida tavsiya etilgan

«O‘zbekiston milliy ensiklopediyasi»
Davlat ilmiy nashriyoti

Toshkent 2005

28.06

Ilmiy muharrir: tibbiyot fanlari doktori, professor
N.H.Shomirzayev

Taqrizchi: biologiya fanlari doktori, professor **A.T.Ochilov**

Ma'sul muharrir: tibbiyot fanlari doktori, professor
A.Y.Yo'ldoshev

Mazkur darslik (birinchi nashri 1982- yili chiqarilgan) gistologiya va embriologiyada qo'llaniladigan tadqiqot usullari, gistologiya va embriologiyaning rivojlanish tarixi, sitologiya, umumiy embriologiya asoslari va bir necha boblarni o'z ichiga olgan umumiy va xususiy gistologiya bo'limlaridan iborat. Unda hujayra tuzilmalari, to'qimalar va a'zolarning taraqqiyoti, tuzilishi va vazifasi batafsil bayon etilgan. Bundan tashqari, sitologiyaning hujayra organellalari, hazm sistemasining endokrin bezlar haqidagi fikrlar yangi ma'lumotlar bilan to'ldirilgan. Shuningdek, darslikda mavzularni aks ettiruvchi va idrok etishga ko'maklashuvchi talaygina rasm va mikrofotogrammalar keltirilgan.

Darslik O'zbekiston Sog'liqni saqlash vazirligi tomonidan tasdiqlangan dastur asosida yozilgan mazkur darslik tibbiyot oliy o'quv yurtlari talabalari va shu soha mutaxassislari uchun mo'ljallangan.

$Z\frac{1909000000-121}{358-2006}05$

ISBN 5-89890-110-8

© K.A.Zufarov, 1991.
© Ibn Sino nomidagi nashriyot, 1991.
© «O'zbekiston milliy ensiklopediyasi» Davlat ilmiy nashriyoti, 2005.

I bob

GISTOLOGIYA FANINING MAZMUNI VA UNING VAZIFALARI

Gistologiya (yunon. *histos* – to'qima, *logos* – ta'limot, fan) fani hujayra, to'qima va a'zo (organ)larning taraqqiyoti, tuzilishi hamda ularning hayot faoliyatlarini o'rganuvchi ta'limotdir. U boshqa fanlarning so'nggi yutuqlaridan foydalanib, o'ta tez rivojlanib bormoqda. Gistologiya anatomiya, fiziologiya, bioximiya, patologik anatomiya kabi tibbiyot fanlari va biologiyaning turli sohalari bilan uzviy bog'langan. Hozirgi paytda gistologiya sitologiya, embriologiya, umumiy va xususiy gistologiyani o'z ichiga oladi.

Sitologiya hujayralarning taraqqiyoti, tuzilishi va faoliyatini o'rgansa, embriologiya (lot. *embryon* – pusht, o'suvchi) odam va hayvonlar taraqqiyot qonunlarini o'rganadi. *Umumiy gistologiya,* ya'ni to'qimalar haqidagi ta'limot turli a'zo to'qimalarining taraqqiyoti, tuzilishi hamda vazifalarini chuqur talqin qiladi. *Xususiy gistologiya* esa odam va hayvonlar ayrim a'zolarining taraqqiyoti, tuzilishi va hayot faoliyatini o'rganadi.

Gistologiya fanini bunday alohida kurslarga bo'lib o'rganish shartli hisoblanadi. Chunki organizm bir butun bo'lib, uning barcha qismlari bir-biri bilan o'zaro uzviy bog'langan. Hujayralar to'qimalarni tashkil etsa, har bir organ bir necha to'qimalar majmuasidan iboratdir.

Gistologiyani o'rganishda, asosan, mikroskopik usuldan foydalaniladi. Elektron mikroskopning yaratilishi to'qima va a'zolarning nozik tuzilishini o'rganish uchun keng yo'l ochib beradi.

Gistologiya fani ham boshqa fanlar kabi, tabiatning obyektiv qonuniyatlarini o'rganishda zamonaviy falsafa, dialektik materializm asoslari bilan qurollangan.

Tuzilmalarning tuzilishi va taraqqiyotini o'rganish Ch.Darvinning evolutsiya ta'limotiga asoslanib olib boriladi. Odam tanasini hosil qiluvchi hujayra, to'qima va organlar tarixiy taraqqiyot natijasida oddiylikdan murakkablikka – oliy shakl ifodasiga yetishgan, organik tabiat yaratgan evolutsion jarayonning mahsuli deb qaraladi.

Tuzilmalarni o'rganish tashqi muhit bilan uzviy bog'liq bo'lgan organizmning bir butunligi nuqtai nazaridan olib boriladi. Organizmning yaxlitligi esa barcha organ va sistemalar faoliyatining uyg'unligida nerv va endokrin sistemalarning asosiy yetakchilik roli bilan belgilanadi.

Tuzilmalarni funksional tomondan yondoshib o'rganish zamonaviy gistologiyaga xosdir. Hujayra, to'qima va a'zolar tuzilishining ular faoliyatiga bog'liq tomonini yorituvchi gistologiyadagi bu yo'nalishni *gistofiziologiya* o'rganadi. Struktura va funktsiyaning shakl va mazmuniga dialektik tushuncha nuqtai nazaridan qaraladi. *Tuzilma* – bu har qanday faoliyatning material substratidir. Masalan, miya inson tafakkurining moddiy substrati hisoblanadi. Moddalar almashinuvi jarayonining struktur elementlarga bog'liqligini gistoximiyaviy usullar bilan tekshirish biror ilmiy xulosa chiqarishga imkon beradi. Hozirgi paytda gistologiya fani, faqatgina hujayra, to'qima va a'zolarning tuzilishini, ular faoliyati darajasini ko'rsatibgina qolmay, balki ro'y bergan jarayonlar o'rtasidagi bog'lanishni aniqlaydi, ayrim qonuniyatlarni ochib beradi. Bunda keng eksperimental usullar qo'llaniladi. Sitologiya, embriologiya va gistologiya hal qilayotgan ilmiy muammolar nazariy va amaliy meditsinaning ravnaqi uchun muhim ahamiyatga ega.

Gistologiya fani hal etilishi lozim bo'lgan muhim masalalarni: a) odam va hayvonlar hujayra, to'qima va a'zolarining taraqqiyoti, differensiallashuvining umumiy qonuniyatlarini; b) bir butun organizm tuzilmalarining hayot faoliyatlarini boshqaruvchi nerv va endokrin sistemalarni; d) hujayra, to'qima va organlar tiklanishi va bu murakkab jarayonning boshqarilishini; e) odam a'zolari tuzilmalarining yoshga qarab o'zgarishi va har xil holatlarga moslashuvini; g) turli biologik, fizik va ximiyaviy omillarning hujayra, to'qima va a'zolarga ta'sirini o'rganish kabi keng miqyosdagi kuzatishlarni o'z vazifasi deb biladi.

Gistologiya hozirgi paytda klinik meditsinada keng ko'lamda qo'llaniladi. Har xil klinik usullar bilan bir qatorda turli morfologik metodlar – qon va suyak ko'migi hujayralarini, me'da ichak shilliq pardasini, jigar, taloq va boshqa a'zolar punktatlarini o'rganish sitologik va gistologik diagnostika uchun muhim ahamiyatga ega.

Bundan tashqari, gistologiyada tabiiy yo'l bilan o'zicha ajralib turuvchi yoki sun'iy ravishda biror joyni yuvish yoki mexanik ta'sir ko'rsatish orqali ajratib olingan hujayralar holatini chuqur o'rganish (eksfoliativ sitologiya) ham katta rol o'ynaydi. Eksfoliativ sitologiya onkologiyada (havfli o'smalarni o'z vaqtida aniqlashda), ginekologiya va endokrin kasalliklar praktikasida (tuxumdon funksional holatini belgilashda qin surtmasini analiz qilish uchun) keng ko'lamda qo'llaniladi.

Klinik praktikada so‘nggi yillarda me’da, ingichka va yo‘g‘on ichak shilliq pardasining turli o‘zgarishlarini aniqlashda morfologik va sitologik diagnostika o‘z o‘rnini topdi. Turli egiluvchan fibroskoplarning paydo bo‘lishi va ularning keng ko‘lamda ishlatilishi har xil patologik holatlarning o‘z vaqtida aniqlanishiga imkoniyat beradi. Jarohat ustidan olingan surtmalarni tekshirish jarohat bitayotganda hosil bo‘layotgan granulyatsion to‘qima hujayralari va bu yerdagi mikroblar holatlarini ko‘rsatib beradi. Bu usulning qo‘llanilishi jarohat o‘rnining regeneratsion holatini aniqlash, organizmning qarshilik kuchini belgilab olish va yarani davolash omillarini hal qilishda muhim rol o‘ynaydi.

Hujayralarda ro‘y beradigan murakkab ximik, fizik jarayonlarning o‘rganilishi gistologiyaning ximiya va fizika fanlari bilan bevosita bog‘liq ekanini ko‘rsatadi. Shunday qilib, gistologiya, sitologiya va embriologiya normal va kasal odam organizmining hayot faoliyatining morfo-funksional holatlarini chuqur ilmiy o‘rganish, tibbiyot fanida muhim o‘rin tutadi.

II bob

GISTOLOGIYA, SITOLOGIYA VA EMBRIOLOGIYADA QO‘LLANADIGAN TADQIQOT USULLARI

Gistologiyada qo‘llanadigan tadqiqot usullari bir necha xil. Ular maxsus qo‘llanmalarda batafsil keltirilgan. Darslikning mazkur bobida gistologik preparatlarni tayyorlash va ularni o‘rganish usullari qisqacha bayon etiladi.

Zamonaviy tadqiqot usullari tirik va fiksatsiya qilingan tuzilmalarni o‘rganishga imkon beradi. Gistologik preparatlar juda yupqa (5 mikrometrdan 50 mikrometrgacha), tiniq va yorug‘lik nurini yaxshi o‘tkazishi kerak. Gistologik preparat sifatida a’zolarning yupqa kesmalari yoki total (butun) preparat (miyaning yumshoq pardasi), surtma (qon yoki suyak ko‘migi surtmasi) qo‘llanilishi mumkin. *Klassik va asosiy tadqiqot usuli a’zo kesmalarining fiksatsiya qilingan va bo‘yalgan preparatlari hisoblanadi.* Gistologik preparatlarni tayyorlash *«Gistologiyadan amaliy qo‘llanma»da* (Toshkent, 1976) batafsil bayon qilingan.

Gistologik preparatlarni o‘rganishning asosiy usuli uni mikroskop ostida ko‘rishdir. Zamonaviy mikroskoplar hujayra va to‘qimalarning



1-rasm. Mikroskop (MBR-1):

1 – oyog'i; *2* – kolonkasi; *3* – tubusi: *4* – okulyari; *5* – revolver: *6* – obyektivlar; *7* – buyum stolchasi; *8* – preparat qisqichlari; *9* – makrometrik vint; *10* – mikrometrik vint; *11* – kondensor; *12* – kondensor vinti; *13* – diafragma; *14* – oynacha.

nozik tuzilishlarini o'rganishga imkon beradi. Preparatlar ko'pincha yorug'lik mikroskopi ostida ko'riladi (1-rasm). Elektron mikroskop keng qo'llanilayotgan hozirgi davrda ham yorug'lik mikroskopi o'z ahamiyatini yo'qotgani yo'q.

Optik sistemalarning hal qilish qobiliyatini oshirish va preparatlarni aniq ko'rish uchun oddiy mikroskoplar takomillashtirildi va yangi mikroskoplar ixtiro qilindi.

Hozirgi davrda oddiy yorug'lik mikroskopidan tashqari quyidagi mikroskoplar va ularda ko'rish usullari mavjud.

Qorong'i maydonli mikroskopda kurish. Bu mikroskop oddiy mikroskop bo'lib, ko'rish maydoni markaziga nur tushirmaydigan maxsus qorong'i kondensor bilan ta'minlangan. Obyekt moliya tushayotgan nur bilan yoritiladi. Bu mikroskop tirik hujayra tuzilmalarini, bo'yalmagan tirik hujayralarni, bakteriyalarni kuzatishga imkon beradi.

Ultrabinafsha nurli mikroskop bilan ko'rish. Bu mikroskop linzalari kvars (oqtosh, chaqmoqtosh)dan yasalgan bo'lib, u faqat ultrabinafsha nurlarni o'tkazadi. Bunday mikroskopda ko'rish uchun tayyorlangan preparatlar kvarsdan qilingan buyum oynalariga olinadi va kvartsdan tayyorlangan yopqich oyna bilan yopiladi.

Bu mikroskop biologik tuzilmalarning tuzilishini chuqurroq o'rganishga sharoit yaratadi.

Lyuminessent yoki flyuoressent mikroskopiya. Obyektning nurlanishiga *lyuminessensiya* deyiladi. Yorug'lik manbayi bo'lib, ultrabinafsha nurlar yoki uzunlik to'lqini 0,27–0,4 mkm bo'lgan spektrning ko'k qismi hisoblanadi. Bu nurlarning ta'siri vaqtida nurlar energiyasi hisobiga preparat nurlanadi – flyuoressensiya qiladi. Birlamchi va ikkilamchi flyuoressensiya farq qilinadi. Birlamchi flyuoressensiya deb, ba'zi bir moddalarning nur ta'sirida nurlanishiga aytiladi. Bu moddalarga vitamin A va B_2, pigmentlar, lipoidlar va boshqalar kiradi. Ikkilamchi flyuoressentsiya preparatlarni maxsus nurlanuvchi moddalar (flyuoroxrom) bilan ishlanganda hosil bo'ladi. Bu moddalarga to'q sariq akridin, flyuoressin, rodamin va boshqalar kiradi.

Preparatlarni to‘q sariq akridin bilan ishlanganda hujayradagi DNK yashil rangda, RNK esa qizil rangda nurlanadi.

Shunday qilib, turli turdagi nurlanishlarni o‘rganish tuzilmalarning ximiyaviy tarkibini bilishimizga yordam beradi.

Fazokontrast mikroskopiya – obyektlarning oq-qoraligini (kontrastligini) keskin oshirishga va bo‘yalmagan preparatlarni o‘rganishga imkon beradi. Tabiiy holatda biologik obyektlar tiniq, rangsiz va nokontrast bo‘ladi, ya’ni tuzilmalar o‘tayotgan nurni bir xil yutadi. Oddiy mikroskopda kontrastlikka preparatlarni bo‘yash asosida erishiladi. Kontrastlikni oshirish bilan bo‘yalmagan preparatlarning nur sindirish qobiliyati yoki zichligi asosida farqlanuvchi tuzilmalarni ko‘rish mumkin.

Interfraksion mikroskopiya – fazokontrast mikroskopiyaga nisbatan ko‘proq imkoniyatga ega. Interfraksion mikroskop bilan ko‘rganda hujayralarning turli komponentlari zichligi bo‘yicha turli rangga ega bo‘ladi. Ikkinchi tarafdan tuzilmalarning rangiga qarab o‘rganilayotgan tuzilmalarning zichligi to‘g‘risida fikr yuritish va hujayralarning quruq og‘irligini topish mumkin.

Polyarizatsion mikroskopiya – hujayra va to‘qimalarning anizotrop yoki ikki xil nur sindiruvchi tuzilmalarini o‘rganish uchun ishlatiladi. Bu mikroskop bilan o‘rganilayotgan anizotrop tuzilmalardagi (kristall va fibrillyar oqsillarda) molekulalarning joylashishini o‘rganish mumkin. Bu mikroskop hujayra bo‘linishi, xromosomalar va organellalar tuzilishini o‘rganishda ham qo‘l keladi.

Elektron mikroskoplarning ixtiro qilinishi mikroskopda ko‘rish texnikasining rivojlanishida alohida o‘rin tutadi. Bu mikroskopda elektronlarning to‘lqinli xususiyatlaridan va magnit maydonida elektron nurlarini fokuslash mumkinligidan foydalaniladi (2- rasm). Zamonaviy



2-rasm. Elektron mikroskop EMV-100 BR.

elektron mikroskoplarning hal qilish qobiliyati 0,2 dan 1 nm gachadir. Bu mikroskoplarda ko'rish uchun qalinligi 20–40 nm bo'lgan ultrayupqa kesmalar ishlatiladi. Kesmalar maxsus ultramikrotomlarda tayyorlanadi. Elektron mikroskop hujayra ichidagi tuzilmalarning nozik tuzilishini o'rganishga imkon beradi.

Hajmiy (rastrlovchi) elektron mikroskopning yaratilishi organlarning elektron mikroskopda o'rganishning yangi bosqichidir. U bilan obyektning hajmiy tuzilishini o'rganish mumkin. Elektron mikroskop obyektni 100 000 marta kattalashtirib beradi va uning hal qilish qobiliyati 3–4 nm dir.

Mikroskopda tadqiqot qilish usullarining qisqacha ta'rifidan ko'rinib turibdiki, hozirgi davrda hujayralarning nozik tuzilishini ham tirik, ham fiksatsiya qilingan obyektlarda o'rganish imkoniyati mavjud ekan.

Mikroskop ostida turli usullar bilan obyektning morfologik tuzilishini o'rganilsa ham, ammo bu usullarning o'zigina hujayralarning hayot kechirish jarayonining o'ziga xos tomonlarini ochib bera olmaydi. Morfologik tadqiqotlar fiziologik va bioximik ma'lumotlar bilan to'ldirilishi kerak. Bu kamchiliklarni ma'lum darajada to'qimalarni ximiyaviy analiz qilish usuli – gistoximiya to'ldiradi.

Gistoximiya va sitoximiya hujayra tuzilmalarining ximiyaviy tarkibini va ularning taqsimlanishini o'rganishga imkon beradi. Bu esa o'rganilayotgan tuzilmalarning funksional holati va modda almashinuvi to'g'risida to'g'ri ma'lumot olishimizga yordam beradi. Zamonaviy gistoximiya usullari tuzilmalardagi aminokislotalar, oqsil, nuklein kislotalar, turli tipdagi uglevodlar, lipidlarni aniqlashga, fermentlarning aktivligini belgilashga yordam beradi. Bu moddalarni aniqlash reaktiv bilan to'qima va hujayra tarkibiga kiruvchi substrat orasidagi o'ziga xos reaksiyaga bog'liq.

Gistoximiya va sitoximiya faqat sifat analizi bilan chegaralanmay, balki miqdoriy analiz o'tkazishga imkon yaratadi. Miqdoriy analiz esa turli funksional holatdagi hujayraning sitoximiyaviy tuzilishini o'rganishga va turli tuzilmalarning metabolik jarayondagi ahamiyatini aniqlashga yordam beradi. Hujayradagi moddalarning yorug'lik nuri spektrlarini turlicha yutishga asoslanib ularning miqdorini o'rganish usuli sitospektrofotometriyadir.

Gistologiyada *immunogistoximiya* usuli ham keng qo'llanilmoqda. Bu usul asosida to'qimalarda va hujayralarda mavjud turli xil ximiyaviy xususiyatlarga ega bo'lgan moddalarni (gormonlar, retseptor va hokazo) nishonlangan antitelolar yordamida aniqlash yotadi. Antitelolarni nishonlash maqsadida turli fermentlar (peroksidaza, ishqoriy fosfataza), ferritin yoki kolloid oltin ishlatilishi mumkin.

Hujayraning turli tarkibiy qismlarini (yadro, mitoxondriya, mikrosoma) ajratish uchun differensial sentrifugalash usuli qo'llaniladi. Ajratish uchun supersentrifuga (minutiga 20 000–40 000 marta aylanuvchi) va ultratsentrifuga (100 000–150 000 marta aylanuvchi) ishlatiladi.

Gistoximiya va sitoximiyaning zamonaviy usullaridan *radioavtografiya* usuli alohida o'rin tutadi. U tuzilmalardagi modda almashinuvini to'liqroq o'rganishga imkon yaratadi. Bu usul asosida radioaktiv moddalarni (fosfor P^{32}, uglerod C^{14}, oltingugurt S^{35}, vodorod – H^3) yoki ular bilan nishonlangan moddalarning biri kiritilib, ma'lum vaqt oralig'ida ularning miqdorini to'qima va organlarda aniqlash yotadi. To'qimalardan kesmalar tayyorlab, bu kesmalar fotoemulsiya bilan qoplanadi. Ma'lum vaqt (15–20 kun) o'tgandan so'ng preparat fotoqog'oz singari ochiriladi. Bu usul bilan nishonli aminokislotalarning oqsil tarkibiga kirishini, nuklein kislotalarning hosil bo'lishini, nishonlangan hujayralarning migratsiyasini o'rganish mumkin.

Mikroxirurgiya usuli – bu tirik hujayrada maxsus asbob- mikromanipulyator yordamida nozik operatsiyalar o'tkazish usulidir. Mikroxirurgiya yo'li bilan hujayralardan yadroni ajratish, yadro qobig'ini yirtish yoki bo'linayotgan hujayra xromosomalarini ajratish mumkin. Bu usul yordamida hujayra tuzilmalarining fizik xususiyatlarini, hujayra yadrosi va organellalarining funksional holatlarini o'rganish mumkin. Ko'pgina olimlar bu usul yordamida hujayra yadrosini bir hujayradan ikkinchisiga o'tkazib yadroning irsiy belgilarini avloddan-avlodga o'tkazishdagi rolini ochib berdilar.

Tirik hujayrani o'rganish usullariga yana to'qimalarni o'stirish usuli kiradi. To'qima va hujayralarni organizmdan tashqarida (in vitro) va organizm ichida (in vivo) o'stirish mumkin. To'qimalar organizmdan tashqarida o'stirilganda maxsus oziq muhitga o'tkazilishi kerak. Bu muhitda hujayra harakatlanish, bo'linish va differensirovka qobiliyatini saqlab qoladi. To'qima bo'lakchalari steril muhitda fiziologik suyuqlik saqlovchi Petri idishiga solib maydalanadi. So'ngra mayda bo'lakchalar oziq muhitiga o'tkazilib, termostatda 38–39 °C da saqlanadi. Har 3–4 kundan so'ng ularni yangi oziq muhitiga o'tkazib turish kerak. Shunday qilish bilan to'qimani o'n yillab saqlash mumkin.

Bundan tashqari, to'qima tuzilmalarini hayvonning hayoti davrida yoki vital (*in vivo* – hayot) bo'yash mumkin. Bu usul tirik hujayra va to'qimalarning tuzilishini, ba'zi bir moddalarning hujayraga kirish va undan chiqishini kuzatishga imkon beradi. Hayot davrida bo'yash uchun kolloid bo'yoq moddalar, masalan, litiy, karmin, tripan sinkasini va boshqa zaharli bo'lmagan moddalarni ishlatish mumkin. Bu moddalar hayvon qoniga, teri osti biriktiruvchi to'qimasiga, qorin bo'shlig'iga yuboriladi. Ma'lum vaqtdan so'ng hayvon o'ldirilib, to'qima va organlar mikroskop ostida ko'riladi.

Tirik obyektlar tadqiq qilinayotganda tuzilmalarni mikros'yomka qilish, ya'ni mikroskop ostida suratga olish alohida o'rin tutadi. Hayot davrida tadqiqot qilish usullaridan tashqari to'qima va organlarni *o'tqazib o'rganish* ham mumkin, ya'ni a'zolarning bir qismi yoki hammasi boshqa organizmga o'tqaziladi (transplantatsiya qilinadi) va ularning yashab ketishi kuzatiladi. Bu metodning to'qimani o'stirish usulidan afzalligi to'qima butunligi buzilmagan holatda kuzatishdir.

Bundan tashqari, gistologiyada oxirgi yillari organ va to'qima hujayralarini yorug'lik va elektron mikroskop ostida ko'rib ularning tarkibiy qismlarini (sitoplazma, yadro, mitoxondriya, endoplazmatik to'r, Golji kompleksi va boshqalar), hajmini o'lchash, ya'ni morfometrik usul keng qo'llanilmoqda. Tasvirlarni avtomatik o'rganish sistemasi ham gistologiyada keng o'rin olmoqda. Bu usul o'rganilayotgan gistologik obyektlarni hajmiy xususiyatlari to'g'risida obyektiv ma'lumot olishga yordam beradi.

Yuqorida keltirilgan fikr va dalillardan ko'rinib turibdiki, zamonaviy gistologiya ko'p va turli xil tadqiqot usullari bilan qurollangan. Ular hujayra, to'qima, organlarning tuzilishini har tomonlama mukammal o'rganishga yordam beradi. Matematikaning aniq analiz usullari, miqdoriy analiz usuli bu bilimlarimizni to'ldiradi. Elektron mikroskop ostida ko'rish, elektron sitoximiya va radioavtografiyaning qo'llanishi metabolik jarayonning kechishi to'g'risida to'liq bilim olishimizga yordam beradi. Umuman olganda bu usullarning barchasi hujayrani, hujayra tuzilmalarini, makromolekulalarning tuzilishi to'g'risida aniq bir fikrga kelishimizga, differensirovka, regeneratsiya va irsiy belgilarning nasldan-naslga o'tishini chuqurroq o'rganishimizga yordam beradi. Ikkinchi tarafdan, bu usullar molekulyar biologiyaning rivojlanishida muhim vosita bo'la oladi.

III bob

GISTOLOGIYA VA EMBRIOLOGIYANING RIVOJLANISH TARIXI

Tana to'qimalarining klassifikatsiyasini tuzish uchun qadimgi tabiatshunoslar: Aristotel (mil. av. IV asr), Galen (mil. av. III asr), Abu Aln ibn Sino (X asr) va boshqa ko'pgina olimlar urinib ko'rganlar. Lekin to'qimalarning nisbatan to'la klassifikatsiyasi fransuz anatomi Ksavye Bish asarlarida keltirilgan. Bish 1801-yili 21 xil mikroskopik

to‘qimalarni tafovut qilgan va hayvon a’zolari ana shu har xil to‘qimalarning murakkab uyg‘unligidan hosil bo‘ladi deb hisoblagan. Shunday qilib, gistologiya fani mikroskop kashf etilmasdan ancha ilgari bunyodga kelgan va ichki a’zolar, to‘qimalar va hujayralar tuzilishini o‘rganib rivojlangan.

Abu Ali ibn Sino

«Gistologiya» termini esa fanga K.Bishning shogirdi K.Mayer tomonidan 1819- yili kiritilgan. Gistologiyaning fan sifatida rivojlanishiga mikroskopning yaratilishi va uning organlar tuzilishini o‘rganishda qo‘llanilishi muhim rol o‘ynaydi. Faqat mikroskop tuzilishining takomillashishi tufayligina gistologiya fani rivojlanishi mumkin.

G.Galiley tomonidan XVII asr boshlarida teleskop (ko‘rish nayi) yaratildi. 1609- yilda esa u sodda holda bo‘lsa ham mikroskop konstruksiyasini yaratadi. Mikroskopni ilmiy tekshirish ishlarida qo‘llashda London qirol jamiyatining a’zosi – fizik, astronom, geolog va biolog **Robert Guk** (1635–1703) katta rol o‘ynadi. U mikroskopning konstruksiyasini o‘zgartirib, texnik jihatdan ancha murakkablashtirdi.

Organlarning mikroskopik tuzilishini o‘rganishda **Marchello Malpigi** (1628–1694), **Neemiya Gryular** (1641–1712) ham o‘zlarining klassik asarlari bilan barakali hissa qo‘shdilar.

Ular tomonidan bir qator katta kashfiyotlar qilindi. Xususan, Malpigi teri, taloq, buyrak va boshqa organlarning mikroskopik tuzilishini tasvirlab berdi. Hozir ham bir qancha mikroskopik strukturalar uning nomi bilan yuritiladi. To‘qima tushunchasini esa birinchi marta **Gryu** taklif etgan. Uning fikricha, to‘qima o‘z tuzilishi bilan «pufakcha» yoki «qopchalar» yig‘indisini eslatadi.

Havaskor mikroskopchi gollandiyalik **Anton van Levenguk** (1632–1723) o‘zining mikroskopik tekshirishlari bilan bir qator katta va qiziqarli kashfiyotlar qildi va mikroskopik anatomiyaning rivojlanishiga ham katta hissa qo‘shdi. Levengukning ishlari mikroskopik strukturalar haqidagi fanga asos bo‘lib xizmat qiladi. O‘zining ko‘p yillik ilmiy ishlari tufayli u 1680- yilda Britaniya qirol jamiyatiga a’zo qilib saylandi. Gistologiyaning fan sifatida shakllanayotgan davrida rus olimlari ham uning rivojiga o‘zlarining katta hissalarini qo‘shdilar M.M.Terexovskiy (1740–1796) birinchi bo‘lib mikroskop

yordamida biologik temada eksperimental tekshirishlar o'tkazib tirik mikroorganizmlar jonsiz organik moddalar yig'indisidan paydo bo'ladi degan idealistik qarashlarga zarba beradi.

Birinchi rus gistologiyasining asoschilaridan A.M.Shumlyanskiy (1782) esa mikroskop yordamida ko'pgina organlarning tuzilishini o'rganadi. U buyrak nefronining to'g'ri va egri-bugri kanalchalari, tomirli koptokchalari tuzilishini to'la tasvirlab berdi.

XIX asr o'rtalarida to'qimalar va organlar tuzilishini o'rganishda mikroskopik tekshirishlarning qo'llanishi gistologiya fanining gurkirab rivojlanishiga olyb keldi. Bu davrga kelib mikroskopik anatomiya asosan yaratilgan edi.

Bularning hammasi o'sha davrda Gassal, Kyolliker, Leydig va boshqalar tomonidan yaratilgan bir qator gistologiya darsliklarida o'z ifodasini topdi. Kyolliker va Leydig o'z qo'llanmalarida to'qimalarning 4 xilini, ya'ni epiteliy, biriktiruvchi, mushak va nerv to'qimalarini tafovut qilganlar.

XIX asr oxirlarida mustaqil fan sifatida sitologiya shakllana boshladi. Hujayra bo'linishi tasvirlangan ilmiy ishlar ana shu davrga tegishlidir. I.D.Chistyakov (1874) kariokinez bo'linishining ayrim tomonlarini tekshirdi, lekin ularni bir umumiy jarayonga tegishli ekanligini aniqlay olmadi.

Kariokinez bo'linish jarayonining asosiy bosqichlarini birinchi marta E.Strasburger o'zining «Hujayralar hosil bo'lishi va hujayralar bo'linishi to'g'risida» degan asarida (1875) to'la tasvirlab berdi. U shuni aniqladiki, hujayralar bo'linish vaqtida yadro yo'qolmaydi, balki o'zgaradi va natijada ikkita «qiz» yadro hosil bo'ladi. Lekin E.Strasburger ishlarida ham mitoz fazalarining aniq ketma-ketligi berilmagan.

Hayvon organizmlarida somatik hujayra yadrolarining bo'linish protsessi kiyevlik gistolog P.I.Peremejko tomonidan (1878) triton terisining epiteliysi misolida tasvir etilgan. U ham bo'linish jarayonida fazalarning ketma-ketligini aniqlay olmadi.

Shuni aytib o'tish kerakki, «kariokinez» termini fanga 1879- yilda V.Shleyxer tomonidan kiritildi. Kariokinez bo'linish fazalarining ketma-ketligini 1879- yilda V.Flemming tasvirlab berdi. Hujayralar bo'linishining yanada to'laroq ta'rifi XIX asrning yirik olimlaridan Oskar Gertvig (1849–1922) tomonidan berilgan. U kariokinez bo'linish paytida, hujayra yadrosi moddasining tuzilishida o'ziga xos o'zgarishlar bo'lib o'tishini ko'rsatadi. Gertvig va Strasburger yadroning irsiy belgilarini avloddan-avlodga o'tishidagi rolini aniq ta'riflay oldilar. Hujayralarning o'z navbatida juda ko'p mayda komponentlardan tuzilganligi to'g'risidagi fikrni O. Gertvig olg'a surdi.

Sitologiyaning fan sifatida rivojlanishida hujayra nazariyasining yaratilishi hal qiluvchi qadam bo'ldi. Hujayra nazariyasini yaratishda Guk, Gryu, Malpigi va Levenguk tomonidan o'simliklar hujayralari tuzilishining ochilishi asos bo'ldi.

«Hujayra» terminini birinchi marta fanga Guk kiritgan. Mikroskopning takomillashuvi hujayra nazariyasini rivojlantirishda katta ahamiyat kasb etdi. Hayvon to'qimalarini o'rganish esa hujayra nazariyasining shakllanishida katta rol o'ynadi. Bunda buyuk chex olimi Y.Purkinye (1787–1869) va uning shogirdlarining xizmatlari katta bo'ldi. Uning shogirdlari orasida har xil hayvon to'qimalarini o'rgangan G.Valentini (1810–1883) alohida ko'rsatib o'tish kerak. Y.Purkinening o'zi mikroskopik anatomiya va mikroskop texnikasining asoschisi hisoblanadi. Ammo Purkine va uning shogirdlari T.Shvann tomonidan dadillik bilan olg'a surilgan va tadqiq qilingan o'simlik va hayvon hujayralarining elementar strukturasi orasidagi o'xshashlikni ishlab chiqishga jur'at eta olmadilar.

Matias Shleyden (1804–1881) tomonidan yaratilgan hujayralarning paydo bo'lish nazariyasi ham hujayra nazariyasini yaratishda katta rol o'ynaydi. Bu nazariya keyinchalik sitogenezis nazariyasi deb ataldi. Shleydenning ta'rificha, yangi hujayralar faqat mavjud hujayralar asosida paydo bo'ladi.

Hujayra nazariyasini Teodor Shvann (1810–1882) yaratishga muyassar bo'ldi («Hujayra nazariyasi»ga q.)

XIX asrning ikkinchi yarmida hujayra nazariyasining yaratilishi, mikroskop texnikasining takomillashishi, biologiya, ximiya va boshqa fanlardagi yirik kashfiyotlar gistologiya fanining gurkirab rivojlanishiga olib keldi. Chunonchi, XIX asr o'rtalarida Peterburg meditsina akademiyasida, Moskva, Qozon, Kiyev, Xarkov va boshqa shahar universitetlarida mustaqil gistologiya kafedralari vujudga keldi. Bularning tashkilotchilari va rahbarlari A.I. Babuxin, F.V. Ovsyannikov, F.N. Zavarikin, K.A. Arnshteyn, P.I. Peremejko, N.A. Xrjonshchevskiy bo'ldilar. Rossiyada biologiya fanining, shu jumladan, gistologiya fanining rivojlanishiga rus ma'rifatparvarlari: A.I. Gersen, N.A. Dobrolyubov, N.G. Chernishevskiy, V.G. Belinskiy, D.I. Pisarevlarning dunyoqarashlari katta ta'sir ko'rsatdi.

Pirovardida, I.P. Pavlov va I.M. Sechenovlarning ta'limotlari gistologik va asosan neyrogistologik tadqiqotlarni rivojlantirishda katta rol o'ynaydi. Bu davrga kelib Rossiyada o'zining original yo'nalishi bilan farq qiladigan bir qancha katta gistologiya maktablari vujudga keldi. Bular orasida Moskvada A.I. Babuxin (1827–1891) tashkil

I.I.Mechnikov

A.A.Zavarzin

etgan gistologiya maktabining novatorlik dunyoqarashlari yaqqol ko'zga tashlandi. Bu maktabning ilmiy yo'nalishlari asosida nerv va mushak to'qimasining gistofiziologiyasi yotadi.

Shuni aytib o'tish lozimki, asab sistemasini o'rganish bilan juda ko'p gistologiya laboratoriyalari shug'ullangan. Chunonchi, K.A.Arnshteyn (1840–1919) tashkil etgan Qozon maktabi neyrogistologiyaga katta hissa qo'shgan. Shu maktabdan chiqqan A.S.Dogelning neyrogistologiya sohasidagi ishlari katta ahamiyatga ega.

P.I. Peremejko (1883–1893) boshchiligidagi Kiyev gistologiya maktabi embriologiya masalalarini, xususan, embrion varaqlarining rivojlanishini o'rgandi. Bundan tashqari, bir qator organlar (qalqonsimon bez, jigar va boshqalar) ning mikroskopik tuzilishini o'rganishda bu maktabning tadqiqotlari katta o'rin tutadi.

XIX asr o'rtalarida gistologiyaning gurkirab o'sishi bilan bir qatorda embriologiyada ham yirik tadqiqotlar olib borildi. Rossiyada birinchi bo'lib organizmning embrional rivojlanishini peterburglik akademik Kaspar Fridrix Volf (1733–1794) o'rgandi. U o'zining tadqiqotlarida preformistik nazariyaga qarshi chiqdi va bir yo'la hujayra strukturasini o'rgandi. K.F.Volf ishlarini undan keyin rus akademiklari X.G.Pander (1794–1865) va K.M. Ber (1792–1876) muvaffaqiyatli ravishda davom ettirdilar. Ular yaratgan juda muhim biologik qonuniyat – bu embrion varaqlarining paydo bo'lishidir. Odam va sut emizuvchilarning tuxum hujayralari K.M.Ber tomonidan tasvirlangan.

Yirik rus olimlari I.I.Mechnikov (1845–1916) va A.O.Kovalevskiy (1840–1901) ham embriologiya fanining rivojlanishiga katta hissa qo'shdilar. Ular Ch.Darvin ta'limoti bilan qurollanib, gistologiya va embriologiyada evolutsion yo'nalishga asos soldilar.

T.G.Xlopin

B.I.Lavrentev

A.A.Zavarzin (1886–1945), I.I.Mechnikov va A.O.Kovalevskiy an'analarini davom ettirib, gistologiya fanida yangi yo'nalish – evolutsion gistologiya yo'nalishini ochib berdi. U har xil hayvonlardagi bir-biriga o'xshash funksiyani bajaruvchi to'qimalar bir-biri bilan o'xshash tuzilishga ega degan xulosaga keldi. A.A.Zavarzin yaratgan to'qimalar klassifikatsiyasi asosida funksional prinsip yotadi. Muhitning bir-biriga monand faktorlar ta'siri, bir tomondan, har xil hayvonlarning kelib chiqishiga sababchi bo'lsa, ikkinchi tomondan, ular to'qima tuzilishining bir xilligini ta'min etadi. A. A. Zavarzin filogenetik jihatdan bir-biridan juda uzoqda turuvchi hayvonlar tuzilishlarining o'xshashlik hodisasini *«to'qimalar evolutsiyasining parallel qatori nazariyasi»* deb atadi.

N.G.Xlopin (1897–1962) evolutsiya asosida to'qimalarning tabiiy klassifikatsiyasini ishlab chiqdi. U muayyan to'qimalar o'ziga xos xususiyatlarini doimo saqlash xususiyatiga ega ekanligini ko'rsatadi. Xlopinning divergent evolutsiya nazariyasi bo'yicha to'qimalar o'zining evolutsiya va ontogenezida organning rivojlanishidan ajralmagan holda divergent rivojlanadi, ya'ni belgilarning ajralishi kuzatiladi.

Neyrogistologiyasining rivojlanishiga buyuk olim B.I.Lavrentev (1892–1944) o'zining ilmiy tadqiqotlari bilan katta hissa qo'shdi. Uning rahbarligida nerv sistemasi gistofiziologiyasini o'rganish ancha kuchaytirildi. A.V.Rumyansev, G.V.Yeliseyev, G.K.Xrushchov, G.V.Yasvoin va boshqalar biriktiruvchi to'qima gistofiziologiyasini o'rganishga katta e'tibor berdilar. M.A.Voronsova va uning maktabi sut emizuvchilar kam regeneratsion qobiliyatga ega degan tushunchaning noto'g'ri ekanligini isbotlab berdi.

D.N.Nasonov va uning o'quvchilari sitofiziologiya masalalarini, xususan, sekret hosil bo'lish protsessini tekshirdilar. Ular tomonidan paranekroz nazariyasi ham ishlab chiqildi.

E.M.Shlyaxtin

K.A.Zufarov

O'zbekistonda birinchi gistologiya kafedrasini E.M.Shlyaxtin tashkil etdi va unga boshchilik qildi (1920–1939). Vatanimizda va umuman O'rta Osiyoda gistologiya fanining tug'ilishi universitet qoshida meditsina fakulteti ochilishi bilan bog'liqdir. Hozirgi vaqtga kelib esa Toshkent meditsina institutining gistologiya kafedrasi qoshida yirik gistologik markaz tashkil etildi. O'zbekiston gistologlarining asosiy ilmiy tematikasi ichki a'zolardagi turli jarayonlarning morfologik asoslarini o'rganish, hujayralardagi moddalar transportining va sekret hosil bo'lish protsessining funksional morfologiyasini o'rganishga bag'ishlangan. Toshkent Davlat meditsina instituti olimlari (O'zbekiston Fanlar Akademiyasining akademigi K.A.Zufarov, prof. V.M.Gontmaxer, prof. A.Y.Yo'ldoshev va boshqalar) samarali ilmiy tekshirish ishlari olib borib, 1987- yili yangi kashfiyot yaratdilar. Ular dunyoda birinchi marta go'dak bolalarda ichak orqali so'rilgan oqsil moddalari buyrakda parchalanishini isbotladilar va pediatriya, diyetologiya fanlarining rivoj topishiga salmoqli hissa qo'shdilar.

Hozirgi vaqtda O'zbekistonda gistologiya fani – gistoximiya, radioavtografiya, ultrabinafsha, lyuminessent va elektron mikroskopiya, miqdoriy sitoximiya, immunomorfologiya va boshqa zamonaviy tekshirish usullari bilan qurollangan.

Shuni aytish kerakki, elektron mikroskopiyaning yaratilishi jahon gistologlari tadqiqotlarida jahonshumul burilish yasadi. Elektron mikroskop 1928–1931- yillarda yaratildi. Ultramikrotomning yaratilishi, fiksatsiya, quyish, bo'yash metodlarining yanada rivojlanishi esa elektron mikroskopning biologik tadqiqotlarda keng qo'llanilishiga imkon yaratdi. Uning gistologik tekshirishlarda ishlatilishi bilan hujayraning membranalar sistemasidan tuzilganligi, hujayra ichida ribosomalar kabi nozik strukturalar borligi aniqlandi.

Morfologiyada elektron mikroskopiya, elektron mikroskopik radioavtografiya va sitoximiya kabi zamonaviy, yangi tekshirish usullarining qo'llanilishi gistologiyada yangi yo'nalish — hujayraning funksional morfologiyasini vujudga keltirdi.

IV bob

SITOLOGIYA (HUJAYRA HAQIDA TA'LIMOT)

S*itologiya* — hujayralarning tuzilishi, takomillashishi va funksiyasi haqidagi fan.

Hujayra (lot. *cellula*, yunon. *cytos*) sitoplazma va yadrodan tashkil topgan sistema bo'lib, o'simlik va hayvon organizmining takomillashishi, tuzilishi va yashash jarayonlarining asosi hisoblanadi. Butun hayot davomida modda almashinishida ishtirok etishi, yangi hujayra hosil qilishi va doimo yangilanib turishi hujayralarning o'ziga xos xususiyatidir.

Hayvon va odam organizmida hujayralardan tashqari, simplast va hujayralararo modda bor. S i m p l a s t hujayralarning o'zaro qo'shilishidan hosil bo'lib, sitoplazmada bir necha yadrosi bo'lgan strukturadir. Bunga ko'ndalang-targ'il mushak tolasi, yo'ldosh epiteliysining sinsitotrofoblast qavati va boshqalar misol bo'la oladi.

Hujayralararo modda hujayralar orasida joylashgan bo'lib, suyuqlik holida yoki dirildoq yoki zich konsistensiyaga ega bo'lgan asosiy modda va turli tolalardan tashkil topgan.

Odam va hayvon organizmida hujayralar kattaligi, shakli va tuzilishi jihatidan bir-biridan farq qiladi. Bajaradigan funksiyasiga ko'ra hujayralar har xil shaklga ega (3- rasm). Suyuq muhitda hujayralar ko'pincha o'zgaruvchan bo'lib, p s e v d o p o d i y l a r hosil qiladi. Bularga qon va biriktiruvchi to'qimalarning hujayralari kiradi.

Bir-biriga yaqin yotgan hujayralar esa ma'lum formaga ega. Masalan, plast hosil qiluvchi teri epiteliysi hujayralari yassi, qisqaruvchan mushak hujayralari esa uzun duksimon shaklda bo'ladi.

Impuls o'tkazuvchi nerv hujayralar esa uzun-uzun o'simtalarga ega bo'ladi. Erkaklar jinsiy hujayrasi — spermatozoidda harakat qiladigan xivchinlari bor va hokazo. Odam va ko'pgina sut emizuvchi hayvonlarning hujayralari 5—7 mkm (mikrometr) dan 200 mkm gacha bo'ladi.



3- rasm. Hujayralarning shakli va xillari (sxema):

1 — silindrsimon hujayralar; *2* — kubsimon hujayralar; *3* — yassi hujayralar; *4* — yumaloq hujayralar; *5* — duksimon hujayralar; *6* — tarmoqli hujayra; *7* — qadahsimon hujayra; *8* — prizmatik hujayra; *9* — qanotli hujayra; *10* — xivchinli hujayra; *11* — ko'p yadroli hujayra; *12* — yadrosiz hujayralar (eritrotsitlar) (V.G. Yeliseyevdan).

Ko'rinishi va kattaligi bilan hujayralar bir-biridan farq qilsada, ular ko'pincha hujayra tuzilishining asosiy belgilarini saqlab qoladi (4- rasm). Odam va hayvon hujayralarining umumiy tuzilishi bir hujayrali avlodlarni eslatsa ham, ammo ko'p hujayralilar murakkab funksiyalarni bajarishi bilan bog'liq bo'lgan o'z tuzilmalari bilan ajralib turadi. Har bir hujayra sitoplazma qobig'i (sitolemma, hujayra qobig'i), sitoplazma va yadrodan tashkil topgan. Sitoplazma: organellalar, kiritmalar va gialoplazmadan: yadro: yadrocha, xromatin, yadro shirasi va yadro qobig'idan iborat.

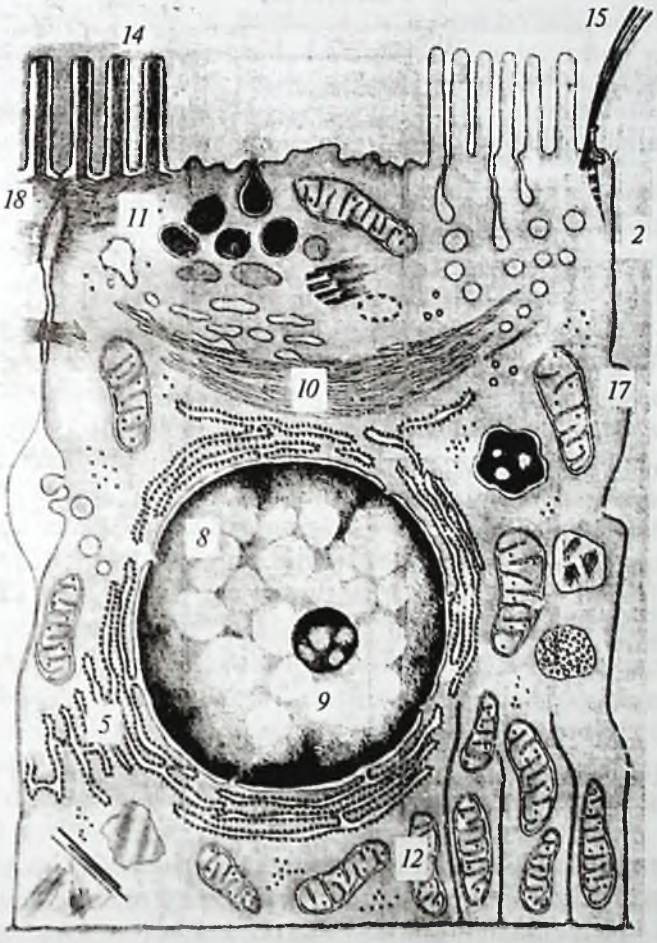

4- rasm. Hujayralarning ultramikroskopik tuzilishi (sxema):

1 – hujayra qobig'i (sitolemma); *2* – pinotsitoz pufakchalar; *3* – sentrosoma (hujayra markazi); *4* – gialoplazma; *5* – endoplazmatik to'r; *6* – yadro; *7* – perinuklear bo'shliqning endoplazmatik to'r bilan aloqasi; *8* – yadro teshiklari; *9* – yadrocha; *10* – plastinkasimon kompleks (Golji kompleksi); *11* – sekretor vakuolalar; *12* – mitoxondriyalar; *13* – lizosomalar; *14* – mikrovorsinkalar; *15* – kiprikchalar; *16* – desmosomalar; *17* – interdigitatsiya; *18* – biriktiruvchi plastinka; *19* – bazal plazmatik membrana burmalari.

Yorug'lik va elektron mikroskop orqali olingan ma'lumotlarga asoslanib, hujayralarning quyidagi qismlari farq qilinadi:

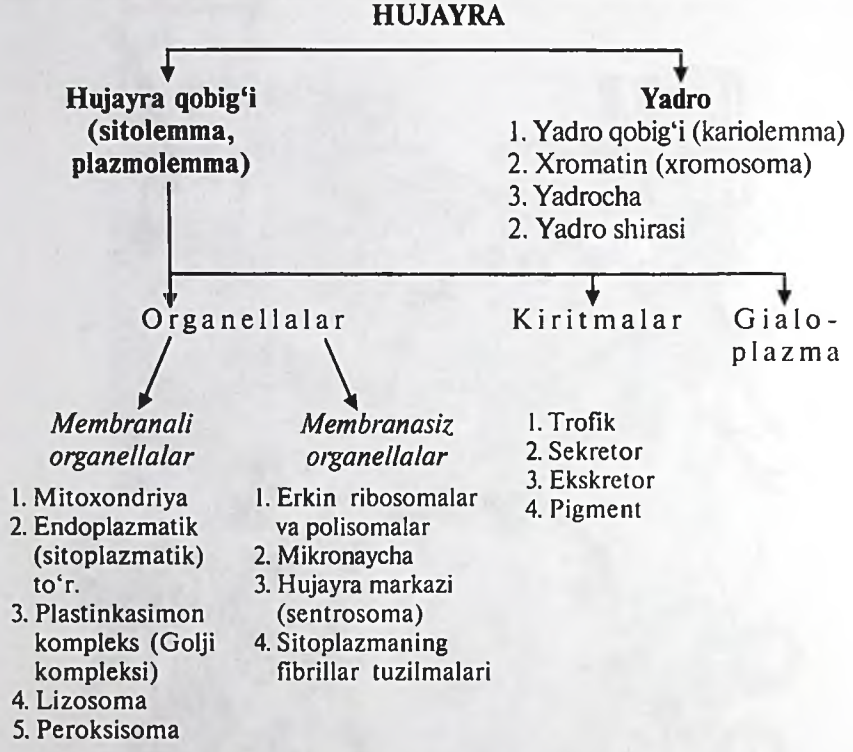

HUJAYRANING KIMYOVIY XARAKTERISTIKASI VA FIZIK-KIMYOVIY XOSSALARI

Kimyoviy analiz orqali hujayra tarkibida atmosfera va yer qobig'ida keng tarqalgan moddalar borligi aniqlangan. Odam tanasining 96 foizi 4 elementdan: uglerod, vodorod, kislorod va azotdan tashkil topgandir. Kalsiy, fosfor, kaliy va oltingugurt esa odam tanasining 3 foizini tashkil qiladi.

Oz miqdorda natriy, xlor, yod, temir, magniy bo'ladi. Mis, marganes, kobalt, rux va boshqa mikroelementlar esa ulardan ham kam bo'ladi.

Hujayraning hayotiy xususiyatlari tarkibidagi oqsilga bog'liq. Modda almashinuvi, hujayra moddalarining yangitdan hosil bo'lib turishi — hujayradagi hayotiy jarayonning asosini tashkil qiladi. Bu: assimilyatsiya yoki oraliq muhitdagi moddalarning sitoplazmaga aylanishi (tabiiy sintez), dissimilyatsiya — sitoplazmadagi moddalarning hujayra ehtiyoji uchun energiya hosil qilib parchalanishi; o'sish — hujayraning ma'lum qismlarining kattalashuvi va yangitdan

paydo bo'lishi natijasida sitoplazma massasining oshishi: differensirovka — yangi funksional xususiyatlarning hosil bo'lishi bilan hujayra tuzilishining murakkablashishi, harakatlanish hujayraning muhitda siljishi; irsiyat — biologik belgilarning saqlanishi va nasldan naslga o'tishi kabi murakkab jarayonlardan iborat.

Hujayra quyidagi ximiyaviy komponentlardan tuzilgan.

Oqsil. Oqsil tarkibida uglerod, vodorod, kislorod, azot va oz miqdorda oltingugurt va fosfor bo'ladi. Oqsillar aminokislotalardan tashkil topgan. Aminokislotalarda kislotali (karboksil) gruppa — COOH va ishqoriy (amin) gruppa — NH_2 mavjud. Kislota va ishqoriy gruppalarning bo'lishi aminokislotalarga amfotermik xususiyat beradi. Aminokislotalar polipeptid bog'lar orqali birlashib uzun polipeptid zanjirlarni hosil qiladi. Aminokislotalarning birlashish tartibi har bir hayvon oqsil molekulalarining maxsusligini belgilaydi.

Aminokislotalarning o'zaro polipeptid zanjirlar hosil qilib birlashishi hamda ularning yon zanjirlarining o'zaro reaksiyaga kirisha olishi oqsil molekulalarining murakkab tuzilishini belgilaydi. Hozirgi vaqtda oqsil molekulasining birlamchi, ikkilamchi, uchlamchi va ko'pincha to'rtlamchi strukturasi farqlanadi. Birlamchi struktura aminokislotalarning oqsil zanjirida ketma-ketligi bilan belgilanadi. Oqsilning ikkilamchi strukturasi alfa-spiral va beta-struktura ko'rinishida bo'lishi mumkin. Birinchisi — globulyar oqsillar uchun, ikkinchisi molekulalari bir-biriga parallel yotuvchi fibrillyar oqsillar uchun xarakterlidir. Oqsilning uchlamchi strukturasi spiral shakldagi polipeptid zanjirning dumaloq bo'lib o'ralishidan hosil bo'ladi. Bu struktura vodorod, gidrofob va ion bog'lar bilan ushlanib turadi. Oqsilning to'rtlamchi strukturasi - uchlamchi strukturalarining yig'indisidan iborat. Bir necha noaktiv uchlamchi strukturalar birlashib bitta funksional aktiv to'rtlamchi struktura hosil qiladi.

Oqsillar faqat aminokislotalardan tashkil topgan bo'lsa, *oddiy oqsillar* yoki *proteinlar* deyiladi. Oddiy oqsillarga hayvon hujayrasi yadrolarida uchraydigan protein va gistonlar, hujayra sitoplazmasi va qon plazmasidagi albumin va globulinlar, mushak tolasidagi miozin va boshqalar misol bo'la oladi.

Murakkab oqsil yoki proteidlar oqsil va oqsil bo'lmagan modda — prostetik gruppadan tashkil topgan. Prostetik gruppa turiga qarab quyidagi murakkab oqsillar farq qilinadi.

Glukoproteidlar — karbonsuv birikmasini ushlovchi murakkab oqsillar. Bularga ovqat hazm qilish yo'lidagi shilliq bezlar sekretida uchraydigan mutsin va boshqalar kiradi.

Lipoproteidlar — yog'simon moddalar, lipoidlar bilan birikkan oqsillar. Bu gruppaga kiruvchi fosfolipidlar hayvon hujayralari membranasining asosini tashkil qiladi.

Nukleoproteidlar — prostetik gruppasi nuklein kislotalardan tashkil topgan. Nukleoproteidlar sitoplazmaning doimiy komponenti hisoblanadi. Sitoplazmaning oqsil sintez qilish funksiyasi nukleoproteidlarga bog'liq. Ikki turdagi nuklein kislotalar mavjud: ribonuklein (RNK) va dezoksiribonuklein (DNK). RNK asosan yadrochada, hujayra sitoplazmasida, ayniqsa, ribosomalarda, DNK esa asosan yadro ichidagi xromatinda (xromosomalarda) uchraydi. DNK hayvon hujayrasi organellalaridan mitoxondriyada ham topilgan.

Xromoproteidlar — murakkab oqsil bo'lib, prostetik gruppasi bo'yovchi moddalardan tashkil topgan. Misol qilib, tarkibida temir ushlovchi gemin gruppasi bo'lgan nafas pigmenti gemoglobinni, teriga rang beruvchi melanin va boshqalarni olish mumkin.

Fermentlar — oqsil tabiatiga ega bo'lib, hujayradagi ximiyaviy protsesslarni tezlashtiradi. Fermentlar faqat ma'lum reaksiyalarni katalizatsiya qiladi. Quyidagi ferment gruppalarni ajratish mumkin:

— *gidrolazalar* — molekulalararo bog'larni suvni biriktirish yo'li bilan parchalaydi. Gidrolazalarga peptidaza, fosfotaza, esteraza va boshqalar kiradi;

— *transferazalar* — atomlarni yoki atom to'plamlarini va radikallarni bir molekuladan ikkinchisiga o'tkazuvchi katalizatorlar;

— *oksidoreduktazalar* — oksidlanish va qaytarilish reaksiyalarini tezlashtiruvchi fermentlar. Bularga degidrogenazalar, flavin fermentlar, elektron o'tkazuvchi zanjirdagi fermentlar va boshqalar kiradi;

— *izomerazalar* — har xil izomer o'zgarishlarda ishtirok etuvchi fermentlar;

— *sintetazalar* — ATF va boshqa makroergik bog'larning parchalanishi natijasida hosil bo'lgan energiya yordamida kechadigan sintetik reaksiyalarni katalizatsiya qiladi;

— *liazalar* — nogidrolitik yo'l bilan substratdan u yoki bu gruppani ajratuvchi fermentlar.

Yog'lar — neytral yog'lar va yog'simon modda — lipoidlardan tashkil topgan. Neytral yog'lar hujayra sitoplazmasida tomchilar shaklida bo'lib, oziq modda rolini o'ynaydi. Lipoidlarga fosfatidlar gruppasiga kiruvchi — letsitin, kefalin va boshqalar misol bo'la oladi. Keng tarqalgan lipoidlar steroidlardir. Xolesterin, vitamin D va E, jinsiy gormonlar, buyrak usti bezi gormonlari va boshqalar biologik aktiv birikmalar sanaladi.

Karbonsuvlar (uglevodlar). Hujayrada bu birikmalar asosan energiya manbayi sifatida ishlatiladi. Oddiy va murakkab karbonsuvlar farqlanadi. Oddiy karbonsuvlar monosaxaridlar – riboza, dezoksiriboza. Glukoza asosiy energiya manbayi bo'lib, uning oksidlanishi natijasida hosil bo'lgan energiya hujayradagi sintetik jarayonlarda ishlatiladi. Murakkab karbonsuvlar – polisaxaridlar bir necha monosaxaridlardan hosil bo'ladi. Keng tarqalgan murakkab karbonsuv glikogen deb ataladi. Glikogen sitoplazmada zaxira energetik modda hisoblanadi.

Murakkab karbonsuvlar gruppasiga kiruvchi glikozaminoglikanlar biriktiruvchi to'qimaning hujayra oraliq moddasini, organizmdagi bezlar sekretining asosiy qismini tashkil qiladi. Glikozaminoglikanlarga geparin, gialuron kislota va xondriotin sulfat kislota kiradi.

Suv va noorganik tuzlar. Hujayraning hayot kechirishi uchun suv va unda erigan tuzlar va boshqalarning bo'lishi shart. Suv va tuzlar sitoplazmaning fizik-ximiyaviy xususiyatlarini, ya'ni osmotik bosimni va ionli muhitning muqarrarligi va boshqalarni belgilaydi. Suv molekulasi dipol tuzilishga ega bo'lib, boshqa molekulalar bilan tezda birikmalar hosil qiladi. Bu birikmalar hosil qilgan muhitda esa, sitoplazma va yadroda bo'ladigan hamma murakkab ximiyaviy reaksiyalar kechadi.

Hujayrada suvning miqdori kishi ulg'ayishi bilan kamayadi. Bu esa modda almashinuvining o'zgarishiga sabab bo'ladi. Yadro va sitoplazmada bo'lgan moddalarning ko'p qismi suvda eriydi. Suv oksidlanish va gidroliz kabi muhim jarayonlarda ishtirok etadi.

Hujayraning fizik-ximiyaviy xossalari. Hujayra kolloid sistema bo'lib, suv va unda muallaq suzib yuruvchi 1 dan 150 nm kattalikdagi moddalardan (dispers faza) tashkil topgan.

Kolloid moddalar doimiy harakat qilib turadi. Ular bir xildagi elektrik zarad tutganligi uchun cho'kmaga tushmaydi. Ammo fiksatorlar ta'sirida ular o'zaro yopishib cho'kma hosil qiladi. Bu jarayon koagulyatsiya deyilib, ko'pincha orqaga qaytmaydi.

Gidrofil kolloidlarda kolloid modda atrofida suv qavat 'bo'lib, uni erituvchi moddaning solvat qobig'i deb nomlanadi (tayoqchasimon jismlar uch qismlari atrofida solvat qobiq yo'q). Elektrik zaryad yo'qolganda mayda kolloid (zol) qismlar o'zaro birlashib to'rsimon tuzilmani hosil qiladi. Zol holatidan gel holatiga o'tishni jelatina moddasining qotishi misolida ko'rishimiz mumkin. Tirik hujayrada kolloid sistema doimo zoldan gelga va geldan zolga o'tib turadi. Sun'iy yo'l bilan bu holatni hujayraga turli xilda ta'sir qilish davomida

(mexanik, ximik) kuzatish mumkin. Agar amyoba orqali elektr toki o'tkazilganda uning sitoplazmasi yopishqoqlashsa, Broun, harakati keskin sekinlashadi. Elektr toki o'tkazish to'xtatilganda esa sitoplazma yana o'z holiga qaytadi. Shunday qilib, hujayra murakkab ximiyaviy tuzilishga, fizik-ximiyaviy xususiyatlarga ega. Hujayra tarkibidagi moddalar doimiy harakatda bo'lib, bu harakat uning modda almashinuvi bilan belgilanadi.

SITOPLAZMA

Hujayra tashqi muhitdan sitoplazmatik parda (hujayra qobig'i) bilan ajralib turadi. Yadrodan tashqari hujayra ichidagi tuzilmalarning hammasi *sitoplazma* deb nomlanadi. Eukariotik hujayralar sitoplazmasining tuzilishi va tarkibi turlicha bo'lib, gialoplazma, hujayra organellalari va kiritmalardan tuzilgan.

Sitoplazmaning gialoplazma, organellalar va kiritmalar kabi tarkibiy qismlarga bo'linishi shartli bo'lib, ularning hammasi bir-biri bilan bog'liq kelishib ishlaydigan tuzilmalar yig'indisidir.

BIOLOGIK MEMBRANALAR VA HUJAYRA QOBIG'I

BIOLOGIK MEMBRANALAR

Bu membranalar murakkab va o'ta spetsifik tuzilmalar bo'lib, hujayraning hayotiy jarayonini belgilab turadi. Membranalar hujayraga moddalarning kirishi va chiqishini, membranalar bilan bog'liq bo'lgan bioximik jarayonlarni va membranalarda joylashgan fermentlar orqali hujayrada moddalar almashinuvi (metabolizm)ni boshqarib turadi. Membranalar chegaralash funksiyasini bajaradi. Turli modda molekulalari (masalan, oqsillar) spetsifik xususiyatlarga faqatgina ma'lum tartibda joylashishi va o'zaro munosabati natijasida ega bo'ladi. Moddalarning bunday munosabati biologik membranalarda kuzatiladi.

Ma'lumki, hozirgi vaqtda hujayraviy tuzilishning ikki turi ajratiladi: **prokariot va eukariotlar**. Prokariot hujayralar yadro qobig'i bo'lmagan va DNK sitoplazmada erkin yotuvchi hujayralardir. Prokariot hujayralarga ba'zi bakteriyalar va suv o'tlari kiradi. Asosiy ko'pchilik tirik organizm hujayralari eukariot hujayralar bo'lib, ularda yadro shakllangandir, bu hujayralarda murakkab tuzilgan yadro qobigi xromosomalarni sitoplazmadan ajratib turadi. Eukariot hujayralar membrana tuzilmalariga boy bo'lib, bu membranalar turli funksiya-

larni bajaradi. Hujayraning tashqi qavatini hosil qiluvchi plazmatik membrana hujayrani tashqi muhit bilan aloqasini belgilaydi. Hujayra ichidagi membranalar (sitomembranalar) ATF sintezlovchi mitoxondriyani, ma'lum moddalarni parchalovchi lizosomalarni, oqsil, yog', karbonsuv va hujayra uchun kerakli ximiyaviy moddalarni sintezlovchi endoplazmatik to'rni, plastinkasimon kompleksni, yadro qobig'ini va boshqa tuzilmalarni hosil qiladi.

Biologik membranalar hujayra qobig'i, hujayraning membranali organellalarini va yadro qobig'ini hosil qilib, qalinligi 6–10 nm bo'lgan lipoproteid tuzilmadir. Biologik membranalarning taxminan 40 foiz lipiddan, 60 foiz oqsillardan tashkil topgan. Lipidlar turlicha bo'lib, ularning ichida fosfolipidlar (glitserofosfatlar), sfagomiyelin alohida o'rin tutadi.

Lipid molekulalari ikki qavat — bir-biriga parallel joylashib, ularning gidrofil (polyar) qismlari tashqariga, gidrofob (nopolyar) qismlari esa bir-biriga qarab yotadi.

Biologik membranalarda oqsillar lipid molekulalari orasida joylashgan. Obrazli qilib aytganda «oqsil molekulalari lipid ko'llarida suzib yuradi» (5- rasm).

Biologik membranalar oqsil, lipiddan tashqari, uglevod, noorganik ionlar va suv tutadi. Membrana tarkibiga kiruvchi oqsillar struktur retseptor va globulyar oqsillardir. Globulyar oqsillar fermentlarni hosil qilib, moddalarning membrana orqali transportida muhim ahamiyatga ega.

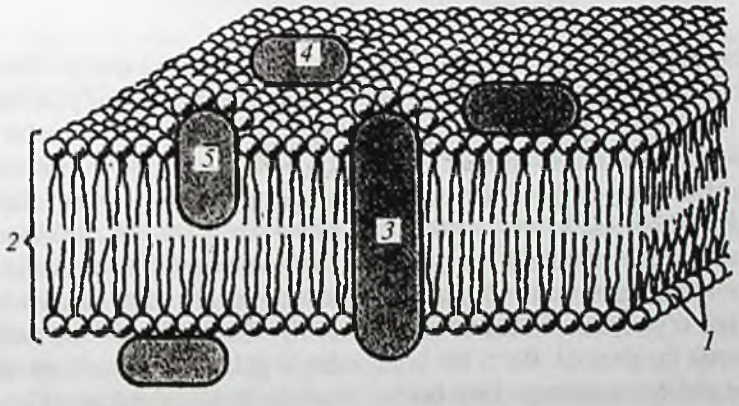

5- rasm. Hujayra membranasining mozaik modeli:

1 – lipid molekulalari; *2* – bilipid qavat; *3* – integral oqsillar; *4* – periferik oqsillar; *5* – yarimintegral oqsillar.

Biologik membranalarning metabolik funksiyasi ularda joylashgan fermentlar bilan bog'liq. Biologik membranalar o'ziga xos barerlardir, chunki ular hujayrani tashqi muhitdan, hujayra organellalarini sitoplazmatik matriksdan ajratib turadi. Ular ma'lum qattiqlikka ega bo'lsa ham, shu bilan birga elastikdir.

Biologik membranalar orqali hujayra organellalarining metabolizm bilan bog'liq bo'lgan moddalari o'tadi. Agar bu moddalar konsentratsiyasi past bo'lgan tomonga yo'nalsa va bu transport energiyaning ishtirokisiz bo'lsa, bunday transport passiv transport (diffuziya) deyiladi. Moddalarning bunday transporti shu moddaning ximiyaviy gradiyentiga bog'liq.

Diffuziya yo'li bilan transport maxsus o'tkazuvchan moddalar bilan ham bog'liq bo'lishi mumkin. Bu moddalar oqsil tabiatiga ega bo'lib, membrana orqali o'tuvchi moddaga (substratga) nisbatan spetsifikdir. Bu moddalar substrat bilan komplekslar hosil qilib, moddalarni tezroq, membrana orqali o'tishini ta'minlaydi.

Aktiv transport oqsil tabiatiga ega bo'lgan yetkazuvchi moddalar bilan bog'liq bo'lib, unda albatta energiya sarf bo'ladi. Aktiv transportda molekula konsentratsiya gradiyentiga qarshi harakat qiladi. Aktiv transport membranalar bilan o'ralgan turli strukturalarda malum moddalarning yetarli miqdorda to'planishini ta'minlaydi. Aktiv transport hujayra membranalarida hosil bo'luvchi elektrik potensiallar asosida yotadi.

HUJAYRA QOBIG'I
(plazmolemma, sitolemma)

Hujayrani tashqi tarafdan o'rab turuvchi sitoplazma qobig'i biologik membrananing o'zidan iborat bo'lishi mumkin. Lekin, ko'pincha, hujayra murakkab tuzilgan 3 zonadan: tashqi, o'rta va ichki zonalardan tashkil topgan hujayra (sitoplazma) qobig'i bilan o'ralgan (6- rasm).

Sitoplazma qobig'ining tashqi zonasi glikokaliks deb nomlanib oqsil va karbonsuvlardan hosil bo'lgan. U elektron mikroskop ostida uzluksiz struktura holida ko'rinadi. Glikokaliks tashqi qavat bo'lgani uchun hujayraning tashqi muhit bilan aloqasida muhim rol o'ynaydi. Glikokaliks zonasining ximiyaviy tarkibi turli hujayralarda farqlanadi. Ba'zi bir hujayralarda glikokaliks moddalarni parchalovchi fermentlarga boy bo'lsa, boshqa hujayralardagi glikokaliksni hosil qiluvchi glikoprotendlar immunologik xususiyatga ega. Bu esa shu zonaning immunologik jarayonlarda muhim o'rin tutishini belgilaydi. Ichak epitelial hujayrasining (enterotsit) mikrovorsinkalari

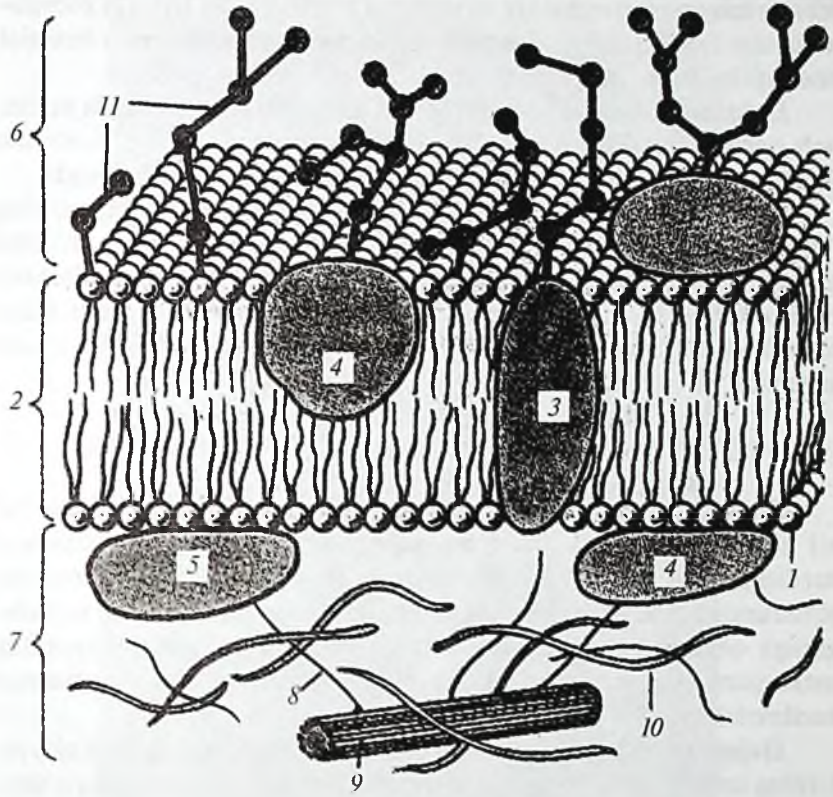

6- rasm. Hujayra qobig'ining nozik tuzilishi (sxema):

1 – lipid molekulasi; *2* – lipid qavat; *3* – integral oqsillar; *4* – periferik oqsillar; *5* – yarimintegral oqsillar; *6* – glikokaliks; *7* – membrana ostidagi qavat; *8* – aktin mikrofilamentlari; *9* – mikronaychalar; *10* – oraliq filamentlari; *11* – glikoproteid va glikolipidlarni uglevod molekulalari.

ustidagi glikokaliks moddalar parchalanishida, so'rilishida muhim rol o'ynaydi. U hujayra mikrovorsinkalarini apikal qismining mustahkamligini belgilab, ximiyaviy moddalar va ba'zi bir mikroblar ta'siridan enterotsit hujayralarini saqlaydi.

O'rta zonasi hujayra qobig'ining eng muhim va murakkab tuzilgan qismidir. U elementar biologik membrana tuzilishiga ega bo'lib, lipoproteiddan tashkil topgan.

Ichki zona (kortikal qavat) lipoproteid membranaga tegib yotuvchi sitoplazmaning yupqa qismidan iborat. Bu yerda organellalar bo'lmay, sitoplazmadan mikrofilamentlar kelib tugaydi. Mikrofilamentlar qisqaruvchi oqsillar ushlagani uchun ichki zona hujayra

membranasining harakatida muhim rol o'ynaydi. Bu harakat psevdopodiyalar hosil qilish va fagotsitoz, pinotsitoz protsesslarida botiqlar hosil qilish bilan belgilanadi.

Elektron mikroskop ostida membrana 6—10 nm qalinlikda bo'lib, uch qavatdan tashkil topgan. Har bir qavatning qalinligi taxminan 2,5 nm. Ikki chetki qavati to'qroq, o'rta qavati oqish ko'rinadi.

Sitoplazmatik qobiqning bunday tuzilishi hayvon hujayrasining evolutsiyasi davrida paydo bo'lgan. Hujayra qobig'i modda almashinuvida ishtirok etish bilan barobar hujayra harakatini, ularning o'zaro bir-birini tanib olish, informatsiya almashish, bir-biri bilan birlashish, spetsifik ta'sirlarni qabul qilish kabi faoliyatlar majmuasini surunkali bajarib turadi.

HUJAYRA YUZASINING MAXSUS TUZILMALARI

Elektron mikroskopik o'rganishlar plazmatik membranani har xil hujayralarda emas, balki bir hujayraning o'zida ham murakkab tuzilishga ega ekanini ko'rsatib berdi. Hujayra qobig'ining maxsus strukturalari turli xil bo'lgani uchun hujayraning qaysi qismida joylashganiga qarab ular uchta asosiy turga bo'linadi. Bular hujayraning ustki yuzasida, yon yuzasida va bazal qismida joylashgan maxsus tuzilmalardir.

Hujayra ustki yuzasining maxsus tuzilmalari. Ko'pgina hujayralarning ustki yuzasida — apikal plazmatik membrananing mayda o'simtalari bo'lgan mikrovorsinkalar ko'rinadi. Ko'pincha mikrovorsinkalar betartib joylashadi. Ingichka ichak jiyakli hujayrasining apikal qismidagi mikrovorsinkalar tartibli joylashgan.

Oddiy mikroskopda mikrovorsinkalar jiyaklar holida ko'rinadi, har bir hujayrada mikrovorsinkalar taxminan 3000 ta bo'lib, hujayraning apikal qismi maydonini o'ta kattalashtiradi.

Mikrovorsinkalar murakkab tuzilma hisoblanib, unda yuqorida aytib o'tilgan uch zonani (glikokaliks, plazmatik membrana va ichki zonani) farq qilish mumkin (7- rasm).

Mikrovorsinkaning glikokaliks zonasi nozik ipsimon va donador elementlardan tashkil topgan bo'lib, u glikoproteid va glikolipidlardan iborat. Glikokaliks enterotsit mahsuloti bo'lib, u sitoplazma qobig'ining tarkibiy qismidir. Plazmatik membrana tarkibida juda ko'p gidrolitik va transport ferment sistemalar joylashgan. Bu fermentlar glikokaliks fermentlari bilan bir qatorda moddalarning hujayra ichiga o'tishida katta rol o'ynaydi.



7- rasm. Jiyakli silindrsimon hujayralar apikal qismidagi mikrovorsinkalarning:

A — ko'ndalang (×60 000) va *B* — bo'ylama (×70 000) kesmasi (elektron mikrofotogrammalar); *1* — plazmatik membrana; *2* — fibrillalar; *3* — sitoplazma; *4* — terminal to'r; *5* — glikokaliks.

Ichki zona (matriks yoki membrana osti qavati) donachalar, markazda joylashgan 20–40 parellel mikrofibrillalardan va amorf qismdan tashkil topgan. Mikrofibrillalarning bir uchi mikrovorsinkalar uchidagi zich donachada tugab, ikkinchi uchi terminal to'rni hosil qiladi. Tadqiqotchilar fikricha, matriks va mikrofibrillalar ba'zi bir moddalarning so'rilishida muhim o'rin tutadi.

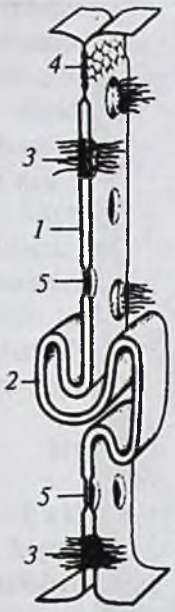

8- rasm. Hujayralarning birikish turlari:
1 — oddiy birikish;
2 — interdigitatsiya;
3 —desmosoma;
4 — zich birikish;
5 — tirqishli birikish.

Nafas olish (burun bo'shlig'i, traxeya, bronx) va boshqa ba'zi bir a'zolar hujayralarining apikal qismida kiprikchalar joylashgan bo'lib, ular harakat qilish qobiliyatiga ega (hujayra markazi maqolasiga qarang).

Qo'shni hujayralar yon yuzasidagi maxsus tuzilmalar. Har xil hujayralar yon qismlarida moddalarni diffuziya qilishga to'sqinlik beruvchi maxsus tuzilmalar joylashadi (8- rasm). Bu tuzilmalar bir necha turga farqlanadi:

1. *Oddiy birikish.* Hujayra plazmatik membranalari bir-biriga parallel yotib, ular orasida taxminan 20 nm kenglikdagi hujayra oraliq moddasi joylashadi. Ana shu modda ikki plazmatik membrananing bog'lanishini ta'minlaydi.

2. Zich birikish yoki membranalarning zich jipslashgan zonasi. Bu birlashish epiteliy to'qimasiga xos bo'lib, u hujayrani har tarafdan o'rab turadi. Bu birlashish sohasida umuman hujayra oraliq moddasi bo'lmay, qo'shni membranalarning oqsil molekulalari o'zaro qo'shilib ketadi. Elektron mikrofotografiyalarda bu sohada besh qavatli membranani ko'ramiz (har bir plazmatik membrana elektron mikroskop ostida 3 qavat bo'lib ko'rinsa, bu sohada 2 plazmatik membrananing to'q qavatlari birlashib, 5 qavatli bo'lib ko'rinadi). Bu birlashish ichak epiteliy hujayralari sohasida turli moddalarning ichak bo'shlig'idan ichki muhitga o'tishiga to'sqinlik qiladi. Natijada, zaharli moddalar ichak bo'shlig'idan ichki muhitga o'ta olmaydi. Moddalar faqat epiteliy hujayralariga so'rilish hisobiga ichki muhitga o'tishi mumkin.

Oddiy birikish va zich birlashish hujayralarni hamma tarafdan o'rab turadi va natijada o'ziga xos belbog'ni hosil qiladi.

3. Epiteliy hujayralarida desmosomalar orqali birlashish ham farqlanadi. Elektron mikroskopda ko'rilganda desmosoma sohasida qo'shni hujayralar sitoplazmalarining bir-biriga tomon yo'nalgan bo'rtmalari ko'zga tashlanadi. Bu bo'rtmalar plazmolemma bilan qoplangan bo'lib, elektron zich hujayralararo joylashgan sementlovchi modda

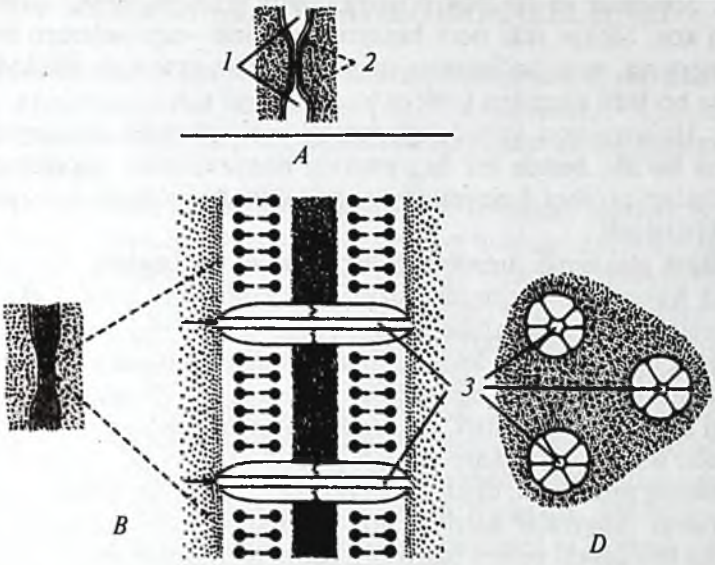

9-rasm.

A — tirqishli birikishning elektron mikroskopik tuzilishi (sxema); *B*, *D* — tirqishli birikishning o'ta kattalashtirilgandagi ko'rinishi (hujayralararo bo'shliq lantan gidroksid bilan to'ldirilgan): *B* — yon ko'rinishi, *D* — ust tomondan ko'rinishi: *1* — hujayralararo bo'shliq; *2* — tirqishli birikish; *3* — silindr shaklidagi tuzilmalar — konnek-sonlarning markazidagi naysimon tuzilmalar teshigi (A.Xem, D.Kormakdan, 1982).

yordamida o'zaro birlashadi. Plazmolemmaning ichki tarafida elektron zich disk shaklidagi tuzilmalar joylashib, ularni *birlashtiruvchi plastinka* deyiladi. Sitoplazma ichidagi tonofibrillalar shu plastinkaga yopishadi.

4. *Tirqishli tutashish* — bu tutashishda ikki qo'shni hujayralar plazmatik membranalari orasida 2–3 nm kenglikda oraliq (tirqish) qoladi. Bo'yovchi moddalar bir hujayra sitoplazmasiga kiritilganda shu soha orqali qo'shni hujayraga o'tadi. Demak, tirqishli tutashish sohasida nozik kanalchalar bo'ladi. Tadqiqotchilar fikricha, ikki qo'shni hujayra plazmatik membranalarining oqsillari silindr shaklida tuzilmalar (konneksonlar) hosil qilib, shu tuzilma ichida naysimon tuzilmalar (kanalchalar) joylashgan (9- rasm). Bu naysimon tuzilmalar orqali ionlar bir hujayradan ikkinchi hujayraga o'tadi. Shunday qilib, tirqishli tutashish hujayralararo ionlar va turli molekulalar almashinuvida muhim o'rin tutadi. Undan tashqari, bu tutashish orqali bir hujayradan ikkinchi hujayraga impuls tarqalishi mumkin (masalan, yurak mushak hujayralarida).

5. *Sinapslar va sinaptik birikish.* Bu bog'lanish nerv hujayralari uchun xos. Sinaps ikki nerv hujayrasi orasida—neyronlararo sinaps yoki nerv va nerv bo'lmagan tuzilmalar (retseptor va effektorlar) orasida bo'lishi mumkin («Nerv to'qimasi»ga q.).

6. Hujayra yon yuzasidagi *interdigitatsiyalar* tez o'zgaruvchan tuzilma bo'lib, bunda bir hujayraning barmoqsimon sitoplazmatik o'siqchalari qo'shni hujayraning xuddi shunday o'siqchalari orasiga kirib birlashadi.

Bazal plazmatik membrananing maxsus tuzilmalari. Ko'pchilik epiteliy hujayralarning bazal plazmatik membranasi tekis. Lekin suv va ionlarning transportida ishtirok etuvchi hujayralarning bazal plazmatik membranalari tekis bo'lmay, ko'pgina burmalar hosil qiladi. Burmalarning kattaligi bir-biridan farq qiladi. Masalan, ko'zning oldingi kamerasi hujayralari, miyaning xorioidal chigali hujayralaridagi burmalar son jihatidan kam va yuza joylashgan bo'ladi. Lekin buyrak nefronining proksimal, distal qismlaridagi, bezlarning so'lak chiqaruv naylaridagi hujayralar natriy ionini konsentratsiyasi yuqori bo'lgan muhitga haydagani uchun bazal plazmatik membrana burmasi kuchli rivojlangan. Bazal plazmatik membrana burmasi orasida yirik mitoxondriyalar bor. Bioximiyaviy va sitoximiyaviy tadqiqotlar natijasida ionlarning aktiv transportida (harakatida) ishtirok etuvchi natriy va kaliy bilan aktivlanuvchi adenozintrifosfatazaning (Na+ K+ATF-aza) bazal plazmatik membranada joylashishi aniqlandi.

Ferment sistemasining mitoxondriyalar bilan yaqin joylashishiga qarab, bu ikki sistemani morfologik jihatdan *plazmolemmomitoxondrial nasos* deb atasa ham bo'ladi.

Bazal plazmatik membranada *«gemidesmosomalar»* (yarim desmosomalar) ham uchraydi. Ular yordamida epiteliy hujayralari bazal membrana (plastinka) bilan birlashadi. Yarim desmosomalar desmosomalarning yarmini eslatib bir hujayra sitoplazmasining bo'rtmasidan va shu bo'rtma sohasida joylashgan disksimon tuzilmadan iborat.

HUJAYRA ORGANELLALARI

Hujayra organellalari – hujayraning doimiy tarkibiy qismi bo'lib, ma'lum tuzilishga ega va maxsus vazifalarni bajaradi. Hujayraning organellalariga mitoxondriya, endoplazmatik to'r, ribosoma va polisoma, Golji kompleksi, lizosoma, mikronaycha, sentrosoma, peroksisoma va fibrillyar tuzilmalar kiradi. Hujayra organellalarini tuzilishiga qarab membranali va membranasi bo'lmagan hujayra organellalariga bo'lish mumkin.

MEMBRANALI HUJAYRA ORGANELLALARI

Membranali hujayra organellalariga *mitoxondriya, endoplazmatik to'r, plastinkasimon kompleks (Golji kompleksi), lizosoma* va *peroksisomalar* kirib, ularning tuzilishida elementar biologik membrana ishtirok etadi.

Membranalar asosan lipid, oqsil, suvdan tashkil topgan. Hujayra ichki tuzilmalarining membranalari oqsil va lipid tarkibining o'zgarishi bilangina farqlanmasdan ularning tarkibiga kiruvchi molekulalarning joylashishi va ultrastruktur tuzilishi bilan ham farqlanadi. Membrananing bunday o'ziga xos tuzilishi ularning funksional ixtisoslanishiga bog'liq. Turli xil vazifani bajaruvchi membranalar fermentlar va ularning aktivlik darajasiga qarab farqlanadi. Fermentlarning aktivligi esa hujayraning boshqa komponentlari, ayniqsa suv va lipidlar bilan munosabatiga bog'liq. Bu holatda membranalar fermentlarning aniq joylashishi uchun struktur karkas rolini o'ynaydi. Shunday qilib, hujayra sitoplazmasining membranalari funksional va struktur tarafdan aniq ixtisoslashtirilgan va bu holat membrananing ximiyaviy tuzilishi va molekulalarning joylashishiga bog'liq.

Membranasi bo'lmagan hujayra organellalari. Bu organellalarga turli xil tuzilishga ega bo'lgan va spetsifik vazifani bajaruvchi organellalar: *ribosoma* va *polisoma, mikronaycha, sentrosoma* va *kiprikcha, xivchin* va *fibrillyar tuzilmalar* kiradi.

Ribosomalar alohida tuzilmalar hisoblanib, ular ko'pincha endoplazmatik to'r bilan kompleks hosil qiladi.

Mikronaycha va sentrosomalar oqsil tabiatli subbirliklardan tashkil topgan. Oqsil globulalari marjonlar singari o'zaro bog'lanib ipsimon tuzilmalar hosil qiladi. Hujayrada sentrosoma singari mikronaychalardan tashkil topgan kiprikchalar, xivchinlar ham bo'lib, ular yuqorida qayd qilingan organellalardan farqli ravishda ustki tarafdan membranali struktura bilan qoplangan. Hujayraning fibrillyar tuzilmalari hujayrada turli funksiyalarni bajaradi. Fibrillyar tuzilmalar hujayra sitoplazmasiga ma'lum tartibda joylashishi yoki hujayraning mikrovorsinka, tonofibrilla, neyrofibrillalar, miofibrillalarni hosil qilishi mumkin.

Mitoxondriyalar. Mitoxondriyalar har bir hayvon hujayralarida uchraydigan organellalardir. Mitoxondriya nomi (yunon. *mitos* – ip, *chondros* – dona) birinchi marta 1898-yilda Benda tomonidan berilgan bo'lsada, Flemming (1882) va Altman (1890) boshqa nom bilan bu organellani undan ilgariroq ta'riflab bergan edilar.

Mitoxondriya shakli o'zgaruvchan bo'lib, ko'pincha, ipcha yoki donacha holida ko'rinadi. Ma'lum funksional holatlarda uning formasi

o'zgarishi mumkin. Masalan, uzun mitoxondriya bir tarafdan shishib yoki bir tarafidan botib tennis raketkasi shaklini olishi mumkin. Ba'zan mitoxondriyaning markaziy zonasi tiniqlashib, pufakcha tusiga kiradi.

Mitoxondriya kattaligi o'zgaruvchan. Ko'pincha hujayralarda bu organellalarning eni nisbatan o'zgarmas (0,5 mkm ga yaqin). Uzunligi esa o'zgarib turadi (eng uzuni 7 mkm). Lekin hujayraning funksional holatiga qarab juda ingichka (0,2 mkm) va yo'g'on (2 mkm) tayoqchasimon xillarini uchratish mumkin.

Mitoxondriya shakli va kattaligi osmotik bosimga va fiksatorning pH iga qarab o'zgaradi. Mitoxondriya, asosan, sitoplazmada bir tekis joylashadi. Ba'zan esa bu qoida buziladi. Mitoxondriyaning bunday joylashishi ularning funksional holatiga bog'liq. Ular qayerda energiya ko'proq kerak bo'lsa o'sha yerga to'planadi. Masalan, diafragmaning mushak tolalarida mitoxondriyalar miofibrillalarning disklari atrofida bo'ladi, ko'z to'r pardasining tayoqcha va kolbachasimon hujayralarida esa ichki bo'g'lmning bir qismiga yig'iladi. Buyrak kanalchalari hujayralarida mitoxondriya bazal plazmatik membranada yotadi.

Hujayralardagi mitoxondriyalarning sonini aniq aytish qiyin. Ularning miqdori hujayra tipiga va funksional holatiga bog'liq, jigarda 30–35 foiz, buyrakda 20 foiz oqsil mitoxondriyaga to'g'ri keladi. Jigar gomogenatining 1 grammiga $8,7-10^{10}$ mitoxondriya to'g'ri keladi. Sog' jigar hujayrasi 2500 mitoxondriya, regeneratsiya bo'layotgan jigar hujayralarida va jigar o'smalari hujayralarida ularning soni kam. Elektron mikroskopik tadqiqotlar mitoxondriyaning ikki qobiq bilan o'ralganligini ko'rsatadi (10-rasm, *a*). Tashqi membrananing qalinligi taxminan 6 nm bo'lib, shu organellaning o'tkazuvchanlik xususiyatini belgilasa kerak. Ichki tarafda yotuvchi ichki mitoxondrial membrana tashqarisidagidan farqli o'laroq, tekis bo'lmay, o'simta (krista)lar hosil qiladi (11-rasm, *a*). Bu membrananing ham qalinligi taxminan 6 nm. Ichki membranalar orasidagi bo'shliq mayda donador moddalar bilan to'lgan bo'lib, matriks deb ataladi. Mitoxondriya matriksida elektron zich (to'q) granulalar bo'lib, ularning zichligi Ca^{++} va Mg^{++} ionlariga bog'liq.

Mitoxondriya kristalari organella matriksini butunlay ajratmaydi va shuning uchun ham matriks yaxlit bo'ladi. Mitoxondriya membranalari murakkab tuzilishga ega bo'lib, ikkita tashqi elektron zich (to'q) qavatlardan va o'rta och qavatdan tuzilgan. Har xil tipdagi hujayralarda kristalar soni turlicha. Buyrak hujayralarida, skelet va yurak mushagida kristalar soni ko'p va zich joylashgan. Jigar hujayralarida, spermatidlarda esa kam va siyrak. Bir tipdagi hujayralarda ham mitoxondriya kristalarining soni har xil bo'lishi mumkin.

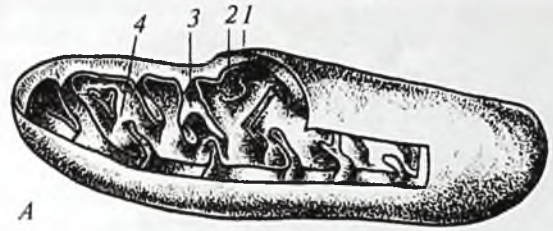

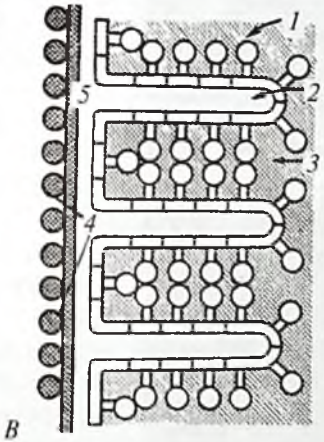

10- rasm.

A – mitoxondriyaning ultramikroskopik tuzilishi (sxema): *1* — mitoxondriyaning tashqi membranasi; *2* — mitoxondriyaning ichki membranasi; *3* — kristalar; *4* —mitoxondriya matriksi; *B* — Mitoxondriya membranasi elementar tanachalarining tuzilishi (sxema): *1* — elementar tanacha; *2* — kristallar; *3* — matriks; *4* — tashqi membrana donachalari; *5* — mitoxondriyaning tashqi membranasi.

(*A* – I.V.Almazov, L.S.Sutulov, 1978. *B* – I.A.Alov va boshqalar, 1969).

Ba'zi bir holatlarda (skelet mushagi mitoxondriyalari, neyron o'simtalarida va ba'zi bir organizmlarning spermatidlarida) kristalar mitoxondriya o'qiga ko'ndalang emas, balki o'q bo'yicha joylashishi mumkin. Ba'zi oddiy hayvonlarda ichki membranalar kristalar o'rniga naycha hosil qiladi. Kristalarning bunday strukturasi ba'zan umurtqali hayvonlar hujayralarida, masalan, buyrak usti bezining po'st qismi (11- rasm, *b*), quyon urug'donining interstitsial hujayralarida uchraydi.

So'nggi vaqtlarda mitoxondriyalar ichki membranasida zamburug'simon yana bir nozik komponent topilgan bo'lib, u dumaloq zarracha (diametri 6–10 nm) va krista bilan tutashuvchi oyoqchadan (uzunligi 3–5 nm) iborat (10- rasm, *b*). Bunday «elementar zarralar» har xil tipdagi hujayra mitoxondriyalarida topilgan. Taxmin bo'yicha ana shu zamburug'simon strukturalarda ATF sintezi bilan bog'liq bo'lgan fermentlar joylashgan. Mitoxondriya ximiyaviy tarkibining asosiy qismi proteindan (quruq og'irligining 65–70 foiz), yog'dan (quruq og'irligining 23–30 foiz) iborat bo'lib, fosfolipid, DNK, RNK, noorganik kationlar K^+, Mg^{++}, Fe^{++}, Ca^+ va boshqa moddalar mavjud. Mitoxondriya asosiy funksiyasi ADF va noorganik fosfatdan



11- rasm. Mitoxondriyalar:

A — qalqonsimon bez oldi bezi hujayralaridagi mitoxondriyalar (elektron mikrofotogramma, ×87 500); *B* — buyrak usti bezi tutamli zona hujayralaridagi mitoxondriyalar (elektron mikrofotogramma; × 87 500): *1* — mitoxondriyaning tashqi membranasi; *2* — mitoxondriyaning ichki membranasi; *3* — mitoxondriya matriksi; *4* — mitoxondriya kristalari; *5* — naysimon kristalarning ko'ndalang kesmasi.

ATF hosil qilishi hamda Krebs sikli oraliq moddalarining aerob yo'l bilan oksidlanishini ta'minlashdir. ATF makroergik bog'larning energiyasi mexanik (mushaklarda), elektrik (bosh miya hujayralarida, nerv hujayralari o'simtalarida, retseptorlarda va baliqning elektrik organida), yorug'lik osmotik energiyalarga aylanishi mumkin.

Mitoxondriya uzoq hayot kechirmaydi. Mitoxondriyaning biologik yarim hayot (bor mitoxondriya yarmining yangilanishi) davri ko'p hujayralarda 9,6—10,3 kunga teng (buyrak hujayrasida esa 12,4 kun). Mitoxondriya kurtak otish yo'li bilan yoki ko'ndalangiga ikkiga

bo'linishi natijasida ko'payadi. Mitoxondriyaning o'sishi va bo'linishi davrida mitoxondriya ichidagi sintetik protsesslar mitoxondriya lipoproteid membranasini va asosiy fermentlarini hosil qiladi, ba'zi bir enzimlar esa (masalan, sitoxrom C) ribosomalarda sintez bo'lib mitoxondriyalarga keltiriladi.

Hujayraning funksional aktivligi oshsa, masalan, buyrakning kompensator gipertrofiyasida, mitoxondriya yiriklashadi va matriksni zich joylashgan kristalar to'ldirib turadi. Oxirgi yillarda o'tkazilayotgan tadqiqotlar mitoxondriyalarning har xil ta'sirlarga nospetsifik ravishda bir xil shishish bilan javob berishini ko'rsatdi. Bunda mitoxondriya kengayadi, kristalar kattalashadi va kamayadi. Mitoxondriyaning ultramikroskopik tuzilishi, hajmi, oksidlanish fermentlarining aktivligi o'rganilganda mitoxondriya shishishi natijasida nafas olish fermentlarining o'zgarishi, ya'ni mitoxondriya shishishiga sababchi faktorlar mitoxondriyaning oksidlanish-qaytarilish fermentlarining aktivligini susaytirib yuborishi qayd qilingan.

Mitoxondriya yuqori effektli ishni ta'minlovchi organella bo'lib, struktura va funksiyaning birligini ko'rsatuvchi juda ajoyib tuzilmaning timsolidir.

Endoplazmatik (sitoplazmatik) to'r. Endoplazmatik to'r yoki retikulum elektron mikroskop ostida 50-yillarda ochilgan organella bo'lib, uning tuzilishini o'rganish elektron mikroskopik texnikaning taraqqiyoti bilan birga rivojlandi. Endoplazmatik to'r membranasida ribosomalar bo'lishiga qarab donador (12- rasm) va donasiz endoplazmatik to'r farq qilinadi. Donador endoplazmatik to'r membranasining tashqi qismida ribosomalar bo'ladi.

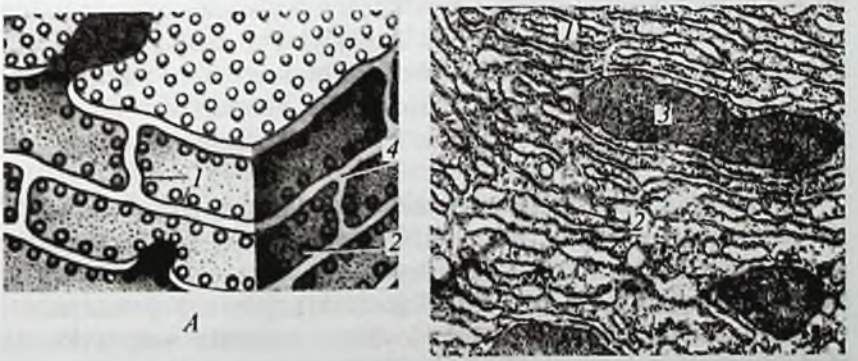

12- rasm.

A — donador endoplazmatik to'r (sxema); *B* — me'da osti bezi asinar hujayrasidagi donador endoplazmatik to'rning elektron mikrofotogrammasi (× 35 000): *1* — donador endoplazmatik to'r; *2* — ribosomalar; *3* —mitoxondriya; *4* — endoplazmatik to'r bo'shlig'i.

Endoplazmatik to'r hujayra ichi kanalchalar sistemasidan, vakuolalar va sisternalardan tashkil topgan bo'lib, devori elementar biologik membrana bilan o'ralgan. Kanalchalar, sisternalar va vakuolalar o'zaro birlashib, murakkab to'r sistemasini hosil qiladi. Endoplazmatik to'r bo'shlig'i gomogen kam elektron zichlikdagi modda tutadi. Endoplazmatik to'r yetilgan eritrotsitlardan tashqari hamma hayvon hujayralarida topilgan. Endoplazmatik to'rning tuzilishi takomil darajasi turlicha bo'lgan hujayralarda har xil bo'ladi. Yog' bezlarining kam differensiallashgan bazal hujayralarida endoplazmatik to'r yomon rivojlangan bo'lib, markazda yotuvchi yetilgan hujayralarda esa endoplazmatik to'r yaxshi rivojlangan. Donador endoplazmatik to'r oqsil sintezlovchi sekretor hujayralarda, masalan, me'da osti bezining atsinar hujayralarida, jigar hujayralarida, plazmatik hujayralarda va boshqa hujayralarda yaxshi rivojlangan.

Endoplazmatik to'rning shakli va yaxshi rivojlanganligi hujayraning funksional holatiga qarab ham o'zgarib turadi. Bez hujayralarida endoplazmatik to'r sisternalarining formasi va zichligi ham sekretsiya davriga qarab o'zgaradi.

Har xil hujayralarda endoplazmatik to'r bo'shliqlari va ular membranalarining zichligi ham bir emas. Endoplazmatik to'r membranasining qalinligi 4 dan 7,5 nm gacha bo'ladi. Sisternaning ichki bo'shliqlarining ham o'lchamlari farq qilinadi. 70 nm dan (kanalcha)—500 nm gacha (sisterna). Endoplazmatik to'r shakli va o'lchamlarining turli xilda bo'lishi bu sistemaning yuqori funksional o'zgaruvchanligi bilan ifodalanadi. Masalan, me'da osti bezining atsinar hujayralarining endoplazmatik to'r membranalarining qalinligi ochlikda 6—7 nm, kanalchalar esa zich joylashib oraliq masofa 100 nm ga teng bo'ladi. Ovqat qabul qilingach bir soatdan so'ng membranalar ingichkalashadi (5 nm), kanalchalar kengligi esa bir necha marta oshadi (100—700 nm), ular orasidagi masofa esa ikki marta kengayadi.

Donador endoplazmatik to'r membranalarining tashqi tomonida ribonukleoproteid donachalari — RNK donachalari joylashadi. Endoplazmatik to'r membranasida joylashgan RNK donachalari hujayraning bazofil qismlarini belgilaydi. Ribonukleoproteid donachalari membrananing tashqi tomonida joylashib, rozetka yoki aylanma shaklida to'planmalar hosil qiladi. RNK donachalari sitoplazmatik to'rda hamma vaqt bo'lmagani uchun, yuqorida qayd etganimizdek, endoplazmatik to'rning granular va agranular turlari farq qilinadi. Bir qator olimlar endoplazmatik to'rning kanalchalari va sisternalar sistemasi hujayra qobig'i hamda perinuklear bo'shliq bilan bog'liq

deb fikr yuritadilar. Shuning bilan birga, u endoplazmatik to'rning Golji kompleksi sohasidagi sisternalar bilan ham aloqada bo'ladi. Ba'zi bir hujayralarda endoplazmatik to'r membranalari qalpoqcha singari mitoxondriyani o'rab turadi. Shunday qilib, endoplazmatik to'rni plazmatik qobiq, yadro va hujayra organellalari bilan bog'liq bo'lgan yagona sirkulyar sistema deb ta'riflasa bo'ladi. Endoplazmatik to'rning plazmatik qobiq bilan aloqasi borligi kam kuzatilgan. Endoplazmatik to'r bilan Golji kompleksi orasida aloqa ham doimiy bo'lmay, balki dinamik aloqadan iboratdir.

Hozirgi vaqtda granular endoplazmatik to'rning oqsil va ferment sintezidagi roli hamma olimlar tomonidan tan olinadi. Granular endoplazmatik to'r oqsil ishlab chiqaruvchi (oqsil bezlari) hujayralarda yaxshi rivojlangan. Nooqsil sekret mahsulotlari hosil qiluvchi hujayralar (me'daning qoplama hujayralari, buyrak usti bezining xromofil hujayralari va boshqalar) da silliq endoplazmatik to'r yaxshi rivojlangan. Dengiz cho'chqasining me'da osti bezining atsinar hujayralari stimulyatsiya qilinganda (och qolgan hayvonni boqqandan so'ng 1—3 soat keyin) donador sitoplazmatik to'rning o'zgarishi kuzatilgan (bu sistemaning bo'shliqlari kengayadi va sisternalar ichida katta bo'lmagan «intersisternal» donachalar topiladi. Bu donachalar mayda bo'lib, tuzilishi bo'yicha zimogen granulalarni eslatadi). Elektron mikroskopik radioavtografiya bilan olingan dalillar ham radioaktiv H^3 – leytsin aminokislotasining ma'lum bir tartibda hujayraga kirishini ko'rsatdi. Izotop kiritilganda 4—5 min o'tgach granular endoplazmatik to'rda, 20 min dan so'ng Golji kompleksida, 4 soatdan so'ng esa zimogen granulalarida leytsin borligi kuzatiladi.

Shunday qilib, keltirilgan dalillar hujayra ichidagi oqsil sintezida quyidagi bosqichlarni ajratishga imkon beradi: 1) hujayraga tushgan aminokislotalarning RNK donachalariga o'tishi va bu strukturada oqsil sintezlanishi; 2) oqsilning endoplazmatik to'r membranalaridan o'tishi (va kanalcha ichida «intersisternal» granulalarning hosil bo'lishi); 3) granulalarning endoplazmatik to'r orqali Golji kompleksiga o'tishi va u yerda granulalar kondensiyasi hamda zimogen donalarning shakllanishi. Bu betartib sistema Xirsh tomonidan «hujayra ichki konveyeri» deb nomlangan. Agar bu «konveyer»da Golji kompleksiga «o'rovchi sex» o'rni berilsa, endoplazmatik to'r «kimyoviy sexdir». Lekin hujayra ichidagi «konveyer»da endoplazmatik to'r va Golji kompleksidan tashqari hujayraning boshqa komponentlari va ayniqsa, yadro (informatsion RNKning sitoplazmaga o'tishi, oqsil sintezining kontrol qilinishi) va mitoxondriyaning (oqsil sintezini energiya bilan ta'minlash) roli katta.

Silliq endoplazmatik to'r esa, ko'pgina olimlarning fikricha, boshqa metabolik jarayonlarda, birinchi galda hujayradagi lipid va glikogenning sintezida, agregatsiyasida va transportida ishtirok etadi. Silliq endoplazmatik to'r asosan yog' (yog' bezlari hujayralari, buyrak usti bezi, urug'donning interstitsial hujayralari) va karbonsuvlarning sintezida ishtirok etadi. Ichakda yog'ning so'rilishi bo'yicha o'tkazilgan tajribalar endoplazmatik to'rning yog' so'rilishidagina emas, balki uning triglitseridlardan resintezida ham ishtirok etishini ko'rsatadi. Shu to'r glikogenning parchalanishida ham ishtirok etadi.

Endoplazmatik to'rning kelib chiqishi va to'planish yo'llari ham yetarli ma'lum emas edi. Ko'pgina sitologlar uni hujayra qobig'idan va mavjud sitoplazmatik to'rdan kelib chiqishini aytdilar. Hujayra qobig'ining divertikula va pinotsitoz pufakchalari sitoplazmatik to'rning membranalari bilan birlashib sitoplazmatik to'r sistemasini to'ldiradi. Sitoplazmatik to'r yadro qobig'i hisobiga tiklanadi, degan fikr ham bor. Tadqiqotchilar fikricha, takomillashish vaqtida yangi membrana materiallari donador endoplazmatik to'rda hosil bo'lib, u keyinchalik silliq sitoplazmatik to'rga o'tadi.

Ribosomalar. Ribosoma donalari (Palade donalari, ribonukleoproteid donalari) sitoplazmatik to'r komponentlaridan biri bo'lib, zich dumaloq shakldagi diametri 15—30 nm keladigan donalardan iborat (13- rasm, *a, b*). Ribosomalar yadro qobig'ining tashqi membranasida ham yotadi. Membranalar bilan birikmagan sitoplazmada erkin yotuvchi ribosomalar ham ko'p uchraydi. Membrana bilan bog'liq bo'lgan ribosomalar erkin ribosomaga nisbatan radioaktiv aminokislotalarni ko'proq qabul qiladi. Ribosomalarda magniy va kalsiy bo'ladi. Hayvon, o'simlik hujayralaridan va mikroorganizmlardan ajratib olingan ribosomalar kimyoviy tarkibi, molekulyar og'irligi hamda sedimentatsiya konstantasi bilan bir-biriga yaqin. Ribosomalar oddiy va bir xil tipdagi moddadan tuzilganga o'xshasa ham haqiqatda ular mayda *subbirliklardan* iborat (13- rasm, *b*). Masalan, sedimentatsiya konstantasi 70s bo'lgan ichak ribosomalari 50s va 30s lik 2 subbirlikdan tashkil topgan. Subbirliklar orasida yoriq ko'rinadi. Har bir subbirlik bitta yuqori polimer ribosomal RNK molekulasini va oqsilni tutuvchi ribonukleoproteid moddadir.

Ribosomaning funksiyasi. Ribosomalarda yadrodan informatsion RNK (i-RNK) orqali berilgan genetik axborotga qarab aktiv aminokislotalar kondensatsiyasi hamda ularning polipeptid bog'ga terilib, oqsilning sintezi ro'y beradi. Ayrim oqsillar sintezi alohida ajratib olingan ribosomalarda ham topilgan. Matritsa rolini i-RNK bajarib, u ribosomalarga o'tadi. Ribosoma yuzasida transport RNK (t-RNK) va aminokislotalar kompleksi bilan i-RNK ning komplementar nukleotidlari o'zaro ta'sir qiladi.

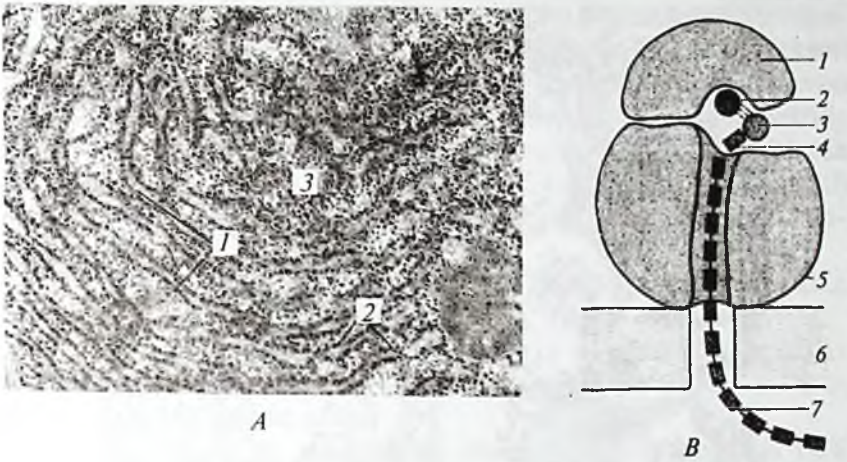

13- rasm.

A — ribosoma. Me'da osti bezining atsinar hujayralaridagi ribosomalar (elektron mikrofotogramma, ×60 000): *1* — donador endoplazmatik to'r; *2* —endoplazmatik to'r membranasidagi ribosomalar; *3* — erkin ribosomalar; *B* — ribosomaning tuzilishi (sxema): *1* — kichik subbirlik; *2* — informatsion RNK; *3* — transport RNK; *4* — aminokislota; *5* — katta subbirlik; *6* — endoplazmatik to'r membranasi; *7* — sintezlanayotgan polipeptid bog' (J.K. Rolan va boshqalar, 1978).

Ba'zi bir olimlarning fikriga ko'ra oqsil sintezi yakka ribosomalarda bormasdan, ularning bir to'dasida—*poliribosoma* yoki *polisoma*larda boradi. Polisomalar 5—70 ta ribosomalardan iborat bo'lib, ular o'zaro diametri 1—1,5 nm keladigan nozik ipchalar bilan birlashadi va bir-biridan 5—15 nm masofada yotadi. Ribosoma polipeptid zanjirni hosil qilib oqsilni o'zida ajratadi va i-RNK bog'lamidan tushib qoladi.

Ko'pchilik mualliflar zamonaviy dalillarga asoslanib ribosomalar yadroda, yadrochada sintez bo'ladi, RNP donachalari holida sitoplazmaga o'tishini qayd qiladilar,

Plastinkasimon kompleks (Golji kompleksi yoki Golji apparati) 1898- yilda Kamillo Golji kumush tuzi bilan bo'yash usulini ishlatib, nerv hujayralarida to'rsimon tuzilmani ko'rdi (14- rasm, *a*). Bu tuzilmani u ichki to'rsimon apparat nomi bilan atadi.

Golji kompleksini tirik hujayrada o'rganish qiyin. Chunki Golji kompleksining nur sindirish ko'rsatkichi sitoplazmanikiga yaqin turadi. Shu tufayli uzoq yillar davomida bir-biriga zid bo'lgan ilmiy ishlar paydo bo'lib, ularning ko'pchiligi hozirgi vaqtda deyarli eskirib qoldi.

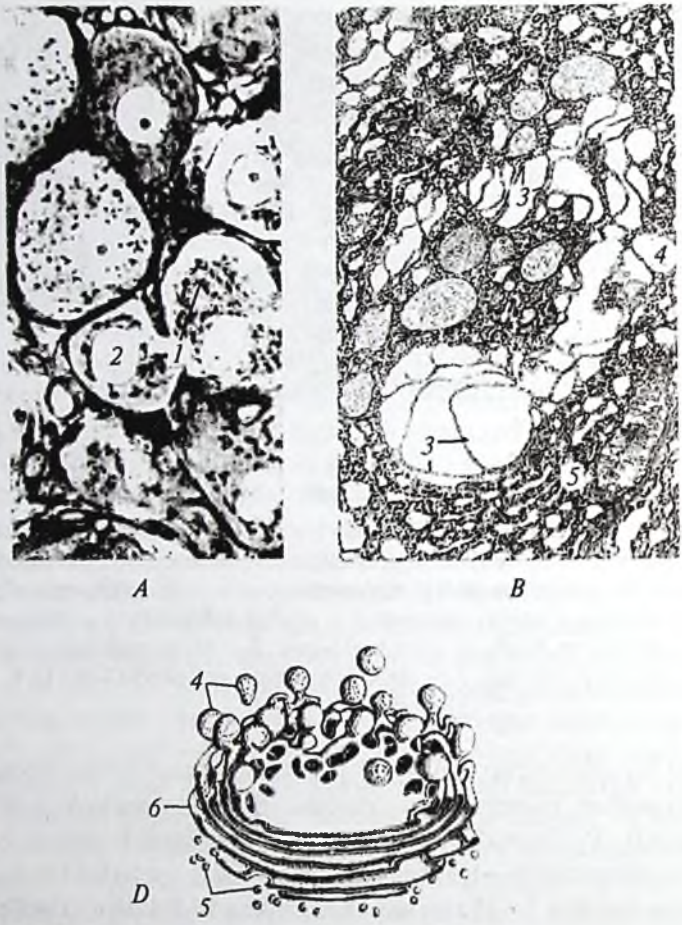

14- rasm. Golji kompleksi:

A — ganglioz nerv hujayralari, Golji usuli bilan bo'yalgan (ob. 40, ok. 10); *B* — Golji kompleksining elektron mikrofotogrammasi, × 30 000; *D* — Golji kompleksi (sxema).

Elektron mikroskopni qo'llash Golji plastinkasimon kompleksining tuzilishi to'g'risida aniqroq tushuncha hosil qildi. Golji kompleksi asosan hujayra ichidagi membranalardan iborat bo'lib, sitoplazmatik vakuolalar sistemasini differensiallashgan qismidir. Golji kompleksining tuzilishi o'zgaruvchan. Birinchi marta yadro atrofida yotuvchi murakkab to'r sifatida ta'riflangan bu tuzilma ba'zan yadro atrofida yotuvchi tasma yoki yadro ustida yotuvchi qalpoqcha holida ko'rinadi. Hamma hollarda ham Golji kompleksi to'rsimon tuzilmadir. Golji

kompleksining bunday joylashishi va tuzilishi organellaning birdan-bir va tipik belgisi deb hisoblanadi. Keyingi yillarda Golji kompleksini yuqorida qayd qilingan joylashishidan tashqari, doira, o'roqsimon va tayoqchasimon (diktiosomalar yoki Golji tanachalari) shaklida joylashishi aniqlangan. Golji kompleksining shakli turli hujayralarda farqlanishdan tashqari, bir hujayraning funksional holatiga qarab ham o'zgarib turadi. To'rsimon struktura kattalashishi yoki kichiklashishi mumkin.

Elektron mikroskopik tadqiqotlar Golji kompleksi uch xil qismdan tashkil topganligini ko'rsatadi (14-rasm, *b, d).*

1. Yassi sisternalar sistemasi — silliq membranalar (lamella) bilan chegaralangan. Yassi sisternalar ko'pincha 5—8 ta bo'lib, bir-biriga yaqin yotadi.

Sisternaning soni, uzunligi va ularning o'zaro masofasi turli hujayralarda bir-biridan farq qiladi. Yaqin sisternalar orasidagi masofa 14—15 nm dan ko'p emas. Har bir sisterna ichidagi bo'shliq esa 9—25 nm va undan ko'pdir. Membranalarning qalinligi 7—8 nm.

2. Mayda mikropufakchalar — sisternalar oxirida joylashadi. Mikropufakchalarning diametri 30—50 nm dan katta emas.

3. Yirik vakuolalar. Bular ham sisternalar va mikropufakchalar singari membranalar bilan o'ralgan. Vakuolalar kattaligi 0,2—0,8 mkm va ko'pincha ular yassi sisterna bog'lamlarining o'rta qismida yotadi.

Golji kompleksi membranalari ham boshqa organellalar va hujayra membranalari singari oddiy biologik membranadan iborat. Golji kompleksining har xil qismlari o'zaro bog'liq bo'lib, bir-biridan hosil bo'lishi mumkin. Masalan, yirik vakuolalar sisternalarning kengaymalaridan hosil bo'lgan.

Umurtqali hayvonlarning turli hujayralarida Golji kompleksi bir xil taraqqiy etmaydi. Golji kompleksi ko'pincha ishlamayotgan, differensiallashmagan hujayralarda kuchsiz rivojlangan. Golji kompleksining ayrim qismlari assit o'simta hujayralarida reduksiyaga uchraydi. Golji kompleksi hujayraning funksional holatiga qarab o'zgarishiga uchrab turadi.

Golji kompleksining joylashishi har xil hujayralarda o'ziga xos bo'ladi. U yadro atrofida yoki hujayra markazi atrofida joylashadi. Qutbli differensiyalashgan epiteliy hujayralarida Golji kompleksi yadro ustida, ba'zan esa ba'zal qismda yotadi.

Golji kompleksini differensial sentrifugalash orqali ajratib olish qiyin bo'lganligi uchun uning bioximiyaviy tarkibi yaxshi o'rganilmagan. Umurtqali hayvonlar Golji kompleksida ko'p miqdorda yog',

lipoproteid, fosfolipid bor. Golji kompleksida tiamin pirofosfatazaning yuqori aktivligi mavjud. Undan tashqari, kislotali va ishqoriy fosfataza, nukleotiddifosfataza fermentlari borligi aniqlangan.

Ko'pgina tadqiqotlar natijasida Golji kompleksi faoliyatining sekretsiya jarayoni bilan bog'liqligi aniqlangan. Klassik sitologiya usullari bilan tekshirilganda sekret granulalari Golji kompleksi zonasida joylashishi ma'lum bo'ldi. Sekretor granulalarning Golji kompleksi bilan bog'liqligi qadahsimon hujayralarda, me'da osti bezining atsinar hujayralarida va shilliq ishlovchi hujayralarda yaqqol tasdiqlangan. Hujayradagi birlamchi sekret mahsuloti birinchi galda Golji kompleksining sisterna mikropufakchalariga, so'ng esa vakuolalarga o'tadi. Golji kompleksining vakuolalari hujayra yuzasiga qarab harakat qiladi va vakuola pardasi hujayra membranasi bilan birlashib, sekret tashqariga quyiladi. Me'da osti bezining atsinar hujayralari pilokarpin yoki ovqat berish yo'li bilan stimullashtirilganda Golji kompleksining vakuolar komponentlari va zimogen granulalari hosil bo'lishi tezlashadi.

Oxirgi vaqtlarda Golji kompleksining glikoproteidlar sintezida ishtirok etishi to'g'risida ma'lumotlar bor. Glikoproteidlar hosil bo'lishida qatnashadigan H^3- glukoza Golji kompleksiga yig'iladi (15- rasm, *a*). Ribosomalarda sintez bo'lgan oqsil ham shu yerga kelib karbonsuvlar bilan qo'shiladi va glikoproteid hosil bo'ladi.

Golji kompleksining yog' so'rilishida ishtiroki to'g'risida ham dalillar bor. Hayvonga yog' berilgandan so'ng 40—75 min o'tgach, ko'pgina mayda lipoid tomchilari ichak prizmatik epiteliysi Golji kompleksining kengaygan sisternalarida va va kuolalarida yig'iladi (15- rasm, *b*). Shunday qilib, bu organella yog' so'rilishida ham ishtirok etadi.

Lizosomalar. Differensial sentrifugalash metodi bilan mitoxondriya va mikrosomalar orasida alohida zarrachalar va ularning to'plamlari tafovut qilinadi. Bu zarrachalar—belgiyalik bioximik De Dyuv tomonidan ochilgan bo'lib *lizosoma* (yunon. *lysis* — eritish, *soma* — tana) deb ataladi. Ular kislotali sharoitda ta'sir etuvchi gidrolitik fermentlarga boy. Lizosomalar sut emizuvchilarda, qushlar, amfibiylarda va boshqa hayvon va odam organizmi hujayralarida topilgan.

Elektron mikroskop ostida zarrachalar kattaligi o'rtacha — 0,4 mkm bo'lib, dumaloq shaklga ega. Bu tanachalar bir konturli, qalinligi 8 nm keladigan qobiq bilan o'ralgan. Lizosomalar moddasi turli xil tabiatli bo'lib, ko'pincha, qoramtir ko'rinishga ega. Lizosomalar qobig'i buzilganda gidrolitik fermentlar ajraladi. Lizosomalarda hozirgi davrgacha 40 dan ortiq ferment (kislotali fosfataza, kislotali ribonukleaza, arilsulfataza, beta-glukuronidaza, beta-galaktozidaza, katepsin va boshqalar) aniqlangan. Lekin lizosomalarda lipidlarni

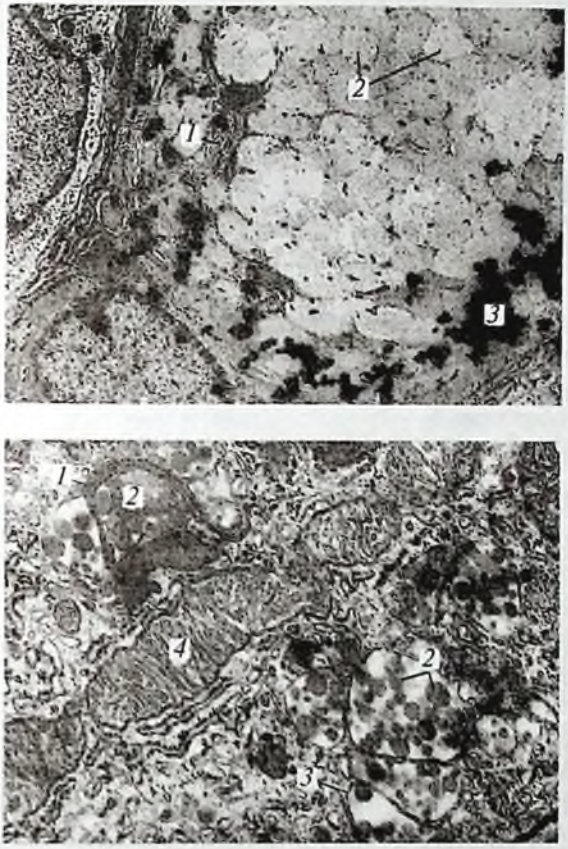

15- rasm.

A — H^3-glukozaning qadahsimon hujayra Golji kompleksi sohasida va sekretor donachalarda joylashishi (elektron mikroskopik avtoradiografiya, ×10 000): *1* — Golji kompleksi; *2* — sekretor donachalar: *3* — H^3- glukoza (treklar). *B* — Golji kompleksining lipidning transport qilinuvchi shakllarini (xilomikronni) hosil qilishda ishtiroki. Och ichak vorsinkasining prizmatik hujayrasi (elektron mikrofotogramma, ×20 000): *1* — Golji kompleksi; *2* — lipid donachalar; *3* — xilomikron; *4* — mitoxondriya.

(xususan, fosfolipidni) erituvchi fermentlar bo'lmaydi. Shuning uchun lizosomalarda parchalangan moddalardan (fosfolipidlardan) tashkil topgan miyelinsimon struktura qoladi.

Lizosomalarning asosiy fiziologik faoliyati uning hujayra ichida moddalarni hazm qilishdagi rolidir. Bu xulosa fagotsitoz qiluvchi hujayralarda lizosomalarning ko'p bo'lishi bilan tasdiqlanadi. Birlamchi va ikkilamchi lizosomalar farqlanadi.

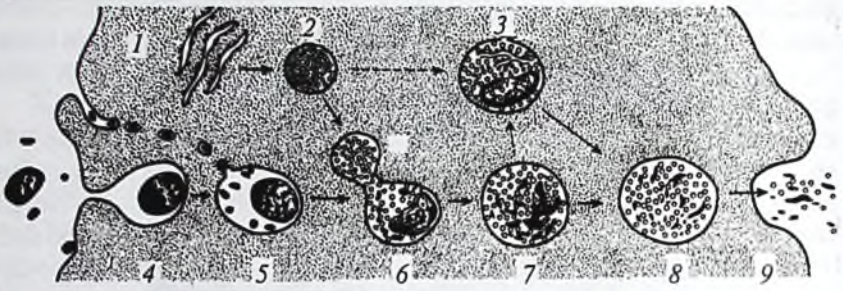

16- rasm. Lizosomalar. Hujayra ichida modda parchalanishining elektron mikroskopik sxemasi:

1 — endoplazmatik to'r; *2* — yig'uvchi granula; *3* — autofagiya qiluvchi vakuola; *4* — endotsitoz; *5* — fagosoma; *6* — lizosoma; *7* — hazm qiluvchi vakuola; *8* — qoldiq tanacha; *9* — chiqarish (I.V.Almazov va L.S.Sutulovdan, 1978).

Birlamchi lizosomalarga Golji kompleksi atrofida joylashuvchi va kislotali gidrolizlarga mo'l mayda vezikulalar (yig'uvchi granula) kiradi. Birlamchi lizosomalar ichida hali hech qanday parchalanayotgan moddalar yo'q.

Ikkilamchi lizosomalar fagotsitoz va pinotsitoz jarayonida hujayraga tushgan moddalarning birlamchi lizosomalar bilan birlashuvi natijasida hosil bo'luvchi lizosomalardir (16- rasm).

Ikkilamchi lizosomalarning ikki turi farqlanadi: a) fagolizosomalar yoki geterofagosomalar. Bu lizosomalar fagotsitoz jarayonida hujayraga tushgan moddalarni birlamchi lizosomalar bilan qo'shilishidan hosil bo'ladi; b) autofagosomalar birlamchi lizosomalarni nobud bo'layotgan mitoxondriya, ribosoma, endoplazmatik to'r komponentlarini va ba'zi boshqa tuzilmalarni qamrab olishi hisobiga hosil bo'ladi.

Qoldiq tanachalar yoki *telolizosomalar*. Gidrolitik parchalanish natijasida ba'zi moddalar oxirigacha parchalanmaydi va lizosoma ichida parchalanmagan moddalar yig'iladi. Bu lizosomalarni *qoldiq tanacha* deb yuritiladi. Qoldiq tanachalar qavatli tuzilmalarni hosil qilishi mumkin. Ba'zan qoldiq tanacha ichida pigmentlar yig'ilishi mumkin. Qari odamlarda miya nerv hujayralarida, jigarda va mushak to'qimalarida qarilik pigmenti «lipofussin» to'planadi.

Lizosomalarning hosil bo'lishi Golji kompleksi bilan bog'liq. Birlamchi lizosomalar mayda pufakchalar yoki zich tanalar shaklida Golji sisternalari atrofida joylashadi. Kislotali fosfatazaning Golji kompleksida bo'lishi lizosomalarning hosil bo'lishida Golji kompleksining roli borligini ko'rsatadi. Lizosoma fermentlari esa endoplazmatik to'rda sintez bo'ladi. Lizosomalar takomilining boshqa

manbayi plazmatik membrana hisoblanadi. Bu membranadan pinotsitoz va hazm vakuolalari hosil bo'ladi. Ana shu vakuolalar, birlamchi lizosomalar bilan birlashadi. Bu holatni hujayraga har xil yot moddalar – xren peroksidazasi, kolloid oltin va boshqa moddalar kiritilib tekshirilgan eksperimentlarda ko'rish mumkin.

Har xil patologik jarayonlarda lizosoma fermentlari sintezining buzilishi, birlamchi lizosomalar rivojlanishining kuchayishi yoki susayishi ular membranasining erishi va gidrolizlarning sitoplazmaga chiqishi kuzatiladi.

Peroksisoma (mikrotanacha). Peroksisomalar bir qavatli membrana bilan o'ralgan strukturalar bo'lib, kattaligi 0,3–1,5 mkm dir. Struktura markazida nukleoid joylashgan. Bu nukleoid bakteriyadagi nukleoidga va umuman yadro strukturalariga aloqador emas. Peroksisomalarda, xususan, jigar hujayrasi peroksisomalarida nukleoid sohasida kristallsimon strukturalar bo'ladi. Bu strukturalar fibrilla va naychalardan tashkil topgan bo'lib, uratoksidaza fermentini saqlaydi.

Peroksisomalar amyobada, tuban zamburug'larda (achitqida), o'simliklarning ba'zi bir embrional to'qimalarida (endospermda), umurtqali hayvonlarda esa asosan jigar va buyragida topilgan. Kalamush jigarining har bir hujayrasida taxminan 70–100 peroksisoma bor. Peroksisomalar endoplazmatik to'r membranalari bilan yaqin aloqada bo'ladi. Ehtimol, endoplazmatik to'r kengaymalari sohasida peroksisomalar hosil bo'ladi. O'simlik hujayralarida bu organella ko'pincha mitoxondriya va plastidalarga yaqin yotadi. Dastlab peroksisomalar jigar va buyrak hujayralaridan ajratib olingan. Peroksisomalar fraksiyasida vodorod peroksidi metabolizmi bilan bog'liq fermentlar aniqlangan. Bular (oksidaza, uratoksidaza, a-aminokislota oksidazasi) yordamida H_2O_2 va uni parchalaydigan katalaza hosil bo'ladi. Jigar peroksisomalari oqsilining 40 foiz katalazadan iborat. H_2O_2 zaharli modda bo'lgani uchun katalaza muhim himoya funksiyasini o'taydi.

Mikronaychalar elektron mikroskop ostida glyutaraldegid bilan fiksatsiya qilingan kesmalarda XX asrning 60- yillarida topilgan. Mikronaychalar asosan oqsildan tashkil topgan bo'lib membrana tuzilishiga ega emas.

Mikronaychalar aniq tuzilishga ega bo'lgani uchun ularni hujayraning boshqa komponentlaridan ajratish oson. U eukariotik hujayralarning hammasida bo'lib, bakteriyalar va boshqa prokariotik hujayralarda uchramaydi. Mikronaychalar sitoplazmaning muvaqqat tuzilmalarini (bo'linish dukini) hosil qilishi mumkin.

Mikronaychalar — sentriola, bazal tanacha, xivchin va kiprikchalarning asosiy struktur birligi hisoblanadi. Mikronaycha (17- rasm *a, b*) to'g'ri, shoxlanmaydigan ichi bo'sh silindrdir. Uning tashqi diametri 24 nm, ichki diametri 15 nm bo'lib, devor qalinligi 5 nm ga teng. Mikronaychada devori zich joylashgan kattaligi 5 nm bo'lgan *subbirliklardan* tashkil topgan (17- rasm, *a*). Elektron mikroskop ostida, ko'ndalang kesmalarda asosan 13 subbirlik farqlanadi. Turli hujayralardan (sodda hayvonlarning kiprikchalaridan, nerv to'qimasi hujayralaridan, bo'linish dukidan) ajratib olingan mikronaychalarning kimyoviy tuzilishi bir xil. Mikronaychalar o'zi uchun xarakterli bo'lgan oqsil — tubulinlardan tuzilgan. Tubulinlar ba'zi bir alkaloidlar (kolxitsin, vinoplastin) bilan birikish qobiliyatiga ega.

Tozalangan tubulinlar GTF (guanintrifosfat) va Mg^{++} bor muhitda mikronaychalar hosil qiladi. Kolxitsin esa mikronaychalar hosil bo'lishiga to'sqinlik qiladi yoki mikronaychalarni parchalab yuboradi.

Sitoplazmatik mikronaychalar past haroratda (0°) depolimerizatsiyaga uchraydi. Turli mualliflar mikronaychalar bo'linish dukini hosil qilishi, hujayrada tayanch funksiyasini bajarishi yoki hujayra ichida moddalar tashilishida ishtirok etishini e'tirof etadilar.

Hujayra markazi, sentrosoma. Hozirgi vaqtda *hujayra markazi* deb nomlanuvchi tuzilmani 1875- yili Gertvig ochgan. Hujayra markazi deb, u bo'linish dukining ustki qismidagi tuzilmani atagan. Hujayra markazi hamma hayvon hujayralarida topilgan bo'lib, faqatgina tuxum hujayrasida yetilish davrida yo'qoladi.

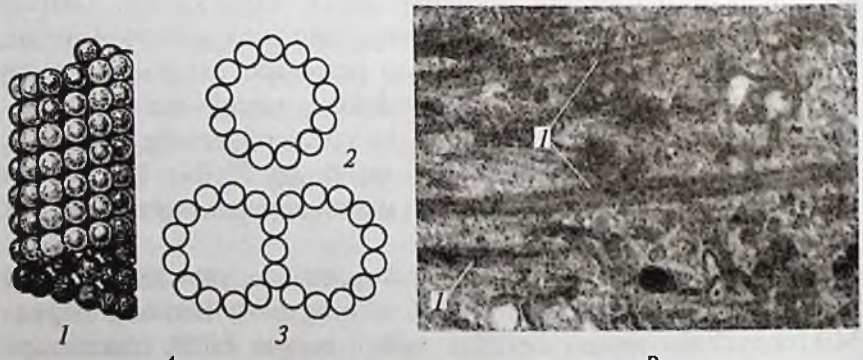

17- rasm.

A — mikronaychalarning tuzilishi (sxema) (P. P. Antipchukdan, 1983): *1* — mikronaycha devorlarini hosil qiluvchi subbirliklarning joylashishi; *2* — mikronaychaning ko'ndalang kesimi; *3* — kiprikcha va xivchinlarda mikronaychalarning joylashishi;
B — ingichka ichak prizmatik hujayrasi sitoplazmasidagi mikronaychalar (elektron mikrofotogramma, ×87500): *1* — mikronaycha.

Turli hujayralar Geydengayn temir gematoksilini bilan bo'yalganda sentrosoma ikkita *sentrioladan iborat* ekanligi ko'riladi. Sentriolalar sferik massa markazida joylashib, bu massa *sentroplazma* yoki *sentrosfera* deb ataladi. Sentriolalar zich donachalar (kattaligi 0,2–0,8 mkm) holida ko'rinib, o'zaro ingichka tortma – sentrodesmoza bilam bog'langan. Interfaza holatidagi hujayralarda hujayra markazi ikkita sentrioladan (diplosomadan) iborat. Bo'linish davrida esa uning tuzilishi murakkablashib, atrofida nurafshon zona-astrosfera hosil bo'ladi.

Hujayra markazining tuzilishi to'g'risidagi asosiy ma'lumotlar elektron mikroskopik tadqiqotlar natijasi to'laroq olingan. Sentriola silindrsimon tanacha bo'lib, uzunligi 0,3–0,6 mkm, diametri 0,1–0,15 mkm (18- rasm, *a*). Tanachaning devori bir-biriga parallel yotgan naychalardan tashkil topgan bo'lib, tanachaning ichi bo'sh. Naychalar hamma hujayralarda bir xil bo'lib, bir-biridan gomogen, zich oraliq modda bilan ajralib turuvchi 9 ta guruh bo'lib joylashadi (18- rasm, *b*). Har bir guruh 3 ta mikronaychadan tashkil topgan bo'lib, ularni *triplet* deb yuritiladi. Tripletning birinchi mikronaychasi (A-mikronaycha) diametri 25 nm, devor qalinligi 5 nm bo'lib, 13 globular subbirlikdan tuzilgan. Har bir triplet uzunligi sentriola uzunligiga teng. Ikkinchi va uchinchi B va C mikronaychalar A mikronaychadan farq qilib, ularning devori 13 emas, balki 11 globular subbirlikdan tashkil topgan. Uchala mikronaycha zich yotadi. Sentriolada mikronaychadan tashqari yana qo'shimcha tuzilmalar bor. A mikronaychadan ikki o'siqcha (qo'lcha) lar chiqib, ularning biri qo'shni tripletning C mikronaychasiga, ikkinchisi esa sentriola markaziga yo'nalgan. Sentriola silindrining markazida «arava g'ildiragi» singari tuzilma bo'lib, «o'q qism» va 9 ta spitsadan tashkil topgan. Spitsaning har biri tripletning A mikronaychasiga qarab yo'nalgan.

Sentriolalar juft bo'lib, o'zaro bir-biriga perpendikular joylashadi va bunday joylashishi sentriolalarning bo'linishi vaqtida qutbga tortilganida ham saqlanadi. Sentriolalar o'qi bo'linish o'qini belgilaydi. Elektron mikroskopik tekshirishlar sentriolalar atrofida diametri 70 nm li struktalar – «satellitlar» borligini ko'rsatadi (18- rasm, *d*).

Taxminlar bo'yicha, «satellitlar» sentriolalar aktivligiga bog'liq bo'lib, doimiy bo'lmagan tuzilmadir.

Ko'pgina tadqiqotchilar sentriolalarni bazal tanachalar bilan o'xshashligi bor deb ta'riflashadi. Bazal tanachalar oddiy hayvonlarda va ko'p hujayrali organizmlarda xivchin va kiprikchalarning hosil bo'lishi bilan ko'rinadi. Odam embrioni yuqori nafas yo'llaridagi

A

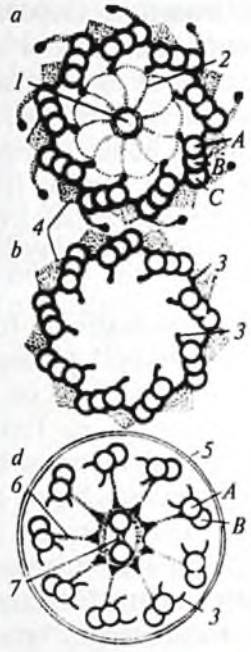

B

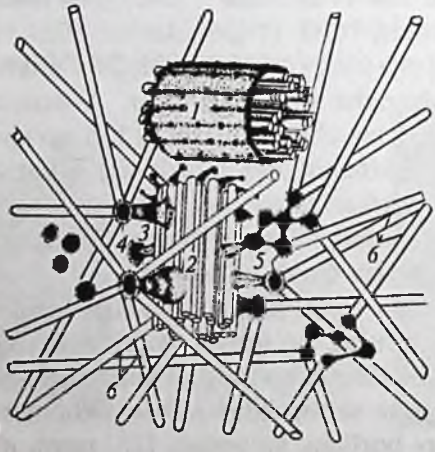

D

18- rasm.

A — hujayra markazi: (sentrosoma)ning elektron mikrofotogrammasi (×87000): *1* —sitoplazma; *2* — sentriola; *3* — silindr devorini tashkil etuvchi naychalar; *4* — sentriola satellitlari; *5* —mikronaychalar;

B — sentriola va kiprikchalar ko'ndalang kesmalarida tuzilmalarning joylashish sxemasi: *a* — sentriolaning proksimal qismidan kesma; *b* — sentriolaning distal qismidan kesma; *d* — kiprikcha kesmasi: *1* — markaziy naycha (vtulka); *2* — spitsalar: *3* — qo'lcha; *4* — amorf modda; *5* — kiprikchani o'rab turuvchi plazmatik membrana; *6* — kiprikchalar spitsalari; *7* — kiprikchaning mufta bilan o'ralgan markaziy mikronaychalari; *A*, *B*, *D* larning joylashish sxemasi;

D — aksolotl leykotsiti diplosomasining tuzilishi (sxema): *1* — ona sentriol; *2* — qiz sentriol; *3* — satellit oyoqchasi; *4* — satellit boshchasi; *5* — mikronaychalarning birlashish joyi; *6* — mikronaychalar (Y.S.Chensovdan, 1978).

kiprikchalar prebazal tanachadan rivojlanadi. Spermatogenez davrida yadroga nisbatan distal joylashgan sentriola bazal tanachaga aylanib, undan esa spermatozoid dumi hosil bo'ladi.

Yuqorida keltirilgan dalillar asosida o'tgan asr oxirida hujayra markazi, xivchin, kiprikchalar va bazal tanachalar bir xil tuzilmadan iborat degan fikr ilgari surildi. Elektron mikroskopik tekshirishlar sentriola va bazal tanachalarning ultrastrukturasi bir xil ekanligini tasdiqladi. Bazal tanachalar silindrsimon bo'lib (uzunligi 0,5 mkm, diametri 0,1—0,2 mkm) sentriola singari 9 zich tuzilmadan iborat.

Kiprikchalar hujayra sitoplazmasining ingichka silindrsimon o'sig'i bo'lib, diametri 200 nm ga teng. Bu o'siq asosidan ustki qismigacha plazmatik membrana bilan qoplangan bo'lib, kiprikcha markazida mikronaychalar sistemasi joylashadi. Kiprikchadagi mikronaychalar sistemasini aksonema deyiladi. Kiprikchalar aksonemasi bazal tanacha va sentriola mikronaychalar sistemasidan farqli ravishda 9 tripletdan iborat bo'lmay, balki aksonema devorini hosil qiluvchi 9 juft periferik va 1 juft markaziy mikronaychadan iborat.

Umuman kiprikchalar mikronaychalar sistemasini (9×2)+2 deb yozish mumkin. Sentriolada esa bu sistema (9×3)+0 ga teng. Bazal tanacha va kiprikchalar aksonemasi uzviy bog'liq bo'lib, ular bir-biriga davom etuvchi tuzilmani xosil qiladi. Bazal tanachaning A va D mikronaychalari aksonemaning A va D mikronaychalaridir.

Hujayra markazi mitotik apparatni, shu jumladan, dukchani va yulduzchani hosil qilishda rol o'ynaydi. Hozirgi vaqtda shunisi aniqki, mitozda qutblanish hujayra markazi tomonidan bajariladi. Qutblar hujayra markazlarining bir-biridan qochishi natijasida hosil bo'lib, dukning va xromosomalarning joylashishini belgilaydi.

Ba'zi tadqiqotchilar sentriola naychalari va duk fibrillalari diametrining bir xilligiga asoslanib, fibrillalar sentriola naychalaridan hosil bo'ladi deb fikr yuritadilar.

Sitoplazmaning fibrillyar tuzilmalari. Sitoplazmaning fibrillyar tuzilmalariga yo'g'onligi 10 nm keladigan mikrofibrillalar va yo'g'onligi 5—6 nm bo'lgan mikrofilamentlar kiradi.

Mikrofibrillalar (oraliq filamentlar) yoki tayanch fibrillalar hayvon hujayrasi uchun xarakterli bo'lib, u asosan epiteliy hujayralarida va ba'zan glial hujayralarda uchraydi. Mikrofibrillalar oqsil tabiatlidir. Ular bir necha yuz fibrillalardan tashkil topgan tutamlar hosil qilishi mumkin, mikronaychalar singari tayanch funksiyasini o'taydi.

Mikrofilamentlar sitoplazmaning chetki yuzalarida tutamlar hosil qilib joylashadi. Ularni amyobalar psevdopodiylarida yoki harakatdagi fibroblastlarning o'siqlarida ko'rish mumkin. Oxirgi vaqtlarda mikro-

filament tutamlarida mushak to'qimasining qisqaruvchi elementlaridagi singari aktin, miozin, tropomiozin, a- aktinin topilgan. Mikrofilamentlar qisqarish vazifasini bajarsa kerak.

Maxsus organellalar. Ko'pgina qo'llanmalarda maxsus organellalar ham farqlanadi. Maxsus organellalar hamma hujayralar uchun taalluqli bo'lmay, faqat ba'zi hujayralarda uchraydi. Ularga epiteliy hujayralaridagi tonofibrillalar, mushak hujayralaridagi yoki tolalardagi miofibrillalar va nerv hujayralaridagi neyrofibrillalar kiradi. Hozirgi vaqtda maxsus organellalarni ajratishning hojati yo'qdir. Chunki maxsus organellalarni hosil qiluvchi tuzilmalar boshqa hujayralarda ham uchraydi. Epiteliy hujayralaridagi tonofibrillalar boshqa hujayralarda ham uchrovchi mikrofibrillalarning katta bir to'plamidir. Elektron mikroskop ostida ular nozik ipchalar shaklida bo'lib, desmosomalarda tugaydi. Tonofibrillalar epiteliy hujayrasining mustahkamligini belgilasa kerak.

Miofibrillalar mushak to'qimasida uchrab, ular aktin, miozin, tropomiozin, a- aktinin kabi oqsillarni tutadi. Bu oqsillar boshqa hujayralarda ham topilgan. Mushak to'qimasida bu oqsillar juda ko'p bo'lib, tutamlar — miofibrillalarni hosil qiladi («Mushak to'qimasi» ga q.).

Neyrofibrillalar nerv hujayralarida uchrab elektron mikroskopik tadqiqotlar neyrofibrillalarning nozik mikrofibrillalaridan tashkil topganligi va bu sohada mikronaychalar borligini ko'rsatdi («Nerv to'qimasi»ga q.).

SITOPLAZMA KIRITMALARI
(*INCLUSIONES CYTOPLASMATICAE*)

Kiritmalar sitoplazmaning doimiy bo'lmagan tarkibiy qismlari hisoblanadi. Ular hujayra ichidagi modda almashinuvi, sekretsiya va pigment hosil qilish jarayonlari davomida va fagotsitoz yo'li bilan tashqi muhitdan hujayraga moddalar kirishidan hosil bo'ladi.

Mikroskop ostida kiritmalar har xil zichlikdagi granulalar yoki suyuq vakuolalar holida ko'rinadi. Kiritmalarning ximiyaviy tarkibi turlicha. Bir necha gruppa kiritmalar farqlanadi.

1. Trofik kiritmalar (yog' tomchilari, oqsil granulalari, glikogen to'plamlari, vitaminlar va boshqalar).
2. Sekretor kiritmalar (zimogen granulalar va boshqalar).
3. Ekskretor kiritmalar (o't kislotasi, mochevina va b.)
4. Pigment kiritmalar (gemoglobin, melanin, lipofussin va boshqalar).

Oqsil kiritmalar kamdan-kam uchraydi. Misol tariqasida ba'zi bir umurtqali hayvonlar jigaridagi oqsil donalarini hamda tuxum hujayrasidagi murakkab oqsil va fosfoproteid gruppalaridan tashkil topgan plastinkalar, donachalar, disklar, duksimon shakldagi ko'pgina sariqlik donachalarini va boshqalarni ko'rsatish mumkin. Elektron mikroskopda olingan ma'lumotlarga qaraganda sariqlik tanachalari kristalsimon strukturalar hosil qilgan donachalardan va tayoqchalardan (protein makromolekulalari) iborat. Ko'pgina olimlar fikricha, sariqlik donachalari materiali ribosomalar ishtirokida donador endoplazmatik to'r sisternalarida hosil bo'ladi.

Yog' kiritmalari tomchilar shaklida hujayralarda kam uchraydi (19-rasm, *a*, *b*). Ba'zi bir hujayralarda esa ancha ko'p yig'iladi. Masalan, biriktiruvchi to'qimaning yog' hujayralari sitoplazmasidagi gigant yog' tomchilari (yengil ekstraksiya qilinuvchi neytral yog'lar) bunga misol bo'la oladi. Ingichka ichakda yog' so'rilish davrida silindrsimon hujayralarda ko'p miqdorda neytral yog'lar yig'iladi. Bundan tashqari, yog'ning to'planishi ba'zi bir organlarning qayta rivojlanishida (buqoq bezi, tuxumdonning sariq va atretik tanachalarida va boshqalarda) hamda patologik jarayon natijasida (jigar hujayralari va yurak mushaklarining yog' bilan to'yinishi—yog' distrofiyasida) kuzatiladi. Lipoid kiritmalar neytral yog'larga nisbatan murakkab kimyoviy tuzilishga ega bo'lib, qiyin ekstraksiya qilinadi. Ular har xil to'qima hujayralarida uchraydi (masalan, buyrak usti bezining po'stloq qismida, oligodendrogliya hujayrasida va boshqalarda).

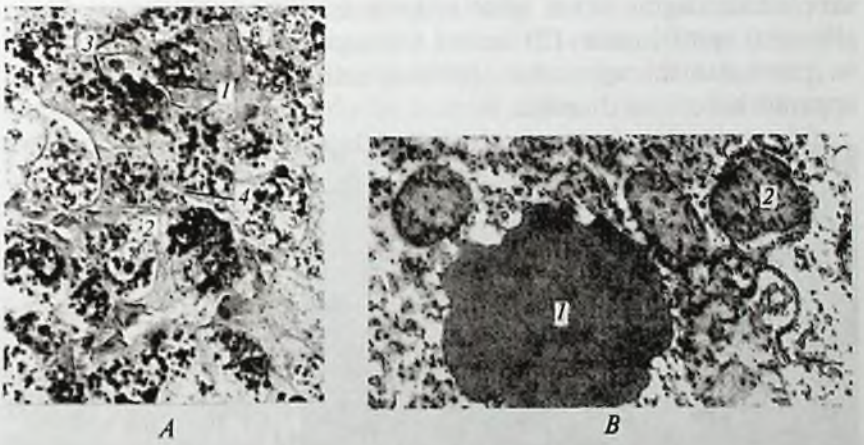

19- rasm.

A — Yog' kiritma (osmiy kislotasi bilan fiksatsiya qilingan, ob. 60, ok. 10): *1* — jigar hujayrasi; *2* — yadro; *3* — sitoplazmadagi yog' tomchilari; *4* — hujayra chegarasi; *B* — jigar hujayrasidagi yog' kiritmasi (elektron mikrofotogramma, ×35000): *1* — yog' kiritma; *2* — mitoxondriya.

Elektron mikroskopik tadqiqotlar lipid tomchilarini turli shakllarda bo'linishini ko'rsatdi. Ayniqsa, bachadon, buyrak usti bezi po'stlog'i qismida lipid kiritmalar turli morfologik ko'rinishda bo'lib, ular turli himiyaviy tarkibga egadir. Lipid kiritmalar endoplazmatik to'r elementlaridan va ribosomalardan keskin ajralib turadi. Bu kiritmalar agranular endoplazmatik to'r kanalchalarida va Golji apparati sisternalarida yig'ilishi kuzatilgan. Bu faktlar yuqorida keltirilgan organellalarning lipid almashinuvidagi roliga misol bo'ladi.

Glikogen kiritmalar jigar hujayrasi sitoplazmasida, ko'ndalang-targ'il mushak tolalarida oddiy mikroskop ostida yirik-yirik to'plamlar holida ko'rinadi. Mushak tolalaridagi glikogen energiya manbai hisoblanadi. Nerv hujayralarida Nissl moddasiga yaqin yotuvchi glikogen ham energetik vazifani bajaradi.

Adabiyotda turli patologik holatlarda glikogen miqdorining oshishini ko'rsatuvchi dalillar ko'p. Muller tomonidan sekretor nerv kesilganda til va jag' osti bezlarining chiqaruv naylari epiteliysida glikogenning mayda va yirik granulalarining yig'ilishi kuzatilgan. Muallif glikogenni mayda donalar shaklida sekretor va nay hujayralarining bazal qismida yetilishini ta'kidlaydi. Glikogenning nozik ko'rinishi faqat oxirgi yillarda — elektron mikroskopik tekshirish usullarining takomillashishi natijasida to'liq o'rganiladi.

Elektron mikroskopik kuzatishlar shuni ko'rsatdiki, glikogen hujayra sitoplazmasidagi mayda elektron zich granula bo'lib, hujayra sitoplazmasidagina emas, hatto yadroda ham uchrashi (internuklear glikogen) mumkin ekan (20- rasm). Glikogen granulalarining yig'ilishi va parchalanishi agranular endoplazmatik to'r va ehtimol Golji apparatida bo'lishi mumkin.

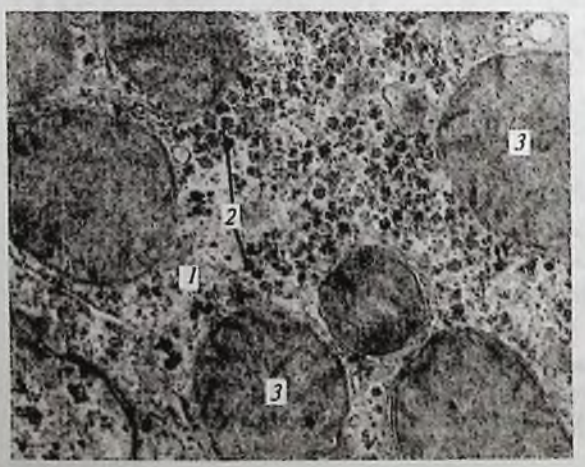

20- rasm. Glikogen kiritma. Jigar hujayrasi bir qismining elektron mikrofotogrammasi (× 30000):

1 — sitoplazma; *2* — glikogen kiritma, *3* —mitoxondriyalar.

Hujayra va biriktiruvchi to'qimaning hujayra oraliq strukturalarining normal hayot kechirishi uchun zarur bo'lgan *vitamin C* buyrak usti bezlarida, homilaning nerv hujayrasida va boshqa organlarda maxsus usul bilan ishlanganidagina ko'rinadi.

Sekretor kiritmalar bez hujayrasiga xos bo'lib, hujayradan chiqaruvchi va organizm normal hayot kechirishi uchun o'ta ahamiyatga ega bo'lgan moddalardan tashkil topgan. Bu kiritmalar turli ximiyaviy tarkibga ega bo'ladi. Sekretor granulalar gomogen moddadan tashkil topgan bo'lib, lipoproteid membrana bilan o'ralgan. Elektron mikroskop sekretor granulalar va vakuolalarning yetilishidagi sifat o'zgarishlarini ko'rishga imkon beradi. Elektron mikroskopik radioavtografiya yordamida Noytr va Leblond Golji kompleksida mukopolisaxarid tipidagi moddalar sintez bo'lishini ko'rsatdi. Hozirgi davrda polisaxaridlarning faqat Golji kompleksi komponentlarida sintez bo'lishi va shakllanishi ko'pchilik tomonidan tan olingan. Sekretning yetilish va chiqarilish davrida uning elektron zichligi o'zgaradi. Bu o'zgarishni sekretning shishishi yoki kondensatsiyalanishi bilan tushuntirish mumkin.

Ekskretor kiritmalarga hujayradan chiqishi kerak bo'lgan katabolitik moddalar (buyrak kanalchalari hujayrasidagi mochevina va boshqalar) kiradi.

Pigment kiritmalar hayvon hujayralarida turli formalarda uchraydi. Qoramtir pigment melanin donalari yumaloq yoki tayoqchasimon shaklda bo'lib, ularning kattaligi har xil umurtqali hayvon hujayralarida 0,1 dan 6 mkm gacha bo'ladi (21- rasm). Sitoplazmasida melanin granulalari ko'p bo'lgan hujayralar pigment hujayralari - melanotsitlar yoki melanoforlar nomini olgan. Ular asosan himoya funksiyasini o'taydi. Ma'lumki, melanin tirozinning tirozinaza bilan oksidlanish mahsulotidir. Ximiyaviy tarkibi jihatidan melanin adrenalinga va serotoninga yaqin turadi. Melanotsitlarni elektron mikroskop ostida o'rganish melanin donachalarini 2 qismdan: protein tanachadan va ko'pgina mayda osmiofil granulalardan tuzilganligini ko'rsatdi.

Ba'zi bir pigmentlar faqatgina hujayra nobud bo'lgandan so'ng sitoplazmadan chiqadi va makrofaglar tomonidan fagotsitoz qilinadi. Bunday pigmentlarga to'qimalarda ko'p uchraydigan sariq va kulrang pigment — lipofussin kiradi. Uning granulalari ko'proq nerv hujayralarida, miokard tolalarida (qarishning distrofik jarayonlarida) uchraydi. Shuning uchun bu pigmentni *qarish pigmenti* deb ataladi. Bu pigment yana jigar, buyrak usti bezlari (po'stloq qismining to'rsimon zonasida), neyrogipofiz — pituitsit hujayralarida va boshqa a'zolarda uchraydi.

21- rasm. Pigment kiritma. Epidermisdagi pigment hujayra (melanotsit). Elektron mikrofotogramma (× 10 000):

1 — yadro; *2* — melanin donachalari; *3* — tonofilamentlar.

Buqa mushagidan ajratib olingan lipofussin o'rtacha elektron zich amorf tayanch qismdan va osmiofil donachalar yig'indisidan tashkil topganligi aniqlandi. Lipofussin granulalari lipoproteid tarkibiga ega. Oxirgi yillarda olib borilgan gistoximiyaviy va bioximiyaviy tadqiqotlar turli xil to'qimalardagi lipofussinda fosfolipid, kislotali fosfataza va nospetsifik esteraza borligini ko'rsatdi.

Lipofussinga yaqin turuvchi pigmentlar sariq va qizil lipoxromlardir. Lipoxromlarning mayda tomchilari buyrak usti bezining po'stloq qismi to'rsimon zonasida, tuxumdon sariq tanachasining lyutein hujayrasida va urug'don interstitsial hujayralarida uchraydi. Shu guruh pigmentlarga ko'z to'r pardasi tayoqchalarining ko'ruv purpuri tarkibida uchrovchi retinin ham kiradi. Gemoglobin parchalanishining mahsulotlari (gemotoidin, gemosiderin, ferritin) fagotsitoz qiluvchi hujayralarda uchraydi. Gemosiderin va gemotoidin sariq va qo'ng'ir rangga ega. Gemosiderin retikulyar hujayralar tomonidan fagotsitoz qilingan (nobud bo'layotgan) eritrotsit gemoglobinidan hosil bo'ladi. Shuning uchun retikulyar hujayra sitoplazmasida ko'p miqdorda ferritin donachalarini ko'rish mumkin. Eritroblastlar retikulyar hujayralarning ferritin saqlovchi qismini qamrab oladi. Ferritin eritroblastlar mitoxondriyasiga kirib u yerda yo'qoladi. Balki ferritin bu yerda transformatsiyaga uchrasa kerak, chunki hosil bo'layotgan eritrotsit elektron mikroskopda ko'rilganda gemoglobin tarkibida ferritin ko'rinmaydi.

Ba'zi bir hujayralar sitoplazmasida *maxsus kiritmalar* bo'lib, ular hujayraning qaysi to'qimaga aloqadorligiga qarab ma'lum bir funksiyani bajaradi. Bu kiritmalarga qon donador leykotsitlari va siyrak biriktiruvchi to'qimaning semiz hujayralari ichidagi granulalar misol bo'la oladi. Neytrofil leykotsitlarda granulalar dumaloq yoki oval shaklga ega. Uning kattaligi 0,02 mkm dan 0,5 mkm gacha. Bazofil leykotsitda granulalar yumaloq yoki yirikroq — 0,3 mkm gacha. Yirik eozinofil granulalar yumaloq yoki oval shaklda bo'lib, kattaligi 0,7 dan 1,3 mkm gacha. Elektron mikroskop ostida bunday granulalarning markaziy qismi kristalloid shakliga ega bo'lib, konsentrik joylashgan, kattaligi 4,5 nm keladigan silindrlardan iborat («Qon» ga q.).

GIALOPLAZMA

Gialoplazma (lot. *hyaloplasma* — tiniq) — asosiy plazma yoki matriks-sitoplazmaning organellalari va kiritmalarisiz asosiy qismi bo'lib, u hujayraning asl ichki muhitidir.

Elektron mikroskop ostida gialoplazma gomogen va mayda donador tuzilishga ega. Sitoplazmaning fizik-ximik xususiyatlarini o'rganish gialoplazmaning murakkab kolloid sistema ekanligini tasdiqlaydi. Gialoplazmada turli biopolimerlar: oqsil, nuklein kislota, polisaxaridlar va boshqa moddalar bo'ladi. Bu sistema zol (suyuq) holatdan gel holatiga yoki aksincha, gel holatdan zol holatga o'tishi mumkin.

Elektron mikroskopik tadqiqotlar gialoplazma tartibli joylashgan ko'p tarkibli sistema ekanligini ko'rsatdi. Gialoplazma tuzilmalarsiz modda ko'rinsa ham unda fibrillyar, ipsimon oqsil molekulalar hosil bo'lishi yoki parchalanishi mumkin.

Masalan: oqsil tubulinlarning ayrim molekulalari gialoplazmada ma'lum sharoitda naysimon strukturaga aylanishi yoki parchalanishi aniqlangan. Gialoplazmada glikolitik fermentlar, karbonsuv metabolizmi fermentlari, oqsil va lipid metabolizmining fermentlari, RNK va turli ionlar uchraydi. Gialoplazma hujayraning turli tuzilmalarini o'zaro bog'laydi. Hujayra uchun zarur bo'lgan moddalarnnig hammasi, xususan, aminokislotalar, yog' kislotlari, nukleotidlar, karbonsuv, turli ionlar, ATF hujayraning turli tuzilmalariga gialoplazma orqali yetkazib beriladi.

HUJAYRA YADROSI

Yadro (yunon. *karyon*, lot. *nucleus*) termini 1833- yilda Broun tarafidan kiritilgan bo'lib, u o'simlik hujayralaridagi sharsimon doimiy tuzilmalarni shu nom bilan atagan.

Yadro hamma eukariot (yuqori o'simlik va hayvon) hujayralarida bo'ladi. Yadro faqat eritrotsitlarda (qizil qon hujayralarida) bo'lmaydi. Eritrotsitlar yuqori ixtisoslangan hujayra bo'lib, differensirovka vaqtida o'z yadrosini yo'qotadi. Yadroning shakli hujayra shaklini qaytaradi, lekin noto'g'ri formada ham bo'lishi mumkin. Sharsimon, kubsimon va ko'p qirrali hujayralarda yadro yumaloq shaklga ega. Prizmatik, silindrsimon, duksimon hujayralarda yadro uzun ellipsoid, yassi hujayralarda esa duksimon bo'ladi. Noto'g'ri shakldagi yadrolarga ba'zi bir leykotsitlarning yadrosi misol bo'ladi (taqasimon va parraksimon). Yadro hujayrada asosan bitta (bir yadroli hujayra) yoki ikkita (ikki yadroli hujayra) bo'ladi. Ko'p yadroli hujayralar va simplastlar ham mavjuddir.

Yadroning kattaligi turlicha bo'lib, 4 mkm dan (spermatozoid) 40 mkm gacha (tuxum hujayra) boradi. Yadro o'lchami sitoplazma o'lchamiga ko'pincha to'g'ri proporsional bo'ladi. Yadro va sitoplazmaning hajm nisbati yadro-sitoplazma nisbati deb ataladi.

Yadroning hujayrada joylashishi har xil bo'lib, hujayraning faoliyati va shakliga bog'liq bo'ladi.

Bez hujayralarida yadro hujayraning bazal qismida joylashib, apikal qismi sekret bilan banddir. Differensiallashmagan hujayrada yadro geometrik markazda joylashadi. Yadro quyidagi asosiy struktur komponentlardan iborat (22, 23- rasmlar):

22- rasm. Yadroning elektron mikroskopik tuzilishi (sxema):

1 — yadro qobig'i; *2* — yadro teshiklari; *3* — karioplazma; *4* — xromatin; *5* — yadrocha; *6* — interxromatin donachalar; *7* — perixromatin donachalar; *8* — spiral tanacha (Monneron, Bernhard, 1969).

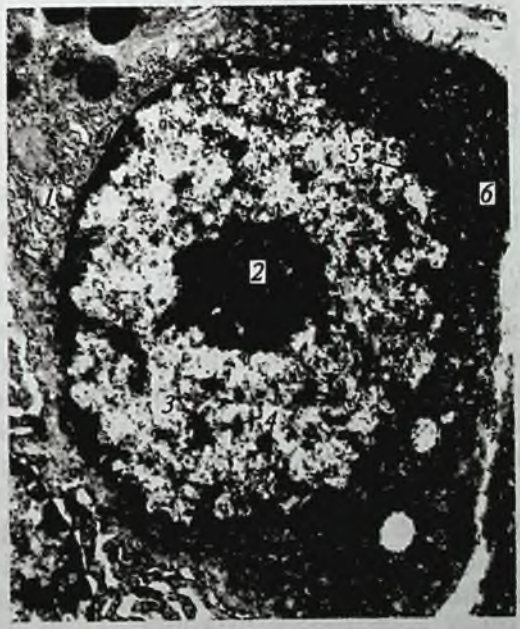

23- rasm. Yadro. Me'da osti bezi atsinar hujayrasi (elektron mikrofotogramma, ×16 000):

1 — yadro; *2* — yadrocha; *3* — karioplazma; *4* — euxromatin; *5* — geteroxromatin; *6* — donador endoplazmatik to'r.

1. Yadro qobig'i. 2. Xromatin strukturalari (xromatin, xromosoma). 3. Bir yoki bir necha yadrocha. 4. Karioplazma (yadro shirasi).

Yadroning asosiy komponent xromosomalar DNK dan iborat bo'lib, o'zida genetik informatsiyani saqlaydi. DNK dan tashqari hujayra yadrosida 3 xil: informatsion, ribosomal va transport RNK bor. Hujayra yadrosi tarkibida yana giston tipidagi oqsillar bo'lib, DNK bilan tuzlar tipidagi birikmalar hosil qiladi. Shuning bilan birga nogiston tipidagi oqsillar ham mavjud. Yadroda bir qancha fermentlar — ATF-aza, glikolitik fermentlar bor, lekin oksidlanish fermentlari uchramaydi. Gistoximiyaviy va bioximiyaviy usullar orqali yadro oqsillar bilan lipoproteid va liponukleoproteidlar holida birikkan lipidlar topilgan. Ular yadro quruq og'irligining 10—20 foizini tashkil qiladi.

Yadroda kalsiy, magniy, natriy, fosfor, temir, rux, mis, kobalt va boshqa elementlar ham topilgan.

Yadro qobig'i (kariolemma). Yadro qobig'ining mavjudligi oddiy (yorug'lik) mikroskop ostida ko'rilgan edi. Elektron mikroskop yadro qobig'i murakkab tuzilishga egaligini ko'rsatdi. U ikki membranadan tashkil topgan bo'lib, har birining qalinligi 10 nm va aniq 3 qavatdan tuzilgan. Ichki va tashqi yadro qobig'i orasida 10—30, ba'zan 100 nm ga teng perinuklear bo'shliq bo'ladi (22, 23- rasmlarga q.) Yadroning tashqi qobig'i endoplazmatik to'r membranasiga o'tadi. Yadro qobig'ining har bir membranasi boshqa hujayra membranalari singari oqsil va lipiddan tashkil topgan. Yadro qobig'ining o'ziga xos xususiyati ko'p miqdorda yadro teshiklarining bo'lishidir.

Teshiklarning diametri o'rtacha 80—90 nm. Teshiklar atrofida yadro qobig'i membranalari o'zaro birlashadi. Teshiklar murakkab tuzilishga ega bo'lgan globulyar va fibrillyar tuzilmalar bilan to'lgan.

Yadro teshiklari bilan bu tuzilmalarni qo'shib yadro teshiklari kompleksi deb yuritiladi. Bu kompleks oktogonal tuzilishga ega bo'ladi. Yadro teshigi devorini hosil qiluvchi yadro qobig'ida uch qator donachalar joylashadi. Har bir qatori 8 tadan donacha tutadi (24- rasm). Birinchi qator donachalar yadro shirasi tarafida, ikkinchisi sitoplazma tarafida, uchinchi qator donachalar esa teshikning markazida yotadi. Donachalar kattaligi 25 nm ga teng. Bu donachalardan fibrillyar tortmalar chiqib teshik markazida joylashgan markaziy granulaga kelib birlashadi. Bir yadroda taxminan 12 000 teshik bor yoki 1 mm^2 ga 45 ta teshik to'g'ri keladi. Teshiklar soni hujayraning funksional aktivligiga bog'liq.

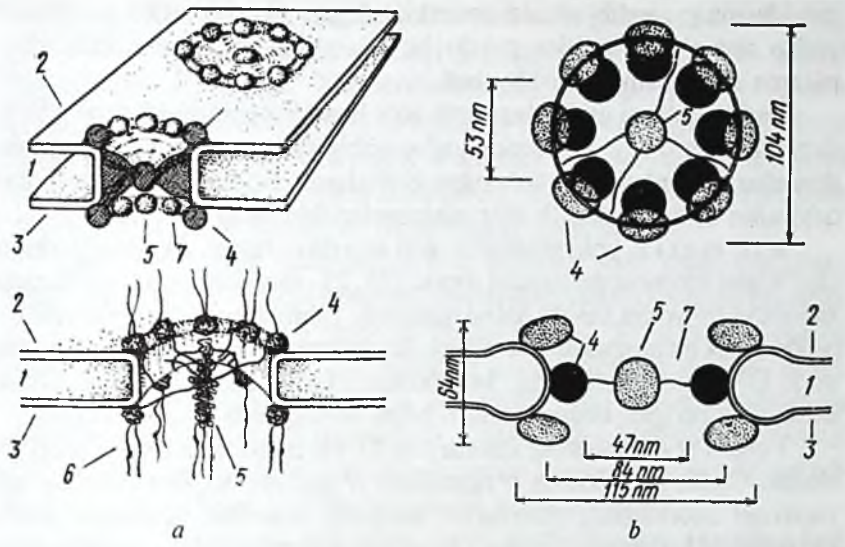

24- rasm. Yadro teshigining tuzilishi (sxema):

1 — perinuklear bo'shliq; *2* — ichki yadro qobigi; *3* — tashqi yadro qobigi; *4* — periferik donachalar; *5* — markaziy donacha; *6* — donachalardan tarqaluvchi fibrillalar; *7* — diafragma (*a* — Frenke, 1970; *b* — Kay, Jonhston, 1972).

Sitoplazma bilan yadro aloqasi oddiy emas. Hatto mayda ionlar K^+, Na^+, Ca^{++} yadro qobig'idan erkin o'tolmaydi. Na^+, K^+ ionlarining miqdori bo'yicha yadro hujayra oraliq moddasiga yaqin. Yadro qobig'ining endoplazmatik to'r membranalariga qadar davom etishi, yadro bilan sitoplazmaning o'zaro ionlar bilan almashinishiga imkon yaratadi. Endoplazmatik to'rning ba'zi bir bo'limlari plazmatik membrana bilan aloqa qiladi, degan dalillar ham bor. Shuning uchun bo'lsa kerak, ba'zi bir bo'yoq moddalari yadroga hujayrani bo'yamasdan o'ta oladi.

Yadro qobig'ining o'tkazuvchanligi tufayli nasl informatsiyasining yadrodan sitoplazmaga yuqori polimer RNK orqali o'tishi to'g'risidagi zamonaviy bilimlar alohida ahamiyatga ega. Bir tomonidan, ionlarning mayda molekulalari uchun bu teshiklar o'tib bo'lmas chegara bo'lsa, ikkinchi tarafdan, katta molekula informatsion RNK yadrodan sitoplazmaga o'ta oladi.

Sitoplazmadan yadroga sitoplazmada sintezlanuvchi va yadroni energiya bilan ta'minlashda kerak bo'lgan mononukleotid trifosfatning katta molekulalari o'tadi.

Aminokislotalar, purin va pirimidin asoslar, ATF yadroga aktiv transport yo'li bilan o'tadi. Ba'zan yadrodan sitoplazmaga yadro

moddasining ajralib o'tishi mumkin degan fikr bor. O'z navbatida yadro qobig'ida botiqlar paydo bo'lib, xuddi fagotsitoz kabi sitoplazma moddasini qamrab oladi.

Yadro qobig'i endoplazmatik to'r hosil bo'lishida ishtirok etadi, degan fikr ham bor. Profazada yadro qobig'i fragmentatsiyaga uchrab, donador endoplazmatik to'r bilan birlashadi. Telofazada esa qobiqlar qaytadan endoplazmatik to'r elementlaridan hosil bo'ladi.

Xromatin yoki xromatin to'ri interfazadagi yadroning ipsimon cho'zilgan xromosomalaridan iborat (22, 23- rasmlarga q.). Interfazada xromatin bo'yoqni yaxshi qabul qilmaydi, oddiy (yorug'lik), mikroskop ostida nozik ipcha shaklida ko'rinadi. Xromatinning asosiy sitoximik belgisi unda DNK ning bo'lishidir. Interfazadagi yadro DNK si asosan DNK uchun xos bo'lgan Felgen reaktivi bilan bo'yalganda yaxshi bilinadi.

Felgen reaksiyasining intensivligi DNK miqdoriga to'g'ri proporsional. Optik zichlikning o'zgarishini o'rganish orqali strukturadagi yutuvchi moddaning miqdorini aniqlash mumkin. Shunday qilib, hujayradagi ko'pgina ximiyaviy komponentlarni miqdoriy analiz qilish mumkin bo'lganday sitospektrofotometriya usuli orqali har bir hujayradagi DNK miqdorini aniqlash mumkin.

Yadroning interfaza davrida ishqoriy bo'yoqlar bilan yaxshi bo'yaluvchi qismlari (spiralizatsiya natijasida), Geyts tomonidan 1928-yilda *geteroxromatin* bo'limlar deb nomlangan. Bu bo'limlar xromosomalarning boshqa qismlari, *euxromatindan* keskin farqlanib turadi (23- rasmga q.). Euxromatin qismlari interfazadagi yadro xromosomalarining despirilizatsiyasiga uchrab nozik to'r hosil qilgan bo'limlaridir.

Xromosomalarning geteroxromatin bo'limlari yana *xromotsentrlar* deb nomlanib, ular yadrochaga birlashib ketganligi tufayli *yadrocha xromatini* deb ham aytiladi. Olimlarning fikricha, xromosomalar qanchalik ko'proq despirilizatsiyaga uchrasa, ular shunchalik sintetik jarayonda aktivroq ishtirok etadi. Xromatinning geteroxromatin qismlari xromosomaning telomerlar, sentromerlar sohasiga to'g'ri keladi. Geteroxromatin qismlari aktiv bo'lmasa ham bu qismlar euxromatin qismlari funksiyasiga kuchli ta'sir qiladi. Hozirgi vaqtda *struktur* va *fakultativ* geteroxromatin farqlanadi. Fakultativ geteroxromatin vaqtinchalik kondensatsiyaga uchragan xromatin bo'lib, struktur geteroxromatin esa doimo kondensatsiya holatida bo'ladi. Struktur geteroxromatin funksiyasi hozircha noma'lum.

Yadrocha. Yadroda bazofil bo'yaluvchi gomogen tuzilishga ega bo'lgan bitta yoki ikkita yadrocha bor. Yadrochalar faqat yadroning emas, balki butun hujayraning eng zich qismi hisoblanadi.

Elektron mikroskopik tadqiqotlar yadrocha ipsimon ko'rinishdagi nukleolonemalar va ular orasidagi gomogen tuzilmalardan tashkil topganligini ko'rsatdi. Nukleolonemalarning qaliyligi 4—8 nm ipchalardan iborat bo'lib, ularda kattaligi 15 nm keladigan granulalar joylashgan. RNK yadrochaning xarakterli ximiyaviy komponenti hisoblanib, uni birinchi marta Kasperson (1939) topgan. Yadrochada ribosomal RNK (r-RNK) va ribosomalar hosil bo'ladi.

Yadrochalarning hosil bo'lishi va ularning soni xromosomalarning – ikkilamchi tortma sohasida joylashgan yadrocha hosil qiluvchi qismlarining miqdori va aktivligi bilan bog'liq. Xromosomalarning yadrocha hosil qiluvchi qismlaridagi DNK dan ribosomal RNK sintezlanib, bu RNK yadrocha sohasida oqsil bilan o'raladi va ribosoma subbirliklari hosil bo'ladi. Subbirliklar birlashib ribosoma shakllanadi va u yadroda yoki sitoplazmada oqsil sintezida qatnashadi va ribosomalar hosil bo'lishida muhim rol o'ynaydi.

Yadro shirasi yoki kariolimfa (karioplazma) interfazadagi despiralizatsiya bo'lgan xromosomalari va yadrocha joylashgan muhitdir. Tirik hujayralarda yadro shirasi strukturasiz massa hisoblanadi. Fiksatsiya qilingan preparatlarda esa kariolimfa oqsillari koagulatsiya bo'lishi natijasida nozik to'rga o'xshab ko'rinadi.

HUJAYRALARNING BO'LINISHI (*DIVISIO CELLULARUM*)

Hujayralarning ajoyib sifatlaridan biri – uning o'zidan ko'payishidir. Bu jarayon hujayra avlodlarining tugalmasligini (turg'unligini) ta'minlaydi.

Hujayra sikli (yoki hujayraning hayot sikli) – bu hujayra hosil bo'lgandan to uning bo'linishi yoki nobud bo'lishigacha bo'lgan siklik davrdir. Ko'p hujayrali hayvonlarda hujayraning hayot sikli butun organizm hayotidan qisqa bo'ladi. Ko'p hujayrali organizmda o'layotgan hujayralar doimo yangi hujayralar bilan almashinib turadi. Hujayraning reproduksiyasi organizm o'sishi va taraqqiyotining asosi hisoblanadi.

Hujayra reproduksiyasining bir necha turlari bor: *mitoz* (noto'g'ri bo'linish), *meyoz* va *poliploidiya*.

Mitoz. Mitotik bo'linish o'tgan asrning oxirlarida hayvon hujayralarida Flemming (1882), o'simlik hujayralarida Strasburger (1882) tomonidan ta'riflangan. Mitoz (yunoncha *mitos* – ip) bo'linish qonuniyatlari barcha hujayralar uchun umumiydir.

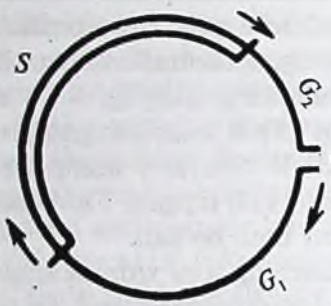

25- rasm. Mitotik sikl (sxema):
G_1 — presintetik (postmitotik) davr; S — sintetik davr; G_2 — postsintetik (premitotik davr).

Hujayra bo'linishidagi jarayonlar ma'lum qonuniyat asosida borib, ularni ketma—ket keladigan interfaza va mitozga bo'lish mumkin. Ba'zi bir hujayralar populyatsiyasi bo'linishda bo'ladi (kambial zona hujayralari). Bo'linishga tayyorgarlik vaqtini: (interfaza) va mitoz bo'linishni qo'shib *mitotik sikl* deyiladi (25- rasm).

I n t e r f a z a ilk davrida hujayra ichidagi strukturalarning keskin o'sishi va shakllanishi boshlanadi. Bu davrga G_1 — *sintez oldi davri* deb ataladi. Bioximiyaviy tomondan bu davr oqsil va RNK intensiv sintezi bilan ifodalanadi, bu davr bo'linuvch hujayralar generatsiya vaqtining 30—40 foizini tashkil etadi. G_1 davrida uzun va o'zaro chigal hosil qilgan yadro xromatini bo'yoqlarni yomon qabul qiladi (geteroxromatin bo'limlaridan tashqari). So'ngra DNK *sintezi davriga o'tadi* Bu — sintetik davr S. Bu davr davomida yadroda DNK sintezi kuzatiladi. Generatsiya vaqtining 30—50 foizini tashkil qiluvchi bu davrda DNK ning spetsifik azot asosi timidin yadro xromatini tarkibiga kiradi. Sintetik davr natijasida xromosomalar, ya'ni hujayraning nasl materiali ikki marta ko'payadi. S davrdan so'ng G_2 — *mitoz oldi davri* kelib, u hujayraning spetsifik oqsillar hamda ATF sintezi va hujayraning bo'linishiga tayyorgarligi bilan ifodalanadi. Bu davr generatsiya vaqtining 10—20 foizini tashkil etadi. G_2 davridan so'ng, generatsiya vaqtining 5—10 foizini tashkil qiluvchi M — mitoz davri boshlanadi.

M i t o z jarayonining o'zida 4 faza farq qilinadi (26, 27, 34- rasmlar).

Profazada xromosomalarning kondensatsiya bo'lishi va mitotik apparatning shakllanishi kuzatiladi. Xromosomalar kattalashadi va yo'g'onlashadi. Bu hodisa S davrida hosil bo'lgan xromatidalarning spirallanishi bilan tushuntiriladi. Spiralizatsiya protsessida xromatidalarning biri ikkinchisi atrofida aylanmay, balki har biri o'zicha spiral hosil qiladi. Shuning uchun ular mitozning keyingi fazalarida yengil ajraladi. Profazaning oxirida xromosomalar juft xromatidalardan

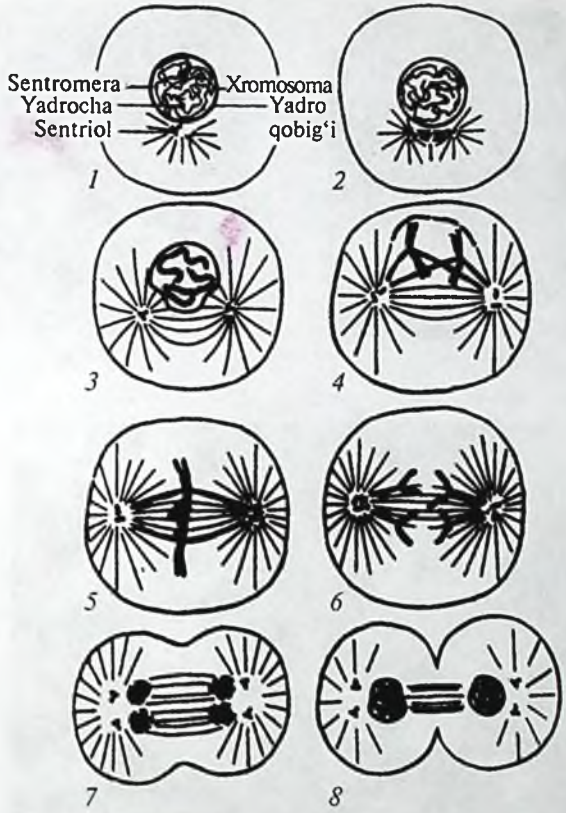

26- rasm. Hujayraning mitoz usuli bilan bo'linishi (sxema):
1, 2 — interfaza; *3, 4* — profaza; *5* — metafaza; *7, 8* — telofaza (meziyadan).

tashkil topdi. Xromosomalarning kattalashishi va yo'g'onlashishi bilan birga xromatidalar sentromerlar deb ataluvchi ma'lum bo'lmalari bilan birlashadi. Profaza oxirida xromosomalar bo'linayotgan yadroning ekvatorial yuzasida joylashib, bo'linish dukchasini hosil qila boshlaydi (27- rasm, *a*). Duk ikki tipdagi ipchalardan - qutblarni birlashtirib turuvchi markaziy va qutblarni xromosoma sentromerlari bilan birlashtirib turuvchi xromosoma ipchalaridan tashkil topgan. Elektron mikroskopiya mitotik apparat ipchalari zich devorli naychalardan tashkil topganligini ko'rsatadi. Ularning diametri 20 nm, devori qalinligi 4–5 nm.

Hayvonlarda sentriolalar orasidagi dukcha sentriolalar yadroning bir tomonida yotganda hosil bo'ladi. So'ngra, sentriolalar yadroning qarama-qarshi qutblariga qarab siljiydi. Bu vaqtda dukcha kattalashib,

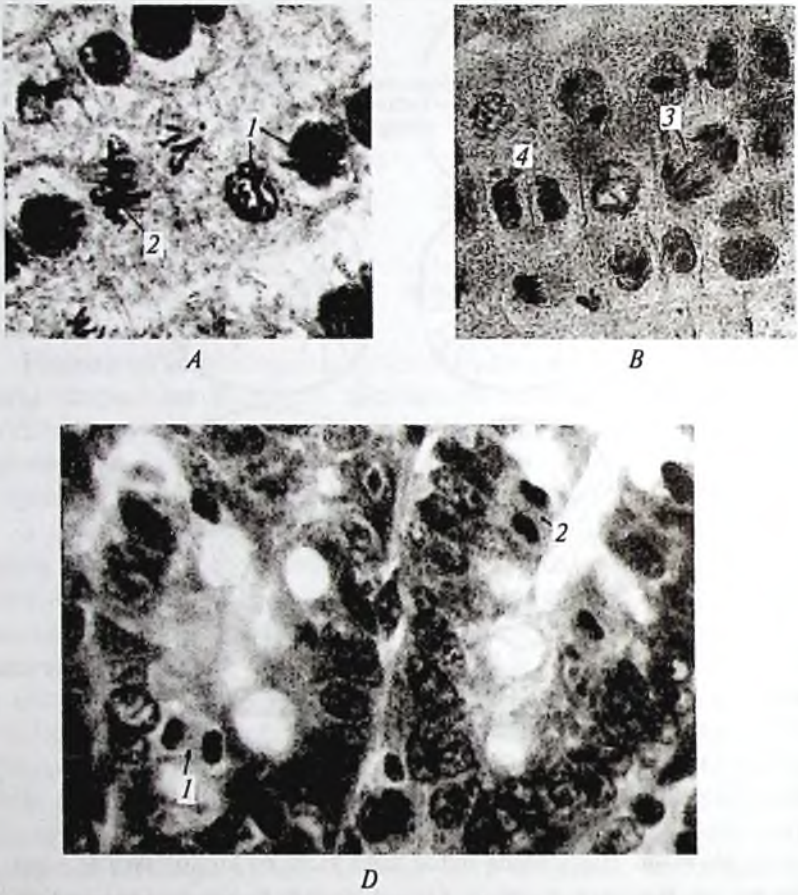

27- rasm.

A, *B* — mitoz (kariokinez). Piyoz po'sti. Temirli gematoksilin bilan bo'yalgan: *A* — ob. 60, ok. 10; *B* — ob. 40, ok. 10; *1* — profaza; *2* — metafaza; *3* — anafaza; *4* — telofaza. *D* — hayvon hujayrasidagi mitoz. Ingichka ichak kriptasi. Gematoksilin—eozin bilan bo'yalgan: ob. 40, ok. 10; *1* — boshlang'ich telofaza; *2* — kechki telofaza.

yadro sohasini egallab oladi. Profaza uchun yadrochaning yo'qolishi va yadro qobig'ining erishi xarakterlidir. Elektron mikroskopik kuzatishlar mitoz davrida yadro qobig'ining bo'lakchalari yo'qolmay, balki endoplazmatik to'r membranalarga aylanishini ko'rsatdi. Mitoz oxirida yadro qobig'i donador endoplazmatik to'r membranalaridan qayta hosil bo'ladi.

Metafazada butunlay shakllangan xromosomalar ekvatorial yuzada joylashgan bo'ladi (27-rasm, *a* va 28-rasm, *a*). Xromosoma-

larning dukka qarab harakat qilishi xromosoma sentromerlarining mitotik apparatning xromosoma iplarga birlashishi bilan tugaydi (ekvatorial plastinka yoki onalik yulduzi). Metakinez (xromosomalarning dukka harakati) natijasida xromosomalar duk ipchalarga nisbatan perpendikular yotadi, xromosomalarning bunday joylashishi ularning sonini, shaklini va kattaligini aniqlashga yordam beradi. Har bir tur mavjudotda ma'lum sondagi xromosomalar bor. Xuddi shu fazada har bir xromosoma bir xil ikki nusxadan — xromatidadan tashkil topganligi ko'riladi.

Anafaza — xromosomalar xromatidalarining bir-biridan ajralishidan boshlanadi. Bu vaqtda har bir xromosoma hosil qilgan qiz xromosomalar (xromatidalar) qarama-qarshi qutbga qarab harakat qiladi. Bu tarzda «qiz yulduzi» shakllanadi (27- rasm, *b*). Xromosomalarning harakati bir xilda — sinxron kechadi. Bu harakat mexanizmi hali noma'lum.

Telofaza — mitozning oxirgi davri. Uning boshlanishi xromosomalarning hujayraning qarama-qarshi qutblariga yetishiga to'g'ri keladi. Telofaza go'yo profazaning teskarisi bo'lib, hamma jarayonlar teskari tartibda ketadi. Duk yo'qoladi, buralgan xromosomalar yoyilib, uzunlashadi. Qiz yadrolar qaytadan tiklanadi, yadrocha va yadro qobig'i hosil bo'ladi (27- rasm, *b, d* va 28- rasm, *b*). Mitotik apparat parchalanadi va hujayra tanasining bo'linishi ro'y beradi (sitotomiya yoki sitokinez). Qiz hujayralari yadrosi interfazadagi hujayralarga xos tuzilishga ega bo'ladi. Sitotomiya mexanizmi hali yetarli o'rganilmagan.

Xromosomalar (yunon. *chroma* — rang, *soma* — tana) — yadro xromatinidan tashkil topgan bo'lib, hujayralarning irsiy belgilarini saqlovchi substratdir. Har bir xromosoma uzunasi bo'ylab ikkita morfologik bir xil tuzilgan xromatidalardan tashkil topgan. Har bir xromatida bir gigant dezoksiribonukleoproteid ipchadan hosil bo'lgan.

Shunday qilib, xromosoma, xromatidaning asosiy struktur birligi DNK molekulasidir. Xromosomalarda uzunligi bo'yicha bo'yaluvchi qismlar — xromomerlar (yoki disklar) va bo'yalmaydigan qismlar — xromomerlar orasidagi qismlar farq qilinadi.

Har bir gomologik xromosomalar ma'lum bir muntazam tuzilishga ega. Xromosomalarning tuzilishi ma'lum turlar uchun doimiy. Xromosomalarning shakli birlamchi tortmaning joylashishiga, ya'ni xromosoma ikki yelkasining birlashish o'rniga bog'liq. Xromosomalarning bu yeri och bo'lib, unda ma'lum struktura—sentromera (kinetoxor yoki kinomera) joylashadi.

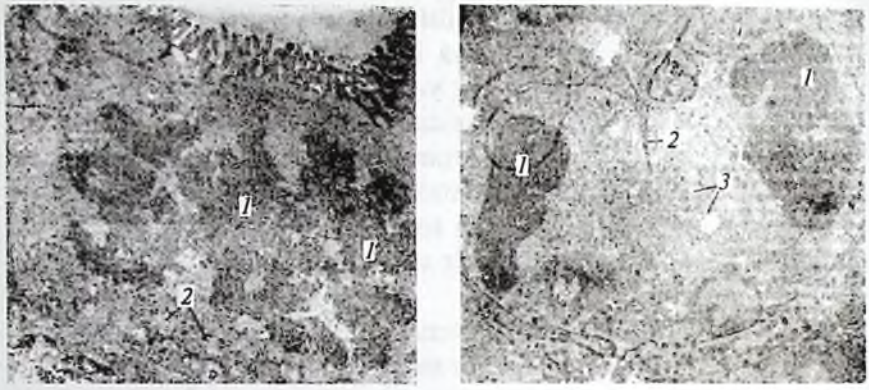

A B

28- rasm.

A — mitoz bo'linish. Metafaza. Xromosomalar ekvatorda joylashgan. Ingichka ichak kriptasi (Elektron mikrofotogramma, ×12000): *1* — xromosomalar, *2* — mitoxondriya. *B* — mitoz bo'linish. Telofaza. Sitoplazmaning bo'linishi, qiz hujayra yadrolarining shakllanishi. Ingichka ichak kriptasi (elektron mikrofotogramma, ×12000): *1* — qiz hujayralar yadrolari; *2* — sitotomiya; *3* — mitoxondriyalar.

Mitozning anafaza davri xromosomalarning morfologik tuzilishini o'rganish uchun qulay. Metafaza va anafazadagi ko'rinishga qarab xromosomalar 3 tipga bo'linadi: 1) *akrotsentrik*—qisqa, ba'zan yaxshi ko'rinmaydigan ikki yelkali tayoqchasimon xromosomalar: 2) *submetatsentrik*—turli uzunlikdagi yelkali L—ko'rinishini eslatuvchi xromosomalar; 3) *metatsentrik* V-simon, yelkalari teng yoki deyarli teng xromosomalar.

Xromosomalarning katta—kichikligi turli hayvonlarda keng doirada farq qiladi. Odatda odam xromosomalarining uzunligi 4-6 mkm atrofida. Turli hujayralarda xromosomalar soni har xil bo'ladi. Odam somatik hujayralarida soni juft, ya'ni diploid 46 xromosoma bor. Jinsiy hujayralar yakka, ya'ni gaploid xromosomalar to'plamini saqlaydi (odamda 23 ta). Ikki gametaning (erkak va ayol) birlashishi natijasida gomologik xromosomalar qo'shiladi va diploid to'plam xromosomalarini hosil qiladi, ular keyingi hamma somatik hujayralarga beriladi.

Hujayraning xromosoma to'plami faqat oddiy xromosomalarni *(autosomalarni)* ushlabgina qolmay, undan morfologik jihatdan va o'z xususiyati bilan farq etadigan kamida yana bitta xromosoma ushlaydi. Bunday xromosomalar *qo'shimcha xromosoma* yoki *jinsiy xromosomalar* deyiladi. Jinsiy xromosomalar tuzilishi bo'yicha 2 turli bo'ladi. Erkaklar somatik hujayralarida X va Y xromosoma, ayol

organizmida esa ikkita bir xil jinsiy xromosomalar uchraydi (XX). Spermatozoid va tuxum hujayra yadrolari birlashganda urug'langan tuxum hujayra bitta X- xromosomani spermatozoiddan, ikkinchi X- xromosomani esa tuxum hujayradan oladi. 1949- yilda Barr va Bertram urg'ochi mushukning nerv hujayralari yadrosida erkak mushuk yadrosida uchramaydigan kichik xromatin tanachalar borligini ko'rsatishdi. Keyinchalik bunday tanachalar ayol neytrofil hujayrasida «baraban tayoqcha» shaklida bo'lishi aniqlandi. Hozirgi davrda jinsiy xromatin ayol (X- xromatin, Barr tanachasi) organizmining deyarli hamma hujayralarida topilgan. Ma'lum bo'lishicha, ikki X- xromosoma ushlovchi ayol somatik hujayralarida ikki X- xromosomaning biri xromatin tanachalar shaklida joylashar ekan (shuning uchun bir X- xromosoma tutuvchi erkak somatik hujayralarida bu tanacha topilmaydi). X- xromosomalar soni o'zgarishi bilan bog'liq bo'lgan genetik kasalliklarda bu tanachalar soni ortadi.

Mitotik aktivlikning boshqarilishi. Hujayraning mitoz davriga o'tishi modda almashinuvidagi o'zgarishlar bilan bog'liq. Mitozning boshlanishida asosiy rolni DNK sintezi o'ynaydi, lekin bu jarayon mitozni aniqlamaydi. Chunki DNK sintezi mitozsiz ham tugashi mumkin. Organizmda hujayra bo'linishi ko'pgina faktorlar bilan boshqarilib turiladi. Mitotik aktivlikni regulyatsiya qilishda gormonning roli katta.

Hujayraning regulyatsiya qiluvchi turli faktorlarga javobi uning funksional holati, differensirovka darajasiga va yoshiga bog'liq. Sutka davomida hujayra bo'linishining tezligi bir xil bo'lmaydi. Qizig'i shundaki, kunduzgi va tungi hayvonlarda mitozning sutka davomida o'zgarishi turlichadir.

Meyoz. Meyoz mitozning alohida turi. Meyozda ketma-ket 2 marta bo'linish natijasida xromosomalarning soni 2 baravar kamayadi. Birinchi mitotik bo'linishida gomologik xromosomalar yaqinlashadi (konyugatsiya) va qutblarga har bir gomologik juftdan butun xromosomalar o'tadi.

Ikkinchi bo'linishda xuddi mitozdagi singari qutbga har bir xromosomadan xromatidalar ketadi. Meyoz yo'li bilan jinsiy hujayralar hosil bo'ladi.

Gaploid to'plam xromosomalarga ega bo'lgan spermatozoid va tuxum hujayralari qo'shilishi natijasida dyploid to'plam tiklanadi («Spermatogenez va ovogenez» ga q.).

Poliploidiya hujayra yadrosida DNK ning ikki va undan ko'p marta ortishidir. Bu holat mitoz bo'linish etaplarining buzilishi natijasida yuzaga keladi. Agar hujayralarning bo'linishi mitotik siklning

postsintetik fazasida to'xtasa DNK miqdorini ikki marta ko'p saqlovchi hujayralar hosil bo'ladi. Ba'zi holatlarda hujayra yadrolaridagi DNK ning sintezi yana davom etishi mumkin. Bu esa bir yadroli 4p, 8p, 16p DNK ni saqlovchi hujayralar hosil bo'lishiga olib keladi. Agar hujayra yadrosi bo'linsa-yu, lekin hujayra sitoplazmasining bo'linishi — sitotomiya bo'lmasa, unda 2 yadroli hujayralar hosil bo'ladi. DNK miqdorini bir necha marta ko'p saqlovchi hujayralar *poliploid hujayralar* deb yuritiladi. Poliploid hujayralarni jigarda, siydik pufagida uchratish mumkin. Poliploid hujayralar aktiv funksiya qilayotgan, differensiallangan hujayralardir.

Endomitoz yadro ichi mitoz bo'linishining bir turi hisoblanadi. Endomitozda xromosomalarning o'zgarishi yadro qobig'i buzilmay davom etib, xromosomalarning spirallanishidan boshlanadi. Bu davrda xromosomalar yaxshi ko'rinadi. Endoanafazada xromosomalar xromatidaga ajraladi. Endotelofazada ajralgan xromosomalar despiralizatsiyaga uchraydi. Lekin, V.Ya.Brodskiy, I.V.Urivayeva (1984) fikriga qaraganda zamonaviy usullar bilan tadqiq qilinganda ham bu bo'linish turi aniqlanmagan.

Amitoz. Ba'zi manbalarda amitoz yoki to'g'ri bo'linish keltirilgan. Bu bo'linish patologik holatlarda ta'riflangan. Mualliflarning fikricha, bu bo'linish mitotik apparatni hosil bo'lishisiz va xromosomalarning spirallanishisiz kechadi. Hozirgi davrda bu bo'linish ko'pchilik tadqiqotchilar tomonidan rad etilgan.

HUJAYRA FIZIOLOGIYASI

Hujayra — ko'p hujayrali organizmning elementar qismidir. U biologik sistema bo'lib, tashqi muhit bilan uning o'rtasida doimo modda va energiya almashinib turadi. Ko'p hujayrali organizmda hujayra uchun tashqi muhit bo'lib hujayra tashqarisidagi suyuqlik hisoblanadi.

Ko'p hujayrali organizmda har bir hujayra o'zining modda almashinuvi darajasi bilan farqlanib turadi. Tashqi muhitdan hujayraga hujayra ichki tuzilmalarini hosil qilishda ishtirok etadigan hamda hujayrada parchalanib energiya beruvchi moddalar va kislorod kiradi. Yuqorida aytilgan moddalar hamda suv, ionlar, vitaminlar, gormonlar (hujayra funksiyasini boshqarib turuvchi) hujayrani tashqi muhitdan ajratib turuvchi plazmatik membrana orqali aktiv va passiv transport yo'li bilan hujayraga kiradi. Xuddi shu yo'l bilan hujayra metabolizmi mahsulotlari hujayradan tashqariga chiqariladi. Moddalarning hujayra ichiga aktiv kirishi (moddalarning yig'ilishi) va tashqariga chiqarilishi

(sekretsiya va ekskretsiya) energiya sarf bo'lishi bilan kechadi. Ko'pgina hujayra membranalarida shu protsessni ta'minlovchi ATF-aza sistemasi yaxshi rivojlangan bo'ladi. Moddalarning hujayra ichiga kirishida hujayra organellalari, xususan, endoplazmatik to'r va Golji kompleksi ham ishtirok etadi.

Fagotsitoz. Ko'p hujayrali organizmlarning hujayralari zarur moddalarni eritmalar holida oladi. Plazmatik membrana orqali hatto yirik molekulalarning hujayralar ichiga kirishi ham elektron mikroskopda ko'rilgan.

Ba'zi bir hujayralar esa *qattiq moddalarni* ham yutish qobiliyatiga ega. Bu jarayon fagotsitoz deb nomlanadi, buni birinchi marta I.I. Mechnikov tomonidan o'tgan asr oxirida aniqlangan. Fagotsitoz qobiliyati biriktiruvchi to'qima hujayralari makrofaglarida, jigar sinusoid kapillyarining endotelial hujayralarida, buyrak usti bezi, gipofiz, qon ishlovchi organlarning retikular hujayralarida (suyak ko'migi, taloq, limfa tuguni) ham bor.

Fagotsitoz ketma-ket bo'ladigan 4 fazadan iborat: 1) fagotsit va fagotsitoz qilinuvchi moddaning o'zaro yaqinlashishi. Bu — fagotsitning moddaga nisbatan xemotaksisi bilan belgilanadi; 2) fagotsit va fagotsitoz qilinuvchi moddaning juda ham yaqinlashishi (atraksiya davri); 3) moddaning yutilishi; 4) hazm qilinishi.

Moddalarning fagotsitoz qilinishi fagotsit plazmatik membranasining invaginatsiyasi orqali ro'y beradi. Yutilgan moddalar gidrolitik fermentlarga boy lizosomalarda parchalanadi.

Pinotsitoz. Qattiq moddalarni fagotsitoz qilishdan tashqari hujayra *suyuq moddalarni ham* yutishi mumkin. Bu jarayonni birinchi marta Lyuis kuzatgan (29- rasm).

Elektron mikroskopda oxirgi yillarda olib borilgan tekshirishlar pinotsitoz jarayonida hujayra plazmatik membranasining ahamiyati kattaligini ko'rsatdi. Suyuqlik tomchisi hujayra membranasining bir qismi bilan o'ralib, sitoplazmaga o'tadi va u yerda hujayra qobig'idan ajraladi. Shunday qilib, pinotsitoz pufakcha devori plazmatik membranadan tashkil topgan.

Pinotsitoz mexanizmi quyidagi fazalarni o'z ichiga oladi: 1) tashqi sitoplazmatik membrana invaginatsiyasining hosil bo'lishi; 2) shu invaginatsiyalarga suyuqlik tomchisining yutilishi; 3) pufakchalarning sitoplazma ichiga o'tishi hamda sitoplazmatik vakuolalarning hosil bo'lishi. Pinotsitozga yaqin protsess r o f e o t s i t o z bo'lib, bunda submikroskopik zarrachalar va makromolekula yutiladi. Rofeotsitozni pinotsitozdan farqli ravishda faqat elektron mikroskopda ko'rish mumkin.

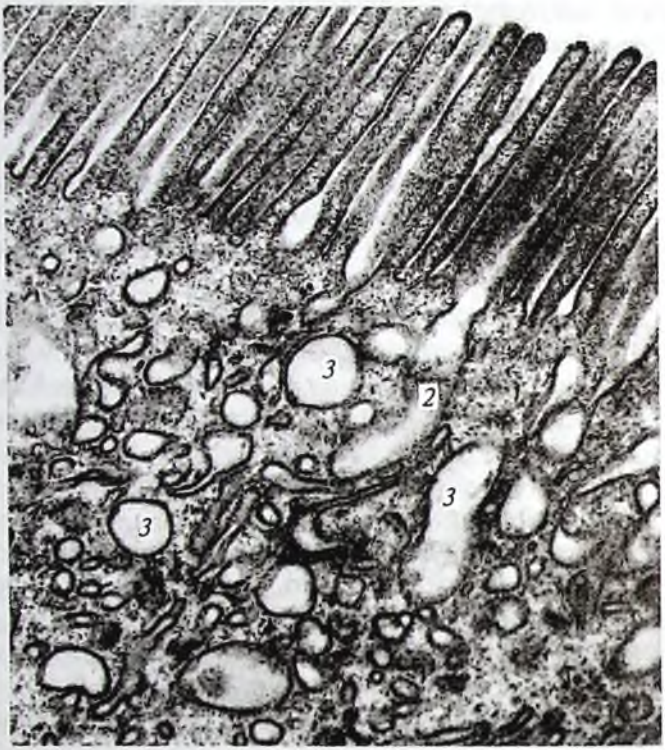

29- rasm. Pinotsitoz. Ingichka ichak prizmatik hujayrasining apikal qismi (elektron mikrofotogramma, ×35000):

1 – mikrovorsinka; *2* – pinotsitoz invaginatsiya; *3* – pinotsitoz vakuol.

Hujayraning ta'sirlanuvchanligi. Yuqorida aytib o'tilganidek, hujayra ochiq sistema bo'lib, u tashqi muhit bilan doimo aloqada bo'ladi. Hujayra temperatura, ximiyaviy tarkibi va boshqa muhitlarning o'zgarishiga o'ziga xos ta'sirlanish bilan javob beradi. Hujayraning bu universal reaksiyasi hujayraning ta'sirchanligi deyiladi. Hujayrada u yoki bu o'zgarishlarga olib keluvchi faktor esa ta'sirlovchi hisoblanadi. Hujayraning ta'sirlovchi faktorlarga bo'lgan javobi uning komponentlarining funksional va morfologik o'zgarishlari orqali ifodalanadi.

Agar ta'sirlovchi faktorga javoban hujayra tinch holatdan o'ziga xos bo'lgan funksiyani (sekretsiya, o'tkazuvchanlik, qisqarish va boshqalarni) bajarishga o'tsa, bunga hujayra qo'zg'aluvchanligi deb ataladi.

Hujayra qo'zg'aluvchanligi ta'sirlanuvchanlikning yuqori formasidir. Hujayra o'zi uchun adekvat (mos) ta'sirdan tashqari normal holatda uchramaydigan va uning uchun favqulodda bo'lgan ta'sirlovchi faktorlarga duch keladi. Bu turdagi qo'zg'atuvchilarga ionlovchi nurlar, temperatura, mexanik va boshqa ta'sirlar kiradi. Tabiiyki, ta'sirlovchi faktorlar turli , vaqt davom etgani singari, hujayraning ularga javobi ham har xildir.

Mashhur sitolog D.N.Nasonov va uning o'quvchilari uzoq yillar davomida hujayraning turli ta'sirlarga javobini o'rganishgan. Buning natijasida D.N.Nasonov paranekroz konsepsiyasini yaratdilar. Hujayraga turli faktorlar (temperatura, ionlovchi nurlar, gipoksiya va boshqalar) ta'sir qilganda hujayraning ularga javobi prinsipial bir xil bo'ladi. Bu o'zgarishlar yadro va sitoplazma kolloidi dispersligining o'zgarishidan iborat. Sitoplazmaning yopishqoqligi, bo'yoq bilan bo'yalishi oshadi, uning muhiti o'zgaradi. Bu o'zgarishlar yig'indisiga *paranekroz* deyiladi. Paranekroz boshlanish davrida ta'sirlanish to'xtatilsa, orqaga qaytadi.

Uzoq va kuchli ta'sirlanish natijasida hujayra nobud bo'ladi. Paranekroz hujayraning o'limi — nekrozga o'tishda bir bosqich hisoblanadi.

Hujayra organellalari shikastlovchi ta'sirlarga turlicha sezgi bilan javob beradi. Eng sezgir organellalar mitoxondriya, Golji kompleksi, silliq endoplazmatik to'r membranalari, hujayra qobig'ining maxsus strukturalaridir. Granular endoplazmatik to'r, yadro qobig'i shikastlovchi ta'sirlovchiga anchagina chidamli bo'ladi.

Hujayra harakati ta'sirot bilan uzviy bog'liq bo'lib, harakat ta'sirchanlikning tashqi ko'rinishidir. Harakat hujayra ichida modda almashinuvining o'zgarishi natijasida hosil bo'ladi. Harakatning eng oddiy turi *sikloz* hisoblanadi. Bu harakatda sitoplazma ichida organellalarning va boshqa tuzilmalarning siljishi kuzatilib, hujayra tashqi tarafdan harakatsiz ko'rinadi. Bu harakatga misol qilib mitoz bo'linish davrida sentriolalarning va xromosomalarning siljishini olish mumkin. Sitoplazma yopishqoqligining oshishi (zoldan gel holatga o'tishi) harakatni sekinlashtirsa, yopishqoqligining pasayishi (geldan zolga o'tishi) siklozni kuchaytiradi.

Amyobasimon harakat bir hujayrali hayvonlar bilan ko'p hujayrali hayvonlarning ba'zi hujayralariga xosdir. Amyobasimon harakat qilish oq qon tanachalari — leykotsitlarga, biriktiruvchi to'qima hujayralari — makrofaglarga taalluqli bo'lsa ham, ammo regeneratsiya davrida organizmning mutlaq ko'pchilik hujayralari shu yo'l bilan harakat qilishi mumkin. Amyobasimon harakat davrida hujayralar yolg'onoyoq

(psevdopodiya) hosil qilib, shu yolg'onoyoqlarga hujayra tanasining borliq tuzilmalari qo'yiladi. Natijada hujayra yolg'onoyoq uzunligi bo'yicha harakat qiladi.

Kiprikchalar va xivchinlar yordamida harakat qilish haivon va o'simlik hujayralarida kuzatiladi. Nafas yo'llaridagi kiprikchalar harakati natijasida bu yo'llarga tushgan yot moddalar tashqariga chiqarib yuboriladi. Bachadon naylaridagi kiprikli epiteliy tuxum hujayraning harakatini ta'minlaydi. Kiprikchalar kelishib harakat qiladi, ya'ni bir kiprikchadan so'ng keyingisi qisqarib, yalpisiga to'lqinsimon harakatni yuzaga keltiradi. Xivchinlar yordamida erkak jinsiy hujayralari — spermatozoidlar harakat qiladi.

Evolutsion taraqqiyot davomida harkatning eng oliy formasi — *mushak* harakati shakllanadi. Bu harakatni silliq mushak hujayralari va ko'ndalang-targ'il mushak tolalari bajaradi. Bunday harakat maxsus oqsillar — aktin va miozinning o'zaro ta'siri natijasida yuzaga keladi («Mushak to'qimasi»ga q.)

Hujayraning o'sishi. Har bir tirik mavjudot ma'lum o'lchamlarga ega. Bu o'lchamlarga organizm hujayralarining ko'payishi va o'sishi orqali erishiladi. Odam tanasining hamma hujayralari o'sish qobiliyatiga ega. Ammo bizning a'zolarimizdagi ko'pchilik hujayralar o'zining o'rtacha o'lchamlarini saqlab qoladi. A'zo aktivligining keskin oshishi yoki patologik jarayonlar natijasida hujayra o'lchamlari odatdagidan ko'ra kattalashishi — gipertrofiya kuzatiladi.

Hujayraning hayot sikli, differensiallanishi. Yangi hosil bo'lgan hujayralar hayot siklini o'taydi. Hayot sikli hujayraning yangi hujayra hosil bo'lishida uning keyingi bo'linishiga qadar yoki uning o'lishigacha bo'lgan davrni o'z ichiga oladi. Hujayra o'z hayoti davrida bo'linishi, o'sishi, differensiallanishga uchrashi kuzatiladi. Shuning uchun hujayraning hayot sikli jarayonlarini ikki gruppaga bo'lish mumkin (Bloch D., Cadman C., 1955). Birinchi gruppaga hujayraning bo'linishi bilan bog'liq jarayonlar kirib, uni avtosintetik interfaza deyiladi (30- rasm). Ikkinchi gruppaga esa, hujayraning o'sishi, differensirovkasi ma'lum vazifani bajarishga ixtisoslanishi mansubdir (geterosintetik interfaza). Differensirovkaga uchragan hujayra ixtisoslangan hujayra bo'lib, u ma'lum vazifani bajarishga moslashgan. Ular ko'pincha bo'linish qobiliyatini yo'qotadi. Masalan, differensiallangan qon hujayralari — eritrotsitlar, nerv hujayralari va hokazo. Ba'zi hujayralar differensirovka holatida bo'linish qobiliyatiga ega bo'ladi (jigar hujayralari).

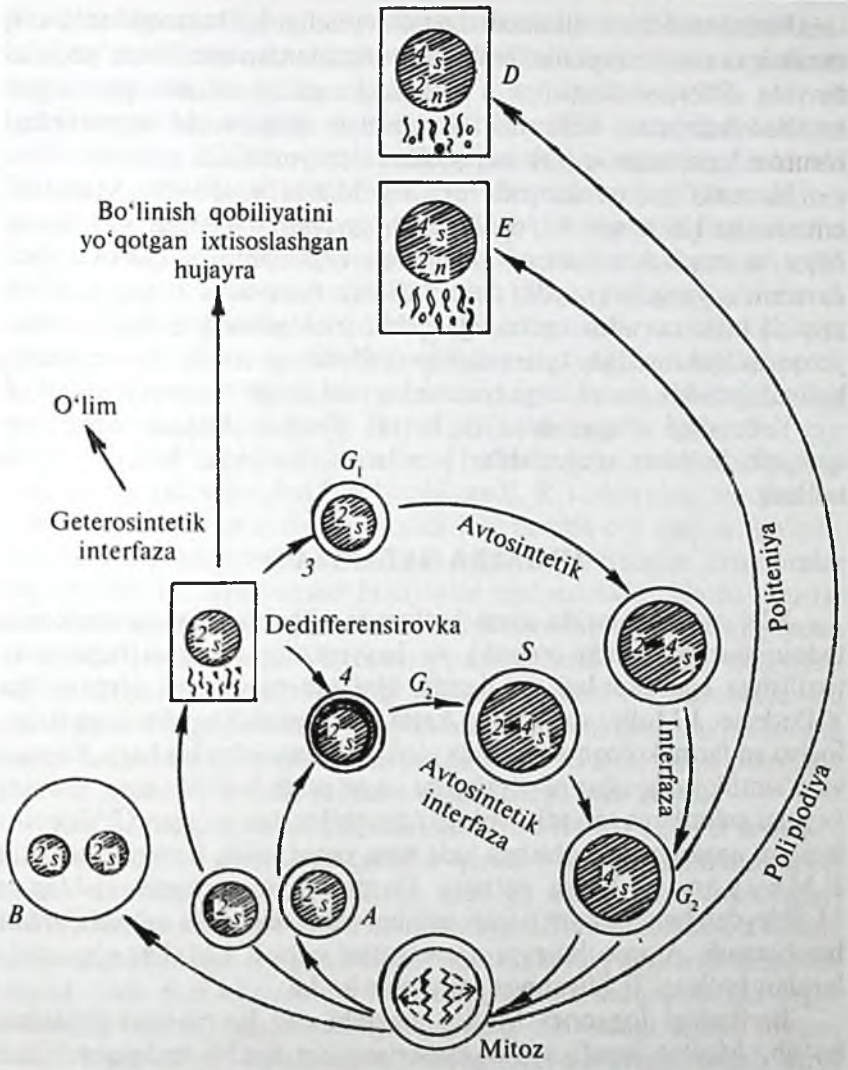

30- rasm. Hujayraning hayot siklidagi geterosintetik va avtosintetik interfazalarining o'zaro munosabati (Bloch, Cadman, 1955).

Ichki doira — yangi hosil bo'lgan hujayraning yana qayta bo'linishga kirishi (avtosintetik interfaza); *A* — yangi ikki qiz hujayralarning hosil bo'lishi; *B* — hujayra bo'linmay, yadrolar bo'linishi natijasida ko'p yadroli hujayralarning hosil bo'lishi; *D* — mitozda yadro qobig'i buzilmay, xromosomalar sonining ikki marta ortishi — poliploid hujayralarning hosil bo'lishi; *E* — DNK reduplikatsiyasi ro'y berishi va hujayra bo'linmay uning massasining oshishi — politeniya. Tashqi doirada turlicha hayot siklini tugatuvchi differensiallashayotgan hujayra ko'rsatilgan. *1* — hujayra o'limi; *2* — mitotik bo'linish hosiliyatini yuqotgan ixtisoslashgan hujayra; *3* — hujayraning differensirovkaga uchramay, bo'linishga kirishi; *4* — hujayraning differensirovkaga uchrab, mitotik bo'linishga kirishi; 2*s* va 4*s* — DNK diploid va tetraploid miqdori; 2*n* va 4*n* — xromosomalarning diploid va tetraploid yig'indisi.

Embrional takomillashish davrida epiteliy, biriktiruvchi to'qima, mushak va nerv hujayralari embrional varaqlardan rivojlansa, yetilgan davrida differensiallanishga a'zolarning turli qismlarida joylashgan kambial hujayralar uchraydi. Qon ishlab chiqaruvchi organlardagi kambial hujayralar «o'zak hujayralar» deb yuritiladi.

Hamma hujayralar ma'lum muddatda yashaydi. Masalan, eritrotsitlar 120 kungacha, epidermis hujayralari 4—10 kun va hokazo. Nerv va mushak to'qimasi hujayralari organizmning butun hayoti davomida yangilanmaydi, degan fikrlar ham bor. Hujayra o'lish vaqtida hujayra yadrosi piknozga (yadro zichlashishi va donadorlikni yo'qotib kichrayishi), karioreksisga (yadroning mayda donachalarga bo'linib ketishi), kariolizisga (yadroning erib ketishi) uchrashi mumkin.

Yadrodagi o'zgarishlar oqibatida (birga) sitoplazmada ham qaytarib bo'lmas o'zgarishlar yuz berib, natijada, hujayra halok bo'ladi.

HUJAYRA NAZARIYASI

XIX asr boshlarida keng ko'lamda olib borilgan mikroskopik tadqiqotlar natijasida o'simlik va hayvon organizmlari hujayraviy tuzilishga ega ekanligi aniqlandi. Hujayra tuzilishini o'rganishga Y.Purkine, I.Muller maktablari katta hissa qo'shdilar. Purkine fiziologiya va farmakologiya sohasida yirik mutaxassis bo'lsa ham, hayvon va o'simlik hujayralarini o'rganishi va ta'riflab berishi uning nomini keyingi avlodlarga tanitdi. Uning o'quvchilaridan bo'lgan G.Valentin hujayra nazariyasini ochishga juda ham yaqin keldi. Berlinlik botanik F.Meyyen va Yena, so'ngra Derpt universitetlarida ishlagan M.Shleyden ham hujayra nazariyasining ochilishiga asos soluvchilardan hisoblanadi. Ammo hujayra nazariyasini ochish I.Muller o'quvchilaridan bo'lgan T. Shvannga muyassar bo'ldi.

Berlindagi Iogannes Muller maktabi eng kuchli maktablardan bo'lib, Muller atrofiga o'z zamonasining kuchli tadqiqotchilari yig'ilgan edi. Bular orasida hujayra nazariyasini yaratuvchi T. Shvann, yirik anatom Y.Genle, yirik embriolog va nerv sistemasi bo'yicha mutaxassis R.Ryemak, gistologiya faniga asos soluvchilardan A.Kyolliker, yirik fiziolog E.Dyubua-Ryeymon, patolog R.Virxov va boshqa yirik mutaxassislar bor edi.

1839-yilda nemis zoologi T. Shvanning *«Hayvon va o'simliklarning o'sishi va tuzilishining mutanosibligiga doir mikroskopik tadqiqot»* kitobi chiqdi. Bu kitobda hujayra nazariyasining asoslarini, to'qimalarning hujayralardan tashkil topganligini, hujayralar umumiy rivojlanish

prinsipiga ega ekanligini, har bir hujayra mustaqil rivojlanishi mumkinligini ko'rsatib berdi. Ammo Shvann ta'kidlashicha, hujayra organizmdan ajralgan holda yashay olmaydi.

Hujayra nazariyasining rivojlanishida 1858- yilda chop etilgan nemis patologi R.Virxovning *«Sellular patologiya»si* katta o'rin tutadi. R.Virxovgacha kasalliklarning kelib chiqishi suyuqliklar tarkibiy qismining o'zgarishi bilan bog'lanar edi. R.Virxov patologik jarayonni tushuntirishga materialistik yondoshadi, kasalliklarni hujayralar tuzilishining o'zgarishi bilan ta'riflaydi. Bu tadqiqot yangi ta'limot — «hujayra patologiyasi» ning kelib chiqishiga asos bo'ldi. Hujayra patologiyasi nazariy va klinik meditsinaning negizini tashkil etadi. R.Virxovning *«Hujayra hujayradan»* degan iborasi biologiyaning keyingi rivojlanishiga turtki bo'ldi. Hozirgi vaqtda hujayralar bor hujayraning bo'linishi natijasida hosil bo'ladi, degan xulosa biologiyaning asosiy xulosalaridan biri hisoblanadi. R.Virxovning *hujayradan tashqarida hayot yo'q* degan iborasi hozirgacha o'z qadrini yo'qotmagan. Ko'p hujayrali hayvonlarda hujayra bo'lmagan strukturalar bor. Ammo bu strukturalar hujayralar mahsulotidir. Hatto viruslar ham aktiv hayot jarayonini va bo'linishini biror bir hujayraga kirgandan so'ng boshlaydi. Ammo Virxovning tushunchalari xatodan xoli emas edi. U organizm hujayralar yig'indisidan iborat, deb hisobladi. Bu esa organizmdagi patologik jarayon alohida hujayralar yig'indisining hayot jarayonining buzilishi natijasida hosil bo'ladi, ya'ni patologik protsess mahalliy (lokal) protsess degan fikrga olib keladi.

Rus fiziologlari va klinitsistlari I.M.Sechynov, I.P.Pavlov, S.P.Botkin bu g'oyalarga qarama-qarshi o'laroq organizmning bir butun ekanligi haqidagi fikrni asoslab berdilar. Chunonchi, I.M.Sechenov 1860- yili R.Virxovning organizmni muhitdan, a'zolarini esa organizmdan ajralgan holda o'rganish kerak, degan nazariyasini tanqid qildi. Rus klinisistlari va fiziologlari o'z tadqiqotlarida organizmning bir butunligini uning hujayralar o'rtasidagi o'zaro munosabati bilan emas, balki organizmning nerv sistemasi orqali atrof muhit bilan bo'ladigan aloqasi bilan tushuntirib berdilar.

Umuman, Virxovning «Sellular patologiya»si biologiya va meditsinaning rivojlanishida muhim rol o'ynadi. Mexanistik xatolardan holi qilingan va yangi tadqiqotlar bilan to'ldirilgan bu ta'limot organizmning hujayraviy tuzilishi to'g'risidagi fikrga asos bo'ladi.

Hujayra nazariyasi ochilgan davrdan boshlab hujayraning elementar mikroskopik tuzilishini o'rganish rivojlana boshladi. O'tgan asr oxirlariga kelib, hujayra organellalari va ularning vazifalari ta'riflandi. Bu bilan sitologiya fanining rivojlanishiga asos solindi.

V bob

UMUMIY EMBRIOLOGIYA ASOSLARI

Embriologiya yunon. *embryon* — homila va *logia* — ta'limot demakdir. Ammo bu nom shu fanning mazmunini to'la ta'riflay olmaydi. Embriologiya fani tuxum hujayralarining otalanishidan tortib, tuxum qo'yuvchilarda homilaning tuxum qobig'idan chiqquncha, tirik tug'uvchilarda esa homilaning tug'ilguncha bo'lgan davridagi hamma jarayonlarni ta'riflab beradi. Shuningdek, embriologiya fani pushtdan oldingi, ya'ni jinsiy hujayralarning rivojlanishi hamda homila tug'ilganidan keyingi dastlabki davrni ham o'rganadi. Chunki taraqqiyoti mutlaqo tuxum qobig'ida yoki tug'ilguncha tugallanib, so'ngra rivojlanmaydigan birorta organizm yo'q. Sut emizuvchilarda organlarning tuzilishi va funksiyasi voyaga yetgan organizmning a'zolari holatini tug'ilgandan so'ng ma'lum vaqt o'tgandan keyingina egallaydi.

Embriologiya organizmning normal individual taraqqiyoti va patologik holatlarda embrion rivojlanishinyng buzilish sabablarini va ularning oldini olish yo'llarini o'rganadi. Shuning uchun embriologiya organizmlarning individual taraqqiyoti — ontogenezning bir qismi hisoblanadi. Embriologiya hamma hujayrali organizmlar rivojlanishining umumiy qonuniyatlaridan tortib, alohida tip, sinf va tur vakillari uchun xarakterli bo'lgan xususiy rivojlanish jarayonlarini ham o'rganadi. Shuning uchun ham embriologiya fani individual rivojlanishning keng masalalarini o'rganuvchi umumiy va ayrim gruppa hayvonlar taraqqiyotini tekshiruvchi xususiy embriologiyaga bo'linadi. Xususiy embriologiyaning muhim bo'limlaridan biri *odam embriologiyasidir.*

Embrional taraqqiyotni o'rganish usullari turlichadir. Oddiy va qadimiy usul bo'lgan tasviriy embriologiya pusht taraqqiyotining qanday o'tganini ta'riflab beradi. Turli xil hayvonlar taraqqiyoti jarayonini qiyoslab o'rganuvchi ta'limot *qiyosiy embriologiyadir.* A.O.Kovalevskiy, I.I.Mechnikov, E.Gekkel va boshqalarning izlanishlari natijasida qiyosiy embriologiya evolutsion mazmunga ega bo'ldi. Evolutsion nazariyani asoslashda muhim rol o'ynagan evolutsion embriologiya dastlab qiyosiy-tasviriy embriologiyadan kelib chiqdi. Keyinchalik tajriba usuli embriologiyaning asosiy usuli bo'lib qoldi.

K.F.Volf, X.I.Pander va K.M.Ber zamonaviy embriologiyaning asoschilaridan hisoblanadi. Darvinning evolutsion targ'iboti embriolo-

giya masalalariga materialistik yondoshish uchun zamin yaratdi. Rus olimlaridan I.I.Mechnikov (1845–1916) va A.O.Kovalevskiy (1840–1901) Darvinning evolutsion nazariyasi bilan qurollanib embriologiyaga ko'pgina yangiliklar kiritdilar. Ular umurtqasiz va sodda umurtqali hayvonlarni o'rganib, turli sinf hayvonlar embrional takomil davomida o'xshash davrlarni boshdan kechirishlarini (masalan, embrional varaqlarni) ko'rsatib berdilar. Bu bilan hayvonot dunyosining birligi yana bir bor tasdiqlandi. I.I.Mechnikov va A.O.Kovalevskiyning bu tadqiqotlari evolutsion gistologiya va embriologiyaga asos bo'ldi. Hayvon organizmi individual taraqqiyotining hamma jarayonlarini 3 davrga bo'lish mumkin.

1. Taraqqiyotning homiladan oldingi davri — bu jinsiy hujayralarning rivojlanishi va yetilishini o'z ichiga oladi.

2. Urug'lanish jarayonidan boshlab tug'ilguncha davom etadigan homilaning rivojlanish davri.

3. Taraqqiyotning homiladan keyingi davri — tug'ilgandan to jinsiy balog'atga yetguncha bo'lgan o'zgarishlar davri.

Homiladan avvalgi davr, yuqorida aytganimizdek, jinsiy hujayralarning taraqqiyoti va yetilishini o'z ichiga oladi.

JINSIY HUJAYRALAR (GAMETALAR)

Jinsiy hujayralarning yoki gametalarning 2 xil turi tafovut etiladi — erkaklar va ayollar jinsiy hujayralari. Ular bir-birlaridan ham morfologik, ham fiziologik xususiyatlari bilan farq qiladi.

ERKAKLAR JINSIY HUJAYRASI – SPERMATOZOIDNING TUZILISHI

Spermatozoidning *boshchasi, bo'yni, tana qismi* va *dumchasi* tafovut qilinadi (31- rasm). Spermatozoidning boshchasi uncha katta bo'lmagan zich yadro va sitoplazmaning yupqa qavatidan tashkil topgan. Boshchaning oldingi yarmida g'llofcha (akroblast) joylashib, uning ichida bevosita boshchaning oldingi uchida akrosoma (yunon. *acron* – ustki, *soma* – tanacha) zich tanacha shaklida yotadi (32- rasm). Akrosoma urug'lanish uchun zarur tuzilma bo'lib, u o'zida ko'p miqdorda tuxum hujayra qobig'ini yemiradigan gialuronidaza fermentini saqlaydi. Spermatozoidning bo'yin qismida, yadroning orqa qutbi sohasida proksimal sentriola joylashib, u silindrsimon shaklga ega. Urug'lanish vaqtida proksimal sentriola tuxum hujayraga o'tadi va urug'langan tuxum hujayraning yoki zigotaning bo'linishida ishtirok etadi. Yadrodan birmuncha uzoqda bo'lgan distal sentriola



31- rasm. Erkak jinsiy hujayralari — spermatozoidlar. Sperma suyuqlig'ining surtmasi. ob. 40, ok. 10. *1* — boshcha; *2* — dum qismi.

ikki bo'lakdan iborat. Uning tayoqchasimon ko'rinishga ega bo'lgan birinchi yarmi bo'yin chegarasini hosil qiladi va undan spermatozoidning tanasi orqali dumchasiga o'tuvchi o'q ip boshlanadi. Distal sentriolaning halqasimon shaklga ega bo'lgan ikkinchi bo'lagi esa tana oxirida joylashadi. Shunday qilib, spermatozoidning tanasi distal sentriolaning tayoqchasimon va halqasimon bo'laklari orasida joylashgan tuzilmalardan iborat. Bu yerda o'q ip atrofida spiral holatda mitoxondriyalar joylashadi. Spermatozoidning tana qismida oksidlanish fermentlarining yuqori aktivligi aniqlangan. Bu qismda glikogen, fosfatlar, shuningdek, ko'p miqdorda ATF saqlanadi. ATFning bo'lishi va mitoxondriyalarning ko'pligi tana qismining spermatozoidni energiya bilan ta'minlab turishidan dalolat beradi.

Spermatozoidning dumchasi asos va oxirgi bo'laklarga bo'linadi. Dumchaning asosi faqatgina o'q iplardan va uni o'rab turuvchi adenozintrifosfataza (ATF-aza) fermentini tutuvchi sitoplazmadan iborat. Bu ferment mitoxondriyalarda sintezlangan ATF ni parchalaydi va shu yo'l bilan energiya ajralishini ta'minlaydi. Sitoplazmada o'q ip atrofida spiralsimon ko'rinishda nozik iplar joylashib, ularni kortikal spiral deb nomlashadi. O'q ip kiprikchalarning o'q ipiga o'xshash bo'lib, klassik tuzilishga ega. U gomogen matriksda joylashgan, 10 juft mikronaychadan iborat bo'lgan tutamdir. Bunda 9 juft mikronaychalar o'q ipning periferiyasida yotsa, 1 jufti markazda joylashadi. Dumchaning oxirgi bo'limi asta-sekin to'g'ri joylanishini yo'qotib boruvchi juda ingichka o'q ipchadan tashkil topgan. Oxirgi bo'limning o'q ipi tashqi tomondan faqatgina plazmalemma bilan o'ralgan. Urug'lanish jarayonida spermatozoidlar 3 asosiy vazifani bajaradi: 1) bo'lg'usi organizmga otalik genlarini uzatadi; 2) o'zining maxsus harakat apparati yordamida tuxum hujayra bilan to'qnashishni ta'minlaydi va tarkibidagi gialuronidaza fermenti yordamida tuxum

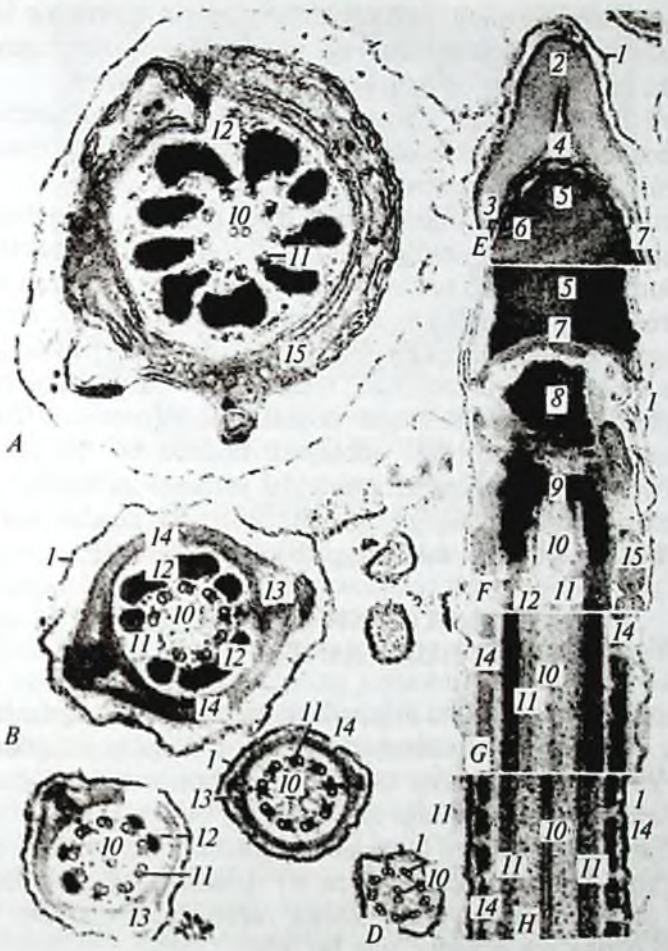

32-rasm. Spermatozoid tuzilishi (Elektron mikrofotogramma):

A — o'rta qismining ko'ndalang kesmasi (×54000); *B* — tana qismining turli sohalaridan olingan ko'ndalang kesmalar (×40000); *D* — dum qismining ko'ndalang kesmasi (×36000); *E* — boshcha old qismining bo'ylama kesmasi (×35000); *F* — boshcha-bo'yin va tananing old qismining bo'ylama kesmasi (×25500); *G* — tana qismining bo'ylama kesmasi (×32090); *H* — tananing dum qismiga yaqin sohasining bo'ylama kesmasi (×48000); *1* — hujayra qobig'i; *2* — akrosoma; *3* — akrosoma qalpoqchasi; *4* — subakrosomal bo'shlik; *5* — yadro; *6* — yadro qobigi; *7* — yadroning orqa qismi; *8* — o'zgargan proksimal sevtriola; *9* — distal sentriola; *10* — markaziy mikronaychalar; *11* — periferik mikronaychalar; *12* — tashqi zich fibrillalar; *13* — bo'ylama o'q; *14* — tolali plastinkaning cheti; *15* — mitoxondriyalar (Rodindan).

hujayraga spermatozoidning boshchasi va bo'yin qismining kirishini yengillashtiradi; 3) tuxum hujayraga urug'langan tuxum hujayraning bo'linishi uchun zarur bo'lgan sentrosomani olib kiradi.

Turli hayvonlarning spermatozoidlari bir-biridan kattaligi va asosan boshchasining tuzilishi bilan farq qiladi. Odam spermatozoidining uzunlgi 60 mkm ga teng.

Spermatozoidning siljishi uning dum harakati bilan bajariladi. Odam spermatozoidi minutiga 1—2 mm tezlik bilan harakat qiladi. Bachadon bo'ynidan to tuxum yo'lining oxirigacha bo'lgan oraliqni spermatozoid taxminan 3 soat mobaynida bosib o'tadi. Spermatozoid yashashga o'ta chidamliligi bilan ajralib turadi. Urug'donda va uning ortig'ida ular oylab tirik saqlanadi, murdada esa ular o'zining harakatchanligini 2—3 kungacha saqlab qoladi. Tanadan tashqarida, ya'ni termostatda urug'lantirishga qobiliyatli holatda bir haftadan ortiq saqlash mumkin. Ularning uzoq muddat yashashi muhitning pH iga, temperaturaga, urug' suyuqlig'idagi spermatozoidlarning konsentratsiyasiga va boshqa shu kabi faktorlarga bog'liq.

AYOLLAR JINSIY HUJAYRASI — TUXUM HUJAYRANING TUZILISHI

Tuxum hujayra hamma hujayralar uchun umumiy belgilardan tashqari, bir qator o'ziga xos xususiyatlarga ega. Bularga quyidagilar kiradi.

1. Yangi organizmning taraqqiyoti uchun zarur bo'lgan oziqa moddalarning ko'p yoki kam miqdorda bo'lishi.

2. Sitoplazma (tuxum hujayrada ooplazma)ning periferik qismida yuzaki yoki kortikal (*cortex* — po'st) qavatni va tuxum hujayrani qoplab turuvchi va uni tashqi muhit zararli ta'sirotlaridan himoya qiluvchi o'ziga xos qobiqlarning bo'lishi.

3. Hujayraning qutbli tuzilganligi, ya'ni har xil tuzilishdagi qutblarning mavjudligi.

Tuxum hujayra ko'pincha dumaloq shaklga ega (33- rasm). Uning kattaligi sitoplazmadagi oziqa modda — sariqlikning miqdoriga bog'liq. Hujayraning yadrosi anchagina katta bo'lib, ekssentrik joylashadi va markazida katta yadrocha tutadi. Yetilgan tuxum hujayrada elektron mikroskop ostida kuchsiz rivojlangan sitoplazmatik to'r, erkin ribosomalar, sitoplazmada teng tarqalgan mitoxondriyalar borligi aniqlangan.

Tuxum hujayra takomilining ilk bosqichlarida Golji kompleksi yadro atrofida joylashadi. Tuxum hujayra yetilgan sari plastinkasimon kompleks sitoplazmaning chekka qismiga suriladi. Sitoplazmaning shu qismida kislotali glikozaminoglikanlarga boy bo'lgan donachalar

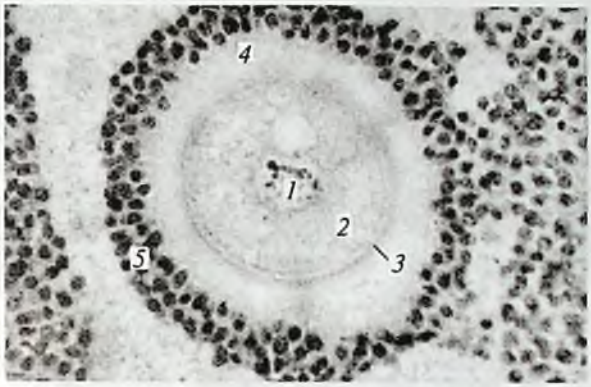

33- rasm. Sut emizuvchilarning yetilgan tuxum hujayrasi. Gematoksilin eozin bilan bo'yalgan (ob. 40. ok. 10):

1 — yadro; *2* — sitoplazma; *3* — yaltiroq qavat; *4* — follikular hujayralardan hosil bo'lgan «nurli toj», *5* — follikul epiteliysi.

joylashib, ular po'stloq (kortikal) qavatni hosil qiladi. Tuxum hujayra urug'langandan so'ng kortikal granulalar urug'lanish qobig'ini hosil qilishga sarf bo'lishi natijasida po'stloq qavat yo'qoladi.

Turli hayvon tuxum hujayralari sitoplazmasida sariqlik bo'lib, uning miqdori turlicha. Ularning joylashishi va miqdori embrional rivojlanish yo'llarini belgilaydi. Sariqlik sitoplazmadagi har xil oziqa moddalardan tashkil topgan kiritmalardir. Tarkibiga ko'ra sariqlik - uglevodli, yog'li va oqsilli bo'lishi mumkin. Oqsilli sariqlik ayniqsa katta ahamiyatga ega, chunki uning miqdoriga qarab tuxum hujayralar klassifikatsiyalanadi. Sariqlik ayrim hollarda tuxumda ko'p miqdorda to'planuvchi oqsil donachalaridan yoki plastinkalaridan tashkil topadi.

Ovotsit tashqi tarafdan hujayra qobig'i bilan o'ralgan bo'lib, u ko'p miqdorda mikrovorsinkalar hosil qiladi. Sut emizuvchilarda tuxum hujayraning o'sishi tuxumdonda, yetilishi esa bachadon naylarida kechadi. Tuxumdondagi ovogoniy hujayralarining o'sish davrida ularni o'rab turgan hujayralar ko'payib ko'p qavatli bo'lib qoladi. Bu hujayralar follikulyar suyuqlikni sekretsiya qilishi natijasida follikulyar hujayralar orasida bo'shliq hosil bo'ladi (34- rasm). Bu bo'shliqning kengayishi davomida tuxum hujayra bir qavat follikulyar hujayralar (nurli toj) bilan o'ralgan holatda qoladi. Hujayralar yassi yoki kubsimon shaklga ega bo'lib, ularning uzun o'simtalari tuxum hujayra mikrovorsinkalarining orasiga kirib, ozuqa moddalarning tuxum hujayraga o'tishiga sharoit yaratadi. Tuxum hujayra qobig'i va follikulyar hujayralar oralig'ida, shu hujayraning mahsuloti bo'lgan glikozaminoglikanga boy yaltiroq qavat joylashadi. Suv hayvonlarida uni dirildoq qobiq deb ham yuritiladi.

34- rasm. Yetilgan ovotsit hujayrasining bir qismi (elektron mikrofotogramma):

1 — yadrocha; *2* — yadro; *3* — kortikal tanachalar; *4* — ovotsit yuzasi; *5* — yaltiroq qavat; *6* — follikular hujayralarning yadrolari; *7* — yaltiroq qavat orqali o'tuvchi nurli toj hujayralari va ovotsitning kichik o'siqchalari; *8* — follikular suyuqliq bilan to'lgan follikulyar bo'shliq (Rodindan).

Tuxum hujayralar oziq moddasining miqdori va joylashishi bo'yicha klassifikatsiyasi. Tuxum hujayralarning klassifikatsiyasi ooplazma tarkibidagi sariqlik miqdoriga asoslangan. Sariqlik miqdori esa homilaning hayot sharoitiga bog'liq. Tuxum hujayraning o'lchamlari oziq moddasining miqdoriga bog'liq, shuning uchun ham turli hayvonlarda tuxum hujayralarning kattaligi turlichadir. Masalan, tarkibida kam oziqa modda tutuvchi sut emizuvchilarning tuxum hujayrasi diametri 100—150 mkm ga teng. Tovuq tuxum hujayrasi esa 3,5 sm gacha boradi. Sariqlikning sitoplazmada tarqalishiga qarab tuxum hujayralarda 2 ta qutb farq qiladi. Sof sitoplazma bilan yadrodan tashkil topgan yuqori yoki animal qutb va oziqa kiritmalarini saqlovchi pastki yoki vegetativ qutb. Qutblarga ajralish sariqlikka boy bo'lgan tuxum hujayralarda, ayniqsa yaxshi ko'rinadi. Tuxum hujayralarini sariqlik moddasining miqdoriga qarab va sariqlik moddasining joylashishiga qarab klassifikatsiya qilish mumkin. Sariqlik moddasining miqdoriga qarab: a) sariqlik moddasini kam saqlovchi oligoletsital (*oligos* — kam, *lekythos* — sariqlik) tuxum hujayralar; b) sariqlik moddasi o'rtacha miqdordagi tuxum hujayralar — mezoletsital (*meros* — o'rtacha) hujayralar; d) sariqlik miqdori ko'p — poliletsital (*poly* — ko'p) tuxum hujayralarga bo'linadi.

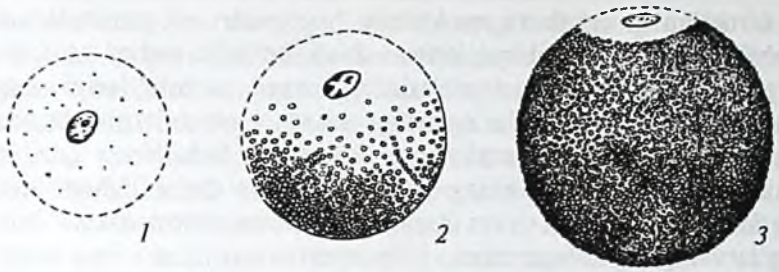

35- rasm. Tuxum hujayra turlari (sxema):

1 — lansetnik izolitsital tuxum hujayrasi; *2* — amfibiylarning o'rta teloletsital tuxum hujayrasi; *3* — qushlarning keskin teloletsital tuxum hujayrasi.

Oligoletsital hujayralar birlamchi va ikkilamchi turlarga bo'linadi. Birlamchi turlarga lansetnikning tuxum hujayrasi misol bo'la oladi. Ikkilamchi turga sut emizuvchilarning tuxum hujayrasi misol bo'lib, bu tuxum hujayralar filogenetik taraqqiyot davomida politsetsital tuxum hujayralar o'rnida hosil bo'lgan. Embrion rivojlanishining ona qorniga o'tishi ko'p sariqlik moddasi bo'lishiga hojat qoldirmaydi. Sariqlik moddasining tarqalishiga (joylashishiga) qarab: a) izoletsital (*isos* – bir xil), ya'ni sariqlik moddasi kam va taxminan bir xil tarqalgan tuxum hujayralar; b) o'rta teloletsital (*telos* — chet, oxiri), ya'ni sariqlik moddasi miqdori o'rtacha, boshqa qismlarida ham bor, lekin ko'proq tuxum hujayraning vegetativ qutbida joylashgan va d) keskin teloletsital – sariqlik moddasi ko'p va asosan vegetativ qutbda joylashgan tuxum hujayralar tafovut qilinadi. Bu hujayralarda animal qutb tor bo'lib, u o'zida sariqlik tutmaydigan sitoplazma va yadrodan iborat. Bunday tuxum hujayralar qushlar (tuxum hujayralarning bu qutbi pushti hosil qilishda ishtirok etadi va uni *pusht gardishi* deb ataladi) va reptiliylarga xosdir (35- rasm).

URUG'LANISH

Hayvonlarda va odamlarda embrional taraqqiyotni 4 davrga bo'lib o'rganiladi:

1. *Urug'lanish davri* — zigotaning hosil bo'lishi bilan tugaydi.
2. *Maydalanish davri* — blastula yoki homila pufagining hosil bo'lishi bilan tugaydi.
3. *Gastrulatsiya davri.*
4. *Organogenez va gistogenez.* To'qima va organlarni, shuningdek, homila qobiqlari yoki muvaqqat organlarning hosil bo'lishi.

Urug'lanish erkak va ayol jinsiy hujayralari — gametalarning qo'shilishidan iborat. Urug'lanishi 2 xil bo'ladi: tashqi va ichki. Ko'pchilik suv hayvonlari o'zlarining tuxum va urug'larini suvga tashlaydi va jinsiy gametalar suvda qo'shiladi. Gametalarning bunday sodda qo'shilish usuliga *tashqi urug'lanish* deyiladi. Jinsiy gametalarning urg'ochi hayvonning jinsiy yo'llarda qo'shilishiga *ichki urug'lanish* deyiladi. Tuxum hujayraning bitta spermatozoid bilan urug'lanishiga *monospermiya*, ko'p spermatozoidlar bilan urug'lanishiga *polispermiya* deyiladi.

Polispermiya teloletsital tuxum hujayrali hayvonlarda uchraydi. Lekin polispermiya ro'y bergan taqdirda ham tuxum hujayra bilan faqat bitta spermatozoid qo'shiladi, qolganlari esa teloletsital tuxumning vegatativ qutbiga o'tib, sariqlikning qayta so'rilishida (rezorbsiyada) va sariqlik entodermasining hosil bo'lishida ishtirok etadigan *merotsit* hujayralarga aylanadi.

Urug'lanish jarayonida 2 ta faza farq qilinadi: 1) urug'lanishning tashqi fazasi; 2) urug'lanishning ichki fazasi. *Urug'lanishning tashqi fazasi* spermatozoidlarning tuxum hujayraga intilishi va tuxum hujayrada qabul qiluvchi do'mboqchalarning hosil bo'lishi bilan ifodalanadi. Effektiv (chaqqon) spermatozoidlarning bittasi bu do'mboqchaga yetib borib, unga yopishib oladi. Spermatozoid tuxum hujayraga tekkan zahoti spermatozoid boshchasining akrosomasidagi gialuronidaza fermenti ta'sirida follikulyar hujayralar orasidagi va tuxum hujayra qobig'idagi glikozaminoglikan erib ketadi. Spermatozoid boshchasi, bo'yni va tanasi tuxum hujayraga kirib, dumi tashqarida qoladi (36- rasm). Spermatozoid tuxum hujayraga kirgach, kortikal granulalar boshqa spermatozoidlarning kirishiga to'sqinlik qiluvchi urug'lanish qobig'ini hosil qiladi. Polispermiyada esa sariqlik pardasi bilan tuxum hujayra qobig'i orasida sariqlik bo'shlig'i hosil bo'lib, bu yerda sariqlik membranasidan o'tgan spermatozoidlarning bir qismi

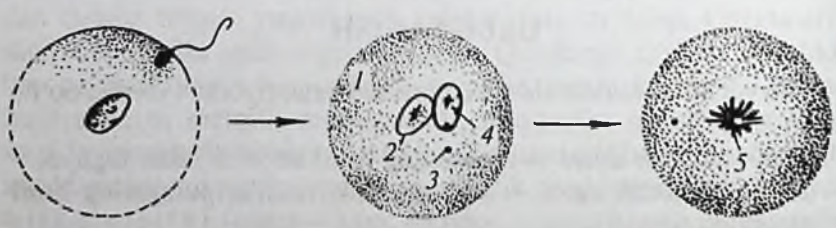

36- rasm. Urug'lanishning ketma-ket bosqichlarining sxematik tasviri:

1 — tuxum hujayra sitoplazmasi; *2* — asl pronukleusi; *3* — erkak pronukleusi; *4* — sentriolalar (hujayra markazi); *5* — sinkarion.

halok bo'ladi. Shu davrdan boshlab urug'lanishning ichki fazasi boshlanadi va quyidagicha ta'riflanadi: hujayraning yadrosidan iborat bo'lgan spermatozoidning boshchasi sitoplazmaga kirganidan so'ng shishadi va tuxum hujayraning yadrosiga nisbatan 180° ga buriladi. Natijada, spermatozoidning sentrosomadan iborat bo'lgan bo'yni oldinda bo'lib qoladi va tuxum hujayrasining yadrosi tomon harakatlanadi. Sentrosoma atrofida axromatin to'ri hosil bo'ladi. Tuxum hujayraning yadrosi ham shishadi va spermatozoidning yadrosi tomon harakatlanadi, ikki yadro birlashib, *zigota* deb ataluvchi *urug'langan tuxum hujayra* hosil bo'ladi. Shunday qilib, urug'lanish jarayonida spermatozoid tuxum hujayraga ota organizmining irsiy belgilarini saqlovchi yadrodan tashqari s e n t r o s o m a va m i t o x o n d i y a larni ham olib kiradi. Shundan so'ng embrional taraqqiyotning ikkinchi bosqichi — maydalanish boshlanadi.

MAYDALANISH

M a y d a l a n i s h oddiy hujayra bo'linishidan shu bilan farq qiladiki, bu jarayonda hujayralar faqatgina bo'linadi, lekin o'smaydi. Buning natijasida ularning umumiy hajmi zigota hajmidan katta bo'lmay, ko'p hujayralardan tashkil topgan maydalangan shar hosil bo'ladi. Maydalanayotgan bu hujayralar *blastomerlar* deb ataladi (yunon. *blastos* – kurtak, *meros* – bo'lak). Maydalanish maydalanish egatlari hosil bo'lishi bilan boshlanadi. Maydalanish egatining 4 turi tafovut qilinadi:

1) *meridional egat* — zigotaning meridional chizig'idan o'tadi;
2) *ekvatorial egat* — zigotaning ekvator chizig'idan o'tadi;
3) *longitudinal egat* — zigotaning ekvatoriga parallel o'tadi;
4) *tangensial egat* — tangensial yo'nalishda o'tadi.

Zigotaning maydalanish jarayoni tuxum hujayraning sitoplazmasidagi oziqa miqdoriga bog'liq, negaki, oziqa moddaning ko'pligi maydalanishni qiyinlashtiradi yoki unga qarshilik ko'rsatadi. Shunga ko'ra umurtqali hayvonlarda tuxum hujayra maydalanishining 2 turi farqlanadi.

1. G o l o b l a s t i k yoki t o ' l i q m a y d a l a n i s h. Bunda tuxumning hammasi maydalanadi va maydalanish egati ham animal, ham vegetativ qutblardan o'tadi. Goloblastik maydalanish o'z navbatida 2 turga bo'linadi: a) *to'liq, tekis maydalanish* (37- rasm, *a*). Bunday maydalanish natijasida hosil bo'layotgan blastomerlarning hammasi taxminan bir xil kattalikka ega bo'ladi. Bunday maydalanish lansetnikning izoletsital tuxumiga xosdir; b) *to'liq notekis maydala-*

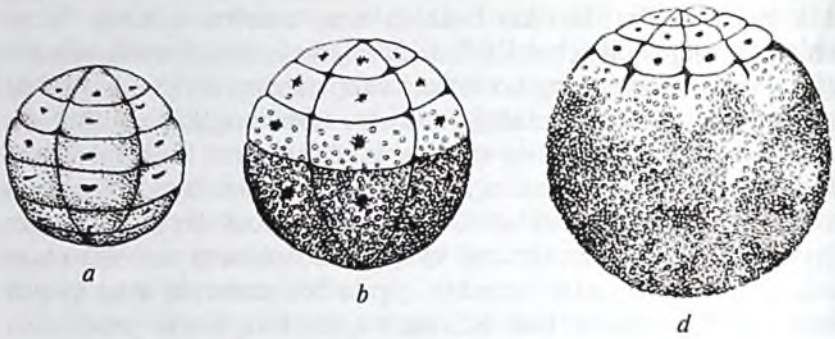

37- rasm. Maydalanish turlari:

a — to'liq maydalanish; *b* — to'liq notekis maydalanish; *d* — qisman maydalanish.

nishda (37- rasm, *b*) tuxum hujayraning hammasi maydalanadi. Lekin vegetativ qutbda sariqlik moddasi ko'p bo'lganligi sababli bu qutbdagi maydalanish animal qutbning maydalanishidan orqada qoladi. Animal qutb blastomerlari tezroq bo'linganligi sababli sariqlikka boy bo'lgan vegetativ qutb blastomerlaridan maydaroq bo'ladi. Bunday maydalanish amfibiylardagi mezoletsital tuxumlarga xosdir.

Bundan tashqari, goloblastik maydalanish sinxron va asinxron bo'lishi mumkin. Sinxron maydalanish natijasida hosil bo'lgan blastomerlar sonining o'sishi to'g'ri geometrik progressiya usulida boradi (2, 4, 8, 32, 64, 128). Bunday maydalanish lansetniklarda kuzatiladi. Asinxron maydalanishda esa blastomerlar sonining to'g'ri geometrik progressiya bo'yicha borishi buziladi. Masalan, 3, 5, 6, 10 sonli blastomerlar hosil bo'ladi. To'liq asinxron maydalanish sut emizuvchilar va odamning izoletsital tuxum hujayralarida kuzatiladi.

2. Meroblastik yoki qisman maydalnish. Bu usulda tuxum hujayraning pusht gardishidan iborat animal qutbigina maydalanishda ishtirok etib, buni *diskoidal maydalanish* ham deyiladi. Tuxum hujayraning oziq moddadan iborat bo'lgan vegetativ qutbi esa maydalanmaydi.

Bu yo'l bilan baliqlar, qushlar va reptiliylarning poliletsital tuxumlari maydalanadi (37- rasm, *d*).

Maydalanish homila pufagi yoki blastulaning hosil bo'lishi bilan tugaydi. Lansetnikda va amfibiylarda kuzatiladigan tipik blastulalarda blastoderma deb ataluvchi devori va bo'shliq - blastotsel farqlanadi (38- rasm, *a*). Bundan tashqari, blastulaning tomi, tubi va qirg'oq zonalari farqlanadi. Lansetniklarda maydalanish faqat uch xil egatlar (meridional, ekvatorial, longitudinal egatlar) orqali o'tgani uchun

38- rasm. Blastula turlari:

a — lansetnikning bir qavatli blastulasi; *b* — amfibiyalarining ko'p qavatli blastulasi; *d* — skatning disk shaklidagi blastulasi; *e* — sut emizuvchilarning zich blastulasi — sterroblastula.

blastoderma bir qavatli bo'ladi. Amfibiylarda maydalanish jarayonida yana tangensial egat ham o'tganligi uchun blastoderma ko'p qavatli bo'ladi (38-rasm, *b*). Notekis maydalanish natijasida blastulaning tomi va qirg'oq zonalari mayda, tubi esa blastotselga bo'rtib chiquvchi sariqlikka boy bo'lgan (davom etuvchi) yirik blastomerlardan iborat.

Lansetnik va amfibiyalarda belgilash (markirovka) usuli bilan blastula davridayoq pusht varaqlari va organlarning kurtaklari borligi aniqlangan. Blastulaning tomi bo'lajak ektoderma kurtagidir. Blastula tubi bo'lajak endoterma, qirg'oq zonalari esa bo'lajak xorda va mezodermaning kurtagidir. Baliqlar, qushlar va reptiliylarda meroblastik maydalanish natijasida faqat tomi va qirg'oq zonalari farq qilinadigan blastomerlardan iborat diskoblastula hosil bo'ladi (38-rasm,*d*). Blastulaning tubini esa maydalanmagan sariqlik tashkil etadi. Blastula bo'shlig'i — blastotsel kichik. Bu yerda sariqlik bilan bog'liq bo'lmagan markaziy blastomerlar va sariqlikda yotuvchi qirg'oq blastomerlari farqlanadi. Qirg'oq blastomerlarining bir qismi sariqlik entodermasini hosil qilishda, qolganlari esa ortiqcha spermatozoidlar kabi merotsitlarga aylanib sariqlikning rezorbsiyasida ishtirok etadi.

Sut emizuvchilarda va odamda maydalanishning boshidayoq bir xil bo'lmagan oqish va qoramtir blastomerlar hosil bo'ladi (38- rasm, *e*). Maydalanish natijasida blastotsel hosil bo'lmay, balki zich blastula yoki sterroblastula shakllanadi. Unda trofoblast deb nomlanuvchi bir qavat bo'lib joylashgan periferik oqish blastomerlar va *embrioblast* deb nomlanuvchi markaziy qoramtir blastomerlar farqlanadi. Trofoblastlar pushtni oziqlantirishda, embrioblastlar esa pusht rivojlanishida ishtirok etadi.

Sterroblastula bosqichida pusht bachadonga o'tib, uning shilliq qavatiga yopishadi (implantatsiya). Bachadonning shilliq qavatidan sterroblastulaga suyuqlik kiradi va hujayra elementlarini ikki tomonga suradi. Natijada sterroblastula homila pufagiga aylanadi. Uning devori bir qavat trofoblast hujayralaridan tuzilgan bo'lib, ichida, qutblardan birida, embrioblast – homila tuguni joylashadi. Blastulaning hosil bo'lishi bilan homila taraqqiyotining ikkinchi davri tugallanadi va 3- davr — gastrulatsiya boshlanadi.

GASTRULATSIYA VA O'Q ORGANLARNING HOSIL BO'LISHI

Gastrulatsiya mobaynida homila varaqlari va o'q organlarining boshlang'ich kurtagi hosil bo'ladi. Gastrulatsiya umurtqali hayvonlarda tuxum hujayralardagi oziqa moddasining miqdoriga qarab turlicha kechadi. Gastrulatsiyaning 4 turi farqlanadi (39- rasm): 1) *invaginatsiya*; 2) *immigratsiya*; 3) *epiboliya*; 4) *delaminatsiya.*

Invaginatsiya (lot. *in* – ichkariga, *vagina* – qin) da blastula devorining bir qismi blastula ichiga botib kiradi. Migratsiyada blastula devorini hosil qilgan blastomerlarning bir qismi blastula ichiga (immigratsiya) yoki tashqarisiga (emigratsiya) ko'chib ikkinchi qavatni hosil qiladi. Epiboliya (yunon. *epibole* – qoplash) – blastula devorining sekin bo'linayotgan qism hujayralarining tez bo'linayotgan qism hujayralari bilan qoplanishi. Delyaminatsiya (lot. *de* – ajralish, *lamina* – plastinka) blastula devorini hosil qilgan blastomerlarning tangensial bo'linishi natijasida blastula devorining ikki qavatli bo'lib qolishi. Xordali hayvonlar rivojlanishida gastrulatsiyaning bir yo'la bir necha turini kuzatish mumkin, lekin shulardan ma'lum bir turi asosiy o'rin tutadi.

Lansetniklarda gastrulatsiya invaginatsiya turi bo'yicha kechadi. Blastulaning tubi ichkariga botib kirib ustki devorigacha borib yetadi. Natijada blastotsel torayib, tashqi parda – ektoderma, ichki varaq – entodermadan iborat ikki qavat devorli qadah hosil bo'ladi. Qadahning bo'shlig'i *birlamchi ichak* yoki *gastrotsel* deyiladi. Bo'shliqqa kirish yeri *birlamchi og'iz* yoki *blastopora* deb nomlanadi. Birlamchi og'iz 4 ta lab bilan chegaralangan: homilaning orqa tomoniga to'g'ri keluvchi dorsal lab, old tomoniga to'g'ri keluvchi ventral lab va ular orasidagi 2 yon lablar. Lab hujayralarini blastula qirg'oq zonasining mayda hujayralari hosil qiladi. Homila bo'yiga o'sadi va blastopora lablari bir-biriga yaqinlashadi. Tashqi varaq hisobiga dorsal labdan boshlanuvchi hujayralar tortmasi hosil bo'lib, bu tortmani *nerv plastinkasi* deb yuritiladi. Keyinchalik undan nerv naychasi hosil

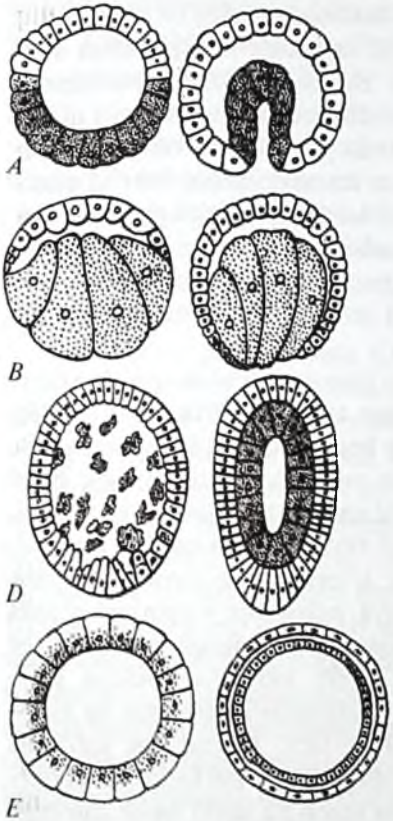

39- rasm. Gastrulatsiya turlari:

A — invaginatsiya; *B* — epiboliya; *D* — migratsiya; *E* — delyaminatsiya (V.G.Yeliseyev va boshq., 1972).

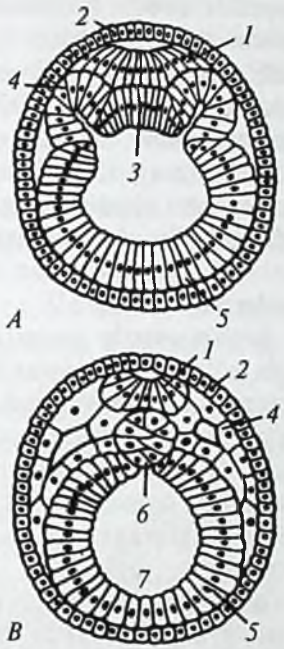

40- rasm.

A, *B* — lansetnikda o'q organlarining hosil bo'lishi: *1* — nerv plastinkasi; *2* — ektoderma; *3* — xordal plastinka; *4* —mezoderma; *5* — entoderma, *6* — xorda; *7* — oxirgi ichak (A. A. Zavarzindan).

bo'ladi. Uning ostida, lekin ichki varaq hisobiga hujayralar tortmasi hosil bo'lib, uni *hordal plastinka* deb ataladi. Undan hayvonning o'q skeleti hosil bo'ladi. Ikkala kurtakning hosil bo'lishida blastoporaning dorsal lab materiali ishtirok etadi. Ikki devorli homila hosil bo'lgach, o'q organlarining hosil bo'lishi boshlanadi. Nerv plastinkasi homilaning bo'yi bo'yicha nerv ariqchasi holida tashqi varaqdan ajralib chiqadi. Tashqi varaqning uchlari bir-biriga qarab o'sadi va birlashadi. Shunday qilib, tashqi varaq — ektoderma shakllanadi. Nerv ariqchasi chetlari buralib, ektoderma ostida yotuvchi nerv naychasi hosil bo'ladi. Shu yo'l bilan ichki varaq hisobiga xordal plastinkadan xordal trubka, undan esa xordal tortma hosil bo'ladi (40- rasm, *a*, *b*).

Shu vaqtning o'zida ichki varaq tarkibidagi qirg'oq zonasining hujayralari xordal tortma atrofida ichki va tashqi varaq orasiga o'sib kiruvchi ikkita cho'ntak hosil qiladi. Bu cho'ntaklar gastrotseldan ajralib, gastrula bo'yi bo'yicha joylashuvchi mezodermani hosil qiladi. Mezoderma xaltacha shaklida o'sib, unda pariyetal va visseral varaqlarni farq qilish mumkin. Mezoderma tortmalarining barcha qismi bir xil bo'lmay, dorzal qismi segmentlarga – somitlarga ajralgan. Ular segment oyoqchalariga davom etadi. Ventral qismi segmentlarga ajralmaydi. Bu qism splanxnotom deb yuritiladi. Xorda va mezoderma birlamchi ichki varaqdan ajralgandan so'ng ichki homila varag'i – entoderma shakllanadi.

Amfibiyalarda gastrulatsiya invaginatsiya va epiboliya turida o'tadi. Amfibiylar blastulasining tubi sariqlikka boy bo'lib, ularning maydalanishi juda sekin ro'y beradi. Gastrulatsiya jarayoni qirg'oq zona sohasida boshlanadi. Bu yerda o'roqsimon egat hosil bo'ladi. O'roqsimon egat chuqurlashishi natijasida gastrotsel bo'shlig'i, blastopora, dorsal va yon lablar hosil bo'ladi. Ventral lab esa hali vujudga kelmagan bo'ladi. Uning o'rnida esa sariqlikka boy blastomerlar joylashadi. Invaginatsiya bilan bir vaqtning o'zida blastula vegetativ qutbining yirik hujayralarini animal qutbning tez ko'payayotgan mayda hujayralari bosib ketib, epiboliya ham boshlanadi. Invaginatsiya va epiboliya natijasida ektoderma va entoderma, shuningdek ventral lab hosil bo'ladi. Dorsal lab sohasida bo'linayotgan mayda hujayralar gastrula ichiga o'sib kirib, mezodermani hosil qiladi. Mezoderma hosil bo'lgach ilk ichki qavat hisobiga entoderma va xorda, keyinroq esa ektodermadan nerv naychasi rivojlanadi. Nerv naychasining hosil bo'lishi va mezodermaning somitlarga bo'linishi lansetnikdagi kabi sodir bo'ladi.

Baliqlarda gastrulatsiya invaginatsiya va delyaminatsiya yo'li bilan kechadi. Maydalangan pusht gardishi sariqlikda birmuncha cho'ziladi; uning ustidan ko'tariladi va orqa qirg'og'ida burila boshlaydi. Buning natijasida qirg'oq kertigi hosil bo'ladi. Bu kertik uzunlashadi, chuqurlashadi, natijada, homila gardishi ikki qavat bo'lib qoladi. Tashqi qavati ektodermani, ichki qavati esa entodermani tashkil qiladi. Birlamchi ichak bo'shlig'idan gastrotsel hosil bo'ladi va u lansetniklarning, amfibiylarning birlamchi ichagidan tubining bo'lmasligi bilan farq qiladi. Ularda tub bo'lib parchalanmagan sariqlik hisoblanadi. Bu yerda ham lablar bilan chegaralangan blastopor bo'lib, lantsetnik, amfibriylarnikidan orqa labning bo'lmasligi bilap farqlanadi, orqa lab o'rnida esa sariqlik bo'ladi. Invaginatsiya va qirg'oq kertigining hosil bo'lishi bilan bir vaqtda delaminatsiya ham ro'y beradi, ya'ni

sariqlik ustida yotuvchi qirg'oq blastomerlarining ajralishi natijasida ham entoderma hosil bo'ladi. Shunday qilib, baliqlarda 2 ta entoderma farqlanadi. Biri — invaginatsiya yo'li bilan hosil bo'lgan gastral entoderma va ikkinchisi — delaminatsiya natijasida hosil bo'lgan sariqlik entodermasi. Bir vaqtning o'zida lablar sohasidasida mayda hujayra materialining ajralishi hisobiga xordomezodermal kurtak hosil bo'ladi va ular gastrulatsiyaning boshlanishidayoq ektova entodermaning orasiga suqilib kirib, alohida o'sa boshlaydi. Ektodermaning tarkibida oldingi labdan nerv plastinkasi o'sadi.

Qushlarda gastrulatsiya delaminatsiya bo'yicha kechadi. Maydalangan homila gardishi 2 varaqqa ajraladi. Entoderma ostida uncha katta bo'lmagan *gastrotsel* deb yuritiluvchi tirqish hosil bo'ladi, uning tubi sariqlik hisoblanadi. Qushlar tuxumini bosib yotmaguncha pusht gardishida o'zgarishlar bo'lmaydi. Pusht gardishining markazida bo'linayotgan mayda hujayralar *pusht qalqonchasi* deb ataluvchi to'plam hosil qiladi. Uning atrofidagi blastomerlar sariqlik ustidan birmuncha ko'tarilib oqish maydonni (area pellucida) hosil qiladi. Uning orqasida esa qoramtir maydonni (area opaca) hosil qiluvchi sariqlikka zich yopishib yotgan blastomerlar yotadi. Unda qon tomirlar rivojlanadi. Pusht qalqonchasining orqa chekkasida bo'linayotgan mayda hujayrali materialning konsentratsiyalanishi natijasida birlamchi tasma hosil bo'ladi. Uning oldingi uchi qalinlashib birlamchi (Genzen) tugunni hosil qiladi. Mana shu tugundan old tomonga xordal o'simta o'sib chiqadi. Birlamchi tasma sohasida mayda hujayrali material zo'r berib bo'linishda davom etadi va ekto- hamda entodermaning orasiga o'sib kiruvchi mezodermani beradi. Shunday qilib, qushlarda invaginatsiya bo'lmasligi sababli blastopora hosil bo'lmaydi. Uning analogi birlamchi tasma hisoblanadi, chunki u yerda birlamchi kurtak va o'q organlarining kompleksi hosil bo'ladi.

Sut emizuvchilarda gastrulatsiya — delaminatsiya va immigratsiya turida boradi. Trofoblast tagida joylashgan embrional tuguncha birmuncha yoziladi va 2 varaqqa ajraladi. Ektoderma ustida joylashgan trofoblast hujayralari erib ketadi, buning natijasida ektodermaning chetlari trofoblast bilan qo'shilib ketadi. Embrional tugunchaning markazida birlamchi tasmali pusht qalqonchasi (Genzen tuguni) va xordali o'simta hosil bo'ladi. Birlamchi tasma sohasida mayda hujayra materiali ichkariga o'sib kirib ekto- va entoderma orasida taqsimlanadi va mezodermani hosil qiladi. Shuning bilan bir vaqtda embrional tugundan hujayra elementlari

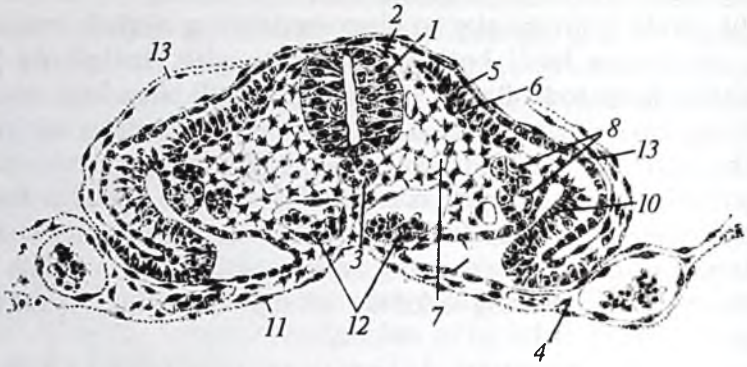

41- rasm. Tovuq embrionida o'q organlarming hosil bo'lishi:

1 — nerv naychasi; *2* — ganglioz plastinka; *3* — xorda; *4* — mezoderma; *5* — somitlar; *6* — mushak hujayra; *7* — mezoderma; *8* — nefrotomlar; *9* — splanxnotom; visseral varag'i; *10* — splanxnotom pariyetal varag'i; *11* — ichak entodermasi; *12* — qon hujayralari; *13* — ektoderma (Z.D. Zemsovdan).

migratsiyaga uchrab, ekto- va entodermaning orasiga o'sib kiradi. U ham trofoblastning ichki yuzasini o'rab o'sa boshlaydi va pushtdan tashqari mezodermani beradi.

Homila varaqlari va o'q organlarining kurtaklari hosil bo'lishi bilan gastrulatsiya davri tugaydi va embrional taraqqiyotning to'rtinchi davri — gistogenez va organogenez boshlanadi.

To'qima va organlarning taraqqiyoti hamma umurtqali hayvonlarda bir xilda o'tadi. Ektodermadan nerv plastinkasi ajraladi, u avval bukilib nerv tarnovchasini, keyinchalik tutashib, nerv nayini hosil qiladi, ustini esa ektoderma qoplab oladi (41- rasm).

Xordal plastinka nerv naychasining tagida xordani hosil qiladi. Mezoderma segmentlarga (dermatom, sklerotom, miotom), segment oyoqchalari (nefrotom) splanxnotomlarga differensiyalanadi.

Splanxnotomlar entodermaga tutashuvchi visseral va ektodermaga tutashuvchi pariyetal varaqlarga ajraladi. Ularning orasida ikkilamchi bo'shliq — selom hosil bo'ladi. Entoderma tutashib bitib ketadi va doimiy ichak shakllanadi. Embrional taraqqiyot davomida turli to'qima va organlarning hosil bo'lishi shu a'zolar ta'rifida keltiriladi.

Homila varaqlari hosil bo'lishining ilk davrlaridayoq mezenxima yoki embrional biriktiruvchi to'qima shakllanadi. Mezenxima asosan mezodermadan ko'chib chiqqan o'simtali hujayralar bo'lib, ular guruh-guruh bo'lib homila varaqlari orasida joylashadi. Qisman mezenxima boshqa varaqlardan ko'chgan hujayralardan, xususan, ektodermadan rivojlanadi. Mezenximadan qon va limfa, qon yaratuvchi a'zolar, biriktiruvchi to'qima, qon tomirlar va silliq mushak to'qimasi rivojlanadi.

PROVIZOR ORGANLARNING HOSIL BO'LISHI

Xordali hayvonlar tuzilishining murakkablashishi bilan homila rivojlanishini ta'minlovchi *provizor* (muvaqqat) organlar hosil bo'ladi. Ular definitiv a'zolardan farqli ravishda homila mustaqil hayot kechirguncha yoki tug'ilguncha bo'lib, so'ngra yo'qolib ketadi.

Provizor organlarga quyidagilar kiradi: 1) sariqlik xaltasi; 2) amnion; 3) seroz parda; 4) allantios; 5) xorion; 6) yo'ldosh; 7) kindik kanalchasi;

Provizor organlar baliqlarda dastlab sariqlik xaltasi ko'rinishida hosil bo'la boshlaydi. Ma'lumki, gastrulatsiyaning ilk bosqichlaridayoq pusht va sariqlik entodermasi hosil bo'ladi. Sariqlik entodermasining erkin qirg'oqlari o'sib sariqlikni o'rab oladi. Xordo-mezodermal kurtak hosil bo'lgach, ekto- va entoderma oralig'iga mezodermaning pariyetal va visseral varag'i ham o'sib kiradi. Shunday qilib, sariqlik qopining devori ektodermadan, mezodermaning pariyetal hamda visseral varag'idan va entodermadan tashkil topgan. Rivojlanish davomida homila sariqlikdan ko'tariladi va faqat tana burmasi orqali sariqlik xaltasi bilan bog'lanadi. Sariqlik xalta bo'shlig'ining oziq moddasi sariqlik bilan to'lgan bo'lib, u sariqlik poyachasi orqali homila ichagiga tushadi. Shunday qilib, sariqlik xaltasi oziqlantirish vazifasini o'taydi. Sariqlikning hammasi homilaning oziqlanishiga sarf bo'lgandan keyin sariqlik xaltasi quriydi va tushib ketadi, uning o'rnida esa teri va ichak kindigi qoladi. Sut emizuvchilarda sariqlik xaltasi embrioblastdan amnion bilan bir vaqtda hosil bo'ladi, lekin unda oziqa modda sariqlik bo'lmaganligi sababli unchalik rivojlanmaydi. Lekin u muhim vazifani o'taydi, chunki uning devorida, ya'ni mezodermaning visseral varag'ida dastlabki qon orolchalari hosil bo'la boshlaydi.

Amnion va seroz parda. U qushlarda, reptiliy va sut emizuvchilarda bo'ladi. Tana burmasi va sariqlik xaltasi shakllanishi bilan homilaning ust tomoniga o'suvchi ektoderma va mezodermaning pariyetal varag'idan hosil bo'lgan ikkinchi burma- amnion burma yuzaga keladi. Amion burma hamma tarafdan homilani o'rab oladi va bir-biri bilan birlashib ketib, bevosita homilani o'raydigan amnion va seroz pardani ho sil qiladi. (42- rasm). Amnion o'sish davomida suyuqlik bilan to'ladi. Uning bo'shlig'ida homila taraqqiy etadi. Sut emizuvchilarda ham uning taraqqiyoti aynan shu yo'l bilan sodir bo'ladi. Amnionning devori homilaning teri yopqichiga o'tuvchi ektoderma va mezodermaning pariyetal varag'idan tashkil topadi. Amnionning vazifasi homila taraqqiyoti uchun suyuq suv muhitini

hosil qilish, shuningdek uni har xil tashqi ta'si-rotlardan himoya qilish bilan belgilanadi. Seroz parda reptiliy va qushlarda muvaqqat nafas olish organi vazifasini bajaradi.

Allantois yoki siydik qopi. Qushlarda, reptiliy va sut emizuvchilarda bo'ladi. Sariqlik xaltasi va amnionning taraqqiyoti bilan bir vaqtda ichak devoridan siydik qopi yoki allantoisdan iborat o'siq paydo bo'ladi va u homiladan tashqariga qarab o'sadi. Qushlarda u sezilarli o'sib, seroz pardaga zich tutashadi va 3 xil vazifani (oziqlantirish, nafas, ajratish vazifasini) bajaradi.

Allantoisning devori seroz parda bilan birga oqsil atrofida vorsinkalar bilan qoplanadi va ular oqsilning rezorbsiyasida (so'rilishida) ishtirok etadi.

Havo kamerasi atrofida allantois devori va seroz pardaga qon tomirlar o'sib kiradi va homilaning nafas olishini ta'minlaydi. Allantois bo'shlig'ini to'ldirib turuvchi suyuqlikda siydikning turli xil tuzlarining bo'lishi uning ajratish vazifasi normal bajarilayotganligidan dalolat beradi.

Sut emizuvchilarda allantois xoriongacha o'sib borib tortma holida qoladi. Uning devori bo'ylab homiladan ona organizmiga qon tomirlar o'tadi, ya'ni u mexanik vazifani o'taydi.

Xorion yoki vorsinkali qobiq faqatgina sut emizuvchilarda rivojlanadi (42-rasmga q.). Uning devori trofoblastdan, homiladan tashqari mezenximadan tashkil topgan bo'lib, vorsinkalar bilan qoplangan. Dastlab vorsinkalar faqat trofoblast hujayralaridan tashkil topgan bo'ladi. Bular birlamchi vorsinkalar bo'lib, xorionni hamma

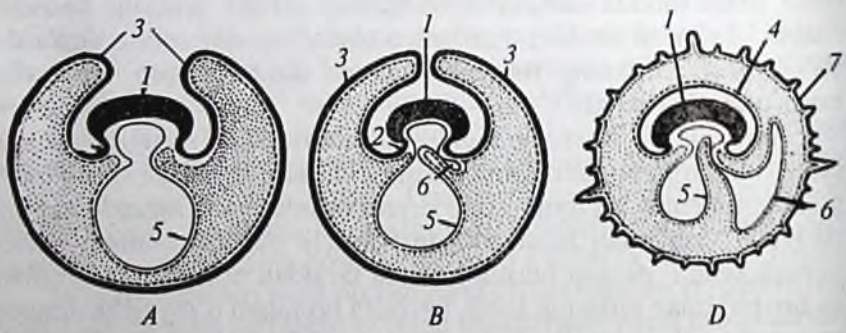

42- rasm. Sut emizuvchilarda muvaqqat (provizor) organlarning rivojlanish sxemasi.

A, B, D — uch ketma-ket bosqich; *1* — embrion tanasi; *2* — tana burmalari; *3* — amnion burmalari; *4* — amnion qobuq; *5* — sariqlik xaltacha; *6* — allantois; *7* — xorion. Yaxlit yo'g'on chiziq — trofoblast va ektoderma; yaxlit ingichka chiziq — entoderma; uzuq chiziq — mezoderma (V.G.Yeliseyev va boshqalar, 1972).

tarafdan qoplaydi. Keyinchalik homiladan tashqari mezenxima tomirlar bilan birgalikda birlamchi vorsinkalar orasiga suqilib kiradi va ular ikkilamchi vorsinkalarga aylanadi. Ikkilamchi vorsinkalar xorionni hamma yuzasida emas, balki bachadon devorining shilliq pardasi xorionga tegib turgan yeridagina hosil bo'ladi va xorionning bu qismi *vorsinkali xorion* (chorion frondosum) deb yuritiladi. Xorionning boshqa hamma yuzalaridagi vorsinkalar yo'qoladi va xorionning bu yerlari *silliq xorion* — chorion laeve deb ataladi. Vorsinkali xorion yo'ldoshning hosil bo'lishida ishtyrok etadi. Bundan tashqari, yo'ldoshning hosil bo'lishida bachadonning shilliq pardasi ham ishtirok etadi. Ona organizmining vorsinkali xorion epiteliysi bilan bevosita tutashuvchi to'qimasining xarakteriga qarab sut emizuvchilarda 4 xil yo'ldosh farq qilinadi.

1. Epitelioxorial (43- rasm, *a*). Bunda homilaning xorion epiteliysi bevosita bachadon shilliq parda epiteliysi bilan aloqada bo'lsa ham bachadon shilliq qavatining epiteliysi hamma yerda butunligini saqlab qoladi. Xorionning vorsinkalari bachadon kriptalarining ichiga kiradi va tug'ilish paytida barmoqlar qo'lqopdan chiqqani kabi ajralib chiqadi. Bunday yo'ldoshning vorsinkalari bachadon bezlari epiteliysining sekret mahsulotlarini aktiv ravishda qayta ishlaydi (barchadon suti). Bularni *diffuz yo'ldoshlar deb* ham yuritiladi va ular ayrim tuyoqli sut emizuvchilarda (ot, cho'chqalarda) uchraydi.

2. Desmoxorial yo'ldosh (43- rasm, *b*). Bu yo'ldosh xorionining vorsinkalari birmuncha masofada bachadon shilliq parda epiteliysini yemiradi va xorial epiteliy bachadon biriktiruvchi to'qimasi bilan bevosita birikadi. Biriktiruvchi to'qimaning to'qima suyuqligidan xorionning vorsinkalari oziqa moddalarni so'rib, moddalarni keyinchalik homilaning qon tomir sistemasiga o'tishini ta'minlaydi. Bunday yo'ldosh kovish qaytaruvchi hayvonlarda uchraydi.

3. Endotelioxorial yo'ldosh (43- rasm, *d*). Bu yo'ldoshning ona organizmi bilan aloqasi juda yaqin. Xorionning vorsinkalari bachadon biriktiruvchi to'qimasini ham yemirib, bachadon qon tomirlar devorini qoplab turgan endoteliyga yetib boradi. Ular ona qonidan oziqa moddalarni qon tomirlar endoteliysi orqali oladi. Bunday yo'ldosh yirtqich hayvonlarda bo'ladi.

4. Gemoxorial yo'ldosh (43- rasm, *e*). Bu tur yo'ldoshlar murakkab tuzilgan va u primatlarda va odamda uchraydi. Bu yerda xorion bachadon shilliq parda biriktiruvchi to'qimasinigina yemirib qolmasdan qon tomir devorlarini ham yemiradi va yemirilgan qismlar o'rniga qon quyiladi, keyinchalik esa bo'shliqlar (lakunalar) hosil bo'ladi. Yo'ldoshning bu turida homila o'zining taraqqiyoti uchun zarur bo'lgan moddalarni bevosita ona qonidan oladi.

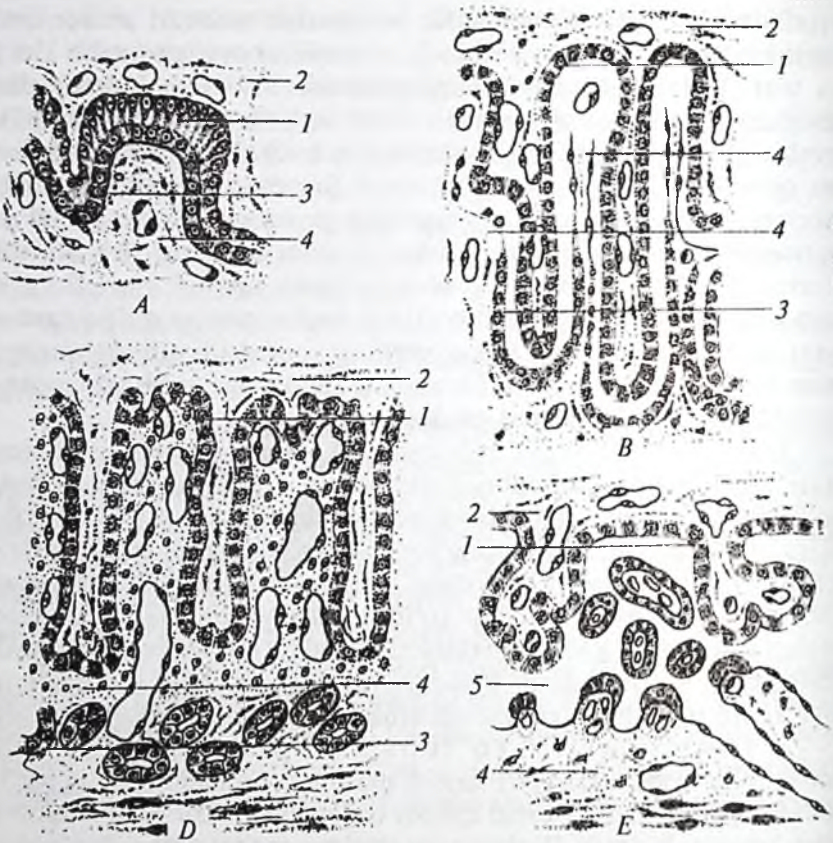

43-rasm. Yo'ldosh turlari (sxema):

A — epitelioxorial yo'ldosh (cho'chqa, otda); *B* — desmoxorial yo'ldosh (kovush qaytaruvchilarda); *D* — endotelioxorial yo'ldosh (yirtqichlarda); *E* —gemoxorial yo'ldosh (maymun va odamda); *1* — trofoblast; *2* — embrional biriktiruvchi to'qima; *3* — bachadon epiteliysi; *4* — bachadon-shilliq qavatining biriktiruvchi to'qimasi; *5* — qon lakunalari (V.G.Yeliseev va boshqalar, 1972).

Turli umurtqali hayvonlarda provizor organlar (a'zolarning) tuzilishini o'rganish ularning evolutsiya davomida murakkablashishini ko'rsatadi. Agar baliqlarda provizor a'zolar faqatgina sariqlik xaltachasidan iborat bo'lsa (asosan trofik funksiyani bajarsa), sudralib yuruvchilarda va qushlarda nafas olish va chiqaruv funksiyalarini bajaruvchi boshqa tuzilmalar ham hosil bo'ladi. Sut emizuvchilarda yangi a'zo — xorion hosil bo'lib, u orqali homila ona organizmi bilan aloqa o'rnatadi. Umuman sut emizuvchilarda provizor a'zolar homila rivojlanishining ilk davrida hosil bo'ladi. Bu esa sut emizuvchilarning rivojlanish davrida ko'p miqdorda oziqa modda va kislorod iste'mol qilishiga bog'liq.

HOMILA TURLI QISMLARINING O'ZARO TA'SIRI

Embrionning rivojlanish davrida homilaning bir butunligini, bir-biriga mutanosib bo'lgan turli sistemalarning (turli hujayralar orasidagi o'zaro ta'sirlar, yagona qon aylanish sistemasi, gormonlar va asab sistemasining) mavjudligini yodda tutish kerak. Homila a'zolarining o'zaro ta'siri maydalanishning birinchi bosqichlarida paydo bo'ladi. Birinchi maydalanish natijasida paydo bo'lgan ikki blastomerlar bir-biriga ta'sir qiladi. Agar shu ikki blastomerlarni qizdirilgan igna bilan o'ldirib (Vilgelm Ru tajribalari), o'z joyida qoldirsak, bu holda sog' qolgan blastomerdan faqat organizmning yarimi hosil bo'ladi, xolos. Demak, halok bo'lgan blastomer bo'lishining o'zigina sog' qolgan blastomer taqdirini belgilar ekan.

Homila o'sgan sari homila qismlarining o'zaro ta'siri kuchliroq seziladi. Butun embrional rivojlanishni o'zaro ta'sirlarining murakkab zanjiri deb aytish mumkin. Bir kurtakning hosil bo'lishi ikkinchi bir kurtakning rivojlanishini, u esa uchinchi kurtakning hosil bo'lishini belgilaydi va hokazo. Turli qismlarning o'zaro ta'siri nerv naychasining hosil bo'lishida yorqin ko'zga tashlanadi. Normal holatda nerv naychasining hosil bo'lishi xorda kurtagi tomonidan tormozlansa, somitlar esa stimullovchi ta'sir ko'rsatadi. Shuning uchun xorda sohasida nerv naychasi ingichka bo'lsa, somitlar sohasida ancha yo'g'on bo'ladi. Agar xorda kurtagi rivojlanishini xlorli litiy bilan susaytirilsa, bu sohadagi nerv naychasi nonormal yo'g'onlashadi.

Organizmdan tashqarida joylashgan to'qimalarni ham induksiyalash (ta'sirlash) mumkin. Buning uchun oziqlantiruvchi muhitga induktordan ajratib olingan makromolekulalarni (asosan nukleotidlarni) qo'shish kerak. Masalan, tovuq embrionining orqa miyasining ventral qismidan tayyorlangan massa mezoderma hujayralarining buyrak naychalariga aylanishini tezlashtiradi.

Tabiiy holatda organizm ichidagi to'qimalarning o'zaro munosabatini sun'iy yo'l bilan erishiladigan induksiya bilan aralashtirmaslik kerak. Normal holatda homila turli qismlaridagi moddalar almashinuvi farq qiladi, shuning uchun eksperimental embriologiyada metabolik gradiyentlarni o'rganishga katta ahamiyat beriladi.

Ma'lumki, ba'zi hollarda odam yoki hayvon tanasida o'smasimon tuzilmalar — teratomalar (yunon. *teras* — mayib-majruh) hosil bo'ladi. U asosan betartib joylashgan turli a'zo kurtaklaridan (ko'z, tish va boshqalardan) iborat. Bu holat embrional rivojlanishning buzilishi natijasida, bir a'zo boshqa a'zolar rivojlanishidan ajralgan holda, o'z holicha takomillashishi natijasida hosil bo'ladi.

Yuqorida keltirilgan tajribalar homilaning har bir hujayrasi butun organizmning o'zaro ta'sir doirasiga tushib, uni boshqaruvchi mexanizmlari ta'sirida rivojlanadi, degan xulosaga olib keladi. Homilaning bir qismi shu ta'sir doirasidan chiqsa, u o'zicha nonormal rivojlanishga yuz tutadi.

VI bob

TO'QIMA TO'G'RISIDA TA'LIMOT. UMUMIY GISTOLOGIYA

Evolutsion taraqqiyot davomida tirik organizmlarning turli shakllari vujudga kelib, ular hozir ham mavjuddir (sodda o'simlik va hayvonlardan tortib odamgacha). Hayvon organizmining takomili, ularning evolutsiyasi yangi vazifalar va shu vazifalarni bajarish uchun hosil bo'lgan tuzilmalar rivojiga bog'liq.

To'qimalar evolutsiyasini o'rganuvchi fanga *evolutsion gistologiya* deyiladi. Evolutsion gistologiyaga Rossiyada I.I.Mechnikov asos solgan. Uning g'oyalarini A.A.Zavarzin va N.G.Xlopin ilgari surdi, rivojlantirdi. Masalan, A.A.Zavarzin to'qimalar klassifikatsiyasiga hayot jarayonining asosiy tomonlarini ochib beruvchi funksional prinsiplarni asos qilib oldi. U to'qimalarni himoya funksiyasini o'tovchi chegara to'qimaga; modda almashinuv va tayanch-mexanik vazifani bajaruvchi ichki muhit to'qimasiga, qisqarishni ta'minlovchi mushak to'qimasiga va impuls o'tkazuvchi nerv to'qimasiga bo'ldi.

Odatda, to'qimalarning takomili ularning organizmda bajaradigan vazifasi bilan belgilanadi. Turli hayvonlarda to'qimalar ba'zi belgilari bilan ajralib tursada, juda ham ko'p mavjudotlarda muayyan to'qima turlarini ajratish mumkin. Binobarin, to'qima evolutsiyasi butun organizm evolutsiyasining xususiy ko'rinishidir.

To'qima tarixiy (filogenetik) taraqqiyot jarayonida vujudga kelib umumiy tuzilishga ega bo'lgan, ma'lum funksiyani bajarishga ixtisoslashgan hujayralar va hujayra bo'lmagan tuzilmalar majmuasidan iborat.

Tarixiy taraqqiyot natijasida 4 xil to'qima vujudga kelgan.

1. Epiteliy to'qimasi. 2. Ichki muhit to'qimasi (tayanch-trofik va himoya to'qima, biriktiruvchi to'qima). 3. Mushak (muskul, to'qimasi. 4. Nerv (asab) to'qimasi.

Bulardan epiteliy va biriktiruvchi to'qima eng qadimiy hisoblanadi. Rivojlanishining so'nggi bosqichlarida hayvonlar tuzilishining

murakkablashishi bilan birga mushak va nerv to'qimalari takomillashadi. Mushak to'qimasi harakat funksiyasini bajarishda ishtirok etsa, nerv to'qimasi hamma to'qimalarni o'zaro bog'lab turadi. To'qimalarning hosil bo'lish jarayoni gistogenez deb yuritiladi.

Bu jarayon davomida har bir kurtakning hujayralari va hujayra shakliga ega bo'lmagan strukturalari turli tomonga differensiallashadi (takomillashadi), hamda bir to'qimaga xos bo'lgan maxsus tuzilmalarni va xususiyatlarni o'zida mujassamlashtiradi. To'qimalar differensiallashishida 4 davr tafovut etiladi. 1) ootipik; 2) blastomer; 3) kurtak; 4) to'qima differensiallanish davrlari.

Ootipik differensiallanish davrida bo'lg'usi kurtaklar prezumtiv (lot. *presumptio* – ehtimol) — ehtimoliy qismlar holida tuxum hujayra sitoplazmasida yoki zigotada o'z ifodasini topadi. Masalan, amfibiylarda bo'lg'usi xordomezoderma tuxum hujayra sitoplazmasining kulrang o'roqchasi qismida joylashadi.

Blastomer differensiallanishda bo'lg'usi to'qima kurtaklari maydalanayotgan blastula hujayralarining shu to'qima rivojlanishini belgilaydigan blastomerlari differensiallanishi sifatida ko'rinadi. Ko'pchilik hayvonlarda maydalanishning ilk davridayoq bir-biridan farq qiladigan blastomerlar hosil bo'ladi. Blastula davrida blastula tubi, tomi va qirg'oq qismlari blastomerlari bir-biridan farqlanadi.

Kurtak differensiallanishida bir xil bo'lgan birlamchi homila varaqlarida alohida tuzilishga ega bo'lgan chegaralangan qismlar hosil bo'ladi. Chunonchi, ektodermadan nerv sistemasi kurtagi bo'lgach nerv naychasining ajralib chiqishi bunga misol bo'la oladi.

To'qima differensiallanish davrida to'qima kurtaklari to'qimaga aylanadi. Kurtakning to'qimaga aylanishi — gistogenez davrida har bir kurtakning hujayra va hujayra bo'lmagan tuzilmalari turli yo'nalishda ixtisoslashib, har bir to'qima uchun xos bo'lgan tuzilmalarni, fiziologik va ximiyaviy xususiyatlarni hosil qiladi. To'qima takomilining determinatsiyasi (lot. *determinare* — belgilash) asosan avloddan-avlodga o'tuvchi irsiy belgilar bilan bog'liqdir. Irsiy omillar organizm takomilining umumiy yo'nalishini belgilaydi. Bu esa homila o'sish davrida turli ta'sirlar natijasida (ichki va tashqi) yangi xususiyatlar hosil bo'lishini inkor etmaydi.

Davom etayotgan differensiallanish va o'sish davrida hujayralararo ta'sirlar orta borib organizmning integratsiyasi (lot. *integer* – butun) vujudga keladi. Integratsiya iborasi organizm alohida qismlarining bir butunga birlashishini ko'zda tutadi. Hamma a'zolar asosan 4 xil to'qimadan: *epiteliy, biriktiruvchi, mushak va nerv to'qimalaridan* tashkil topgan. Parenximatoz a'zolarning asosi — biriktiruvchi to'qima-

dan, parenximasi (asosiy ishni bajaruvchi qismi) esa epiteliydan tashkil topgan. A'zo tarkibiga kirgan to'qimalarning faoliyati shu a'zoning umumiy yoki asosiy funksiyasini bajarishga qaratilgan.

TO'QIMALARNING FIZIOLOGIK VA REPARATIV REGENERATSIYASI

To'qima va organlarda o'layotgan hujayralar hamda hujayra shakliga ega bo'lmagan tuzilmalar doim, butun hayot davomida qaytadan tiklanib turadi. Bu jarayon *fiziologik regeneratsiya* deb atalib, turli to'qimalarda turlicha kechadi. Mitoz bo'linish xususiyatiga ega bo'lgan, differensiallashgan hujayralarga boy to'qimalarda fiziologik regeneratsiya juda aniq ko'rinadi. Masalan, teri va ichak epiteliysida, qon shaklli elementlari hosil bo'lishida, biriktiruvchi to'qima hujayralarida, mushak to'qimasida fiziologik regeneratsiya ancha tez boradi. Nerv to'qimasida fiziologik regeneratsiya bo'lish-bo'lmasligi to'liq aniqlanmagan. So'nggi yillar ma'lumotiga ko'ra nerv to'qimasida fiziologik regeneratsiya jarayoni kechsada, lekin mushak to'qimasidagiga nisbatan sustroq kechadi. To'qimalarning shikastlangandan so'ng qaytadan tiklanishi *reparativ regeneratsiya* deyiladi. Reparativ regeneratsiya hamma to'qimalarga xos jarayondir. Reparativ regeneratsiya bir necha yo'l bilan boradi.

1. Regeneratsion gipertrofiya. Bu yo'l bilan boruvchi regeneratsiyada a'zoning massasi hujayralarning bo'linishi yoki ularning gipertrofiyasi (kattalanishi) natijasida qayta tiklanadi. Bu tipdagi regeneratsiya yuqori tabaqali hayvonlarning jigar, buyrak va ayrim boshqa a'zolariga xosdir.

2. Hujayra proliferatsiyasi. Bu xil yo'l bilan boradigan regeneratsiyada organning shikastlangan joyi hujayralar bo'linishi hisobiga qayta tiklanadi. Masalan, me'da-ichak yo'li epiteliysi bunga misol bo'la oladi.

3. Hujayra ichi regeneratsiyasi. Bu tipdagi regeneratsiyada hujayra organellalarining hajmi va soni ortish hisobiga hujayra hajmi ham ortadi va natijada organ yoki to'qimaning ham hajmi qayta tiklanadi. Masalan, yurakning mushak qavati, neyronlarda.

Epiteliy, biriktiruvchi va silliq mushak to'qimalari juda tez qayta tiklanadi. Ko'ndalang-targ'il mushak tolalari esa ma'lum sharoitdagina qayta tiklanishi mumkin. Nerv to'qimasida qayta tiklanish juda ham sust boradi.

To'qimalarning o'zgaruvchanligi. Har bir to'qima o'ziga xos tuzilishga va xususiyatlarga ega va shu bilan boshqa to'qimalardan farq qiladi. To'qimalarning o'z xususiyatlarini saqlab turishi

determinatsiya deb yuritiladi. Modda almashinishlarining o'zgarishi to'qimalarning maxsus funksiyalarining va morfofunksional xususiyatlarining o'zgarishiga yoki patologik o'zgaruvchanlikka olib keladi. Bu jarayonida to'qima o'zining maxsus xususiyatlarini yo'qotadi va shu to'qimaga xos bo'lmagan tuzilmalar hosil bo'ladi. To'qimalardagi bunday o'zgarishlar *metaplaziya* deyiladi. Metaplaziya turli patologik holatlarda va eksperimentlar ta'sirida paydo bo'lishi mumkin.

VII bob

EPITELIY TO'QIMASI (*TEXTUS EPITHELIALIS*)

EPITELIY TO'QIMASINING UMUMIY XARAKTERISTIKASI VA KLASSIFIKATSIYASI

Epiteliy to'qimasi chegaralovchi to'qima bo'lib, tana yuzasini, hazm qilish nayining, nafas va siydik chiqarish yo'llarining ichki yuzasini qoplab turadi. Jigar, me'da osti bezi va shuningdek organizmdagi boshqa ko'pgina bezlarning tarkibiga kiradi. Seroz pardalar ham epiteliy bilan qoplangan. Epiteliy to'qimasi himoya, sekretor, so'rish va ekskretor funksiyalarni bajarishga moslashgan. Ichak bo'shlig'ida fermentlar ta'sirida parchalangan oqsil, uglevod, yog'lar monomerlar holida hamda suv va mineral tuzlar ximus tarkibidan ichak epitelial hujayralari orqali qon yoki limfaga so'riladi. Modda almashinish natijasida hosil bo'lgan qoldiq mahsulotlar ham epiteliy hujayralari orqali organizmdan tashqariga chiqariladi (ekskretsiya). Ekskretsiya asosan o'pkada (karbonat angidrid va qisman suv ajraladi), buyrakda (mochevina, siydik kislotasi ajraladi), terida (ter bilan suv va 5—10 foiz mochevina ajraladi) kechadi.

Epiteliy to'qimasi chegara to'qima bo'lganligi uchun u o'zining ostida joylashgan to'qimalarni turli ta'sirlardan (kimyoviy, mexanik) himoya qiladi. Jarohatlanmagan teri epiteliysi turli zaharli moddalarni va mikroblarni o'tkazmaydi. Epiteliy to'qimasi sekret ishlab chiqarish qobiliyatiga ham ega. Me'da shilliq qavatini qoplovchi epiteliy to'qimasining mahsuloti me'dani mexanik va kimyoviy ta'sirlardan saqlasa, me'da-ichak nayi bo'ylab joylashgan epiteliy hujayralari esa oziq moddalarning parchalanishida va so'rilishida muhim o'rin tutadi.

Epiteliy to'qimasi homila taraqqiyotida har uchala homila varaqlaridan (ekto, ento- va mezodermadan) hosil bo'ladi. Ilk bor hosil bo'lgan epiteliy hujayralari homilaning rivojlanishi uchun sharoit

yaratib beradi. U orqali homila va ona organizmi o'rtasida modda almashinishi ta'minlanadi.

Epiteliy to'qimasining kelib chiqishi va bajaradigan funksiyalarining har xil bo'lishiga qaramasdan, boshqa to'qimalardan farq qiladigan umumiy belgilari ham mavjud.

1. Epiteliy to'qimasi zich joylashgan plast holidagi hujayralar to'plamidan iborat, hujayralararo modda deyarli bo'lmaydi.

2. Epiteliy to'qimasi doimo bazal membranada yotadi.

3. Epiteliy hujayralari bazal membranada joylashganligi uchun ular qutbli differensiallash xususiyatiga ega. Epiteliy hujayralarining apikal va bazal qismlari tafovut etilib, bu qismlar tuzilishi va funksiyasi bilan bir-biridan farq qiladi.

4. Epiteliy to'qimasida qon tomirlar bo'lmaydi, hujayralar bazal membrana orqali biriktiruvchi to'qimadan diffuz yo'l bilan oziqlanadi.

5. Epiteliy to'qimasi yuqori darajada qayta tiklanish xususiyatiga ega.

Epiteliy kelib chiqishi, tuzilishi va funksiyasi jihatidan bir necha marta klassifikatsiya qilingan, shulardan keng tarqalganlari morfofunksional va filogenetik klassifikatsiyalardir.

Filogenetik klassifikatsiya bo'yicha epiteliy to'qimasi 5 ga bo'linadi: 1) teri epiteliysi; 2) ichak epiteliysi; 3) buyrak epiteliysi; 4) selomik epiteliy; 5) ependimoglial epiteliy.

Terining epiteliy to'qimasi ko'p qavatli bo'lib, himoya funksiyasini bajaradi. Ichakning epiteliy to'qimasi bir qavatli bo'lib, himoya va so'rish funksiyasini o'taydi. Buyrakning epiteliy to'qimasi bir qavatli bo'lib, modda almashinuvida hosil bo'lgan organizm uchun kerak bo'lmagan oxirgi maxsulotlarning chiqarilishida ishtirok etadi. Selomik epitelial to'qima seroz bo'shliqlarni qoplashdan tashqari, jinsiy hujayralarning hosil bo'lishida ham qatnashadi. Ependimoglial epitelial to'qima nerv naychasidan rivojlanib, sezgi organlari tarkibiga kiradi, miya qorinchalarini va orqa miya kanalining devorini qoplaydi.

Morfofunksional klassifikatsiya bo'yicha epiteliyning quyidagi turlari farqlanadi:

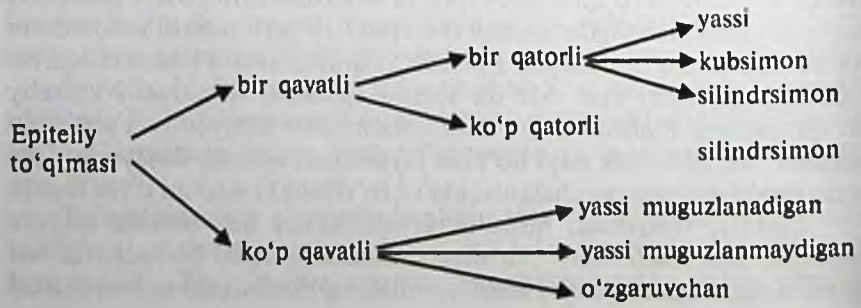

Epiteliy doimo bazal membranada joylashadi. Bazal membrana yoki *bazal plastinka* epiteliy va biriktiruvchi to'qima orasida joylashuvchi parda bo'lib, qalinligi 80—100 nm ga teng. U karbonsuvdan, oqsil, glikozaminoglikan va kollagen tolalardan tashkil topgan.

Epiteliy to'qimasi hujayralarining bazal membrana bilan munosabatiga qarab bir va ko'p qavatli bo'ladi. Bir qavatli epiteliy hujayralarining barchasi bazal plastinka bilan bevosita bog'langan. Ko'p qavatli epiteliyda esa bazal plastinkaga faqat pastki qavat hujayralari tegib turadi. Bir qavatli epiteliy o'z navbatida bir qatorli va ko'p qatorli bo'ladi. Bir qatorli epiteliyda hamma hujayralar bir xil balandlikka ega bo'lib, ularning yadrolari bir tekislikda joylashadi (44- rasm). Ko'p qatorli epiteliyda hamma hujayralar bazal membranaga tegib tursa ham, ular bir xil katta-kichiklikda emas va yadrolari turli tekislikda yotadi. Ko'p qavatli yassi epiteliy muguzlanuvchi va muguzlanmaydigan bo'ladi. Yuqori qavat hujayralari muguz tanachalarga aylanuvchi ko'p qavatli epiteliy *muguzlanuvchi epiteliy* deb ataladi. Muguzlanish jarayoni kechmaydigan, ya'ni muguz tangachalar hosil bo'lmaydigan ko'p qavatli epiteliy *muguzlanmaydigan epiteliy* deb ataladi. Ko'p qavatli epiteliyning maxsus turi o'zgaruvchan epiteliydir. Bu epiteliy ba'zi a'zolarning (masalan, siydik qopchasi) devorining cho'zilgan yoki cho'zilmaganligiga qarab o'z ko'rinishini o'zgartirib turadi va shuning uchun ham *o'zgaruvchan epiteliy* deb ataladi.

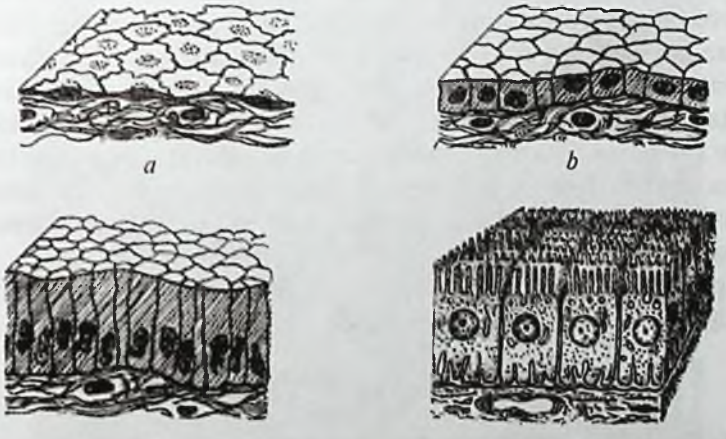

44- rasm. Bir qavatli bir qatorli epiteliy turlari:

a — bir qavatli yassi epiteliy; *b* — bir qavatli kubsimon epiteliy; *d* — bir qavatli silindrsimon epiteliy; *e* — bir qavatli silindrsimon jiyakli epiteliy (A.Xem, D.Ko'rmak, 1982, Y.I.Afanasyevdan, 1989).

Epiteliy to'qimasining hujayralari turli xil shaklda bo'ladi. Masalan, yassi, kubsimon, silindrsimon va maxsus tuzilmalari bilan boshqa to'qimalarning hujayralaridan farqlanib turadi. Hujayralarning differensiallanishi natijasida maxsus tuzilmalar paydo bo'ladi. Epiteliy to'qimasining maxsus tuzilmalariga: hilpillovchi kiprikchalar, ichak enterotsit hujayralarining mikrovorsinkalari va xivchinlar kiradi. Bu maxsus tuzilmalarning tuzilishi va funksiyasini har bir epiteliyni o'rganish davomida ko'riladi («Sitologiya» bo'limiga q.).

Epiteliy to'qimasi hujayralarining sitoplazmasida xususiy organella tonofibrillalar uchraydi. Hujayralarning yon yuzasida desmosomalar («Hujayra yuzasining maxsus tuzilmalari»ga q.) va ularning birlashtiruvchi plastinkasiga tegib yotuvchi tonofibrillalar joylashadi.

EPITELIY HUJAYRALARINING TUZILISHI

Epiteliy hujayralarining sitoplazmasida shakli va qaysi organda joylashganligidan qat'i nazar umumiy va maxsus organellalar bo'ladi. Hujayra yadrosining shakli hujayraning shakliga bog'liq bo'lib, ko'pincha, dumaloq, oval va yassi bo'ladi.

Mitoxondriylar kalta tayoqcha shaklida bo'lib hujayra yadrosi atrofida joylashadi. Oqsil sintezida ishtirok etadigan hujayralarda donador endoplazmatik to'r yaxshi rivojlangan bo'lib, ko'pincha hujayraning bazal qismida va yadro atrofida joylashadi. Sekretsiya jarayonida qatnashadigan hujayralarda Golji kompleksi kuchli rivojlangan bo'lib, hujayra yadrosining ustida yotadi. Epiteliy hujayralari bazal membranada joilashganligi sababli, ularda ikkita qutb tafovut qilinadi: bazal va apikal qutblar. Bu ikkala qutblar tuzilishi jihatidan bir-biridan farq qiladi («Hujayra yuzasining maxsus tuzilmalari»ga q.). Apikal qismi turli maxsus tuzilmalar bo'lganligi (mikrovorsinkalar, kiprikchalar) va turli sekretor kiritmalarning mavjudligi bilan bazal qismdan farqlanib turadi.

Epiteliy to'qimasining hujayralari o'zaro desmosomalar, interdigitatsiya va sementlovchi modda yordamida bog'lanadi.

BIR QAVATLI EPITELIY

Bir qavatli bir qatorli epiteliy. Bu epiteliy tuzilishini ta'riflanganda ko'pincha «bir qatorli» termini tushirib qoldiriladi va faqat «bir qavatli epiteliy» deb yuritiladi. Hujayralarning shakliga qarab bir qavatli yassi, kubsimon, silindrsimon yoki prizmatik epiteliylar tafovut qilinadi.

Bir qavatli yassi epiteliy — mezoteliy (45- rasm). Mezoteliy tananing ikkilamchi bo'shlig'i yoki selom bo'shlig'ini hosil qiluvchi mezodermaning hosilasidir. Mezoteliy seroz pardalar — plevra va qorin pardasining pariyetal va visseral varaqlarini, yurak oldi xaltachasi devorlarini qoplab turadi. Mezoteliy hujayralari (masalan, charvining yaxlit preparati) ust tomondan qaraganda notekis chegarali va turli shaklda ekanligi yaqqol ko'rinadi. Bu hujayralarning ikki yoki uchta yassilashgan yadrolari bo'lib, ular joylashgan joy bir oz bo'rtib turadi. Elektron mikroskopik tekshirishlar natijasida yassi epiteliy hujayralarining qorin bo'shlig'iga qaragan erkin yuzasida mikrovorsinkalar borligi aniqlandi. Mikrovorsinkalar mezoteliy yuzasini ancha kengaytiradi. Hujayralar bir-biri bilan desmosomalar yordamida bog'lanadi.

Mezoteliy yuzasi silliq bo'lganligi sababli ichak peristaltikasida, yurakning qisqarishi, o'pkaning nafas ekskursiyasida, organlarning sirpanma harakatlarida muhim rol o'ynaydi, hamda organlarning o'zaro yopishib qolmasligini ta'minlaydi. Bundan tashqari, mezoteliy hujayralari fagotsitoz qilish xususiyatiga ham ega. Masalan, ular yot zarrachalarni, mikroblarni, melanin kiritmalarini qamrab oladi. Shuning uchun ham epitelny to'qimasi biriktiruvchi to'qima va tana bo'shliqlari o'rtasidagi «seroz-gemolimfatik to'siq»ni hosil qilishda ishtirok etadi.



45- rasm. Bir qavatli yassi epiteliy (kumush nitrat va gematoksilin bilan bo'yalgan; ob. 40. ok. 10):

1 — mezoteliy hujayra yadrosi; *2* — mezoteliy hujayralarining chegarasi.

Mezoteliy yuksak fiziologik qayta tiklanish qobiliyatiga ega. Mezoteliy hujayralarining o'ziga xos xususiyati ulardagi dekompleksatsiya jarayonidir. Bu jarayon davomida hujayralarda desmosomalar yemiriladi, hujayralar qisqarib yumaloqlashadi va bazal membrana bilan aloqasi uziladi. Natijada hujayralar tana bo'shligiga ajraladi. Fiziologik holatlarda hujayralarning 4–6 foiz bo'shliq (peritoneal) suyuqligida muallaq holatda uchraidi. Ajralib tushgan hujayralar o'rnini qo'shni hujayralar surilib to'ldiradi. Ularning atrofida esa boshqa hujayralarning bo'lishini ko'rish mumkin.

Mezoteliyning shikastlangandan keyingi qayta tiklanishi turli xil umurtqalilarda turlicha bo'ladi. Masalan, sut emizuvchi hayvonlarda mezoteliyning shikastlanishi seroz pardalarni yallig'lanishga olib keladi. Bu paytda hujayralar shishib, ular orasidagi bog'lanish bo'shashadi va hujayralar degenerativ o'zgarishlarga uchrab ajralib tushadi. Shikastlangan joyning yonida hujayralarning mitoz bo'linishi ko'rinadi va pirovardida ko'p yadroli hujayralar paydo bo'ladi. Hujayralarning shikastlangan joyga sekin-asta surilishi natijasida ajralib tushgan hujayralar o'rni to'lib boradi. Patologik holatlarda esa ajralib tushgan hujayralar o'rnida teshikchalar hosil bo'ladi va ular *stomatalar* deb ataladi.

Bir qavatli kubsimon epiteliy. Buyrak kanalchalarida, bezlarning chiqaruv naylarida, kichik bronxlarda uchraydi (46- rasm). Kubsimon hujayralarning yadrosi dumaloq shaklda bo'lib, uning markaziy qismida joylashadi (47- rasm).

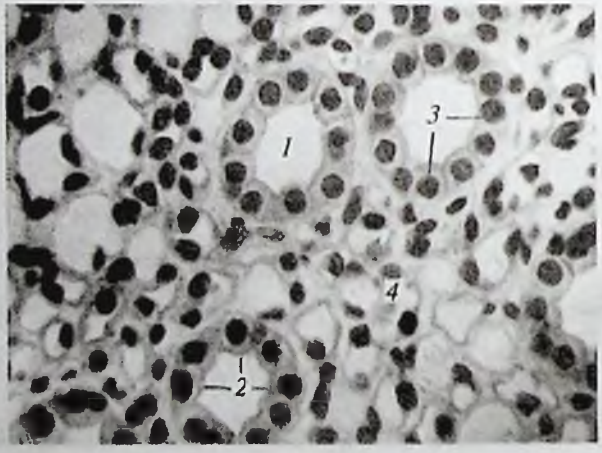

46- rasm. Bir qavatli kubsimon epiteliy. Buyrak preparati. Gematoksilin-eozin bilan bo'yalgan (ob. 20. ok. 10).

1 — siydik yig'uv naychasining ko'ndalang kesmasi; *2* — kubsimon epiteliy hujayralari; *3* — yadro; *4* — biriktiruvchi to'qima.

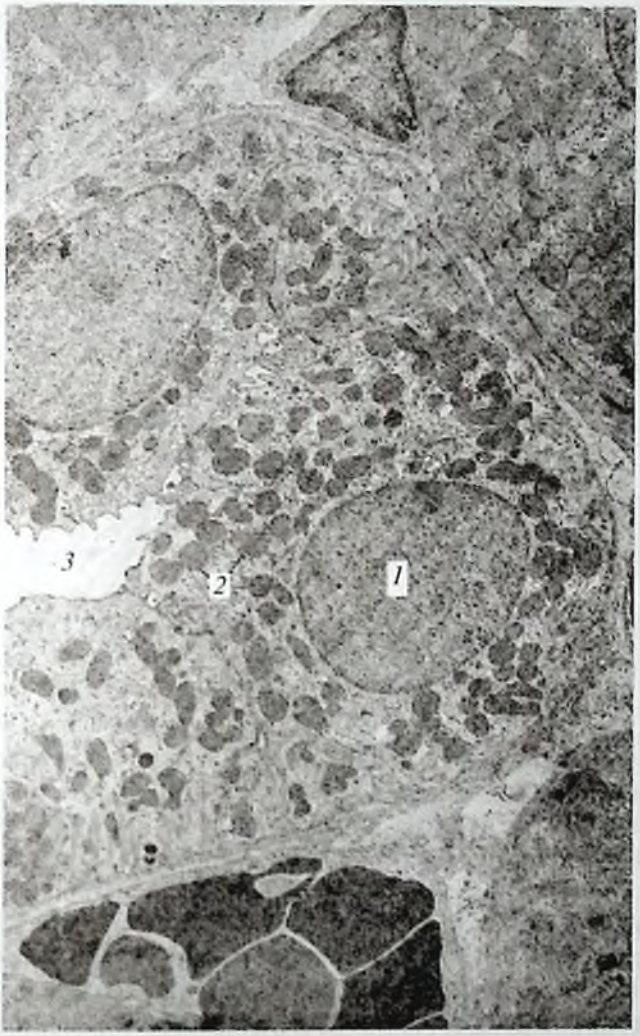

47- rasm. Bir qavatli kubsimon epiteliy. Buyrak siydik yig'uv naychalari hujayralarining elektron mikrofotogrammasi, ×12500.

1 – yadro; *2* – mitoxondriya; *3* – yiguv naychasining bo'shlig'i.

Terminal bronxiolani qoplagan kubsimon hujayralarning apikal qismida kiprikchalar ko'rinadi. Buyrak kanalchalarining devorida joylashgan hujayralarning apikal qismida esa jiyak bo'lib, u barmoqsimon o'simtalardan — mikrovorsinkalardan tuzilgan, ular so'rilish yuzasini kengaytiradi.

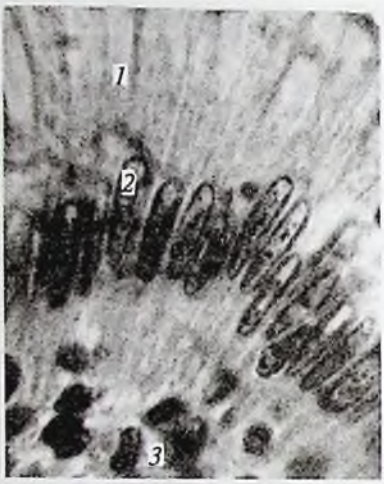

48- rasm. Bir qavatli silindrsimon epiteliy. Me'da shilliq qavatidan tayyorlangan (Ob.60, ok.10)

1 — silindrsimon hujayralar; *2* — yadro; *3* — biriktiruvchi to'qima.

Bir qavatli silindrsimon yoki prizmatik epiteliy asosan hazm qilish, siydik ajratish va tanosil organlarida uchraydi; me'da, ichak, o't pufagining ichki yuzasi, jigar va me'da osti bezining chiqaruv naylarini, buyrak kanalchalarini, bachadon va bachadon nayini qoplaydi.

Bir qavatli silindrsimon epiteliy bir-biriga zich joylashgan baland prizmatik shakldagi hujayralardan tashkil topgan (48- rasm). Me'daning yuza qavatida joylashgan hujayralar shilliq sekret ishlaydigan hujayralar qatoriga kiradi (49- rasm). Ichak epiteliysida ayrim hujayralar shilliq sekret ishlaydi. Ular sekret bilan to'lgan vaqtda apikal qismi kengayadi, bazal qismi esa ingichka bo'lib qoladi va natijada qadah shaklini oladi. Bunday hujayralar *qadahsimon hujayralar* deb ataladi. Me'dadagi prizmatik va ichakdagi qadahsimon hujayralar ishlab chiqargan shilliq moddasida kislotali va neytral glikozaminoglikanlar aniqlangan. Ular hujayralarni kimyoviy va mexanik ta'sirotlardan saqlaydi.

Ichak epiteliysida so'rish jarayonida ishtirok etadigan hujayralar mavjud. Oddiy mikroskop orqali kuzatilganda prizmatik hujayralarning apikal yuzasi (ingichka va yo'g'on ichak, o't pufagi) jiyak bilan qoplanganligini ko'rish mumkin. Shuning uchun ham bunday epiteliy bir qavatli silindrsimon jiyakli epiteliy deb yuritiladi. Elektron mikroskop yordamida jiyak barmoqsimon o'simtalardan – mikrovorsinkalardan tashkil topganligi aniqlangan(50- rasm, «Hujayra yuzasining maxsus tuzilmalari»ga q.). Mikrovorsinkalar hisobiga epiteliy hujayrasining so'ruvchi yuzasi bir necha marta oshadi. Gistoximiyaviy reaksiyalar prizmatik epiteliy hujayrasi jiyaklari glikozaminglikanlar va ishqoriy fosfatazalarga boyligini ko'rsatadi.

Bir qavatli ko'p qatorli epiteliy. Bu epiteliy nafas yo'llarining devorini va jinsiy sistemaning ayrim qismlarini qoplaydi. Bu epiteliyda har bir hujayra bazal membranada yotadi, hujayralarning shakli turlicha va shu sababli yadrolari har xil tekislikda yotadi (51-rasm). Kekirdak epiteliysida kiprikli silindrsimon, qadahsimon, yirik va kichik

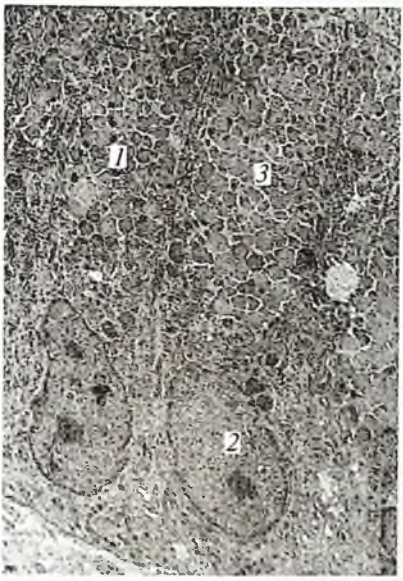

49- rasm. Silindrsimon hujayralar. Me'da tubining shilliq qavatini qoplovchi hujayralar (elektron mikrofotogramma, ×7500):

1 – silindrsimon hujayra; *2* – yadro; *3* – secretor donachalar.

50- rasm. Bir qavatli silindrsimon jiyakli epiteliy. Ingichka ichak kriptasi (elektron mikrofotogramma, ×12500):

1 – silindrsimon hujayraning apikal yuzasidagi mikrovorsinkalar; *2* – yadro; *3* – mitoxondriya.

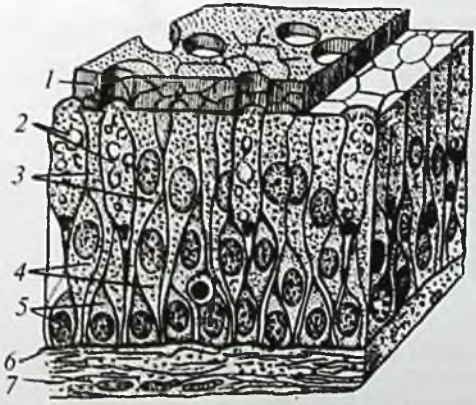

51- rasm. Bir qavatli ko'p qatorli kiprikli epiteliy:

1 – hilpillovchi kiprikchalar; *2* – qadahsimon hujayralar; *3* – kiprikli hujayralar; *4, 5* – katta va kichik qo'shimcha hujayralar; *6* – bazal membrana; *7* – biriktiruvchi to'qima (Y.I.Afanasevdan, 1989).

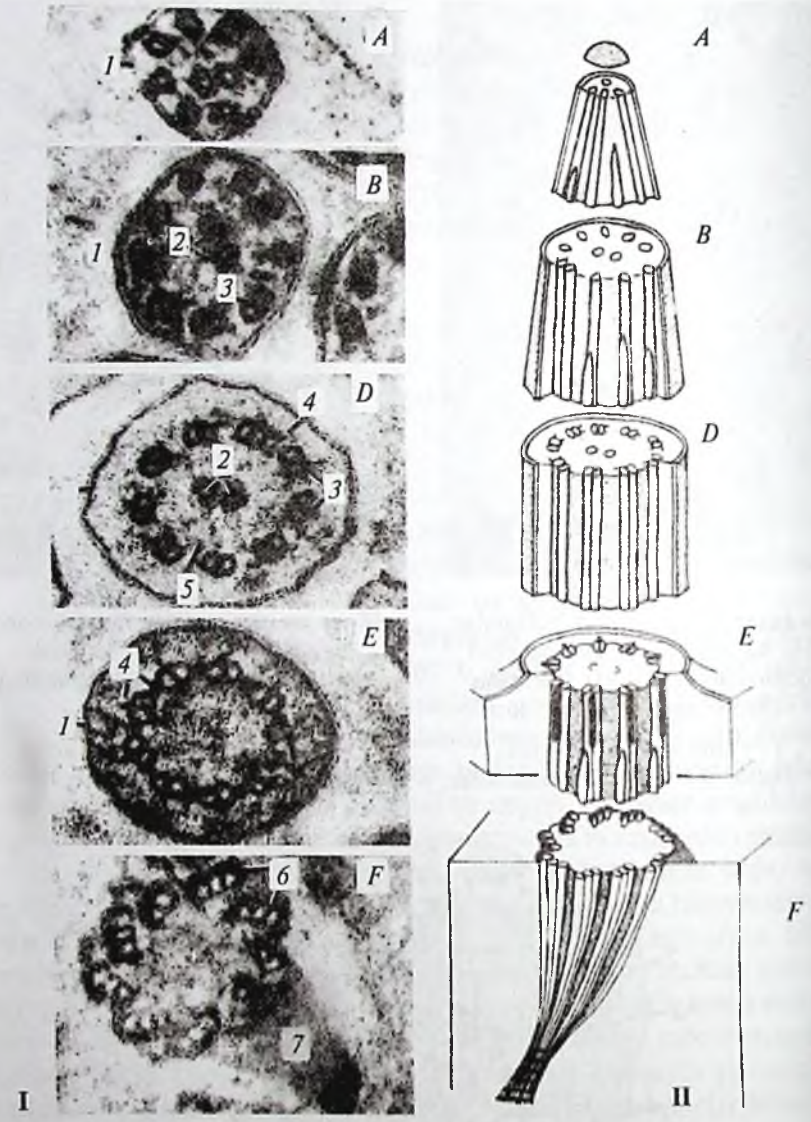

52- rasm. Kiprikcha:

I – odam traxeyasi epitelial hujayrasi kiprikchasining ko'ndalang kesmasi (elektron mikrofotogramma, ×144000): *1* – hujayra qobig'i; *2* – mikronaychalarning markaziy jufti; *3* – mikronaychalarning periferik juftlari; *4* – qo'lchalar; *5* – radial spitsalar; *6* – shporalar (pixlar); *A, B, D, E, F* – belgilar II chizmada keltirilgan sxematik tuzilishining turli sohalariga mos keladi.

II – kiprikcha va bazal tanachadagi mikronaychalarning sxematik tuzilishi: *A* – kiprikchaning uch qismi; *B* – kiprikchaning tor qismi; *D* – kiprikchaning o'rta qismi; *E* – kiprikchaning bazal tanachaga o'tadigan tor qismi; *F* – bazal tanacha (Rodindan).

qo'shimcha hujayralar hamda endokrin hujayralar tafovut qilinadi. Qo'shimcha hujayralar o'zining keng yuzasi bilan bazal membranaga tegib turadi. Kiprikli hujayralar bazal membranaga o'zining ingichka qismi bilan tegib turadi, keng yuzasi esa kekirdak teshigiga qaragan bo'ladi.

Kiprikli hujayralarning apikal yuzasida kiprikchalar bo'lib, har bir hujayrada 250 atrofida uchraydi. Kiprikchalarning harakatlanishi shilliq sekretning siljishiga ta'sir qiladi. Shilliq sekret bilan tashqaridan kirgan chang zarralari ham chiqariladi. Elektron mikroskopda kiprikchalar 2 ta markaziy va 9 juft periferik («Hujayra markazi, sentrosoma»ga q.) mikronaychalardan iboratligi aniqlangan (52- rasm).

KO'P QAVATLI EPITELIY

Ko'p qavatli epiteliy asosan himoya funksiyasini bajaradi, shuning uchun ham u tananing ko'proq tashqi ta'sirotlarga uchraydigan joylarini qoplaydi. U terining yuzasini, og'iz bo'shlig'ini, qizilo'ngach, ko'zning muguz pardasini, buyrakning kosachasi, siydik pufagi, siydik chiqaruv yo'li va qinni qoplaydi. Ko'p qavatli yassi epiteliy qavatma-qavat joylashgan hujayralardan tuzilgan, uning faqat bazal qavatidagi hujayralari bazal membranada yotadi. Ko'p qavatln epiteliy 3 turga bo'linadi: 1) ko'p qavatli yassi muguzlanmaydigan epiteliy; 2) ko'p qavatli yassi muguzlanadigan epiteliy; 3) o'zgaruvchan epiteliy.

Ko'p qavatli yassi muguzlanmaydigan epiteliy. Bu epiteliy og'iz bo'shlig'ining ichki yuzasini, qizilo'ngachning shilliq qavatini va ko'zning muguz pardasini qoplaydi (53- rasm).

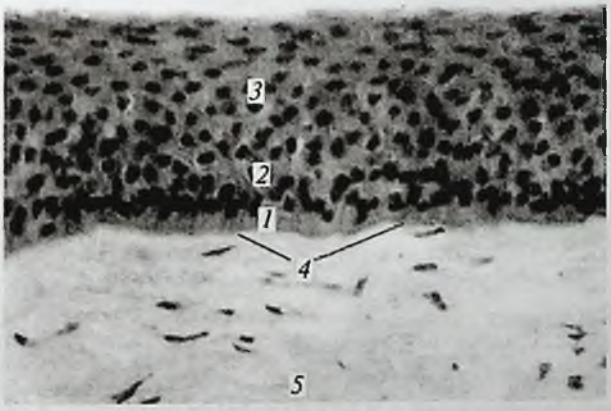

53- rasm. Ko'p qavatli yassi muguzlanmaydigyan epiteliy. Ko'z muguz pardasi. Gematoksilin-eozin bilan bo'yalgan (0b. 40. ok.10):

1 — bazal hujayralar qavati; *2* — tikanaksimon hujayralar qavati; *3* — yassi hujayralar qavati; *4* — bazal membrana; *5* — biriktiruvchi to'qima.

U quyidagicha tuzilishga ega: bazal membrana ustida silindrsimon shakldagi bazal qavat hujayralari yotadi. Uning ustida bir necha qavat bo'lib joylashgan ko'p qirrali hujayralarni ko'ramiz. Bu qavat tikanaksimon hujayralar qavati deb yuritiladi. Tikanaksimon hujayralar orasida hujayralararo ko'prikchalar mavjud. Elektron mikroskop orqali tekshirilganda bu ko'prikchalar sitoplazmatik o'simtalardan tashkil topganligi aniqlangan. Bu o'simtalar bir-biriga zich tegib turadi va bu yerda desmosomalar uchraydi. Desmosomalar hujayralarni o'simtalar orqali o'zaro bog'lab turadi. Bazal va tikanaksimon hujayralarning sitoplazmasida maxsus organellalar – tonofibrillalar joylashgan. Tonofibrillalar ingichka (5–6 nm) tonofilamentlardan tashkil topgan bo'lib, oqsil tabiatiga ega. U bazal hujayralarda epiteliy yuzasiga perpendikular, yuqori qavat hujayralarida hujayra yuzasiga parallel yotadi va ularda tayanch funksiyasini bajaradi. Epiteliyning eng yuza qavatida yassilashgan hujayralar joylashgan. Bu hujayralar o'zining hayot siklini tugatib muguzlanmay tushib ketadi, shuning uchun ham bu muguzlanmaydigan epiteliy deyiladi.



54- rasm. Ko'p qavatli yassi muguzlanuvchi epiteliy:

1 — muguz qavat; *2* — yaltiroq qavat; *3* — donador hujayralar qavati; *4* — tikanaksimon hujayralar qavati; *5* — bazal qavat; *6* — bazal membrana; *7* — biriktiruvchi to'qima; *8* — melanotsit (Y.I.Afanasevdan, 1989).

Ko'p qavatli yassi muguzlanuvchi epiteliy. Bu epiteliy terining epidermis qavatini tashkil qiladi. U bir necha qavat joylashgan hujayralardan tuzilgan. Morfofunksional xususiyatlariga qarab 5 ta qavat tafovut qilinadi: bazal qavat, tikanaksimon hujayralar qavati, donador, yaltiroq va muguz qavatlar (54- rasm).

Bazal va tikanaksimon hujayralar qavati ko'p qavatli yassi muguzlanmaydigan epiteliydagi birinchi va ikkinchi qavatlarning tuzilishiga o'xshaydi.

Donador qavat sitoplazmasi keratogialin donachalarini tutuvchi yassi hujayralardan tashkil topgan. Keratogialin fibrillyar oqsil bo'lib, u keyinchalik keratinga aylansa kerak.

Yaltiroq qavat asosan kaft va tovon terisida uchraydi. Bu qavat yadro tutmagan, sitoplazmasi oqsil modda – eleidin bilan to'lgan 3–4 qavat yassi hujayralardan iborat. Eleidin yaxshi bo'yalmaydi, lekin kuchli nur sindirish xususiyatiga ega. Shuning uchun

hujayralar chegarasi anits bilinmaydi va bu qavat preparatda rangsiz yaltiroq tasma holida ko'rinadi. Yaltiroq qavat hujayralari muguz tangachalar hosil bo'lishidagi bir holatdir.

Muguz qavat yassi muguz tangachalardan iborat. Ularning tarkibida havo pufakchalari va muguz modda — keratin bo'ladi. Hujayralarning muguz tangachalariga aylanishi ularning nobud bo'lishi bilan boradi. Yadro va sitoplazma organellalari parchalanadi, yaltiroq qavat bor joyda eleidindan, boshqa qismlarda esa tonofibrilla materialidan keratin hosil bo'ladi. Yassi muguz tangachalar doimo tushib, uning o'rniga pastki qavatdagi hujayralar siljib keladi. Buning hisobiga epiteliy doimo tiklanib turadi. Bazal va tikanaksimon hujayralar bo'linib, ko'payib differensiallashadi hamda muguzlanish protsessiga uchraydi va tushib ketadi, uning o'rnini boshqa hujayralar to'ldiradi. Bu jarayon fiziologik regeneratsiya deyiladi.

O'zgaruvchan epiteliy. O'zgaruvchan epiteliy siydik yo'llarining, buyrak kosachasi va jomi, siydik pufagining ichki yuzasini qoplab turadi (55- rasm). A'zolarning siydik bilan to'lgan va to'lmaganligiga qarab epiteliy qavati o'z shaklini o'zgartirib turadi. O'zgaruvchan epiteliyda 3 qavatni farq qilish mumkin: bazal, oraliq va yopqich qavatlar. *Bazal qavat mitoz* yo'li bilan ko'payadigan mayda hujayralardan iborat. Bular kambial, differensiyallashmagan, sitoplazmasi bazofil bo'yaladigan hujayralardir. Hujayra shakli turlicha bo'lib, chegarasi aniq ko'rinmaydi. *Oraliq qavat* hujayralari bir yoki bir necha qavat hujayralardan iborat bo'lib, noto'g'ri yoki noksimon shaklga ega. Yo*pqich qavat* noksimon shakldagi ko'p yadroli yirik hujayralardan tashkil topgan.

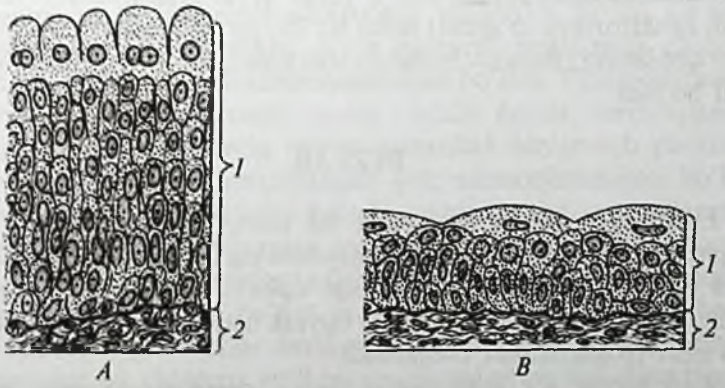

55-rasm. O'zgaruvchan epiteliy (sxema):

A — siydik pufagi devorining cho'zilmagan holati; *B* — siydik pufagi devorining cho'zilgan holati; *1* — o'zgaruvchan epiteliy; *2* — biriktiruvchi to'qima (Y.I.Afanasevdan, 1989).

A'zo siydikka to'lib, devori taranglashganda epiteliy yupqalashadi, organ qisqarganda esa epiteliy hujayralarining bir-birining ustiga chiqishi natijasida u qalinlashadi va ko'p qavatli ko'rinishga ega bo'lib qoladi. Yuqoriga ko'tarilgan hujayralar bazal membrana bilan aloqani saqlab qoladi. A'zo devori qayta taranglashganda epiteliy hujayralari o'z joyiga tushadi va yassilanadi.

EPITELIY TO'QIMASINING REGENERATSIYASI

Epiteliy to'qimasi qoplovchi to'qima bo'lganligi uchun turli tashqi ta'sirlarga uchraydi. Shu sababli epiteliy hujayralari juda tez halok bo'ladi. Sog'lom odamda og'iz bo'shlig'i epiteliysida 5 minut davomida 500 ming, ichakda esa bir sutkada 3 milliard epiteliy hujayralari tushib ketadi. Hujayralarning juda tez va ko'plab o'lishi mitoz yo'li bilan bo'linadigan kam differensiallangan hujayralar hisobiga tiklanadi.

Bir qavatli epiteliyda ayrim hujayralar bo'linish qobiliyatiga ega, ko'p qavatli epiteliyda esa bazal qavat hujayralari va qisman tikanaksimon hujayralar bo'linadi. Bunday yuqori bo'linish qobiliyati epiteliy shikastlanganda hamda patologik holatlarda qayta tiklanishning asosi bo'lib xizmat qiladi.

Epiteliyning reparativ regeneratsiyasi shikastlangan joy atrofidagi hujayralarning jadal bo'linishi hisobiga amalga oshadi. Bo'linayotgan epiteliy hujayralari sekin-asta shikastlangan joyni to'ldira boradi va differensiallashadi, ya'ni o'ziga xos struktura va xususiyatga ega bo'la boshlaydi. Bunday regeneratsiya paytida chandiq hosil bo'lmaydi. Agar shikastlangan joy bo'lsa, u yerda avval granulyatsion to'qima (yosh biriktiruvchi to'qima) hosil bo'lib, so'ngra epiteliy hujayralari bilan qoplanadi. Bunday hollarda shikastlangan joy o'rnida chandiq hosil bo'ladi.

BEZLAR

Epiteliy to'qimasining yana bir asosiy vazifasi sekret ishlab chiqarishdir. Sekret ishlaydigan hujayralar yig'ilib, bezlarni (glandulae) hosil qiladi. Bezlarning ko'pchiligi epiteliy hosilasidir. Faqatgina epifiz, gipofizning orqa bo'lagi va buyrak usti bezining mag'iz qismigina nerv to'qimasidan rivojlanadi.

Agar bezlar o'z mahsulotini tashqi muhitga chiqarsa, bunday bezlar *ekzokrin bezlar deyiladi.* Bunga misol qilib teri bezlari yoki hazm sistemasining o'z mahsulotini me'da-ichakka chiqaruvchi bezlarni keltirish mumkin. Ikkinchi guruh bezlar o'z mahsulotini

organizm ichki muhitiga (qon yoki limfaga) chiqaradi. Shuning uchun bu bezlarni *endokrin bezlar* deyiladi. Endokrin bezlarga gipofiz, qalqonsimon bez, qalqonsimon bez oldi bezi, me'da osti bezining endokrin qismi, buyrak usti bezi, epifiz, jinsiy bezlar kiradi.

Bezlar ko'p hujayrali va bir hujayrali bo'lishi mumkin. Bezlarning asosiy ko'pchiligi ko'p hujayrali bezlardir. Bir hujayrali ekzokrin bezlarga qadahsimon hujayralar kiradi. Bir hujayrali endokrin bezlar esa turli a'zolarda joylashgan. Me'da-ichak sistemasidagi endokrin hujayralar juda ko'p uchraydi. Bir hujayrali bezlar turli shaklda bo'lishi mumkin. Ular epitelial tasma ichida joylashsa, *endoepitelial bezlar* deb yuritiladi. Agar ular epiteliydan tashqarida, ya'ni. biriktiruvchi to'qimada joylashsa, ularni *ekzoepitelial bezlar* deyiladi.

Ko'p hujayrali bezlar, bezlarning asosiy qismini tashkil qilib, ular biriktiruvchi to'qimada joylashadi. Ko'p hujayrali ekzokrin bezlarda ikki qism: 1) sekretor yoki oxirgi bo'lim; 2) chiqaruv naylari farq qilinadi.

Sekretor bo'limda shu bez uchun xarakterli bo'lgan sekretor mahsulot ishlanadi. Oxirgi bo'lim hujayralari ko'pincha bazal membranada bir qavat bo'lib joylashadi. Faqatgina yog' bezlari oxirgi bo'limlarida bir necha qavat bo'lib joylashgan hujayralarni ko'rish mumkin. Ba'zi bir bezlarning oxirgi bo'limida. sekretor hujayralardan tashqari qisqarish funksiyasini bajaruvchi mioepitelial hujayralar ham joylashadi.

Oxirgi bo'limda ishlangan mahsulotlar chiqaruv yo'llari orqali tashqi muhitga chiqariladi. Chiqaruv yo'llari hujayralari sekret mahsulotni suv va turli mineral tuzlar, oqsil moddalar bilan boyitishi yoki chiqaruv yo'li orqali o'tayotgan mahsulot suvini va ba'zi moddalarni so'rishi mumkin. Ko'p hujayrali bezlarning chiqaruv yo'llari tarmoqlangan yoki tarmoqlanmagan bo'ladi. Tarmoqlanmagan chiqaruv yo'llarini tutuvchi bezlar *oddiy bezlar,* tarmoqlangan chiqaruv yo'llarini tutuvchi bezlar *murakkab bezlar* deb yuritiladi. Oxirgi bo'limlar ham tarmoqlangan yoki tarmoqlanmagan bo'lishi mumkin. Agar chiqaruv nayi hamda oxirgi bo'lim tarmoqlanmay, har qaysi chiqaruv nayi birgina oxirgi bo'lim bilan tugasa, bunday bezlarni oddiy tarmoqlanmagan bezlar deyiladi. Agarda bir chiqaruv yo'liga bir necha oxirgi bo'lim o'z sekretini quysa, bunday bezlar oddiy tarmoqlangan bezlar deyiladi. Agar chiqaruv yo'llar tarmoqlangan va har bir chiqaruv yo'li bir necha oxirgi bo'lim bilan tugasa, bunday bezlarni murakkab tarmoqlangan bezlar deb ataladi. Oxirgi bo'lim shakliga qarab naysimon, alveolyar, naysimon-alveolyar bezlar farq qilinadi (56- rasm).

Sekretni hujayradan tashqariga chiqarish turiga qarab bezlar m e r o k r i n , a p o k r i n va g o l o k r i n bezlarga bo'linadi. Merokrin bezlarda hujayra ichida hosil bo'lgan mahsulot sekretor hujayra tanasining (qobig'i bilan) butunligi saqlanib qolgan diffuz holda hujayradan chiqariladi. Merokrin bezlarga ter va so'lak bezlari misol bo'la oladi. Apokrin bezlar sekretor hujayralarining apikal qismi sekret chiqarish davrida buzilishi bilan xarakterlanadi va hujayralarning apikal qismi bez mahsuloti bilan qo'shilib ketadi.

Apokrin bezlarga sut va apokrin yo'l bilan sekretsiya qiluvchi ba'zi ter bezlar kiradi. Golokrin bezlarda sekret ishlash vaqtida sekretor hujayralar butunlay parchalanadi. Nobud bo'lgan hujayralar bez mahsulotini tashkil qiladi. Odamda bu bezlarga faqatgina yog' bezlari misol bo'la oladi. Nobud bo'lgan hujayralar o'rnini bezning periferik qismida joylashgan kam differensiallashgan hujayralar to'ldirib turadi (56- rasmga q.)

Ekzokrin bezlarda ishlanayotgan sekret shilliq, oqsil, aralash shilliq-oqsil yoki moy tabiatli bo'lishi mumkin. Oqsil ishlovchi bezlarda donador endoplazmatik to'r kuchli rivojlangan bo'ladi va u hujayrani

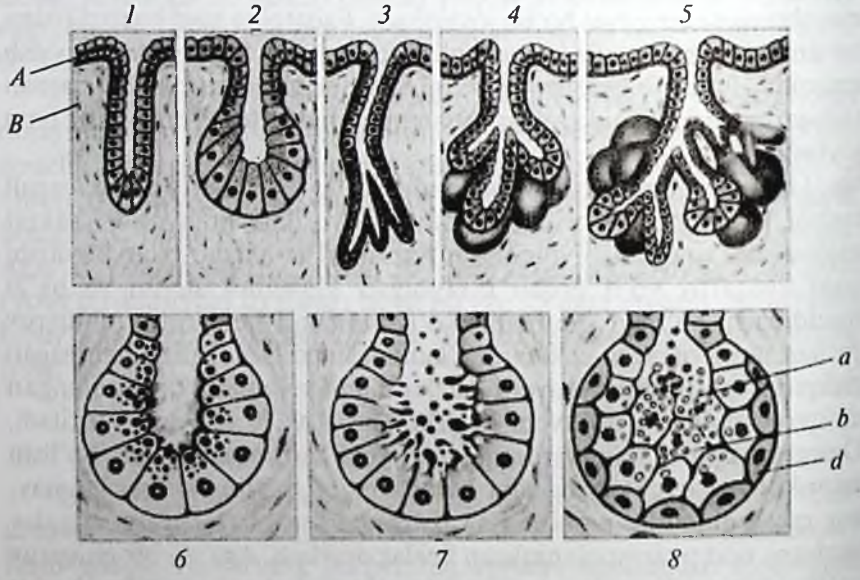

56- rasm. Ekzokrin bezlarning tuzilishi va sekret ishlash turlari (sxema):

A — epiteliy; *B* — biriktiruvchi to'qima; *1* — oddiy tarmoqlanmagan naysimon bez; *2* — oddiy tarmoqlanmagan alveolyar bez; *3* — oddiy tarmoqlangan naysimon bez; *4* — oddiy tarmoqlangan alveolyar bez; *5* — murakkab alveolyar-naysimon bez; *6* — merokrin bez oxiri; *7* — apokrin bez oxiri; *8* — golokrin bez oxiri; *a* — parchalanayotgan hujayra; *b* — sekret yig'ayotgan hujayra; *d* — o'suvchi qavat hujayralari.

bazal va markaziy o'rta qismlarini to'ldirib turishi mumkin. Sekret ishlovchi hujayralar orasida hujayra oraliq kanalchalarini ko'rish mumkin. Bunga misol qilib, so'lak bezi oxirgi bo'limidagi hujayralararo kanalchalarni keltirish mumkin. Ba'zan sekretor hujayralarda hujayra ichi kanalchalari ham farq qilinadi. Bunday kanalchalar me'da fundal bezlarida joylashgan pariyetal hujayralarda bo'ladi.

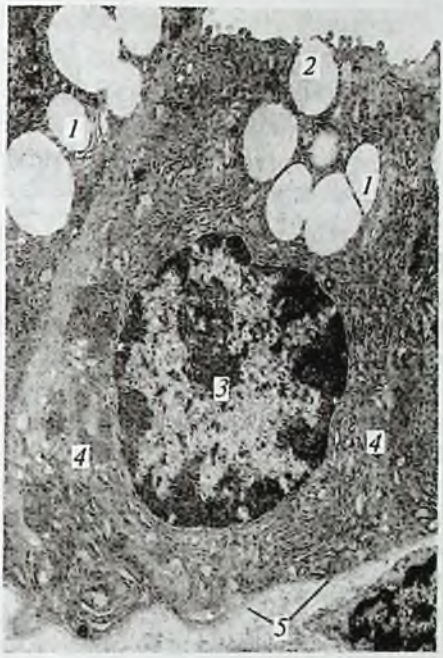

57- rasm. Sekretor moddalarning hujayradan chiqishi. Me'da fundal bezining bosh hujayrasi (elektron mikrofotogramma, ×20 000).

1 — sekretor donachalar plastinkasimon kompleks sohasida; *2* — sekretor donalar ajralib chiqish fazasida; *3* — yadro; *4* — donador endoplazmatik to'r; *5* — bazal membrana.

Bez hujayralarida hosil bo'lgan sekret vaqti-vaqti bilan tashqariga chiqariladi, shuning uchun bez hujayralari sekretsiya jarayonining ma'lum davrlarida o'ziga xos tuzilishga ega bo'ladi. Bez hujayralarining sekret ishlash jarayoni bilan bog'liq bo'lgan o'zgarishiga *sekretor sikl* deb yuritiladi. Uni quyidagi 5 fazaga bo'lish mumkin: 1) hujayrada sekret ishlash uchun kerak bo'lgan moddalarning to'planishi; 2) hujayra ichidagi strukturalar ishtirokida sekretning sintezlanishi; 3) sekretor moddaning yetilishi; 4) yetilgan sekretor moddaning to'planishi; 5) sekretor moddaning ajralib chiqishi.

Birinchi fazada qon va limfadan hujayraning bazal plazmatik qobig'i orqali sekret ishlash uchun kerakli bo'lgan turli noorganik tuzlar, suv, aminokislotalar, monosaxaridlar, yog' kislotalari va boshqa moddalar uning sitoplazmasiga kiradi. So'ngra ulardan bez hujayralarining endoplazmatik to'rida organik birikmalar hosil bo'lib, ular Golji kompleks sohasida yetiladi va shakllanadi. Golji kompleksining sekret donachalar saqlovchi qismlari ajralib, apikal qismi sohasida to'planadi va bez oxirgi bo'limlari bo'shlig'iga ajraladi (57- rasm). Turli bez hujayralarida sekretor sikl ayrim fazalarining davom etish davri har xil bo'ladi.

VIII bob

ICHKI MUHIT TO'QIMALARI

Mezenximadan hosil bo'lib, tayanch-trofik vazifani bajaruvchi, lekin tuzilishi bilan farqlanuvchi to'qimalar ichki muhit to'qimalari (tayanch-trofik, biriktiruvchi to'qima) nomi bilan ifodalanadi. Bu to'qima tarkibiga qon, limfa, siyrak va zich biriktiruvchi to'qima, retikulyar to'qima, tog'ay va suyak to'qimasi kiradi.

Ichki muhit to'qimasini o'rganish I.I.Mechnikovning klassik eksperimental ishlaridan boshlandi. I.I.Mechnikov birinchi bo'lib fagotsitoz nazariyasini yaratdi.

Biriktiruvchi to'qima hujayralarining kelib chiqishi ustida taniqli rus gistologi A.A.Maksimov bir qator noyob eksperimental ishlar qildi va u birinchilardan bo'lib, qon va biriktiruvchi to'qimalar genetik va funksional nuqtayi nazardan bir ekanligini isbotladi. Mashhur olim A.A.Zavarzin va uning o'quvchilari tomonidan yillar davomida biriktiruvchi to'qima va. qon hujayralari ustida olib borilgan izlanishlar bir qator yangi fikrlar tug'dirdi. Jumladan, u struktura bilan funksiyaning birligini ta'kidlab, retikulo-endotelial sistemaning organizmdagi rolini chuqur va asosli qilib ko'rsatib berdi.

Biriktiruvchi to'qima haqidagi fikrlarning rivojlanishiga A.A.Bogomols, G.K.Xrushchov, N.G.Xlopin, A.V.Rumyansevlar katta hissa qo'shdilar. Keyingi yillarda yangi usullarning qo'llanishi natijasida biriktiruvchi to'qima haqidagi fikrlar ham ancha ilgarilab ketdi.

Ko'p eksperimental izlanishlar shuni ko'rsatdiki, biriktiruvchi to'qima hujayralari qon hujayralari kabi o'ziga xos o'zak hujayradan rivojlanar ekan. Asrimizning boshida A.A.Maksimov ilgari surgan, ya'ni barcha qon hujayralari va biriktiruvchi to'qima hujayralari limfotsitlarga o'xshash hujayralardan rivojlanadi, degan nazariya hozirgi kunda to'la tasdiqlandi. Takomil davrida yuqorida keltirilgan to'qimalarning hammasi homilaning boshlang'ich rivojlanish bosqichida hosil bo'ladigan mezenximadan taraqqiy etadi. Mezenxima birlamchi kam differensiallashgan biriktiruvchi to'qimadir. U mezodermadan ko'chib, homila varaqlari orasida va o'q organlar atrofida joylashib, hujayralar hosil qiladi. Mezenximaning hosil bo'lishida qisman ektodermadan ko'chgan hujayralar ham ishtirok etadi. Mezenxima to'qimasini hosil qiluvchi mezenxima hujayralari yulduzsimon shaklga ega bo'lib, o'siqlar bilan birlashadi va to'rsimon tuzilmani hosil qiladi. Bu hujayralar amorf va fibrillyar hujayralararo modda ishlab chiqaradi.

Hamma ichki muhit to'qimalari uchun xos umumiy xususiyat – bu ularda *hujayralar va hujayralararo moddalarning* mavjudligidir. Ichki muhit to'qimasining qon va limfa to'qimasidagi hujayralararo modda suyuq bo'lsa, tog'ay va ayniqsa suyak to'qimalarida uning zichlashganligini kuzatish mumkin.

Bajaradigan vazifasi bo'yicha ham ichki muhit to'qimasining tarkibiy qismi bir-biridan farqlanadi. Qon, limfa, siyrak biriktiruvchi to'qima butun organizmni oziqa moddalar bilan ta'minlagani uchun ularni *trofik to'qimalar* deb ataladi. Shu to'qimalar organizmga tushgan mikroblar va yot oqsillar bilan kurashda asosiy o'rin tutadi. Qon va biriktiruvchi to'qima ma'lum hujayralari fagotsitoz qilish va antitelolar hosil qilish qobiliyatiga ega. Ichki muhit to'qimasining boshqa turlari esa ko'proq mexanik vazifani bajaradi. Ular suyak, tog'ay va zich biriktiruvchi to'qimalardir. Ichki muhit to'qimasi hujayralari epiteliy to'qimasidan farqli ravishda nopolyar hujayralardir.

Shunday qilib, ichki muhit to'qimasi mezenximadan rivojlanib, organizm ichida joylashadi va trofik, himoya va tayanch vazifalarni bajaradi.

Ichki muhit to'qimasini quyidagicha klassifikatsiya qilish mumkin:

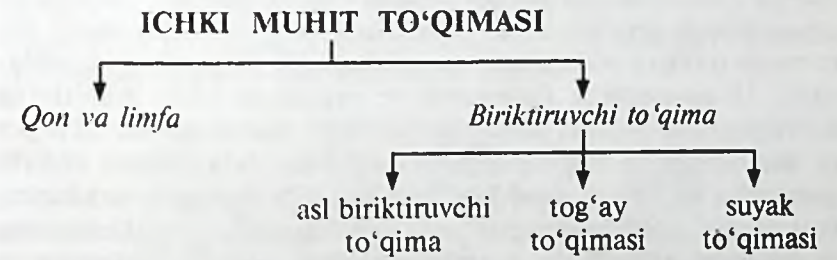

QON (*SANGVIA, HAYEMA*)

Qon, limfa va to'qima suyuqligi bilan birlikda organizmning ichki muhitini tashkil qiluvchi to'qimadir. Qon harakatchan muhit bo'lib, o'z tarkibini doimo o'zgartirib turadi. Qon tarkibining o'zgarishi tartibsiz bo'lmay, balki organizmning ma'lum funksional holatiga mos ravishda yuz beradi.

Qon tarkibining organizm funksional holati bilan o'zaro bog'liqligi meditsina praktikasida katta ahamiyatga ega, chunki ko'p hollarda qondagi o'zgarishlar ikkilamchi bo'lib, turli organlar fiziologik vazifasining buzilishi tufayli kelib chiqadi.

I.A.Kassirskiy iborasi bilan aytganda, *«qon — organizmning oynasi bo'lib, unda organ va to'qimalarda bo'ladigan har xil o'zgarishlar o'z aksini topadi»*.

Qon suyuq hujayralararo modda — *plazmadan* va unda muallaq joylashgan *shaklli elementlardan* iborat. Ularning o'zaro nisbati sog'lom odamda 55 : 45 ni tashkil etib, *gematokrit ko'rsatkich* deb ataladi. Gematokrit ko'rsatkichning u yoki bu tomonga o'zgarishi qonning suyulishi yoki quyulishini ko'rsatib, muhim diagnostik belgi hisoblanadi.

Qon miqdori voyaga yetgan organizmda tana og'irligining taxminan 7 protsentini tashkil etib, o'rta hisobda 5-5,5 litrga teng.

Qonning vazifalari: 1) *transportlik va trofik vazifasi* — o'pkadan kislorodni to'qima va organlarga yetkazib, ulardan karbonat angidridni olib ketadi; ichak va me'dada so'rilgan va organizm uchun muhim bo'lgan har xil oziq moddalarni to'qimalarga yetkazib beradi; 2) *himoya vazifasi* — asosan oq qon tanachalari tomonidan bajariladi va organizmga tushgan mikroblar, zaharli, begona zarrachalarni fagotsitoz qilish (yutish va yemirish)dan iborat bo'ladi. Qon tarkibida maxsus oqsil moddalar — antitelolar bor bo'lib, ular o'z navbatida organizmga tushgan begona oqsillar, mikroblarga (antigenlarga) javoban ishlab chiqariladi. Antitelolarning asosiy roli ko'rsatib o'tilgan antigenlarni zararsizlantirish (neytrallash) hisoblanadi; 3) *gomeostatik* (*gomeostaz* — organizm ichki muhitining doimiyligini ta'minlash demakdir) *vazifasi* — qon orqali har xil organ va sistemalarning fiziologik faoliyatiny bajarishda ishtirok etuvchi gormonlar va turli xil moddalar tashiladi. O'z ximiyaviy tarkibining muayyanligi tufayli qon organizmda fizik-kimyoviy ko'rsatkichlarning doimiyligini, chunonchi, tana haroratining, osmotik bosimning va organizmda kislota-asos tengligining doimiyligini ta'minlab turadi.

QON PLAZMASI (*PLASMA SANGUINIS*)

Rangsiz, tiniq suyuqlik bo'lib, 90—92 foiz suvdan va 8—10 foiz quruq moddadan iborat. Quruq moddaning 5,5—8 foiz oqsillar bo'lib, 2—3,5 foizini esa organik va mineral birikmalar hosil qiladi. Qon oqsillaridan eng muhimlari albumin (4,5—5,5 foiz), globulin (1,2—2,5 foiz) va fibrinogendir (0,2—0,6 foiz).

Oqsillar miqdori va ularning protsenti nisbati fiziologik sharoitlarda doimiy bo'lib, turli patologik holatlarda o'zgarishi mumkin. Qon plazmasida globulinlarning bir necha turlari (fraksiyalari) uchraydi (alfa, beta va gamma-globulinlar).

Gamma-globulinlar fraksiyasi qon zardobida antitelolar tutuvchi asosiy oqsillar hisoblanadi. Fibrinogen esa ma'lum sharoitda fibrin tolalariga aylanish xususiyatiga ega bo'lib, qon ivishida muhim ahamiyatga ega. *Fibrinogensiz plazma qon zardobi* deb ataladi. Plazmada mineral moddalardan temir, kaliy, kalsiy, fosfor, mis va boshqalar bo'lib, ular ko'pchilik hollarda organik moddalarning tarkibiga kiradi. Bundan tashqari, plazma tarkibida modda almashinuv mahsulotlari – mochevina, kreatinin, yog' va karbonsuvlar bo'ladi. Plazmaning muhiti (pH) neytral bo'lib, fiziologik sharoitlarda 7,37–7,45 ga teng. Uning doimiyligi bufer sistemalar tufayli saqlanadi.

QONNING SHAKLLI ELEMENTLARI

Qon shaklli elementlari (quyida berilgan sxemaga qarang) qatoriga qizil qon tanachalari – *eritrotsitlar,* oq qon tanachalari – *leykotsitlar* va qon plastinkalari – *trombotsitlar* kiradi (58- rasm).

ERITROTSITLAR (*ERYTHROCYTI*)

Odamda va boshqa sut emizuvchi hayvonlarda eritrotsitlar yuqori darajada differensiallashgan elementlar bo'lib, ularda yadro va hujayra organellalari bo'lmaydi. Tuban umurtqalilar va qushlarda eritrotsitlar zichlashgan yadro va mikronaychalar saqlaydi.

58- rasm. Odam qonining bo'yalgan surtmasi (sxema):

1 — eritrotsitlar; *2* — neytrofil leykotsit; *3* — eozinofil leykotsit; *4* — bazofil leykotsit; *5* — kichik limfotsit; *6* — yirik limfotsit; *7* — monotsit; *8* — trombotsitlar.

Eritrotsitlar eng ko'p sonli qon hujayralari hisoblanadi. Sog'lom erkaklarda ularning soni 1 mm^2 qonda 4,0–5,5 mln (xalqaro birliklar sistemasida $4,0-5,5 \cdot 10^{12}/l$), ayollarda esa 4,0–5,0 mln ($4,0-5,0 \cdot 10^{12}/l$)ga tengdir. Voyaga yetgan odamda o'rtacha 25 trillionga yaqin eritrotsitlar bo'ladi. Eritrotsitlar soni yoshga va fiziologik holatlarga qarab o'zgarishi mumkin. Masalan, chaqaloqlarda va 60 yoshdan oshgan kishilarda eritrotsitlar soni 6–6,5 mln ga yetishi mumkin. Siyraklashgan atmosferada, kuchli jismoniy mehnat paytida ham eritrotsitlarning soni ortishi mumkin. Eritrotsitlar sonining turg'un ko'payib ketishi politsitemiya deyiladi va qon sistemasi kasalliklarida uchraydi. Eritrotsitlar sonining kamayib ketishi eritrotsitopeniya deb atalib, bu turli xil kamqonlik (anemiya) larning xarakterli belgisi hisoblanadi. Qonda eritrotsitlar ikki tomonlama botiq disk shakliga ega bo'lib, qonning surtma preparatlarida yumaloq doira shaklini oladi. Rastrlovchi elektron mikroskop ostida ko'rilganda disk shaklidagi eritrotsitlar (diskotsitlar) eng ko'p (80 foiz) uchraydi (59- rasm). Ulardan tashqari, sharsimon (sferotsitlar), gumbazsimon (stomatotsitlar) va tikanaksimon o'siqli (exinotsitlar) eritrotsitlar ham oz miqdorda uchrashi mumkin. Eritrotsitlar shakli muhim diagnostik ahamiyatga ega. Qonda noto'g'ri shaklli – urchuqsimon, noksimon, eritrotsitlarning paydo bo'lishi *poykilotsitoz* (yunon. *poykilos* — har xil) deb atalib, ba'zi bir patologik hollarda uchraydi. Eritrotsitlarning o'rtacha diametri sog'lom odamlarda 7,2 mkm (7,1–8,0 mkm) bo'lib, bunday eritrotsitlar *normotsitlar*, 6 mkm dan kichiklari *mikrotsitlar*, 9 mkm dan yiriklari esa *makrotsitlar* deb yuritiladi. Qon eritrotsitlarining doimiy kattaligi o'zgarib, ularning normadagidan katta yoki kichik bo'lishiga anizotsitoz deyiladi.

59- rasm. Eritrotsit. Rastrlovchi mikroskopda ko'rinishi (elektron mikrofotogramma, ×4000):

1 — botiq qismi;
2 — qabariq qismi.

Eritrotsitlarning o'rtacha hajmi taxminan 88 mkm^3 ga, yuzasi esa 125 mkm^2 ga teng. Tirik eritrotsitlar sarg'ish-yashil rangga ega bo'lib, eritrotsitlarning' qalin qatlami qon uchun xarakterli bo'lgan qizil rangni beradi. Yangi tayyorlangan qon surtmalarida eritrotsitlar o'zlarining yon yuzalari bilan yopishib «tanga ustunchalari» deb nomlangan tuzilmalarni hosil qilishi mumkin. Romanovskiy usuli bilan bo'yalganda eritrotsitlar kislotali bo'yoqlar (masalan, eozin) bilan, ya'ni oksifil bo'yaladi. Eritrotsitlarning taxminan 2–3 foizi esa ham kislotali, ham ishqoriy bo'yoqlar bilan bo'yalish (polixromatofiliya) xususiyatiga ega. Agar eritrotsitlarni hali tirik vaqtida (supravital) brilliantkrezil ko'k yoki azur-I bo'yog'i bilan bo'yasak, ularning ma'lum bir qismida havorang bo'yalgan va ipchalar bilan tutashgan donachalarni ko'ramiz. Bu tuzilmalar donador-to'r modda (subslantia reticulo-filamentosa) nomini olib, o'zida shu tuzilmalarni tutadigan eritrotsitlar esa *gemoretikulotsitlar* deyiladi. Gemoretikulotsitlar miqdori sog'lom odamda 1–6 foiz bo'lib, ularning miqdori turli kamqonlik kasalliklarida ko'payadi. Elektron mikroskop ostida gemoretikulotsitlarda (*haemoreticulocytus*) endoplazmatik to'r, ribosomalar va mitoxondriylarning qoldiqlari saqlanib qolganligi aniqlangan. Demak, gemoretikulotsitlar hali oxirigacha yetilmagan yosh eritrotsitlardir.

Eritrotsitlar osmotik bosim o'zgarishiga juda sezgir. Gipotonik eritmalarda ular shishib yoriladi, bu hodisa *eritrotsitlarning gemolizi* (*haema* – qon, *lysis* – erish) deyiladi. Gipertonik eritmalarda esa eritrotsitlar bujmayadi. Gemoliz protsessi eritrotsitlardan gemoglobinning chiqib ketishiga olib keladi. Gemolizga uchragan eritrotsitlar qobig'ini elektron mikroskop ostida o'rganish juda qulay. Eritrotsitlar qobig'i tipik uch qavatli biologik membranadan iborat bo'lib, uning tashqi yuzasida fosfolipidlar, oligosaxaridlar va proteinlar joylashadi. Ichki yuzada esa aktiv glikolitik fermentlar, ATF-azalar va glikoproteinlar mujassamlashgandir. Eritrotsitlar qobig'i yoki plazmolemmasi yarim o'tkazuvchi membrana bo'lib, qon va to'qimalar orasida aktiv modda almashinuvini ta'minlaydi.

Gemolizga uchramagan eritrotsitlar elektron mikroskop ostida gomogen tuzilishga ega bo'lib, elektronlar uchun o'ta yuqori zichlikka ega. Eritrotsitlar tarkibida xromoproteidlar gruppasiga kiruvchi murakkab oqsil — gemoglobinning borligi ularning elektron mikroskop ostida yuqori zichlikka ega bo'lishini ta'minlaydi.

Eritrotsitlar taxminan 60 foiz suvdan va 40 foiz quruq moddadan iborat. Quruq moddaning taxminan 95 foizini gemoglobin tashkil etadi.

Ximiyaviy tuzilishi bo'yicha gemoglobin molekulasida temir elementi bo'lgan aktiv prostetik gruppa gemdan (4 foiz) va oqsil gruppa globindan (96 foiz) tarkib topgan. Gem odam gemoglobinining barcha turlari uchun bir xil bo'lib, globin esa turli xilda bo'lishi mumkin. Gemoglobinning 15 dan ortiq turi mavjud bo'lib, ular yoshga va organizm holatiga qarab o'zgarishi mumkin. Yangi tug'ilgan chaqaloqlarda gemoglobinning F turi (HBF, fetus – embrion) 80 foizdan ortiqroq bo'lib, A turi esa (HBA, adult – yetuk) 20 foizni tashkil etadi. Organizm voyaga yetgandan so'ng gemoglobin asosan A turdan (98 foizdan ortiqroq HBA) tashkil topadi.

Eritrotsitlar kislorodni to'qimalarga va hosil bo'lgan karbonat angidridni to'qimalardan o'pkaga tashib beruvchi asosiy elementlardir. Eritrotsitlar to'qimaning nafas olish protsessida ishtirok etishdan tashqari, o'zlariga har xil moddalarni, aminokislotalarni va toksinlarni biriktirish (adsorbsiya) xususiyatiga ega. Eritrotsitlarning yashash muddati o'rtacha 90–120 kun. Eritrotsitlar qariy boshlashi bilan ularning tarkibidagi fermentlar aktivligi pasayadi. Bir kunda sog'lom odamda o'rta hisobda 250 million eritrotsit yemiriladi. Bu protsess asosan taloq, jigar va suyak ko'migida amalga oshadi. Yemirilgan eritrotsitlar makrofaglar tomonidan fagotsitoz qilinadi, ularning tarkibidagi gemoglobin oqsilga va temir saqlovchi qismga parchalanadi.

Eritrotsitlar yemirilishidan hosil bo'lgan temir saqlovchi gemosiderin yoki ferritin moddalari yangi taraqqiy etayotgan eritroid hujayralar sitoplazmasiga tushib, qaytadan gemoglobin sintezi uchun ishlatiladi.

LEYKOTSITLAR (LEUCOCYTI)

Bu termin yunoncha leikos so'zidan kelib chiqqan bo'lib, oqish demakdir. Leykotsitlar yoki oq qon tanachalari tuzilishi va vazifalari turlicha bo'lgan hujayralar gruppasini tashkil etadi. Barcha leykotsitlar o'z sitoplazmasidagi maxsus donachalarga qarab ikki katta gruppaga ajratiladi: 1) *donador leykotsitlar yoki granulotsitlar* (*granulocyti*); 2) *donasiz leykotsitlar yoki agranulotsitlar* (*agranolocyti*). Granulotsitlar ularning donachalari qaysi bo'yoqlar bilan bo'yalishiga qarab *neytrofillarga* (ham kislotali, ham ishqoriy bo'yoqlarni qabul qiluvchi donachalari bor leykotsitlar), *eozinofillarga* (faqat kislotali bo'yoqlar bilan bo'yaluvchi donachalarga ega leykotsitlar) va *bazofillarga* (faqat ishqoriy bo'yoqlar bilan bo'yaluvchi donachalarga ega leykotsitlar) bo'linadi. Agranulotsitlar esa kelib chiqishi, tuzilishi va funksional belgilariga qarab ikki gruppaga – *limfotsitlarga* va *monotsitlarga* bo'linadi.

Fiziologik sharoitlarda sog'lom odamda leykotsitlarning soni 1 mm^3 qonda 3800—9000 ($3,8—9 \cdot 10^9/l$) ga teng. Leykotsitlar sonining ko'payib ketishi *leykotsitoz* deb atalib, organizmda turli xil yallig'lanish protsesslari ro'y berganda kuzatiladi. Bundan tashqari, jismoniy mehnat jarayonida, homiladorlik vaqtida va ovqatdan so'ng ham leykotsitlar sonining oshib ketishi yuz berib, bu holat fiziologik *leykotsitoz* deyiladi.

Leykotsitlar organizmda turli-tuman vazifalarni bajaradi, shular jumlasidan trofik va himoya vazifalarini qayd qilib o'tmoq zarur.

Leykotsitlarning himoya vazifasi yot zarrachalarni (antigenlarni) fagotsitoz qilish va yemirish, ularga qarshi maxsus oqsillar (antitelolar) ishlab chiqarish va nihoyat, yot hujayralarga ta'sir etib, o'ldirishni o'z ichiga oladi. Mikroorganizmlar va yot zarrachalar leykotsitlar (asosan, neytrofillar va monotsitlar) tomonidan yutilgandan so'ng gidrolitik fermentlar ta'sirida parchalanadi (nospetsifik yoki umumiy immunitet). Ayrim hollarda esa dastlab leykotsitlar yemirilib, natijada, tashqi muhitga chiqqan gidrolitik fermentlar mikroorganizmlarni parchalashda ishtirok etadi. Leykotsitlar (asosan B- limfotsitlar) organizmga kirgan antigenlar ta'siriga javoban antitelolar ishlab chiqarish jarayonida ishtirok etadi (gumoral immunitet). Leykotsitlar (asosan T- limfotsitlar) yot hujayralarning o'limini ta'minlaydi (hujayraviy immunitet).

GRANULOTSITLAR (DONADOR LEYKOTSITLAR)

Barcha granulotsitlarning umumiy tuzilishi bir-biriga o'xshaydi (maxsus donachalari bundan mustasno). Ular yumaloq bo'lib, yadrosi bir necha alohida bo'laklarga (segmentlarga) bo'lingan. Xromatin zichlashgan bo'lib, asosan yadroning chekka qismida joylashadi. Elektron mikroskop ostida granulotsitlar hujayra qobig'ining ko'p sonli psevdopodiyalari hisobiga noto'g'ri shaklda ekanligi ko'rinadi. Hujayra organellalari kam sonli: sitoplazma bo'ylab bir tekisda tarqoq joylashgan mayda mitoxondriyalar va endoplazmatik to'r pufakchalari ko'rinadi. Sitoplazmaning asosiy qismini esa bir-biridan farq qiluvchi maxsus donachalar egallab yotadi (60- rasm).

Neytrofil leykotsitlar yoki neytrofillar (granulocyti neutrophilici). Ular yumaloq shaklga ega bo'lib, diametri qonda 7—9 mkm, qon surtmalarida esa yapaloqlashib 10—13 mkm gacha yetadi. Neytrofillar leykotsitlar ichida eng ko'p sonli bo'lib, ular umumiy miqdorining 65—70 foizini tashkil etadi.

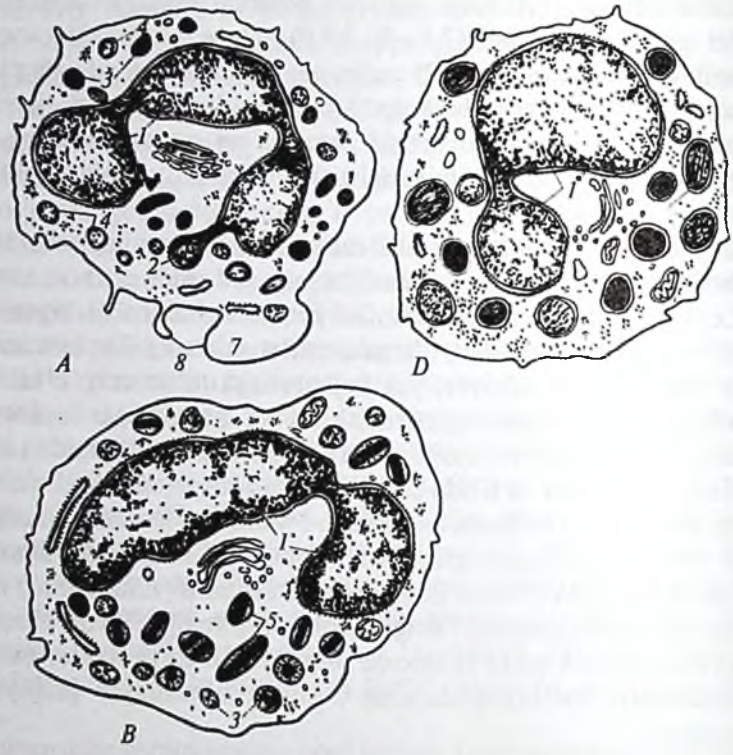

60- rasm. Granulotsitlarning yoki donador leykotsitlarning ultramikroskopik tuzilishi (sxema):

A — segment yadroli neytrofil leykotsit; *B* — eozinofil leykotsit; *D* — bazofil leykotsit; *1* — yadro segmentlari; *2* — jinsiy xromatin; *3* — birlamchi yoki azurofil donachalar; *4* — ikkilamchi yoki spetsifik donachalar; *5* — spetsifik, kristalloid saqlovchi eozinofil donachalar; *6* — turli tuzilishga ega bo'lgan bazofil donachalar; *7* — organellalar bo'lmaydigan periferik zona; *8* — mikrovorsinkalar va pseudopodiylar (N.A.Yurina va L.S.Rumyansevadan).

Romanovskiy usuli bilan bo'yalganda neytrofillar sitoplazmasi och oksifil bo'lib, unda ko'p sonli ko'kish-pushti rangli mayda donachalar ko'rinadi. Elektron mikroskop ostida neytro-fillarning donachalari asosiy ikki xildan – birlamchi (azurofil) va ikkilamchi (maxsus) donachalardan iborat ekanligi aniqlangan (61- rasm). Birlamchi donachalar yirikroq (0,4–0,8 mkm diametrga) va katta elektron zichlikka ega. Ikkilamchi donachalar elektron zichligi kamroq va o'lchamlari ham nisbatan kichikroqdir (0,2–0,5 mkm). Shuni ta'kidlab o'tish kerakki, neytrofil hujayralarining suyak ko'migidagi taraqqiyoti davomida birlamchi donachalarning soni kamayib boradi

va ular yetuk neytrofillarda umumiy donachalar sonining faqatgina 10–15 foizga yaqin qismini tashkil etadi. Elektron mikroskopik, sitoximik va bioximik usullar yordamida mazkur donachalar bir-biridan o'z ximiyaviy tarkibi bilan tubdan farq qilishi aniqlangan. Birlamchi donachalar o'z tarkibida bir qator gidrolitik fermentlar, jumladan, kislotali fosfataza, b- glukuronidaza, arilsulfataza, proteaza va miyeloperoksidaza saqlaydi. Ikkilamchi donachalarning tarkibi boshqacharoq bo'lib, ularda asosan ishqoriy fosfataza bo'ladi, kislotali fosfataza va miyeloperoksidaza esa uchramaydi. Ularga xos bo'lib laktoferrin, kationli oqsillar, lizotsim va boshqa mikroblarga qarshi xizmat qiluvchi moddalar hisoblanadi. Neytrofillar tashqi tomondan qalinligi 10 nm va ko'p sonli yolg'on oyoqlari (psevdopodiylar) tufayli notekis bo'lgan hujayra qobig'i bilan o'ralgandir. Ko'p sonli psevdopodiylarning bo'lishi neytrofillarning aktiv harakat qilish qobiliyatiga ega ekanidan dalolat beradi.

Leykotsitlar umumiy sonining mutloq ko'pchiligini (60–65 foiz) segment yadroli yetuk neytrofillar tashkil etadi. Yetuk neytrofillar yadrosi ko'pincha 3–4 ta alohida bo'laklardan (segmentlardan) iborat bo'lib, bu bo'laklar ingichka ko'prikchalar yordamida o'zaro tutashib turadi. Xromatin asosan yadro chekkasida to'plangan bo'lib, yadro markazida esa siyrak joylashadi.

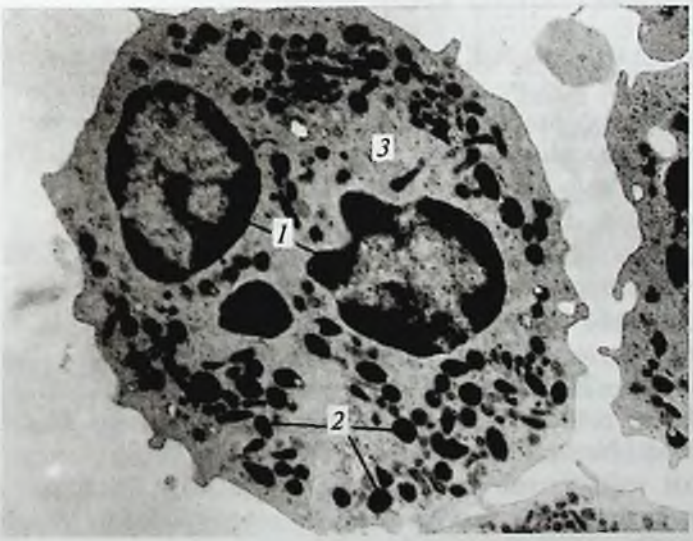

61- rasm. Odam qonining segment yadroli neytrofil leykotsiti (elektron mikrofotogramma, ×10000):

1 — yadro segmentlari; *2* — sitoplazmadagi spetsifik donachalar; *3* —gialoplazma.

Neytrofillarning bir qismi (2–4 foiz) egilgan tayoqcha yoki «S» shaklida yadro tutadi va tayoqcha yadroli neytrofillar deb ataladi. Yosh neytrofillar yoki metamiyelotsitlar deb ataluvchi neytrofillar loviyasimon yoki taqasimon, xromatini tarqoq yadroga ega. Bu neytrofillar fiziologik sharoitlarda periferik qonda ham uchrab, ularning miqdori 0,5 foizdan oshmaydi. Tayoqcha yadroli va yosh neytrofillar sonining ko'payib ketishi muhim diagnostik ahamiyatga ega. Ayollarning yetuk neytrofillarida maxsus xromatin tanachalari yoki Barr tanachalari uchraydi. Ular yadro qobig'i ostida baraban tayoqchasi yoki uzilayotgan tomchi shaklida bo'ladi. Barr tanachalari XX xromosomaga ega bo'lgan kishilarda, ya'ni faqat ayollar neytrofillaridagina bo'lib, erkaklarda bitta X- xromosoma bo'lganligi sababli uchramaydi. Barr tanachalari yoki jinsiy xromatinning bo'lishi sud-meditsina tajribasida muhim ahamiyatga ega. Neytrofillar aktiv harakat qilish qobiliyatiga ega bo'lib, organizmning yallig'lanish jarayoni va to'qimalar yemirilishi sodir bo'layotgan joylariga yetib boradi. Bu yerda neytrofillar yot zarrachalar, mikroblar va yemirilgan hujayra bo'laklarini fagotsitoz qiladi. Shu xususiyati tufayli neytrofillarni *mikrofaglar* ham deb ataladi. Neytrofillarning muhim xususiyatlaridan biri ularning bazal membranadan va hujayra elementlari orasidan o'tib, biriktiruvchi to'qimaning asosiy moddasi tomon siljish qobiliyatidir. Yuqorida ko'rsatib o'tilganidek, neytrofillar o'z sitoplazmasida qator gidrolitik fermentlarni saqlaydi. Bulardan tashqari, neytrofillarda 5 ga yaqin bakteritsid (mikroorganizmni yemiruvchi) oqsil moddalar, jumladan, fagotsitin, opsonin va boshqalar topilgan. Neytrofillarda glikogen va bir qator aminokislotalarning bo'lishi ularning modda almashinuv protsesslarida aktiv ishtirok etishidan dalolat beradi. Bulardan tashqari, neytrofillarda maxsus moddalar - keylonlar bo'lib, ular granulotsitlarning proliferatsiya va differensialanish jarayonlarini boshqarishda ishtirok etadi. Neytrofillarning yashash muddati o'rta hisobda 10,2 sutkaga teng bo'lib, shundan 4 sutkasi suyak ko'migida o'tadi. Neytrofillar periferik qonda oz muddat (8–24 soat) bo'ladi. To'qimaga tushgach, ular qaytib tomirlarga o'tmaydi, to'qimalarda o'z vazifalarini ado etgach, yemiriladi. Neytrofillar miqdorining ko'payib ketishi - neytrofilyoz turli xil yallig'lanish reaksiyalarida kuzatiladi. Bunday hollarda ko'pincha tayoqcha yadroli va yosh neytrofillar foiz miqdorining ko'payishi, ya'ni leykotsitar formulaning chapga siljishi qayd etiladi.

Eozinofil leykotsitlar yoki eozinofillar (granulocyti eosinophilici). Ular neytrofillarga nisbatan birmuncha yirikroq bo'lib, diametri qonda 10–11 mkm, qon surtmasida esa 12–15 mkm ga teng.

Eozinofillar fiziologik holatda leykotsitlar umumiy miqdorining 2–5 foizini tashkil etadi. Eozinofillar yadrosi, neitrofillarnikiga o'xshash tuzilgan bo'lib, alohida bo'laklardan (segmentlardan) iborat. Bo'laklar soni eozinofillarda asosan 2 ta bo'lib, 3 yoki undan ko'p segmentli yadro saqlovchi eozinofillar juda kam uchraydi. Eozinofillarni boshqa leykotsitlardan ajratib turuvchi asosiy xususiyati ular sitoplazmasida joylashgan maxsus donachalarning o'ziga xos tuzilishidir. Eozinofil donachalari ikki turli bo'lib, birinchisi yumaloq yoki oval shaklga ega va neytrofillarnikiga nisbatan yirikroqdir (diametri 0,3–1,5 mkm). Ular ko'p miqdorda bo'lib, Romanovskiy usuli bilan bo'yalganda eozin bilan qizil rangga bo'yaladi va tashqi ko'rinishi bo'yicha «qizil ikrani» eslatadi.

Elektron mikroskop ostida eozinofillar o'zlarining hujayra organellalari tuzilishi bo'yicha neytrofillardan deyarli farq qilmaydi. Ular sitoplazmasidagi maxsus eozinofil donadorligi esa o'ziga xos ultramikroskopik tuzilishga ega.

Odamda va kalamush eozinofillarida birinchi tur donachalar oval yoki cho'zinchoq shaklga ega bo'lib, har xil elektron zichlikka ega bo'lgan qismlardan iborat (60- rasm q.). Donachalarning markazida yoki markazdan sal chetroqda katta elektron zichlikka ega bo'lgan prizma, trapetsiya yoki to'g'ri burchak shaklidagi kristalloid tuzilma joylashgan bo'lib, qolgan qismi esa elektron zichligi kamroq donador materialdan iborat. Ikkinchi tur donachalar maydaroq (0,1–0,5 mkm) bo'lib, gomogen yoki donador tuzilishga ega. Ularda kristalloid uchramaydi. Bu donachalar oz miqdorda bo'lib, o'zida kislotali fosfataza va arilsulfataza fermentlarini saqlaydi. Ularga birinchi tur donachalar hosil bo'lishidagi dastlabki bosqich deb qaraladi.

Bioximiyaviy va sitoximiyaviy usullar bilan birinchi tur eozinofil donachalarda kislotali fosfataza va arilsulfatazadan tashqari oksidlanish fermentlari – peroksidaza, diaminoksidaza (gistaminaza) va katalazalar borligi aniqlangan. Peroksidaza eozinofillarda neytrofillarga nisbatan 2,5 baravar ko'p bo'lib, ximiyaviy tarkibi bilan laktoperoksidazalarga kiradi. Peroksidaza donachalarning periferik qismida joylashib, kristalloid tuzilmalarda uchramaydi. Fermentlardan tashqari donachalar tarkibida ko'p miqdorda asosiy va kation oqsillar bor. Barcha ko'rsatilgan moddalar eozinofillarning maxsus vazifalarni bajarishini ta'minlaydi.

Eozinofil leykotsitlar aktiv harakat qilish va birmuncha fagotsitoz qobiliyatiga ega. Biroq eozinofil leykotsitlarning fagotsitoz qilish qobiliyati juda past bo'lib, neytrofillar fagotsitoz aktivligining faqat yarmini tashkil etadi. Eozinofillarning allergik reaksiyalarda ishtirok etishi hozirgi paytda to'la tasdiqlangan.

Turli allergik holatlarda eozinofillarning soni bilan gistamin moddasi almashinuvi orasida o'zaro bog'lanish bo'lib, eozinofillar gistaminni aktiv ravishda yutadi va gistaminaza fermenti yordamida parchalaydi. Arilsulfataza va asosiy oqsillar ham allergik reaksiyalarda hosil bo'ladigan moddalar (mediatorlarni) ni neytrallashda aktiv ishtirok etadilar. Peroksidaza, asosiy va kation oqsillar organizmga tushgan turli xil parazitlarga va ularning lichinkalariga sitotoksik ta'sir ko'rsatadi.

Eozinofillar sonining oshib ketishi *eozinofiliya* deb atalib, turli xil allergik holatlarda, jumladan, bronxial astmada, zardob kasalligida, parazitar kasalliklarda va boshqalarda uchraydi. Eozinofillar takomili va ularning qonga tushishi gumoral boshqaruv mexanizmlari ta'siri ostida bo'ladi. Buyrak usti bezi po'st moddasining gormonlari (glukokortikoidlar) va gipofiz gormonlarining (AKTG) miqdori oshgan paytda eozinofillar sonining kamayib ketishi kuzatiladi (eozinopeniya). Shu sababdan eozinofillar miqdori ko'rsatilgan gormonlar yordamida boshqarib turiladi deb hisoblanadi. Eozinofillarning yashash muddati 10—12 sutkaga teng bo'lib, shundan 4 sutkasi suyak ko'migida o'tadi. Ular qonda qisqa vaqt (4—12 soat) bo'lib, keyin to'qimalarga chiqadi va o'z asosiy vazifalarini bajaradi.

Bazofil leykotsitlar yoki bazofillar (granulocyti basophilici). Ular neytrofil va eozinofillarga nisbatan maydaroq bo'lib, o'rtacha diametrlari qonda 7—8 mkm, qon surtmalarida esa 10—12 mkm ga teng. Bazofillar, leykotsitlar ichida eng kam sonli hujayralar bo'lib, fiziologik sharoitlarda ular leykotsitlar umumiy miqdorining 0,5—1 foizini tashkil etadi. Bazofil leykotsitlar yadrosi ko'pincha 2 segmentdan iborat bo'lib, hujayra organellalarining tuzilishi jihatidan neytrofil va eozinofillardan deyarli farq qilmaydi. Bazofillar sitoplazmasidagi maxsus donachalarning tuzilishi va bo'yalishi ularni boshqa donador leykotsitlardan ajratishga imkon beradi. Bazofil donachalari Romanovskiy usuli bilan bo'yalganda o'zlariga ishqoriy bo'yoqlarni yaxshi qabul qilib, har xil, ya'ni pushti binafshadan tortib qora ranggacha bo'yaladi. Bazofil donachalarining bu xususiyati, ya'ni bo'yoq rangiga xos bo'lmagan tusni olishi *metaxromaziya* deb nomlanadi va donachalar tarkibidagi maxsus glikozaminoglikan geparin bilan bog'liq.

Elektron mikroskop ostida ko'rilganda bazofil donachalarining bir xil tuzilishga ega emasligi aniqlangan. Donachalar ancha yirik (diametrlari 0,4—1,2 mkm) bo'lib, yumaloq yoki oval shaklga egadir. Ularning mag'zida bir-biriga parallel yo'nalgan ko'p sonli tuzilmalar ko'rinadi. Donachalarning ximiyaviy tarkibi ancha murakkab bo'lib, ularda geparin, gistamin va serotonin (5-oksitriptamin) borligi

aniqlangan. Bazofillar tarkibida qondagi barcha gistaminning yarmi mujassamlashgandir. Ular geparinga ham boy. Bazofillar tarkibida glikogen, kislotali fosfataza va peroksidaza ham uchraydi. Bulardan tashqari, donachalarda maxsus gistidindekarboksilaza fermenti bo'lib, u gistidindan gistamin sintezlanishini ta'minlaydi. Shunday qilib, ximiyaviy tarkibi bo'yicha bazofil leykotsitlar biriktiruvchi to'qimaning semiz hujayralari yoki to'qima bazofillariga juda ham yaqin turadi. O'z tarkibida ko'p miqdorda geparin va gistamin saqlovchi bu hujayralar allergik reaksiyalarda va immunitet protsesslarida faol ishtirok etadi. Ular organizmda allergenlarning maxsus IgE antitelolar bilan hosil qilgan kompleksiga javoban o'z donachalarini chiqaradi (degranulyatsiya). Natijada, ajralib chiqqan gistamin va boshqa biologik aktiv mediatorlar to'qimalar ichki muhitining o'zgarishiga va allergiya paydo bo'lishiga olib keladi. Bazofillarning hayotiy sikli 10—12 sutkadan iborat bo'lib, eozinofillardan deyarli farq qilmaydi.

AGRANULOTSITLAR (DONASIZ LEYKOTSITLAR, *AGRANULOCYTI*)

Agranulotsitlar yoki donasiz leykotsitlar o'z sitoplazmalarida maxsus donachalar saqlamaydigan oq qon tanachalaridir. Ammo «agranulotsitlar» termini ko'p jihatdan shartli bo'lib, hujayralarning tuzilishini to'la ifodalamaydi. Tuzilishi va funksiyasi jihatidan agranulotsitlar *limfotsitlarga* va *monotsitlarga* bo'linadi (62- rasm).

Limfotsitlar (*Lymphocyti*). Ular voyaga yetgan organizmda leykotsitlar umumiy sonining 20—35 foizini tashkil qiladi. Organizmda o'rta hisobda 1,5 kg atrofida limfotsitlar bo'lib, shundan faqatgina 5 g ga yaqinigina periferik qonda, 70 g suyak ko'migida, qolganlari esa to'qima va organlarda taqsimlangan bo'ladi. Limfotsitlar yirik (diametri 10—15 mkm), o'rta(diametri 7—9 mkm) va mayda limfotsitlarga (diametri 4,5—6 mkm) ajratiladi. Normal sharoitlarda qonda faqat 10 foizga yaqin yirik limfotsitlar bo'lib, qolgan 90 foizini esa o'rta va mayda limfotsitlar tashkil qiladi. Limfotsitlarning umumiy tuzilish prinsipi juda oddiy, ular ko'pincha markazda joylashgan yirik, yumaloq va loviyasimon shaklga ega bo'lgan yadro saqlaydi.

Elektron mikroskop ostida yadro strukturasining yirik, o'rta va mayda limfotsitlarda har xil ekanligi ko'rinadi. Mayda limfotsitlarda yadro yumaloq yoki birgina botiqlikka ega bo'lib, xromatin zichlashgan va yadro bo'ylab barobar taqsimlangandir. O'rta va yirik limfotsitlar ochroq yadroga ega bo'lib, xromatin mayda donachalar shaklida asosan yadro qobig'i ostida to'plangan. Bu limfotsitlar

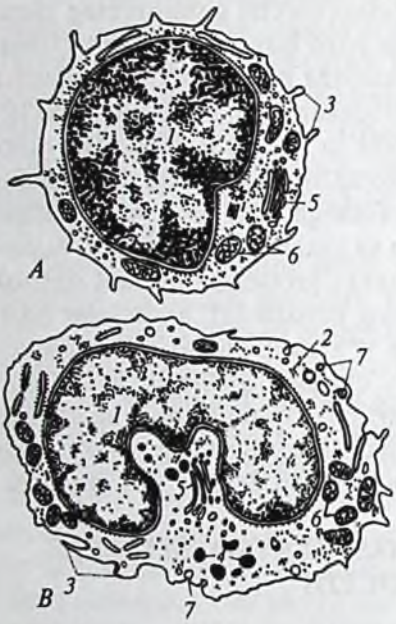

62- rasm. Agranulotsitlarning yoki donasiz leykotsitlarning ultramikroskopik tuzilishi (sxema):

A — limfotsit; *B* — monotsit; *1* — yadro; *2* — ribosomalar; *3* — mikrovorsinkalar; *4* — lizosomalar *5* — Golji kompleksi; *6* — mitoxondriyalar; *7* — pinotsitoz pufakchalar (N.A.Yurina va L.S.Rumyansevadan).

yadrosida ko'pincha bir yoki bir necha yadrochalarni uchratish mumkin. Limfotsitlar sitoplazmasi ingichka ba'zida esa keng hoshiya shaklida yadro atrofida joylashib. Romanovskiy usuli bilan bo'yalganda to'q ko'kish rangdan (o'ta bazofil) och havorang tusgacha (sust bazofil) bo'yalishi mumkin.

Elektron mikroskop yordamida mayda va o'rta limfotsitlar sitoplazmasida ko'p sonli erkin ribosomalarni va bir necha mitoxondriyalarni ko'rish mumkin. Endoplazmatik to'r va Golji kompleksi sust taraqqiy etgan bo'ladi. Ba'zida yadroning botiq zonasida hujayra markazi va mayda pufakchalar uchraydi. Rastrlovchi elektron mikroskop ostida limfotsitlarning yuzasida turli miqdorda va kattalikda bo'lgan mikrovorsinkalar ko'rinadi (63-rasm). Yirik limfotsitlar sitoplazmasi nisbatan ko'proq va tekis taqsimlangan mitoxondriyalar bo'lishi, ba'zi bir hollarda esa elektron zich donachalar saqlashi bilan xarakterlanadi. Shuni qayd etib o'tish kerakki, limfotsitlar garchand donasiz leykotsitlar qatoriga kirsada, ularning ma'lum bir miqdorida sitoplazmada zich donachalar va parallel yo'nalgan naychalar (PYN) sistemasi topilgan. Bu limfotsitlar asosan yirik bo'lib, «yirik donador limfotsitlar» nomi bilan yuritiladi. Ular umumiy limfotsitlarning taxminan 10—15 foizini tashkil etib, yot hujayralar yoki mikroorganizmlarni halok etishda asosiy rolni o'taydi. Sitoximiyaviy va bioximiyaviy usullar bilan limfotsitlar tarkibida ko'p miqdorda nukleoproteidlar, katepsinlar, glikogen, gistidin, fermentlardan nukleazalar, amilaza, kislotali fosfataza, sitoxromoksidaza va boshqalar bo'ladi. Limfotsitlar immunitet jarayonida eng faol ishtirok etadigan hujayralardir.

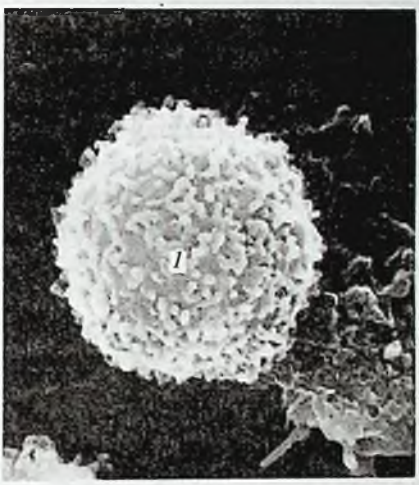

63- rasm. Periferik qondagi mikrovorsinkalar tutuvchi limfotsit (rastrlovchi elektron mikroskopda ko'rinishi, ×8000):

1 — mikrovorsinkalar.

Immunologik va funksional nuqtai nazardan limfotsitlarning ikki turi — *T- va B- limfotsitlar sistemasi* farqlanadi. T- limfotsitlar buqoq bezida (*Thymus*) rivojlanadi. Ularning nomi ham shu organning bosh harfidan kelib chiqadi. Timusga kelgan o'zak hujayralar shu a'zoda hosil bo'luvchi moddalar ta'sirida T- limfotsitlarga aylanadi. T- limfotsitlar qon orqali periferik organlarga (taloq, limfa tuguni, murtaklar va boshqalar) boradi va shu a'zolarning ma'lum qismida (T- zonasida) joylashadi. Taloqda T- zona periarterial qismda, limfa tugunida esa parakortikal qismda joylashadi. Hozirgi vaqtda T- limfotsitlarning anchagina turi farqlanadi. B-limfotsitlar haqidagi ta'limot birinchi marta qushlarda topilgan Fabritsiy xaltasi (*Bursa Fabricius*) bilan bog'liq bo'lib, shu tufayli *B- limfotsitlar* deb yuritiladi. Ammo qushlarda mavjud bu a'zo odamda yo'q, demak, uning o'rnini bosuvchi a'zolar bo'lishi kerak. Ko'p yillik muhokamalar odam organizmida bu xaltaning (bursaning) o'rnini qizil suyak ko'migini (ingl. — *bone marrow*) bosishini ko'rsatdi.

Demak, odamda T- sistemaning asosiy a'zosi bo'lib timus xizmat qilsa, V- sistemaning asosiy a'zosi qizil suyak ko'migidir. Unda hosil bo'lgan B- limfotsitlar taloq, limfa va boshqa limfoid tuzilmalarga borib, u yerda ma'lum bir qismlarda yetuk B- limfotsitlarga shakllanadi. Bu qismlar B- limfotsitlar zonasi yoki B- zona deb nomlanadi. B- limfotsitlar organizm biror antigen bilan uchrashganda ko'paya boshlaydi. Dastlab B- blastlar hosil bo'lib (yirik, yosh hujayra), ulardan esa antitelolar sintez qiladigan plazmatik hujayralar hosil bo'ladi. T- limfotsitlar hujayraviy immunitet reaksiyalarida ishtirok etsa, B-limfotsitlar gumoral immunitet reaksiyalarini ta'minlaydi. Limfotsitlarning immunologik reaksiyalarda tutgan o'rni, T-, B-limfotsitlarning xususiyatlari va o'zaro munosabatlari darslikning «Immunologik reaksiyalarning morfologik asoslari» bobida keltirilgan.

Limfotsitlarning ma'lum sharoitlarda turli moddalar – stimulatorlar (masalan, fitogemagglutinin – FGA, bakterial antigenlar) ta'sirida kam differensiallangan blast hujayralarga aylanishi ularning muhim xususiyatlaridan biridir. Blast hujayralar bo'linish va differensiallanish qobiliyatiga ega bo'lib, natijada, ular hisobiga aktivlashgan limfotsitlar (immunotsitlar) kloni hosil bo'ladi.

Limfotsitlarning yashash muddati turlicha bo'lib, ular orasida qisqa muddat (hafta va oylab) yashovchi B- limfotsitlar 10—20 foizni tashkil etadi. Uzoq muddat (bir necha yilgacha) yashovchi limfotsitlar ko'proq (80 foizgacha) bo'lib, asosan, T- limfotsitlardan iboratdir. Limfotsitlar miqdorining absolyut ko'payib ketishi (limfotsitoz) turli kasalliklarda kuzatilishi mumkin. Yangi tug'ilgan chaqaloqlarda limfotsitlar 50—60 foizni tashkil etadi.

Limfotsitlar sonining kamayib ketishi (limfopeniya) nur kasalligida va turli xil intoksikatsiyalarda uchraydi.

Monotsitlar (monocyti). Monotsitlar qonning eng yirik hujayralari hisoblanadi. Ularning kattaligi surtmalarda 20 mkm gacha, qonda esa 9—12 mkm gacha bo'ladi. Monotsitlar soni yetuk organizmda umumiy leykotsitlar miqdorining 6—8 foizini tashkil etadi. Monotsitlar yadrosi shaklining turli xilda bo'lishi bilan xarakterlanadi – ko'pchilik hollarda yadro loviyasimon yoki taqasimon shaklga ega bo'ladi. Xromatin siyrak, notekis to'r shaklida joylashib, Romanovskiy usuli bilan bo'yalganda qizg'ish binafsha rangga bo'yaladi. Ba'zan 1—2 ta oksifil bo'yalgan yadrocha ko'rinadi. Monotsitlar sitoplazmasi bazofil bo'yalish xususiyatiga ega bo'lib, ularning bazofilligi limfotsitlarga nisbatan ko'proq ifodalangandir.

Sitoplazma Romanovskiy usuli bilan qisman ko'k, qisman binafsha rangga bo'yalib, bu sitoplazmaga xarakterli ko'kish-binafsha tus beradi. Monotsitlar sitoplazmasida nafis maxsus azurofil donadorlik, ba'zan esa yirikroq bazofil bo'yaluvchi donadorlik ham uchrashi mumkin. Elektron mikroskopda monotsitlar sitoplazmasining limfotsitlarga nisbatan hujayra organellalariga ancha boy ekanligi ko'zga tashlanadi (62- rasm q.).

Mitoxondriyalar ko'p sonli bo'lib, endoplazmatik to'r va Golji komplekslari yaxshi taraqqiy o'tgan. Hujayra qobig'i ostida juda ko'p pinotsitoz pufakchalar joylashib, ba'zan ularda fagotsitoz qilingan zarrachalar uchraydi. Bundan tashqari, sust elektron zichlikka ega bo'lgan, kattaligi 0,1—0,5 mkm keladigan donachalar ham bo'lib, ular yorug'lik mikroskopida ko'rinadigan azurofil donachalariga mos keladi. Bir hujayra sitoplazmasida 150 ga yaqin donacha bo'lishi mumkin. Donachalar tarkibida kislotali fosfataza, peroksidaza va

arilsulfataza fermentlari bo'lib, ular donachalarning o'ziga xos lizosomalar ekanligidan dalolat beradi. Monotsitlar aktiv harakat qilish qobiliyatiga ega bo'lib, ularning asosiy vazifalaridan biri fagotsitozdir. Ular qonda 2–3 sutka davomida aylanib, so'ngra to'qimalarga o'tadi. To'qimalar va organlarda monotsitlar mikromuhit ta'siri ostida makrofagotsitlarga aylanadi. Barcha makrofaglarni monotsitlarning avlodi deb hisoblash mumkin. Shu tufayli monotsitlar mononuklear fagotsitlar sistemasining asosiy hujayralaridir.

QON PLASTINKALARI – TROMBOTSITLAR (*THROMBOCYTI*)

Qon plastinkalari eritrotsitlar va leykotsitlar bilan bir qatorda qonning uchinchi xil shaklli elementlarini tashkil etadi. Leykotsitlar va eritrotsitlardan farqli ravishda qon plastinkalari haqiqiy hujayralar bo'lmay, suyak ko'migidagi gigant megakariotsit hujayralari sitoplazmasining mayda (kattaligi 2–3 mkm) parchalari hisoblanadi. Shu tufayli trombotsit termini odam qon plastinkalariga nisbatan unchalik to'g'ri emas. O'zida yadro saqlovchi va haqiqiy hujayralar bo'lgan trombotsitlar faqat tuban umurtqalilarda (masalan, baqa qonida) kuzatiladi va Reklengauzen hujayralari deb ataladi. Normal sharoitda qon plastinkalarining miqdori odamda 1 mm^3 qonda 200 000 dan 300 000 gacha ($200–300 \cdot 10^9/l$) bo'ladi. Qon plastinkalari odatda yumaloq va oval shaklga ega bo'lib, ularda periferik, strukturaga ega bo'lmagan zona – g i a l o m e r va markaziy, donador zona – g r a n u l o m e r tafovut etiladi.

Elektron mikroskop ostida qon plastinkalarining ko'p sonli bo'rtmalar - psevdopodiyalarga egaligi ko'rinadi. Ularning soni va kattaligi plastinkalarning funksional holatiga bogliq bo'ladi. Donador zona yoki granulomerda har xil kattalikka ega bo'lgan (30 nm dan 0,2 mkm gacha) donachalar ko'rinadi (64- rasm). Donachalarning asosiy qismini alfa-donachalar tashkil etadi. Ularning markaziy qismida yuqori elektron zichlikka ega bo'lgan mag'zi bo'lib, ularda fosfatazalar va mukopolisaxaridlar borligi aniqlangan. Alfa-donachalardan tashqari granulomerda o'ta yuqori zichlikka ega donachalar ham mavjuddir. Bu donachalar o'zida serotonin (5-gidroksitriptamin) saqlaydi. Yuqorida qayd etilgan donachalardan tashqari, qon plastinkalarining granulomer zonasida mitoxondriyalar, vezikulalar va mikronaychalar ham joylashadi. Ularning orasida to'da-to'da bo'lib yotgan glikogen zarrachalarini yoki «glikogen paketlarini» uchratish mumkin.

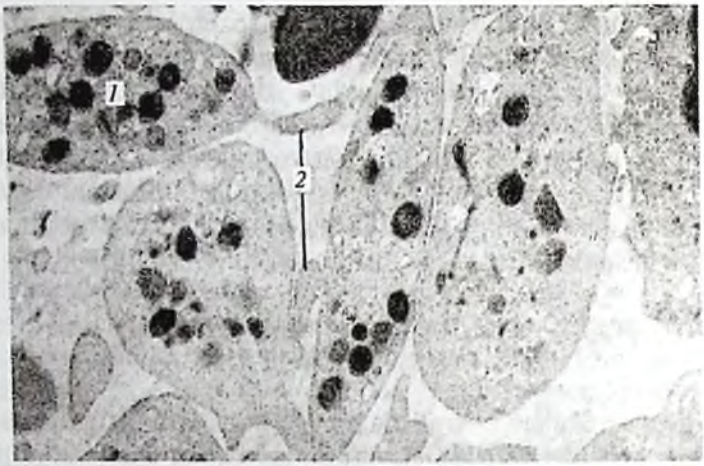

64-rasm. Qon plastinkasi (trombotsit; elektron mikrofotogramma, ×9000):
1 — granulalar; *2* — vakuola; *3* — trombotsit o'sig'i.

Qon plastinkalari qonda turli shakllarda, ya'ni yosh, yetuk va qari plastinkalar shaklida uchrashi mumkin. Yosh plastinkalar to'q binafsha rangga bo'yalgan granulomer zonaga va och pushti gialomer zonaga ega bo'ladi. Patologik holatlarda qonda degenerativ plastinkalar va gigant (7–9 mkm keladigan) plastinkalar uchrashi mumkin.

Qon plastinkalari muhim biologik vazifalarni o'tab, bu vazifalardan eng avvalo ularning qon ivishidagi rolini qayd qilib o'tish kerak. Ularda trombokinaza, tromboplastin va hokazo (12 ga yaqin) faktorlar bo'lib, bu faktorlar qon ivish jarayonida aktiv ishtirok etadi. Trombotsitlarda 50 ga yaqin fermentlar borligi aniqlangan.

Qon plastinkalarining soni simpatik nerv sistemasi qo'zg'alganda, haddan tashqari jismoniy harakatlarda, taloq olib tashlanganda va boshqa hollarda ko'payib ketishi mumkin. Bu hol *trombotsitoz* deb ataladi. Plastiikalar sonining kamayishi - *trombotsitopeniya* ham turli kasalliklarda uchraydi.

Qon plastinkalarining yashash muddati qisqa bo'lib, o'rtacha 5–8 kunga teng.

Gemogramma. Gemogramma tushunchasi qon shaklli elementlarining miqdoriy nisbati, gemoglobin miqdori, eritrotsitlarning cho'kish reaksiyasi (SOE), gematokrit ko'rsatkichi va boshqalarni o'z ichiga oladi. Bu ko'rsatkichlar meditsina praktikasida muhim ahamiyatga ega. Gemogrammani bilish har bir vrach uchun muhim ahamiyat kashf etadi. Turli leykotsitlar protsent miqdorining nisbati

leykotsitar formula yoki *Shilling formulasi* deb ataladi. Hozirgi vaqtda normal leykotsitlar formula ko'rsatkichlari qilib quyidagilar qabul qilingan.

Leykotsitlar miqdori 1 mm^3 qonda 3,8–9 ming ($3,8–9 \cdot 10^9/l$) atrofida bo'ladi, shulardan: neytrofillar – 65–70 foizni (segmentlilari – 60–65 foizni, tayoqcha yadrolilar – 2–4 foizni, yosh neytrofillar yoki metamiyelotsitlar – 0–0,5 foizni), eozinofillar – 2–5 foizni, bazofillar – 0,5–1 foizni, limfotsitlar – 20–35 foizni, monotsitlar – 6–8 foizni tashkil etadi.

GEMOGRAMMANING YOSHGA QARAB O'ZGARISHI

Klinik praktikada gemogrammaning yoshga qarab o'zgarishini bilish ham muhim ahamiyatga ega. Yangi tug'ilgan chaqaloqda eritrotsitlar soni $6–7 \cdot 10^{12}/l$ bo'lib, 2 haftadan so'ng $4,5–5,5 \cdot 10^{12}/l$ gacha kamayadi. Eritrotsitlar miqdori yana tobora kamayib 3–6 oylik chaqaloqda minimal darajaga ($3,5–4,0 \cdot 10^{12}/l$) yetadi. Yosh bolalarda eritrotsitlar soni birmuncha kamroq bo'lib, faqat balog'at yoshidagina voyaga yetgan katta odamnikiga yaqinlashadi.

Leykotsitlar soni ham yoshga qarab turlicha bo'ladi. Yangi tug'ilgan chaqaloqlarda ular juda ko'paygan ($10–28 \cdot 10^9/l$) bo'ladi. Ikkinchi haftaga kelib leykotsitlar soni $9–15 \cdot 10^9/l$ gacha kamayadi. Organizm o'sishi davomida leykotsitlar miqdori sekin-asta kamayadi va balog'at yoshida voyaga yetgan odamnikidek bo'lib qoladi. Yangi tug'ilgan bolalarda neytrofillar va limfotsitlarning nisbati voyaga yetgan odamlarnikidek bo'ladi. Ammo limfotsitlar soni tez oshadi va 4–5 sutkada neytrofillar bilan tenglashadi (birinchi fiziologik kesishuv). Limfotsitlar miqdorining oshuvi davom etadi va 1–2 yashar bolalarda ular 60–65 foizni, neytrofillar esa 20–25 foizni tashkil etadi. So'ngra limfotsitlar soni sekin-asta kamayadi va 4 yoshli bolalarda ular yana neytrofillar bilan tenglashadi (ikkinchi fiziologik kesishuv). Limfotsitlarning kamayishi va neytrofillarning oshishi balog'at yoshigacha davom etadi.

LIMFA (*LYMPHA*)

Umurtqali hayvonlar organizmida qon tomirlar sistemasidan tashqari limfatik tomirlar mavjud. Bu nozik tomirlar ichidan sarg'imtir rangda oqsil tabiatiga ega bo'lgan va o'z tarkibida shaklli elementlarni saqlagan suyuqlik — *limfa* oqadi. Limfa — limfoplazmadan va shaklli elementlardan iborat. Kimyoviy tuzilishi jihatidan limfoplazma qon

plazmasiga yaqin, ammo limfoplazma tarkibida oqsillar ancha kam. Oqsil fraksiyalaridan albumin limfoplazmada globulindan birmuncha ko'pdir. Oqsillardan tashqari limfoplazmada fermentlar, neytral yog'lar, oddiy karbon suv, erigan mineral tuzlar va mikroelementlar bo'ladi.

Shaklli elementlari asosan limfotsitlar (95—98 foiz), monotsitlardan tashkil topgan. Bundan tashqari, leykotsitlarning boshqa turlari, bir oz miqdorda eritrotsitlar ham uchraydi.

Limfa to'qima va organlarning limfatik kapillyarlarida hujayra oraliq suyuqlik hisobiga hosil bo'ladi va limfatik tomirlar orqali limfa tuguniga quyiladi. U yerdan limfa tomirlariga o'tib va nihoyat venaga quyiladi. Shuning uchun 3 xil limfa suyuqligini tafovut qilish mumkin.

1. Periferik limfa (limfa tugunigacha).

2. Oraliq. limfa (limfa tugunidan o'tgandan so'ng).

3. Markaziy limfa (ko'krak qafasida joylashgan yirik limfatik tomirdagi limfa).

Limfa tarkibi organizm holatiga qarab o'zgarib turadi. Periferik limfa tomirlar bir uchi berk naychani eslatadi. Uning ichidagi limfa suyuqligi limfoplazmadan tashkil topgan bo'lib, qon shaklli elementlari ko'rinmaydi. Limfa suyuqligi limfa tugunlaridan o'tish jarayonida limfotsitlarga boyiydi. Markaziy limfa tomirlaridagi limfa suyuqligi qon shaklli elementlarini ko'p tutadi.

QON YARATILISHI – GEMOTSITOPOEZ (*HAEMOCYTOPOIESIS*)

Gemotsitopoez (yunon. *haemocyti* — qon hujayralari, *poiesis* — yaratish) qon shaklli elementlarining embrionda (embrional gemotsitopoez) va yetuk organizmda yaratilish (postembrional gemotsitopoez) jarayonlarini o'z ichiga olib, ularni o'rganish klinik amaliyot uchun muhim ahamiyatga ega.

EMBRIONDA QON YARATILISHI

Odam homilasida dastlabki qon hosil bo'lishi embrion taraqqiyotining sariqlik xaltasida boshlanadi. Bu birinchi yoki angioblastik qon taraqqiyoti davridir. Sariqlik xaltasi devoridagi mezenxima hujayralari qon orolchalari shaklida ajralib chiqadi. Keyinchalik mezenxima hujayralari o'z o'siqlarini yo'qotib yumaloq shaklni oladi va qonning o'zak hujayralariga aylanadi.

Qon orolchalarining chekka qismlarida joylashgan mezenxima hujayralari esa, aksincha, yassilashadi va bo'lajak qon tomirlarining devorini hosil qiluvchi endotelial hujayralarga aylanadi. O'zak hujayralarning ma'lum bir qismi birlamchi qon hujayralariga differensialashadi. Birlamchi qon hujayralari yirik, yumaloq va ovalsimon bo'lib, bazofil bo'yaladigan sitoplazmaga ega bo'ladi. Ular mitoz yo'li bilan bo'linib ko'payadi. Birlamchi qon hujayralarining keyingi takomili yoki differensialanishi hujayralar sitoplazmasida gemoglobin to'planishi va yadroning kichrayib zichlanishi (piknoz) bilan xarakterlanadi. So'ngra yadro hujayradan siqib chiqariladi va nihoyatda birlamchi qon hujayralari megaloblast bosqichidan to'g'ridan-to'g'ri megalotsitlarga yoki birlamchi yirik eritrotsitlarga aylanadi. Sxematik tarzida bu protsessni quyidagicha ifodalash mumkin: *birlamchi qon hujayrasi — megaloblast — megalotsit.* Shuni ta'kidlash kerakki, megaloblastik eritropoez normal sharoitda faqat embrional davridagina uchraydi, voyaga yetgan organizmda esa faqat patologik holatlarda (kamqonlik, vitamin B_{12} yetishmovchiligida) uchraydi. O'z yashash muddatini o'tagan megalotsitlar yemiriladi va tomirlarning endoteliy hujayralari tomonidan fagotsitoz qilinadi. Qolgan birlamchi qon hujayralaridan, masalan, sariqlik xaltasi tomirlarida ikkilamchi eritrotsitlar rivojlana boshlaydi. Ularning taraqqiyoti megalotsitlar takomillashishidan farq qilib, sekinroq amalga oshadi va normotsit bosqichini o'taydi. Bu jarayon sxematik tarzida quyidagicha ifodalanadi: *birlamchi qon hujayralari — ikkilamchi eritroblastlar — polixromatofil normotsitlar aoksifil normotsitlar — ikkilamchi eritrotsitlar.* Taraqqiyot bosqichidagi barcha hujayralar ikkilamchi eritroblastlardan boshlab to ikkilamchi eritrotsitlargacha, megalotsitlarga nisbatan ancha kichik bo'ladi, ya'ni ularning kattaligi yetuk organizmdagi eritrotsitlarning kattaligiga yaqin keladi.

Dastlabki embrional davrida eritrotsitlar taraqqiyotining o'ziga xos xususiyati shundan iboratki, bu protsess sariqlik xaltasi tomirlarining ichida, ya'ni intravaskulyar amalga oshadi. Shu bilan birga bu davrda donador leykotsitlar ham taraqqiy qiladi - ularning takomili tomirlardan tashqarida, ekstravaskulyar joylashgan birlamchi qon hujayralaridan boshlanadi. Shuning bilan embrional taraqqiyotining birinchi davri, ya'ni angioblastik davr tugaydi. Embrional taraqqiyotning 4–5 haftasiga kelib sariqlik xaltasi atrofiyaga uchraydi va uning qon yaratish funksiyasi yo'qoladi. Shu vaqtdan boshlab xususiy embrional qon yaratilish davri boshlanadi. Eritrotsitlar va leykotsitlar jigar, taloq, timus, suyak ko'migi va limfa tugunlarida yaratiladi.

Jigarda qon yaratilishi. Embrional davrning beshinchi haftasidan boshlab jigar embrionda qon yaratilishi markazi bo'lib qoladi. Hosil bo'ladigan qon hujayralari o'zak hujayralaridan rivojlanadi. Ular birlamchi qon hujayralariga aylanadi va yuqorida ko'rsatilgan bosqichlarni bosib o'tib ikkilamchi eritrotsitlarni beradi. Takomillashgan eritrotsitlar bilan bir paytda jigarda donador leykotsitlar, asosan takomillashgan neytrofil va eozinofillar ham ko'riladi. Voyaga etgan organizmdan farqli o'laroq, bu protsess oraliq bosqichlarni tashlab o'tib, ya'ni miyeloblast, promiyelotsit bosqichlarni o'tamasdan turib amalga oshadi. Sxematik tarzida donador leykotsitlar takomili quyidagicha bo'ladi. Birlamchi qon hujayrasi yetuk granulotsit. Bulardan tashqari, jigarda gigant hujayralar – megakariotsitlar ham rivojlanadi. Barcha elementlarning taraqqiyoti jigarda tomirlardan tashqarida, ya'ni ekstravaskulyar amalga oshadi. Jigarda qon yaratilishi asta-sekin susayib boradi va embrional taraqqiyotning oxiriga kelib butunlay to'xtaydi.

Taloqda qon yaratilishi. Embrional hayotning birinchi yarmida taloqda gemopoezning barcha hujayralari taraqqiy etadi. Taloqda ekstravaskulyar qon yaratilishining manbai bo'lib mezenximadan takomillashuvchi o'zak hujayralar hisoblanadi.

Homila tug'ilishi paytiga kelib taloqda eritro- va granulotsitopoez jarayonlari susayadi va butunlay to'xtab, taloq asosan agranulotsitlar va trombotsitlarni yaratuvchi manba rolini o'taydi.

Limfa tugunida qon yaratilishi. Embrion taraqqiyotining uchinchi oyiga kelib limfa qopchasi devorining mezenximasidan harakatchan o'zak hujayralari ajralib chiqa boshlaydi. Mezenxima sinsitiysi retikulyar to'qimaga aylanib, bu to'qima orasida erkin hujayralar— limfoblastlar va limfotsitlar joylashadi. Limfa tuguni kurtaklarining dastlabki taraqqiyot davrlarida ularda eritroblastlar va miyeloid elementlarining borligini ko'rish mumkin, biroq bu elementlarning ko'payishi limfotsitlar paydo bo'lishi bilan to'xtaydi.

Buqoq bezida qon yaratilishi. Timusda T- limfotsitlar yaratilishi homila takomilining 9–10 haftasidan boshlab, homila tug'ilgandan keyin ham davom etadi. Hozirgi paytda timus T- limfotsitlarning asosiy yaratilish manbai hisoblanadi.

Suyak ko'migida qon yaratilishi. Suyak ko'migida qon yaratilishi embrion taraqqiyotining oxirgi oylarida boshlanib, homila tug'ilgandan keyin kuchayadi. Voyaga yetgan organizmda suyak ko'migi eritrotsitlar, donali va donasiz leykotsitlar va qon plastinkalari yaratiladigan eng asosiy universal organ bo'lib qoladi. Suyak ko'migi timus va boshqa qon yaratuvchi organlariga o'zak hujayralarni o'tkazib beradi. Shu bilan birga u odamda B-limfotsitlarning asosiy taraqqiyot manbai hisoblanadi.

VOYAGA YETGAN ORGANIZMDA QON YARATILISHI

Voyaga yetgan organizmda qon yaratuvchi asosiy organlar qizil suyak ko'migi, taloq, limfa tugunlari va buqoq bezi (ayrisimon bez) hisoblanadi. Barcha qon shaklli elementlari uchun yagona boshlang'ich hujayra qonning o'zak hujayralaridir. O'zak hujayralarning mavjudligini kanadalik olimlar Mak Kullox va Till 1960-yilda isbot qildilar va bu bilan rus olimi A.A.Maksimovning asrimiz boshida barcha qon hujayralari uchun yagona boshlang'ich hujayra mavjud ekanligi to'g'risidagi fikrini tasdiqladilar. O'zak hujayralar qon yaratilishining barcha yo'nalishlarida, ya'ni *eritrotsitopoez, granulotsitopoez, limfotsitopoez, monotsitopoez* va *trombotsitopoez* yo'nalishlarida rivojlana oladigan hujayralar sinfiga kiradi. Ularning asosiy xususiyatlari o'z-o'zini saqlab qolish qobiliyatining borligi ko'payish imkoniyatiga egaligi va turli yo'nalishlarda rivojlana olishi hisoblanadi. O'zak hujayralar ma'lum bir miqdorda bo'lib, bo'linganida ham ularning soni o'zgarmay doimiy qoladi, ya'ni o'zak hujayra bo'linishi natijasida hosil bo'lgan ikki hujayraning faqat bittasigina takomillashishni davom ettirib, ikkinchisi o'zgarmay, o'zak hujayraligicha qoladi. Bu hujayralar tuzilishi bo'yicha mayda qoramtir limfotsitlarga o'xshab ketadi. Hujayralar diametri o'rtacha 8–10 mkm bo'lib, sitoplazmasi tor. Hujayra organellalari va polisomalar kam, erkin ribosomalar esa ko'p. O'zak hujayralarni o'rganish ularning koloniyalar (ma'lum bir yo'nalishda takomil etuvchi hujayralar to'plami) ni hosil qilish xususiyati bilan chambarchas bog'liqdir. Bir o'zak hujayra faqat bitta koloniya hosil qiladi va uni *koloniya hosil qiluvchi birlik* deb ataladi. O'zak hujayralar asosan ikki yo'nalishda differensiallanishi aniqlangan. Birinchi yo'nalishda yarim o'zak hujayra yoki miyelopoezning boshlang'ich hujayrasi (MBH) hosil bo'ladi. Bu hujayra eritro-, granulo-, mono- va megakariotsitopoezlar yo'nalishida differensiallanadi. Ikkinchi yo'nalishda boshqa yarim o'zak hujayra yoki limfotsitopoezning boshlang'ich hujayrasi (LBH) hosil bo'ladi. U o'z navbatida T- va B-limfotsitopoezlar yo'nalishida differensiallanish qobiliyatiga ega. Yarim o'zak hujayralar (MBH, LBH)dan tashqari gemotsitopoezning har bir qatori uchun xos bo'lgan boshlang'ich unipotent hujayralar ham mavjudligi aniqlangan. Masalan, eritrotsitlarning (EBH), neytrofillarning (NBH), bazofillarning (BBH), eozinofillarning (EOBH), monotsitlarning (MNBH), megakariotsitlarning (MGBH), T- va B-limfotsitlarning (TlBH, BlBH) o'z boshlang'ich hujayralari bor. Ulardan o'z navbatida morfologik jihatidan

identifikatsiya qilinishi mumkin bo'lgan blast hujayralar-eritroblastlar, monoblastlar, miyeloblastlar, megakarioblastlar, T- va B- limfoblastlar differensiallashadi.

Shunday qilib, gemotsitopoez jarayonida turli hujayralar sinflari mavjudligi ko'riladi: o'zak (yoki polipotent) hujayralar, yarim o'zak hujayralar (MBH va LBH), unipotent hujayralar (EBH, EOBH, NBH, BBH, MNBH, MGBH, TlBH, BlBH), blast hujayralar, yetiluvchi hujayralar, yetuk hujayralar. O'zak hujayralardan boshlab to yetuk qon shaklli elementlari hosil bo'lguncha kechadigan jarayon qon yaratuvchi a'zolarda mavjud bo'lgan mikromuhit ta'sirida bo'ladi. Mikromuhitni hosil qiluvchi asosiy elementlar bo'lib, retikulyar, interdigitik, dendritik hujayralar va makrofaglar hisoblanadi.

Buqoq bezi yoki timusda esa bu jarayonda retikuloepitelial hujayralar asosiy rol o'ynaydi. Mikromuhit hujayralari o'zak yoki yarim o'zak hujayralarining qon shaklli elementlariga differensiyalanishini ta'minlovchi biologik aktiv moddalar ishlab chiqaradi. Bu moddalarga eritrotsitopoezda aktiv ishtirok etuvchi eritropoetin, megakariotsitopoezda qatnashuvchi trombopoetin yoki T-limfotsitlarning hosil bo'lishida aktiv rol o'ynaydigan timopoetin va boshqalar misol bo'la oladi.

Gemotsitopoez jarayoni to'g'risida ko'p nazariyalar yaratilgan. Ularni polifiletik (ya'ni bir necha o'zak hujayralari mavjudligini tan oluvchi), dualistik (ikki o'zak hujayrasi mavjud deyuvchi) va unitar (yagona o'zak hujayrasi borligini tan oluvchi) nazariyalarga bo'lish mumkin. Hozirgi paytda barcha talablarga javob beradigan qon yaratilishi nazariyasi unitar nazariya hisoblanadi. Bu nazariya rus olimlari A.A.Maksimov, A.N.Kryukov, I.A.Kassirskiylarning ishlari va oxirgi 15—20 yillar ichida olib borilgan eksperimental ishlar natijasida rivojlandi va mustahkamlandi. Unitar nazariya bo'yicha barcha qon elementlari uchun yagona polipotent o'zak hujayrasi mavjud. Bu hujayra qonning barcha shaklli elementlari uchun eng bosh hujayra hisoblanadi. Gemotsitopoez jarayonini shartli ravishda ikki to'qimada — miyeloid va limfoid to'qimalarda kechadi deb hisoblanadi. Miyeloid to'qimada (textus myeloideus) asosan eritro-, granulo-, mono- va megakariotsitopoezlar sodir bo'ladi. Bu to'qimaga asosan qizil suyak ko'migi kiritiladi. Limfoid to'qimaga (textus lymphoideus) esa timus, taloq, limfa tugunlari va boshqa limfoid tuzilmalar kirib, bu yerda limfotsitlar va plazmatik hujayralar hosil bo'lishi kuzatiladi. Ammo bu ikkala to'qimaning ajratilishi juda shartli bo'lib, ular ichki muhit to'qimasining faqat bir qismidir. Gemotsitopoez sxematik tarzda 65- rasmda keltirilgan.

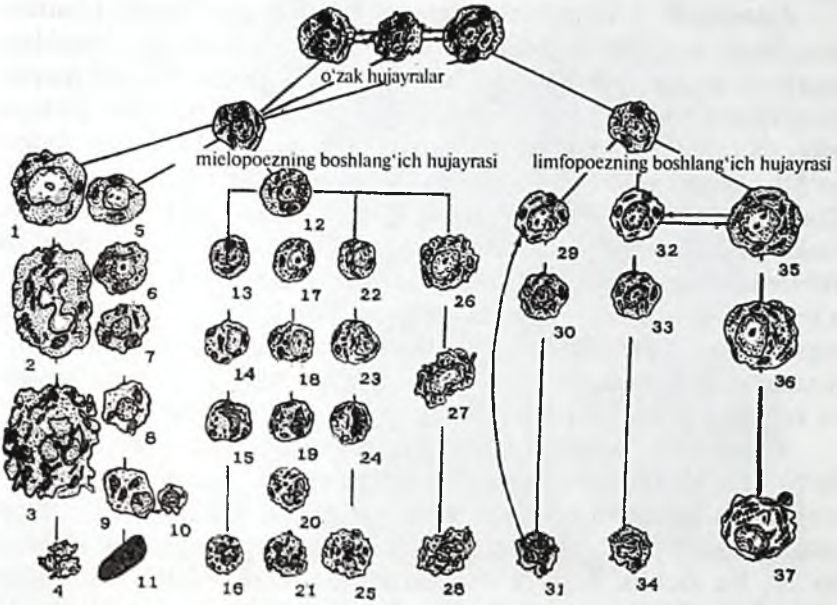

65- rasm. Qon shaklli elementlarining taraqqiyoti (sxema):

1 — megakarioblast; *2* — promegakariotsit; *3* — megakariotsit; *4* — qon plastinkalari (trombotsit); *5* — eritroblast; *6* — proeritroblast; *7* — bazofil normotsit; *8* — polixromatofil normotsit; *9* — oxifil normotsit (yadrosi ajralgach — gemoretikulotsit); *10* — oksifil normoblastdan ajralgan yadro; *11* — eritrotsit; *12* — miyeloblast; *13* — bazofil promiyelotsit; *14* — bazofil miyelotsit; *15* — bazofil metamiyelotsit; *16* — bazofil leykotsit; *17* — neytrofil promiyeotsit; *20* — tayoqcha yadroli neytrofil; *21* — neytrofil leykotsit; *22* — eozinofil promiyelotsit; *23* — eozinofil miyelotsit; *24* — eozinofil metamiyelotsit; *25* — eozinofil leykotsit; *26* — monoblast; *27* — prolimfotsit; *28* — monotsit; *29* — T-limfoblast; *30* — T-prolimfotsit; *31* — T-limfotsit; *32* — B-limfoblast; *33* — B-prolimfotsit; *34* — B-limfotsit; *35* — plazmoblast; *36* — proplazmotsit; *37* — plazmatik hujayra.

Eritrotsitopoez yoki qizil qon tanachalarining taraqqiyoti. Qizil qon tanachalari yoki eritrotsitlar voyaga yetgan organizmda qizil suyak ko'migida taraqqiy etadi. Ular uchun barcha qon hujayralari kabi, boshlang'ich hujayra bo'lib, o'zak hujayrasi hisoblanadi. O'zak hujayralar o'z navbatida miyelopoezning boshlang'ich hujayralari tomon differensiallashib, bu hujayralardan keyinchalik granulotsitopoez, eritrotsitopoez va megakariotsitopoez boshlanadi. Morfologik jihatidan aniqlangan eritrotsitopoezning dastlabki hujayrasi eritroblastlardir.

Eritrotsitopoez protsessi sxematik tarzda quyidagicha ifodalanishi mumkin: *o'zak hujayra → miyelopoezning boshlang'ich hujayrasi → eritroblast → pronormotsit → bazofil normotsit → polixromatofil normotsit → oksifil normotsit → gemoretikulotsit → eritrotsit.*

Eritroblast — eritrotsitlar taraqqiyotining morfologik jihatdan aniqlanishi mumkin bo'lgan eng yosh hujayrasi. Odatda, eritroblast hujayrasi ancha yirik bo'ladi (20—25 mkm), ammo ba'zida mayda hujayralarni (12—15 mkm) uchratish mumkin. Eritroblast yadrosi tekis to'r shaklida joylashgan nozik xromatin ipchalaridan iborat bo'lib, sitoplazmasida gemoglobin ham, donachalar ham bo'lmaydi. Romanovskiy usuli bilan bo'yalgan sitoplazma to'q ko'k rangni oladi. Elektron mikroskop ostida eritroblast sitoplazmasi o'z tuzilishi bilan differensiallashmagan blast hujayrasini eslatadi, biroq undan farqli o'laroq ko'proq elektron zichlikka ega bo'ladi. Eritroblastlarda hujayra organellalari kam sonli bo'lib, erkin joylashgan ribosoma va polisomalar juda ko'p uchraydi. Ular mitotik yo'l bilan bo'linib ko'payadi va keyingi takomillanish bosqichiga — pronormotsitlarga o'tadi.

Pronormotsitlar eritroblastlarga nisbatan kichikroq (12—18 mkm) bo'lib, ularning yadrosi zichroq tuzilishga ega. Pronormotsit sitoplazmasi intensiv bazofil bo'yalish xususiyatiga ega. Elektron mikroskop ostida pronormotsit sitoplazmasi eritroblastlarga nisbatan zichroq bo'lib, bu zichlik hujayra sitoplazmasida sintez qilina boshlagan gemoglobin hisobiga bo'ladi. O'ta kattalashtirilganda sitoplazmada erkin holda yoki mayda pufakchalar ichida joylashgan ferritin zarrachalarini ko'rish mumkin. Ferritin yuqori molekulali temir saqlovchi oqsil bo'lib, gemoglobin sintezida ishtirok etadi. Takomillanish davomida sitoplazmada gemoglobinning ko'payib borishi pronormotsitlarning keyingi taraqqiyoti bosqichi — normotsitlar bosqichiga o'tganidan darak beradi.

Normotsitlar — 8-12 mkm kattalikka ega bo'lgan hujayralar bo'lib, o'z sitoplazmalarida gemoglobinning qay darajada to'planganligi va yadro tuzilishining o'zgarishiga qarab, birin-ketin keladigan uch bosqichga — bazofil, polixromatofil va oksifil normotsitlarga bo'linadi (66- rasm).

Bazofil normotsit hali bo'linish qobiliyati saqlangan, ammo kichraygan va dag'al tuzilishga ega yadroli hujayra. Sitoplazmada gemoglobin hosil bo'lishi yadro atrofidan boshlanib, asta-sekin butun sitoplazmaga tarqaladi.

Polixromatofil normotsit bosqichiga kelib sitoplazma o'zida gemoglobin to'planganligi tufayli polixromaziya xususiyatiga ega bo'ladi. Romanovskiy usuli bilan bo'yalganda polixromatofil normotsitlar sitoplazmasi havorang-pushti tusni oladi. Yadro radial tuzilishga ega bo'lib, unda to'q va zich tuzilishga ega xromatin tuzilmalari ochroq paraxromatinli joylar bilan bir-birlaridan ajralib turadi. G'ildaraksimon yadro deb nomlanuvchi bu xildagi yadroning bo'lishi normotsit hujayralari uchun tipik hol hisoblanadi.

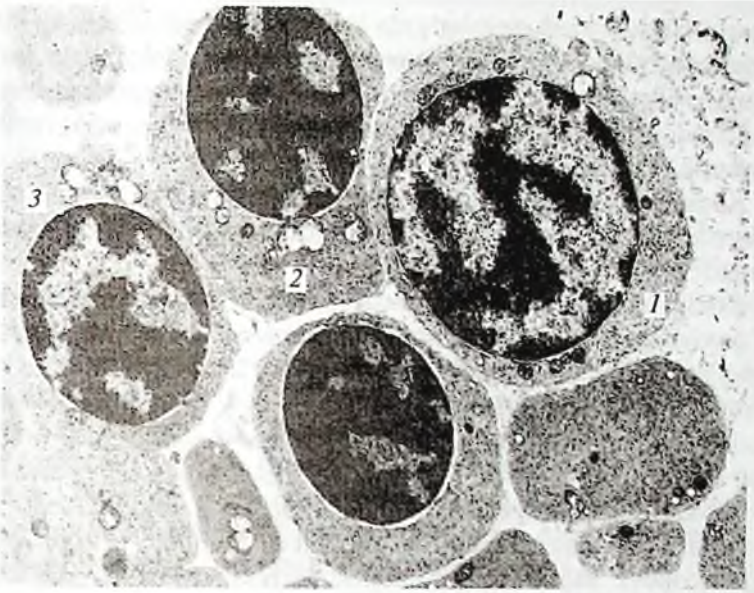

66- rasm. Normotsitlar. Odam suyak ko'migidagi normotsit (elektron mikrofotogramma, × 6000)

1 — bazofil normotsit; *2* — polixromatofil normotsit; *3* — oksifil normotsit.

Oksifil normotsitlar juda ham zichlashgan yadroga ega bo'lib, bu yadro o'zining tipik g'ildiraksimon ko'rinishini yo'qotib o'z tuzilishi jihatidan ko'proq piknotik yadroga yaqinroq turadi. Hujayralar sitoplazmasi o'zida gemoglobin saqlashi tufayli Romanovskiy usulida bo'yalganda eritrotsitlarga o'xshab pushti rangga ega bo'ladi.

Eritrotsytopoez jarayonida hujayralar sitoplazmasi va yadrosida ma'lum bir o'zgarishlar ro'y beradi. Yadro kichrayadi, yumaloq shaklni oladi, shu bilan birga xromatinning zichlashuvi va yadrochaning yo'qolib ketishi kuzatiladi. Sitoplazmada gemoglobin moddasining to'planishi tufayli uning elektron zichligi oshib boradi va gomogen tusni oladi. Mitoxondriyalar kichrayadi va ularning soni kamayadi. Golji kompleksi kichrayib boradi va oksifil normotsitlarda juda ham kam uchraydi. Oksifil normotsit bosqichiga kelib, yadro hujayra chekkasiga qarab suriladi. Keyinchalik yadro ingichka sitoplazma qavati (qalinligi taxminan 30 nm) bilan birgalikda hujayradan chiqib ketadi. Itarib chiqarilgan yadro darhol suyak ko'migidagi makrofaglar tomonidan qamrab olinib, fagotsitozga uchraydi.

O'z yadrosini yo'qotgan oksifil normotsit *yosh eritrotsitga* yoki *gemoretikulotsitga* aylanadi. Elektron mikroskopda ko'rilganda

gemoretikulotsitlarda oz miqdorda hujayra organellalarining —mitoxondriyalar, vakuolalar va ribosomalarning saqlanib qolganligini ko'rish mumkin. Ular gemoretikulotsitlarni supravital bo'yalganda ko'rinadigan donador ipli tuzilmalarni (substantia retikulofilamentosa) beruvchi elementlar hisoblanadi.

Keyingi takomillanish davomida gemoretikulotsitlardagi hujayra organellalarining qoldiqlari yo'qolib ketadi va ular eritrotsitlarga aylanadi.

Rivojlanayotgan hujayralarda gemoglobin sintez qilinishi murakkab jarayon bo'lib, bunda normotsitlarning hujayra organellalari, xususan mitoxondriyalar aktiv ishtirok etadi. Gemoglobin hosil bo'lishi uchun lozim bo'lgan plastik materiallardan muhimi temir hisoblanadi. Temir atomlari rivojlanayotgan hujayralarga temirning (3- globulin bilan hosil qilgan birikmasi-transferrin shaklida yetkazib beriladi.

Bundan tashqari, elektron mikroskopik tekshirishlar natijasida suyak ko'migi makrofaglaridagi ferritin shaklidagi temir birikmasi eritrotsitopoez hujayralariga refeotsitoz yoki pinotsitoz yo'li bilan o'tishi ham topilgan. Suyak ko'migi makrofaglari, qari, yemirilayotgan eritrotsitlardagi gemoglobinni yutib, so'ngra uni ferritin shaklida yosh, taraqqiy etuvchi normotsitlarga yetkazib beradi. Suyak ko'migida makrofag hujayrasining atrofida joylashgan rivojlanayotgan normotsitlarni ko'rish mumkin, ular birgalikda «eritroblastik orolchalar» deb nomlangan hujayra gruppalarini tashkil etadi. Bu orolchalarda markazda joylashgan makrofag normotsitlar uchun o'ziga xos «enaga-hujayra» vazifasini o'taydi.

Eritrotsitopoetik elementlar juda tez bo'linib ko'payish xususiyatiga ega. Dastlabki, morfologik jihatdan boshqa elementlardan ajratilishi mumkin bo'lgan eritropoez hujayra – eritroblastdan boshlab, to gemoretikulotsit bosqichigacha bo'lgan hujayralar *eritron* termini bilan umumlashtirib yuritiladi.

Eritroblastlar, pronormotsitlar va bazofil normotsitlar mitoz yo'li bilan ko'payish qobiliyatiga ega bo'lgan hujayralar bo'lib, polixromatofil va oksifil normotsitlar esa o'z bo'linish qobiliyatini yo'qotgan hujayralardir.

Eritroblastdan to oksifil normotsit hujayrasigacha bo'lgan takomillashish davri taxminan 24–48 soatga teng. Normotsitlardan gemoretikulotsitlar hosil bo'lishi esa taxminan 48–72 soat ichida amalga oshadi. Gemoretikulotsitlar darhol qon aylanishi doirasiga tushmay, 48–72 soatcha suyak ko'migida yetilishni davom ettiradi va yetuk eritrotsitlarga aylanadi.

Eritrotsitopoez murakkab jarayon bo'lib, eritroblastik elementlarning ko'payishi va ularda gemoglobin sintezining borishi endokrin va neyrogumoral yo'llar orqali boshqariladi. Eritrotsitopoezni boshqaruvchi muhim faktorlardan biri buyrakda, me'dada va boshqa organlarda ishlab chiqariladigan eritropoetin moddasidir. Eritrotsitlar takomillashishining normal kechishi uchun organizmda vitamin B_{12}, temir, mis va boshqa elementlarning yetarli darajada bo'lishi muhim ahamiyatga ega.

Granulotsitopoez yoki donador leykotsitlarning takomillashishi. Sxematik ravishda granulotsitopoez quyidagicha ifodalanadi: *o'zak hujayra → miyelopoezning boshlang'ich hujayrasi → miyeloblast promiyelotsit → miyelotsitlar → metamiyelotsitlar → tayoqcha yadroli leykotsitlar → yetuk yoki segment yadroli leykotsitlar.*

Miyeloblast — granulotsitopoez jarayonida morfologik jihatdan aniqlanishi mumkin bo'lgan eng yosh hujayra. O'z tuzilishi jihatidan miyeloblastlar differensiallashmagan blastlarga o'xshab ketadi.

Miyeloblastlar eletron mikroskopda ko'rilganda ularning sitoplazmasi erkin holda yotgan ribosomalar va polisomalarga boy ekanligi, sitoplazmada kam sonli dumaloq mitoxondriyalar va dag'al endoplazmatik to'r borligi ko'zga tashlanadi.

Golji kompleksi ba'zi bir hujayralarda yaxshi rivojlangan bo'lib, yadroga yaqin yerda joylashgan. Bu zonaga yaqin qismlarda yangi hosil bo'layotgan, kattaligi taxminan 0,5—0,8 mkm keladigan donachalarni uchratish mumkin.

Promiyelotsitlar — donador leykotsitlariing takomillashishida miyeoblastlardan keyin keladigan hujayra bosqichidir (67- rasm). Promiyelotsitlar kattaligi 12—18 mkm bo'lgan hujayralar bo'lib, sitoplazmalarida morfologik jihatdan bir-biridan tubdan farq qiluvchi donadorlik paydo bo'lishi tufayli uch alohida turga — neytrofil, eozinofil va bazofil promiyelotsitlarga bo'linadi.

Neytrofil promiyelotsitlar dumaloq yoki oval shaklga ega, ularning sitoplazmasi Romanovskiy usuli bilan bo'yalganda ko'k binafsha tusni oladi va turli xil donadorlik tutadi. Kattaligi har xil bo'lgan donachalarni asosan ikki gruppaga ajratish mumkin. Birinchi xil donachalar yirikroq bo'lib, o'z bo'yalish xususiyatlari bilan azurofil donachalarga o'xshaydi. Bu donachalar promiyelotsit bosqichida ko'pchilikni tashkil etib, ularning soni neytrofil hujayralarning rivojlanishi davomida kamayib boradi. Ikkinchi xil donachalar kam sonli va maydaroqdir. Elektron mikroskop ostida promiyelotsitlar sitoplazmasida ko'p sonli kengaygan endoplazmatik to'r kanalchalari, yaxshi rivojlangan Golji kompleksi borligi aniqlangan. Promiyelotsit hujayralarining sitoplaz-

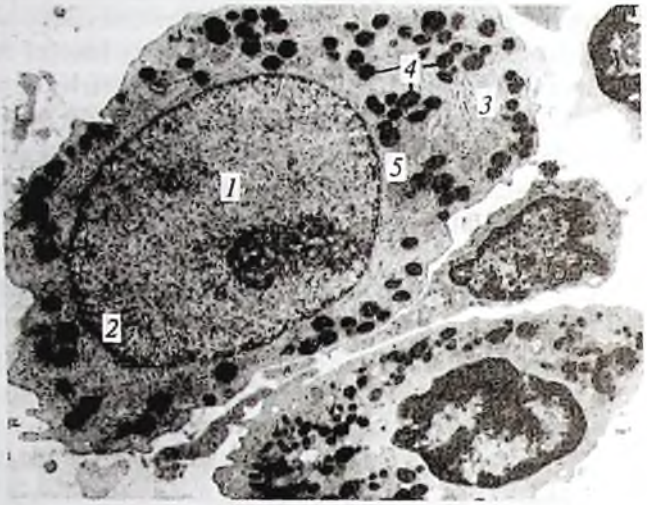

67- rasm. Odam suyak ko'migidagi neytrofil promiyelotsit (elektron mikrofotogramma, ×8000):

1 — yadro; *2* — xromatin; *3* — donador endoplazmatik to'r; *4* — spetsifik donachalar; *5* — mitoxondriya.

masida sintetik protsess, ya'ni donadorlik shakllanishi amalga oshib, bu protsess endoplazmatik to'rda sintez qilingan mahsulotlarning Golji kompleksi tuzilmalarida donachalar shakliga kelishidan iborat. Shuni ta'kidlab o'tish kerakki, neytrofil hujayralarida uchraydigan birlamchi yoki azurofil donachalar asosan promiyelotsit bosqichida shakllanadi.

Eozinofil promiyelotsitlar o'z sitoplazmasida eozin bilan bo'yalgan va neytrofil donachalariga nisbatan yirikroq bo'lgan donachalar tutishi bilan ajralib turadi. Elektron mikroskop ostida eozinofil promiyelotsitlar sitoplazmasida juda yaxshi taraqqiy etgan endoplazmatik to'r va Golji kompleksi borligi diqqatni tortadi. Golji kompleksi tuzilmalarida xuddi neytrofil promiyelotsitlarda ko'rilganidek donachalar shakllanishi jarayonining turli bosqichlarini uchratish mumkin. Promiyelotsitlar sitoplazmasidagi eozinofil donachalar bir xil tuzilishga ega bo'lmay, ularni asosan ikki xilga ajratish mumkin. Donachalarning bir qismi yumaloq yoki ovalsimon bo'lib, kattaligi 0,8—1,2 mkm keladi. Ularning asosiy moddasi uncha zich bo'lmagan gomogen mahsulotdan iborat bo'lib, tashqi tomondan membrana bilan qoplangan. Ikkinchi xil donachalar cho'zinchoq yoki ellipssimon shaklga ega bo'lib, ularning markazida yoki sal chetroqda yuqori elektron zichlikka ega bo'lgan tuzilmalar ko'rinadi. Bu tuzilmalarning

shakli turli-tuman, ya'ni trapetsiya, to'g'ri to'rtburchak, kristalloid va hokazo bo'lishi mumkin («Granulotsitlar» sarlavhasiga q.). Ikkinchi xil donachalar tipik eozinofil donalari bo'lib, ularning soni promiyelotsit bosqichida nisbatan kamroq bo'ladi va rivojlanishi davomida oshib boradi.

Bazofil promiyelotsitlar nisbatan maydaroq bo'lib, ular sitoplazmasida yirik to'q ko'k yoki qo'ng'ir rangga bo'yalgan bazofil donachalar bo'lishi bilan xarakterlanadi. Elektron mikroskop ostida bu hujayralarda Golji kompleksi va endoplazmatik to'rning yaxshi takomil etgani va hujayra sitoplazmasida donachalar shakllanishi ko'rinadi. Bazofil promiyelotsitlar donachalari yirikroq bo'lib (kattaligi 1,3 mkm gacha), ularning mayda zarralardan yoki lamellyar tuzilmalardan iborat ekanligi aniqlangan. Promiyelotsitlar, qaysi turga mansub ekanligidan qat'i nazar, yirik ovalsimon yoki botiqlikka ega bo'lgan yadroga egadirlar. Yadro xromatini miyeloblastlarnikiga nisbatan ancha zichroq joylashgan bo'lib, yadro membranasi ostida zichlashgan qavat hosil qiladi. Mitoxondriyalar promiyelotsitda kam sonli va dumaloq shaklga ega bo'lib, ularning matriksi donador modda bilan to'lib turadi. Promiyelotsitlardan miyelotsitlar hosil bo'ladi.

Miyelotsitlar bir oz maydaroq bo'lib (10—17 mkm), ular ham xuddi promiyelotsitlar singari o'z sitoplazmasidagi donadorlikning tuzilishi va bo'yalish xususiyatlariga qarab uch turga — *neytrofil, eozinofil* va *bazofil* miyelotsitlarga bo'linadi. Neytrofil miyelotsitlar sitoplazmasi promiyelotsitlarga nisbatan ancha sust bazofil bo'yalib, Romanovskiy usulida ko'k-qizg'ish tusda bo'ladi.

Elektron mikroskopik va sitoximik tekshirishlar odamning suyak ko'migidagi neytrofil miyelotsitlarda asosan ikki xil donachalar mavjudligini va bu donachalar o'zaro fermentativ xossalari bilan farqlanishini ko'rsatadi («Neytrofillar»ga q.).

Neytrofil miyelotsitlarda ham promiyelotsit bosqichidagi kabi yaxshi taraqqiy etgan endoplazmatik to'r va Golji kompleksi joylashgan bo'lib, bu hujayrada aktiv ravishda ikkilamchi donachalar hosil bo'lishi amalga oshayotganligidan dalolat beradi.

Eozinofil va bazofil miyelotsitlar, asosan, ularning sitoplazmasidagi donadorlikni mustasno etganda neytrofil miyelotsitlardan deyarli farq qilmaydi. Eozinofil miyelotsitlar sitoplazmasini sariq-qizg'ish donachalar to'ldirib, bu donachalarning ultrastrukturasi promiyelotsitlar bosqichida ta'riflanganidek. Faqat shuni qayd qilish kerakki, miyelotsit bosqichida o'zida kristalloid tuzilma saqlaydigan tipik eozinofil donachalarning miqdori ancha ko'paygan bo'ladi.

Bazofil miyelotsitlarning donachalari yirik bo'lib, elektron mikroskopda ularning plastinkasimon yoki donador tuzilishga ega ekanligi va tashqi tomondan qalinligi 5–6 mkm keladigan membrana bilan qoplanganligi aniqlangan.

Bazofil miyelotsitlarda endoplazmatik to'r va Golji kompleksi neytrofillarga nisbatan sustroq takomillashgandir.

Granulotsitlarning rivojlanishi davomida, ya'ni ular yosh metamiyelotsit va tayoqcha yadroli leykotsit bosqichiga o'tganida yadro va hujayra sitoplazmasida ma'lum o'zgarishlar ro'y berib, bu o'zgarishlar granulotsitlarning ko'rsatilgan uch turi uchun ham umumiydir. Metamiyelotsit bosqichida yadroning shakli o'zgaradi – unda botiqlik paydo bo'lib, bu botiqlik yadroga tasasimon shaklni beradi. Shu bilan birga yadro xromatini zichlashadi va xromatin ipchalari yo'g'onlashib dag'allashadi.

Elektron mikroskopda ko'rilganda metamiyelotsitlarda hujayra organellalarining reduksiyaga (ya'ni teskari taraqqiyotga) yuz tutganligini ko'rish mumkin. Endoplazmatik to'r va Golji kompleksi kam sonli bo'lib qoladi. Bu hol metamiyelotsitlar bosqichiga kelib hujayrada donadorlik hosil bo'lish jarayonining ancha sustlashganligidan yoki butunlay to'xtaganidan darak beradi. Sitoplazmaning asosiy qismini donadorlik to'ldirib, bu donadorlikning tuzilishi neytrofil, eozinofil va bazofil metamiyelotsitlarning har birida o'ziga xosdir.

Takomillashish davomida yadrodagi botiqliklar chuqurlashib boradi va yadroni alohida bir-biri bilan ingichka qismlar orqali bog'lanadigan bo'laklarga bo'ladi va natijada yetuk yoki segment yadroli granulotsitlar hosil bo'ladi.

Granulotsitopoez jarayoni davomida yosh hujayralar – promiyelotsitlar, miyelotsitlar mitoz yo'li bilan bo'linib ko'payadi. Metamiyelotsit va tayoqcha yadroli granulotsitlar bo'linish qobiliyatini yo'qotgan hujayralardir. O'zak hujayradan yetuk granulotsit hosil bo'lishi uchun taxminan 7,5–11,5 sutka vaqt talab etiladi. Voyaga yetgan granulotsitlar darhol qonga chiqmay, suyak ko'migida 2–3 sutka ushlanib qoladi va so'ngra sinusoid kapillyarlardagi endotelial yoriqlardan qonga o'tadi.

Trombotsitopoez. Trombotsitlar yoki qon plastinkalarining hosil bo'lishi suyak ko'migida amalga oshadi. 1906- yildayoq Obrazsov va Rayt qon plastinkalari suyak ko'migidagi gigant hujayralar – megakariotsitlar sitoplazmasining bo'laklari ekanligini aytib o'tgan edilar. Obrazli qilib aytganda: suyak ko'migi gigantlari mayda qon hujayralarini yaratadi.

Sxematik ravishda trombotsitopoez mana bunday ifodalanadi: *o'zak hujayra → miyelopoezning boshlang'ich hujayrasi → megakarioblast apromegakariotsit → megakariotsit → qon plastinkalari* (trombotsitlar). Megakarioblastlar o'z morfologik xususiyatlari bilan differensiallanmagan blast hujayralarga o'xshab ketadi. Ular ancha yirik (15–25 mkm) bo'lib, dumaloq yoki ovalsimon shaklga ega. Sitoplazma Romanovskiy usuli bilan bazofil bo'yalib, to'q ko'k rangni oladi va o'zida hech qanday donadorlik saqlamaydi.

Elektron mikroskopda megakarioblastlar sitoplazmasining erkin holda joylashgan ribosoma va polisomalarga boy ekanligini, mitoxondriyalar, endoplazmatik to'r kanalchalarining esa juda kam sonli bo'lishini ko'ramiz. Megakarioblastlar takomillashishi davomida promegakariotsitlar hosil bo'lib, ular megakarioblastlarga nisbatan ancha yirikroqdir. Ularning yadrosi bir necha botiqliklarga ega bo'lishi tufayli o'zining yumaloq shaklini yo'qotib, bo'g'imlarga bo'lina boshlagan bo'ladi. Shu bilan bir vaqtda yadro xromatinining zichlashishi ham qayd etiladi.

Elektron mikroskopda promegakariotsitlar sitoplazmasida ancha yaxshi taraqqiy etgan hujayra organellalari, donachalar va vakuolalar borligi ko'zga tashlanadi. Shu bilan birga hujayra sitoplazmasining markaziy qismida — endoplazmada organellalar joylashganligi va periferik qismi — ektoplazma organellalaridan holi bo'lib, yakka-yarim vakuolalar va donachalar saqlashi diqqatni tortadi. Promegakariotsitlar yadrosi yirik bo'lib, bir necha bo'g'imlardan iboratligi tufayli noto'g'ri shaklga ega bo'ladi. Bu bo'g'imlar segment yadroli leykotsitlardagi yadro bo'laklaridan farq qilib, bir-biri bilan ingichka yadro ko'prikchalari bilan bog'lanmay, balki uzluksiz tutashib ketgandir.

Rivojlanish davomida hujayra sitoplazmasida donadorlik ko'payadi, shu bilan birga sitoplazmadagi kanalchalar ko'payib, ular sitoplazmani alohida bo'lakchalarga bo'ladi. Bu kanalchalar demarkatsion membranalar ham deb yuritilib, bo'lg'usi qon plastinkalarining ajralib chiqish chegaralarini belgilab beradi.

Megakariotsitlar yirik hujayralardir, ularning o'rtacha diametrlari 60 mkm bo'lib, bu hol ularning suyak ko'migining gigant hujayralari deb atalishi uchun asos bo'lib hisoblanadi. Voyaga yetgan megakariotsitlar sitoplazmasi oksifil bo'yalib, unda juda ko'p sonli mayda azurofil donachalar ko'zga tashlanadi. Megakariotsitlar yadrosi turli xil shakllarga ega bo'lishi mumkin. Yadro 4–5, ba'zan undan ham ko'proq bo'lakdardan iborat bo'lib, ular bir-biriga tutashgan holda joylashadi va yadroning noto'g'ri shaklga ega bo'lishini belgilaydi. Elektron mikroskopda ko'rilganda megakariotsit sitoplazmasining kattaligi 0,2–0,4 mkm keladigan donachalarga boy ekanligi,

ulardan tashqari sitoplazmada erkin joylashgan ribosomalar, yumaloq mitoxondriyalar va vakuolalar borligi ko'zga tashlanadi (68- rasm). Megakariotsitlardan qon plastinkalari hosil bo'lish protsessini quyidagicha tasavvur etish mumkin. Dastavval sitoplazmadagi kanalchalar soni ko'payadi va ular uzunlashib, uzluksiz yoriqlar shaklini oladi. Bu kanalchalar yoki demarkatsion membranalar kengayib, sitoplazmani mayda (kattaligi 2—3 mkm) bo'lakchalarga bo'ladi. So'ngra har bir mayda bo'lakcha sitoplazmadan ajralib chiqib, mustaqil elementga — qon plastinkasiga aylanadi. Megakarioblastdan megakariotsit hosil bo'lish jarayoni o'rtacha 25 soat ichida sodir bo'ladi.

Megakariotsitlarning hayot muddati esa o'rtacha 10 kunga teng. Megakarioblastlar bo'linib, megakariotsitlar hosil qilishi davomida yadrodagi DNK miqdori bir necha baravar oshadi, natijada, megakariotsitlar yadrosidagi xromosomalar soni 92 ba'zida 184 ga teng bo'ladi, ya'ni megakariotsitlar yadrosi o'zida xromosomalarning poliploid sonini saqlaydi. Bir megakariotsit sitoplazmasi hisobiga taxminan 16 mingga yaqin qon plastinkasi hosil bo'lishi mumkin. Trombotsitlar hosil bo'lishi jarayonining tezligi, periferik qondagi trombotsitlar miqdorining doimiyligi nerv va endokrin mexanizmlar orqali boshqariladi.

Monotsitopoez. Monotsitlar makrofag hujayralarining ilk bosqichi bo'lib, suyak ko'migidagi o'zak hujayralardan rivojlanadi. Monotsitopoez quyidagi hujayra bosqichlarini bosib o'tadi: *o'zak hujayra* →



68- rasm. Odam suyak ko'migidagi megakariotsit (elektron mikrofotogramma, ×5000):

1 — yadrolar; *2* — spetsifik donadorlik.

miyelopoezning boshlang'ich hujayrasi → monoblast → promonotsit → monotsit (qonda) → to'qima monotsiti → makrofaglar.

Monoblast hujayrasi o'z tuzilishi bilan miyeloblastni eslatadi, biroq undan farqlanib, yadrosida botiqlik bo'ladi va u yadroga loviyasimon shaklni beradi. Sitoplazma bazofil bo'yalib, unda kam sonli azurofil donachalar ko'rinadi. Elektron mikroskop ostida promonotsitlar sitoplazmasining endoplazmatik to'r kanalchalariga, mitoxondriyalarga va turli kattalikka ega bo'lgan vakuolalarga boy ekanligi aniqlangan. Shuningdek, sitoplazmada kattaligi 0,2—0,5 mkm keladigan elektron zich donachalar ham uchraydi. Ular yorug'lik mikroskopida ko'rinadigan azurofil donachalarga mos keladi. Monoblastlardan monotsitlar hosil bo'lguncha hujayralar 7—8 marta bo'linadi. Yetuk monotsitlar qonda uch sutkagacha aylanib yuradi, so'ngra to'qimalarga o'tib, makrofaglarga aylanadi.

Limfotsitopoez. Limfotsitopoez sxema tarzida bunday ifodalanadi: *o'zak hujayra → limfotsitopoezning boshlang'ich hujayrasi → T-, B- limfotsitlarning boshlang'ich hujayrasi → T-, B- limfoblast → T-, B-prolimfotsit → T-, B- limfotsit.*

Limfoblast tuzilishi jihatidan boshqa blast hujayralariga juda yaqin turadi. Ular yumaloq yoki oval shaklga ega bo'lib, sitoplazmasi bazofil bo'yaladi. Limfoblastlar birmuncha dag'al xromatinga ega bo'lgan yadro saqlab, yadrochalari kam sonli bo'ladi.

Prolimfotsitlar yadrosida xromatin ancha zichlashgan, dag'alroq bo'lib, elektron mikroskopda yadrodagi botiqlikni ko'rish mumkin. Prolimfotsitlar va limfoblastlar sitoplazmasida juda ko'p sonli erkin holda joylashgan ribosoma va polisomalar, sust rivojlangan Golji kompleksi va kam sonli mitoxondriyalar uchraydi. Limfoblastlardan limfotsitlar hosil bo'lguncha hujayralar bir necha bor mitotik bo'linadi. Limfotsitlarning umumiy yetilish davri taxminan 2 sutka davom etadi. Bir-biridan farq qiluvchi T- limfotsitlar va B- limfotsitlar sistemasi aniqlanishi bilan limfotsitopoez protsessi ana shu nuqtai nazardan ko'rib chiqiladigan bo'ldi. Bu ma'lumotlarga ko'ra T- limfotsitlar buqoq bezida ishlab chiqarilib, B- limfotsitlar qushlarda fabritsiy xaltachasida, odamlarda esa suyak ko'migida ishlanadi. Har ikki limfotsitlarning o'ziga xos vazifalari bo'lib, ular birgalikda organizmda ma'lum immunologik holatni ta'minlaydi.

Miyelogramma. Meditsina amaliyotida turli xil qon kasalliklariga diagnoz qo'yish va ularni davolash jarayonida suyak ko'migini tekshirib ko'rishga murojaat qilinadi. Suyak ko'migi I. A. Kassirskiy ixtiro etgan maxsus igna yordamida punksiya qilib to'sh suyagidan olinadi. Suyak ko'migi hujayra elementlarining protsent nisbatida ifodalanishi *miyelogramma* deb yuritiladi.

BIRIKTIRUVCHI TO'QIMA (*TEXTUS CONJUNCTIVUS*)

Biriktiruvchi to'qima asl biriktiruvchi to'qimadan, tog'ay va suyak to'qimasidan iborat. Biriktiruvchi to'qima eng keng tarqalgan to'qima bo'lib, organizmda bu tuzilma bo'lmaydigan a'zo yo'q. Biriktiruvchi to'qima trofik (hujayralarning oziqlanishini boshqarib turadi va qon bilan hujayra orasida modda almashinuvini ta'minlaydi), himoya (biriktiruvchi to'qima elementlari fagotsitoz qilish va antitelolar ishlab chiqarish orqali organizmni turli yot jinslardan saqlaydi), plastik, «o'rin bosish» (turli a'zolar jarohatlanganda, yallig'lanish jarayonida nobud bo'lgan to'qima o'rnida chandiq hosil bo'lish bilan ifodalanadi), mexanik yoki tayanch (turli a'zolar stromasi – asosini hosil qiladi) vazifalarni bajaradi. Mexanik vazifasi ayniqsa tog'ay va suyak to'qimalariga xos bo'lib, ular skelet hosil qiladi. Biriktiruvchi to'qimada ba'zi bir kasalliklarda ekstramedullyar orolchalar hosil bo'lib, unda qon shaklli elementlari yaratilishi mumkin.

ASL BIRIKTIRUVCHI TO'QIMA (*TEXTUS CONJUNCTIVUS SENSUSTRICTO*)

Asl biriktiruvchi to'qima tolali biriktiruvchi to'qima va maxsus xususiyatga ega bulgan biriktiruvchi to'qimaga bo'linadi.

Tolali biriktiruvchi to'qimada hujayra elementlari va hujayralararo moddaning nisbati turlichadir. Siyrak shakllanmagan biriktiruvchi to'qimada hujayra elementlari ko'p bulib, hujayralararo tolalari esa kam. U asosan trofik, himoya va tayanch vazifalarni o'taydi. Tolalari ko'pligi bilan keskin farq qiluvchi to'qima zich biriktiruvchi to'qimadir. U ko'proq tayanch vazifasini o'taydi. Agar zich biriktiruvchi to'qima tolalari turli yunalishda yotsa – shakllanmagan, tolalar tartibli joylashsa shakllangan zich biriktiruvchi to'qima deb yuritiladi. Ularni sxematik ravishda quyidagicha ifodalash mumkin.

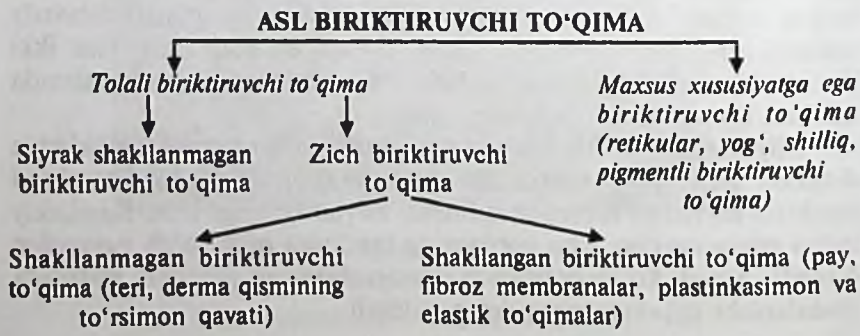

SIYRAK TOLALI SHAKLLANMAGAN BIRIKTIRUVCHI TO'QIMA

Siyrak tolali shakllanmagan biriktiruvchi to'qima hujayra elementlari va oraliq moddadan tashkil topgan bo'lib, unda biriktiruvchi to'qimaning barcha turlariga xos hujayralarni uchratish mumkin. Hujayra oraliq moddasida siyrak, turli yo'nalishda yotuvchi tolalar joylashadi. (69- rasm). Hujayralararo modda ko'p bo'lgani uchun biriktiruvchi to'qimaning funksiyasi oraliq moddaning fizik-ximiyaviy xossalariga bog'liq.

Siyrak tolali biriktiruvchi to'qima kuchli regeneratsiya qobiliyati, yuqori plastik va adaptatsion imkoniyati bilan xarakterlidir.

Siyrak tolali biriktiruvchi to'qima organizmning turli organ to'qimalari tarkibida bo'ladi va doimo qon tomirlar devori bo'ylab joylashadi. U biriktiruvchi to'qimaning boshqa turlari uchun ham xos bo'lgan trofik, himoya, plastik va mexanik (tayanch) vazifalarni bajarib, organizm ichki muhitining doimiyligini (gomeostazni) belgilaydi. Barcha funksiyalar hujayralar va hujayralararo modda vositasida bajariladi.

Biriktiruvchi to'qima morfologiyasini o'rganish shu to'qimaning kasalliklarini (kollagenozlarni) va turli jarayonlarga bo'lgan javobini (immunologik reaksiya, yallig'lanish, regeneratsiya) tushunishga yordam beradi.



69- rasm. Siyrak tolali shakllanmagan biriktiruvchi to'qima (sxema):

1 — fibroblast; *2* — makrofaglar; *3* — kollagen tolalar; *4* — elastik tolalar.

BIRIKTIRUVCHI TO'QIMANING HUJAYRA ELEMENTLARI

Siyrak biriktiruvchi to'qima hujayra elementlari quyidagi hujayralardan: fibroblast, makrofag, plazmatik (plazmotsit), to'qima bazofili (semiz hujayra), peritsit, retikular, adipotsit (lipotsit yoki yog' hujayra), pigment, endoteliy va adventitsial hujayralardan iborat. Bulardan tashqari, biriktiruvchi to'qimada qon orqali o'tgan qon shaklli elementlari (leykotsitlar) ham uchraydi (70- rasm).

FIBROBLASTLAR

Fibroblastlar (lot. *fibra* – tola, yunon. *blastos* – kurtak) biriktiruvchi to'qimaning asosiy hujayra elementlaridan hisoblanadi. Fibroblast yirik (20 mkm ga yaqin) noto'g'ri shakldagi hujayra bo'lib, qobig'i bir talay uzun o'simtalar hosil qiladi. Sitoplazma chegarasi faqat elektron mikroskopdagina aniq ko'rinadi. Fibroblast sitoplazmasida ikki qism: tashqi – ektoplazma va ichki – endoplazma tafovut qilinadi. Ektoplazma faqat gialoplazmadan iborat bo'lib, ochroq bo'yaladi. Endoplazma esa yadro atrofidagi hujayra organellari va kiritmalari joylashgan to'qroq bo'yalgan qismdir.

70- rasm. Biriktiruvchi to'qimalarning ayrim hujayralari (sxema):

1 — kam differensiyalashgan hujayra; *2* — retikular hujayralar; *3* — fibroblastlar; *4* — makrofaglar; *5* — plazmatik hujayralar; *6* — semiz hujayralar; *7* — limfotsitlar; *8* — neytrofillar; *9* — yog' hujayralari; *10* — pigment hujayra; *11* — endoteliy hujayralari; *12* — kollagen tolalar; *13* — elastik tolalar.

Fibroblast yadrosi yirik, cho'zinchoq shaklda bo'lib, o'zida asosan mayda euxromatin tutadi. Kam differensiallashgan fibroblastlar yadrosida bir yoki bir nechta yadrocha uchraydi. Hujayra differensiallanishi davomida yadrochalar yo'qolib boradi. Hujayra sitoplazmasining submikroskopik tuzilishi ham differensiallanish darajasiga bog'liqdir. Kam differensiallashgan fibroblastlarda hujayra organellalari hali unchalik taraqqiy etmagandir. Differensiallanish davomida fibroblastlar sintez qobiliyatiga ega bo'lgan aktiv hujayralarga aylanadi. Sitoplazmada juda yaxshi rivojlangan endoplazmatik to'r, Golji kompleksi, mitoxondriyalarni, lizosomalarni ko'rish mumkin (71- rasm). Gistoximiyaviy analiz hujayra sitoplazmasida mukopolisaxaridlar kompleksi, glikogen, ribonukleoproteid va fermentlar borligini ko'rsatdi.

Fibroblastlar sitoplazmasida, asosan, soxta oyoqlarda (psevdopodiylarda) diametri 6—7 nm mikrofibrilla lar yoki qisqaruvchi ipchalar joylashadi. Hujayra sitoplazmasida mikronaychalar ham bo'lib, ularning diametri 20—25 nm ga teng. Mikronaychalar hujayra yuzasiniig turg'unligini belgilaydi. Fibroblastlar oddiy sharoitda harakatsiz bo'lib, faqat muayyan sharoitlardagina harakat qila oladi. Hujayra sitoplazmasi pufakchalarga boy, ular asosan hujayra qobig'i invaginatsiyasi hisobiga hosil bo'ladi va pinotsitoz vazifasini bajarishi mumkin. Fibroblast sitoplazmasida lipid donachalar, multivezikulyar tanachalar va hatto miyelin tuzilmalar ham uchrab turadi. Biriktiruvchi to'qimada turli darajada yetilgan fibroblast hujayralari uchrashi mumkin. Ular kam differensiallashgan yosh fibroblastlar, yetuk

71- rasm. Fibroblast hujayrasining bir qismi (elektron mikrofotogramma, ×8000):

1 — yadro; *2* — sitoplazmadagi kollagen tolalar.

fibroblastlar va fibrotsitlarni o'z ichiga oladi. *Yosh fibroblastlar* mitoz yo'li bilan ko'payish qobiliyatiga ega bo'lib, ularda oqsil sintezi sust darajada bo'ladi. Funksional jihatdan eng aktiv hujayralar bo'lib, *yetuk fibroblastlar* hisoblanadi. Ular biriktiruvchi to'qimaning hujayra oraliq moddasini ishlab chiqaruvchi asosiy hujayralardir. Bu hujayralar sitoplazmasida fibrillyar oqsillar (kollagen, elastin), sulfatlangan va sulfatlanmagan glikozaminoglikanlar, proteoglikanlar sintezlanadi va hujayra oraliq muhitiga chiqariladi. Biriktiruvchi to'qimada tolalar va asosiy modda hosil bo'lishi, jarohatlarning, yaralarning bitishi va chandiq hosil bo'lishi, to'qimaga tushgan yot tanachalar atrofida kapsula hosil bo'lishi – bularning hammasi yetuk fibroblastlar faoliyatining natijasidir. *Fibrotsitlar* — fibroblastlarning definitiv shakli bo'lib, bu hujayralarda organellalar keskin kamaygan bo'ladi. Shu tufayli fibrotsitlarda yuqorida qayd etilgan moddalarning sintezi deyarli to'xtaydi.

Ba'zi bir sharoitlarda (masalan, homiladorlik paytida bachadonda) fibroblastlar silliq mushak hujayralariga o'xshash bo'lgan *miofibroblastlarga* aylanishi mumkin. Miofibroblastlar silliq mushak hujayralaridan juda yaxshi taraqqiy etgan endoplazmatik to'r tutishi bilan farqlanadi. Nihoyat, ma'lum bir sharoitlarda biriktiruvchi to'qimada *fibroblast* hujayralari ham paydo bo'lishi mumkin. Bu hujayralar gidrolitik fermentlarga boy bo'lib, ular keragidan ortiq hosil bo'lgan hujayra oraliq moddaning yemirilishi va so'rilib ketishida ishtirok etadilar.

Fibroblast hujayralari embrionda mezenxima hujayralaridan, voyaga yetgan organizmda esa o'zak hujayralardan hosil bo'ladi. Dastavval fibroblastlarning boshlang'ich hujayralari differensiallashib, ulardan yosh fibroblastlar, so'ngra esa yetuk fibroblastlar hosil bo'ladi. Yetuk fibroblastlar ko'payish va sintez qilish qobiliyatini yo'qotgandan so'ng fibrotsitlarga (definitiv shaklga) aylanadilar. Fibroblastlarning boshlang'ich hujayralari ikki xil bo'lishi mumkin deb hisoblanadi. Ularning birinchi xilidan qisqa muddat (bir necha hafta) yashovchi va himoya – trofik to'qimalarda uchrovchi fibroblastlar, ikkinchisidan esa uzoq (bir necha oylar) yashovchi va tayanch to'qimalarda joylashuvchi fibroblastlar takomillanadi.

MAKROFAGLAR (MAKROFAGOTSITLAR, *MACROPHAGOCYTI*)

Makrofaglar biriktiruvchi to'qimaning fibroblastlardan keyingi ko'p uchraydigan hujayralari hisoblanib, biriktiruvchi to'qima hujayralarining taxminan 10—20 foizini tashkil qiladi. Bu hujayra-

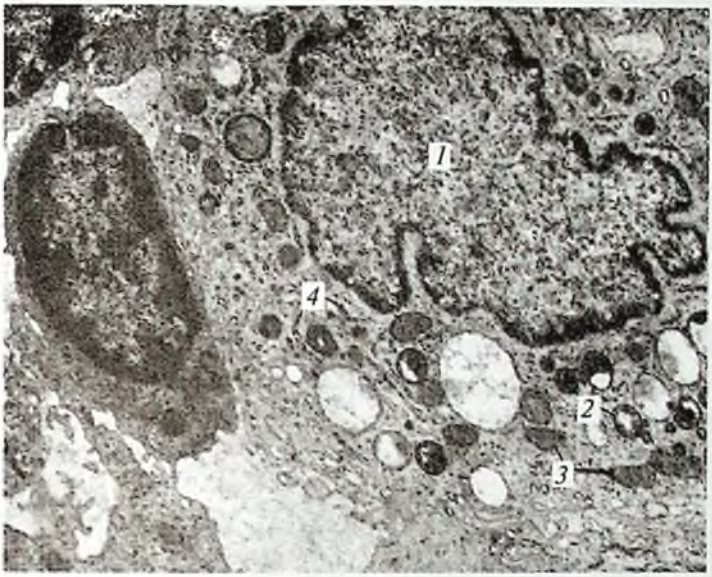

72- rasm. Makrofag hujayrasining elektron mikrofotogrammasi (×8000):
1 — yadro; *2* — lizosoma; *3* — mitoxondriya; *4* — endoplazmatik to'r.

larning ikki turi farq qilinadi: siyrak biriktiruvchi to'qimada joylashgan erkin makrofaglar va o'troq makrofaglar. O'troq (fiksatsiyalangan) makrofaglar jigar, taloq, suyak ko'migi, limfa tugunlari, markaziy nerv sistemasi (mikrogliya) va yo'ldoshda uchraydi. Makrofaglar yumaloq va ovalsimon shaklga ega bo'lib, elektron mikroskop ostida qaralganda sitoplazma qobig'i o'simtalarini ham ko'rish mumkin. Hujayra yadrosi xromatinga boy, uning sitoplazmasida organellalardan tashqari ko'p miqdorda kiritma va vakuolalar bo'ladi. Sitoplazmadagi kiritma va vakuolalar makrofaglarning biriktiruvchi to'qimaning modda almashinuvida aktiv ishtirok etishidan darak beradi. Elektron mikroskop ostida bu hujayralarda donalar endoplazmatik to'r, Golji kompleksi elementlari, mitoxondriya va lizosomalarni ko'rish mumkin (72- rasm). Tinch holatda makrofaglar harakat qilmay, infeksiya tushganda o'lchamlari kattalashadi va ular amyobasimon harakat qila boshlaydi. Makrofaglar kuchli fagotsitoz qilish qobiliyatiga ega bo'lib, organizmni turli bakteriya va mikroblardan, har xil yot jinslardan hamda to'qimada hosil bo'lgan degenerativ elementlardan tozalashda katta rol o'ynaydi. Shuning uchun ham ularni biriktiruvchi to'qimaning «sanitarlari» deb atash mumkin. Makrofaglarning o'ziga xos xususiyatlaridan biri ular sitoplazmasining turli xil lizosomalarga

boyligidir. Makrofaglarda oqsil sintez qilish jarayoni yuqori bo'lib, u lizosomalarda to'planadigan har xil fermentlar hosil bo'lishida ishlatiladi. Qon yaratuvchi a'zolarning makrofag hujayralari, jigar yulduzsimon hujayralari, nerv to'qimasining fagotsitoz qilish qobiliyatiga ega bo'lgan gliya elementlari (mikrogliya), o'pka to'qimasidagi «chang» hujayralari organizmda diffuz tarqalgan, himoya vazifasini o'tovchi hujayralar majmuasini hosil qilib, ularni «mononuklear fagotsitlar sistemasi» (MFS) deb yuritiladi. Makrofaglar organizmning immunologik javobida muhim o'rin egallab, immunokompetent hujayralarga antigen to'g'risida ma'lumot yetkazib beradi. Bundan tashqari, makrofaglar turli xil biologik aktiv moddalar ishlab chiqarish qobiliyatiga ham ega. Bugungi kunda makrofaglar ishlab chiqaradigan 40 dan ortiq moddalar aniqlangan. Ularga turli monokinlar, prostaglandinlar, siklik nukleotidlar, interferon, lizotsim, turli fermentlar (proteazalar, kislotali gidrolazalar, glyukuronidazalar) va boshqalar misol bo'la oladi. Makrofaglarning limfotsitlar hayotiy faoliyatini, ularda bo'ladigan proliferatsiya va differensiatsiya jarayonlarini boshqarishdagi roli ham kattadir. T- va B- limfotsitlarga ijobiy ta'sir ko'rsatuvchi moddalar mediatorlar yoki monokinlar nomi bilan yuritilib, ulardan eng muhimi interleykin-I hisoblanadi. Makrofaglar T- va B-limfotsitlarning proliferatsiya va differensiallanishini susaytiruvchi interferon va prostaglandinlar kabi moddalar ham ishlab chiqaradi va nihoyat, makrofaglar hujayraviy immunitet protsesslarida ham faol ishtirok etadi.

Ular o'zlaridan yot va o'sma hujayralarni halok qiluvchi sitotoksinlar ishlab chiqaradi. Makrofaglar hujayraviy immunitetning asosiy hujayralari bo'lmish T- killerlarning faoliyatini boshqarishda ham qatnashadi.

Makrofaglar turli xil to'qimalar va organlarda joylashishiga qarab o'ziga xos xususiyatlarga ega bo'lishi mumkin. Masalan, suyak to'qimasidagi makrofaglar (osteoklastlar) boshqa to'qimalardagi makrofag hujayralariga nisbatan bir necha bor yirikroq, gidrolitik fermentlarga boy va 2 yoki undan ortiq yadroga egadir. Bundan tashqari, makrofaglarning joylashishi va bajaradigan vazifasi ularning plazmolemmasida joylashgan maxsus antigenlar va retseptorlarga ham bog'liq. Makrofaglarning aktiv fagotsitoz qilishi asosan ularning yuzasida joylashgan Fc va Sz retseptorlar bilan bog'liqdir. Bu retseptorlar makrofaglarga yot zarrachalarni tanib olish va fagotsitoz qilish imkoniyatini yaratadilar.

Makrofaglarning immunologik jarayonlardagi roli ularning hujayra qobig'ida joylashgan va maxsus oqsil tabiatiga ega bo'lgan la-retsep-

torlari bilan chambarchas bog'liqdir. Bu retseptor makrofaglar tomonidan fagotsitoz qilingan va parchalangan yot zarrachalar (antigenlar) bilan bog'lanib, makrofagda interleykin -1 sintezlanishini ta'minlaydi. Interleykin-I o'z navbatida T- limfotsitlarning maxsus turi bo'lgan T- amplifayerlarga (amplifayer - kuchaytiruvchi) ta'sir ko'rsatib, ularda interleykin-II va limfotsitlar o'sish faktori ishlanishiga olib keladi. Bu moddalar T- xelperlarning faoliyatini oshiradi va B-limfotsitlarning antitelolar ishlab chiqaruvchi plazmotsit hujayralariga aylanishini ta'minlaydi. Shuni qayd qilish kerakki, hamma makrofaglar ham Ia-retseptorlarga ega bo'lmaydi. Bu oqsil modda taxminan faqat 50 foiz makrofaglarda uchraydi. Shuning uchun ham Ia- retseptorlarga ega (Ia+) makrofaglar spetsifik yoki maxsus immunologik reaksiyalarda, Ia- ga ega bo'lmagan (Ia–) makrofaglar esa organizmning umumiy himoya reaksiyalarida qatnashadi deb hisoblanadi.

Oxirgi yillarda makrofaglarga juda yaqin bo'lgan, ammo ulardan farq qiluvchi hujayralar topildi. Bu hujayralar uzun, barmoqsimon o'siqlari borligi tufayli «interdigitirlovchi» (*inter* – oraliq, *digitis* – barmoq) retikulyar hujayralar (IDH) nomini olgan. Ular ayrisimon bezda (timusda), limfatik tugunlar, taloq va immun sistemaning boshqa periferik organlarining timusga aloqador zonalarida (T- zonada) joylashadi.

Bundan tashqari, IDH terida ham uchrab, Langergans hujayralari nomi bilan yuritiladi. ID hujayralarning takomili aynan makrofaglarnikiga o'xshashdir. Bu ikkala hujayra qizil suyak ko'migidagi o'zak hujayralardan takomil topadi. O'zak hujayralardan dastavval monoblastlar hosil bo'ladi. Ular o'z navbatida promonotsit, keyin esa monotsit hujayralarga aylanadi. Qonda aylanadigan monotsitlar to'qimalarga tushib makrofaglarga yoki ID hujayralarga aylanishi mumkin (73- rasm). Demak, IDH va makrofaglar bir manbaning mahsulotlaridir. Shu bilan birga ID hujayralar makrofaglardan tuzilishi va faoliyati bilan farqlanadi. Ularning o'zaro umumiyligi quyidagicha:

– ikkala tip hujayralar bir manbadan, bir xil bosqichlarni o'tab takomillashadi;

– ikkala tip hujayralar ham plazmolemmalarida Ia-retseptorlar tutadi, ya'ni ular limfotsitlarga antigen to'g'risidagi ma'lumotni yetkazish qobiliyatiga egadir.

Makrofaglar va ID hujayralarning asosiy farqlari quyidagilardan iborat:

– ID hujayralarda, makrofaglardan farqli o'laroq, Fc- retseptorlar bo'lmaydi, shu tufayli ular fiziologik sharoitlarda fagotsitoz qilish qobiliyatini yo'qotadi;

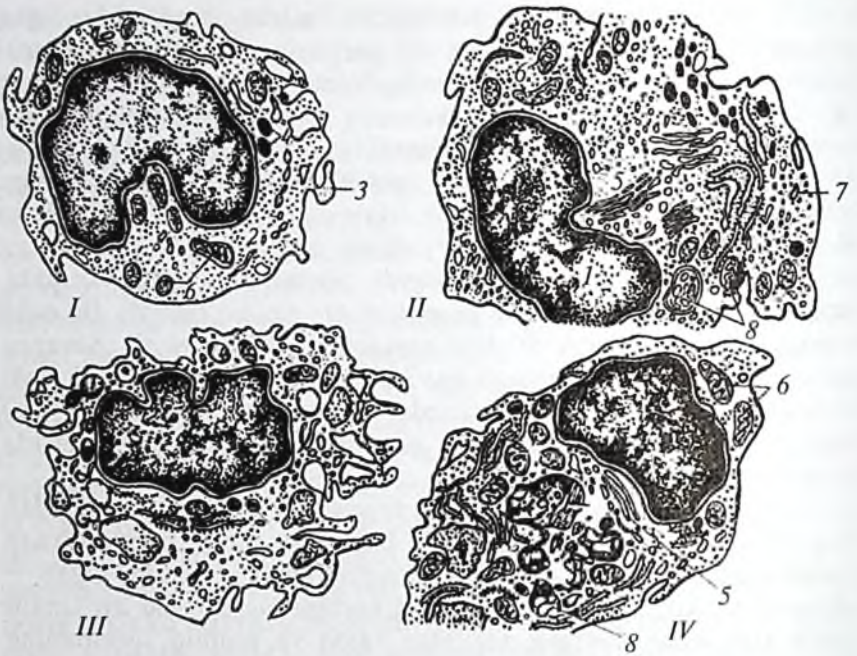

73- rasm. Monotsitning makrofagotsitga aylanishi (sxema):

I — monotsit; *II* — differensiallashayotgan makrofag; *III—IV* — yetuk makrofaglar; *1* — yadro; *2* — ribosomalar; *3* — mikrovorsinkalar; *4* — lizosomalar; *5* — Golji kompleksi; *6* — mitoxondriyalar; *7* — pinotsitoz pufakchalar (A.I.Radostinadan).

— ID hujayralar o'z sitoplazmalarida kam miqdorda lizosomalar saqlaydi, ammo ularning sitoplazmasida maxsus donachalar yoki Birbek donachalari topilgan. Bu donachalar makrofaglarda bo'lmaydi.

Xulosa qilib aytganda, ID hujayralar ham mononuklear fagotsitlar sistemasining teng huquqli a'zolari bo'lib, makrofaglar singari monotsitlardan taraqqiy etadi. Ular asosan T- zonalarda va timusda uchrab, immun organlarda limfotsitlar uchun mikromuhit yaratib beruvchi asosiy hujayralardan biri hisoblanadi.

Makrofaglar va ID hujayralarning yashash muddati to'la aniqlanmagan. Ular bir necha oydan 1 yilgacha yashashi mumkin deb hisoblanadi. So'ngra ular qon orqali kelgan monotsitlar hisobiga yangilanadi. Bu bosqich fibroblastlarga nisbatan taxminan 10 barobar tezroq amalga oshadi.

Yuqorida keltirilgan fibroblast va makrofaglar biriktiruvchi to'qimaning asosiy hujayra turlari bo'lib, ular himoya, trofik va jarohatni bitirish vazifasini bajaradi.

PLAZMATIK HUJAYRALAR YOKI PLAZMOTSITLAR (*PLASMOCYTI*)

Plazmotsitlar sut emizuvchilarda xususan, odamda ko'p uchrovchi hujayra turidir. U murtaklarda, taloq, limfa tuguni, jigar, ichakning shilliq qavatida va boshqa a'zolarda uchraydi. Plazmatik hujayralar oval yoki yumaloq shaklga ega bo'lib, yadrosi ekssentrik joylashadi. Hujayra sitoplazmasi to'q bazofil bo'yaladi.

Elektron mikroskopda plazmotsit sitoplazmasida juda yaxshi rivojlangan donador endoplazmatik to'r, Golji kompleksi va erkin ribosomalarni ko'rish mumkin. Golji kompleksi atrofida lizosomalar ham uchraydi. Plazmotsitlarning asosiy vazifasi immunoglobulinlar yoki antitelolar ishlab chiqarishdir. Hozirgi vaqtda immunoglobulinlarning asosan 5 sinfi (A, G, M, D, E) plazmatik hujayrada hosil bo'lishi tasdiqlangan. Bu moddalar donador endoplazmatik to'rda vujudga kelib, boshqa a'zo hujayralaridagi singari sekretor konveyerga tushib, hujayradan tashqariga chiqariladi. Sekretor moddaning tashqariga chiqishi plazmotsitoz (sitoplazma bo'lakchalarining ajralnshi) yo'li bilan yuzaga chiqishi mumkin. Hozirgi davrda plazmatik hujayralarning B- limfotsitlardan hosil bo'lishi aniqlangan. Qonning o'zak hujayralaridan qushlarda Fabritsiy xaltachasi, sut emizuvchilarda esa qizil suyak ko'migida B- limfotsitlar hosil bo'ladi. B-limfotsitlar esa antitelolar ishlab chiqaruvchi plazmatik hujayralarga aylanishi mumkin.

Plazmatik hujayralarning bir necha turlari farqlanadi: plazmoblastlar, proplazmotsitlar va yetuk plazmatik hujayralar. Plazmoblast hujayrasida RNK to'planadi va bu hujayra intensiv oqsil sintez qiladi. Antitelolarning hosil bo'lishi plazmoblastlarning yetilgan plazmatik hujayraga aylanishi bilan bog'liq. Bunda bir necha ketma-ket hujayra bo'linib, bir plazmoblastdan o'nlab yetilgan plazmatik hujayralar hosil bo'ladi. Immunologik aktiv klon antigen kiritilgandan 1—2 kundan so'ng plazmoblastlarning bo'linishidan hosil bo'ladi. Plazmoblastlar tez bo'linuvchi hujayralardir. Ular proplazmotsitlar bosqichiga o'tib, ko'p miqdorda immunoglobulin hosil qiladi. Shu bilan ularda ko'payish qobiliyati saqlanib qoladi. So'ngra proplazmotsitlar yetilgan, ko'payish qobiliyatini yo'qotgan hujayralarga aylanadi. Hujayra bo'linishidan boshlab, ya'ni klon hosil bo'lishidan to yetilgan plazmatik hujayralar hosil bo'lguncha 3 sutka o'tadi. Antitelo hosil bo'lishining to'xtashi antitelo hosil qiluvchi hujayralar populyatsiyasining so'nishi bilan bog'liq. Antigen to'qimaga tushganda unda plazmatik qatorning hamma hujayralari, ko'proq

yetilgan plazmatik hujayralar bo'ladi. Lekin immunologik reaksiya boshlanishida avval antitelo hosil qiluvchi plazmoblastlar, undan so'ng yetilgan hujayralar ko'payadi. Immunologik reaksiyaga tayyorlik boshlang'ich hujayraga bog'liq bo'lib, yetilgan hujayralarga bog'liq emas. Bir plazmatik hujayra faqat bir immunologik spetsifik antitelo hosil qiladi.

TO'QIMA BAZOFILLARI YOKI SEMIZ HUJAYRALAR (*LABROCYTUS SEU GRANULOCYTUS BASOPHILUS TEXTUS*)

To'qima bazofillari (labrotsit, mastotsit yoki geparinotsit) birinchi marta 1877-yilda Paul Erlix tomonidan ta'riflangan bo'lib, sitoplazmasida yirik donachalarni tutgani uchun semiz hujayralar nomini olgan. Ular asosan qon tomir kapillarlari atrofida joylashadi. Bu hujayralar yirik noto'g'ri dumaloq shaklga ega bo'lib, fiziologik reaksiyalarda va turli patologik holatlarda miqdori o'zgarib turadi. Hujayra sitoplazmasida organellalardan tashqari yirik gomogen donachalar (kattaligi 0,3–1,0 mkm) joylashgan (74-rasm). Bir hujayrada. taxminan 10–20 ta donachalar bo'lib, ularni tuzilishiga ko'ra donador, plastinkasimon va aralash donachalarga bo'lish mumkin. Donachalar o'zida biologik aktiv bo'lgan moddalar: gepapin, gistamin va serotoninlar tutadi. Bundan tashqari sitoplazmada har xil fermentlar: lipaza, ishqoriy fosfataza, peroksidaza, sitoxromoksidaza, ATF-aza va boshqalar mavjud. Hujayraga

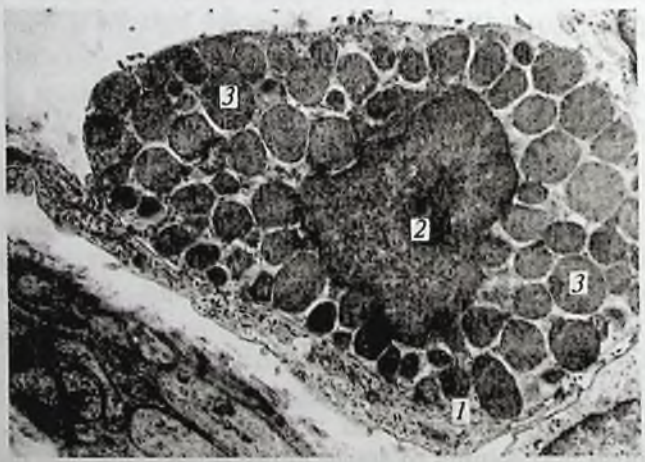

74-rasm. To'qima bazofilning elektron mikrofotogrammasi (×12000):
1 — sitolemma; *2* — yadro; *3* — sekret donachalari.

xos fermentlardan biri bo'lib gistidin dekarboksilaza hisoblanadi. Bu ferment yordamida gistidin aminokislotasidan gistamin sintezlanadi.

To'qima bazofillarining donachalarida saqlanadigan geparin va gistamin to'qimalar muhiti doimiyligini (gomeostazni) ta'minlashda muhim rol o'ynaydi. Geparin donachalar mahsulotining qariyb 30 foizini tashkil etib, sulfatlangan kislotali glikozaminoglikanlarga kiradi.

U qon ivishiga to'sqinlik qiladi, hujayralararo moddaning o'tkazuvchanligini pasaytiradi va yallig'lanish protsessini susaytiradi. Gistamin esa kuchli aktiv modda bo'lib, kapillyarlar devorining o'tkazuvchanligini oshiradi va qon tomirlarni kengaytiradi. Shu xususiyatlari tufayli to'qima bazofillaridan ajralib chiqadigan gistamin turli xil allergiya reaksiyalarida ishtirok etadigan asosiy moddalardan biri bo'lib hisoblanadi. Gistamindan tashqari, allergiya reaksiyalarida to'qima bazofillari ajratib chiqaradigan moddalar, jumladan, allergiyaning sekin ta'sir ko'rsatuvchi moddasi, trombotsitlarni aktivlovchi modda, neytrofil va eozinofillarning xemotaksisini kuchaytiruvchi modda va boshqalar ishtirok etadi.

Bu moddalarning hujayradan tashqariga chiqishi *degranulyatsiya* deb atalib, u turli usul bilan amalga oshishi mumkin. Degranulyatsiya jarayonida to'qima bazofillarining hujayra qobig'ida joylashgan maxsus retseptorlari muhim o'rin tutadi. Bu retseptorlar organizmga tushgan yot antigenlarning antitelolar bilan hosil qilgan maxsus *«antigen + antitelo»* kompleksini o'ziga biriktirib olib, natijada, hujayradan yuqorida qayd qilingan moddalarning ajralib chiqishiga olib keladi. Hozirgi paytda allergiya kasalliklarida immunoglobulinlarning maxsus E sinfi (IgE) muhim rol o'ynashi tasdiqlangan. Allergiya reaksiyalariga moyil bo'lgan organizmda antigenlarga yoki allergenlarga qarshi ko'p miqdorda IgE ishlab chiqariladi. «Allergen + IgE» kompleksi esa to'qima bazofillarining retseptorlari bilan bog'lanib, hujayralar degranulyatsiyasiga sabab bo'ladi. Demak, bu holatlarda Ig E himoya vazifasini o'tash o'rniga to'qimalarda muhit doimiyligini buzilishiga olib keladi.

To'qima bazofillariga tuzilishi va ximiyaviy tarkibi jihatidan qondagi bazofil leykotsitlar juda yaqin turadi. Ammo bazofil leykotsitlarning qizil suyak ko'migidagi o'zak hujayralardan kelib chiqishi tasdiqlangan bo'lsa, to'qima bazofillarining kelib chiqish manbayi hozirgacha aniq ko'rsatilmagan. To'qima va qon bazofillarining tuzilish va faoliyat jihatidan o'xshashligi, bu ikkala hujayralarning son jihatidan bir-birini to'ldirib turishi to'qima bazofillari ham o'zak hujayralardan kelib chiqadi degan taxminga dalil bo'la oladi. To'qima bazofillarida mitoz bo'linishining juda kam uchrashi ham bu fikrning qo'shimcha isbotidir.

YOG' HUJAYRALARI (*ADIPOCYTI*)

Yog' hujayralari yoki adipotsitlar asosan qon tomirlar bo'ylab joylashadi. Ba'zi joylarda esa yog' hujayralari to'planib, yog' to'qimasini hosil qiladi.Yog' hujayralari biriktiruvchi to'qimaning kambial elementlaridan, retikulyar va adventitsial hujayralardan hosil bo'lishi mumkin. Bu hujayralar sitoplazmasida yig'ilgan mayda-mayda yog' tomchilari yirik tomchilarni hosil qiladi (75- rasm). Sitoplazma organellari va yadro chetga surilib, yog' hujayrasi sharsimon shaklni oladi. Maxsus bo'yovchi moddalar (sudan III va boshqalar) yog'ni bo'yasa, spirt uni eritadi. Gematoksilin-eozin bilan bo'yalgan preparatlarda yog' hujayralari oqish bo'lib ko'rinadi.

Elektron mikroskopda endoplazmatik to'r va Golji kompleksining juda sust rivojlanganligini ko'rish mumkin. Yog' tarkibi turlicha bo'lib, iqlim sharoitiga va ovqatlanish turiga bog'liq («Yog' to'qimasi»ga q.).

Adipotsitlar (ba'zan lipotsitlar deb ham ataladi) ancha yuqori modda almashtirish qobiliyatiga ega. Qon va limfaga so'rilgan yog' tomchilari yoki xilomikronlar (diametri 1 mkm atrofida) tomirlar endoteliysidagi fermentlar ta'sirida yog' kislotalari bilan glitseringa parchalanadi. Bu moddalar adipotsitlar tomonidan so'rilib hujayralarda glitserolkinaza fermenti yordamida yana qayta triglitseridlarga sintezlanadi va yog' zapasi shaklida to'planadi. Adipotsitlarda to'plangan yog' zaruriyat tug'ilgan paytda hujayradan chiqarilib lipaza fermenti yordamida parchalanadi, hosil bo'lgan glitserin va yog' kislotalari qondagi albumin bilan bog'lanib to'qimalarga «yoqilg'i» sifatida yetkaziladi.

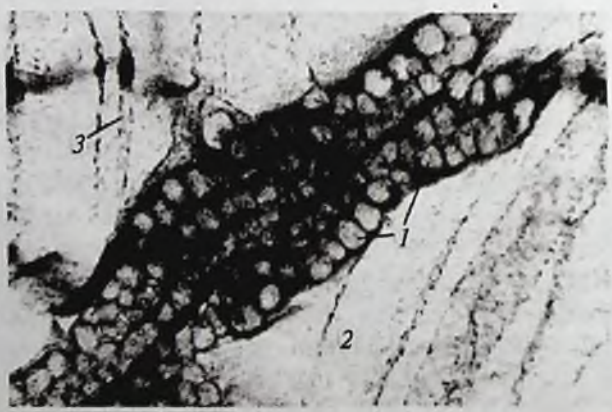

75- rasm. Yog' hujayralari. Charvidan tayyorlangan (0b. 10; ok. 10):
1 — yog' hujayralari; *2* — biriktiruvchi to'qima; *3* — qon tomir.

PIGMENT HUJAYRALAR

Pigment hujayralar siyrak biriktiruvchi to'qimaning ma'lum joylarida, ko'zning qon tomirli va rangdor pardalarida, terida, sut bezi so'rg'ichi, anus (chiqaruv) teshigi atrofida ko'proq uchraydi. Pigment hujayralar noto'g'ri shakldagi kalta o'simtali hujayralar bo'lib, sitoplazmasida mayda-mayda pigment donachalarini tutadi. Bu pigment *melanin* deb atalib, mikroskopda to'q jigarrang bo'lib ko'rinadi. O'zida pigment saqlovchi hujayralar *melanoforotsitlar,* pigment sintez qilish xususiyatiga ega bo'lgan hujayralar esa *melanoblastotsit* yoki *melanotsitlar* deb ataladi. Melanin pigmenti melanoblastotsit hujayralarining sitoplazmasida tirozin aminokislotasining oksidlanish mahsulotlarini polimerizatsiyasi natijasida hosil bo'ladi. Tirozin esa melanoblastotsit mitoxondriyalari tarkibida bo'luvchi tirozinaza fermenti ta'sirida hosil bo'ladi.

Melaninning hosil bo'lishi endokrin bezlarning faoliyatiga bog'liq. Uning sintez qilinishi ultrabinafsha nurlari va ba'zi bir kimyoviy moddalar ta'sirida kuchayadi. Pigment hujayralarining kelib chiqish manbai oxirigacha aniqlanmagan. Ko'pchilik tadqiqotchilar fikricha bu hujayralar, garchi biriktiruvchi to'qimada joylashsa ham, mezenximadan emas, balki nerv qirrasidan taraqqiy etadi.

RETIKULYAR HUJAYRALAR (*RETICULOCYTI*)

Retikulyar hujayralar qon yaratuvchi organlar asosini hosil qiluvchi, sitoplazmasi bazofil bo'yaluvchi, yadrosi oval, mayda donador xromatinli hujayralardir. Bu hujayralar ichakda, buyrakda va boshqa a'zolarning shilliq qavatida ham uchraydi. Retikulyar hujayralar kam differensiallangan hisoblansa ham, ularning bo'linishi kam kuzatiladi. Ular o'simtali, sitoplazmasi ochroq bazofil bo'yaluvchi hujayralar bo'lib, turli ta'sirlar natijasida yumaloq shaklni oladi.

Retikulyar hujayralarning turlari va faoliyati haqidagi ma'lumotlar yetarli bo'lmaygina qolmay, turli qarama-qarshiliklarga ham egadir. Hujayralarning nomi *reticulum* – to'r so'zidan kelib chiqqan bo'lib, bu yerda to'r hosil qiluvchi hujayralar ma'nosida kelgan. Haqiqatan ham, retikulyar hujayralar o'z o'siqlari va retikulin tolalari yordamida yuqorida qayd yetilgan a'zolarda maxsus to'rlar hosil qiladi.

Qon yaratuvchi a'zolarda (timus bundan mustasno) retikulyar hujayralar bo'lajak qon hujayralari (eritrotsitlar, granulotsitlar va B- limfotsitlar) uchun maxsus mikromuhit yaratishda ishtirok etadi. Ular suyak ko'migida, taloqda va limfa tugunlarida B- limfotsitlar joylashadigan zonalarda uchrab, «follikulyar dendritik hujayralar»

(FDH) nomi bilan yuritiladi. FDH dan tashqari, bu a'zolarda fibroblastlarga o'xshab ketadigan va kam differentsiallashgan retikulyar hujayralar uchraydi. Xulosa qilib aytganda, retikulyar hujayralar mezenxima mahsuloti bo'lib, qon va immunokompetent hujayralari uchun mikromuhit tashkil etuvchi hujayralardan biridir.

Quyida keltiriladigan hujayralar (endoteliy, adventitsial hujayralar va peritsitlar) asosan qon tomirlar sistemasi uchun xos bo'lib, ularning hayoti va faoliyati shu sistema bilan bog'liqdir. Ammo qon va limfa tomirlari biriktiruvchi to'qimaning asosiy elementlari bo'lgani uchun biz bu hujayralarni qisqacha ta'riflab o'tamiz.

ENDOTELIY HUJAYRALARI (*ENDOTHELIOCYTI*)

Endoteliy hujayralari yurak, qon tomir sistemasining hamma tarkibiy qismlarini va limfa tomirlarini ichki tarafdan qoplab turadi. Bu hujayralar uzluksiz qavat hosil qilib, limfatik tomirlardan boshqa qismida bazal plastinkada joylashadi.

Endoteliy hujayralari yassi hujayralar bo'lib, kumush bilan impregnatsiya qilinganda hujayra chegaralari aniq ko'rinadi. Qo'shni hujayralar orasidagi kontaktlar turg'un bo'lmay patologik hollatlarda va ba'zi fiziologik o'zgarishlarda yo'qolishi va qayta tiklanishi mumkin.

Elektron mikroskopda hujayra ostidagi bazal plastinka aniq ko'rinadi. Hujayraning yadro saqlovchi qismlari kengroq, (3—6 mkm), chetki qismlari ancha yupqa bo'ladi (qalinligi 20—80 nm va ba'zan 1—2 mkm gacha boradi).

Ba'zi a'zolarning endoteliy hujayralari sitoplazmasi ma'lum qismlarda shunchalik yupqalashadiki, hujayraning ichki va tashqi membranalari bir-biriga tegib, fenestralar hosil qiladi. Hujayra sitoplazmasida ko'p miqdorda pinotsitoz pufakchalar mavjud bo'lib, ular turli moddalarni kapillyar bo'shlig'idan to'qimalarga va modda almashinuv mahsulotlarining esa oraliq moddadan kapillyarlarga o'tishida muhim o'rin tutadi.

Endoteliy hujayralari joylashgan bazal plastinka (membrana) fibrillyar tolalardan va ko'p miqdorda mukopolisaxaridlar saqlovchi amorf moddadan iborat bo'lib, uning holati kapillyarlar o'tkazuvchanligini belgilaydi. Endoteliy hujayralari biriktiruvchi to'qimaning kollagen tolalariga nozik ipchalar — filamentlar orqali birikadi.

Xulosa qilganda, endoteliy hujayralari mezenximadan taraqqiy etib, qon (yoki limfa) va to'qimalar orasidagi moddalar almashinuvida muhim o'rin tutadi. Bu jarayonda endoteliy hujayralaridagi yupqalashgan qismlardagi fenestralar, hujayralar orasidagi yoriqlar va sitoplazmadagi pinotsitoz pufakchalar katta ahamiyatga ega.

PERITSITLAR (*PERICYTI, PERIANGIOCYTI*)

Qon tomir endoteliy hujayralarining tashqi tomonida bazal membrana hosil qilgan yoriqlarda yoki bazal membrana bilan endoteliy hujayra bazal plazmolemmasi orasida peritsit hujayralari joylashib, ularni perikapillyar hujayralar yoki periangiotsitlar deb ham yuritiladi.

Peritsitlarning o'ziga xos xususiyatlaridan biri ularning hamma tarafdan bazal membrana bilan o'ralgan holda joylashishidir. Bazal membrana peritsitga yaqin yerda ikkiga bo'linib, hujayrani qamrab oladi. Peritsitlar ovalsimon yoki noto'g'ri shaklga ega bo'lishi mumkin. Ba'zan peritsitlar tuzilishi jihatdan limfotsitlarga juda o'xshab ketadi. Peritsitlarning faoliyati oxirigacha aniqlangan emas. Bu hujayralarda ba'zan nerv oxirlarining tugallanishi peritsitlar qon kapillyarlari teshigining kattaligini boshqarib turadi, degan fikrga olib keladi. Keyingi yillarda peritsitlarga ma'lum bir sharoitda biriktiruvchi to'qimaning boshqa hujayralariga (fibroblastlarga) aylanadigan o'ziga xos hujayralar sifatida qaralmoqda.

ADVENTITSIAL HUJAYRALAR (*ADVENTITIOCYTI*)

Ular kam differensiallangan, yassi yoki duksimon shaklga ega hujayralar bo'lib, qon tomirlar atrofida joylashadi. Adventitsial hujayralar peritsitlardan farq qilib, hech qachon bazal membrana bilan o'ralmaydi. Ularning sitoplazmasi sust bazofil bo'yalib, o'zida kam miqdorda organellalar tutadi. Adventitsial hujayralar kam differensiallangan hujayralar bo'lib, ulardan ma'lum sharoitlarda fibroblastlar yoki adipotsitlar (yog' hujayralari) hosil bo'lishi mumkin deb hisoblanadi.

SIYRAK BIRIKTIRUVCHI TO'QIMANING HUJAYRALARARO MODDASI

Siyrak biriktiruvchi to'qimaning hujayralararo moddasi amorf (asosiy) moddadan va uch turli tolalardan iborat. Kollagen va elastik tola tolalarning asosiy qismini tashkil etib, unda retikulyar tolalar kam uchraydi.

Amorf modda va tolalar asl biriktiruvchi to'qimaning hamma turlarida har xil nisbatda uchraydi. Shuning uchun quyida keltirilgan hujayralararo moddaning tuzilishi biriktiruvchi to'qimaning hamma turlari uchun tegishlidir.

ASOSIY MODDA (*SUBSTANTIA FUNDAMENTALIS*)

Asosiy, amorf yoki sement modda gomogen massa bo'lib, kolloiddan iborat. Amorf modda biriktiruvchi to'qima takomilining ilk bosqichlarida hosil bo'lib, avvaliga tolalar ko'proq bo'ladi keyinchalik amorf modda differensiallashib, biriktiruvchi to'qimaning bir turida, masalan, terida kam, tog'ayda esa ko'proq glikozaminoglikanlar (mukopolisaxaridlar) tutadi.

Normal sharoitda asosiy modda gel konsistentsiyasiga ega. Uning tarkibiga biriktiruvchi to'qima hujayralarida sintezlanuvchi moddalar (sulfatlangan glikozaminoglikanlar-xondroitin-sulfat, geparinsulfat, keratinsulfat, gialuron kislota; fermentlar, immun tanachalar) va qon tomir orqali keluvchi moddalar (albumin, globulin, vitaminlar, gormonlar, ionlar, suv, fermentlar, immun tanachalar va metabolitlar) kiradi. Bu komponentlarning miqdori fiziologik va patologik holatlarda o'zgarib turadi. Glikozaminoglikanlar, xususan, gialuron kislota, xondroitinsulfat va geparinsulfat asosan oqsillar bilan kompleks holatda bo'ladi. Amorf moddaning miqdori biriktiruvchi to'qimaning turli qismlarida turlicha. Qon tomir kapillyarlari atrofida, yog' hujayralari to'plangan joylarda yoki retikulyar hujayra ko'p bo'lgan qismlarda amorf modda kam bo'ladi. Lekin biriktiruvchi to'qimaning epiteliy bilan chegaradosh qismlarida amorf modda ko'p. Bu yerda amorf modda kollagen va retikulyar tolalar bilan birga chegara membranasini (bazal plastinkani) hosil qiladi.

Asosiy modda turli moddalarni qon tomirdan hujayraga yoki metabolizm qoldiqlarini hujayradan qonga o'tishida asosiy tuzilma sanaladi. Uning o'tkazuvchanligi glikozaminoglikanlar konsentratsiyasiga va boshqa fizik-kimyoviy holatlarga bog'liq. Gistamin va gialuronidaza fermenti ta'sirida amorf moddaning o'tkazuvchanligi keskin oshadi. Shunday qilib, amorf modda organizmda modda almashinuvida muhim o'rin tutib, uning o'zgarishi turli kasalliklarga olib kelishi mumkin.

SIYRAK BIRIKTIRUVCHI TO'QIMA TOLALARI

Kollagen tolalar (*fibrae collagenosae*). Kollagen (yunon. *kolla* – yelim, *genos* – yaratmoq, vujudga keltirmoq, yelim hosil qiluvchi demakdir) faqatgina asl biriktiruvchi to'qimada bo'lmay, balki suyakda – *ossein*, tog'ayda – *xondrin* tolalar nomi bilan mavjud. Kollagen tolalar siyrak biriktiruvchi to'qimada turli yo'nalishda yotuvchi to'g'ri yoki egri-bugri tortmalar holida joylashadi (76- rasm).

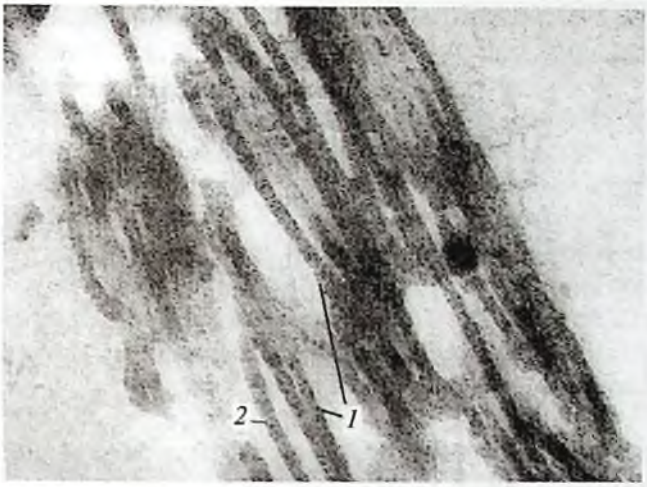

76- rasm. Terining to'rsimon qavatidagi kollagen tolalarning bo'ylama kesmasi (elektron mikrofotogramma, ×87500):

1 — kollagen fibrillalar; 2 — ko'ndalang chiziqlar.

Kollagen tolalar tarkibida fibrillyar oqsil — kollagen bo'lib, u fibroblast hujayralarida polipeptid zanjirlar (prokollagen) shaklida hosil bo'la boshlaydi.

Har bir zanjir uch turli aminokislotadan iborat bo'lib, ulardan birinchisi xohlagan aminokislota, ikkinchisi prolin yoki lizin, uchinchisi esa glitsindir. Bu aminokislotalar zanjirda ko'p marta xuddi shu tartibda qaytariladi. Prolin va lizin darhol gidroksiprolin yoki gidroksilizingacha oksidlanadi. Hujayra ichida 3 ta kalta polipeptid zanjirlar bir-biriga o'raladi va tripletlar hosil qiladi. Har bir triplet molekulasi uch polipeptid zanjirdan iborat bo'lib, eni 1,4 nm, uzunligi 280—300 nm ga teng. Bu tripletlar tropokollagen deb nomlanadi. Uning molekulyar og'irligi 360000 ga teng.

Tropokollagen oqsili hujayra tashqarisiga sekretsiya qilinadi. Tropokollagen tolalari bir-biriga ulanib, protofibrillarni hosil qiladi. So'ngra ATF ishtirokida polimer zanjirlar vodorod bog'lar yordamida yonma-yon ulanib «birlamchi fibrillalarni» (75 nm ga teng) hosil qiladi. Ularda ko'ndalang chiziqlarni ko'rish mumkin. Ko'ndalang chiziq polimerizatsiya qilish davrida hosil bo'lib, tropokollagen molekulalarining orasida qoladigan bo'shliqqa bog'liq. Birlamchi fibrillalar birlashib, eni 5—15 mkm, uzunligi turlicha bo'lgan kollagen fibrillalarni hosil qiladi. Shunday qilib, kollagen tolalar birlamchi fibrillalardan, ular esa protofibrillalardan, protofibrillalar esa tropokollagenlardan iborat (77- rasm).

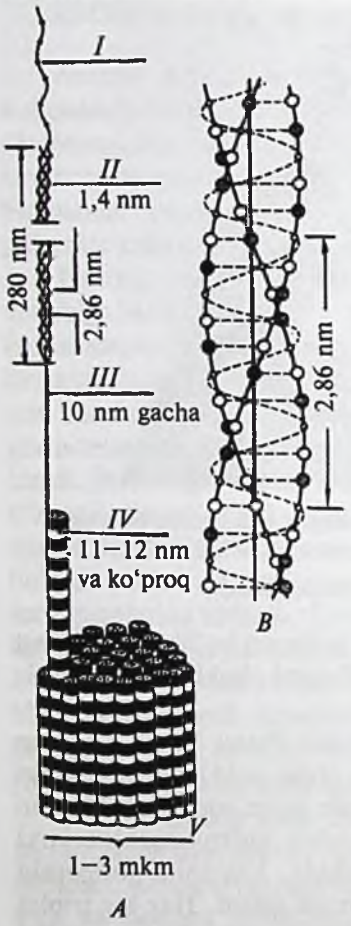

77-rasm. *A* — kollagen tolalarning tuzilish sxemasi; *B* — kollagen makromolekulasining spiral strukturasi (Rich bo'yicha):

kichik oq doiralar — glitsin, yirik oq doiralar — prolin; shtrixlangan doiralar — gidroksiprolin; *I* — polipeptid zanjir; *II* — kollagen molekulalari (tropokollagen); *III* — protofibrilla; *IV* — ko'ndalang chiziqli ko'rinadigan eng ingichka fibrillalar; *V* — kollagen tola (V.G.Yeliseyev va boshqalar, 1972).

Hozirgi vaqtda kollagenning 12 tipi mavjud. Bu tiplar har xil a'zolarda bo'lgan kollagenning ximiyaviy tarkibi, joylashishi va xususiyatlariga ko'ra tafovut qilinadi:

I tip — terida, suyakda, ko'z muguz pardasida, sklerada uchraydi.

II tip — gialin va tolali tog'aylarda joylashadi.

III tip — homila terisining dermasida, retikulyar to'qimada va yirik qon tomirlar devorida uchraydi.

IV tip — bazal membranalarda va ko'z gavharini o'rovchi kapsulada joylashadi. Qolgan V–XII tipdagi kollagenlarning xususiyatlari hali aniq emas.

Kollagen tolalarda glitsin, prolin, oksiprolin, glyutamin, asparagin kabi aminokislotalar ko'p bo'lib, oltingugurt saqlovchi aminokislotalar kam. Kollagen tolalar juda pishiq va cho'zilmaydi. Pay suyultirilgan ishqor va kislotalarda 10 marta shishadi.

Elastik tolalar. Elastik tolalarning hosil bo'lishi kollagen tolalarning hosil bo'lishiga o'xshaydi. Fibroblastlar elastik tolalarning ham hosil bo'lishida ishtirok etadi. Elastik tolalar tolali biriktiruvchi to'qimada va biriktiruvchi to'qimaning ba'zi boshqa turlarida uchraydi. Ular maxsus bo'yoqlar bilan bo'yalganda (orsein, rezorsin-fuksin) kollagen tolalardan aniq ajralib ko'rinadi. Elastik tolalar qalinligi 8–20 nm keladigan fibrillalardan hosil bo'lib, tolalar qalinligi siyrak biriktiruvchi to'qimada 1–3 mkm bo'lsa, elastik bog'lamlarda 8–10 mkm gacha yetadi.

Elastik tolalarda kollagendan farqli ravishda ko'ndalang chiziqlik yo'q. Bu

holat elastik tolani hosil qiluvchi oqsillarning betartib joylashishi bilan ta'riflanadi. Elastik tola oqsillari umumiy qilib *elastin* deb ataladi.

Elastik tolalarda bir-biridan farqlanuvchi oqsillar borki, bu oqsillar aminokislotalar tarkibi kollagen oqsilidan boshqachadir. Kollagenga nisbatan bu oqsillarda glitsin va prolin kabi aminokislotalar ko'p bo'lib, glyutamin, asparagin kislota, oksiprolin, arginin va boshqalar ancha kam. Bundan tashqari, elastik tolalardagi oqsil o'zida sistin aminokislotasini tutmaydi. Uning o'rniga bu oqsilda aminokislotalar hosilasi bo'lgan desmozin va izodesmozin bo'lib, bu hosilalar elastik tolaning cho'ziluvchanligini ta'minlaydi. Elastik tolalar yaxshi cho'ziladi, lekin uzilishi ham oson. Elastik tolalarda vaqt o'tishi bilan mineral tuzlar o'tirib, uni sinuvchan qilib qo'yady.

Retikulyar tolalar. Biriktiruvchi to'qimaning ba'zi turlarida, qon yaratuvchi a'zolar stromasida, jigarda, qon tomirlar (asosan kapillyarlar), mushak va nerv tolalari atrofida kollagen va elastik tolalardan tashqari retikulyar yoki retikulin tolalar ham uchraydi. Bu tolalar III tipdagi kollagenga kirib, kumush tuzlari bilan impregnatsiya qilinganda aniq ko'ringani uchun ba'zan argirofil (yunon. *argyros* – kumush) tolalar deb ham yuritiladi. Retikulyar tola (*rete* - to'r) deb nomlanishi ularning to'r hosil qilishini bildiradi.

Retikulyar tolalarning tuzilishi yaxshi o'rganilmagan bo'lsa ham, ma'lum faktlar bu tolalar oqsildan — retykulindan (kollagenning maxsus turi) tuzilganligini ko'rsatadi. Retikulin oqsili kollagen va elastik tolalardagi oqsillardan serin, oksilizin va glyutamin aminokislotalarining ko'pligi bilan ajralib turadi. Oqsil mikrofibrillalari taxminan 40—60 nm qalinlikda bo'lib, ularda ham xuddi kollagen protofibrillalaridagi kabi ko'ndalang chiziqlik ko'rinadi.

Retikulyar tolalar kuchsiz kislota, ishqorlar va tripsin ta'siriga chidamli.

ZICH TOLALI BIRIKTIRUVCHI TO'QIMA

Siyrak va zich tolali biriktiruvchi to'qimalar orasida keskin chegara o'tkazish mushkul, chunki organizmda biriktiruvchi to'qimaning hujayralar va hujayralararo modda nisbati asta-sekin o'zgaradi. Tolalarning joylanish tartibi bo'yicha zich tolali biriktiruvchi to'qimaning *shakllangan* va *shakllanmagan* turlari farq qilinadi.

Zich shakllanmagan biriktiruvchi to'qima terining to'rsimon qavati va bo'g'in xaltachalari biriktiruvchi to'qimasida uchrab, uning kollagen va elastik tolalari bir-biriga zich, lekin tartibsiz joylashganligi

uchun to'rsimon tuzilishga ega. Hujayralar turi ko'p bo'lmay, amorf modda ham kamdir. Hujayralar asosan fibroblast va fibrotsitlardan iborat bo'lib, ular uzunchoq shaklga ega.

Zich shakllangan biriktiruvchi to'qima esa tolalarning tartibli joylashishi bilan farqlanadi. Bu to'qimada tolalarning joylashishi kuch chiziqlari bo'ylab yo'nalgan. Shakllangan birik-tiruvchi to'qimaga paylar, bog'lamlar, fibroz membranalar va plastinkasimon biriktiruvchi to'qima kiradi. Bu to'qimaning tarkibiy qismlarining tuzilishiga mukammalroq to'xtab o'tamiz.

Paylar (tendo). Paylar pishiq tortmalar bo'lib, mushaklar shu paylar orqali suyakka birlashadi. Paylar bir-biriga parallel yotuvchi yo'g'on kollagen tolalardan tashkil topgan. Kollagen tolalar orasida elastik to'r yotadi (78- rasm). Ularning orasida asosiy modda joylashadi. Biriktiruvchi to'qima hujayralaridan esa tolalar orasida yotuvchi fibrotsitlargina bo'ladi. Fibrotsitlar to'rtburchak, uchburchak yoki trapetsiya shakliga ega bo'lib, yon tomondan tayoqcha shaklini eslatadi. Bu hujayralarni *pay hujayralari* deb ham nomlanadi.

Payda har bir kollagen tolalar tutami fibrotsitlar bilan chegaralangan. Bu tolalar *birlamchi tartibli tolalar* deyiladi. Bu tolalar tashqi tomondan *endotenoniy* deb ataluvchi siyrak tolali biriktiruvchi to'qimaning yupqa pardasi bilan o'ralgan. Birlamchi tolalar yig'ilib ikkilamchi tolalar tutamini hosil qiladi. Ikkilamchi tolalar tutami

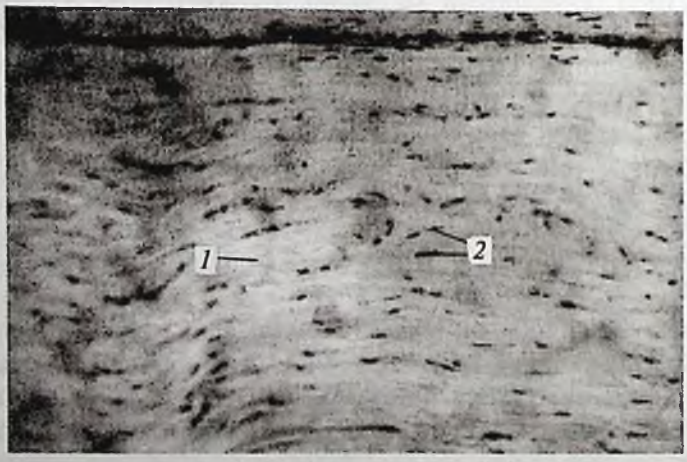

78- rasm. Zich tolali shakllangan biriktiruvchi to'qima. Payning bo'ylama kesimi (Gematoksilin eozin bilan bo'yalgan; 0b. 10, ok. 10):

1 — kollagen tolalar; *2* — fibrotsitlar.

o'z navbatida uchlamchi tolalar tutamini hosil qiladi. Bu tolalar tutami tashqi tomondan *peritenoniy* deb ataluvchi siyrak tolali biriktiruvchi to'qimadan iborat parda bilan chegaralangandir. Shu pardalarda paylarni oziqlantiruvchi tomirlar hamda paylarni innervatsiya qiluvchi nerv tolalari va nerv oxirlari joylashadi.

Fibroz membranalar. Fibroz membranalar – fassiyalar, aponevrozlar, diafragmaning pay markazlari, ba'zi organlarning kapsulasi, tog'ay ustki pardasi, sklera, tuxumdon va urug'donlarning oqlik pardalarini hosil qiladi.

Aponevrozlar, fassiyalar va diafragmaning pay markazi bir-birining ustida bir necha qavat bo'lib yotgan kollagen tolalar tutamlari va ular orasida joylashgan hujayralardan iborat. Kollagen tolalar bir-biriga parallel yotadi. Fibroz membranalarda kollagen tolalar tutamidan tashqari, elastik tolalardan iborat to'r ham mavjud. Suyak ustki pardasi, sklera, tuxumdonning oqlik qavati, bo'g'imlar kapsulasida kollagen tolalar tutami biroz noto'g'ri joylashgan bo'lib elastik tolalarning ko'pligi bilan aponevrozlardan farq qiladi. Bu qavatlarda fibrotsitlar burchakli yoki duksimondir.

Plastinkasimon biriktiruvchi to'qima kapsula bilan o'ralgan nerv oxirlarida uchraydi. U konsentrik joylashgan biriktiruvchi to'qima plastinkalaridan iborat. Plastinkalarning asosiy moddasida bo'ylama, ko'ndalang yo'nalishda joylashgan yoki tartibsiz chirmashgan ingichka kollagen tolalar joylashgan. Bu tolalardan ba'zi birlari kollagenga ijobiy reaksiya bermaydi, balki o'zining xususiyatlari bilan retikulin tolalarga yaqinlashadi.

Plastinkalar ustida o'simtali, yadrosi oval shakldagi fibrotsit hujayralari yotadi. Plastinkalar orasida odatda fibroblastlar va o'troq makrofaglar uchraydi.

Elastik biriktiruvchi to'qima. Bu to'qima chin tovush bog'lamida uchrab, parallel yo'nalgan elastik tolalarning yaxshi rivojlanganligi bilan xarakterlanadi. Bu bog'lamda elastik tolalar tarmoqlangani uchun ular to'r shaklini hosil qiladi. Elastik bog'lamlar kollagen to'qimadan farq qilib har xil tartibli tutamlar hosil qilmaydi.

Elastik tipdagi arteriya devorlarida (aorta, o'pka arteriyasi va boshqalar) elastik to'qimaning plastinkalari darchali membranalar (*membranae elasticae fenestratae*) hosil qiladi. Darchali membranalar bir necha qavat bo'lib joylashgan, ular oralig'i esa silliq mushak hujayralari, fibrotsitlar va asosiy modda bilan to'lgan.

MAXSUS XUSUSIYATGA EGA BO'LGAN BIRIKTIRUVCHI TO'QIMALAR

Yuqorida ko'rib o'tilgan, siyrak va zich biriktiruvchi to'qimadan tashqari, maxsus xususiyatga ega bulgan biriktiruvchi to'qimalar - retikulyar to'qima, yog' to'qimasi, shilliq to'qima, pigment to'qima farq qilinadi.

Retikulyar (to'rsimon) to'qima (textus reticularis). Bu to'qima retikulyar hujayralar va retikulin tolalardan tashkil topgan. Retikulyar hujayralar o'siqlari bilan birlashib, to'rsimon (reticulum) tuzilmani hosil qiladi. Retikulyar hujayralarga retikulin tolalar zich tegib yotadi. Retikulyar to'qima organizmning turli qismlarida uchraydi. Bu to'qima suyak ko'migi, limfa tuguni va taloqning stromasini hosil qiladi.

Retikulyar to'qimani ichak shilliq qavatida, buyrakda va boshqa organlarda ham uchratish mumkin. Uning asosiy vazifalaridan biri qon shaklli elementlari ishlanib chiqishida maxsus mikromuhit hosil qilishdir. Bu to'qima hosil qilgan qovuzloqlarda rivojlanayotgan qon shaklli elementlarining turli hujayralarini uchratish mumkin. Retikulyar to'qimaning ba'zi hujayralari to'rdan ajrab, erkin retikulyar hujayralarni hosil qiladi. Taloq va limfa tugunining retikulyar to'qimasidan qon yoki limfa doimo o'tib turadi. Shuning uchun bu a'zolarning retikulyar hujayralari yot antigen bilan to'qnashadi va shu antigen to'g'risida limfotsitlarga ma'lumot yetkazib beradi.

Yog' to'qimasi (textus adiposus). Yog' hujayralari biriktiruvchi to'qimaning ma'lum qismlarida to'planib, yog' to'qimasini hosil qiladi. Ikki xil yog' to'qimasi tafovut qilinadi: oq va qo'ngir.

Oq yog' to'qimasi hujayralari yuqorida («Yog' hujayralari»ga q.) tasvirlangan tuzilishga ega bo'lib, u yog' to'qimasining asosiy qismini tashkil etadi. Qo'ng'ir yog' to'qimasi odamda ilk yoshlik davrida (kuraklar atrofida va tananing yon taraflarida) uchraydi. Qo'ng'ir yog' to'qimasi hujayralari sitoplazmasida mayda yog' tomchilari orasida donador endoplazmatik to'r, Golji kompleksi, ko'p miqdorda mitoxondriya va glikogen kiritmalari joylashadi. Yog' hujayralaridagi sitoxromlar yog' to'qimasiga qo'ng'ir tus beradi. Yog' hujayralaridagi yog' to'plamlari energetik manba hisoblanadi. 100 g yog' yonganda energiyadan tashqari 107,1 g suv ajraladi. Shunday qilib, suv yetishmaganda yog' suv manbayi bo'lib ham xizmat qiladi.

Metabolitik jarayonda qo'ng'ir yog' to'qimasi alohida o'rin tutadi. Uning metabolitik aktivligi oq yog' to'qmasiga nisbatan 20 marta yuqori. Organizm soviganda qo'ng'ir yog' to'qimasi mito-

xondriyalarida fosforlanishning oksidlanishdan ajralishi natijasida issiqlik energiyasi ajralib, u organizmni isitadi. Yog' to'qimasi mexanik funksiyani ham bajarib, organizmni turli ta'sirlardan saqlaydi (masalan, teri osti yog' kletchatkasi).

Pigment to'qimasi (*Textus pigmentosus*). Bu to'qima ko'p miqdorda pigment hujayralarini (melanotsitlarni) saqlaydi. Bu to'qima so'rg'ich sohasida, anal teshigi atrofida, yorg'oq xaltada hamda ko'zning qon tomir va rangdor pardalarida uchraydi.

Shilliq to'qima (*Textus mucosus*). Bu to'qima faqatgina embrionlarda uchraydi. Uning hujayralari asosan fibroblastlar bo'lib, asosiy moddada juda ko'p miqdorda gialuron kislotasi uchraydi. Bu kislota amorf yoki asosiy moddaga dirildoq yoki shilliqsimon xususiyat beradi. Homiladorlikning ikkinchi yarmidan boshlab asosiy moddada kollagen tolalarining miqdori oshadi va shilliq to'qima siyrak tolali biriktiruvchi to'qima shaklini ola boshlaydi.

BIRIKTIRUVCHI TO'QIMANING YOSHGA QARAB O'ZGARISHI

Biriktirurchi to'qimada yoshning o'tib borishi bilan asta-sekin hujayra elementlarining kamayishi kuzatiladi. Asosan fibroblast hujayralari kamayishi natijasida ma'lum darajada asosiy modda ham kamayadi. Yosh biriktiruvchi to'qima asosiy moddaga boy bo'lib, tolalar kam bo'ladi. Funksional aktiv hujayra elementlarining bo'lishi biriktiruvchi to'qimada moddalar almashinuvining yuqori bo'lishini ta'minlaydi. Yosh o'tishi bilan biriktiruvchi to'qima glikozaminoglikanlarining tarkibiy qismlari ham o'zgaradi. Gialuron kislota kamayib, xondriotinsulfat va uning efirlari oshadi. Sulfatlangan polianionlar oshishi uning qon plazmasining beta lipoproteid fraksiyasi bilan erimaydigan komplekslar hosil qilishiga olib keladi. Bu esa qon tomir devorida ateromatoz tanachalar hosil bo'lishiga va ateroskleroz kasalligining rivojlanishiga sabab bo'ladi. Xondriotinsulfatning ko'payishi uning kalsiy tuzlari bilan bog'lanishini kuchaytirib, bu jarayonlar organizm qarishi bilan parallel kechadi.

Shunday qilib, yosh ulg'ayishi bilan biriktiruvchi to'qimaning tolalari ko'payib, hujayra elementlari kamayadi. Bu jarayon shunchalik sezilarliki, ko'pchilik mualliflar a'zolarning yosh ulg'ayishi bilan sklerozga uchrashini e'tirof etadilar. Bu esa a'zolarning biriktiruvchi to'qima orqali oziqlanishini buzilishga olib keladi.

QON VA BIRIKTIRUVCHI TO'QIMA HUJAYRALARINING O'ZARO MUNOSABATI

Ichki muhit tuzilmalari bo'lgan qon va biriktiruvchi to'qima hujayralari kelib chiqishi, tuzilishi va faoliyati bo'yicha bir-biri bilan uzviy bog'liqdir. Sog'lom organizmda ular orasidagi munosabat yaqqol ko'zga tashlanmaydi. Ba'zi kasalliklarda (masalan, yallig'lanish jarayonida), bu hujayralarning birgalikda faoliyat qilishini aniq ko'rish mumkin. Yallig'lanish – bu to'qimalarda turli shikastlovchi ta'sirlarga javoban vujudga keladigan himoya jarayonidir. Bu jarayon bir-biridan keskin chegaralanmagan bir necha bosqichlardan iborat bo'lib, uning har bir bosqichida qon va biriktiruvchi to'qimaning ma'lum bir hujayralari asosiy o'rin tutadi. To'qima jarohatlanganda yoki unga yot zarrachalar (masalan, mikroblar) tushganda dastavval shu joydagi qon kapillyarlarining kengayishi va devorining o'tkazuvchanligi oshishi kuzatiladi. Natijada, yallig'lanish maydonida to'qima suyuqligining miqdori keskin oshadi va shish hosil bo'ladi. Yallig'lanish maydonidagi parchalanish mahsulotlari bu yerga neytrofil leykotsitlarni jalb qiladi (xemotaksis). Qon kapillyarlari devori orqali chiqqan neytrofil leykotsitlar yallig'lanish maydoni atrofida to'planadi va leykotsitar valni hosil qiladi. Neytrofil leykotsitlar yot zarrachalarni fagotsitoz qiladi va shu bilan birga o'zlari ham ko'p miqdorda yemiriladi. Keyingi bosqichda yallig'lanish maydoni atrofiga ko'p miqdorda monotsitlar va limfotsitlar to'planadi. Monotsitlar makrofaglarga aylanib, yot zarrachalarni fagotsitoz qiladi. Yallig'lanish maydoni yot zarrachalardan va yemirilgan hujayra qoldiqlaridan tozalangandan so'ng bu yerda qayta tiklanish (regeneratsiya) bosqichi amalga oshadi. Bu bosqichda yallig'lanish maydonida ko'p miqdorda fibroblastlarning hosil bo'lishi kuzatiladi. Ular kollagen tolalarini ishlab chiqarib, jarohatlangan joyning qayta tiklanishini ta'minlaydi. Shunday qilib, yallig'lanish jarayonida shartli ravishda ketma-ket keladigan uch bosqichni qayd qilish mumkin: a) leykotsitlar; b) makrofaglar; d) fibroblastlar bosqichlari. Bu jarayonda aytib o'tilgan hujayralardan tashqari to'qima bazofillari, eozinofil va bazofil leykotsitlar ham ishtirok etadi.

Ichki muhit tuzilmalarining, ya'ni qon va biriktiruvchi to'qima hujayralarining o'zaro munosabati rangli sxemada keltirilgan (sxemaga qarang). Bu sxema professorlar Q.R.To'xtayev, A.Y.Yo'ldoshevlar olib borgan ko'p yillik tadqiqotlar asosida tuzilgan bo'lib, ikki asosiy qismdan iborat. Uning birinchi qismida qon hujayralarining taraqqiyoti keltirilgan. Bu yerda qonning o'zak hujayralaridan to yetuk qon shaklli elementlari hosil bo'lgunga qadar kechadigan jarayonda (ya'ni,

gemopoez jarayonida) bo'ladigan morfologik o'zgarishlar o'z ifodasini topgan. Sxemaning ikkinchi qismi esa to'qimalarga o'tgan qon hujayralarining biriktiruvchi to'qima va epiteliy to'qimasi hujayralari bilan o'zaro munosabatini aks ettiradi. Yot zarrachalar, masalan, mikroblar, ichki muhitga jarohatlangan teri yoki shilliq pardalar epiteliy orqali kiradi. Ularga javoban kapillyarlar va post kapillyar venulalar devori orqali leykotsitlar chiqadi. Ular bazal membranadan o'tib, epiteliy orasiga kirishi va bu yerda yot zarrachalar bilan uchrashishi mumkin. Epiteliy jarohatlanganda yot zarrachalar shilliq qavatning xususiy pardasiga kirishi mumkin. Bu holda qon va biriktiruvchi to'qima hujayralarining himoya vazifasi bevosita shu yerda amalga oshadi.

Shunday qilib, organizmda kechadigan yallig'lanish va barcha turli xil himoya reaksiyalarida qon va biriktiruvchi to'qima hujayralari bir-biri bilan uzviy bog'liq holda ishtirok etadi.

TOG'AY TO'QIMASI (*TEXTUS CARTILAGINEUS*)

Tog'ay to'qimasi biriktiruvchi to'qimaning bir turi bo'lib, tog'ay hujayralaridan va hujayralararo moddadan tashkil topgan. Uning tarkibida 70—80 foiz suv, 10—15 foiz organik moddalar va 4—7 foiz mineral tuzlar bor. Organik moddalar asosan oqsil, lipid, glikozaminoglikan va proteoglikanlardan iborat. Oqsillar ichida fibrillyar oqsillar (kollagen, elastin) va nofibrillyar oqsillarni farq qilish mumkin. Tog'ay to'qimasidagi glikozaminoglikan va proteoglikanlar asosan hujayra oraliq moddasining asosiy moddasida bo'ladi. Ular tog'ay to'qimasining fizik-kimyoviy xossalarini (zichligini yoki turgorini) belgilaydi.

Tog'ay to'qimasining hujayra elementlari. Tog'ay to'qimasida 2 xil asosiy tog'ay hujayralari: xondrotsitlar va xondroblastlar (yoki xondroblastotsitlar) farq qilinadi. Xondrotsitlar oval yoki yumaloq bo'lib, hujayra yuzasida mikrovorsinkalar tutadi. Hujayralar hujayralararo moddadagi maxsus bo'shliqlarda yakka-yakka yoki to'p-to'p bo'lib joylashadi. To'p-to'p bo'lib-joylashgan hujayralar umumiy bo'shliqda yotib bir dona boshlang'ich hujayraning bo'linishi natijasida hosil bo'ladi. Bu to'p hujayralar *izogen gruppa* deb nomlanadi. Har bir hujayrada bitta yoki ikkita yadrocha tutuvchi yumaloq yadro bo'ladi. Hujayraning sitoplazmasi bir oz bazofil bo'lib, tor halqa shaklida yadro atrofini o'raydi. Hujayra organellari ko'p emas. Rivojlanayotgan tog'ay hujayralar sitoplazmasida ko'p miqdorda mitoxondriyalar, Golji kompleksi va endollazmatik to'r joylashadi. Tog'ay hujayralarini gistoximik usullar bilan o'rganilganda unda glikogen, lipidlar mavjudligini hamda bir qator fermentlarning (ishqoriy fosfa-

taza, lipaza, oksidaza) yuksak aktivligi aniqlangan. Tog'ay hujayralarining ikkinchi turi xondroblastlardur. Ular tog'ay usti pardasining ostida, tog'ay to'qimasining periferiyasida joylashgan bo'lib, yassilashgan shaklga ega va yakka-yakka bo'lib hujayralararo moddada yotadi.

Xondroblastlar xondrotsitlarga nisbatan kengroq sitoplazmaga ega bo'lib, ribonuklein kislotaga boy bo'lganligi sababli sitoplazmasi bazofil bo'yaladi. Elektron mikroskop ostida xondroblast hujayralarida endoplazmatik to'rning parallel membranalari ko'rinadi. Bu holat hujayraning yuqori sintetik faoliyatidan darak beradi. Sitoplazmada glikogen va mukopolisaxaridlarning katta to'plamlari aniqlanadi. Ba'zan endoplazmatik to'r membranalari hujayra qobig'iga yaqinlashadi. Hujayraning bunday tuzilishi sekret ishlovchi hujayralarga xosdir. Xondroblastlar takomillashish natijasida xondrotsitlarga aylanadi.

Tog'ay ustida qon tomir kapillyarlariga boy bo'lgan biriktiruvchi to'qima yotadi. Qon tomirlar va nerv oxirlari atrofida uzun fibroblast tipidagi hujayralar va kollagen tolalarning tutamlari joylashadi. Bu tuzilma tog'ay usti pardasi *perixondr* (yunon. *peri* – oldi, *chondros* – tog'ay) deb nomlanadi. Tog'ay to'qimasining oziqlanishi, regeneratsiyasi va ba'zi bir gistoximik xususiyatlari tog'ay usti pardasiga bog'liq. Tog'ay usti pardasida qon tomirlari joylashgan siyrak tolali biriktiruvchi to'qimadan iborat tashqi qavat, o'zida xondroblastlar va ularning boshlang'ich hujayralari bo'lgan prexondroblastlar tutuvchi ichki qavat ajratiladi. Tog'ay usti pardasining bevosita ostida duksimon shaklga ega yosh xondrotsitlar joylashadi. Perixondr tog'ay to'qimasining o'sishida va regeneratsiyasida muhim o'rin tutadi. Bundan tashqari, tog'ayning hujayralararo moddasida qon tomirlar yo'qligi uchun moddalar diffuziya yo'li bilan tog'ay usti pardalaridagi qon tomirlardan boradi. Tog'ay usti pardasi yo'q joyda (bo'g'im tog'aylarida) oziq moddalar sinovial suyuqlikdan diffuziya yo'li bilan kiradi. Tog'ay hujayralararo moddasi kolloid bo'lgani uchun suv va tuz o'tishi osondir. Tog'ay oziqlanishining yomonlashuvi tog'ay hujayralararo moddasida, ayniqsa, gialin tog'ayida Ca^{++} tuzlarining o'tirishiga olib keladi.

Hujayralararo modda. Hujayralararo modda – tolalar va asosiy moddadan tashkil topgan. Gialin tog'ayda II tip kollagen (xondrin) tolalar bo'lsa, elastik tog'ayda kollagen tolalar bilan bir qatorda elastik tolalar ham juda ko'p. Xondrin tolalarning tuzilishi asl biriktiruvchi to'qimaning kollagen tolalarini eslatadi. Kollagen tolalarning nur sindirish qobiliyati asosiy moddanikiga taxminan teng bo'lgani uchun ular oddiy yorug'lik mikroskopi ostida ko'rinmaydi. Hujapralararo moddaning bo'shliq devorlariga yaqin qismlari atrofi-

dagi hujayralararo moddadan nurni kuchli sindirish qobiliyati bilan farq qiladi. Bu qavat tog'ay hujayralariga kapsula bo'lib xizmat qiladi. Hujayralararo modda oqsillarga, lipidlarga, glikozaminoglikan va proteoglikanlarga boydir. Glikozaminoglikanlar asosan sulfatlangan bo'lib, o'z ichiga xondroitinsulfatlarni, keratin sulfatni va gialuron kislotasini oladi. Sulfatlangan glikozaminoglikanlar nofibrillyar oqsillar bilan birikib proteoglikanlarni hosil qiladi. Asosan hujayralararo moddasining tuzilishiga qarab, tog'ayning uch turi: 1) gialin (shishasimon); 2) elastik (to'rsimon); 3) tolali (kollagen tolali) turlari farqlanadi.

GIALIN TOG'AY TO'QIMASI

Gialin tog'ay ko'p uchraydigan tog'ay turidir. Embrion skeletining ko'p qismi voyaga yetgan organizmda esa qovurg'alarning to'sh suyagiga tutashish joyi, bo'g'imlar yuzasi va havo o'tkazuvchi yo'llar devori gialin tog'aydan tuzilgandir. U ko'kimtir rangi bilan farqlanadi.

Tog'ay tashqi tomondan biriktiruvchi to'qimaning yupqa qavati — perixondr bilan qoplangan (79- rasm). Tog'ayning yuqori qavatidagi xondrotsit hujayralari xondroblast hujayralaridan ko'p farq qilmaydi, chuqurroq savatida esa tog'ay hujayralari asta-sekin kattalashadi. Xondrotsitning yuzasi tekis bo'lmay elektron mikroskopda ko'rinuvchi mikrovorsinkalari bor (80- rasm). Bu hujayralar yadrosi yumaloq bo'lib, xromatini kamdir. Sitoplazmasida konsentrik sisternalar shaklida endoplazmatik to'r joylashganligi ko'rinadi.

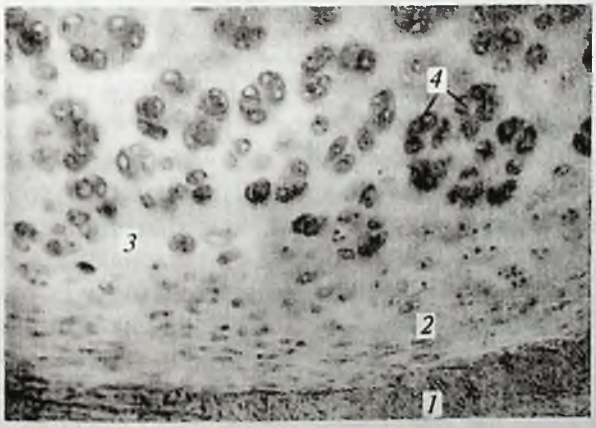

79- rasm. Gialin tog'ay. Kekirdakdan tayyorlangan. Gematoksilin-eozin bilan bo'yalgan (ob. 10. ok.10):

1 — tog'ay ustki pardasi; *2* — yosh tog'ay hujayralar; *3* — izogen gruppa; *4* — oraliq asosiy modda.

80- rasm. Xondrotsit. O'pka bronxidagi gialin tog'ay (elektron mikrofotogramma):

1 — yadro; *2* — Golji zonasi; *3* — lipid tomchilari; *4* — glikogen donachalari; *5* — mitoxondriyalar; *6* — donador endoplazmatik to'r; *7* — sitoplazmatik tolalar; *8* — vakuola; *9* — hujayraning arrasimon qirrasi; 10 — kapsula sohasi; *11* — asosiy modda; *12* — qo'shni xondrotsitning bir qismi (Rodindan).

Xondrotsit mitoz yo'li bilan bo'linadi. Hosil bo'lgan yangi hujayralar atrofida zich hujayralararo modda bo'lgani uchun ular bir-biridan uzoqlashmay izogen gruppalarni hosil qiladi. Shuning uchun qari tog'aylardagi izogen gruppalar 8—10 tagacha xondrotsitlar tutadi.

Hujayralararo moddaning holatiga ko'ra tog'ay hujayrasining shakllari turlicha bo'lishi mumkin. Yosh tog'aydagi hujayralararo modda suvga va proteoglikanlarga boy, bu yerda tog'ay hujayralari shakli yumaloq. Qari tog'aylarda hujayralararo modda zichlashgan bo'lib, hujayralari odatda disk shaklini oladi. Yakka yoki izogen gruppalar atrofida yotgan hujayralararo modda turlicha bo'yaladi, chunki uning tarkibida oqsillar va proteoglikanlar miqdori turlicha bo'ladi. Hujayralararo moddaning hujayralar atrofida bevosita joylashgan, ko'p miqdorda glikozaminoglikan va proteoglikanlar saqlovchi zonasi keskin bazofil bo'yaladi. Bazofil bo'yaluvchi moddalar izogen gruppalarni har tomondan bir tekisda o'ragani uchun ular sharsimon tanachalarni hosil qiladi. Yirik va qari tog'ayda bazofil tanachalar atrofida halqa singari oksifil zona shakllanadi, chunki yosh ulg'ayib borgan sari tog'ay hujayralarining soni va amorf moddada glikozaminoglikanlar miqdori kamayadi. Pirovardida hujayralararo modda bazofiliyasining susayishi va unda kalsiy tuzlari o'tirishi (ohaklanish) kuzatiladi.

Hamma gialin tog'aylar ham bir xil tuzilishga ega emas, masalan, bo'g'imlar yuzasidagi tog'ay perixondrga ega bo'lmaydi. Bo'g'im tog'aylarida uch zona ajratiladi. Tashqi zona mayda, yassilashgan, kam differensiallangan xondrotsitlardan, o'rta zona yirik, yumaloq hujayralardan, ichki zona esa kalsiy tuzlari o'tirgan tog'ay moddasidan iborat.

ELASTIK TOG'AY TO'QIMASI

Elastik tog'ay quloq suprasida, hiqildoqda (shoxchasimon va ponasimon tog'aylarda), hiqildoq usti tog'ayida uchraydi. Ular sarg'ish rangli, xira bo'ladi. Tuzilishi jihatidan gialin tog'ayini eslatadi. Hujayrasi yumaloq shaklga ega bo'lib, yakka-yakka yoki izogen guppani hosil qilib joylashadi (81- rasm). Elastik tog'ay hujayralarining sitoplazmasida gialin tog'aydan farqli ravishda yog' va glikogen kam to'planadi (82- rasm). Hujayralararo moddasida kollagen tolalari bilan bir qatorda elastik to'rni hosil qiluvchi elastik tolalarni ko'rish mumkin. Bu elastik tolalar tog'ay ust pardasiga o'tib ketadi. Elastik tog'ayda ohaklanish kuzatilmaydi.

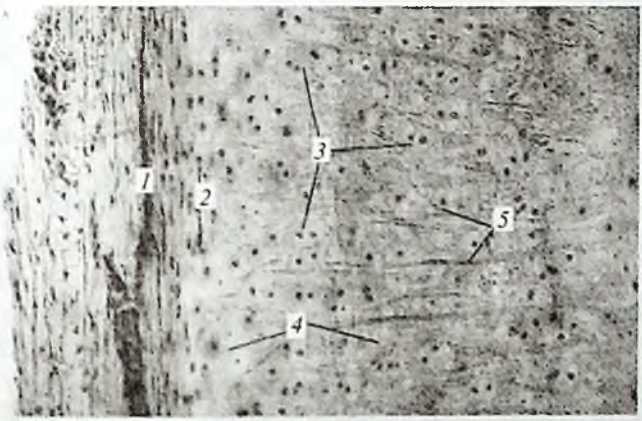

81- rasm. Elastik tog'ay. Quloq suprasidan tayyorlangan. Orsein bilan bo'yalgan (ob. 10, ok. 10):

1 — tog'ay ustki pardasi; *2* — yosh togay hujayralari; *3* — izogen gruppalar; *4* — oraliq asosiy modda; *5* — elastik tolalar.

82- rasm. Xondrotsit. Elastik tog'ay (elektrom mikrofotogramma):

1 — yadro; *2* — mitoxondriya; *3* — sitoplazmatik filamentlar; *4* — hujayra qobig'i; *5* — asosiy modda; *6* — elastik tolalar (Rodindan).

TOLALI TOG'AY TO'QIMASI

Tolali tog'ay tolali biriktiruvchi to'qimaning pay, bog'lam turlarini gialin tog'ayga o'tish joylarida uchraydi. Masalan: sonning yumaloq bog'lamida, o'mrov to'sh bo'g'imida uchraydi. Umurtqalararo disklar ham tolali tog'aylardan iborat (83- rasm). Tolali tog'ayda ham hujayralarni (xondrotsitlarni) va hujayralararo moddani ajratish mumkin. Hujayralararo modda parallel yo'nalgan kollagen tolalardan va bazofil bo'yaluvchi amorf moddadan tashkil topgan. Bu moddada bo'shliqlar bo'lib, ular yakka-yakka yoki izogen gruppalar hosil qilib yotuvchi tog'ay hujayralarini tutadi. Xondrotsitlar oval yoki yumaloq shaklga ega bo'lib, gialin tog'aydan paylarga o'tish davomida yassilanadi va pay hujayralari singari qator-qator bo'lib joylashadi.

Shunday qilib, tolali tog'ayni gialin tog'ayning pay yoki bog'lamga o'tadigan oraliq shakli deb ifodalasa ham bo'ladi.

TOG'AY TO'QIMASINING TARAQQIYOTI (XONDRIOGISTOGENEZ) VA REGENERATSIYASI

Tog'ay to'qimasi embrion davrida mezenximadan rivojlanadi. Bo'lajak tog'ay to'qimasi hosil bo'ladigan joylarda mezenxima hujayralari ko'payib, o'simtalarini yo'qotadi va bir-biriga zich yotadi. Mezenximaning bu qismi *xondrogen yoki skeletogen* kurtak deyiladi.

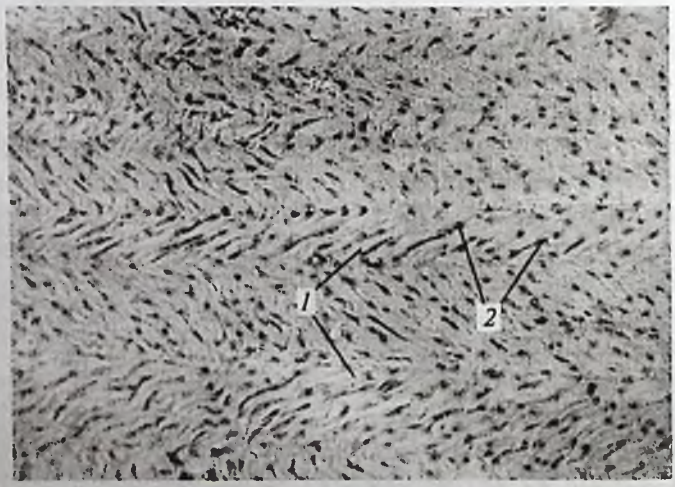

83- rasm. Tolali tog'ay. Umurtqalararo diskdan tayyorlangan. Gematoksilin-eozin bilan bo'yalgan (0b. 20, ok. 10):

1 — kollagen tolalar; *2* — tog'ay hujayralari.

Keyingi bosqichda mezenxima hujayralari hujayralararo modda hosil qila oladigan tog'ay hujayralari – prexondroblast va xondroblastlarga differensiallanadi. Hujayralararo modda yangi hosil bo'ladigan kollagen tolalar bilan birga tayanch vazifasini ham o'taydi. Hujayralararo moddaning shu davrda oksifil bo'yalishi bu hujayralar tomonidan fibrillyar oqsil ishlab chiqarilishiga bog'liq. Tog'ay hujayralari hujayralararo modda ishlab chiqarishni davom ettiradi va bir-biridan uzoqlashadi.

Hujairalararo moddada yangi kollagen tolalarning shakllanishi amorf moddaning o'zgarishlari bilan bog'liq. Tog'ay hujayralarining keyingi differensiallanishi amorf moddada glikozaminoglikanlarning (asosan, xondroitinsulfatlarning) sintezlanishiga olib keladi. Xondroitinsulfatlar nofibrillyar oqsillar bilan birikib, proteoglikanlarni hosil qiladi. Proteoglikanlar amorf modda va kollagen tolalarga shimiladi, natijada, kollagen tolalar oddiy mikroskop ostida ko'rinmaydigan bo'lib qoladi.

Yosh tog'ayning hujayralari mitotik bo'linishda davom etib, yangi-yangi hujayralarni hosil qiladi. Bu hujayralar izogen gruppalarni vujudga keltiradi. Bu jarayon tog'ayning ichki tarafdan o'sishini belgilaydi. Intussussepsion yoki interstitsial (lat. intus-ichki, suscipio - ishtirok) o'sish go'daklik davrida va yosh bolalarda kuzatiladi.

Skeletogen kurtakni o'rab turgan mezenxima hujayralari ham ko'payishda davom etadi va hujayralararo modda hosil qiladi. Natijada, skeletogen kurtak bu hujayralar hisobiga ham kengayadi. Tog'ayning bu usulda o'sishini *appozitsion* (latincha appositi - tashqi tarafdan) o'sish deyiladi. Tog'ay kurtakni qoplab turgan mezenxima hujayralari zichlashadi va tog'ay usti pardasini hosil qiladi. Tog'ay o'sishining oxirgi bosqichida to'qimaning o'sishi va uning oziq bilan ta'minoti orasida tafovut ro'y beradi. Tog'ay markazidagi hujayralar ko'payishdan to'xtaydi. Proteoglikanlar esa oksifil bo'yaluvchi oddiy oqsil – albuminga aylanadi. Qari kishilarda va kasallarda tog'ay hujayra oraliq moddasiga kalsiy tuzlari o'tirishi natijasida asbestli distrofiya hosil bo'ladi. Ba'zi hollarda (kuchli rivojlangan distrofiyada) tog'ay ichiga qon tomirlar o'sib kirib, tog'ay to'qimasining suyak to'qimasiga aylanishi kuzatiladi.

Turli ta'sirlar natijasida jarohatlangan tog'ay regeneratsiya qobiliyatiga ega. Tog'ay regeneratsiyasida perixondrda joylashgan hujayralar muhim o'rin tutadi. Bu hujayralar tog'ay hujayralariga aylanadi, ular orasida esa tog'ayning hujayralararo moddasi shakllanib, jarohatlangan tog'ay tiklanadi.

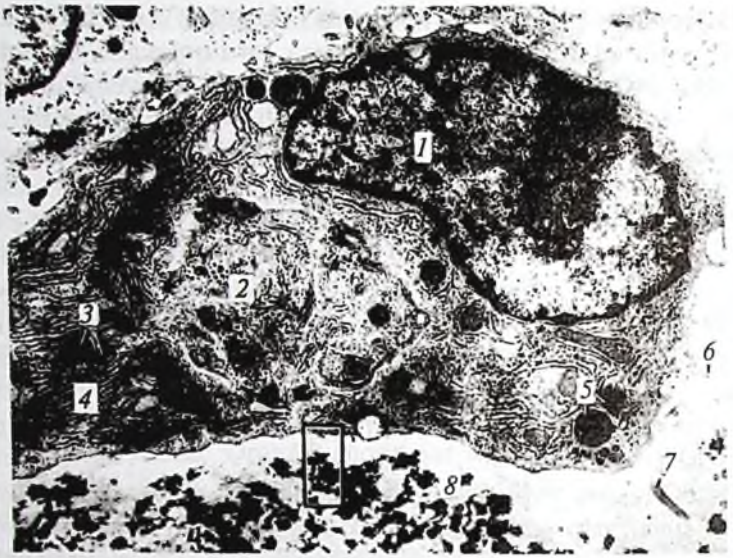

85- rasm. Osteoblast. Ikki kunlik kalamush bolasi suyagining diafiz qismidan olingan (elektron mikrofotogramma):

1 — osteoblast yadrosi; *2* — Golji kompleksi; *3* — mitoxondriya; *4* — donador endoplazmatik to'r; *5* — lizosoma; *6* — kalta mikrovorsinkalar; *7* — uzun mikrovorsinkalar; *8* — osteoid to'qima (Rodindan).

hosil qiluvchi yosh hujayralardir. Bu hujayralar doimo oqsil sintez qilib hujayralararo moddaga ajratib turadi, hujayralararo modda hosil bo'lishi tugagandan so'ng ular aktiv bo'lmagan suyak hujayralariga — osteotsitlarga aylanadi.

Osteoklastlar, osteoklastotsitlar (yunon. *osteon* — suyak, *clasio* — parchalanish, yemirilish) — bu hujayralar ohaklangan tog'ay va suyak to'qimalarining yemirilishida aktiv ishtirok etadi. Ular makrofaglarning maxsus bir turi bo'lib, embrionda mezenxima hujayralaridan, so'ngra esa monotsitlardan hosil bo'ladi. Hujayralarning eng yirigi 100 mkm ga yetishi mumkin. Shakli esa noto'g'ri yumaloq bo'lib, juda ko'p yadroga ega. Elektron mikroskop ostida osteoklastlar sitoplazmasi bir necha zonadan iborat ekanligi ko'rinadi. Ularning suyakning yemirilayotgan yuzasiga bevosita tegib turgan qismi burmalar va so'rg'ichsimon o'siqlar hosil qilib, burmador hoshiyali yuzani tashkil etadi. Bu yuzani qoplab turuvchi va shu bilan osteoklastni suyak to'qimasiga germetik yopishtiruvchi ikkinchi zonada organellalar deyarli bo'lmaydi. Bu oqish zona bo'lib, unda faqat aktin saqlovchi microfilamentlar uchraydi. Oqish zona aniq bir chegarasiz keyingi, vezikulyar zonaga o'tadi. Bu zonada mayda pufakchalar va vakuolalar

mavjuddir. Hujayra sitoplazmasining burmador yuzasiga qaramaqarshi joylashgan qismi bazal yuzani tashkil etadi. Bu yuza boshqalardan farq qilib, organellalarga boy bo'ladi. Unda ko'p sonli mitoxondriyalarni, yaxshi rivojlangan donador endoplazmatik to'r va Golji kompleksini, lizosomalarni, hujayra markazini, ko'p miqdorda ribosoma va polisomalarni ko'rish mumkin. Shuning uchun bazal yuzani hujayraning energiya markazi va sekretsiya jarayonida ishtirok etuvchi asosiy qismi deb hisoblash mumkin. Osteoklastlarning suyak to'qimasi bilan uchrashgan yerida o'yiqlar hosil bo'ladi (lot. – *lacuna*). Osteoklastlarning suyak to'qimasini yemirish va fagotsitoz qilish mexanizmi to'la o'rganilmagan. Bu jarayonda osteoklastlar ajratib chiqaradigan CO_2 muhim rol o'ynaydi, deb hisoblanadi. CO_2 karbongidraza fermenti ta'sirida H_2CO_3 kislotasini hosil qiladi. Bu kislota suyak to'tsimasidagi organik moddalarning yemirilishiga va suyakda kalsiy tuzlarning erishiga olib keladi. Suyak to'qimasining parchalanishida H_2CO_3 va limon kislotasining asosiy rolini osteoklastlar burmador hoshiyali yuzasida pH past (kislotali) bo'lishi ham tasdiqlaydi. Parchalanish natijasida hosil bo'lgan moddalarni osteoklastlar fagotsitoz qiladi, natijada devori tekis bo'lmagan keng kanallar hosil bo'ladi.

Suyak to'qimasining hujayralararo moddasi (substantia intercellularis). U ohaklashgan bo'lib, ikki qismdan: tolalardan va asosiy moddalardan iborat. Tolalar esa organik moddalardan tashkil topgan bo'lib, ular ossein yoki *osteokollagen tolalar* deb ataladi. Bu tolalar o'z xossalariga ko'ra I tip kollagen tolalar bo'lib, elektron mikroskopda ko'ndalang-targ'il tuzilishga ega. Ossein tolalari tartibsiz yoki ma'lum tartibli yo'nalishda joylashadi.

Asosiy modda suyak to'qimasida asosan mineral tuzlardan tashkil topgan bo'lib, qisman xondroitinsulfat kislotasi ham uchraydi. Suyak to'qimasining asosiy moddasi apatitgidrooksid kristallari sifatida namoyon bo'lib, suyakning asosi bo'lgan ossein tolalariga nisbatan tartibli joylashgan. Mineral tuzlar ignasimon zarrachalar bo'lib, qalinligi 1,5–7,5 nm gacha, uzunligi 150 nm gacha keladigan to'g'ri chiziqli shaklga ega. Yosh o'zgarishi bilan ularning kattaligi ham o'zgarib boradi. Yosh suyak to'qimasida gidrooksid kristallari hosil bo'ladi, ular assein fibrilla tolalari ichida va ularning atrofida joylashadi. Tuzilishi bo'yicha ikki xil suyak to'qimasi tafovut etiladi: retikulofibroz (dag'al tolali) suyak to'qimasi va ingichka tolali yoki plastinkasimon suyak to'qimasi.

Retikulofibroz (dag'al tolali) suyak to'qimasi. Bunday suyak to'qimasi asosan homilada, yangi tug'ilgan chaqaloqlarda uchraydi. Kattalarda esa faqat tog'aylarning suyakka birikkan joyida, kalla

suyaklarining choklarida uchraydi. Bu suyakni dag'al tolali deyilishiga sabab shuki, suyak to'qimasining ossein tolalari juda dag'al va turli yo'nalishda betartib joylashgan bo'ladi. Tolalar bir-biri bilan kesishib yoki burchak hosil qilib yoki murakkab to'r hosil qilib joylashadi. Bu tolalar orasi asosiy modda bilan to'yingan bo'ladi. Suyak to'qimasining asosiy moddasida uzunchoq-ovalsimon shakldagi suyak bo'shliqlari yoki lakunlar joylashib, bular uzun, bir-biri bilan anastomozlar hosil qiluvchi kanalchalarga davom etadi. Ana shu bo'shliqlarda shakli shu bo'shliqning shakliga mos keladigan osteotsit hujayralar joylashadi. Shuni qayd etib o'tish kerakki, homilada hosil bo'lgan dag'al tolali suyak o'sishi va keyingi taraqqiyoti natijasida sekin-asta plastinkasimon suyakka aylanadi.

Plastinkasimon suyak to'qimasi. Voyaga yetgan organizmda barcha suyaklar – yassi, naysimon suyaklarning asosiy qismi plastinkasimon suyakdan tashkil topgan bo'ladi. Bu suyakning asosini suyak plastinkalari tashkil etib, plastinkalar ingichka, bir-biriga parallel holda joylashgan kollagen tolalardan va osteotsit hujayralardan iborat. Har bir plastinkada kollagen tolalar qo'shni plastinkadagi kollagen tolalarga nisbatan perpendikular joylashadi. Plastinkalarda tolalarning bunday yo'nalishi suyak to'qimasini mustahkam qiladi.

Suyak plastinkalarining joylanishiga qarab ikki xil suyak moddasi farq qilinadi: kompakt va g'ovak suyak. Kompakt suyakda plastinkalar bir-biriga jips birlashib parallel joylashsa g'ovak suyakda plastinkalar har xil yo'nalishda, bir-biriga nisbatan turli xil burchak hosil qilib joylashadi va ularning orasida kichik-kichik bo'shliqlar hosil bo'ladi.

Nishonlangan radioaktiv fosfor bilan o'tkazilgan tajribalar shuni ko'rsatadiki, g'ovak suyak o'zida harakatchan fosfor tutib, u osonlik bilan qonga o'tishi mumkin. Kompakt suyak esa g'ovakka qaraganda uch marta kamroq harakatchan fosfor tutadi. Shunday qilib, mineral tuzlar almashinuvida g'ovak suyak asosiy rol o'ynaydi.

Kompakt suyak bir-biriga juda ham jips birlashgan suyak plastinkalaridan iborat bo'lib, uning tuzilishini o'rganish uchun naysimon suyakning tuzilishi bilan tanishib chiqish kerak.

NAYSIMON SUYAKNING GISTOLOGIK TUZILISHI

Ma'lumki, naysimon suyakda anatomik jihatdan diafiz va epifiz qismlari tafovut etiladi. Diafiz qismi naysimon shaklda bo'lib, devori kompakt qismdan tashkil topgan. Kompakt moddasi esa bir-biriga juda ham zich birlashib ketgan suyak plastinkalaridan tashkil topgan (86- rasm). Epifizlar esa tashki tomonidan yupqa kompakt suyak bilan qoplangan bo'lib, ichki tomoni g'ovak moddadan tashkil top-

gan. Suyak tashqi tomonidan yupqa biriktiruvchi to'qima parda ya'ni suyak usti yupqa pardasi (*periost*) bilan o'ralgan.

Suyak ichki kanali esa juda yupqa parda *(endost)* bilan suyak ko'migidan ajralib turadi. Naysimon suyakning kompakt moddadan tuzilgan diafizida quyidagi qavatlar: *tashqi umumiy suyak plastinkalar sistemasi, osteonlar (Gavers) sistemasi va ichki umumiy suyak plastinkalari sistemalari* tafovut etiladi. Tashqi suyak plastinkalar sistemasining qalinligi 4–12 mkm bo'lib, bir-biriga parallel yo'nalgan bir nechta plastinkalar yig'indisidan iborat. Shunisi xarakterliki, bu plastinkalar suyakni tashqi tomonidan butunlay o'rab turadi, lekin plastinkalarning oxiri bir-biri bilan tutashmay, ustma-ust joylashib tugaydi. Bu qavatda teshib o'tuvchi kanallar joylashib, ular orqali suyak usti pardasidan suyak ichiga qarab qon tomirlar o'tadi. Bu kanallar *oziqlantiruvchi kanallar* bo'lib, o'z devoriga ega bo'lmaydi va *Folkman kanallari* deb ataladi. Bundan tashqari, suyak usti pardasidan har xil burchak hosil qilib, suyakka tomon kollagen tolalar *teshib o'tuvchi tolalar* deb atalib, osteonlar qavatiga yetib kelishi mumkin.

86- rasm. Naysimon suyakning tuzilishi (sxema):

A — suyak ustki pardasi (periost): *1* — tolali qavat: *2* — kambial qavat; *a* — qon tomir; *B* — suyakning kompakt moddasi; *3* — tashqi umumiy plastinkalar qavati; *4* — osteon; *b* — osteon kanali; *d* — teshib o'tuvchi kanal; *5* — oraliq plastinkalar sistemasi; *6* — ichki umumiy plastinkalar qavati; *D* — suyak ko'migi bushligi; *7* — g'ovak suyak trabekulasi; *E* — suyakning ichki pardasi (endost) (V.G.Yeliseyev va boshqalardan, 1970).

Suyak devorining o'rta qavatini *osteonlar* hosil qilib, ular kompakt *suyakning struktura birligi* hisoblanadi (87- rasm). Osteonlar ham plastinkalardan iborat bo'lib, ular konsentrik halqalar sifatida qon tomirlarni o'rab joylashadi. Osteon markazida qon tomirlar joylashib, devori esa qalinligi 5—20 mkm bo'lgan, bir-birining ichiga kirgan silindrlar sistemasidan tuzilgan. Osteon halqalarini hosil qilgan palstinkalarning ossein tolalari o'z yo'nalishiga ega bo'lgani uchun suyakning bo'ylama va ko'ndalang kesmalarida plastinkalarni aniq ajratish mumkin. Osteonlar bir-biriga zich tegib yotmaydi, balki ular orasida konsentrik halqa hosil qilmaydigan suyak plastinkalari joylashadi. Bu plastinkalar *oraliq* yoki *interstitsial plastinkalar* deb nomlanadi.

Naysimon suyakning markazida endost bilan qoplangan suyak ko'migi kanali joylashib, u bilan osteon sistemasi oralig'ida ichki umumiy suyak plastinkalari joylashadi. Bu plastinkalar sistemasi kompakt suyak moddasi suyak ko'migi kanali bilan bevosita chegaralangan joylardagina yaxshi rivojlangan bo'ladi. Kompakt modda g'ovak moddaga o'tadigan joylarda esa ichki plastinkalar g'ovak modda plastinkalariga davom etib ketadi.

Naysimon suyaklarda osteonlar suyakning uzun o'qiga parallel joylashib, ular o'zaro anastomozlar orqali tutashadi. Bu anastomozlar tashqi umumiy plastinkalarga kiruvchi kanallar singari qon tomir saqlagani uchun oziqlantiruvchi kanallar deb nomlanadi. Osteon



87- rasm. Plastinkasimon suyak to'qimasining osteon sistemasi. Gematoksilin- eozin bilan bo'yalgan (ob. 20, ok. 10):

1 — osteon kanali; *2* — suyak plastinkalari; *3* — suyak hujayrasi.

kanallaridagi qon tomirlar o'zaro bog'lanibgina qolmay, ular suyak ko'migi va suyak usti pardasining qon tomirlari bilan ham birlashgandir. Suyak usti pardasida oziqlantiruvchi qon tomirlar va nerv tolalari ham joylashgan. Bu yerda miyelinli va miyelinsiz nerv tolalarining chigallari mavjud. Nerv tolalarining bir qismi qon tomirlar bilan tashqi umumiy plastinkalar orqali osteon kanaliga, u yerdan esa suyak ko'migiga yetib boradi. Nerv tolalarnning bir qismi esa suyak usti pardasida erkin va kapsulaga o'ralgan nerv oxirlarini hosil qiladi.

Suyak usti pardasi (periost) va endost. Suyak tashqi tomondan suyak usti pardasi (periosteum) bilan o'ralgan. Unda ikki qavat: ichki hujayrali va tashqi tolali qavatlar farqlanadi. Ichki qismi nozik tolali biriktiruvchi to'qimadan tashkil topgan bo'lib, unda mayda qon tomirlar, osteoblast va osteoklast hujayralari joylashadi. Tashqi qavat asosan tolali biriktiruvchi to'qimadan iborat. Endost (endosteum) – juda nozik parda bo'lib, suyakni ichki tomondan qoplaydi. U osteoblast va osteoklast hujayralarini ushlovchi biriktiruvchi to'qimadan tuzilgan bo'lib, uning kollagen tolalari suyak ko'migining stroma tuzilmalariga o'tib ketadi.

Suyak to'qimasining taraqqiyoti *osteogistogenez* deb atalib, u embrional va postembrional osteogistogenezlarga bo'linadi. Embrional (homila davridagi) osteogistogenez ikki usulda amalga oshadi:

1) To'g'ridan-to'g'ri mezenximadan suyak hosil bo'lishi (to'g'ri yoki bevosita osteogistogenez).

2) Mezenximadan hosil bo'lgan tog'ay modeli o'rnida suyak takomili (noto'g'ri yoki vositali osteogistogenez).

Postembrional osteogistogenez homila tug'ilgandan keyingi davrni o'z ichiga olib, asosan, suyak o'sishi va regeneratsiyasi bilan bog'liq.

Suyak to'qimasining mezenximadan rivojlanishi (bevosita osteogistogenez). Bu usul asosan yassi suyaklar, jumladan, kalla suyaklari uchun xosdir. Bo'lajak suyak o'rnida mezenxima hujayralari ko'paya boshlaydi va osteogen orolchalar hosil bo'ladi (88- rasm).

Hujayralar orasida kollagen tolalar hosil bo'ladi va bu tolalar hujayralarni bir-biridan uzoqlashtiradi. Bunday hujayralarni *preosteoblastlar* deb hisoblash mumkin. Ular kollagen tolalardan tashqari glikozaminoglikanlar ham hosil qiladi. Natijada, hujayra oraliq moddasi oksifil bo'ladi. Preosteoblastlar *osteoblast* hujayralariga aylanib, yana ko'proq hujayralararo modda ishlab chiqara boshlaydi. Bu davrni *osteoid davr* deb ham yuritiladi. Shu davrga kelib osteoblast hujayralari hujayralararo modda bilan o'ralib, ko'payish qobiliyatini yo'qotadi va osteotsit hujayralariga aylanadi. Ammo chekka joylashgan

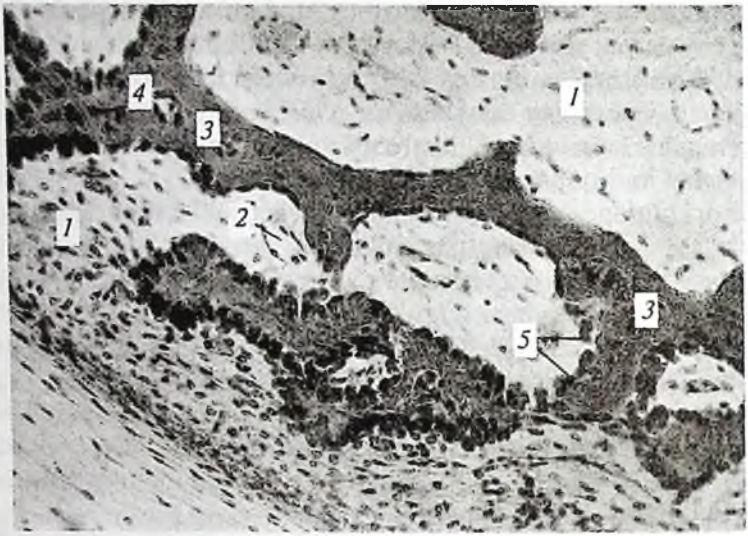

88-rasm. Suyakning mezenximadan rivojlanishi. Gematoksilin-eozin bilan bo'yalgan (ob. 20, ok. 10):

1 — mezenxima hujayralari; *2* — qon tomirlar; *3* — suyak to'sinlari yoki orolchalari; *4* — osteotsit; *5* — osteoblast.

hujayralar yangi osteoblastlarga aylanishini davom ettiradi. Hosil bo'lgan hujayralararo modda (osseomukoid) asosan glikozaminoglikanlardan va kollagendan tuzilgan. Mineral tuzlar bu yerda yo'q, chunki osseomukoid kalsiy tuzlarining kollagen tolalariga o'tishiga yo'l qo'ymaydi.

Taraqqiyotining keyingi bosqichida *(mineralizatsiya yoki kalsifikatsiya davrida)* to'qimada ko'p miqdorda ishqoriy fosfataza fermenti to'planadi. U organik fosfatlarni, asosan, glitserofosfatni karbonsuv va fosfat kislotagacha parchalaydi va mineral tuzlarning cho'kishiga yo'l ochadi. Shu bilan birga hujayralararo moddada depolimerizatsiya, ya'ni osseomukoid moddasining parchalanishi va erib ketishi kuzatiladi. Shu vaqtdan boshlab hujayralararo moddaning organik qismi faqat kollagendan tashkil topadi. Fosfat kislota kalsiy tuzlari bilan birikib kalsiy fosfat tuzlarini hosil qiladi. Bu tuzlar dastavval amorf $[Ca_3(PO_4)_2]$ shaklida bo'lib, keyinchalik ular gidroksiapatit $[Ca_{10}(PO_4)_6(OH)_2]$ kristallarini hosil qiladi. Dastlab hosil bo'lgan suyak to'qimasi noaniq tuzilishga ega bo'ladi va ko'p miqdorda dag'al kollagen tolalar va tartibsiz joylashgan gidroksiapatit kristallaridan iborat bo'ladi. Shunday yo'l bilan dastlabki dag'al tolali suyak to'qimasi hosil bo'ladi. Bu asta-sekin plastinkasimon suyak

to‘qimasiga aylanadi. Mezenxima hujayralaridan hosil bo‘lgan osteoklast hujayralari hujayralararo moddani yemiraboshlaydi va dag‘al tolali suyak to‘qimasiga qon tomirlar o‘sib kiradi. Yangi suyak plastinkalari qon tomirlar atrofida hosil bo‘la boshlaydi. Ossein tolalar tartibli joylashib, ular ustida yangi osteoblast hujayralari hosil bo‘ladi va yangi suyak plastinkasi rivojlanadi. Shu yo‘l bilan suyak osteonlari hosil bo‘ladi. Tashqi general plastinkalar qavati esa, suyak usti pardasi osteoblast hujayralari hisobiga hosil bo‘ladi. Natijada, suyak eniga o‘sa boshlaydi. Suyak usti pardasi va endost atrofdagi biriktiruvchi to‘qimadan shakllanadi. Keyinchalik embrional davrda hosil bo‘lgan suyak qaytadan tuziladi. Birlamchi osteonlar yemirilib, yangi osteonlar hosil bo‘ladi. Eski osteonlar o‘rniga yangilari hosil bo‘lishi butun umr davom etadi.

Tog‘ay modeli o‘rnida suyak hosil bo‘lishi (noto‘g‘ri yoki vositali osteogistogenez). Embrion taraqqiyotining ikkinchi oyida bo‘lg‘usi suyak o‘rnida mezenximadan tog‘ay modeli hosil bo‘ladi. Bu model gialin tog‘aydan iborat bo‘lib, qon tomirlar bo‘lmaydi va ma’lum davrgacha rivojlanadi, keyinchalik u degeneratsiyaga uchrab, tog‘ayni diafiz qismida suyak to‘qimasi hosil bo‘la boshlaydi. Suyak to‘qimasining paydo bo‘lishi tog‘ay usti pardasida (perixondrda) tipik osteoblastlar hosil bo‘lishi bilan boshlanadi. Osteoblastlar hosil bo‘lishidan boshlab perixondr suyak usti pardasi – periostga aylana boshlaydi.

Osteoblastlar tog‘ay modeli atrofida suyak to‘qimasini hosil qila boshlaydi. Natijada, suyakning tog‘ay modeli diafiz qismida perixondral suyak o‘rami (manjeti) bilan o‘raladi. Ular g‘ovak tuzilishga ega bo‘lib, dag‘al tolali (retikulofibroz) suyaklardan tashkil topadi. Tog‘ay modeli atrofida suyak hosil bo‘lishiga perixondral suyaklanish deyiladi. Suyak manjetining hosil bo‘lishi bilan bu yerda tog‘ayning oziqlanishi buziladi va tog‘ayning diafiz qismi markazida distrofik o‘zgarishlar sodir bo‘la boshlaydi. Tog‘ay hujayralari gipertrofiyaga, yadrolari piknozga uchraydi. Hujayralararo moddada kalsiy tuzlari yig‘ila boshlaydi. Shu yo‘l bilan ohaklangan tog‘ay paydo bo‘ladi (89- rasm). Tog‘ayning ohaklanishi diafiz qismidan epifizgacha qarab boradi. Aynish vaqtda tog‘ay usti pardasi o‘rnida hosil bo‘lgan suyak usti pardasidagi qon tomirlar ularni qoplab turgan mezenxima hujayralari bilan birga suyak manjetkasidagi teshikchalar orqali ohaklanayotgan tog‘ay zonasiga kirib boradi. Qon tomir bilan kirgan hujayralarning ba’zilari ko‘p yadroli osteoklast hujayralariga aylanib, ohaklanayotgan tog‘ayni yemira boshlaydi. Tog‘ayning yemirilishi diafiz markazidan boshlanib epifizlarga qarab suriladi. Ammo tog‘ay to‘qimasi diafizda butunlay parchalanmaydi va tog‘ay yemirilishi

89- rasm. Suyakning tog'ay o'rnida rivojlanishi. Gematoksilin-eosin bilan bo'yalgan (ob. 10, ok. 10):

1 — pufakchasimon o'zgargan hujayralar zonasi; *2* — tangasimon ustunchalar zonasi; *3* — suyaklanish zonasi.

natijasida hosil bo'lgan bo'shliqlar atrofida tog'ay to'sinlari saqlanib qoladi. Shu to'sinlar atrofidagi kam differensiallashgan hujayralardan osteoblastlar hosil bo'ladi.

Yangidan hosil bo'lgan osteoblastlar ohaklangan tog'ay to'sinlari ustida suyak to'qimasini hosil qiladi. Suyak to'qimasining tog'ay ichida hosil bo'lishiga *endoxondral yoki enxondral suyaklanish* deyiladi. Endoxondral suyaklanish natijasida dag'al tolali suyak hosil bo'ladi. U perixondral ko'payayotgan suyakdan shu bilan farq qiladiki, uning tarkibida ohaklangan hujayralararo tog'ay; moddasining qoldiqlari saqlanib qolgan bo'ladi. Ammo bu suyak uzoq turmaydi. Mezenxima (kam differensiallashgan) hujayralaridan takomil etgan osteoklast hujayralari hosil bo'lgan suyakni yemira boshlaydi.

Enxondral suyak to'qimasining parchalanishi natijasida kalta bo'shliqlar va chuqurchalar paydo bo'ladi va ular birlashib, suyak ko'migi uchun bo'shliq hosil qiladi. Qon tomirlar atrofida parchalanayotgan dag'al tolali suyak o'rnida osteoblast hujayralar konsentrik plastinkalar hosil qila boshlaydi. Ular ma'lum tartibda joylashgan parallel kollagen tolalardan tuzilgan, ulardan osteonlar hosil bo'ladi. Periost tarafdan seas tashqi umumiy plastinkalar taraqqiyoti davom etadi.

Shunday qilib, tog'ay o'rnida suyak hosil bo'lish jarayonida ma'lum bosqichlar ko'riladi. Dastlab dag'al tolali suyak to'qimasidan iborat perixondral suyak manjetkasi hosil bo'ladi. So'ngra tog'ay modelida bir qator o'zgarishlar (distrofiya, xondroliz) yuz berib, tog'ay ichida endoxondral suyaklanish ham sodir bo'ladi. Nihoyat, dag'al tolali suyak to'qimasining parchalanishi va uni nozik tolali kompakt plastinkasimon suyak to'qimasi bilan almashinishi sodir bo'ladi.

Suyakning epifiz va diafiz qismlari orasida tog'aydan iborat metafizar yoki epifizar plastinkasi joylashadi. Uning diafizga yaqin qismida tog'ay hujayralari shishgan, hujayralararo modda esa ohaklangan bo'ladi. Chunki uning ostidagi hujayralar parchalanib, u yerda endoxondral suyaklanish davom etadi. Tog'ay to'qima bilan endoxondral suyak orasidagi chegara qism *suyaklanish* yoki *ossifikatsiya chizig'i* deb ataladi. Epifizar plastinkaning qolgan qismlarida tog'ay hujayralari bo'linishda va yangi hujayralararo modda hosil qilishda davom etadi, natijada, epifizar plastinka hujayralari bir-birining ustida joylashib, tanga ustunchalarini eslatuvchi to'qima hosil qiladi. Xuddi ana shu zona tog'ayining o'sishi hisobiga suyak uzunasiga o'sadi. Epifizar plastinkaning uzunasiga o'sishi embrional taraqqiyot davridan boshlanib, 17—23 yoshgacha davom etadi, so'ngra esa suyakning o'sishi to'xtaydi.

Epifiz tog'ayining suyakka aylanishi diafizga nisbatan ancha kech sodir bo'ladi. Inson tug'ilganda diafiz perixondral va endoxondral suyaklanish natijasida hosil bo'lgan dag'al tolali suyakdan iborat bo'lsa, epifiz hali tog'ay ko'rinishga ega bo'ladi. Yangi tug'ilgan chaqaloq naysimon suyagining epifizida suyaklanish nuqtasi hosil bo'lib, u yerdagi tog'ayda xuddi diafizdagi singari bir qator degenerativ o'zgarishlar sodir bo'ladi. So'ngra, diafizdagi singari, epifiz ichiga qon tomirlar va mezenxima hujayralari o'sib kirib, u yerda endoxondral suyaklanish ketadi. Keyinchalik endoxondral suyaklanishda hosil bo'lgan dag'al tolali to'qimasi o'rniga plastinkasimon suyak rivojlanadi. Suyakning diafiz qismidan farqli ravishda epifizda plastinkasimon suyakning g'ovak turi hosil bo'ladi. U suyak to'sinchalaridan iborat bo'lib, osteonlar hosil qilmaydi. Epifiz suyaklanishi natijasida epifizar plastinka chegaralari aniq bo'lib qoladi.

Suyak to'qimasining regeneratsiyasi. Suyak to'qimasining regeneratsiyasi suyak usti pardasi hisobiga bo'ladi. Agar suyak butunligi buzilsa, suyak singan yerga qo'shni qismlarning suyak usti pardasi hujayralari intiladi. Natijada, ikki tomonning suyak usti pardasi birlashadi. Suyak usti pardasida juda ko'p qon tomirlar va osteoblastlar paydo bo'ladi. Shu yerda nozik suyak plastinkalari hosil bo'la boshlaydi. 10—12 kundan so'ng suyak plastinkasi suyakning singan qismini mufta shaklida o'rab oladi va buni *suyak qadog'i* deyiladi. Dastlab suyak qadog'i osteon tuzilishga ega bo'lmaydi, lekin keyinchalik uning o'rta qismi shunday tuzilishga ega bo'lishi mumkin. Suyak to'qimasining regeneratsiyasi organizmda yetarli miqdorda

kalsiy, fosfor tuzlari va turli mikroelementlar bo'lishini talab qiladi. O'zida turli xil mikroelementlar kompleksini saqlovchi biologik aktiv birikmalar (masalan, mumiyo) suyak jarohati bitishini tezlashtiradi.

Ba'zi patologik holatlarda suyak to'qimasi sog' organizmlarda uchramaydigan yerlarda ham (buyrak, o'pka, qalqonsimon bez, ko'z pardalari, qon tomir devorlarida) hosil bo'lishi mumkin. Bunday suyaklanish holati ektopik yoki skeletdan tashqarida suyaklanish deyiladi.

SUYAK O'SISHIGA TA'SIR KO'RSATUVCHI OMILLAR

Suyakning normal o'sishi va rivojlanishi tashqi va ichki omillarga bog'liq. Shunday omillardan biri ovqat rejimidir. Kalsiy va fosforning qonda yetishmasligi suyak to'qimasining qattiqligi va plastikligining o'zgarishlariga olib keladi. Suyak to'qimasining va suyaklarning tuzilishi va o'sishiga vitaminlar (C, D, A), endokrin bezlar ishlab chiqargan gormonlar katta ta'sir ko'rsatadi. Vitamin D yetishmasligi (raxit kasalligi) suyakda kalsiy tuzlari kamayishiga va suyak to'qimasining yumshoqlanishiga olib keladi. Vitamin C yetishmasa suyaklarning o'sishi sustlashadi va to'xtaydi. Endokrin bezlardan qalqonsimon old bezi gormoni (paratirin) suyaklarning o'sishi va tuzilishiga kuchli ta'sir ko'rsatadi. Bu gormon ko'payganda suyaklardan kalsiy yuvilib ketib, ularning plastikligi buziladi (fibroz ostit kasalligi). Qalqonsimon bez gormoni tireokalsitonin esa paratiringa qarama-qarshi ta'sir ko'rsatadi. Shuningdek, suyak to'qimasining tuzilishi, o'sishi gipofiz, epifiz va jinsiy bezlar garmonlarining ta'siriga ham bog'liq.

Suyak to'qimasida butun umr davomida yemirilish va qayta hosil bo'lish jarayonlari sodir bo'lib turadi. Eskirgan osteonlar osteoklastlar tomonidan yemiriladi va so'riladi (*resorptia* – so'rilish). Ular o'rniga osteoblast hujayralari yordamida yangi osteonlar hosil bo'ladi. Suyak to'qimasining qayta qurilib turishiga ko'p omillar, jumladan, to'qimaga ko'rsatiladigan jismoniy bosimning o'zgarishi, to'qimaning ma'lum bir qismlarida manfiy va musbat zaryadlangan zonalarning bo'lishi (pyezoelektrik effekt) va boshqalar ta'sir ko'rsatadi.

SUYAKLARNING O'ZARO BIRLASHUVI

Suyaklararo bog'lanish *harakatsiz* (sindesmozlar, simfizlar, sinxondrozlar va sinostozlar) va *erkin* harakatli bo'g'imlar shaklida bo'lishi mumkin.

Sindesmozlar – suyaklarning o'zaro zich tolali biriktiruvchi to'qima orqali birlashuvidir. Bunda pishiq kollagen tolalar qo'shni suyaklar to'qimasiga teshib kiradi va u bilan tutashib ketadi. Sindesmozlarga kalla suyaklarining bog'lanishi misol bo'ladi.

Sinxondozlar – suyakning tog'ay to'qimasi yordamida birlashuvidir. Bunda asosan tolali tog'ay ishtirok etadi (umurtqalararo disklar). Har bir disk tashqi tolali fibroz halqa va yumshoqroq bo'lgan pulpoz markazdan iborat. Pulpoz markaz yosh bolalarda asosan gomogen moddadan iborat. 7—8 yoshda unda kollagen tolalar va tog'ay hujayralar paydo bo'ladi. Tolalar miqdori bola ulg'aygan sari oshib boradi va 20—23 yoshga kelib pulpoz markaz tolali tog'ay tusini oladi. Simfizlar – suyaklarning tog'ay va biriktiruvchi to'qima orqali birlashuvi, qov suyaklarining birlashuvi bunga misol bo'la oladi. Bunda, ikki qov suyagi o'zaro mustahkam zich tolali biriktiruvchi to'qima yordamida birlashadi. Tog'ay to'qimasi esa faqatgina ikkala qov suyagining yuzasida joylashadi. Chanoq suyaklaridagi bu simfiz birlashuv ayol ko'zi yorish vaqtida cho'zilib, homilaning tug'ilishiga imkon yaratib beradi.

Sinostozlar – ikki suyakning bir-biri bilan o'ta mustahkam birlashuvi bo'lib, bunga chanoq suyaklarining tutashuvi misoldir.

Ajralgan (erkin harakatli) birlashuvlar yoki bo'g'imlarda suyaklarning bir-biriga tegib turuvchi yuzalari tog'ay bilan qoplangan. Ular orasida ba'zan oraliq tog'ay meniski bo'lishi mumkin. Bo'g'imlar kapsula bilan o'ralgan. Bo'g'imlar orasida sinovial suyuqliq bo'lib, u harakatning erkin kechishini ta'minlaydi.

Suyaklar yuzasini qoplovchi tog'ay *bo'g'im tog'ayi* deb ataladi. Bo'g'im tog'ayida mayda, yassilashgan xondrotsitlar joylashadi. Ularning ostida tipik xondrotsitlar izogen gruppalar hosil qiladi. Tog'ay to'qimasining suyak bilan chegarasida ohaklangan tog'ayni va yongi hosil bo'layotgan suyak to'qimasini ko'rish mumkin.

Bo'g'im kapsulasi tashqi fibroz qavat va ichki sinovial pardadan iborat. Tashqi qavat zich tolali biriktiruvchi to'qimadan tuzilgan. Ichki pardada esa bo'g'im bo'shlig'iga qaragan qoplovchi qavat, uning ostida esa kollagen-elastik tolalar qavatlari farqlanadi. Ichki qoplovchi qavat sinoviotsit hujayralaridan tashkil topadi. Bu hujayralar bir turda bo'lmay, ular orasida sinovial fibroblastlar, makrofaglar va kam differensiallashgan hujayralarni ko'rish mumkin.

IX bob

MUSHAK TO'QIMASI (*TEXTUS MUSCULARIS*)

Mushak to'qimasi odam va hayvon organizmining harakatga kelishini ta'minlaydi. Mushaklarning tuzilishi ularning bajarayotgan funksiyasiga moslashgan, ya'ni ularning shakli cho'ziq, uchlari tayanch tuzilmalarga tutashgandir.

Tuzilishi va bajarayotgan funksiyasiga ko'ra silliq, ko'ndalang-targ'il *(skelet),* yurak mushagi va ba'zi a'zolarda uchrovchi maxsus mushak to'qimasi farq qilinadi. Maxsus mushak to'qimasi kelib chiqishi, tuzilishi va vazifasiga ko'ra turlichadir. Ko'ndalang-targ'il yurak mushagi hamda maxsus mushak to'qima – mioepitelial hujayralar (ter, sut va so'lak bezlarida uchrovchi hujayralar), ko'zning siliar va qorachig' mushaklari xususiy gistologiyaning tegishli boblarida keltirilgan.

SILLIQ MUSHAK TO'QIMASI

Silliq mushak to'qimasi *hujayra* tuzilishiga ega. Silliq mushak ko'pgina ichki organlar – me'da-ichak yo'li, tanosil organlari, tomirlar devorining shakllanishida qatnashadi. Silliq mushak tuzilishi hamda funksiyasi bo'yicha ko'ndalang-targ'il mushakdan qancha farq qiladi. Silliq mushaklar vegetativ nerv sistemasi tomonidan innervatsiya qilinadi va shu sababli kishi ixtiyoriga bo'ysunmaydi. Yuqorida qayd qilinganidek, silliq mushak to'qimasi hujayra tuzilishiga ega bo'lib, cho'ziq, duksimon va tarmoqlangan bo'ladi. Hujayraning o'lchamlari turlicha bo'ladi, ya'ni uzunligi 50—250 mkm, yadro sathining maksimal diametri 5—20 mkm. To'qimada bir-biriga yondoshib yotgan hujayralar qatlamlar hosil qiladi (90- rasm).

Ular bir-biriga nisbatan shunday joylashadiki, bir hujayraning markaziy qismiga boshqa hujayraning o'tkir uch qismi yopishadi. Silliq mushak hujayralari sirtdan *sarkolemma* bilan qoplangan, unda qalinligi taxminan 7,5 nm ga teng plazmatik membrana va tashqi bazal membrana farq qilinadi.

Yonma-yon yotgan hujayralarning plazmatik membranalari ba'zi joylarda juda yaqinlashib tutashish nuqtalarini hosil qiladi. Membranalarning bunday yaqinlashish joylari silliq mushak hujayralarining biridan ikkinchisiga qo'zg'alish o'tishiga xizmat qiladi, degan taxminlar bor. Hujayra sitoplazmasida yadro, umumiy organellalar va miofibrillalar joylashadi.

Yadro va organellalar hujayraning trofik apparatini tashkil etadi. Silliq mushak hujayrasining yadrosi uning markazida joylashib, cho'ziq oval yoki tayoqchasimon shaklga ega (90, 91- rasmlar). Yadroning shakli qissarish paytida o'zgaradi. Unda ko'p hollarda ikkita yoki undan ko'proq yadrocha bo'ladi. Yadro yonida sust rizojlangan plastinkasnmon kompleks joylashadi. Shu yerda hujayra markazi ham yotadi. Mushak hujayrasida endoplazmatik to'r sust rivojlangan. Mitoxondriyalar kichik, shakli cho'ziq, oz miqdorda bo'lib, sitoplazmada tarqoq joylashadi. Ammo yadro yonida ularning soni ko'proq bo'lishi mumkin. Mitoxondriyalarning kristallari ko'ndalang-targ'il mushaklardagiga nisbatan kam.

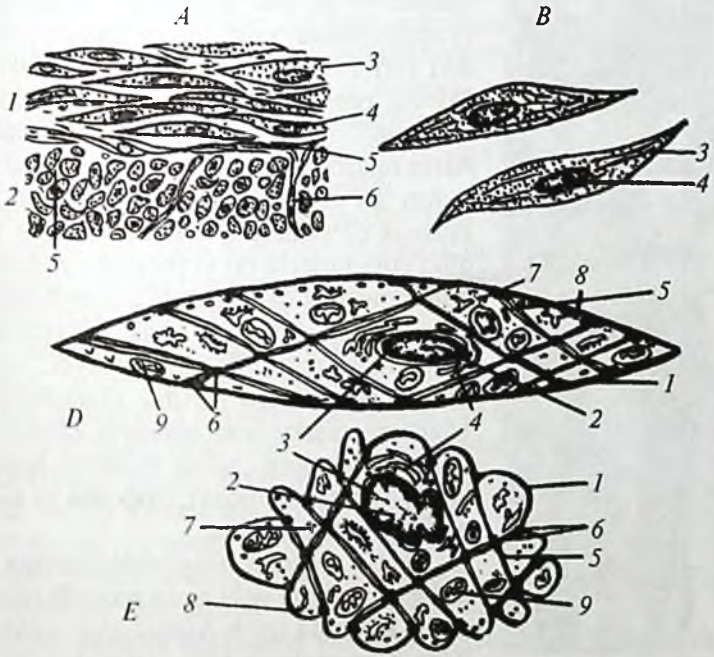

90- rasm. Silliq mushak to'qimasining tuzilishi (sxema):

A — ichak devorining silliq mushak qavati; *B* — alohida ajratilgan silliq mushak hujayralari (oddiy mikroskop ostida ko'rinishi); *1* — mushak qavatining bo'ylama kesimi; *2* —mushak qavatining ko'ndalang kesimi; *3* — silliq mushak hujayra; *4* — hujayra yadrosi; *5* — mushak hujayralari orasidagi biriktiruvchi to'qima; *6* — qon tomir;
D, E — silliq mushak hujayrasining bo'shashgan (*D*) va qisqargan (*E*) holati (elektron mikroskopda ko'rinishi; A.Xem, D.Kormakdan, 1982): *1* — sarkolemma (plazmolemma); *2* — yadro; *3* — yadro teshiklari; *4* — Golji kompleksi; *5* — miofibrillalar; *6* — zich tanacha; *7* — ribosoma va polisomalar; *8* — mikropinotsitoz pufakchalar; *9* —mitoxondriyalar.

91-rasm. Silliq mushak. Me'da devori shilliq qavatining mushak plastinkasidan olingan silliq mushak hujayrasi (elektron mikrofotogramma, ×8500):

1 — yadro; *2* — sitoplazma; *3* — hujayra atrofidagi kollagen tolalar.

Miofibrillalar mushak hujayrasining qisqaruvchi apparatini tashkil etishi sababli ular eng muhim ahamiyatga ega. Miofibrillalar skelet mushagiga xos bo'lgan ko'ndalang-targ'illikka ega emas va oddiy mikroskopda bir jinsli ipchalar shaklida ko'rinadi. Elsktron mikroskop bilan silliq mushak hujayralari o'rganilganda hujayraning butun uzunligi bo'yicha yotuvchi uzluksiz miofibrillalar aniqlangan emas. Hujayra sitoplazmasida bo'ylama joylashgan submikroskopik *protofibrillalar mavjud* bo'lib, ular tutamlar hosil qilmaydi. Protofibrillalar yoki mikrofilamentlarning ikki turi farqlanadi: aktin va miozin. Miozin protofibrillalar diametri 17 nm ga teng bo'lib, yo'g'on protofibrillalardir. Aktin mikrofilamentlar nozik bo'lib qalinligi 7 nm ga teng. Ikkala filamentlar ham mushak bo'shashgak holatda burchak hosil qilib yoki hujayra bo'yi bo'yicha joylashgan bo'lib mushak qisqarganda o'z joylashishini o'zgartiradi. Silliq mushak hujayralarida ko'ndalang-targ'illik kuzatilmaydi, chunki filamentlar o'zaro tartibli joylashmagan. Ular sarkomerlar hosil qilmaydi, plastinkalar ham topilmagan. Silliq mushak hujayralarida ham tropomiozin, troponin va a-aktinin oqsillari topilgan.

Aktin oqsillarining sitolemmaga birlashgan qismida yoki aktin protofibrillaning o'rta qismida *zich tanachalar uchraydi.* Zich tanachalar oddiy mikroskopda to'q dog' shakliga ega. Zich tanachalar ko'ndalang-targ'il mushak tolasining Z plastinkasida uchrovchi aktinin tutgani uchun, bu tanachalarni Z plastinkaning analogi deb taxmin qilish mumkin, lekin ular betartib joylashtan. Mushak qisqarish jarayonida xuddi ko'ndalang-targ'il mushakdagi singari aktin va miozinning o'zaro sirpanishi yuzaga

keladi. Tortilish kuchi zich tanachalar orqali sarkolemmaga (sitolemmaga) o'tadi, natijada, silliq mushak hujayra qisqaradi.

Silliq mushak hujayra sitoplazmasida kalsiy ionini saqlovchi mayda pufakchalar bo'lib, ular ko'ndalang-targ'il mushakdagi sarkoplazmatik retikulumni eslatadi. Lekin sarkoplazmatik retikulumning o'zi silliq mushakda kuchsiz rivojlangan. Bu pufakchalarga hujayra plazmatik membranasining botishidan hosil bo'lgan tuzilmalar tegib yetadi. Bu tuzilmalar ko'ndalang-targ'il mushakning T- sistemasini eslatadi. Ular impuls tarqalishida va kalsiy ionining sitoplazmaga chiqishida muhim o'rin tutadi.

Har bir mushak hujayra yuqorida qayd etilganidek, bazal membrana bilan qoplangan. Mushak hujayralarining bir-biriga tegib yotgan qismlarida tirqishli tutashish – *neksuslar* uchrab ular silliq mushak hujayralarining ma'lum guruhlari barobar qisqarishini ta'minlaydi. Bazal membranaga biriktiruvchi to'qima tolalari kirib to'r hosil qiladi. Mushak hujayralarining truppalari yoki muayyan qavatlari biriktiruvchi to'qima qatlamlari bilan o'raladi. Ana shu biriktiruvchi to'qima sarkolemma bilan birga silliq mushak to'qimasining tayanch apparatini hosil qiladi.

Silliq mushak to'qimasi yaxshi taraqqiy etgan qon tomirlar sistemasiga ega. Qon tomirlar to'qima ichida kapillyarlargacha tarmoqlanib, mushak hujayralari tutamlari orasidagi biriktiruvchi to'qima qatlamlarida kapillyarlar to'rini hosil qiladi.

Silliq mushak to'qimasining taraqqiyoti va regeneratsiyasi. Silliq mushak to'qimasi mezenximadan rivojlanadi. Hosil bo'layotgan mushak hujayralari dastlab o'simtalarga ega bo'lib, uning yordamida o'zaro bog'lanadi va shu tufayli mezenxima tuzilishini eslatadi. Ularda miofibrillalar paydo bo'lishi differensiallanish boshlanganligining belgisi bo'lib xizmat qiladi. Keyinchalik silliq mushak hujayralari o'simtalarini yo'qotib, duksimon shaklni oladi va bir-biriga zich yopishib yotadi. Ularda fibrillalarning soni ortib, hujayraning uzun yo'nalishi bo'ylab tartibli ravishda joylasha boradi.

Silliq mushak anchagina yaxshi ifodalangan regeneratsiya qobiliyatiga ega. Mushak hujairalarining mitoz yo'li bilan bo'linish qobiliyatiga ega ekanligi haqida ma'lumotlar bor.

Silliq mushak hujayralarining gipertrofiyasi va ko'payishini qon tomirlarning o'sishi va tiklanishi jarayonlarida ko'rish mumkin. Tajribada yirik arteriya bog'lab qo'yilgan hollarda qon aylanish kam joylardagi mayda tomirlarning kengayishi kuzatiladi. Bunda ularning devorida yangidan hosil bo'lgan mushakning qalin qatlamlari paydo bo'ladi. Silliq mushak hujayralarining gipertrofiyasi va giperplaziyasi bachadonda homiladorlik davrida yuz beradi.

KO'NDALANG-TARG'IL MUSHAK TO'QIMASI

Ko'ndalang-targ'il mushak to'qimasi skelet mushaklarini, ovqat hazm qilish traktining ba'zi a'zolari (til, tanglay, qizilo'ngach bir qismi) mushaklarini, ko'z mushaklarini, mimik va nafas olish mushaklarini hosil qiladi. Yurak mushagi ko'ndalang-targil mushak to'qimasining maxsus turi bo'lib, u haqda quyida maxsus fikrlar bayoni bor.

Ko'ndalang-targ'il mushak tolalarining tuzilishi. Ko'ndalang-targ'il mushak to'qimasi *tolalardan* iborat bo'lib, ularning uzunligi bir necha santimetrgacha (12,5 sm), diametri 100 mkm gacha yetishi mumkin. Shu sababli ko'ndalang-targ'il mushak tolalari *simplastik tuzilmalar* deb ataladi. Ular uzun silindrik tuzilmalar bo'lib, sirtdan yaxshi ifodalangan parda – sarkolemma bilan qoplangan. Mushak tolalarining yadrolari oval shaklli, xromatini kam, pereferiyada, sarkolemma ostida joylashadi (92- rasm, *a)*. Mushak tolalari mitoxondriyalarga boy bo'lib, ular miofibrillalar orasida tizilib yotadi. Shuni qayd qilish lozimki, mushakning harakat aktivligi ancha yuqori bo'lsa (qisqarish tezligi qancha katta bo'lsa), mushak tolasida sarkosomalar (mitoxondriyalar) shunchalik ko'p bo'ladi. Mushak tolalari sarkosomalarning kristallari kuchli rivojlangan bo'lib, sarkosomalarning uzun o'qiga nisbatan perpendikulyar yo'nalgan. Donador-endoplazmatik to'r sust rivojlangan, yadro atrofida joylashadi. Sust rivojlangan plastinkasimon kompleks ham shu yerda yotadi.

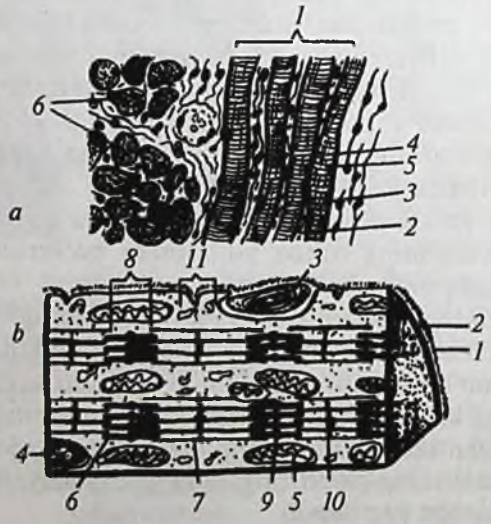

92- rasm. *a* — skelet ko'ndalang-targ'il mushak to'qimasi tuzilishi (sxema):

1 — mushak to'qichasining bo'ylama kesimi; *2* — biriktiruvchi to'qima; *3* — yadro; *4* — *A* disk; *5* — *I* disk; *6* — mushak to'qimasining ko'ndalang kesimi;

b — ko'ndalang-targ'il mushak to'qimasining ultramikroskopik tuzilishi (sxema):

1 — sarkolemmaning bazal qismi; *2* — sarkolemmaning plazmatik membranasi; *3* — satellit hujayralar; *4* — yadro; *5* — mitoxondriya; *6* — *A* disk hosil qiluvchi yo'g'on protofibrillalar; *7* — *I* disk hosil qiluvchi ingichka protofibrillalar; *8* — N zona; *9* — *M* chiziq; *10* — *Z* chiziq; *11* — triada (uchlik) (M.M.Ismoilovdan).

Ko'ndalang-targ'il mushakda *silliq kanalchalar sistemasi* mavjud bo'lib, uning mushak tolalarining maxsus strukturasi deb hisoblash mumkin. Kanalchalar sistemasi tolaning uzun o'qi bo'ylab miofibrillalar oralig'ida joylashdi va *Z* chiziq qarshisida yoki *A* va *I* disklar chegarasida kengaymalar hosil qilib tugaydi. Bu sistema sarkoplazmatik retikulum (to'r) deb nomlanadi.. Bundan tashqari, *A* va *I* disklar chegarasida (sut emizuvchilarda) sarkolemmaning plazmatik membranasi tola ichiga botib kirib *T* sistema naychalarini hosil qiladi. Bu naychalar tolaning uzun o'qiga ko'ndalang yo'nalgan (*tubulus transversalis*). *T* sistema kanalchalari *A* va *I* disk chegarasida atrofidagi simmetrik joylashgan sarkoplazmatik to'r naycha kengaymalari bilan triadalar hosil qiladi. Sarkoplazmatik to'r qisqarishining yuzaga chiqishida ishtirok etadi.

Miofibrillalar tolaning qisqarishini ta'minlovchi tuzilmalardir. Bu ipsimon tuzilmalarning qalinligi 2 mikron keladi. Ko'ndalang-targ'il mushakning miofibrillalari silliq mushakdan farq qilib, ko'ndalangiga taram-taram bo'lib bo'yaladi. Bu ularning nozik tuzilish xususiyatlariga bog'liq. Miofibrillalarda *A* va *I* disklar farq qilinadi. *A* disklar har xil bo'yoqlar bilan yaxshi bo'yaladi. *I* disklar esa uncha yaxshi bo'yalmaydi. *Anizotrop-A* disklar ikki xil nur sindirish (anizotropiya) xususiyatiga ega va ularning nomi ham ana shu xususiyatga asoslangan (92- rasm, *b*). *I* disklar anizotropiya xususiyatiga ega emas va shu sababli ularni *izotrop disklar* deyiladi. Mushak tolasi fibrillalarning bir xil disklari bir sathda yonma-yon yotib, butun mushak tolasining ko'ndalang-targ'illik manzarasini yuzaga keltiradi. Elektron mikroskop fibrillalarning nozik tuzylishi tafsilotlarini aniqlashga imkon berdi. *A* diskning o'rtasida H zona bo'lib, uning markazidan esa *M* chiziq o'tgan (93- rasm, *a, b*). *I* diskning o'rtasida *Z* chiziqchasi yotadi. U ba'zi bir adabiyotlarda eski nom bilan *T* chiziq (telofragma) deb ataladi. Har ikki *Z* chiziqchasi orasida yotgan miofibrilla bo'lakchasiga *sarkomer* yoki *inokoma* deyiladi. Sarkomer tarkibiga *A* disk va *A* diskning har ikkala tomonidagi *I* disklarning *Z* chiziqqacha bo'lgan qismi (har bir *I* diskning yarmi) kiradi (93- rasm, *a, b*). Elektron mikroskop miofibrillalar yanada ingichkaroq ipchalar – miofilamentlardan (protofibrillalardan) tuzilganligini ko'rsatadi. Ikki xil protofibrillalar (miozin va aktin) farq qilinadi. Yo'g'on (miozin) protofibrillalar *A* diskda, in-gichka (aktin) protofibrillalar esa *I* diskda va qisman (*H* zona chegarasiga qadar) *A* diskda joylashadi. Shunday qilib, *I* diskda faqat ingichka protofibrillalar, *A* diskda esa *H* zona chegarasiga qadar ingichka va yo'g'on protofibrillalar joylashadi. Ingichka protofibrillalarning bir uchi *Z* chiziqqa yopishadi. Ikkinchi uchi protofibrillalarning orasida erkin holda tugaydi.





93- rasm. *A* — Bo'shashgan (yozilgan) skelet ko'ndalang-targ'il mushagining bo'ylama kesmasi (elektron mikrofotogramma):

1 — *M* chiziq 0,13 mkm; *2* — *Z* chiziq 0,08 mkm; 3 — *I* disk 1,3 mkm (izotrop disk); *4* — *A* disk 1,5 mkm (anizotrop disk); *5* — sarkomer 2,7 mkm; *6* — *H* zona 0,63 mkm (Rodindan).

B — qisqargan ko'ndalang-targ'il mushakning bo'ylama kesmasi (elektron mikrofotogramma):

1 — *M* chiziq 0,13 mkm; *2* — *Z* chiziq 0,08 mkm; *3* — *I* izotrop disk 0,63 mkm; *4* — *A* anizotrop disk 1,5 mkm; *5* — sarkomer 2,1 mkm (Rodindan).

Shunday qilib, mushak tolasining struktura birligi sarkomer bo'lib *Z* chizig'i esa tayanch tuzilma vazifasini o'taydi. Mushak tolasining ko'ndalang kesimida ingichka va yo'g'on protofibrillalarning geksogonal sistema shaklida o'zaro tartibli joylashuvini kuzatish mumkin. Chunonchi, tutashish zonasida ingichka va yo'g'on ipchalar shunday joylashadiki, har bir yo'g'on protofibrilla. atrofida 6 ta ingichka protofibrilla va har bir ingichka protofibrilla atrofida 3 ta yo'g'on protofibrilla yotadi. (94- rasm). Elektron mikroskopda juda kattalashtirib ko'rilganda tutashish zonasida ingichka va yo'g'on protofibrillalar ingichka ko'ndalang ko'prikchalar – o'simtalar yordamida o'zaro bog'langanligi ko'rinadi.

Miofibrillalarning ultrastrukturasiga asoslanib, *mushak qisqarish mexanizmi* haqida turli nazariyalar ishlab chiqilgan. Xaksli taklif etgan ikki xil protofibrillalarning sirpanish: nazariyasi eng keng tarqalgan. Bu nazariyaning asosiy qoidalaridan biri qisqarish jarayonida protofibrillalarning uzunligi o'zgarmaydi, deb hisoblanadi. Yo'g'on protofibrillalar miozin oqsilidan iborat. Ingichka protofibrillalar esa

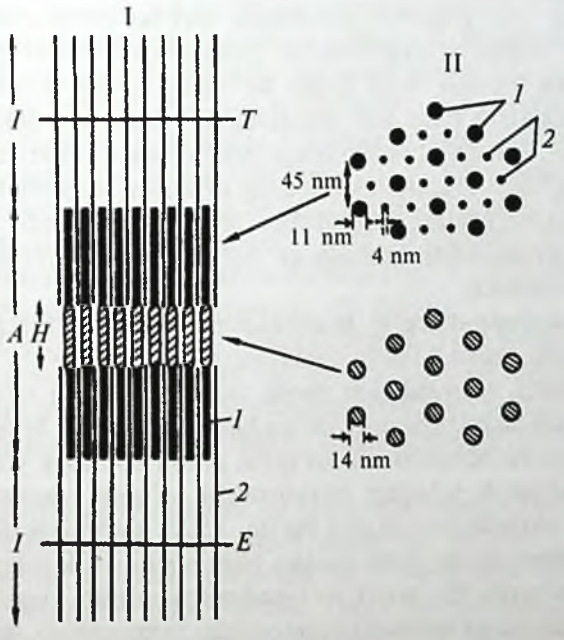

94- rasm. Yo'g'on va ingichka protofibrillalarning miofibrillada joylashish sxemasi:

I — bo'ylama kesma; *II* — ko'ndalang kesma; *I — I* disk; *T* — telofragma; *H —H* zona; *1* — yo'g'on protofibrilla; *2* — ingichka protofibrilla (Xakslidan).

aktindan tuzilgan. Tutash zonasida yo'g'on protofibrillalardan chiqqan mayda o'simtalar ingichka protofibrillalarga yopishadi. Bu o'simtalar ingichka protofibrillalarga mustahkam bog'lanmay, har bir qisqarishda yopishish o'rnini ko'p marta o'zgartiradi va shu bilan protofibrillalarni tortadi. Natijada ingichka protofibrillalar yo'g'on protofibrillalar bo'ylab sirpanib, sarkomerning qisqarishiga olib keladi. Bunda miofibrillalarning ko'ndalang-targ'il manzarasi biroz o'zgaradi: *A* diskning uzunligi o'zgarmaydi, *I* disk esa qisqaradi va kuchli qisqarish holatlarida butunlay yo'qoladi. (93- rasm, *a, b* ga q.). Ingichka protofibrillalar yo'g'on protofibrillalar bo'ylab sirpanib M chiziqqa yaqinlashadi va hatto *M* chiziqdan o'tib, bir-birining ustiga chiqishi mumkin, yo'g'on protofibrillalar esa *Z* chiziqqacha tarqaladi.

Qisqarish davrida aktin va miozin qo'shilib aktomiozin sistemasini hosil qiladi, mushak yozilganda esa qaytadan aktin va miozinga bo'linadi. Mushak tolasi qisqarishida sarkoplazmatik retikulum, *T* kanalchalar va mitoxondriyalarning roli kattadir. Qisqarish uchun shart bo'lgan Ca^{++} sarkoplazmatik retikulumda saqlanadi. Mitoxondriyalar esa qisqarish jarayonida sarf bo'ladigan ATF ni ishlab chiqaradi. Mualliflarning fikricha, *T* sistema orqali nerv impulsi keladi. Bu sistema mushak tola ustiga ochilgani uchun kerakli moddalar (oziq moddalar) ham shu kanalchalar orqali sarkoplazmaga yetib kelsa kerak. Mushak tolalari qisqarganda tana qismlari harakatlanadi. Mushak tolalari qisqarish kuchining uzatilishi mushak to'qimasining tayanch strukturalari tomonidan amalga oshiriladi. Sarkolemma shunday strukturalar jumlasidan bo'lib, unga paylarning kollagen tolalari yopishadi.

Ko'ndalang-targ'il mushakning organ sifatida tuzilishi. Mushakning organ sifatida shakllanishida biriktiruvchi to'qima ham ishtirok etadi. U mushakni parda shaklida o'raydi va qon tomirlar bilan birgalikda mushakning ichiga ham o'sib kiradi. Mushakni sirtdan o'rab turuvchi biriktiruvchi to'qima parda epimiziy yoki fassya deb ataladi. Mushak ichidagi biriktiruvchi to'qima qatlamlari mushak tolalarini alohida tutamlarga bo'lib, ichki perimiziy deb ataladi.

Biriktiruvchi to'qima tolalari ham bir mushak tolasini nafis to'r shaklida o'raydi. Bu nozik to'r *endomiziy* nomini olgan. Ichki perimiziy tarkibida yo'naluvchi qon tomirlar tarmoqlanib, har bir mushak tolasini o'rovchi kapillyarlar to'rini hosil qiladi. Mushak tolalariga payning kollagen tolalari tutashadi Bu yerda mushak tolalarining uchlari barmoqsimon o'simtalar hosil qiladi va ular orasiga kollagen tolalar o'sib kiradi.

Mushak to'qimasida shu to'qima uchun xos bo'lgan mioglobin pigmenti joylashadi. Mioglobin ikki qismdan – *gem* (temir) va oqsil komponenti *globindan* iborat. Miaglobin mushak fiziologiyasida katta rol o'ynaydi. Uning asosiy vazifasi o'zida kislorod saqlash xususiyatidir. Mushak qisqargan paytda kislorodning mushak to'qimasiga kirishi qiyinlashadi, lekin ko'p miqdorda sarf qilinadi. Bu holda mioglobin o'zida ushlagan kislorodni sarflaydi. Sarkoplazmada mioglobin qancha ko'p bo'lsa, mushak kislorodga shuncha boy bo'ladi.

Ayrim sut emizuvchi hayvonlar mushagida juda ko'p miqdorda g'amlangan kislorod bo'ladi. Masalan, tyulenlarda 47 foiz kislorod mioglobin bilan bog'langan holda bo'ladi, faqat 38 foizi qonda bo'ladi. Mioglobin mushakka qizil rang berib turadi. Rangiga qarab qizil va oq mushaklar tafovut qilinadi. Qizil mushaklar oq mushakka nisbatan sekin qisqaradi, lekin ayrim hollarda oq mushak (masalan, tovuqning kurak mushagi) qizilga nisbatan sekinroq qisqarishi mumkin. Bundan tashqari, har bir qizil mushak tolasida oz miqdorda oq tolalar ham uchrab turadi. Qizil mushak tolalarida oksitslanish protsesslari juda yuqori rivojlangan bo'lib, oq mushak tolalarida esa, modda almashinuv protsessi ko'proq anaerob glikoliz shaklida boradi.

Ko'ndalang-targ'il mushak to'qimasining taraqqiyoti va regeneratsiyasi. Skelet mushaklari mioblast hujayralarining zich to'plamlari bo'lgan miotomlardan rivojlanadi. Mioblastlar ko'payib, atrofdagi mezenximaga ko'cha boshlaydi va bo'lgusi mushak gruppalarining kurtaklari joylashadigan yerlarda to'plana boradi. Mioblastlar yadrolarining jadal bo'linishi natijasida yirik, ko'p yadroli tuzilmalar – miosimplastlarga aylanadi. Keyinchalik ularda miofibrillalar paydo bo'lib, miosimplastning periferiyasida joylashadi.

Simplastlarning markazida sarkoplazma va qator tizilgan yadrolar yotadi. Taraqqiyotning bu davrida ularni mushak naychalari deb yuritiladi. Keyinchalik miofibrillalarning soni ko'payadi, yadrolar periferiyaga suriladi va shu yo'sinda ko'ndalang-targ'il mushak tolalari shakllanadi

Ko'ndalang-targ'il mushak to'qimasi jarohatlangandan keyin qulay sharoitlarda tiklanish qobiliyatiga ega bo'ladi. Reperativ tiklanish vaqtida mushak tolalarida ko'p miqdorda differensiallashmagan mioblastlar hosil bo'ladi. Ba'zi mualliflarning fikricha, mioblastlar jarohatlangan mushakning yadro va sitoplazma saqlaydigan bir bo'lagidir. Mushak to'qimasida sarkolemmaning bazal qavati va asl plazmolemmasi orasida *yo'ldosh hujayralarning* topilishi mioblastlar yo'ldosh hujayralaridan hosil bo'ladi, degan fikrga olib keldi (Studitskiy A.H.). Xuddi normal gistogenezda bo'lgani kabi,

mioblastlardan mushak tolalari taraqqiy etadi. Qayta tiklanishda ham taraqqiyotning uch fazasi kuzatilishi mumkin: 1) mioblastlar fazasi, 2) mushak naychalari fazasi, 3) mushak tolalarining shakllanish fazasi. Qulay sharoitlar bo'lmagan hollarda mushak to'qimasining regeneratsiyasi to'liq nihoyasiga yetmaydi va shikastlanishda hosil bo'lgan nuqson biriktiruvchi to'qima chandig'i bilan almashinadi. Postnatal o'sish davrida mushak tolalari uzunlashadi va yo'g'onlashadi. Ularning kattaligi shu mushaklar bajarayotgan ishga bog'liq. Tug'ilishning birinchi yillaridan so'ng mushak to'qimasining o'sishi faqatgina tolalarning yo'g'onlashishi (gipertrofiya) bilan bog'liq bo'lib, mushak tolalarining ko'payishi – giperplaziya (yunon. *plazis* – hosil bo'lishi) bilan bog'liq emas.

YURAKNING KO'NDALANG-TARG'IL MUSHAK TO'QIMASI

Ko'ndalang-targ'il mushak to'qimasi yurak miokard qavatida joylashadi. Bu mushak to'qima skelet ko'ndalang-targ'il mushakdan farqli ravishda ko'ndalang-targ'il mushak tolalaridan emas, balki yurak mushak hujayralaridan – miotsitlardan tashkil topgan. Bu hujayralar faqat yurakda uchragani uchun *kardiomiotsitlar* deb yuritiladi. Hozirgi vaqtda 3 xil kardiomiotsitlarni farq qilish mumkin. Qisqaruvchi-tipik, impuls o'tkazuvchi *atipik* va *sekretor*. Qisqaruvchi kardiomiotsitlar uzunligi 50—120 mkm, kengligi 15—20 mkm, silindr shaklidagi hujayralardir. Ular *oraliq plastinkalar* orqali o'zaro birlashib zanjirsimon (tizmasimon) tuzilmalar hosil qiladi (95- rasm *a*). Kardiomiotsit markazida bir yoki ikki oval yoki cho'zinchoq shakldagi yadro joylashadi. Miofibrillalar yadro atrofida joylashib, ular orasida mitoxondriyalar ko'p. Silliq endoplazmatik to'r va T-sistema yaxshi rivojlangan. Donador endoplazmatik to'r kuchsiz rivojlangan.

Kardiomiotsitlar sarkolemma bilan qoplangan bo'lib, sarkolemma o'z navbatida plazmatik membrana va bazal membrana bilan o'ralgan. Bazal membrana oraliq plastinkalar sohasida bo'lmay, kardiomiotsitlarni faqat yon tarafdan o'rab turadi. Oraliq plastinkalar ikki hujayraning plazmatik membranalari orasida joylashib, elektron mikroskop ostida zinapoyasimon joylashganini ko'ramiz. Oraliq plastinkalar sohasida kardiomiotsitlar *desmosomalar, tirqishli birikish* (neksus), *interdigitatsiyalar* orqali birlashgan (95- rasm, *b*). Oraliq plastinkalarga miofibrillalarning aktin protofibrillalari kelib tugaydi. Miofibrillalar tuzilishi xuddi skelet ko'ndalang-targ'il mushak to'qimasini eslatadi.

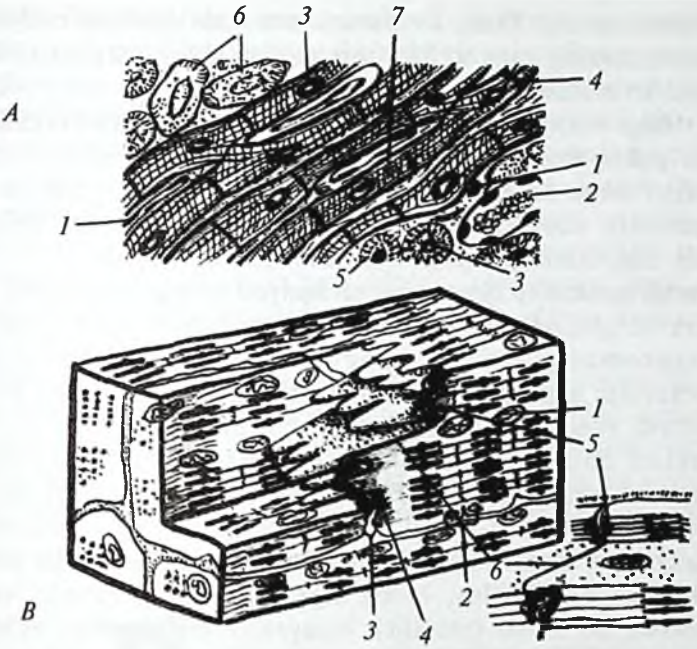

95- rasm. *A* — yurak mushak to'qimasining tuzilish sxemasi:

1 — kardiomiotsit hujayralari orasidagi biriktiruvchi to'qima; *2* — mayda qon tomirlar; *3* — yadro; *4* — oraliq plastinkalar; *5* — miofibrillalarning ko'ndalang kesimi; *6* — atipik mushak hujayralari; *7* — kardiomiotsit.

B, D — yonma-yon joylashgan kardiomiotsitlarning tuzilishi (sxema):

1 — mitoxondriya; *2* — triada (uchlik); *3* — oraliq plastinka; *4* — desmosoma; *5* — miofibrillalarning plazmolemmaga birikishi; *6* — tirqishli birikish.

Yurakdagi qo'zg'alishni o'tkazuvchi mushak to'qimasi (Purkine tolalari yoki atipik kardiomiotsitlar) ham mushak hujayralari - kardiomiotsitlardan tuzilgan bo'lib, ular qisqaruvchi kardiomiotsitlardan yirikroq (uzunligi 100 mkm, kengligi 50 mkm), qo'zg'alishni peysmeker hujayralaridan qisqaruvchi mushak tolalariga o'tkazadi.

Peysmeker (ritm boshqaruvchi) hujayralar atipik mushakning alohida turi bo'lib, u vegetativ nerv sistemasining tolalari bilan innervatsiya qilingan. Gistologik preparatlarda atipik hujayralar kuchsiz bo'yaladi. Chunki bu hujayralarda mioglobin va miofibrillalar kamroq, sarkoplazma esa ko'proqdir. Miofibrillalar doimo bir-biriga parallel yotmaydi, natijada bu hujayralarda ko'ndalang-targ'illik kuchsizroq rivojlangan. Kardiomiotsitlarda mitoxondriyalar (sarkosomalar),

ribosomalar ancha kam, T- sistema esa juda kuchsiz rivojlangan. Sarkosomalarning kam bo'lishi moddalarni aerob parchalanishi sust ketishini ko'rsatuvchi dalilidir.

So'nggi vaqtlarda yurakning bo'lmacha kardiomiotsitlarida maxsus glikoproteid tutuvchi sekretor granulalar borligi aniqlandi. Shu bilan birga bu hujayralar qon bosimi va ionlar munosabatini boshqaruvchi *natriy uretik* faktor sekretsiya qilishi, bu hujayralar ma'lum endokrin funksiyaga ega ekanligini ko'rsatadi.

Yurak mushak to'qimasining taraqqiyoti va regeneratsiyasi. Yurak mushak to'qimasi segmentlanmagan mezodermadan, aniqrog'i, splanxnotomning visseral varag'idan rivojlanadi. Bu varaqdan mioepikardial plastinka hosil bo'lib, uning hujayralaridan miokard va epikard hosil bo'ladi. Mioepikardial plastinkaning mezenxima hujayralari mioblast hujayralarga differensiallashib kardiomiotsit hujayralarni hosil qiladi va so'ngra plastinkalar orqali birlashadi.

Yurak ko'ndalang-targ'il mushak to'qimasining regeneratsiyasi yoshga qarab o'zgaradi. Go'daklarda kardiomiotsit hujayralar bo'linish qobiliyatiga ega bo'lsa, balog'atga etgan organizmda va qari odamlarda yo'ldosh (satellit) hujayralar bo'lmagani uchun va kardiomiotsit hujayralar bo'linish qobiliyatini yo'qotgani uchun nobud bo'lgan kardiomiotsit hujayralar qayta tiklanmaydi va nobud bo'lgan kardiomiotsitlar o'rnida (miokard infarktida) biriktiruvchi to'qimali chandiq hosil bo'ladi.

X bob

NERV TO'QIMASI

Nerv to'qimasi yuqori darajada ixtisoslashgan to'qima bo'lib, to'qimalar va organizmning barcha a'zolarini o'zaro aloqada bo'lishini hamda organizmni tashqi muhit bilan bog'lanishini ta'minlaydi. Nerv to'qimasining asosiy vazifasi ta'sirotni qabul qilish, saqlash va qayta ishlash, organizmning turli sistemalarining faoliyatini uyg'unlashtirish, koordinatsiyalash kabilardan iborat. To'qimaning bu vazifasi tirik organizmlarning tarixiy taraqqiyoti jarayonida vujudga kelgan.

Nerv to'qimasi markaziy va periferik nerv sistemasini hosil qilib, bir-biridan bajaradigan vazifasiga qarab keskin farq qiluvchi ikki xil hujayralardan tashkil topgan. Birinchi turi *neytronlar* yoki *neyrotsitlar* (neuronum osytus) bo'lib, nerv hujayra iborasi xuddi shu hujayraga

tegishlidir. Neyronlar nerv impulsini hosil qiladi va uning tarqalishini ta'minlaydi. Nerv to'qimasining ikkinchi xil hujayralari – neyrogliya yoki gliotsitlar (neuroglia) kelib chiqishi bo'yicha neyronlar bilan bog'liq bo'lsa ham, bir qator yordamchi vazifalarni bajaradi (96- rasm).

Nerv to'qimasining taraqqiyoti. Nerv to'qimasi tashqi embrional varaq – *ektodermadan* rivojlanadi. Embrionning dorzal devorida ektodermadan *nerv plastinkasi* shakllanadi. So'ngra u egilib, nerv tarnovchasini hosil qiladi. Nerv tarnovchasining chetlari buralib, bir-biriga yaqinlashadi va so'ngra birikib, *nerv nayini* hosil qiladi. Shu vaqtning o'zida ektoderma chetlari ham o'zaro birikib, nerv nayidan ajraladi.

Nerv nayining teri ektodermasidan ajralishi davomida nerv tarnovchasining ko'tarilgan chetidagi hujayralar to'dasi ajraladi va ular nerv nayining ikki yon tomonida ganglioz plastinka yoki nerv qirrasini hosil qiladi. Nerv nayidan keyinchalik bosh va orqa miya hamda nerv sistemasining periferik qismlari rivojlanadi, ganglioz

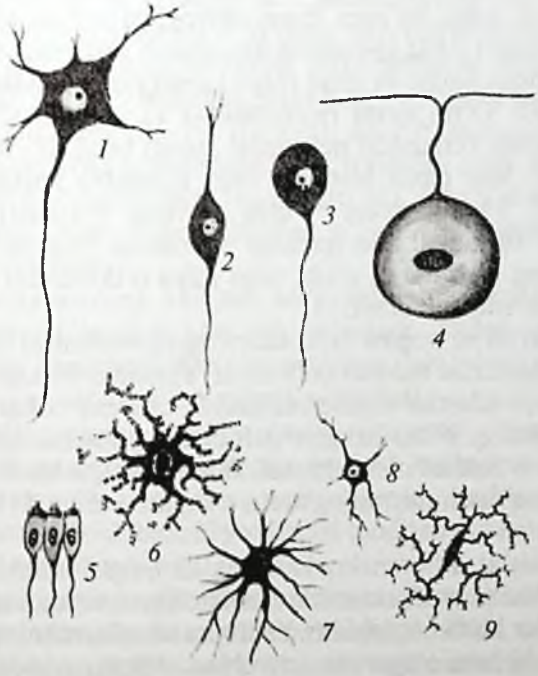

96- rasm. Nerv hujayralari va neyrogliyaning turlari (sxema):

1 — multipolyar neyron; *2* — bipolyar neyron; *3* — unipolyar neyron; *4* — psevdouniplyar neyron; *5* — ependimogliya; *6* — plazmatik astrotsit; *7* — tolali astrotsit; *8* —oligodendogliya; *9* — mikrogliya.

plastinkadan esa sezuvchi nerv tugunlari va vegetativ nerv sistemasi shakllanadi. Taraqqiyotning ilk bosqichlarida nerv naychasining devori bir qavat silindrsimon hujayralardan iborat bo'ladi. Bu hujayralar tez mitotik bo'linishi natijasida nerv nayi yo'g'onlashadi va ko'p qavatli (soxta ko'p qavatli) bo'lib qoladi. Bu davrda nerv nayi bir hujayra turidan — *medulloblastlardan* (*medulla* — miya, *blastos* — kurtak) iborat bo'lib, keyinchalik ikki turga differensiallashadi: 1) *neyroblastlar* — dumaloq shakldagi birlamchi nerv hujayralari bo'lib, ulardan neyronlar rivojlanadi; 2) *spongioblastlar* (glioblastlar) birlamchi neyroglial hujayralar bo'lib, ulardan har xil neyrogliya hujayralari rivojlanadi.

Hujayralar ko'payishi va nerv naycha devorida surilishi natijasida nerv nayida quyidagi uch qavat tafovut qilinadi: 1) *ichki — ependima* qavati; 2) *o'rta — yopqich (mantiya)* qavati; 3) *tashqi — qirg'oq vuali (parda)* qavati.

Ichki ependima qavatida juda ko'p mitoz bo'linish ro'y beradi va rivojlanishning ilk bosqichlarida bu qavat glioblastlar va neyroblastlarni hosil qilsa, so'ngra faqat neyrogliya uchun manba bo'lib qoladi. Asta-sekin ichki ependima hujayralari prizmatik shaklni olib, bosh miya qorinchalari va orqa miya kanalining ependima hujayralariga aylanadi. O'rta qavat neyroblastlar va ulardan shakllanuvchi neyronlar hamda birlamchi neyroglial asosni hosil qiluvchi hujayralardan iborat. Shu qavat hisobiga orqa miyaning kulrang moddasi hosil bo'ladi. Tashqi qavat — qirg'oq vuali (pardasi) neyroblast hujayralarini tutmaydi, bu qavatga ependima hamda o'rta qavat hujayralarining o'simtalari o'tib, orqa miya o'tkazuvchi yo'llarining shakllanishida ishtirok etadi.

Neyronlar va neyroglial hujayralarning ixtisoslanishi nerv sistemasining turli qismlarida barobar bo'lmaydi. Yumaloq shaklga ega bo'lgan o'simtasiz neyroblastlar differensiallashib, cho'ziq noksimon shaklni oladi va ularning o'tkirlashgan uchidan tugmachasimon bo'rtma shaklida nerv o'simtasi o'sib chiqadi. Bundan kelgusida neyrit rivojlanadi. Keyinroq esa hujayraning kalta o'siqlari — d e n d r i t l a r hosil bo'ladi.

Neyroblastlar differensirovkasining ilk belgisi ularning sitoplazmasida ingichka neyrofilamentlar va mikronaychalardan tarkib topgan neyrofibrillalar hosil bo'lishidir. Yadro va sitoplazmaning submikroskopik tuzilishi ham o'zgaradi: neyroblast sitoplazmasida erkin ribosomalarning miqdori kamayadi, endoplazmatik to'r kanalchalari va Golji kompleksi paydo bo'ladi va takomillashdi. Yadroda turli elektron zichlikdagi donalar va iplar hosil bo'ladi. Natijada, neyroblastlar yetuk neyronlarga aylanadi.

Neyroblastlardan hosil bo'luvchi neyronlar bo'linish qobiliyatiga ega emas. Shu tufayli ularda fiziologik regeneratsiya jarayoni hujayra sitoplazmasidagi organellalar va oqsillarshshg uzluksiz almashinuvi bilangina chegaralanadi.

Glioblastlar esa yuqori darajada bo'linish qobiliyatiga ega, bu xususiyatlari ular yetuk gliotsitlarga aylanganda ham ancha-muncha saqlanib qoladi. Glioblastlardan faqat makrogliya hujayralari (ependimotsitlar, astrotsitlar va oligodendrotsitlar) takomillashadi.

Mikrogliya hujayralari (yoki glial makrofaglar) esa barcha makrofaglar singari, homila davrida dastavval mezenximadan, tug'ilgandan so'ng esa qon monotsitlaridan hosil bo'ladi.

NEYRONLARNING TUZILISHI

Neyron (neyrotsit) nerv hujayrasi bo'lib, tanadan, o'simtalari va nerv oxirlaridan tashkil topgan. Nerv hujayrasining shakli va kattaligi nerv sistemasining turli qismlarida turlichadir. Ularning kattaligi 4–6 mkm dan (miyachaning donador qavati) 100–130 mkm gacha (bosh miya po'stloq qismining yirik Bets hujayralari) bo'lishi mumkin. Nerv hujayralarining shakli ularning o'simtalari soniga bog'liq. Bir o'simtali nerv hujayralarining shakli odatda dumaloq yoki kolbasimon, ikki o'simtali nerv hujayralari - duksimon, ko'p o'simtali nerv hujayralari esa noto'g'ri yulduzsimon shaklda bo'ladi. Nerv hujayralarining o'ziga xos xususiyati ularda o'simtalar bo'lishidir.

Nerv hujayrasining yadrosi ko'pincha markazda joylashib, xromatini kam bo'lgani uchun och bo'yaladi. Yadro, yadrocha va yadro teshiklari kompleksi juda o'zgaruvchan (labil) tuzilmalar bo'lib, turli ta'sirlar va patologik holatlarda o'zgaradi.

Nerv hujayrasining sitoplazmasida umumiy organellalar va, shuningdek. faqat nerv hujayralariga mansub bo'lgan maxsus tuzilmalar – *xromatofil substansiya* yoki tigroid *modda* (*substansia chromatophilica*, tigroid, bazofil yoki Nissl moddasi) va *neyrofibrillalarning* borligini ko'rish mumkin.

Tigroid yoki xromatofil modda birinchi marta Nissl tomonidan 1889- yilda aniqlangan. Yorug'lik mikroskopi ostida u chegaralari aniq ko'rinmaydigan tuzilmalar bo'lib, nerv hujayrasining sitoplazmasi va dendritlarida joylashadi. Neytritlarda esa bu modda bo'lmaydi. Uning tuzilishi, shakli va joylashishi barcha hujayralarda bir xil emas. Masalan, orqa miyaning motor hujayralarida xromatofil modda yirik noto'g'ri shaklda va yadroning atrofida zichroq, sitoplazmaning chetki

qismlarida esa odatda maydaroq va siyrakroq joylashadi. Spinal gangliyning sezuvchi hujayralarida u changsimon donachalar holatida, vegetativ nerv sistemasining ko'pgina tugunlarida esa mayda donachalar shaklida bo'ladi.

Xromatofil modda elektron mikroskop ostida sitoplazmaning erkin ribosomalar va donador endoplazmatik to'r ko'p joylashgan sohasiga to'g'ri keladi. Agar RNK oqsil sintezida faol ishtirok etishini nazarga olsak, xromatodoil modda neyronlarning maxsus vazifasi uchun zarur bo'lgan oqsillarni aktiv sintez qiladi, deb hisoblash mumkin. Shunday qilib, xromatofil modda ribosomalar va donador endoplazmatik to'rning yorug'lik mikroskopida ko'rinishidir.

Xromatofil moddaning miqdori va tuzilishi hamma vaqt hujayraning funksional holati bilan uzviy bog'liq bo'lib, doimo bir xil bo'lmaydi. Xaddan ortiq zo'riqqanda (stress holatida), davomli nerv qo'zg'alishida yoki ba'zi bir shikastlanishlarda (nerv o'simtalarining kesilishida), kislorodning yetishmasligi, zaharlanish kabilarda bu modda avval dendritlarda, so'ngra yadro atrofida (perikarionda) erib ketadi va yo'qoladi. Xromatofil moddaning erib ketishiga *xromatoliz (tigroliz)* deyiladi. Neyronlar normal holatga o'tganda xromatofil moddalarning qayta tiklanishi ro'y beradi.

Nerv hujrayrasining sitoplazmasida ko'p sonli mitoxondriyalar bo'lib, ular aksonning chiqish joyida, retseptorlar va neyronlararo sinapslar sohasida ko'proq joylashgan. Yadroga yaqin sohada kuchli rivojlangan Golji kompleksi elementlari aniqlanadi. U ayniqsa miya po'stlogining harakatlantiruvchi hujayralarida, orqa miya oldingi shoxlari va spinal gangliy hujayralarida kuchli rivojlangan.

Nerv hujayralarining sitoplazmasida ikki xil pigment kiritmalari uchraydi. Melanin turli kattalikdagi donalar sifatida faqatgina qora moddaning neyronlarida va sayyor (*n. vagus*) nervning dorzal yadrosida uchraydi. Lipofussin lipoidlar saqlovchi modda bo'lib, mayda donalar sifatida hamma nerv hujayralarida uchraydi. Yosh ulg'ayishi bilan bu pigmentning miqdori oshadi.

Nerv hujayrasining o'simtalari tuzilishi va funksiyasi jihatidan bir-biridan farq qiluvchi *dendrit* va *neyrit* (akson)ga bo'linadi. Ta'sirotlarni qabul qiluvchi va nerv impulsini hujayra tanasiga yetkazuvchi o'simtalar dendritlar (yunon. *dendron* — daraxt) deb nomlanadi. Dendrit bo'yicha impuls hujayra tanasi tomon intiladi. Ular unchalik uzun emas va neyron tanasi yaqinida daraxtga o'xshab shoxlanib tugallanadi. Dendritlar miqdori turli neyronlarda turlichadir. Ko'pchilik dendritlar maxsus tuzilishga ega bo'lgan sezuvchi nerv oxirlari (retseptorlar) bilan tugaydi. Ikkinchi xil o'simtalar — *neyrit*

yoki *akson* (yunon. *axis* – o'q) nerv hujayrasi tanasidan ancha uzoq masofagacha davom etadi. O'simtalar uzunligi bir necha mikrondan 1–1,5 m gacha bo'lishi mumkin. Neyritlar nerv hujayrasidan chiqqandan so'ng yon shoxchalar – kollaterallar hosil qilishi mumkin. Neytritlar nerv impulsini nerv hujayrasi tanasidan boshqa nerv hujayrasiga yoki ishchi organlarga (mushak, bezlarga) o'tkazadi va ularda effektor nerv oxirlari hosil qilib tugallanadi.

Dendritlar butun uzunligi bo'yicha bir xil yo'g'onlikka ega bo'lmay, ba'zi joylarida bo'rtib chiqqan do'mboqchalar xosil qiladi. Elektron mikroskop ostida do'mboqchalarda parallel joylashgan sitomembranalar ko'rinib, ular do'mboqcha yuzasiga perpendikulyar holatda turadi. Ular hujayra tanasining va dendritlar yuzasining 40 foizini egallaydi, Do'mboqchalarda boshqa hujayraning o'simtalari kelib tugaydi va neyronlararo kontaktlar hosil qiladi.

Aksonlar butun uzunligi bo'yicha do'mboqchalar hosil qilmaydi, lekin oxiri konussimon kengayib akson «tepaligi» bilan tugaydi. Akson tepaligi tigroid moddadan xoli bo'lib, shu tufayli uni dendritdan ajratish qiyin emas. Bu sohada elektron mikroskop ostida ko'pgina neyrofilamentlarni va mikronaychalarni ko'rish mumkin.

Neyrotsitlar sitoplazmasida yuqori darajada sintetik jarayonlar sodir bo'lib, sintezlangan moddalarning (asosan, oqsillarning) hujayra o'siqlariga transport qilinishi ham kuzatiladi. Bu jarayon sekin (1 sutkada 1–3mm) yoki juda tez (soatiga 5–10 mm) kechishi mumkin. Shu bilan birga teskari yoki retrograd transport ham mavjud. Bunda bir qator moddalar o'siqlardan sitoplazmaga qaytadi. Moddalar transportida endoplazmatik to'r, pufakchalar, donachalar va mikronaychalar ishtirok etadi.

O'simtalar soniga qarab: 1) *unipolyar* – bitta o'simtali; 2) bipolyar – ikki o'simtali; 3) *multipolyar* – uch va undan ortiq o'simtali nerv hujayralari farqlanadi (96- rasmga q.).

Bundan tashqari, *psevdounipolyar* nerv hujayralari ham mavjud. Haqiqiy unipolyar neyronlar odamda uchramaydi. Faqatgina kam differensiallangan hujayra – neyroblast unipolyar bo'lib, noksimon shaklga ega va undan bitta o'simta - neyrit chiqadi. Psevdounipolyar hujayralardan ham bir o'simta chiqib, nerv hujayrasining tanasidan chiqqandan so'ng «T» shaklida ikkiga bo'linadi: bulardan biri markaziy nerv sistemasiga impuls olib ketuvchi neyrit va ikkinchisi periferiya tomon yo'nalib, u yerda sezuvchi nerv oxirini hosil qilib tugallanuvchi dendritdir (bu hujayralar spinal gangliylarda joylashadi).

Bipolyar nerv hujayralaridan 2 o'simta chiqib, ulardan biri neyrit, ikkinchisi dendritdir. Odam organizmida ular uncha tarqalmagan bo'lib, ko'zning to'r pardasida uchraydi.

Multipolyar nerv hujayralari – odam va hayvon organizmida eng keng tarqalgan nerv hujayralari turlaridan bo'lib, ularda uch va undan ortiq o'simtalar bor. Bu o'simtalarning faqat bittasi neyrit bo'lib, qolganlari dendritdir.

Bajaradigan vazifalariga qarab neyronlar *sezuvchi* (retseptor yoki afferent), *assotsiativ* va *harakatlantiruvchi* (effektor yoki efferent) neyronlarga bo'linadi. Birinchilari tashqi yoki ichki muhit ta'sirida nerv impulslarini hosil qiladi. Effektor neyronlar qo'zg'alishni turli organlarning to'qimalariga o'tkazib, ularni harakatga undaydi. Assotsiativ (oraliq) nerv hujayralari neyronlarni o'zaro bog'lash vazifasini o'taydi.

Neyronlarning sitoplazmasi va o'simtalarida neyrofibrillalar bo'lib, ular ingichka iplar shaklida aniqlanadi. Neyrofibrillyar apparat juda uyg'un bo'lib, hujayraning turli holatiga qarab tez o'zgarishi mumkin. Elektron mikroskop ostida olingan dalillar neyrofibrillalarning diametri 6–10 nm keladigan neyroipchalar (neyrofilamentlar) tutamidan va diametri 25 nm bo'lgan mikronaychalardan (neyrotubulalardan) iborat ekanligini ko'rsatadi. Bu tuzilmalar yadro atrofida (perikarionda) to'r shaklida, dendrit va aksonda o'zaro parallel joylashadi.

Sekretor neyronlar (*Neuronum secretorum*). Barcha neyronlar ma'lum bir biologik aktiv moddalarni (masalan, mediatorlarni) sintezlash va chiqarish xususiyatiga ega. Shu bilan birga faqatgina sintezlash va sekretsiya qilishga ixtisoslashgan neyronlar mavjud bo'lib, ularni *sekretor neyronlar* yoki *neyrosekretor hujayralar* deb nomlanadi. Bu hujayralar neyronning fiziologik belgilari bilan birga bez hujayralarining belgilarini ham mujassamlashtirgandir. Neyrosekret (*Substantia neurosecretoria*) tigroid modda bilan bog'liq holda sintezlanadi. Neyrosekret Golji sistemasida donalar ko'rinishida shakllanadi, bundan tashqari, polisaxaridlar bilan to'yinishi ham mumkin. Yetilgan sekretor mahsulotlar aksonlar bo'ylab suriladi va o'simtalarning oxiridan qonga yoki miya suyuqlig'iga ajraladi. Umurtqali hayvonlarda neyrosekretor hujayralar bosh miyaning preoptik yadrosi hamda gipotalamik sohaning yadrolarida uchraydi. Bu neyrosekretor hujayralar neyrogipofiz va adenogipofiz bilan birga umumiy sistemani tashkil qiladi («Gipotalamus» ga q.). Ajraladigan sekretor mahsulot gormonlar bo'lib, organizm faoliyatini boshqarishda aktiv ishtirok etadi.

NEYROGLIYA (*NEVROGLIA*)

Neyrogliya (yunon. *glia* – yelim, nerv yelimi) yordamchi to'qima bo'lib, o'zining tuzilishi va faoliyati bo'yicha turlicha bo'lgan ko'pgina hujayralardan iborat.

Neyrogliya – *tayanch* (markaziy hamda periferik nerv sistemasining stromasini tashkil qiladi), *chegaralovchi* (chegaralovchi glial pardalar hosil qilib nerv elementlarini atrofdagi biriktiruvchi to'qimadan ajratib turadi), *trofik* (nerv hujayralaridagi modda almashinishida ishtirok etadi), *himoya* (multipotensial va mikrogliya hujayralari) va *sekretor* vazifani o'taydi.

Neyrogliya nerv oxirlarining tuzilishida ishtirok etib, nerv impulsi hosil bo'lishda va uni o'tkazishda hamda nerv tolalarining degeneratsiyasi va regeneratsiyasida ishtirok etadi.

Hamma gliya elementlari ikki genetik turga – makrogliya va mikrogliyaga bo'linadi.

MAKROGLIYA

Makrogliya hujayralari ektodermadan rivojlanadi. Uning hujayralarini kumush bilan ishlangan preparatlarda ko'rish mumkin. Makrogliya o'z navbatida *astrogliya, ependimogliya, oligodendrogliya* va *multipotentsial gliyaga* bo'linadi.

Astrogliya. Astrotsitar gliya markaziy nerv sistemasining (MNS) tayanch apparatini hosil qiladi. U mayda ko'p o'simtali kichik hujayralardan iborat bo'lib, nurli yulduz ko'rinishiga ega. Bunday tipdagi neyrogliya hujayralari astrotsitlar (yunon. *astra* – yulduz; *cytos* – hujayra) nomini oladi (96- rasmga q.).

O'simtalarning tuzilishiga qarab 2 xil astrotsitlar farqlanadi: 1) protoplazmatik yoki qisqa o'simtali astrotsitlar (*astrocyti protoplasmatici*); 2) tolali yoki uzun o'simtali astrotsitlar (*astrocyti fibrosi*).

Protoplazmatik astrotsitlar MNS asosini hosil qiladi va asosan kulrang moddada, ya'ni neyronlar sohasida joylashadi. Bu hujayralarning tanasi ko'p qirrali bo'lib, undan kalta ko'p tarmoqlanuvchi va «oyoqchalar» hosil qilib tugallanuvchi o'simtalar chiqadi. Hujayra kattaligi 15—20 mkm bo'lib, yadrosi nisbatan katta, xromatini kamdir. Sitoplazmasida ko'p miqdorda glikogen, mitoxondriyalar hamda sust rivojlangan donador endoplazmatik to'r topilgan.

Tolali astrotsitlar asosan MNS oq moddasida, ya'ni nerv tolalari sohasida joylashgan. Ularning hujayra tanasi nisbatan kichik bo'lib, shakli cho'zinchoqdir. Kattaligi 10—20 mkm bo'lib, sitoplazmaning ko'p qismini yadro egallagan. Hujayra tanasidan 20—40 tagacha ingichka kam shoxlanuvchi o'simtalar chiqib, glial tolalarga aylanadi va miyaning tayanch apparatini tashkil qiladi. Astrotsitlarning o'simtalari ko'pincha mayda qon tomirlar devorlarida tugmachasimon kengaymalar (perivaskulyar oyoqchalar) hosil qilib tugallanadi.

Ependimogliya. U asosan ependimotsit (ependymocyti) hujayralaridan tashkil topgan.

Yetuk ependimotsitlar epiteliy kabi silindrsimon shaklda bo'lib, orqa miya kanalini va bosh miya qorinchalarining devorini qoplab turadi (96- rasmga q.). Bosh miya qorinchalarining qon tomirlari chigallarini qoplovchi ependimotsitlar kubsimon shaklga ega.

Ependimotsitlar sitoplazmasida mitoxondriyalar, yog'lar, pigmentlar va boshqa tuzilmalarni uchratish mumkin. Ependimotsitlar chegaralovchi, tayanch vazifalarni bajaradi hamda serebrospinal suyuqlikni hosil qilishda ishtirok etadi. Ayrim hujayralar esa sekretor funksiyani o'taydi. Ependimotsitlarning nerv nayining ichiga qaragan yuzasida embrional davrda kiprikchalar bo'ladi, ular postembrional davrda yo'q bo'lib ketadi va MNS ning faqatgina ayrim qismlaridagina saqlanib qolishi mumkin. Bu hujayralarning bazal qismidan esa birgina uzun o'simta chiqadi. Bu o'simta tarmoqlangan va tarmoqlanmagan bo'lishi mumkin. Tarmoqlangan o'simtalar miyaning oq va kulrang moddasida joylashgan neyronlar va boshqa gliya hujayralari o'simtalariga tegib yotadi. Gliotsitlarning o'simtalari ko'pincha shoxsimon tarmoqlangan bo'lib, ular nerv nayining hamma qavatlaridan o'tib, tashqi chegaralovchi membranani (membrana limitans gliae superficialis) hosil qilishda ishtirok etadi.

Oligodendrogliya. U neyrogliyaning eng ko'p sonli hujayralari bo'lgan oligodendrotsitlarni (oligodendrocyti) o'z ichiga oladi. Oligodendrotsitlar mayda hujayralar bo'lib, shakli turlichadir. Ularda dumaloq kichik yadro bo'lib, u yupqa donador sitoplazma bilan o'ralgan. Bu hujayralarning o'simtalari kam va sust tarmoqlangan (yunon. *oligos* — kam). Oligodendrotsitlar miyaning oq va kulrang moddasida keng tarqalgan bo'lib, MNS va periferik nerv tugunlarining hujayralarini o'rab turadi (gliotsit satellitlar). Ular miyelinli va miyelinsiz nerv tolalarining pardalari hosil bo'lishida hamda nerv oxirlarining shakllanishida ishtirok etadi. Bunda ular neyrolemmotsitlar (Shvann hujayralari yoki lemmotsitlar) deb ataladi. Ular trofik funksiyani bajaradi, nerv hujayralarining modda almashinuvi protsessida ishtirok etib, nerv tolalarining degeneratsiyasi va regeneratsiyasida ahamiyati katta.

Oligodendrotsitlar aktiv oqsil va boshqa moddalarni sintez qilish qobiliyatiga ega. Bu hujayrada donador endoplazmatik to'r va Golji kompleksi kuchli rivojlangan. Oligodendrotsitlar tuzilishi bo'yicha neyronlarga yaqin turib, ulardan neyrofibrillalari yo'qligi bilan farqlanadi.

Multipotensial gliya. Makroglyaning multipotensial gliya deb nomlanuvchi turi asosan kam differensiallangan hujayralardan iborat bo'lib, ular tuzilishiga ko'ra glioblastlarni eslatadi. Shu bilan birga ularni mikrogliya hujayralari bilan ham adashtirish mumkin, chunki mikrogliya kabi mayda hujayralar bo'lib, kichik o'simtalarga ega. Biroq kelib chiqishi va funksiyasi jihatidan bu hujayralar mikrogliyadan tubdan farq qiladi. Multipotensial gliya hujayralari bo'linish va differensiallanish qobiliyatiga ega. Bu hujayralar boshqa tipdagi makrogliya hujayralariga – astrotsitlarga, ependimotsitlarga, oligodendrotsitlarga aylanishi mumkin. Bu jarayonda multipotensial gliya hujayralari sitoplazmasida astrotsitlar, oligodendrotsitlar va ependimotsitlarga xos o'zgarishlar ro'y beradi. Demak, multipotensial gliya hujayralari makrogliya uchun ko'payuv va almashinuv manbai bo'lib hisoblanadi. Ularni makrogliyaning o'ziga xos o'zak hujayralari deyish ham mumkin.

MIKROGLIYA (GLIAL MAKROFAGLAR YOKI GORTEG HUJAYRALARI)

Ular mayda yadrolari yaxshi bo'yaladigan hujayralardir. Hujayralar tanasida uncha katta bo'lmagan noto'g'ri shaklda o'simtalar chiqadi (96- rasmga q.). Shu o'simtalar yordamida amyobasimon harakatlanishi mumkin.

Amyobasimon harakatlanish davrida hujayraning shakli o'zgaradi, o'simtalar hujayra tanasiga tortilib o'ziga xos donali shar shaklini oladi. Mikrogliya halok bulayotgan neyron, nerv tolasi va bakteriyalarni fagotsitoz qilish qobiliyatiga ega. Mikrogliya hujayralari kelib chiqishi va faoliyati bo'yicha makrogliyadan tubdan farq qiladi. Hozirgi vaqtda mikrogliya hujayralari barcha makrofaglar kabi, mononuklear fagotsitlar sistemasiga kiritiladi. Ular, xuddi makrofaglar singari, homilada mezenximadan, so'ngra esa qondagi monotsitlardan rivojlanishi mumkin deb hisoblanadi.

NERV TOLALARI (*NEUROFIBRIAE*)

Nerv tolalari deb glial parda bilan o'ralgan nerv hujayralarining o'simtalariga (neyrit va dendritlarga) aytiladi. Nerv tolalari pardalarining tuzilishiga ko'ra ikki gruppaga bo'linadi: 1) *miyelinsiz nerv tolalari; 2) miyelinli nerv tolalari.*

Miyelinli va miyelinsiz nerv tolalarining markazida o'q silindr joylashgan bo'lib, u nerv hujayrasining o'simtasidir. O'q silindr oligodendrotsitlar hisobiga hosil bo'lgan pardalar bilan o'ralgan. Bu hujayralar *Shvann hujayralari* yoki *neyrolemmotsitlar* deyiladi.

Miyelinsiz nerv tolalari asosan vegetativ nerv sistemasining nerv stvollarini hosil qiladi. Miyelinsiz nerv tolasi neyrolemmotsit bilan o'ralgan o'q silindridan iborat. Bunda Shvann hujayrasining qobig'i o'q silindrni g'ilof singari o'rab turadi. Lemmotsitlarning pardalari juda yupqa bo'lganligi sababli yorug'lik mikroskopida hujayra chegaralari ko'rinmaydi. Neyrolemmotsitlar sitoplazmasi nozik lenta sifatida ko'rinib, uning ma'lum yerlarida yadrolar joylashgan. Yadro cho'zinchoq yoki tayoqcha shaklida bo'lib, o'q silindrining uzunasi bo'ylab joylashgan. Tashqi tomondan neyrolemmotsit bazal membrana bilan qoplangan. Bir neyrolemmotsit tanasidan bir necha (3—5, ba'zan 10—20) o'q silindr o'tgan bo'lishi mumkin. Bunday bir necha o'q silindrga ega bo'lgan nerv tolasini «k a b e l tipidagi» tolalar deyiladi (97- rasm).

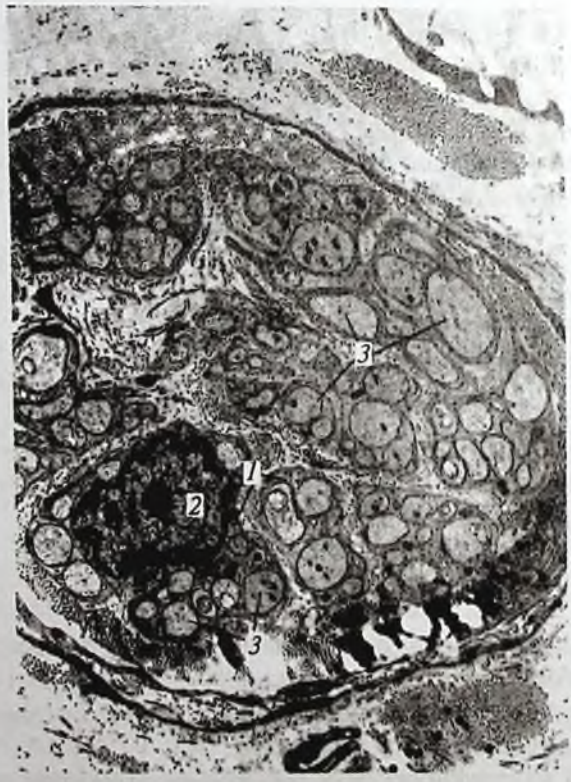

97- rasm. «Kabel» tipidagi nerv tolasining elektron mikrofotogrammasi (×25000):

1 — Shvann hujayrasi sitoplazmasi; *2* — Shvann hujayrasi yadrosi; *3* — o'q silindrlar.

98- rasm. Mezaksonning hosil bo'lishi (elektron mikrofotogramma, ×37500):

1 — akson; *2* — aksolemma; *3* — lemmotsit (Shvann hujayrasi) qobig'i.

Elektron mikroskop ostida tekshirishlar shuni ko'rsatdiki, o'q silindr taraqqiyoti davomida neyrolemmotsit ichiga botib kiradi va uning devoridan chuqurcha hosil qiladi. Chuqurchaning devorlari o'q silindrni hamma tomonidan o'rab oladi va uning yon devorlari birlashib ikki membranali tuzilma – mezaksonni hosil qiladi (98- rasm).

Miyelinli nerv tolalari uzun ipsimon tuzilishga ega bo'lib, bu tolalar miyelinsiz tolalarga qaraganda ancha yo'g'on va ularning diametri 1—20 mkm gacha yetadi. Miyelinli nerv tolasida 2 qismni – ichki (*stratum muelini*) — ancha yo'g'on qismni va tashqi — yupqaroq — neyrolemmotsitlarning yupqa sitoplazmasidan iborat qismini (*neurolemma*) farq qilish mumkin (99- rasm). Tolalarga osmiy kislotasi bilan ta'sir qilganda uning miyelin qismi qora yoki to'q jigar rangga bo'yaladi, chunki uning tarkibida lipid va oqsil moddalar bor. Pardaning miyelinli qismi ma'lum bir masofada (500—600 mkm dan 2—3 mm gacha) uziladi. Bularni Ranvye bo'g'iqlari yoki

99- rasm. Miyelinli nerv tolasi. Osmiy kislotasi bilan bo'yalgan. Quymich nervidan tayyorlangan (ob. 40, ok.10):

1 — o'q silindr; *2* — miyelinli parda; *3* — neyrolemma (Shvann pardasi); *4* — Ranvye bo'g'iqlari.

tugun bo'g'iqlari deb atalib, ular qo'shni neyrolemmotsitlar (Shvann hujayralari) chegarasida joylashadi. Bo'g'iqlar orasidagi miyelin qavatda oz yoki ko'p miqdorda qiya joylashgan chiziqlar – Shmidt–Lanterman kertiklari bor. Bu kertiklar miyelin qavatdagi oqsil va lipidlarning o'zaro ma'lum bir tartibda joylashishi tufayli hosil bo'ladi. Ikkala tugun bo'g'iqlari orasidagi nerv tolasi tugunlararo segmentni (*nodus neurofibrae*) tashkil etadi.

O'z taraqqiyot davrida bo'lg'usi miyelinli nerv tolasining o'q silindri, miyelinsiz nerv tolasi kabi, Shvann hujayralari tizimchasiga botib kiradi. Neyrolemmotsit hosil qilgan chuqurchaning yon devorlari ancha ko'tarilgan bo'lib, o'q silindrni belbog' kabi o'rab turadi. Asta-sekin neyrolemmotsitning chetki uchlari o'zaro yaqinlashadi va birikadi, natijada, ikki membranali struktura - mezaksonni hosil qiladi. So'ngra mezakson uzunlashadi va konsentrik holatida o'q silindr atrofida o'raladi. Shuning natijasida neyrolemmotsit sitoplazmasi torayadi va o'q silindr atrofida zich zona – miyelin qavati hosil bo'ladi (100- rasm).

Elektron mikrosop miyelin qavatining mezaksonning kontsentrik takrorlanishidan iborat ekanligini ko'rsatadi. Miyelin parda mezaksonning ustma-ust qatlamlaridan iborat bo'lib, bunda och va to'q bo'yaluvchi qavatlarni ko'rish mumkin. Och bo'yaluvchi qavat lipid molekulalaridan, to'q bo'yaluvchi qavat esa oqsil molekulalaridan tuzilgan.

Shunday qilib, miyelinli nerv tolasi quyidagi qismlardan tuzilganligini elektron mikroskop ostida qayd qilishimiz mumkin. Miyelinli tola markazida nerv hujayrasining o'simtasi – o'q silindr joylashadi.

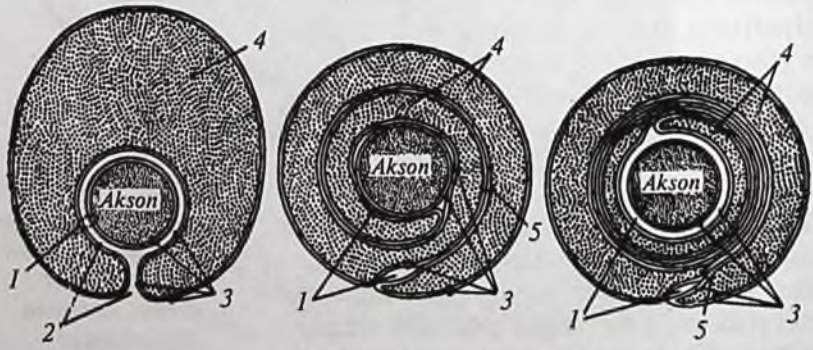

100- rasm. Miyelinli nerv tolasining hosil bo'lish sxemasi:

1 — aksolemma va lemmotsit qobig'ining o'zaro munosabati; *2* — yoriq; *3* — aksolemma va lemmotsit qobig'i; *4* — lemmotsit sitoplazmasi; *5* — mezakson (Robertsondan).

Uni chegaralab turuvchi plazmolemma yoki aksolemma esa mezaksonning bir necha qavatidan iborat miyelin qobig'iga tegib yotadi. Miyelin tashqi tarafdan neyrolemmotsitning yadro saqlovchi yupqa sitoplazmasi bilan o'ralgan. Sitoplazma neyrolemmotsitning tashqi plazmolemmasi vositasida uni o'rab turuvchi bazal plastinkadan ajralib turadi. Bazal plastinka atrofida kollagen tolalarni va ba'zan fibroblast hujayralarni uchratish mumkin.

Nerv tolasi bo'ylab impulsning tarqalishida ularning hujayra qobig'i yoki plazmolemmasi asosiy o'rin tutadi. Ma'lumki, hamma hujayralar singari nerv hujayrasi ham polyarizatsiyalangan holatda bo'ladi. Neyronning polyarizatsiya holati asosan natriy va kaliy ionlari miqdoriga bog'liq bo'lib, odatda, hujayra ichida hujayra tashqarisidagiga qaraganda natriy ionlari taxminan 8—10 marta kam, kaliy ionlari esa 40—50 baravar ko'pdir. Neyron plazmolemmasi ionlarni tanlab o'tkazish qobiliyatiga ega bo'lib, tinch holatda kaliy tashqariga, natriy esa ichkariga kirishga moyil bo'ladi. Kaliy ionlarining tashqariga chiqishi natriy ionlarining ichkariga kirishiga qaraganda tezroq bo'ladi. Natijada, hujayra ichida manfiy anionlar ko'proq yig'ilib, o'q silindr ichining manfiyligini belgilaydi. Potensial ma'lum birlikka yetgach, neyron ichidagi manfiy potensial kaliyning tashqariga chiqishiga qarshilik ko'rsatadi. Shunday qilib, hujayraning tinch holatidagi potensiali yuzaga keladi. Bu to'g'rida batafsilroq fiziologiya kursida tanishasiz.

Turli ta'sirlar natijasida nerv impulsining hosil bo'lishi nerv hujayrasi membranasining natriyni o'ta tez o'tkazuvchanligiga bog'liq. Ta'sir natijasida plazmolemma orqali natriy ionlari neyronlarga o'tib, uning manfiyligini kamaytiradi, ya'ni nerv o'simtasining bir qismida depolyarizatsiyani yuzaga keltiradi. Bu holat, o'z navbatida, o'q silindrining qo'shni qism membranasi o'tkazuvchanligini o'zgartiradi, so'ngra depolyarizatsiyaga olib keladi va hokazo. Depolyarizatsiyaga uchragan qismi esa bir necha millisekund ichida o'zini avvalgi holatiga qaytadi.

Bayon etilgan mulohazalar miyelinsiz nerv tolalaridan nerv impulsi sekin o'tishini (1—2 m/s) aniq tushuntirib beradi. Miyelinli nerv tolasida miyelin izolyator (ajratgich) rolini o'ynaydi, chunki uning lipoproteid qavatlari ionlarning o'tishiga to'sqinlik qiladi. Miyelin qavat bo'lgani uchun nerv qo'zg'alishi butun tola bo'ylab bormay, Ranvye bo'g'iqlari sohasida bo'ladi, xolos. Natijada, depolyarizatsiyaga uchragan qismlar ma'lum masofada bo'lib (ko'pincha, 2—2,5 mm), nerv impulsining tez o'tishini (5—120 m/s) belgilaydi. Nerv impulsining bunday o'tishini *Ranvye sohalari bo'ylab sakrab (saltator) o'tkazish* deb tushuntirish ham mumkin.

Nerv tolalarining degeneratsiyasi va regeneratsiyasi. Ma'lumki, neyronlar bo'linish va almashinish qobiliyatini yo'qotgan hujayralardir. Ammo ularning o'simtalari va ulardan hosil bo'lgan nerv tolalari jarohatlanganda tiklanish (regeneratsiya) xususiyatiga ega bo'ladi. Nerv tolalarining degeneratsiya va regeneratsiya jarayonlari eksperimental sharoitda, masalan, nerv tolasi kesilganda yaqqol ko'rinadi. Nerv tolasining jarohatdan yuqori, neyron tanasiga yaqin qismi markaziy, nerv tolasining pastga qaragan qismi periferik qism deyiladi. Nerv tolasini kesish uning markaziy, periferik qismlarida, nerv hujayrasi tanasida, neyrogliya va atrofdagi biriktiruvchi to'qimada javob reaksiyasini qo'zg'atadi. Natijada, chandiq to'qima rivojlanadi. Chandiq to'qima neyrogliya elementlaridan hamda biriktiruvchi to'qimadan iborat. Shu chandiq orqali kelgusida regeneratsiya qiluvchi nerv tolalari o'sib o'tadi. Nerv hujayrasi tanasida bir qator o'zgarishlar sodir bo'ladi. Uning hajmi kattalashadi, yadro hujayra tanasining chekka qismiga siljiydi. Xromatofil modda o'zgarib xromatolizga uchraydi, keyinroq tamoman yo'q bo'lib ketadi. Kesilgandan so'ng zudlik bilan nervning ham periferik, ham markaziy qismlarida o'zgarishlar ro'y beradi

Markaziy qism retrograd – yuqoriga ko'tariluvchi degeneratsiyaga uchraydi (boshqacha qilib aytganda, jarohat bo'lgan joydan neyron tanasiga tomon yo'nalgan), periferik qism esa pastga tushuvchi (Uoller) degeneratsiyasiga uchraydi. Periferik qism o'q silindr kesilgandan keyingi dastlabki ikki kun davomida juda tez shishadi va varikoz bo'rtmalar hosil qiladi. 3—5 sutka davomida o'q silindr alohida-alohida joylashgan qismlarga – fragmentlarga bo'linadi. Shu bilan bir vaqtda elektron mikroskop ostida ko'rilganda miyelin qavat membranalari yemirilgan bo'ladi. Miyelin tomchilari va o'q silindr fragmentlari so'rilish (rezorbsiya) jarayoniga yuz tutadi va bunda glial elementlar, asosan, multipotensial gliya, astrotsitlar hamda biriktiruvchi to'qima makrofaglari ishtirok etadi. Glial elementlar tez bo'linib bir qator bo'lib joylashadi va natijada Byungner lentalari va tizmalari hosil bo'ladi. Byungner lentalari chandiq to'qima ichiga ham periferik, ham markaziy qismlardan o'sib kiradi.

Ayni vaqtda markaziy bo'lakning o'q silindrlarida regenerativ jarayonlar ham sodir bo'ladi. Uning oxirlarida kolbasimon bo'rtmalar (o'sish kolbalari) hosil bo'lib, ular periferik tomon o'sa boshlaydi va glial chandiqdan o'sib o'tib, periferik bo'lakning Byungner lentalari tomon yo'naladi. Keyinchalik miyelin hosil bo'ladi va tola o'zining normal shaklini tiklaydi. Shuni aytib o'tish kerakki, nerv tolasida asosan glial chandiq bor bo'lib, periferik hamda markaziy qismlar orasidagi masofa kichik bo'lgandagina qayta tiklanadi.

SINAPSLAR, NERV OXIRLARI (SYNAPSIS, TERMINATIONS NERVOSUM)

Nerv hujayrasi o'simtalarining boshqa neyronlar yoki nerv bo'lmagan tuzilmalar bilan hosil qilgan maxsus birikmalariga *sinapslar* (yunon. *synapsis* – birikish, qo'shilish) deb ataladi.

Ikki nerv hujayralarining o'zaro birikishi organizmdagi sinapslarning asosiy qismini tashkil qilib, ularni *neyronlararo sinapslar* (*synapsis interneuronales*) deb ataladi. Agar nerv hujayrasi o'simtalari nerv bo'lmagan tuzilmalarda (retseptor hujayralarda, mushak tolalarida, bezlarda va boshqa bir qator to'qimalarda) tugasa, bu sinapslar *neyroeffektor* (effector) va *neyroretseptor* (receptor) *sinapslar* yoki *nerv oxirlari* deb yuritiladi.

NEYRONLARARO SINAPSLAR

Ikki nerv hujayrasi orasida sinapslarning quyidagi turlari farqlanadi:

1. Aksosomatik sinapslar (birinchi neyronning aksoni ikkinchisining tanasida tugallanadi).

2. Aksodendritik sinapslar (birinchi neyronning aksoni ikkinchi neyron dendritlari bilan sinapslar hosil qiladi (101- rasm).

3. Aksoaksonal sinapslar (birinchi neyronning aksoni ikkinchi neyron aksonida tugallanadi).

Hozirgi vaqtda ikki neyron tanasi o'rtasida va dendrodendritik sinapslar ham mavjudligi mualliflar tomonidan qayd etilgan.

Sinaps sohasida birinchi neyronning aksoni nozik tolalarga tarmoqlanib tugmachasimon kengaymalar hosil qiladi va ikkinchi neyronning dendritlarida yoki tanasida tugaydi. Sinapslar qo'zg'alishni retseptor neyrondan effektor yoki assotsiativ neyronga, faqat bir tomonga o'tkazish qobiliyatiga ega. Bir nerv hujayrada bir necha nerv hujayralarining o'simtalari tugashi mumkin. Orqa miyaning oldingi shoxlaridagi harakatlantiruvchi nerv hujayrasida taxminan 10 000 nerv tarmoqlari tugaydi.

Ayrim nozik tuzilishlarni hisobga olmaganda hamma sinapslar bir xil tuzilishga ega. Sinaps sohasida aksonning oxirgi tarmoqlari kengaymalar hosil qiladi (presinaptik qism, pars presynaptica). Presinaptik qismda ko'p miqdorda mitoxondriyalar hamda diametri 40–100 nm keladigan sinaptik pufakchalar joylashadi.

Xolinergik sinapslarda pufakchalar kichikroq (30–50 nm) bo'lib, monoaminoergik sinapslarda yirikroq (50–90 nm) bo'ladi. Bu qism tutashuvchi yuzasi *presinaptik* membrana deb nomlanadi. Presinaptik

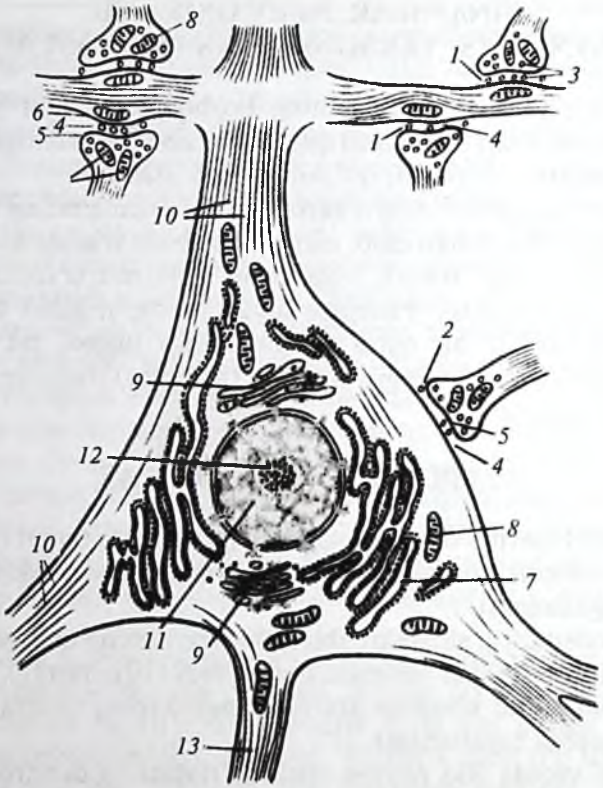

101- rasm. Nerv hujayrasining ultramikroskopik tuzilishi (sxema):

1 — aksodendritik sinaps; *2* — aksosomatik sinaps; *3* — presinaptik pufakchalar; *4* — sinaps bo'shligi; *5* — presinaptik membrana; *6* — postsinaptik membrana; *7* —endoplazmatik to'r; *8* — mitoxondriya; *9* — Golji kompleksi; *10* — neyrofibrillalar; *11* — yadro; *12* — yadrocha; *13* — neyrit (akson) (V.G.Yeliseyev va boshqalardan, 1970).

qism bilan ikkinchi neyronning tanasi yoki dendriti bir-biriga zich tegib turmasdan, ular oralig'ida kengligi taxminan 20 nm bo'lgan sinaps bo'shlig'i (yorig'i) joylashgan. Ikkinchi neyronning postsinaptik qismi (pars postsynaptica) postsinaptik membrana bilan qoplangan. Shunday qilib, presinaptik va postsinaptik membranalar birinchi va ikkinchi neyronlar aksolemmasidir.

Sinaptik pufakchalarda mediatorlar bo'ladi, ular yordamida nerv qo'zg'alishi bir hujayradan ikkinchisiga uzatiladi. Mediator nerv hujayrada hosil bo'lgani uchun neyronlarni *sekretor hujayralar* deb ham aytish mumkin. Har bir neyron ma'lum tuda mediatorlar ishlash qobiliyatiga ega.

Mediatorlarning turiga qarab quyidagi neyronlar farq qilinadi:

1. Xolinergik (atsetilxolin ajratuvchi) neyronlar.

2. Monoaminergik (dofamin, noradrenalin, adrenalin, serotonin, norepineftin, ya'ni katexolaminlar ajratuvchi) neyronlar.

3. Peptidergik (peptidlar ajratuvchi) neyronlar.

4. Mediator sifatida aminokislotalarni (glutamat, glitsin, gamma-amin-yog' kislota) saqlovchi neyronlar.

5. Purinergik (mediator sifatida ATF va uning mahsulotlarini saqlovchi) neyronlar. Atsetilxolin parasimpatik, noradrenalin esa simpatik nerv oxirlarida hosil bo'lsa, serotonin faqat miya o'zagi sohasida, peptidlar gipotalamo-gipofizar neyrosekretor sohada hosil bo'ladi. Dofamin, glitsin va gamma-amin-yog' kislotasi tormozlovchi mediatorlar hisoblanadi.

Nerv hujayrasi bo'yicha tarqalayotgan nerv impulsi presinaptik qismga yetgach sinaptik pufakchalarda saqlanayotgan mediator presinaptik membrana orqali sinaps bo'shlig'iga chiqadi. Bu yoriq tor bo'lganligi sababli (20 nm) mediator qisqa vaqt ichida postsinaptik membranaga yetadi va uning natriy va kaliy ionlariga bo'lgan o'tkazuvchanligini oshirib yuboradi. Natijada, depolyarizatsiya yuzaga keladi. Depolyarizatsiya ma'lum darajada (kiritik nuqtaga) yetganidan so'ng, ikkinchi neyronda ham nerv impulsi hosil bo'lib, u nerv hujayra bo'yicha tarqala boshlaydi. Sinaps sohasida mediatorlarni parchalovchi fermentlar joylashganligi tufayli mediatorlar juda qisqa vaqt ichida qo'zg'alishni yuzaga keltirish qobiliyatiga ega bo'ladi.

Ko'rib o'tilgan sinapslar kimyoviy sinapslarga misol bo'lib, ularda bo'ladigan kimyoviy jarayonlar nerv impulsi ta'sirida sinaptik pufakchalardagi mediatorni sinaptik yoriqqa chiqishi va shu moddani postsinaptik membranaga ta'sir qilib, unda qo'zg'atuvchi potensialni yuzaga keltirishdan iborat.

Kimyoviy sinapslardan tashqari elektrik sinapslar ham mavjud bo'lib, ular baliqlarning elektr organida va dengiz qisqichbaqasida topilgan. Bu sinapslarda qo'zg'alish kimyoviy yo'l bilan emas, balki elektrik usulda faqat bir tomonga uzatiladi.

NERV OXIRLARI

Nerv oxirlari sezuvchi (retseptor) va harakatlantiruvchi (effektor) nerv oxirlariga bo'linadi. Retseptor nerv oxirlari butkul reflekslarning boshlanish qismi bo'lsa, effektorlar qo'zg'alishni ishchi a'zolarga yetkazadi.

Retseptorlar. Ular ta'sirlanuvchi maxsus (neyroepitelial, neyroglial) hujayralardan va sezuvchi nerv hujayrasining dendrit o'simtalaridan iborat. Ta'sirlanuvchi hujayra presinaptik qism, nerv hujayraning dendrit o'simtasi esa postsinaptik qism sifatida sinapslar hosil qiladi.

Retseptorlar ikki yirik gruppaga: interoretseptorlarg (ichki a'zolarda va muvozanat organlarida joylashgan) va ekstroretseptorlarga (tashqi muhitdan ta'sirni qabul qiluvchi) bo'linadi. Qabul qilib oladigan ta'sirotning xossasiga ko'ra mexanoretseptorlar, baroretseptorlar, xemoretseptorlar va termoretseptorlar farqlanadi.

Retseptorlar sezuvchi nerv oxirlarining tuzilish xususiyatlariga qarab faqatgina o'q silindrning oxirgi tolalaridan iborat bo'lgan erkin nerv oxirlariga (*terminatio nervi libera*) hamda o'q silindr tarmoqlaridan tashqari gliya hujayralari saqlovchi erkin bo'lmagan turlarga bo'linadi. Erkin bo'lmagan nerv oxirlari biriktiruvchi to'qimali kapsulali (*corpusculum nervi capsulatum*) va (kapsulasiz nerv oxirlariga bo'linadi (*corpusculum nervi noncapsulatum*).

Erkin nerv oxirlari epiteliy to'qimasida joylashgan bo'lib, ularning tuzilishi oddiy. Epiteliy osti qavatidagi sezuvchi nervlardan tarmoqlar chiqib, epiteliy sirti tomon ko'tariladi va o'zining miyelin qavatini yo'qotib, epiteliy hujayralari orasiga o'tadi. Ulardan yon shoxlar chiqib epiteliy hujayralarlda tugallanadi. Bunday nerv oxirlari og'riqni qabul qiladi.

Ko'p qavatli epiteliy to'qimasida yuqorida ko'rib chiqilgan nerv oxirlariga qaraganda murakkabroq tuzilgan nerv oxirlari ham bor. Ular sezish menisklari (meniscus tactus) yoki Merkel hujayralaridan (epitheli oidocytus tactus) va nerv oxirlaridan tashkil topgan. Merkel hujayralari sezuvchi nerv oxirlarining presinaptik qismini hosil qilib, u atrof hujayralarda och bo'yalgan sitoplazmasi va to'q bo'yalgan cho'zinchoq yadrosi bilan ajralib turadi. Elektron mikroskop ostida bu hujayralar sitoplazmasida maxsus donachalar topilgan. Postsinaptik qism bo'lgan nerv tolasi tarmoqlari Merkel hujayrasi atrofida nafis to'r hosil qilib joylashadi. Bu hujayralar taktil sezgini qabul qiladi. Merkel hujayralari eshituv, muvozanat, ta'm bilish va boshqa a'zolardagi hujayralar singari ektodermadan rivojlanib, ta'surotni sezuvchi neyronlarning dendritiga uzatgani uchun ularni sensoepitelial yoki neyroepitelial (ikkilamchi sezuvchi) hujayralar deyiladi. Agar ta'sirotni sezuvchi nerv hujayraning dendrit o'simtasi bevosita qabul qilsa (bu hujayralar nerv plastinkasidan rivojlanadi), bunday hujayralar birlamchi – sezuvchi yoki neyrosensor hujayralar hisoblanadi. Ko'zning to'r pardasidagi tayoqcha va kolbachalar hosil qiluvchi fotoretseptor hujayralar neyrosensor hujayralar timsolidir.

Elektron mikroskop neyroepitelial hujayralarning apikal qismida kiprikchalar yoki mikrovorsinkalar borligini ko'rsatdi. Neyroepitelial hujayralar nafas yo'llarida, o'pka alveolalarida, jigar, o't chiqaruv yo'llarida, o't xaltasida, me'da osti bezida, me'dada aniqlangan. Bizda olingan dalillar neyroepitelial hujayralar ingichka ichak epiteliysida ham uchrashini ko'rsatdi. Bu hujayralar noksimon shaklga ega bo'lib, jiyakli enterotsit hujayralari orasida joylashadi. Ularning ustki yuzasida kam miqdorda uzunligi 0,8—1,0 mkm, eni esa 0,2—0,3 mkm ga teng mikrovorsinkalar joylashgan.

Biriktiruvchi to'qimadagi retseptorlar turlicha bo'lib, ular butasimon tarmoqlangan o'q silindrdan va uni o'rab turuvchi o'ziga xos glial hujayralardan — neyrolemmotsitlardan iborat. Kapsulaga o'ralgan nerv oxirlari ham turlicha shaklga ega bo'lib, bu retseptorlarga Fater-Pachini plastinkasimon (*corpusculum lamellosum*) tanachasi, Meysner sezish (*corpusculum tactus*) tanachalari, genital tanachalar va boshqalar kiradi. Hamma kapsulali nerv oxirlari quyidagi 3 tuzilmadan: 1) sezuvchi nerv hujayrasi dendritining o'q silindridan; 2) o'q silindr atrofidagi ney-rolemmotsitlardan; 3) eng tashqi qism — biriktiruvchi to'qimali kapsuladan iborat.

Fater—Pachini tanachalari — yirik, oval shakldagi tuzilmalar bo'lib, ularning kattaligi 3 mm gacha bo'ladi va shuning uchun uni oddiy ko'z bilan ko'rish mumkin. Unda kapsula yoki tashqi kolba bo'lib, bir-biriga kontsenrik joylashgan fibroblastlar va kollagen tolalardan tashkil topgan plastinkalardan iborat (102- rasm). Tanachaning markazida o'z pardasini yo'qotgan o'q silindr, uning atrofida neyrolemmotsitlar kolba (*bulbus interims*) hosil qilib joylashadi. Fater—Pachini tanachalari bosim va og'riqni qabul qiladi.

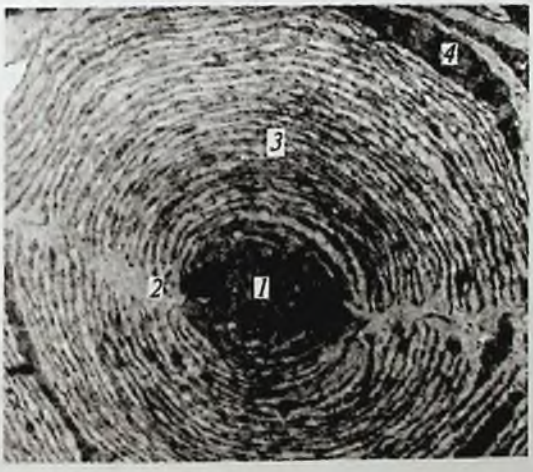

102- rasm. Fater—Pachini tanachasining elektron mikrofotogrammasi (×6000).

1 — nerv hujayrasi o'simtasi; *2* — tanacha yorig'i; *3* — ichki kolbaning plastinkasimon hujayralari; *4* — hujayra yadrosi.

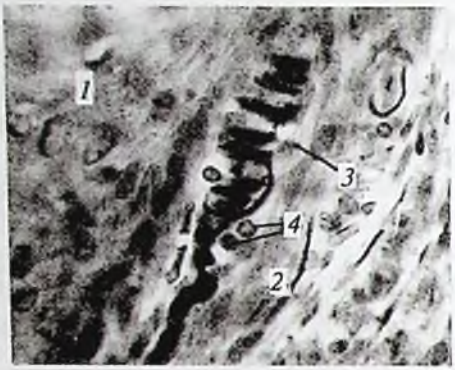

103- rasm. Kapsula bilam o'ralgan Meysner tanachasi. Odamning barmoq terisidan tayyorlangan. Kumush bilan impregnatsiya qilingan (ob.20. ok 10):

1 — teri epidermisi; 2 — teri dermasining so'rg'ichli qavati; *3* — nerv oxiri kapsulasi; *4* — gliya hujayrasinnng yadrosi.

Meysner tanachalari — cho'zinchoq shaklga ega bo'lib, elastik tolaga boy yupqa biriktiruvchi to'qimali kapsula bilan o'ralgan. Kapsula ichiga o'q silindr kirib, juda mayda shoxlarga tarmoqlanadi va ular har bir neyrolemmotsit ostida kengayib tugallanadi. Meysner tanachalari terining so'rg'ichli yuzasiga berilgan bosimni qabul qiladi (103- rasm). Genital tanachalar dumaloq shaklda bo'lib, tashqi tomondan yupqa biriktiruvchi to'qima kapsula bilan o'ralgan, uning ichida neirolemmotsitlar bor. Kapsula ichiga bir emas, bir necha o'q silindrlar kiradi va ularning shoxlari bu yerda joylashgan glial hujayralar bilan kontaktlar hosil qiladi. Genital tanachalar jinsiy va boshqa organlarning biriktiruvchi to'qimalarida joylashgan. Krauze kolbalari kichik bo'lib uning ichiga birgina o'q silindr kiradi va mayda shoxlarga ajraladi. Bu shoxchalar glial kolba va tashqi biriktiruvchi to'qimali kapsula bilan o'ralgan. Krauze kolbalari butun tana bo'ylab tarqalgan bo'lib, temperatura sezgisini qabul qiladi.

Skelet mushaklarining retseptorlari murakkab tuzilgan. Oddiy holatlarda miyelinli nerv tolasi mushakka yaqinlashib miyelin qavatini yo'qotadi va bir necha shoxlarga parchalanadi. Ular alohida mushak tolalarining sarkolemmasi sirtida korzinka hosil qilib tugallanadi.

Nerv-mushak duklari (fusus neuromuscularis) deb nomlangan retseptorlar ancha murakkab tuzilishga ega. Bu retseptorlarda bir yoki bir necha mushak tolalari spiralsimon o'ralgan nerv oxirlari bilan biriktiruvchi to'qimali kapsula ichida yotadi. Kapsula ostidagi bo'shliq to'qima suyuqlig'i bilan to'lgan. O'q silindrning mayda tarmoqlari kapsula ostidan o'tib mushak tolasini spiralsimon o'rab oladi. Harakatlantiruvchi tanachalarda bo'lgani kabi: skelet mushaklarining bu qismida ko'ndalang-targ'illik yo'qoladi va sarkoplazmada ko'p miqdorda mitoxondriyalar va yadrolar to'planadi.

Effektor nerv oxirlari. Neyroneffektor sinasplar harakatlantiruvchi va sekretor turlarga bo'linadi. Ularning presinaptik

qismi bo'lib effektor neyronning aksoni, postsinaptik qismi bo'lib esa mushak tolasi, silliq mushak hujayralari yoki bez hujayralar hisoblanadi. Effektor nerv oxirlari (teriuatio neuromuscularis) ichida harakatlantiruvchi yoki motor nerv oxirlari yaxshi o'rganilgan.

Ular somatik yoki vegetativ nerv sistemasidagi neyronlar neyritlarining oxirgi apparatlari bo'lib, nerv impulslarini bevosita ishchi organlarga yetkazib beradi. Harakatlantiruvchi tanacha nerv o'q silindrining oxirgi tolalaridan va mushak tolasining o'zgargan mos qismlaridan tashkil topgan (104- rasm). Miyelinli nerv oxiri mushak tolasiga yetib kelgandan so'ng miyelin qavatini yo'qotadi, mushak sarkolemmasiga botib kiradi. Mushak tolasida o'q silindr bir-necha mayda oxirgi tolalarga tarmoqlanadi va ko'p miqdorda mitoxondriyalar va pufakchalar saqlovchi sinaptik qismni hosil qiladi. Nerv tolasining mayda tarmoqlari mushak to'qimasining sarkolemmasi bilan o'raladi. Mushak tolasining sarkolemmasi postsinaptik qismni hosil qilib, u va presinaptik qism (aksolemma) orasida sinaps bo'shlig'i (yorig'i) hosil bo'ladi. Bu bo'shliqdan ikkilamchi sinaps yoriqlari radial holatda turli tomonga yo'naladi. Ikkilamchi yoriqlar postsinaptik qismning



104- rasm. Harakatlantiruvchi nerv-mushak oxirining ultramikroskopik tuzilishi (sxema):

1 — neyrolemmotsit sitoplazmasi; *2* — neyrolemmotsit yadrosi; *3* — neyrolemmotsit plazmolemmasi; *4* — o'q silindr; *5* — aksolemma; *6* — postsinaptik membrana (sarkolemma); *7* — aksoplazma mitoxondriyalari; *8* — sinaptik yoriq; *9* — mushak tolasi mitoxondriyalari; *10* — presinaptik pufakchalar; *11* — presinaptik membrana (aksolemma); *12* — mushak tolasi qobig'i (sarkolemma); *13* — mushak tolasining yadrosi; *14* — miofibrilla (V.G.Yeliseyev va boshqalar).

(sarkolemmaning) burmalari hisobiga hosil bo'ladi. Nerv tolasi bo'yicha tarqalgan impuls ta'sirida sinaptik pufakchalardagi mediator sinaptik bo'shlig'iga chiqadi va postsinaptik qismda depolarizatsiya hosil qiladi. Nerv impulsi ko'ndalang-targ'il mushak bo'ylab tarqalishida mushak tolasining T- sistemalari muhim o'rin tutadi.

Effektor nerv oxirlariga silliq mushak hujayrasida (yoki hujayralarida) tugaydigan nerv oxirlari va sekretor nerv oxirlari ham kiradi. Sekretor nervlar bez oxirgi bo'limlaridagi sekretor hujayralarning bazal membranasi sohasida tugaydi) (terminatio neurosecretoris)

REFLEKTOR YOY HAQIDA TUSHUNCHA

Nerv sistemasining faoliyati asosida reflektor yoy yotadi. U nerv sistemasining morfofunksional birligini tashkil qiladi. Reflektor yoy retseptordan boshlanib, effektor bilan tugaydi. Eng oddiy reflektor yoy kamida ikki neyrondan tashkil topgan. Birinchi neyronning dendritlari ma'lum a'zolarda retseptorlar hosil qilib, neyriti esa orqa miyaning sezish markazlarida tugaydi.

Ikkinchi neyron dendritlari orqa miyada birinchi neyron neyritlari bilan sinaps hosil qilib, neyriti harakatlantiruvchi nerv oxirlarini (mushak yoki bezlarda) hosil qiladi. Shunday qilib, eng oddiy reflektor yoyda ham impulsni markazga olib boruvchi va markazdan organlarga olib keluvchi tuzilmalarni ko'rishimiz mumkin. Aksariyat holatlarda uch yoki undan ko'p neyrondan tashkil topgan reflektor yoyini ko'ramiz (105-rasm). Uch neyrondan tashkil topgan reflektor yoyida yuqorida qayd qilingan ikki neyronli reflektor yoydan farqli ravishda uchinchi qo'shimcha (assotsiativ yoki tutashtiruvchi) neyron ham kirib, u sezuvchi va harakatlantiruvchi neyronlar orasida joylashadi. Bu neyron dendritlari sezuvchi neyronning neyriti bilan, neyriti esa harakatlantiruvchi neyronning dendriti bilan sinapslar hosil qiladi. Bu oddiy reflector yoylardan tashqari somatik nerv sistemasida murakkab refleks yoyi ham farqlanib, u bir necha neyronlardan tashkil topgan. Bu reflektor yoyda markaziy nerv sistemasining boshqa nerv markazlari ishtirok etadi.

Nerv to'qimasini, xususan, nerv sistemasini o'rganishga rus olimlaridan D.A.Timofeyev, A.N.Mislavskiy, A.S.Dogel va boshqalar katta hissa qo'shdilar. A.N.Mislavskiy nerv tugunlari va nerv oxirlarining morfologik tuzilishini mukammal o'rgandi. A.S.Dogel esa markaziy va periferik nerv sistemasining morfologiyasi bo'yicha chuqur ishlar olib bordiki, uning ishlari neyrogistologiya va fiziologiyani rivojlantirishda yorqin iz qoldirdi.

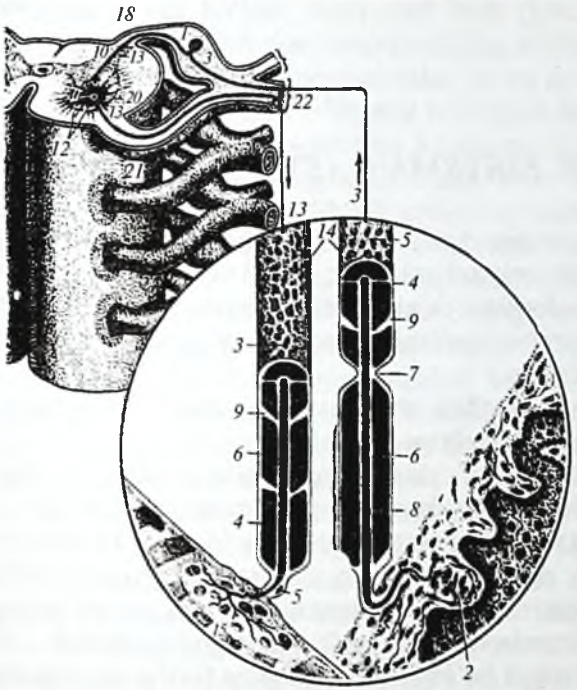

105- rasm. Oddiy reflektor yoyi (sxema):

1 — sezuvchi nerv hujayrasi; *2* — teridagi retseptor; *3* — sezuvchi nerv hujayrasining dendriti; *4* — neyrolemma; *5* — lemmotsit yadrosi; *6* — miyelin pardasi; *7* — nerv tolasi bo'g'iqlari; *8* — o'q silindr; *9* — kertik; *10* — sezuvchi nerv hujayrasining neyriti; *11* — harakatlantiruvchi nerv hujayrasi;: *12* — harakatlantiruvchi nerv hujayrasi dendriti; *13* — harakatlantiruvchi nerv hujayrasi neyriti; *11* — miyelinli tola; *15* — effektor; *16* — orqa miya nerv tuguni; *17* — orqa miya nervining dorsal shoxchasi; *18* — orqa ildizcha; *19* — orqa shoxcha; *20* — oldingi shoxcha; *21* — oldingi ildizcha; *22* — orqa miya nervining ventral shohchasi (V.G.Yeliseyevdan).

V.I.Lavrentev va uning o'quvchilari avtonom nerv sistemasini o'rganib, nerv hujayralari orasida sinapslar mavjudligini ko'rsatdilar va sinapslarni o'rganishga asos soldilar. Nerv oxirlarini mukammal o'rganishda E. M. Shlyaxtin, A. N. Kolosov va ularning shogirdlari, K.A.Lavrov va N.I.Zazibinlarning xizmati katta.

T.A.Grigoreva qon tomirlarning innervatsiyasini o'rgandi va birinchi marta adabiyotga qon tomir-to'qima retseptorlari tushunchasini kiritdi. Hozirgi avlod gistologlari zamonaviy usullar bilan (elektron mikroskopiya, miqdoriy gistoximiya, radioavtografiya) qurollanib, yuqorida qayd qilingan olimlarning ishlarini muvaffaqiyat bilan davom ettirmoqdalar.

XI bob

NERV SISTEMASI (*SYSTEMA NERVOSUM*)

Odam nerv sistemasi juda murakkab tuzilgan bo'lib, organizmdagi barcha hayotiy jarayonlarni boshqarishni va organizmning tashqi muhit bilan o'zaro aloqasini ta'minlaydi. Nerv sistemasi endokrin sistemasi bilan chambarchas bog'lanib, yagona nerv-gumoral boshqaruv markazini hosil qiladi.

Anatomik jihatdan nerv sistemasi shartli ravishda markaziy va periferik qismlarga bo'linadi.

Nerv sistemasi ta'sirida organizmda kechadigan barcha faoliyatlar funksional sistema tarzida ro'y beradi. Funksional sistema — organizmning o'zgargan biror holatga moslashuvida ro'y beradigan markaziy va periferik mexanizmlarning dinamik uyg'unlashuvidan iborat murakkab jarayondir. Bu sistemaning o'ziga xosligi uning tarkibiga kirgan strukturalarning dinamik o'zgaruvchanligidadir. Funksional sistema geterogen bo'lib, uning tarkibiga turli anatomik sistemalarga mansub bo'lgan biror jarayonda ishtirok etuvchi elementlar kiradi.

Bajaradigan vazifasiga ko'ra nerv sistemasi somatik yoki serebrospinal hamda vegetativ nerv sistemasiga bo'linadi. Somatik nerv sistemasi ichki organlar, tomirlar va bezlardan tashqari, tananing barcha qismini boshqarsa, vegetativ nerv sistemasi ichki organlar, tomirlar va bezlar faoliyatini boshqaradi.

Nerv sistemasi morfologik va turli funksional xususiyatlarga ega bo'lgan neyronlar zanjiridan iborat reflektor yoylar orqali organizmda bo'ladigan o'zgarish holatlari haqida markazga (bosh miyaga) axborot yetkazib beradi va ularning aloqasini ta'minlaydi.

Nerv sistemasining taraqqiyoti. Nerv sistemasi embrion tanasi dorzal qismining ektodermasidan takomil etadi. Ektodermadan nerv plastinkasi, nerv tarnovchasi va nerv (mag'iz) naylarining hosil bo'lishi haqida umumiy gistologiya bo'limida bafurja to'xtalib o'tilgan.

Nerv plastinkasidan hali nay hosil bo'lmasdanoq, uning yuqori qirralaridan ikkita lateral hujayra tasmalari, ya'ni tutun chizimchalari hosil bo'ladi. Bu chizimchalardan esa umurtqalararo gangliylar yuzaga keladi.

Ma'lumki nerv nayi dastavval bir qavat hujayralardan iborat. So'ngra, hujayralarning tez bo'linishi natijasida nay devori ko'p

qavatli hujayralarga ega bo'ladi. Nerv nayi bosh (kranial) va dum (kaudal) teshiklarga ega. Embrion taraqqiyotining to'rtinchi haftasining oxiriga borib, oldin kaudal neyroporalar, so'ng asta-sekin nerv nayining bosh tomonidagi teshik – kranial neyropora bekilib ketadi. Nerv nayining bosh tomonida qopsimon kengayma mavjud bo'lib, bu tuzilma birlamchi miya kurtagi hisoblanadi. Nerv nayining shu qismida uchta birlamchi miya pufaklari: prosencephalon – oldingi, mesencephalon o'rta, rhombencephalon – orqa miya pufagi ro'yobga chiqadi. Bu pufaklar bosh miyaning kurtagi hisoblanadi. Keyingi jarayon, ya'ni to'rtinchi hafta davomida oldingi va orqa miya pufaklariing har biri bir-biridan ajralib ketmagan 2 ta pufakchaga bo'linadi. Shunday qilib, 5 ta miya pufaklari hosil bo'ladi. Nerv nayining qolgan qismidan esa orqa miya kurtaklari taraqqiy etadi.

Embrion taraqqiyotiniig 6- haftasida nay devori ventral va dorzal tomonlariga nisbatan aniq ifodalangan ko'p qavatli bo'lib qoladi. Shu davrda nayning yon devorlarida 3 qavat hujayralar yuzaga keladi. Nay devorining ichki yuzasida o'siqchalarga ega bo'lgan ependima hujayralari qoplamasi joylashadi. Nayning o'rta qavati cho'zinchoq, radial joylashgan hujayralardan iborat. Bu qavat hujayralaridan markaziy nerv sistemasi kulrang moddasining neyron va neyrogliotsitlari differensiallashadi. Nayning yuza qavati o'rta qavat hujayralarining o'siqlaridan iborat. Bu qirg'oq qavatdir. Bu qavat keyinchalik nerv sistemasining oq moddasini hosil qiladi. Nerv nayi hujayralarining differensiallashuvi jarayonida 2 xil hujayra — nerv (neyroblastlar) va tayanch (glioblastlar) hujayralar yuzaga keladi.

Markaziy nerv sistemasining miya qobiqlari embriogenezning 2- oyida nerv kurtagi ektodermasidan (miyaning yumshoq va to'r qavatlari) hamda markaziy nerv sistemasi kurtagini o'ragan mezenximadan (qattiq miya pardasi) taraqqiy etadi.

UMURTQALARARO YOKI SPINAL NERV TUGUNLARI (*GANCLIA SPINALIA*)

Ular ustki tomondan biriktiruvchi to'qimali kapsula bilan o'ralgan bo'lib, undan tugunning ichkarisiga stroma hosil qiluvchi tolalar tutami ketadi. Organning stromasi kapillyar qon tomirlarga boy bo'lib, unda nerv tolalari va neyrotsitlar, hamda gliotsitlarni uchratish mumkin. Nerv tugunining neyronlari asosan organning chekka qismlarida gruppa bo'lib joylashadi. Tugunning o'rta qismida esa nerv tolalari joylashadi. Tugunni hosil qiluvchi hujayralar o'zlarining tuzilishlariga qarab bipolyar, aniqrog'i, psevdounipolyar nerv hujayralariga kiradi.

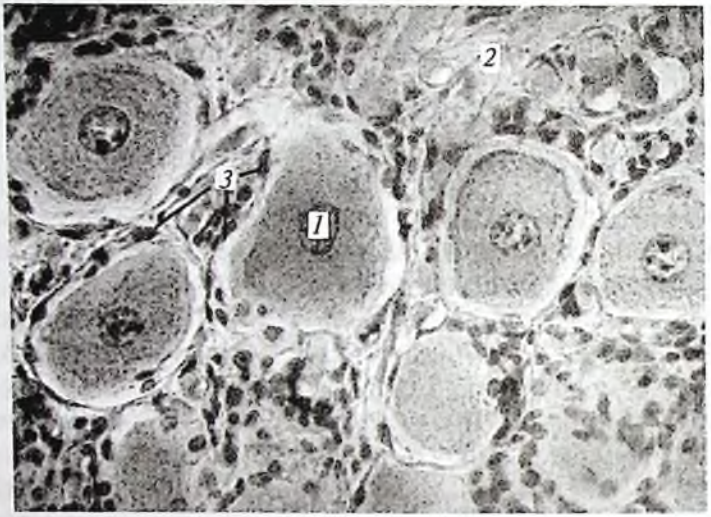

106- rasm. Umurtqalararo nerv tuguni. Gematoksilin-eozin bilan bo'yalgan (ob. 40, ok. 10):

1 — nerv hujayralari; *2* — biriktiruvchi to'qimali kapsula; *3* — yo'ldosh hujayralar.

Hujayraning tanasidan chiquvchi yakka o'simta «T» shaklida ikkiga bo'linadi: ularning biri dendrit, ikkinchisi neyritdir. Dendritlar periferiyada sezuvchi apparatlar bilan boshlanadi. Neyritlar esa orqa miyaning orqa ildizchasini tashkil etib, orqa miya hujayralari bilan sinapslar hosil qiladi. Neyronlarning o'simtalari tugunda va undan tashqarida neyrolemmotsitlardan hosil bo'lgan parda bilan o'raladi. Tugunni hosil qiluvchi nerv hujayralari yupqa biriktiruvchi to'qimali kapsula va gliotsitlar (gliocyti gangl) bilan qoplangan. Bu *gliotsitlar yo'ldosh* yoki *satellit hujayralar* deb ataladi (106- rasm).

PERIFERIK NERVLAR

Periferik nervlar yoki nerv o'zaklari nerv tolalaridan iborat. Ularning ba'zilarida miyelinli nerv tolalarining, boshqalarida esa aksincha miyelinsiz nerv tolalarining miqdori ko'p bo'lishi mumkin.

Ba'zi bir nervlarning o'rab turuvchi qobig'ida alohida hujayralar uchraydi. Ayrim nerv tolalari o'zlarining yo'nalishi bo'yicha ingichka shoxchalarga tarmoqlanishi mumkin. Nerv o'zaklari eng tashqi tomondan yog' hujayralari va qon tomirlariga boy bo'lgan biriktiruvchi to'qimali parda – epinevriy bilan qoplangan. Har bir nerv o'zagi 2—6 nerv tolalar tutamlaridan iborat. Nerv tolalarini o'z navbatida

qatlam joylashgan hujayralar qavatidan va ingichka fibrillalardan iborat zich biriktiruvchi to'qimali parda – perinevriy o'raydi. Nerv tolalarining orasiga kirib boradigan biriktiruvchi to'qimaning ingichka qatlamlari esa endonevriy deb ataladi.

Nerv o'zaklarini o'rab turuvchi parda limfa, qon tomirlar va nerv oxirlari bilan yaxshi ta'minlangan. Qon tomirlar epinevriy orqali kirib, nerv o'zagining barcha qavatlarida zich to'r hosil qiladi.

ORQA MIYA (*MEDULLA SPINALIS*)

Orqa miya (medulla spinalis) umurtqa pog'onasi kanali ichida joylashib, 41—45 sm uzunlikka ega, 31—32 juft oldingi va shuncha orqa shoxlari bo'ladi. Orqa miyaning oldingi va orqa shoxlarining o'zaro anatomik va funksional bog'liq bo'lgan qismlari segmentlar deb ataladi. Birinchi 8 segment orqa miyaning bo'yin qismini tashkil qiladi. Ko'krak bo'limi 12 segmentdan, bel va dumg'aza bo'limlari esa har biri 5 ta segmentdan iborat. Oxirgi 1—2 segment dum bo'limini hosil qiladi.

Orqa miyaning tuzilishi. Orqa miyaning ko'ndalang kesimida oq modda (*substantia alba*) va uning markazida kapalak shaklini eslatuvchi kulrang modda (*substantia grisea*) joylashgan (107- rasm).

Kulrang moddaning shakli orqa miyaning turli bo'limlarida o'zgaradi. Orqa miya ko'ndalang kesimining har bir yarmida oldingi (*cornu ventralis*) va orqa (*cornu dorsalis*) shoxlar, 8- bo'yin va 3- bel segmentlari sohasida esa yon shoxlar (*cornu lateralis*) tafovut etiladi.

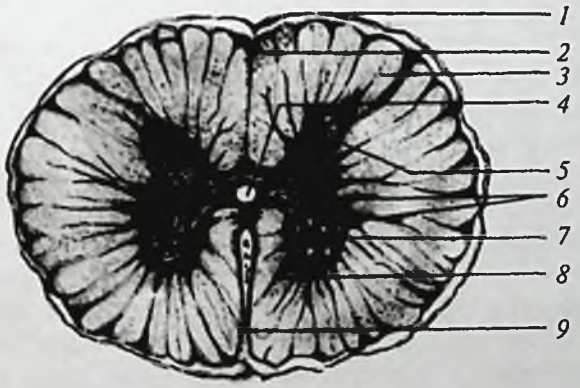

107- rasm. Orqa miya (sxema):

1 — yumshoq parda; *2* — orqa miya oraliq to'sig'i; *3* — oq modda; *4* — markaziy nay; *5* — orqa shox; *6* — oldingi shox; *7* — multipolyar yoki harakatlantiruvchi nerv hujayralari; *8* — kulrang modda; *9* — oldingi oraliq yoriq.

Orqa miyaning kulrang moddasi nerv hujayralaridan, miyelinsiz va nozik miyelinli tolalardan hamda neyrogliyadan iborat. Kulrang modda neyritlari orqa miyadan chiqib ketuvchi oldingi shoxlardagi multipolyar ildizcha hujayralari (*neurocytus radicularis*), o'simtalari kulrang moddadan chiqmasdan sinapslar hosil qilib tugallanuvchi ichki hujayralar (*neurocytus internus*) va aksonlari orqa miyaning boshqa segmentlari oq moddasiga va bosh miyaning ayrim joylari tomon yo'naluvchi o'tkazuv yo'lini hosil qilgan tutamli hujayralardan (*neurocytus funicularis*) iborat. Shunday qilib, multipolyar nerv hujayralari kulrang moddaning tarkibiy qismidir.

Orqa shoxlar joylashgan yerda orqa miyaga periferiyadan turli impulslar olib keluvchi orqa ildizcha kiradi. Orqa shoxlarda ta'sirni o'tkazishga tegishli bo'lgan hujayra tanalari joylashgan. Orqa miyaning oldingi shoxlarida esa periferik harakat neyronlarining tanalari bo'lgan yirik hujayralar joylashgan. Bu hujayralarning aksonlari oldingi ildizchani hosil qiladi. Oldingi ildizchaning tarkibiga tanalari orqa miyaning yon shoxlarida joylashgan vegetativ neyronlarning aksonlari ham kiradi.

Shunday qilib, orqa ildizchalar sezish vazifasini bajaruvchi nerv tolalari tutamlaridan iborat. Oldingi ildizchalar asosan harakatlantiruvchi bo'lib, ularning tarkibiga ham vegetativ tolalar kiradi.

Orqa shoxda g'ovak qavat, jelatinasimon modda, orqa shoxning xususiy yadrosi va dorsal yoki Klark yadrolari farq qilinadi.

G'ovak qavat glial sinch bo'lib, unda ko'p miqdorda mayda tutamli hujayralar bor.

Jelatinasimon moddada nerv hujayralari kam bo'lib, gliotsitlar ko'proq bo'ladi.

Orqa shoxning xususiy yadrosi tutamli hujayralardan iboran bo'lib, ularning aksonlari orqa miyaning qarama-qarshi tomoniga o'tib, u yerda orqa miya – miyacha va orqa miyatalamik yo'l hosil qilib miyachaga va ko'ruv do'mboqchasiga qarab ketadi.

Dorsal (Klark) yadro yirik tutamli neyronlardan iborat bo'lib, ularning aksonlari shoxlangan dendritlari bilan kulrang moddani kesib o'tib oq modda yon tizimchasiga kiradi va dorsal orqa miya – miyacha o'tkazuv yo'li tarkibida miyachaga ko'tariladi (Fleming yo'li).

Orqa miyaning oraliq zonasida medial va lateral oraliq yadrolar joylashadi. Medial yadro neyronlarining neyritlari ventral orqa miya-miyacha o'tkazuv yo'li tarkibiga kiradi. Lateral yadrolar esa yon shoxlarda joylashib assotsiativ simpatik neyronlar to'plamidan iborat. Ularning aksonlari oldingi ildizchalar tarkibida somatik-harakatlantiruvchi tolalar bilan birgalikda orqa miyadan chiqib, simpatik ustunning biriktiruvchi shoxlari tarzida shakllanadi.

Oldingi shoxda eng yirik multipolyar (100—140 mkm) neyronlar bor (108- rasm). Bu hujayralar yon shoxlardagi yadrolarning neyronlari kabi ildizcha hujayralar bo'lib, ularning neyritlari oldingi ildizchalar tolalarining asosiy massasini tashkil etadi. Yadrolar somatomotorlar markazlaridir. Oldingi shoxlarda medial va lateral gruppa harakat neyronlari farq qilinadi. Medial gruppa hujayralar tana va umurtqa pog'onasi mushaklarining ishini ta'minlaydi. Lateral gruppa hujayralari esa miyaning bo'yn va bel sohasidagi bo'rtmalarda joylashgan bo'lib, qo'l hamda oyoq mushaklarini innervatsiya qiladi. Faoliyati jihatidan barcha harakat neyronlari yirik va mayda alfa-motoneyronlarga va gamma-motoneyronlarga bo'linadi. Yirik alfa-motoneyronlar skelet mushaklarining keskin qisqarishini, mayda alfa-motoneyronlar esa ularning tonusini ta'minlaydi. Gamma-motoneyronlarning aksonlari nerv-mushak duklari tarkibiga kirib, mushak tolalarining sekin qisqarishida ishtirok etadi.

Oq modda orqa miyada periferik qismda joylashib, miyelin parda bilan o'ralgan ko'tariluvchi va tushuvchi nerv tolalarining ayrim ustunchalaridan iborat. Orqa miyaning har bir yarmida 3 tadan ustunchalar bor: oldingi ustuncha orqa miyaning oldingi bo'ylama o'yig'i bilan oldingi shox orasida, yon ustuncha esa oldingi va orqa shoxning orasida, orqa ustuncha esa orqa shox bilan orqa bo'ylama egatning orasida joylashgan.



108- rasm. Orqa miya multipolyar nerv hujayralari. Kumush nitrat tuzi bilan impregnatsiya qilingan (ob. 40, ok. 10):

1 — yadro; *2* — sitoplazma; *3* — hujayra o'simtalari.

Orqa miyaning o'tkazuvchi yo'llari orasida orqa miyaning xususiy apparati bo'lgan kalta o'tkazuvchi yo'llarni (ular orqa miyaning o'z segmentlari orasidagi aloqani ta'minlaydi) va orqa miyani bosh miya bilan bog'lovchi uzun o'tkazuvchi yo'llarni farq qilish mumkin. O'tkazuvchi yo'llar anatomiya kursida batafsil bayon etilgan.

Orqa miya kulrang moddasining asosini neyrogliyaning uzun va qisqa o'simtali astrotsitlari tashkil etadi. Oligodendrotsitlar nerv tolalarining qobig'ini hosil qilishda qatnashadi. Ependimotsitlar esa orqa miya suyuqligi oquvchi kanal devorini hosil qilib, shu suyuqlik miqdori va tarkibi doimiy bo'lishini ta'minlab turadi. Mikrogliotsitlar (makrofaglar) qon orqali kirgan monotsitlar hisobiga hosil bo'lib, kulrang va oq moddalarda bir tekisda joylashadi.

Orqa miyaning qon bilan ta'minlanishi. Orqa miya oldingi va orqa ildizchalar bilan kiradigan ildizcha arteriyalar orqali qon bilan ta'minlanadi. Oldingi katta ildizcha arteriyalari orqa miyaning oldingi yuzasida ko'tariluvchi va tushuvchi tarmoqlarga ajraladi. Oldingi ildizcha arteriyalar orqa miyaning 4/5 qismini, ya'ni kulrang moddaning oldingi, yon, qisman orqa shoxlarini va oq moddaning orqa ustunchalaridan tashqari hamma qismlarini qon bilan ta'minlaydi. Orqa shoxlarning medial bo'limlari va orqa ustunchalari mayda orqa ildizcha arteriyalar hisobiga qon bilan ta'minlanadi. Orqa miyaning shoxlanuvchi arteriyalar sistemasi kapillyar to'r bilan tugallanadi. Bu yerdan qon umurtqa kanalining venoz chigallariga quyiladi. Venoz qon esa umurtqa kanalidan ildizcha venalari orqali chiqib ketadi.

BOSH MIYA (*ENCEPHALON*)

Bosh miya anatomik jihatdan uzunchoq miya, miyacha, ko'prik, o'rta, oraliq miya, miya stvoli va katta yarim sharlaridan iborat.

Bosh miyada nerv hujayralaridan iborat kulrang modda va nerv tolalaridan tuzilgan oq; modda farq qilinadi.

Kulrang modda bosh miya sharlari va miyacha po'stlog'ini, hamda miya stvolining yadrolarini hosil qiladi. Miya stvoli o'z ichiga uzunchoq miya, ko'prik, o'rta miya, oraliq va oxirgi miyaning bazal qismlarini oladi.

Kulrang moddaning yadrolari multipolyar neyronlardan tuzilgan bo'lib, o'zining funksiyasiga qarab harakat, sezuvchi va assotsiativ gruppalarga bo'linadi. Gipotalamik sohaning yadrolarini hosil qiluvchi multipolyar neyronlar neyrosekret ishlab chiqarish xususiyatlari bilan boshqa yadrolardan farq qiladi.

Oq modda miyelin nerv tolalaridan tuzilgan bo'lib, ular asosan bo'ylama yo'nalgan har xil qalinlikdagi tutamlarni hosil qiladi.

MIYA O'ZAGI YOKI STVOLI

Miyaning o'zagiga uzunchoq miya, miya ko'prigi, oraliq va oxirgi miyaning bazal qismi kiradi. U oq moddadan va neyronlar to'plami bo'lgan kulrang modda (yadrolar) dan iborat. Miya stvolining barcha yadrolari o'z faoliyatlariga ko'ra harakat, sezuv va assotsiativ gruppalarga bo'lingan multipolyar neyronlardan iborat. Harakat neyronlari — efferent neyronlarning asoslari kalla nervlarining harakatlantiruvchi tolalari hisoblanadi. Barcha yadrolarni kalla nervlari yadrolariga va oraliq yadrolarga ajratish mumkin. Kalla nervlari yadrolariga til osti, qo'shimcha, adashgan nervlar yadrolari misoldir. Oraliq yadrolari esa uzunchoq va o'rta miyalarning ko'pchilik yadrolarini o'z ichiga oladi.

Bulardan tashqari, stvolda orqa miya va miya stvolidan nerv impulslarini bosh miya yarim sharlari po'stlog'iga hamda miya po'stlog'idan miya stvolining o'ziga va orqa miyaga o'tkazib turuvchi ko'pgina yadrolar mavjud.

Uzunchoq miya. Miyaning bu qismida, aksariyat, uning dorzal sathida harakat va sezgi kalla nervlarining yadrolari joylashadi. Harakat nervlari medial, sezgi nervlari lateral, vegetativ nerv yadrolari esa oraliq zonada yotadi. Bulardan tashqari, uzunchoq miyaga kelgan nerv impulslarini miyaning boshqa qismlariga o'tkazib beruvchi yadrolar ham mavjud. Bunday yadrolarga quyi olivalar kiradi. Bu tuzilma yirik multipolyar neyronlar tutib, uning neyritlari miyacha va ko'ruv do'mbog'i hujayralari bilan simpatik aloqada bo'ladi. Shu quyi olivalarga o'z navbatida miyachadan, qizil yadrodan, to'r substansiyadan va orqa miyadan nerv tolalari keladi.

Uzunchoq miyaning o'rta qismida miyaning muhim koordinatsiya apparati bo'lgan retikulyar formatsiya joylashadi. Bu formatsiyada turli tomonga yo'naluvchi nerv tolalarining to'ri yotadi. Bu to'rda uzun dendritli mayda multchpolyar neyronlar mavjud bo'lib, ularning aksonlari bosh miya yarim sharlari po'stlog'iga yoki miyachaga yo'naladi. Bu tolalar kollaterallari shu retikulyar to'r boshqa neyronlari bilan simpatik aloqada bo'ladi. Shunday qilib, retikulyar formatsiya orqa miya, miyacha, bosh miya po'stlog'i va gipotalamus bilan bog'langan murakkab reflektor markaz hisoblanadi.

Miya ko'prigi. Miya ko'prigi dorsal va ventral qismlarga bo'linadi. Dorsal qismda nerv tolalari, V—VIII juft kalla nervlarining yadrolari joylashadi. Ventral qismni esa ko'prikning xususiy yadrolari va piramidal o'tkazuvchi yo'llarning nerv tolalari tashkil etadi.

O'rta miya. O'rta miya to'rt tepalikning kulrang moddasi va miya bandidan iborat. Miya bandi bosh miya po'stlog'idan yo'nalgan miyelinli nerv tolalaridan tashkil topgan. O'rta miyaning eng yirik tuzilmasi uning qizil yadrosidir. Bu yadroda turli — rubrospinal yo'l hosil qiluvchi yirik neyronlar, yadroning oldingi yon qismlarida joylashgan, neyritlari miya ko'prigi yadrolariga yo'nalgan o'rtacha kattalikdagi hamda tolalari miyachaning oldingi oyoqchalariga, ko'ruv do'mbog'iga va bosh miya po'stlog'iga tarqalgan neyronlar joylashadi. Markaziy kulrang moddadan ventro-lateral holatda retikulyar formatsiya joylashadi.

Oraliq miya. Oraliq miyaning asosiy qismi ko'ruv do'mbog'idir. Bu do'mboqda ventral holatda mayda yadrolarga ega bo'lgan gipotalamik soha joylashadi. Ko'ruv do'mbog'i o'zaro oq modda bilan ajralgan ko'pgina yadrolardan iborat. Bu yadrolar assotsiativ tolalar orqali bir-biri bilan bog'langan.

Ko'ruv do'mbog'iga bosh miyadan nerv impulslari ekstrapiramidal harakat yo'li orqali o'tadi. Do'mboqning kaudal gruppa yadrosida ko'ruv yo'lining tolalari yo'naladi.

Gipotalamik soha. Bu soha 32 juftga yaqin yadrolar saqlab, organizmni neyro-endokrin boshqaruvida ishtirok etuvchi eng asosiy a'zolardan biri bo'lib hisoblanadi. Gipotalamus haqida to'la ma'lumot «Endokrin sistema» bobida keltirilgan.

MIYACHA

Miyacha (cerebellum) bosh miyaning bir qismi bo'lib, uzunchoq miya va ko'prikning ustida joylashgan. Miyacha, uzunchoq miya, ko'prik va o'rta miya bilan uch juft «oyoqchalar» orqali birikkan. Miyachadan ketuvchi va unga keluvchi o'tkazuvchi yo'llar shu oyoqchalar orqali o'tadi. Miyachaning oq moddasi ichida bir necha juft po'stloq osti yadrolori yotib, ulardan eng kattasi «tishli» yadrolardir (*nuclei dentalis*).

Miyachaning po'stloq markazlari reflektor tarzda harakatni, tana muvozanatini va mushak tonusini boshqaradi. Miyachaning qaysi qismidan bo'lmasin, uning burmalariga perpendikular tarzda kesmalar olinsa, u *«arbor vitae»* («hayot daraxti») deb ataluvchi tasvir hosil qiladi. Har bir burmaga oq moddaning tor plastinkasi kirib turadi. Burmalar ust tomondan yaxlit po'st qatlam hosil qiluvchi kulrang modda bilan qoplangan.

Miyacha po'stlog'ida uch qavat: 1) *tashqi molekulyar* (stratum moleculare); 2) *o'rta ganglionar* (*stratum neuronum piriformium*); 3) *ichki donador* qavatlar (*stratum granulosum*) farq qilinadi (109- rasm).

109- rasm. Miyacha po'stlog'ining ko'ndalang kesimi. Kumush nitrat tuzi bilan impregnatsiya qilingan (ob. 3,5. ok. 10):

1 — kulrang modda; *a* — molekular qavat; *b* — ganglionar hujayralar qavati; *d* — donador qavat; *2* — oq modda.

Miyacha po'stlog'i yoki kulrang moddasi tarkibiga neyrogliotsitlar orasida joylashgan turli xil neyronlar kiradi.

Miyacha po'stlog'ini uning *o'rta qavatida* bir qator joylashgan noksimon Purkine hujayralaridan (*neuronum piriforme* — noksimon neyronlar) boshlab o'rganish qulayroq. Ularning tanasidan molekular qavatga, odatda, ikkita dendrit chiqib, darhol to'g'ri burchak ostida egiladi va ma'lum masofada burma yuzasiga parallel joylashadi (110- rasm). Shu masofada burma yuzasi tomon yo'nalgan dendritlardan ko'p miqdorda kuchli shoxlangan tarmoqlar ketadi. Bu tarmoqlar molekulyar qavatning yuzasiga yetib boradi va ular birlashib o'ziga xos sertarmoqli shaklni hosil qiladi. Purkine hujayralarining hamma shoxlari miyacha burmasi yo'nalishiga perpendikulyar holda bir yuzada joylashadi. Har bir Purkine hujayrasi tanasidan bitta neyrit chiqib, donador qavat orqali oq moddaga yo'naladi va miyacha yadrolaridagi neyronlar bilan sinapslar hosil qiladi. Shu neyritning hujayra tanasiga yaqin joyidan ganglionar qavatga va molekulyar qavatning ichkarisiga yo'nalgan kollaterallar ketadi. Bu joyda ular shoxlanadilar va ularning tarmoqlari burma bo'ylab borib, qo'shni Purkine hujayralarining tanasi va dendritlarining pastki tarmoqlari bilan tutashadi. Miyacha po'stlog'idan chiqadigan neyritlar ichki yadrolarda (masalan, *nucleus dentatus da*) tugallanuvchi markazdan yo'naluvchi yagona nerv tolalari hisoblanadi.

110- rasm. Miyacha. Kumush nitrat tuzi bilan impregnatsiya qilingan:
1 — molekular qavat; *2* — noksimon nerv hujayralarining dendritlari; *3* — noksikon nerv hujayrasi; *4* — donador qavat.

Molekular qavatda ikki xil: savatsimon (neuronum corbiferum) va yulduzsimon (neuronum stellatum) nerv hujayralari joylashadi.

Savatsimon hujayralar mayda (10—12 mkm) hujayralar bo'lib, ular tanasidan ko'p sonli uzun va nisbatan kam shoxlangan dendritlardan tashqari miyacha yuzasida Purkine hujayralari dendritlarining tarmoqlari bilan bir sathda joylashgan uzun nerv tolalari ham chiqadi. Hujayra neyriti o'zining butun tanasi davomida ganglioz qavatga Purkine hujayrasining tanasini savatchaga o'xshab o'rab oluvchi yon shoxchalarni uzatadi. Savatsimon hujayralarning neyritlari molekulyar qavatdan tashqariga chiqmaydi.

Yulduzsimon hujayralar savatsimon hujayralardan yuqorida joylashib, ikki xil shaklda bo'ladi. Mayda yulduzsimon hujayralar nozik, kalta dendritlar va sal shoxlangan neyritlar bilan ta'minlangan. Bu neyritlar noksimon hujayralarning dendritlarida sinapslarni hosil qiladi. Yirik yulduzsimon hujayralar mayda hujayralardan farq qilib, uzun va kuchli shoxlangan dendrit va neyritlarga ega. Bu neyritlarning shoxlari noksimon hujayralarning dendritlari bilan bog'lanadi. Ularning ba'zilari esa noksimon hujayralarning tanasigacha yetib boradi va savatcha tarkibiga qiradi. Molekular qavatning savatsimon va yulduzsimon hujayralari nerv impulslarini noksimon hujayralarning dendritlari va tanasiga o'tkazib beruvchi qo'shimcha neyronlarning umumiy sistemasini tashkil qiladi.

Donador qavat neyronlarga juda boy. Donador qavatni hosil qiluvchi asosiy hujayralarni — *donacha hujayralar* neuronum granuliformis yoki oddiygina — *donachalar* deb ataladi. Ular o'ziga xos shaklga ega. Ularning kichik (3—8 mkm) tanasi deyarli yadro bilan to'lib turadi. Sitoplazmasi esa yadro atrofida torgina gardish hosil qiladi. Bu hujayralarning tanasidan qushlarning panjasiga o'xshash shoxlangan, kalta dendritlar chiqadi.

Har bir hujayralardan molekulyar qavatning u yoki bu sathiga yo'nalgan T- shaklida shoxlangan o'simta chiqadi. Ikkala shoxcha burma yo'nalishiga parallel holda ikki tomonga tarqaladi. Bu shoxcha molekulyar qavat doirasidan chiqmagan holda, telegraf simlariga o'xshab, Purkine hujayralarining dendritlari bo'ylab borib, ularni bo'ylama yo'nalishda bir-biri bilan bog'laydi.

Shunday qilib, Purkine hujayralari uchta uyg'unlashgan sistemaga ega: bittasi — xususiy neyritlar kollaterallaridan, ikkinchisi — donacha hujayralarining nerv o'simtalaridan hosil bo'lgan 2 ta bo'ylama va uchinchisi savatsimon hujayralardan hosil bo'lgan bir butun ko'ndalang sistemadan iborat.

Golji hujayralari yoki yirik yulduzsimon neyronlar (neuronum stellatum magnum) miyacha donador qavatining ikkinchi xil hujayralaridir. Bu hujayralarning 2 xili farqlanadi: kalta neyritli yulduzsimon hujayralar ganglionar qavat yaqinida yotadi. Ularning shoxlangan dendritlari molekulyar qavatda tarqalib, uning yuzasigacha yetib borsa, neyritlari donador qavatga yo'naladi. Uzun neyritli yulduzsimon hujayralar donador qavatda o'ta shoxlanuvchi dendritlarga va oq moddaga yo'naluvchi neyritlarga ega. Bu hujayralar miyacha po'stlog'i turli sohalarining bir-biri bilan aloqasini ta'minlab, uning yaxlit bir organ bo'lib ishlashiga imkon beradi. Uchinchi tur hujaralarni duksimon gorizontal hujayralar (neuronum fusiforme horizontale) tashkil qiladi. Ular ko'proq donador va ganglionar qavatlar orasida uchraydi. Ularning cho'zinchoq tanasidan ikki tomonga qarab, ganglionar va donador qavatlarda tugaydigan uzun, gorizontal joylashgan dendritlar chiqadi. Bu hujayralarning neyritlari esa donador qavatga kollaterallar berib, oq moddaga o'tib ketadi.

Ko'pgina nerv tolalari miyaning turli qismlaridan kelib, miyachaning po'stlog'ida tugallanadi. Miyachaning po'stlog'iga keluvchi afferent nerv tolalari 2 turga bo'linadi: 1) moxsimon tolalar; 2) o'rmalovchi yoki lianasimon tolalar. Moxsimon tolalar olivo-miyacha va ko'prik-miyacha o'tkazuvchi yo'llari tarkibida donador qavatga qarab boradi. Bu yerda ular o'zlarining mag'izli qavatlarini yo'qotmasdan alohida shoxlanadi va

miyacha «koptokchalarida» (glomerulus) tugallanadi. Bu koptokchalarda tolalar donador hujayralarning dendritlari bilan sinapslar hosil qiladi. Har bir tola miyachaning ko'pgina koptokchasiga tarmoqlar beradi va har bir koptokcha ko'p moxsimon tolalardan tarmoqlar qabul qiladi. O'rmalovchi tolalar miyacha po'stlog'iga orqa miya va vestibulyar — miyacha yo'llari bo'ylab kirib boradi. Ular donador qavatni kesib o'tib, Purkine hujayralarining dendritlari bilan sinapslar hosil qiladi. Lianasimon tolalar ta'sirni miyacha po'stlog'ining noksimon hujayralariga bevosita o'tkazib beradi. Shunday qilib, miyacha po'stlog'iga keladigan qo'zg'atuvchi impulslar noksimon hujayralarga bevosita o'rmalovchi tolalar, yohud donador hujayralarning o'simtalari orqali yetkaziladi. Molekulyar qavatning yulduzsimon va savatsimon neyronlari, shuningdek, donador qavatning yirik yulduzsimon hujayralari noksimon hujayralarga tormozlovchi ta'sir ko'rsatish qobiliyatiga ega. Moxsimon tolalar orqali keladigan impulslar ko'rsatilgan hujayralar sinapslarida tormozlanishi va noksimon neyronlarga yetib kelmasligi mumkin. Javob efferent impulslari Purkine hujayralarining neyritlari orqali chiqadi.

Miyacha po'stlog'ida glial asos bo'lib, u turli gliotsitlardan tuzilgan. Donador qavatda tolali va plazmatik astrotsitlar hamda oligodendrogliotsitlar bo'ladi. Tolali astrotsitlar o'z o'simtalarining oyoqchalari bilan tomirlar atrofida membranalar hosil qiladi. Ganglionar qavatda Purkine hujayralarining orasida to'q yadroli maxsus gliotsitlar yotadi. Ularning o'simtalari miyacha po'stlog'iga qarab borib, Purkine hujayralari dendritlarining tarmoqlarini ushlab turuvchi tolalarni hosil qiladi. Molekulyar va ganglionar qavatlarda ko'p miqdorda glial makrofaglar bo'ladi.

BOSH MIYA YARIM SHARLARI PO'STLOG'I

Bosh miya yarim sharlari po'stlog'i ruhiy va ixtiyoriy faoliyat markazi hisoblanadi. Bosh miya po'stlog'i miya stvoli va orqa miya harakat apparatlari bilan piramidal yo'lning nerv tutamlari va miya yarim sharlari kulrang va oq moddadan iborat. *Kulrang* modda tashqarida joylashgan bo'lib, katta yarim sharlarining po'stlog'ini hosil qiladi. *Oq modda esa* uning ostida yotadi.

Bosh miya yarim sharlari po'stlog'i nerv hujayralaridan tuzilgan bo'lib, ularning soni 10—14 milliardga yetadi. Bosh miya po'stlog'ining qalinligi taxminan 3 mm bo'lib, miyaning ba'zi qismlarida hujayralari tuzilishi va tolalarining o'ziga xos joylashishi bilan farq qiladi. Miya yarim sharlari po'stlog'i tuzilishidagi bu farq funksional xarakterdagi

farqlarga anchagina mos tushib, nerv impulslarining aktiv analiz va sintez qilinish joyi – po'stloq maydonchasiga xos bo'ladi. Miya po'stlog'ining barcha hujayralari multipolyar neyronlardan iborat bo'lib, ularning bir qancha xillari – piramidasimon, duksimon, yulduzsimon, o'rgimchaksimon va ko'ndalang joylashgan neyronlar tafovut qilinadi.

Bosh miya po'stlog'ining asosiy hujayralari piramidasimon neyronlardir. Ular mayda (kattaligi 10—12 mkm) o'rta (20 mkm) va yirik (40 mkm va undan ziyod) bo'ladi. Bu neyronlarning tanasi konussymon bo'lib, hujayra uchi miya yuzasiga qaragan. Hujayra uchidan chiqqan uzun, yo'g'on dendrit miya po'stlarining yuzasida yelpig'ichsimon ko'pgina tolalarga bo'linib ketadi. Neyron tanasining yonlaridan chiqqan kalta dendritlar shu hujayralardan uncha uzoqlashmay, mayda tolalar hosil qiladi. Har bir piramidasimon hujayra asosidan chiqqan neyrit assotsiativ, komissural va proyeksion yo'l tolalarini tashkil qiladi.

Bosh miya po'stlog'ining duksimon hujayralari turli kattalikka ega bo'lib, po'stloqning quyi qatlamlarida joylashadi.

Yulduzsimon hujayralar turlicha kattalikda bo'ladi. Bu neyronlar tanasidan ko'plab dendritlar chiqadi. Yulduzsimon hujayralar miya po'stlog'ining turli qatlamlarida joylashadi. Chuqur qatlamlarda joylashgan hujayralar ko'tariluvchi uzun aksonlarga ega bo'lib, ular miya po'stlog'ining tashqi yuzasiga yo'naladi. Bu aksonlar o'z yo'lida boshqa neyronlarning dendritlari bilan kollaterallar hosil qiladi. O'rgimchaksimon va shoxlangan neyronlar tanasi mayda bo'lib, ularning aksonlari kalta va bir talay tarmoqlangandir.

Bosh miya po'stlog'ining ko'ndalang neyronlari po'stloqning yuza qatlamlarida joylashadi. Gorizontal yo'nalgan nerv o'simtalari piramidasimon hujayralarning dendritlari bilan qo'shilib, po'stloq tarkibida ko'ndalangiga birlashgan sistemani hosil qiladi.

Bosh miya yarim sharlari po'stlog'i neyronlari neyrogliotsitlar bilan yaqindan aloqador bo'ladi. Tayanch vazifani bajaruvchi astrotsitlar o'simtalariniig qo'shilishi po'stloqning sinsitiy tuzilishiga ega bo'lgan asosini yaratadi. Asosan trofik vazifani bajaruvchi oligodendrogliotsitlar po'stloq neyronlari bilan o'ta yaqin aloqada bo'lib, nerv o'simtalarining pardalarini hosil qiladi.

Ependimogliotsitlar bosh miya yarim sharlari qorinchalarining devorini qoplab turadi. Bosh miya yarim sharlari po'stlog'ining eng yuza sathida bir qator gliotsitlardan iborat hujayralar joylashib, ular po'stloqning nerv elementlarini yumshoq miya qavatidan ajratib turadi.

Bosh miya po'stlog'iga diqqat bilan qaralsa, uning har xil qismlarida turlicha ifodalangan neyronlar qatlamini ko'rish mumkin. Miya po'stlog'ida neyronlarning joylashishiga sitoarxitektonika, nerv tolalarining joylashishiga esa miyeloarxitektonika deyiladi.

Bosh miya yarim sharlari po'stlog'ining harakatlantiruvchi zonasida (masalan, markaziy oldingi pushtasi) aniq chegaralanmagan 6 qavat tafovut qilinadi (111- rasm).

1. Molekular qavat (*lamina molecularis*) oz miqdorda urchuqsimon mayda neyronlardan tashkil topgan (assotsiativ neyronlar) bo'lib, ularning neyritlari miya sirtiga parallel holda joylashgan nerv tolalarining chigali tarkibiga kiradi.



111- rasm. Odam katta miya sharlarining po'stlog'i:

A — hujayralarning joylanish sxemasi (sitoarxitektonika); *1* — molekular qavat; *2* — tashqi donador qavat; *3* — piramidasimon qavat; *4* — ichki donador qavat; *5* — ganglionar qavat; *6* — polimorf hujayralar (V.G.Yeliseyevdan); *B* — po'stloqning eng rivojlangan bo'limlaridagi tolalarning joylanish sxemasi (miyeloarxitektonika); *7* — tolalarning tashqi asosiy qatlami; *8* — Bayarje tashqi tizimchasi; *9* — ichki bosh tizimcha (Bargmandan).

2. Tashqi donador qavat (*lamina granularis externa*) mayda neyronlar hisobiga hosil bo'lib, ular asosan piramida shaklidadir. Bu hujayralarning neyritlari oq modda tomonga yo'nalib, qisman molekular qavatning tangensial chigaliga ham qo'shilib ketadi.

3. Piramidasimon hujayralar qavati (*lamina piramidalis*) mayda va kalta piramidasimon neyronlardan iborat. Bu neyronlar kattaligi 10—40 mkm bo'ladi. Ularning uchidan chiqqan shoxlanuvchi dendritlari molekular qavatda tugallanadi, yon tomondan chiquvchi dendritlari esa shu qavatdagi qo'shni hujayralar bilan sinapslar hosil qiladi. Neyritlari esa oq modda tomon yo'naladi.

4. Ichki donador qavat (*lamina granularis interna*) po'stloqning har xil qismlarida turlicha rivojlangan. Po'stloqning ayrim joylarida umuman bo'lmasligi mumkin. Ular mayda piramidasimon va yulduzsimon hujayralardan iborat. Bu qavatda yaxshi rivojlangan tangensial – tashqi ko'ndalang nerv tolalari (Bayarje chizimchalari) joylashadi.

5. Ganglionar qavat (*lamina ganglionaris*) yirik piramidasimon neyronlar qavati bo'lib, po'stloqning asosan harakatlantiruvchi markazlarida, masalan, oldingi markaziy pushtada mujassamlangan. Bu hujayralarning eng kattalarining balandligi 120 mkm va kengligi 80 mkm bo'lib, birinchi marta 1871- yilda Kiyevlik olim V.Y.Bes tomonidan topilganligi sababli *Bes hujayralari* deyiladi. Bu hujayralarning neyritlari harakatlantiruvchi yadrolarning neyronlari bilan sinapslar hosil qilib tugaydi. Shu bilan birga Bes hujayralarining neyritlari ko'p miqdorda kollaterallar hosil qilib, ular orqali po'stloqning bevosita o'ziga tormozlovchi impulslar berishi mumkin.

6. Polimorf hujayralar qavati (*lamina multiformis*) turli shakldagti miyada neyronlardan iborat bo'lib, ularning neyritlari oq moddaga yo'nalgan, dendritlari po'stloqning molekulyar qavatigacha yetgan bo'ladi.

Po'stloqda joylashgan nerv tolalari (miyeloarxitektonika) ham bir nechta qavat hosil qiladi. Nerv tolalari po'stloqning turli joylarida har xil bo'lib, bo'ylama va ko'ndalang yo'nalgan 7 qavatdan iborat: 1) tangensial tolalar qavati; 2) mag'izli nerv tolalari kam bo'lgan qavat; 3) chizimcha ustki qavati; 4) tangensial mag'iz nerv tolalaridan iborat tashqi Bayarje chizimchasi; 5) chizimchalararo qavat; 6) ichki Bayarje chizimchasi (bu qavat ham tangensial yo'nalgan mag'izli nerv tolalaridan iborat); 7) chizimcha ostki qavati.

Nerv tolalarining qavati neyronlar qavatiga mos tushmaydi. Ikkala Bayarje chizimchasi ham piramidasimon hujayralarning afferent tolalari va ular kollaterallaridan hosil bo'ladi.

Bosh miya po'stlog'ida faoliyati jihatidan quyidagi nerv tolalari ajratiladi:

1. Proyeksion tolalar — ular afferent (markazga intiluvchi yoki sezuvchi) va efferent (markazdan qochuvchi yoki harakatlantiruvchi) bo'lishi mumkin;

2. Assotsiativ tolalar — po'stloqning turli qismlari»ni o'zaro bog'lab turadi;

3. Komissural tolalar — ikkala yarim sharlarni o'zaro bog'lash vazifasini o'taydi.

Proyeksion tolalar miya po'stlog'iga organizmning ichki va tashqi muhitidan yo'nalgan nerv impulslarini o'tkazadi. Shu bilan birga proyeksion tolalar o'z tarkibida nerv sistemasining quyn bo'limlariga javob impulslarini olib boruvchi tolalarni ham saqlaydi.

*Assotsiativ nerv tolalar*ning uzun va kalta xillari bo'ladi. Kalta nerv tolalari bosh miya yarim sharlarining ayrim qismlarini o'zaro bog'lasa, uzun nerv tolalari bitta yarim sharining uzoqroq qismlarini tutashtirib turadi.

Komissural tolalar bosh miya po'stlog'ining uzun neyritlari hisobiga hosil bo'lib, bir bosh miya yarim sharini ikkinchisi bilan bog'lab turadi.

Bosh miya yarim sharlari po'stlog'ining ayrim maydonchalari yuqorida ko'rsatib o'tilgan qavatlarning turli darajada rivojlanganligi bilan farq qiladi. Masalan, harakat markazi hisoblangan oldingi markaziy pushta po'stlog'ida uchinchi, beshinchi va oltinchi qavatlar yaxshi rivojlangan bo'lib, ikkinchi va to'rtinchi qavatlar sust rivojlangandir. Bunday miya po'stlog'i agranular tip tuzilishiga ega bo'lgan po'stloq deb ataladi. Sezuvchi markazlarda esa, aksincha, donador qavatlar (ya'ni ikkinchi va to'rtinchi qavat) o'ta rivojlangan bo'ladi. Bunday tuzilishga ega bo'lgan miya po'stlog'i granular tipdagi po'stloqdir.

Yumshoq miya pardasidan po'stloqqa ko'pgina mayda arteriyalar kiradi. Bu arteriyalarning ko'pchiligi tarmoqlanib, po'stloq yuza sathida va uning chuqur qatlamlarida kapillyarlar to'rini hosil qiladi. Ayrim arteriyalar oq moddaga qadar davom etib, kapillyarlarga bo'linib ketadi. Kapillarlar to'rining zichligi miya po'stlog'ining hamma qavatlarida bir xil bo'lmaydi. Yirik neyronlar atrofida kapillarlar zich to'rlar hosil qiladi. Shuni alohida ta'kidlab o'tish kerakki, bosh miyaning kulrang moddasi (po'stlog'i va yadrolari) oq moddaga nisbatan juda kuchli rivojlangan kapillyarlar to'riga ega bo'ladi. Kapillarlarning yaxlit endoteliysi va uzluksiz bazal membranasi ularni tashqi tarafdan o'rab turgan astrotsitlarning o'simtalari bilan birlikda maxsus gematoensefalik (ya'ni «qon-miya») to'siqni hosil qiladi (112- rasm).

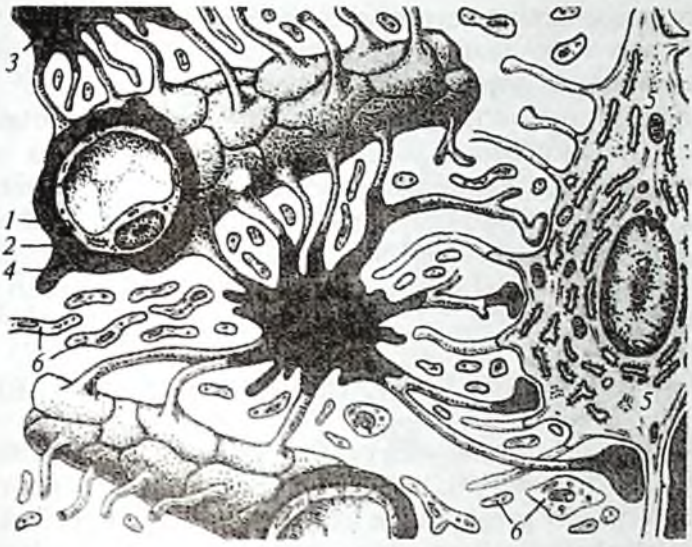

112- rasm. Gematoensefalik yoki «qon-miya» to'sig'ining tuzilishi (sxema): *1* — qon kapillyarining endoteliysi; *2* — bazal membrana; *3* — astrotsit tanasi; *4* — astrotsit o'siqlarining kapillyar atrofida kengayma hosill qilgan oxiri; *5* — neyron; *6* — neyronlarning o'simtalari; *7* — oligodendrogliotsit (T.N. Radostinadan).

Bu to'siq qon orqali keladigan yot moddalarni miya moddasiga o'tkazmaydi va shu tufayli miya neyronlari uchun himoya vazifasini o'taydi.

VEGETATIV (AVTONOM) NERV SISTEMASI

Vegetativ nerv sistemasining bosh va orqa miyadan tashqarida joylashgan periferik va miyaning kulrang moddasida joylashgan markaziy qismlari farq qilinadi. Periferik qismlari nervlar, nerv tugunlari va chigallaridan, markaziy qismlari esa kulrang moddaning maxsus yadrolaridan iborat.

Vegetativ nerv sistemasi bajaradigan vazifasiga ko'ra simpatik va parasimpatik qismlarga ajratiladi.

Simpatik nerv sistemasining markaziga orqa miya ko'krak va bel sohasining yon shoxlaridagi vegetativ yadrolari, parasimpatik nerv sistemasiga esa III, VII, IX va X juft kalla nervlarining va orqa miya dumg'aza bo'limining vegetativ yadrolari kiradi. Markaziy qismning multipolyar neyronlari vegetativ nerv sistemasi reflektor yoyining assotsiativ hujayralaridir. Ularning aksonlari orqa miya oldingi ildizchalari yoki kalla nervlari tarkibida chiqib, periferik

vegetativ gangliylarning neyronlari bilan sinapslar hosil qiladi. Ular vegetativ nerv siste-masining preganglionar tolalari bo'lib, odatda, miyelin qavat bilan qoplangan va xolinergik tabiatga egadir.

Yuqorida sanab o'tilgan bo'limlardan tashqari, gipotalamus sohasida, III qorinchaning tubida butun avtonom sistema uchun umumiy bo'lgan markazlar joylashgan. Subtalamik sohadan uzunchoq va orqa miya bo'ylab hamma yon shoxlarning simpatik yadrolarini bog'lovchi tolalar ketadi. Oraliq miyaning avtonom sistemasi markazlari serebrospinal sistemaning po'stloq osti markazlari bilan bog'langan.

VEGETATIV NERV SISTEMASINING GANGLIYLARI

Vegetativ nerv sistemasining periferik nerv tugunlari organlardan tashqarida (ekstramural) yoki organlar devorida (intramural) joylashishi mumkin. Vegetativ gangliylardan chiqqan nerv tarmoqlari tarkibida ikki xil tolalar bo'ladi. Ulardan biri gangliylarning o'zida hosil bo'lib, periferiya tomon yo'naladi (postganglionar tolalar), boshqalari esa gangliylarni bosh yoki orqa miya bilan bog'laydi (preganglionar tolalar).

Vegetativ nerv sistemasining tarkibiga markaziy neyronlar (preganglionar tolalar ko'rinishidagi aksonlar bilan birga) va periferik tugunlarda joylashgan periferik neyronlar kiradi. Periferik neyronlarning aksonlari organ va to'qimalargacha yetib borib, ular bilan sinapslarni hosil qiladi. Preganglionar tolalar miyelin parda bilan o'ralganligi uchun ularning bog'lovchi tarmoqlarining rangi oq bo'ladi.

Postganglionar tolalar ingichkaroq bo'lib, ko'p hollarda ularning miyelin qobig'i bo'lmaydi.

Vegetativ nerv sistemasining periferik tugunlari ekstramural simpatik (vertebral va paravertebral gangliylar), bosh miyaning parasimpatik tugunlari va intramural gangliylardan iborat.

Oddiy preparatlarda vegetativ gangliylarning tuzilishi umurtqalararo gangliylarga o'xshaydi. Bu gangliylar ustidan biriktiruvchi to'qimali kapsula bilan o'ralgan bo'lib, undan gangliyning ichiga to'siqlar kiradi va biriktiruvchi to'qimali stromani hosil qiladi. Bu stromada nerv hujayralari va nerv tolalari joylashgan. Bu tugunlar umurtqalararo gangliylardan farq qilib, turli shakldagi va kattalikdagi multipolyar nerv hujayralaridan iborat (113- rasm). Vegetativ gangliylarning neyronlari va ularning o'simtalari gangliotsitlardan hosil bo'lgan qobiq bilan o'ralgan.

Vegetativ nerv sistemasining gangliylarida asosan uch xil neyronlar farq qilinadi:

1. Uzun aksonli neyronlar yoki I tip Dogel hujayralari, ularning o'simtalari bir necha kalta tarmoqli dendritlardan va gangliydan tashqariga ketuvchi uzun neyritdan iborat.

2. Teng o'simtali neyronlar yoki II tip Dogel hujayralari. II tip Dogel hujayralarining bir necha teng o'simtalari bo'lib, tuzilishi jihatidan qaysi biri akson ekanligini aniqlab bo'lmaydi. Hamma o'simtalar shoxlanmasdan gangliydan tashqariga ketadi. I tip hujayralarida parasimpatik nervlarning preganglionar tolalari tugallanadi. Shuning uchun ular bu sistemaning reflektor yoyi tarkibidagi ikkinchi harakatlantiruvchi yoki effektor neyronlari hisoblanadi. II tip hujayralarni periferik vegetativ nerv sistemasining sezuvchi yoki affektor elementlariga kiritiladi.

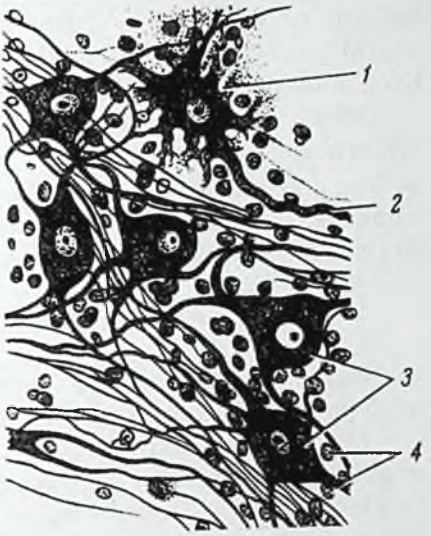

113- rasm. Vegetativ nerv tugunining tuzilishi (sxema):

1 — uzun o'simtali neyron; *2* — akson; *3* — teng o'simtali neyron; *4* — gliotsitlar (T.N.Radostinadan).

3. III tip hujayralar oraliq yoki assotsiativ neyronlar hisoblanib, ularning o'siqlari qo'shni tugunlar neyronlarining dendritlari bilan sinapslar hosil qiladi.

Vegetativ gangliylarning nerv hujayralari orasida ko'p miqdorda miyelinli va miyelinsiz nerv tolalari bor. Ularning tarkibida shu gangliy neyronlarining o'simtalari va sinapslarini hosil qiluvchi yoki qo'shni gangliylarga o'tib ketuvchi preganglionar tolalar bo'ladi. Simpatik tugunlarning postganglionar tolalari organlarda sinapslar hosil qilib tugaydi. Bu sinapslar asosan adrenergik, qisman purinergik tabiatga ega. Parasimpatik gangliylarning postganglionar tolalari a'zolarda xolinergik sinapslar hosil qilib yakunlanadi.

Vegetativ tugunlarning tarkibida umurtqalararo gangliylarning o'tkazuvchi tolalari bor. Intramural tugunlardagi nerv tolalarining tarmoqlari to'r hosil qilib, bu to'rning halqasida turli kattalikdagi gangliylar joylashgan. Vegetativ nerv sistemasida chegara tarmog'ining yirik gangliylaridan umurtqa oldi va qorin bo'shlig'idagi tugunlardan

tashqari nerv bo'ylab ko'pgina mayda gangliylar ham tarqalgan. Ularning eng maydalari atigi bir necha hujayralardan tuzilgan. Ko'pincha nerv yo'lida yolg'iz nerv hujayralari ham uchraydi.

Me'da-ichak yo'li devorida uch xil intramural chigallar (shilliq osti qavatida, mushak qavatida va seroz qavat ostida) joylashgan bo'lib, ular o'ziga xos xususiyatga egadir. Bu chigallar tarkibida harakatlantiruvchi (xolinergik), tormozlovchi (adrenergik va purinergik) va a'zolar faoliyatini boshqaruvchi (peptidergik) neyronlar uchraydi.

MIYA PARDALARI

Bosh va orqa miya uch qavat parda bilan o'ralgan: 1) qattiq miya pardasi; 2) to'r parda; 3) yumshoq miya pardasi.

Qattiq miya pardasi miya bo'shlig'ini suyak devorlaridan ajratib turadi. Orqa miyaning kanalidagi qattiq parda umurtqa suyaklarining tanalaridan ingichka bo'shliq — epidural bo'shliq bilan ajralgan bo'lib, bu bo'shliq g'ovak biriktiruvchi to'qima va oz miqdordagi suyuqlik bilan to'lgan. Bu bilan qattiq pardaning kam bo'lsa ham harakatlanishi ta'minlanadi. Orqa miyaning qattiq pardasi zich biriktiruvchi to'qimadan iborat bo'lib, elastik tolalarga boy va ichki yuzasidan yassi glial hujayralar bilan qoplangan. Bosh miya suyagida qattiq miya pardasi orqa miyadagi kabi zich biriktiruvchi to'qimadan tuzilgan va uning tarkibida elastik tolalar 2 qavatdan iborat: ulardan biri tashqi qavat – bosh miya suyaklariga bevosita yopishib turadi va bosh miya suyaklarining periostlari hisoblanadi; ichki qavat orqa miyaning shu qavatiga mos keladi. Miyaning qattiq pardasida qon tomirlar va nervlar nisbatan ozdir.

To'r parda — yupqa plastinka sifatida bo'lib, juda nozik biriktiruvchi to'qimadan tuzilgan. Uning tashqi qismida tor subdural bo'shliq bo'lib, oz miqdorda serebrospinal suyuqliq bilan to'lgan. Natijada to'r parda bevosita qattiq pardaga yopishib turadi. Ostidagi yumshoq miya pardasi bilan to'r parda biriktiruvchi to'qimadan iborat bo'lgan ko'p miqdordagi to'siqlar yordamida bog'langan bo'lib, ular juda ingichka elastik tolalar tutadi. To'siqlar va to'r parda yassi glial hujayralar bilan o'ralgan.

To'r parda ostida bo'shliq (subaraxnoidal bo'shliq) serebrospinal suyuqlik bilan to'lgan bo'lib, miyaning qorinchalari bilan birikkan

Yumshoq miya pardasi — nozik siyrak tolali biriktiruvchi to'qimadan tuzilgan bo'lib, miya moddasiga yopishib turadi va uning barcha pushtalariga davom etadi. Miyaning yumshoq pardasi to'r parda bilan uzviy bog'langan va yassi glial hujayralar bilan qoplangan. U miyani oziqlantiruvchi qon tomirlarga va nerv elementlariga boy.

XII bob

SEZUV ORGANLARI (*ORGANA SENSUUM*)

Sezuv organlari murakkab ekstraretseptorlar bo'lib, analizatorlarning periferik bo'limi hisoblanadi. Har bir analizatorda periferik, oraliq va markaziy qismlar farqlanadi. Periferik qism ta'sirotni qabul qilsa, oraliq qism o'tkazuvchi yo'llar orqali uni markazga yetkazib beradi. Markaziy qismga bosh miyaning po'stlog'i kirib, unda ta'sirotlar analiz va sintez qilinadi. Sezuv organlarining asosiy xususiyati ularning turli ta'sirotni nerv impulslariga aylantirib beraolish qobiliyatidir. Barcha sezuv organlari uch asosiy tipga bo'linadi:

I. O'z tarkibida maxsus birlamchi — sezuvchi nerv (*neyrosensor*) hujayralar saqlovchi a'zolar. Neyrosensor hujayralar nerv plastinkasidan takomil etadi. Ularning dendritlari ta'sirotni qabul qilib, neyritlari esa uni oraliq qismga uzatadi. Bu a'zolarga ko'rish va hidlov organlari kiradi.

II. Bu tipga ta'm bilish, eshituv va muvozanat a'zolari kiradi. Ularda ta'sirot maxsus ikkilamchi — sezuvchi epiteliy (*epiteliosensor*) hujayralari orqali qabul qilinadi va nerv hujayralarining dendritlariga impulslar shaklida yetkaziladi. Epiteliosensor hujayralar ektodermaning qalinlashgan maxsus qismlari (plakodalar) dan takomillanadi. Ularning yuzasida maxsus tuzilmalar (kiprikchalar, stereotsiliylar) bo'lib, ular ta'sirotni qabul qilishda aktiv ishtirok etadi. O'z-o'zidan ma'lumki, bu hujayralar dendritlar yoki neyritga ega emas.

III. Bu tipga tanada eng keng tarqalgan sezuvchi nerv oxirlari (*retseptorlar*) kiradi. Ular erkin, kapsula bilan o'ralgan yoxud o'ralmagan va boshqa tuzilishlarga ega bo'lishi mumkin («Nerv to'qimasi» bobiga qaralsin).

Ko'rib o'tilgan a'zolarning har biri muayyan turdagi ta'sirotlarni qabul qiladi va bularning kompleks ta'siri natijasida organizm atrofdagi jismlarni idrok qiladi va his etadi.

Bu bobda faqat ko'rish, eshituv, muvozanat va hidlov organlarini ko'rib chiqamiz. Ta'm bilish organlarini ular joylashgan a'zolar bilan qo'shib o'rganish qulayroq va shu sababli ular tegishli bo'limlarda bayon etilgan.

KO'RISH A'ZOSI (*ORGANUM VISUS*)

Ko'zlar (oculi) juft organ bo'lib, ko'rish analizatorining periferik qismini tashkil qiladi.

Ko'rish organi ko'z olmasi (*buebus oculi*) va yordamchi apparatlar — ko'z mushaklari, qovoq va yosh bezlaridan tashkil topgan.

Ko'z olmasining qobig'i uch qavatdan iborat (114- rasm).

1. Tashqi yoki fibroz parda — *tunica fibrosa bulbi.*
2. O'rta yoki tomirli parda — *tunica vasculosa bulbi.*
3. Ichki yoki to'r parda — *tunica interna bulbi seu retina.*

Tashqi parda ko'z olmasining zich himoya qobig'ini hosil qiladi. U orqa, tiniq bo'lmagan qism — oqsil parda (sclera) va oldingi tiniq qism — muguz parda (cornea) dan iborat. Tashqi pardadan so'ng qon tomirlarga boy *o'rta parda* joylashgan. Bu pardada: xususiy tomirli parda (*tunica chorioidea*). Kiprikli tana (*corpu ciliare*) va yoy parda (iris) farq qilinadi.

Kiprikli tanada, o'z navbatida, quyidagilar farq qilinadi: kiprikli tana mushagidan iborat tashqi bo'lim va ko'z gavharini o'rab turuvchi kiprikli o'simtalardan tuzilgan ichki bo'lim.

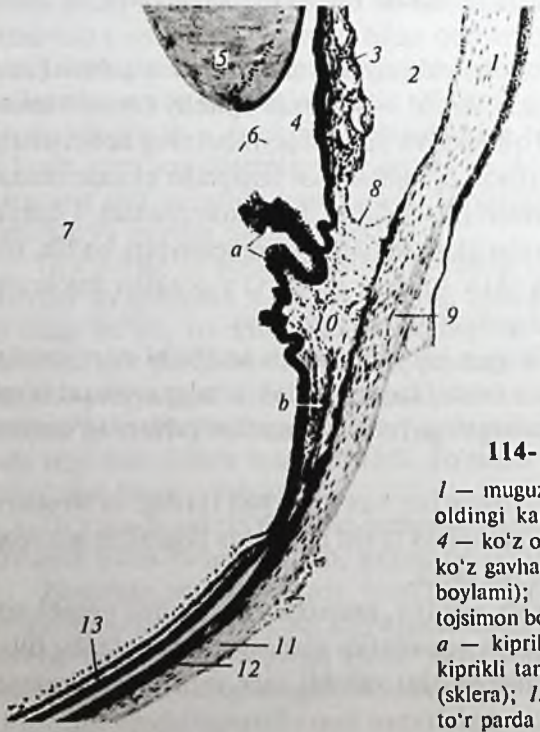

114- rasm. Ko'z burchagi:

1 — muguz parda; *2* — ko'z olmasining oldingi kamerasi; *3* — rangdor qavat; *4* — ko'z olmasining orqa kamerasi; *5* — ko'z gavhari; *6* — kiprikli belbog' (Sinn boylami); *7* — shishasimon tana; *9* — tojsimon boylam; *10* — kipriksimon tana; *a* — kiprikli tananing o'simtasi; *b* — kiprikli tana mushagi; *11* — oqsil parda (sklera); *12* — qon tomirli qavat; *13* — to'r parda (V.G.Yeliseyevdan).

Kiprikli tanadan oldinga qarab yoy parda chiqadi. Yoy pardaning markazidagi «teshik»ni ko'z qorachig'i (pupilla) deyiladi.

Tomirli pardaga ichki tomondan *to'r parda* birikib turadi. Bu parda ko'zning orqa qismida ayniqsa kuchli taraqqiy etib, nur sezish qobiliyatiga ega. To'r pardaning bu qismi ko'ruvchi yoki optik qism (*pars optica retinae*) deb ataladi. To'r parda ancha qalin (0,5 mm atrofida). To'r pardaning oldingi qismi kipriksimon tana yaqinida juda yupqalashadi (0,15 mm gacha) va ikki qavatli kubsimon epiteliydan tuzilgan yupqa pardaga aylanadi. Bu qism to'r pardaning «ko'r» qismi (*pars caecae retinae*) deb nomlanadi. «Ko'r» qism o'z navbatida kipriksimon tanani va yoy pardaning orqa yuzasini qoplovchi bo'limga ajratiladi. To'r parda optik qismining «ko'r» qismiga o'tish chegarasi arrasimon, notekis bo'ladi.

Ko'z olmasining ichi bo'shliqdan iborat. Bo'shliqning orqa qismi tiniq yopishqoq massa — shishasimon tana (corpus vitreumj bilan to'lgan. Shishasimon tananing oldingi botiq yuzasidan ikki yoqlama qavariq tana — ko'z gavhari (lens) yotadi.

Ko'z gavhari bilan muguz parda orasidagi ko'z olmasi bo'shlig'ining oldingi qismi suyuq modda (*humor aquaes*) — kamera suyuqligi bilan to'lgan bo'ladi. Ko'z olmasining bo'shlig'i yoy parda yordamida oldingi bo'lim — ko'zning oldingi kamerasiga va orqa bo'lim — ko'zning orqa kamerasiga bo'linadi. Ko'z olmasidan, aniqrog'i, to'r pardasidan ko'ruv nervi (*n. opticus*) chiqadi.

Ko'z olmasida faoliyati jihatidan farq qiluvchi 4 sistema mavjud:

1. Dioptrik yoki nur sindiruvchi sistema — ko'zga tushadigan nurlarni sezuvchi sistemaga yetkazib beradi. Bu jarayonda muguz parda, ko'z olmasining suyuqligi, ko'z gavhari va shishasimon tana ishtirok etadi.

2. *Akkomodatsion yoki moslovchi sistema* — ko'zga tushadigan tasvirlarni juda yaqqol ravishda sezuvchi sistemaga yetkazadi. Bu sistema ko'zning uzoq yoki yaqin masofalardagi tasvirlarni yaqqol qabul qilishida eng asosiy rolni o'ynaydi. Akkomodatsiya jarayonida kiprikli tana, yoy parda, uning hosilasi bo'lgan ko'z qorachig'i va ko'z gavhari ishtirok etadi.

3. *Sezuvchi yoki retseptor sistema* — to'r pardada joylashgan fotoretseptor va pigment hujayralardan tashkil topgan.

4. *Tayanch, trofik, himoya va harakat sistemasi* — tashqi fibroz tomirli qavatlar, ko'z mushaklari va bezlardan iborat.

Ko'z taraqqiyoti. Ko'z uch manbadan: oraliq miya devorining bo'rtmasi, ektodermaning teriga oid varag'i va mezenximadan hosil bo'ladi. Ko'z kurtaklari embrion taraqqiyotining 3- haftasida oldingi

miya pufagi yon devorining pastki qismidan ikkita bo'rtma shaklida paydo bo'iadi. Bu bo'rtmalar ko'z pufaklari deb atalib, dastlab oraliq miya bo'shlig'i bilan tutashib turadi. Keyinchalik, ko'z pufakchalarini oraliq miya bilan tutashtiruvchi qism torayib, ingichka kanalga aylanadi va ko'z pufagining oyoqchasini tashkil etadi.

Ko'z pufakchalari paydo bo'lishi bilan ayni bir vaqtda ko'z: pufagi sirtiga yondoshgan ektodermada murakkab jarayonlar sodir bo'lib, ko'z gavharining hosil bo'lishiga olib keladi. Ektodermaning bu qismida hujayralar ko'paya boshlaydi va natijada ektoderma qalinlashib, ko'z gavhari kurtagini hosil qiladi. Bu kurtak asta-sekin kattalashib ektodermal cho'ntak shaklida ko'z pufagiga botib kirib, uning devorini ikki qavatdan iborat qadahsimon tuzilmaga aylantiradi.

Ko'z gavhari cho'ntagining tashqi tomoni qo'shilib gavhar pufakchasiga aylanadi va bu pufakcha ektodermadan ajraladi. Ko'z pufagining devoridan hosil bo'lgan qadahsimon tuzilmaning ichki yuzasi bilan gavhar orasiga mezenxima o'sib kiradi.

Qadahsimon tuzilmaning ichki varag'idan to'r parda, tashqi varag'idan esa pigmentli epiteliy deb ataluvchi to'r pardaning yuza epiteliysi vujudga keladi. Ichki varaq neyroblastlari takomillanib, ulardan tayoqcha va kolbachalar shaklidagi fotoretseptor hujayralar va to'r pardaning boshqa neyronlari hosil bo'ladi. Ko'z qadahining oyoqchasiga to'r pardadan nerv tolalari o'sib kirishi natijasida u ko'rish nerviga aylanadi.

Ektodermadan ajralib chiqqan gavhar pufakchasi sirtdan kapsula bilan o'ralgan. Dastlab pufakcha devori prizmatik epiteliydan tuzilib, bo'shlig'i suyuqliq bilan to'lgan. Keyinchalik, oldingi devorning hujayralari bir oz yassilashib gavharning kubsimon epiteliysiga aylanadi, orqa devor hujayralari esa cho'zilib, gavhar prizmalari yoki tolalariga aylanadi.

Gavharning keyingi o'sishi uning ekvatoridagi hujayralari ko'payishi hisobiga yuz beradi. Dastlab, hosil bo'lgan gavhar tolalari gavhar pufakchasi ichiga do'mboqcha shaklida bo'rtib chiqib, gavhar yadrosini hosil qiladi. Yadroga esa gavhar ekvatorida hosil bo'ladigan yangidan-yangi tolalar qat-qat bo'lib tiklanadi. Gavhar tolalari uning bo'shlig'ini asta-sekin to'ldiradi va gavhar zich kompakt tanachaga aylanadi.

Ko'z olmasining orqa bo'limidagi mezenxima shishasimon tanaga (corpus vitreum) aylanadi. Ko'z olmasining qolgan pardalari (tomirli va oqsil parda) uning yuzasini qoplovchi mezenximadan rivojlanadi. Ko'z olmasi oldingi bo'limining mezenximasi dastlab shu bo'lim bo'shlig'ini batamom to'ldirib turadi. Keyin unda ayrim mayda bo'sh-

liqlar paido bo'ladi va ularning qo'shilishidan ko'z kamerasi hosil bo'ladi. Bu bo'shliqqa yoy parda o'sib kirib, uni oldingi va orqa ko'z kameralariga ajratadi.

KO'Z TUZILISHI

Tashqi fibroz qavat (*tunica fibrosa bulbi*). Bu qavat ko'z olmasining asosiy qismini qoplovchi sklera va muguz pardadan iborat.

Sklera (sclera yoki oqsil parda) ko'zning eng qalin va zich pardasi bo'lib, ko'zning orqa qutbida qalin — 1 mm ga yetadi. Ko'z ekvatoriga yaqinlashganda u yupqalashadi (0,4—0,3 mm), ammo muguz pardaga yaqinlashgach yana qalinlashib, 0,6 mm ga yetadi. Sklera zich biriktiruvchi to'qimadan tuzilgan, undagi kollagen tolalar bir-biri bilan chirmashib, asosan 2 xil – ekvatorial va meridional yo'nalishda yotadi. Kollagen tolalar orasidagi asosiy modda o'z tarkibida ko'p miqdorda mukoid moddalar tutishi bilan farq qiladi. Kollagen tolalar bilan yonma-yon elastik tolalar ham joylashadi. Ular ayniqsa to'rsimon plastinkada va ko'z mushaklari yopishgan joylarda ko'p bo'ladi. Sklera tolalari orasida yassilashgan fibrotsitlar joylashadi. Bu hujayralar sitoplazmasida skleraga rang beruvchi pigment donachalari hamma vaqt uchraydi. Qarilikda bu hujayralarda yog' tomchilari paydo bo'lib, qariyalar sklerasiga sarg'ish rang beradi. Skleraning ko'rish nervi chiqadigan joyi atrofidagi chuqur qatlamlarda ko'p miqdorda melanotsitlar joylashadi. Sklerada qon tomirlar juda kam. Sklerani oziqlantiruvchi arteriyalar uning eng yuza qatlamlaridagina mayda arteriyalar va kapillyarlar to'rini hosil qiladi.

Skleraning ichki qatlamida qon tomirlar mutlaqo bo'lmaydi. Skleradagi kollagen tolalarning tutamlari orasida nerv tolalari va nerv oxirlari kuzatiladi. Sklera episkleral to'qima bilan zich bog'langan. Bu to'qima qon tomirlarga boy g'ovak biriktiruvchi to'qimadan iborat bo'lib, ko'z chuqurchasini to'ldirib turadi va ko'z olmasining harakatchanligini ta'minlaydi. Ko'z sklerasining muguz pardaga o'tish joyida har xil shaklli, tarmoqlangan bo'shliqlar (yiriqlar) mavjud, ular o'zaro qo'shilib skleraning venoz sinusini yoki Shlem kanalini hosil qiladi. Bu tuzilmalar ko'z oldingi va orqa kamerasida joylashgan suyuqlik harakatida ahamiyatga ega bo'lib, oldingi kameradan suyuqlikning venoz sinusiga oqishini ta'minlab beradi. Ko'zning muguz va yoy parda chegarasida qirrali bog'lam joylashgan. Ko'zning shu burchagi uning suyuqlig'ining aylanishida muhim rol o'ynaydi.

Sklera to'qimasi nihoyatda zich va mustahkam bo'lgani sababli uni ko'zning «skelet» pardasi deb ham hisoblash mumkin.



115- rasm. Ko'z muguz pardasi.Gematoksilin-eozin bilan bo'yalgan (ob. 10, ok. 10):

1 — muguz pardaning oldingi epiteliysi (ko'p qavatli yassi muguzlanmaydigan epiteliy); *2* — oldingi chegeralovchi membrana (Boumen pardasi); *3* — muguz pardaning xususiy moddasi; *4* — orqa chegaralovchi membrana (dessemet pardasi); *5* — ko'z oldingi kamerasining «endoteliysi».

Muguz parda (cornea). Uning qalinligi markazda 0,8—0,9 mm, chekka qismlarida esa 2,1 mm dan ko'proq bo'ladi. Parda tiniq bo'lib, nur sindirish ko'rsatkichi 1,3—1,4 ga tengdir. Muguz pardada 5 qavat farq qilinadi: 1) oldingi yoki tashqi epiteliy; 2) oldingi yoki tashqi chegaralovchi plastinka (Boumen membranasi); 3) muguz pardaning xususiy moddasi; 4) orqa yoki ichki chegaralovchi plastinka (destsemet pardasi); 5) muguz pardaning orqa epiteliysi (115- rasm).

Muguz pardaning oldingi yuzasini qoplovchi epiteliy (*epithelium anterius*) 4—5 qavatdan iborat tipik ko'p qavatli muguzlanmaydigan yassi epiteliydir. Bu epiteliyning bazal qatlami ko'payish xususiyatiga ega, cho'qqisi yumaloqlashgan baland silindrik shakldagi hujayralardan iborat. Bu hujayralar oval shakldagi yadrolari, odatda, epiteliy yuzasiga nisbatan perpendikulyar holatda joylashadi. Bazal qavat ustidagi hujayralar ko'p burchakli, qirrali bo'lib, yumaloq yadrosi hujay ra markazida yotadi. Yuza qatlamlarda hujayralar yassilana borib, kesmalarda uzun ingichka do'ng shaklida ko'rinadi, Ularning oval yadrolari epiteliy yuzasiga nisbatan parallel joylashgan. Muguzlanuvchi hujayralar epiteliyda mutlaqo bo'lmaydi. O'layotgan hujayralar ko'z yoshi bilan yuvilib tushadi. Ularning o'rnini ichki qatlam hujayralari to'ldirib turadi. Epiteliy nerv oxirlariga juda boy bo'lib, shu tufayli turli ta'sirotlarga sezgirdir. Bundan tashqari, u o'tkazuvchanlik va yuqori darajada regeneratsiya qobiliyatlariga ega.

Oldingi chegaralovchi plastinka — Boumen membranasi (*lamina limitans anterior*) oddiy mikroskopda mutlaqo gomogen (bir xil)

tuyuladi. Elektron mikroskopda esa bu bazal membrananing tuzilishi fibrillyar bo'lib, uning bir-biriga chirmashgan nozik kollagen tolalardan iborat ekanini ko'rish mumkin. Elastik tolalar bo'lmaydi. Bazal membrananing tashqi yuzasi notekis bo'lib, epiteliyning kambial hujayralari botib turadigan chuqurchalar borligini ko'rish mumkin.

Muguz pardaning xususiy moddasi (*substantia propria cornae*) zich biriktiruvchi to'qimadan iborat bo'lib, uning fibrillari zich plastinkalarni hosil qiladi.

Elektron mikroskopda qaralganda har bir plastinka parallel joylashgan kollagen fibrillalar tutamlaridan iborat ekanini ko'rish mumkin. Fibrillalar va plastinkalar orasida yopishtiruvchi asosiy modda joylashadi. Qo'shni plastinkalardagi tutamlarning yo'nalishi har xil bo'lsa ham, har bir plastinkalarda tutamlar bir tomonga yo'nalib, muguz pardaning optik bir jinsligini ta'minlaydi. Asosiy yoki amorf modda glikozaminoglikanlarga, xususan keratinsulfatlarga juda boy bo'lib, ularning ko'pligi muguz parda moddasining tiniqligini ta'minlaydi. Plastinkalar orasida bir-biri bilan tutashgan yiriqlar sistemasi bo'lib, ularda fibroblastlar turiga kiruvchi hujayralar joylashadi. Muguz parda xususiy moddasida qon tomirlar bo'lmasligi uning o'ziga xos xususiyatidir. Bu yerda juda ko'p nerv oxirlari joylashib, ular muguz pardaning yuqori sezuvchanligini ta'minlaydi.

Orqa chegaralovchi plastinka (*lamina limitans posterior*) qalin tiniq qatlam bo'lib, Boumen membranasi singari u ham oddiy: mikroskopda bir jinsli bo'lib ko'rinadi. Ammo elektron mikroskopda uning asosiy modda bilan o'ralgan ingichka, ma'lum tartibda yo'nalgan kollagen tolalardan tuzilganligi ko'rinadi. Orqa epiteliy yoki oldingi ko'z kamerasining «endoteliysi» (*epithelium posterius*) bir qavat joylashgan poligonal hujayralardan iborat bo'lib, yadrosi turlicha shaklda bo'lishi (yumaloq, ovalsimon, loviyasimon) mumkin. Bu hujayralarni gliyadan taraqqiy etadi deb ham hisoblashadi. Epiteliy muguz pardadan taroqsimon boglamga va yoy pardaning oldingi yuzasiga o'tadi.

Muguz parda ikkita asosiy funksiyani bajaradi. U ko'zning nur sindiruvchi muhitidir. Shuningdek, u himoya vazifasini ham o'taydi. Muguz parda qon tomirlari yo'qligi tufayli ko'zning oldingi kamerasi suyuqligi hisobiga diffuziya yo'li bilan oziqlanadi. Ba'zi bir kasalliklarda muguz parda xiralashadi («ko'zga oq tushadi»). Bu holatlarda u olib tashlanib, o'rniga donor muguz pardasi o'tqaziladi.

Ko'z olmasining o'rta yoki tomirli pardasi (tunica vasculosa bulbi). Bu parda sklera bilan to'r parda orasida joylashadi. Unda orqadan oldinga qarab quyidagi uch bo'lim: *xususiy tomirli parda, kiprikli tana* va *yoy parda* tafovut qilinadi.

Xususiy tomirli parda (t.choroidea). Ko'zning orqa qismida bo'lib, to'r pardaga yondoshadi. Bu parda ko'pgina pigment hujayralari va qon tomir saqlovchi yupqa biriktiruvchi to'qimali plastinkadir.

Xususiy tomirli pardada ichkaridan tashqariga, ya'ni to'r pardadan skleraga qarab joylashgan 4 qavat ajratiladi:

1. Bazal plastinka yoki shishasimon parda (*complexus basalis seu lamina vitrea*) tomirli pardaning eng ichki qatlami bo'lib, to'r pardaga bevosita yopishib turadi. Bazal plastinka ikki xil tuzilmadan: pigmentli epiteliy tomonidan u kutikulaga o'xshash gomogen plastinka shaklidagi tipik bazal membranadan, kapillyarli qatlam tomonidan esa juda ingichka elastik tolalardan iborat. Bu qatlamlar bir-biriga juda zich tutashgani sababli oddiy preparatlarda bir xildek tuyuladi.

2. Kapillar tomirlar qavati (*lamina choriocapillaris*). Bu plastinkani pigment hujayrali tolali biriktiruvchi to'qima tashkil etib, unda kapillarlar qisqa halqali to'r hosil qiladi. Kapillarlar to'r pardaning pigmentli epiteliysini va fetoretseptor ko'rish hujayralarini oziqlantiradi.

3. Kapillyar tomirlar qavati keskin chegarasiz yirik tomirlar qavati (*lamina vasculosa*) ga o'tadi. Bu qavat avvalgi qavatning bevosita davomi bo'lib, u ham biriktiruvchi to'qimadan iborat. Bu qavat ko'p miqdorda pigment hujayralari va qon tomirlarga ega. Bu yerda alohida joylashgan silliq mushak hujayralari tutamlari uchraydi.

4. Tashqi plastinka (lamina suprachorioidea) tomirli pardani sklera bilan tutashtiradi. U elastik tolalardan tuzilgan turli yo'nalishda yotuvchi biriktiruvchi to'qima tolalarining plastinkalaridan iborat. Bu plastinkalar orasida firoblastlar va pigment hujayralari joylashadi.

Xususiy tomirli parda to'r parda hujayralarining oziqlanishida hamda ko'z ichidagi bosimning me'yorida saqlanishida muhim ahamiyatga ega. Bundan tashqari, pigment hujayralarining ko'p bo'lishi tomirli pardaga qora rang berib, nurning ko'z devori orqasiga o'tishiga yo'l qo'ymaydi.

Kiprikli tana (*corpus ciliare*). Tomirli pardaning arrasimon chiziq, va ko'z gavhari chekkasi o'rtasida joylashuvchi qalinlashgan qismi ko'z olmasi ichiga bo'rtib kirib kiprikli tanani hosil qiladi. Ko'z olmasining meridional kesimida kiprikli tana uzun uchburchak shaklida ko'rinib, uchburchakning cho'qqisi arrasimon chiziqqa, asosi esa ko'zning oldingi kamerasiga taqaladi. Kiprikli tana ikki qismga bo'linadi: 1) ichki — siliar toj (*corona ciliaris*); 2) tashqi — siliar halqa (*orbiculus ciliaris*).

Kiprikli tananing asosiy qismini silliq mushak tolalari (*m. ciliaris*) tashkil etadi. Bundan tashqari, kiprikli tanadan radial yo'nalishda ko'pgina kiprik o'simtalari (*processus ciliaris*) chiqadi. Bu o'simta-

lardan ko'z gavhari tomon yo'nalgan tolalar chiqib, ular kiprikli tana belbog'ini yoki Sinn bog'lamini hosil qiladi. Belbog' ko'z gavhari kapsulasi bilan tutashib, gavharning qabariqligini o'zgartirishda (akkomodatsiyada) asosiy vazifani o'taydi. Ichki tomondan mushaklarga tomirli qavatning davomi bo'lgan qon tomir va kapillyarlarga boy biriktiruvchi to'qima qatlami kelib tutashadi.

Siliar mushaklar uch xil yo'nalishda joylashgan silliq mushak hujayralaridan iborat bo'lib, kiprikli tananing uch mushak tutamini tashkil qiladi. Ularning eng sirtqisi (*fasciculus meridionalis*) sklera bilan muguz parda chegarasida boshlanadi va cho'zilib tomirli pardaning biriktiruvchi to'qimasida tugaydi. Bu mushak qisqarganda kiprikli tana belbog'ini bo'shashtiradi, natijada, gavharning qavariqligi ortib, ko'zning nur sindirish qobiliyati kuchayadi. Mushak hujayralarining ikkinchi qismi radial yo'nalishda (fasciculus radialis) joylashgan. Uchinchi guruh mushak hujayralari kiprikli tananing ikki chekkasida halqa shaklida (facsiculus circularis) aylanasiga joylashgan. U qisqargan paytda kiprikli tana belbog'i tarang tortiladi, natijasida, gavhar yassilashib, ko'zning nur sindirish qobiliyati pasayadi.

Kiprikli tana va o'simtalardagi tomirlar orasida arteriyalar deyarli uchramaydi. Ularda asosan kapillar va keng postkapillar venalar bor.

Kiprikli tana, uning mushaklari va o'simtalari to'r pardaning siliar qismi (*pars ciliaris retinae*) bilan qoplangan. Bu yerda ikki qavat: 1) pigmentga boy, bir qavat kubsimon hujayralardan iborat tashqi qavat; 2) embrional tipdagi tuzilishi saqlanib qolgan pigmentsiz, bir qavat kubsimon epiteliyli ichki qavat ajratiladi. Pigmentsiz ichki qavatning ko'z bo'shlig'iga qaragan yuzasi shishasimon siliar membrana bilan qoplangan. Kiprikli tanani qoplovchi epiteliy hujayralari ko'z kamerasini to'ldirib turuvchi suyuqlikni ishlab chiqarishda ishtirok etadi.

Kiprikli tana va uning mushaklari akkomodatsiya jarayonida katta ahamiyatga ega.

Yoy parda (iris). Bu tuzilma muguz parda bilan gavhar orasida joylashgan plastinkadan iborat bo'lib, markazida ko'z qorachig'i (pupilla) mavjud. Tomirli pardaning hosilasi bo'lgan yoy parda biriktiruvchi to'qimadan iborat stromaga ega. Yoy pardaning oldingi yuzasini muguz pardaning orqa epiteliysi yoki ko'z kamerasining «endoteliysi» qoplaydi.

Yoy pardaning orqa yuzasi esa to'r parda pigmentli epiteliysining davomi bo'lgan bir qavatli kubsimon pigmentli hujayralar bilan qoplangan. Yoy parda 5 qavatdan tuzilgan: 1) oldingi epiteliy; 2) oldingi chegaralovchi qavat; 3) tomirli qavat; 4) orqa chegaralovchi qavat; 5) pigmentli qavat.

Yoy pardaning oldingi yuzasini qoplovchi epiteliy (*epithelium anterius iridis*) bir qavat yassi hujayralardan iborat bo'lib, yaxlit qatlam shaklida muguz pardaning ichki qavatiga o'tadi.

Oldingi chegaralovchi qavatning (*stratum externum limitans*) negizi biriktiruvchi to'qimadan iborat. Unda pigment hujayralari, fibroblastlar va ular orasida tolalar va asosiy modda joylashadi. Bu qavat yaxlit bo'lmay, unda keyingi tomirli qavatgacha yetadigan chuqurchalar mavjud. Bu qavat qora ko'zlarda pigmentga mo'l bo'lgan melanotsitlar tutsa, moviy ko'zlarda esa pigment kam bo'ladi. Demak, bu hujayralardagi pigment miqdori va sifati ko'zning rangini belgilab beradi.

Yoy pardaning tomirli qavati (stratum vasculosum) yumshoq biriktiruvchi to'qimadan tuzilib, ko'pgina qon tomirlarga ega. Biriktiruvchi to'qima tolalarining tutamlari orasida uzun o'simtalarga ega bo'lgan hujayralar joylashadi. Bu qavatda yoy pardaning mushaklari bor. Ular qorachiqni toraytiruvchi (m. sphincter pupillae) va kengaytiruvchi (m. dilatator pupillae) mushaklardir. Qorachiqni toraytiruvchi mushak qorachiq chekkasi yaqinida joylashadi, u aylanasiga yo'nalgan silliq mushak tutamlaridan iborat bo'lib, qorachiqning sfinkterini hosil qiladi. Qorachiqni kengaytiruvchi mushak siliar tana oldidan boshlanib, yoy pardaning qorachiq chekkasi yaqinida tugaydi. Bu mushak tuzilishining o'ziga xosligi shundaki, uning hujayralari ikki qismdan iborat: tomirli qavatga qaragan oldingi tomonida – miofibrillalar joylashib, pigmentsiz bo'ladi va yadro joylashgan orqa tomoni esa pigment saqlab, miofibrillalar tutmaydi.

Orqa chegaralovchi qavat (stratum internum limitans) qorachiqni kengaytiruvchi mushak tolalarining pigmentsiz va yadro tutuvchi pigmentli qismlarini o'z ichiga oladi. U to'r pardaning yoy bo'limiga zich yopishib turadi. Ko'zning moviy rangi xususan shu qatlamga bog'liq. Pigment mutlaqo bo'lmasa (albinoslarda), yoy parda undagi qon tomirlar hisobiga qizg'ish bo'lib ko'rinadi. Shuni qayd qilish kerakki, yoy pardaning mushagi mionevral kelib chiqishiga ega. U boshqa mushaklardan farq qilib, nerv nayidan taraqqiy etadi va ko'z qadahsimon tuzilmasi chekkalarining hosilasi hisoblanadi.

Ichki yoki to'r parda (*tinica interna seu retina*). To'r parda ko'z olmasining ichki pardasi bo'lib, unga bevosita shishasimon tanacha tegib turadi. To'r pardada ko'ruvchi bo'lim (pars optica retinae) va «ko'r» bo'lim (*pars caeca retinae*) tafovut qilinadi. To'r parda «ko'r» bo'limining kiprikli tanani (*pars ciliaris retinae*) va yoy pardani (*pars iridica retinae*) qoplovchi qismlari mavjud.

Ko'rish bo'limining «ko'r» bo'limga o'tish joyida arrasimon chiziq hosil bo'ladi. To'r pardaning «ko'r» bo'limi sezuvchi (fotoretseptor) neyronlar tutmaganligidan nur ta'sirlarini sezish qobiliyatiga ega bo'lmaydi.

To'r pardaning ko'ruvchi (optik) bo'limi ko'rish nervining so'rg'ichi (papilla nervi optici) va sariq dog' (macula lutea) dan boshqa hamma yerda bir xil tuzilishga ega.

To'r pardaning optik bo'limida 2 xil – neyronlar va maxsus neyrogliya hujayralari (gliocytus radialis) farq qilinadi. To'r pardaning yordamchi yoki tayanch neyroglial negizi asosan tolalar va qisman gliotsitlardan iborat. Tolalar gliotsitlarning o'simtalari bo'lib, Muller tolalari deb ataladi. Muller tolalari uzun lentalar shaklida bo'lib, tashqi chegaralovchi pardadan ichki pardagacha cho'ziladi. Gliotsitlarning yadro saqlovchi qismlari to'r pardaning ichki yadroli qavatida joylashgan. Muller tolalaridan ko'pgina o'simtalar chiqib, bular yadroli qatlamlarda plastinkasimon, retikulyar qatlamlarda ipsimon bo'ladi. Muller tolalari nerv elementlarining o'simtalari yordamida o'zaro tutashib, to'r hosil qiladi. Yadroli qatlamlarda gliotsitlar tanasida ko'pgina chuqurchalar hosil bo'lib, bu yerda nerv hujayalarining tanasi joylashadi. Tolalarning konus shaklida kengaygan ichki uchlari ichki chegaralovchi qavat (stratum limitans interna)ni hosil qilib, shishasimon tanaga yondoshadi. Shuningdek, glial sinsitiyning tashqi o'simtalari tashqi chegaralovchi qavatni (stratum limitans externa) hosil qiladi. Tashqi chegaralovchi qavatdan tolalar chiqib, tayoqchalar va kolbachalar asosini xaltacha kabi o'rab turadi. Muller tolalaridan tashqari, to'r pardaning ganglioz va ichki retikulyar qavatida astrotsitlar ham uchraydi.

To'r pardaning nerv apparati uch xil neyronlardan tuzilgan; 1) tashqi nur qabul qiluvchi yoki fotoretseptor neyronlar (tayoqcha va kolbachalar shaklidagi ko'rish hujayralari); 2) o'rta, assotsiativ neyronlar; 3) ichki ganglioz neyronlar.

Mazkur neyronlarning tanalari joylashgan qatlamlar to'r pardaning yadroli yoki donador qavatlarini, ularning o'simtalari tutashgan joylar esa to'rsimon yoki retikulyar qavatlarni hosil qiladi.

To'r pardada 10 ta qavat farq qilinadi (116-rasm, *a*, *b*): 1. Pigmentli epiteliy. 2. Tayoqcha va kolbachalar qavati. 3. Tashqi chegaralovchi qavat. 4. Tashqi yadroli qavat. 5. Tashqi to'rsimon, yoki retikulyar qavat. 6. Ichki yadroli qavat. 7. Ichki to'rsimon yoki retikulyar qavat. 8. Ganglioz hujayralar qavati. 9. Nerv tolalari qavati. 10. Ichki chegaralovchi qavat. Birinchi qavat – pigmentli epiteliy

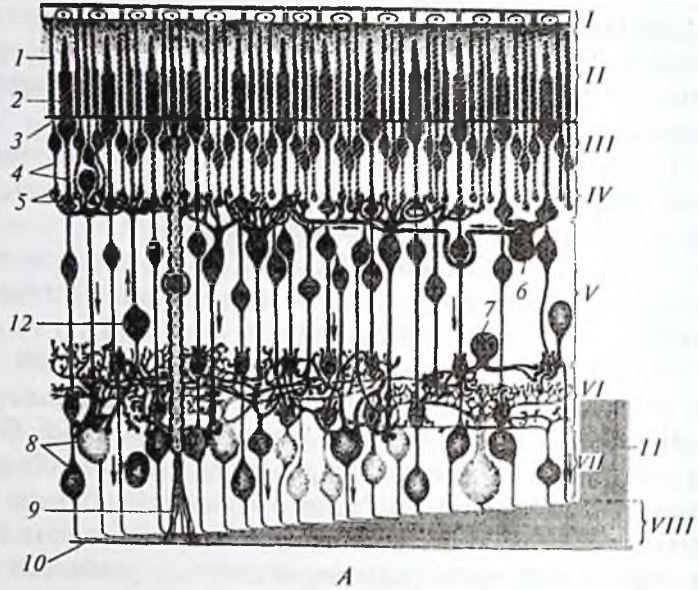

116- rasm. *A* — ko'z to'r pardasining tuzilishi (sxema):

I — pigmentli epiteliy; *II* — tayoqcha va kolbachalar qavati; *III* — tashqi yadroli qavat; *IV* — tashqi to'rsimon qavat; *V* — ichki yadroli qavat; *VI* — ichki to'rsimon qavat; *VII* — ganglioz hujayralar qavati; *VIII* — nerv tolalari qavati; *1* — tayoqchalar; *2* — kolbachalar; *3* — tashqi chegaralovchi qavat; *4* — fotoretseptor hujayralarning aksonlari; *5* — fotoretseptor hujayralar aksonlarining bipolyar hujayralar dendritlari bilan hosil qilgan sinapslari; *6* — gorizontal hujayralar; *7* — amakrin hujayralar; *8* — ganglioz hujayralar; *9* — radial gliotsitlar; *10* — ichki chegaralovchi qavat; *11* — ko'ruv nervning tolalari; *12* — sentrifugal neyronlar (Y.I.Afanasevdan).



B — ko'zning to'r pardasi. Gematoksilin-eozin bilan bo'yalgan (0b.10, ok.10):

1 — pigmentli epiteliy qavat; *2* — tayoqchalar va kolbachalar qavati; *3* — tashqi chegaralovchi membrana; *4* — tashqi donador qavat; *5* — tashqi to'rsimon qavat; *6* — ichki donador qavat; *7* — ichki to'rsimon qavat; *8* — ganglioz hujayralar qavati; *9* — nerv tolalari qavati; *10* — ichki chegaralovchi membrana.

(*stratum pigmentosum*) to'r pardaning eng tashqi qavati bo'lib, bir qavat prizmasimon, ko'p burchakli hujayralardan iborat. Hujayralar asosi bazal membranada joylashib, tomirli pardaga yondoshib yotadi.

Hujayralarning to'r pardaga qaragan yuzasidan uzun plazmatik o'simtalar chiqib, fotoretseptor neyronlarning uchlarini o'raydi. Har bir pigment hujayra 30-40 ta neyronning tashqi segmenti bilan kontaktda bo'ladi. Hujayralarning tanasida ham, o'simtalarida ham qo'ng'ir tusli pigment (melanin) bo'ladi. Ko'z kuchli yoritilganda pigment donachalari sitoplazmatik o'simtalarga suriladi va bu o'simtalar har bir fotoretseptor neyronni bir-biridan optik jihatdan ajratadi. Qorong'ida esa pigment donachalari yana sitoplazma asosiga suriladi. Bundan tashqari, pigmentli epiteliy tayoqcha va kolbachalarning oziqlanishida ishtirok etadi va himoya vazifasini bajaradi.

To'r pardaning ikkinchi qavati — ko'rish (fotoretseptor) hujayralarining periferik o'simtalari (dendritlari) bo'lgan tayoqchalar va kolbachalardir. Dendritlarning tuzilishiga qarab fotoretseptorlar tayoqchasimon neyrosensor (*neurosensorius bacillae*) va kolbachasimon neyrosensor (*neurosensorius conifer*) hujayralarga bo'linadi.

Har bir tayoqchasimon fotoretseptorning o'simtasi ikki qismdan — tashqi va ichki segmentlardan iborat (117- rasm). Tashqi segment silindr shaklida bo'lib, ikki marta nur sindirish qobiliyatiga ega. Unda rodopsin yoki ko'ruv qirmizi deb ataluvchi maxsus modda bor.

Bu modda yorug'lik ta'sirida opsin oqsiliga va vitamin A ning aldegidi bo'lgan parchalanib, qorong'ida yana tez qayta tiklanadi. Ichki segment sitoplazmaga boy va nurni kam singdiradi. Shuningdek ichki segment tashqi segmentga nisbatan uzunroq, kengroq va to'qroq ko'rinadi.

Elektron mikroskopda tashqi segment sitoplazmatik membrananing buklanib, ustma-ust yotishidan hosil bo'luvchi disklardan iborat ekanligini ko'rish mumkin. Bu disklar o'zaro tutashgan va qalinligi 140 nm, eni 2 mkm ga yetadi. Tayoqchasimon hujayralar tashqi segmentidagi bu sitolemma burmalari sitoplazmatik membranadan ajralgan alohida disklar hosil qiladi.

Kolbachasimon fotoretseptorlarda esa tashqi segment burmalari hujayra qobig'idan ajralmaydi (118- rasm). Demak tayoqchasimon hujayralarda to'la disklar bo'lsa, kolbasimon hujayralar yarim disklar tutadi. Fotoretseptorlar tashqi segmentlarining bir tomonida 9 juft fibrillalar tutami joylashib ular ichki segmentda yotgan alohida tuzilma — bazal tanachalar bilan tutashib ketadi. Shunday fibrillalarning mavjudligi tashqi segmentlarga ayrim hujayralarda uchraydigan

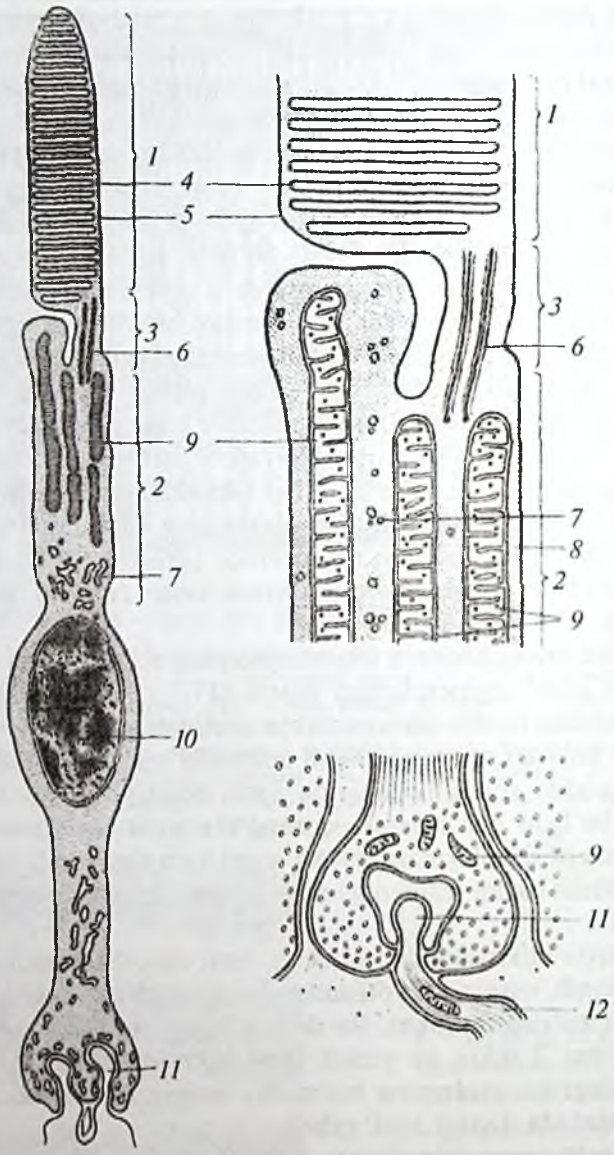

117-rasm. Ko'z to'r pardasidagi tayoqchasimon fotoretseptor hujayraning tuzilishi (sxema):

1 — hujayraning tashqi segmenti; *2* — hujayraning ichki segmenti; *3* — hujayra tashqi va ichki segmentlarini bir-biriga bog'lovchi oraliq segment; *4* — disklar; *5* — hujayra pardasi; *6* — mikrofibrillalar; *7* — endoplazmatik to'r pufakchalari; *8* — donachalar; *9* — mitoxondriyalar; *10* — yadro; *11* — sinaps; *12* — nerv tolalari (Shyostranddan).

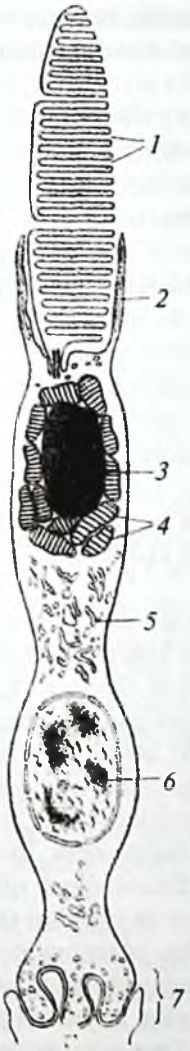

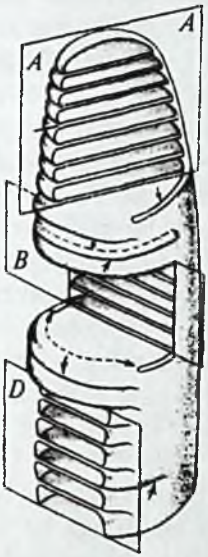

118- rasm. Ko'z to'r pardasidagi kolbachasimon fotoretseptor hujayraning tuzilishi (sxema):

1 — disklar; *2* — ichki segmentdagi barmoqsimon o'simtalar; *3* — lipid tanacha; *4* — mitoxondriyalar; *5* — endoplazmatik to'r; *6* — yadro; *7* — bipolyar nerv hujayrasi dendrit tarmoqlarining tutashadigan (sinaps) qismi (V.L.Borovyagindan). *A*, *B*, *D* — tashqi segmentning turli xil kesmalari.

tebranuvchi kiprikchalarning o'zgargan xili deb qarash imkonini beradi. Ichki segmentning tashqi qismida lipid tomchisiga va o'zaro zich yopishgan mitoxondriyalar to'plami yotadi. Bu tuzilmalar ellipsoid deb ataladi. Kolbachalarning periferik o'simtasi ham ichki va tashqi segmentlardan tuzilgan. Kolbachalarning tashqi segmenti qisqaroq, konus shaklida bo'lib, unda rodopsindan farq qiluvchi ko'ruv qirmizi – iodopsin joylashadi. Ichki segment keng bo'lib, unda ellipsoid mavjuddir.

Odam ko'zining to'r pardasida 130 millionga yaqin tayoqcha va faqatgina 6—7 million kolbacha bor deb hisoblanadi. Turli hayvonlarda bu nisbat har xil.

Jumladan, qushlarda kolbachalar ko'p bo'lib, tungi hayvonlarning (boyqush, ko'rshapalak) to'r pardasida deyarli bo'lmaydi. Shunga asoslanib, kolbachalar rang sezuvchi, tayoqchalar esa yorug'likni (yorug'lik va sharpani) sezuvchi-retseptorlar deb hisoblanadi. Kolbachalar asosan 3 turli, ya'ni ko'k, yashil va qizil ranglarga sezgirdirlar. Ma'lum bir rangni sezuvchi kolbachalarning tug'ma yetishmovchiligi rang sezishning buzilishiga yoki daltonizmga olib keladi.

Shuni qayd qilish kerakki, tayoqchalarning ichki o'simtalari yoki aksonlari tashqi retikulyar qavatda tugmasimon yo'g'onlashish hosil qilsa, kolbachalarning o'simtalari tarmoqlanib ketadi.

To'r pardaning uchinchi - tashqi chegaralovchi qavatini (stratum limitans externa) Muller tolalarining kengaygan asoslari yoki oyoqchalari tashkil etadi. Ular tayoqcha va kolbachalarning tashqi segmentlari orasida joylashadi. Shu sababli chegaralovchi qavat ilma—teshik to'r shakliga ega bo'ladi.

To'rtinchi — tashqi yadroli qavat (*stratum nucleare externa*). Bu qavat ko'ruv hujayralarining (tayoqcha va kolbachasimon hujayralar) tanalaridan tashkil topgan bo'lib, bipolyar shaklga ega. Ularning tashqi chegaralovchi qavatga tomon yo'nalgan periferik o'simtalari maxsus retseptor apparat — tayoqcha yoki kolbacha sifatida tugaydi, markaziy o'simtasi yoki aksoni esa tashqi retikulyar qatlamga kirib, ichki yadroli qavatdagi neyronning dendritlari bilan sinapslar hosil qiladi. Demak, tayoqchalar va kolbachalar nerv hujayralarining ixtisoslashgan periferik o'simtalaridir. Shuni qayd qilish kerakki, tayoqchalar va kolbachalar tutuvchi ko'ruv hujayralari to'r pardaning uchta qatlamini hosil qiladi. Chunonchi, ularning periferik qismi tayoqchalar va kolbachalar qavatini, bu hujayralarning yadro tutuvchi tana qismlari tashqi yadroli qavatni hosil qilsa, neyritlari yoki aksonlari tashqi retikulyar qavat tarkibiga kiradi. Tayoqchalar va kolbachalar saqlovchi hujayralar o'zlari qabul qilgan nur ta'sirotini ular bilan kontaktda bo'lgan bipolyar hujayralarga, ya'ni ikkinchi neyronga uzatadilar.

Beshinchi — tashqi to'rsimon (*stratum plexiforme externum*) qavat birinchi neyronning aksonlari va ular bilan sinapslar hosil qiluvchi ikkinchi neyronlar dendritlaridan iborat.

Oltinchi — ichki yadroli qavat (*stratum nucleare iuternum*) bo'lib, unda uch xil neyron joylashadi. Bu qatlamning asosiy neyroni har xil sathda yotgan bipolyar hujayralardir. Bipolyar hujayralar (*neuronum*

bipolare) cho'ziq, to'r parda yuzasiga perpendikular yo'nalgan bo'lib, ularning tanasi ichki yadroli qavatda yotadi. Bipolyar hujayralar tanasidan ikkita o'simta chiqadi. Bu o'simtalarning biri nerv hujayralarining dendriti bo'lib, bir qancha tayoqchali neyronlar yoki alohida kolbachali neyron aksonlari bilan sinaps hosil qiladi. Bipolyar hujayralarning ichki qutbidan ingichka nerv aksoni chiqib, mayda tolalar tutamlariga taqsimlanadi. Bu tolalar quyi qavat — ganglioz hujayralarning tanasi yoki dendriti bilan tutashadi. Shunday qilib, nerv impulsi bipolyar hujayra orqali ganglioz hujayraga o'tkaziladi. Ba'zi bipolyar neyronlar ganglioz hujayralarga yaqin joylashib, sentrifugal hujayralar deyiladi. Ular impulslarni teskari tomonga, ya'ni ganglioz hujayralardan fotoretseptorlarga o'tkazadi. Bipolyar hujayralardan tashqari yadroli qavatda birinchi neyronlar bir guruhining faoliyatini birlashtiruvchi assotsiativ neyronlar joylashadi. Bu assotsiativ neyronlar orasida gorizontal (*neuronum horizontale*) hujayralar hamda amakrin hujayralar (*neuronum amacrinum*) tafovut qilinadi. Gorizontal hujayralar orasida esa ichki va tashqi hujayralar farq qilinadi. Bularning har ikkalasi ham multipolyar hujayralar bo'lib, ularning dendritlari gorizontal tekislikda to'r parda yuzasiga parallel tarmoqlanadi. Ichki gorizontal yoki yulduzsimon hujayralar tayoqchali neyronlarning assotsiatsiyasi uchun xizmat qiladi, tashqi gorizontal hujayralar esa kolbachali neyronlar faoliyatini birlashtiradi.

Amakrin hujayralar tanasi noksimon bo'lib, bipolyar hujayralar tolalari orasida joylashadi. Ularning dendritlari yo turli sathda tarqaladi yoki bitta sathda tarmoqlanadi. Amakrin hujayralar bipolyar va ganglioz hujayralar faoliyatini birlashtiradi. Shu qavatning o'zida radial yoki Muller tolalari boshlanadigan gliotsitlarning yadrolari joylashadi.

Yettinchi — ichki to'rsimon qavat (*stratum plexiforme internum*) bipolyar va amakrin hujayralar neyritlarining ganglioz yoki uchinchi neyron dendritlari bilan sinaps hosil qiluvchi o'simtalaridan tashkil topgan.

Sakkizinchi — ganglioz hujayralar (*stratum ganglionare*) qavati - uchinchi neyron, ya'ni ko'z to'r pardasining ganglioz hujayralarining tanalaridan iborat. Bular tanasi katta multipolyar hujayralardir (*neuronum multipolare*). Ularning tanasidan bir qancha tarmoqlanuvchi dendritlar chiqib ichki to'r qavatiga yo'naladi va u yerda bipolyar hujayralar neyritlarining so'nggi tarmoqlari bilan sinaps hosil qiladi.

Ganglioz hujayralarining neyritlari to'r pardaning to'qqizinchi yoki nerv tolalari qavatini (*stratum neurofibrorum*) hosil qilib, bu yerda ular «ko'r» dog'ga qarab yo'naladi va ko'ruv nervi (*n. opticus*)ni hosil qiladi.

O‘ninchi, ichki chegaralovchi qavat yoki Babuxin membranasi, Muller tolalarining oyoqchalaridan tashkil topadi. Bu qavat to‘r pardani ko‘zning shishasimon tanasidan ajratib turadi. Ko‘z to‘r pardasida ikkita muhim tuzilma — sariq dog‘ va «ko‘r» dog‘ mavjud.

Sariq dog‘ (*macula lutea*) — ko‘z to’r pardasining qolgan qismlaridan o‘zining sariq rangi va tuzilishi bilan farq qiladi. Uning rangi to‘r pardaning ko‘ruv hujayralaridan tashqari barcha qatlamlariga singgan sarg‘ish pigmentga bog‘liq.

Ganglioz hujayralar qavati bu yerda yaxshiroq rivojlanganidan sariq dog‘ning chekkasi to‘r pardaning qo‘shni bo‘limlariga nisbatan qalinroq bo‘ladi. Ana shu qalinlashgan chekkadan dog‘ning o‘rtasiga qarab to‘r parda yupqalashib boradi va natijada markaziy chuqurcha (foveola centralis) hosil bo‘ladi. Sariq dog‘ diametri 2 mm bo‘lsa, markaziy chuqurcha to‘r pardaning eng yupqalashgan joyi hisoblanib, 0,1 mm qalinlikka ega bo‘ladi.

Sariq dog‘ning chekka qismlarida va markaziy chuqurcha sohasida to‘r pardaning fotoretseptor neyronlar qatlamidan boshqa barcha qavatlari chetga surilib, yassi voronkasimon chuqurcha hosil qiladi. Demak, yorug‘lik to‘g‘ridan-to‘g‘ri fotoretseptorlarga tushadi. Oraliq neyronlar, ya’ni bipolyar va ganglioz hujayralar bu yerda chetga surilganligidan fotoretseptor hujayralarining aksonlari ancha uzun bo‘lib, atrofga radial holda tarqaladi va ko‘z to‘r pardasining tashqi donador qavati ostida tolali Genli qatlamini hosil qiladi. Sariq dog‘da fotoretseptorlar miqdorining ko‘p bo‘lishi va ularga nurlarning bevosita tusha olishi tufayli u eng yaxshi ko‘radigan joy bo‘lib xizmat qiladi.

«Ko‘r» dog‘ — ko‘rish nervining chiqish joyidir. Bu yerda qalin nerv tolalari qatlamidan boshqa to‘r pardaning barcha qavatlari yo‘qoladi. Bu tolalar to‘r pardaning tolali qavatidan qayrilib, ko‘rish nerviga o‘tadi va markaziy chuqurchani o‘rovchi bolishsimon aylanma balandlik hosil qiladi. To‘r pardani oziqlantiruvchi tomirlar ko‘rish nervi bilan kelib «ko‘r» dog‘ chuqurchasidan chiqadi. Bolishsimon balandlik ko‘rish nervining so‘rg‘ichi deb ataladi. Nur sezuvchi hujayralarning bo‘lmasligi tufayli to‘r pardaning bu qismi yorug‘likni sezish qobiliyatiga ega emas, shu sababli bu joy «ko‘r» dog‘ nomini olgan.

Yuqorida ko‘rsatib o‘tilganidek, to‘r parda ko‘ruv bo‘limining uning ko‘r bo‘limiga o‘tish joyida arrasimon chiziq deb ataluvchi tuzilma hosil bo‘ladi. Arrasimon chiziqqa yaqinlashgan sari fotoretseptor hujayralar miqdori kamayib boradi va nihoyat arrasimon chiziqqa kelib, fotoretseptor neyronlar butunlay yo‘qoladi. Muller

yoki gliotsit hujayralarining miqdori esa ko'paylb, bular ko'proq epitelial hujayralarga o'xshab boradi. Shunday qilib, to'r pardaning «ko'r» bo'limida faqat ikki qavat, ya'ni pigment hujayralar va epiteliy qavati qoladi. To'r parda shu holatda kipriksimon tana va yoy pardani qoplaydi.

Ko'rish nervi tuzilishi bo'yicha boshqa periferik nervlardan farq qiladi, chunki u miyadan taraqqiy etadi. U to'r pardadan chiqishi bilan uning tolalari miyelin parda bilan o'raladi. Ko'rish nervi ham miya pardalariga o'xshash pardalar bilan o'ralgan.

Ko'z gavhari (lens). Ko'z gavhari ikki tomonlama qavariq linzani eslaguvchi tiniq tanachadir. Gavharning oldingi yuzasi yassiroq, orqa yuzasi esa qavariqroqdir. Gavharning xususiy moddasi (substantia lentis) gavhar tolalaridan tuzilgan (fibra lentis). Bu tolalar olti qirrali prizmalar shaklida bo'lib, ularning uchi kolbasimon shishgan bo'ladi. Gavharda yumshoqroq po'stloq va qattiqroq markaziy modda yoki gavhar «yadrosi» tafovut qilinadi. Po'stloq ham, markaziy modda ham tolalardan tuzilgan. Gavhar markaziy tolalari yadro tutmaydi. Ular qirralari notekis va gavhar o'qi atrofida tartibli joylashgan bo'ladi. Oraliq tolalar bilan birgalikda ular gavharning zich «yadrosini» hosil qiladi. Gavharning ko'pchilik qismi asosiy periferik tolalardan tuzilgan. Asosiy tolalar silliq bo'lib, yadro tutadi. Gavhar tolalarining sitoplazmasi asosan kristallin deb ataluvchi tiniq moddadan tuzilgan. Gavhar tolalari maxsus modda yordamida bir-biri bilan birikadi. Gavhar tolalari radial plastinka tarzida joylashib, ularning miqdori ikki mingdan ortadi. Gavhar sirtdan kapsula yoki xaltacha bilan o'ralgan.) Bu xaltachaning devori tiniq moddadan iborat bo'lib, o'ta elastiklikka ega. Oldingi qismda xaltacha devori qalinroq va mustahkamroq, orqa qismida esa yupqaroqdir. Gavharning oldingi qismida xaltachaga bir qavat kubsimon hujayralardan iborat epiteliy (*epithelium lentis*) yopishib, u xaltani gavhar tolalaridan ajratib turadi. Ekvatorga yaqinlashgan sari epiteliy hujayralari balandlashib boradi va ekvatorga yetgach uzun gavhar tolalariga aylanadi. Ushbu sohada hamma vaqt mitoz yo'li bilan bo'linayotgan hujayralar uchraydi. Demak, gavhar tolalari uzunasiga cho'zilgan epiteliy hujayralaridir. Gavharni tutib turuvchi apparat gomogen, zich, cho'zilmaydigan tolalardan tuzilgan kiprikli tana belbog'i (*zonula ciliaris*) yoki Sinn bog'lamidan iboratdir. Bu belbog' tolalarining tutamlari ekvator sohasida gavhar xaltasining orqa yuzasiga yopishadi.

Gavhar ko'zning dioptrik va akkomodatsion sistemalariga kirib, uning nur sindirish ko'rsatkichi 1,42 ga tengdir. Gavhar qavariqligi tez o'zgarishi mumkinligidan uning funksiyasi ko'zning aniq tasvir

hosil qilishdagi akkomodatsiyasidan iborat. Yaqindagi jismlarga qaralganda gavhar yuzalarining egriligi ortib u qalinlashadi. Gavhar qalinlashishi bilan uning qavariqligi ortadi va natijada uning fokus masofasi qisqarib, ko'z yaqinida joylashgan jismlarning aniq tasvirlanish hosil qiladi. Uzoqdagi jismlarga qaralganda gavhar yana yassilashib o'zining dastlabki qavariqligini tiklaydi. Gavharning yassilanish mexanizmi yuqorida ko'rsatib o'tilganidek, siliar yoki akkomodatsion mushaklar tonusining o'zgarishi bilan amalga oshadi. Ba'zi bir kasalliklarda gavharda modda almashinuv buzilishi tufayli u xiralashadi. Bu holat katarakta deyilib, xiralashgan gavharni olib tashlab, o'rniga sun'iy gavhar qo'yish usuli bilan davolanadi.

Shishasimon tana (*corpus vitreum*). Shishasimon tana tiniq dirildoq moddadan (*humor vitreus*) iborat bo'lib, ko'z olmasining gavhar va to'r parda orasidagi bo'shlig'ini to'ldirib turadi. Fiksatsiya qilingan preparatlarda unda turli yo'nalishdagi tolalar yotadi. Tana sirtida bu tolalar zichroq yotib, yupqa pardani hosil qiladi. Bu parda to'r parda siliar qismining shishasimon pardasi bilan zich bog'langan. Shishasimon tanada to'r parda so'rg'ichidan («ko'r» dog') ko'z gavharining orqa yuzasigacha cho'zilgan kanal (canalis hyaloideus) yotadi. Bu ko'zning embrional tomir sistemasining qoldig'idir. Shishasimon tanada maxsus vitrein oqsili va gialuron kislotasi bo'ladi.

Shishasimon tana dioptrik sistemaga, ya'ni ko'zning nur sindiruvchi muhiti qatoriga kiradi. Uning nur sindirish ko'rsatkichi 1,33 ga tengdir. Bundan tashqari, u to'r parda modda almashinuvida ishtirok etadi. Shunday qilib, yorug'lik nurlari to'r pardaning fotoretseptor neyronlariga yetguncha muguz parda, gavhar, shishasimon tana va to'r pardalardan o'tishi kerakdir. Yorug'lik kuchining o'zgarishi ko'zning barcha sistemalarida, xususan to'r pardada moslashuv jarayonlari (adaptatsiya) sodir bo'lishiga olib keladi. Ko'zga kuchli yorug'lik tushganda melanin pigment hujayralarining o'simtalariga o'tib, tayoqchalarni qoplaydi. Bir paytning o'zida tayoqchalarning cho'zilishi, kolbachalarning esa qisqarishi kuzatiladi. Natijada kolbachalarga yorug'lik ko'proq tushib, ko'z yorug'likka moslashadi. Qorong'iga moslashuvda esa, aksincha, melanin o'simtalardan pigmentotsitlar tanasiga suriladi. Bunda kolbachalar cho'ziladi, tayoqchalar esa qisqarib, ko'z g'ira-shira ko'rishga moslashadi. Pigment hujayralarining faoliyati gipofizning melanotropin gormoni yordamida boshqariladi. Moslashuv jarayonlarida vitamin A (retinol) muhim ahamiyatga ega bo'lib, u maxsus oqsil yordamida pigment hujayralariga yetkaziladi. Bu hujayralar o'z navbatida fotoretseptor neyronlarni retinol bilan ta'minlaydi. Retinol ko'rish qimizi –

rodopsin sintezida ishtirok etadi. Fotoretseptor neyronlarning disklari va yarim disklari doimo yangilanib turadi. Urta hisobda 1 kunda 80 disk yemirilib, o'rniga yangisi hosil bo'ladi. Yemirilgan disklar pigment hujayralari tomonidan fagotsitoz qilinadi.

Ko'zning qon bilan ta'minlanishi. Ko'zga keluvchi qon tomirlar ko'z arteriyasidan boshlanadi. Bu tomir ko'z nervining ko'zdan chiqish joyidagina bir biri bilan anastomoz hosil qiluvchi va ungacha o'zaro bog'liq bo'lmagan 2 ta alohida tomir guruhiga bo'linadi. Birinchi guruh tomirlar markaziy vena va arteriyalar hamda ularning tarmoqlaridan iborat bo'lgan to'r parda qon tomir sistemasini hosil qiladi. Bu tomirlar to'r pardani va qisman ko'ruv nervini qon bilan ta'min etadi. Ikkinchi guruh tomirlar esa tomirli qavat, kiprikli tana, yoy parda va sklerani oziqlantiruvchi siliar tomirlar sistemasidan iborat. Limfa tomirlari, faqatgina ko'zning konunktiva yuzasida bo'lib, boshqa qismlarda bu tomir topilmagan.

KO'Z OLMASINING YORDAMCHI TUZILMALARI

Bularga ko'z harakat mushaklari, qovoq, ko'z yosh bezlari va yosh chiqaruvchi yo'llar kiradi.

Ko'z mushaklari skelet mushaklari singari tuzilishga egadir.

Qovoq (palpebra) — ko'z olmasi oldidagi teri burmasidir. Har bir qovoqda oldingi teri yuzasi va ko'zning biriktiruvchi to'qima pardasi (conjunctiva) deb ataluvchi orqa (ichki) yuzasi tafovut qilinadi. Qovoqning tashqi yuzasini qoplovchi teri juda yupqa bo'lib, odatdagi teri kabi tuzilgan.

Qovoqning oldingi erkin chekkasida kipriklar joylashadi. Har bir kiprik mayda, sust rivojlangan yog' beziga ega. Bundan tashqari, ularning mushak tutmagan soch xaltasiga o'zgacha shaklga ega bo'lgan apokrin ter bezlari yoki kiprik bezlari ochiladi. Ularning sekretor bo'limlari oddiy ter bezlarining sekretor bo'limlari kabi koptokchaga o'xshash chigal hosil qilmaydi, balki «S» shaklida bo'ladi.

Qovoq ichida yaxlit tayanch — fibroz plastinka (tarsus), halqasimon mushak (*m. orbicularis oculi*) va pretarzal to'qima qatlami yotadi.

Bu yerda, shuningdek, qon tomirlar va qovoqni ko'taruvchi mushak (*m. levator palpebrae*) payining tutamlari joylashadi.

Tarzal plastinka qovoqning tayanch qismi bo'lib, zich biriktiruvchi to'qimadan tuzilgan. Qovoq devorining oldingi qismida, biriktiruvchi to'qima qatlamida maxsus yog' bezlari yotadi. Bu bez uzun chiqaruv yo'lidan iborat bo'lib, unga har tomondan sekretor alveolalar ochiladi.

Qovoqning ichki yuzasi yoki konunktiva ko'p qavatli yassi epiteliy bilan qoplangan. Epiteliy ostida yumshoq biriktiruvchi to'qimadan tuzilgan xususiy qatlam yotadi. Bu yerda ko'p miqdorda limfotsitlar va makrofaglar bo'lib, ular ba'zan to'p-to'p bo'lib joylashadi.

Konunktivaning yuqori qismida kichik bezlar uchraydi. Ularning tuzilishi yosh beziga o'xshash va shu sababli qo'shimcha yosh bezlari deb ataladi.

Ko'z yosh apparati — yosh bezlari, yosh qopchasi va ko'z-burun yosh yo'lidan iborat.Yosh bezlari (*gl. lacrimalis*) bir necha seroz tipdagi murakkab alveolyar — naysimon bezchalar guruhidan iborat. Oxirgi bo'limlarining tuzilishi bo'yicha ular og'iz bo'shlig'ining seroz bezlarini eslatadi, ammo uning chiqaruv yo'llarida so'lak naychalariga muvofiq keluvchi qismlar bo'lmaydi. Sekretor bo'limlarning bo'shlig'i yaxshi rivojlangan, bularda hujayralararo sekretor kanalchalar kuzatiladi. Sekretor oxirgi bo'limlarining devori seroz bezlar epiteliysiga o'xshash hujayralardan tuzilgan. Ularning ostida, bazal membranada mioepitelial hujayralar yotadi. Yosh bezining sekreti (ko'z yoshi) asosan suvdan iborat bo'lib, unda 1,5 protsentga qadar NaCl, oz miqdorda (0,5 foiz) albuminlar va shilliq bo'ladi. Ko'z yoshi bakteriotsid ta'sirga ega maxsus modda (lizotsim) tutadi. Yosh bezining sekretor qismlari kubsimon epiteliy bilan qoplangan bo'lakcha ichidagi chiqaruv yo'llariga davom etadi. Bo'laklararo chiqaruv yo'llari ikki qatorli sillndrsimon epiteliy bilan qoplangan. Yosh kanalchalari ko'p qatorli epiteliy bilan qoplangan. Epiteliydan so'ng elastik tolalar va hujayralarga boy xususiy qatlam (*tunica propria*) yotadi. Xususiy qavatdan keyin uzunasiga yo'nalgan ko'ndalang — targ'il mushak qatlami joylashadi. Bu mushakning qisqarishi kanalchaning kengayishiga olib keladi. Yosh qopchasi va ko'z-burun kanalining devori epiteliy va xususiy qatlamdan iborat. Epiteliy ikki qatorli yoki ko'p qatorli bo'ladi. Ko'z qopchasi devorida mayda tarmoqlarga bo'lingan naysimon bezlar mavjud. Xususiy qatlamda ko'p miqdorda limfotsitlar to'plami bo'ladi.

ESHITUV VA MUVOZANAT ORGANLARI

Eshituv va muvozanat organlari fiziologik jihatdan bir-biridan keskin farq qiladi, chunki eshituv organi tovush ta'sirotlarini qabul qilish uchun xizmat qilsa, muvozanat organi tananing fazodagi vaziyatini idora qiladi. Ammo ular morfologik jihatdan yaxlit organ bo'lib, bir manbadan taraqqiy etadi va quloqlarda joylashadi. Bu organlarni umumiylashtirib dahliz — chig'anoq organi (*organum vestibulococleari*) ham deb ataladi.

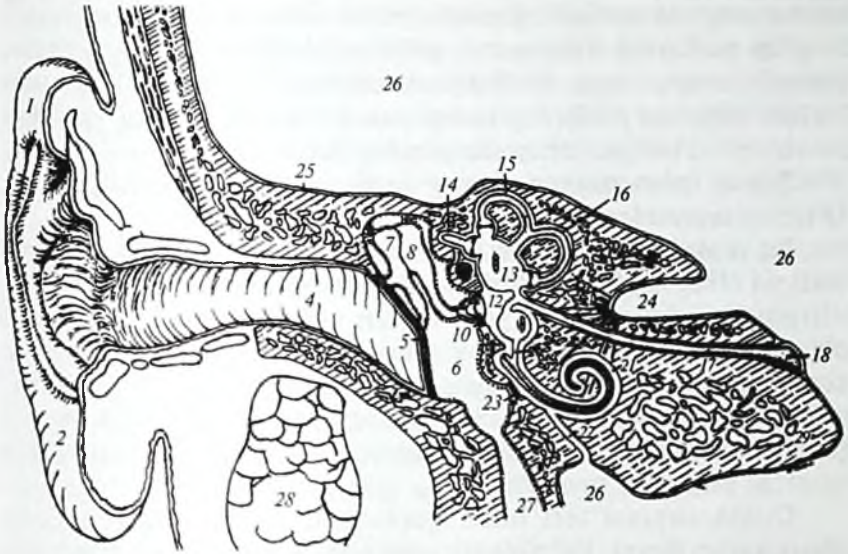

119- rasm. Quloq tuzilishi (sxema):

1 — quloq suprasi; *2* — quloq suprasining yumshog'i; *3* — tog'ay; *4* — tashqi eshituv yo'li; *5* — nog'ora parda; *6* — nog'ora parda orqasidagi bo'shliq; *7* — bolg'acha; *8* — sandoncha; *9* — uzangi; *10* — oval darcha; *11* — yuz nervi; *12* — vestibulyar narvon; *13* — bachadoncha (o'z dog'i bilan); *14* — yon (gorizontal) yarim aylana kanal va ampula hamda eshituv qirrasi; *15* — oldingi (vertikal) yarim aylana kanal va ampula hamda eshituv qirrasi; *16* — orqa (vertikal) yarim aylana va ampula hamda eshituv qirrasi; *17* — endolimfaning nayi; *18* — endolimfa qopchasi; *19* — yumaloq qopcha (o'z do'gi bilan); *20* — tutashtiruvchi nay; *21* — chig'anoq; *22* — chig'anoq; *23* — aylana darcha; *24* — ichki eshituv suyagi; *25* — qattiq modda; *26* — kranial bo'shliq; *27* — eshituv nayi (Evstaxiy nayi); *28* — quloq oldi bezi; *29* — chakka suyagi (Rodindan).

Eshituv organi uch qismdan: tashqi quloq, o'rta quloq (yoki nog'ora bo'shlig'i) va ichki quloq (yoki labirint)dan iborat (119- rasm).

TASHQI QULOQ

Tashqi quloq nog'ora parda, tashqi eshituv yo'li va quloq suprasidan iborat. *Nogora parda* shakli oval, bir oz botiq bo'ladi. Eshituv suyakchalaridan biri — bolg'acha o'z dastasi yordamida nog'ora pardaning ichki yuzasiga yopishadi. Bolg'achadan nog'ora pardaga qon tomirlar va nervlar o'tadi. Nog'ora parda zich fibroz to'qimadan tuzilib, pardaning tashqi qatlamlaridan kollagen tolalar radial yo'nalishga, ichki qatlamlarida esa sirkular yo'nalishga ega bo'ladi. Pardaning har ikkala yuzasi ham mutlaqo tekisdir. Elastik

tolalar nog'ora pardaning periferiyasida va markazida uchraydi. Nog'ora pardaning ichki yuzasi qalinligi 20—30 mkm yupqa shilliq parda bilan qoplangan. Shilliq parda epiteliysi bir qavatli kubsimon bo'ladi. Nog'ora pardaning tashqi yuzasi tashqi quloqning qalinligi 50—60 mkm bo'lgan teri epidermisidan iborat.

Tashqi quloq nayining tog'ay qismi elastik tog'aydan tuzilgan. U quloq suprasidan boshlanuvchi teri bilan qoplangan.

Bu yerdagi teri umuman tananing boshqa qismlaridagi teri kabi tuzilgan. Nay tog'ay qismining terisida ingichka tukchalar bo'lib, ularning sumkasiga yirik yog' bezlari ochiladi. Yog' bezlaridan chuqurroqda oltingugurtga boy sekret ishlovchi bezlar (glandulae ceruminosa) joylashadi. Bu bezlar o'zgargan ter bezlari bo'lib, oltingugurt tutgan quloq sarig'ini ishlab chiqaradi. Quloq sarig'i esa o'z tarkibida yog'lar va oltingugurt saqlovchi va eshituv nayini ho'llab turuvchi sarg'imtir suyuqlikdir.

Quloq suprasi teri bilan qoplangan elastik tog'ayli yuqa plastinkadan iborat. Ko'p qavatli yassi epiteliy yuzasida oz miqdorda ingichka tuklar mavjud. Supra terisida yog' bezlarining chiqaruv yo'llari va kam miqdorda ter bezlari uchraydi.

O'RTA QULOQ

O'rta quloq nog'ora bo'shliq, eshituv suyakchalari va eshituv naychasidan iborat (119- rasm ga q.). O'rta quloq bo'shlig'i — nog'ora bo'shliq chakka suyagida joylashib, ichi havo bilan to'lgan. Uning devori, eshituv suyakchalari va nog'ora pardaning ichki yuzasi shilliq parda bilan qoplangan. Bu parda periost bilan zich birlashib ketgan yupqa biriktiruvchi to'qima qatlamidan va bir qavat kubsimon yoki silindrsimon epiteliydan tuzilgan. Nog'ora bo'shliqning medial devorida 2 ta teshik yoki» «darcha» bor. Birinchisi oval «darcha» bo'lib, unga uzangi suyakchasining asosi porshen shaklida kirib turadi. Bu darcha nog'ora bo'shliqni chig'anoqning dahliz (vestibulyar) narvonidan ajratadi. Ikkinchisi aylana darcha bo'lib, u tolali parda bilan yopilgan. Bu darcha nog'ora bo'shliqni nog'ora narvondan ajratadi.

Epiteliy ba'zi joylarda (nog'ora parda chekkasida, Yevstaxiy naychasi teshigi og'zida) hilpillovchi hujayralardan iborat. Shilliq pardada odatda bezlar kuzatilmaydi. O'rta quloqdan burun-halqum bo'shlig'iga diametri 1—2 mm bo'lgan eshituv naychasi (*tuba auditiva seu Eustachi*) yo'naladi. Bu suyak-tog'ayli naycha bo'lib, suyak qismining shilliq pardasi tuzilishi bo'yicha nog'ora bo'shlig'ining

shilliq pardasiga o'xshash va ko'p qatorli hilpillovchi epiteliy bilan qoplangan. Tog'ay qismida shilliq osti pardasi ham farq qilinadi. Epiteliy ko'p qatorli hilpillovchi bo'lib, unda qadahsimon hujayralar uchraydi. Limfotsitlarga boy xususiy pardada shilliq bezlar joylashgan. Yevstaxiy naychasi devorining tog'ayi o'ziga xos tuzilishga ega bo'lib, gialin, elastik va tolali tog'aylarning aralash manzarasini hosil qiladi. Naycha orqali nog'ora bo'shliqdagi havoning bosimi muayyan darajada saqlanishi ta'minlanadi. Naychaning xalqumga qaragan teshigi oldida shilliq parda limfoid follikullarga boy bo'lib, nay murtagini hosil qiladi.

O'rta quloqda uchta eshituv suyakchalari — bolg'acha, sandoncha va uzangicha bor. Bu suyaklar sistemasi bolg'achaning sopi yordamida nog'ora pardaga tutashadi, uzangicha esa ichki quloqning oval darchasiga kirib turadi. Shu tufayli nog'ora pardaning tebranishi ichki quloq suyuqlig'iga uzatiladi.

ICHKI QULOQ

Ichki quloq chekka suyagining tag qismida joylashgan suyak labirintini hosil qiluvchi suyak bo'shliqlari sistemasidan iborat (119- rasmga q.). Bu suyak labirinti ichida parda labirinti joylashib, suyak labirint devoridan *perilimfa* deb ataluvchi suyuqliq yordamida ajralib turadi. Parda labirint ichida *endolimfa* joylashadi. Endolimfa tutuvchi bo'shliq perilimfa tutuvchi bo'shliq bilan tutashmaydi.

Suyak labirintida *dahliz, uchta yarim aylana kanal* va *suyak chig'anog'i* tafovut qilinadi. Dahliz (vestibulium) o'rta quloqqa yondoshgan kichkinagina suyak bo'shlig'i bo'lib, u nog'ora bo'shlig'idan oval darchani (*foramen ovale*) berkitib turuvchi nozik parda yordamida ajraladi.

Yarim aylana kanallar uchta yoysimon bo'shliqdan iborat bo'lib, ular o'zaro perpendikular yo'nalishda yotadi. Ularning uchlari beshta teshik tarzida dahliz bo'shlig'iga ochiladi. Shu bilan birga har bir yarim aylana kanalning oyoqchalaridan birida kengayma — yarim aylana kanalining ampulasi joylashadi.

Suyak chig'anog'i o'z atrofida spiral shaklida 2,5 marta aylanuvchi suyak kanalidan iborat. Suyak chig'anog'ining bo'shlig'i spiral plastinka (lamina spiralis ossea) yordamida ikki qavatga bo'linadi. Ammo spiral plastinka chig'anoqning tashqi devoriga va uchiga yetib bormasligi sababli, bu yerda ham ikkala qavat o'zaro tutashadi.

Yuqorida qayd qilinganidek, suyak labirintida undan perilimfa vositasi bilan ajralib turuvchi parda labirint joylashadi. Parda labirintida

dahlizda joylashgan yumaloq qopcha (*sacculus*)va elipssimon xaltacha yoki bachadoncha (*utericulus*), uchta yarim aylana kanal va chig'anoqning parda qismi farq qilinadi. *Sacculus* va *utericulus* o'zaro *ductus utericulosaccularis* yordamida tutashadi. Bu naychaning o'rta qismidan ductus endolymphaticus boshlanadi. Bu yo'l oxiri berk endolimfa qopchasi tarzida tugaydi. Bachadoncha yarim aylana kanallarning parda qismi hosil qilgan kengaymalar yoki ampulalar bilan tutashib turadi. Ampulalar devorining ichki yuzasida eshituv qirralari (*cristae ampularis*), qopcha va bachadonchalarda esa eshituv dog'lari (*maculae acusticae*) joylashadi. Eshituv dog'lari va eshituv qirralari muvozanat organlari hisoblanadi. Yumaloq qopcha tor kanalcha yordamida chig'anoqning parda kanaliga tutashadi.

Eshituv va muvozanat organining taraqqiyoti. Embrional hayotning uchinchi haftasida miyaning orqa pufagi atrofidagi birynchi jabra yirig'i sohasida ektoderma bir oz qalinlashadi. Tezda bu qalinlashgan joy eshituv chuqurchasiga aylanib, bu chuqurcha ichkariga botadi va uning chekkalari keyinchalik qo'shilib ketadi. Natijada eshituv chuqurchasi berk eshituv pufakchasiga aylanadi. Eshituv pufakchalari ektodermadan ajralib, kalta tasma yordamida cho'zinchoq miya bilan tutashadi. Bu tasma eshituv nervi va eshituv gangliysining kurtagi bo'lib xizmat qiladi. Eshituv gangliylarining neyroblastlari o'simtalar hosil qiladi. Markaziy o'simtalar miyaga qarab o'sib eshituv nervini hosil qiladi, periferik o'simtalar esa eshituv pufakchalari devorida rivojlanayotgan sezuvchi hujayralarga yaqinlashib, ularning tanasidagi tugmasimon kengaymalar shaklida tugaydi.

Embrional taraqqiyotning to'rtinchi haftasidan boshlab, eshituv pufagi asta-sekin murakkab labirint shakliga kira boshlaydi. Dastavval eshituv pufagining devori yuqoriga yo'nalgan bo'rtmani hosil qiladi. Eshituv pufagining o'zi esa, bir oz pastdan yuqoriga cho'ziladi va ductus endolumphaticus sohasidagi burma yordamida pastki va yuqorigi qismlarga bo'linadi. Yuqorigi qism ellipssimon xaltacha yoki bachadonchani va yarim aylana kanallarni hosil qiladi. Eshituv pufakchasining pastki qismidan yumaloq qopcha va u bilan bog'liq bo'lgan chig'anoq kanali hosil bo'ladi. Yuqorigi qismdan dastavval yarim aylana kanallar paydo bo'ladi. Umumiy kurtakdan taraqqiy etgani sababli vertikal kanallar o'zaro tutashish joyida umumiy kanal hosil qiladi va kanal ellipssimon bachadonchaga ochiladi. Ampulalar yarim aylana kanallar oyoqchalarining kengayish yo'li bilan hosil bo'ladi.

Eshituv pufagi yuqorigi bo'limining yarim aylana kanallarga sarf bo'lmagan qismidan ellipsimon xaltacha hosil bo'ladi. Yarim aylana kanalchalarga ega bo'lgan bu bachadoncha eshituv pufagining pastki

qismidan asta chuqurlashib boruvchi burma yordamida ajrala boradi va nihoyat u bilan faqat *ductus uterico—sacculus* vositasida tutashadi.

Eshituv pufagining pastki bo'limida ikkinchi egat hosil bo'lib, u asta-sekin chuqurlashadi va rivojlanib kelayotgan chig'anoq kanalini pufakcha pastki bo'limini qolgan qismidan ajratadi. Qolgan qismidan yumaloq qopcha hosil bo'lib, u cho'zilib kelayotgan chig'anoq kanali bilan tutashadi. Bu kanal spiral singari 2,5 marta buraladi.

Pufakchaning shakli o'zgarishi bilan birga uning hujayralari tayanch va sezuvchi (yoki retseptor) hujayralarga differensiallashadi. Ayni vaqtda, eshituv nervining gangliysi eshituv pufagining ikki bo'limiga differensiallashuvi sababli ikki chig'anoq va dahliz gangliylariga (*g. cochlearis et g. vestibularis*) bo'linadi.

Suyak labirint esa ichki quloq kurtagini o'rab turuvchi mezenximadan hosil bo'ladi. Ushbu kurtakka bevosita tutashuvchi mezenxima qatlamlari parda labirint devorining biriktiruvchi to'qima qismini hosil qiladi. Parda labirintdan uzoqroq joylashgan mezenxima qavatlari avval tog'ay, keyin esa suyak labirintini hosil qiladi. Suyak labirintida, nog'ora bo'shliqqa qaragan yuzada parda bilan yopilgan ikkita teshik — oval va yumaloq darchalar hosil bo'ladi.

Chig'anoqning markaziy qismida uning o'zagi — modiolus hosil bo'lib, bundan suyak chig'anoq ichiga dastlab fibroz plastinka o'sib kiradi. Plastinkaning ichki qismi spiral suyak plastinkaga aylanadi. Buning natijasida parda kanal tashqi tomonga suriladi va uning tashqi devori bu yerdagi spiral bog'lamni hosil qiluvchi suyak ust pardasi bilan birlashib ketadi. Vujudga kelgan perilimfatik bo'shliqlar dahliz narvonini (*scala vestibuli*) va nog'ora narvonini (*scala tympani*) hosil qiladi.

O'rta quloq (nog'ora bo'shliq) va undan boshlanuvchi Yevstaxiy naychasi birinchi jabra yirig'idan hosil bo'ladi. Nog'ora parda birinchi jabra yirig'ini berkituvchi pardasidan va shu yerdagi jabra yoylaridan taraqqiy etadi.

Quloq suprasi tashqi eshituv yo'li teshigini keng, noto'g'ri halqa tarzida o'rab turuvchi oltita do'mboqchaning qo'shilishi natijasida yuzaga keladi. Bu do'mboqchalar esa birinchi va ikkinchi jabra yoylaridan taraqqiy etadi.

Eshituv suyakchalari nog'ora bo'shlig'ini o'rab turuvchi mezenximadan rivojlanadi.

Shunday qilib, ichki quloq takomilida asosan ikki embrion varag'ining (mezoderma va ektoderma) hosilalari ishtirok etadi. Ektoderma hisobiga uning qoplovchi, tayanch, sezuvchi hujayralari

va nerv gangliylari hosil bo'lsa, mezodermadan, jumladan, mezenximadan, uning suyak, tog'ay va biriktiruvchi to'qimali qismlari takomillashadi.

Eshituv va muvozanat organining sezuvchi yoki retseptor hujayralari ikkilamchi sezuvchi *(sensoepitelial yoki epiteliosensor)* hujayralardir. Eshituv va muvozanat organlari ichki quloq pardali labirintning alohida qismlarida joylashadi:

1. Eshituv (Korti yoki spiral) organi pardali labirintning chig'anoq kanali (*canalis cochlearis*) da yotadi.

2. Muvozanat organi parda labirintning uchta ampula qirralari (*cristae ampullaris*), bachadoncha va yumaloq qopchada yotuvchi eshituv dog'lari (*macula utericulus et macula sacculus*) da joylashadi.

PARDALI LABIRINTNING CHIG'ANOQ KANALI

Yuqorida aytib o'tilganidek, chig'anoq keng suyak kanali bo'lib, u o'z o'qi atrofida 2,5 marta aylanadi. Kanalning o'z o'qiga qaragan devori — ichki, qarama-qarshi devori esa — tashqi devor deb ataladi. Bu suyak chig'anoqda chig'anoqning pardali kanali (*ductus cochlearis*) joylashadi.

Chig'anoqning pardali kanali ikki joyda: 1) ichki, spiral suyak plastinkasi va spiral qirra joylashgan yerda: 2) tashqi, spiral bog'lam sohasida, suyakli chig'anoqning periosti bilan tutashadi. Chig'anoqning pardali kanali ko'ndalang kesmada uchburchak shaklida bo'ladi. Spiral bog'lam bilan ulangan tashqi devor uchburchakning yon katetini va bu bog'lamning qarama-qarshi joylashgan spiral qirralar bilan tutashuvchi qismi uning asosini hosil qiladi. Spiral qirraning tubi bilan spiral bog'lamning yuqori chekkasi orasida tortilgan yuqori devor uchburchakning gipotenuzasini hosil qiladi. Parda kanalining shunday joylashuvi tufayli chig'anoq suyak kanali ko'ndalang kesimda uch qavat bo'lib ko'rinadi (120- rasm). Yuqori va pastki qavatlar perilimfa saqlab, vestibulyar (yuqori) va nog'ora (pastki) narvonlar nomini olgan. Ular chig'anoqning cho'qqisida o'zaro tutashadi. O'rta quloq bilan ular pardali yumaloq va oval darchalar yordamida tutashadi.

Chig'anoq parda kanalining turli qismlari devorining tuzilishi har xil. Uning asosi yoki pastki devori eng murakkab tuzilishiga ega bo'lib, unda chiganoq bo'ylab cho'zilgan eshituv organi (*organum spirale*) joylashadi. Bu organ Korti organi nomi bilan ham ma'lum.

Chig'anoq parda kanali devorlarining tuzilishi. Chig'anoq parda kanalining uchta devori — yuqori, tashqi va pastki devorlari farq qilinadi (120- rasmga q.).

Parda kanalining vestibulyar yoki Reysner pardasi (*membrana vestibularis seu Reissneri*) nomi bilan yuritiluvchi yuqori devori, ya'ni gipotenuzasi oddiy ko'rinishga ega. U zich tolali biriktiruvchi to'qimadan tuzilib, uning parda kanal ichiga qaragan pastki yuzasi yassi epiteliy bilan qoplangan. Tashqi, perilimfaga qaragan yuzasi esa endoteliy bilan qoplanib, devori qalinlashgan suyak usti pardasi bilan zich qo'shilib ketadi. Suyak usti pardasi bu yerda chig'anoq spiral bog'lamini (*ligamentum spirale cochleae*) hosil qiladi. Uchburchakning yon katetini spiral bog'lamdan boshlanuvchi hujayralar tashkil etadi. Spiral bog'lamini qoplovchi epiteliy qalinlashib, bir necha qavat kubsimon epiteliydan tashkil topadi. Ushbu epiteliyning xarakterli xususiyati shundan iboratki, unda qon tomirlar bo'ladi. Shu sababli mazkur qalinlashgan epiteliy tomirli tasma (*stria vascularis*) deb yuritiladi. Undagi tomirlar parda kanali ichidagi endolimfani hosil qilishda ishtirok etadi.

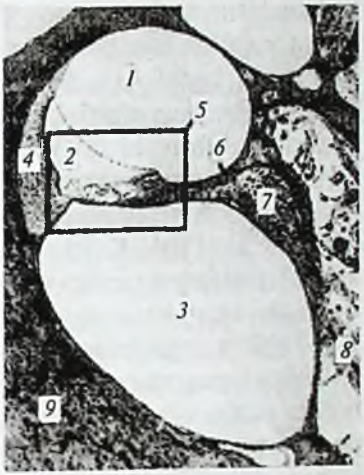

120- rasm. Chig'anoq:

1 — vestibulyar narvon; *2* — chig'anoq nayi; *3* — nog'ora narvon; *4* — spiral bog'lam; *5* — spiral organ; *6* — suyakli spiral qatlam; *7* — spiral gangliy; *8* — eshituv nervi; *9* — chakka suyagi (Rodindan).

Spiral suyak plastinka sohasida ham suyak usti pardasi qalinlashib, spiral bo'rtma yoki limbni (*limbus spiralis*) hosil qiladi. Spiral limbning yuqori yuzasi sekretsiya qilish qobiliyatiga ega bo'lgan yassi epiteliy hujayralari bilan qoplangan. Limb ikkita, yuqorigi, vestibulyar lab (*labium vestibularis*) va pastki nogora lablarni (*labium thympanicum*) hosil qiladi. Bu lablar orasida spiral egat (*sulcus spiralis*) joylashgan bo'lib, u bir necha qator yassi hujayralar bilan qoplangan. Bu hujayralar asta-sekin ichki tayanch hujayralariga davom etib ketadi. Pastki labning chekkasida teshiklar joylashadi. Bu teshiklar orqali spiral organning nerv tolalari sezuv hujayralariga tomon yo'naladi.

Chig'anoq parda kanalining pastki devori spiral bog'lamdan to spiral limbgacha tortilgan bazilyar plastinka (*lamina basilaris*) shaklida cho'ziladi. Bazilyar plastinka asosida ingichka (30 nm) kollagen tolalar

yoki eshituv torlari yotadi. Eshituv torlari spiral limbning timpanal labi va spiral bog'lam orasida tortilgan bo'lib, ularning uzunligi chig'anoq kanali uchida 500 mkm, asosida esa 100 mkm atrofida bo'ladi. Bazilyar plastinka ostidan, ya'ni nog'ora narvon tomondan yupqa biriktiruvchi to'qima qatlami bilan qoplangan bo'lib, uning hujayralari epiteliy singari bir qator joylashadi va shu sababli epiteliysimon hujayralar deb ataladi. Bazilyar plastinka ustida eshituv organi (spiral yoki Korti organi) yotadi (121- rasm). Spiral organ ikki xil hujayralardan tuzilgan: ularning bir xili t a y a n c h, ikkinchi xili esa e s h i t u v (retseptor yoki sensor) vazifasini bajaradi.

Eshituv organining tuzilishi. Tayanch va eshituv hujayralari ichki va tashqi hujayralar guruhlariga bo'linadi. Bu guruhlar orasida chegara bo'lib, uchburchak shaklga ega bo'lgan tunnel hisoblanadi. Tunneldan parda kanalning yon yoki tashqi devoriga qarab joylashgan hujayralar tashqi, spiral limb tomonga yo'nalganlari esa ichki hujayralar deb ataladi. Barcha tayanch hujayralar o'zlarining asoslari bilan bazilyar plastinkaga tegib yotadi. Ularning quyidagi turlari farqlanadi: 1) ichki va tashqi ustun hujayralari (*epitheliocyti pilaris interni et externi*);

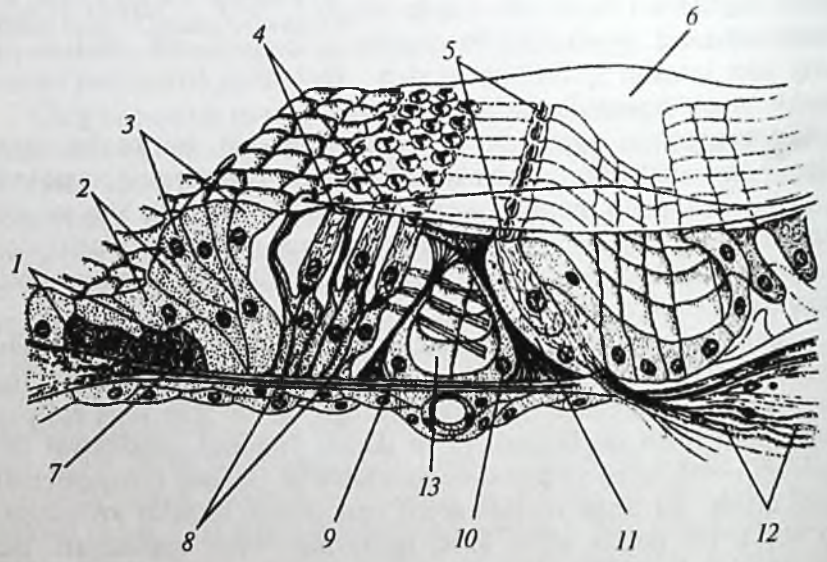

121- rasm. Eshituv (spiral yoki Korti) a'zosi (sxema):

1 — Byottxer hujayralar; *2* — Klaudius hujayralar; *3* — Genzen hujayralar; *4* — tashqi tukli hujayralar; *5* — ichki tukli hujayralar; *6* — qoplovchi membrana; *7* — bazilyar plastinka (membrana); *8* — tashqi falangali (Deyters) hujayralar; *9* — tashqi ustun hujayralar; *10* — ichki ustun hujayralar; *11* — ichki falangali hujayralar; *12* — miyelin tolalar; *13* — tunnel.

2) tashqi falangali yoki Deyters hujayralari (*epitheliocyti phalangei externi*); 3) tashqi chegaralovchi yoki Genzen hujayralari (*epitheliocyti limitantes externi*); 4) tashqi ushlab turuvchi yoki Klaudius hujayralari (*epitheliocyti sustentantes externi*); 5) ichki falangali hujayralari (*epitheliocyti phalangei interni*).

Eshituv hujayralari esa tashqi (*epitheliocyti sensori pillosi externi*) va ichki (*epitheliocyti sensori pillosi interni*) tukli sezuvchi hujayralarga bo'linadi. Bu hujayralarning asoslari bazilyar plastinkaga tegmay tayanch hujayralarning ustida yotadi.

Ustun hujayralar bazilyar plastinkada ikki qator bo'lib yotadi va ular asosiy tayanch hujayralar hisoblanadi. Eng chekkada yotuvchi hujayralar *ichki ustun hujayralar,* ularga tashqi tomondan yondoshuvchi hujayralar esa *tashqi ustun hujayralar* deb ataladi. Ustun hujayralar tanasi uzun «S» harfi shaklida egilgan. Ichki va tashqi ustun hujayralar bir-biriga engashib turadi. Ularning erkin cho'qqilari o'zaro tutashib tublari bir-biridan yiroqlashganligi tufayli tunnel paydo bo'ladi. Ushbu spiral yoki ichki (*canaliculus internus*) tunnel chag'anoq kanalining boshidan oxirigacha davom etadi. Ichki ustun hujayralar tashqi hujayralarga nisbatan bir oz kaltaroq va kamroq egilgan. Ularning erkin cho'qqilarining yoki boshchalarining yuqori yuzasida tutashuvchi cho'qqilar mavjud. Tashqi ustun hujaylarining boshchalari ichki hujayralarining tutashuv chuqurchalariga botib turadi. Elektron mikroskopda ustun hujayralar sitoplazmasida hujayraning uzun o'qi bo'ylab joylashgan tonofibrillalarning ingichka tutamlarini ko'rish mumkin. Ustun hujayralar hosil qilgan tunnel orqali spiral gangliydan eshituv hujayralariga boruvchi miyelinsiz nerv tolalari o'tadi. Tunnel endolimfaga to'lib turadi.

Tashqi ustun hujayralardan tashqariroqda tashqi falangali (Deyters) hujayralar uch yoki to'rt qator bo'lib joylashadi. Bu hujayralar silindr shaklida bo'lib, ularning bazal qismida tonofibrillalar tutamlari bilan o'ralgan yadro yotadi. Hujayralarning yuqori, retseptor hujayralar bilan tutashish joyida kosasimon chuqurchalari bo'lib, bunga tashqi sezuvchi hujayralarning asoslari botib turadi. Hujayralarning faqat ingichka barmoqsimon o'simtasi yoki falangasi eshituv organining yuqori yuzasigacha borib yetadi. Deyters hujayralarining barmoqsimon o'simtalari yoki falangalari o'zaro hamda tashqi ustun hujayralarining falangalari bilan navbatlashib yotadi, natijada ular orasida yumaloq shaklli erkin bo'shliqlar hosil bo'ladi. Bu bo'shliqlarda tashqi eshituv hujayralari joylashadi.

Deyters hujayralariga tashqaridan tashqi chegaralovchi (Genzen) hujayralar yondoshadi. Ular bir-biriga zich yondoshgan, besh-olti

qator, poligonal hujayralardan iborat bo'lib, ularning erkin uchlari tutashtiruvchi tasmalar yordamida birikkandir. Ularning yadrolari katta, sitoplazmasida vakuolalar va yirik lipid tomchilari kuzatiladi. Hujayralarning yuzasida juda ko'p mikrovorsinkalar bo'ladi. Bu hujayralarning glikogen va ba'zan fermentlarga boyligi ularning trofik vazifasini bajarishidan dalolat beradi.

Genzen hujayralaridan tashqariroqda kubsimon tashqi ushlab turuvchi (Kladius) hujayralari joylashadi. Ular asta-sekin o'zgarib, tomirli tasmachani qoplovchi epiteliyga aylanadi. Klaudius hujayralari bilan tomirli tasmacha o'rtasida egatcha joylashgan. Egatcha spiral bog'lam to'qimasiga botib turuvchi epiteliy hujayralaridan tuzilgan. Ba'zi ma'lumotlarga ko'ra ushbu hujayralar endolimfa ishlab chiqaradi.

Ichki ustun hujayralaridan ichkariga tomon kutikulali boshchalarga ega bo'lgan baland va nozik barmoqsimon o'simtalarga ega bo'lgan ichki falangali hujayralar bir qator bo'lib yotadi. Ularning ustida ichki eshituv yoki tukli hujayralar yotadi. Ichki falangali hujayralar asta-sekin spiral egatning kubsimon hujayralariga o'tadi.

Ichki sezuvchi tukli hujayralar ichki falangali hujayralar yuzasida bir qator bo'lib yotadi, tashqi sezuvchi tukli hujayralar esa tashqi falangali hujayralar ustida 3—4 qator bo'lib joylashadi. Ichki tukli hujayralarning soni 3000, tashqi tukli hujayralar esa 12000—20000 atrofida bo'ladi.

Ichki sezuvchi tukli hujayralar tubi keng ko'zacha shakliga ega. Ularning bir oz qavariq cho'qqilarida 3—4 qator yotgan 30—60 ta kalta tukchalar (stereotsiliylar) joylashadi. Bu hujayralarning yadrolari bazal tomonda yotadi. Ichki sezuvchi hujayralarning apikal qismi kutikula bilan qoplanib, ulardan sezuvchi tukchalar o'tadi. Sitoplazmada mitoxondriyalar, donador va silliq endoplazmatik to'r kuzatiladi.

Tashqi sezuvchi tukli hujayralar silindrsimon bo'lib, tubi yumaloqdir. Ularning ham apikal yuzasida eshituv tukchalari tutuvchi halqasimon kutikulyar plastinka joylashadi. Bu hujayralarning tubi Deyters hujayralarining tanalaridagi apikal chuqurchalarga botib turadi. Tashqi sezuvchi hujayralarning tukchalari kutikulyar plastinka ustida joylashib, popuksimon shakl kasb etadi. Bu popukcha qoplovchi membranaga tegib turadi.

Eshituv tukchalari yoki stereotsiliylar ko'p miqdorda zich joylashgan fibrillalarga ega. Sitoplazmada mitoxondriyalar, turli kattalikdagi donalar va pufakchalar tutuvchi membranali serqatlam strukturalar kuzatiladi.

Sezuvchi hujayralarning sitoplazmasi oksidlovchi fermentlar, monofosfoesterazalar, oqsillar va nuklein kislotalarga boy. Bundan tashqari, tashqi tukli hujayralar glikogenga, ularning sezuvchi tukchalari esa fermentlarga, jumladan, atsetilxolinesterazaga mo'l bo'ladi.

Sezuvchi hujayralarga nog'ora labning nerv teshiklaridan o'tuvchi nerv tolalari keladi. Bu tolalar spiral gangliyda joylashgan bipolyar neyronlarning kalta o'simtalari bo'lib, eshituv organida miyelin pardasini yo'qotadi. Tolalar oldin ichki, so'ngra esa tashqi sezuvchi hujayralarning tub qismlarida nerv oxirlari hosil qilib tugallanadi. Bunda sezuvchi hujayralarning qobig'i presinaptik membrana, nerv o'simtasining qobig'i esa postsinaptik membrana bo'lib xizmat qiladi. Bipolyar neyronlarning uzun neyritlari eshituv nervi tarkibida impulslarni markazga yetkazadi.

Spiral organ ustida qoplamalarda (*membrana tectoria*) joylashadi. Bu parda spiral organni qoplaydi va sezuvchi hujayralar ustida ularning tukchalariga tegib turadi. Reysner membranasidan boshlangan ushbu spiral parda dastlab hujayralarga zich yondoshib yotadi, so'ngra u yassi bo'rtma tarzida spiral organ ustida osilib turadi. Parda nozik fibrillyar tuzilishga ega. U radial yo'nalgan kollagen tolalardan va ularni jipslashtirib turuvchi glikozaminoglikanlarga boy asosiy moddadan iborat.

Chig'anoq kanalining devori limb sohasida past silindrik epiteliy bilan qoplangan. Qoplama parda shu epiteliyning mahsuloti hisoblanadi.

Eshituv organining gistofiziologiyasi. Eshituv yo'li orqali o'tgan tovush to'lqinlari ta'siri natijasida hosil bo'lgan nog'ora pardaning tebranma harakati eshituv suyaklari vositasi bilan oval darchaga uzatiladi va vestibulyar narvondagi perilimfani tebranma harakatga keltiradi. Bu harakat esa chig'anoqning cho'qqisida pog'ora narvonning perilimfasiga uzatiladi. Bu tebranish tovushning tezligi va chastotasiga bog'liq bo'lib, bazilyar plastinkani va qoplama pardani ma'lum amplitudada tebrantiradi. Tebranish jarayonida eshituv hujayralari qoplama pardaga goh yaqinlashib, goh undan uzoqlashadi. Bunda hujayralarning tuklari qitiqlanadi va bu sezuvchi hujayralarning qo'zg'alishiga olib keladi. Qo'zg'alish jarayonida sezuvchi hujayralarda fermentlarning aktivligi o'zgaradi, atsetilxolin hosil bo'ladi va yemiriladi. Bu qo'zg'alish nerv oxirlariga, ulardan esa markaziy nerv sistemasiga uzatiladi va bu yerda eshituv sezgilariga aylanadi. Chig'anoqning tub qismida joylashgan tukli hujayralar yuqori chastotali tovush to'lqinlarini, uch qismidagilari esa asosan past chastotali tovushlarni qabul qiladi.

PARDALI LABIRINTNING VESTIBULYAR QISMI

Muvozanat organi yumaloq qopcha va bachadonda joylashgan ikkita eshituv dog'i va yarim aylana kanalchalarining ampulalarida joylashgan uchta eshituv qirralari (tojlar) dan tashkil topgan.

Faqat shu joylardagina sezuv hujayralari joylashib, ular dahliz nervining tarmoqlari bilan sinapslar hosil kiladi. Parda xaltachalari va yarim aylana kanalchalarning qolgan barcha qismlarining devori ancha oddiy tuzilgan; ularning asosini zich biriktiruvchi to'qima, bazal membrana va epitelial qoplam tashkil qiladi. Biriktiruvchi to'qima kollagen tolalarining zich tutamlaridan iborat bo'lib, bunday tolalar pardani suyak usti pardasi bilan ham tutashtiradi. Tolalar orasidagi katakchalarda perilimfa oqadi. Bu biriktiruvchi to'qimali parda ustida shishasimon bazal membrana yotadi. Bazal membrana bir qavatli yassi epiteliy bilan qoplangan. Biriktiruvchi to'qima pardaning suyakka qaragan tashqi yuzasi esa yassi endoteliysimon hujayralar bilan qoplangan.

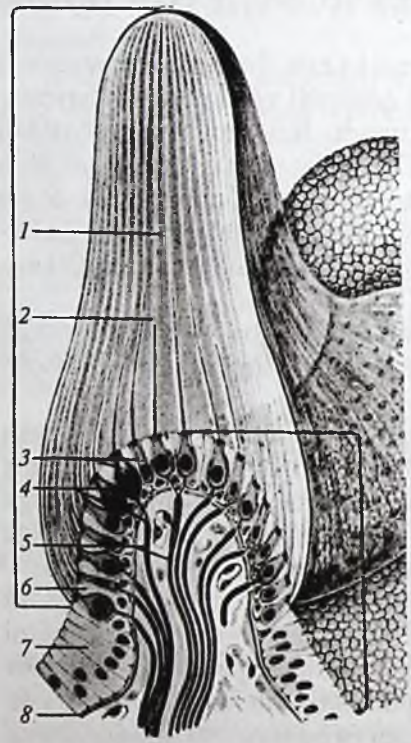

122- rasm. Eshituv qirrasining tuzilishi (sxema):

1 — chegara gumbazining dirildoq moddasi; *2* — tuklar; *3* — sezuvchi tukli hujayralar; *4* — nerv oxirlari; *5* — mag'izli nerv tolalari; *6* — tayanch hujayralar; *7* — pardali kanalning qoplovchi epiteliysi; *8* — bazal membrana (Kolmerdan).

Eshituv qirralari (*cristae ampullaris*). Ampulalarda ichki burmalar joylashib, ularda sezuvchi epiteliy yotadi. Bu epiteliy ikki, hatto uch qatorli bo'lib ko'rinadi (122- rasm). Bu yerda ikki xil hujayralar — tayanch va sezuvchi hujayralar bo'ladi. Tayanch hujayralarning (*epitheliocyti sustentantes*) tub qismi keng bo'lib, shu yerda to'q bo'yaluvchi yadro tutadi. Hujayralarning asosi bazal membranada yotadi, cho'ziq tanasi esa epiteliyning yuzasigacha yetadi. Bu hujayralarning sitoplazmasida tayanch fibrillalar, ko'pgina mitoxondriyalar va hujayra cho'qqisida juda ko'p ingichka sitoplazmatik mikrovorsinkalar bo'ladi.

Sezuvchi tukli yoki retseptor hujayralar (*cellulae sensoriae pilosae*) ko'zachalar va silindr shaklida bo'lib, ularning tolachalarga boy cho'qqilari bevosita labirint bo'shlig'iga qaragan. Ular o'z shakllari bo'yicha ikki tipga bo'linadi.

Birinchi tipdagi hujayralarning tubi keng, yumaloq bo'lib, bu ularga ko'zasimon shaklni beradi. Nerv oxirlari ularning atrofida kosa shaklida g'ilof hosil qiladi. Bu o'ziga xos sinapsdir. Retseptor hujayralarning yaxshi ifodalangan qobiqlari bo'lib, ularning tashqi yuzasi kutikulaga ega. Bundan uzunligi 40 mkm ga yaqin o'zaro yopishgan, harakatsiz 60—80 ta tukchalar va yagona harakatlantiruvchi tuk — kinotsiliya chiqadi. Har bir tukchada 9 ta periferik va ikkita markaziy ipcha bo'ladi. Ipchalar hujayra sitoplazmasidagi bazal tanachadan boshlanadi. Bu hujayralar sitoplazmasida mitoxondriyalar, keng sisternalar hosil qiluvchi endoplazmatik to'r kuzatiladi.

Ikkinchi tipdagi hujayralar silindr shaklida bo'lib, o'z tuzilishi bo'yicha birinchi tipdagi hujayralardan unchalik farq qilmasada, unda nerv oxirlari kamroq. Retseptor hujayralarning sinapslari sohasida atsetilxolinesterazaning aktivligi juda yuqori bo'lib, bu eshituv qirralari va dog'larida nerv impulslarini o'tkazish atsetilxolin mediatori yordamida amalga oshirilishidan darak beradi. Chegaralovchi gumbaz (*cupula gelatinosa*) deb ataluvchi maxsus dirildoq tiniq tana qalpoqsimon holatda eshituv qirrasining yuzasida joylashadi. Uning uzunligi 1 mm bo'lib, cho'qqisi ampulaning ichki yuzasigacha yetadi. Gumbaz moddasida retseptor hujayralarning tuklari yotadi.

Eshituv qirralarining funksional ahamiyati shundan iboratki, boshning harakatida yoki butun tananing tezlanuvchi aylanishida chegaralovchi gumbaz o'z holatini yengil o'zgartiradi. Endolimfa harakati ta'sirida tebranib, bu gumbaz tukli hujayralarni qitiqlaydi. Bularning qo'zg'alishi esa tana holati va ko'z mushaklari harakatini tartibga soluvchi tegishli mushaklarning reflektor javobini yuzaga keltiradi.

Eshituv dog'lari (*macula sacculi et macula utericuli*). Eishtuv dog'lari eshituv qirralariga o'xshash tuzilishga ega. Ularda ham ikki turli: sezuvchi tukli (retseptor) va tayanch hujayralar joylashgan. Tayanch hujayralar yuqorida ko'rsatilgan tuzilishga ega. Sezuvchi hujayralar aynan yuqoridagidek ikki tipga bo'linadi (123- rasm). Bu hujayralar ham eshituv qirrasidagi hujayralar tipida tuzilgan. Ammo sezuvchi tukli hujayralarning tukchalari bu yerda birmuncha kaltaroqdir. Eshituv dog'lari epiteliysining yuzasi maxsus ingichka tolali dirildoq membrana bilan qoplanib, unda kalsiy karbonatdan iborat kristallar — otolitlar yoki statokoniylar (*statoconiae*) joylashadi.

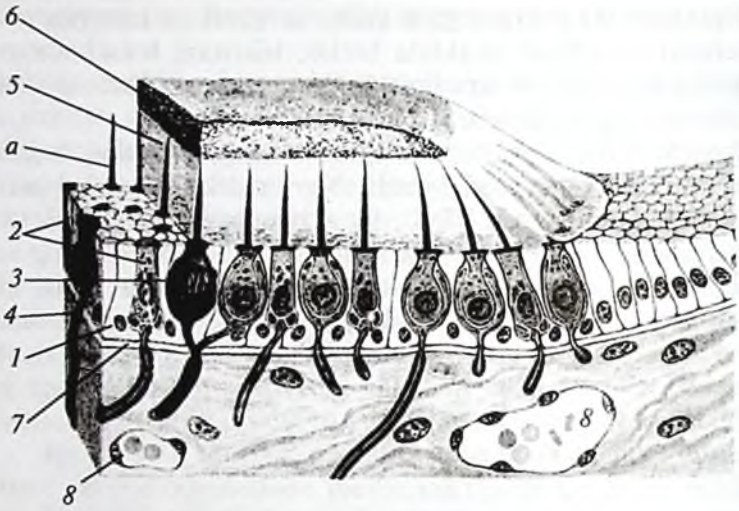

123- rasm. Eshituv dog'inning tuzilishi (sxema):

1 — tayanch hujayralar; *2* — tukli hujayralar; *a* — tuklar; *3* — nerv oxirlari; *4* — mag'izli nerv tolasi; *5* — dirildoq otolit membrana; *6* — otolitlar; *7* — bazal membrana; *8* — qon tomir (Kalmyordan).

Otolit membrana (membrana stataconiorum) ichiga sezuvchi hujayralarning tuklari botib kiradi. Otolitlar boshning turli harakatlarida qo'zg'alib, sezuvchi hujayralarning tuklarini siljitadi va ularni qitiqlaydi. Tukli hujayralarning qitiqlanishi bu yerdagi fermentlar aktivligining oshishi yoki kamayishiga olib keladi. Sinapslardan qo'zg'alish vesgibulyar nerv orqali analizatorning tegishli markaziy qismlariga uzatiladi.

Bachadonchaning eshituv dog'i tana holatining fazodagi o'zgarishi bilan bog'liq bo'lgan ta'sirotlarni qabul qiladi. Yumaloq qopchaning eshituv dog'i, bundan tashqari, vibratsion tebranishlarni ham qabul qiladi.

HID BILISH ORGANI

Hid bilish organining (organum olfactus) taraqqiyoti ko'z qadahining taraqqiyotiga o'xshab, nerv sistemasi bilan uzviy bog'liqdir. Hid bilish organining kurtaklari nerv plastinkasining oldingi chekkasida bir juft hidlov chuqurchalari shaklida bo'ladi. Bu kurtaklar yuqorigi va o'rta burun chig'anoqlariga tomon siljiydi. Hidlov chuqurchasining elementlari embrion taraqqiyotining 4-oyiga kelib neyroglial va neyrosensor (hidlov) hujayralarga aylanadi.

Hid bilish organining tuzilishi. Hid bilish organining sezuvchi yuzasi burun bo'shlig'ining shilliq pardasida joylashgan. Ma'lumki, burun bo'shlig'ida uch qism: dahliz, respirator va hidlov qismlari farq qilinadi..

Hidlov qism burun bo'shlig'ining eng yuqori bo'limlarini, ya'ni yuqori chig'anoqni, o'rta chig'anoqning yuqori qismini, burun to'sig'ining yuqori va orqa bo'limlarini egallaydi. Hidlov sohasining shilliq pardasi silliq yuzaga ega bo'lib, respirator qismdan sarg'imtir tusi bilan ajralib turadi. U epiteliysimon va xususiy qavatlardan iborat.

Hidlov sohasida epiteliysimon qoplam (hidlov epiteliysi) baland (60—90 mkm) bo'lib, ko'p qatorli silindr shakliga ega. Bu qoplam ikki xil hujayra: tayanch va sezuvchi hidlov (neyro-sensor) hujayralaridan iborat (124- rasm). Ular xususiy biriktiruvchi to'qimali qavatdan bazal membrana bilan ajralib turadi.

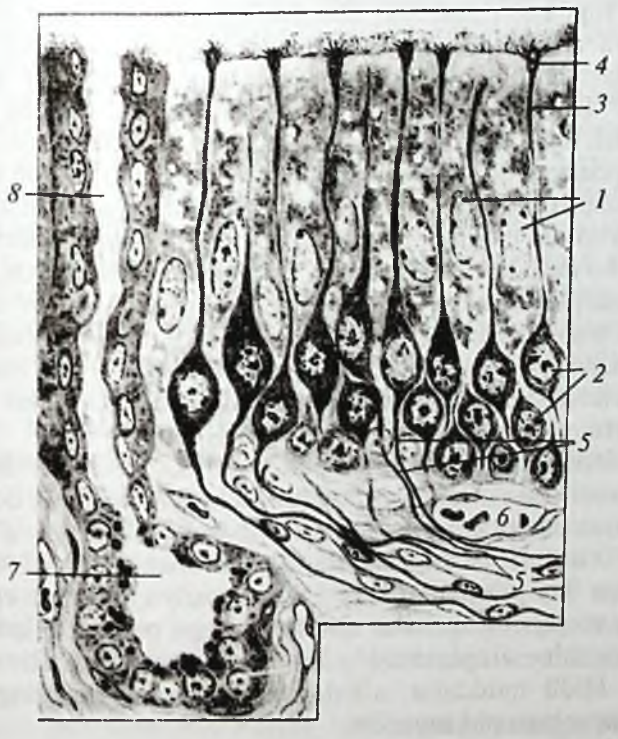

124- rasm. Burun bo'shlig'ining hid bilish sohasi (sxema):

1 – tayanch hujayralar; *2* – hid hujayralari; *3* – hidlov hujayralarining periferik o'simtalaril *4* – hidlov hujayralarining hid bilish o'simtasi; *5* – hidlov hujayrasining aksonlari; *6* – qon tomir; *7* – hidlov (Bouman) bezi; *8* – bez chiqaruv nayi (Y.A.Vinnikov va L.K.Titovadan).

Tayanch hujayralar (*epitheliocytus sustentans*) silindrsimon epiteliy hujayralaridan iborat bo'lib, hidlov sohasida ko'p qatorli epitelial plastinka shaklida joylashadi va hidlov hujayralarini bir-biridan ajratadi. Bu hujayralarning sitoplazmasida bir tekisda joylashgan endoplazmatik to'rni, apikal qismida joylashgan mitoxondriyalarni, yadro ustida yotgan Golji kompleksini kuzatish mumkin. Tayanch hujayralarning yadrolari sezuvchi hujayralarnikiga nisbatan yirikroq bo'ladi. Hujayralarning qobig'i apikal qismida ko'pgina mikrovorsinkalar hosil qiladi. Tayanch hujayralarining sitoplazmasida fibrillalar va qo'ng'ir-sarg'imtir pigment donachalari kuzatiladi. Bu pigment hidlov sohasining shilliq pardasiga sarg'ish rang berib turadi. Tayanch hujayralar orasida bazal membranaga tegib turuvchi va o'z o'simtalari bilan sezuvchi hujayralarning markaziy o'siqlarini qoplovchi hujayralar uchraydi. Ular *bazal hujayralar* (epitheliocyti basales) deb atalib, tonofibrillalar saqlamaydi. Bu hujayralar sezuvchi Hidlov hujayralari uchun yangilanish manbayi deb hisoblanadi. *Retseptor yoki hidlov hujayralari* (*cellulae neurosensoriae olfactoriae*) haqiqiy nerv elementlari bo'lib, ularning periferik uchlari retseptor apparatiga aylangan. Retseptor hujayralar tayanch hujayralar orasida joylashib, oval shaklli tanasida yumaloq yadro joylashadi. Hidlov hujayralarining yadro joylashgan qismlari hidlov epiteliysining ichki yadroli qatorlarini hosil qiladi. Hidlov hujayralaridan qisqa, periferik dendritlar va uzun, markaziy akson chiqadi. Hidlov hujayralarining soni odamda 6 mln atrofida bo'ladi. Hid sezish kuchli rivojlangan hayvonlarda, masalan, itlarda ularning soni 200 mln dan oshiq bo'ladi. Hidlov hujayralari periferik o'simtalarining distal qismlari ichki hidlov pardasini teshib, uning yuzasiga chiqadi. Bu yerda ular yuzasida 10—12 harakatchan o'tkir tukchalar tutgan maxsus kengaymalarni yoki hidlov «to'g'nog'ich»larini (*clava olfactoria*) hosil qiladi.

Periferik o'simtalarning sitoplazmasi tiniq bo'lib, sirtdan hujayra membranasi bilan o'ralgan. «To'g'nog'ich» ichida kichik donachalar, mikronaychalar va ko'pgina mitoxondriyalar bo'ladi. «To'g'nog'ich»ning tukchalari bazal tanachalardan boshlanuvchi uzunasiga joylashgan 9 ta juft periferik va 2 ta markaziy ipchalarga ega. Tutam shaklida yotgan bu ipchalar sirtdan hujayra pardasi bilan o'ralgan. «To'g'nog'ich» sitoplazmasida bir qator ximiyaviy aktiv moddalar bo'ladi. Hidli moddalar ta'sirida hidlov hujayralarining periferik o'simtalari qisqarishi mumkin.

Markaziy o'simta yoki akson hidlov hujayralarining bazal qismidan boshlanib bazal membranaga yo'naladi. Sitoplazmatik membrana bilan o'ralgan markaziy o'simtalarda mitoxondriyalar yotadi. Markaziy o'simtalar tayanch hujayralar orasidan o'tib bazal

membranani teshgach, ular 20–40 ta tutamlar (fila olfactoria) hosil qilib hidlov nervi tarkibida hidlov so'g'onlariga kiradi. Hidlov epiteliysi bazal membranada joylashadi, uning ostida esa biriktiruvchi to'qimadan tuzilgan, qon, limfa tomirlari va nerv oxirlariga boy xususiy qatlam yotadi. Bundan tashqari bu yerda maxsus (Boumen) bezlari (*glandula olfactoria*) joylashadi. Bu bezlar oddiy, ba'zan tarmoqlanuvchi naysimon-alveolyar bezlar bo'lib, ularning chiqaruv yo'llari alohida yotuvchi naychalar holida hidlov epiteliysini teshib o'tadi.

Chiqaruv yo'llarining bir qator yotgan yassi mioepitelial hujayralari sekretor faoliyatga ega. Bezlarning oxirgi bo'limlari ikki xil hujayralardan tuzilgan: sirtdan yassi mioepitelial hujayralar joylashib, ichkarida esa merokrin tipdagi sekret ishlovchi hujayralar yotadi. Boumen bezlari tuzilishi bo'yicha oqsilli sekret ishlovchi bezlarga oid bo'lsada ularning sekretida shilliq bo'ladi. Bu bezlarning sekreti hidlov yuzasini ho'llaydi va hidli moddalarni o'zida eritadi. Bu esa hid bilishda muhim ahamiyatga ega. Bezlar qon tomirlar bilan yaxshi ta'minlangan.

Hidlov hujayralarining nerv o'simtalari mag'izsiz nerv tolalarining alohida tutamlari shaklida bo'lib, miya qattiq pardasining davomi bilan o'raladi. Bu tolalarning barchasi birlikda hidlov nervini tashkil qilib, hidlov so'g'onida tugaydi. Hidlov so'g'onlari odamda sust taraqqiy etgan. Ular katta miya markazlari tipida tuzilgan bo'lib elementlari murakkab joylashgan. So'g'on po'stlog'ida 5 ta qatlam farq qilinadi: 1) tashqi tolali qatlam; 2) koptokchali qatlam; 3) molekular qatlam; 4) mitral qatlami; 5) donador qatlam.

Hidlov so'g'onlarining asosiy neyroni mitral hujayralar bo'lib, ular koptokchali qatlamda uzun dendritlarining oxirgi tarmoqlari yordamida hidlov koptokchalarini hosil qiladi. So'g'onning tashqi tolali qatlamini hosil qiluvchi tolalar shu yerda tugaydi. Mitral hujayralarning qisqa dendritlari o'z tarmoqlari bilan molekulyar qatlamni hosil qiladi. Bu yerda, shuningdek donador qavatning uzun neyritga ega bo'lmagan hujayralar tolalarining tarmoqlari joylashadi. Mitral hujayralarning nerv o'simtalari hidlov traktiga kiradi va so'ngra po'stloqning hidlov bo'lagiga yetib, bu yerda yotgan piramidasimon hujayralar dendritlarining tarmoqlari sohasida impulsni keyingi neyronga uzatadi.

Hidlov organi xemoretseptordir. Hidli moddalarning molekulalari havo bilan birga burun bo'shlig'iga kirib, ichki hidlov pardasi yuzasiga tegadi va bezlar sekretida eriydi. Bunda hidli moddalarning molekulalari hidlov to'g'nog'ichlari va ularning tukchalariga nisbatan qitiqlovchi modda bo'lib xizmat qiladi.

XIII bob

YURAK VA TOMIRLAR SISTEMASI (*SYSTEMA CARDIO – ANGIOLOGIAE*)

Bu sistemaga qon va limfa tomirlari hamda yurak kiradi. Yurak va tomirlar sistemasi organizmni qon bilan ta'minlaydi, qon orqali a'zo va to'qimalarga har xil oziqa moddalar, kislorod va biologik aktiv moddalarni yetkazib beradi, shu bilan birga, organizmda modda almashinish natijasida hosil bo'lgan keraksiz mahsulotlarni va gazlarni olib chiqishda xizmat qiladi. Bu sistemaga kiruvchi a'zolar tuzilishini o'rganish, odatda, qon tomirlardan boshlanadi.

QON TOMIRLAR

Qon tomirlar har xil diametrdagi naychalar sistemasi bo'lib, ular qonni barcha a'zo va to'qimalarga yetkazib beradi, qonning a'zolarga oqishini boshqaradi, qon va to'qimalar orasida modda va gaz almashinuvini ta'minlaydi. Qon tomirlarga arteriyalar, arteriolalar, qon kapillyarlari (gemokapillyarlar), venulalar, venalar va arteriola-venulyar anastomozlar kiradi. Arteriyalarda odatda kislorodga boy qon bo'lib (o'pka arteriyasi bundan mustasno), u yurakdan a'zolarga qarab oqadi. Venalar orqali qon yurakka oqib keladi. O'pka venasidan tashqari hamma venalardagi qonda kislorod kam bo'ladi. Gemokapillyarlar arteriya va vena tomirlari o'rtasida joylashadi. Ba'zan ular ikkita bir xil tomirlar (ikkita arterial yoki ikkita venoz tomirlar) o'rtasida bo'lishi ham mumkin. Bunday joylashishni kapillyarlarning «ajoyib to'ri» deb ataladi (masalan, buyrak koptokchalari, jigar va boshqalarda shunday).

Qon tomirlar taraqqiyoti. Dastlabki qon tomirlar embriogenezning 2–3 haftalarida sariqlik qopchasi devorining mezenximasida va xorion devorydagi qon orolchalari tarkibida paydo bo'ladi. Avvalo, sariqlik qopchasi devorining hujayralari to'planib, qon orolchalarini hosil qiladi. Orolchalarning chetidagi mezenxima hujayralari yassilashib, bo'lajak qon tomirlarning endoteliysini hosil qilsa, markazdagi hujayralar yumaloqlashib, differentsiallashadi va qon hujayralariga aylanadi. Tomirni o'rab turgan mezenxima hujayralaridan peritsitlar, silliq mushak hujayralari, fibroblastlar hosil bo'ladi. Yangi-yangi qon

orolchalarining to'xtovsiz paydo bo'lib borishi va ularning o'zaro qo'shilishi natijasida naychalar shaklidagi kapillyarlar hosil bo'ladi. Bular esa o'zi singari boshqa naychalar bilan tutashib, kapillyarlar to'rini hosil qiladi.

Pushtning tanasida qon tomirlar to'qima suyuqligi bilan to'lgan, ammo qon hujayralarini tutmagan, noto'g'ri shakldagi yoriqlar tarzida paydo bo'ladi. Ularning atrofidagi mezenxima hujayralari yassilashib, qolgan mezenxima to'qimasidan ajraladi va qon tomir devorining hujayralarini hosil qiladi. Keyinchalik, pusht tanasidagi tomirlar sariqlik qopchasi tomirlari bilan tutashgandan so'ng yurak urishi boshlanib, qon aylanishi yuzaga keladi. Bunda dastlab qon sariqlik qopchasi tomirlaridan pusht tomirlariga o'tadi. Qon aylanishi boshlanishi bilan tomirlar devori to'qimasining gemodinamik sharoitga (qon bosimi va tezligiga) mutanosib ravishda o'zgarishi yuzaga chiqadi.

ARTERIYALAR

Devorining tuzilishiga qarab arteriyalar uch xil bo'ladi: elastik, mushak va mushak-elastik tipidagi arteriyalar. Barcha arteriyalarning devori umuman bir xilda tuzilgan bo'lib, ularda uch qavat tafovut qilinadi:

1. Ichki parda – *tunica intima*.
2. O'rta parda – *tunica media*.
3. Tashqi parda – *tunica externa seu adventitia*.

Arteriyalar devorini bunday qavatlarga ajratish va ayrim pardalar o'rtasidagi chegara shartlidir. Turli pardalarning tuzilishi va qalinligi tananing turli joylaridagi tomirlarda har xil bo'lib, ko'proq gemodinamik omillar (qon bosimi va tezligi)ga bog'liq.

Elastik tipdagi arteriyalar (*arteria elastotypica*). Elastik tipdagi arteriyalarga bevosita yurakdan boshlanuvchi yirik tomirlar, ya'ni aorta va o'pka arteriyalari kiradi (125- rasm). Bu tipdagi arteriyalarda qon katta bosim (120–130 mm simob ustuni) va tezlik (0,5–1,3 m/s) bilan oqadi. Elastik tolalar va pardalarning ko'pligi tufayli bu arteriyalar devori yurak sistolasi vaqtida cho'ziladi. Natijada tomir bo'shlig'i kengayib, qon zarbi susayadi. Diastola paytida esa tomir devori yana ilgarigi holatga qaytadi. Elastik arteriyalar tuzilishini aorta devorining tuzilishi misolida ko'rib chiqamiz.

Ichki parda (*tunica intima*) tomir bo'shlig'iga qaragan bo'lib, o'z navbatida u ham uch qavatdan tuzilgan: endoteliy, endoteliy osti qavati va elastik tolalar chigali.

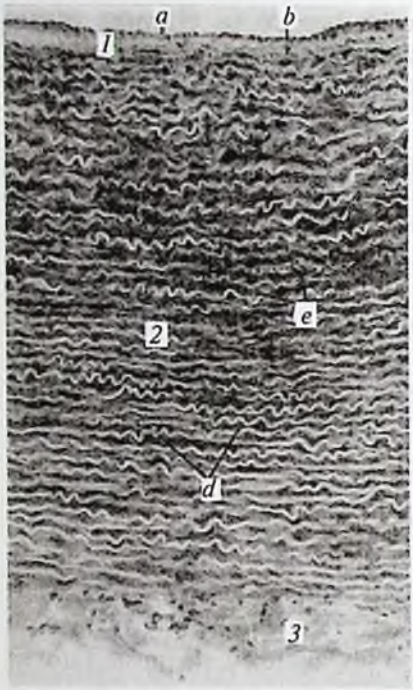

125- rasm. Elastik tipdagi arteriya. Gematoksilin-eozin bilan bo'yalgan (ob.20. ok. 10):

1 – ichki parda; *a* – endoteliy; *b* – endoteliy osti qatlami; *2* – o'rta parda; *d* – darchali elastik membranalar; *e* – silliq mushak hujayralar; *3* – tashqi parda.

Bu tomirlar endoteliysi (*endothelium*) bazal membranada joylashgan yirik, yassi hujayralar bo'lib, ular tomir bo'ylab yotadi. Odam aortasining endoteliy hujayralarining bo'yi ba'zan 500 mkm ga, eni esa 150 mkm ga yetadi. Bu hujayralar ko'pincha bir yadroli bo'lib, elektron mikroskopda o'rganilganda ularning sitoplazmasida turli shakl va kattalikdagi anchagina (200 dan 700 gacha) mitoxondriyalar ko'rinadi. Endoplazmatik to'r sust rivojlangan bo'lib, membranasida oz miqdorda ribosomalar tutadi.

Endoteliy osti qavati (*stratum subendotheliale*) ancha qalin bo'lib, aorta devorining 15–20 foiz ini tashkil qiladi. U siyrak tolali shakllanmagan biriktiruvchi to'qimadan tuzilgan va ko'p. miqdorda ixtisoslashmagan yulduzsimon huayralar tutadi. Bu qavat *Langgans qavati* deb ham nomlanib, bu yerda bo'ylama yo'nalgan ayrim silliq mushak hujayralari ham uchraydi. Ichki pardaning hujayralararo asosiy moddasi glikozaminoglianlarga va fosfolipidlarga boy bo'lib, tomir devorining oziqlanishida muhim rol o'ynaydi.

O'rta va keksa yoshdagi kishilarda asosiy moddada xolesterin va yog' kislotalar uchraydi.

Endoteliy osti qavatidan chuqurroqda nozik elastik tolalarning qalin to'ri (*plexus fibroelasticus*) joylashgan bo'lib, unda ichki aylana va tashqi bo'ylama qatlamlarni ajratish mumkin.

Aortaning ichki pardasi yurakdan chiqish joyida uchta yarim oysimon klapanlar hosil qiladi. Ichki pardaning elastik tolalar turi keskin chegarasiz o'rta pardaga o'tadi.

O'rta parda (*tunica media*) juda ko'p darchali elastik membranalar (*m. elastica fenestrata*)dan tashkil topgan. Bu membranalar elastik tolalar bilan o'zaro bog'lanib, boshqa pardalarning elastik

elementlari bilan birgalikda yagona elastik karkas hosil qiladi. Darchali elastik membranalarning soni 40–50 taga yetadi. Ular orasida oz miqdorda fibroblastlar uchraydi. Membranalar orasida ularga nisbatan qiyshiq yo'nalgan silliq mushak hujayralari joylashadi. O'rta qavatning bunday tuzilishi aorta devorining elastikligini ta'minlaydi, sistola davrida u kengayib, qon zarbini yumshatadi va diastola vaqtida tomir devorining tonusini saqlab turishga yordam beradi.

Tashqi parda (*tunica externa*) siyrak tolali shakllanmagan biriktiruvchi to'qimadan iborat bo'lib, unda asosan uzunasiga yo'nalgan ko'p miqdordagi elastik va kollagen tolalar joylashadi. Tashqi pardada tomirlarning nervlari (*nervi vasorum*) va tomirchalari (*vasa vasorum*) joylashib, bular o'rta qavatga ham o'tadi. Tashqi parda tomir devorining cho'zilib yoki yorilib ketishidan saqlaydi.

Mushak-elastik yoki aralash tipdagi arteriyalar (*a.mixotypica*)ga bevosita aortadan boshlanuvchi yirik tomirlar (masalan, uyqu va o'mrov osti arteriyalari) kiradi.

Aralash tipdagi arteriyalarning ichki pardasi bazal membranada joylashgan endoteliydan, endoteliy osti qavati va ichki elastik membrana (*membrana elastica interna*) dan iborat. Ichki elastik membrana ichki va o'rta qavatlar o'rtasida joylashgan bo'lib, tomir devorining boshqa elementlaridan yaqqol ajralib turadi.

Bu arteriyalarning o'rta pardasida silliq mushak hujayralari bilan elastik tolalar va darchali elastik membranalar soni deyarli teng bo'ladi va tomirlarning nomi ham shunga monand bo'lib qoladi. Silliq mushak hujayralari va elastik tolalar spiralsimon yo'nalgan bo'lib, ular orasida oz miqdorda fibroblastlar va kollagen tolalar uchraydi.

Tashqi pardada ikki: ayrim silliq mushak hujayralarini tutuvchi ichki kollagen va elastik tolalardan iborat tashqi qavatlarni ajratish mumkin. Kollagen va elastik tolalar tutamlari asosan bo'ylama va qiya yo'nalgandir. Tashqi pardada tomirlarning tomirlari va nervlari joylashgan. Mushak-elastik tipdagi arteriyalar devori kuchli qisqarish qobiliyati bilan yuksak elastik xususiyatiga ega. Bu ayniqsa qon bosimi oshganda yaqqol namoyon bo'ladi.

Mushak tipidagi arteriyalar (arteria myotypica). Bu tipdagi tomirlarga organizmdagi o'rta va kichik kalibrdagi arteriyalar kiradi (126- rasm). Tana, oyoq va qo'l, ichki a'zolar arteriyalari shular jumlasidandir.

Mushak tipidagi arteriyalar devorida silliq mushak hujayralari juda ko'p bo'lib, ularning qisqarishi qon oqimiga qo'shimcha kuch beradi va a'zolarga qon kelishini boshqarib turadi.

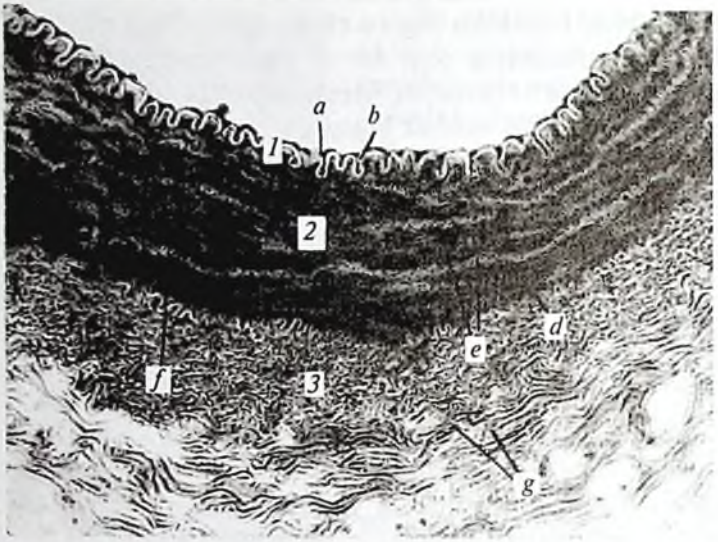

126- rasm. Mushak tipidagi arteriya. Gematoksilin-eozin bilan bo'yalgan (0b. 10, ok. 10):

1 – ichki qavat; *a* – endoteliy va endoteliy osti qatlamlari; *b* – ichki elastik membrana; *2* – o'rta qavat; *d* – silliq mushak hujayralari; *e* – darchali elastik membranalar; *g* – tashqi elastik membrana; *3* – tashqi qavat; *f* – kollagen tolalar.

Mushak tipidagi arteriyalar devorining ichki pardasi endoteliydan, endoteliy osti qavati va ichki elastik membranadan tashkil topgan. Endoteliy hujayralari bazal membranada yotib, tomirlarning bo'ylama o'qi bo'ylab cho'zilgan, chegaralari unchalik egri-bugri emas. Endoteliy osti qavati asosan bo'ylama yo'nalgan kollagen va elastik tolalardan tashkil topgan bo'lib, yulduzsimon, kam ixtisoslashgan hujayralar tutadi. Endoteliy osti qavati o'rta va yirik kalibrli arteriyalarda yaxshi rivojlangan bo'lib, kichik arteriyalarda juda yupqa bo'ladi, eng kichik arteriyalar – arteriolalarda esa u tashqi adventitsiya qavatiga qo'shilib ketadi. Ichki elastik membrana mushak tipidagi arteriyalarda yaxshi rivojlangan va tomirning ko'ndalang kesimida yaltiroq egri-bugri tasmacha holida ko'rinadi. Elektron mikroskopda u qavat-qavat bo'lib yotgan tiniq plastinkalardan iborat.

O'rta qavat qiya spiral holida joylashgan silliq mushak hujayralaridan iborat bo'lib, ular orasida oz miqdorda fibroblastlar va kollagen hamda elastik tolalar joylashadi. Silliq mushak hujayralarining bunday joylashishi ular qisqarganda tomir hajmining kamayishiga va qonning mayda tomirlarga surilishiga yordam beradi. Yirikroq mushak tipidagi arteriyalar o'rta qavati elastik membranalarni hosil qilishi mumkin.

Elastik tolalar ichki va tashqi qavatlar chegarasida elastik membranalarga qo'shilib ketadi. Natijada yagona elastik karkas hosil bo'lib, u bir tomondan tomirga elastiklik bersa, ikkinchi tomondan tomir devorining tarangligini kuchaytiradi. Bu esa arteriyalarning puchayib qolishiga yo'l qo'ymaydi va ularda qonning to'xtovsiz oqishini ta'minlaydi. Mushak tipidagi arteriyalar devoridagi silliq mushak hujayralarining qisqarishi qon bosimini ushlab turadi va a'zolarning mikrotsirkulyatsiya sistemasiga qon kelishini boshqaradi. O'rta va tashqi qavatlar orasida tashqi elastik membrana (*membrana elastica externa*) joylashadi. U bo'ylama yo'nalgan yo'g'on elastik tolalarning zich to'ridan tashkil topgan bo'lib, ba'zan sidirg'a elastik plastinka shaklini oladi. Odatda tashqi elastik membrana ichkarisidagiga qaraganda ancha yupqa bo'ladi va hamma arteriyalarda ham yaxshi rivojlanmagan.

Tashqi qavat siyrak tolali shakllanmagan biriktiruvchi to'qimadan tuzilgan. Unda aksariyat tolalar qiya va bo'ylama yo'nalgan bo'ladi. Bu qavatda nervlar va arteriyalar devorini oziqlantiruvchi mayda qon tomirlar uchraydi.

Arteriyalar kichrayib borgan sari ularning devori yupqalashadi. Endoteliy osti qavati va ichki elastik membrana juda ham noziklashib ketadi. O'rta qavatda mushak hujayralari va elastik tolalar ham astasekin kamayib boradi. Tashqi qavatda ham elastik tolalar kamayadi, tashqi elastik membrana esa yo'qolib ketadi.

Ilgarilari turli a'zolarning arteriyalari va venoz tomirlari o'rtasida faqat kapillyarlar joylashgan deb hisoblanardi. Keyingi kuzatishlar natijasida bu ikki tomir orasida har xil mayda tomirlarning sistemasi joylashganligi aniqlandi. Shuni mikrotsirkulyatsiya sistemasi deb nomlandi.

MIKROTSIRKULYATSIYA SISTEMASI

Bu sistemaga arteriolalar, kapillyarlar, venulalar va arteriolovenulyar anastomozlarni o'z ichiga olgan mayda tomirlar sistemasi kiradi. Qon tomirlarning ushbu funksional kompleksi limfa kapillyarlari va limfa tomirlari bilan o'ralgan bo'lib, uni o'rab turgan biriktiruvchi to'qima bilan birgalikda a'zolarning qon bilan ta'minlanishini boshqaradi, qon va kapillyarlar orqali modda almashinishini ta'minlaydi. Shu bilan birga drenaj va qon deposi vazifalarini bajaradi. Ko'pincha, mikrotsirkulyatsiya sistemasi prekapillyar, kapillyar va postkapillyar tomirlarning qalin to'ridan iborat. Har bir a'zoning vazifalariga mos ravishda mikrotsirkulyatsiya sistemasi tomirlarining shakli, diametri va zichligi o'ziga xos xususiyatlarga ega.

Mikrotsirkulyatsiya sistemasi tomirlari qon oqimiga qarab o'zgarib turadi. Ular kengayib, o'zlarida qon shaklli elementlarini to'plashi yoki torayib, faqat qon plazmasini o'tkazishi hamda to'qima suyuqligi o'tishini o'zgartirishi mumkin.

ARTERIOLALAR (*ARTERIOLAE*)

Arteriyalar arteriolalarga tarmoqlanadi. Arteriolalar eng mayda mushak tipidagi arterial tomirlar bo'lib, diametri 50–100 mkm dan oshmaydi. Ular bir tomondan arteriyalar bilan bog'langan bo'lsa, ikkinchi tomondan asta-sekin kapillyarlarga o'tadi. Arteriolalar devori ham 3 qavatdan iborat, lekin barcha qavatlar juda sust rivojlangan. Ichki parda bazal membranada yotgan endoteliydan va endoteliy osti qavatidan iborat. Endoteliy osti qavati hujayralari yakka-yakka holda uchraydi. Ichki elastik membrana arteriolalarda uncha taraqqiy qilmagan. O'rta parda 1–2 qavat joylashgan silliq mushak hujayralaridan tashkil topgan bo'lib, ular spiralsimon yo'nalishga ega. Mushak hujayralari orasida elastik tolalar ham uchrab turadi. Prekapillyar arteriolalarda silliq mushak hujayralari yakka-yakka yotadi. Kapillyarlarga yaqinlashgan sari ular siyraklashib boradi. Ammo arteriolaning prekapillyarlarga va prekapillyarning kapillyarlarga tarmoqlangan joylarida albatta bo'ladi. Tashqi elastik membrana arteriolalar devorida bo'lmaydi. Tashqi parda adventitsial hujayralardan va retikulin tolalar yig'indisidan iborat.

Arteriolalar devoridagi spiral yo'nalgan mushak hujayralarining qisqarishi a'zolarga qon kelishini boshqarishda muhim ahamiyatga ega. Prekapillyar arteriolaning kapillyarlarga tarmoqlanish joyida aylana joylashgan mushak hujayralari hisobiga tomir devori birmuncha torayib, prekapillyar sfinkter vazifasini bajaradi. I.M.Sechenov arteriolalarning funksional ahamiyatiga katta baho berib ularni «qon tomirlar sistemasining jo'mragi» deb atagan.

KAPILLYARLAR (*VAS CAPILLARE*)

Qon kapillyarlari (*vasa haemocapillaria*) eng ko'p sonli va eng ingichka tomirlar bo'lib, ularning diametri tomir funksional holatiga va joylashgan a'zolar xususiyatiga ko'ra har xil bo'lishi mumkin. Masalan, eng ingichka kapillyarlar (diametri 4,5–7 mkm) ko'ndalang-targ'il mushaklarda, nervlarda va o'pkada bo'lsa, biroz yirikroqlari (diametri 7–11 mkm) – terida va shilliq pardalarda uchraydi. Qon yaratuvchi a'zolarda, endokrin bezlarda va jigarda yirik (diametri

20–30 mkm va undan katta) kapillyarlar bo'lib, ular *sinusoid kapillyarlar* deb ataladi. Jinsiy olatning g'ovak tanasida esa kapillyar tipidagi maxsus qon saqlovchi bo'shliqlar – lakunalar mavjud.

Ko'pchilik hollarda kapillyarlar to'r tashkil qiladi, ammo ular qovuzloq (teri so'rg'ichlarida) hamda koptokchalar (buyrakda tomirlar koptokchasi) hosil qilib joylashishi mumkin. Qovuzloq hosil qilgan kapillyarlarda arterial va venoz bo'limlar tafovut qilinadi. Venoz bo'lim arterial bo'limga nisbatan biroz kengroq bo'ladi. Turli a'zolarda kapillyarlarning zichligi turlicha bo'ladi va bu holat a'zo to'qimalarining morfo-funksional xususiyatiga bog'liq. Masalan, ko'ndalang-targ'il mushak to'qimasida 1 mm^2 yuzada 1400 kapillyar bo'lsa, terida shuncha maydonga 40 kapillyar to'g'ri keladi. Odatda hamma to'qimalarda ham fiziologik sharoitda 50foiz ga yaqin kapillyar ishlamay turadi. Bunday kapillyarlarning bo'shlig'i juda tor bo'ladi, ammo butunlay bekilib qolmaydi. Ishlamayotgan kapillyarga qon shaklli elementlari sig'maydi, ammo ular orqali qon plazmasining aylanishi davom eta beradi (bularni «yopiq» kapillyarlar deb ataladi). Ishlayotgan «ochiq» kapillyarlar soni a'zolarning muayyan paytdagi ish faoliyatiga bog'liq.

Kapillyarlar devori juda yupqa bo'lishiga qaramay, unda ham 3 qatlamni: endoteliy hujayralaridan tashkil topgan ichki, bazal membrana va peritsit hujayralaridan iborat o'rta hamda adventitsial hujayralar va nozik kollagen tolalardan iborat tashqi qavatlarni ajratish mumkin.Endoteliy qavati kapillyarning bo'yiga qarab cho'zilgan chegaralari notekis bo'lgan yassi hujayralar qatlamidan iborat. Endoteliy hujayralarining uzunligi 25–30 (ba'zan 75–175 mkm ga), eni 8–10 mkm ga yetadi. Hujayralarning qalinligi yadro joylashgan yerda 3–5 mkm bo'lsa, chetki qismlarida yupqalashib, 0,1 mkm gacha boradi. Yadrolari oval yoki yumaloq bo'ladi, ammo ba'zan uning shakli o'zgarishi ham mumkin. Elektron mikroskopda qaralganda endoteliy hujayrasining kapillyar bo'shlig'iga qaragan yuzasi, odatda, notekis ko'rinishga ega bo'lib, uzunligi 0,1–0,7 mkm bo'lgan psevdopodiyalar va sitoplazmatik o'simtalar hosil qilishi mumkin (127- rasm). Bunday tuzilmalar ayniqsa kapillyarlarning venoz qismida ko'proq uchraydi. Psevdopodiyalar va o'simtalar endoteliy yuzasini oshiradi, endoteliy orqali suyuqlik o'tishining sur'atiga qarab, ularning kattaliklari o'zgarib turishi mumkin. Endotelial hujayralarida organellalar kam bo'lib, ular asosan yadro atrofi zonasida joylashgan. Bundan tashqari, bu hujayralar sitoplazmasida yo'g'onligi 5 nm atrofida bo'lgan mikrofilamentlar tutamlari uchraydi. Ular hujayraning sitoskletini tashkil qiladi va organellalarning hujayra ichida ko'chib yurishlarini

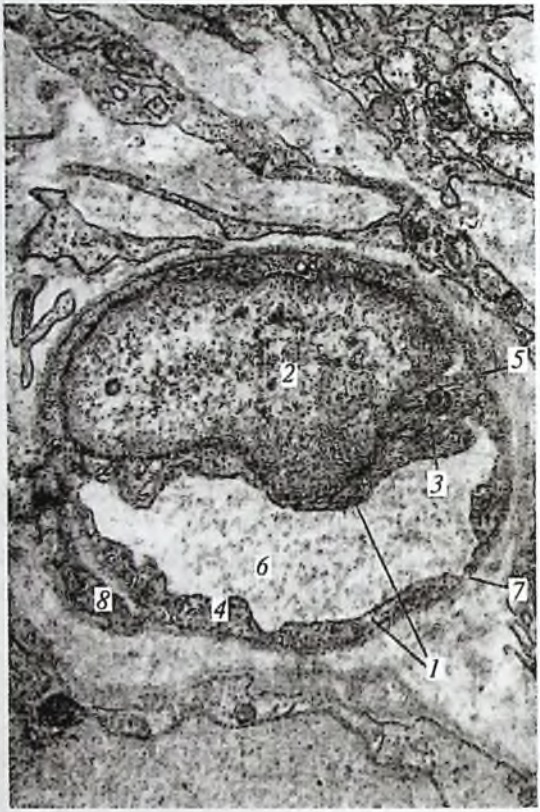

127- rasm. Kapillyarning elektron mikrofotografiyasi (×10000):

1 – endoteliy hujayrasi; *2* – endoteliy hujayrasining yagrosi; *3* - mitoxondriya; *4* – pinotsitoz pufakchalar; *5* – bazal membrana; *6* – kapillyar boshlig'i; *7* – kapillyarlar devoridagi teshikchalar (poralar); *8* – peritsit hujayra sitoplazmasi.

ta'minlaydi. Endoteliy hujayralarining ichki va tashqi yuzalari bo'ylab pinotsitoz pufakchalar va vakuolalar joylashadi, ular endoteliy orqali har xil moddalarning va metabolitlarning o'tishini aks ettiradi.

Bazal membrana tolali tuzilishga ega bo'lib, uning qalinligi 20–50 nm (ba'zi a'zolar kapillyarlarida 150 nm gacha) bo'ladi. Bazal membrana tolalarining yo'g'onligi 2–3 nm atrofida bo'lib, bir-biri bilan chirmashib ketgan, ular orasida esa amorf modda yotadi. Endoteliy hujayralari bilan peritsitlar o'rtasida bazal membrana ba'zi joylarda ingichkalashadi va uziladi, bu joyda hujayralar sitolemmalari bir-biri bilan zich bog'lanish hosil qilib birikadi. Bunday endotelio-peritsitar bog'lanish sohalari, ehtimol, bir hujayradan ikkinchi hujayraga qo'zg'alishni uzatish joylari bo'lsa kerak.

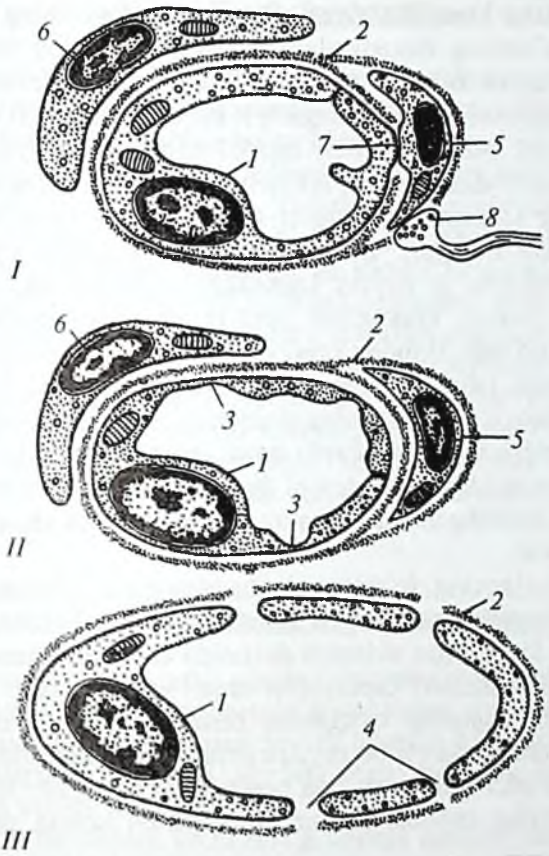

128- rasm. Kapillyarlar turlari sxemasi (Y.I.Afanasyevdan):

I – yaxlit endoteliy va uzluksiz bazal membranali gemokapillyar; *II* – fenestrlar (teshiklar) tutgan endoteliy va uzluksiz bazal membranadan iborat gemokapillyar; *III* – ilma-teshik endoteliy va uzuq-uzuq bazal membranadan iborat sinusoid gemokapillyar; *1* – endoteliy hujayrasi; *2* – bazal membrana; *3* – fenestrar; *4* – yoriqlar (poralar); *5* – peritsit; *6* – adventitsial hujayra; *7* – endoteliy hujayrasining peritsit bilan birikkan joyi; *8* – nerv oxiri.

Peritsitlar (*Ruje hujayralari)* ni ba'zi tadqiqotchilar bazal membrananing tarkibiy qismi deb hisoblaydilar. Ular hamma tomonidan bazal membrana bilan o'ralgan (128- rasm). Peritsitlarning uzun sitoplazmatik o'simtalari bo'lib, ular kapillyarlarning bo'ylamasiga yo'nalgandir. Elektron mikroskop yordamida o'simtalarda ingichka fibrillalarni ko'rish mumkin. Bu hujayralarning funksional ahamiyati hali to'la o'rganilmagan. Kapillyarlar devorining qisqarishi jarayonida peritsitlarning ishtirok etishi haqida turli fikrlar mavjud.

Kapillyarlar klassifikatsiyasi. Qapillyarlar devorining tuzilishi ular joylashgan a'zoning xususiyatlariga mos kelib, uning faoliyatini aks ettiradi. Ultramikroskopik tuzilishga ko'ra kapillyarlarning quyidagi turlari farq qilinadi (128- rasmga q.): birinchi tip yaxlit endoteliy va uzluksiz bazal membranadan tashkil topgan kapillyarlar (terida, mushak va nerv sistemasida); ikkinchi tip kapillyarlar devori kichkina teshikchalar (fenestrlar) tutgan endoteliydan va uzluksiz bazal membranadan tuzilgan. Bunday kapillyarlar ichak vorsinkalarida, endokrin bezlarda va buyrak koptokchalarida joylashgan; uchinchi tip kapillyarlarning endoteliysi ilma-teshik, bazal membranasi esa uzuq-yuluq bo'ladi. Bunday kapillyarlar *sinusoid kapillyarlar* deyiladi. Suyak ko'migi, taloq va ba'zi endokrin bezlar kapillyarlari shu tipga kiradi. Sinusoid kapillyarlarining alohida bir turi jigar bo'lakchalarining sinusoid tomirlari bo'lib, ularda bazal membrana bo'lmaydi.

Jigar sinusoidlarining devori faqat ilma-teshik epdoteliydan va ular orasida joylashgan yulduzsimon makrofaglardan (Kupfer hujayralaridan) iborat.

Kapillyarlarning funksional ahamiyati juda katta: katta qon aylanish doirasida qon bilan to'qimalar orasidagi barcha almashinuv jarayonlari, kichik qon aylanish doirasida esa, qon bilan havo o'rtasidagi gaz almashinuvi kapillyarlar orqali sodir bo'ladi. Kapillyarlar devorini o'ta yupqaligi to'qimalar bilan tutashgan umumiy yuzaning, juda ham katta (6000 m^2 dan ortiq bo'lganligi, ularda qonning sekin oqishi (0,5 mm/s) va qon bosimining past (20–30 mm simob ustuni) ekanligi modda va gaz almashinuvi uchun qulay sharoit yaratadi.

Kapillyarlar devori uni o'rab turgan biriktiruvchi to'qima bilan funksional va morfologik jihatdan yaqindan aloqada bo'ladi. Bazal membrananing va tomirni o'rab turgan biriktiruvchi to'qima asosiy moddasining holatini o'zgarishi kapillyarning o'tkazuvchanligiga darhol ta'sir qiladi. Bu esa organizmning fiziologik va patologik holatlarida muhim ahamiyatga ega. Moddalarning kapillyarlar devori orqali sizib o'tish mexanizmi hali to'la o'rganilmagan. Bu mexanizmlardan biri mikropinotsitoz hodisasidir. Endoteliy hujayralarining plazmolemmasidagi mikroteshiklar ham moddalarni o'tkazishi mumkin, degan fikrlar bor.

Har xil fiziologik va patologik sharoitlarda kapillyarlar bo'shlig'ining o'zgarishi ko'p jihatdan ulardagi qon bosimiga, arteriola va mayda venalar devorida silliq mushak hujayralarining tonusiga, prekapillyar sfinkterlarga hamda arteriola-venulyar anastomozlar va peritsitlar holatiga bog'liq.

VENULALAR (*VENULAE*)

Mikrotsirkulyatsiya tomirlarining qonni olib ketuvchi bo'limi postkapillyar va yig'uvchi venulalardan iborat. Postkapillyar diametri 8–30 mkm bo'lib, tuzilishiga ko'ra kapillyarlarga o'xshaydi. Faqat ulardan diametrining kattaroq bo'lishi va devorida peritsit hujayralarining ko'pligi bilan farq qiladi. Yig'uvchi venulalar (diametri 30–150 mkm) devorida esa alohida-alohida joylashgan silliq mushak hujayralari bo'lib, tashqi pardasi ancha yaqqol ko'rinadi.

Venulalar limfatik kapillyarlar bilan birgalikda drenaj vazifasini bajaradi, qon bilan to'qima suyuqligi o'rtasidagi gemolimfatik muvozanatni boshqarib turadi, to'qimalarda modda almashinuvi natijasida hosil bo'lgan mahsulotlarni olib ketadi. Venulalar devori orqali leykotsitlar ham o'tishi mumkin. Qonning sekin oqishi (1–2 mm/s), qon bosimining pastligi (10 mm simob ustuni atrofida) va venulalar devorining cho'ziluvchanligi ularda qonning to'planishi (depo) uchun qulay sharoit yaratadi.

ARTERIOL-VENULYAR ANASTOMOZLAR (*ANASTOMOSIS ARTERIOLOVENULARIS*)

Bular shunday tomirlarki, ulardan oqayotgan arterial qon kapillyarlarga o'tmasdan, to'g'ridan-to'g'ri venalarga quyiladi. Arteriol-venulyar anastomoz (AVA)larni deyarli hamma a'zolarda uchratish mumkin. Ularning diametri 30–500 mkm bo'lishi, uzunligi esa 4 mm gacha yetishi mumkin.

AVA larni tuzilishiga ko'ra ikki gruppaga ajratish mumkin:

1. Haqiqiy AVA lar (shuntlar).
2. Atipik AVA lar (yarim shuntlar).

Haqiqiy AVA larda venaga toza arterial qon quyiladi. Tuzilishiga ko'ra ular ham ikki xilga tafovut qilinadi: a) maxsus bekituvchi tuzilmaga ega bo'lmagan va b) maxsus bekituvchi tuzilmaga ega bo'lgan haqiqiy AVA lar. Maxsus bekituvchi tuzilmaga ega bo'lmagan ABA larda bir tomirning ikkinchisiga o'tish i chegarasi bo'lib arteriola o'rta qavatining tugagan joyi hisoblanadi. Qon oqimi arteriola devorining o'rta qavatidagi silliq mushak hujayralari tomonidan boshqariladi (129- rasm, I).

Maxsus bekituvchi tuzilmaga ega bo'lgan AVA larning ham ikki turi farqlanadi: tutashuvchi arteriya tipidagi AVA devorining ichki pardasida bo'ylama yo'nalgan mushak hujayralari yaxshi taraqqiy etgan bo'lib, tomir bo'shlig'iga chiqib turuvchi yostiqchalar yoki burmalar hosil qiladi (129- rasm, II *A*). Mushak hujayralarining qisqarishi natijasida yostiqchalar tomir bo'shlig'ini berkitib qo'yadi.

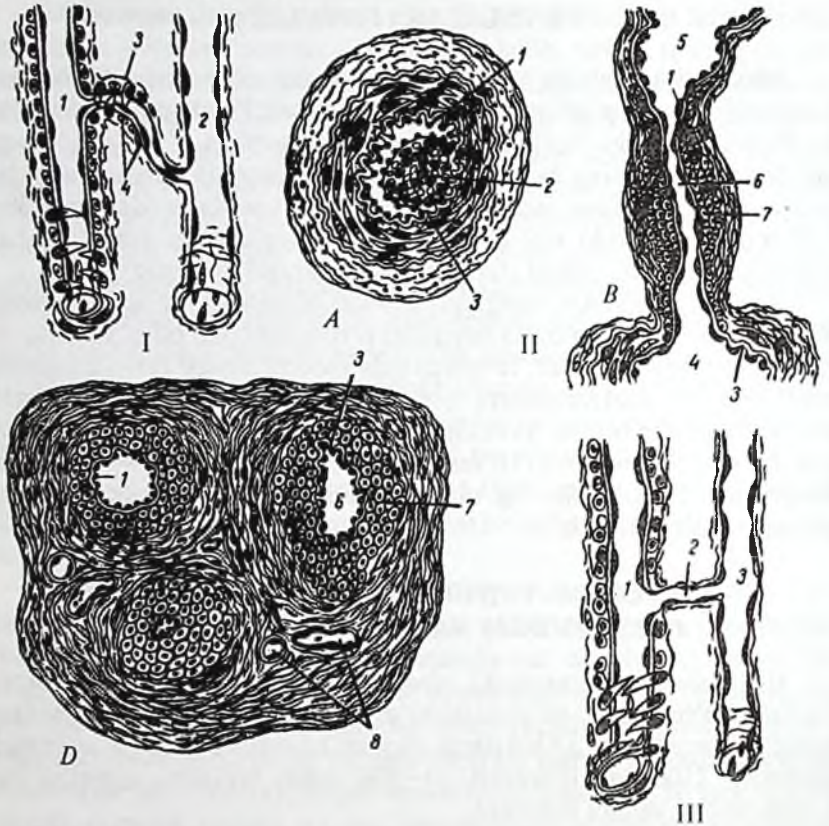

129-rasm. Arteriol-venulyar anastomozlar (AVA) (Y.I.Afanasyevdan):

I – maxsus bektuvchi tuzilmaga ega bo'lmagan AVA: *1* – arteriola; *2* – venula; *3* – anastomoz; *4* - anastomozning silliq mushak hujayralari; II – maxsus bekituvchi tuzilmaga ega bo'lgan AVA: *A* – tutashuvchi arteriya tipidagi anastomoz; *B* – epitelioid tipidagi oddiy anastomoz; *D* – epitelioid tipidagi murakkab (koptokchasimon) anastomoz; *1* – endoteliy; *2* – bo'ylama yo'nalgan silliq mushak hujayralar tutami *3* – ichki elastik membrana; *4* – arteriola; *5* – venula; *6* – anastomoz; *7* – anastomozning epiteliysimon hujayralari; *8* – biriktiruvchi to'qimadagi gemokapillyarlar; III – atipik anastomoz: *1* – arteriola; *2* – kalta gemokapillyar; *3* – venula.

Bu anastomozlarning ikkinchi turi epitelioid tipidagi AVA lar bo'lib, ular ham o'z navbatida oddiy va murakkab bo'lishi mumkin. Epitelioid tipidagi oddiy AVA lar arterial qismining o'rta qavatida ichki bo'ylama va tashqi aylanasiga yo'nalgan silliq mushak hujayralari joylashganligi bilan ajralib turadi. Anastomozning venoz qismiga yaqinlashgan sari ularning ichki bo'ylama qavati kalta oval shakldagi, sitoplazmasi oqish hujayralar (E- hujayralar) bilan almashinadi (129-rasm, II B). Shu mushak hujayralari *epiteliysimon hujayralar*

deb yuritiladi. Bu AVA larning venoz qismi devori juda yupqalashib ketadi. O'rta qavati juda kam miqdorda aylana joylashgan silliq mushak hujayralarini tutadi. Murakkab yoki koptokchasimon epitelioid tipidagi AVA larning oddiy anastomozdan farqi shuki, ularda qon olib keluvchi arteriola 2–4 ta tarmoqqa bo'linadi, so'ngra venoz segmentiga o'tadi. Bu tarmoqlar yagona umumiy biriktiruvchi to'qimali kapsula bilan o'ralgan (129- rasm, II V). Bunday anastomozlar qo'l panjalarining terisida ko'plab uchraydi. Anastomoz devoridagi epiteliysimon hujayralar suvni o'ziga shimib, shishish xususiyatiga ega bo'lganligidan tomir bo'shlig'i torayishi yoki butunlay bekilib qolishi mumkin. Bu hujayralardan suyuqlikni chiqishi esa anastomoz orqali qon oqishini ta'minlaydi. Ana shunday tarzda anastomoz orqali qon harakati boshqariladi.

Atipik AVA lar (yarimshuntlar) da arteriola va venula bir-biri bilan kalta kapillyar tipidagi tomir orqali birlashadi (129- rasm, II). Bu tomir devori orqali qisman modda va gaz almashinuvi sodir bo'ladi, shu sababli venulaga qisman aralash qon quyiladi.

A'zolar orqali qon oqimini boshqarishda va qon bosimini bir maromda ushlab turishda arteriol-venulyar anastomozlarning ahamiyati juda katta. Ular tufayli a'zolar o'z zaruriyatiga yarasha qon bilan ta'minlanadi. A'zo yoki uning bir qismi ish bajarayotgan bir paytda qonning ko'p qismi AVA lar orqali to'g'ridan-to'g'ri venalarga yo'naladi. Qonni kapillyarlar orqali o'tkazish zaruriyatining kamayishi yurak faoliyatini biroz yengillashtiradi. Bundan tashqari, arteriya qonining bosimi anastomozlar orqali vena tomiriga uzatilishi ularda qon oqimini tezlashtiradi va venada kislorodga boy arterial qonning oqishini ta'minlaydi. Bundan tashqari, organizmning qon aylanishining buzilgandagi va har xil patologik jarayonlardagi kompensator reaksiyalarida AVA lar juda muhim ahamiyat kasb etadi.

VENALAR

Venalar tomirlar sistemasining olib ketuvchi qismi hisoblanadi. Venalar devorining tuzilishi ularning faoliyati bilan uzviy bog'liq. Arteriyalarga nisbatan qon bosimining pastligi (15–20 mm simob ustuni) va oqim tezligining kamligi (a'zolar venalarida 10 mm/s atrofida) sababli venalar devori yupqa va ularda elastik elementlar kam bo'ladi. Tananing qaysi qismida joylashganligiga qarab, venalar devorining tuzilishi bir-biridan farq qiladi. Tananing pastki qismidagi venalarda qon o'z og'irligi kuchini yengib harakatlanadi va bu holat venalar devorida mushak elementlarining kuchli rivojlanishini, hamda

ularda klapanlar bo'lishini taqozo qiladi. Tananing yuqori qismidagi venalarda esa, qon o'z og'irlik kuchi bilan harakat qilganligi tufayli ularning devori ancha yupqa va mushak elementlari kam bo'ladi. Qon oqishi xususiyatlariga ko'ra ba'zi a'zolar (miya pardalari, ko'zning to'r pardasi, qon yaratuvchi a'zolar, yo'ldosh) ning venalarida mushak elementlari mutlaqo bo'lmaydi.

Devorida mushak elementlarining rivojlanish darajasiga qarab venalar ikki tipga bo'linadi: 1) mushaksiz venalar; 2) mushakli venalar. *Mushakli venalar* o'z navbatida yana uch gruppaga bo'linadi: 1) mushak elementlari kuchsiz taraqqiy etgan, 2) mushak elementlari o'rtacha taraqqiy etgan va 3) mushak elementlari kuchli taraqqiy etgan venalar.

Mushaksiz yoki tolali tipdagi venalar (*venae fibrotypicae*). Bularga qattiq va yumshoq miya pardalari, ko'zning to'r pardasi, suyak, taloq va yo'ldosh venalari kiradi. Miya pardalari va ko'zning to'r pardasi venalari qon bosimiga mos ravishda o'zgaruvchan bo'ladi. Ular juda ham kengayishi mumkin, lekin ularda to'plangan qon o'z og'irlik kuchi bilan yirikroq venalarga osongina oqib ketadi. Suyak, taloq va yo'ldosh venalarining devori esa uni o'rab turuvchi to'qimalar bilan zich birikib ketgan va shu sababli ular puchaymaydi, qon ulardan ham oson oqib ketadi. Bu venalarning devori bazal membrana ustida yotgan bir qavat endoteliy hujayralari bilan qoplangan. Bazal membranadan tashqarida yupqa biriktiruvchi to'qimali qavat bo'lib, u o'zini o'rab turgan to'qimalar bilan qo'shilib ketadi.

Mushak tipidagi venalar (*venae myotypicae*)dan mushak elementlari kuchsiz taraqqiy etgan venalarga tananing yuqori qismida joylashgan kichik va o'rta kalibrli (1–2 mm) venalar hamda yuqori kavak vena kiradi. Bu venalar devori ham uch qavatdan tuzilgan. Ichki qavat endoteliy va yaxshi rivojlanmagan subendoteliydan iborat. O'rta qavatda aylanasiga yo'nalgan silliq mushak tutamlari joylashgan Tashqi qavat biriktiruvchi to'qimadan iborat bo'lib, unda ayrim silliq mushak hujayralari yotadi.

Mushak elementlari kuchsiz taraqqiy etgan venalar qatoriga yuqori kovak vena kiradi. Uning devori uch qavatdan tuzilgan. Ichki qavat endoteliy va biriktiruvchi to'qimadan iborat. Endoteliy osti qavatidan so'ng aylanasiga yo'nalgan silliq mushak hujayralarining tutamlari yotadi. Mushak tutamlari orasida biriktiruvchi to'qima qatlamlari joylashib, ular aniq chegarasiz tomirning tashqi qavatiga qo'shiladi. Biriktiruvchi to'qimadan iborat eng kuchli taraqqiy etgan tashqi qavatida esa uzunasiga yo'nalgan elastik tolalar va sirkulyar hamda qiyshiq joylashgan kollagen tolalar mavjud.

Mushak elementlari o'rtacha taraqqiy etgan venalar (masalan, yelka venasi) devorida ham 3 ta qavat farq qilinadi (130- rasm). Ichki qavat endoteliydan iborat bo'lib, uning hujayralari arteriyalardagiga nisbatan kaltaroq. Biriktiruvchi to'qimadan iborat endoteliy osti qavati sust rivojlangan bo'lib, u yerda uzunasiga yo'nalgan ayrim mushak hujayralari kuzatiladi. Vena ichki elastik membranasi sust rivojlangan bo'lib, u o'rta va tashqi qavatlarning elastik elementlari bilan tutashib ketgan elastik tolalar to'ridan iborat. O'rta qavat sust rivojlangan va unda kollagen tolalar ko'proq bo'ladi. Mushak hujayralari bu yerda aylanasiga yo'nalib, ayrim tutamlar hosil qiladi. Elastik elementlar oz miqdorda bo'ladi. Tashqi qavat bu venalarda eng kuchli taraqqiy etgan. Unda uzunasiga yo'nalgan kollagen tolalar ko'proq bo'ladi. Elastik tolalar esa ozroq. Tashqi qavatda, shuningdek, uzunasiga yo'nalgan silliq mushak tutamlari ham uchraydi.

Mushak elementlari kuchli taraqqiy etgan venalarga tananing pastki qismidagi yirik venalar kiradi. Ular tuzilishining o'ziga xosligi, qon oqish tezligining keskin susayishi, tomirda qon bosimining pasayishi qonning o'z og'irlik kuchini yengishi uchun kerak bo'ladigan qo'shimcha zaruriyatlar bilan bog'liq. Tomir devorining har uchala qavatida mushak elementlarining kuchli rivojlanganligi va ichki qavatda klapanlarning borligi ana shu bilan izohlanadi.

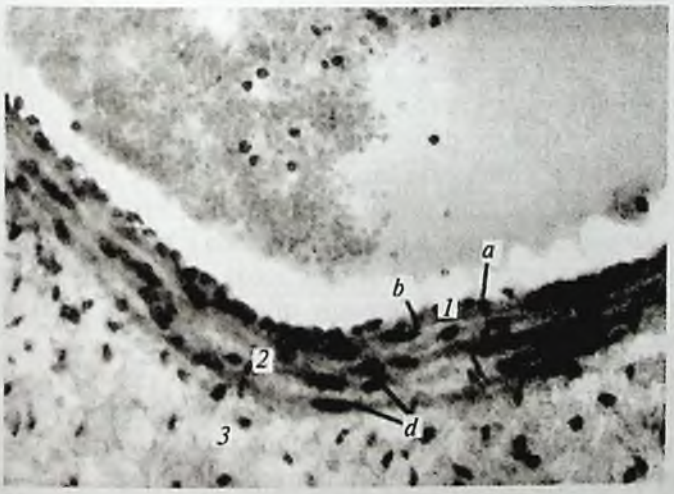

130- rasm. Mushak elementlari o'rtacha taraqqiy etgan vena. Gematoksilin- eozin bilan bo'yalgan (ob. 20.ok. 10):

1 – ichki qavat; *a* – endoteliy; *b* – endoteliy osti qatlami; *2* – o'rta qavat; *d* – mushak hujayralari; *3* – tashqi qavat.

Son venasi mushak elementlari kuchli taraqqiy etgan venaga misol bo'ladi. Uning devori ham uch qavatdan iborat. Ichki qavat endoteliy va subendoteliydan tuzilgan. Ichki qavat tomir ichiga turtib chiqqan klapanlarni hosil qiladi. Klapanlarning negizi biriktiruvchi to'qimadan iborat bo'lib, uning ustini endoteliy hujayralari qoplaydi. Klapanlar tomirdagi qonning teskari oqishiga to'sqinlik qiluvchi tuzilma hisoblanadi. O'rta qavat aylanasiga yo'nalgan silliq mushak tutamlari va ular orasidagi biriktiruvchi to'qima qatlamlaridan iborat. Tashqi qavat biriktiruvchi to'qimadan iborat bo'lib, unda uzunasiga yo'nalgan silliq mushak hujayralari tutamlari joylashadi.

Pastki kovak vena tashqi qavati eng kuchli taraqqiy etganligi bilan xarakterlanadi. Ichki qavati endoteliy va uning ostida yotgan yupqagina endoteliy osti qatlamlaridan iborat. Endoteliy osti qatlamida uzunasiga yo'nalgan ayrim silliq mushak hujayralari uchraydi. O'rta qavat ham sust taraqqiy etgan va undagi ayrim silliq mushak tutamlari aylanasiga joylashgan. Adventitsiya qavati juda qalin bo'lib, u ichki va o'rta qavatlarining qalinligi yig'indisidan ham bir necha marta qalin. Tashqi qavatda uzunasiga yo'nalgan silliq mushak hujayralarining yo'g'on tutamlari yotadi. Bu yerda biriktiruvchi to'qima tolalari mushak tutamlari orasida yupqa qatlamlar hosil qiladi. Venalarning tashqi va o'rta qavatlarida qon tomirlarning tomirchalari va nerv tolalari kuzatiladi.

Ba'zi a'zolar qon tomirlarining o'ziga xos tuzilishi. Qon tomirlarning ba'zi bo'limlari a'zolarga xos tuzilishga ega. Masalan, kalla suyagi arteriyalari devorining o'rta va tashqi qavatlarida elastik elementlarining sust rivojlanganligi bilan ajralib turadi; tashqi elastik membrana esa umuman bo'lmaydi. Ichki elastik membrana esa, aksincha, yaqqol ko'rinib turadi. Bosh miya arteriyalari ham xuddi shunday xususiyatlarga ega. Kindik arteriyasida ichki elastik membrana bo'lmaydi. Ensa arteriyasi devorining ichki pardasida silliq mushak hujayralari tutamlari kuchli taraqqiy qilgan. Buyrak, ichak tutqich, taloq va toj arteriyalari devorining tashqi pardasida bo'ylama yo'nalgan silliq mushak hujayralari tutamlari yaxshi rivojlangan. Bachadon, jinsiy olat, yurakning so'rg'ichsimon mushagi va kindik tizimchasi arteriyalarida, ayniqsa uning yo'ldoshga o'tish joyida, silliq mushak hujayralari tutamlari ham ichki hamda tashqi qavatlarda uchraydi.

Ba'zi bir venalar ham qaysi a'zoda joylashishiga ko'ra o'ziga xos tomonlari bilan farqlanib turadi. Masalan, o'pka va kindik venalarida o'rta pardasidagi sirkulyar yo'nalgan silliq mushak qavati

yaxshi rivojlangan bo'ladi va arteriolalarni eslatadi. Yurak venalari esa o'rta qavatida bo'ylamasiga yo'nalgan silliq mushak hujayralarini tutadi.

Darvoza venasining o'rta pardasi ikki: ichki aylana va tashqi bo'ylama mushak qavatlaridan iborat. Ba'zi venalar, masalan, yurak venalari o'z tarangligini oshiruvchi elastik membrana tutadi. Bu esa doimo qisqarib turadigan a'zoda venalar ichki bo'shlig'ining muntazam ochiq bo'lishini ta'minlab turadi. Yurak qorinchalarining chuqur venalari sinusoid kapillyarlarisimon tuzilgan bo'lib, devorida mushak hujayralari va elastik membranalar tutmaydi. Yurakning epikard qavatida joylashgan venalarida bo'ylamasiga yo'nalgan silliq mushak hujayralari uchraydi. Buyrak usti bezi venalarining ichki qavatida bo'ylamasiga yo'nalgan silliq mushak hujayralari yostiqchasimon bo'rtib joylashadi. Jigar venasi, ichak shilliq osti pardasidagi venalari, burun shilliq qavatining venasi, jinsiy olat venasi va boshqa venalar qon oqishini boshqarib turuvchi mushakli sfinkterlar bilan ta'minlangan.

LIMFA TOMIRLARI

Limfa sistemasi dastlab umurtqalilarda paydo bo'lib, sut emizuvchilarda eng yuqori darajada takomillashgan bo'ladi. To'qimalarda limfa tomirlari bir uchi berk naychalar shaklida boshlanadi va ular o'zaro tutashib limfa kapillyarlari to'rini hosil qiladi. Kapillyarlar a'zo ichidagi limfa tomirlariga aylanadi, bular esa, o'z navbatida qo'shilib, a'zodan limfa suyuqligini olib ketuvchi tomirlarni hosil qiladi. Barcha a'zolardan chiqqan limfa tomirlari o'zaro qo'shilib borib, nihoyat ikkita yirik limfa tomirini hosil qiladi. Ular esa yirik venalarga ochiladi. Limfa tomirlari sistemasining vazifasi modda almashinuvi mahsulotlarini saqlovchi to'qima suyuqligini barcha to'qimalardan olib chiqishdan iborat.

Limfa kapillyarlari tuzilishi bo'yicha qon kapillyarlariga o'xshasada, bir qator farq qiladigan xususiyatlari ham bor. Limfa kapillyarlari qon kapillyarlaridan keng bo'lib, bir uchi berk naychalar shaklida boshlanadi. Ularning devori bir qavat endoteliy hujayralaridan iborat bo'lib, ular qon kapillyarlarining endoteliy hujayralaridan bir necha marta kattadir. Shu bilan birga limfa kapillyarlari endoteliy hujayralarining ultrastrukturasi birmuncha farq qiladi. Jumladan, limfa kapillyarlarining endoteliy hujayralarining mitoxondriyalari qon kapillyarlarinikiga nisbatan yirikroq va sitoplazmada bir tekis joylashadi. Endoplazmatik to'r, mikropinotsitoz pufakchalari ancha

131- rasm. Limfa kapillyarlarining elektron mikrofotografiyasi (me'da osti bezidan olingan, ×28000):

1 – endoteliy hujayrasining sitoplazmasi; *2* – endogeliy hujayralarining tutashgan joyi; *3* – limfa kapillyarining teshigi; *4* – kollagen tolalar.

kam uchraydi. Limfa kapillyarlarining endoteliy hujayralari sitoplazmasining elektron zichligi qon kapillyarlarinikiga nisbatan kamroq. Limfa kapillyarlari endoteliy hujayralari plazmolemmasining ichki yuzasi silliq, juda oz sitoplazmatik o'simtalarga ega (131- rasm).

Limfa kapillyarlarida bazal membrana va peritsitlar bo'lmaydi. Shu sababli limfa kapillyarlari endoteliysi biriktiruvchi to'qimaning oraliq asosiy moddasiga bevosita tutashadi. Limfa kapillyarlari devori tuzilishining xususiyatlari ularning drenajlash funksiyasiga nihoyatda mos keladi.

Limfa tomirlarini kichik, o'rta va yirik tomirlarga bo'lish qabul qilingan. Limfa tomirlari tuzilishi bo'ycha venalarga o'xshaydi. Ularning o'xshashligi limfa tomirida va venada qon oqish sharoitlari bir xil bo'lishi bilan bog'liqdir. Limfa tomirlari ham venalar kabi mushakli va mushaksiz bo'lishi mumkin. Mayda limfa tomirlari (30– 40 mkm) asosan a'zolar ichidagi tomirlar bo'lib, ularda mushak elementlari bo'lmaydi, devori endoteliydan va biriktiruvchi to'qimadan iborat pardadan iborat. O'rta va yirik limfa tomirlari (0,2 mkm dan katta) devorida uch qavat farq qilinadi. Ichki qavatida endoteliy hamda elastik va kollagen tolalaridan iborat endoteliy osti qavati, hamda unchalik yaxshi ifodalanmagan ichki elastik membrana farq qilinadi. Ichki qavat klapanlar hosil qiladi. Klapanlarning asosini biriktiruvchi to'qima tashkil etib, yuzasi bir qavat endoteliy hujayralari bilan qoplanadi (132- rasm). O'rta qavat aylana va qiyshiq yo'nalishdagi silliq mushak hujayralari, shuningdek, kollagen va elastik tolalardan tuzilgan. Tananing pastki qismida joylashgan limfa tomirlarida bu qavat yaxshi taraqqiy etgan bo'ladi.

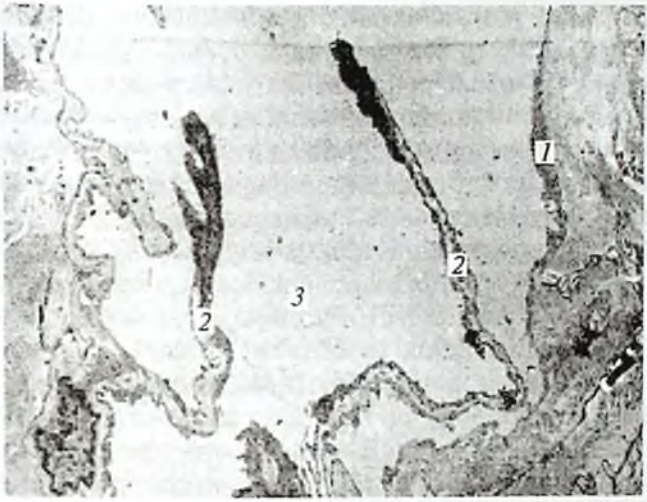

132- rasm. Limfa tomirining elektron mikrofotografiyalar (gipofizdan tayyorlangan, ×4000):

1 – endoteliy hujayrasi; *2* – klapanlar; *3* – limfa tomirining teshigi.

Adventitsiya qavati biriktiruvchi to'qimadan tuzilgan bo'lib, unda uzunasiga yo'nalgan silliq mushak hujayralarining tutamlari uchraydi.

Ko'krak limfa yo'li yirik limfa tomiri bo'lib, uning devorida ham uch qavat tafovut qilinadi. Har uchala qavatda ham silliq mushak hujayralari borligi kuzatiladi. Ichki qavat endoteliy hamda endoteliy osti qavatlaridan iborat. Endoteliy osti qavati biriktiruvchi to'qimadan iborat bo'lib, undagi mushak hujayralari bo'ylama yo'nalgan. Ichki elastik membrana o'rnida nozik elastik tolalar to'ri joylashadi.

O'rta qavat sust taraqqiy etgan bo'lib, aylanasiga yo'nalgan silliq mushak hujayralari va elastik tolalar tutamlaridan tuzilgan.

Tashqi qavat biriktiruvchi to'qimadan tuzilgan va unda bo'ylama yo'nalgan silliq mushak hujayralarining yaxshigina rivojlangan tutamlari yotadi. Tashqi qavat eng qalin qavat bo'lib, ichki va o'rta qavatlar qalinligi yig'indisidan ham bir necha marta kattadir.

Barcha tomirlar devori *tomirlarning tomirchalari* (vasa vasorum) deb ataluvchi mayda tomirlardan oziqlanadi. Ular yirik tomirlarning adventitsiya qavatida joylashib, undan o'rta qavatga o'tadi. Ichki qavat shu tomir ichidan oqayotgan qondan oziqlanadi. Tomirlarning tomirchalari tomir atrofidagi biriktiruvchi to'qimadan boshlanadi.

Tomirlarning yoshga qarab o'zgarishi. Hayot davomida qon tomirlarning tuzilishi to'xtovsiz o'zgarib boradi. Qon tomirlar funksional holatlar ta'sirida, taxminan 30 yoshlarigacha taraqqiy etib boradi. So'ngra qon tomirlarning atrofida biriktiruvchi to'qima o'sa borib, qon tomir devorining zichlashishiga olib keladi. Elastik tipdagi arteriyalarda bu jarayon boshqa tomirlarga nisbatan ro'yrost ko'zga tashlanadi. Arteriyalarning o'rta va ichki qavatlarining asosiy moddasida nordon sulfatlangan glikozaminglikanlar va tolalar hosil bo'ladi. 60–70 yoshdan so'ng arteriyalar ichki qavatining ayrim joylarida kollagen tolalar yo'g'onlashadi. Bu esa arteriya devorining qalinlashishiga olib keladi. Kichik va o'rta arteriyalarda bu jarayon sust kechadi. Yosh ulg'ayib borishi bilan ichki elastik membrana ingichkalashadi. O'rta qavatdagi mushak hujayralari atrofiyaga uchraydi, kollagen tolalar ko'payadi, elastik tolalar esa parchalanib, ayrim fragmentlarga ajraladi. Shu bilan birga ichki pardalarda ohaklanish yuz berib, yosh ulg'ayishi bilan bu jarayon kuchayib boradi. 60–70 yoshdan oshganda tashqi pardada bo'ylama yo'nalgan silliq mushak hujayralari paydo bo'ladi. Venalarda ham yosh ulg'ayishi bilan xuddi shunday jarayonlar vujudga keladi. Tomirlar tomirchalari 50–60 yoshda anchagina toraysada, 65–70 yoshdan so'ng ularning ichki bo'shlig'i kengayadi.

Tomirlar innervatsiyasi. Qon tomirlar vegetativ nerv sistemasi tomonidan boshqariladi. Avtonom sistemaning nerv oxirlari qon tomirlar bo'ylab joylashib, ularning devorida tugaydi. Bu nervlar miyelinli va miyelinsiz bo'lishi mumkin.

Kapillyarlarni innervatsiya qiluvchi sezuvchi nerv tomirlari o'z shakli jihatidan juda ham xilma-xil bo'lishi mumkin. Arteriolalarda sezuvchi nerv oxirlari o'ta uzun bo'lib, ular venulalar va hatto atrofdagi biriktiruvchi to'qimalar bilan aloqada bo'lishi bilan xarakterlanadi. Venuladagi retseptorlar ko'pincha zich tarmoqlangan bo'lsa, yirik va o'rta kalibrdagi arteriyalarda xilma-xil retseptorlar ularning hamma pardasida joylashadi. Tashqi pardada ko'pincha plastinkasimon nerv tanachalarini ko'rish mumkin. Tashqi pardaning yuza tomonida, qon tomir atrofidagi siyrak tolali biriktiruvchi to'qimada, ancha katta maydonni egallab tarmoqlanib yotgai nerv oxirlarini hamda ayrim nerv hujayralarini uchratish mumkin.

Arteriol-venulyar anastomozlar murakkab retseptorlarga ega bo'lib, ular anastomozlarning arteriya va vena qismlarida umumiy tarzda joylashadi. Qon tomirlarni harakatlantiruvchi reflektor yoyning afferent qismi uzunchoq miyada joylashgan qon tomirlarini harakatga keltiruvchi markazda yotadi, u yerdan markazdan qochuvchi tolalar boshlanadi. Bu tolalar orqa miyaning yon shoxlaridagi yadrolarga

borib, so'ngra simpatik zanjir tugunlaridagi neyritga intiladi (preganglionar tolalar). Simpatik tugunlarda effektor neyronlar joylashib, ularning aksonlari postganglionar tola sifatida, miyelin pardasini yo'qotgan effektorlar holida qon tomirlar devorida tugaydi. Nerv tolalarining oxirgi shoxchalari tomirlarning silliq mushak hujayralarida tugaydi. Arteriya va venadagi effektorlar bir xil tuzilishga ega. Qon tomirlar bo'ylab, ayniqsa katta tomirlarda, alohida joylashgan nerv hujayralarini va katta bo'lmagan simpatik tugunlarni uchratish mumkin.

Tomirlar regeneratsiyasi. Qon va limfa tomirlari yuqori tiklanish qobiliyatiga ega. Tomirlar devoridagi jarohatlanish natijasida hosil bo'lgan defektlarning tiklanishi eidoteliy hujayralarining o'sishi va regeneratsiyasidan boshlanadi. Birinchi sutkaning oxiri, ikkinchi sutkaning boshlarida jarohatlangan joyda endoteliy hujayralarining amitotik yo'l bilan bo'linishi boshlanadi, so'ngra ikkinchi sutka oxiri, uchinchi sutkaning boshida bu bo'linish mitotik bo'linish bilan almashinadi. Ba'zi ma'lumotlarga ko'ra arteriyalar endoteliy qavatining tiklanishi endoteliy osti qavat hujayralari hisobiga ham borishi mumkin.

Jarohatlangan tomirlarning o'rta va tashqi qavatlarida tiklanish biriktiruvchi to'qimadan chandiq hosil bo'lishi bilan boradi. Tomirlarda mushak qavatining tiklanishi odatda juda sekin borib, tomirlarning boshqa qavatlaridan farq qilib, bu qavat to'liq tiklanmaydi. Elastik elementlar juda ham sust rivojlanadi. O'rta va yirik kalibrdagi tomirlarning uzilib qolishi jarroh aralashuvisiz tiklanmaydi. Shu maydon atrofidagi qon aylanish esa barvaqt tiklanadi. Bunday bo'lishiga bir tomondan kollateral tomirlarning kompensator qayta tuzilishi, ikkinchi tomondan, yangi mayda kapillyar tomirlarning o'sishi va taraqqiyoti sabab bo'ladi. Limfatik tomirlarning tiklanishi qon tomirlarga nisbatan ancha sekin boradi. Yuza joylashgan mayda limfatik tomirlarning uzilib qolishi 4 kunda tiklanadi. Limfatik tomirlarning tiklanishi – regeneratsiyasi endoteliy naycha distal qismining kurtaklanishi hisobiga yoki limfatik tomirlarning olib ketuvchi tomirlarga qayta ulanishi hisobiga ro'y beradi.

YURAK (*COR*)

Yurak taraqqiyoti. Yurak taraqqiyoti embrion rivojlanishining ikkinchi haftasida chap va o'ng tomonda, endoterma va mezodermaning visseral varag'i orasida mezenxima hujayralarining to'plamlaridan boshlanadi. Bu hujayralarning siljishi natijasida cho'zinchoq

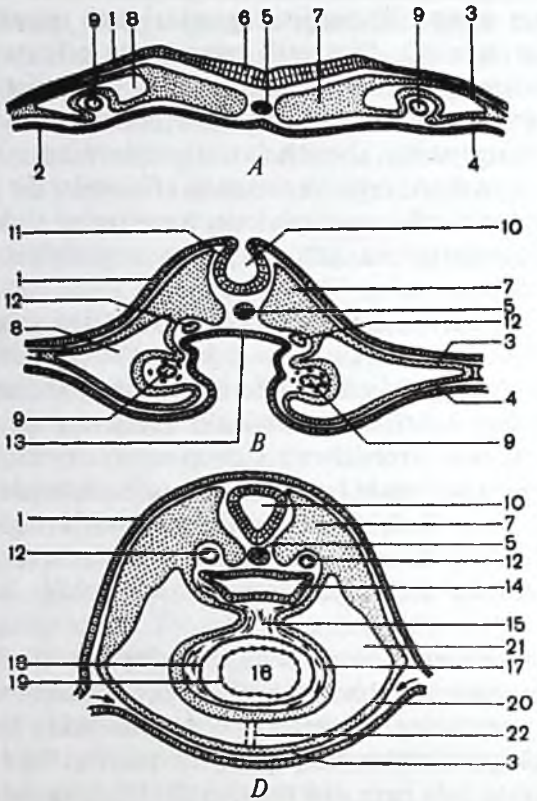

133- rasm. Yurak taraqqiyoti. *A–B* – embrionda yurak shakllanishi uchta ketma-ket bosqichining ko'ndalang kesimlari:

A – yurakning ikki juft kurtagi; *B* – ularning yaqinlashuvi; *D* – ularning bitta toq kurtakka qo'shiluvi; *1* – ektoderma; *2* – entoderma; *3* – mezodermaning parietal varag'i; *4* – vistseral varaq; *5* – xorda; *6* – nerv plastinkasi; *7* – somit; *8* – tananing ikkilamchi bo'shlig'i; *9* – yurakning endothelial qurtagi; *10* – nerv nayi; *11* – nerv tarnovi; *12* – aorta; *13* – hosil bo'layotgan ichak; *14* – bosh ichak; *15* – yurakning orqa tutqichi; *16* – yurak bo'shligi; *17* – epikard; *18* – miokard; *20* – yurak oldi xaltasi; 21 – pericardial bo'shliq; 22 – reduktsiyaga uchrayotgan tutqich (I.V.Almazov, L.S.Sutulovdan).

naychalar – yurak kurtagi vujudga keladi. Yurak kurtagining mezenxima hujayralari differensiallashib endoteliy hujayralariga aylanadi (133- rasm). Keyinchalik chap va o'ng naychalarning o'zaro qo'shilishi natijasida yagona nay hosil bo'lib, ular devoridan endokard vujudga keladi. Bu jarayon bilan ayni vaqtda mezodermaning visseral varag'i yurak kurtagini pastdan o'raydi. Bu varaq *mioepikardial plastinka* deb ataladi. Mioepikardial plastinka ikki xil yo'nalishda

rivojlanib, plastinkaning naychalarga yondoshgan qismidan miokard, tashqi qatlamidan esa epikard taraqqiy etadi. Embrion rivojlanishining 2-oyida miokard kurtak hujayralarining hajmi kattalashadi va ularda turli yo'nalishda joylashgan, ko'ndalang-targ'il miofibrillalar paydo bo'ladi. Bir qator buklanish, burilish, siqilish va muayyan qismlarda to'siqlar hamda kengaymalar hosil bo'liish natijasida rivojlanayotgan yurakning shakli o'zgaradi va nihoyat u to'rt kamerali bo'lib qoladi. Yurak klapanlari endokardning duplikaturalari sifatida rivojlanadi.

YURAK TUZILISHI

Yurak (*cor*) ichi bo'sh mushakli a'zo. U qon tomirlar sistemasining qonni harakatga keltiruvchi asosiy a'zosidir.

Yurak devori uch pardadan: ichki – endokard, o'rta – miokard, tashqi – epikarddan iborat.

Endokard (*endocardum*). Endokard yurakning ichki, nisbatan yupka qavatidir. U yurak barcha kameralarining ichki yuzasini, shuningdek so'rg'ichsimon mushaklar, pay ipchalar, klapanlarni qoplaydi (134- rasm).

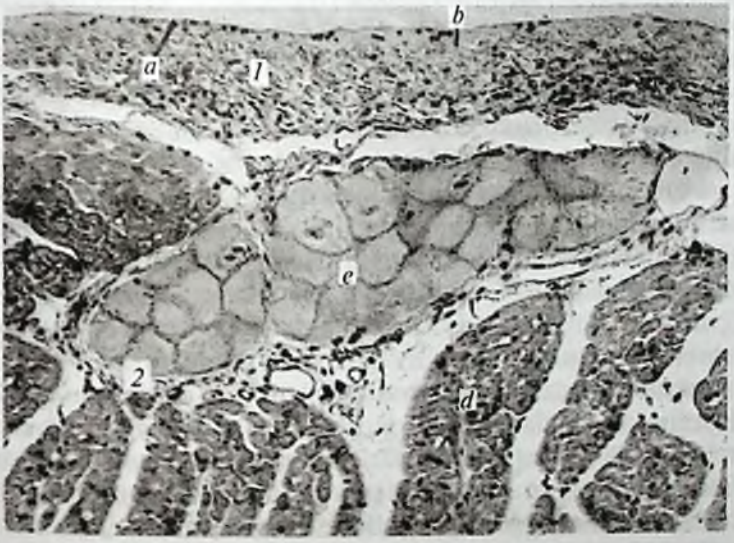

134- rasm. Yurak (endokard va miokardning bir qismi). Gematoksilin-eozin bilan bo'yalgan (0b.20, ok.10):

1 – endokard; *a* – endoteliy hujayralarining yadrolari; *b* – endoteliy osti qatlami; *2* – miokard; *d* – tipik mushak hujayralari; *e* – atipik mushak hujayralari (Purkinye tolalari).

Endokardning o'zi bir necha qavatlardan iborat. Eng ichki, bevosita qonga yondoshgan qatlami endoteliy qavatidir. Endoteliy qavati tomirlardagi singari bazal membranada yotuvchi bir qavat yassi, poligonal endoteliy hujayralaridan iborat. Uning tagida kam differentsiallangan hujayralarga boy biriktiruvchi to'qimadan tuzilgan endoteliy osti qavati joylashgan. Undan chuqurroqda esa, elastik tolalar va sillik mushak hujayralari o'zaro bir-biri bilan chalkashib ketgan mushak – elastik qavat yotadi. Shuni aytib o'tish kerakki, bu qatlamda elastik tolalar va mushak hujayralarining nisbati yurakning turli bo'limlarida bir xil emas. Masalan, yurak bo'lmachalarida elastik tolalar qorinchalardagiga nisbatan ko'proq uchraydi va u yerda tolalarning zich to'rini hosil qiladi.

Ba'zan esa hatto darchali elastik membranalar vujudga kelishi mumkin. Silliq mushak hujayralari esa, aorta va o'pka arteriyalarining chiqish joyida ko'proq uchraydi.

Mushak – elastik qavatdan so'ng, endokard va miokard chegarasida joylashgan tashqi – biriktiruvchi to'qimali qavat yotadi. Bu qatlam yo'g'on elastik tolalar hamda uzun egri-bugri bo'lib joylashgan kollagen va retikulyar tolalardan iborat. Tashqi biriktiruvchi to'qimali qavatda qon tomirlar ko'plab uchraydi.

Endokard yurak klapanlari shakllanishida ishtirok etadi. Klapanlar bo'lmachalar bilan qorinchalar o'rtasida, qorinchalar bilan aorta hamda o'pka arteriyasi o'rtasida joylashgan. Yurak klapanlari zich tolali biriktiruvchi to'qimadan tuzilgan yupqa plastinkalardan iborat bo'lib, ikkala yuzasi endoteliy hujayralari bilan qoplangan.

Miokard (*myocardum*). Miokard yurakning eng kuchli taraqqiy etgan va eng muhim qavatidir. Miokard ko'ndalang-targ'il mushak to'qimasidan tuzilgan bo'lib, unda tipik va atipik mushak tolalari farq qilinadi. Tipik mushak tolalari qisqarish vazifasini, atipik tolalar esa qo'zg'alishni o'tkazish vazifasini bajaradi.

Tipik mushak tolalari ayrim qisqaruvchi mushak hujayralari - kardiomiotsitlardan tuzilgan. Kardiomiotsitlar (cardiomyocyti) bir qator struktur va sitoximik xususiyatlari bilan atipik mushak hujayralari va skeletning ko'ndalang-targ'il mushak tolalaridan farq qiladi. Bu hujayralar ketma-ket joylashib mushak tolasini hosil qiladi (135- rasm).

Yurakning tipik mushak tolalari yon tarmoqlar yordamida ham o'zaro chambarchas bog'langan bo'ladi. Shunday qilib yurak mushagi tolalarning bir butun to'ridan iborat bo'lib, undagi tolalar oraliq plastinkalar vositasida ayrim segmentlarga - hujayralarga bo'linadi. Yurakning qisqaruvchi mushak hujayralari shaklini silindrga o'xshatish mumkin. Uning uzunligi 50–100 mkm, diametri 17–20 mkm ga



135- rasm. Miokardning polyarizatsion mikroskopda ko'rinishi (0b 40. ok. 20):

1 – yurak mushak tolalari; *2* – oraliq disklar; *3* – miofibrilla tolalarining ko'ndalang chiziqlari.

yetadi. Kardiomiotsitlarning markaziy qismida oval shaklida yadro joylashadi. Yurak mushagi sarkolemma bilan qoplangan. Elektron mikroskopda sarkolemma ichki – plazmolemma va tashqi bazal membranadan iboratligi aniqlangan. Sarkolemma oraliq plastinkalarning shakllanishida ishtirok etadi. *Oraliq plastinkalar* (*disci intercalaci*) mushak tolasiga nisbatan ko'ndalangiga yo'nalib, odatdagi preparatlarda to'q bo'yaluvchi chiziqlar tarzida ko'rinadi. Ular yurak mushagining eng xarakterli tuzilmalaridir.

Ko'p yillar davomida oraliq plastinkalar gistologlar munozarasining mavzui bo'lib kelgan. Ularning tuzilishi va faoliyati haqida xilma-xil fikrlar yuzaga kelgan. Oraliq plastinkalarni tadqiqotchilarning ba'zilari yo'g'onlashgan disk, ba'zilari qisqarish yo'llari, ba'zilari esa artefakt, boshqalari mushak tolalarining oziqlanishida qatnashuvchi maxsus tuzilmalar deb hisoblashgan. Faqat elektron mikroskop qo'llanilgandan keyingina oraliq plastinkalarning haqiqiy morfologik mohiyati aniqlandi. Ular murakkab tuzilishga ega. Oraliq plastinka aslida ketma-ket yotgan ikki hujayraning plazmatik membranalaridan tuzilgan miotsitlararo chegara bo'lib (136- rasm), bu membranalar tor hujayralararo bo'shliq vositasida bir-biridan ajralib turadi. Qo'shni hujayralar qobig'ining bo'rtmalari bir-biriga botib turishi tufayli mushak tolalarining bo'ylama kesmalarida oraliq plastinka ko'pincha mushak tolasini to'g'ri chiziq bo'ylab kesib



136-rasm. Miokardning oraliq plastinkasining elektron mikrofotogrammasi (×25000):

1 – oraliq plastinka (disk); *2* – qo'shni miotsitlar sitolemmasi; *3* – miofibrillalar.

o'tmay, balki «zinapoya» singari yo'nalishga ega bo'ladi. Oraliq plastinka boshdan oxirigacha bir xil tuzilishga ega emas. Jumladan, uning muayyan qismlarida plazmatik membranalar orasidagi bo'shliq ancha keng bo'ladi. Oraliq plastinkalarning ba'zi qismlari nexus hosil qiladi. Ularning plazmatik membranalari yuqori elektron zichlikka ega bo'lib, birbiriga juda yaqin yotadi. Oraliq plastinkaning eng ko'p qismida elektron zichligi yuqori bo'lgan tuzilmalar – desmosomalar mavjud. Oraliq plastinkalarning hujayra tuzilmalari, jumladan, *sarkoplazmatik reticulum* bilan tutashishi aniqlangan. Oraliq plastinkalarda ATF-aza fermentining yuqori aktivligi, ishqoriy fosfataza borligi aniqlangan. Bu oraliq plastinkalarning faqat hujayra chegarasi bo'libgina qolmay, balki ularda intensiv modda almashinuvi ketishidan dalolat beradi. Tipik mushaklarga qo'zg'alishni tarqashda oraliq plastinkalarning roli kattadir.

Kardiomiotsitlarning sarkoplazmasida hujayraning umumiy va maxsus organellelari joylashgan. Maxsus organella – miofibrillalar mushak hujayralarining eng muhim strukturalari bo'lib qisqarish vazifasini bajaradi. Kardiomiotsitlarning miofibrillalari tuzilishi bo'yicha skelet ko'ndalang-targ'il mushagi miofibrillalaridan umuman farq qilmaydi. Mushak tolalarining bo'ylama kesmasida esa miofibrillalarning ko'ndalang-targ'illik manzarasi ko'rinadi. Elektron mikroskopda miofibrillalar juda ingichka miofilamentlar (protofibrillalar) dan iboratligini ko'rsatadi («Umumiy gistologiya» bo'limining «Mushak to'qimasi» bobiga q.).

Kardiomiotsitlarning yana bir muhim organellasi donasiz endoplazmatik to'r (sarkoplazmatik to'r) bo'lib, u uzunasiga va ko'ndalangiga yunalgan naychalar sistemasidan iborat. Yurak tipik mushagi mitoxondriyalarga boy. Ular cho'ziq, oval shaklida bo'lib, miofibrillalar orasida tizilib yotadi. Ba'zan yadro yonida mitoxondriyalarning to'plamlarini ko'rish mumkin. Shuningdek, mitoxondriyalar sarkolemma

ostida, kapillyarlar yaqinida miofibrillalarga zich yopishib yotadi. Mitoxondriyalar ko'p miqdorda zich yotgan kristallarga ega.

Yurak mushak hujayralarida oksidlanish-qaytarilish fermentlarini saqlovchi mitochondriyaning juda ko'p miqdorda bo'lishi, to'xtovsiz ishlayotgan yurakni zarur energiya bilan ta'minlaydi (137- rasm). Goldji kompleksi va donador endoplazmatik to'r yurak mushagida sust taraqqiy etgan.

Gistoximiyaviy tadqiqotlar mushak tolasida oqsil, lipid kiritmalarini, oksidlanish-qaytarilish fermentlarining yuqori aktivligini kuzatishga imkon berdi. Kardiomiotsitlarda oksidlanish-qaytarilish fermentlaridan suksinatdegidrogenazaning aktivligi olma, sut, glutamin va boshqa kislotalar degidrogenazalari aktivligidan yuqori bo'ladi.

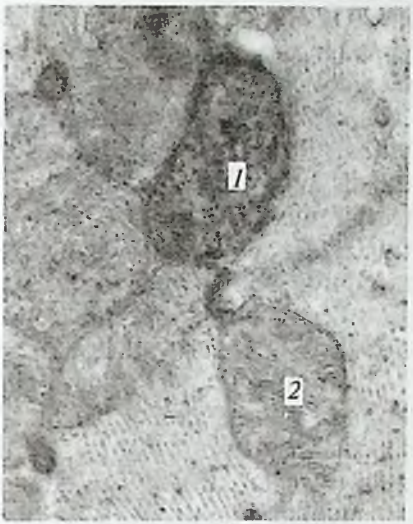

137- rasm. Kardiomiotsit mitoxondriyasidagi suktsinatdegidrogenaza fermentining aktivligi (×20000):

1 – ferment aktivligi aniq ifodalangan mitoxondriya; *2* – ferment aktivligi ifodalanmagan mitoxondriya.

Yuqorida biz yurak qorinchalarining kardiomiotsitlari bilan tanishib chiqdik. Bo'lmachalar miotsitlari ulardan bir oz farq qilib, ko'pincha o'simtali shaklga ega. Ularning sitoplazmasida mitoxondriyalar, miofibrillalar va sarkoplazmatik to'r kamroq. Bo'lmachalar kardiomiotsitlarida suksinatdegidrogenazaning aktivligi ancha past bo'lsada, glikogen metabolizmiga oid fermentlar (fosforilaza, glikogensintetaza va boshqalar) ning aktivligi juda yuqori bo'ladi. Bu kardiomiotsitlar tuzilishining yana bir o'ziga xosligi shundaki, ularda donador endoplazmatik to'r va Golji kompleksi nisbatan yaxshi rivojlangan. Ular ishtirokida bo'lmachalar kardiomiotsitlari sitoplazmasida uchraydigan maxsus donachalar sintezlanadi. Maxsus donachalar glikoproteinlarga boy. Ba'zi tadqiqotlar natijasi shuni ko'rsatadiki, bu donachalarning glikoproteinlari qonga tushib lipoproteinlar bilan birikadi va bu bilan tromb hosil bo'lishiga qarshi ta'sir qilar ekan, bundan tashqari, bo'lmachalar kardiomiotsitlari, buyrak tanachalari yaqinidagi maxsus hujayralar kabi, qon bosimini boshqarishda ishtirok etuvchi moddalar (natriy uretik faktorlar)

ajratadi. Ko'pgina sut emizuvchilar bo'lmachalar kardiomiotsitlarining yana bir xususiyati, ularda T- kanalchalar sistemasining sust taraqqiy etganidir.

Miokardning stromasida retikulyar, kollagen va elastik tolalar yotadi. Retikulyar tolalar muskul tolalari uchun uzluksiz sinch hosil qiladi. Ikki xil retikulyar tolalar farq qilinadi. Ingichka retikulyar tolalar mushak tolasiga nisbatan ko'ndalang yo'nalib, o'zaro tutashgan tolalar chigalidan iborat. yo'g'on tolalar uzunasiga yo'nalgan va oz miqdorda bo'lib, mushak tola-larining dastalari orasida joylashgan. Elastik tolalar ham miokardda oz bo'ladi. Yurak bo'lmachalari miokardida ular qorinchalardagiga qaraganda ko'proq uchraydi. Miokardning mushak tolalari yurakning tayanch skeletiga yopishgan bo'ladi. Bu skelet bo'lmachalar va qorinchalar o'rtasidagi fibroz halqalar hamda o'pka arteriyasi va aortaning yurakdan chiqish joyidagi zich tolali biriktiruvchi to'qimadan tashkil topgan.

Miokard qon tomirlarga boydir. Tomirlar mushaklararo biriktiruvchi to'qima tarkibida yotadi. Mushak tolalari bilan kapillyarlar o'ziga xos munosabatda joylashgan bo'ladi. Bunda har bir mushak hujayrasi bevosita 2-4 kapillyar bilan tutashadi, har bir kapillyar esa o'z navbatida 3 va hatto 4 mushak hujayrasi o'rtasida joylashadi. Bu esa mushak hujayrasining qon bilan yaxshi ta'minlanishini belgilab beradi.

Yurakning o'tkazuvchi sistemasi (*Systema conducens cardiacum*). Bu sistema o'tkazuvchi (atipik) yurak mushak hujayralari (*myocyti conducens cardiacum*)dan iborat bo'lib, ular impulslarni (qo'zg'alishni) vujudga keltiradi va uni qisqaruvchi (tipik) yurak mushak hujayralariga o'tkazadi. Yurakning o'tkazuvchi sistemasi tarkibiga sinus-bo'lmacha yoki sinus (Kis-Flak) tuguni, bo'lmacha-qorincha yoki atrioventrikulyar (Ashof-Tovar) tuguni hamda qorinchalararo tutam (Gis tutami) va uning qisqaruvchi miotsitlarga qo'zg'alishni o'tkazuvchi tarmoqlari kiradi. Gis tutami o'ng va chap oyoqchalarga bo'linadi. Ulardan esa yurakning maxsus atipik tolalari – Purkine tolalari boshlanadi (138-rasm, I).

O'tkazuvchi sistemada uch xil hujayralar tafovut qilinadi. Impulslar cinus tugunida vujudga keladi. Tugunning markazida asosan o'z-o'zidan qisqaruvchi I tip hujayralar, ya'ni ritmni boshlovchilar yoki Peysmeker hujayralari joylashadi (138- rasm, II *A*). Ular ko'p burchak shaklidagi kichik (diametri 8–10 mkm) hujayralar bo'lib, sitoplazmasida oz miqdorda tartibsiz joylashgan miofibrillalar tutadi. Miofibrillalar tarkibida miofilamentlar ancha siyrak joylashadi, A va I disklar unchalik aniq bilinmaydi. Mitoxondriyalar juda oz, yumaloq

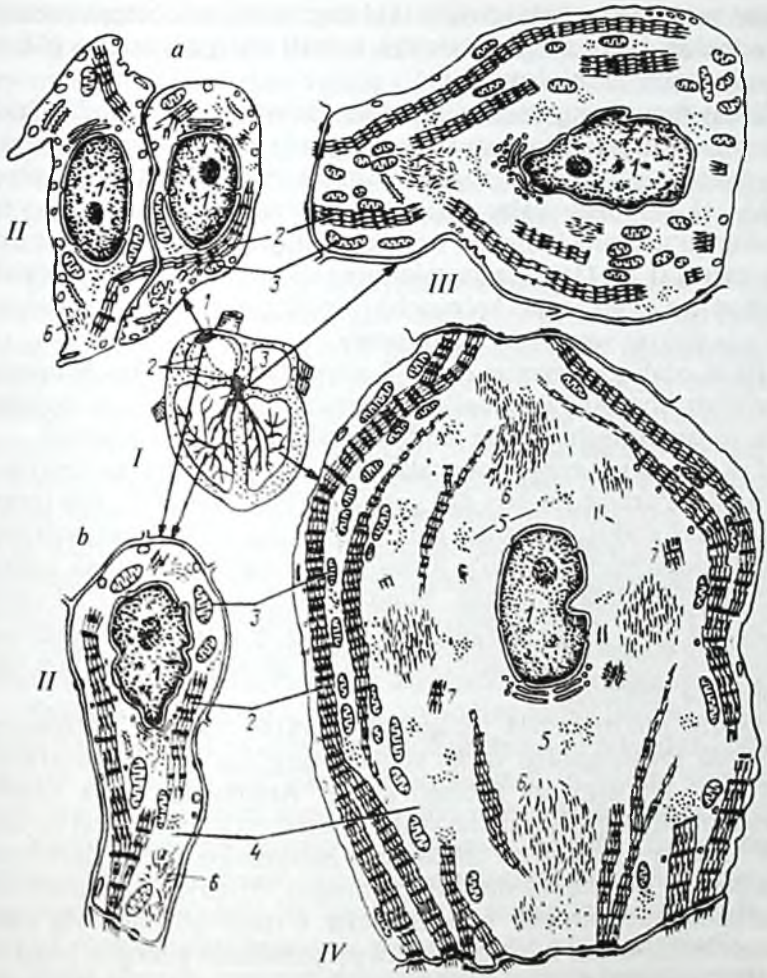

138- rasm. Yurakning o'tkazuvchi sistemasi kardiomiotsitlari:

I — yurakning o'tkazuvchi sistemasi elementlarining joylanish sxemasi; II — sinus va atrioventrikulyar tugunlarining kardiomitsitlari; *a* — peysmeker (P) hujayralari; *b* — oraliq hujayralar; III — Gis tutami kardiomiotsiti; IV — Gis tutami oyoqchasining kardiomiotsiti (Purkine tolasi); *1* — yadro; *2* — miofibrillalar; *3* — mitoxondriyalar; *4* — sarkoplazma; *5* — glikogen parchalari; *6* — oraliq filamentlar; *7* — miofilamentlar komplekslari (P.P.Rumyansevdan).

yoki oval shaklda va mayda bo'ladi. Sarkoplazmatik to'r sust rivojlangan. T- sistema bo'lmaydi, ammo sitolemma bo'ylab juda ko'p pinotsitoz pufakchalar va kaveolalar joylashgan bo'lib, ular hujayra

membranasining yuzasini deyarli ikki marta oshiradi. Sitoplazmasida kalsiy ionlari ko'p, qisqarish uchun kerakli energiya asosan glikoliz jarayoni orqali ta'minlanadi.

Sinus tugunining chetlarida oraliq hujayralar joylashadi. Oraliq hujayralar ayniqsa atrioventrikulyar tugunda ko'p bo'lib, Peysmeker hujayralari, aksincha, bu tugunda juda kamchilikni tashkil qiladi. Oraliq (II tip) hujayralar ingichka, cho'zinchoq shaklda bo'lib, ularning ko'ndalang kesimlari tipik kardiomiotsitlarnikidan kichikdir (138- rasm, II *B*). Oraliq hujayralarining sitoplazmasida miofibrillalar nisbatan ko'proq, ular ko'pincha bir-biriga parallel yo'nalgan, A- va I- disklar yaqqol ko'rinib turadi.

Ba'zi oraliq hujayralar qisqa T-naychalar tutadi. Bu hujayralar qo'zg'alish impulsni Peysmeker hujayralaridan Gis tutami hujayralariga va qisqaruvchi (tipik) kardiomiotsitlarga o'tkazib beradi.

Gis tutami va uning oyoqchalarining hugayralari III tip hujayralar bo'lib, ular Purkine tolalary deb yoritiladi (138- rasm,III). Gis tutami oyoqchalari endokard ostiga hamda miokard ichiga tarmoqlanadi. Purkine hujayralari to'p-to'p joylashgan bo'lib, siyrak tolali biriktiruvchi to'qima bilan o'ralgan. Bundan tashqari, ular so'rg'ichsimon mushakka ham kirib boradi. Bu esa so'rg'ichsimon mushaklar tomonidan yurak klapanlarini to miokard qisqarguncha tarang qilib turishini ta'minlaydi.

Oddiy mikroskopda qaraganda Purkine tolalari yadrosining markazda joylashganligi va ko'ndalang-targilligi uchun qisqaruvchi tipik kardiomiotsitlarga o'xshab ketadi. Ammo ular tipik kardiomiotsitlardan farq qilib, ancha yirik (15 mkm va undan katta) bo'ladi. Miofibrillalar ingichka bo'lib, asosan, hujayraning chetki qismlarida joylashgan. T- sistema deyarli bo'lmaydi. Hujayraning markaziy qismlarida miofibrillalar bo'lmay, ular o'rniga glikogen yig'ilgan. Gematoksilin-eozin bilan bo'yalgan preparatlarda glikogen aniqlanmaydi. Shuning uchun Purkine hujayralarining markaziy qismi (yadro joylashgan sohadan tashqari) bo'shga o'xshab ko'rinadi (138- rasm, IV). Purkine hujayralari qo'zg'alishni oraliq hujayralardan tipik kardiomiotsitlarga o'tkazib berish vazifasini bajaradi.

Peysmeker hujayralari o'zining tinchlik potensiali beqaror bo'lishi bilan skelet mushak tolalaridan farq qiladi. Skelet mushagi tolalari sarkolemmasi nerv impulsi yetib kelgunga qadar qutblangan (polyarlangan) bo'lib qoladi. Peysmeker hujayralarining membranasi esa hujayra ichiga natriy ionlarini o'tkazib yuborish xususiyatiga ega. Ma'lum vaqtda (sekundning bo'laklari ichida) ularning tinchlik potensiali shunchalik kamayib ketadiki, endi membrana ionlar uchun to'siq bo'la olmay qoladi. Bu – hujayra ichiga natriy ionlarining

shunday oqimining kirib qolishiga olib keladiki, natijada, hujayra membranasi birdaniga va butunlay depolyarizatsiyaga uchraydi. Peysmeker hujayralarida vujudga kelgan depolyarizatsiya tirqishli birikish orqali barqaror tinchlik potensialiga ega bo'lgan oraliq hujayralarga uzatiladi. U ham darhol depolyarizatsiyaga uchraydi. Oraliq hujayra ham o'z navbatida barqaror tinchlik potensialiga ega bo'lgan boshqa oraliq hujayralar bilan birikkani uchun butun gruppa depolyarizatsiyaga uchraydi.

Demak, sinus tuguni hujayralari depolyarizatsiya to'lqinini muntazam hosil qilib turadi, ular esa butun yurak bo'ylab tarqalib, uning turli bo'limlarini kerakli tarzda birin-ketin qisqarishga olib keladi. Aytib o'tish kerakki, sinus tuguning Peysmeker hujayralari odamda tinch holatda minutiga 60—70 marta depolyarizatsiyaga uchraydi, biror ish qilganda esa, puls tezlashadi. Ba'zan his-hayajon ta'sirida simpatik nervlar aktivligi oshishi natijasida ham puls tezlashadi. Bunga sabab, sinus tuguni vegetativ nerv sistemasining har ikkala bo'limidan ham ko'plab nerv tarmoqlari oladi. Ammo ular Peysmeker hujaylarida depolyarizatsiyaning boshlanishiga javobgar emas, ular faqat uning tezligini o'zgartirishi mumkin. Simpatik sistema Peysmeker hujayralari depolarizatsiyasi tezligini oshiradi, parasimpatik sistema esa susaytiradi. Ba'zan gormonlar ham depolyarizatsiya tezligiga ta'sir qiladi.

Epikard (epikardium). Yurak devorining tashqi pardasi — epikard yupqa biriktiruvchi to'qima qatlamidan iborat. Epikardda, odatda, ma'lum miqdorda yog' kletchatkasi bo'ladi va u qon tomirlarga mo'l. Sirtdan u bir qavat yassi hujayralar — mezoteliy bilan qoplangan.

Yurak devori toj arteriyalar hisobiga oziqlanadi. Toj arteriyalar tarmoqlanib yurak devorining uchala qavatiga yunaladi va kapillarlarga bo'linadi. Kapillarlar qo'shilib toj venalarini hosil qiladi. Toj venalar o'ng bo'lmachaga yoki g'ovak venasi ichiga quyiladi.

Yurak tibeziya tomirlari deb ataluvchi maxsus tomirlar sistemasi bo'lib, u tomirlar bevosita yurak kameralariga tutashadi.

Regeneratsiyasi. Yangi tug'ilgan chaqaloqlarda va yosh bolalarda, kardiomiotsitlar hali bo'linish xususiyatiga ega bo'ladi. Shuning uchun bu davrda regeneratsiya jarayoni kardiomiotsitlar sonining oshishi bilan boradi. Kattalarda miokardning fiziologik regeneratsiyasi hujayralar sonining oshishi bilan emas, balki hujayra ichki regeneratsiyasi yo'li bilan boradi.

Uzluksiz jismoniy zo'riqishlar ta'sirida miokardda hujayralar soni oshmaydi, ammo ularning sitoplazmasida umumiy organellalar va miofibrillalar miqdori oshadi, hujayra kattalashadi (funksional gipertrofiya ro'y beradi).

XIV bob

QON YARATUVCHI VA IMMUN-HIMOYA A'ZOLARI

Bu a'zolar asosan ikki vazifani bajaradi: birinchidan, qon shaklli elementlarini yaratadi, ikkinchidan, organizmni tashqi va ichki antigenlardan himoya qiladi, ya'ni immunitetni ta'minlab beradi. Bu vazifalarni bajaruvchi a'zolarni *qon va immun-himoya sistemasi organlari* deb ham ataladi. Bu sistemaga kiruvchi barcha organlarni: 1) markaziy va 2) periferik a'zolarga bo'lish mumkin.

1. *Markaziy organlarga* (odamda) qizil suyak ko'migi va ayrisimon bez (timus yoki buqoq bezi) kiradi. Qizil suyak ko'migida o'zak hujayralari bo'lib, unda T- limfotsitlardan tashqari qonning barcha shaklli elementlari takomillashadi. Bu yerda B- limfotsitlar hosil bo'ladi va differensiallanadi. T- limfotsitlar esa timusda yetiladi. Suyak ko'migida T- limfotsitlarga aylanuvchi kam differensiallashgan hujayralar bo'ladi. Demak, suyak ko'migi odamda B- limfotsitlarning takomilini yoki B- limfotsitopoezni ta'minlovchi markaziy organ hisoblansa, timus (ayrisimon yoki buqoq bezi) odamda va boshqa sut emizuvchilarda T- limfotsitlar differentsiallashadigan asosiy markazdir. Bu organda T- limfotsitlarning boshlang'ich hujayralari ko'payadi va T- limfotsitlarga yetiladi. Markaziy organlarda limfotsitlarning ko'payishi va differensiallanishi antigenga bog'liq bo'lmagan holda kechadi.

2. *Periferik organlarga* limfa tugunlari, taloq, gemolimfatik tugunlar kiradi. Bu organlar qatoriga murtaklar, hazm sistemasida alohida joylashgan limfoid follikullar yoki ularning gruppalari (Peyer tanachalari), chuvalchangsimon o'siq (appendiks), nafas va siydik chiqaruv yo'llari bo'ylab joylashgan limfoid follikullar ham kiradi. Periferik organlarda qon yoki limfa orqali keluvchi T-va B-limfotsitlarning ko'payishi, ularning gumoral va hujayraviy immunitet jarayonlarida ishtirok etuvchi effektor hujayralarga aylanishi kuzatiladi.

Timusdan tashqari, barcha a'zolarning stromasini biriktiruvchi to'qimaning maxsus turi bo'lgan retikulyar to'qima tashkil etadi. Timusning asosini esa epitelial to'qima hosil qiladi. Qon yaratuvchi va immun-himoya organlarining faoliyatida ularning asosini (stromasini) tashkil etuvchi to'qima hujayralari katta ahamiyatga ega. Stroma

tarkibiga kiruvchi hujayralar yeti-layotgan qon hujayralari uchun qulay sharoit yoki maxsus mikromuhit yaratib beradi. Mikromuhit yaratuvchi hujayralarga tipik retikulyar, interdigitatsiyalovchi va dendritli hujayralar, makrofaglar, timusda esa, bulardan tashqari, retikuloepitelial hujayralar ham kiradi. Qon yaratuvchi va immunhimoya a'zolarining faoliyati nerv, endokrin sistemalar ta'siri ostida boshqarilib turadi.

SUYAK KO'MIGI

Suyak ko'migi (medulla ossgum) markaziy qon yaratuvchi organ bo'lib, embriondan keyingi (postembrional) davrda qon o'zak hujayralarining yagona manbai bo'lib hisoblanadi. Bu yerda yetuk T- limfotsitlardan tashqari, boshqa qonning barcha shaklli elementlari: eritrotsitlar, granulotsitlar, B- limfotsitlar va qon plastinkalari (trombotsitlar) yetiladi.

Taraqqiyoti. Ko'mikning rivojlanishi tog'ayning suyaklanishi bilan parallel yuz berib, u embrion taraqqiyotining ikkinchi oyida dastlab o'mrov suyagida paydo bo'ladi. Ko'mik kurtagi dastavval periost tomondan bo'lajak suyak kurtagiga o'sib kiruvchi mezenxima hujayralaridan iborat bo'ladi. Shu yo'l bilan 3 oyda yassi suyaklarda (o'mrov, qovurg'a, to'sh, umurtqa va boshqa suyaklarda), 4 oyda esa naysimon suyaklarda suyak ko'migi paydo bo'ladi. Mezenxima differensiallashib, mikromuhit hosil qiluvchi retikulyar to'qimaga aylanadi. Bu to'qimaga qon tomirlar o'sib kirib, sinusoid gemokapillyarlarni hosil qiladi. Shu bilan birga mezenxima hujayralaridan qon tomirlar atrofida qonning o'zak hujayralari hosil bo'ladi. Embrion taraqqiyotining 6–7 oylarida suyak ko'migida qon yaratilish faoliyati boshlanadi va unda asosan eritrotsitlar, qisman granulotsitlar va qon plastinkalari hosil bo'ladi. Embrion taraqqiyotining oxirgi oylarida naysimon suyaklarning diafiz qismida joylashgan suyak ko'migida yog' hujayralari paydo bo'ladi. Bu hujayralar bo'lg'usi sariq suyak ko'migining kurtaklari hisoblanadi. Sariq suyak ko'migi (ilik) yosh ulg'ayishi bilan ko'payib borib, naysimon suyaklarning diafizini to'ldiradi va deyarli yog' hujayralaridan iborat bo'ladi. Homila tug'ilishi paytiga kelib qizil suyak ko'migi markaziy qon yaratuvchi a'zo sifatida xizmat qiladi.

Tuzilishi. Voyaga yetgan organizmda qizil va sariq suyak ko'migi farqlanadi. Qizil suyak ko'migi (*medulla osseum rubra*) qon yaratuvchi a'zo bo'lsa, sariq suyak ko'migi (*medulla osseum flava*) sog'lom organizmda qon yaratish qobiliyatiga ega bo'lmaydi. Qizil suyak

ko'migi barcha yassi suyaklar g'ovak moddasini va naysimon suyaklarning epifiz qismini to'ldirib turadi. U organizm umumiy og'irligining 4—5 foiz ini tashkil etadi va o'rta hisobda 3—3,5 kg atrofida bo'ladi. Qizil suyak ko'migi to'q qizil rangli va qonga nisbatan xiyla quyuqroqdir. Uning yarim suyuq holatda bo'lishi undan surtmalar tayyorlab tekshirish imkoniyatini beradi. Ko'mikni tirik organizmdan punksiya usuli bilan olib tekshirish turli qon kasalliklarini aniqlashda g'oyat muhim ahamiyatga ega.

Ko'mikning asosini yoki stromasini retikulyar to'qima tashkil etadi. Bu to'qimaning retikulyar hujayralari o'ziga xos to'r hosil qilib joylashgan. To'r orasidan sinusoid gemokapillyarlar o'tib, ularning atrofida gemotsitopoez jarayonining turli taraqqiyot bosqichida bo'lgan hujayralar joylashadi (139- rasm). Bu hujayralar orasida qonning o'zak, yarim o'zak hujayralari, miyelopoez va limfotsitopoezining boshlang'ich hujayralari ham bo'ladi. Ammo ularni morfologik jihatdan bir-biridan ajratib bo'lmaydi, chunki ularning o'ziga xos aniq biror-bir belgisi yo'q. Tuzilishi jihatidan farqlanishi mumkin bo'lgan hujayralarga blast hujayralar (eritroblast, mieloblast, monoblast, megakarioblast, B- limfoblast va plazmoblastlar), pronormotsitlar, promielotsitlar, promegakariotsitlar, B- prolimfotsitlar, proplazmotsitlar, normotsitlar, mielotsitlar, megakariotsitlar, metamiyelotsitlar, plazmotsitlar va qonning yetuk shaklli elementlari kiradi. Ko'mikda

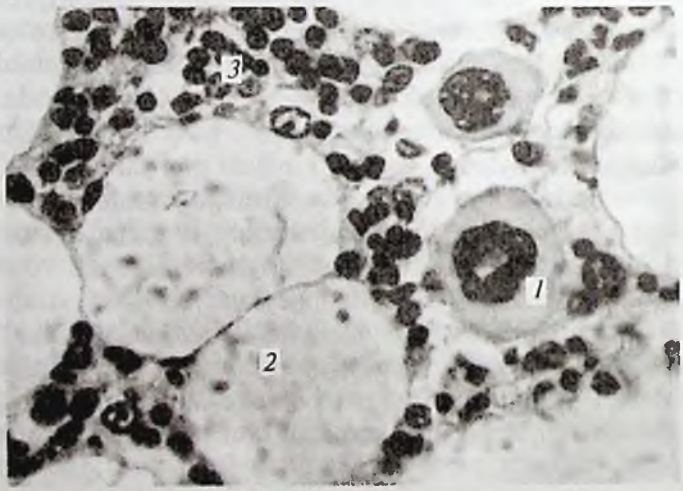

139- rasm. Qizil suyak ko'migi. Gematoksilin-eozin bilan bo'yalgan (ob.60, ok.10):

1 — megakariotsit; *2* — yog' hujayra; *3* — rivojlanayotgan qon shaklli elementlari.

taraqqiy etuvchi qon hujayralari ko'p hollarda orolchalar hosil qilib joylashadi. Taraqqiyotning turli bosqichlaridagi eritropoez hujayralari markazida makrofag joylashib, eritroblastik orolchalarni hosil qiladi. Makrofaglar bu yerda eritroblastlar uchun «enaga hujayra» vazifasini o'taydi. Granulotsitopoez hujayralari ham bir-biridan ajralgan orolchalar shaklida joylashadi. Ammo bu orolchalar markazida makrofag hujayrasi bo'lmaydi. Ko'mikda megakariotsit hujayralari o'zining yirikligi (60—100 mkm) va bir-biriga tutashib ketgan, bir necha bo'laklardan iborat yirik yadrosi bilan ajralib turadi. Yetilayotgan monotsitlar, B- limfotsitlar va plazmotsitlar ko'pincha retikulyar hujayralar va makrofaglar bilan o'zaro aloqada bo'lib joylashadi. Shuni ta'kidlash kerakki, takomil etayotgan hujayralar, ayniqsa, qon shaklli elementlarining oxirgi bosqichlari, ko'mikning sinusoid gemokapillarlari va postkapillar sinuslari tashqi devoriga bevosita yondoshib yotadi. Suyak ko'migining sinusoid gemokapillarlari yirik (diametric 20—30 mkm) bo'lib, devori yassi endoteliy hujayralari bilan qoplangan. Endoteliy ostidagi bazal membrana uzuq-uzuq bo'lib, uning uzilgan qismi endoteliy orasidagi yo'riqlarga to'g'ri keladi. Ana shu yoriqlar orqali suyak ko'migida voyaga yetgan qon shaklli elementlari ko'mikdan qonga o'tadi. Endotelial yoriqlar qonga faqatgina etilgan qon shaklli elementlarini o'tkazadi. Blast hujayralar, promielotsitlar, yadroli normotsitlar, mielotsitlar va boshqa o'ta yosh hujayralarning qonga o'tishi faqatgina turli kasallik holatlarida kuzatiladi. Endoteliy hujayralari orasidagi yoriqlarning tanlab o'tkazish mexanizmlari hali ham oxirigacha ma'lum emas. Ammo bu jarayonda o'tayotgan hujayra bilan endoteliy hujayradagi maxsus retseptorlarning mos kelishi asosiy ahamiyatga ega deb hisoblanadi.

Sariq suyak ko'migi asosan voyaga yetgan odamlarda bo'ladi va naysimon suyaklarning diafiz qismini to'ldiradi. Uning tarkibini asosan yog' to'qimasi tashkil etib, yog' hujayralarning sitoplazmasidagi pigmentlari (lipoxromlar) unga sariq tus beradi. Sog'lom organizmda bu ko'mik qon yaratish vazifasini o'tamaydi. Lekin ko'p qon yo'qotgan paytda va ba'zi bir kasalliklarda sariq suyak ko'migida gemotsitopoez (ya'ni qon yaratilish) jarayoni sodir bo'lishi mumkin. Sariq suyak ko'migining qizil qismiga nisbatan miqdori yosh o'tgan sari ko'payadi. Bu jarayon nerv, endokrin sistemalar va shu a'zolardagi mikromuhitga bog'liq.

Qariganda esa qizil suyak ko'migi ham sekin-asta yog' hujayralari va shilliq ishlovchi hujayralar bilan almashina boshlaydi. Shu tufayli qon hujayralarining qayta tiklanishi yosh yoki qari organizmda turlicha kechadi. Yosh organizmda qon hujayralari yuqori darajada tiklanish (regeneratsiya qilish) qobiliyatiga ega bo'lsa, bu qobiliyat qari organizmda ancha susayadi.

Qon bilan ta'minlanishi. Suyak ko'migi suyak usti pardasidan kiruvchi qon tomirlar bilan ta'minlanadi. Ko'mikda ular mayda arteriyalar va arteriolalarga bo'linadi. O'z navbatida ular sinusoid gemokapillarlarga tarmoqlanadi va so'ngra markaziy venulalarga yig'iladi. Markaziy venulalar yirik venoz sinuslar shaklida bo'lib, ularning ichki bo'shlig'i doimo keng va ochiq bo'ladi.

TIMUS (AYRISIMON YOKI BUQOQ BEZI)

Timus (*Thymus*) – immun sistemaning markaziy organi bo'lib, unda immunologik jarayonda qatnashuvchi asosiy hujayralardan biri bo'lgan T- limfotsitlar taraqqiy etadi. T- limfotsitlarning boshlang'ich hujayralari suyak ko'migidan qon orqali timusga keladi va bu yerda ular antigenga bog'liq bo'lmagan holda T- limfotsitlarga differensiallashadi. Timus T- limfotsitopoezning asosiy markazi bo'lishi bilan birga o'zidan turli xil biologik aktiv moddalar ajratib chiqarish qobiliyatiga ham ega. Bu moddalar *timik gormonlar* deb atalib, ulardan eng muhimlari T- limfotsitlarning differensiallanishida aktiv ishtirok etuvchi timozin, timopoetin, timulin va timusning gumoral faktorlaridir. Bulardan tashqari, timusda immunologik jarayonlarni boshqarishda ishtirok etuvchi, organizmning o'sishiga ta'sir ko'rsatuvchi moddalar ham ishlanadi. Timus qizil suyak ko'migi va immun sistemaning barcha periferik organlari bilan chambarchas bog'liq. Timusda yetilgan T- limfotsitlar periferik organlarning maxsus timusga tobe (T) zonalarida joylashadi va shu yerda ko'payib, himoya reaksiyalarida ishtirok etadi. Timus faoliyatining tug'ma yoki biror kasallik ta'sirida buzilishi organizm himoya reaksiyalarining keskin susayishiga olib keladi. Bunday hollar *immunitet yetishmovchiligi* yoki *immunodefitsit holatlar* deb ataladi. Bunga yorqin misol qilib odam immunodefitsitini keltirib chiqaradigan virusli immunodefitsit sindromni (SPID ni) ko'rsatish mumkin. Yangi tug'ilgan hayvonlarda timus olib tashlansa, ularning periferik immun organlarida limfotsitlarning ko'payishi va takomillanishi keskin buziladi va qonda T- limfotsitlarning miqdori pasayib ketadi. Bunday organizm kasallik chaqiruvchi mikroblar va viruslar ta'siriga chidamsiz bo'lib qoladi, lekin ko'chirib o'tkazilgan yot organlarni, to'qimalarni o'zida saqlay oladi. Normal holatda esa bunday organlar ajralib tushishi kerak. Shunday qilib, timus immunologik jarayonlarning normal kechishini ta'minlovchi va endokrin faoliyatga ega bo'lgan muhim a'zodir.

Taraqqiyoti. Yuqorida aytilganidek, timus boshqa qon yaratuvchi va immun-himoya organlaridan o'zining epitelial to'qimadan tuzilgan

asosi (stromasi) borligi bilan ajralib turadi. Bu to'qimaning bo'lishi timusning taraqqiyotida epitelial manbaning aktiv ishtirok etishini ko'rsatadi. Timusning kurtagi embrionning 4- haftasida yutqin ichak epiteliysining III–IV juft jabra cho'ntaklari sohasida paydo bo'ladi. Bu sohada ko'p qavatli epiteliy kurtaklar shaklida mezenximaga botib kiradi. Kurtaklarning distal qismlari yo'g'onlashib, bo'lg'usi bezning tana qismiga aylanadi, proksimal qismlari esa cho'zilib, chiqaruv nayiga o'xshash nayni hosil qiladi. Demak, timus ilk taraqqiyot paytida ekzokrin bezga o'xshab rivojlanar ekan. Ammo chiqaruv nayi tezda yo'qoladi va timus tanasi jabra cho'ntaklaridan ajraladi. Uning o'ng va chap kurtaklari o'zaro yaqinlashadi va bir-biri bilan qo'shiladi. Embrion taraqqiyotining 7- haftasigacha timus faqatgina epitelial kurtakdan iborat bo'ladi. 8–10- haftalarda bez kurtagiga mezenxima bilan birgalikda qon tomirlari o'sib kiradi. Mezenximadan hosil bo'lgan biriktiruvchi to'qima bezni bo'laklarga bo'ladi. Qon tomirlar orqali bezga dastlab embrionning sariqlik qopchasidan, so'ngra esa jigaridan qonning o'zak hujayralari keladi. Ulardan 11–12- haftalarda T-limfotsitlarning maxsus retseptorlariga ega bo'lgan limfotsitlar shakllanadi. Shuni ta'kidlab o'tish kerakki, timusda joylashgan barcha turdagi limfotsitlar umumiylashtirib t i m o t s i t l a r nomi bilan yuritiladi. Shu bilan birga o'zak hujayralardan bez mikromuhitini yaratuvchi makrofaglar va interdigitirlovchi hujayralar (IDH) ham differensiallashadi. Timotsitlarning ko'payishi va bezning periferik qismlarida zich joylashishi tufayli bezda periferik po'stloq va markaziy mag'iz zonalari farqlanadi. Timotsitlar va mikromuhit hujayralari paydo bo'lishi bilan birga epiteliy hujayralarida ham o'zgarishlar sodir bo'ladi. Ular yulduzsimon shaklni olib, bir biri bilan faqat sitoplazmatik o'siqlari yordamida tutashadi. Epitelial hujayralarning o'zaro bog'lashuv joylarida desmosomalar paydo bo'ladi. Natijada, epitelial asos mayin to'r shaklini oladi. Shu tufayli timusdagi epitelial hujayralarni *retikuloepitelial (to'r hosil qiluvchi epiteliy) hujayralar* (REH) deb yuritiladi. Ularning sitoplazmasida asta-sekin timik gormonlar saqlovchi sekretor pufakchalar va tonofibrillalar paydo bo'ladi. Tonofibrillalar soni va qalinligi timusning markaziy zonasiga qarab ortib boradi. Embrion taraqqiyotining 4- oyiga kelib bezning mag'iz zonasida qatlam-qatlam bo'lib joylashgan epitelial hujayralardan tashkil topgan o'ziga xos tuzilmalar – qatlamli epitelial tanachalar yoki Gassal tanachalari hosil bo'ladi. Ularning tarkibiga kiruvchi epiteliy hujayralari sitoplazmasida juda yo'g'on tonofibrillalarni va muguzlanish jarayonida hosil bo'ladigan keratin donachalarini uchratish mumkin. Timusning taraqqiyoti embrion hayotining

5- oyida deyarli yakunlanadi. Qizil suyak ko'migi hosil bo'lgach, u timusga T- limfotsitlarning boshlang'ich hujayralarini yetkazib beruvchi asosiy manba hisoblanadi va bu mavqeini butun umr davomida saqlab qoladi.

Timusning tuzilishi. Buning ayrisimon shakliga muvofiq ravishda unga ayrisimon bez nomi berilgan. Timus deyilishi esa bez shaklining shifobaxsh hisoblanuvchi sudralib o'suvchi tog'jambul (*thymus serpyllum*) o'simligining barglariga o'xshab ketishi tufaylidir. Bezning buqoq bezi deb atalishi esa ko'pchilikda qalqonsimon bez buqoq kasalligiga aloqador degan fikrlar tug'diradi. Ammo buqoq kasalligiga timusning hech qanday aloqasi yo'q. Shu bilan birga timusning boshqa markaziy va periferik endokrin a'zolari bilan funksional jihatdan bog'liqligini ta'kidlab o'tish shart.

Timus tashqi tomondan biriktiruvchi to'qimali kapsula bilan o'ralgan. Bu kapsuladan ichkariga kiruvchi to'siqlar bezni to'liq bo'lmagan bo'laklarga bo'ladi (140- rasm). Timus kesmada ko'rilganda unda to'q bo'yaluvchi va chekkada joylashgan po'stloq zonani va oqishroq bo'yalgan markaziy mag'iz zonani ajratish mumkin. Qayd qilib o'tilgan zonalarning o'ziga xos bo'yalishi limfotsitlarning yoki timotsitlarning zich va siyrak joylashishi bilan bog'liq. Po'stloq zonada (cortex) ular zich joylashadi va retikuloepitelial hujayralar hosil qilgan to'r bo'shliqlarini to'ldirib turadi. Po'stloq zonaning biriktiruvchi to'qimali kapsula ostida yotgan chekka, subkapsulyar qismida T- limfotsitlarning boshlang'ich hujayralari – pretimotsitlar joylashadi. Ular tuzilishiga ko'ra T- limfoblast bo'lib, yirik, sitoplazmasi bazofil bo'yaluvchi hujayralardir. Ularning yadrolarida xromatin oz bo'ladi yoki ko'proq yadrochalar ko'rinadi. Bu hujayralar mitoz yo'li bilan bo'linib ko'payish qobiliyatiga ega. Ularning hisobiga pustloq zonada doimiy ravishda yangi timotsitlar hosil bo'ladi. Timotsitlar po'stloq zonada mikromuhit hosil qiluvchi retikuloepitelial hujayralar, makrofaglar va interdigitirlovchi hujayralar bilan jipslashib joylashadi.

Po'stloq moddaning retikuloepitelial hujayralari ko'p miqdorda sitoplazmatik o'siqlarga ega bo'lib, bu o'siqlar orasida differensiallanuvchi timotsitlar yotadi (141- rasm). Retikuloepitelial hujayralarning timotsitlar bilan zich aloqada bo'lishi ular ishlab chiqaradigan gormonlarning shakllanuvchi T- limfotsitlarga bevosita ta'sir etishini ta'minlaydi. Shu tufayli po'stloq zonaning retikuloepitelial hujayralariga differensiallashuvchi T- limfotsitlar yoki timotsitlar uchun maxsus «enaga hujayralar» deb qaraladi. Retikuloepitelial hujayralar po'stloq zonada o'ziga xos tuzilishga ega. Ularning sitoplazmasida ko'p miqdorda har xil kattalikka ega bo'lgan oqishroq secretor pufak-

140-rasm. Buqoq bezi:

1 – kapsula; *2* – bo'lakchalararo trabekulalar; *3* – qon tomir; *4* – bo'lakchalar; *5* – po'stloq; *6* – mag'iz modda; *7* – ayrisimon bezning tanachasi (Gassal tanachasi); *8* – limfotsitlar; *9* – stromaning epiteliy hujayralari; *10* – konsentrik joylashgan epiteliy hujayralari; *11* – degeneratsiyaga uchragan epiteliy hujayralari (I.E.Almazov; L.S.Sutulovlardan).

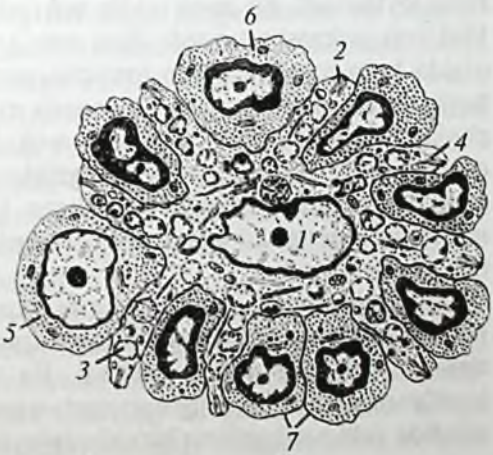

141-rasm. Timus po'stloq zonasining retikuloepitelial hujayrasi va timotsitlari (sxema):

1 – yadro; *2* – o'siqlar; *3* – sekretor pufakchalar; *4* – tonofibrillalar; *5* – limfoblast; *6* – prolimfotsit (pretimotsit); *7* – timotsitlar (K.R.To'xtayev rasmi).

chalar joylashgan. Pufakchalar o'zida timusning asosiy gormonlari bo'lgan timozin, timopoetin, timulinlarni saqlovchi secretor tuzilmalardir. Bu gormonlar hujayradan tashqariga chiqib, timotsitlarning yetuk T- limfotsitlarga differensiallanishiga bevosita ta'sir ko'rsatishi mumkin. Retikuloepitelial hujayralarning sitoplazmasida yaxshi rivojlangan Goldji kompleksi, donador endoplazmatik to'r va mitoxondriyalarning bo'lishi ularning aktiv sintez qilish qobiliyatiga egaligini ko'rsatadi.

Hozirgi vaqtda T- limfotsitlarning takomili po'stloq va magiz zonalarda bir-biriga bog'liq bo'lmagan holda alohida kechadi, degan fikr ko'proq tasdiqlanmoqda. Po'stloq zonada shakllangan T- limfotsitlar mag'iz zonaga o'tmasdan, chegara yoki kortikomedullyar zonada postkapillyar venulalar orqali qonga tushadi. Qon orqali ular periferik immun-himoya organlariga kelib, maxsus timusga tobe T- zonalarda joylashadi. Bu zonalarda ularning takomili oxirigacha yetadi va natijada T- limfotsitlarning har xil turlari hosil bo'ladi. Shuni aytish kerakki, po'stloq zonadagi barcha timotsitlar ham yetuk T-limfotsitlargacha shakllana olmaydi. T- limfotsitlarning differensiallanishi davomida ularning orasida organizmning xususiy hujayralari va to'qimalariga qarshi retseptorlar tutuvchi T- limfotsitlar ham paydo bo'lishi mumkin. Bu xildagi «noshud» timotsitlar po'stloq zonaning o'zidayoq nobud bo'ladi va makrofaglar tomonidan fagotsitoz qilinadi. Timus faoliyati buzilganda esa organizmning xususiy to'qimalariga va hujayralariga salbiy ta'sir ko'rsatuvchi T- limfotsitlar timusda nobud bo'lmay, qonga chiqishi mumkin. Bu hol turli autoimmun kasalliklarga olib keladi.

Po'stloq va mag'iz zonalar orasida chegara (kortiko-medullyar) zona joylashadi. Bu zona oddiy mikroskop ostida aniq ajratilmaydi. Elektron mikroskop ostida ham uning yaqqol chegaralari bo'lmay, o'zida ko'p miqdorda qon tomirlar, asosan, postkapillyar venulalar borligi bilan ajralib turadi. Bu zonada sitoplazmasida sekretor pufakchalar va tonofibrillalar saqlovchi retikuloepitelial hujayralar, mayda donachalarga ega bo'lgan interdigitirlovchi hujayralar va lizosomalarga boy tipik makrofaglar joylashgan. Qayd qilib o'tilgan hujayralar mikromuhitni tashkil qiladi va bular orasida turli tuzilishga ega bo'lgan timotsitlar yotadi.

Po'stloq zonada timotsitlar qon orqali keluvchi yot antigenlardan maxsus «qon-timus» to'sig'i (gemato-timus bareri) yordamida ma'lum darajada himoya qilinib turiladi. Bu to'siqni hosil qilishda: qon kapillyarlarining endoteliy hujayrasi va uning bazal membranasi; tomir atrofida yoki perikapillyar bo'shliqda joylashgan hujayralar va hujayra-

lararo modda; va nihoyat, retikuloepitelial hujayralar o'z bazal membranalari bilan birlikda ishtirok etadilar. To'siq antigenlarni tutib qolish yoki tanlab o'tkazish qobiliyatiga ega bo'ladi. Shu tufayli timotsitlarning T- limfotsitlarga differensiallanishi antigenga bog'liq bo'lmagan holda amalga oshadi. Po'stloq zonani o'rab turuvchi biriktiruvchi to'qima bilan timus parenximasi orasida ham retikuloepitelial hujayralar va ularning bazal membranasi ingichka to'siqsimon qavat hosil qiladi.

Mag'iz zona (medulla) timotsitlar ozroq bo'lgani va siyrakroq joylashgani tufayli oqishroq bo'yaladi. Agar po'stloq zonada limfotsitlarning retikuloepitelial hujayralarga nisbati taxminan 9 : 1 bo'lsa, mag'iz zonada esa buning aksi, ya'ni 1 : 9 nisbat kuzatiladi. Mag'iz zonada ayniqsa mitotik bo'linish qobiliyatiga ega bo'lgan pretimotsit yoki limfoblast hujayralarning nisbiy miqdori kamayib ketadi. Mag'iz zonaning retikuloepitelial hujayralari tuzilishi jihatidan ham boshqacharoqdir. Ularning sitoplazmasida yirik sekretor pufakchalar ko'p miqdorda bo'lib, guruhlar hosil qilib joylashadi. Ba'zida pufakchalar sekretor naychalar tusini olib, ularning ichki devorida kalta mikrovorsinkalar uchraydi. Shu bilan bir qatorda hujayralar sitoplazmasida tonofibrillalar soni ancha ko'p bo'lib, ular yo'g'on tutamlar hosil qilib joylashadi.

Mag'iz zonaning markaziy qismida qatlamli epitelial (Gassal) tanachalari joylashgan. Ular ustma-ust yotgan yassi retikuloepitelial hujayralardan tashkil topgan bo'lib, bu hu-jayralarning sitoplazmasida yirik pufakchalar, dag'al tonofibrillalar tutamlari va keratin donachalarini ko'rish mumkin. Ba'zida tanachalar tarkibida yemirilayotgan leykotsitlar ham uchraydi. Gassal tanachalari timus stromasida retikuloepitelial hujayralarning fiziologik muguzlanishi va degeneratsiyasi jarayonida hosil bo'luvchi tuzilmalar deb hisoblanadi. Lekin ularning ma'lum bir biologik aktiv moddalar ishlab chiqarishi va shu bilan timusning endokrin faoliyatida ishtirok etishi ham ehtimoldan holi emas. Tanachalarning soni yosh ulg'ayishi bilan oshadi va turli kasalliklarda esa kamayib ketadi. Mag'iz zonada ham tipik makrofaglar bilan bir qatorda interdigitlovchi hujayralar uchraydi. Ular retikuloepitelial hujayralar bilan birgalikda bu zonadagi timotsitlar uchun mikromuhit yaratib beradi.

Qon bilan ta'minlanishi. Timusning po'stloq va mag'iz zonalari deyarli mustaqil qon tomirlar sistemasiga ega. Timusga kirgan arteriyalar bo'laklarni ajratib turuvchi biriktiruvchi to'qimada bo'laklararo arteriyalarni hosil qiladi. Ularning bir qismi bo'laklar ichiga kirib, po'stloq va mag'iz zonalar orasidagi chegara zona bo'ylab

yo'naluvchi arteriolalarni hosil qilsa, ikkinchisi esa biriktiruvchi to'qima ostidagi arteriolalarga bo'linadi. Bu arteriolalardan kapillyarlar tarmoqlanib, po'stloq zonada zich joylashgan kapillyarlar to'riga tutashib ketadi. Bu to'rga yuza tomondan, ya'ni biriktiruvchi to'qimadan kiruvchi kapillyarlar ham qo'shiladi. Kapillyarlar po'stloq zonaning yuza qismida yoysimon burilib, ichkariga yo'l oladi va chegara zonada postkapillyar venulalarga quyiladi.

Po'stloq zonaning qon bilan ta'minlanishining quyidagi asosiy xususiyatlarini ko'rsatib o'tish mumkin:

a) Po'stloq zonada faqatgina kapillyarlar to'ri joylashadi;

b) Bu zonaning kapillyarlari atrofida «qon-timus» to'sig'i borligi tufayli antigenlar po'stloq zonaga o'tmaydi yoki juda tanlab o'tkaziladi. Natijada, po'stloq zonada T- limfotsitlarning antigenga bog'liq bo'lmagan differensiallashuvi amalga oshadi.

Chegara zonada joylashgan arteriolalardan tarmoqlangan kapillyarlarning bir qismi mag'iz zonani qon bilan ta'minlaydi. Bu kapillyarlar yana qaytib chegara zonaga keladi va postkapillar venulalarga quyiladi. Ammo po'stloq va mag'iz zonalardan qon yig'uvchi postkapillyar venulalar bir-biri bilan qo'shilmay, alohida venalar shaklida timusdan chiqib ketadi. Shuni ta'kidlash kerakki, mag'iz zonaning kapillyarlarida «qon-timus» to'sig'i bo'lmaydi. Bu zonadagi T- limfotsitlar postkapillyar venulalar orqali timusdan chiqishi yoki unga yana qaytib kirishi (retsirkulyatsiya qilishi) mumkin. Retsirkulyatsiya jarayonida postkapillyar venulalarning o'ziga xos baland prizmatik tuzilishga ega bo'lgan endoteliy hujayralari muhim rol o'ynaydi.

Timusning limfatik sistemasi yuza (kapsula va kapsula ostida joylashgan) va chuqur (parenximada joylashgan) limfatik kapillyarlar to'ridan iborat. Ular bo'laklararo to'sinlarda yotgan limfa tomirlariga kelib quyiladi.

Timusning yoshga qarab va ba'zi hollarda o'zgarishi. Ayrisimon bez yosh bolalarda juda taraqqiy etgan bo'ladi. Tug'ilgandan to balog'at yoshiga yetguncha uning kattaligi va og'irligi ma'lum bir darajada saqlanib turadi. Jinsiy balog'at yoshiga kelib timusning og'irligi o'rtacha hisobda 37—40 g atrofida bo'ladi. 25—30 yoshdan keyin timusda aks taraqqiyot davri, ya'ni yoshga nisbatan kechadigan involutsiya boshlanadi. Bu jarayon ayniqsa timusning po'stloq zonasida yaqqol ifodalanadi. Bu zonada timotsitlar sononing kamayib borishi, retikuloepitelial hujayralar o'rnida yog' hujayralarining paydo bo'lishi va makrofaglar sonining ko'payishi kuzatiladi. Involutsiya jarayoni mag'iz zonada ham sodir bo'ladi. Bu zonada ham yuqoridagidek timotsitlarning kamayishi, retikuloepitelial hujayralarning o'rnini yog'

to'qimasi egallashi ko'rinadi. Gassal tanachalari esa ancha paytgacha saqlanib qoladi. Shuni ta'kidlash kerakki, o'ta qarigan, ammo sog' organizmda timusning faoliyati nisbatan sust saqlanib qoladi. 70–75 yoshlarga kelib timusning og'irligi faqat 5–6 g atrofida bo'ladi. Bunda bez parenximasining asosiy qismini yog' to'qimasi tashkil etib, uning orasida juda kam miqdorda timotsitlar va retikuloepitelial hujayralar uchrashi mumkin. Kamdan-kam holatlardagina timusning yoshga nisbatan involutsiyasi bo'lmasligi mumkin. Bu holat *status thymicolymphaticus* deb atalib, timusda va boshqa periferik immun-himoya organlarida limfotsitlar sonining oshib ketishi bilan ifodaladi. Ko'pincha bu holat buyrak usti bezining po'stloq moddasi ishlaydigan glyukokortikoid gormonlarning yetishmovchiligi bilan birga kechadi. Garchi timusda limfotsitlar ko'p bo'lsa-da, ularning faoliyati to'liq bo'lmaydi, shuning uchun ham bunday odamlar mikroblar va zaharli moddalar ta'siriga juda chidamsiz bo'ladi.

Timusning yoshga nisbatan, asta-sekin kechadigan aks taraq-qiyotidan tashqari, ba'zi bir holatlarda uning tez sodir bo'ladigan involutsiyasi ham uchraydi. Bu jarayon aksidental (*accidental* – tasodifiy) involutsiya deb atalib, turli xil o'ta kuchli salbiy ta'surotlar (og'ir jarohatlar, zaharlanish, haddan tashqari ochlik, radiatsiya, SPID virusi va hokazolar) natijasida ro'y berishi mumkin. Bunda timusda, ayniqsa uning po'stloq zonasida, timotsitlarning birdaniga ko'p miqdorda halok bo'lishi (timotsitoliz yoki limfotsitoliz) va ularning makrofaglar tomonidan fagotsitoz qilinishi kuzatiladi. Natijada, po'stloq va mag'iz zonalar orasida chegarani ajratib bo'l-maydi. Aksidental involutsiya davomida retikuloepitelial hujayralarda ham o'zgarishlar sodir bo'ladi. Ularning sitoplazmasi shishadi va yirik pufaklar bilan to'ladi. Aksidental involutsiya jarayonida yuqorida qayd etilgan glyukokortikoid gormonlarning ahamiyati kattadir. Chunki bu jarayon doimiy ravishda shu gormonlar miqdorining keskin oshishi bilan birga kuzatiladi.

Shuni ta'kidlash lozimki, aksidental involutsiya o'zining qayta tiklanish imkoniyati bilan yoshga nisbatan kechadigan involutsiyadan keskin farqlanadi. Agar organizmga ko'rsatilgan salbiy ta'sirlar to'xta-tilsa, timus o'zining oldingi holatiga qaytishi mumkin. Shu tufayli timusda bo'ladigan aksidental involutsiyani ko'ra bilish va uning oldini olish tibbiyot fani uchun muhim nazariy va amaliy ahamiyatga egadir.

Shunday qilib, timus (ayrisimon yoki buqoq bezi) qizil suyak ko'migi bilan birgalikda qon yaratuvchi va immun-himoya organlari-ning markaziy qismini tashkil qilib, u T- limfotsitlar ishlab chiqarishi

bilan bir qatorda immunitet jarayonlarini boshqarishda ham ishtirok etadi. Bundan tashqari, timusda qator biologik aktiv moddalarning ishlanib chiqishi uning endokrin faoliyati ancha taraqqiy etganligidan dalolat beradi.

LIMFA TUGUNLARI

Limfa tugunlari (*noduli limphatici*) periferik qon yaratuvchi va immun-himoya a'zolaridan biridir. Garchand har bir tugun unchalik katta bo'lmasa-da, lekin ularning son jihatdan ko'pligi qon yaratilishi va immunitet jarayonlarida yuqori o'rinlardan birini egallaydi. Ularning umumiy og'irligi taxminan 1,5–2 kg gacha yetishi mumkin. Limfa tugunlari limfa tomirlari bo'ylab joylashib quyidagi vazifalarni bajaradi:

1. Limfa tugunlarida T- va B- limfotsitlarning ko'payishi va ularning antigenga mos ravishda ixtisoslanishi kuzatiladi. T- va B-limfotsitlarning o'zaro hamda mikromuhit hujayralari bilan muloqotda bo'lishi ma'lum antigenlarga qarshi spetsifik antitelolar ishlab chiqarishga olib keladi.

2. Tugunlar oqib o'tayotgan to'qima suyuqligini yoki limfani barcha yot antigenlardan tozalaydi. Tugunning bu vazifasiga o'ziga xos biologik filtr sifatida qarash mumkin.

3. Tugunlar to'qima suyuqligi uchun o'ziga xos yig'uvchi a'zo yoki depo bo'lib hisoblanadi. Shuningdek, limfa tugunlarida qon orqali kelgan monotsitlarning makrofaglarga va interdigitirlovchi hujayralarga aylanishi ro'y beradi.

Taraqqiyoti. Limfa tugunlari yaxshigina rivojlangan limfa tomirlari yo'llarida paydo bo'la boshlaydi. Dastlabki limfa tugunlari homila taraqqiyotining uchinchi oyida paydo bo'ladi. Limfa tugunlarini ularning shakllanish xususiyatiga ko'ra 2 gruppaga bo'lish mumkin: 1) birinchi gruppa limfa qopchalari asosida taraqqiy qiladi: 2) ikkinchi gruppa periferik limfa tomirlari chigallari o'rnida rivojlanadi. Har ikkala holatda ham limfa tugunlarining taraqqiyoti bir xilda ko'payuvchi mezenxima hujayralari to'plamlaridan boshlanadi. Limfa tomirlari bo'lajak limfa tugunining negizini tashkil etadi. Tugun kurtagining atrofida joylashgan mezenxima hujayralaridan tugunni o'rab turuvchi kapsula va uning ichkariga kiruvchi to'sinlari hosil bo'ladi. Kurtakning chekkalarida mezenxima hujayralari birlashib qirg'oq sinusini hosil qiladi. Qirg'oq sinusidan ichkariga qarab yo'nalgan va o'zaro birlashuvchi oraliq sinuslar hosil bo'ladi. Shu vaqtning o'zida tugun kurtagining mezenxima hujayralari retikulyar hujayralarga aylanadi.

Retikulyar hujayralar retikulin tolalar bilan birgalikda bo'lg'usi limfa tugunining to'rsimon tuzilishiga ega bo'lgan asosini yoki stromasini tashkil etadi. To'rsimon stromaning bo'shliqlari to'rtinchi oydan limfotsitlar bilan to'la boshlaydi. B- limfotsitlar dastlab tugunning markazida (bo'lg'usi mag'iz moddasida), so'ngra esa chekka qismida (bo'lg'usi po'stloq moddasida) paydo bo'ladi. T- limfotsitlar esa po'stloq va mag'iz moddalar orasidagi chegara zonada joylashadi. Bu davrga kelib tugun kurtagida mikromuhit yaratuvchi makrofaglar, interdigitirlovchi va dendritli hujayralar ham hosil bo'ladi. Embrion taraqqiyotining oltinchi oyiga kelib limfa tugunlari qon yaratuvchi va immun-himoya a'zolari sifatida shakllanadi.

Tuzilishi. Limfa tuguni loviyasimon shaklga ega bo'lib, kattaligi 0,3—1 dm atrofida bo'ladi. Uning qavariq yuzasi orqali olib keluvchi limfatik tomirlar alohida-alohida holda tugun ichiga kiradi. Botiq yuzasi esa *tugun darvoza*si (*hylus noduli lymhatici*) deb atalib, bu yerdan arteriya kiradi va vena hamda olib ketuvchi limfatik tomirlar chiqadi. Limfa tuguni sirtidan kollagen tolalarga boy, zich biriktiruvchi to'qimadan iborat kapsula bilan qoplangan (142- rasm). Kapsula tarkibida silliq mushak hujayralarining tutamlari ham uchraydi. Ular ayniqsa kapsulaning darvoza sohasida ko'p miqdorda bo'ladi. Kapsuladan tugunning ichiga o'zaro anastomozlar hosil qiluvchi to'sinlar yoki trabekulalar kiradi. Trabekulalar kapsula bilan birlikda tugunning biriktiruvchi to'qimali negizini tashkil etsa, limfa tugunining asosini (stromasini) retikulyar to'qima tashkil etadi. Bu to'qima o'simtalarga ega yulduzsimon retikulyar hujayralardan va ular bilan chambarchas bog'langan retikulyar tolalardan tuzilgan. Ular hosil qilgan to'r bo'shliqlarida T-, B- limfotsitlar va mikromuhit hujayralari joylashadi.

142- rasm. Limfa tuguni (sxema):

1 – kapsula; *2* – trabekula; *3* – limfoid follikul; *4* – mag'iz tasmalar; *5* – kapsula osti sinusi; *6* – oraliq sinus; *7* – markaziy sinus; *8* – qon tomirlar.

Tugunning darvoza sohasidan o'tadigan kesmasida to'qroq bo'yalgan, chekka joylashgan po'stloq (cortex) va ochroq bo'yalgan markaziy mag'iz (medulla) moddalarni ajratish mumkin. Po'stloq modda asosan yumaloq va oval tuzilmalardan – limfoid follikulalardan iboratdir. Mag'iz modda esa mag'iz tasmalari va ular orasida joylashgan sinuslardan tashkil topgan. Po'stloq va mag'iz moddalar chegarasida limfotsitlar tarqoq holda yotadigan oraliq yoki po'stloq oldi zona (paracortex) farqlanadi. Asosan T- limfotsitlar joylashishi tufayli bu soha timusga tobe yoki T- zona deb ataladi.

Po'stloq modda. Limfoid follikullar po'stloq moddaning asosiy qismini tashkil etadi. Ular diametrik 0,5–1 mm atrofidagi yumaloq yoki oval tuzilmalardir. Bu tuzilmalarning asosini retikular to'qima tashkil etib, uning to'rlarida limfotsitlar va mikromuhit hujayralari joylashgandir. Har bir follikulda uning tashqi (qoplovchi), o'rta (oraliq) va markaziy qismlari farqlanadi. Tashqi va oraliq qismlarda asosan mayda va o'rta limfotsitlar joylashadi. Follikulning markaziy qismi ochroq bo'yalib, germinativ yoki ko'payish markazlari (*centrum germinale*) nomi bilan yoritiladi (143- rasm). Bu sohaning turli antigenlar ta'siri ostida o'zgarishi uning reaktiv markaz ham deb atalishiga sabab bo'ladi. Ko'payish markazida mitotik bo'linish qobiliyatiga ega bo'lgan limfoblastlar va prolimfoblastlar hamda oz miqdorda mayda limfotsitlar uchraydi.

143- rasm. Limfa tugunning po'stloq moddasi. Gematoksilin-eozin bilan bo'yalgan (ob. 1,0. ok. 10):

1 – kapsula; *2* – trabekula; *3* – limfoid follikula; *a* – ko'payish markazi; *4* – chekka (qirg'oq) sinus; *5* – oraliq sinus.

Ulardan tashqari, ko'payish markazida ko'p miqdorda makrofaglar va follikulning dendritli hujayralari ham joylashadi. Follikullar tarkibiga asosan B- limfotsitlar va ularning hosilasi hisoblangan plazmatik hujayralar kiradi. Shu tufayli follikullar suyak ko'migiga tobe

yoki B- zonaga kiritiladi. Ko'payish markazining kattaligi organizmning turli holatlariga qarab o'zgarishi mumkin. Organizmga antigenlar tushganda ko'payish markazi kengayib, unda juda ko'p miqdorda mitoz yo'li bilan bo'linadigan hujayralar kuzatiladi. Aksincha, organizmning nisbatan tinch holatida ko'payish markazlari kichrayib, unda yakka bo'linayotgan limfoblastlar va ozgina makrofaglarni ko'rish mumkin.

Po'stloq va mag'iz moddalar chegarasida joylashgan oraliq zonada T- limfotsitlar joylashadi. Po'stloq oldi zonada (parakorteks) T-limfotsitlar uchun maxsus mikromuhit yaratuvchi interdigitirlovchi hujayralar uchraydi. Ular T- limfotsitlarning ko'payishi va ishchi (yoki effektor) hujayralarga differensiallanishini ta'minlaydi. Parakorteksning muhim xususiyatlaridan yana biri unda ko'p miqdorda postkapillar venulalarning bo'lishidir. Bu venulalar baland, deyarli silindrsimon endoteliy hujayralari borligi bilan ajralib turadi. Bu endoteliy orasidagi yoriqlar orqali T- va B-limfotsitlarning tugun ichiga kiritishi va undan chiqishi kuzatiladi.

Mag'iz modda. Follikullardan va po'stloq oldi zonadan tugunning mag'iz moddasiga qarab mag'iz tasmalar (*chordae medullariae*) yo'naladi. Bu tasmalar retikulyar to'qima to'rlari orasida yotgan B-limfotsitlar, plazmatik hujayralar va makrofaglardan tashkil topgan bo'ladi. Ularning orasida B- limfotsitlar uchun mikromuhit yaratuvchi dendritli hujayralar ham uchraydi. Mag'iz tasmalarda asosan B- limfotsitlar va ulardan hosil bo'lgan plazmotsitlar bo'lishi tufayli tasmalar suyak ko'migiga tobe yoki B- zona deb hisoblanadi. Tasmalar o'zaro bir-biri bilan anastomozlar hosil qiladi. Tasmalar ichidan endoteliy hujayralari orasida yoriqlari bo'lgan qon kapillyarlari o'tadi. Sirtidan esa tasmalar yassilashgan, endoteliy hujayralariga o'xshab ketuvchi retikulyar hujayralar bilan qoplangan bo'lib, ular limfa suyuqligi oquvchi sinuslarning devorini hosil qiladi. Mag'iz moddada tasmalar tashqi tarafdan sinuslar bilan o'ralgan holda yotadi.

Tugundagi limfa harakati. Tugunga limfa olib keluvchi tomirlar tugunning qabariq tomonidan kirib, u dastlab chekka yoki kapsula osti sinuslariga (*sinus subcapsularis*) quyiladi. Bu sinuslar tugun kapsulasi va follikullar orasida joylashgan bo'ladi. Ularning tashqi devorini hosil qiluvchi endoteliy hujayralari bazal membranada yotib, tuzilishi jihatdan limfa tomirlarining endoteliy hujayralaridan deyarli farqlanmaydi. Sinuslarning follikullarni qoplab turuvchi ichki devorida esa endoteliyga o'xshash yassilashgan retikulyar hujayralar bo'lib, ularning orasida yoriqlar ko'rinadi, lekin bazal membrana bu yerda bo'lmaydi. Endoteliy hujayralari orasidagi yoriqlar orqali tugunda

hosil bo'lgan yangi limfotsitlar limfaga tushishi yoki aksincha, limfa suyuqligidan tugunga o'tishi mumkin. Limfa chekka sinuslardan oraliq sinuslarga yoki follikullar va trabekulalar orasida joylashgan sinuslarga (*sinus corticalis perinodularis*) o'tadi. Ulardan limfa suyuqligi mag'iz moddaga o'tib, bu yerdagi mag'iz tasmalar va trabekulalar orasidagi mag'iz sinuslarga (*sinus medullaris*) quyiladi. Shuni ta'kidlash kerakki, oraliq va mag'iz sinuslarning devoir yuqorida ko'rsatib o'tilgan chekka sinuslarning ichki devoriga aynan o'xshash tuzilishga ega bo'ladi. Ularda ham endoteliy hujayralari orasida yoriqlar bo'lib, endoteliy hujayralari orasida makrofaglar uchraydi. Mag'iz sinuslaridan limfa suyuqligi darvoza sohasida joylashgan markaziy sinusga (*sinus centralis*) yig'iladi va tugunning darvozasidan olib ketuvchi limfa tomiri orqali chiqib ketadi.

Tugundan o'tish davomida limfa suyuqligi yot antigenlardan tozalanadi, yangi limfotsitlar va antitelolar bilan boyyitiladi. Limfa tugunlarining o'zida yot zarrachalar va o'sma hujayralarini tutib qolish xususiyati ularni turli kasalliklarda o'zgarishga olib keladi.

Qon aylanishi. Arteriya tugun darvozasi orqali kirib, asosan, ikki qismga tarmoqlanadi. Birinchi qismi kapsula va trabekulalar tomon yo'nalsa, ikkinchisi po'stloq va mag'iz moddalarda kapillyarlar to'rini hosil qiladi. Bu to'rdan postkapillyar venulalar boshlanib, ular venalarga yig'iladi va tugun darvozasidan vena shaklida chiqib ketadi. Sog'lom organizmda qon hech qachon sinuslarda uchramaydi. Faqat ba'zi kasalliklarda sinuslar ichida ko'p miqdorda eritrotsitlar va granulotsitlar uchrashi mumkin. Limfa tugunlarining bu hildagi o'zgarishini odamda va sutemizuvchilarda uchrab turadigan gemolimfatik tugunlardan farq qilish muhim amaliy ahamiyatga ega.

GEMOLIMFATIK TUGUNLAR

Ular odamda juda kam uchrab, asosan qorin aortasi va buyrak arteriyalari atrofidagi yog' to'qimasida joylashishi mumkin. Ular oddiy limfa tugunlaridan quyidagi xususiyatlari bilan farqlanadi.

1. Ular mayda bo'lib, o'lchamlari 0,1—0,3 sm dan oshmaydi.

2. Ularda follikullar va mag'iz tasmalari yaxshi rivojlanmagan bo'ladi.

3. Sinuslar, ayniqsa, mag'iz sinuslari keng bo'lib, o'zida ko'p miqdorda eritrotsitlarni va granulotsitlarni tutadi. Embrionda va yangi tug'ilgan chaqaloqda gemolimfatik tugunlarda qonning takomil etuvchi yosh hujayralarini (promiyelotsitlar, miyelotsitlar, normotsitlarni) ko'rish mumkin.

Gemolimfatik tugunlarni ba'zan odamlar va sutemizuvchilarda uchraydigan qo'shimcha mayda taloqlardan ham farq qilish muhimdir:

1. Gemolimfatik tugunlarda albatta olib keluvchi limfatik tomirlar bo'lib, qo'shimcha taloqlarda esa ular yo'qdir.

2. Qo'shimcha taloqlarda uchraydigan maxsus tuzilmalar (follikullar tarkibidagi markaziy arteriyalar, yirik venoz sinuslar) gemolimfatik tugunlarda bo'lmaydi.

Tugunlarning innervatsiyasi. Limfatik tugunlar retseptor va effektor nerv oxirlariga boydir. Tugunga darvoza sohasidan mag'izli va mag'izsiz nerv tolalari kiradi. Ular tugun kapsulasida, trabekulalarda, po'stloq va mag'iz moddalarida retseptor nerv oxirlarini hosil qiladi. Tugundagi effektor nerv oxirlari ikki turli, ya'ni adrenergik va xolinergik bo'ladi.

Limfa tugunlari organizmning ulg'ayishi bilan bog'liq holda o'zgaradi. Bu o'zgarish organizmga tushadigan antigenlar bilan chambarchas bog'liqdir. Agar yangi tug'ilgan chaqaloq mikroblardan butunlay holi bo'lgan muhitda saqlansa (gnotobiontlar), undagi limfa tugunlari oxirigacha taraqqiy etmaydi. Follikullar va ularning ko'payishi markazlari rivojlanmay qoladi. Organizmning tashqi muhit antigenlari bilan uchrashuvi limfa tugunlarini yosh organizmda tez voyaga yetkazuvchi asosiy omillardan biri bo'lib hisoblanadi. Qarilik paytiga kelib, limfa tugunlarining faoliyati susayadi. Ularda limfotsitlar va mikromuhit hujayralarining miqdori kamayib biriktiruvchi to'qimaning yo'g'onlashishi va yog' hujayralarining ko'payishi kuzatiladi.

TALOQ (*SPLEN, LIEN*)

Taloq immun-himoya sistemasining periferik a'zosi bo'lib, organizmda bir qancha muhim vazifalarni o'taydi.

1. Qon yaratuvchi va himoya vazifasi. Taloqda T- va B-limfotsitlarning ko'payishi hamda ularning mikromuhit hujayralari bilan hamkorlikdagi faoliyati kuzatiladi. Shu tufayli taloq hujayraviy va gumoral immunitetda aktiv ishtirok etadi. Bundan tashqari, taloqda yot zarrachalar ushlanib qolib, makrofaglar tomonidan yemiriladi. Embrion taraqqiyoti davomida taloqda granulotsitlar, eritrotsitlar va qon plastinkalari ham hosil bo'ladi. Ammo bu jarayon homila tug'ilishi paytiga kelib yo'qolib ketadi.

2. Taloqda yashash muddatini o'tagan eritrotsitlar va qon plastinkalari yemiriladi. Halok bo'lgan eritrotsitlar makrofaglar tomonidan yutilib, ulardagi gemoglobin parchalanadi. Natijada, o'zida temir saqlovchi transferrin va bilirubin moddalari hosil bo'ladi. Bilirubin

qon orqali jigarga borib, u yerda o't tarkibiga qo'shiladi. Transferrin esa suyak ko'migiga kelib, yangi hosil bo'layotgan eritrotsitlarda gemoglobin sintezi uchun ishlatiladi. Taloqning eritrotsitlarni yemirish xususiyati uni eritrotsitlar «mozori» deyilishiga sabab bo'lgan.

3. Taloqda bir qancha biologik aktiv moddalar ishlanib, ular qizil suyak ko'migida kechadigan eritropoez va trombotsitopoez jarayonlarini boshqarib turadi. Taloqning bu faoliyati juda kuchayib ketsa, qonda eritrotsitlar va trombotsitlar miqdori kamayib ketadi.

4. Taloqda ma'lum miqdorda qon zapasi saqlanib turadi va zarur bo'lganda qon aylanish doirasiga chiqariladi. Shu tufayli taloqni qon deposi ham deyish rasm bo'lgan.

Shunday qilib, taloq faol immun-himoya a'zosigina bo'lib qolmay, balki bir qancha boshqa vazifalarni ham bajaradi. Taloq olib tashlanganda (splenektomiya) organizmning himoya qobiliyati susayadi. Oxirgi yillarda turli xil kasalliklarda (zaharlanish, infeksiyalar) qonni hayvondan olingan taloq orqali o'tkazib tozalash (splenosorbsiya) usuli keng qo'llanilmoqda. Bu taloqning muhim ahamiyatini yanada bir bor tasdiqlaydi.

Taraqqiyoti. Taloq kurtagi dastavval embrion taraqqiyotining 5–6- haftasida paydo bo'ladi. U rivojlanayotgan katta charvi ichidagi mezenxima hujayralarining zich to'plamidan hosil bo'la boshlaydi. Taloqning qon tomirlar sistemasi avvalroq differensiallashadi. So'ngra tomirlar orasida joylashgan retikulyar hujayralar hosil bo'ladi. Ularning orasida qonning o'zak hujayralari joylashadi. 7–8- haftalarga borib taloqda makrofaglar, 11–12-haftalarda esa B- limfotsitlar paydo bo'ladi. Embrion taraqqiyotining 5- oyigacha taloqda granulotsitopoez, eritropoez va trombotsitopoez jarayonlari faol kechadi. So'ngra bu jarayonlar asta-sekin susayadi, limfotsitopoez esa, aksincha, kuchayadi.

Embrion taraqqiyotining 3–5- oylarida arteriyalar atrofida dastavval T- limfotsitlar to'planadi (T- zona yoki periarterial zona). So'ngra bu yerda B- limfotsitlar ham to'planib, taloqning oq pulpasi hosil bo'ladi. Ular orasidagi retikulyar to'qima yirik sinusoid qon tomirlar bilan birgalikda qizil pulpani tashkil etadi.

Tuzilishi. Taloq toq a'zosi, shakli cho'ziq, qonga to'lib turishi tufayli to'q qizil rangli bo'ladi. U sirtdan seroz parda va zich fibroz kapsula bilan o'ralgan. Kapsuladan a'zo ichiga yo'g'on to'siqlar trabekulalar o'sib kiradi. Sekin-asta ingichkalashib boruvchi bu trabekulalar taloqni unchalik yaxshi ifodalanmagan bo'lakchalarga bo'ladi. Kapsula va trabekulalar ko'p miqdorda kollagen va elastik tolalar tutuvchi zich biriktiruvchi to'qimadan tuzilgan. Kapsulada

ayrim silliq mushak hujayralari bo'ladi. Taloqda qon tomirlar kiradigan joyda kapsula qalinlashib va ichkariga buralib, bu a'zoning darvozasini hosil qiladi.

Taloq trabekulalari orasida parenxima joylashib, unda oq va qizil pulpa farq qilinadi (144- rasm). Taloqning oq va qizil pulpalari asosini retikulin tolalardan iborat retikulyar to'qima tashkil qiladi. A'zoning taxminan 1/5 qismini tashkil etuvchi oq pulpa (pulpa lienis alba) limfatik follikullar (Malpigi tanachalari)dan iborat. Organ kesib ko'rilganda oq pulpa tarqoq joylashgan, och kulrang, yumaloq tanachalar shaklida ko'rinadi. Ularning morfologik tuzilishi limfa tugunlarining po'stloq moddasidagi follikullarga o'xshash, ya'ni ular limfotsitlarning to'plamlaridan iborat follikullar bo'lib, ba'zilarining markaziy qismlari och bo'yalib, ko'payish markazi nomi bilan yoritiladi. Bu yerda yirik limfotsitlar va limfoblastlar joylashib, ularning ko'pchiligi mitoz bo'linishning turli bosqichida bo'ladi. Limfatik follikulning chekka qismida arteriya (*arteria lymphonoduli*) joylashadi va bu bilan limfa tugunining follikullidan farq qiladi. Oq pulpaning shu ekssentrik joylashgan, lekin markaziy arteriya deb ataluvchi tomirining atrofi (periarterial zona) taloq limfatik follikulining timusga tobe qismi hisoblanadi va u yerda ko'pgina T- limfotsitlar joylashadi. Bu yerda makrofaglar va T- zonalar uchun xos bo'lgan interdigitirlovchi hujayralar ham bo'ladi.

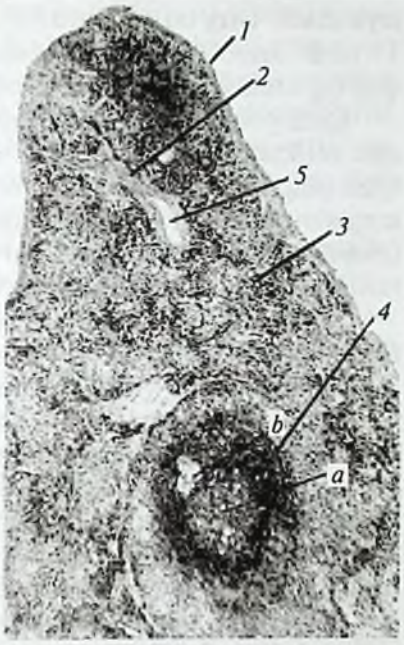

144- rasm. Taloq:

1 – kapsula; *2* – trabekulalar; *3* – qizil pulpa; *4* – oq pulpa: *a* – ko'payish markazi; *b* – markaziy arteriya; *5* – taloq trabekula venasi.

Taloq limfatik follikulida arteriya atrofidagi T- zonadan tashqari, aytib o'tilgan ko'payish markazi, yopqich zona hamda qirg'oq zonalar ajratiladi. Ko'payish markazi va yopqich (mantiy) zona asosan B- limfotsitlardan, B- limfoblastlardan, plazmotsitlardan, makrofaglardan iborat. Bu zonalar B- zonalar bo'lib, bu yerda B- limfotsitlar uchun mikromuhit hosil qiluvchi follikuiyar dendritli hujayralar

joylashadi. Qirg'oq zona qizil pulpa bilan chegaradosh bo'lib, unda T- va B- limfotsitlar va yakka makrofaglar uchraydi. Qirg'oq zonani qirg'oq sinusoidal tomirlari o'rab turadi.

Qizil pulpa (*pulpa lienis rubra*) taloqning asosiy qismini tashkil etib, retikulyar to'qima va unda joylashgan qon hujayralaridan iborat. Qizil pulpa sinusoid tipdagi qon tomirlarga juda boydir. Qizil pulpaning sinusoidlar orasida joylashgan qismi pulpar yoki taloq tasmalari (*chordae lienalis*) deb ataladi. Bu tasmalarda B- limfotsitlar va ulardan hosil bo'lgan plazmotsitlar uchraydi.

Qizil pulpaning retikulyar stromasida monotsitlardan hosil bo'lgan fagotsitoz qiluvchi hujayralar – makrofaglar (taloqda ular «splenotsitlar» deb yuritiladi) va eritrotsitlar juda ko'p bo'ladi.

Taloqda qon aylanishi. Taloq darvozasidan taloq arteriyasi (*a. lienalis*) kiradi. Arteriya trabekulalar bo'ylab tarmoqlanadi va bu tarmoqlar trabekula arteriyalari (*a. Ttrabecularis*) nomini oladi. So'ng trabekula arteriyasi trabekuladan qizil pulpaga o'tadi va bu yerda pulpa arteriyasi (*a. pulparis*) deb ataladi. Bu arteriyaning tashqi pardasida ko'p miqdorda elastik tolalar bo'lib, ular tomirlarning cho'zilishi yoki qisqarishini ta'minlaydi. Arteriya limfatik follikulga kirish oldidan T-, B- limfotsitlar va plazmotsitlardan iborat limfatik qin bilan o'raladi. Bu qinlarni oq pulpaning o'simtasi deb hisoblash mumkin. Arteriya limfatik follikulning chekka qismidan o'tadi va markaziy arteriya (*a. centralis*) yoki follikul arteriyasi (*a. limphonoduli*) deb ataladi. Follikuldan chiqqanidan so'ng markaziy arteriya o'zaro anastomoz hosil qilgan bir necha tarmoqchalarga bo'linadi. Bular popuksimon yoki barmoqsimon arteriolalar (*arteriola penicillaris*) deyiladi. Popuksimon arteriolalarning distal qismlari yo'g'onlashib, ellipssimon yoki gilzali arteriolalar (*arteriola ellipsoida*) nomini oladi. Bu arteriolalar endoteliysida qisqaruv xususiyatiga ega bo'lgan ipchalar, devorida esa retikulyar tolalar va mushak hujayralaridan iborat mufta joylashgan. Bu muftalar vena sinuslariga qon oqib borishini boshqarishda o'ziga xos sfinkter vazifasini bajaradi. Kapillyarlarning venalarga o'tishi ochiq va yopiq qon aylanish yo'llari orqali bo'ladi. Ochiq qon aylanishda kapillyarlar bevosita pulpaning retikulyar to'qimasiga ochiladi. Yopiq qon aylanishda esa kapillyarlar bevosita vena sinuslariga quyilib, vena sinuslaridan taloq vena sistemasi boshlanadi.

Taloqda ko'proq yopiq qon aylanishi kuzatilib, bunda qonning tez oqishi ro'y beradi. Ochiq qon aylanishida esa qonning sekin oqishi qon hujayralarining makrofaglar bilan bo'lgan kontaktini ta'minlaydi.

Vena sinuslari o'ziga xos tuzilishga ega; ularning diametri qon bilan to'lishiga qarab 20 mkm gacha bo'ladi. Sinus devori uzunchoq hujayralar bilan qoplangan va bular orasida hujayralararo yoriqlar yoki teshiklar bo'ladi; bu teshiklar orqali muayyan sharoitlarda eritrotsitlar o'tishi mumkin. Sinuslar endoteliysi atrofidagi retikulyar to'qima bilan chambarchas bog'langan bo'lib, endoteliy hujayralari sirtdan halqa shaklidagi retikulin tolalari bilan o'ralgan.

Vena sinuslaridan qon trabekula venalariga o'tadi; bu venalar mushaksiz tipdagi venalardir. Ularning devori trabekulaning biriktiruvchi to'qimasiga mahkam yopishgan endoteliy hujayralari qavatidan iborat, xolos. Trabekula venalari esa o'zaro qo'shilib, taloq venasini hosil qiladi. Taloq venasi organning darvozasi sohasida tashqariga chiqadi.

IMMUNITET JARAYONLARINING MORFOLOGIK ASOSLARI

Keyingi 15–20 yil ichida immunologiya fani jadal taraqqiy etdi. Faoliyati bo'yicha bir-biridan keskin farq qiluvchi T- va B- limfotsitlarning topilishi, immun-himoya jarayonlarida mikromuhit hujayralarining salmoqli roli borligining aniqlanishi hamda bu jarayonlarni boshqarishda ishtirok etuvchi moddalarning ochilishi immunitet to'g'risidagi tushunchalarni tubdan o'zgartirdi. Klassik immunologiyaning asoschilari bo'lib Lui Paster va I.I.Mechnikovlar hisoblanadi. Bundan 30–40 yil avval klassik immunologiya organizmni faqat har xil yuqumli kasalliklarni keltirib chiqaruvchi mikroblar va viruslardan himoya qilish mexanizmlarini o'rganish bilan cheklandi. Boshqacha qilib aytganda, immunologiya deganda tor doiradagi infeksiya immuniteti tushunib kelindi. Hozirgi zamon immunologiyasi nazariy va amaliy meditsinaning barcha sohalariga taalluqlidir. Bejiz emaski, u hozir turli xil kasalliklarda kuzatiladigan immunitet yetishmovchiligini (immunodefitsitlarni) aniqlash va davolashda, har xil a'zolarni (yurak, buyrak, jigar va boshqalarni) ko'chirib o'tkazishda (transplantatsiya qilishda) tug'iladigan muammolarni yechishda ham keng qo'llanilmoqda. Immunologiyaning rivojlanishida akademik P.B.Petrov hamda jumhuriyatimiz vakili professor P.M.Haitov va ularning shogirdlari qo'shgan hissalari juda katta. Immunitet jarayonlarida ishtirok etuvchi hujayralarning kelib chiqishi, tuzilishi, faoliyati hamda o'zaro muloqotda bo'lishini o'rganuvchi fan endilikda o'zida gistologiya va immunologiya elementlarini mujassamlashtirgan bo'lib, uni immunomorfologiya deb atash rasm bo'ldi. Bu fan oldiga

qo'yilgan asosiy vazifalardan biri – organizmda kechadigan immun-himoya jarayonlarini ta'minlaydigan tuzilmalarni hujayra, to'qima, a'zolar va yagona sistema sohasida tadqiq qilishdir. Immunomorfologiyaning rivojlanishiga ittifoqimiz olimlari katta hissa qo'shmoqdalar. Bu o'rinda moskvalik olimlar – akademik M.R.Sapinni, professor N.A.Yurinani va Toshkent meditsina institutining gistologiya kafedrasi kollektivini ko'rsatib o'tish mumkin. Masalan, 1987- yili Toshkentda chop etilgan akademik K.A.Zufarov va professor K. R. To'xtayev qalamiga mansub «Immun sistema a'zolari» kitobi immunomorfologiya bo'yicha ilk asarlardan hisoblanadi. Ushbu bo'lim ko'p jihatdan ana shu kitobda berilgan dalillar asosida yozilgan.

Immunitet to'g'risida tushuncha. Immun-himoya reaksiyalari va immunitet tushunchalari o'zaro almashinuv imkoniyatiga ega sinonimlardir. Immunitet – bu organizmning o'zini barcha genetik jihatdan yot bo'lgan zarrachalar va moddalardan, ya'ni antigenlardan himoya qilish qobiliyatidir. Antigenlar organizmga tashqaridan tushishi (ekzoantigenlar) yoki organizmning o'zida (autoantigenlar) hosil bo'lishi mumkin. Immunitet jarayoni organizmning immun sistemasi, bu sistemaga kiruvchi hujayralar (immunotsitlar), to'qimalar hamda markaziy va periferik a'zolar yordamida amalga oshiriladi. Immun sistema yuqorida ko'rsatilgan markaziy (qizil suyak ko'migi, timus) va periferik (limfatik tugunlar, taloq, ovqat hazm qilish, nafas va siydik chiqaruv yo'llarida joylashgan limfoid follikullar) qismlardan tashkil topgan.

Immun-himoya jarayonlarini amalga oshiradigan asosiy hujayralar T- va B- limfotsitlar hisoblanadi. Ularning ko'payishi, yetilishi hamda faoliyati esa mikromuhit tashkil qiluvchi makrofaglar, interdigitirlovchi va dendritli hujayralar bilan chambarchas bog'liqdir. Timusda bu hujayralar qatoriga uning stromasini hosil qiluvchi retikuloepitelial hujayralar ham kiradi. Bulardan tashqari, organizmda kechadigan himoya reaksiyalarida neytrofil, eozinofil, bazofil leykotsitlarning, to'qima bazofillarining (semiz hujayralarning) hamda fibroblastlarning ahamiyati ham kattadir.

Antigenlar – murakkab organik moddalar bo'lib, ular organizmda o'ziga qarshi ixtisoslashgan javob reaksiyasi kelib chiqishiga sabab bo'ladi. Mikroblar, viruslar, turli xil parazitlar, yot hujayralar va to'qimalar, ba'zida esa organizmning genetik jihatdan o'zgargan (mutatsiyaga uchragan) hujayralari va hokazolar antigenlik xususiyatiga ega bo'lishi mumkin. Bundan tashqari, yot hujayralar tomonidan ishlab chiqarilgan mahsulotlar hamda sun'iy yo'l bilan sintezlangan yuqori molekulali moddalar ham antigen rolini o'ynashi mumkin.

Antitelolar – immunoglobulinlarning u yoki bu sinfiga mansub murakkab oqsillar. Ular organizmda ma'lum antigenlar ta'siri ostida plazmatik hujayralar tomonidan sintezlanadi va shu antigen bilan birikib, uni zararsizlantirish qobiliyatiga ega bo'ladi. Shu tufayli antitelolar immunitet jarayonining ixtisoslashganligini ta'minlovchi asosiy omillardan biri bo'lib hisoblanadi. Hozirgi paytda immunoglobulinlarning 5 sinfi mavjud bo'lib, ular qon oqsillarining taxmiman 1/3 qismini tashkil etadi. Immunoglobulinlardan asosiysi IgG hisoblanadi. Bu sinfga kiruvchi antitelolar organizmni mikroblar, viruslar hamda ular ishlab chiqargan zaharli moddalardan aktiv himoya qiladi. Immunoglobulinlarning IgM sinfiga kiruvchi antitelolar zaharli moddalarni neytrallashda, yot hujayralarni yemirishda va turli xil antigenlarni cho'ktirishda muhim o'rin tutadi. Immunoglobulinlarning IgA sinfiga kiruvchi antitelolar, qondan tashqari, ko'p miqdorda so'lakda, ko'z yoshida, me'da-ichak suyuqliklarida ham uchraydi. Shu tufayli bu antitelolar *sekretor antitelolar* deb atalib, ular shilliq pardalarni himoya qilishda faol ishtirok etadi. IgE sinfiga kiruvchi antitelolar esa allergik reaksiyalarda qatnashadi. Ularning maxsus antigenlar (allergenlar) bilan hosil qilgan kompleksi to'qima bazofillarining degranulyatsiyasiga va hujayralardan gistamin hamda geparin moddalarining ajralib chiqishiga olib keladi. Nihoyat, immunoglobulinlarniig oxirgi sinfi bo'lmish IgD juda kam miqdorda uchraydi. Uning ahamiyati hali to'la aniqlanmagan. Bu immunoglobulin ko'proq embrionda va yangi tug'ilgan chaqaloqlarda uchraydi.

Antiteloning antigen bilan bog'lanishi jarayonida qon plazmasida bo'lgan maxsus oqsillar yoki komplement ham ishtirok etadi. Komplement bu jarayonda keskin aktivlashib, antigenlarning antitelolar tomonidan zararsizlantirishini ta'minlaydi.

Immunitet to'g'risida bir qancha nazariyalar mavjud bo'lib, ulardan hozirgi paytda eng keng tarqalgani F.Bernetning «klonal-seleksion» nazariyasidir. Bu nazariyaga binoan organizmda limfotsitlarning ko'p miqdordagi guruhlari, ya'ni klonlari mavjuddir. Har bir klonga mansub limfotsitlar genetik jihatdan bir xil bo'lib, ma'lum bir yoki bir necha antigenga nisbatan javob reaksiyasini berish qobiliyatiga egadir. Shu tufayli biron-bir aniq antigen limfotsitlarning faqatgina shu antigenga mos keladigan klonigagina ta'sir ko'rsatadi va ularning ko'payishiga hamda aktivlashishiga olib keladi.

Antigenlarni yemirish va zararsizlantirish uslubiga qarab immunitetning ikki xili ajratiladi:

1. *Gumoral immunitet* – bunda antigenlarning antitelolar yordamida zararsizlantirilishi asosiy o'rin tutadi. Bu immunitetning ishchi

(effektor) hujayralari bo'lib antitelo ishlab chiqaruvchi plazmatik hujayralar yoki plazmotsitlar hisoblanadi. Plazmotsitlar o'z navbatida B- limfotsitlardan hosil bo'ladi. Bu jarayonda T- limfotsitlar va mikromuhit hujayralari ham faol qatnashadi.

2. *Hujayraviy immunitet* – bunda antigenlar (asosan, yot hujayralar va organizmning o'zida hosil bo'ladigan, genetik jihatdan mutatsiyaga uchragan o'sma hujayralar) maxsus qotil (killer – qotil) hujayralar tomonidan o'ldiriladi va yemiriladi. Bu immunitet jarayonida effektor hujayralar bo'lib, T- limfotsitlarning bir turi bo'lgan T- killerlar va maxsus «tabiiy killerlar» (TK) hisoblanadi. Bu hujayralarni boshqacha qilib *sitotoksik ta'sir ko'rsatuvchi hujayralar* deb ham atash mumkin (*cytos* – hujayra, *toxin* – zahar, ya'ni hujayrani zaharlovchi degan ma'noni anglatadi).

Organizmga antigen birinchi marta tushganda (birlamchi javob reaksiyasi) shu antigen uchun javobgar limfotsitlar kloniga tegishli hujayralar aktivlashib, blast hujayralarga aylanadi. u blastlar mitoz yo'li bilan ko'payadi va differensiallashadi. Natijada, antigenni «tanib olish» qobiliyatiga ega bo'lgan limfotsitlar miqdori keskin oshadi. Bu limfotsitlar shakllanishi davomida ikki xil hujayralar hosil bo'ladi. Ularning bir turi effektor yoki ishchi limfotsitlar bo'lsa, ikkinchisi esa antigen to'g'risidagi ma'lumotni «eslab qoluvchi» limfotsitlardir. Anti-genga qarshi antitelolar ishlab chiqaruvchi plazmotsitlar hamda sitotoksik ta'sir ko'rsatuvchi aktivlashgan hujayralar effektor hujayralar bo'lib, xizmat qiladi. Antigen organizmga qayta tushganda (ikkilamchi javob reaksiyasi) «eslab qoluvchi» limfotsitlar oldindan «tanish» bo'lgan antigenga nisbatan darhol javob reaksiyasi sodir bo'lishini ta'minlaydi.

Immunitet jarayonida ishtirok etuvchi (immunokompetent) hujayralar.

Bunday hujayralarni asosan ikki turga ajratish mumkin:

1. *Limfotsitlar.* Ular o'z navbatida ikki xil hujayralarga – T-(timusga tobe) va B- (suyak ko'migiga tobe) limfotsitlarga tafovut qilinadi. Bundan tashqari, immunitetda na T-, na B- limfotsitlarga mansub «tabiiy killerlar» ham ishtirok etadi.

2. *Yordamchi hujayralar.* Bularga makrofaglar, interdigitlovchi va dendritli hujayralar kiradi. Bu hujayralar immun sistema a'zolarida T- va B- limfotsitlar uchun maxsus mikromuhit yaratish bilan birga, limfotsitlarning antigenlarni zararsizlantirish jarayonida ham faol ishtirok etadi. Immunitetning yordamchi hujayralari qatoriga retikulyar hujayralarni, eozinofil va bazofil leykotsitlarni, to'qima bazofillarini va hokazolarni ham kiritish mumkin.

T- va B- limfotsitlarning ko'payishi va differensiallashishi antigenga bog'liq yoki bog'liq bo'lmagan holda kechishi mumkin.

Antigenga bog'liq bo'lmagan ko'payish va shakllanish jarayoni immun sistemaning markaziy organlarida (timusda va qizil suyak ko'migida) amalga oshadi. Bu a'zolarda T- va B- limfotsitlar mikromuhit hujayralari ta'sirida yetiladi. Antigenga bog'liq jarayonlar esa periferik immun-himoya a'zolarida sodir bo'ladi. Organizmga antigen turli yo'llar bilan tushishi mumkin. Antigen uchun eng asosiy «darvozalar» ovqat hazm qilish, nafas olish, siydik chiqaruv yo'llari va boshqa a'zolarning shilliq pardalari hisoblanadi.

T- limfotsitlar hujayraviy immunitetning asosiy tuzilmalaridir. Bundan tashqari, ular gumoral immunitetda ham faol ishtirok etadi va umumiy immun-himoya reaksiyalarini boshqarishda muhim o'rin tutadi. Hozirgi paytda T- limfotsitlarni bajaradigan vazifasiga qarab quyidagi asosiy turlari (subpopulyatsiyalari) farq qilinadi:

a) *T- killerlar*, ya'ni qotil limfotsitlar. Ular yot hujayralarga ta'sir etib, ularni o'ldirish va yemirishda ishtirok etadi;

b) *T- xelperlar* (*helper* – yordamchi) – gumoral va hujayraviy immunitetda yordamchi vazifani o'taydi. Ular antigenni tanib olib, B- limfotsitlarni shu antigenga qarshi antitelolar ishlab chiqaruvchi plazmotsitlarga aylantirishga yordam beradi;

d) T- supressorlar (*supressor* – pasaytiruvchi) B- limfotsitlarning plazmotsitlarga aylanish jarayonini susaytiradi va shu tufayli antitelo hosil bo'lishini boshqarishda ishtirok etadi;

e) *T- amplifayerlar* (*amplifier* – kuchaytiruvchi) o'z navbatida T- killerlar va T- xelperlarning faoliyatini kuchaytiradi;

f) *T- differensiallovchilar* (*differentiator* – belgilovchi) qonning o'zak hujayralariga ta'sir ko'rsatib, ularning ma'lum bir yo'nalishda ko'payishini hamda shakllanishini boshqaradi.

Bundan tashqari, T- limfotsitlar orasida «eslab qoluvchi», ya'ni antigen to'g'risidagi ma'lumotni eslab qoluvchi hujayralar ham borligi aniqlangan. T- limfotsitlar barcha limfotsitlarning taxminan 60–65 foizini tashkil etib, ularning yashash muddati bir necha oylab va yillab bo'lishi mumkin. Ularni tuzilishi jihatidan B- limfotsitlardan ajratish qiyin. T- limfotsitlarda lizosomalar ko'proq bo'lishi va donador endoplazmatik to'r kanalchalarining kamroqligi qayd etilgan. Yana T- limfotsitlar sitoplazmasida ba'zi bir fermentlarning (masalan, alfa-naftilatsetatesterazaning) aktivligi yuqori ekanligi ma'lum. T- limfotsitlarning B- limfotsitlardan farq qiluvchi belgisi bo'lib, bularning qobig'ida joylashgan retseptorlari hisoblanadi. T- limfotsitlar yuzasida maxsus Thy- retseptorlar joylashib, ular bu limfotsitlarning

barcha turlari uchun xosdir. Ularda antigenlarni «tanib olish» imkoniyatiga ega bo'lgan 1a- retseptorlarning borligi ham tan olinadi.

B- limfotsitlar gumoral immunitet jarayonida qatnashuvchi asosiy hujayralardir. Ularning asosiy vazifasi antitelolar ishlab chiqaruvchi plazmotsitlarni hosil qilish va shu tufayli organizmda gumoral immunitetni ta'minlashdir. B- limfotsitlarda T- limfotsitlarga nisbatan donador endoplazmatik to'rning yaxshiroq rivojlanganligi kuzatiladi. B- limfotsitlarning T- limfotsitlardan asosiy farqi ularning qobig'ida joylashgan retseptorlaridir. B-limfotsitlar yuzasida immunoglobulinlarga xos tuzilishga ega bo'lgan retseptorlar bo'lib, ular yuza *immunoglobulinlar* deb ataladi (yuIG). B- limfotsitlar barcha limfotsitlarning 20–25 foizni tashkil qilsa, ulardan 14–17 foizni IgM, 6–8 foizni IgG hamda 1–4 foizni IgA, IgE va IgD immunoglobulinlar sinfidan iborat retseptorlar saqlovchi hujayralar hosil qiladi. Shuni ta'kidlab o'tish kerakki, T- limfotsitlar yuzasida ham immunoglobulin retseptorlar topilgan. Biroq bu retseptorlar miqdori jihatidan B-limfotsitlarga nisbatan deyarli 100–1000 marta kam bo'ladi. Immunoglobulin tabiatli retseptorlardan tashqari B- limfotsitlarda ular uchun maxsus bo'lgan HBLA, 1a, Fc- retseptorlar va komplementning C_3 qismiga nisbatan retseptorlar ham bo'ladi. Hozirgi paytda B - limfotsitlarning bir necha turlari farq qilinadi. Ulardan B- xelperlarni, B- supressorlarni va «eslab qoluvchi» B- limfotsitlarni ko'rsatib o'tish mumkin. B- limfotsitlarning yashash muddati ancha qisqa bo'lib, bir necha haftadan oylargacha bo'ladi. Ko'rsatib o'tilgan T-, B- limfotsitlar va ularning subpopulyatsiyalaridan tashqari immunitet jarayoni o'zida na T-, na B- hujayralarga xos belgilarni tutmaydigan «nul» hujayralarning ahamiyati katta. Bu hujayralar barcha limfotsitlarning 5–15 foizni tashkil etadi. Ular asosan sitotoksik ta'sir ko'rsatish qobiliyatiga ega bo'lib, killerlar turkumiga kiradi. Bu hujayralar orasida L (*lysis* – eritish), K (*killer* – qotil) va TK (*patigal killer* – tabiiy killer) limfotsitlar ajratiladi. Sitotoksik ta'sir ko'rsatuvchi limfotsitlar (T- killerlar, L, K va TK- limfotsitlar) yot hujayralarni o'ldirish va yemirishda asosiy o'rin tutadigan maxsus moddalarni yoki limfokinlarni ishlab chiqaradi. Limfokinlar yot hujayralarning plazmolemmasiga yemiruvchi ta'sir ko'rsatadi. Natijada, yot hujayralar halok bo'ladi. Ammo limfokinlarning ta'siri faqat shu bilangina chegaralanmaydi. Limfokinlarning boshqa xillari ham mavjud bo'lib, ular limfotsitlarning ko'payishi, shakllanishi va antigenlar to'g'risida ma'lumot olish jarayonlarini boshqarib turadi. Limfotsitlarning ko'payishi, shakllanishi va faoliyati immunitet jarayonlarida ishtirok etuvchi yordamchi hujayralar bilan chambarchas bog'liqdir.

Yordamchi hujayralar. Bu hujayralar T- va B-limfotsitlar uchun qulay mikromuhit yaratishda, ularning ko'payishi va shakllanishini boshqarishda hamda ularga antigen to'g'risidagi ma'lumotni yetkazishda faol qatnashadi. Yordamchi (*accessor* – ishtirokchi) hujayralarning asosiy vakillaridan biri *makrofag*lardir. Ular organizmda kechadigan umumiy ixtisoslashgan immun-himoya reaksiyalarining aktiv ishtirokchilari. Makrofaglar kuchli fagotsitoz qilish hamda bir qator biologik aktiv moddalar ishlab chiqarish qobiliyatiga ega («Makrofaglar» bo'limiga q.). Ular antigenni fagotsitoz qilib tayyor holda limfotsitlarga yetkazadi. Makrofaglar tomonidan qayta ishlangan antigenning unga qarshi antitelolar ishlab chiqarish qobiliyati bir necha o'n baravar ortadi. Bu hujayralarning o'ziga xos xususiyatlaridan bo'lib, ularning sitoplazmasida birlamchi va ikkilamchi lizosomalar miqdori ko'pligidir (145- rasm). Makrofaglar bilan bir qatorda immunitet jarayonida aktiv ishtirok etuvchi tuzilmalar bo'lib *interdigitirlovchi hujayralar* hisoblanadi. Bu hujayralar ham makrofaglar singari monotsitlardan hosil bo'ladi. Ular asosan timusda hamda periferik immun-himoya a'zolarining timusga tobe (T) zonalarida joylashadi. Fiziologik sharoitlarda bu hujayralarning fagotsitoz qilish qobiliyati juda past bo'ladi. Ammo organizmga kuchli ta'sir o'tkazilganda bu hujayralar makrofaglar singari aktiv fagotsitlarga aylanadi. Interdigitlovchi hujayralar uzun barmoqsimon o'siqlarga ega bo'lib, ular orqali limfotsitlar bilan kontaktda bo'ladi (146- rasm). Hujayralar sitoplazmasida tarqoq holda joylashgan donador endoplazmatik to'r kanalchalari va mitoxondriyalar uchraydi.

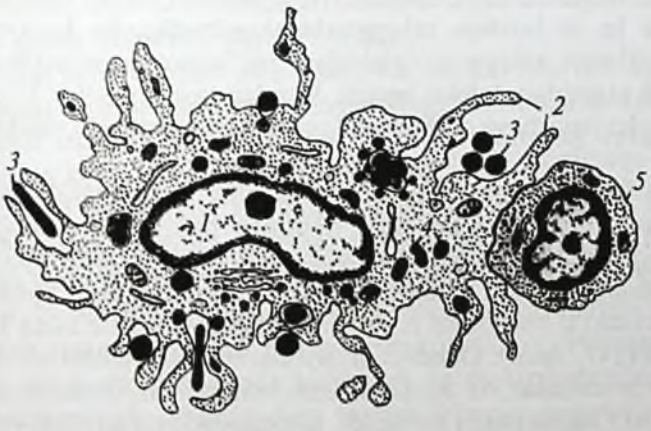

145- rasm. Makrofag (sxema):

1 – yadro; *2* – o'siqlar; *3* – antigenlar; *4* – lizosomalar; *5* – limfotsit (K.R.To'xtayev rasmi).

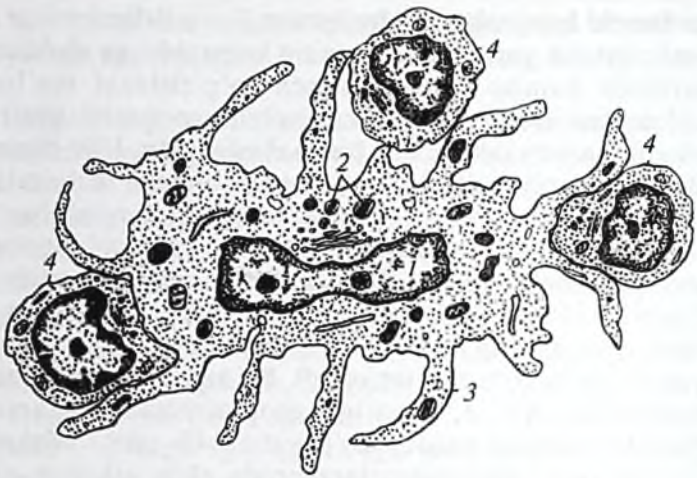

146- rasm. Interdigitirlovchi hujayra (sxema):
1 – yadro; *2* – donachalar; *3* – o'siqlar; *4* – limfotsitlar (Q.R.To'xtayev rasmi).

Deyarli barcha interdigitirlovchi hujayralar o'z qobig'ida Ia- retseptorlarni saqlaydi. Ammo makrofaglardan farqli ravishda ularda Fc-retseptorlar bo'lmaydi. Timusdan hamda periferik immun-himoya a'zolarining T- zonalaridan tashqari, interdigitlovchi hujayralar terida ham uchraydi. Bu yerda ular Langergans hujayralari nomi bilan yuritiladi.

Interdigitirlovchi hujayralarning faoliyati to'la aniqlanmagan. Ularda Ia va boshqa retseptorlarning borligi bu hujayralarning limfotsitlarga antigen to'g'risidagi ma'lumotni yetkazib berishda ishtirok etishidan dalolat beradi. Bundan tashqari, ular T- limfotsitlarning ko'payishi va differensiallanishini boshqaruvchi moddalar ham ishlab chiqaradi.

Periferik immun-himoya a'zolarining B-zonalarida yordamchi hujayralarning yana bir turi- dendritli hujayralar uchraydi. Ular ko'proq limfatik follikullarda joylashganligi tufayli *follikulyar dendritli hujayralar* deb ham ataladi (FDH). O'zlarining ko'p sonli o'siqlari yordamida bu hujayralar limfotsitlar va plazmotsitlar bilan kontaktda bo'ladi (147- rasm). Dendritli hujayralarning sitoplazmasida ko'p sonli erkin ribosomalar, oz miqdorda mitoxondriyalar, donador endoplazmatik to'r kanalchalari ko'rinadi. Golji kompleksi atrofida va sitoplazmaning boshqa qismlarida mayda, lizosomalarga o'xshash donachalar uchraydi. Hujayra yadrosi noto'g'ri shaklga ega bo'lib, o'zida yadrocha saqlaydi. Dendritli hujayralarda Fc, C_3- retseptorlar hamda

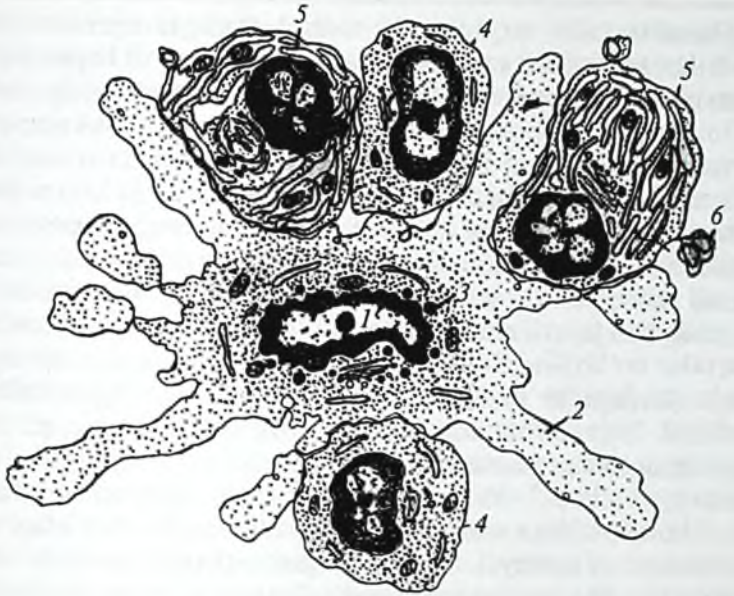

147- rasm. Dendritli hujayra (sxema):

1 – yadro; *2* – o'siqlar; *3* – donachalar; *4* – limfotsitlar: *5* – plazmatik hujayralar; *6* – plazmotsitdan ajralib chiqayotgan sitoplazma bo'lagi (plazmotsitoz) (Q.R.T o'xtayev rasmi).

la- retseptorlar borligi aniqlangan. Bu hujayralarning asosiy vazifasi limfotsitlarga antigenni yetkazib berish hamda limfotsitlarning ko'payishi, shakllanishini boshqarib turishdir. Dendritli hujayralarning fagotsitoz qilish qobiliyati deyarli yo'qdir.

Ularning kelib chiqishi to'g'risida ikki xil fikr mavjud. Birinchi fikrga binoan bu hujayralar makrofaglar singari monotsitlardan hosil bo'ladi deb hisoblanadi. Ikkinchi fikr esa ularning retikulyar hujayralardan kelib chiqishini oldinga suradi.

Immunitet jarayonida eozinofil va bazofil leykotsitlar hamda to'qima bazofillari (semiz hujayralar) ham ishtirok etadi. Bazofil leykotsitlar va to'qima bazofillari ishlab chiqargan gistamin, geparin moddalari T- va B- limfotsitlarning ko'payishi va shakllanishini kuchaytirish xususiyatiga ega. Eozinofil leykotsitlar organizmga ko'p miqdorda antigenlar tushganda ko'payadi va makrofaglarning faoliyatini kuchaytiradi. Shuningdek, immun-himoya jarayonlarining kechishida neytrofil leykotsitlarning ahamiyati ham katta. Ular limfotsitlarning ko'payishi va shakllanishini kuchaytiruvchi moddalar ishlab chiqaradi va antigenlarni aktiv fagotsitoz qiladi.

Shunday qilib, organizmda sodir bo'ladigan immun-himoya jarayonlari to'qimalar va a'zolarda joylashgan turli xil hujayralarning o'zaro birlikda (kooperativ) faoliyat ko'rsatishi tufayli amalga oshadi.

Immunitet jarayonlariga tegishli (ya'ni immunokompetent) hujayralarning immun-himoya reaksiyalari davomida o'zaro uzviy bog'lanishi hali to'la o'rganilmagan. Bu to'g'rida bir qancha nazariyalar mavjud bo'lib, ularning orasida P.B.Petrov oldinga surgan nazariya alohida o'rin tutadi. Bu nazariyaga asosan immunitet jarayoni asosiy uch xil hujayralarning o'zaro birlikda faoliyat ko'rsatishi yoki kooperatsiyasi tufayli amalga oshadi (148- rasm). Immunokompetent hujayralar bo'lib T-, B- limfotsitlar va ularning subpopulyatsiyalari hamda yordamchi hujayralar (makrofaglar, interdigitirlovchi va dendritik hujayralar) hisoblanadi. Sxemada ko'rsatilganidek, organizmga tushgan antigen dastavval antigenni «tanib olish» qobiliyatiga ega bo'lgan T- va B- limfotsitlarning retseptorlari bilan bog'lanadi. Shu bilan birga antigen bu limfotsitlarning bir-biri bilan aloqa qilishini ham ta'minlaydi. Antigen T- limfotsitlarning yuzasida bo'lgan retseptorlar bilan bog'liq holda makrofaglarga uzatiladi. Makrofaglar bilan T- limfotsitlarning o'zaro ta'siri natijasida antigenga qarshi sitotoksik T- limfotsitlar hosil bo'ladi. Keyingi bosqichda T- limfotsitlarning retseptorlari bilan bog'langan va makrofaglar tomonidan qayta ishlangan antigen B- limfotsitlarga yetkaziladi. Ammo bu

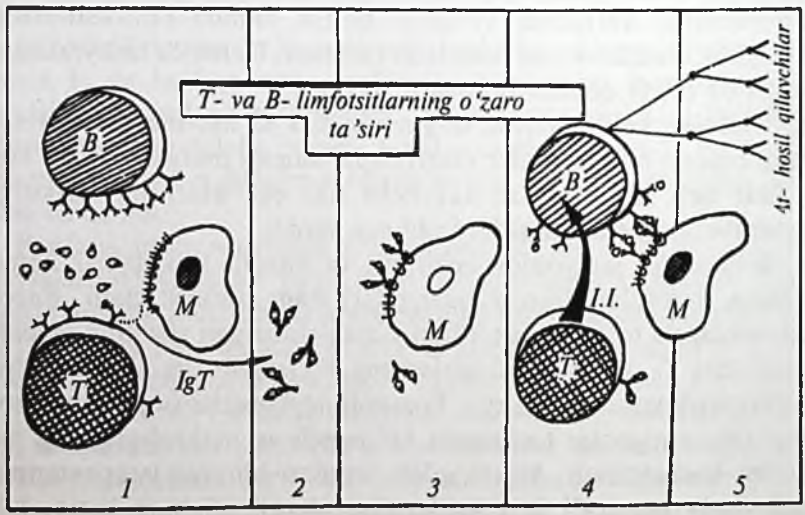

148- rasm. Immunokompetent hujayralarning o'zaro ta'siri (sxema; R.V. Petrovdan).

ma'lumotning o'zigina B- limfotsitlarning antitelolar ishlab chiqaruvchi plazmatik hujayralarga aylanishi uchun kifoya qilmaydi. B- limfotsitlarning ko'payishi va plazmotsitlarga shakllanishi uchun shu antigenga xos bo'lgan yana bir signal bo'lishi talab etiladi.

Bu signal T- limfotsitlar tomonidan berilib, «immunopoez induktori» (*I.I.*) deb ataladi. Ikki tomondan antigen to'g'risida ma'lumot olgan B- limfotsitlar o'z navbatida blast hujayralarga aylanib, mitoz yo'li bilan ko'payadi. Natijada, ma'lum bir antigenga nisbatan B- limfotsitlarning kloni hosil bo'ladi. Ular o'z navbatida plazmoblastlarga, proplazmotsitlarga va yetuk plazmatik hujayralarga aylanib, shu antigenga nisbatan antitelolar ishlab chiqaradi.

Shunday qilib, immunitet jarayonlarida turli xil hujayralar ishtirok etadi. Bu jarayonlarning faol hujayralari bo'lmish T- va B- limfotsitlar qon va limfa orqali ko'chib yurish (migratsiya) qobiliyatiga egadir. Immun sistemaning markaziy a'zolarida, ya'ni timusda va qizil suyak ko'migida ushbu limfotsitlarning ko'payishi va takomili ro'y beradi. Qizil suyak ko'migidan kelgan o'zak hujayralar timusda maxsus mikromuhit ta'sirida yetuk T- limfotsitlarga aylanadi. Bu jarayonda timusda bo'lgan retikuloepitelial hujayralar va makrofaglarning roli kattadir. Umuman, bu jarayonda neyrogumoral va endokrin faktorlarning ta'siri asosiy o'rin tutadi.

XV bob

TERI VA UNING HOSILALARI

Teri tananing tashqi yuzasini qoplab odamda uning umumiy sathi 1,5–2 m^2 ga yetadi. Terining rangi odamlarning irqiga qarab har xil bo'ladi. Bu teridagi rang beruvchi modda - melanin pigmentining miqdoriga bog'liq. Teri hosilalariga sochlar, ter, yog' va sut bezlari hamda tirnoqlar kiradi.

TERI (*CUTIS*)

Teri organizmni tashqi muhit bilan uzviy ravishda bog'lab turadi va qator muhim vazifalarni bajaradi. Teri o'zining ostida joylashgan a'zo va to'qimalarni tashqi muhitning fizik va ximik omillari ta'siridan saqlaydi. Jarohatlanmagan teri o'zidan turli mikroblarni, ko'pchilik zaharli va zararli moddalarni o'tkazmaydi. Terining epidermis qismi,

ayniqsa uning muguz qavati, issiqlikni yomon o'tkazadi, va shu sababli, terini qurib qolishdan asraydi. Teridagi melanin pigmenti quyosh nurlarining organizmga salbiy ta'sirini kamaytiradi.

Teri tuz-suv va issiqlik almashinuvida ishtirok etadi. Kuniga teri orqali 500 ml gacha suv ajraladi. Suv bilan birga har xil tuzlar, ko'proq xloridlar hamda sut kislotasi va boshqalar chiqariladi. Ma'lumki, tanadan 82 foiz issiqlik teri orqali ajratiladi. Tana o'z issiqligining ma'lum qismini ter ajratish orqali ham yo'qotadi.

Terining sekretor faoliyati undagi ter va yog' bezlari orqali amalga oshadi. Shu bilan birga, bu bezlar ekskretor vazifani ham bajaradi. Ba'zi dorilar (yod, brom, salitsil kislota va boshqalar) va zaharli moddalar yog' va ter bezlari mahsuloti bilan chiqarib yuboriladi. Terning tarkibi ko'pincha organizm holati bilan uzviy bog'langan bo'ladi. Buyrak kasalliklarida terda siydik kislotalari, mochevina miqdori ortsa, qandli diabetda uning tarkibida qand paydo bo'ladi. Teri o'zidan ayrim moddalar (yog'da eruvchi moddalar, efir, salitsil, etil spirt va boshqalar) ni yaxshi o'tkazadi. Shuning uchun ham tabobatda teridan singiy oladigan moddalardan tayyorlangan moysimon dorilar ishlatiladi.

Ultrabinafsha nurlar ta'sirida terida vitamin D sintezlanadi. Uning yetishmasligi raxit kasalligiga olib keladi.

Terida qon tomirlarning ko'pligi sababli u ma'lum darajada qon deposi bo'lib hisoblanadi. Katta odamlar terisida 1 litrgacha qon to'planib turishi mumkin.

Teri taktil, harorat va og'riqni sezuvchi nerv oxirlariga boy bo'lib, keng retseptor maydon hisoblanadi. Ba'zi joylar (bosh va panja) terisining 1 sm^2 yuzasida 300 tagacha sezuvchi nuqtalar borligi aniqlangan.

Taraqqiyoti. Teri pushtning 2 ta embrional varag'i – ektoderma va mezodermasidan taraqqiy etadi. Ektoderma terining epitelial qoplamasi – epidermisini hosil qilsa, mezodermaning hosilasi bo'lmish dermatomlar xususiy teri – derma hamda teri osti yog' qatlami – gipodermani vujudga keltiradi. Pusht taraqqiyotining birinchi haftalarida epidermis bir qavat yassi hujayralardan iborat, keyinchalik bu hujayralar «balandlashadi». Embrion hayotining 1-oyi oxirlarida u ikki qavatli bo'ladi. Uchinchi oylarga kelib, epiteliy hujayralarining ko'payishi tufayli, epidermis ko'p qavatliga aylanadi. Homilaning 4 oylik davridan boshlab, eng sirtqi 2–3 qavat hujayralar yassilashib, sitoplazmasi oksifil xususiyatga ega bo'ladi va shu boisdan kislotali bo'yoqlar bilan yaxshi bo'yaladi. 5 oylik homilada epidermisning donador va muguz qavatlari faqat qo'l va oyoq kaftlarida paydo

bo'ladi. 7- oydagina terining hamma yuzasi bo'ylab epidermis bazal, tikanaksimon hujayralar qavati va muguz qavatlarga ajraladi. Yaltiroq qavat esa ancha kech paydo bo'ladi.

Teri epiteliysining rivojlanishi bilan terining biriktiruvchi to'qimali asosi ham taraqqiy eta boradi. Derma va gipodermaning rivojlanishi, yuqorida ta'kidlanganidek, dermatomlardan boshlanadi. Pusht taraqqiyotining 2- oyigacha derma mezenxima hujayralaridan, mayda qon tomirlardan va ko'p miqdorda amorf moddadan tashkil topgan bo'ladi. 2- oyning oxiriga kelib mezenxima hujayralari fibroblastlarga aylana boshlaydi. Lekin ular uzoq vaqtgacha kam differensiallashgan bo'lib qoladi va 3 turga bo'linadi: yulduzsimon o'simtali hujayralar, kalta o'simtali hujayralar va yumaloq hujayralar. Bu hujayralarning orasida kislotali bo'yoqlar bilan yaxshi bo'yaluvchi argirofil tolalarning to'ri vujudga keladi. Dermaning epidermisga yaqin qismida tolalar zichroq joylashgan bo'ladi. Homila taraqqiyotining 4- oyida tolalarning ko'pchilik qismi argirofillik xususiyatini yo'qotib, 5- oyida argirofil tolalar faqat epidermis ostidagi teri hosilalari va qon tomirlari atrofida saqlanib qoladi. 3—4- oylarda kollagen tolalar gorizontal joylashgan holda paydo bo'la boshlaydi. Dastavval epidermis va derma o'rtasidagi chegara mutlaqo tekis bo'ladi. Homila hayotining o'rtalarida biriktiruvchi to'qimaning epiteliyga botib kirishi natijasida dermaning so'rg'ichlari vujudga keladi va bu chegara notekis bo'lib qoladi. Elastik tolalar esa homila hayotining oxirgi oylarida paydo bo'lib, taraqqiyoti 25 yoshlargacha davom etadi. Embrion rivojlanishi bilan terida differensiallangan hujayra elementlari ortib borsada, homila hayotining so'nggi davrida ham so'rg'ichli qavat, qon tomirlar va teri hosilalari atrofida ko'plab kam differensiallashgan, kambial hujayralar saqlanib qoladi. Homilaning uch oylik davridan boshlab terida soch, tirnoq va ter bezlarining kurtagi paydo bo'la boshlaydi.

TERI TUZILISHI

Teri 2 qismidan — epidermis va biriktiruvchi to'qimadan iborat dermadan tashkil topgan. Terining quyi qatlamlarida derma teri osti yog' kletchatkasidan iborat gipodermaga o'tadi.

Epidermis va dermaning chegarasi notekis bo'lib, biriktiruvchi to'qimali so'rg'ichlar epidermisga botib kirgan bo'ladi. Yuqorida qayd etilganidek, derma so'rg'ichlari teri sathida egatchalar bilan ajralgan do'ngliklar paydo qiladi. Epidermis dermadan glikozaminglikanlar va nozik argirofil tolalarga boy bo'lgan bazal membrana bilan ajralib turadi.

Epidermis. Terining tashqi qavati bo'lib, ko'p qavatli yassi muguzlanuvchi epiteliydan iborat (54- rasmga q.). Epidermisning qalinligi teri qoplamasining har xil joylarida turli qalinlikda (0,5—4 mm) bo'lsada, u umumiy tuzilishga egadir.

Epidermisda 6 qavatni ajratish mumkin: 1. Bazal qavat (*stratum basale*). 2. Tikansimon hujayralar qavati (*stratum spinosum*) 3. Donador hujayralar qavati (*stratum granulosum*). 4. Yaltiroq qavat (*stratum lucidum*). 5. Muguz qavat (*stratum corneum*). 6. Tushib ketuvchi qavat (*stratum desqua moum*).

Epidermisning hujayralari bazal qavatdan boshlanib, to eng yuza muguz qavatga tomon surilib, yangilanib turadi. Shu qavatlarda epidermis hujayralarining differensiallanish va muguzlanish jarayonlarining turli davrlarini kuzatish mumkin.

Bazal qavat epidermisning eng quyi qatlami hisoblanib, dermadan bazal membrana orqali ajralib turadi (149- rasm). Bu qatlam bir qavat joylashgan 2 xil — bazal (epidermotsitlar) va pigment hujayralari — melanotsitlardan iborat. Bazal hujayralar bir qator bo'ychan, silindrsimon hujayralardan tashkil topgan. Bu hujayralarning oval yadrosi xromatinga boy bo'lib, hujayra sitoplazmasi bazofil xususiyatga ega. Bazal hujayralar o'zaro desmosomalar orqali birikadi. Hujayralar oralig'ida yoriqlar bo'lib, shu tuzilmalar bo'ylab to'qima suyuqligi harakat qiladi. Hujayralarning nozik tuzilishida barcha organellalar qatori yadro atrofida va desmosoma sohasida joylashgan tonofibrillalar yaqqol ko'zga tashlanadi. Bazal qavatda ko'plab mitoz yo'l bilan bo'linayotgan hujayralar uchraydi.

Pigment hujayralar — melanotsitlar teri pigmenti — melanin sintez qiladigan hujayralardir. Gemotoksilin-eozin bilan bo'yalgan preparatlarda melanotsitlar och bazofil sitoplazmali bo'lib, yadrosi to'q, kumush tuzi bilan bo'yalganda (impregnatsiya qilinganda) pigment hujayralarining uzun tarmoqlangan o'simtalari ko'rinadi. Shu o'simtalarda va hujayra tanasida ko'pgina melanin donachalari joylashadi (54- rasmga q.). Gistoximiyaviy usulda melanotsitlarda teriga rang beruvchi pigment-melanin sintez qilishda ishtirok etuvchi ferment (DOFA — oksidaza) dioksifenilalanin oksidaza borligi aniqlandi. Bazal epidermotsitlarda ham pigment donachalari bo'lishi mumkin, bu donachalar hujayralarga melanotsitlarning o'simtalari orqali o'tib qolishidan yuzaga keladi. O'zi pigment chiqarmaydigan, lekin melanin tutuvchi bunday hujayralar *melanoforlar* deb ataladi.

Epidermisning ikkinchi — *tikanaksimon hujayralar qavati* bazal qavat ustida joylashgan 5—10 qavat hujayralardan iborat. Tikanaksimon hujayralar juda ko'p sitoplazmatik o'simtalarga ega bo'lib,



149- rasm. Epidermis hujayralarining submikroskopik tuzilishi (sxema):

I – bazal qavat; *II* – tikanaksimon qavat; *III* – donador qavat; *IV* – yaltiroq va muguz qavatlar; *1* – bazal membrana; *2* – bazal epidermotsit; *3* – melanotsit; *4* – epidermis ichidagi makrofag (Langergans hujayrasi); *5* – yarimdesmosomalar; *6* – desmosomalar; *7* – tonofibrillalar; *8* – promelanosoma; *9* – melanosoma; *10* – lizosoma; *11* – hujayralararo bo'shliq; *12* – keratogialin donachalari; *13* – dermani surg'ichsimon qavatidagi kapillarlar.

shu o'simtalar orqali hujayralar bir-biri bilan desmosomalar hosil qilib bog'langan. Bu hujayralar sitoplazmasida tonofibrillalar yaxshi rivojlanib, ular desmosomalarga tutashib ketadi. Hujayralarning pufaksimon yumaloq yadrosida xromatin kam bo'lib, och bo'yaladi. Tikanaksimon hujayralar qavatining quyi – bazal qavatga yaqin joylashgan qatlamlarida mitoz yo'li bilan bo'linayotgan hujayralar uchraydi. Shuning uchun ham bazal va tikanaksimon hujayralar qavatlari epidermisning o'suvchi – Malpigi qavati (*rete Malphygi*)ni tashkil etadi. O'suvchi qavat hisobiga epidermis hujayralarining 19–20 kun ichida almashinib turishi (fiziologik regeneratsiyasi) kuzatiladi.

Epiteliotsitlardan tashqari bazal va tikanaksimon hujayralar qavatida o'z shakli bilan melanotsitlarga o'xshash o'simtali hujayralar – dendrotsitlar (Langergans hujayralari) uchraydi. Pigment hujayralaridan farqli o'laroq dendrotsitlar kumush tuzlari bilan yaxshi bo'yalmaydi, ularda DOFA-oksidaza aniqlanmaydi. Bu hujayralar atrofidagi hujayralar bilan desmosomalar hosil qilmaydi, sitoplazmasida ko'p miqdorda tennis raketkasi shaklidagi argentofin donalar tutadi. Ular, lizosomalarning bir ko'rinishi bo'lgan keratinosomalar deb ataladi. Ko'pincha bu hujayralar yonida dermadan o'tgan T- limfotsitlar ham uchraydi. Dendrotsitlar va T- limfotsitlar epidermisda mahalliy immunologik nazoratni tashkil qiladilar.

Donador hujayralar qavati 2–3 qavat, bir-biriga zich joylashgan duksimon hujayralardan iborat. Ularning sitoplazmasida ribosomalar, mitoxondriyalar, lizosomalar bilan birga, lizosamalarning bir ko'rinishi bo'lgan keratinosomalar (qavat-qavat tanachalar) hamda parchalangan tonofibrillalar bo'laklari va ular bilan yonma-yon yirik keratogialin donachalari bo'ladi. Bu donachalar polisaxaridlar, lipid va tarkibida ko'p miqdorda gistidin, prolin, arginin hamda oltingugurtli sistin aminokislotalari tutgan oqsillardan tashkil topgan bo'lib, ishqoriy anilin bo'yog'i bilan yaxshi bo'yaladi. Donador hujayralar sitoplazmasida keratogialin bilan tonofibrillalar kompleksining bo'lishi ushbu hujayralarda muguzlanish jarayonining boshlanganligidan dalolat beradi. Ba'zan bu o'zgarish terining kuchli ishqalanishga uchraydigan juda kichik sohasida ro'y berishi mumkin (masalan, qadoqlar).

Yaltiroq qavat terining ayrim sohalarida (kaftda, tovonda) yaxshi ko'rinadi va yadro tutmagan, sitoplazmasi oqsil modda – eleidin bilan to'lgan 3–4 qavat yassi hujayralardan iborat. Eleidin yaxshi bo'yalmaydi, lekin kuchli nur sindirish xususiyatiga ega. Shuning uchun hujayralar chegarasi aniq bilinmaydi va bu qavat preparatda rangsiz yaltiroq tasma holida ko'rinadi. Eleidin tonofibrillalar va

keratogialin oqsillaridan, ularning sulfgidril gruppalarining oksidlanishi natijasida hosil bo'ladi, deb taxmin qilinadi. O'z navbatida eleidin muguz modda – keratin hosil bo'lishida bir bosqich hisoblanadi.

Epidermisning tashqi muhit bilan bevosita aloqada bo'lgan eng yuza qavati *muguz qavat* bo'lib, uning qalinligi terining turli sohalarida har xil bo'ladi. Kaft, tovon terilarida bu qavat qalin bo'lsa, tananing yon sathida, ayniqsa qovoqlar va erkaklar tashqi jinsiy a'zolari terilarida anchagina yupqadir. Bu qavat yadrosiz, bir necha o'n qavat muguz tangachalardan tashkil topgan. Bu tangachalar muguz modda (keratin) va havo pufakchalari tutadi. Keratin oltingugurtga boy, kislota va ishqorlar ta'siriga chidamli oqsil moddasi hisoblanadi. Muguz tangachalari bir-biriga zich va mahkam birikib turadi. Terining tashqi yuzasidagina ular zich joylashmay, bir-biridan ajralib ayrim muguz tangachalar holida turadi. Terining ustki sathidagi muguz tangachalar fiziologik tarzda ko'chib tushib turadi va terining *tushib turuvchi* qavatini hosil qiladi. Muguz tangachalarining tushib ketishi jarayonida keratinosomalar muhim rol o'ynaydi. Ular hujayralardan chiqib, hujayralararo bo'shliqda to'planadi. Buning natijasida desmosomalarning erishi (lizisi) va muguz tangachalarining bir-biridan ajrashi kuzatiladi. Muguz qavatining ahamiyati shundaki, u o'zidan issiqlikni yomon o'tkazadi va katta elastikli xususiyatiga ega.

Kaft va tovon terisiga nisbatan terining boshqa joylarida epidermis ancha yupqa bo'ladi. Masalan, boshning sochli qismida uning qalinligi 170 mkm dan oshmaydi. Bu yerda yaltiroq qavat yo'q, muguz qavat esa faqat 2–3 qavat muguzlangan hujayralardan – tangachalardan iborat. Terining ko'pchilik qismida epidermis asosan o'suvchi, donador va muguz qavatlardan tashkil topgan. Har bir qavat o'z navbatida kaft va tovon terisi epidermisining tegishli qavatiga nisbatan ancha yupqa bo'ladi. Ba'zi tashqi va ichki omillar ta'sirida, masalan, kuchli mexanik ta'sirlarda, A vitamin yetishmaganda va gidrokortizon ta'sirida muguzlanish jarayoni kuchayadi.

Derma yoki xususiy teri o'z navbatida bir-biridan aniq ajralmagan qavatlar: so'rg'ichli qavatlar (stratum papillare) va zich yoki to'r qavat (stratum compactum seu reticulare) larga bo'linadi.

So'rg'ichli qavat bevosita epidermis ostida joylashib, siyrak tolali shakllanmagan biriktiruvchi to'qimadan tashkil topgan. Shu biriktiruvchi to'qima epidermisga botib kirib, so'rg'ichlar hosil qiladi. So'rg'ichlar shakli va kattaligi terining turli zonalarida har xil bo'ladi. Kaftda va tovonda bu so'rg'ichlar yaxshi rivojlangan. Epidermis yupqa bo'lgan joylarda esa so'rg'ichlar ancha kalta bo'ladi. Yuz terisida so'rg'ichlar sust rivojlanib, yosh ulg'ayishi bilan yo'qolib

ketishi ham mumkin. Terining so'rg'ichli qavati barmoqlar terisi sathida har bir shaxsga xos bo'lgan individual ko'rinishlarni belgilab beradi. Terining bu ko'rinishi har bir odamning o'ziga xos bo'lganligidan sud meditsinasida va kriminalistika amaliyotida barmoq izlariga qarab shaxsni aniqlashda – *daktiloskopiyada* keng qo'llaniladi.

So'rg'ichli qavat to'qimasida kollagen, elastik va retikulin tolalar bilan birga fibroblast, makrofag, melanofor, plazmatik va semiz hujayralar mavjuddir. Bu yerda mushak hujayralarining alohida tutamlari uchraydi. Bu mushaklarning ayrimlari sochni tiklovchi mushak bo'lib, ular soch ildizi bilan uzviy bog'liqdir. Dermaning so'rg'ich qavatida qon, limfa tomirlari, nerv tolalari va erkin, hamda kapsulali nerv oxirlari ko'p uchraydi. So'rg'ichli qavat qon tomirlari hisobiga terining epidermis qismi oziqlanadi.

So'rg'ichli qavatda o'simtalari ko'p, sitoplazmasida va o'simtalarida melanin pigmentini tutuvchi melanofor hujayralar joylashadi. Melanofor hujayralar epidermis melanotsitidan farqlanib, DOFA-oksidaza reaksiyasini bermaydi va melaninni sintez qilmaydi. Melanoforga pigment epidermis melanotsitlaridan kiradi deb taxmin qilinadi. Melanofor hujayralar terining ayrim joylarida, ayniqsa, anal teshik, sut bezi so'rg'ichlari atrofida ko'p bo'ladi.

Dermaning *to'r qavati* zich tolali shakllanmagan biriktiruvchi to'qimadan iborat bo'lib, elastik tolalar va dag'al kollagen tolalari tutamlaridan iborat. Bu kollagen tolalar tutamlari teri sathiga parallel hamda qiyshiq yo'nalib, o'zaro chigallar hosil qiladi. Retikulin tolalar faqatgina qon tomirlar va ter bezlari atrofidagina joylashadi. To'r qavatda hujayra elementlaridan asosan fibroblastlar bo'lib, qon tomirlari sohalaridagina makrofaglar limfotsitlar va leykotsitlar joylashadi. To'r qavatda soch ildizlari, yog' bezlari, teri osti yog' qatlami bilan chegaradosh qismida esa ter bezlari joylashadi. Terining to'r qavati juda pishiq bo'lgani uchun hayvonlar terisidan turli xil anjomlar va kiyim-kechaklar ishlanadi.

Teri osti yog' kletchatkasi (*tela subcutanea*) ikki qismdan: yog' kletchatkasi (*funniculus adiposum*) va teri fassiyasi (*fascia cutis*)dan iborat. Yog' kletchatkasi yog' hujayralari to'dalaridan iborat bo'lib, ular derma to'r qavatidan davom etgan va teri fassiyasini hosil qiluvchi kollagen tolalarning yirik tutamlari bilan o'raladi. Yog' hujayralari to'dalari orasidagi biriktiruvchi to'qimada ko'plab qon tomirlar, nerv tolalari va erkin hamda kapsulali nerv oxirlari (Krauze kolbalari, Ruffini va Fater–Pachini tanachalari) joylashadi. Yog' kletchatkasi terining hamma joylarida bir xil bo'lmaydi. Ayrim joylarda (yag'rin, qorin terilarida) bu qavatning qalinligi bir necha santimetrga yetadi.

Terining yog‘ kletchatkasi yumshoq qatlam hosil qilib, mexanik ta’sirlardan asraydi. Teri osti yog‘ kletchatkasi organizm uchun yog‘ deposi hisoblanib, tana haroratini mo‘tadil tutib turishda ham ishtirok etadi.

Teri pigmenti melaninlar turkumiga mansub bo‘lib (lot. *melas* – qora), deyarli hamma odamlarda bo‘ladi. U epidermisda ham, xususiy terida ham bo‘lib, terining rangi pigment miqdoriga bog‘liq. Organizmida melanin pigmenti bo‘lmagan jonzotlar albinoslar deyiladi (*albus* – oq). Melanin melanotsit hujayralarida tirozin aminokislotasining tirozinaza va DOFA-oksidaza fermentlari ta’sirida oksidlanish natijasida hosil bo‘ladi. Melanin ultrabinafsha nurlarini juda kuchli yutish xususiyatiga ega, shuning uchun u organizmni ultrabinafsha nurlarining zararli ta’siridan saqlaydi. Pigment teri yuzasining hamma joyida ham bir xil taqsimlanmagan: yuz, bo‘yin, orqa terilarida pigment ko‘proq, qorin terisi, kaft va tovonda esa kamroq bo‘ladi.

Tashqi va ichki ta’sirotlarning ta’siri natijasida teri pigmentining miqdori o‘zgarib turadi. Yoz faslida oftob (ultrabinafsha nurlar) ta’sirida terida pigment miqdori ko‘payib, badan qorayadi. Homilador ayollarda ichki – gormonal holatlar ta’sirida ham terining ayrim joylarida (yuz, tashqi jinsiy a’zolar sohasida) pigment ko‘payadi. Pigment almashinuvi ichki sekretsiya bezlari faoliyatiga, ultrabinafsha va radiatsiya nurlari, ba’zi ximiyaviy moddalar va vitaminlar (A, PP va ayniqsa vitamin C) ta’siriga bog‘liq.

TERI BEZLARI

Terida ter, yog‘ va sut bezlari joylashgan. Sut bezlarining tuzilishi va faoliyati jinsiy a’zolar ishi bilan uzviy bog‘langan bo‘lgani uchun, ular shu a’zolar bilan qo‘shib o‘rganiladi.

Taraqqiyoti. Ter bezlari embrion taraqqiyotining 8- oyida epidermisdan hosil bo‘ladi. Dastavval epidermis qirralarida epiteliy hujayralarining to‘plami hosil bo‘lib, bu hujayralar mezenxima tomon botib kiradida, ter bezlarining kurtagini hosil qiladi. Kurtak epitelial tasmalari teri osti yog‘ kletchatkasiga qadar botib kirib, buraladi va ter bezining oxirgi bo‘limini hosil qiladi; epitelial tasmaning yuqori qismlari esa chiqaruv naylariga aylanadi. Embrion taraqqiyotining oxirida epitelial tasmalarning sekretor bo‘limida, so‘ngra chiqaruv naylarida bo‘shliqlar paydo bo‘ladi. Ter bezlari inson dunyoga kelganidan keyingina o‘z faoliyatini boshlaydi.

Ter bezlari (*glandulae sudoriferae*) oddiy tarmoqlanmagan naysimon bezlarga kiradi. Bularning soni 3,5 milliongacha yetadi.

Jinsiy olat boshchasi, kichik uyatlik lablar sohasidan tashqari terining barcha qismlarida ter bezlari uchraydi. Ayniqsa, qo'l panjalarining yumshoq qismida, tovonda, qo'ltiq osti chuqurchasida va chov burmalarida ter bezlari ko'p bo'ladi. Shu joylarda terining 1 sm^2 sathida 300 ga yaqin (terining boshqa sohalarida 120–200) bez ochiladi. Ter bezlarining zichligi (1 mm^2 sathdagi soni) yangi tug'ilgan bolalarda kattalarga nisbatan 12 barobar ko'p bo'ladi. Ter bezlarining sekreti 98 foiz suv, 2 foiz quruq moddadan iborat. Quruq modda organik va noorganik moddalardan tashkil topgan. Ter bezining oxirgi sekretor bo'limlari koptoksimon buralgan bo'lib dermaning chuqur qatlamlarida joylashadi. (150- rasm).

Ter chiqaruv naychalari derma va epidermisdan o'tib, teri yuzasida teshikchalar hosil qiladi. Bezning oxirgi bo'limi bez holatiga qarab kubsimon yoki silindrsimon epiteliydan iborat bo'ladi. Hujayra sitoplazmasi och bazofil bo'lib, o'zida, yog', glikogen va pigment kiritmalarini tutadi. Sekretor hujayralar ichida oqish va qoramtir hujayralar tafovut qilinadi. Oqish hujayralar suv va metall ionlarini, qoramtirlari esa organik makromolekulalarni ajratadi. Sekretor hujayralari tagida, bazal membranada, mioepitelial (savatsimon) hujayralar joylashadi. Mioepitelial hujayralarni o'z o'simtalari bilan bez oxirgi bo'laklarini o'rab turadi. Bu hujayralar sitoplazmasida qisqarish xususiyatiga ega bo'lgan tolalar mavjud bo'lib, ularning qisqarishi sekretor hujayralardan sekretning ajralib chiqishiga sababchi bo'ladi. Oxirgi bo'limdan chiqaruv naylari boshlanadi. Bu naylar ikki qavatli kubsimon epiteliydan iborat bo'lib, hujayralarning usti kutikula bilan qoplangan. Chiqaruv naylari epidermisdan egri-bugri bo'lib o'tadi. Epidermis sohasida chiqaruv nayining devori yassi

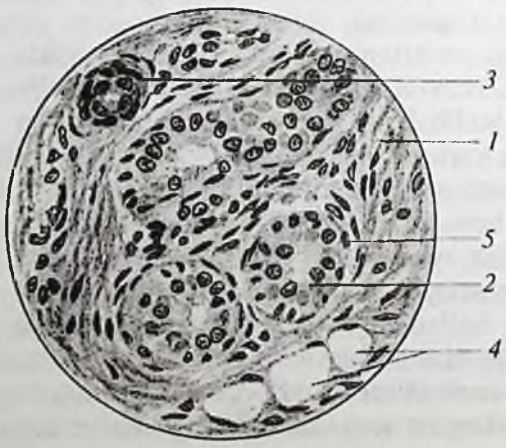

150- rasm. Ter bezlari. Gematoksilin-eosin bilan bo'yalgan (ob. 20, ok. 10):

1 – dermaning to'r qavati; *2* – ter bezining oxirgi bo'limlari; *3* – ter bezning chiqaruv nayi; *4* – yog' hujayralari; *5* – mioepitelial hujayralari.

hujayralar bilan qoplangan. Ter bezlari hujayralaridan sekret ajralishiga qarab 2 xil: merokrin va apokrin bezlarga ajratiladi. Ter bezlarining ko'pchiligida merokrin sekretsiya yuz beradi. Apokrin ter bezlari terining ayrim joylarida – qo'ltiq osti chuqurchasida, anal teshik atrofida, peshanada, sut bezlari so'rg'ichi atrofida va katta uyatliq lablar sohalarida joylashadi. Bu bezlarning sekreti hujayra sitoplazmasining qisman yemirilishi bilan chiqadi. Shuning natijasida sekret bilan birga chiqqan oqsil moddalari chirib ter maxsus o'tkir hidga ega bo'ladi. Apokrin ter bezlarining oxirgi sekretor bo'limlari anchagina yirik bo'lib, organizmning balog'atga yetgan davridan boshlab ishlaydi. Apokrin bezlar faoliyati jinsiy bezlar holati bilan uzviy bog'liq. Mentstrual, premenstrual va homiladorlik davrlarida bu bezlarning sekretor faoliyati oshib ketadi.

Yog' bezlari (*gld sedaceae*). Yog' bezlari kaft va tovondan tashqari terining barcha qismlarida bo'ladi. Labning qizil hoshiyali qismida, jinsiy olat boshchasida, kichik uyatli lablar sohasida, ko'krak bezi so'rg'ichi atrofida, qovoq chetlarida yog' bezlari to'g'ridan-to'g'ri teri yuzasiga ochiladi. Terining boshqa sohalarida esa yog' bezlari soch ildizi bilan bog'langan bo'lib, soch voronkasiga ochiladi va soch hamda epidermisni moylab turadi. Odamda yog' bezlari sutkasiga 20 g ga yaqin teri yog'ini ajratadi (151- rasm). Har bir soch ildiziga 1–2 yog' bezi to'g'ri keladi. Yog' bezlari turlicha kattaliklarda bo'ladi. Yirik yog' bezlari yuz terisida (lunj, burun sohasida), ko'krakda (to'sh sohasi), orqada (kuraklar va ularning ustki qismlarida) joylashadi. Yog' bezlari terining yuqori qatlami dermaning so'rg'ich va to'r qavatlari chegarasida joylashadi. Tuzilishiga ko'ra yog' bezlari oddiy tarmoqlangan alveolyar bezlar turkumiga kirsa, sekretsiya tipiga ko'ra golokrin bez hisoblanadi.

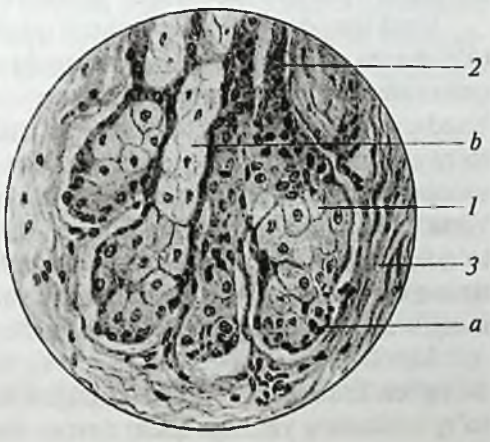

151- rasm. Yog' bezi (terining derma qavatidan olingan). Gematoksilin-eosin bilan bo'yalgan (ob. 20, ok. 10):

1 – yog'bezini atsinuslari; *a* – kambial hujayralari; *b* – yog' hujayralari; *2* – chiqaruv nayi; *3* – derma.

Yog‘ bezlarining oxirgi sekretor bo‘limi bir qancha alveolalardan iborat bo‘lib, nozik biriktiruvchi to‘qima bilan o‘raladi. Bez alveolalarining bazal membranasida bir qator, uncha baland bo‘lmagan muntazam ko‘payib turuvchi kambial hujayralar joylashadi. Bu hujayralar qavatidan so‘ng yirik, sitoplazmasi har xil darajada yog‘ tomchilari bilan to‘lgan hujayralar qavati bez alveolasining ikkinchi qavat hujayralarini tashkil etadi. Oxirgi sekretor bo‘limning eng ichki hujayralari yog‘ bilan to‘lgan bo‘lib, hujayra yadrosi bujmayib, yo‘qoladi. Mana shu hujayralar yoriladi va hujayra mahsuloti — yog‘ soch voronkasiga quyiladi. Bazal membranada joylashgan kambial hujayralar hisobiga yangi sekretor yog‘ hujayralari paydo bo‘ladi. Yog‘ bezining chiqaruv nayi kalta bo‘lib, devori sochning tashqi epitelial qini bilan tutashib ketuvchi ko‘p qavatli yassi epiteliy bilan qoplangan.

Terining oziqlanishi. Qon tomirlar terida bir qancha to‘rlar hosil qiladi. Yuza va chuqur arterial chigallar hamda bitta chuqur va ikkita yuza venoz chigallar farqlanadi. Teri arteriyasi fassial to‘r arteriyasidan boshlanadi. Ayrim arteriyalar tarmoqchasi yog‘ bo‘laklarini o‘ragan biriktiruvchi to‘qima bo‘ylab yo‘naladi. Asosiy arteriyadan ayrim tarmoqlar dermaning quyi sohalarida gorizontal yo‘nalib, o‘zaro anastomozlar hosil qiladi. Bu chuqur tomirlar to‘ri ter bezlarini, teri osti yog‘ qavatining yuza qatlamini qon bilan ta’minlaydi. Asosiy arteriyadan tarmoqlangan boshqa tomirlar terining yuqori qatlamlariga tarqaladi. Bu tomirlar derma orqali o‘tib, yog‘ bezlarini va soch follikulasini ta’minlovchi yon shoxobchalar beradi. Terining so‘rg‘ich qavati chegarasida esa nozik arteriya tarmoqlarining anastomozi yuza yoki so‘rg‘ich osti arteriya to‘rini hosil qiladi. Bu arteriya chigallaridan har bir so‘rg‘ichga kapillyarlar tarqaladi.

Vena tomirlari terida 3 to‘r hosil qiladi. Birinchi vena tomirlarining to‘ri derma so‘rg‘ichlari ostida, ikkinchi venoz to‘r dermaning chuqur qatlamida, uchinchi venalar to‘ri yog‘ osti kletchatkasida joylashadi. Yuzda, ayniqsa burun va lunj terilarida yirik venoz tomirlar teri so‘rg‘ichlarida ko‘ndalang yotadi. Bu tomirlar bir qancha nozik venalardan hosil bo‘lib, ularning uzunligi va diametri turg‘un emas. Vena tomirlari burchak hosil qilib egilib, dermaning chuqur vena to‘ri bilan tutashadi. Terida, ayniqsa, qo‘l va oyoq barmoqlari uchida, tirnoq o‘rnida ko‘plab arteriolo-venulyar anastomozlar mavjud. Ular issiqlik almashinuviga bevosita aloqadordirlar.

Limfa tomirlari terida yuza va chuqur to‘rlar hosil qiladi. So‘rg‘ich limfa sinuslaridan tarqalgan limfa tomirlarining to‘ri ba’zi so‘rg‘ichlarning yarmiga qadar davom etadi. Terida chuqur joylashgan

limfa tomirlari to'rlaridan olib ketuvchi limfa tomirlari teri osti yog' kletchatkasiga botib kiradi. Bu tomirlar o'zaro anastomozlar orqali birlashib yirik chigal hosil qiladi.

Terining innervatsiyasi. Terida sezuvchi nerv oxirlari juda ko'p bo'lib, u yirik retseptor maydon hisoblanadi. Terining nerv apparati ko'pgina nerv tolalaridan va kapsulali nerv oxirla-ridan iborat. Terining innervatsiyasi bosh va orqa miyaning vegetativ (simpatik) nervlari bilan ta'minlanadi. Teri nerv tolalari teri osti yog' kletchatkasining chuqur qatlamlarida joylashgan asosiy nerv chigallaridan boshlanadi. Bu nerv tolalari derma tomon yo'nalib, yog' va ter bezlarini, soch piyozchalarini va teri tomirlarini ta'minlovchi tolalar beradi. Teri so'rg'ichining pastki qismida hosil bo'lgan nerv chigalidan so'rg'ich va epidermisga qarab tolalar tarqaladi. Nerv oxirlari ayniqsa labning pushti qismida, barmoq uchlarida va jinsiy a'zolarda mo'l bo'ladi. Epidermisga kirgan nozik nerv tolalari o'zining miyelin pardalarini yo'qotadi. Yalang'och nerv o'qi silindrlari epidermisning tikanaksimon hujayralari atrofida Merkel disklari sifatida, bazal qavat hujayralari orasida, har xil balandlikda ingichkalashib yoki tugun hosil qilib tarqaladi. Dermada erkin nerv oxirlari va kapsulali nerv tanachalari joylashadi. Kapsulali nerv oxirlari plastinkasimon nerv tanachasi (Fater—Pachini tanachasi), oxirgi kolbalar (Krauze kolbalari), Ruffini tanachalari, sezuvchi (Meysner tanachalari) va jinsiy tanachalardan iborat.

Og'riq sezgisi epidermisning donador qavatiga qadar tarqalgan erkin nerv oxirlari va dermaning so'rg'ichsimon qavatidagi nerv oxirlari orqali qabul qilinadi. Sezuv tuyg'usi esa teri so'rg'ich qavatida joylashgan sezuvchi tanacha, epidermisning o'suvchi qavatidagi sezuvchi disklar (Merkel disklari) va soch ildizi sohasidagi chigallari orqali yuzaga chiqadi. Bosim sezgisi teri osti yog' kletchatkasida joylashgan plastinkasimon tanachalar bilan, issiqlik sezgisi so'rg'ichli barmoq-chalar (Ruffini tanachalari) orqali, sovuqlik sezgisi esa so'rg'ichsimon qavatdagi Krauze kolbalari orqali qabul qilinadi.

Teri regeneratsiyasi. Terida regeneratsiya yaxshi boradi. Epider-mis yuqorida aytib o'tilganidek, o'suvchi qavat hisobiga tiklanadi. Epidermis va derma shikastlanganda jarohat o'rni biriktiruvchi to'qima tolalarini va asosiy moddalarni hosil qiluvchi hujayralar — limfotsit, monotsit va fibroblastlardan iborat yosh biriktiruvchi to'qima — granulatsion to'qima bilan yopiladi. Shu bilan birga epidermisning o'suvchi qavati hosil qilayotgan hujayralar dermaning yosh biriktiruvchi to'qimasi ustiga siljib jarohat ustini qoplaydi. So'ngra epiteliy va dermaning tarkibiy qismi differensiallashib, jarohat o'rni tamomila oldingi ko'rinishga ega bo'ladi.

SOCHLAR

Sochlar (*pili*) terining hosilasi bo'lib, badanning deyarli 95 foiz yuzasida uchraydi. Odatda badanning sochlari zich joylashgan qismi boshning sochli yuzasi hisoblanib, bu yerda ularning umumiy soni 100 000 ga yetadi. Kaft va tovonda, labning pushti qismida, jinsiy olat boshchasi, katta va kichik uyatli lablar yuzasida sochlar bo'lmaydi. Uzun (bosh sochi, mo'ylov, soqol, hamda qovuq, qo'ltiq osti va chov sohasidagi sochlar), qattiq yoki mo'ysimon (qosh, kiprik, burun teshiklari va tashqi eshituv yo'llarida joylashgan sochlar) hamda mayin (badanning ko'pgina yuzasini qoplovchi sochlar – tuklar) sochlar tafovut qilinadi.

Sochning taraqqiyoti. Soch embrion taraqqiyotining 3-oyidan boshlab epidermisdan taraqqiy etadi. Epidermisdan bazal hujayralari ko'payib, epiteliy tizimchalar holida mezenxima tomon botib kiradi. Epitelial tizimchalarning oxiri esa yo'g'onlashib, bo'lajak soch piyozchasining asosini hosil qiladi. Mezenxima shu tizimchaning tag qismidan o'sib kirib soch so'rg'ichini hosil qiladi. So'ngra epitelial tizimchalarning ichki hujayralari muguzlanib yemiriladida, ularning o'rnida markaziy kanalcha hosil bo'ladi. Soch piyozchasining uch qismidan o'sib chiqqan soch konusi epitelial tizimchaning markaziy kanali tomon yo'nalib, teri tashqarisiga teshib chiqadi. Shu soch konusi hisobiga sochning o'qi va ichki epitelial qini yuzaga keladi. Epitelial tizimchalarning qolgan qismi sochning tashqi epitelial qinini, atrof mezenxima esa soch xaltasini hosil qiladi.

SOCHNING TUZILISHI

Soch 2 qismdan: teridan chiqib turgan soch o'qi va terida joylashgan soch ildizidan iborat. Soch o'qi soch voronkasidan chiqib, teri ustida yotadi. Soch voronkasiga yog' bezlari o'z mahsulotini chiqaradi. Soch ildizi dermaning chuqur qatlamida teri osti yog' kletchatkasi chegarasiga qadar davom etadi va u yerda soch piyozchasi bilan tugaydi (152- rasm). Yaxshi rivojlangan sochlar ildizida sochning kutikulasi, po'stloq va mag'iz qismlari tafovut qilinadi.

Soch kutikulasi soch ildizining pastki va yuqori qismlarida bir xil tuzilishga ega emas. Soch so'g'oni – piyozchasi sohasining kutikulasi bo'ychan (silindrsimon) hujayralardan iborat. Ildizning yuqori tomoniga siljigan sari bu hujayralar qiyshayib, yassilanadi va muguzlanadi. Muguzlangan epiteliy hujayralari yupqalashib bir-birining ustiga yotadi.

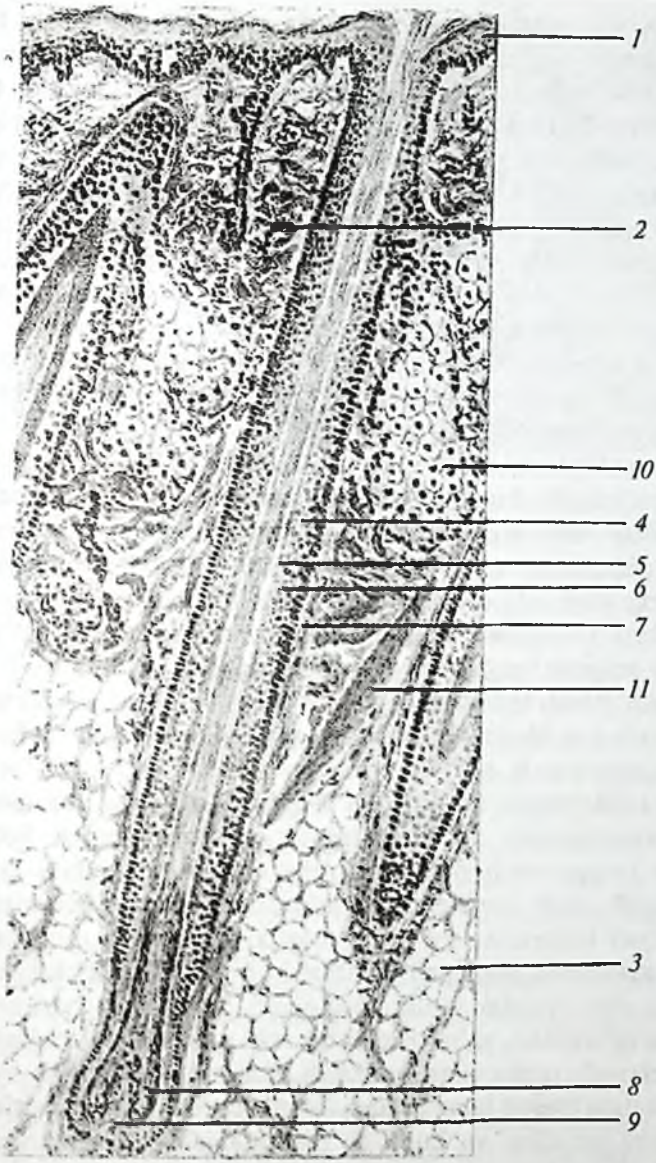

152- rasm. Soch ildizining bo'ylama kesimi. Gematoksilin-eozin bilan bo'yalgan (ob. 3,5, ok. 10):

1 – epidermis; *2* – derma; *3* – teri osti yog'; *4* – sochni po'stloq moddasi; *5* – ichki epitelial qin; *6* – tashqi epitelial qin; *7* – soch xaltasi; *8* – soch piyozchasi; *9* – soch so'rg'ichi; *10* – yog' bezi; *11* – sochin ko'taruvchi mushak.

Sochning po'stloq moddasi (*cortex pili*) soch yo'nalishi bo'yicha cho'zilgan bir necha qator yassi, muguzlangan hujayralardan iborat. Faqat soch piyozchasi sohasida bu hujayralar sitoplazmasida tonofibrillalar bo'ladi. Po'stloq qismi hujayralarida soch rangini belgilovchi pigment melanin donachalari joylashadi. Muguzlangan po'stloq hujayralarida yadro qoldiqlari, pigment va havo pufakchalari hamda qattiq keratin donachalari bo'ladi. Qattiq keratin suv, kislota va ishqorlarda yomon eriydi, uning tarkibida oltingugurt tutuvchi sistin aminokislotasi juda ham ko'p bo'ladi. Po'stloq qavat hujayralarida muguzlanish jarayoni oraliq bosqichlarsiz tez amalga oshadi, ya'ni hujayralarda keratogialin va eleidin to'planmaydi. Po'stloq modda qanchalik yaxshi rivojlangan bo'lsa, soch shuncha pishiq va elastik bo'ladi.

Sochning mag'iz moddasi (medulla pili) mayin sochlarda bo'lmay, uzun va qattiq sochlarda bir necha qator yirik, poligonal hujayralardan iborat bo'ladi. Bu hujayralar «tangachalar ustuni» ni hosil qilib joylashadi. Hujayralar sitoplazmasida atsidofil trixogialin moddasi, mayda havo pufakchalari, oz miqdorda pigment donachalari bo'ladi. Soch ildizining quyi 2/3 qismida mag'iz modda hujayralarining yadrosi zichlashadi va hujayra anchagina muguzlanib qoladi. Ildizning yuqori qismida esa soch mag'izining hujayralari butunlay muguzlangan bo'ladi.

Soch ildizi teri sathiga nisbatan qiyshiq yo'naladi va soch piyozchasi (*bulbus pili*)ni hosil qiladi. Soch piyozchasiga tagidan botib kirgan soch so'rg'ichi (*papilla pili*) siyrak tolali shakllanmagan biriktiruvchi to'qimadan iborat. Bu to'qima qon tomirlar va nerv oxirlariga boy. So'rg'ich hisobiga soch oziqlanadi. So'rg'ichni qoplab turgan soch piyozchasining epiteliysi kambial hujayralar hisoblanib, ular hisobiga soch o'sadi. Soch so'rg'ichining ustida joylashgan hujayralar sochning mag'iz va po'stloq moddasini, eng pastki qismlarini qoplagan kambial hujayralar esa soch kutikulasini va soch ichki epitelial qinini hosil qiladi. Soch piyozchasi hujayralari soch so'rg'ichidan, ya'ni oziqlantiruvchi manbadan uzoqlashgan sari muguzlanish protsessiga uchraydi. Shuning natijasida hujayralar cho'zinchoq muguz tanachalarga aylanib boradi. Muguzlanish jarayoni sochning po'stloq va kutikula qismida jadal ketadi. Soch rangi sochning po'stloq qismini hosil qiluvchi hujayralardagi pigment moddasining miqdoriga bog'liq. Pigment donachalari soch ildizining yuqori qismidagi hujayralarda ham saqlanadi. Sochning oqarishi pigment hosil bo'lishining susayishi va shuning bilan bir qatorda soch ildizining muguz tangachalarida havo pufakchalarining ko'payib ketishi natijasida ro'y beradi.

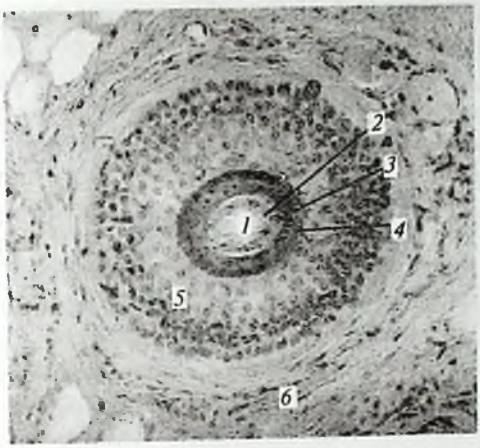

153- rasm. Soch ildizining ko'ndalang kesimi. Gematoksilin-eozin bilan bo'yalgan (ob. 10.ok. 10):

1 – soch o'qining mag'iz qismi; *2* – po'stloq qismi; *3* – soch va ichki qin kutikulalari; *4* – ichki epitelial qin; *5* – tashqi epitelial qin; *6* – soch xaltachasi.

Soch ildizi soch qopchasi yoki follikulasida joylashadi. U tashqaridan biriktiruvchi to'qimali dermal qin – soch xaltasi bilan o'ralgan. Soch follikulasi o'z navbatida ichki va tashqi epitelial qinlarga bo'linadi (151, 152- rasm). Soch ildizining ichki epitelial qini (*vagina epithelialis radicularis interna*) soch piyozchasining hosilasi bo'lib, yuqorida yog' bezlarining chiqaruv naylari sohasida yo'qolib ketadi. Soch ildizining pastki qismlarida soch piyozchasiga qo'shilib ketadi.

Ichki epitelial qin 3 qavatdan: 1) bir qavat muguzlangan epiteliydan iborat soch kutikulasidan: 2) 2–3 qator, qisman muguzlangan hujayralardan tashkil topgan Geksli qavatidan; 3) bir qator muguzlangan, yadrosiz hujayralardan iborat Genle qavatidan tarkib topgan (153- rasm). Soch ildizining o'rta va yuqori qismlarida bu uchta qavat qo'shilib ketadi va faqatgina yumshoq keratin tutgan, butunlay muguzlangan hujayralardan iborat bo'ladi.

Soch ildizining tashqi epitelial qini (*vagina epithelialis radicularis externa*) epidermis Malpigi qavatining davomi hisoblanib, piyozchasiga davom etadi.

Soch piyozchasiga yaqinlashgan sari ichki va tashqi qinlar yupqalashib boradi va faqat bazal qavatdan iborat bo'ladi. Soch xaltasi (*vagina dermalis radicularis*) biriktiruvchi to'qimadan iborat bo'lib, unda ikki: ichki – aylana va tashqi – uzunasiga yo'nalgan kollagen tolalar qavatlarini ajratish mumkin. Yuqorida bayon etilganidek, soch ildizi teri yuzasiga nisbatan qiy-shiq yo'nalgan bo'ladi. Sochlar o'zining xususiy mushagi sochni ko'taruvchi mushakka (*m. arrector pili*) ega. U soqolda, qattiq va mayin sochlarda, qo'ltiq ostidagi sochlarda bo'lmaydi yoki yaxshi rivojlanmagan. Bu mushak

qiyshiq joylashgan silliq mushak hujayralaridan iborat bo'lib, uning bir uchi terining so'rg'ich qavati bilan tutashsa, boshqa uchi soch xaltasi bilan qo'shilgan.

Bu mushakning qisqarishi sochni harakatga keltiradi, soch ildizi teri yuzasiga nisbatan perpendikular bo'lib qoladi. Buning natijasida tuklar tikkayib, soch o'qi teri sathidan bir oz ko'tariladi va g'oz terisi ko'rinishini oladi. Ko'pincha tashqi haroratning sovushi natijasida yuz beruvchi bu holat organizmning himoya faoliyati bo'lib, mushaklar qisqarishi qon tomirlarning ham torayishiga olib keladi, natijada, issiqlik tanada saqlanadi. Mushakning shu faoliyati natijasida yog' bezlari ham siqiladi va ularning sekreti sochni moylaydi.

Sochlarning almashinuvi. Sochlar o'rtacha bir necha oydan 2—4 yilgacha o'sadi. Shuning uchun hayot davomida vaqti-vaqti bilan sochlar almashinib turadi. Bu jarayon soch so'rg'ichining atrofiyaga uchrashidan va soch piyozchasining qon bilan ta'minlanishining buzilishidan boshlanadi. Natijada, soch piyozchasining hujayralari ko'payish qobiliyatini yo'qotadi va ularning asosiy qismi muguzlanadi. Soch piyozchasi soch kolbasiga aylanadi, sochning o'sishi to'xtaydi. Soch kolbasi o'z so'rg'ichidan ajralib, tashqi epitelial qin hosil qilgan g'ilof bo'ylab, to sochni ko'taruvchi mushak birikkan joygacha ko'tariladi. Epitelial g'ilofning pastki bo'shab qolgan joyi puchayib, hujayralar tasmasiga aylanadi. Bu tasmaning oxirida yana soch so'rg'ichi tiklanib, saqlanib qolgan kambial hujayralar bilan qoplanadi, natijada, yangi soch piyozchasi paydo bo'ladi. Bu piyozchadan yangi soch o'sa boshlaydi. Yangi soch epitelial tasma bo'ylab o'sadi, tasma esa uning tashqi epitelial qiniga aylanadi. Keyingi o'sishi natijasida yangi soch eski sochning tagidan turtib chiqadi. Bu jarayon eski sochning tushishi va teri yuzasida yangi sochning paydo bo'lishi bilan tugaydi. Agarda soch xaltasining qon bilan ta'minlanishi to'xtasa, uning o'rnida yangitdan soch o'sib chiqmaydi.

TIRNOQ

Tirnoq epidermis hosilasi bo'lib, qattiq, muguzlangan plastinkalardan iborat. Tirnoqning taraqqiyoti, homilaning 3-oyidan boshlanadi. Dastavval, tirnoq o'rni hosil bo'ladi. Oyoq va qo'l barmoq uchlarining tashqi yuzasini qoplagan epiteliy qalinlashib, o'zining ostida yotgan biriktiruvchi to'qimaga botib kiradi va tirnoq shakllana boshlaydi. Tirnoq juda sekin o'sadi va embrion hayotining oxiridagina to'la shakllanadi.

Tirnoqda tana, ildiz, ikkita yon va erkin qismlar tafovut qilinadi (154- rasm). Tirnoq tanasi tirnoq o'rnida joylashsa, yon qirg'oqlari teri burmalari tagiga kirib turadi. Tirnoqning erkin qirrasi tirnoq

egatidan chiqib turadi. Tirnoqning ildizi tirnoq yorig'iga kirib turgan asosi hisoblanadi. Ildizning bir qismigina tirnoq yorig'idan xira va oqish yarim oy shaklida (ayniqsa, katta barmoqlar tirnog'ida) ko'rinib turadi. Tirnoq ildizining tirnoqning o'sishini ta'minlovchi differensiallanmagan hujayralari tirnoq matritsasini tashkil etadi. Matritsa hujayralari muntazam bo'linib, muguzlanib turadi. Muguzlangan epiteley tangachalari tirnoq plastinkasiga siljib kiradi va natijada tirnoq o'sadi. Tirnoq kuniga o'rtacha 0,12 mm gacha o'sadi.

Tirnoq o'rni epiteliy va dermadan iborat. Epiteliy epidermisning o'suvchi qavatidan tashkil topgan. Epiteliy ustida joylashgan tirnoq plastinkasi bir-biriga zich cherepitsasimon joylashgan yassi poligonal shakldagi muguz tangachalardan tuzilgan. Tirnoq o'rni epiteliysi hisobiga tirnoq plastinkasi qalinlashsa, matritsa hisobiga tirnoqning uzunasiga o'sishi ta'minlanadi.

Tirnoq o'rnining dermasi barmoq suyaklari bilan yopishib yotadi. Derma sohasida so'rg'ichlar bo'lmaydi. Dermaning tirnoq sohasi qon tomirlarga va nerv oxirlariga boy. Bu yerda dermaning perpendikular joylashgan tolalari to'g'ridan-to'g'ri suyak usti pardasining tolalari bilan qo'shilib suyakqa aloqador bo'lib qoladi. Bunday tuzilish amaliy meditsinada muhim rol o'ynaydi (tirnoqda boshlangan yallig'lanish jarayoni suyak jarohatlanishiga sabab bo'lishi bunga misol bo'la oladi).

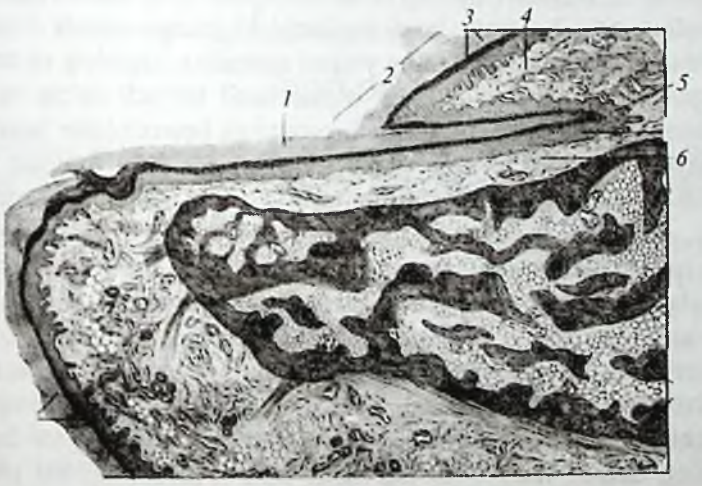

154- rasm. Tirnoqning tik kesimi (sxema):

1 – tirnoq plastinkasi; *2* – teri burmalari; *3* – teri burmalarining epidermisi; *4* – teri burmalarining dermasi; *5* – tirnoq matritsasi; *6* – tirnoq o'rnining epiteliy.

XVI bob

NAFAS OLISH SISTEMASI (*SYSTEMA RESPIRATORIUM*)

Nafas olish sistemasi organizm bilan tashqi muhit o'rtasida gaz almashinishini ta'minlash vazifasini bajaradi. Nafas olish o'pka alveolalarining ritmik (bir me'yorda) kengayish va qisqarish jarayoni bo'lib, atmosfera havosining o'pka alveolalari devorlaridagi kapillyarlar qoni bilan bo'lgan aloqasini ta'minlaydi.

Nafas olish sistemasi burun bo'shlig'i, hiqildoq, traxeya va bronxlardan iborat bo'lgan havo o'tkazish yo'llaridan va o'pka pufakchalari – alveolalardan iborat respirator bo'limlardan tashkil topgan. Havo o'tkazish yo'llarida havo namlanadi, isiydi va har xil chang zarrachalaridan tozalanadi. Respirator bo'limlarida esa qon va alveolalar o'rtasida havo almashinadi.

Taraqqiyoti. Nafas organlarining rivojlanishi ovqat hazm qilish nayi taraqqiyoti bilan birga kechadi. Burun bo'shlig'i og'iz bo'shlig'ining tanglay to'siqlari bilan bo'linishidan hosil bo'ladi. Embrion hayotining 3- haftasida oldingi ichak (halqum) ning ventral devoridan toq xaltasimon bo'rtma hosil bo'ladi. U pastga qarab o'sadi va ichakdan ajraladi. Bo'rtmaning yuqori qismidan hiqildoq va traxeya, 2 ta pastki xaltachalaridan esa o'pka hosil bo'ladi (o'ng va chap bo'laklari). 4–5- oylar oxirlarida bronxlar va bronxiolalar hosil bo'la boshlaydi. So'ngra, alveola yo'llari rivojlanadi va alveolalar paydo bo'ladi. Ularning devori silindrsimon va kubsimon hujayralardan iborat. Rivojlanish jarayoni davomida o'sayotgan bronx shoxlarini o'rab turgan mezenximadan mushak elementlari, tog'aylar, bronxlarning elastik va fibroz to'qimasi hosil bo'ladi. Ayni vaqtda, mezenximadan qon tomirlar to'ri rivojlanadi. Ular bilan birgalikda o'pkaga nervlar o'sib kiradi. Plevraning vistseral va pariyetal varaqlari splanxnotom varaqlaridan hosil bo'ladi. Pusht rivojlanishining butun taraqqiyoti davomida alveola pufakchalari bujmaygan bo'ladi. Shuning uchun ham o'lik tug'ilgan bola o'pkasining bir parchasi suvga tashlansa, bu bo'lak cho'kadi, aksincha, tug'ilib, bir oz yashab o'lgan bolaning o'pkasi suvda qalqib turadi. Bu hol sud meditsinasida ahamiyatga ega. Faqatgina bola tug'ilishi bilan olgan birinchi nafasi

tufayli alveola pufakchalari kengayadi. Buning natijasida alveola bo'shlig'i keskin kengayib, devori yupqalashib qoladi va havo almashinishi uchun qulay sharoit vujudga keladi.

BURUN BO'SHLIG'I

Burun bo'shlig'ida dahliz va nafas olish qismi tafovut etiladi. Dahliz teri epiteliysining davomi bo'lgan ko'p qavatli yassi epiteliy bilan qoplangan. Epiteliy ostida yog' bezlari va soch ildizlari joylashadi. Bu yerda joylashgan ko'pgina tuklar olinayotgan havodagi chang zarrachalarini tutib qoladi. Burun bo'shlig'ining nafas olish qismi ko'p qatorli prizmatik hilpillovchi epiteliyli shilliq parda bilan qoplangan. Bu yerda 4 xil hujayralar: *kiprikli, oraliq yoki bazal, mikrovorsinkali* va *qadahsimon* yoki *bez hujayralari* tafovut qilinadi. Kiprikli epiteliy uzunligi 3–5 mkm bo'lgan hilpillovchi kiprikchalar tutadi. Bu hujayralar orasida apikal qismida mikrovorsinkalar tutuvchi hujayralar ham bor. Qadahsimon hujayralar shilliq ishlovchi hujayralardir. Burun bo'shlig'ining nafas olish qismi shilliq qavatning o'z xususiy qatlamida juda ham yuza joylashgan ko'pgina qon tomirlar joylashadi. Bu tomirlar nafas havosini ilitib o'tkazishda muhim ahamiyatga ega. Burun bo'shlig'ining quyi qismida joylashgan enlik venalar chigali ba'zi ta'sirlar tufayli qon bilan to'lganda shilliq qavat ko'payib, burun bitish alomatlari yuzaga kelishi mumkin.

Yuqori burun chig'anog'i sohasining shilliq pardasi hid retseptorlari tutgan maxsus epiteliy bilan qoplangan («Hid bilish organi»ga q.).

HIQILDOQ

Hiqildoq nafas olish sistemasining havo o'tkazuvchi a'zosi bo'lib, u tovush hosil bo'lishida ham muhim o'rin tutadi. Hiqildoq 3 pardadan tuzilgan: *shilliq parda, fibroz-tog'ay parda* va *adventitsiya pardasi* (155- rasm).

Shilliq parda (*Tunica mucosa*) tovush bog'lamlaridan boshqa joylarda ko'p qatorli kiprikli epiteliy bilan qoplangan. Tovush bog'lamlari sohasida esa epiteliy ko'p qavatli yassi. Shilliq parda burmalari hiqildoqni o'rta qismida haqiqiy va soxta tovush bog'lamlarini hosil qiladi. Shilliq pardaning xususiy qavati siyrak tolali shakllanmagan biriktiruvchi to'qimadan iborat bo'lib u ko'p elastik tolalar tutadi. Tovush bog'lamlari ichida ko'ndalang targ'il mushak tutamlari joylashib, ularning qisqarishi tovush bog'lamlari orasidagi yoriqni toraytiradi yoki kengaytiradi va natijada tovush balandligi o'zgaradi. Shilliq pardaning xususiy qavatida aralash oqsil-shilliq bezlar va limfoid follikullar uchraydi. Limfoid follikullar shilliq bezlar va limfoid follikullar uchraydi. Limfoid follikullar

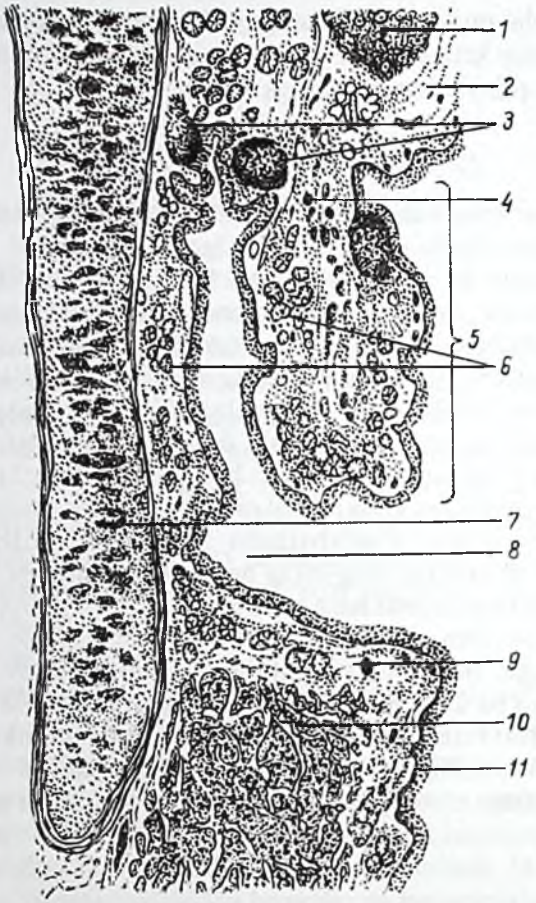

155- rasm. Bola hiqildog'ining bo'ylama kesimi (sxema):

1 – yutqin usti tog'ayi; *2* – shilliq qavatning xususiy qatlami; *3* – limfoid to'plamlar; *4* – yolg'on ovoz boylamining ayrim mushak tutamlari; *5* – yolg'on ovoz boylami; *6* – bezlar; *7* – qalqon-simon tog'ay; *8* – hiqildoq qorinchasi; *9* – haqiqiy ovoz boylami; *10* – haqiqiy ovoz boylamining mushaklari; *11* – epiteliy (Yu. I. Afanasyevdan).

to'plamlari *hiqildoq murtagi* deb ham nomlanadi. Fibroz-tog'ay pardasi gialin va elastik tog'aylardan va ularni qoplab turgan fibroz to'qimadan iborat. Bu parda tayanch-himoya vazifasini o'taydi.

Adventitsiya pardasi siyrak shakllanmagan biriktiruvchi to'qimadan iborat. Hiqildoqning ust qismida joylashgan hiqildoq usti tog'ayi, hiqildoqni halqumdan ajratib turadi. Bu tuzilma asosini elastik tog'ay hosil qilib, tog'ay shilliq parda bilan o'ralgan. U ko'p qavatli yassi epiteliy bilan qoplangan.

TRAXEYA (KEKIRDAK)

Traxeya uzunligi 11 sm va diametri 2–2,5 sm keladigan nay. Traxeya devori 4 parda: *shilliq, shilliq osti, fibroz-tog'ay* va tashqi *adventitsial pardalardan iborat* (156- rasm).

Shilliq parda (*tunica mucosa*) – traxeyaning zich qismlari bilan yaxshi bog'langanligi sababli burmalar hosil qilmaydi. U ko'p miqdorda qadahsimon hujayra tutgan bir qavatli, ko'p qatorli kiprikli epiteliy bilan qoplangan bo'lib, 4 xil hujayrani farq qilish mumkin: kiprikli, qadahsimon, bazal va endokrin. Kiprikli hujayralar prizma shaklida bo'lib apikal yuzasida 250 ga yaqin kiprikchalar tutadi. Ular hiqildoq tarafga harakat qilib, traxeyadan turli yot moddalarni tashqariga chiqarishga yordam beradi. Qadahsimon hujayralar shilliq hosil qiladi. Bazal hujayralar kambial hujayralar hisoblanadi. Endokrin hujayralarning bir necha turi farqlanib, ular turli gormonlarni: serotonin, dopamin hosil qiladi. Bu gormonlar nafas sistemasining turli qismlari faoliyatini boshqarishdan tashqari boshqa a`zolarga ham ta`sir qiladi (masalan, noradrenalin bronx devorini kengaytiradi. Serotonin ko'p ajralsa, bronx torayadi va hokazo).

Shilliq pardaning xususiy qavati ko'p miqdorda bo'ylama yo'nalishdagi elastik tolalar, limfa va qon kapillyarlarini tutuvchi siyrak tolali shakllanmagan biriktiruvchi to'qimadan tuzilgan.

Shilliq osti pardasida (*tunica submucosa*) aralash (oqsil shilliq) bezlar joylashadi. Ularning chiqaruv yo'llari kengaymalar hosil qilib, shilliq parda yuzasiga ochiladi. Bunday bezlar traxeya devorining orqa va yon qismlarida ko'pdir.

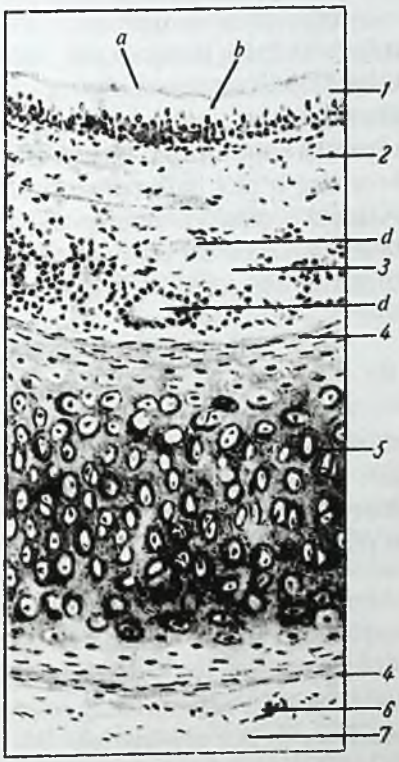

156- rasm. Traxeya (kekirdak):

1 – ko'p qatorli kiprikli epiteliy; *a* – hujayra kipriklari; *b* – qadahsimon bez hujayrasi; *2* – shilliq qavatning xususiy plastinkasi; *3* – shilliq osti qavat; *d* – traxeya bezlari; *4* – tog'ay usti pardasi; *5* – tolali tog'ay qavati (gialin tog'ayi bilan); *6* – qon tomir; *7* – adventitsial qavat (V.G.Yeliseyevdan).

Traxeyaning fibroz – tog'ay pardasi (*tunica fibrocartilaginea*) traxeyaning orqa devorida tutashmagan, 16–20 ta gialin tog'ay halqalaridan tuzilgan. Bu halqalarning erkin oxirlari silliq mushak tutamlari orqali birlashgan bo'ladi. Mushak hujayralari, asosan, aylana yo'nalishga ega bo'lsada, ularning ayrimlari bo'ylama joylashgan. Traxeyaning tog'aydan holi bo'lgan bu qismi membranoz deb ataladi. Bu qismning borligi uchun traxeyaning orqa devori elastikdir. Bu muhim ahamiyatga ega, chunki traxeyaning ortida qizilo'ngach joylashadi. Qizilo'ngachdan o'tayotgan ovqat luqmalari traxeyaning tog'ay qism tomonidan qarshilikka uchramaydi.

Traxeyaning tashqi – adventitsiya pardasi (*tunica adventitia*) ko'p miqdorda limfa va qon tomirlar tutuvchi siyrak tolali shakllanmagan biriktiruvchi to'qimadan tashkil topgan. Traxeya chap va o'ng bosh bronxlarga bo'linib, ular o'z navbatida o'ng o'pkada uch, chap o'pkada esa ikki bo'lak bronxlarga bo'linadi (bu bronxlar o'pka parenximasidan tashqarida joylashadi). Bu bronxlar *birinchi tartibdagi bronxlar* deb yuritiladi. Har bir birinchi tartibdagi bronx yirik zonali (har o'pkada 4 tadan) bronxlarga bo'linadi. Zonal bronxlar esa o'pka ichiga kiradi.

O'PKALAR

O'pkalar ko'krak bo'shlig'ining katta qismini egallab turuvchi va nafas olish devorlariga qarab o'z shaklini doim o'zgartirib turuvchi juft organdir. O'ng o'pka 3 bo'lakdan, chap o'pka esa 2 bo'lakdan iborat. O'pka tashqi yuzasi seroz parda – visseral plevra bilan o'ralgan.

O'PKANING TUZILISHI

O'pkalar havo o'tkazish yo'llari, bronx daraxti (*arbor bronchialis*) va nafas olish sistemasining respirator bo'limi – alveolalar sistemasidan tuzilgan (arbor alveolaris).

O'ng va chap o'pka 10 tadan bronx – o'pka segmentlaridan tuzilgan bo'lib, har bir segment o'pka parenximasining bir qismidir. Segmentda o'pka ichidagi yirik bronxlar va uning tarmoqlari hamda o'pka arteriyasi va venalar ham bo'ladi. Segmentlar biriktiruvchi to'qimali to'siqlar bilan ajralib turadi.

O'pkaning har bir bo'lagi biriktiruvchi to'qimali to'siqlar orqali bo'lakchalarga bo'linadi. Bu to'siqlarda turli kalibrdagi bronxlar, qon tomirlar va nervlar joylashadi.

O'pkaning bronx daraxti. Bronx devori bronx daraxti bo'ylab bir xil tuzilishga ega emas. Bronx diametrining kichrayishi bilan uning tuzilishi o'zgarib boradi. Bronxlarning shilliq pardasi traxeyadagi singari kiprikli silindrsimo, qadahsimon, bazal va endokrin hujayralar tutadi. Bronxlarning distal qismida va terminal bronxlarda yana mikrovorsinkalar tutuvchi (hoshiyali), kipriksiz va sekretor hujayralar ham uchraydi.

Kipriksiz hujayralar prizmatik shaklga ega bo'lib, uning apikal qismi kiprikli hujayralardan bo'rtib turadi. Bu hujayraning vazifasi hali to'liq o'rganilmagan. Apikal qismida mikrovorsinkalar tutuvchi hoshiyali hujayralar kalta mikrovorsinkalar tutib, xemoretseptor vazifani o'tasa kerak. Sekretor hujayralar yuqori qismi gumbaz singari bo'rtib chiqqan. Bu hujayralar kiprikcha va mikrovorsinkalar tutmaydi. Hujayra organellalaridan Golji kompleksi, donador endoplazmatik to'r yaxshi rivojlangan. Bu hujayralar surfaktantni parchalovchi fermentlar ishlaydi.

Bosh bronxning ichki diametri 15 mm bo'lib, traxeyaning ikki o'pkaga ajralgan qismidan boshlanadi va tuzilishi traxeya tuzilishini eslatadi. Ammo traxeya tuzilishidan farqli ravishda, uning tog'ay halqalari yaxlit halqa shaklida tuzilgan. Bu esa bronx diametrining barqarorligini ta'minlaydi va havoni bemalol o'tkazadi.

Ikkinchi tartibdagi bronxlar bo'lak va segmentlar ichida bo'lib, ularning diametri 5 mm dan 10 mm gacha bo'ladi. Ularning devori ham traxeya singari 4 pardadan tuzilgan. Bu bronxlarning shilliq pardasi ko'p miqdorda qadahsimon hujayralar tutuvchi bir qavatli ko'p qatorli silindrsimon kiprikli epiteliy bilan qoplangan (157- rasm). Epiteliy ostida shilliq pardaning xususiy qavati joylashib, u elastik tolalarga boy siyrak tolali shakllanmagan biriktiruvchi to'qimadan iborat. Shilliq va shilliq osti pardalari chegarasida shilliq pardaning mushak plastinkasi joylashadi. Bu plastinka o'z navbatida 2 ta yupqa pardalardan: ichki aylana joylashgan silliq mushak hujayralaridan, tashqi uncha rivojlanmagan bo'ylama joylashgan silliq mushak hujayralarining ayrim tutamlaridan tashkil topgan. Mushak plastinkadan so'ng, shilliq osti qavati joylashib, siyrak tolali shakllanmagan biriktiruvchi to'qimadan tuzilgan. Shilliq osti pardada aralash (shilliq oqsil) bezlarining (*glandula bronchialis*) oxirgi bo'limlari joylashib, ularning chiqaruv yo'llari epiteliy sathiga ochiladi. Fibroz-tog'ay parda noto'g'ri shakldagi, alohida-alohida joylashgan gialin tog'ay plastinkalaridan iborat bo'lib, ular o'zaro zich tolali biriktiruvchi to'qima bilan bog'langan. Bu to'qima tog'ay fibroz to'qimasiga o'tib ketadi. Fibroz-tog'ay pardasidan so'ng siyrak shakllanmagan birikturuvchi to'qimadan tuzilgan adventitsiya pardasi yotadi.

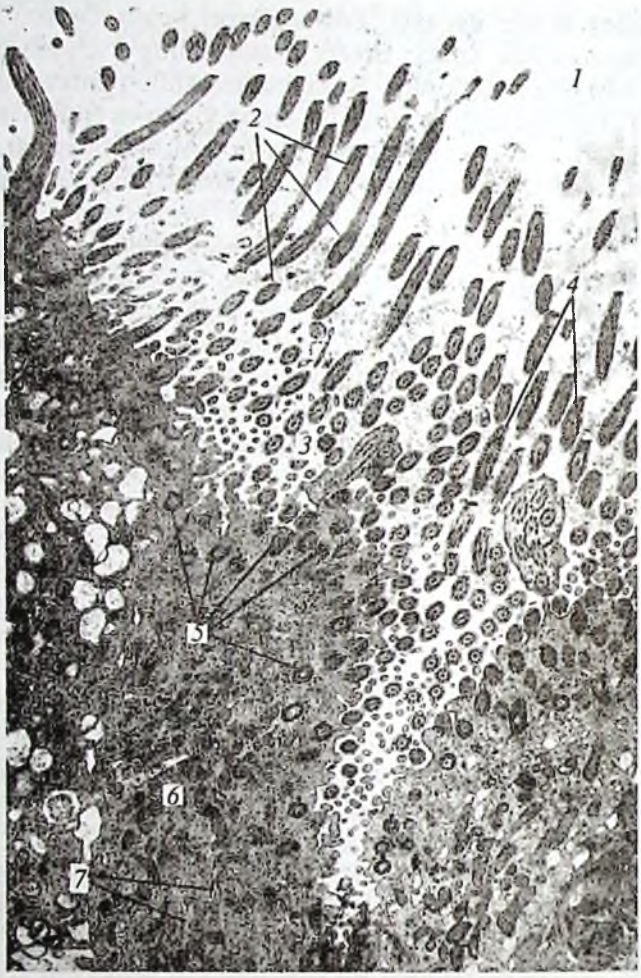

157-rasm. Hilpillovchi epiteliy hujayralarining elektron mikrofotografiyasi (×37500):

1 – tpaxeya bo'shlig'i; *2* – kiprikchalar; *3* – kiprikchalarning ko'ndalang kesimi; *4* – fibrillalar; 5 – bazal tanachalar; 6 – mitoxondriyalar; 7 – endoplazmatik to'r.

Bronx diametrining kichrayishi bilan tog'ay plastinkalarining kichiklashishi va kamayishi, shilliq pardaning mushak plastinkasida esa mushak tolalarining ko'payishi kuzatiladi. Yirik bronxlar tarmoqlanib, diametri 2–5 mm bo'lgan o'rta kalibrdagi bronxlarni hosil qiladi. Bu bronxlar bo'lak osti bronxlari ham deb ataladi. Ular yuqorida qayd qilingan bronxlarning tuzilishini asosan qaytarsa ham, lekin ba'zi tomonlari bilan farq qiladi.

O'rta bronxlarda ko'p qatorli silindrsimon epiteliy pastroq, qadahsimon hujayralar kamroq, ammo shilliq pardaning muskul plastinkasi kuchliroq rivojlangan bo'ladi. Shilliq osti pardada bezlar kamroq bo'lib, guruh-guruh bo'lib joylashadi. Fibroz-tog'ay pardasi tolali biriktiruvchi to'qimalardan iborat bo'lib, uning tarkibida elastik xarakterga ega kichik tog'ay plastinkalari (tog'ay orolchalari) ni uchratish mumkin. Tashqi adventitsiya pardasi siyrak shakllanmagan biriktiruvchi to'qimadan tuzilgan bo'lib, u bo'lakchalararo biriktiruvchi to'qimaga o'tib ketadi. O'rta kalibrdagi bronxlar tarmoqlanib, diametri 1–2 mm bo'lgan kichik yoki o'pka ichki bronxlarini hosil qiladi. Bronxlarda epiteliy kiprikchali bo'lsa ham, ammo bir qatorli silindrsimon bo'lib qoladi. Qadahsimon hujayralar yo'qola boshlaydi. Shilliq pardaning mushak plastinkasi yaxshi rivojlanmagan bo'lib, shilliq osti pardada bezlar yo'qolgan bo'ladi. Fibroz-tog'ay pardasi ham bo'lmaydi.

Kichik bronxlar tarmoqlanib, diametri 0,5 mm bo'lgan oxirgi yoki terminal bronxiolalarni (bronchiolus terminalis) hosil qiladi. Bu bronxiolalarning shilliq pardasi kiprikchali bo'lmagan kubsimon mikrovorsinkali va sekretor epiteliy bilan qoplangan (158- rasm). Epiteliy ostida elastik tolalari bo'ylama joylashgan shilliq pardaning xususiy qavati joylashadi. Ularning orasida silliq mushak hujayralarining ayrim tolalari yotadi.

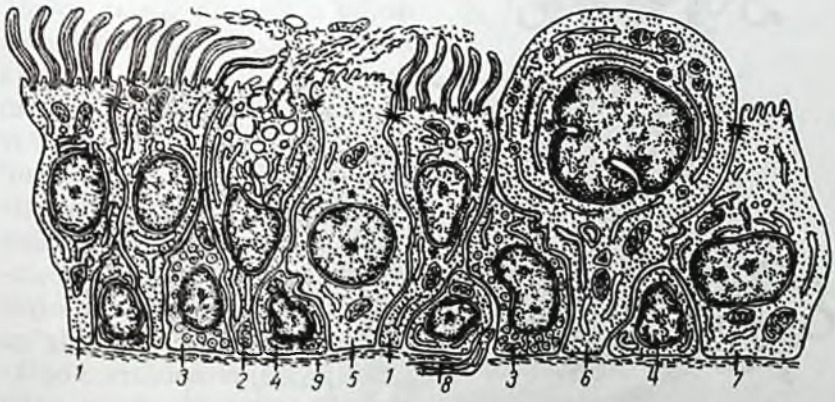

158-rasm. Nafas yo'llari shilliq qavati epiteliy hujayralarining ultramikroskopik tuzilishi (sxema) (Y.I. Afanasyevdan, 1989):

1 – kiprikli hujayralar; *2* – qadahsimon hujayralar; *3* – endokrin hujayralar; *4* – bazal hujayralar; *5* – kipriksiz epiteliy; *6* – sekretor hujayralar; *7* – mikrovorsikali (hoshiyali) epiteliy; *8* – nerv tola; *9* – bazal membrana.

Terminal bronxiolalar bronx daraxtining oxiri bo‘lib, ulardan so‘ng alveolalar daraxti yoki o‘pkaning respirator bo‘limi boshlanadi.

O‘pkaning‘ respirator bo‘limi. Bu bo‘limning morfologik birligi o‘pkaning atsinusi hisoblanadi. O‘pka atsinusining soni ikkala o‘pkada 20 mingga yaqin bo‘lib, ular respirator bronxioladan boshlanadi. Birinchi tartibdagi respirator bronxiola ikkinchi tartibdagi bronxiolaga, u esa uchinchi tartibdagi bronxiolaga bo‘linadi. Uchinchi tartibdagi respirator bronxiola alveolyar yo‘llarga (*ductus alveolaris*) bo‘linadi, har bir alveolyar yo‘l esa alveolyar qopchalar (*sacculus alveolaris*) bilan tugaydi.

Alveolyar qopchalar esa alveolalardan tashkil topgan (159- rasm). Atsinuslar bir-biridan biriktiruvchi to‘qima orqali ajralib turadi. 12–18 atsinus esa o‘pka bo‘lagini hosil qiladi.

Respirator bronxiolalar bir qavatli kubsimon, kiprikchasi bo‘lmagan epiteliy bilan qoplangan bo‘lib, uning ostida siyrak biriktiruvchi to‘qimali plastinka; undan so‘ng esa ayrim silliq mushak hujayralari bo‘ladi. Terminal bronxiolalardan farqli ravishda, respirator bronxiolalar devorida alveolalar joylashib, ular bronxiola ichiga ochiladi.

159- rasm. Atsinus:

1 – birinchi tartibdagi respirator bronxiola; *2* – ikkinchi tartibdagi respirator bronxiola; *3* – uchinchi tartibdagi respirator bronxiola; *4* – alveola yo‘llari; 5 – alveola xaltachasi (Y.I.Afanasyevdan, 1989).

Alveola yo‘llari bir qavat epiteliy bilan qoplangan bo‘lib, uning ostida siyrak biriktiruvchi to‘qimali bazal plastinka yotadi. Alveola yo‘llari devorlarida bir necha o‘nlab alveolalar yotadi. Alveola qopchalari alveolalardan iborat bo‘lib, katta odamda alveolaning diametri 0,25 mm dan oshmaydi. Alveolaning umumiy sathi nafas olganda 100–120 m^2 ga teng. Alveolalar orasida bitiruvchi to‘qimali ingichka to‘siqlar yotib, ularda qon kapillari joylashadi. Alveolalarning alveolyar yo‘llari va qopchalar bo‘shlig‘iga o‘tish joyida, alveolalararo biriktiruvchi to‘qimada ayrim silliq mushak hujayralari joylashadi. Alveolalar o‘zaro diametri 10–15 mkm keladigan alveolyar teshikchalar bilan aloqa qiladi. Alveola ochiq pufakchani eslatib, ich

tarafdan bazal membranada yotuvchi bir qavatli alveolyar epiteliy bilan qoplangan. Bazal membranaga tashqi tomondan alveolalararo to'siqlarda yotuvchi qon kapillyarlari tegib yotadi. Shu yerning o'zida asosan elastik va qisman retikulin, kollagen tolalarning zich to'ri bo'lib, ular ham alveolani o'rab turadi. Yuqorida qayd qilingan tolalar va qon kapillyarlari hujayra oraliq moddada joylashadi. Alveolalar bir-biriga zich tegib yotgani uchun ular orasidagi qon kapillyarlari bir tarafdan bir alveolaga, ikkinchi tomondan boshqa alveolaga tegib yotadi (160- rasm). Kapillyarlarning diametri 5 mkm gacha bo'lgani uchun bu yerda qon sekin oqadi va eritrotsitlar cho'zilib, bir qator bo'lib joylashadi. Bu holat kapillyarlarda oqayotgan qon bilan alveola bo'shlig'idagi havo o'rtasida gaz almashinishi uchun optimal sharoit yaratib beradi.

160-rasm. Alveola tuzilishi (sxema):

1 – alveola; *2* – alveolaning respirator hujayrasi; *3* – epiteliyning bazal membranasi; *4* – qon tomir kapillyarining endoteliy hujayrasi; *5* – endoteliyning bazal membranasi; *6* – alveolalar orasidagi biriktiruvchi to'qima hujayralari va tolalari; *7* – elastik tolalar. Strelkalar gazlar almashinuvini ko'rsatadi (E.F.Kotovskiydan).

Alveola devori respirator — I tip alveolyar respirator hujayralari (I tip alveolotsitlar) va o'pka epiteliysining II tip alveolyar epiteliy hujayralari (II tip alveolotsitlar) va kam uchraydigan neyroepiteliy hujayralari bilan qoplangan.

O'pka alveolasini qoplovchi I tip hujayralarning yadrosi joylashgan o'rni qalin bo'lib, chekkalari yupqalashib ketgan bo'ladi (161- rasm) va bu hujayralar alveola yuzasini ingichka parda kabi qoplaydi. Bu hujayralar yuzasida anchagina sitoplazmatik vorsinkalar mavjud bo'lib, bu tuzilmalar shu respirator epiteliyning havo bilan to'qnashgan yuzasini oshirib beradi. I tip alveolyar epiteliyning bazal qismi tekis bo'lib, bazal membranada yotadi. Shu bazal membrana va hujayra asosi oralig'ida ingichka, elektron och zona mavjud. Bu zona ayrim hollarda hujayraning erkin siljishini ta'minlaydi. Hujayra Golji kompleksi uncha rivojlanmagan va mayda pufakchalardan iborat. Mitoxondriyalar mayda va ularning tuzilishi odatdagi ko'rinishga ega bo'lib, hujayraning qalinlashgan qismi - yadro atrofida joylashadi. Endoplazmatik to'r bu hujayralarda unchalik rivojlanmagan va asosan, ayrim membranalardan iborat. Hujayraning sitoplazmasi bo'ylab ayrim erkin ribosomalar va pinotsitoz pufakchalar joylashadi. O'pka yuza epiteliysi hujayralarining yadrosi ovalsimon yoki yumaloq shaklda bo'lib, kattaligi 4—6 mkm, ular yaqqol ko'rinadigan yadro pardasi bilan o'ralgan. Yadroda doimo 1—2 ta yadrochalarni ko'rish mumkin.

II tip alveolyar epiteliy hujayralari keng asoslari bilan bazal membranada yotuvchi, kattaligi 8-12 mkm keladigan, ovalsimon yoki ko'p burchakli hujayralardir. Ular o'pka respirator bo'limining yuqori differensiallashgan hujayralaridir. Elektron mikroskop orqali qaralganda u I tip alveola hujayralaridan farqlanib, hujayra mitoxondriyalari yaxshi rivojlangan, Golji kompleksi va endoplazmatik to'r hamda o'ta ko'p osmiofil kiritmalar va boshqa tuzilmalar ko'rinadi. Hujayraning alveola bo'shlig'iga qaragan plazmatik membrana yuzasida ayrim-ayrim mikrovorsinkalar hosil bo'ladi. Hujayraning yonbosh yuzasida uning yo'nalishi nisbatan tekis, bazal qismi esa juda ko'p o'siqlar va bo'rtmalar orqali bazal membrana bilan bog'lanadi.

Golji kompleksi II tip alveola epiteliysi hujayralarida, odatda, yaxshi rivojlangan va bir necha parallel joylashgan membranalardan, yirik vakuola va mayda pufakchalardan tashkil topgan. Uning eng ko'p uchraydigan tuzilmasi vakuola va pufakchalardir.

Golji kompleksi hujayralarning yuqori qismida, yadroning atrofida joylashadi. Mitoxondriyalar alveolyar epiteliy hujayralarida juda ko'p. Ularning kattaligi 0,4-0,5 mkm ga yetadi.

161-rasm. Respirator bo'lim. Alveolaning elektron mikrofotograiyasi (× 10000):

1 – alveola bo'shlig'i; *2* – kapillyar; *3* – alveolaning respirator hujayrasi; *4* – alveolaning sekretor hujayrasi; *5* – eritrotsit; *6* – «havo-qon» to'sig'i (bareri).

Donador endoplazmatik to'r II tip alveola epiteliysi hujayralarida, odatda, yaxshi rivojlangan juda ko'p vakuolalar va kanalchalardan iborat. Ularning sirtida ko'plab ribosomalar joylashadi. Donador to'r ko'pincha yadro ustki sohasida joylashadi. Hujayra sitoplazmasida ko'p miqdorda erkin ribosomalar mavjud. Silliq retikulum tanachalar yoki pufakchalar sistemasidan iborat bo'lib, ko'pincha yadro osti sohasida joylashadi. Bu organellalardan tashqari, alveolyar epiteliy

hujayralarida, maxsus plastinkasimon osmiofil kiritmalar bo'ladi. Bu tuzilmalar bir qavatli membrana bilan o'ralgan burma yoki to'plangan holda joylashgan ipchalardan tashkil topgan. Hujayra sitoplazmasida, shuningdek, ko'plab yog' donachalari ko'rinadi. Bu alveola epiteliysi hujayralarida, odatda, yadro yumaloq shaklga ega. Bu II tip alveola hujayrasi surfaktant nomini olgan lipoproteid moddasini ishlab chiqaradi. Bu modda nafas chiqarganda alveolalar devorining yopishib qolmasligini hamda alveolotsitlardan havo o'tishida qulay sharoit yaratilishini ta'min etadi.

O'pka yuza epiteliysi hujayralari va alveolyar epiteliy hujayralari yupqa bazal membranada joylashgan. Alveolalarni o'ragan qon kapillyarlari endoteliysining bazal membranasi ham xuddi shunday tuzilishga ega. Shu ikki bazal membrana o'rtasida biriktiruvchi to'qima pardasi joylashadi. Bu parda retikulin, kollagen va o'ziga xos, deyarli elastik tolalardan hamda gomogen moddadan tashkil topgan. Mana shu juda yaqin yotgan ikki bazal membrana va I tip alveolyar hujayralar bilan kapillyarlar endoteliy hujayralarining yadrosiz yupqa qismlari qon-havo to'sig'ini (aero-gematik barer) hosil qiladi.

Respirator va endoteliy hujayralarining havo-qon to'sig'ini hosil qilgan yuzalarining ATF ga mo'lligi hamda bu hujayralarda mavjud bo'lgan ko'pgina pinotsitoz pufakchalar havo-qon barerining havo transportida katta ahamiyatga ega ekanligini ko'rsatadi.

Alveola devorida yuqorida ko'rsatilgan II tip hujayralardan tashqari III tip (neyroepitelial) alveolotsitlar ham tafovut etiladi. Bu hujayralarning apikal qismida ko'pgina kalta mikrovorsinkalar mavjud. III tip hujayralar anchagina kam bo'lib, alveola pufakchalari, alveolali yo'llar va respirator bronxiolalar devorlarida ahyon-ahyonda uchrab turadi. Neyroepitelial hujayralar turli nerv oxirlariga ega. Bu hujayralarni *xemoretseptor hujayralar* deb hisoblash mumkin. Ular surfaktant tarkibiy qismilarni parchalashda ishtirok etadi. Alveola devorida yuqorida qayd qilingan hujayralardan tashqari makrofaglar ham uchraydi. U yot moddalarni va qisman surfaktantni yutib parchalashi mumkin. Makrofaglar alveola devoriga alveolalar orasidagi biriktiruvchi to'qimadan o'tadi.

O'pkalarning qon bilan ta'minlanishi. O'pkalar ikkala qon aylanishi doirasidan qon bilan ta'minlanadi. Bir tomondan o'pkalar bronxial arteriyalar orqali katta qon aylanish doirasidan qon olsa, ikkinchi tomondan, ularga havo almashinishi uchun o'pka arteriyalaridan, ya'ni kichik qon aylanish doirasidan venoz qon keladi. O'pka arteriyasining tarmoqlari bronxial daraxt bo'ylab, alveolalar asosigacha yetib boradi.

Alveolyar kapillyarlar venulalarga to'planadi, ular esa yig'ilib o'pka venalarini hosil qiladi. Bronxial arteriyalar bevosita aortadan tarmoqlanadi va o'pka to'qimasini arterial qon bilan ta'minlaydi. Bronxlarning shilliq osti va shilliq pardalarida ular chigallar hosil qiladi.

Shilliq pardada kichik va katta qon aylanish doiralari tomirlari o'zaro anastomoz hosil qilib qo'shiladi.

O'pka tomirlarga eng boy a'zosi. Ular organizmning boshqa qismlariga nisbatan o'rtacha 200 marta ko'p qon oladi. 70 kg og'irlikdagi odam tanasi bir sutkada o'rta hisobda 60 *l* O_2 sarf qiladi va 480 *l* CO_2 ajratadi.

O'pkalarda kislorodning gemoglobin bilan bog'lanishi kislorod parsial bosimi tufayli sodir bo'ladi.

Limfatik sistema kapillyar tomirlarning yuza hamda chuqur tarmoqlaridan iborat. Yuza tomirlar visseral plevrada, bo'laklararo to'siqlarda, qon tomirlar va bronxlar atrofida joylashgan. Bronxning shilliq va shilliq osti pardalarida limfa tomirlari 2 ta chigal hosil qiladi. Limfatik sistemasi o'pka darvozasida yig'iladi va bronxial limfa tugunlariga to'planadi.

O'pkaning nerv bilan ta'minlanishi simpatik va parasimpatik nerv sistema orqali amalga oshiraladi. Simpatik nervlar bronxlarni kengaytiruvchi va qon tomirlarni toraytiruvchi impulslarni, parasimpatiklar esa, aksincha, bronxlarni toraytiruvchi va qon tomirlarni kengaytiruvchi impulslarni o'tkazadi. Visseral plevrada nerv oxirlariga boy ayrim sohalar aniqlangan.

O'pkaning yoshga qarab o'zgarishi. Yangi tug'ilgan bolalarda o'pka alveolalari juda kichik bo'ladi. Go'dak hayotining birinchi oylarida alveolyar yo'llar va alveolalarning o'lchami kattalashadi, lekin elastik tolalar hali ham oz miqdorda bo'ladi.

Go'dak o'pkasi 3–5 yoshgacha o'z tuzilishining nozikligi va limfa tomirlariga boyligi bilan ajralib turadi. Yosh o'tishi bilan o'pkada limfa sistemasining qayta rivojlanishi sodir bo'ladi. Alveolalarning shakllanishi ularning elastik sinchining rivojlanishi bilan tugaydi.

Yosh ulg'ayganda o'pka sklerozining rivojlanishi kuzatiladi va pnevmoskleroz vujudga keladi. Ba'zan biriktiruvchi to'qimada gialin tugunchalar hosil bo'ladi. Alveolalararo to'siqlarning elastik tolalari ingichkalashadi, ba'zi joylarda esa uziladi. Buning natijasida o'pka to'qimasi o'zining elastikligini (cho'ziluvchanligini) yo'qotadi. Bu esa, alveolalarning pufaksimon kengayib ketishiga (emfizema) sababchi bo'ladi.

Nafas olish a'zolarining regeneratsiyasi. O'pkaning fiziologik regeneratsiyasi kam o'rganilgan. Nafas yo'llari epiteliysining ko'chib,

shilliq bilan birga tashqariga chiqarilib turishi aniqlangan. Kiprikli epiteliy kuyish, mexanik jarohatlanish kabilardan so'ng yaxshi tiklanadi. O'pkaning bir qismini olib tashlanganda unda alveolalarning kompensator gipertrofiyasi sodir bo'ladi. Lekin o'pka to'qimasida regeneratsiya sust boradi, chunki jarohatlangan joyda biriktiruvchi to'qima zo'r berib rivojlanadi, bu esa o'pka tuzilmalarining xaqiqiy tiklanishini to'xtatib qo'yadi.

PLEVRA

Plevra ko'krak bo'shlig'ini qoplab turuvchi parda bo'lib, u ikki: pariyetal va visseral varaqlardan iborat.

Pariyetal plevra ko'krak bo'shlig'ini va ko'ks oralig'ini ichki tomondan qoplaydi. Visseral plevra esa o'pkani tashqi tomondan o'rab turadi.

Plevra pardasining asosi qo'shuvchi to'qimadan tuzilgan bo'lib, unda qorin tutqichi kabi 6 qavat farqlanadi: 1) mezoteliy; 2) bazal membrana; 3) yuza joylashgan kollagen tolali qavat; 4) yuza elastik tolali to'r qavat; 5) chuqur joylashgan bo'ylama elastik to'r qavat; 6) chuqur panjarasimon kollagen – elastik tolalar qavati.

Visseral plevrada elastik tolalar yaxshi rivojlangan bo'lib, ular to'r hosil qilib joylashadi. O'pka to'qimasidagi elastik tolalar bilan visseral parda elastik tolalari yagona sinch hosil qilib, o'pkaning funksional faoliyatida muhim rol o'ynaydi. Shuning uchun ham vistseral pardani o'pka to'qimasidan ajratib olish ancha qiyin. Visseral pardada yaxshi rivojlangan elastik tolalardan tashqari onda-sonda silliq mushak hujayralari ham uchrab turadi.

Plevra bo'shlig'ining tashqi devorini qoplab turuvchi pariyetal varaqda elastik tolalar oz miqdorda uchraydi, biriktiruvchi to'qimali qavati esa sustroq rivojlangan.

Plevraning ustki tomoni bir qavatli mezoteliy bilan qoplangan bo'lib, u o'pkaning holatiga qarab yassi yoki bo'ychan bo'lishi mumkin.

Plevrada qon va limfa tomirlari va ayniqsa, nerv oxirlari yaxshi rivojlangandir. Ular plevraga o'pka ildizidan, qon tomirlar bilan birga hamda o'pka to'qimasidagi bo'laklararo biriktiruvchi to'qimadan o'tib keladi.

Pariyetal plevrada qon tomirlari, pariyetal qorin tutqichiga o'xshab uchta ustma-ust chigal hosil qilib joylashadi. Visseral plevrada nerv tolalari ikkita chigal hosil qiladi. Biri mayda sirtmoqli bo'lib, mezoteliy ostida joylashsa, ikkinchisi yirik sirtmoqli bo'lib, plevraning chuqurroq qavatida joylashadi. Pariyetal plevrada erkin va kapsulali, ya'ni sezuvchi va mexanoretseptorlarga tegishli nerv oxirlari mavjud.

XVII bob

ENDOKRIN SISTEMA (*SISTEMA ENDOCRINUM*)

Endokrin sistema ichki sekretsiya bezlaridan, ya'ni endokrin organlardan tashkil topgan bo'lib, ular o'z mahsulotini qonga yoki limfaga (ichki muhitga) chiqaradi. Bu bezlarda tashqi sekretsiya bezlaridan farqli ravishda chiqaruv naylari bo'lmaydi. Endokrin sistemaga bezlardan tashqari turli a'zolardagi yakka (alohida-alohida) joylashgan hujayralar ham kiradi. Endokrin sistemaning bezlari va hujayralarida *gormonlar* (yunon. *hormon* – qo'zg'atmoq, ta'sir qilmoq) deb yuritiluvchi biologik aktiv moddalar hosil bo'ladi.

Turli a'zolarning ishi faqat nerv sistemasi orqali boshqarilmay, balki gumoral yo'l bilan ham bajariladi. Hamma hujayralarga nerv tolalari yetib bormaydi va natijada turli hujayralarning hayot jarayoni hujayralar atrofida joylashgan suyuqliklar (hujayra oraliq modda) va qon bilan keluvchi biologik aktiv moddalar orqali bajariladi. To'qimalar va a'zolar ishini qon va limfa orqali boshqarilishini *gumoral sistema* deb yuritiladi. Biologik aktiv moddalar ichida ichki sekretsiya bezlarida sintezlanuvchi gormonlar alohida o'rin tutadi. Nerv sistemasi va gormonlarning ta'siri o'z-o'zicha bo'lmay, balki bir-birini to'ldiruvchi, organlar ishining regulyatsiyasini ta'minlovchi ta'sirlardir. Endokrin bezlarning ishi nerv sistemasi tomonidan boshqariladi. Nerv sistemasi turli ta'sirlarni ikki yo'l bilan: to'g'ridan-to'g'ri nerv impulslari orqali yoki endokrin bezlar orqali bajaradi. Nerv ta'sirining endokrin sistemaga o'tishini ta'minlovchi ilk bosqich – gipotalamusdir. Gipotalamus nerv impulslar ta'sirida endokrin sistemaga ta'sir etuvchi biologik aktiv moddalar hosil qiladi. Nerv sistema orqali ta'sir tez va qisqa vaqt bo'lsa, endokrin sistema orqali organlarning ishi boshqarilganda ta'sir nisbatan sekin boshlanib uzoqroq davom etadi.

Endokrin bezlarga gipotalamusning neyrosekretor yadrolari, gipofiz, epifiz, qalqonsimon bez, qalqonsimon bez oldi bezi, buyrak usti bezi, me'da osti bezining endokrin qismi, jinsiy bezlar (tuxumdon va urug'don) kiradi. Bulardan tashqari yo'ldosh, buyrak, hazm sistemasi endokrin funksiyaga ega. Yakka (alohida) joylashgan endokrin hujayralar buyrak va hazm sistemasidan tashqari nafas sistemasida va boshqa a'zolarda ham uchraydi.

Endokrin bezlar sof endokrin bezlar va aralash bezlarga bo'linadi. Sof endokrin bezlar faqat endokrin funksiyani bajaradi. Ularga gipofiz, epifiz, qalqonsimon bez, qalqonsimon bez oldi bezi va buyrak usti bezlari kiradi. Aralash bezlar endokrin ishlab chiqarish bilan bir qatorda boshqa funksiyalarni ham bajaradi.

Me'da osti bezi gormon ishlab chiqarish bilan bir qatorda fermentlar (tashqi sekretsiya bezi qismi) hosil qilsa, urug'don va tuxumdonda gormonlar bilan birga jinsiy hujayralar yetiladi va hokazo.

Endokrin sistema hujayralarida hosil bo'lgan gormonlar oqsil yoki steroid tabiatga ega. Asosiy ko'pchilik gormonlar oqsil (peptidlar, glikopeptidlar) yoki aminokislotalar hosilasidir. Jinsiy gormonlar va buyrak usti bezining gormonlari steroid moddadir. Ba'zi gormonlar bir necha endokrin organlarda ishlanishi yoki bir endokrin hujayra bir necha xil gormonlar ishlab chiqarishi mumkin (alohida joylashgan endokrin hujayralar). Endokrin bezlarning yana bir xarakterli joyi shundaki, ular qon tomirlarga juda ham boy. Hujayralarda ishlangan gormonlar qon orqali organizmning turli qismlariga yetib boradi. Ular faqat ishlab chiqarilgan gormonga nisbatan retsep-tori bo'lgan a'zolargagina ta'sir qiladi. Binobarin, har bir gormonning o'z spetsifik retseptori bo'ladi. Retseptori bo'lgan hujayralar *nishon-hujayralar* (mishen-hujayralar) deb yuritiladi. Gormon retseptor bilan birlashgan hujayra ichidagi siklik AMF (adenozinmonofosfat) aktivlashadi va hujayra o'z funksional holatini o'zgartiradi. Gormonlar a'zolar ishini kuchaytirishi yoki susaytirishi mumkin.

Endrokrin bezning rivojlanish manbalari turlicha. Ko'pchilik endokrin bezlar epiteliydan rivojlanadi, ba'zi endokrin hujayralar nerv to'qimasining hosilasi hisoblanadi (gipotalamusning neyrosekretor hujayralari, buyrak usti bezining mag'iz moddasi hujayralari, paragangliyalar). Epifiz neyrogliyadan, jinsiy bezlarning endokrin hujayralari mezenximadan rivojlanadi va hokazo.

Endokrin sistemani turlicha klassifikatsiya qilish mumkin. Hozirgi vaqtda endokrin sistemani markaziy va periferik endokrin bezlarga bo'lib o'rganish ko'proq ma'qullanmoqda. Shuni aytib o'tish kerakki, qalqonsimon bez, buyrak usti bezi po'stloq qismi, jinsiy bezlar endokrin hujayralarining faoliyatini gipofizning oldingi bo'lagida ishlangan gormonlar boshqaradi. Qolgan bezlar gipofizning oldingi qismiga tobe emas. Bunday klassifikatsiya nisbiydir, chunki turli endokrin a'zolar o'zaro bir-biriga va nerv sistemasiga ta'sir qiladi va o'zaro bog'liqdir. Natijada, bir-butun neyro-endokrin sistema shakllanadi. Endokrin sistemani quyidagicha klassifikatsiya qilish mumkin (396-betga q.).

ENDOKRIN SISTEMANING MARKAZIY A'ZOLARI. GIPOTALAMUS (*HYPOTALAMUS*)

Gipotalamus endokrin sistemaning eng oliy markazidir. U ichki a'zolarning ishini muvofiqlashtiradi va a'zolarning ishini nerv va endokrin sistema orqali bajarilishini ta'minlaydi. Nerv sistemasi va endokrin sistemaning material asosi gipotalamusdagi neyrosekretor hujayralar hisoblanadi.

Gipotalamus oraliq miyaning bazal qismida joylashgan bo'lib, u bosh miya III qorinchasini o'rab turadi. III qorincha bo'shlig'i chuqurcha – infundibulumgacha davom etadi. Chuqurcha devori gipofiz oyoqchalarini hosil qilib, gipofiz oyoqchalari quyi (distal) qismda gipofizning orqa bo'lagini yoki neyrogipofizni hosil qiladi. Gipofiz oyoqchalarining old tomonida III qorinchaninl devori qalinlashgan bo'lib, uni *oraliq tepalik* yoki *medial eminensiya* (*eminentia mediata*) deyiladi. Medial eminensiya ependimogliya hujayralaridan iborat bo'lib, u hujayralarning ba'zilari tanitsitlarni hosil qiladi. Tanitsit hujayralarining o'siqlari medial eminentsiya sohasida birlamchi kapillyarlar to'ri bilan bog'lanadi.

ENDOKRIN SISTEMA

Endokrin sistemaning markaziy a'zolari	**Endokrin sistemaning periferik a'zolari**	
1. Gipotalamus (neyrosekretor yadrolari)	*Sof endokrin bezlar:*	*Endokrin va noendokrin vazifalarni o'tovchi a'zolar:*
2. Gipofiz.	1. Qalqonsimon bez.	1. Me'da osti bezi
3. Epifiz.	2. Qalqonsimon bez oldi bezi	2. Urug'don.
	3. Buyrak usti bezlari	3. Tuxumdon
		4. Yo'ldosh.

Yakka joylashgan endokrin hujayralar:

1. APUD sistemaning endokrinhujayralari (nerv to'qima hosilalari).
2. Yakka joylashgan, nerv to'qima hosilasi bo'lmagan hujairalar.

Gipotalamusning o'zi unchalik katta bo'lmasa ham, uning sitoarxitektonikasi murakkabdir. Gipotalamusning kulrang moddasi miyaning uchinchi qorinchasi bo'shlig'ining atrofida joylashadi. Nerv hujayralari kulrang moddada ayrim-ayrim to'plamlar – gipotalamik yadrolar hosil qiladi. Odam va boshqa sut emizuvchilar gipotalamusida

32 juft yadro tafovut etiladi. Bu yadrolar orasida oraliq nerv hujayralari yoki ularning ayrim gruppalari joylashganligidan biror yadroning fiziologik faoliyatini faqatgina shu yadroga taalluqli bo'lmay, gipotalamusning yadrolararo zonasiga ham taalluqli hisoblanadi. Gipotalamus yadrolari neyrosekretor hujayralar tutadi.

Har bir neyrosekret hujayrada tana (yoki perikarion) va terminal kengaymalar (neyrosekret oxirlari) hosil qiluvchi o'simtalar tafovut etiladi. O'simtalarga ko'ra bi- va multipolyar hujayralar ajratiladi. Hujayralarning, ayniqsa, perikarion qismining nozik tuzilishi bu neyronlarning bez hujayralariga o'xshashlik tomonlarini ko'rsatadi. Neyrosekret hujayra sitoplazmasi bazofil xususiyatga ega bo'lib, RNK ga mo'ldir. Donador endoplazmatik to'r bu hujayralarda o'ta rivojlangan, erkin joylashgan ribosoma va polisomalar ham mo'ldir. Sitoplazma chekkalarida donador endoplazmatik to'r sisternalari bir-biriga parallel va zich yotgan kanalchalardan iborat bo'lsa, hujayra markaziy zonasida bu organella sisternalari kam bo'lib, ular tartibsiz, siyrak joylashganligi ko'rinadi. Donador endoplazmatik to'rning ayrim elementlari neyrosekret hujayraning barcha o'simtalarga kirganligi, o'simtalar qalinligi deyarli bir xil bo'lganligi va ularning barchasi bir xilda neyrosekret donalari tutganligidan bu hujayralarning «dendrit» va «akson» larini farqlab olish qiyin bo'ladi. Plastinkasimon kompleks rivojlangan bo'lib, ko'pincha, akson tomonda joylashib, lamella, pufak va vakuolalardan iborat. Yirik mitoxondriyalar faqatgina hujayra tanasida joylashibgina qolmay, barcha o'simtalarda ham mavjud. Neyrosekretor hujayra perikarionida neyrofibrillalar kuzatilmasada, ular neyron o'simtalarida va oz bo'lsa ham, neyrosekret tola oxirlarida uchraydi. Hujayra sitoplazmasida lizosomalar va multivezikulyar tanachalar ham bo'ladi.

Gipotalamus neyronlari orasida RNK miqdorining har xilligiga qarab turli funksional holatlarda bo'lgan «och» va «to'q» bo'yaluvchi hamda degeneratsiyaga uchragan hujayralar mavjud. Neyrosekret hujayralarning o'ziga xosligi ularda sekretor dona va vakuolalarning bo'lishidir.

Gipotalamus yadrolarining kranio-kaudal yo'nalishda joylashishi bo'yicha aniq ajralmagan uchta – oldingi, o'rta (yoki tuberal) va oraliq (mamilyar) zonalarni farqlash mumkin. Bu zonalarning funksional ahamiyati, ular tutgan yadrolarga (hujayralar to'plamiga) qarab turlicha bo'ladi.

Gipotalamusning oldingi zonasi supraoptik va paraventrikulyar neyrosekretor yadrolar tutadi. Supraoptik yadro yirik hujayralardan iborat lateral va medial gruppalardan tashkil topgan. Supraoptik va

paraventrikulyar yadrolar sohasi qon tomirlarga mo'l bo'lishi bilan ajralib turadi. Bu yadrolar neyritlari gipotalamo-neyrogipofiz tutamlar hosil qilib, gipofiz oyoqchasi orqali gipofizning orqa bo'lagiga o'tadi va bu yadrolarda ishlangan neyrogormonlar gipofizning orqa bo'lagida neyro-vazal sinapslar orqali qonga ajraladi (162- rasm). Supraoptik va paraventrikulyar yadrolardagi yirik neyrosekretor hujayralarda oqsil tabiatli ikki xil neyrogormon - vazopressin yoki antidiuretik gormon (ADG) va oksitotsin sintezlanadi. Odamda antidiuretik gormon asosan supraoptik yadroda, oksitotsin esa paraventikulyar yadro hujayralarida sintezlanadi.

Gipotalamusning o'rta qismida lateral, periventrikulyar, ventro-medial, dorso-medial, arkuat (infundibulyar) va ulardan chetroqda lateral tuberal yadrolar farqlanadi. Bu yadrolarning neyronlari turli kattalikda bo'lib, chekka sohalarda mayda nerv hujayralarining to'plamlarini tutadi. Ventro-medial yadro neyronlari gipotalamus lateral sohasining nerv hujayralari bilan ko'plab kontaktlar hosil qilib, gipotalamusning qarama-qarshi tomonidagi shunday yadrolar bilan bog'lovchi komissural tutam hosil qiladi. Arkuat yoki infundibulyar yadro uncha katta bo'lmagan uchburchak, duksimon hujayralar to'plamidan iborat bo'lib, medial eminensiyaga qadar davom etadi. O'rta gipotalamusning mayda neyrosekretor hujayralarida adenogipofizotrop neyrogormonlar ishlanadi. Bu neyrogormonlar oqsil tabiatli bo'lib, ular adenogipofiz ishini boshqaradi. Neyrogormonlarning ikki turi: liberinlar va statinlar farqlanadi. *Liberinlar* – adenogipofiz hujayralari faoliyatini stimullaydi va gormonlar ajralishini kuchaytiradi. *Statinlar* liberinlardan farqli ravishda adenogipofiz hujayralarining faoliyatini susaytiradi va gormon chiqishini kamaytiradi yoki to'xtatadi. Bu gormonlar periventrikulyar yadrolarda, gipotalamusning preoptik zonasida, hamda supraxiazmatik yadrolarda hosil bo'ladi. Gipotalamus yadrolari neyrosekretor hujayralarning o'siqlari tubero-infundibulyar tutam holida medial eminensiya tomon yo'naladi va bu sohada birlamchi kapillyarlar to'ri bnlan akso-vazal sinapslar hosil qiladi (162-rasm).

Shu yo'sinda neyrosekretor hujayralarida hosil bo'lgan neyrogormonlar qonga tushadi va adenogipofiz ishini boshqaradi. Shunday qilib, gipotalamusning adenogipofizga ta'siri asosan gumoral yo'l bilan ifodalanadi. Yuqorida aytib o'tilganidek, gipofizning orqa qismida ajralgan gormonlar oldingi gipotalamus yadrolari hujayralarining mahsulotidir.

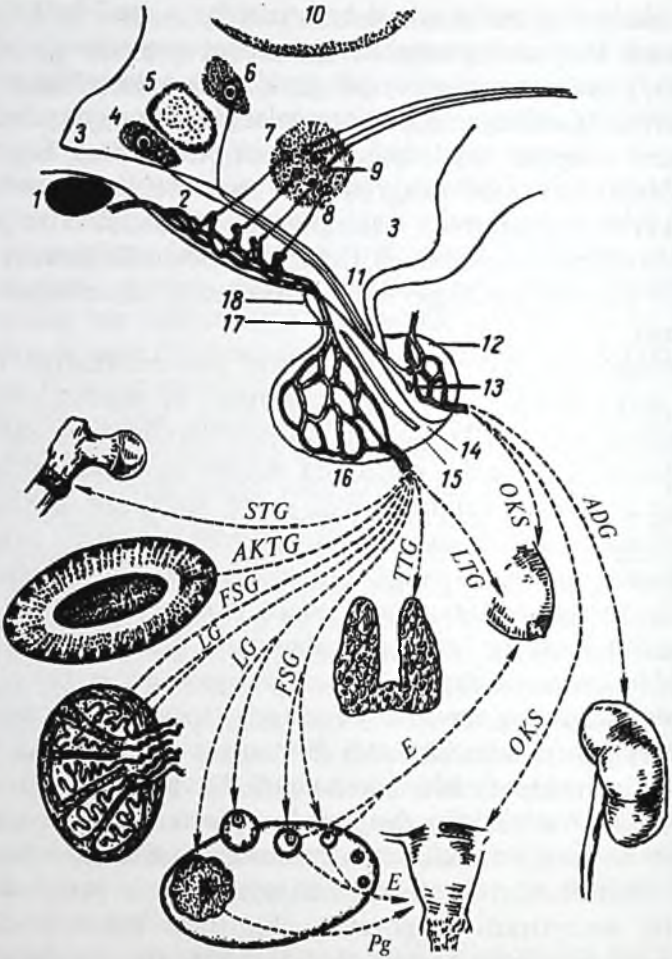

162- rasm. Gipatalamo-gipofizar sistema va trop gormonlarning mishen-a'zolarga ta'siri (sxema) (B.V.Alyoshin rasmi):

1 – ko'rish xiazmasi; *2* – birlamchi kapillyarlar to'ri va medial eminensiya; *3* – III qorincha bo'shlig'i; gipotalamus ba'zi yadrolarining proyeksiyasi; *4* – supraoptik yadro; *5* – oldingi gipotalamus yadrosi (gipotalamusning preoptik zonasi); *6* – paraventrikulyar yadro; *7* – mediobazal gipotalamusning arkuat va ventromedial yadrolar kompleksi; *8* – gipotalamusning adenogipofizar gormonlarini birlamchi kapillyarlar to'riga sekretsiya qiluvchi mediobazal yadro hujayralari; *9* – gipotalamusning effektor nerv tutamlarini hosil qiluvchi mediobazal neyronlari (paragipofizar ta'sir) *10* - talamus; *11* – III qorincha voronkasi va gipofiz oyoqchasi; *12* – gipofizning orqa bo'lagi; *13* – Xerring tanachasi (oldingi gipotalamus supraoptik va paraventrikulyar yadro hujayralari o'simtalarining gipofiz orqa bo'lagi kapillyarlarida tugashi); *14* – gipofiz o'rta bo'lagi; *15* – gipofiz yorig'i; *16* - gipofizning oldingi bo'lagi va ikkilamchi kapillyarlar to'ri; *17* – portal (darvoza) venasi; *18* – adenogipofizning tuberal qismi.

Adenogipofizar gormonlar va ularning ta'sir qilish joyi: STG – organizm turli a'zolari, xususan skelet o'sishini tezlashtiradi; AKTG – buyrak ustn po'stloq moddasnning tutamli va to'rsimon zonalari ishini kuchaytiradi; LG – ovulyatsiyani, sariq tana hosil bo'lishini va unda progesteron ishlanishini sinmullaydi. Erkaklarda urug'donda testosteron ishlanishini stimullaydi; FSG – ayollar tuxumdonida follikullar o'sishini va ularda estrogen hosil bo'lishini, erkaklar urug'donida spermatogenezni stimullaydi; TTG – qalqonsimon bezda tireoid gormoni ishlab chiqarilishini va umuman sekretsiyasini tezlashtiradi; LTG – sut bezlarida sut hosil bo'lishini tezlashtiradi.

Gipofiz orqa bo'lagida to'planuvchi gormonlar: OKS – bachadon qisqarishini va sut bezlaridan sut ajralishini yuzaga keltiradi; ADG – buyrakda birlamchi siydikdan suvni qayta so'rilishini kuchaytiradi (diurezni kamaytiradi) va shu vaqtda arteriyalardagi qon bosimini ko'taradi.

Orqa gipotalamus mamillyar va premamillyar yadrolardan iborat. Odamda mamillyar yadro juft bo'lib, lateral va medial qismlardan iborat. Lateral qismda nerv hujayralari yirikroq bo'lsada, umuman, mamillyar yadroda neyronlar unchalik katta emas. Gipotalamusning o'rta va orqa bo'limlari orasida orqa gipotalamik yadro bo'lib, u odamlarda yaxshigina rivojlangan. Bu yadro mayda va yirik, oval hujayralardan iborat. Yirik neyronlar mamillyar yadroga tomon yo'nalgan tutamga ega bo'lganidan bu oraliq yadro mamilo infundibulyar yadro deyiladi.

GIPOTALAMUSNING GIPOFIZGA VA PERIFERIK ENDOKRIN BEZLARGA TA'SIRI

Gipotalamusning periferik endokrin bezlarga ta'siri ikki yo'l bilan (neyrogormonlar va nerv orqali) amalga oshiriladi.

1. Gipotalamusning ma'lum neyrogormonlari (liberin va statinlar) portal sistema orqali gipofizning oldingi va o'rta bo'lagi hujayralari ishini boshqaradi, ya'ni bu hujayralar gormon ishlashini kuchaytiradi yoki susaytiradi. Stimulyatsiyaga uchragan hujayralar esa turli ma'lum periferik endokrin bezlarga ta'sir qiluvchi gormonlar ishlab chiqarib, shu bezlarning ishini kuchaytiradi (162- rasmga q.). Statinlar ta'sirida ishi susaygan hujayralar esa periferik endokrin bezlarga ta'sir qnluvchi gormonlarni kam ishlab chiqaradi yoki umuman ishlab chiqarmaydi. Bu esa shu bezlar ishini susaytiradi. Gipotalamusning periferik bezlarga gipofiz orqali ta'siri *transadenogipofizar* ta'sir deb yuritiladi.

2. Gipotalamus simpatik yoki parasimpatik nervlar orqali to'g'ridan-to'g'ri periferik bezlarga ta'sir qilishi mumkin. Bu ta'sir *paraadenogipofizar ta'sir* deb yuritiladi. Shuni qayd qilish kerakki, gipotalamus periferik endokrin bezlarga ta'sir kilibgina qolmay, periferik endokrin bezlar gipotalamusga ham ta'sir o'tkazishi mumkin. Masalan, periferik bezlarda ishlab chiqarilgan gormonlarning miqdori oshib ketsa, u gipotalamusga ta'sir qilib, tegishli liberinlar ishlab chiqarishini susaytiradi va statinlar hosil bo'lishini kuchaytiradi.

Gipotalamusga bosh miyaning oliy qismlari, xususan, limbik sistema, bodomsimon yadrolar, gippokamp va epifiz ta'sir qiladi. Gipotalamusda neyrogormonlar ishlashida bosh miyaning ma'lum hujayralarida ishlanuvchi endorfinlar va enkefalinlar muhim o'rin tutadi.

GIPOFIZ (*HYPOPHYSIS*)

Gipofiz boshning turk egari chuqurchasida joylashgan kichik, toq organ. U oraliq miyaning voronkasi bilan gipofiz oyoqchasi orqali bog'langan. Gipofizning og'irligi 0,34-0,65 g. Uning og'irligi jinsiy balog'atga yetish, homiladorlik davri va shu kabi jarayonlarda o'zgarib turib, boshqa endokrin bezlarning funksional holatiga bog'liq bo'ladi. Gipofiz anatomik jihatdan murakkab a'zo bo'lib, sut emizuvchilarda tuzilishi va faoliyatiga ko'ra keskin farqlanuvchi 4 qismdan: 1) bez tuzilishiga ega bo'lgan va a'zoning 3/4 qismini tashkil etuvchi oldingi bo'lak; 2) sut emizuvchilarda unchalik rivojlanmay, sodda hayvonlarda anchagina katta bo'lgan o'rta (oraliq) bo'lak; 3) oldingi bo'lakning davomi hisoblanib, bez tuzilishiga ega bo'lgan tuberal (do'mboq) bo'lak; 4) miyaning davomi bo'lgan va neyrogipofiz yoki nerv qism deb ataluvchi orqa bo'laklardan iborat.

Gipofizning oldingi bo'lagi, do'mboq qism va oraliq bo'lak bez epiteliysidan iboratligidan adenogipofiz nomini olgan. Neyrogipofiz (orqa bo'lak) miya oyoqchasi yoki voronkasi bilan tutashib ketg'an bo'ladi. Yosh o'tishi bilan gipofiz kichiklashib boradi. Gipofizning taxminan 70 foiz ini oldingi bo'lak, 20 foizini orqa bo'lak, 10 foizini oraliq bo'lak tashkil qiladi.

Gipofizning funksiyasi. Uning oldingi bo'lagida quyidagi gormonlar ishlab chiqariladi: 1) *somatotrop gormon* (o'sish gormoni) — organizmning o'sish jarayonlariga ta'sir etadi. Bu gor-monning ishlab chiqarilishi me'yoridan oshib ketsa — gigantizm, yetishmaganda esa pakanalik vujudga keladi; 2) *krinotrop gormonlar* — endokrin bezlarning ishini tartibga solib turadi. Ularga *tireotrop* (qalqonsimon bez faoliyatini oshiruvchi), *adrenokortikotrop* (buyrak usti bezi po'stloq

qismining funksiyasini qo'zg'atuvchi) hamda *gonadotrop* – jinsiy bezlar ishini kuchaytiruvchi gormonlar kiradi. Gonadotrop gormonlar gruppasi; a) *follikulni stimullovchi,* ya'ni tuxumdonlarda follikullarning yetilishini, estrogen ishlab chiqarishini, urug'donlarda esa spermatogenez jarayonini intensivlashtiruvchi; b) *luteinlovchi* (ovulyatsiyani vujudga keltirib, sariq tanani hosil qilishda ishtirok etuvchi va urug'donda jinsiy gormonlar ishlanishiga ta'sir qiluvchi); d) *luteotrop* yoki *prolaktin* (tuxumdonda sariq tana hosil bo'lish jarayonini va sut bezlarida sut ishlanishini stimullovchi gormonlardan iborat (162-rasmga q.). O'rta bo'lakda melanin hosil bo'lishini stimullovchi gormon *(melanotropin)* va *lipotropin* (lipidlar metabolizmini kuchaytiruvchi) gormoni ishlab chiqariladi. Melanotropin terining pigment hujayralarini ko'paytiradi va teri rangiga ta'sir qiladi (bu ta'sir past tabaqa hayvonlar uchun xarakterlidir). Gipofizning orqa bo'lagida gormonlar sintez qilinmaydi. Bu yerga gipotalamus yadrolarining neyrosekret hujayralari sintez qilgan mahsulot yig'iladi va saqlanadi.

Gipofizning taraqqiyoti. Gipofiz kurtagining hosil bo'lishi – pusht rivojining birinchi oylari oxirlarida yuz beradi. Bu davrda og'iz bo'shlig'i tepa epiteliysining rivojlanayotgan bosh miya tomon botib kirishi natijasida qalin devorli tor va uzun nay hosil bo'ladi. Oldingi devori bilan oraliq miya pufagiga tegib turuvchi bu tuzilma *Ratke cho'ntagi* deb ataladi (163- rasm). Bu cho'ntakning taraqqiyoti miya rivojlanishi bilan birga kechadi. Agar shu taraqqiyot davrida miya pufagi olib tashlansa, gipofiz oldingi va o'rta bo'laklari rivojlanmay qo'yadi, ya'ni differensiallanish to'xtab qoladi. Dastavval, gipofiz ekzokrin bez kabi burun-halqum zonasi bilan aloqador bo'lgan chiqaruv nayiga ega bo'ladi. So'ngra bu nay reduksiyaga

163- rasm. Gipofizning taraqqiyoti. 15 kunlik quyon homilasi:

1 – oraliq miya voronkasining bo'shlig'i; *2* – gipofiz orqa bo'lagining kurtagi; *3* – gipofizar cho'ntak – adenogipofiz kurtagi; *4* – og'iz bo'shligi; *5* – til (Falindan).

uchrab, yo'qolib ketadi. Ratke cho'ntagi oldingi devorining epiteliysi tez ko'payishi natijasida qalin qatlam hosil bo'ladi. Bundan esa gipofizning oldingi bo' lagi, cho'ntak orqa devori hujayralaridan esa gipofiz o'rta qismi vujudga keladi. Cho'ntak bo'shlig'i torayib, oldingi va o'rta bo'laklararo tor gipofiz yorig'iga aylanadi. Orqa bo'lak — epiteliy tasmachalariga yondoshgan miya voronkasidan hosil bo'ladi.

Gipofiz epiteliy kurtagining neyrogipofizni hosil qiluvchi oraliq miya divertikuli bilan qo'shilib, yagona a'zoga aylanishi embrion takomilining yettinchi haftalarida ro'y beradi. Bu tuzilmalarga qon tomirlarning kirib kelishi gipofizning murakkab qon tomir to'rini hosil qiladi.

Oldingi bo'lakda dastavval bazofil hujayralar, so'ngra embrion taraqqiyotining to'rtinchi oylaridagina atsidofil hujayralar takomillashadi. Keyinchalik bu hujayralar rivojlanishi va takomillanishi bir xil tarzda kechmaydi. Erkak jinsiga mansub homilaning 4,5—5- oylarida bazofil hujayralarining yiriklashishi va degranulyatsiasi ro'y beradi. Bu holatni shu davrda rivojlanayotgan jinsiy sistemaga gipofiz ta'sir etishi bilan bog'lash mumkin.

Gipofizning tuzilishi. Gipofizda yuqorida qayd qilinganidek ikki asosiy qism: *adenogipofiz* va *neyrogipofiz* farqlanadi. Adenogipofizda esa oldingi bo'lak (lobus anterior), oraliq qism (pars intermedia) va tuberal qismlar (pars tuberalis) farqlanadi.

Gipofiz oldingi bo'lagi bez hujayralarining qalin tasmalaridan iborat bo'lib, siyrak biriktiruvchi to'qima va sinusoid kapillyarlar orqali ajralib turadi (164- rasm).

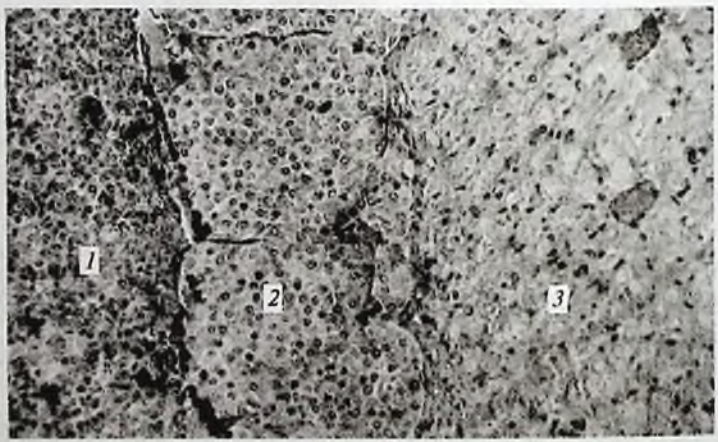

164- rasm. Gipofiz. Gematoksilin-eozin bilan bo'yalgan (ob. 10, ok. 10):
1 — oldingi bo'lak; *2* — oraliq bo'lak; *3* — orqa bo'lak.

Gematoksilin-eozin bo'yab ko'rilganda 2 gruppa hujayralar yaqqol ajralib turadi. Tasma o'rtalarida joylashgan och hujayralar xromofoblar bo'lsa, qon tomirlarga yaqin joylashgan va to'q bo'yalgan hujayralar xromofil hujayralardir. Xromofil hujayralar o'z navbatida ikkiga bo'linadi: 1) eozin va boshqa nordon bo'yoqlarni yaxshi qabul qiluvchi, zich donadorlikka ega bo'lgan *atsidofil* (eozinofil) yoki *oksifil* hujayralar; 2) asosiy bo'yoqlarga moyil bo'lgan *bazofil* hujayralar. Bazofil hujayralar 30—35 foizni, atsidofil hujayralar 4—10 foizni tashkil etsa, xromofob (bosh) hujayralar 60foiz ni tashkil etadi.

Bioximiyaviy va fiziologik tadqiqotlar natijasi sut emizuvchilar gipofizining oldingi bo'lagida 6 xil gormon ishlab chiqarilishini ko'rsatadi. Bu gormonlar spetsifik faoliyatga ega. Shu gormonlardan *o'sish gormoni* (STG, somatotropin), *adrenokortikotrop gormon* (AKTG) va *prolaktin* (laktotropin, laktotrop gormon — LTG) oddiy oqsil bo'lsa, *follikulni stimullovchi gormon* (FSG), *lyuteinlovchi gormon* (LG, lyuteotropin), *vatireotrop gormon* (TTG, tirotropin) glyukoproteiddir. Yuqorida aytib o'tilgan gormonlarni hosil qiluvchi hujayralarni farqlab olish hujayraning kattaligi, shakli, ularning qon tomirlarga munosabati, hujayralar sekretor donachalarining kattaligi, shakli va sitoplazmada joylashishi hamda donador endoplazmatik to'r, Golji kompleksi, mitoxondriyalar kabi hujayra ichki organellalarining nozik tuzilishini sinchiklab o'rganish oqibatida amalga oshiriladi. Ko'pgina hayvonlarda gipofizning oldingi bo'lagi o'zida 7 xil hujayra tutadi. Bu hujayralar *somatotropotsitlar*, *laktotropotsit*, ya'ni mammatropotsit (prolaktin hujayralari), *adrenokortikotrop* (AKTG) hujayralari va 2 tipdagi gonadotrop hujayralar: *follikulni stimullovchi, lyuteinlovchi hujayralar* va *tirotropotsitlar* (TTG) hamda *agranular hujayralar* (xromofob)dan iborat.

Atsidofil endokrinotsitlarga ikki turdagi hujayralar: *somatotropotsitlar* va *laktotropotsitlar* kiradi.

Somatotropotsitlar ko'pincha yumaloq yoki ovalsimon bo'lib, odatda, qon kapillyarlariga yaqin joylashadi. Hujayra yadrosi yumaloq shaklda va u somatotropotsit markazida joylashib ekssentrik yotgan yadrochaga ega. Sekretor donachalari yumaloq va ko'p bo'lib, butun sitoplazma bo'ylab tarqoq joylashadi (165- rasm). Bu donachalar 300—350 nm bo'lib, ular o'ta elektron zichdir. Hujayra yadrosi va sekretor donachalar orasida yotgan donador endoplazmatik to'r bir-biriga parallel bo'lib, unchalik rivojlanmagan. Golji kompleksi kam rivojlanib, uning atrofida shakllanayotgan sekretor donachalari yotadi. Bu hujayralarning qon tomirlarga yaqin joylashishi, urg'ochi va erkaklarda bir xil ko'pgina sekretor donalar tutishi, ularning o'ziga

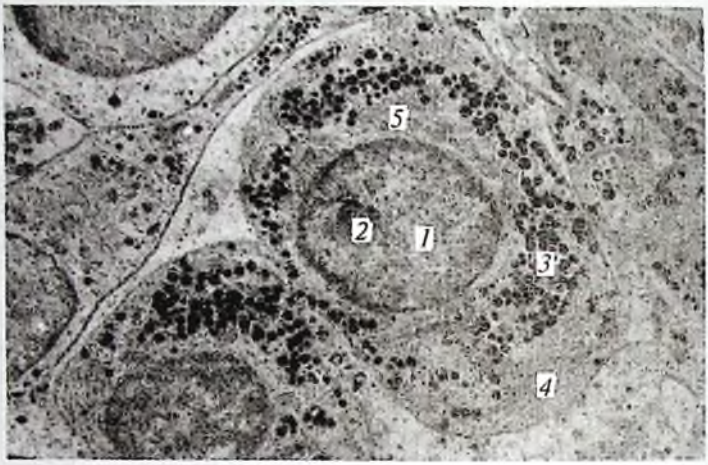

165- rasm. Gipofiz somatotrop hujayrasining elektron mikrfotografiyasi (×6000):

1 – yadro; *2* – yadrocha; *3* – sekretor donachalar; *4* – donador endoplazmatik to'r; *5* – mitoxondriyalar.

xos tomoni hisoblanadi. Bu hujayralarning adrenokortikotropotsitlarga o'ta yaqin joylanishining funksional tomoni hozirgi kunga qadar mavhum qolyapti. Bu hujayralar o'sish gormoni – somatotrop gormon ishlaydi.

Laktotrop hujayralar gipofizning oraliq qismi yaqinida o'ta ko'p bo'lib, oldingi bo'lakning bu joyiga jinsiy zona,ya'ni jinsiy faoliyat bilan bog'liq bez hujayralarining to'plamidan iborat zona deb qaraladi. Laktotropotsitlar urg'ochilarda o'ta ko'p bo'lib, erkaklarda bu hujayralarni topish anchagina qiyin. Bu hujayra kosasimon, ba'zan uzunchoq bo'lib, qon kapillyarlariga yaqin joylashadi. Laktotropotsitlarga xos narsa shuki, ular ko'pincha boshqa gonadotrop hujayralari bilan o'raladi (166- rasm). Hujayra sekretor donachalari yirik (600–700 nm), shakli polimorf – yumaloq, cho'zinchoq bo'ladi. Hujayra ichki organellalari laktotropotsitlarda o'ta yaxshi rivojlangan. Hujayraning tuzilishida bu aniq belgilar oldingi bo'lak hujayralari orasidan laktotropotsitlarni ajratib ko'rish uchun qiyinchilik tug'dirmaydi. Bu hujayralar homiladorlikning va sut emizish davrida o'ta ko'p uchraydi. Bu hujayralar laktotrop gormon yoki prolaktin hosil qilib, prolaktin sut bezlarida sut hosil qilishni kuchaytiradi. Bu gormon ta'sirida tuxumdonda sariq tana uzoqroq saqlanadi.

Adrenokortikotrop hujayralar gipofiz oldingi bo'lagining yuqorida aytilgan jinsiy zonasida o'ta kam bo'lib, odatda, bo'lakning oldingi chekkalarida ko'p uchraydi.

166- rasm. Gipofiz laktotrop hujayrasining elektron mikrofotografiyasi (×6000):

1 – yadro; *2* – sekretor donachalar; *3* – plastinkasimon kompleks; *4* – donador endoplazmtik to'r; *5* – lyuteinlovchi hujayra; *6* – FSG-hujayra.

Bu hujayralar noto'g'ri, yulduzsimon shaklga ega bo'lib, ularning ayrim; o'simtalari qon kapillyarlarigacha yetib boradi. Adrenokortikotropotsit somatotrop hujayralari bilan yaqin aloqada bo'ladi. Bu hujayralar sitoplazmasining o'rta elektron och ko'rinishi: unga oddiy yorug'lik mikroskopi ostida yaxshi bo'yalmaydigan (xromofob), ya'ni bosh hujayra sifatida qarashni taqozo etadi. Hujayra sekretor donalari ko'pincha hujayra o'simtalarida joylashgan bo'lib, ular mayda va yumaloq shaklga ega (167- rasm). Sekretor donachalar somatotropotsitlar donalariga ko'ra ochroq bo'lsa-da, anchagina elektron zich va areola bilan o'ralgan. Adrenokortikotropotsitlarning o'ziga xos tomonlaridan biri yana shundan iboratki, ularning sekretor donachalari hujayra plazmolemmasi bo'ylab bir qator joylashadi.

Bu hujayra organellari unchalik rivojlanmagan bo'ladi. Bu hujayralar buyrak usti bezining po'stloq qismiga ta'sir qiluvchi adrenokortikotrop gormon (AKTG) yoki kortikotropin ishlaydi.

Bazofil endokrinotsitlarga gonodotropotsitlar va tireotropotsitlar kiradi.

Gonodotrop hujayralarning ikki xili – follikulni stimullovchi (FSG) va lyuteinlovchi gormonlarga (LG) aloqador hujayralari farqlanadi. Bu hujayralar asosan oldingi bo'lakning ventral sohasida va jinsiy zonasida ko'plab joylashsa ham, oldingi bo'lak boshqa qismlarida ham uchraydi.

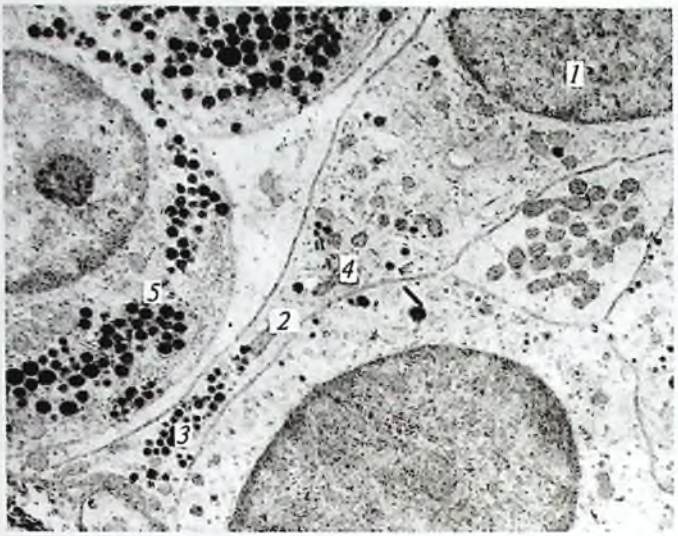

167- rasm. Gipofiz adrenokortikotrop (AKTG) hujayrasining elektron mikrofotografiyasi (×8000):

1 – yadro; *2* – hujayra o'simtasi; *3* – sekretor donachalar; *4* – mitoxondriyalar; *5* – somatotropotsit.

168- rasm. Gipofiz follikul stimullovchi gonadotrop (FSG) hujayrasining elektron mikrofotografiyasi (×6000):

1 – yadro; *2* – sekretor donachalar; *3* – mitoxondriya.

FSG hujayralar guruh-guruh bo'lib joylashib, lyuteinlovchi hujayralarga yondoshib turadi. Bu hujayralar yirik (250–300 nm) sekretor donachalarga mo'l bo'lib, bu donachalar plazmatik membrana yonida yotadi. Ba'zan turli kattalikdagi sekretor donalar ham uchraydi (168- rasm). Barcha hujayra ichki organellalari bu hujayrada yaxshigina rivojlangan bo'ladi. Bu hujayralar follikulostimullovchi gormon ishlaydi.

Lyuteotrop gonadotropotsitlar ham FSG hujayralari singari gipofiz oldingi bo'lagining ventral va jinsiy zonasida joylashadi. Bu hujayralar yumaloq yoki kubsimon bo'lib, qon tomirlarga yaqin yotadi. Lyuteotrop hujayralar FSG va laktotropotsitlar bilan aloqador bo'lib joylashadi. LG- gonadotropotsitlarning sekretor donachalari ko'pgina bo'lib, ular 150–200 nm diametrga ega va hujayra sitoplazmasida bir tekis tarqalib yotadi (169- rasm). Gipofiz oldingi bo'lagining markazida noto'g'ri shaklda va ultrastrukturasiga ko'ra ham FSG ham LG hujayralarini eslatuvchi oraliq hujayralar uchraydi. Bu hujayralar sitoplazmasida yirik sekretor donachalar bilan bir qatorda mayda, turli elektron zichlikka ega donalar ham bo'ladi. Bu oraliq hujayralarning birorta gonadotropotsitlarga mansub ekanligini aniq ko'rsatish hozirgi kunda ancha qiyin.

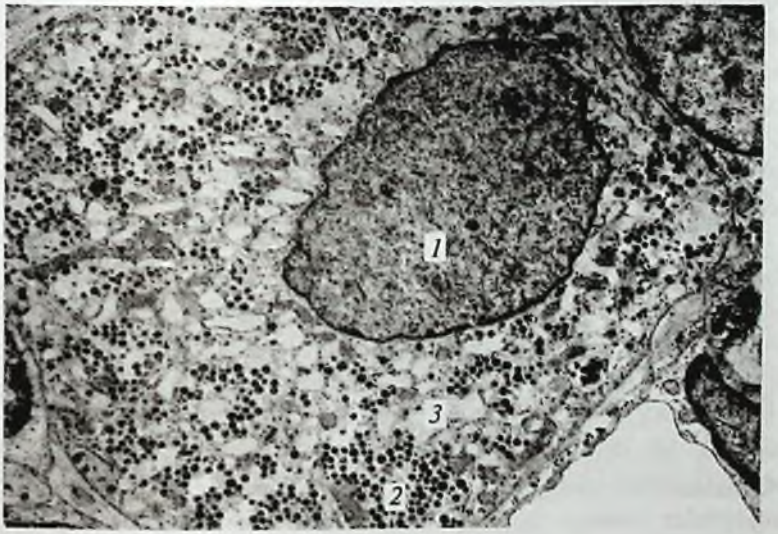

169- rasm. Gipofiz lyuteotrop-gonadotrop (LG) hujayrasining elektron mikrofotografiyasi (×6000):

1 – yadro; 2 - sekretor donachalar; 2-donador endoplazmatik to'r bo'shlig'i.

Tireotropotsitlar piramidasimon yoki ovalsimon, ba'zan esa noto'g'ri shaklda bo'lib, gipofizning markaziy sohasida ular gruppalar hosil qilib joylashadi. Hujayra yadrosi yumaloq shaklga ega bo'lib, tireotropotsitlar o'rtasida yotadi va ko'p miqdorda geteroxromatin tutishi bilan ajralib turadi. Bu hujayralar doimo qon kapillyarlariga zich joylashadi. Hujayra sitoplazmasi anchagina elektron zich bo'lib, ko'p bo'sh vakuolalar tutadi. Tireotropotsitlar sekretor donachalarining kattaligi va tuzilishi jihatdan har xildir. Uning yirik donachalari (diametri 180—200 nm) o'ta elektron zich bo'lib, ingichka areola bilan o'ralgan. Mayda sekretor donachalarining diametri esa 120—150 nm dir. Bu donachalarning qobig'i — membranasi yaxlit bo'lmay, uning moddasi o'rtacha elektron zich, har bir dona moddasi esa, ayrim-mayda donachalardan iborat. Plazmatik membrana sohasida bunday mayda sekretor donalar ko'plab uchraydi (170- rasm). Tireotropotsitlarda hujayra ichki organellalari kam rivojlangan bo'ladi. Donador endoplazmatik to'r yaxshi ko'rinmaydi. Golji plastinkali kompleksi esa ayrim hujayralarda aniq ko'rinmaydi. Tajriba o'tkazib, hayvonlar qalqonsimon bezi olib tashlansa, gipofiz tireotrop hujayralarida kuchli o'zgarishlar bo'lishi aniqlangan. Xromofob yoki bosh hujayralari bo'yoqlarni yomon qabul qiladi. Ular gipofiz oldingi bulagining 60 foiz ini tashkil qiladi. Bu hujayralar kam differensiallashgan va turli fiziologik holatdagi (sekret donalari yo'q) hujayralar majmuasidir. Bu hujayralarning uzun o'siqli turlari o'zaro bog'lanib to'r hosil qilishi mumkin. Ularni yulduzsimon yoki follikuloyulduzsimon hujayralar deb yuritiladi. Bu hujayra sekretor donalarni tutmaydi. Bu hujayralar yumaloq, ovalsimon, ba'zida esa, o'simtali bo'lib, o'ta elektron zich tuzilmadir (171- rasm).

Gipofizning oraliq bo'lagi. Gipofizning oraliq qismi pasg tabaqali hayvonlarda yaxshi rivojlangan. Ba'zi sut emizuvchi hayvonlarda oraliq bo'lak orqa bo'lakdan ingichka yoriq bilan ajralib turadi. Odamda oraliq bo'lak orqa bo'lakdan (neyrogipofizdan) siyrak biriktiruvchi to'qimali parda yordamida ajralib turadi.

Andrenogipofizning oraliq qismi ingichka epiteliy to'plami yoki tasmasi sifatida ko'zga tashlanadi. Bu bo'lakning bez hujayralari oqsil yoki shilliq sekret ishlab chiqarish qobiliyatiga ega. Bu moddalar hujayralar orasiga ajralish natijasida gipofizning oraliq qismida follikulasimon tuzilmalar hosil bo'ladi (follikulsimon tuzilmalar qalqonsimon bezning follikulini eslatadi, ammo ichida shilliq yoki oqsil tutadi).

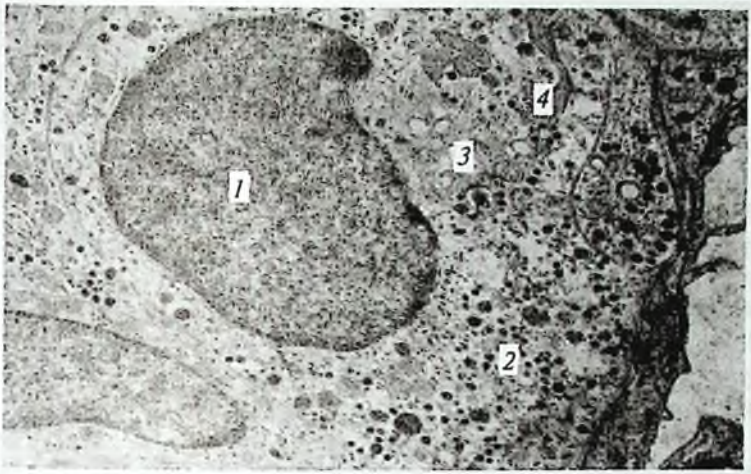

170- rasm. Gipofiz tireotrop hujayrasining elektron mikrofotografiyasi (×10000):

1 – yadro; *2* – sekretor donachalar; *3* – plastinkasimon kompleks; *4* – mitoxondriya.

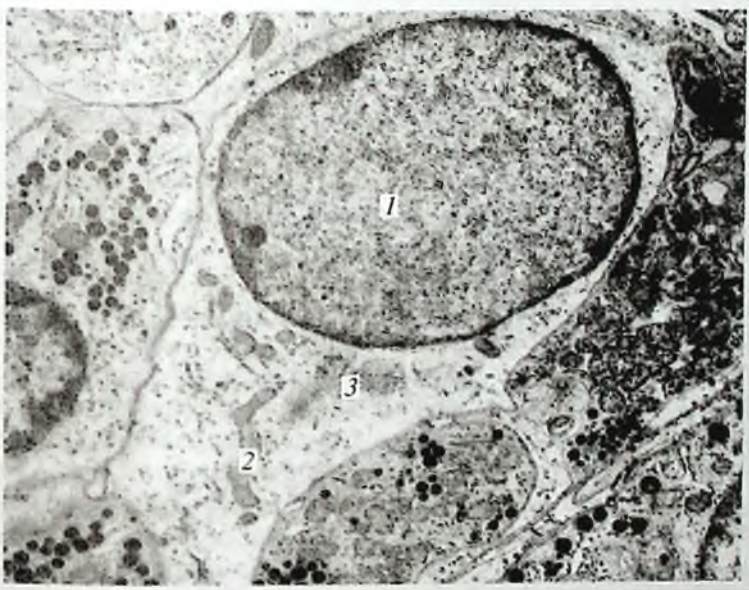

171- rasm. Gipofiz xromofob (bosh) hujayrasining elektron mikrofotografiyasi (×10 000):

1 – yadro; *2* – mitoxondriya; *3* – plastinkasimon kompleks.

Gipofizning oraliq (o'rta) bo'lagida melanotropotsitlar joylashib, bu hujayralar yirik, sitoplazmasida mayda sekretor donachalar tutadi (172- rasm). Melanotropotsitlar *melanin stimullovchi gormon* saqlaydi. Gipofizning orqa bo'lagida lipidlar ajralishini kuchaytiruvchi *lipotropin gormoni* ham bor. Ba'zi mualliflar oraliq bo'lim parenximasida yulduzsimon hujayralarni ham farqlaydilar. Bu hujayralar adrenokortikotrop (AKTG) gormonini ishlab chiqarishi mumkin. Oxirgi tadqiqotlar melanin stimullovchi gormon, lipotropin hamda adrenokortikotrop gormonlar bosh miyada, bosh miya serebral peptidlardan hosil bo'ladi degan fikrlarni yuzaga keltiradi. Oraliq bo'lakdan gipofizning orqa bo'limiga ayniqsa, neyrogipofiz bilan chegaradosh zonaga ko'pgina nerv tolalari kiradi. Bu tolalarning oxirgi tarmoqlari orasida sinapslarni uchratish mumkin.

O'rta bo'limning funksional ahamiyati sodda hayvonlarda yaxshi o'rganilgan bo'lib, bu qismning melanin stimullovchi gormoni sodda hayvonlarning tana rangini boshqarib turishi aniqlangan.

Adenogipofizning tuberal qismi. Bu adenogipofizning yuqorida joylashgan gipofiz oyoqchasiga tegib yotuvchi qismidir. Yuqori tarafdan tuberal qism medial eminensiya bilan chegaradosh. Bu qism sitoplazmasi bazofil bo'yaluvchi kubsimon hujayralarning epiteliy tortmalaridan iborat. Bu qism gipofizning oldingi bo'lagiga davom etadi.

Gipofizning orqa bo'lagi. Gipofizning orqa bo'lagi alohida mustaqil bez bo'lmay, neyrogormonlar vaqtincha akkumulyatsiya qilinadigan a'zo hisoblanadi. Orqa bo'lak – neyrogipofiz, gipofiz-gipotalamus trakti tarkibidagi (supraoptik va paraventrikulyar neyrosekret hujayralar) aksonlarning so'nggi tarmoq (terminaliy) lari tugaydigan tuzilma hisoblanib, neyrogliya hujayralari va qon kapillyarlaridan tashkil topgan.

Ba'zi terminal aksonlar kengayib, neyrosekretga to'lib turadi. Bu tuzilmalar Gerring tanachasi nomi bilan yuritiladi. Neyrogipofizda ko'pgina neyrogliya hujayralari (pituitsitlar) va qon tomirlar joylashadi. Demak, neyrosekretor hujayralarning aksoni va ularning qon kapillyarlariga zich joylashgan so'nggi tarmog'i (terminali) hamda alohida glial hujayralar – pituitsitlar gipofiz orqa bo'lagining asosiy tuzilmasi hisoblanadi. Orqa bo'lakning neyrosekretor tolalari ko'pincha miyelin parda tutmaydi. Terminal aksonlar kengaymalar hosil qilib, bir-biriga zich yotsada, ular orasida qon kapillyarlari, pituitsitlar va gliya hujayralarining o'simtalari joylashadi. Neyrosekretor hujayralarning aksonlari ko'pgina neyrofibrillalar, mitoxondriyalar va kam miqdorda neyrosekretor donalar tutadi. Akson tarmog'ining so'ngida, aksoplazmada neyrofibrillalar kamayib, sekretor donalar miqdori oshib ketadi.

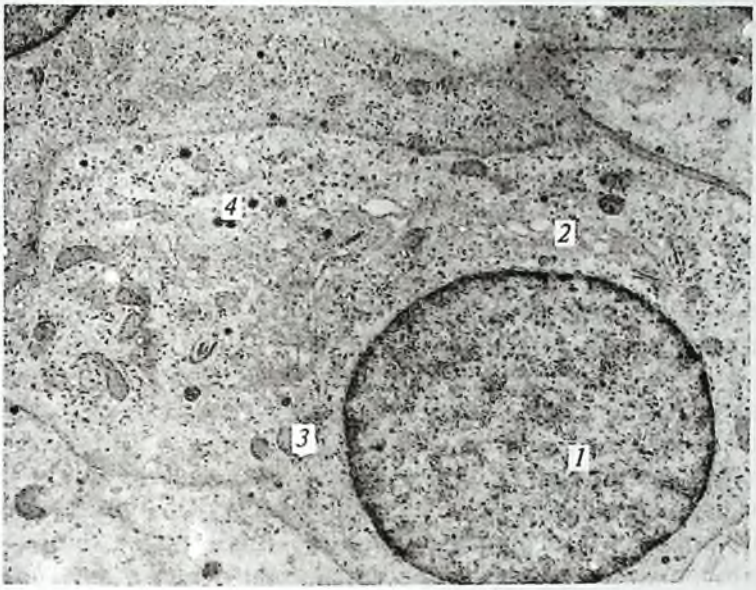

172- rasm. Gipofiz melanotrop hujayrasining elektron mikrofotografiyasi (×10000):

1 – yadro; *2* – plastinkasimon kopleks; *3* – mitoxondriya; *4* – sekretor donachalar.

Terminal akson qon kapillyarlari bilan akso-vazal sinaps hosil qiladi. Ba'zi akson terminaliylari o'ta kengayib, bir necha mikron kattalikka ega bo'ladi. Shu kengaymalar neyrogipofiz gormonlarining deposi hisoblanib, yuqorida aytib o'tilganidek, Gerring tanachalari nomi bilan yuritiladi. Gipofiz orqa bo'lagida neyrosekret tutgan nerv tolalaridan tashqari, qon kapillyarlari yonida, shunday nerv tolalari borki, ular neyrosekret donalar tutmay, mayda simpatik pufakchalarga ega bo'ladi. Bu tolalar xolinergik hamda adrenergik nerv oxirlaridir. Nerv tolalari orasida o'simtalari bir-biri bilan qo'shilib ketgan glial hujayralar – pituitsitlar yotadi. Neyrosekret tolalar va ular terminaliylari, ko'pincha shu pituitsitlar tanasi hamda o'simtalariga botib joylashadi va ular bilan zich kontakt hosil qiladi. Markaziy nerv sistemasining neyrogliyalari kabi neyrogipofizda ham uch xil neyrogliya: astro-, oligo- va mikropituitsitlar tafovut qilinadi. Neyrogipofizning sinusoid kapillyarlari zich to'r hosil qiladi. Ularning endoteliysi yassi bo'lib, ko'p fenestralarga ega va bu tomir neyrovaskulyar kontaktlar tutadi. Gipofiz orqa bo'lagining aksonlarining qon tomirlari bilan kontakti, ya'ni neyro-vaskulyar sinapslar hosil qilish bilan yakunlanishi, gipotalamus va markaziy nerv sistemasi uchun xos bo'lgan struktur va funksional tuzilma hisoblanadi.

Gipofiz orqa bo'lagida yig'iluvchi gormonlar *oksitotsin* va *vazopressin* bo'lib, ular silliq mushaklar qisqarishini ta'minlaydi; masalan, oksitotsin gormoni faqatgina bachadon mushaklarining qisqarishini va sut ajralishini kuchaytiruvchi gormon hisoblanadi. Vazopressin qon tomirlar devoriga ta'sir ko'rsatib, qon bosimining ortishini ta'minlaydi hamda bu gormon buyrakda reabsorbsiyani kuchaytirib, diurezni susaytiradi. Vazopressin gormonining bu xususiyatiga ko'ra u *antidiuretik gormon* deb ataladi. Bu gormonning kamayishi qandsiz diabet kasalligiga sababchi bo'ladi.

Gipofiz va gipotalamusda qon aylanishi. Gipofiz gipotalamus bilan asosan gumoral yo'l orqali bog'langan. Gipotalamo-gipofizar qon aylanish portal (darvoza sistema) deb yuritiladi. Ichki uyqu arteriyasi va Villiziyev doirasidan tarmoqlangan yuqori gipofiz arteriyasi oldingi va orqa guruhlarga ajraladi.

Oldingi guruh gipofiz arteriyalari tuberal bo'lakning yuqori qismiga yo'nalib ularning bir qismi gipotalamus yadrolari, boshqalari esa medial eminensiya va gipofiz oyog'ining infundi-bulyar qismini qon bilan ta'minlaydi. Yuqori gipofiz arteriyalari tuberal qism parenximasining medial eminensiyaga qaragan yuzasida ko'pgina arteriola va kapillyarlarga bo'linadi. Bu tarmoqlar o'zaro qo'shilib, birlamchi kapillyarlar chigalini bunyod etadi (162- rasmga q.).

Bu kapillyarlar to'ri gipotalamus nerv hujayralarining akson terminallari bilan kontaktlar – akso-vazal sinapslarni hosil qiladi. Shunday qilib, gipotalamusning neyro-gormonlari akso-vazal sinapslar orqali qonga o'tib, adenogipofiz faoliyatini boshqaradi. Birlamchi kapillyarlar to'ri darvoza venasini hosil qilib, gipofiz oyoqchasi bo'ylab, oldingi bo'lak tomon yo'naladi va shu yerda ikkilamchi kapillyarlar to'ri, ya'ni oldingi gipofizning sinusoid kapillyarlar to'rini vujudga keltiradi.

Gipotalamusda joylashgan maxsus glial hujayralar bilan neyrogormonlar sekretsiyasi o'rtasida mavjud bo'lgan funksional bog'liqlik so'nggi vaqtlarda olimlar e'tiborini jalb etmoqda. Uchinchi qorincha devorining ependima hujayralarining o'simtalari serebrospinal suyuqliq va neyrovaskulyar kontakt zonalar uchun oraliq tuzilma hisoblanadi. Gipotalamusning aktivligi faqatgina akso-vazal kontaktlar sonining ortishi bilan ifodalanmay, balki ependima hujayralari o'simtalari terminaliylari bilan ham yuzaga keladi.

EPIFIZ (*EPIPHYSIS*)

Epifiz – pineal tana, yumshoq miya pardasi bilan tomirlar chigali orasida joylashgan, endokrin funksiyaga ega bo'lgan kichik nerv tuzilma hisoblanadi.

Taraqqiyoti. Epifiz kurtaklari odam embrionining 5–7- haftalarida oraliq miya tomining kichik bo'rtmasi sifatida paydo bo'ladi. Bo'rtmaning oldingi tomonida epifizning spongioblast-lar to'plamidan uning ikkinchi kurtagi paydo bo'ladi. Keyinchalik ikkala kurtak birlashib, ular orasida torgina yoriq-pineal qorincha qoladi. Embrional taraqqiyot davrida epifiz ikki marta o'z tuzilishini o'zgartiradi. Bu o'zgarishlar tug'ilgan bolaning 8–9 oyligigacha davom etadi. Epifizning to'la shakllanishi bola bir yoshga yetganida tugallanadi.

Tuzilishi. Epifiz tashqi tomondan biriktiruvchi to'qimali kapsula bilan o'ralgan. Kapsuladan bez parenximasiga biriktiruvchi to'qimali to'siqlar – septalar davom etib, ular tarkibida qon tomirlar yotadi. Bez parenximasi hujayralar tasmalaridan va to'plamlaridan iborat. Epifizda ikki xil hujayralar tafovut etiladi: 1) parenxima hujayrasi - pinealotsitlar va 2) glial hujayralar (173-rasm).

Pinealotsitlar – epitelioid (bosh) hujayralar epifiz parenximasida asosiy hujayra hisoblanadi. Bu hujayralar yumaloq yoki noto'g'ri shaklga ega bo'lib, nozik tarmoqlangan o'simtalar tutadi. Hujayra o'simtalaridan ayrimlari ko'pchib qon tomirlar atrofiga – biriktiruvchi to'qimaga yo'naladi. Pinealotsitlarning ba'zilari elektron to'q sitoplazmaga ega bo'lsa, ayrimlarining sitoplazmasi elektron och bo'ladi. Bunday bo'lishi shu hujayralarning funksional holatiga bog'liq bo'lsa kerak. Elektron zich sitoplazmali hujayralar och hujayralarga nisbatan ko'p bo'ladi. Pinealotsitlarning yadrosi yumaloq va yirik bo'lib, ko'p miqdordagi geteroxromatin yadro chekkasida joylashadi. Sitoplazmasi ko'pgina erkin ribosomalar va polisomalar, mitoxondriya, donador va agranulyar endoplazmatik to'rni tutadi. Golji kompleksi yaxshi rivojlangan. Hujayrada birlamchi va ikkilamchi lizosomalar mavjud. Ba'zan hujayrada lipid tomchilari



173- rasm. Epifiz:

1 – kapsula; *2* – biriktiruvchi to'qimali to'siqlar; *3* – epifiz parenximasi; *4* – mag'iz moddasining «qumlari»; *5* – gliotsit hujayrasi; 6 – to'q pinealotsit; *7* – och pinealotsit (E.G.Yeliseyevdan).

ham ko'rinadi. Pinealotsitlarda sitoplazmatik filamentlar o'ta kam uchraydi (epifiz neyrogliya hujayralarida, aksincha bu tuzilma tez-tez uchrab turadi), mikronaychalar esa ko'p bo'ladi. Pinealotsitlar o'simtalarida ko'pgina mikronaychalar va noto'g'ri shaklli naysimon elementlar bo'ladi. Hujayra o'simtalarining oxiri o'zlarining atrofidagi simpatik nerv oxirlariga nisbatan ko'p va noto'g'ri shaklda bo'lib, perivaskulyar zonada ayrim tutamlar hosil qiladi. Bu nerv oxirlari turli miqdorda har xil — elektron och markazli, ba'zan esa o'rtasi elektron zich bo'lgan mayda vezikulalar tutadi.

Epifizning neyrogliya (tayanch, yoki interstitsiy) hujayralari yulduzsimon astrotsitlardan iborat bo'lib, bu och hujayralar epifizda ko'plab uchraydi. Ultrastrukturasi bo'yicha ham bu hujayralarning sitoplazmatik filamentlarga ega bo'lgan astrogliya hujayralarga oidligi ko'rinib turadi. Bu hujayralar fibrillyar elementlarning mavjudligi, ularning pinealotsitlarga emas, glial hujayralarga mansubligini ko'rsatish imkonini beradi. Neyrogliotsitlar uzun sitoplazmatik o'simtalarga ega bo'lib, bu o'simtalar pinealotsitlar tanasini va o'simtalarini hamda simpatik nerv va nerv oxirlarini o'rab yotadi. Ko'pgina glial o'simtalar epifiz parenxima bo'lagining yuzasida — bazal membranada yakunlanadi. Shu o'simtalar membranasi biroz yo'g'onlashgan bo'lib, sitoplazmasida ingichka filamentlarning zich turi joylashadi.

Gliotsitlarning donador sitoplazmatik to'ri pinealotsitlarga nisbatan anchagina rivojlangan. Erkin ribosomalar kam. Golji kompleksi hujayraning bir qancha joyida yotadi. Mitoxondriylar kam bo'ladi. Birlamchi va ikkilamchi ribosomalar ko'p. Glikogen donalari ham mo'l bo'lib, butun sitoplazma bo'ylab joylashadi. Mikronaychalar gliotsitlarda ko'p bo'lmay, qalinligi 5—6 nm dir. Ular tutamlar - fibrillalar hosil qiladi. Bu tuzilmalar hujayra yadrosining atrofida hamda o'simtalarida joylashgan bo'ladi.

Epifizda qon tomirlar va kapillyarlar biriktiruvchi to'qimali to'siqlarida uchraydi. A'zo parenximasi kapillyarlarga boy. Kapillyarlar endoteliysi yupqa bo'lib, ko'plab fenestrlarga ega.

Epifizning yoshga qarab bo'ladigan involutsiyasi yetti yoshdan boshlanadi: uning hajmi kichrayadi va unda ohak tuzlari to'plana boshlaydi. Pinealotsitlar hajmi va soni kamayadi, yadrolari maydalashadi. Qarilikda epifizning faoliyati keskin susayishiga qaramay, maxsus tuzilishi saqlanib qoladi. Epifizning kapsulasi va to'siqlari biroz zich biriktiruvchi to'qimadan iborat. Bu biriktiruvchi to'qima qari odamlarda yoshlarga nisbatan rivojlangandir.

Epifizning funksiyasi. Epifizda serotonin hosil bo'lib, u epifizning o'zida melatoninga aylanadi. Bu gormonlar gipotalamusda hosil bo'luvchi gonadoliberinning va gipofizning oldingi bo'lagidan hosil bo'luvchi gonadotrop gormonlarni sekretsiyasini susaytiradi yoki hatto to'xtatib qo'ysa kerak. Shu bilan birga pinealotsit hujayralar bir talay oqsil gormonlarni (gipofizning oldingi bo'lagida hosil bo'luvchi lyutropin gormoni sekretsiyasini susaytiruvchi antigonadotropin, qonda kaliy miqdorini oshiruvchi gormon va boshqalar) hosil qiladi. Hozirgi vaqtda mazkur hujayralarda hosil bo'luvchi moddalarning soni 40 ga yaqin.

QALQONSIMON BEZ (*GLANDULA THYROIDEA*)

Taraqqiyoti. Qalqonsimon bezning taraqqiyoti embrional haotning uchinchi haftalaridan boshlanadi. Halqumning ventral yuzasidan birinchi va ikkinchi jabra cho'ntaklarining qarshisida bo'rtma paydo bo'lib, bu bo'rtma ayrim hujayralar yig'indisiga aylanadi.

Embrional hayotning to'rtinchi haftasida takomillashayotgan bezning ikki bo'lagi hosil bo'ladi. Sut emizuvchilarda IV jabra cho'ntagining hosilasi hisoblangan ultimobronxial tanachalar paydo bo'lib, bu tanachalar rivojlanayotgan qalqonsimon bez kurtagiga o'sib kiradi. So'ngra shu tanachalar tarkibida follikulyar hujayralar bilan bir qatorda K- hujayralar hosil bo'ladi. Takomillashishning boshlanishida qalqonsimon bez ekzokrin bez sifatida vujudga keladi, u chiqaruv nayiga ega bo'ladi. Keyinchalik chiqaruv nayi atrofiyaga uchraydi (nay ochiladigan yuza tilning ildiz sohasida ko'r chuqurchani hosil qiladi) va bez endokrin a'zosiga aylanadi.

Shu vaqtda hujayralar orasida kolloid yig'ila boshlaydi, follikullar hosil bo'ladi. Follikullarning devori bir qavat hujayralardan iborat bo'ladi. Qalqonsimon bez faoliyatining boshlanishi embrional hayotning 3–4 oylariga to'g'ri keladi.

Tuzilishi. Voyaga yetgan odam organizmida qalqonsimon bezning og'irligi 22–25 gramm bo'lib, bez tashqi tomondan pishiq shakllanmagan biriktiruvchi to'qimali kapsula bilan o'ralgan. Kapsuladan bez parenximasiga botib kirgan to'siqlar bezni bo'laklarga bo'lib turadi. Har bir bez bo'lagi follikul deb ataluvchi pufakchalardan iborat bo'ladi. *Follikul – qalqonsimon bezning struktur va funksional birligidir.*

Follikullar atrofida nerv va qon tomirlarga boy bo'lgan biriktiruvchi to'qima joylashadi. Follikulning devori bir qavat epiteliy hujayralaridan va uning bo'shlig'ida joylashgan kolloid moddasidan

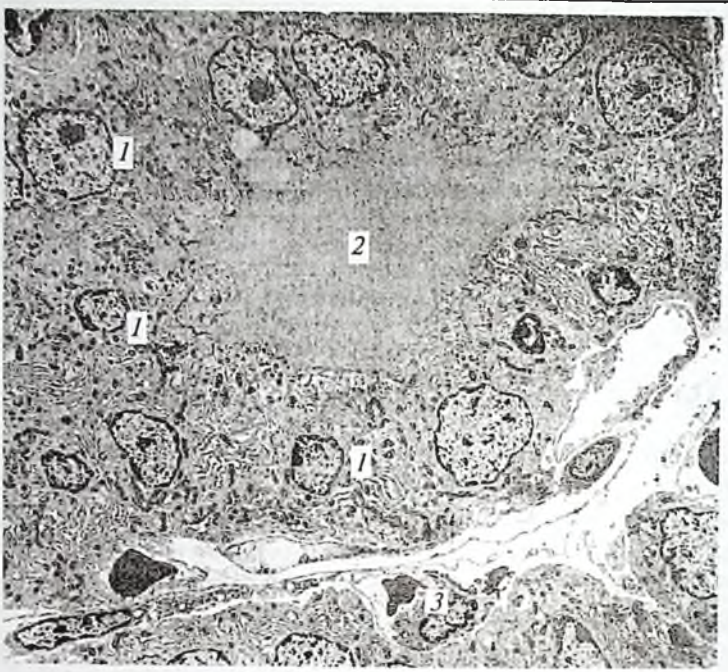

174- rasm. Qalqonsimon bez follikulning elektron mikrofotografiyasi (×3000):

1 – tireotsitlar; *2* – kolloid; *3* – follikul atrofidagi qon kapillari; *4* – limfa kapillari.

iborat (174- rasm). Follikullarning shakli turlicha bo'lib, diametri 30 mkm dan 300 mkm gacha yetadi. Follikullar devoridagi epitelial hujayralar normal fiziologik holatda kubsimon bo'lib, *follikular epiteliy* yoki *tireotsitlar* deyiladi. Tireotsitlarning tuzilishi, shakli va balandligi bez funksional holatiga bog'liq.

Bez giperfunksional holatda bo'lsa, follikullar bo'shlig'i kichik, kolloid suyuq va pufaksimon, tireotsitlar silindrsimon shaklga ega bo'ladi. Giperfunksional holatda esa follikullar bo'shlig'i katta, kolloid zich, tireotsitlar yassi shaklda ko'rinadi. Shunday qilib, bezning gistologik tuzilishiga qarab uning funksional holatini aniqlash mumkin.

Normal holatda follikul devorini ayrim joylarida kubsimon hujayralar bilan birga silindrsimon hujayralarni guruhlari uchraydi, bular bo'shliqqa bo'rtib chiqib turgani uchun Sanderson yostiqchalari deb ham ataladi. Elektron mikroskop yordamida o'rganilganda, tireotsitlarning apikal yuzasida mikrovorsinkalar borligi aniqlangan. Follikular hujayralarda yirik yadro, yaxshi rivojlangan endoplazmatik

to'r, plastinkasimon kompleks, mitoxondriyalar va apikal qismida ko'p miqdorda sekretor granulalar mavjud bo'lib, hujayra ichida kolloid tomchilari tez-tez uchrab turadi. Qalqonsimon bez parenximasida tireotsitlardan tashqari follikulalar devorida *parafollikulyar* hujayralar, follikullar oralig'ida esa to'plam-to'plam bo'lib yoki yakka-yakka holda *interfollikulyar* hujayralar joylashadi. Parafollikulyar hujayralar ikki tipga bo'linadi. Birinchi xil hujayralar elektron mikroskopda tuzilishi jihatidan tireotsitlarga o'xshashdir. Bu hujayralar o'sib, takomillashish natijasida yangi follikullarni hosil qiladi.

Parafollikulyar hujayralarning ikkinchi turi yumaloq shakldagi hujayralar bo'lib, ular K- hujayralar (C- hujayralar) deb nomlanadi. Bu hujayralarning funksiyasi yaqinda aniqlangan bo'lib, ularning sitoplazmasida sekretor granulalar topilgan (175- rasm). Bu hujayralar *tireokalsitonin gormonini* ishlab chiqaradi. Tireokalsitonin kalsiy almashinish jarayonlarida ishtirok etib, qonda kalsiy miqdorini kamaytiradi va qalqonsimon bez oldi bez gormonining antagonisti hisoblanadi.

Qalqonsimon bez funksiyasi gipofizning tireotrop gormoni vositasida boshqarib turiladi. Gipofizda tireotrop gormonning kup miqdorda ishlanishi qalqonsimon bezi faoliyatini kuchaytiradi. Tireotrop gormonining kam ishlab chiqarilishi ega bez funksiyasining susayishiga olib keladi.

Qalqonsimon bez hujayralarining sekretor sikli. Qalqonsimon bez gormonlari – tiroksin va triyodtironin o'z tarkibida yod tutadi. Shu sababli bu gormonlarning sintez qilinishi uchun ko'p miqdorda yod zarur. Qalqonsimon bez hujayralari qondagi yodni o'zida yig'ib qolish xususiyatiga ega. Qalqonsimon bezdagi yod butun organizmdagi yodning 36foiz ini tashkil qiladi. Qalqonsimon bez hujayrasining sekretor sikli murakkab jarayon bo'lib, u gormonlarni hosil qilish va to'plash hamda ularni bezdan qonga chiqarishdan iborat ikki bosqichni o'z ichiga oladi.

Birinchi bosqichda tarkibidagi yod tutuvchi murakkab modda – tireoglobulin hosil qilinadi. Bu modda hujayradan follikula bo'shlig'iga chiqariladi va kolloid sifatida yig'iladi. Bu bosqichda boshqa bez hujayralaridagi sekretor sikl kabi bir necha fazani ko'rish mumkin.

Birinchi bosqich o'z navbatida bir necha fazani o'z ichiga oladi.

Birinchi faza. Bu fazada gormonlar sintezi uchun asos qilib olinadigan xomashyo qondan tireotsitlarga o'tadi. Bunday moddalarga aminokislotalar, monosaxaridlar, yog' kislotalari, mineral tuzlar va yodidlar kiradi.

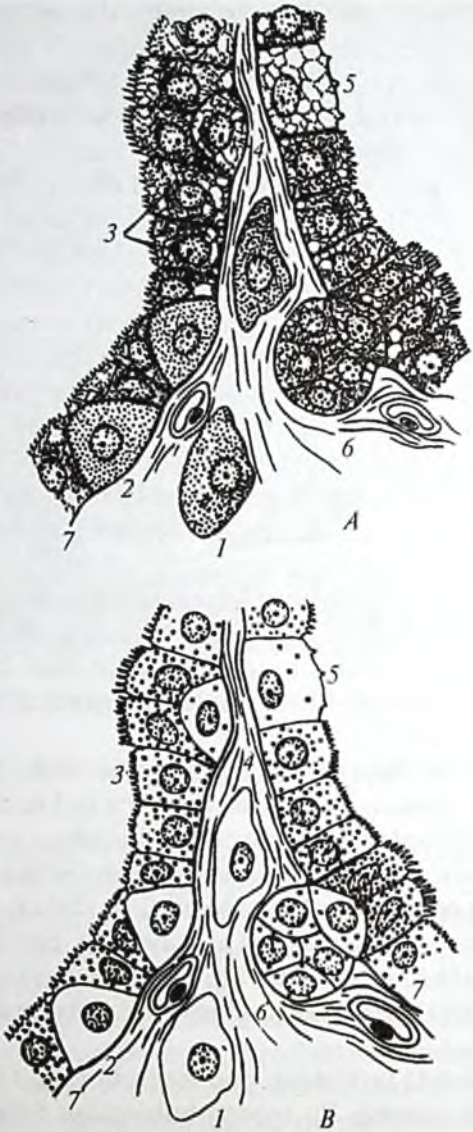

175- rasm. Qalqonsimon bezda follikular va parafollikular hujayralar nisbatining sxemasi (A. B. Alyoshin rasmi):

A – og'ir metall oksidlari qaytarilish reaksiyasining mahsuloti (argirofiliya va osmiyfilya) faqat parafollikular hujayralarda; *B* – radioaktiv yodning faqat follikulyar hujayralar uchun xos yutilishi. *1* – follikullar orasilagi parafollikular hujayralar; *2* – parafollikular hujayraning epiteliy ichida joylashishi; *3* – follikul hujayrasi; *4* – bazal hujayra; *5* – «och» follikular hujayra; *6* – bazal hujayralarning ko'payishi natijasida hosil bo'lgan epiteliy kurtagi, *7* – follikul bazal membranasi.

Ikkinchi faza. Tireoglobulin tarkibiga kiruvchi oqsil molekulasini sintez qilish fazasi. Hujayralarga kirgan' amynokislotalardan (tirozin aminokislotasi) endoplazmatik to'r membra-nalarida oqsil molekulasi sintez qilinadi.

Uchinchi faza. Bu fazada sintez qilingan oqsil molekulasiga karbonsuvli qism birikadi. Bu qism tireotsit hujayralar plastinkasimon kompleksida monosaxarilardan sintez qilinadi. Shunday qilib, murakkab karbonsuvli oqsil tabiatga ega bo'lgyan tireoglobulin molekulasi vujudga keladi.

To'rtinchi faza. Bunda tireoglobulinga yod atomlari birikti-riladi. Hujayraga kirgan yodid oksidlanib, undan yod atomlari ajraladi va tnreoglobulin oqsil molekulasi tarkibidagi har bir tirozin aminokislotasiga 1 yoki 2 tadan yod atomi birikadi. Bu jarayon tireotsit hujayralarning plastinkasimon kompleks zonasida borib, sekretor granulalar hosil bo'lishi bilan yakunlanadi.

Beshinchi faza. Bu fazada sekretor material – merokrin sekretsiya yo'li bilan follikul bo'shlig'iga – kolloidga chiqariladi.

Ikkinchi bosqich uchta etapdan iboratdir. 1. Kolloid moddaning tireotsitlar tomonidan qayta so'rilishi – reabsorbsiya. 2. Tireglobulinning parchalanishi – proteoliz. 3. So'nggi etapda hosil bo'lgan tiroksin va triyodtironin gormonlar qonga chiqariladi.

Gormonning qayta qonga chiqarilishi quyidagicha yuz beradi. Bo'shliqdagi kolloid modda tireotsit hujayralarning fermentlari ta'sirida suyuqlanadi va shu hujayralarga (tireotsitlarga) pinotsitoz yo'li bilan qayta so'riladi. Reabsorbsiya qilingan tireoglobulin hujayra lizosomalarida proteolitik fermentlar ta'sirida parchalanadi. Parchalanish natijasida monoyodtirozin va diyodtirozinlar ajralib chiqadi. Monoyodtirozin va diyodtirozinlarning birikishi natijasida qalqonsimon bezning aktiv gormonlari tiroksin (tetrayodtironin va triyodtironinlar) hosil bo'ladi. Ular hujayralarning bazal tomoni orqali qonga chiqariladi. Parchalanish natijasida hosil bo'lgan boshqa moddalar tireoglobulin sintez qilinishida qayta ishlatiladi.

Triyodtironin tiroksinga nisbatan kuchliroq ta'sir etish xususiyatiga ega. Bulardan tashqari, monoyodtirozin va diyotirozin gormonlari ishlab chiqariladi, lekin ular qonda juda oz miqdorda bo'ladi. Qalqonsimon bez gormonlari organizmda umumiy modda almashinish jarayonlarini boshqarish bilan birga, o'sish jarayoniga, organlar regeneratsiyasiga, oqsil, karbonsuvlar almashinuvi kabi jarayonlarga stimullovchi ta'sir ko'rsatadi. Parafollikulyar K-hujayralarda ishlanadigan tireokalsitonin gormoni qonda kalsiy miqdorini kamaytirish xususiyatiga ega.

QALQONSIMON BEZ OLDI BEZI (*GLANDULA PARATHYROIDEA*)

Qalqonsimon bez oldi bezi mayda bo'lakchalardan iborat bo'lib, ularning soni 2 tadan 8 tagacha, umumiy og'irligi esa 0,13- 0,36 grammdir.

Taraqqiyoti. Qalqonsimon bez oldi bezi embrional hayotning 5–6- haftalarida buqoq bezi kurtagidan orqaroqda, 3–4- jabra cho'ntaklarining entodermal epiteliysidan o'sib chiqqan hujayralarning kompakt massasi shaklida vujudga keladi. Intensiv o'sish natijasida bu o'simtalar «kurtaklarga» aylanadi, 7–8- haftaga borib o'zlari o'sib chiqqan yerdan ajraladi va hosil bo'layotgan qalqonsimon bez bo'laklarining orqa yuzasiga birikadi. Qalqonsimon bez oldi bezlarining embrional davrdan boshlab funksional aktivlikka ega ekanligi aniqlangan.

Tuzilishi. Bezchalar qalqosimon bezning umumiy biriktiruvchi to'qimali kapsulasi bilan o'ralgan bo'lib, har bir bezcha, yana o'z navbatida biriktiruvchi to'qima orqali epiteliy tasmalariga ajralib turadi (176- rasm). Tasmalar 2–4 qator hujayralardan iborat bo'lib, ular orasida sinusoid kapillyarlar joylashadi. Bezda zich joylashgan ikki xil epiteliy hujayrasi: bosh va oksifil hujayralar tafovut etiladi.



176- rasm. Qalqonsimon va qalqonsimon bez oldi bezi. Gematoksilin- eosin bilan bo'yalgan (Ob. 10. ok. 10):

1 – qalqonsimon bez follikullari; *2* – qalqonsiion bez oldi bezining parenximasi; *3* – biriktiruvchi to'qimali umumiy kapsula.

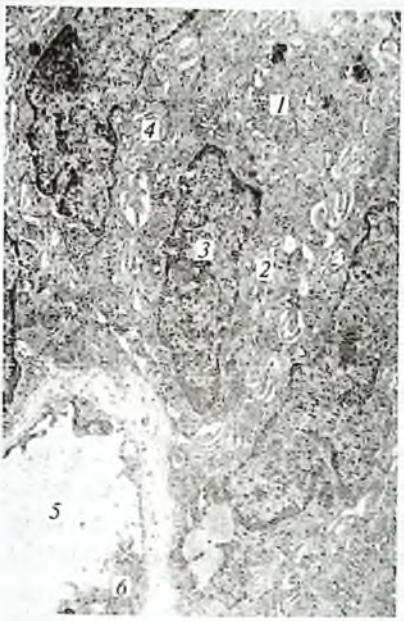

177- rasm. Qalqonsimon bez oldi bezi to'q bo'yaluvchi bosh hujayrasining elektron mikrofotografiyasi (×10000):

1 – sitoplazma; *2* – plastinkasimon kompleks; *3* – yadro; *4* – interdigitatsiya; *5* – gemokapillyar; *6* – endoteliy.

178- rasm. Qalqonsimon bez oldi bezi och bo'yaluvchi bosh hujayrasining elektron mikrofotografiyasi (×1000):

1 – sitoplazma; *2* – mitoxondriyalar; *3* – Golji kompleksi.

Aniqlanishicha, yosh organizmlarda qalqonsimon bez oldi bezlari faqat bosh hujayralardan iborat bo'lib, 4–7 yoshda ularda oksifil hujayralar paydo bo'la boshlaydi. Yosh ulg'ayishi bilan oksifil hujayralarning soni ko'payib, qari organizmda ular bezning asosiy massasini tashkil etadi. Bosh hujayralar unchalik yirik bo'lmay, poligonal shaklga ega va ular sitoplazmasiga qarab to'q va och rangli bo'lishi mumkin (177, 178- rasm). Bosh hujayralar sitoplazmasida barcha umumiy organellalardan tashqari glikogen kiritmalari, lipid tomchilari va sekretor granulalari uchraydi. Oksifil hujayralar sitoplazmasi kislotali bo'yoqlarga bo'yalishi va yumaloq shakli bilan bosh hujayralardan yaqqol ajralib turadi. Ularning sitoplazmasida kristalarga boy bo'lgan mitoxondriyalar va yaxshi rivojlanmagan Golji kompleksi joylashgan.

Funksiyasi. Qalqonsimon bez oldi bezi organizm uchun nihoyatda muhim bez hisoblanadi. Agarda qalqonsimon bez oldi

bezi olib tashlansa, qonda kalsiy miqdori keskin kamaiib ketadi va natijada skelet mushaklarida tetanik tirishish ro'y beradi va bu holat tezda o'limga olib kelishi mumkin. Qalqonsimon bez oldi bezida *paratgormon* ishlab chiqariladi va bu gormon qonda kalsiy va fosfor almashinuvini tartibga solib turadi.

Qonda kalsiy miqdori kamayganda paratgormon ta'sirida suyak to'qimasidan kalsiy qonga yuvib chiqariladi. Bundan tashqari, qondagi kalsiy miqdorini bir xilda syqlab turish uchun, paratgormon buyrak kanalchalariga ta'sir etib, u yerda kalsiy va fosforni qayta so'rilishini ta'minlaydi.

BUYRAK USTI BEZLARI (*GLANDULA SUPRARENALIS*)

Buyrak usti bezlari juft organ bo'lib, u muhim funksiyag'a ega. Har bir buyrak usti bezi anatomik jihatdan bitta organ bo'lsa ham, aslida u ikkita bezning birlashuvidan vujudga keladi. Bu bezning ikki tarkibiy qismi – miya va po'st moddalari tuzilishi va rivojlanishi jihatidan mustaqil organlar hisoblanadi.

Taraqqiyoti. Bu jarayon embrional hayotning 4–5- haftalarida ichak tutqichi asosining ikki yonidagi selomik epiteliyda ko'plab qalinlashgan qismlarning paydo bo'lishidan boshlanadi. 6- haftaga kelib, qalinlashgan epiteliy atsidofil sitoplazmali hujayralardan iborat bo'ladi. Bu hujayralar 7- haftada mezoteliydan ajraladi va interrenal tanaga aylanadi. Interrenal tana aortaning lateral tomonida joylashgan hujayralar massasi hisoblanadi. Keyinchalik bu massaga qon tomirlar o'sib kiradi va po'st moddaning turli zonalari takomillashadi. Demak, bezning po'stloq qismi jinsiy bezlar bilan birga bir manbadan takomillashar ekan. Shuning uchun ham jinsiy va buyrak usti bezlarining faoliyati uzviy bog'langan. Embrional hayotning to'rtinchi oylariga borib, po'stloq moddada tashqi koptokchasimon zonani, o'rta – tutamli zonani va ichki – to'rsimon zonani tafovut qilish mumkin. To'rsimon zona mag'iz moddaga yondoshib turadi. Po'stloq modda hujayralarining sekretor faoliyati embrional hayotning 12–13- haftalaridan boshlanadi. Buyrak usti bezining mag'iz moddasi qorin aortasi sohasidagi simpatik nerv tugunlaridan rivojlanadi. Embrionning 6–7 haftalik davrida simpatik nerv tugunlaridan simpatoblast hujayralari ajrala boshlaydi. 7–8- haftalarga kelib bo'lg'usi bez miya moddasining hujayralari - xromofinnoblastlar takomillashib, interrenal tana ichiga botib kiradi va bezning miya moddasini hosil qiladi. Ana shu vaqtga kelib buyrak usti bezlarining kapsulasi ham vujudga keladi. Lekin nerv hujayralari to'plamlarining buyrak

usti bezi ichiga kirish jarayoni chaqaloqning 4 oylik davrigacha davom etadi. Arteriyalar fibroz kapsuladan o'tib, buyrak usti bezi parenximasida nihoyatda ko'p sinusoid kapillyarlar to'rini hosil qiladi.

Tuzilishi. Har bir buyrak usti bezi qalin yog' kletchatkasi bilan o'ralgan. Buyrak usti bezi o'rtasidan kesilganida uning ikki qismi: po'st va miya moddalarini yaqqol ko'rish mumkin (179- rasm). Bez tashqaridan biriktiruvchi to'qimali kapsula bilan o'ralgai. Kapsula tarkibida 5–6 qavat fibroblastlar bo'lib, har bir qavat kollagen tolalar bilan ajralib turadi. Kapsula ostida po'stloq modda joylashgan. Po'stloq modda hujayralari juda ko'p miqdorda lipid kiritmalari tutgani uchun bu zona och sarg'ish tusga ega.

Buyrak usti bezining kapsulasi ostida betartib joylashgan kam takomillashgan (kambial) hujayralar yotadi. Bu kambial hujayralar takomillashish natijasida, asta-sekin buyrak usti bezining koptokchali zonasiga o'tib, shu yerga xos bo'lgan hujayralarni hosil qiladi. Kambial zona ostida noto'g'ri shaklga ega bo'lgan yirik hujayralar joylashib, ular sinusoid kapillyar atrofida doira yoki yarim doira shaklida yotadi. Bu hujayra to'plamlari koptokchalarga o'xshash bo'lganligi uchun bu zona *koptokchali zona* deb ataladi. Koptokchali zona hujayralari yumaloq yadro-



179- rasm. Buyrak usti bezi. Gematoksilin-eozin bilan bo'yalgan (ob. 10. ok. 10):

1 – kapsula; *2* – po'st moddasi; *a* – koptokchali zona; *b* – tutamli zona; *d* – to'rsimon zona; *3* – mag'iz moddasi; *4* – qon tomirlar.

ga ega bo'lib, sitoplazmasida yaxshi rivojlangan plastinkasimon kompleks, mitoxondriyalar mavjuddir. Koptokchali zona ostida 3—4 qator mayda hujayralar qatlami joylashadi. Bu hujayralarning sitoplazmasida lipidlar bo'lmaganligi uchun ular sudan bo'yog'i bilan bo'yalmaydi. Shuning uchun ham bu hujayralar *sudanofob qujayralar qavati* deb atalib, ular kambial xususiyatga egadir.

Sudanofob qavatdan so'ng buyrak usti bezi po'st moddasining eng yirik zonasi boshlanadi. Bu zonada hujayralar cho'zinchoq bo'lib, radial tutamlar hosil qilib joylashgani uchun *tutamli zona* deb ataladi. Bu zona hujayralari sitoplazmasida ko'p miqdorda lipid kiritmalari tutadi, agarda ular yuvilib ketsa, sitoplazma g'ovak ko'rinishni oladi va shuning uchun ham, bu hujayralar *spongiotsitlar* deb ataladi. Tutamli zona hujayralaridagi mitoxondriyalar maxsus tuzilishi bilan ajralib turadi.

Ular yumaloq yoki oval shaklga ega, kristalari esa butun matriksni to'ldirib turuvchi mayda pufakchalardan iborat (180- rasm). Tutamli zona hujayralaridagi mitoxondriyalarning tuzilishi ularda sodir bo'ladigan steroidogenez sikli bilan bog'liqdir. Mitoxondriyalar o'zlarida xolesterinni pregnenolonga aylantiruvchi fermentlar tutadi. Pregnenolon esa steroidlar sintez qilinishi uchun boshlang'ich xomashyo hisoblanadi. Steroid gormonlar mitoxondriyalarning pufakchasimon kristalarida sintez qilinadi va ularning qobig'i orqali hujayra sitoplazmasiga chiqariladi. Tutamli zona po'st moddaning *to'rsimon zonasiga* davom etadi. Bu zonada hujayralar bir-biri bilan chalkashib to'r hosil qiladi. Bu zona hujayralari to'qroq sitoplazmaga ega, yadrolari esa boshqa zonalardagidan maydaroq bo'ladi. Hujayralar sitoplazmasining to'q bo'yalishi ularda mitoxondriyalarning nihoyatda ko'pligiga bog'liq. Plastinkasimon kompleks va endoplazmatik to'r unchalik rivojlanmagan. To'rsimon zona hujairalar orasida ham ko'plab sinusoid kapillyarlar joylashadi. Urg'ochi sut emizuvchi hayvonlarda to'rsimon zona bilan miya moddaning orasida X- zona joylashadi. Bu zona kam takomillashgan hujayralardan iborat.

Miya qismining hujayralari nihoyatda yirik va ko'p burchakli bo'lib, gematoksilin-eozin bilan bo'yalganda ularning sitoplazmasi och pushti rangga bo'yaladi. Hujayralar kalta tasmachalar tarzida bo'lib, ular orasida sinusoid kapillyarlar joylashadi. Miya moddasi hujayralarining sitoplazmasi xrom tuzlari bilan yaxshi bo'yalishi sababli ular *xromofin hujayralar* deb ataladi. Miya moddasida ikki xil hujayralar tafovut qilinadi. Bularning biri formalin bilan fiksatsiya qilingandan so'ng ultra-binafsha nurlarda kuchli fluoressensiallanish xususiyatiga ega bo'ladi. Bu hujayralar noradrenalin ishlab chiqaradi. Ikkinchi tur hujayralar fluoressensiyalanmaydi va ular adrenalin ishlab chiqaradi.

180- rasm. Buyrak usti bezi tutamli zona hujayralariniig elektron mikrofotografiyasi (×10000):

1 – yadro; *2* – mitoxondriya; *3* – yog‘ kiritmalari.

Ultramikroskopik tuzilishiga ko‘ra, miya qismda hujayralar ikki xilga ajratiladi. Bir xil hujayralar sitoplazmasida dumaloq, zich ko‘rinishga ega bo‘lgan sekretor donalar tutadi. Bu donalar qobig‘idan ingichka och yoy orqali ajralib turadi. Bunday sekretor donachalar - adrenalin moddasini saqlaydi. Miya moddasining boshqa xil hujayralari esa och gialoplazmaga ega bo‘lib, ko‘pgina sekretor donachalar tutadi va yuqorida ko‘rsatilgan hujayra sekret granulasidan farq qilib, cho‘zinchoq ko‘rinishga ega. Shuning uchun ham sekret donachasining membranasi tagida joylashgan elektron och yoy notekis ko‘rinadi. Bunday donachalar tarkibida noradrenalin moddasi bo‘ladi (181- rasm).

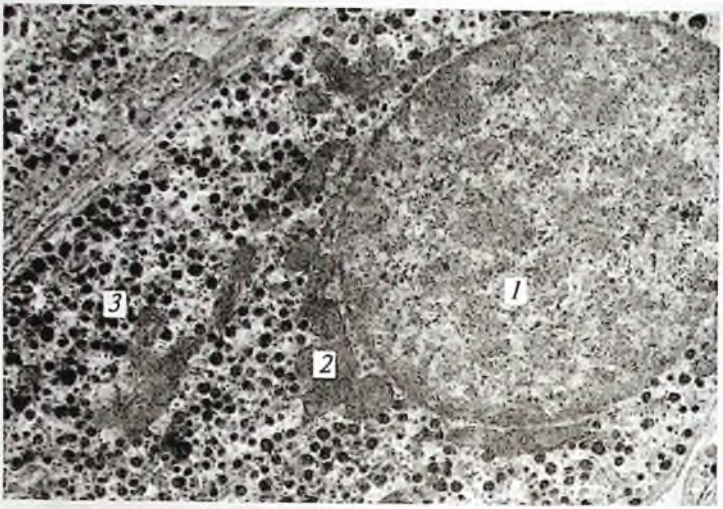

181- rasm. Buyrak usti bezi miya moddasi. Adrenalin ishlab chiqaruvchi hujayraning elektron mikrofotografiyasi (×10000):
1 – yadro; *2* – mitoxondriyalar; *3* – sekretor donachalar.

Xromaffin hujayralarning plazmatik membranasi atrofida ko'pgina nerv tolalari va ularning terminaliylari joylashadi

Funksiyasi. Bez po'stloq qismining funksiyasi (koptokchali zona bundan mustasno) gipofizning adrenokortikotrop gormoni (AKTG) ta'sirida boshqarib turiladi. Buyrak usti bezining har bir zonasi o'zining ximiyaviy va biologik xususiyatlari bo'yicha boshqa zonalar gormonlaridan farq qiluvchi gormon ishlab chiqaradi. Po'stloq moddaning hamma zonalarida umuman 40 ga yaqin gormonlar ishlanib, ular uch gruppaga bo'linadi.

1. *Mineralokortikoid* gormonlari koptokchali zona hujayralarida ishlab chiqariladi. Bu gormonlar suv-tuz almashinuvida qatnashib, qonda natriy va kaliy miqdorini tartibga solib turadi. Shu sababli bu zona gormonlari yetarli bo'lmaganida organizmda suv, elektrolitlar almashinuvi buziladi, organizm keskin suvsizlanib, qonning quyuqligi ortadi, qon plazmasida natriy kontsentratsiyasining kamayishi natijasida kaliy bilan natriyning qondagi o'zaro munosabati o'zgaradi.

Mineralokortikoidlarga aldosteron gormoni kiradi.

2. Glyukokortikoidlar tutamli zona hujayralari tomonidan ishlanadi. Ular organizmda karbonsuvlar almashinuvini, fosforlanish jarayonlarini boshqaradi va bu jarayonlarni kuchaytirib, organizmning patologik ta'sirlarga qarshilik ko'rsatish qobiliyatini oshiradi. Glyukokortikoidlarning yetishmasligi tufayli karbonsuv almashinuvi jarayonlari

buzilib, gipoglikemiya va jigarda glikogen miqdorining kamayishi, buyraklar funksiyasining pasayishi, pigment almashinuvining izdan chiqishi va organizmda azot chiqindilarining yig'ilib qolish hodisasi yuz beradi. Glyukokortikoidlar kortikosteron, kortizol (gidrokortizon), kortizon kabi gormonlarni o'z ichiga oladi.

3. *Androgen* va *estrogenlar* to'rsimon zona hujayralarida ishlanib, ularning ta'siri jinsiy gormonlar ta'siriga o'xshashdir.

Buyrak usti bezining miya qismi hujayralarida adrenalin va noadrenalin qon tomirlarni toraytirish tufayli qon bosimini oshiradi, lekin adrenalin bosh miya va ko'ndalang-targ'il mushak tomirlarini kengaytiradi. Adrenalin qondagv qand miqdorini oshirsa, noradrenalin bunday xususiyatga ega emas. Noradrenalin periferik arteriolalar devorini qisqartirishi tufayli sistolik va diastolik arteriya bosimini oshiradi. Adrenalin noradrenalin bilan birgalikda lipidlarni parchalash xususiyatiga ham ega.

YAKKA JOYLASHGAN GORMON HOSIL QILUVCHI HUJAYRALAR

Ularni ikki guruhga bo'lish mumkin. Birinchi guruhga nerv tojining neyroblast hujayralaridan hosil bo'luvchi, ya'ni takomil manbai nerv to'qimasi bo'lgan yakka joylashgan neyroendokrin hujayralar kiradi. Bu hujayralar *oqsil gormonlar* va *neyroaminlarni* sintez qiladi. Bu hujayralar guruhini APUD hujayralari yoki sistema deyiladi (qisqartma inglizcha – *Amine Precursors Uptake and Decarboxylation – Aminlar hosil qiluvchi moddalarni yutish va dekarbosillanish* so'zlarining bosh harflaridan olingan).

APUD sistemasining neyroendrokrin hujayralari bosh miyada va boshqa a'zolarda uchraydi (endokrin va endrokrin bo'lmagan). APUD sistemaga qalqonsimon bezning parafollikulyar hujayralari, buyrak usti bezi miya moddasining xromaffin hujayralari, hazm sistemasi shilliq qavatidagi endokrin hujayralar va boshqalar kiradi. Bu hujayralarning faoliyatiga gipofiz gormonlari ta'sir qilmaydi. Neyroendokrin hujayralar faoliyati, simpatik va parasimpatik nervlar orqali ham boshqariladi.

Ikkinchi guruhga boshqa to'qimalardan takomillashuvchi yakka-yakka yoki guruh bo'lib joylashgan gormon hosil qiluvchi hujayralar kiradi. Bu hujayralar urug'donning testesteron gormonini ishlab chiqaruvchi, tuxumdonning estrogen va progesteron hosil qiluvchi hujayralardir. Ular steroid gormonlar hosil qilib adrenogipofizning gonadotrop gormonlari ta'sirida boshqariladi. Bu guruh hujayralarning APUD sistemaning neyroendokrin hujayralaridan asosiy farqi shuki, ular neyroaminlar hosil qilmaydi.

XVIII bob

HAZM SISTEMASI (*SYSTEMA GIGESTORIUM*)

Hazm sistemasiga kiruvchi a'zolar oziqa moddalarni mexanik va ximiyaviy yo'l bilan parchalash va parchalangan moddalarni qon va limfa tomirlariga o'tkazib berish kabi muhim vazifalarni bajaradi. Bulardan tashqari, hazm yo'llari bo'ylab joylashgan ko'pgina hujayralar hisobiga endokrin vazifalarni ham bajaradi.

Hazm sistemasi og'iz bo'shlig'idan boshlanib, hazm yo'llari va bezlardan tashkil topgan. Bezlar hazm yo'llariga o'z suyuqliklarini chiqarib, oziq moddalarni ximiyaviy jihatdan parchalashda ishtirok etadi. Hazm yo'llari uzunligi 8—10 m bo'lib, umumiy tuzilishga ega bo'lsa-da, ayrim bo'limlari o'ziga xos tuzilgan. Morfologik jihatdan esa hazm yo'llari turli bo'limlarga: oldingi, o'rta va orqa bo'limlarga bo'linadi. Oldingi bo'limda og'iz bo'shlig'i, yutqin va qizilo'ngach kiradi. Oldingi bo'limda oziq modda asosan mexanik maydalanadi. O'rta bo'limga me'da, ingichka va yo'g'on ichak, jigar va me'da osti bezi kiradi. Hazm sistemasining bu bo'limida oziq moddalarning ximiyaviy parchalanishi yuz beradi. Bundan tashqari, parchalangan oziq moddalarning qon tomir va limfatik sistemasiga so'rilishi ham shu yerda o'tadi. Hazm sistemasining orqa bo'limiga to'g'ri ichakning kaudal qismi kiradi va u asosan najasni evakuatsiya qilish vazifasini o'taydi.

Hazm sistemasining taraqqiyoti. Hazm sistemasi taraqqiyotida bir qancha bosqichlarni kuzatish mumkin: dastlab ichak nayi shakllanadi, so'ng og'iz bo'shlig'i va orqa chiqaruv teshigi takomillashadi. Hazm sistemasining takomili entodermaning vujudga kelishidan boshlanadi. Dastlab entoderma plastinkasi cho'ziladi va burma hosil qiladi. Bu burma *ichak tarnovi* deyiladi. Tarnovning ichki yuzasidan ichak entodermasi shakllanadi. Tarnovning ikki tomoni, ya'ni oldingi va orqa qismlari asta-sekin tutashib nay hosil qiladi. Ichak nayining oldi va orqa qismi teri ektodermasiga tegib turadi. Ektodermaning ichak nayiga tutashgan oldingi qismidan yutqin va orqa qismidan esa kloakal membranalar hosil bo'ladi.

Entoderma mezodermaning visseral varag'i bilan uzviy bog'langan bo'lib, uni *splanxnoplevra* deb ataladi. Bu varaqlar orasiga mezenxima o'sib kiradi. Entodermadan ichak epiteliysi va uning bezlari

rivojlanadi, mezenximadan biriktiruvchi to'qima, qon tomirlar va mushak qavatlari, mezodermaning ichki varag'idan esa ichak yo'lining seroz pardasi rivojlanadi. Uchinchi haftaning ohiriga kelib og'izning yutqin membranasi ochiladi va shu bilan oldingi ichak tashqi muhit bilan aloqada bo'ladi. Keyinchalik orqa ichakdagi kloakal membrana ham ochilib, ichak kloakal bo'shlig'i bilan bog'lanadi. Shu davrdan boshlab ichak nayi 3 qismga bo'linadi:

1. Bosh ichak – undan yutqin va qizilo'ngachning yuqori qismi rivojlanadi.

2. Tana ichagi (o'rta ichak) 3 ga bo'linadi: a) oldingi bo'lak – undan qizilo'ngachning qolgan qismi takomillashadi; b) o'rta bo'lak – bundan me'da, ingichka ichak va uning hosilasi bo'lmish jigar, me'da osti bezi rivojlanadi; d) orqa bo'lak – undan yo'g'on ichak hosil bo'ladi.

3. Dum ichak – bundan yo'g'on ichakning oxirgi qismi takomillashadi.

HAZM YO'LLARI DEVORI TUZILISHI

Hazm yo'llarining devori 4 qavatdan iborat:

1. Shilliq parda – *tunica mucosa.*
2. Shilliq osti pardasi – *tunica submucosa.*
3. Mushak parda – *tunica muscularis.*
4. Tashqi adventitsial yoki seroz parda – *tunica adventitia* yoki *tunica serosa.*

Shilliq parda o'z navbatida 3 ta: epiteliy, biriktiruvchi to'qimadan iborat xususiy qatlam va shilliq qavatning muskul qavatlaridan iborat. Shilliq parda hazm yo'llarining har yer- har yerida o'ziga xos tuzilgan bo'ladi. Hazm yo'llarining oldingi va orqa qismidagi epiteliy ko'p qavatli yassi, o'rta qismida bir qavatli: me'dada bir qavatli silindrsimon, ichaklarda bir qavatli silindrosimon jiyakli epiteliydan iborat. Shilliq pardaning xususiy qatlami siyrak tolali shakllanmagan biriktiruvchi to'qimadan tuzilgan. Bu yerda qon va limfatik tomirlar, limfoid to'qima, nerv chigallari va bezlar joylashadi. Mushak plastinkasi xususiy qatlam va shilliq osti qavati orasida yotadi. Mushak plastinkasi 2–3 qavatdan iborat silliq mushak hujayralaridan tuzilgan.

Shilliq osti pardasi siyrak tolali shakllanmagan biriktiruvchi to'qimadan iborat. Bu qavat ichakning harakatchanligini ta'minlab, ichak yuzasining shaklini belgilaydi. Shilliq osti pardasida Meysner nerv chigali ham yotadi. Qizilo'ngach va o'n ikki barmoq ichakda shilliq osti pardada xususiy bezlar yotadi.

Mushak parda. Ichak nayining oldingi va orqa qismi mushak parda ko'ndalang-targ'il, o'rta bo'lagida silliq mushaklardan iborat. Mushak pardada ichki – sirkulyar, tashqi – bo'ylama yotgan mushaklar bo'lib, ular orasidagi biriktiruvchi to'qimada Auerbax nerv chigallar, qon va limfa tomirlar joylashadi.

Tashqi-seroz yoki *adventitsial parda.* Me'da-ichak nayining asosiy qismi mana shu seroz parda – qorin pardaning visseral varag'i bilan o'ralgan. Seroz pardaning asosi qon tomirlar va nerv tolalari tutgan siyrak tolali shakllanmagan biriktiruvchi to'qimadan iborat bo'lib, tashqaridan – bir qavatli yassi epiteliy – mezoteliy bilan qoplangan. Hazm yo'llarining ayrim joylarida (qizilo'ngach, to'g'ri ichakning bir qismida) seroz parda bo'lmay, bular nerv va tomirlar tutuvchi biriktiruvchi to'qimadan iborat adventitsial parda bilan o'ralgan.

HAZM QILISH SISTEMASINING OLDINGI BO'LAGI

Hazm sistemasining oldingi bo'lagiga og'iz bo'shlig'i va uning hosilalari – lab, lunj, milk, qattiq tanglay, yumshoq tanglay, tishlar, so'lak bezlari, murtaklar, yutqin va qizilo'ngach kiradi. Hazm sistemasining oldingi qismi oziq moddalarga asosan mexanik ta'sir ko'rsatadi. So'lak bezlarining mahsuloti (amilaza va maltaza) ta'sirida og'iz bo'shlig'ida uglevodlarning dastlabki parchalanishi boshlanadi. Til so'rg'ichlarida ko'plab joylashgan ta'm sezish so'g'onlari oziqani degustatsiya qiladi. Og'iz va yutqin chegarasida Pirogovning limfoepitelial halqasi yotadi. Ular organizmni himoya qiluvchi murtaklardan iborat.

OG'IZ BO'SHLIG'I

Og'iz bo'shlig'ining takomillashishi juda murakkab bo'lib, bu jarayonda uchchala embrion varag'ining hujayralari qatnashadi. Oldingi ichakning teri ektodermasiga tutashgan yerida og'iz chuqurchasi hosil bo'ladi. Og'iz chuqurchasi 5 ta bolish bilan chegaralanadi: frontal qismi, ikkita yuqori jag' va ikkita pastki jag' qismidan iborat. Yuqori va pastki jag' bolishlari rivojlanish jarayonida o'zaro qo'shiladi va jag'larni hosil qiladi. Yuqori jag' bolishlari yuzasida tanglay o'simtalari hosil bo'ladi, bu o'z navbatida og'iz va burun bo'shlig'ini ajratadi. Birlamchi og'iz bo'shlig'i epiteliysi mezenximaga botib kirib plastinka hosil qiladi. Buning natijasida og'iz bo'shlig'ining old teshigi hosil bo'lishiga sabab bo'ladi.

Og'iz bo'shlig'ining shilliq pardasi o'ziga xos xususiyatga ega. Shilliq parda ko'p qavatli yassi epiteliy bilan qoplangan. Shilliq pardaning muskul qatlami esa kam rivojlangan yoki butun-lay bo'lmaydi. Og'iz bo'shlig'i epiteliysi tomirlarga va hujayra elementlariga boy bo'lgan biriktiruvchi to'qimadan iborat xususiy qavatning ustida yotadi. Epiteliy hujayralari doimo tushib, almashinib turadi (1 minutda taxminan 100 ming epiteliy hujayrasi almashinadi). Tanglay bo'rtmasining alveolyar o'simtalari va qattiq tanglayning oldingi sohasining shilliq osti pardasi bo'lmasdan, shilliq parda to'g'ridan-to'g'ri suyakning ustki pardasiga yopishgan bo'ladi. Lab, lunj, yumshoq tanglay va og'iz bo'shlig'ining tubida siyrak shakllanmagan biriktiruvchi to'qimadan iborat shilliq osti pardasi joylashadi. Og'iz bo'shlig'i epiteliysi turli sohalarda bir xil tuzilishga ega bo'lsada, muguzlanish jarayoni til ustida, lunj, tanglay va tilning pastki qismlarida nisbatan rivojlangandir. Epiteliyda bir necha qavat hujayralar tafovut etiladi.

1. *Bazal (asosiy) qavat.* Bu qavat hujayralari bo'ychan silindrsimon bo'lib, yadrosi hujayra asosida joylashadi. Hujayra sitoplazmasi turli moddalarga, jumladan, mukopolisaxarid va RNK ga boy. Silindrsimon hujayralar bo'linish xususiyatiga ega va shu qavat hisobiga yuqoridagi hujayralar tiklanib turadi.

2. *Tikansimon hujayralar qavati.* Bu hujayralar yon o'simtalari bilan bir-biriga tutashib, desmosomalar orqali bog'langandir. Bu qavat hujayralari ham bazal qavat kabi bo'linish xususiyatiga ega bo'lib, o'zidan keyingi qavat epiteliy hujayralarni tiklab turadi.

3. *Yuza qavat* 2–4 qatlam yassi hujayralardan iborat. Eng yuza hujayralarida yadrolar bo'lmasligi mumkin.

Lab. Labda 3 qism – teri (*pars cutanea*), oraliq (*pars intefmedia*) va shilliq (*pars mucosa*) qismlar tafovut etiladi. Lab o'zida ko'ndalang-targ'il mushak tutadi.

Labning teri qismi. Xuddi teri kabi tuzilishga ega bo'lib, ko'p qavatli yassi muguzlanuvchi epiteliy bilan qoplangan (182- rasm, *a*). Bu qismda ter va yog' bezlari, sochlar bo'ladi.

Labning oraliq (pushti) qismi o'z navbatida ikki: tashqi silliq va ichki so'rg'ichli zonadan iborat (182- rasm, *a*). Tashqi zona epiteliysida muguz qavat bo'lsada, u tiniq va o'ta yupqadir. Epiteliy osti so'rg'ichlari unchalik bo'ychan bo'lmaydi. Labning ichki so'rg'ichli zonasi, ayniqsa, yangi tug'ilgan bolalarda o'ta rivojlangan so'rg'ichlarga ega. Bola ulg'ayishi bilan bu so'rg'ichlar yassilanib ketadi. Bu zona epiteliysi anchagina qalin bo'lib, muguz qavat va yog' bezlaridan holidir. Xususiy qatlam epiteliyga botib kirib, o'ta bo'ychan so'rg'ich-

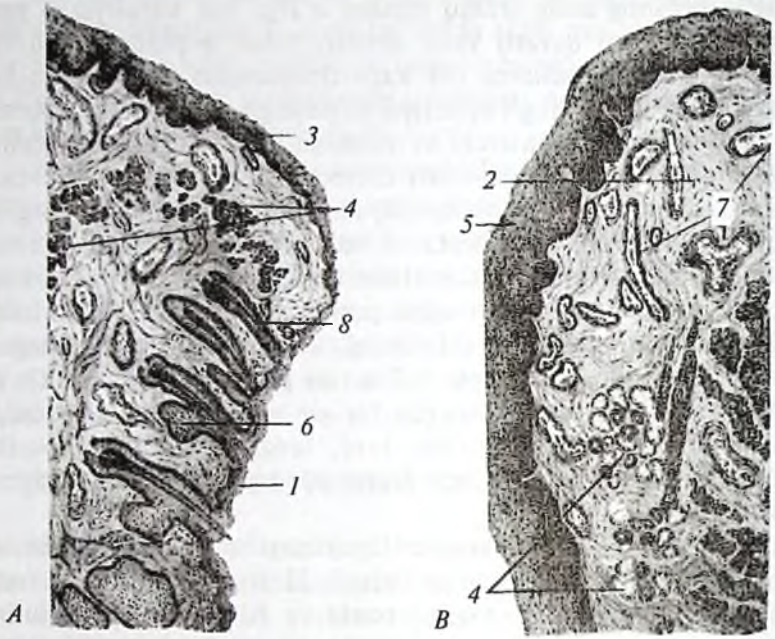

182- rasm. *A*, *B* — bolaning pastki labi (sxema):

1 — labning epidermis qismi; *2* — lab mushaklari; *3* — labning oraliq (pushti) qismi; *4* — lab bezlari; *5* — lab shilliq pardasining epiteliysi; *6* — yog' bezlari; *7* — qon tomirlar; *8* — soch ildizi.

lar hosil qiladi. Lab oraliq qismining xususiy qatlami ko'pgina kapillyarlarga ega bo'lganidan shu qism pushti ko'rinishga ega bo'lib qoladi. Xususiy qatlamining nerv oxirlariga mo'lligi esa lab pushti xoshiyasining o'ta sezuvchanligini ta'min etadi.

Lab shilliq qismining epiteliysi oraliq qismidagidan qalinroq bo'ladi (182- rasm, *b*). Xususiy plastinka so'rg'ichlari teri qismiga nisbatan kaltaroq. Xususiy qavat bevosita shilliq osti pardasiga o'tib ketadi va ko'ndalang-targ'il mushaklarga tutashadi. Shilliq osti pardasida so'lak bezchalarining oxirgi qismlari joylashadi. Bezlar ancha yirik va murakkab naysimon — alveolyar tipga kirib oqsil va shilliq sekret ishlab chiqaradi. Epiteliy yuzasiga ochiluvchi chiqaruv naylari ko'p qavatli yassi epiteliy bilan qoplangan. Shilliq osti pardasida yirik arterial tomirlar va venoz chigallar bo'lib, ular labning pushti qismiga ham tarqaladi.

Milk. Alveolyar o'simtalarni qoplab turgan shilliq parda ko'p qavatli yassi epiteliy bilan qoplangan bo'lib, uning biriktiruvchi to'qimaly xususiy qatlami nerv tolalari va tomirlarga boy bo'ladi.

Milkda bog'langan va erkin qismlar ajratiladi. Milkning bog'langan qismi barcha suyak alveolyar o'simtalari yuzasini qoplagan.

Uning xususiy qavati suyak usti pardasiga to'g'ridan-to'g'ri tutashib ketgan. Milkning tish yuzasi bilan bog'langan tomoni milkning erkin qismini hosil qiladi. Bu tuzilmaning chuqurligi 1,5 mm cha bo'lib, tish-milk kasalligida (ayniqsa, parodontoz) hamda ularni davolash jarayonlarida bu xaltacha muhim ahamiyat kasb etadi. Milk nervlar bilan yaxshi ta'minlangan. Milk epiteliysida erkin nerv oxirlari bo'lsa, xususiy biriktiruvchi to'qimada kapsulali va kapsulasiz nerv oxirlari mo'l bo'ladi. Milkda mushak qatlami bo'lmaydi.

183- rasm. Lunj shilliq qavati (sxema):
1 – epiteliy; *2* – xususiy qatlam; *3* – yog' to'qimasi; *4* – mushak tolasi (Y.I.Afanasyevdan).

Lunj. Lunj – mushakli a'zo bo'lib, shilliq parda bilan qoplangan, ichki yuzasi 3 zonaga – yuqori qism – *maxillaries*, pastki qism – *zona mandibularis* va oraliq qism – *zona intermedia*ga bo'linadi. Yuqori qismning tuzilishi labning shilliq pardasiga o'xshash bo'lib, ko'p qavatli muguzlanmaydigan epiteliy bilan qoplangan (183- rasm). Xususiy qavatining so'rgichlari uncha katta bo'lmaydi va juda ko'p lunj bezlari tutadi. Og'izdan uzoqlashgan sari bezlar chuqurroq, ya'ni mushaklar orasida hamda ularning tashqarasida joylashadi. Bir qancha reduksiyaga uchragan yog' bezlari bo'ladi. Xususiy biriktiruvchi qism so'rg'ichlari kattagina. Bu yerda so'lak bezlari bo'lmaydi. Shilliq osti parda siyrak tolali biriktiruvchi to'qimadan iborat. Kollagen tolalari to'r hosil qilib yotadi. Qon tomir va nervlar ko'p bo'ladi. Oraliq qismning muskul qavati lunj muskullaridan hosil bo'lib, u yerda lunj so'lak bezlari yotadi. Ularning oxirgi sekretor bo'limi aralash sekret ishlab chiqaradi. Bundan tashqari, alohida shilliq ishlab chiqaruvchi oxirgi bo'limlari ham bo'ladi.

Lunjning mandibula qismi maksilla qismi kabi ko'p qavatli yassi muguzlanmaydigan epiteliy bilan qoplangan. Xususiy plastinka so'rg'ichlari baland bo'lmay, uning shilliq osti pardasi yaxshi rivojlangan. Bu qavatda ko'plab lunj so'lak bezlari (*gl. buccales*) joylashadi.

Katta jag' tishi sohasiga joylashgan yirik so'lak bezlaridan biri *gl. molaris* chuqur, hatto lunj mushaklari orasigacha yetib borgan holda joylashadi.

Qattiq tanglay. Qattiq tanglay tanglay suyagi va uni qoplagan pardadan iborat bo'lib, shilliq parda ko'p qavatli yassi muguzlanmaydigan epiteliy bilan qoplangan. Qattiq tanglayda shilliq osti parda bo'lmaydi. Siyrak tolali shakllanmagan biriktiruvchi to'qimadan iborat xususiy qatlamda kollagen tolalari o'ta rivojlangan bo'lib, suyak ustki pardasi bilan birikkan. Qattiq tanglayning o'rta qismlarida, suyak usti pardasi va shilliq parda orasida so'lak bezlarining gruppasi joylashgan.

Yumshoq tanglay va tilcha. Bular o'z asosida ko'ndalang-targ'il mushak va zich tolali biriktiruvchi to'qima tutadi. Yumshoq tanglayning og'iz yuzasi va tilcha ko'p qavatli yassi muguzlanmaydigan epiteliy bilan qoplangan va uning tagida ko'plab so'rg'ichlar hosil qiluvchi xususiy qavat joylashadi. Shilliq parda yaxshigina rivojlangan shilliq osti pardasi bo'ylab yotadi. Yumshoq tanglay burun yuzasining shilliq pardasi ko'p qatorli hilpillovchi qadahsimon hujayrali epiteliy bilan qoplangan. Bu yerda shilliq osti pardasi bo'lmaydi. Yumshoq tanglayning ovqatlarni yutish jarayonida roli bor. Yutish vaqtida yumshoq tanglay burun-halqum yo'lini berkitadi va ovqat luqmasini burun tomonga yo'naltirmaydi.

TIL

Til dastavval uzunligi 65 mm keladigan pushtda paydo bo'la boshlab, birinchi jabra yoyi o'rta qismida toq do'mboq holida vujudga keladi. So'ngra juft yon o'simtalar hosil bo'lib, ular o'zaro qo'shilib, toq do'mboqlarni o'rab oladi. Bu tuzilmalar entodermaning hosilasi hisoblanadi va til uchini hamda til tanasini paydo qiladi. Tilning orqa bo'limi 2–3 jabra yoylaridan, demak, entodermadan paydo bo'lib, tilning tanasi bilan qo'shiladi va til ildizini hosil qiladi. Til ildizi va tanasining tutashgan qimida oxirgi egat hosil bo'ladi.

Til mushaklari esa miotomlarning bilateral o'simtalaridan paydo bo'ladi. Pusht rivojlanishining 5- haftasida til sathining ko'pgina qismi bir qavatli epiteliy bilan qoplangan. Bu paytda til ichida keyinchalik tilning yirik qon tomirlariga aylanuvchi bir qancha tomirlar joylashgan bo'ladi. 6 haftalik pusht tilining epiteliysi jadal ko'payishi natijasida

til yuzasining ko'pgina qismi ko'p qavatli hujayralar bilan qoplanadi. Tilda qon tomirlar hosil bo'lishi bilan nerv tolalarining tilga kirib kelishi kuchayadi. 8 haftalik pusht tili o'z shakliga ega bo'ladi.

Hosil bo'la boshlagan til bezlari pusht taraqqiyotining oxirgi oylarida oqsil bezlari, aralash va shilliq bezlar gruppasiga ajraladi.

Til so'rg'ichlari homila hayotining bir xil davrida paydo bo'lmaydi. Dastavval uzunligi 20–30 mm embrion tilida epiteliy bo'rtmasi sifatida tarnovsimon so'rg'ich hosil bo'lsa, bargsimon so'rg'ichlar homila hayotining 8- oylaridagina shakllanadi. Til taraqqiyoti, shakllanishi, uni innervatsiya qiluvchi omillar bilan uzviy bog'langan.

Til – mushakli a'zo bo'lib, uning asosini o'zaro perpendikulyar yo'nalgan 3 gruppa ko'ndalang-targ'il mushak tashkil etadi. Tilning pastki shilliq parda yuzasi yupqagina ko'p qavatli yassi muguzlanmaydigan epiteliy bilan qoplangan, xususiy plastinkasi epiteliyga botib kirib, uncha baland bo'lmagan so'rg'ichlar hosil qiladi. Xususiy plastinka ostida bevosita til mushaklariga tegib yotuvchi shilliq osti pardasi joylashgan. Tilning ustki va yon yuzalari esa ko'p qavatli yassi epiteliy va xususiy plastinkadan iborat shilliq parda bilan qoplangan bo'lib, shilliq osti pardasi bo'lmaydi. Xususiy qavat mushaklararo biriktiruvchi to'qima bilan qo'shilib ketadi. Tilning sathida 4 xil so'rg'ich – xususiy qavatning epiteliyga botib kirishidan hosil bo'lgan tuzilmalar tafovut etiladi:

1. Ipsimon so'rg'ichlar – *papillae filiformes.*
2. Zamburug'simon so'rg'ichlar – *papilae fungiformes.*
3. Tarnovsimon so'rg'ichlar – *papillae vallata.*
4. Bargsimon so'rg'ichlar – *papillae foliata.*

Tilning *ipsimon surg'ichlari* shilliq pardadan bo'rtib chiqib, til ustki yuzasini qoplagan turli uzunlikdagi o'simtalarni hosil qiladi (184- rasm). Ipsimon so'rg'ichlar ko'p qavatli yassi muguzlanuvchi epiteliy bilan qoplangan. So'rg'ich epiteliysining tashqi qavatlarida, ayniqsa tuzilma cho'qqisida, muguzlangan epiteliy tanachalari so'rg'ichni qoplab yotadi.

Bu so'rg'ichlar asosida birlamchi va ikkilamchi biriktiruvchi to'qimali so'rg'ichlar joylashadi.

Zamburug'simon so'rg'ichlar asosan tilning yon tomonlarida va uch qismida joylashadi. Bu so'rg'ichlarning uch tomoni keng, asosi esa ingichka bo'lib, o'z nomiga mos ko'rinishga ega (185- rasm). Zamburug'simon so'rg'ich ham birlamchi biriktiruvchi to'qimali so'rg'ichdan, undan tarmoqlangan bir necha ikkilamchi biriktiruvchi to'qimali so'rg'ichlardan va ular yuzasini qoplab olgan ko'p qavatli yassi muguzlanmaydigan epiteliydan iborat. Zamburug'simon so'rg'ichlar devorida oz miqdorda ta'm bilish so'g'onlari (piyozchalari) uchraydi.

184- rasm. Tilning ipsimon so'rg'ichlari. Gematoksilin-eozin bilan bo'yalgan (ob. 3,5, ok. 10):

1 — ko'p qavatli yassi epiteliy; *2* — xususiy qavat; *3* — xususiy pardaning ikkilamchi so'rgichlari.

185- rasm. Tilning zamburug'simon so'rg'ichi:

1 — ko'p qavatli muguzlanmaydigan yassi epiteliy; *2* — biriktiruvchi to'qimali so'rg'ich; *3* — qon tomirlar; *4* — til mushagi; *5* — til bezlari (V.G.Yeliseyevdan).

186- rasm. Tilning tarnovsimon so'rg'ichi:

1 — ko'p qavatli yassi epiteliy; *2* — tarnov; *3* — biriktiruvchi to'qima; *4* — qon tomirlar; *5* — ta'm sezish piyozchasi; *6* — seroz bez nayi; *7* — seroz bezlari; *8* — shilliq bezlar; *9* — til mushagi (V.G.Yeliseyevdan).

Tarnovsimon surg'ichlar 6–12 ta bo'lib, til tanasi bilan uning ildizi oralig'ida joylashgan eng yirik so'rg'ich hisoblanadi. Bu so'rg'ichlarning o'ziga xosligi shundan iboratki, ular boshqa so'rg'ichlar kabi til yuzasiga bo'rtib chiqmay, shilliq pardaga botib turadi. Shuning uchun ham bu so'rg'ichlar atrofi tarnovsimon chuqur yoriq bilan o'ralgan bo'ladi (186- rasm). So'rg'ich ko'p qavatli yassi epiteliy bilan qoplangan bo'lib, uning biriktiruvchi to'qimadan iborat asosi epiteliyga ko'p sonli kalta bo'rtmalar – ikkilamchi so'rg'ichlar tarzida o'sib kiradi. So'rg'ich yon epiteliysida ta'm bilish so'g'onlari joylashadi. Tarnovsimon so'rg'ichning biriktiruvchi to'qimali asosida oqsil va shilliq bezlar joylashib, ularning sekret naylari tarnov tubiga ochiladi.

Tilning *bargsimon so'rg'ichlari* faqat bolalarda yaxshi rivojlangan bo'lib, uning o'ng va chap yonlarida joylashgan ikkita guruhdan iborat. Har bir guruh parallel joylashgan 4–8 ta so'rg'ichdan iborat va ular bir-biridan tor bo'shliq orqali ajralib turadi. Har bir so'rg'ichning uzunligi 2–5 mm atrofida bo'ladi. So'rg'ichlarning asosini biriktiruvchi to'qimadan iborat birlamchi so'rg'ich va undan tarmoqlangan 3 ta ikkilamchi so'rg'ich tashkil etadi (187- rasm). So'rg'ich asosining o'rtasida joylashgan ikkilamchi biriktiruvchi to'qimali so'rg'ich qon tomir tutganligidan tomirli so'rg'ich deyilsa, qolgan ikkita yon so'rg'ich nerv tolalariga mo'l bo'lganidan ikkilamchi nerv so'rg'ichlari nomi bilan yuritiladi.

Bargsimon so'rg'ich ko'p qavatli muguzlanmaydigan epiteliy bilan qoplanib, o'zida ko'pgina ta'm bilish so'g'onlari tutadi. So'rg'ich tagida ko'ndalang-targ'il mushaklar, qon tomirlar va yog' hujayralarining to'plamlari yotadi. Bu sohada oqsil (seroz) bezlari joylashib,

187-rasm. Bargsimon so'rg'ich. Gematoksilin-eozin bilan bo'yalgan (ob. 10. ok. 10):

1 – til epiteliysi; *2* – so'rgichlararo bo'shliq; *3* – birlamchi bnriktiruvchi to'qimali so'rg'ich; *4* – ikkilamchi biriktiruvchi to'qymali so'rg'ichlar; *a* – nerv so'rg'ichlar; *b* – tomirli so'rg'ich; *5* – ta'm bilish piyozchalari; *6* – til so'lak bezlari.

ularning chiqaruv naylari bargsimon so'rg'ichlar orasidagi bo'shliqqa ochiladi va bez sekreti bu ingichka oraliqni doimo yuvib turadi. Katta odamlarda bargsimon so'rg'ich yo'qolib boradi, shu so'rg'ich bilan bog'langan bezlar o'rnida esa yog' va limfoid to'qima paydo bo'ladi.

Til ildiz qismining shilliq pardasida so'rg'ichlar bo'lmaydi.. Lekin bu yerda til sathi notekis bo'lib, ko'pgina do'mboqchalar va chuqurchalarga ega. Do'mboqchalar til shilliq pardasining xususiy qatlamida joylashgan limfoid to'qima yig'indisi – til murtagi hisobiga hosil bo'ladi.

Do'mboqchalar orasida chuqurchalar - kriptalar mavjud bo'lib, ularga ko'pgina shilliq bezlarining chiqaruv naylari ochiladi.

Til mushaklari orasida oqsil (Ebner), shilliq (Veber) va aralash (Nuna) bezlar joylashadi. Bu bezlarning chiqaruv yo'llari til shilliq pardasiga ochiladi. Tilda ko'plab tomirlar, nervlar va nerv oxirlari, mushaklar oralarida esa yog' hujayralarining to'plamlari joylashgan.

188- rasm. Ta'm bilish piyozchasi. Gematoksilin-eozin bilan bo'yalgan (ob. 60. ok. 10):

1 – piyozcha kapsulasi; *2* – ta'm bilish va tayanch hujayralari; *3* – ta'm bilish piyozchasining teshigi.

Ta'm bilish piyozchalari (so'g'onlari)ning tuzilishi. Ta'm bilish piyozchalari tilning bargsimon, zamburug'simon va tarnovsimon so'rg'ichlari epiteliylarida joylashadi. Ta'm bilish piyozchalari, ayniqsa, tarnovsimon so'rg'ichlarida ko'p bo'lib, ularning miqdori har bir so'rg'ichda 40–250 tadir. Ta'm bilish piyozchalarining ayrimlari yutqin va hiqildoq ustki tog'ay epiteliylarida ham joylashadi. Tilning ipsimon so'rg'ichlari ta'm bilish piyozchalari tutmaydi.

Ta'm bilish piyozchalari ta'm bilish analizatorining oxirgi retseptor apparati hisoblanadi. Ta'm bilish piyozchalari ellipssimon bo'lib, ular epiteliy hujayralari orasida joylashadi (188- rasm). Piyozcha asosi epiteliy bazal

membranasida yotsa, uning uchi epiteliy bo'shlig'iga chiqmaydi. Epiteliy yuzasi bilan ta'm piyozchasining uch qismi bir qancha yassi epiteliy hujayralaridan tashkil topgan maxsus teshik - ta'm bilish piyozchasining teshigi orqali aloqada bo'ladi.

Ta'm bilish piyozchasi ikki xil - ta'm bilish (retseptor) va tayanch hujayralaridan iborat bo'lib, u hujayralar bir-biriga zich joylashadi.

Sezuvchi – ta'm bilish hujayralari cho'zinchoq bo'lib, ko'proq piyozchaning markaziy qismida joylashadi. Bu hujayraning apikal qismida mukopolisaxarid, ko'pgina oqsil va fosfataza aktivligiga ega bo'lgan elektron zich tuzilmalardan iborat o'simtalar mavjud. Hujayraning apikal yuzasida 50 tagacha mikrovorsinkalar bo'lib, ular hujayraning ta'm bilish yuzasini oshirib beradi.

Tayanch hujayralar sezuvchi hujayralar oralig'ida, ta'm piyozchasining chetlarida joylashadi. Bu hujayralar kalta bo'lib, ta'm bilish piyozchasi teshigiga yetmaydi. Tayanch hujayralar yadrosi anchagina yirik bo'lib, sitoplazmasida ko'pgina mitoxondriyalar mavjud. Bu hujayralarda donador endoplazmatik to'r rivojlangan.

Ta'm bilish piyozchalari turli nervlar bilan ta'minlanadi. Til-yutqin nervining tolalari til ildizida va tarnovsimon so'rg'ichlarda joylashgan piyozchalarni nerv bilan ta'min etsa, til nervi tilning oldingi qismidagi ta'm piyozchalarini innervatsiyalaydi. Nerv tolalari til so'rg'ichlarining uchiga kelib miyelin pardasini yo'qotadi va epiteliy osti nerv chigalini hosil qiladi. Bu chigaldan ingichka nerv tolalari ta'm sezuvchi hujayralarning tanasiga qarab yo'naladi. Nerv tolalari faqat sezuvchi tolalar bo'lmasdan, ular piyezcha hujayralariga trofik ta'sir ham ko'rsatadi.

YUTQIN LIMFOEPITELIAL HALQASI

Og'iz bo'shlig'i bilan yutqin chegarasida shilliq pardada limfoid tuzilmalarning ko'pgina to'plamlari joylashgan. Ular nafas va ovqat hazm qilish yo'llarining boshlang'ich joylarini o'rab turadi va *yutqin limfoepitelial halqasi (Pirogov halqasi)* deb ataladi. Limfoid tuzilmalarning eng yirik to'plamlari *murtaklar* deb nomlanadi. Halqa 7 ta murtaklardan: juft tanglay, Yevstaxiy nayi hamda bittadan yutqin, til va hiqildoq murtaklaridan iborat.

Tanglay murtaklari pusht rivojlanishining 9- haftasida yutqinning lateral devorlari ko'p qatorli hilpillovchi epiteliysining mezenximaga botib kirib chuqurchalar hosil qi-lishi bilan taraqqiy eta boshlaydi. Uning ostida ko'pgina qon tomirlari va zich joylashgan mezenxima hujayralari yotadi. 11–12- haftalarda tonzillyar sinus

shakllanadi, uning epiteliysi ko'p qavatli yassi bo'lib qoladi. Mezenximadan esa retikulyar to'qima takomillashadi: bo'ychan endoteliotsitli postkapillyar venulalar paydo bo'ladi, a'zoga limfotsitlar kira boshlaydi va 14- haftada limfotsitlar orasida asosan T- limfotsitlar (21 foiz) va oz miqdorda B- limfotsitlar (1 foiz) bo'ladi. 18–17- haftalarda birinchi limfoid follikullar paydo bo'la boshlaydi. 19- haftaga kelib T- limfotsitlar soni 60 foiz gacha, B- limfotsitlarniki esa 3 foiz gacha ortadi. Epiteliyning o'sishi epitelial tasmalarda muguzlanayotgan hujayralardan iborat tiqinlar hosil bo'lishi bilan boradi.

Tanglay murtaklari yutqinning yon chetlarida, yumshoq tanglay yoylarining orasida joylashgan juft tuzilma. Murtak ko'p qavatli yassi, muguzlanmaydigan epiteliy bilan qoplangan. Bu epiteliyning o'ziga xosligi shundan iboratki, bu yerda limfotsitlar o'ta ko'p bo'lib, ular orasida donador leykotsitlar ham uchraydi. Epiteliy ostida shilliq pardaning xususiy plastinkasi va shilliq osti qatlami joylashadi (189- rasm).

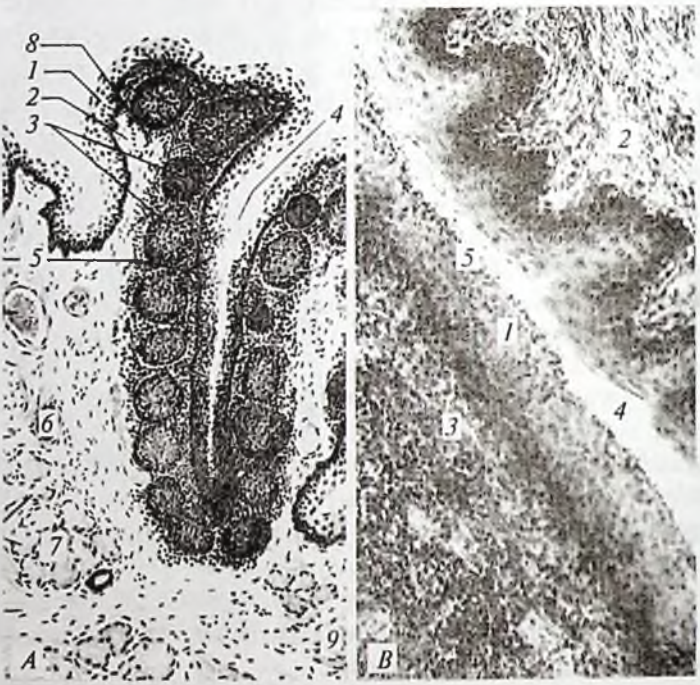

189- rasm. *A* – tanglay murtagi (sxema, Y.I.Afanasyevdan); *B* – tanglay murtagi. Gematoksilin-eozin bilan bo'yalgan (ob. 10, ok. 10):

1 – ko'p qavatli yassi muguzlanmaydigan epiteliy; *2* – xususiy biriktiruvchi to'qimali qatlam; *3* – limfatik follikula; *4* – kripta; *5* – limfotsitlar; *6* – qon tomirlar: *7* – bezlar; *8* – siyrak tolali biriktiruvchi to'qima; *9* – ko'ndalang-targ'il mushak.

Murtakning yuzasi notekis bo'lib, shilliq pardaning bir qancha burmalari orasida 10–20 ta chuqurchalar – kriptalar (*cryptae tonsillarae*) hosil qiladi. Bu kriptalar tarmoqlanib, ikkilamchi kriptalarni hosil qiladi. Murtak shilliq pardasining xususiy plastinkasi siyrak tolali shakllanmagan biriktiruvchi to'qimadan iborat. Bu plastinkada ko'pgina limfatik follikullar (folliculi lymphatici) joylashadi. Follikullarda ko'plab limfotsitlar hosil bo'ladi. Bu limfotsitlar siljib, shilliq parda xususiy plastinkasi va epiteliysini qoplaydi. Shu limfotsitlar tufayli murtak himoya vazifasini bajaradi. Murtak epigeliy qoplamasida, yuqorida aytib o'tilganidek, xususiy plastinka qon tomirlaridan sizib chiqib kelgan donador leykotsitlar ham bo'ladi.

Murtak shilliq pardasining mushak plastinkasi rivojlanmagan. Murtakning shilliq osti pardasi ham siyrak tolali shakllanmagan biriktiruvchi to'qimadan iborat bo'lib, u a'zoning kap-sulasini hosil qiladi. Shu tuzilmalar ko'plab qon va limfa tomirlariga hamda murtakni ta'minlovchi nervlarga ega.

Yutqin murtagi homilaning 4 oyligidan boshlab ichakning bosh tomonida rivojlanadi. Bu jarayonida mezenxima ham ishtirok etadi. Murtakning yuzasi embrional davrda ko'p qatorli kiprikli epiteliy bilan qoplangan. Shuni qayd qilish kerakki, katta yoshdagi organizmda ham embrional holatdagi epiteliy ba'zan uchrab turadi. Siyrak tolali shakllanmagan biriktiruvchi to'qima xususiy qavatni hosil qiladi va tuzilishi tanglay murtagiga o'xshaydi.

U yerda ham limfoid follikullar to'plami bo'ladi. Ba'zi kasalliklarda yutqin murtagi kattalashib ketadi va burunning ichki yo'llarini berkitib qo'yadi, natijada, nafas olish qiyinlashadi. Bunday o'sib ketgan murtak *adenoid* deb ataladi va operatsiya yo'li bilan olib tashlanadi.

Til murtagi embrional taraqqiyotning 5-oyida rivojlanadi. Shu davrda tilning ildiz qismida, shilliq bezlarining chiqaruv naylari atrofida limfotsitlar to'plana boshlaydi. Bolaning tug'ilish arafasida til epiteliysining mezenximaga botib kirishi natijasida til murtagida kriptalar hosil bo'ladi. Kriptalarning va murtakning yuzasini qoplovchi epiteliy bu yerda ham ko'p qavatli yassi epiteliy; uning ostidagi siyrak tolali shakllanmagan biriktiruvchi to'qimada limfotsitlar ko'plab uchraydi. Limfotsitlar bu yerga limfoid follikullardan keladi. Follikullarda reaktiv markaz mavjuddir. Mayda so'lak bezlarining naylari murtak kriptalari orasiga ochiladi. So'lak bezlari sekretlari kriptalarni tozalab turadi. Kriptalar bo'shlig'ida mikroorganizmlar o'lgan (epiteliy hujayralari) limfotsitlar uchraydi.

Hazm yo'llarining oldingi qismida yana bir gruppa – limfoid tuzilmalar uchraydi. Bular ichida yirikroqlari Yevstaxiy nayi bilan kekirdak murtaklaridir. Bularning tuzilishi yuqorida qayd etilgan murtaklarga o'xshash bo'ladi. Ular bu yerga tushgan mikroblarni qamrab oladi va parchalaydi (fagotsitoz qiladi). Murtaklarning xususiy qatlamlari siyrak tolali shakllanmagan qo'shuvchi to'qimadan iborat. Bu yerda ko'payish markaziga ega bo'lgan ko'pgina limfoid follikullar bo'ladi. Shilliq osti pardasi murtakni o'rab, uning kapsulasini hosil qiladi. Shu yerda ko'plab qon, limfa tomirlari, nerv tolalari va so'lak bezlarining oxirgi sekretor bo'limlari joylashadi.

Murtaklar ikki xil: himoya va qon hosil qilish funksiyasini bajaradi. Himoya vazifasi bu yerga tushgan mikroblarni fagotsitoz qilish va mikroblarga qarshi antigen hosil qilib, butun organizmni shu mikrobga qarshi tayyorlashdan iborat bo'lsa, qon yaratish faoliyati limfoid follikullarda limfotsitlar hosil bo'lishi bilan ifodalanadi.

Hozirgi kunda hazm yo'llaridagi murtaklar va tanglay murtaklari limfotsitlarining antitelo va immunoglobulinlar ishlab chiqarishda faol qatnashishiga shubha qolmadi. Ular immunokompetent hujayralarga antigen strukturasi haqida ma'lumot berib turadi. Epiteliy hujayralari orasida joylashgan limfotsitlar epiteliy hujayralarini almashinishida ham qatnashadi, ya'ni limfotsit epiteliy hujayralarini surib chiqaradi, degan fikr bor.

Murtaklar yoshga qarab ham o'zgaradi. Ular bolalarda yaxshi rivojlangan bo'lib, kishi ulg'aygan sari sekin-asta atrofiyaga uchraydi, ba'zi birlari qariyalarda yo'qolib ketib, ularning o'rnini biriktiruvchi to'qima egallaydi.

SO'LAK BEZLARI

So'lak bezlari alohida-alohida joylashgan 3 juft yirik: quloq oldi (*glandula parotis*), jag' osti glandula submandibularis va til osti (glandula sublingualis) bezlaridan hamda og'iz bo'shlig'ining shilliq pardasida joylashgan juda ko'p mayda: lab, lunj, til, tanglay bezlaridan iborat. Barcha so'lak bezlari tuzilishiga ko'ra naysimon, alveolyar va alveolyar-naysimon bezlarga (190- rasm), ishlab chiqargan sekretining xususiyatiga ko'ra shilliq bezlari, oqsil bezlari va aralash bezlarga tafovut qilinadi.

Quloq oldi bezi. Bu bez murakkab tarmoqlangan alveolyar bez bo'lib, sekreti sof oqsil. Bez tashqi tomondan nozik biriktiruvchi to'qimali kapsula bilan qoplangan, kapsuladan bez ichiga uni mayda bo'laklarga bo'luvchi to'siqlar – trabekulalar tarmoqlangan (191-rasm). Bu



190- rasm. So'lak bezlarining tuzilishi:

A – jag' osti bezining bo'lakchasi; *B* – til osti bezining bo'lakchasi; *D* – quloq oldi bezining bo'lakchasi; *E* – bez turli bo'lim larining ko'ndalang kesimi; *1* – chiqaruv yo'li; *2* – so'lak naylari; *3* – kiritma naylar; *4* – oqsil ishlab chiqaruvchi oxirgi bo'lim; *5* – shilliq ishlab chiqaruvchi oxirgi bo'lim; *6* – aralash (oqsil-shilliq) sekret ishlab chiqaruvchi oxirgi bo'lim; *7* – mioepitelyal hujayralar (V.G.Yeliseyevdan).

biriktiruvchi to'qimali to'siqlarda qon tomirlar, so'lak naylari, nerv tutamlari va hujayralari yotadi. Quloq oldi bezining har bir bo'lakchalari oxirgi sekretor pufakcha - atsinuslardan va chiqaruv naylaridan iborat. Atsinuslar ikki xil hujayralardan tuzilgan. Atsinuslarni tashkil etgan, sekretor xususiyatiga ega bo'lgan, piramidasimon hujayralarning yadrosi yumaloq bo'lib, hujayraning bazal qismida joylashadi. Bu hujayralarning yadro ustki qismi mayda oksifil sekretor

191- rasm. Quloq oldi bezi. Gematoksilin-eozin bilan bo'yalgan (ob. 10, ok. 10):

1 – bo'lakchalar orasidagi siyrak tolali biriktiruvchi to'qima; *2* – bezning oxirgi bo'limi; *3* – so'lak chiqaruv nayining kiritma qismi; *4* -– so'lak naychasi; *5* – qon tomirlar; *6* – ekskretor nay.

donalar tutsa, kengroq bazal qismi bazofil xususiyatiga ega. Sekretor hujayrasining uchida mikrovorsinkalar mavjud, apikal sitoplazmada ko'pgina sekret donalari joylashadi. Ularning miqdori hujayraning ish holatiga ko'ra o'zgarib turadi. Oqsil sekretsiyasida ishtirok etuvchi hujayralari orasida hujayralararo sekretor nay bo'lib, hujayra mahsuloti shu nay orqali atsinus bo'shlig'iga tushadi.

Atsinusnins ikkinchi hujayrasi atsinus hujayralarini o'zining uzun o'simtalari bilan o'rab turuvchi va atsinus hujayrasi bilan bazal membrana o'rtasida joylashgan mioepitelial hujayralardir.

Mioepitelial hujayralar og'iz bo'shlig'i epiteliy hujayralarining hosilasi bo'lsa-da, bajaradigan faoliyati – qisqarish funksiyasi mushak elementlarini eslatadi. Bu hujayralar atsinus epiteliy hujayralarini har tomondan o'rab turganligidan ular «savatsimon hujayralar» deb ham ataladi. Mioepitelial hujayralar sitoplazmasida joylashgan maxsus qisqaruvchi fibrillalar bu hujayraning atsinus epiteliysini siqib, hujayra sekretini atsinus bo'shlig'iga chiqarib berishni ta'min etadi.

Bezning chiqaruv naylari bo'lakchalar ichki (*ductus intralobularis*), bo'lakchalararo (*ductus interlobularis*) naylardan va bezning umumiy nayidan (*ductus excretorior seu glandulae*) iborat. Bo'lakchalar ichki nayi o'z navbatida kiritma qismdan (*dustus intercalatus*) va so'lak naylaridan tashkil topgan.

Chiqaruv naylari kiritma qismdan boshlanadi. Kiritma nay past kubsimon epiteliydan tuzilgan bo'lib, ularning bazal membranasida mioepitelial hujayralar joylashadi. Bu kiritma naylar so'lak nayiga o'tadi. So'lak nayi bir qavatli oksifil sitoplazmali silindrsimon epiteliy bilan qoplangan. Bu hujayralarning bazal qismida plazmatik membrananing burmalari orasida ko'plab tayoqchasimon mitoxondriyalar joylashib bazal chiziqlar hosil qiladi va shuning uchun ham bu tuzilma *chiziqli nay* (*dustus stratus*) ham deb ataladi. Mazkur hujayralar sitoplazmasida joylashgan donalar va pufakchalar so'lak nayining sekretor faoliyatidan, so'lak hosil bo'lishida ishtiroki borligidan darak beradi. So'lak nayi bo'lakchalararo nayga o'tadi. Bu nay ikki qavat silindrsimon epiteliy bilan qoplanib, nay yiriklashgan sari uning epiteliysi ko'p qavatli bo'lib boradi. Bo'lakchalararo naylar umumiy nayga qo'shiladi. Bu naylar ko'p qavatli kubsimon va nayning og'izga ochilish joyida ko'p qavatli yassi epiteliy bilan qoplangan bo'lib, yuqorigi katta jag' tishi sohasida lunjning shilliq qavatiga ochiladi.

Jag' osti bezi. Bu organ tuzilishiga ko'ra alveolyar-naysimon, sekretining xarakteriga ko'ra aralash – ham oqsil, ham shilliq ishlab chiqaruvchi bezdir. Bez tashqaridan yupqa birik-tiruvchi to'qimali kapsula bilan qoplangan. Kapsula bezni bo'laklarga bo'lib biriktiruvchi to'qimali trabekulalargacha davom etadi. Har bir bo'lak o'z navbatida, quloq oldi bezi singari, atsinus va sekret chiqaruv nayining boshlanish qismlaridan iborat. Bu bezda ikki xil – sof oqsil hujayralaridan oqsil hamda shilliq ishlab chiqaruvchi hujayralardan tashkil topgan atsinuslar tafovut etiladi. Sof oqsil ishlab chiqaruvchi hujayralardan iborat atsinuslar ko'p bo'lib, ularning tuzilishi quloq oldi bezi oxirgi sekretor qismi kabi tuzilishiga ega. Aralash sekretor bo'limlari sof oqsil ishlovchi atsinuslardan yirikroq bo'lib, 2 xil: oqsil va shilliq ishlovchi hujayralardan tashkil topgan. Shilliq hujayralar (*mucocyti*) yirik bo'lib, atsinusning markaziy qismini egallaydi. Hujayra yadrosi juda yassilangan va zichlangan bo'lib, doimo uning bazal qismida joylashadi. Shilliq hujayralar sitoplazmasi oqish bo'lib shilliq sekreti tutgani uchun katak-katak ko'rinishga ega va mutsikarmin bilan yaxshi bo'yaladi. Aralash hujayrali atsinuslar (192- rasm) tarkibida oqsil hujayralar shilliq ishlab chiqaruvchi hujayralar yonida o'ziga xos yarim oysimon tuzilma (Jianussi yarim oyi) sifatida ajralib turadi.

Jag' osti bezining so'lak chiqaruv naylari quloq oldi bezining naylari kabi tuzilishga ega bo'lsa ham, lekin kiritma nay bu yerda qisqaroq bo'ladi, chunki bez taraqqiyoti davrida nayning bir qismi shilliq ishlab chiqaruvchi hujayralar hosil bo'lishiga sarflanadi. Bosh chiqaruv naylari – Vartonov nayi til yuganchasi sohasida til osti bezi nayining yoniga ochiladi.

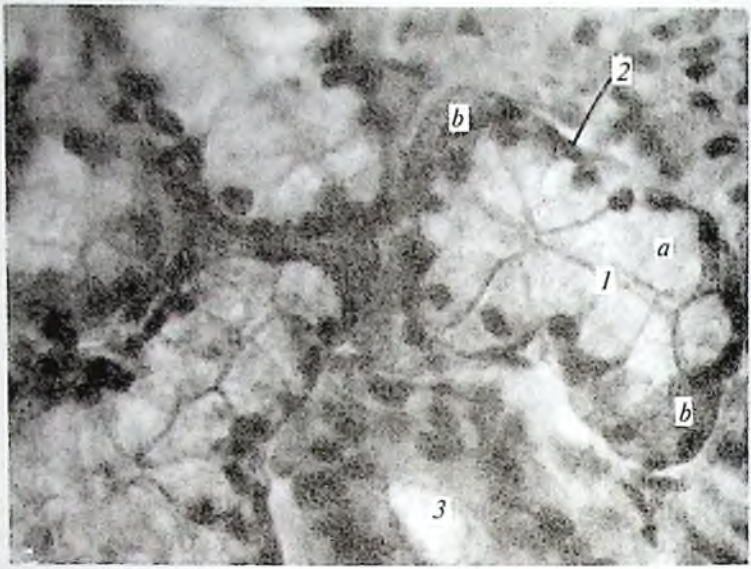

192- rasm. Jag' osti bezi. Gematoksilin-eozin bilan bo'yalgan (ob. 60, ok. 10):

1 – aralash oxirgi bo'lim; *a* – shilliq hujayralar; *b* – Jianutssi yarim oylari (oqsil hujayralar); *2* – mioepitelial hujayra; *3* – so'lak naychasi.

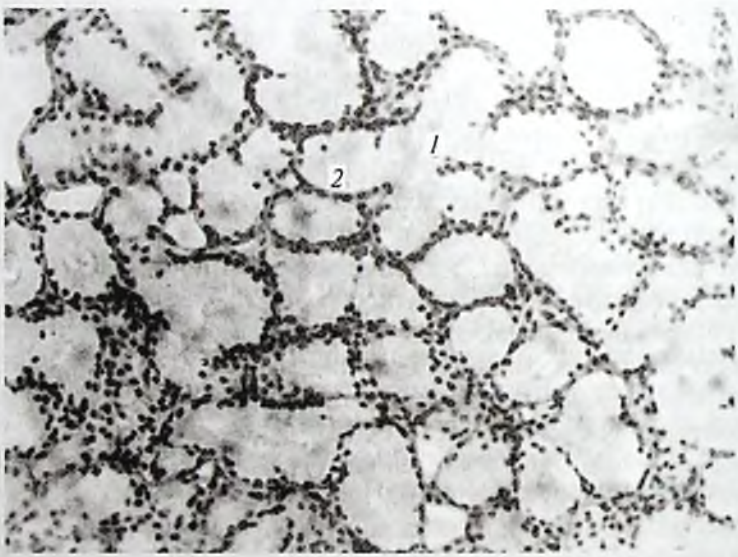

193- rasm. Til osti bezi. Gematoksiln-cozin bilan bo'yalgan (ob 10. ok. 10):

1 – shilliq ishlab chiqaruvchi oxirgi bo'lim; *2* – shilliq ishlab chiqaruvchi hujayralar.

Til osti bezi. Til osti bezi murakkab alveolyar-naysimon, tarmoqlangan bezdir. Til osti bezida uch xil: aralash - ham shilliq, ham oqsil ishlab chiqaruvchi, sof shilliq hamda kam miqdorda faqatgina oqsil ishlab chiqaruvchi hujayralardan tashkil topgan atsinuslar bo'ladi (193- rasm). Oqsil hujayralar aralash hujayrali atsinuslarda jag' osti bezi hujayralariga o'xshash Jianussi yarim oylarini hosil qilib joylashadi.

Til osti bezining so'lak chiqaruv nayi yirik so'lak bezlariga o'xshash tuzilgan bo'lsa ham, bu yerda nay o'ta kalta bo'ladi. Bezning bosh chiqaruv nayi til yuganchasiga ochiladi.

Bez stromasida qon tomirlar, nerv tolalari va sekret chiqaruv naylari joylashadi. Bezlarga kiruvchi arteriyalar so'lak naylari tarmoqlari bo'ylab tarqaladi. Ulardan shu naylarni ta'minlovchi arteriolalar shoxlanib ketadi. Oxirgi sekretor bo'lim – atsinuslarga kelgan arteriyalar shoxobchalari kapillyarlar to'rini hosil qiladi. So'lak bezlari parasimpatik nerv sistemasining kranial qismi va simpatik nerv sistemasining ko'krak qismidan nerv bilan ta'minlanadi. So'lak bezlari jarohatlanganda yaxshigina qayta tiklanish xususiyatiga ega.

So'lak tarkibi va uning mohiyati. Hamma so'lak bezlari va mayda so'lak bezchalari sekretlari qo'shilib, umumiy so'lakni hosil qiladi. Uning tarkibiga 99,5 foiz suv, anorganik moddalar, ya'ni tuzlar va organik moddalardan bir qanna fermentlar – ptialin, maltaza, lipaza, peptidaza va proteinazalar kiradi. Bundan tashqari, unda mutsinlar, hujayra elementlaridan epiteliy va leykotsitlar uchraydi. So'lakning tarkibida turli xil bakteriyalar uchraydi. So'lak oziq moddani namlaydi, yumshatadi, yarim suyuq holatga keltirib chaykash va yutishni yengillatadi. So'lak tarkibidagi fermentlar ta'siri uning zarur faoliyatidan biridir. Og'iz bo'shlig'idan boshlab karbon suvlar parchalanadi. So'lak yordamida organizm bir qancha organik va anorganik chiqindilardan (siydik kislotasi, kreatin, yod va boshqalar) tozalanadi. So'lak bezlarining himoya faoliyati bakteritsid xususiyatga ega bo'lgan lizotsim moddasini ajratishdan iborat.

So'lak tarkibida insulin, parotin, epiteliyning o'sish faktori va boshqa shunga o'xshash gormon va biologik aktiv moddalarning bo'lishi so'lak bezlari endokrin vazifani ham bajaradi, deyishga asos bo'ladi.

TISHLAR

Tishlar (*dentes*) chaynash apparatining muhim bir qismi hisoblanadi. Ularda ikki xil generatsiya bo'ladi. Oldin sut tishlar (20 dona) paydo bo'lib, keyin ular doimiy tish (28–32 dona) lar

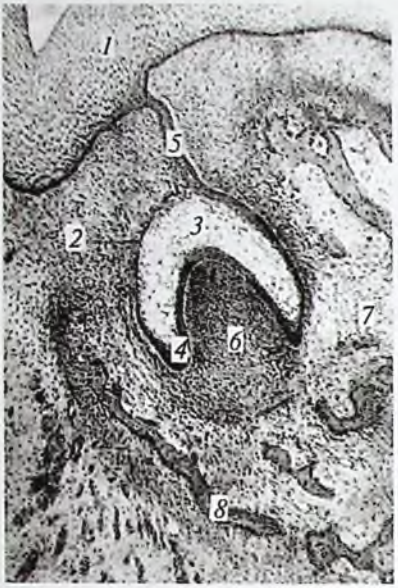

194- rasm. Tish taraqqiyotining boshlang'ich davri. Emal organi (a'zosi). Gematoksilin-eozin bilan bo'yalgan (ob. 10, ok. 10):

1 – og'iz shilliq qavatining epiteliysi; *2* – emal organning tashqi hujayralari; *3* – emal organining pulpasi; *4* – emal organining ichki hujayralari; *5* – emal organining bo'yni; *6* – tish so'rgichi; *7* – mezenxima hujayralari; *8* – paydo bo'layotgan suyak to'qimasi.

195- rasm. Tish taraqqiyotining keyingi davri. Emal va dentinning hosil bo'lishi. Gematoksilin-eozin bilan bo'yalgan (ob. 10, ok. 10):

1 – mezenxima; *2* – ameloblastlar (enameloblastlar); *3* – emal; *4* – dentin; *5* – predentin; *6* – odontoblastlar; *7* – tish pulpasi.

bilan almashinadi. Anatomik jihatdan tishda toj, bo'yin, ildiz qismlar, gistologik jihatdan esa emal, dentin, sement, pulpa hamda periodont (tish atrofi to'qimasi) tafovut etiladi.

Taraqqiyoti. Embrion taraqqiyotining 7–8- haftasida og'iz bo'shlig'i epiteliysi o'zining ostida yotgan mezenximaga uzunasiga epitelial plastinka hosil qilib botib kiradi. Oldingi epitelial plastinkadan og'izning dahliz qismi hosil bo'lsa, orqa plastinkadan yuqori va pastki tish plastinkalari bunyodga keladi. Bir ildizli tishlar hosil bo'lishida birlamchi og'iz bo'shlig'ining dahliz tubidagi epiteliy mezenximaga botib kirib, murakkab epitelial tasmani hosil qiladi. Ko'p ildizli tishlar paydo bo'ladigan yerda epiteliy tasmalari alohida bo'ladi. Tish plastinkasining ichki yuzasidan emal a'zolarini hosil qiluvchi epileliy to'plamlari – tish kurtaklari (*germen dentis*) paydo

bo'la boshladi. Tish kurtaklarining ostidan mezenxima o'sa boshlaydi va epitelial a'zoga botib kirib t i sh so'rg'ichini (*papilla dentis*) hosil qiladi. Buning natijasida to'nkarilgan qadah yoki qalpoqcha shaklida e m a l a'zosi (organi) (organum enamelium) hosil bo'ladi (194- rasm). Keyinchalik emal a'zosi asta-sekin tish plastinkasidan ajraladi. Emalning epitelial hujayralari 3 tur: 1) ichki; 2) tashqi va 3) oraliq zona hujayralariga bo'linadi. Tish so'rg'ichiga tegib yotgan ichki hujayralar o'sib, baland prizmatik epiteliyga aylanadi. Bu hujayralar keyinchalik tish emalini (*enamelium*) hosil qilishda ishtirok etadi va shu sababli e n a m e l o b l a s t l a r yoki a m e l o b l a s t l a r (enameloblasti, ameloblasti) nomini oladi (194, 195, 196- rasmlar). Tashqi emal epiteliysi a'zoning keyingi o'sishi jarayonida yassilanadi. Oraliq qavat hujayralari esa, ularning orasida suyuqlik to'planishi natijasida bir-biridan uzoqlashadi va shakli yulduzsimon ko'rinishga ega bo'lib qoladi. Bu hosila emal a'zosining pulpasi deb atalib, keyinchalik u emal kutikulasini (*cuticula enameli*) hosil qilishda qatnashadi.

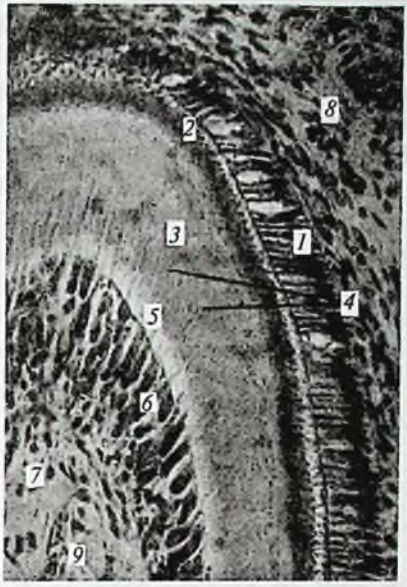

196- rasm. Tish taraqqiyoti (ob. 40, ok. 10):

1 – enameloblastlar; *2* – emal; *3* – dentin; *4* – dentin kanalchalari; *5* – predentin; *6* – odontoblastlar; *7* – tish pulpasi; *8* – biriktiruvchi to'qima; *9* – qon tomirlar.

Tish kurtagining takomillashishi bilan emal a'zosi va tish so'rg'ichini o'rab turgan mezenxima ham talay o'zgarishlarga uchraydi. U zichlashadi va tish qopchasini (*sacculus dentis*) hosil qiladi. 3- oy oxirlarida emal a'zosi tish plastinkasidan butunlay ajraladi.

Dentin gistogenezi homila hayotining 4- oylaridan boshlanadi. Tish so'rg'ichining bevosita enameloblastlar ostida yotgan mezenxima hujayralari kattalashib, ularning sitoplazmasida RNK miqdori oshadi va ular dentin hosil qiluvchi odontoblast hujayralari nomini oladi. Odontoblastlar differensirovkasi tish so'rg'ichining yon tomonlariga nisbatan uch qismida erta boshlanib, aktivroq ketadi. Odontoblastlar radial joylashgan, noksimon shakldagi bo'ychan hujayralar bo'lib, aniq ifodalangan qutblarga ega (196- rasm). Ularning apikal qismida o'simtalar (Tomas iplari) bo'lib, shu o'simtalar orqali dentinning

asosini hosil qiluvchi organik moddalar – predentin ajraladi. Predentinning prekollagen tolalari radial yo'nalishga ega bo'lib, ular odontoblastlar bilan enameloblastlar o'rtasini to'ldiradi. Prekollagen tolalarning soni oshib borishi bilan ular kollagen tolalarga aylanib boradi. Predentin ohaklanish jarayonida dentinga aylanadi.

Predentinning ohaklanish jarayoni odontoblast hujayralarining apikal o'simtalari (Tomas iplari) sohasini o'z ichiga olmaydi. Bu jarayon Tomas ipchalari atrofida radial kanalchalar – dentin kanalchalari sistemasining hosil bo'lishiga sabab bo'ladi. Predentinning emalga chegaradosh qismlarida ham ohaklanish ro'y bermasligi sababli bu yerda interglobulyar bo'shliqlar paydo bo'ladi. So'ngra radial prekollagen tolalar ma'lum bir qalinlikka ega bo'lib, ularning hosil bo'lishi to'xtaydi va dentinning rivojlanishi sekinlashadi. Keyinchalik tangensial (qiya) yo'nalgan kollagen tolalar paydo bo'la boshlaydi. Bu tolalar prekollagen bosqichisiz to'g'ridan-to'g'ri paydo bo'ladi; mana shu tolalar hisobiga pulpa atrofida dentin hosil bo'ladi.

Dentin hosil bo'lishi bilan emalning taraqqiyoti boshlanadi. Dastavval enameloblast hujayralarining dentinga qaragan qismi cho'ziladi va o'simtalar hosil qiladi va emal prizmalarini hosil qiladi. Emal hosil bo'lishi boshlanishi bilan enameloblast yadrolari hujayraning uch qismiga qarab siljiy boshlasa, boshqa organellalar, aksincha, bazal qismiga o'tib qoladi, go'yo hujayraning bazal qismi apikalga, apikal qismi esa bazal qismiga aylanib qoladi. Hujayra qutblarining bunday o'zgarishidan so'ng enameloblastlarning oziqlanishi dentin tomondan emas, balki emal a'zosining oraliq zonasi tomonidan amalga oshadi. Enameloblastlarda granulalar paydo bo'ladi va o'simtasiga siljiydi. Bu granulalar esa emal prizmalariga shimiladi. Shu bilan bir vaqtda enameloblastlar sitoplazmasi hisobiga prizmalarni yopishtiruvchi modda ishlab chiqariladi. Shunday hosil bo'lgan emal *birlamchi emal* deyiladi. Birlamchi emal organik moddalardan tuzilgan bo'lib, so'ng unda ohaklanish jarayoni ro'y beradi. Shunday qilib, har bir emal hosil qiluvchi hujayralar emal prizmasiga aylanadi. Emalning keyingi rivojlanishi jarayoni davomida enameloblastlar kichrayib, dentindan uzoqlashadi. Tishning chiqishi bilan enameloblastlar reduksiyaga uchraydi va emal a'zosining hosilasi – kutikula bilan qoplanadi. Emal organining tashqi hujayralari esa milk epiteliy hujayralari bilan qo'shilib ketadida, so'ngra yemiriladi.

Sement hosil bo'lish jarayonida tish qopchasining tish ildizi sohasidagi mezenximada sementoblastlar paydo bo'ladi. Sementoblastlarning hujayra oraliq moddasini ishlab chiqarishi va bu yerda kalsiy tuzlarining yig'ilishi bilan sement hosil bo'ladi. Tish qopchasining tashqi qismi tish bog'lamlari – periodontga aylanadi.

Odontoblastlar ostidagi mezenxima siyrak tolali shakllanmagan biriktiruvchi to'qimaga aylanadi va pulpani hosil qiladi. Bu biriktiruvchi to'qimada qon tomirlar paydo bo'ladi. Shunday qilib, epiteliydan faqat emal hosil bo'ladi, dentin, sement, pulpa, periodont esa mezenximadan rivojlanadi. Emal organi esa takomillashayotgan tishlarning shaklini belgilovchi tuzilma hisoblanadi. Doimiy tishlarning taraqqiyoti asosan embriogenezning 4- oyining oxiri va 5- oyining boshlarida boshlanadi. Bular ham tish plastinkasi va mezenximadan hosil bo'ladi. Dastavval ikkala tish umumiy alveolada yotadi, ammo bular orasida suyak to'sig'i bo'lib, 6–7 yoshda osteoklastlar suyak to'siqlarini va sut tishlarning ildizini yemiradi. So'ng doimiy tishlar tez rivojlanadi. Tishning chiqishiga mexanik kuchdan tashqari organizmning umumiy holati ham muhim ahamiyatga ega.

Bir qator kasalliklarda (tuberkulyoz, raxit, ichketar) tishning chiqishi sekinlashadi. Miksedema kasalligida tishning chiqish muddati va tartibi buziladi.

TISHNING TUZILISHI

Tish *qattiq* va *yumshoq* qismlardan tuzilgan. Tishning qattiq qismida emal, dentin va sement tafovut qilinsa, yumshoq qismi pulpa va periodontdan iborat.

Emal (*enamelum*). Emal tishning toj qismini qoplab turadi (197- rasm). Emalning qalinligi tishning hamma yerida bir xil emas. Tish bo'yining chekkasida uning qalinligi 0,01 mm, chaynov yuzasida 1,62–3,5 mm. Mineral tuzlarga boyligi va kristallarning joylashishi emalning qattiqligini ta'minlaydi. Qattiqligi jihatidan emal kvars va apatit o'rtasida turadi. Emalda mineral tuzlar miqdori 96 foiz. Anorganik moddalarning ko'p qismini kalsiy karbonat va kalsiy fosfat tuzlari tashkil qiladi. Kalsiy ftor birikmasi 4 foiz ga yaqim. Organik moddalar 3,5 foiz bo'lib, mukoproteid va oqsillardan tashkil topgan. Emal yuzasi yupqa Nasmit pardasi bilan qoplangan. Bu parda tishning bo'yin qismida milk epiteliysi bilan tutashib ketadi. Emal yo'g'onligi 3–5 mkm bo'lgan emal prizmalaridan (pristma enameli) tuzilgan. Emal prizmalari cho'ziq, 5–6 qirralik tuzilmadir. 10–20 ta prizmalar tutamlar hosil qilib yotadi. Har bir prizmaning ustki pardasi bo'lib, u qoramtir rangga bo'yaladi va prizmaning o'ziga nisbatan organik moddani ko'proq tutadi. Prizmalar orasida kamroq ohaklangan yelimlovchi modda bo'ladi. Elektron mikroskopik kuzatishlarga qaraganda emalning organik asosi juda ingichka ipsimon to'rdan tuzilgan. Bu organik to'r prizmalarning ichi va oralig'idagi mineral tuzlar ichida

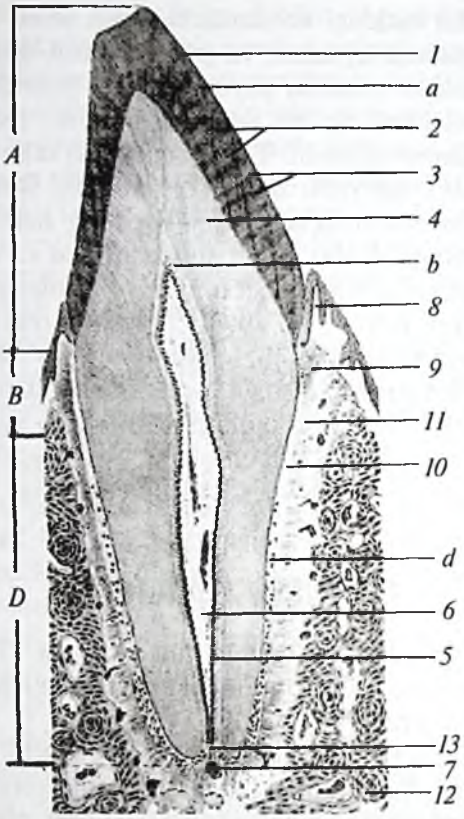

197- rasm. Tishning bo'ylama kesimi (sxema):

A – toj qismi; *B* – bo'yin; *D* – ildiz. *1* – emal; *a* – emal prizmalari; *2* – Rettsius chiziqlari; *3* – Shreger yo'llari; *4* – dentin kanalchalar; *b* – predentin; *5* – odontoblastlar; *6* – tish pulpasi; *7* – qon tomirlar; *8* – milk; *9* – tish bog'lami; *10* – hujayrasiz va hujayrali sement; *11* – periodont; *12* – tish alveolasining suyagi; *13* – tish ildizining kanali.

yotadi. Emal prizmalarining yo'nalishi murakkab. Prizmalar dentin va emal chegarasida, avvalo, dentinga perpendikulyar joylashib, so'ng emalning o'rtalarida spiral yo'nalishga ega bo'ladi. Tishning bo'ylama kesimida emal prizmasining joylashgan ko'ndalang va bo'ylamasiga yo'nalishini ko'rish mumkin. Emalni radial yo'nalishda kesib o'tuvchi qoramtir va och yo'llar *Shreger yo'llari*, tishning bo'ylama kesimida ko'ringan ingichka qiyshiq chiziqchalar esa *Retsius chiziqlari* deb ataladi. Bu chiziqlar ohaklanish davri bilan bog'langan bo'lib, uning kengayib ketishi, emal hosil bo'lishida bu jarayonning o'ta sekin borishidan dalolat beradi. Retsius chiziqlariga chaynash vaqtida kuchlarning ta'sir yo'nalishini ko'rsatadigan tuzilma deb ham qaraladi.

Emal ma'lum miqdorda o'zidan suv, mochevina va ba'zi bo'yoqlarni o'tkazishi mumkin. Uning organik qismida aminokislotalar – gistidin, lizin, arginin, glitsin, sistin va yanada nordon mukopolisaxaridlar, lipidlar va ishqoriy fosfatazalar mavjud.

Dentin (dentinum). Dentin tishning asosiy qismini tashkil etadi (197- rasmga q.). Dentinda 72 foiz anorganik va 28 foiz organik modda bor. Organik moddaning asosiy qismini kollagen tashkil qilsa, anorganik moddalarni kalsiy fosfat va magniy fosfat tuzlari hosil qiladi. Undan tashqari, kam miqdorda bo'lsa-da, kalsiy ftor birikmasi uchraydi. Ba'zi olimlarning fikricha, dentin ham suyak hisoblanadi, ammo u ancha o'zgargan va qattiqdir. Bundan tashqari, uning hujayralari – odontoblastlar bir tomonga yig'ilib joylashadi. Dentin asosiy modda va unda joylashgan dentin kanalchalaridan (*tubuli dentales*) tuzilgan. Asosiy moddasi tarkibida kollagen fibrillalar va yopishqoq modda bo'ladi. Dentinning tashqi qavatida kollagen tolalar asosan radial joylashadi va tutam bo'lib yotadi. Bular orasida qiya (tangensial) tolalar ham bo'ladi. Tangensial tolalar, asosan, ichki, ya'ni pulpaga yaqin qismini hosil qiladi. Dentinning ohaklanishi notekis bo'lib, uning chetki qismlarida interglobulyar bo'shliqlar hosil qiladi. Tishning toj qismida ular ancha yirik, ildiz qismida mayda bo'lib, donador qavatni hosil qiladi. Interglobulyar bo'shliqlar modda almashinishi jarayonida qatnashsa kerak, degan fikr mavjud.

Yuqorida aytib o'tganimizdek, dentinning asosiy moddasida dentin kanalchalari bo'lib, ularda odontoblastlarning o'simtalari yotadi. Odontoblastlarning tanasi esa pulpada joylashadi. Dentin kanalchalari pulpadan boshlanib nurga o'xshab tarqaladi va dentinning tashqi yuzasida tugaydi. Dentin kanalchalari tish ildiz qismida yon tarmoqlar beradi, lekin bunday tarmoqlanish tish toji sohasida kam uchraydi. Faqat dentinning emal bilan tutashgan yeridagina kanalchalar yana mayda shoxchalar beradi. Sement bilan chegaradosh yerida kanalchalar ancha tarmoqlar berib, bir-biri bilan tutashib ketadi. Ba'zi kanalchalar sement va emal moddasiga kiradi va pufakcha shaklida tugaydi. Bunday holatni, ayniqsa, tishning chaynov yuzasida kuzatish mumkin. Kanalchalar sistemasi dentinning oziqlanishini ta'minlaydi.

Dentin kanalchalarining ichki pardasi argirofil tolalardan tuzilgan. Bular atrofida mineral moddalar ko'p bo'ladi. Tolalarning yo'nalishi bo'yicha dentinda 3 zona: 1) tashqi-emal va sementga yopishib joylashgan, tishga nisbatan radial yo'nalgan tolalar – Korf tolalari zonasi; 2) tangensial hamda ko'ndalang ketgan tolalar – Ebner tolalaridan iborat oraliq zona; 3) tangensial yo'nalgan tolalardan tashkil topgan keng ichki zona; tashqi va oraliq zonalar *yopqich dentin* deb ataladi.

Dentindagi tolalar elektron mikroskopda kuzatilganda ularda ko'ndalang chiziqlar borligi aniqlangan. Har bir chiziq 64 mm ga teng bo'lib, kollagen tolaga o'xshab ketadi. Dentin va odontoblastlar orasida predentin – ohaklanmagan dentin qatlami yota-di. Dentin erimaydigan fosfat tuzlarining predentin qatlamlariga cho'kishidan o'sadi. Tuzlarning ayrim miqdori dentinga periodont va sement orqali ham o'tishi mumkin.

Sement (*cementum*). Sement tishning ildiz va bo'yin qismlarida dentinning tashqi yuzasini qoplab turgan qattiq tuzilmadir (197- rasmga q.) Sement dentin singari qattiq bo'lmasa-da, kimyoviy tarkibi jihatidan suyakka yaqin turadi. Uning 30 foizini organik, 70 foizini anorganik birikmalar tashkil etadi. Gistologik jihatdan hujayrali va hujayrasiz sement tafovut etiladi. Hujayrasiz sement kollagen tolalar va amorf yopishqoq moddadan iborat bo'lib, tish ildizini o'rab turadi. Kollagen tolalar radial va ko'ndalang yo'nalgan bo'ladi. Radial tolalar periodont orqali tish joylashgan alveolyar suyakka teshib kiruvchi Sharpey tolalarini hosil qiladi. Bu kollagen tolalarning ichki uchi dentinning radial kollagen tolalari bilan tutashadi. Hujayrali sement tish ildizining uch qismida joylashadi. Sementning bu xili sementoblast hujayralaridan va asosiy moddadan iborat. Hujayrali sementda kollagen tolalar betartib joylashadi va shu sababli dag'al tolali suyakni eslatadi. Lekin suyakdan qon tomirlarining bo'lmasligi bilan farqlanadi. Sement periodontda joylashgan tomirlardan diffuz yo'li bilan oziqlanadi. Dentin kanalchalari bilan sementoblast hujayralarining o'siqlari o'rtasida anastomozlar bo'lib, ular muhim ahamiyatga ega. Pulpaning qon bilan ta'minlanishi buzilganda (yallig'langanda, pulpa olib tashlanganda, tish ildizlari plombalanganda) ushbu anostomozlar orqali dentinning oziqlanishi ta'minlanadi.

Pulpa (*pulpa dentis*) yoki tishning yumshoq qismi tish toji bo'shlig'ida va ildiz kanalchalarida yotadi. Pulpa qon tomirlar va nerv tolalariga boy siyrak tolali shakllanmagan biriktiruvchi to'qimadan tashkil topgan bo'lib, unda uchta: periferik yoki tashqi, oraliq va markaziy qavatlar (zonalar) tafovut qilinadi.

Pulpaning periferik qavati bir necha qator ko'p o'siqli noksimon hujayralar – odontoblastlardan (dentinoblastlardan) tashkil topgan. Odontoblast hujayralarining uzunligi 30 mkm dan, eni esa 6 mkm dan oshmaydi. Uning sitoplazmasi mayda donador, bazofil bo'lib, yadrosi hujayraning bazal qismida joylashgan. Bu hujayralar o'z funksiyasiga ko'ra osteoblastlarga o'xshab ketadi.

Odontoblast apikal yuzasidan chiqqan o'simtalari (Tomas iplari) dentin kanalchalariga kirib ketadi. Bu o'simtalarga modda almashinuv protsessida dentin va emalning mineral tuzlar bilan ta'minlanishida

muhim ahamiyati bor, deb qaraladi. Odontoblastlarda tish to'qimasining ohaklanish jarayonida ishtirok etuvchi ishqoriy fosfataza, hujayra o'simtalarida esa mukopolisaxaridlar aniqlangan. Periferik qavatda odontoblastlardan tashqari, prekollagen tolalar ham uchraydi. Bu tolalar hujayralar orasidan o'tib, dentinga kiradi va dentinning kollagen tolalariga qo'shilib ketadi.

O r a l i q qavat prekollagen tolalardan va mayda kambial hujayralardan tashkil topgan bo'lib, bu hujayralar takomillashib odontoblastlarga aylanadi.

Pulpaning m a r k a z i y q a v a t i siyrak joylashgan biriktiruvchi to'qima hujayralari, tolalar va qon tomirlaridan iborat. Bu yerda fibroblastlar, gistiotsitlar va makrofaglarni uchratish mumkin. Hujayralar orasida kollagen va argirofil tolalar bor. Pulpada elastik tolalar uchramaydi.

Pulpa tishning oziqlanishida muhim ahamiyatga ega. Pulpaning olib tashlanishi modda almashinishining keskin pasayishiga, pushtning rivojlanishi, o'sishi va regeneratsiyasini buzilishga olib keladi.

Periodont. Periodont suyak alveolasi va tish ildizi oralig'ida joylashgan biriktiruvchi to'qimadan iborat tuzilma. Periodont asosan Sharpey tolalari deb nomlanuvchi va sement hamda suyak chuqurchalariga tutashib ketgan kollagen tolalardan iborat. Bu tolalar bir qancha guruhlarni tashkil qiladi. Kollagen tolalarning milk gruppasi periodontni milkning xususiy qavati bilan bog'laydi. Tolalarning tishlararo gruppasi bir tish sementidan ikkinchi tish sementi tomon yo'nalgan bo'ladi. Shu ikki guruh kollagen tolalari birgalikda tishning aylana bog'lamini hosil qiladi.

Tish alveolasi bilan bog'langan periodont tolalari 4 ta tutamni hosil qiladi: 1) suyak alveolasidan sementga ketgan tutamlar; 2) tish uzunasi bo'ylab tikka yo'nalgan tutamlar; 3) suyakdan boshlanib tish uchi tomon yo'nalgan va sementga botib kiruvchi qiyshiq tutamlar; 4) til ildizining uchidan atrof suyakka yo'nalgan cho'qqi tutamlar.

Periodont tishning bog'lovchi apparati hisoblanib, chaynash mobaynida bosimning bir me'yorda taqsimlanishini ta'minlaydi.

Tishning qon bilan ta'minlanishi va innervatsiyasi. Yuqori jag' arteriyasining tarmoqlari uch shoxli nerv tarmoqlari bilan birgalikda tish ildizi kanali orqali tish bo'shlig'iga kiradi. Pulpada ular o'zaro anastomoz hosil qiluvchi kapillyarlarga tarmoqlanib, keyinchalik venaga yig'iladi. Pulpada oz miqdorda limfa kapillyarlari topilgan.

Nervlar tish pulpasida ikkita: asosan miyelinli tolalardan iborat chuqur va miyelinsiz tolalardan tashkil topgan yuzaroq chigallar hosil qiladi. Ba'zan pulpa retseptorlarining oxirgi tarmoqlari bir

vaqtning o'zida ham biriktiruvchi to'qima bilan, ham qon tomirlar bilan bog'langan bo'ladi (polivalent retseptorlar). Odontoblastlar uch boshli nervning nozik oxirlari bilan zich o'ralgan.

Yoshga qarab o'zgarishi. 12–15 yoshgacha sut tishlar asta-sekin doimiy tishlar bilan almashinadi. Birinchi bo'lib katta jag' tishi (birinchi molyar) chiqadi, so'ngra markaziy va yon kurak (kesuvchi) tishlar, 9–14 yoshlarda kichik jag' tishlar (premolyar) va qoziq tishlar va 20–25 yoshdagina – oxirgi oziq tishlar yoki «aql tishlar» chiqadi. Yosh ulg'ayishi bilan tishlarning kimyoviy tarkibi va tuzilishi o'zgarib boradi. Chaynov yuzasidagi emal va dentin ishqalanib yo'qolib boradi. Emal xiralashadi va chatnashi mumkin, unga tuzli gard (tish toshi) o'tirishi mumkin. Emal, dentin va sement tarkibida organik moddalar kamayib, anorganik moddalar miqdori oshadi. Buning natijasida emal, dentin va sementning suv, ionlar, fermentlar va boshqa moddalarga nisbatan o'tkazuvchanligi kamayadi. Odam ulg'aygan sari o'sishi bilan dentin hosil bo'lishi deyarli to'xtaydi, tish ildizida esa sement miqdori ko'payadi. Yosh ulg'ayishi bilan oziqlanishining yomonlashgani sababli tish pulpasi atrofiyaga uchraydi. Undagi hujayralar soni kamayadi. Odontoblastlarda ko'pchilik organellalar reduksiyaga uchraydi va ular fentinotsitlarga aylanadi. Kollagen tolalar dag'allashadi. 40–50 yoshdan keyin periodontning qon tomirlari sklerotik o'zgarishlarga uchraydi.

Regeneratsiyasi. Tish regeneratsiyasi juda sekin ketadi va to'liq bo'lmaydi. Dentin shikastlanganda zararlangan joy qarshisida pulpa tomonda oz miqdorda ikkilamchi dentin hosil bo'ladi. Bu jarayon pulpa oraliq qavati hujayralarining takomillashib odontoblastlarga aylanishi orqali periferik qavatning regeneratsiyasi bilan birga amalga oshadi. U dentin shikastlangandan deyarli 2 haftadan keyin hosil bo'ladi. Bu protsess predentin paydo bo'lishi bilan boshlanadi. Birlamchi dentindan farqli o'laroq ikkilamchi dentinda tolalar tartibsiz joylashadi. 4- haftalari oxirida predentin ohaklanadi. Ikkilamchi dentin kanalchalari noto'g'ri yo'nalishiga ega bo'lib, juda kuchsiz tarmoqlanadi. Tishning sementi juda yomon tiklanadi. Shikastlangan emal esa umuman tiklanmaydi.

YUTQIN

Yutqin – nafas va hazm yo'llarining kesishib o'tgan joyidagi a'zo. Yutqinda 3 qism: burun, og'iz va hiqildoq qismlari tafovut etiladi. Bu qismlarning har biri turlicha tuzilishga ega. Yutqinning burun qismi ko'p qatorli hilpillovchi epiteliy bilan qoplangan. Shilliq

pardaning xususiy plastinkasida aralash bezlar yotadi. Og'iz va hiqildoq qismlari ko'p qavatli yassi epiteliy bilan qoplangan. Bu qismlar shilliq pardasining xususiy plastinkasi siyrak tolali shakllanmagan biriktiruvchi to'qimadan iborat bo'lib, juda ko'p elastik tolalar tutadi. Shilliq osti pardasida murakkab shilliq bezlarning oxirgi bo'limi joylashadi va ularning chiqaruv naylari epiteliy yuzasiga ochiladi. Yutqin barcha qismlarining mushak pardasi ko'ndalang-targ'il mushakdan iborat bo'lib, u ikki xil – ichki bo'ylama, tashqi aylana yo'nalgan. Yutqin tashqaridan adventitsial parda bilan o'ralgan.

QIZILO'NGACH

Qizilo'ngach epiteliy qavati oldingi ichak entodermasida joylashgan prexordal plastinkadan, boshqa qavatlari esa atrofdagi mezenximadan paydo bo'ladi. Takomillashish jarayonida epitelial qavat bir necha marta o'zgaradi. Dastavval, embriogenezning 4- haftasigacha, qizilo'ngach epiteliysi bir qavatli silindrsimon epiteliydan iborat bo'lib, so'ng ikki qavatliga aylanadi. Shu vaqtdan boshlab epiteliy qatlami o'sib ketadi va qizilo'ngach teshigini berkitib qo'yadi. Keyinchalik, epiteliy yemirilib, yana nayning ichi ochiladi. Homila hayotining 3- oyida qizilo'ngach ko'p qatorli hilpillovchi epiteliy bilan qoplangan. 13- haftadan boshlab hilpillovchi hujairalar sitoplazmasida glikogen bo'lgan pufaksimon hujayralarga aylanadi. Bu hujayralar yassilanib ko'p qavatli yassi epiteliyni hosil qiladi. Hilpillovchi epiteliy qoldiqlarini yangi tug'ilgan bolalarda ko'rish mumkin. Katta yoshda bunday epiteliyni shilliq bez chiqaruv naylaridagina uchratish mumkin.

Bir xil epiteliyning boshqasiga aylanish sabablari aniq emas. Ko'p qavatli yassi epiteliyning shakllanishida qizilo'ngachning faoliyati (funksiyasi) muhim rol o'ynasa kerak. Chunki ko'p qavatli yassi epiteliy dag'al ovqat luqmalari o'tayotganda qizilo'ngach devorini shikastlanishdan saqlaydi.

Qizilo'ngach bezlari embriogenezning 3- oyida, mushak qavati 2- oyida takomillashadi.

Tuzilishi. Qizilo'ngachning devori 4 qavatdan tuzilgan (198-rasm):

1. Shilliq parda – *tunica mucosa.*
2. Shilliq osti pardasi – *tunica submucosa.*
3. Mushak parda – *tunica musculans.*
4. Alventitsial parda – *tunica adventitia.*

Shilliq va shilliq osti pardalar bir necha (7–10) bo'ylama ketgan burmalar hosil qiladi. Burmalar ovqat yutilayotganda yoziladi.

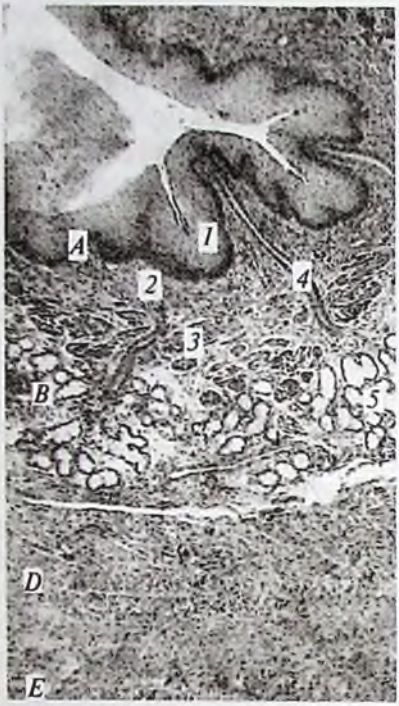

198- rasm. Qizilo'ngach. Gematoksilin-eozin bilan bo'yalgan (ob. 3, ok 10):

A – shilliq parda; *B* – shilliq osti pardasi; *D* – mushak parda; *E* – tashqi parda; *1* – ko'p qavatli yassi epiteliy; *2* – shilliq pardaning xususiy qatlami; *3* – shilliq pardaning mushak qatlami; *4* – qizilo'ngach xususiy bezlarining chiqaruv yo'llari; *5* – bezning oxirgi qismlari.

Shilliq parda epiteliydan, xususiy va muskul plastinkalaridan iborat. Epiteliy ko'p qavatli yassi muguzlanmaydigan epiteliy bo'lib, qalinligi 200 mkm ga teng 20–25 qavat hujayra qatlamlaridan iborat. Eng yuqori qatlamlaridagi yassi hujayralarda muguzlanish alomatlari bo'ladi. Epiteliy qatlamining bazal hujayralarida mitoz bo'linishlarni uchratish mumkin. Hosil bo'lgan yosh hujayralar yetilib yuqoriga suriladi, yuza hujayralar, esa ketmaket tushib turadi. Shu tarzda fiziologik regeneratsiya yuz beradi. Epiteliy aniq ko'rinadigan bazal membranada yotadi. Uning ostida xususiy plastinka joylashgan. Xususiy plastinka siyrak tolali shakllanmagan biriktiruvchi to'qimadan iborat. Xususiy qavat epiteliyga botib kirib so'rg'ichlar hosil qiladi. Biriktiruvchi to'qimada elastik va kollagen tolalar mo'l bo'ladi. Bu yerda biriktiruvchi to'qimaning hamma komponentlari mavjud bo'lib, juda ko'p limfotsitlar uchraydi. Ko'pincha bu limfotsitlar diffuz joylashsa, ba'zan ular limfoid follikul hosil qilishi mumkin.

Shilliq pardaning xususiy plastinkasida qizilo'ngachning kardial bezlari joylashadi. Ular to'da-to'da bo'lib 2 guruhni tashkil qiladi. Yuqori gruppa kardial bezlar hiqildoqning uzuksimon tog'ayi va kekirdakning 5- halqasi sohasida, pastki to'dasi esa quyi qismida – qizilo'ngachning me'daga o'tish yerida yotadi. Bu bezlar me'daning kardial bezlariga o'xshash tuzilgan. Bezlarning oxirgi bo'limlari shilliq ishlab chiqaruvchi silindrsimon yoki kubsimon hujayralardan iborat bo'lib, ba'zan ular orasida pariyegal hujayralar ham uchraydi. Bez naylari epiteliy yuzasiga ochiladi. Qizilo'ngachning kardial bezlari ko'p miqdorda endokrin hujayralar tutadi, ular asosan bezning oxirgi

bo'limlarida, qisman chiqaruv naylarida joylashgan. Bu hujayralar me'da-ichak nayining EC, ECL va boshqa hujayralariga o'xshaydi. Qizilo'ngachning kardial bezlarining tuzilishi, joylashishi va funksiyasini bilish shifokorlar uchun muhim ahamiyatga ega, chunki ular joylashgan yerda ko'pincha qizilo'ngachning ikkilamchi bo'shliqlari, kistalari, yaralari va o'smalari hosil bo'ladi. Shilliq pardaning mushak plastinkasi elastik tolalar turi bilan o'ralgan silliq mushak hujayralaridan tuzilgan. Ular bo'ylama joylashadi va quyi tomonga ko'payib borib, qizilo'ngachning me'daga o'tadigan yerida qalinligi 200–400 mkm ga yetadi. Shu mushakning qisqarishi natijasida ovqat luqmalarining o'tishi yengillashadi.

Shilliq osti pardasi siyrak tolali shakllanmagan biriktiruvchi to'qimadan tuzilgan. Kollagen va elastik tolalar ko'pincha bo'ylamasiga yo'naladi. Bu qavat qalinligi 300–700 mkm ga teng bo'lib, bu yerda qizilo'ngachning shilliq ishlab chiqaruvchi xususiy bezlari (*glandula oesophagea propria*) joylashadi. Bu – murakkab tarmoqlangan naysimon-alveolyar bezlardir. Bezlarning oxirgi bo'limlari faqat shilliq hujayralardan tashkil topgan. Bez sekreti avval mayda, so'ng yirik chiqaruv naylariga quyiladi. Ular qo'shilib, epiteliy yuzasiga ochiladi. Mayda naychalarda epiteliy bir qavatli kubsimon yoki past silindrsimon, yirik naylarda esa ko'p qavatli yassi hujayralardan iborat. Qizilo'ngachning xususiy bezlarining mahsuloti shilliq pardaning yuzasini namlab oziq moddaning yaxshi siljishini ta'sirlaydi. Xususiy bezlar asosan qizilo'ngachning yuqorigi 1/3 qismida uchraydi.

Mushak parda ichki aylana va tashqi bo'ylama yotgan mushak qavatlardan iborat bo'lib, uning qalinligi 1-2 mm ga teng. Mushak parda qizilo'ngachning yuqori 1/3 qismida ko'ndalang targ'il, o'rta 1/3 qismida ham ko'ndalang-targ'il, ham silliq mushak, quyi 1/3 qismida esa faqatgina silliq mushaklardan tuzilgan. Bu xususiyat kesmada qizilo'ngachning qaysi joyidan olinganligini aniqlash uchun belgi bo'ladi. Ichki sirkulyar qavat ikki bo'rtma - qizilo'ngach sfinkterlarini hosil qiladi. Yuqori sfinkter uzuksimon tog'ay sohasida joylashgan bo'lsa, ikkinchi - pastki sfinkter qizilo'ngachning me'daga o'tish joyida hosil bo'ladi. Bu tuzilmalar amaliy meditsinada katta ahamiyatga ega.

Adventitsial parda siyrak tolali shakllanmagan biriktiruvchi to'qimadan iborat bo'lib, bir tomondan mushak qavatidagi, tashqari tomondan a'zo atrofidagi biriktiruvchi to'qima bilan aloqada bo'ladi. Adventitsiyada bo'ylama yo'nalgan qon tomirlar va nerv tolalar ko'plab joylashadi. Qizilo'ngachning pastki – qorin qismida adventitsiya o'rnida seroz parda bo'lib, u mezoteliy bilan o'ralgan biriktiruvchi to'qimadan tashkil topgan.

ME'DA

Og'iz bo'shlig'ida mexanik ishlovdan o'tgan oziq moddalar qizilo'ngach orqali me'daga tushadi. Bu yerda u me'da shirasi bilan aralashadi va kimyoviy jihatdan qayta ishlanadi. Me'da oziq moddalarni ichakda butunlay hazm bo'lishini ta'minlovchi muhim vazifalarni bajaradi. Me'daning asosiy vazifasi sekret ya'ni me'da shirasini ishlab chiqarishdir. Me'da shirasi me'da devoridagi turli bezlar mahsuloti bo'lib, uning tarkibida: pepsin, ximozin, lipaza fermentlari hamda xlorid kislota va shilliq modda bor.

Pepsin – me'da shirasining asosiy fermenti hisoblanadi. Uning ta'sirida ovqat tarkibidagi murakkab oqsillar ancha oddiy-albumoz va peptonlargacha parchalanadi. Pepsinning fermentativ faoliyati faqat kislotali muhitdagina namoyon bo'ladi, shu sababli uning aktivlanishi uchun xlorid kislotaning bo'lishi zarur. Lipaza me'dada oz miqdorda ajraladi va yog'larning parchalanishida ishtirok etadi. Faqat emizikli bolalarda me'da shirasi tarkibida ximozin moddasi bo'lib, u sutni ivitadi.

Shilliq modda me'da shilliq pardasi yuzasini qoplab, uni xlorid kislota ta'siridan va dag'al ovqat luqmalarining shikastlashidan saqlaydi. Me'dada *antipepsin* deb ataluvchi maxsus modda ishlab chiqariladi degan taxminlar bor. Me'da devorining pepsinning hazm qiluvchi ta'siriga chidamliligi me'da shirasida antipepsin borligi bilan izohlanadi.

Ovqatni kimyoviy qayta ishlashdan tashqari, me'da organizm uchun muhim bo'lgan qator boshqa vazifalarni ham bajaradi. Me'dani mexanik vazifasi ovqatni me'da shirasi bilan ara-lashtirish va qayta ishlangan ovqat massasini o'n ikki barmoq ichakka o'tkazib berishdan iborat. Bu vazifani bajarishda me'da devorining mushaklari ishtirok etadi. Me'da devorida ovqat bilan kirgan vitamin B_{12} ning so'rilishini ta'minlovchi antianemik omil (faktor) hosil bo'ladi. Bu omilning bo'lmasligi odamda xavfli kamqonlik kasaliga olib keladi. Me'da devori orqali suv, spirt, tuzlar, qand va boshqa moddalar yaxshi so'riladi. Shu bilan birga me'da qisman ekskretor vazifani ham bajarishi mumkin. Ba'zi buyrak kasalliklarida me'da devori orqali oqsil almashinuvining ba'zi oxirgi mahsulotlari (ammiak, mochevina va boshqalar) ajralishi mumkin. Me'da endokrin vazifani ham bajarib, gastrin, gistamin, serotonin, motilin, enteroglyukagon va boshqa qator biologik aktiv moddalarni ajratadi. Bu moddalar me'da va hazm qilish yo'llarining boshqa bo'limlari motorikasiga (harakatiga) va bez hujayralarining sekretor faoliyatiga kuchaytiruvchi yoki pasaytiruvchi ta'sir qiladi.

Taraqqiyoti. Me'da embrion ichagining o'rta bo'lagidan taraqqiy etadi, ya'ni embrion takomilining 4- haftasida birlamchi ichakning kengaygan qismidan me'da hosil bo'ladi. Ichak nayi endotermasidan epiteliy va me'da bezlari rivojlansa, me'daning qolgan qismlari mezenximaning hosilasi hisoblanadi. Me'da qoplamasi, dastavval yadrolari turli sathlarda yotganligidan ko'p qatorli ko'rinishga ega bo'lgan silindrsimon hujayradan iborat bo'ladi. So'ngra epiteliy bir qator bo'lib joylashadi. Embriogenezning 6–10- haftalarida epiteliy biriktiruvchi to'qimaga botib kirib, me'da chuqurchalarini hosil qiladi. Chuqurchalar tubidan me'da bezi vujudga keladi. Embrional taraqqiyotning 7–8- oylarida me'da bezlarida faqat qo'shimcha va pariyetal hujayralar, keyinroq borib bosh hujayralar paydo bo'ladi.

Me'daning pilorik qismida epiteliy qoplami kechroq takomillashadi. Bu yerda me'da chuqurchalari embriogenezning 9- haftasida paydo bo'lsa, bezlar 15- haftaga kelib differensiyalashadi. Me'daning kardial bezlari esa, yana ham kechroq – embrional taraqqiyotning ikkinchi yarmidan boshlab taraqqiy etadi. Me'da mushak qavatining taraqqiyoti notekis boradi. Aylana mushaklar embrion taraqqiyotining 6- haftasida hosil bo'lsa, 4- oyda uzunasiga va kechroq qiyshiq yo'nalgan mushaklar qatlami paydo bo'ladi. Me'da shilliq pardasining mushak qatlamlari embriogenezning 3- oyida va keyinchalik pilorik sfinkter shakllanadi. Hatto homilaning tug'ilish paytida ham hali me'da bez hujayralari mukammal takomillashmagan bo'ladi. Yangi tug'ilgan chaqaloq me'dasi asosan mukoid sekret – shilliq ishlab chiqaradi. Pepsin va boshqa fermentlar 5–6 oylik chaqaloqlarda, xlorid kislota hosil bo'lishi esa 1 yoshdan boshlanadi. 10–12 yoshlik bolalar me'dasi tuzilishi va faoliyati jihatidan kattalarnikidan farq qilmaydigan bo'ladi.

ME'DANING TUZILISHI

Me'dada anatomik jihatdan kardial, tub, tana va pilorik qismlar tafovut etiladi. Me'da devori shilliq, shilliq osti, mushak va seroz pardalardan (199- rasm) iborat.

Shilliq parda. Me'da shilliq pardasining yuzasi uning burmalari, maydonchalari va chuqurchalari hisobiga notekis bo'ladi. Me'da burmalarining (*plica gastrica*) hosil bo'lishida shilliq osti pardalar qatnashadi. Burmalar doimiy tuzilmalar bo'lmay, faqat bo'sh me'dagina ko'rinadi, me'daga ovqat tushganda esa yo'qolib ketadi. Me'da maydonchalari (*areae gastricae*) shilliq pardaning bir-biridan egatchalar orqali ajralib turgan sohalaridir. Ular ko'p burchakli shaklga ega



199- rasm. Me'da fundal qismining devori. Gematoksilin-eozin bilan bo'yalgan (ob. 3,5 ok. 10):

1 – shilliq parda; *2* – shilliq osti pardasi; *3* – mushak parda; *4* – seroz parda.

bo'lib, eni 1 mm dan 16 mm gacha yotadi. Maydonchalarning hosil bo'lishiga sabab, me'da bezlari to'da-to'da bo'lib joylashib, bir-biridan biriktiruvchi to'qimaning yupqa qatlami bilan ajralib turadi. Shu biriktiruvchi to'qima qatlami me'da maydonchalarining chegarasini hosil qiladi. Me'da chuqurchalari (*foveolae gastricae*) epiteliyning xususiy plastinkaga botib kirishidan hosil bo'lib, ularning umumiy soni 3 mln ga yetadi. Chuqurchalar me'daning hamma yuzasida uchraydi, ammo turli qismlarida ularning chuqurligi har xil bo'ladi. Me'daning kardial va fundal bo'limlarida ular anchagina sayoz bo'lib, shilliq pardaning 1/4 qismigacha yetib borsa, pilorik bo'limda ancha chuqur bo'ladi va shilliq pardaning yarmigacha yetib boradi. Me'da chuqurchalarining tubiga xususiy plastinkada yotgan bezlar ochiladi. Me'da shilliq pardasining yuzasi hamma joyda bir qavatli prizmatik qoplovchi epiteliy bilan qoplangan bo'lib, uning qizil-o'ngach epiteliysi bilan chegarasi aniq ajralib turadi (200- rasm).

Me'da epiteliysining o'ziga xos xususiyati uning bez tabiatiga ega ekanligidadir. Me'daning barcha qoplovchi (sirtqi) epiteliy hujayralari (*epitheliocyti superficialis gastrici*) doimiy ravishda shilliq tabiatli (mukoid) sekret ajratadi. Har bir qoplovchi hujayrada ikki qism: apikal va bazal qismlari aniq ajralib turadi (sxema). Bazal membranaga tegib turgan bazal qismida oval shaklda yadro yotib, uning ustida Golji kompleksi joylashadi. Apikal qism har xil shakl va kattalikdagi mukoid sekret donalari bilan to'lgan (201- rasm). Qoplovchi epitelial hujayralarning apikal yuzasida mikrovorsinkalar machjud bo'lib (202- rasm), yon yuzalarining plazmatik membranasi ko'plab interdigitatsiyalar

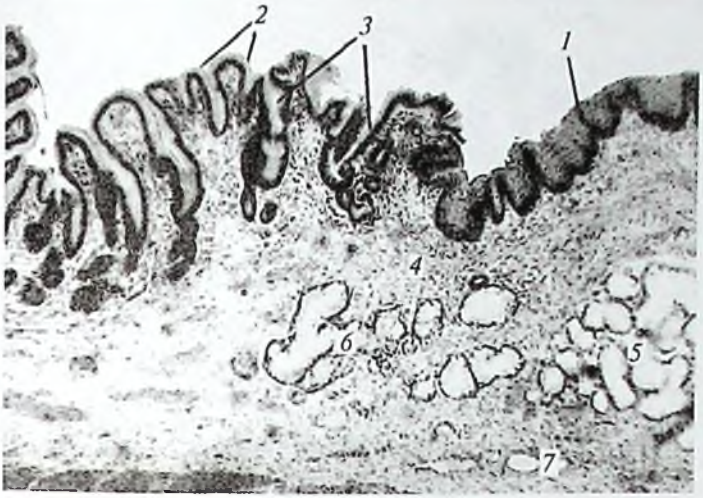

200- rasm. Qizilo'ngachning me'daga o'tish qismi. Gematoksilin-eozin bilan bo'yalgan (ob. 3,5. ok. 10):

1 – qizilo'ngach shilliq pardasining ko'p qavatli yassi epiteliysi; *2* – me'daning bir qavatli silindrsimon epiteliysi; *3* – me'da chuqurchalari; *4* – shilliq pardaning xususiy qavati; *5* – qizilo'ngachning kardial bezlari; *6* – me'da bezlari; *7* – qon tomirlar.

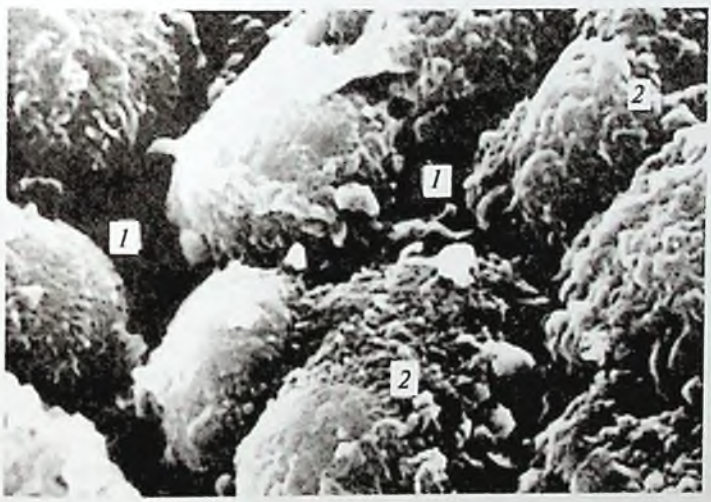

202- rasm. Me'da qoplama epiteliy hujayralari sathining rastrlovchi mikroskopda ko'rinishi (×300, K.I.Rasulov rasmi):

1 – hujayralararo bo'shliq; *2* – hujayralarning o'simtalari.



201- rasm. Me'da shilliq qavatining qoplama hujayrasi va me'da fundal bezi bir qismining ultramikroskopik tuzilishi (sxema) (M.M.Ismoilov rasmi):

1 – me'da chuqurchasi; *2* – bez bo'shlig'i; *3* – bez bir devorining fragmenti; *4* – bez qarama-qarshi devorining fragmenti; *5* – qoplovchi hujayra; *6* – bo'yin hujayrasi; *7* – qo'shimcha hujayra; *8* – bosh hujayra; *9* – pariyetal hujayra; *10* – bez bo'shlig'iga ochiluvchi endokrin hujayra; *11* – bez bo'shlig'iga ochilmaydigan endokrin hujayra; *12* – bazal membrana; *13* – hujayra ichi kanalchalari; *14* – yadro; *15* – sekret donachalari; *16* – endoplazmatik to'r; *17* – biriktiruvchi to'qima; *18* – qon kapillyari; *19* – epdoteliy hujayra; *20* – eritrotsit; *21* – limfotsit; *22* – plazmatik hujayra; *23* – nerv oxirlari; *24* – biriktiruvchi to'qima tolalari; *25* – desmosoma.

hosil qiladi. Qoplovchi epiteliyning mahsuloti (sekreti) shilliq parda ustida mukoid parda hosil qilib, uni me'da shirasining ta'siridan va dag'al ovqat parchalarining shikastlashidan asraydi.

Shilliq pardaning xususiy plastinkasida me'da bezlari joylashgan, ular orasida esa siyrak tolali shakllanmagan biriktiruvchi to'qimaning yupqa qatlamlari yotadi. Shu biriktiruvchi to'qimada doimo limfoid elementlar bo'ladi, ular ba'zan tarqoq (diffuz) holda joylashsa, ba'zida yakka-yakka yotuvchi sollitar follikullarni hosil qilardi. Sollitar follikullar ko'proq me'daning o'n ikki barmoq ichakka o'tish joyida uchraydi.

Shilliq pardaning mushak plastinkasi uch qavatdan: ichki va tashqi aylana hamda o'rta bo'ylama yo'nalgan silliq mushak hujayralaridan iborat. Ayrim mushak hujayralari shu plastinkadan xususiy plastinkaning biriktiruvchi to'qimasiga o'tadi. Mushak hujayralarining qisqarishi shilliq pardaning harakatchanligini ta'minlaydi va me'da bezlaridan sekretni chiqarishga ko'maklashadi.

Me'da bezlari (*gl. gastricae*) uning turli bo'limlarida bir xil tuzilishga ega bo'lmaydi. Uchta me'da bezlari tafovut qilinadi: fundal yoki me'daning xususiy bezlari, pilorik va kardial bezlar. Bezlarning eng ko'pi fundal bezlar bo'lib, ular me'daning tana va tub qismlarida joylashgan. Kardial va pilorik bezlar esa me'daning tegishli bo'limlarida joylashadi.

Me'daning fundal yoki xususiy bezlari (*gl. gastricae propriae*) juda ko'p bo'lib, ularning soni odamda 35 mln ga yetadi. Har bir bezning sathi 100 mm^2 atrofida, fundal bezlarning umumiy secretor yuzasi esa 3–4 m^2 yetadi. Tuzilishiga ko'ra fundal bezlar oddiy tarmoqlanmagan yoki qisman tarmoqlangan naysimon bezlardir. Bitta bezning uzunligi 0,65 mm, diametri 30–50 mkm atrofida bo'ladi.

Fundal bezlarda bo'yin (isthmus), tana (corpus) va tub (fundus) qismlari tafovut qilinadi. Tana va tub qismlari bezning asosiy sekretor bo'limini tashkil qilsa, bo'yin qismi chiqaruv nayi vazifasini bajaradi va me'da chuqurchasiga ochiladi. Bezning tubi shilliq pardaning mushak plastinkasiga borib yetadi. Fundal bezlarda besh xil: bosh, pariyetal, qo'shimcha, bo'yin hamda endokrin hujayralar tafovut qilinadi (202, 203- rasmlar).

Bosh hujayralar (*exocrinocyti principales*) asosan bezning tana va tub qismlarida joylashadi. Bu hujayralar silindrsimon shaklga ega bo'lib, yumaloq yadrosi hujayra markazida joylashgan. Hujayralarda apikal va ba'zal qismlar tafovut qilinadi.

Apikal qismida oqsil tabiatli sekret donachalari bo'ladi. Bazal qismi bazofil bo'yalib, bu yerda hujayralarning yaxshi rivojlangan sintetik apparati joylashgan. Elektron mikroskop yordamida bosh

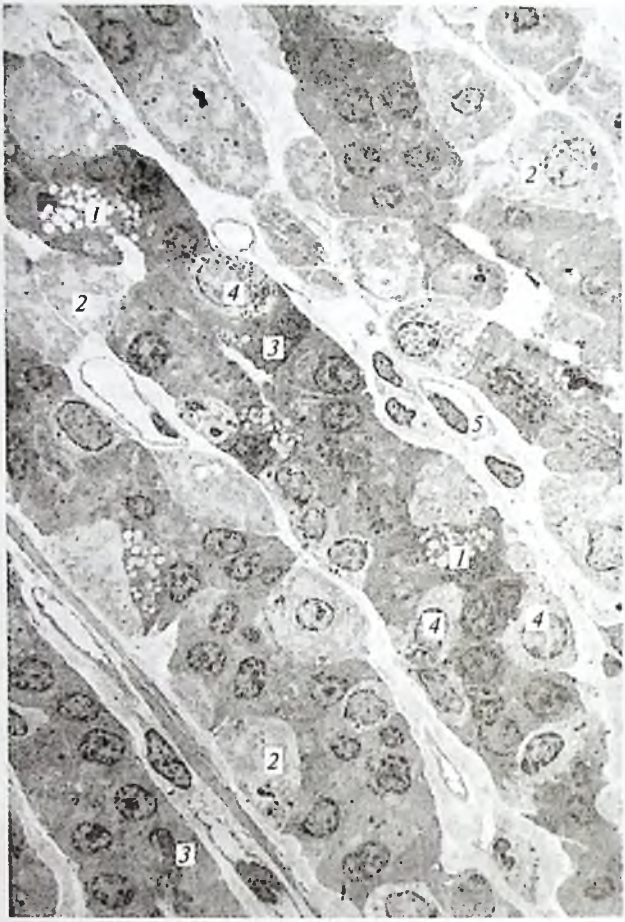

203- rasm. Me'da fundal bezining elektron mikrofotografiyasi (×1800):
1 – bosh hujayra; *2* – pariyetal hujayra; *3* – qo'shimcha hujayra; *4* – endokrin hujayra; *5* – qon kapillyari.

hujanralarning apikal yuzasida qisqa va yo'g'on mikrovorsinkalar borligi aniqlangan. Sekret donachalarining diametri 0,9–1 mkm bo'ladi. Gistoximiyaviy usul bilan bosh hu-jayralarda pepsinogen (zimogen) profermenti ishlanishi aniqlangan. Pepsinogen xlorid kislota ishtirokida o'zining aktiv formasi bo'lgan pepsinga aylanadi. Sutni ivitishda qatnashadigan ximozin ham bosh hujayralarda ishlanadi deb hisoblanadi. Bosh hujayralar sekret ishlash jarayonida o'zgarib turadi. Sekretor faoliyatining kuchayishi va sekretni to'planishi davrida bu hujayralar yiriklashib va ularda sekret donachalari, yaqqol ko'rinadi.

Sekreti chiqib ketgandan so'ng hujayra kichiklashadi va ularning sitoplazmasidagi sekret donachalari soni keskin kamayadi. Adashgan nerv ta'sirlanganda bosh hujayralardan pepsinogen donachalarining tezda ajralib chiqishi tajribalarda tasdiqlangan.

Pariyetal (o'rab turuvchi) hujayralar (*exocrinocyti parietales*) bosh va qo'shimcha hujayralardan orqaroqda joylashib, ularning bazal qismlariga jips tegib yotadi (201- rasm q.). Ular me'da bezlarining eng yirik hujayralari bo'lib, noto'g'ri yumaloq shaklga ega, yirik yadrosi sitoplazmaning markaziy qismida joylashadi. Pariyetal hujayralar asosan bezning tana va bo'yin qismlarida yakka-yakka holda joylashadi. Hujayra sitoplazmasi donador tuzilishga ega bo'lib, oksifil bo'yaladi. Pariyetal hujayralar elektron mikroskopik tuzilishining o'ziga xos xususiyati shundaki, ularda juda ko'p mikrovorsinkalar tutuvchi maxsus hujayra ichi kanalchalari (canaliculus intracellularis) sistemasi mavjud. Hujayra ichi kanalchalari bosh va qo'shimcha hujayralar orasida joylashgan hujayralararo kanalchalarga yoki to'g'ridan-to'g'ri bez bo'shlig'iga ochiladi.

Sitoplazmasida kristallarga boy mitoxondriyalarning juda ko'p bo'lishi pariyetal hujayralar uchun xarakterlidir. Mitoxondriyalar orasida silliq endoplazmatik to'r hosilasi bo'lgan mayda pufakchalar joylashadi, shuning uchun hujayra sitoplazmasi katak-katak ko'rinishga ega bo'ladi. Ilgari pariyetal hujayralar xloridlarni ishlab chiqaradi deb hisoblanar edi. Hozirda pariyetal hujayralarning vodorod (H^+) ionlarini ishlab chiqarishi aniqlangan. Vodorod ionlarining hosil bo'lishida karboangidraza fermenti muhim rol o'ynaydi. Bu ferment ishtirokida pariyetal hujayralar sitoplazmasida CO_2 va H_2O birikishidan karbonat kislotasi (H_2CO_3) hosil bo'ladi. Karbonat kislotasi o'z navbatida vodorod (H^+) va bikarbonat (HCO_3^-) ionlariga ajraladi. Hosil bo'lgan H^+ ioni mayda pufakchalar qobig'ida bo'lgan H^+- ATF-aza ta'sirida pufakchalarga yig'iladi. Mayda pufakchalar esa pariyetal hujayraning hujayra ichi kanalchalari devoriga borib qo'shiladi. Natijada H^+ ionlari avval hujayra ichi kanalchasiga, so'ngra fundal bezning bo'shlig'i orqali me'da chuqurchasiga chiqadi. Bu yerda H^+ ionlari xlor ionlari bilan birikib xlorid kislotani hosil qiladi.

Qo'shimcha yoki shilliq hujayralar (mucocyti) ko'pincha bezning tana qismida joylashib, past prizmatik shaklga ega. Hujayraning bazal qismida yassilangan yadro joylashadi, Qo'shimcha hujayralar qoplama epiteliysi mahsulotlaridan farqlanadigan, shilliqsimon modda ishlab chiqaradi. Ba'zi olimlarning ta'kidlashicha, bu hujayralar sirtida mukoid moddadan tashqari oqsil ham bo'ladi. Shuning uchun ham, qo'shimcha hujayralar mukoid – peptid hujayralar nomini olgan.

Elektron mikroskopda qo'shimcha hujayralarning apikal qismida kam miqdorda kalta, bir xil kattalikda bo'lmagan hujayra o'simtalari ko'rinadi. Hujayralar sekret to'planish vaqtida bu o'simtalar yozilib ketadi va hujayra sathi tekis bo'lib qoladi. Hujayra yon yuzasi tekis bo'lsada, ayrim hollarda interdigitatsiyalar hosil qiladi. Qo'shimcha hujayralarning apikal qismi sekretor donachalarga boy bo'ladi. Sekret donachalarining yetilishi bilan ularning elektron zichligi susayadi va granula membranasi yo'qola boshlaydi. Qo'shimcha hujayralarda Golji kompleksi o'ta rivojlangan bo'lib, uning struktura komponentlarini to'la farq etish mumkin. Qo'shimcha hujayralarda kislotali glikozaminglikanlar ham aniqlanadi. Ayrim olimlarning fikricha, sulfatlangan glikozaminglikanlar faqatgina me'da shilliq pardasining qo'shimcha hujayralarida ishlab chiqariladi. Ichki antianemik Kastl faktori fundal bezlarning bo'yin qismida joylashgan ayrim hujayralarda hosil bo'ladi, deb hisoblanadi.

Bo'yin yoki oraliq hujayralari me'da chuqurchalarining qoplama hujayralariga yondoshib joylashadi. Bu hujayralar bezlarning kam differensiallangan kambial hujayralari hisoblanadi. Bu hujayralar past kubsimon bo'lib, yirik, oval yoki dumaloq yadroga ega. Hujayralarda ko'pgina mitoz figuralarini uchratish mumkin. Oraliq hujayra sitoplazmasida neytral va kislotali glikozaminglikanlar bo'ladi.

Endokrin hujayralar sitoplazmasi kumush tuzi bilan bo'yalganda aniq ko'rinadigan (argentofil hujayralar) o'ziga xos donalar tutishi bilan ajralib turadi. Hozirgi kunda hazm qilish sistemasida (me'da va ichaklarda) endokrin hujayralarning ko'p turi aniqlangan. 1980- yili Santamonika shahrida o'tkazilgan xalqaro ilmiy kengashda hazm naylari bo'ylab joylashgan endokrin hujayralar har birining bioximiyaviy xususiyati va hujayra ichki strukturalarining nozik tuzilishiga asoslangan holda ularning yangi klassifikatsiyasi tuzildi. Shu klassifikatsiyaga ko'ra barcha sut emizuvchilar me'dasida ko'p xil endokrinlar tafovut etiladi. Bu hujayralar me'daning turli qismida har xil bo'ladi. Masalan: me'da tubida «EC» «D», «D_1», «ECL», «A» kabi hujayralar joylashsa, chiqish qismida «ECL» va «A» hujayralar kuzatilmaydi, lekin bu qismda gastrin ishlab chiqaruvchi «G» endokrin hujayrasi ko'plab uchraydi (204- rasm).

Ichak nayi bo'ylab ham endokrin hujayralarining turi va miqdori har xil bo'ladi. O'n ikki barmoq ichakda S, L, I, EC, D, G, D_1 kabi endokrin hujayralar uchrasa, ingichka ichakning boshqa qismida S, L, I, EC endokrin hujayralari ko'plab bo'ladi. Yonbosh ichakda ularning turi va miqdori kam bo'ladi. yo'g'on ichak ham EC, S, L kabi ko'pgina endokrin hujayralar tutadi.

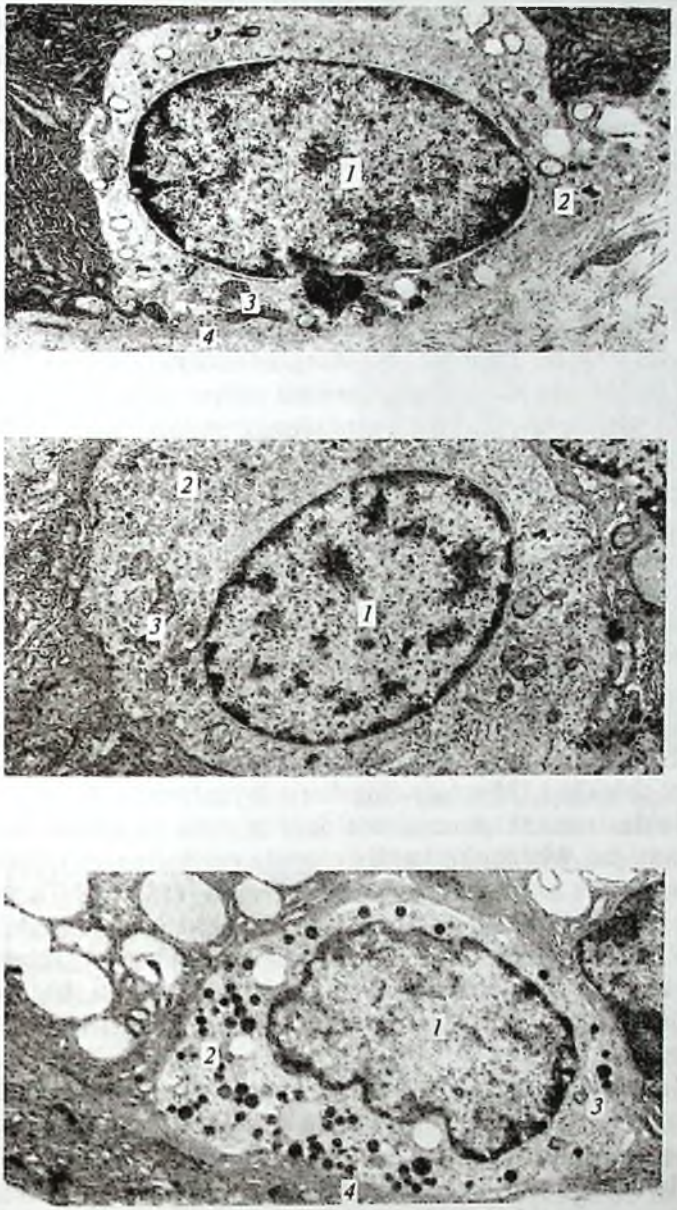

204-rasm. Me'da endokrin hujayralarining elektron mikrofotografiyasi (×10000):

A – ECL- hujayra; *B* – «Y»- hujayra; *D* – «D»- hujayra; *1* – yadro; *2* – sekretor donachalar; *3* – mitoxondriyalar; *4* – bazal membrana.

Endokrin hujayralarning ishlab chiqargan mahsulotlari (gormonlari) hazm sistemasi a'zolari faoliyatini boshqarishda ishtirok etadi. Hazm yo'li endokrin hujayralarining turli mahsulotlari har bir a'zoning funksional holatini boshqaribgina qolmay, barcha a'zolarning serqirrali faoliyatini uyg'unlashtirib beruvchi murakkab omil hisoblanadi. Shu kunlarda hazm yo'lida joylashgan endokrin hujayralarda 20 ga yaqin gormon va biologik aktiv moddalar sintezlanishi aniqlangan. Shu moddalarning ayrimlariga nisbatan ularning qaysi hujayralarga taalluqliligi belgilangan. Bu gormonlarning ayrimlari organizm va hazm a'zosining holatiga monand ravishda organ faoliyatini susaytirishi yoki kuchaytirishi mumkin. Shuning uchun ham ularga ximiyaviy distant koordinatorlar sifatida qaraladi.

Endokrin hujayralarning gormonlari, masalan, gastrin va gistamin me'dada xlorid kislota sekretsiyasini kuchaytirsa, serotonin, glyukagon shu faoliyatga aks ta'sir etadi va pepsin ajra-lishini ham susaytiradi. Shu kabi jarayonlar oqibatida me'da bez apparatining ma'lum me'yorda ishlashi uchun sharoit yaratib beriladi. Funksional holatlarni kuchaytiruvchi va susaytiruvchi gormonlar nisbatining o'zgarishi hazm yo'li bezlarining gipo- yoki giperfunksiya holatini ta'minlaydi va natijada, turli patologik jarayonlarning yuzaga kelishiga sababchi bo'ladi.

Me'daning shilliq osti pardasi elastik tolalarga boy bo'lgan siyrak tolali shakllanmagan biriktiruvchi to'qimadan iborat. Bu yerda tomirlar va nerv chigallari (Meysner chigallari) joylashadi.

Me'da mushak pardasi me'daning turli bo'limlarida bir xil rivojlanmagan. Me'daning kardial qismida mushak parda yupqa bo'lsa, tana bo'limida esa, ayniqsa, pilorik qismida o'ta yaxshi rivojlangan bo'lib, pilorik sfinkter hosil qiladi. Mushak parda ichki qiyshiq yo'nalgan, o'rta-sirkulyar va tashqi uzunasiga ketgan 3 qavat silliq mushak hujayralaridan iborat. Bu mushak qatlamlar orasida Auerbax nerv chigalini tutgan siyrak tolali shakllanmagan biriktiruvchi to'qima joylashadi.

Me'daning seroz pardasi mushak pardaga yopishgan siyrak tolali shakllanmagan biriktiruvchi to'qima va tashqi tomondan mezoteliy bilan qoplangan tuzilmadir.

Me'daning pilorik bezlari (glandula pylorica) me'daning o'n ikki barmoq ichakka o'tish joyida bo'ladi. Ularning soni 3,5 mlnga yetadi (205- rasm).

Bu bezlar kalta va o'ta tarmoqlanib ketganligidan odatda bez sekretor qismlarining ko'ndalang hamda qiyshiq kesmalari uchraydi. Pilorik bezlar siyrak joylashgan bo'lib, ular orasida anchagina birikti-

ruvchi to'qima qatlami joylashadi. Bez hujayralari bir tipda bo'lib, fundal bezlar qo'shimcha hujayralarining tuzilishiga o'xshaydi. Bu hujayralarda faqat neytral mukopolisaxaridlar aniqlanadi. Shu narsa ma'lumki, pilorik bezlar sekreti oqsillarni aminokislotalargacha parchalovchi dipeptidaza kabi fermentlar tutadi. Me'daning pilorik bo'limida ko'pgina endokrin hujayralar qatori me'daning bezlari sekretsiyasini kuchaytiruvchi gastrin gormonini ishlab chiqaruvchi «G» hujayra ham mavjud.

Me'daning kardial bezlari (*glandula cardiaca*) o'ta tarmoqlangan oddiy naysimon bezdir. Bu bezlarning oxirgi sekretor bo'limlari prizmatik hujayralardan iborat bo'lib, yassilangan yadrosi hujayraning bazal qismida joylashadi. Hujayra sitoplazmasining apikal qismida elektron zich sekret donachalari to'lib turadi. Kardial bez hujayralarining nozik tuzilishi me'da pilorik bo'limi qo'shimcha hujayralariga o'xshagan bo'ladi.

205-rasm. Me'da pilorik qismining shilliq pardasi. Gematoksilin-eozin bilan bo'yalgan (ob. 3,5, ok. 10):

1 – qoplovchi epiteliy; *2* – pilorik bezlar; *3* – me'da chuqurchalari; *4* – shilliq pardaning mushak qatlami; *5* – shilliq osti qavati.

Me'daning qon bilan ta'minlanishi. Me'da arteriyasi qorin arteriyasi va uning tarmoqlaridan boshlanadi. Me'daning kichik qiyshiqligidan bir-biriga qarab 2 arteriya (a gastirica sinistra et dextra) yo'nalib qo'shiladi. Bu tomirlardan me'daning oldingi va orqa yuzasi devoriga qon tomirlar kiradi. Me'daning katta qiyshiqligi bo'ylab me'daning o'ng va chap charvi arteriyalari va me'daning kalta arteriyalari o'tib, shu joyda arteriya halqasini hosil qiladi va a'zo devoriga yo'naladi. Me'da devorining ichiga kirgan arteriyalar seroz, mushak va shilliq osti pardalari tomon tarmoqlanib, yirik tomirlar chigalini hosil qiladi. Mayda arteriya tomirlari shilliq osti pardadan shilliq parda tomon borib, shu qavatning biriktiruvchi to'qimali xususiy qatlamida ikkinchi chigal hosil qiladi. Bu tomirlar arteriola va kapillyarlarga tarmoqlanib,

me'da shilliq pardasi epiteliysini qon bilan ta'minlaydi. Kapillyarlardan qon xususiy qatlam vena chigaliga va so'ngra shilliq osti chigali tomon yo'naladi. Me'daning barcha venalari klapanlarga ega bo'ladi.

Innervatsiyasi. Me'da simpatik va parasimpatik nervlardan hosil bo'lgan 3 ta chigal (subseroz, mushaklararo Auerbax nerv chigali va shilliq osti pardasidagi Meysner nerv chigallari) orqali nerv bilan ta'minlanadi. Me'da sezuv innervatsiyasi orqa miya nervlari hisobiga bo'ladi. Bu chigallar ichida eng yirigi mushaklararo chigal bo'lib, u ko'pgina Dogelning I tip; kamroq II tip nerv hujayralaridan tashkil topgan.

Nerv gangliylarining miqdori oshqozonning pilorik qismi tomon o'sib boradi.

Me'daning yoshga qarab o'zgarishi. Qari odamlar me'dasining qon tomirlarida bir talay o'zgarishlar ro'y beradi. Umumiy o'zgarishlardan tashqari me'da devorining barcha qavatlari yupqalashib ketadi. Shilliq qavat biriktiruvchi to'qimasining o'sib ketishi natijasida bez naylarining miqdori kamayadi. Yosh ulg'ayishi bilan shilliq parda hujayralarida mitotik aktivlik va proliferatsiya jarayoni kamayib boradi.

Me'da bez hujayralari faoliyatining susayishi me'da shirasi kislotalik xususiyatining va fermentlar aktivligining pasayib ketishi bilan ifodalanadi.

INGICHKA ICHAK

Ingichka ichakda oziq moddalarning parchalanishi va so'rilishi bilan bog'liq turli xil jarayonlar amalga oshadi. Bu yerda hamma oziq moddalar – oqsillar, yog'lar va karbonsuvlar ximiyaviy jihatdan qayta ishlanadi, ya'ni parchalanadi. Oqsillarni qayta ishlashdan oddiy oqsillarni parchalovchi – enterokinaza, kinazogen va tripsin, peptidlarni aminokislotalargacha parchalovchi – erepsin (peptidazalar aralashmasi) va murakkab oqsillar – nukleoproteidlarni parchalovchi – nukleaza fermentlari ishtirok etadi. Karbonsuvlarni parchalashda – amilaza, maltaza, saxaraza, laktaza va fosfataza, yog'larni parchalashda – lipaza fermentlari qatnashadi. Ichakning evakuatsiya faoliyati uning mushak pardasining peristaltik qisqarishi hisobiga bajariladi. Bundan tashqari, ichak endokrin vazifani ham bajaradi va serotonin, gistamin, motilin, sekretin, enteroglyukagon, xoletsistokinin, pankreozimin, gastrin va gastrinni ingibitori kabi biologik aktiv moddalarni ishlab chiqaradi.

Taraqqiyoti. Embrion rivojlanishining 5- haftasida birlamchi ichak nayi o'rta qismining oldingi bo'limidan o'n ikki barmoq, o'rta bo'limidan och ichak, yonbosh va yo'g'on ichaklar paydo bo'lsa, orqa bo'limi to'g'ri ichakni hosil qiladi. Vorsinkalar, kriptalar epiteliysi va duodenal bezlar ichak entodermasidan hosil bo'ladi. Homila taraqqiyotining dastlabki bosqichlarida ichak nayi yirik kubsimon entodermal hujayralari bilan qoplangan. 5 haftalik homila ingichka ichak epiteliysi ikki qator prizmatik bo'lsa, faqat 7–8- haftadan keyingina bir qavatli silindrsimon ko'rinishda bo'ladi. Taraqqiyotning 3- oylari davomida ichak yuzasida ko'ndalang chuqurchalar bilan alohida qabariqlarga bo'linuvchi uzun burmalar paydo bo'ladi. Shu qabariqlar bo'lajak vorsinkalar o'rnidir. 4- oylarga kelib ham ingichka, ham yo'g'on ichaklar ichki yuzasi vorsinkalar bilan qoplanadi. Ingichka ichakda vorsinkalar soni ortib boradi, yo'g'on ichak vorsinkalari esa taraqqiyotining 9- oyi davomida asosidan to uchiga qadar bir-biri bilan tutashib ketadi. Vorsinkalarni ajratib turuvchi bo'shliq shilliq parda hosil qilgan chuqurchalar holida bo'lib, Liberkyun bezlari yoki kriptalar deb ataladi.

Ingichka ichak vorsinkalari uzunasiga uning yarmigacha tutashganligidan bu yerda kriptalar chuqur bo'lmaydi. O'n ikki barmoq ichakning xususiy bezlari (Brunner bezlari) homila hayotining 4- oylarida kripta epiteliysining shilliq osti pardasiga o'sib kirishidan hosil bo'ladi.

Shilliq pardaning xususiy qatlami va shilliq osti parda embriogenezning 7–8- haftalarida mezenximadan taraqqiy etadi.

Mushak parda qatlamlari bir vaqtda hosil bo'lmaydi, dastavval 7–8- haftalarda ichakning ichki mushak qatlami, so'ng tashqi uzunasiga yo'nalgan qatlam rivojlanadi. Mushak parda embrion hayotining 7–8- oylarida to'la hosil bo'ladi. Seroz parda pusht taraqqiyotining 5- haftalarida embrional biriktiruvchi to'qimadan paydo bo'ladi.

INGICHKA ICHAKNING TUZILISHI

Ingichka ichak devorida shilliq, shilliq osti, mushak va seroz pardalar tafovut etiladi (206- rasm).

Shilliq parda epiteliy, xususiy va mushak qatlamlardan iborat bo'lib, unda aylana burmalar, vorsinka (so'rg'ichlar) hamda kriptalar borligi uchun ingichka ichakka xos bo'lgan manzarani yaratadi. Bu tuzilmalar ingichka ichakning umumiy yuzasini oshiradi va uning asosiy vazifalarini bajarishga yordam beradi.

Aylana burmalar (*plicae circulares*) shilliq va shilliq osti pardalari hisobiga hosil bo'ladi.

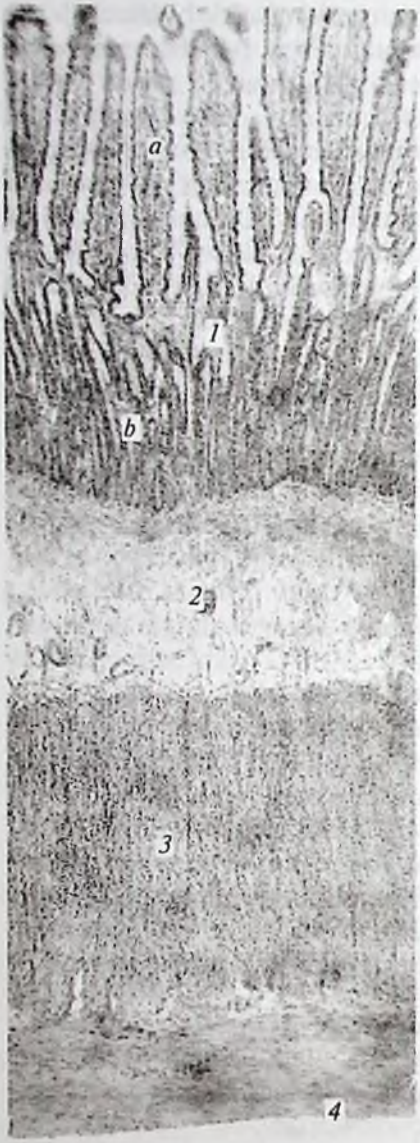

206- rasm. Ingichka ichak devorining tuzilishi. Gematoksilin-eozin bilan bo'yalgan (ob. 3,5, ok. 10):

1 – shilliq parqa: *a* – so'rg'ichlar (vorsinkalar); *b* – kriptalar; *2* – shilliq osti pardasi; *3* – mushak parda; *4* – seroz parda.

Vorsinkalar (*villi intestsinales*) shilliq pardaning barmoqsimon bo'rtmalari bo'lib, ichak bo'shlig'ida erkin holda chiqib yotadi. Ingichka ichakda vorsinkalar soni juda ko'p. Vorsipkalar miqdori va balandligi ingichka ichakning butun uzunasi bo'ylab bir xilda bo'lmay, o'rta hisobda o'n ikki barmoq ichakning 1 mm^2 yuzasida 22–40, yonbosh ichakda esa 18 dan 25 tagacha bo'ladi. O'n ikki barmoq ichakda vorsinkalar serbar va kalta (balandligi 0,2–0,5 mm), och va yonbosh ichaklarda esa ingichkaroq, lekin baland (0,5–1,5 mm gacha) bo'ladi. Vorsinkalarning hosil bo'lishida shilliq pardaning hamma qavatlari ishtirok etadi. Vorsinkalar hamda burmalar hisobiga ichak yuzasi 10 martagacha oshadi.

Kriptalar yoki ichak bezlari (*criptae seu glandulae intestinales*) epiteliyning xususiy plastinkaga botib kirishidan hosil bo'lgan naysimon tuzilmalardir. Ular vorsinkalar orasiga ochiladi. Ingichka ichakning 1 mm^2 yuzasida 100 tagacha kripta bo'lib, ularning umumiy soni 150 mln dan oshadi. Har bir kriptanning uzunligi 0,25–0,5 mm diametri esa 0,07 mm atrofida bo'ladi. Ingichka ichakda kriptalarning umumiy yuzasi 14 m^2 ga yetadi. Vorsinkalar va kriptalarning yuzasi bir qavatli prizmatik epiteliy bilan qoplangan. Vorsinkalar epiteliysi 3 xil: «jiyakli» prizmatik (ente-

rotsitlar), qadahsimon va endokrin hujayralardan tashkil topgan. Kriptalarda esa yuqorida ko'rsatilganlardan tashqari, Panet hujayralari va ixtisoslashmagan, «jiyaksiz» hujayralar ham bo'ladi. Limfoid follikulalar sohasidagi epiteliy tarkibida ba'zan «tukli» – neyroepitelial va M- hujayralar uchrab turadi.

Hoshiyali prizmatik hujayralar (enterotsitlar) baland, silindrsimon bo'lib, cho'zinchoq yadrosi hujayraning pastki 1/3 qismida joylashgan. Bu hujayralarning apikal plazmatik membranasida «jiyak» (hoshiyalar) ko'rinadi. Elektron mikroskop «jiyak»ning sitoplazmatik o'siqchalar – mikrovorsinkalardan iborat ekanligini ko'rsatadi. Har bir prizmatik hujayra 2–3 ming mikrovorsinkaga ega. Mikrovorsinkalarning uzunligi 0,65–1,5 mkm, eni esa 0,1 mkm. Mikrovorsinkalar hisobiga ichakning so'rilish yuzasi 30-40 marta oshadi.

Har bir mikrovorsinka uch qavatdan tuzilgan plazmatik membrana bilan qoplangan. Mikrovorsinkalar matriksi sitoplazmaga nisbatan hiyla zich bo'lib, mikronaychalar va fibrillalar tutadi. Ular yuqorida apikal membrananing ichki elektron zich qavati bilan bog'langan bo'lib, terminal to'rda tamom bo'ladi. «Jiyakli» hujayralar mikrovorsinkalarida fosfataza, amino-peptidaza, invertaza, nukleozid-difosfataza, glikozidaza, maltaza, laktaza, saxaraza va boshqa fermentlarning ko'pligi aniqlangan. Bu ma'lumotlar mikrovorsinkalar faqatgina hujayraning so'rish yuzasinigina oshirib qolmay, balki so'riladigan moddalarni parchalashda ham aktiv ishtirok etishini ko'rsatadi.

Mikrovorsinkalar yuzasida lipoproteid va glikozaminglikanlardan tashkil topgan glikokaliks joylashgan.

«Jiyakli» hujayralarning apikal qismida yaqqol ko'rinib turadigan terminal to'r bo'lib, u hujayra yuzasiga parallel yo'nalgan filamentlardan tashkil topgan.

Prizmatik hujayralar organellalarining aksariyati terminal to'r va yadro oralig'i zonasida joylashgan. Hujayra organellalaridan ko'p miqdorda uchraydigan mitoxondriyalar alohida o'rin tutadi. Ular hujayraning apikal qismida cho'zinchoq bo'lsa, bazal qism sari dumaloq shaklga ega bo'lib boradi va betartib joylashadi. Prizmatik hujayralarda Golji kompleksi yaxshi rivojlangan bo'lib, asosan, hujayra yadrosining ustida joylashgan. Donador endoplazmatik to'r hujayra sitoplazmasida bir xil tarqalgan. Erkin ribosoma va polisomalar butun sitoplazma bo'ylab joylashadi. Endoplazmatik to'r va Golji kompleksi atrofida ribosomalarning yirik to'plamlari joylashgan. Prizmatik hujayralarning yadrosi oval bo'lib, hujayraning pastki qismida joylashadi.

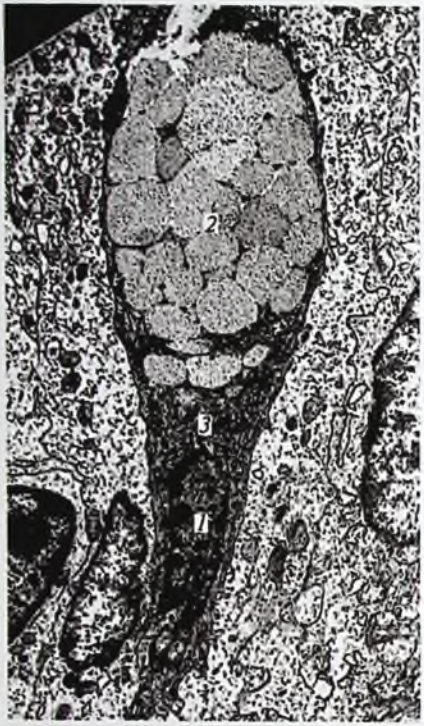

207- rasm. Ingichka ichak epiteliysi qadahsimon hujayrasining elektron mikrofotografiyasi (×8000) (K.I.Rasulov rasmi):

1 – yadro; *2* – sekretor donachalar; *3* – plastinkasimon kompleks.

Qadahsimon hujayralar (*exocrinocyti caliciforrnes*) ichakning boshlanishidan oxirigacha mavjud bo'lib, prizmatik hujayralar orasida yakka-yakka joylashgan (207- rasm). Ingichka ichak vorsinkalari asosida, kriptalarning yuqori qismlarida qadahsimon hujayralar anchagina ko'p bo'ladi. O'n ikki barmoq ichakdan yonbosh ichakka qarab ularning soni ortib boradi.

Qadahsimon hujayralar karboksil tutuvchi, sulfatlangan, kislotali glikozaminglikanlar, sialomutsin va neytral glikozamimglikanlar komplekslaridan iborat shilliq sekret ishlab chiqaradi. Sekret bilan to'lgan hujayra qadah shaklini oladi, yadro va boshqa organellalar, hujayraning ingichkalashgan bazal qismiga qarab siljigan bo'ladi (207- rasmga q.). Hujayradan sekret apikal membrananing yorilishi bilan chiqadi. Hujayralardan sekret chiqishi bilan sekretor sikl yana qaytariladi. Lekin sekreti chiqib ketgan ayrim hujayralar yemirilib ketishi ham mumkin. Qadahsimon hujayralar kriptalarning differensiallashmagan hujayralaridan taraqqiy etadi.

Endokrin hujayralar maxsus bo'yoqlar yordamida bo'yalganda ko'rinadi. Bu hujayralar asosan kriptalarda joylashgan bo'lib, vorsinkalar epiteliysida ham uchrab turadi. Kumush tuzlari bilan bo'yalganda endokrin hujayralarning asosi keng, apikal qismi esa toraygan bo'lib, ko'pincha, epiteliy yuzasiga yetib bormaganligi yaxshi ko'rinadi. Bu hujayralar o'simtalarga ega bo'lib, o'simtalari epiteliy hujayralari orasiga tarqaladi. Endokrin hujayralar sitoplazmasi oqish bo'lib, o'zining bazal qismida ko'plab sekret donachalari tutishi bilan ajralib turadi (208–209- rasmlar). Shuning uchun ba'zan *bazal donabor (Kulchitskiy) hujayralar* deb ham yuritiladi. Ichakda endokrin

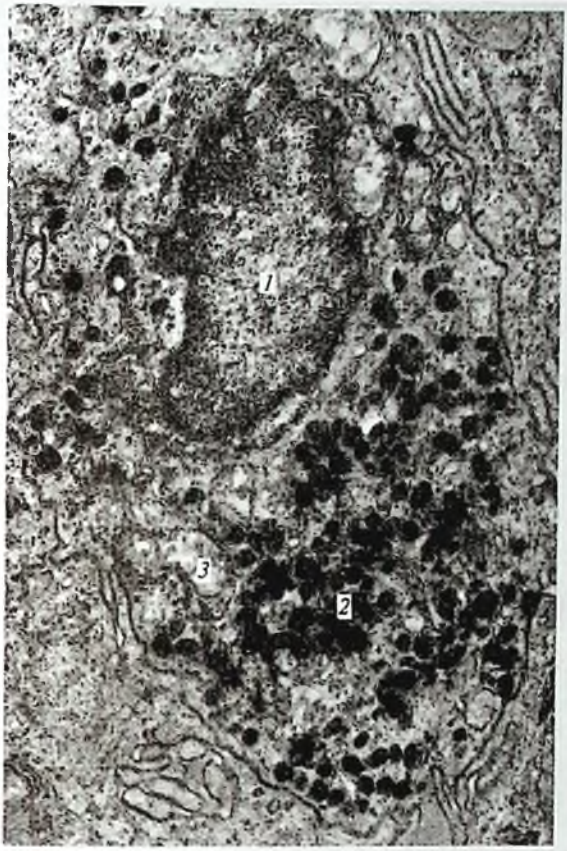

208- rasm. Ingichka ichak vorsinkasidagi endokrin hujayrasining (EC- hujayra) elektron mikrofotografiyasi (×25000):

1 – yadro; *2* – sekretor donachalar; *3* – mitoxondriya.

hujayralarning bir necha turi uchraydi. Ularning ko'pchiligini serotonin, motilin va P- moddani ishlab chiqaruvchi EC- hujayralar tashkil qiladi. Enteroglyukagon ishlaydigan A- hujayralar juda kam. Sekretin ishlaydigan S- hujayralar esa ichakning har xil bo'limlariga bir xil tarqalmagan.

Bundan tashqari, ichakda xoletsistokinin va pankreozimin ishlovchi I- hujayralar, gastrin ishlovchi G- hamda aktiv peptidlar ishlaydigan D va D_1 hujayralar topilgan.

Panet hujayralari kriptalar tubida joylashib, sitoplazmasining apikal qismida sekret donalar tutadi. Yaqin davrgacha Panet hujayralarida ichak bo'shlig'idagi parchalanish jarayonida ishtirok

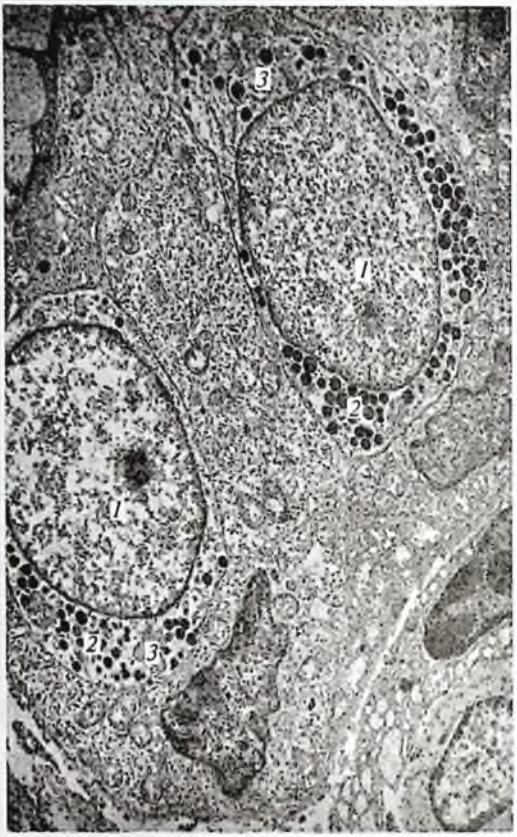

209-rasm. Ingichka ichak kriptasidagi endokrin hujayraning (I- hujayralar) elektron mikrofotografiyasi (×12500):

1 – yadro; *2* – sekretor donachalar; *3* – mitoxondriyalar.

etuvchi ferment ishlanadi, deb qaralsada, shu vaqtgacha bu hujayraning aniq fiziologik faoliyati ravshan emas. Gistoximiyaviy usullar bilan tekshirilganda Panet hujayralari donalarida oqsil, mukopolisaxaridlar, rux, ishqoriy fosfataza va maxsus esteraza kabi moddalar aniqlangan. Panet hujayralarining elektron mikroskopik ko'rinishi ularning sekretor faoliyatidan darak beradi (210- rasm). Hujayralar silindrsimon bo'lib, apikal yuzasida kalta, siyrak mikrovorsinkalar va sitoplazmasida yaxshi rivojlangan donador endoplazmatik to'r tutadi.

«Tukli» yoki tutamli hujayralar (*tuft cells*) limfoid follikullari sohasidagi epiteliyda uchrab, noksimon ko'rinishga ega. Bu hujayralarning apikal yuzasida uzunligi 0,6–1,0 mkm va eni 0,2–0,3 mkm bo'lgan ko'pgina mikrovorsinkalar mavjud.

210- rasm. Apikal donador (Panet) hujayraning elektron mikrofotografiyasi (×18000):

1 – sekretor granulalar; *2* – yadro; *3* – lizosomalar; *4* – mitoxondriya; *5* – kripta bo'shlig'i; *6* – plastinkasimon kompleks; *7* – endoplazmatik to'r.

«Tukli» hujayralar mikrovorsinkalarining sitolemmasidan hujayra yadrosi tomon mikronaychalar va ko'pgina mikrofibrillalar yo'nalgan (211- rasm). Mikronaychalar devori 6–8 nm qalinlikka ega bo'lib, tarmoqlanmaydi, o'zaro anastomozlar hosil qilmaydi. Neyroepitelial hujayralar sitoplazmasida organellalar kam bo'ladi. Hujayra yadrosi yirik va yumaloq bo'lib, hujayraning kengaygan asosida joylashadi. «Tukli» hujayralar o'zining atrofidagi boshqa hujayralar bilan biriktiruvchi kompleks va desmosomalar hosil qiladi. «Tukli» hujayralar tuzilishining umurtqalilar retseptor (sezuvchi) hujayralari tuzilishiga o'xshashligi hamda limfoid follikullar ustida joylashganligi ham ularning retseptor (neyroepitelial) hujayralarga oidligini ko'rsatadi.

211-rasm. Ingichka ichak neyroepiteliy hujayrasining elektron mikrofotografiyasi (×12000):

1 – mikrovorsinkalar; *2* – mikronaychalar; *3* – yadro; *4* – mitoxondriyalar; *5* – plastinkasimon kompleks.

Ichak epiteliysining doimiyligi vorsinkalardan ko'chib tushayotgan hujayralar va kriptalarda joylashgan hoshiyasiz ixtisoslashmagan hujayralarning bo'linishidan yangidan hosil bo'lib, vorsinkalar tomon siljiyotgan hujayralar orasidagi muvozanat hisobiga saqlanadi. Kripta hujayralarida mitoz figuralarining bo'linishi azaldan ma'lum bo'lsada, ichak epiteliy hujayralarining yangilanib turishi jarayonining mexanizmi avtoradiografiya usulini qo'llash bilan aniqlanadi.

Dastavval kripta hujayralari bo'linadi (proliferatsiya) (212-rasm), so'ng vorsinkaga qarab siljiydi (migratsiya) va nihoyat, bu hujayralar



212- rasm. Ingichka ichak kriptasidagi H^3 timidin bilan nishonlangan hujayralar. Gematoksilin-eozin bilan bo'yalgan (ob. 10, ok. 10):

1 – kriptalar; *2* – nishonlangan hujayralar.

tushib ketadi (ekstruziya). Epiteliy hujayralarining to'liq almashinishi o'n ikki barmoq ichak uchun 48 soat, och va yonbosh ichaklar uchun 72 soatga tengdir. Yo'g'on ichakning epiteliysi uchun almashish davri 4 sutkaga teng. Kriptada bo'lingan hujayralarning vorsinkaga siljishi mobaynida epiteliy hujayralari differensiallashadi va ixtisoslashadi: epiteliy balandlashib, mikrovorsinkalar miqdori va bo'yi ortib boradi, hujayra organellalarining soni ko'payadi, hujayra takomillashadi.

Ingichka ichak shilliq pardasining xususiy qatlami retikulin tolalari mo'l bo'lgan siyrak tolali shakllanmagan biriktiruvchi to'qimadan iborat. Tomirlar atrofidagi biriktiruvchi to'qimada elastik tolalar ko'p bo'ladi. Bu qatlamda ko'pgina limfoid to'qimalar to'plami yotadi. Ular yakka-yakka yoki guruhlar hosil qilib joylashishi mumkin. Solitar (yakka-yakka joylashgan) limfoid follikullar (folliculi lymphatici solitar) ingichka ichakning hamma yerida uchraydi.

Ularning diametri 0,5–3 mm atrofida bo'ladi. Ingichka ichakning distal bo'limlarida follikullar yirikroq bo'lib, shilliq pardaning mushak plastinkasiga ham kirib boradi, qisman shilliq osti pardada ham joylashishi mumkin. 3 yoshdan 13 yoshgacha bo'lgan bolalar ingichka ichagining devorida 15000 tagacha solitar follikula bo'lishi mumkin. Yosh ulg'aygan sari ularning soni kamayib boradi.

Limfoid follikullar guruhlari (folliculi lymphatici aggregati) yoki Peyer pilakchalari (blyashkalari) o'n ikki barmoq va och ichaklarda

ham uchrasa-da, asosan, yonbosh ichakda joylashadi. Ularning soni va kattaligi yoshga qarab o'zgaradi. 5 va undan ortiq limfoid follikul tutgan Peyer pilakchalari 12–16 yoshli o'smirlar ingichka ichagida ayniqsa ko'p bo'ladi. Un ikki barmoq ichakda Peyer pilakchalari mayda bo'lib, yonbosh ichakka borgan sari ular kattalashib, tarkibidagi limfoid follikullarining soni ortib boradi. Yonbosh ichakda 900 tagacha limfoid follikul tutgan Peyer pilakchalari uchraydi. Peyer pilakchalarida uch qism: limfoid follikullar, gumbaz qismi va follikullar orasidagi T-ga bog'liq zona tafovut qilinadi. Gumbaz qismi follikulni yuqoridan o'ragan bo'lib, ichak bo'shlig'iga turtib chiqib turadi. Peyer pilakchasi joylashgan sohadagi ichakning shilliq qavatida vorsinka va kriptalar bo'lmaydi. Bu joyning epiteliysida jiyakli, kam ixtisoslashgan jiyaksiz va ba'zan qadahsimon va edokrin hujayralar uchraydi. Bundan tashqari, gumbaz qism epiteliysida yuqorida aytib o'tilgan «tukli» hujayralar va maxsus M- hujayralar uchraydi. M- hujayralar baland prizmatik shaklga ega bo'lib ularning apikal yuzasida glikokaliks yo'q, mikrovorsinkalar deyarli uchramaydi, faqat har xil burmalar va mayda o'siqlar mavjud. Terminal to'r yaxshi rivojlanmagan. M- hujayralarning yadro usti qismida silliq endoplazmatik to'rning naylari va pufakchalari, mayda mitoxondriyalar va tonofibrillalar ko'plab uchraydi. Yadro oval shaklida bo'lib, hujayraning ba'zal qismida joylashgan. Ba'zan bu hujayralar sitoplazmasida multivezikulyar tanachalar ham uchraydi. Hozirda M- hujayralarning o'zidan makromolekulalarni, reoviruslarni va bakteriyalarni o'tkazish xususiyatiga ega ekanligi aniqlangan.

Demak, Peyer pilakchalari organizm immun sistemasining muhim qismi bo'lib antigenlar bilan aloqa qilishda va sekretor immunoglobulinlar ishlab chiqarishda yetakchi rol o'ynaydi.

Shilliq pardaning mushak qatlami ikki qavat: ichki – aylana, tashqi – uzunasiga yo'nalgan silliq mushaklardan tashkil topgan. Ichki mushak qatlamidan vorsinka va kriptalarning xususiy qatlami tomon ayrim mushak hujayralari yo'naladi. Bu joyda mushaklar so'rg'ich stromasi va bazal membrana bilan bog'lanuvchi argirofil tolalar bilan o'ralgan bo'ladi. Shu mushakning qisqarishi vorsinkaning kaltalashishi va so'rilgan moddaning shilliq parda tomirlari tomon so'rilishiga sabab bo'ladi.

Shilliq osti pardasi siyrak tolali shakllanmagan biriktiruvchi to'qimadan iborat. Bu parda qon tomirlarga va nerv oxirlariga boy. O'n ikki barmoq ichak shilliq osti pardasida duodenal (Brunner) bezlari joylashadi (213- rasm). Bu bezlar murakkab naysimon tarmoqlangan shilliq bezlardir. Ular me'daning pilorik bezlariga o'xshab ketadi. Duodenal bezlarning oxirgi sekretor bo'limi o'ta

tarmoqlangan bo'lib, silindrsimon shilliq hujayralardan tashkil topgan. Bu hujayralarning apikal sitoplazmasida ko'pgina sekret granulalari yotadi. Yassi giperxrom yadro hujayra sitoplazmasi asosida joylashadi. Sekret ajralishi bilan hujayra past kubsimon bo'lib qolib, yadrosi dumaloqlashadi. Brunner bezlarining chiqaruv naylari kubsimon hujayralar bilan qoplangan bo'lib, shilliq parda orqali o'n ikki barmoq ichakning kriptalariga ochiladi. Chiqaruv nayi hujayralari oxirgi sekretor bo'limi hujayralariga nisbatan kam bo'lsa-da, sekretor granulalar tutadi va sekretor faoliyatini bajaradi. Duodenal bezlar tarkibida apikal donador va, ba'zan, qadahsimon hujayralar ham bo'ladi. Brunner bezlarining mahsuloti tarkibidagi mukotsitlar me'dadan tushgan kislotali muhitni neytrallaydi. Duodenal bezi sekretida dipeptidlarni aminokislotalarga qadar parchalovchi dipeptidaza fermentlari bo'ladi. Bezning sekreti amilaza ta'sirida karbon sulfatlarni parchalaydi va me'da osti bezining amilolitik faoliyatini kuchaytiradi. Duodenal bezlarga sekretin, duodenin va boshqa gormonlar ishlab chiqaradi, deb qaraladi.

Ingichka ichak *mushak pardasi* 2 qavat – ichki aylana va tashqi uzunasiga yo'nalgan silliq mushaklardan iborat. Mushaklar orasida nerv chigallari, tomirlar tutgan siyrak tolali biriktiruvchi to'qima qatlami joylashadi.

Seroz parda ustidan bir qavat yassi epiteliy – mezoteliy bilan qoplagan zich shakllanmagan biriktiruvchi to'qimadan iborat. O'n ikki barmoq ichak faqat old tomondan seroz parda bilan qoplangan, qolgan qismlari advensial parda bilan o'ralgan.

213- rasm. O'n ikki barmoq ichak (sxema):

1 – shilliq parda; *2* – ichak so'rg'ichi (vorsinkasi); *a* – epiteliy; *b* – xususiy biriktiruvchi to'qima; *3* – kripta; *d* – shilliq pardaning mushak qatlami: *4* – shilliq osti pardasi; *5* – duodenal bezlar; *6* – duodenal bezlarning chiqaruv nayi; *7* – mushak parda.

Ingichka ichakning qon bilan ta'minlanishi va innervatsiyasi. Ingichka ichakka boruvchi qon tomirlar ichak tutqichida 2–3 qator ravoqlar hosil qiladi. So'nggi ravoqdan ajraluvchi to'g'ri arteriyalar ichak devoriga kirib, seroz-mushak qavatlar uchun tomirlar chigalini hosil qilib tarqaladi. To'g'ri arteriyalarning asosiy tarmoqlari ichak shilliq qavatiga yetgach, tegishli tartibdagi tomirlarga tarmoqlanadi va bu tarmoqlar o'zaro tutashib shilliq osti qavatining arteriya chigalini hosil qiladi.

Shilliq osti qavati arteriyasi chigalidan ikki yo'nalishda: ichkariga – shilliq pardaga va tashqariga – mushak va seroz qavatlarga (orqaga qaytaruvchi arteriyalar) tarmoqlar ajraladi. Barcha arteriya tomirlar pirovardida prekapillyar va kapillyarlarga ajraladi. Kapillyarlar esa to'r hosil qilib, so'ngra postkapillyarlarga aylanadi, 2–3 ta postkapillyarlar o'zaro qo'shilib, venulalar hosil qiladida, birinchi tartibli venalarga quyiladi.

Ichakning so'rg'ichlari ichak kriptalarining kapillyar to'ridan qon olsa, ayrimlariga arteriola kelib, so'rg'ich ichida kapillyarlar to'rini hosil qiladi. So'rg'ichlardan qon 1–2 ta, ba'zan 3 ta venula orqali oqib ketadi.

Ingichka ichak yuqori ichak tutqich chigalining nerv tolalari bilan ta'minlanadi. Uning hosil bo'lishida ichki a'zolarga boruvchi katta, kichik nerv va yuqori ichak tutqich tugunidan ketuvchi nerv tolalarining tutami ishtirok etadi. Ularga sayyor nervlarining orqa dastak tarmoqlari kelib qo'shiladi. Bulardan tashqari, uchinchi doimiy tarkibiy qism bo'lib, u ichak tutqichlararo nerv tarmoqlari hisoblanadi. Tarkibida simpatik va parasimpatik tolalar tutuvchi nervlar ichak faoliyatining boshqarilishini ta'min etadi. Ichak nayining har xil harakat faoliyati (peristaltik, tonik va boshqa) organ ichidagi nerv elementlarining, asosan, Auerbax nerv chigalining bevosita ta'siri ostida bo'ladi. Intramural nerv elementlarining faoliyatiga sekretor va harakat protsesslarini boshqarishda o'ziga xos bir zveno deb qaraladi.

Ingichka ichakda juda ko'p miqdorda nerv elementlari bo'lib, ular o'zaro bog'langan va ichakning avtonom faoliyatida anatomik substratni hosil qiladi. Ichak devorida to'rt asosiy chi-gal tafovut etiladi: seroz osti, mushaklararo, shilliq osti va shilliq. Bulardan eng yaxshi o'rganilgani mushaklararo Auerbax chigali hisoblanadi. Bu chigalning tugunlarida asosan I tip Dogel hujayralari joylashadi. Bu hujayralarning peritsellyulyar apparatlari sayyor nerv tolalarining terminal tarmoqlari hisoblanadi va shunga ko'ra ularga harakat neyronlari deb qaraladi. Shilliq osti chigalida II tip Dogel hujayralari

ko'p va aksariyat mualliflarning taxminiga ko'ra sezish tabiatiga ega, chunki ularning o'ziga xos ta'surotlarni qabul etuvchi dendritlari shilliq osti va shilliq qavatlarida tugaydi. Bu hujayralarning neyritlari harakat neyroni hisoblangan I tip Dogel hujayralari bilan aloqada bo'lib, ichak devorida intraretseptor ta'sirlarni uzatishda ahamiyatga ega bo'lgan qisqa reflektor yoyni hosil qiladi.

OZIQ MODDALAR SO'RILISHINING SITOFIZIOLOGIYASI

Odam va boshqa hayvonlar ichagida oziq moddalarning so'rilishi murakkab fermentativ jarayon bo'lib, bosqichma-bosqich amalga oshadi. Oziq moddalar avvalo fermentlar ta'sirida ichak bo'shlig'ida parchalanadi (bo'shliqdagi hazm). Shu jarayonda hosil bo'lgan oligo- va dimerlar jiyakli hujayralar mikrovorsinkalari yuzasida monomerlarga parchalanadi (membranadagi yoki devor oldi hazmi). Hujayra membranasi orqali so'rilib o'tgan monomerlar jiyakli hujayralar sitoplazmasida yana qayta ishlanadi (hujayra ichki hazmi). So'ngra ular shilliq pardaning xususiy plastinkasi orqali qonga (oqsillar, uglevodlar) yoki limfaga (yog'lar) tushadi.

Ingichka ichakdagi membrana hazmida va oziq moddalarning so'rilishida asosan ichak vorsinkalari ishtirok etadi. Kriptalar esa vorsinkalar uchun jiyakli enterotsitlar yetkazib beradi va kripta-vorsinka sistemasi faoliyatining optimal bo'lishini ta'minlaydi.

Vorsinkalar stromasida joylashgan silliq mushak hujayralarining qisqarishi so'rilgan moddalarning qon tomirlarga o'tishiga imkoniyat yaratadi. Ichak vorsinkalari to'g'rilanganda oziq moddalar epiteliy orqali ularning stromasiga o'tadi, kapillyarlar esa yana qonga to'ladi. Vorsinkalar minutiga 4–6 marta qisqaradi. Ularning harakati ovqat so'rilishi jarayonida tezlashib, och qolgan paytda sekinlashadi. Bitta vorsinka ximus tarkibidan minutiga 0,03 mm^3 gacha oziq moddalarni so'rib olishi hisoblab chiqilgan. Ingichka ichakdagi vorsinkalarning umumiy soni 1,4 mln dan ortiqligini nazarda tutilsa, ichakda minutiga 45 sm^3 ga yaqin oziq moddalar so'rilishi mumkin.

Fiziologiya va immunomorfologiya usullarini qo'llash bilan voyaga yetgan odam va laboratoriya hayvonlarida ularning jiyakli hujayralari mikrovorsinkalari membranasi orqali oziq moddalar monomerlargacha parchalanib o'tishi aniqlangan. Glikokaliks tarkibida bo'lgan gidrolitik fermentlar ta'sirida oqsillar aminokislotalargacha parchalanib, karbonsuvlar monosaxaridlar, yog'lar yog' kislotalari va glitserin holiga o'tadi.

Yog'lar yaxshi bo'yalgani uchun ularning hazm bo'lish jarayoni yaxshi o'rganilgan. Shuning uchun oziq moddalarning so'rilishi jarayonini yog'lar misolida ko'rib o'tamiz. Yog'larning so'rilishi ichak vorsinkalarining uchidan boshlanib, uning asosiga qarab davom etadi. Ovqatlantirishdan 15—20 minut o'tgandan keyin mayda yog' tomchilari (xilomikronlar) avvalo jiyakli hujayralar yuzasida, aniqrog'i, uning mikrovorsinkalari orasida paydo bo'ladi. Bu yerda ular glikokaliksda bo'lgan lipaza fermenti ta'sirida glitserin va erkin yog' kislotalariga parchalanadi. Yog' kislotalari xolinesteraza va xolinesterin yordamida hujayra tomonidan yaxshi so'riluvchi xolesterin efirlariga aylanadi. Jiyakli hujayra membranasidan o'tgandan keyin xolesterin efirlari parchalanadi, natijada, erkin yog' kislotalari paydo bo'ladi. Atsiltransferaza yordamida yog' kislotalari hujayraga so'rilgan glitserin bilan qayta birikkali (resintez) va mayda yog' (triglitserid) tomchilarini (xilomikronlarni) hosil qiladi. Bu jarayonda Golji kompleksi va mitoxondriyalar muhim rol o'ynaydi. Golji kompleksida xidomikronlar sintezlanadi, yig'iladi va vezikulalar yordamida lateral membrana tomon suriladi. So'ngra vezikula membranasi lateral membrana bilan qo'shiladi, natijada, xilomikronlar hujayralararo bo'shliqqa chiqariladi. Ular bazal membrana orqali vorsinka stromasiga o'tib, asosan, limfa tomirlariga so'riladi.

Oqsillar so'rilishi jarayoni ham yog'lar so'rilishi kabi amalga oshadi. Voyaga yetgan odamda hamma oqsillar aminokislotalarga parchalangandan so'nggina so'riladi. Yangi tug'ilgan ba'zi sut emizuvchi hayvonlarda hazm qilish a'zolari faoliyati ham mukammal bo'lmagani uchun ona suti tarkibdagi oqsillar parchalanmasdan jiyakli hujayra orqali to'g'ridan-to'g'ri qonga o'tadi. Toshkent meditsina instituti olimlari professorlar: K.A.Zufarov, V.M.Gontmaxer va A.Y.Yo'ldoshevlar olib borgan izlanishlar natijasida qonga parchalanmagan holda o'tgan ona suti oksillarining buyrakning proksimal naylari hujayralari tomonidan birlamchi siydik tarkibidan reobsorbsiya qilib olinishi va hujayra lizosomalari fermentlari yordamida ami-nokislotalargacha parchalanishi aniqlandi. Hosil bo'lgan aminokislotalar qonga chiqarilib, yana organizm ehtiyojlari uchun ishlatilar ekan.

Ichak epiteliysi orqali suv va unda erigan mineral tuzlar, vitaminlar va boshqa moddalar ham so'riladi.

YO'G'ON ICHAK

Yo'g'on ichak ichak nayining distal qismi bo'lib, u yerda suvning so'rilishi va najasning shakllanish jarayonlari ro'y beradi. Oziq moddalarning so'rilishi ham kuzatiladi. Yo'g'on ichak mikroflorasi

ba'zi vitaminlar (V- gruppa va K- vitaminlar) sintezlashda va kletchatkani parchalashda ishtirok etadi. Yo'g'on ichakda hosil bo'lgan shilliq ovqat moddalarning hazm bo'lmagan qoldiqlarining ichak bo'ylab siljishini ta'minlaydi. Yo'g'on ichak shilliq qavati orqali turli moddalar (kalsiy, magniy, fosfatlar, og'ir metall tuzlari) chiqariladi – bu esa yo'g'on ichakning ajratuv faoliyati hisoblanadi.

YO'G'ON ICHAKNING TUZILISHI

Yo'g'on ichak anatomik jihatdan turli qismlarga bo'linadi: *chuvalchangsimon o'simta tutgan ko'r ichak, chambar ichak* (ko'tariluvchi, ko'ndalang va pastki tushuvchi bo'limlari bilan), *«S» simon va to'g'ri ichak.*

Yo'g'on ichak devori ham boshqa ichaklar kabi shilliq, shilliq osti, mushak va seroz pardalardan iborat (214- rasm). Chambar ichakning barcha bo'limlari bir xil tuzilgan.

Shilliq pardada faqatgina kriptalar bo'lib, vorsinkalar tutmaydi. Bundan tashqari, shilliq va shilliq osti pardalar ko'pgina burmalar hosil qiladi. Bu burmalar yarim oysimon bo'lib, aylana holatda joylashadi.

Yo'g'on ichak shilliq qavati ko'pgina kriptalarga ega. Bu kriptalar ingichka ichak kriptalariga nisbatan chuqur (0,4–0,7 mm) va serbar bo'lib, ko'plab qadahsimon hujayralar tutadi (215- rasm). Shilliq



214- rasm. Yo'g'on ichak. Gematoksilin-eozin bilan bo'yalgan (ob. 20, ok. 10):

1 – kripta; *2* – qoplovchi epiteliy; *3* – qadahsimon hujayralar; *4* – kriptaning ko'ndalang kesimi; *5* – biriktiruvchi to'qimali xususiy qatlam.

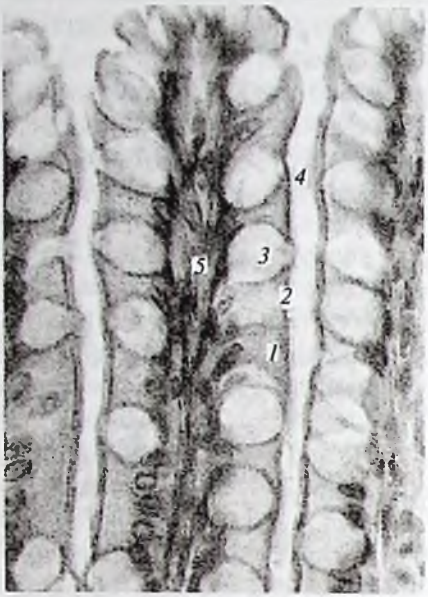

215- rasm. Yo'g'on ichak kriptalarining epiteliysi. Gematoksilin-eozin bilan bo'yalgan (ob. 40, ok. 10):

1 – jiyakli hujayralar; *2* – jiyak; *3* – qadahsimon hujayra; *4* – kripta bo'shligi; *5* – xususiy qatlam.

parda epiteliysi jiyakli va jiyaksiz silindrsimon ho'jayra (enterotsit)lar, qadahsimon hujayralar hamda yuqorida aytib o'tilgan bir qator endokrin hujayralardan tashkil topgan.

Jiyakli enterotsitlar ingichka ichakning shunday hujayralari tuzilishida bo'lib, bu yerda faqatgina hujayralarning mikrovorsinkalari biroz ingichkadir. Jiyaksiz enterotsitlar kriptalarning quyi qismlarida joylashib, barcha epiteliy hujayralari uchun kambial hujayra hisoblanadi. Shuning uchun ham bu hujayralarda mitoz bo'linishi ko'plab uchraydi.

Epiteliy ostida siyrak tolali shakllanmagan biriktiruvchi to'qimadan iborat shilliq pardaning xususiy qatlami joylashadi. Bu qatlam qon tomir va nerv chigallariga mo'l va ingichka ichakning shunday qatlamiga nisbatan limfoid to'qima to'plamlarini ko'proq tutadi. Bu tuzilmalarning soni to'g'ri ichak tomon kamayib boradi. Limfoid follikullardan limfotsitlar atrof to'qimaga yoki epiteliyga qarab migratsiya qilishi mumkin.

Shilliq pardaning mushak qatlami ichki – aylana, tashqi – uzunasiga va qiyshiq yo'nalgan silliq mushaklardan iborat.

Shilliq osti, mushak va seroz pardalar ingychka ichakning shunday pardalari kabi tuzilgan bo'lsa-da, ayrim farqlarga ega. Yo'g'on ichak shilliq osti pardasida limfoid follikullar ko'plab uchraydi. Bu follikullar xususiy qatlamdan bo'rtib turadi. Mushak parda 2 qavat – aylana (ichki) va uzunasiga (tashqi) yo'nalgan mushaklardan iborat. Tashqi mushaklar qavati yaxlit bo'lmay, mushak hujayralari tutam-tutam joylashib, butun chambar ichak bo'ylab yo'nalgan 3 ta tasma hosil qiladi. Bu joylar tashqariga turtib chiqib turuvchi bo'rtmalar hosil qiladi. Mushak qatlamlari orasida siyrak tolali shakllanmagan biriktiruvchi to'qima joylashib, u tomirlar va nerv chigallari tutadi.

Yo'g'on ichakning seroz pardasi chambar ichakni tashqi tomondan o'rab, ko'pgina yog' hujayralariga ega.

To'g'ri ichak. To'g'ri ichakda yuqori – chanoq va pastki – anal qismlar tafovut etiladi. Yo'g'on ichakning chanoq qismi shilliq pardasida uchta ko'ndalang burma mavjud bo'lib, ularning hosil bo'lishida shilliq osti pardasi va mushak pardaning aylana qavati ishtirok etadi. Bu burmalar quyiroqda 8–10 ta uzunasiga yo'nalgan burmalar bo'lib, ular orasida chuqurliklar bor.

To'g'ri ichakning anal qismida uchta: ustunsimon, oraliq va teri zonalari tafovut etiladi.

Ustunsimon zonada uzunasiga joylashgan burmalar anorektal ustunlar hosil qilsa, oraliq zonada bu ustunlar qo'shilib shilliq pardaning eni 1 sm cha bo'lgan silliq yuzali zonasi – bavosil halqasi (*zona haemorrhoidalis*)ni tashkil qiladi. Shu burmalar orasidagi chuqurchalar (botiqlik) rektal sinuslarni hosil qiladi.

To'g'ri ichakning devori ham chambar ichak kabi tuzilishga ega bo'lib, shilliq, shilliq osti, mushak va seroz pardalardan iborat.

Shilliq parda epiteliy, xususiy va mushak qatlamlarga ega. Yo'g'on ichakning ayrim qismlarida epiteliy har xil bo'ladi. To'g'ri ichakning yuqori qismida epiteliy bir qavatli prizmatik, ustunsimon zonasida ko'p qavatli silindrsimon, oraliq zonasida ko'p qavatli yassi muguzlanmaydigan va teri zonasida ko'p qavatli yassi muguzlanuvchi epiteliy. Ko'p qavatli kubsimon epiteliy ko'p qavatli yassi epiteliyga birdan egri-bugri anorektal chiziq (*linea anarectalis*) hosil qilib o'tadi. Teri epiteliysiga o'tish esa asta-sekin bo'ladi.

To'g'ri ichak epiteliysida jiyakli, qadahsimon va ayrim endokrin hujayralar mavjud. Endokrin hujayralar (ECL) ichakning ustunsimon zonasida ko'plab uchraydi. To'g'ri ichakning yuqori qismlarida kriptalar ko'p bo'lsa, quyi tomon ular yo'qolib boradi.

Xususiy qatlam siyrak tolali shakllanmagan biriktiruvchi to'qimadan iborat bo'lib, ayrim limfa follikullarini tutadi. To'g'ri ichakning ustunsimon zonasida yupqa devorli qon tomirlar – lakunalar bo'lib, ulardan venalarga qon o'tadi. Ichakning oraliq zonasida ayrim yog' bezlari uchrasa, teri qismida esa teriga xos bo'lgan boshqa tuzilmalar ham bo'ladi.

Shilliq pardaning mushak qatlami ingichka ichakdagidek 2 qavat bo'lib uzunasiga yo'nalgan burmalargacha davom etadi – ichakning oxirgi qismida mushaklar yo'qolib boradi. Shuning uchun ham ichakning bu qismida shilliq pardaning xususiy qatlami to'g'ridan-to'g'ri shilliq osti pardaga o'tadi. Bu qavatlar ko'pgina mayda burma venalar tutadi. Bu venalarning amaliy meditsinada – klinikada ahamiyati katta. Shu venalar kengayishi natijasida shilliq parda siljiydi va kengaygan tomir anal teshik yuzasiga chiqib qoladi – gemorroy kasalligi kelib chiqadi.

Shilliq osti parda siyrak tolali shakllanmagan biriktiruvchi to'qimadan tuzilgan bo'lib, nerv oxirlari va nerv chigallari tutadi. Bu parda venalarga mo'l va mushak pardaga qadar davom etuvchi naysimon bezlarga ega.

To'g'ri ichakning mushak qavati ikki — ichki (aylana) va tashqi (uzunasiga yo'nalgan) qatlam silliq mushak hujayralaridan iborat. (*sphincter ani internus et externus*). Aylana mushaklar yuqori va quyi qalinlashgan joy (sfinkterlar) hosil qiladi. Quyi sfinkter ko'ndalang-targ'il mushakdan tashkil topgan to'g'ri ichak mushak pardasining tashqi bo'ylama qavati yo'g'on ichakning boshqa qismlaridan farqli o'laroq yaxlitdir. Mushaklar orasidagi nerv chigallari va qon tomirlari mo'l bo'lgan siyrak tolali shakllanmagan biriktiruvchi to'qima qatlami joylashadi.

Seroz parda to'g'ri ichakning faqatgina yuqori qismini qoplaydi, distal qismi esa adventitsial parda bilan o'ralgan bo'ladi.

Chuvalchangsimon o'simta (appendix). Chuvalchangsimon o'simta ko'r ichakning ortig'i hisoblanib, uzunligi 2—25 sm, yo'g'onligi 0,5 sm dir. Ko'p hayvonlarda ichakning bu qismi yaxshi rivojlangan bo'ladi. Shuning uchun ham ba'zi olimlar bu tuzilmani *rudiment a'zo* deb yuritishadi.

Chuvalchangsimon o'simta devori yo'g'on ichak singari 4 pardadan iborat (216- rasm), lekin ba'zi bir farqlar mavjud. Shilliq pardasida kriptalar ko'p bo'lib, ichak teshigiga nisbatan radial joylashgan va kam miqdorda qadahsimon hujayralari bo'lgan jiyakli epiteliy bilan qoplangan. Yo'g'on ichakka nisbatan o'simtada endokrin

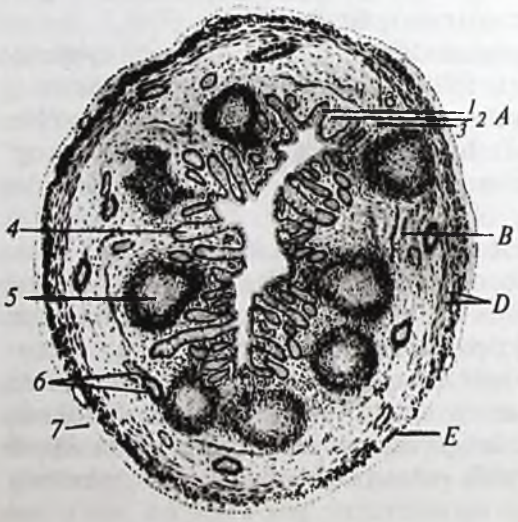

216- rasm. Chuvalchangsimon o'simta:

A — shilliq parda; *B* — shilliq osti pardasi; *D* — mushak parla; *E* — seroz parda; *1* — epiteliy; *2* — xususiy qatlam; *3* — shilliq pardaning mushak qatlami; *4* — kripta; *5* — limfoid folliqul; *6* — qon tomirlar; *7* — mezoteliy (V.G.Yeliseyevdan).

hujayralar ko'proq bo'ladi. Apikal donador hujayralar kriptalar tubida kam miqdorda uchraydi. Kripta tubida joylashgan kam differensiallashgan hujayralar ichak epiteliysining tiklanishida katta ahamiyatga ega. Xususiy qatlam kriptalararo stromani tashkil etgan, siyrak tolali shakllanmagan biriktiruvchi to'qimadan iborat. Bu qatlam sekinasta shilliq osti pardaga o'tadi. Shilliq pardaning mushak qatlami o'simtada yaxshi rivojlanmagan bo'ladi.

Shilliq osti pardasi siyrak tolali shakllanmagan biriktiruvchi to'qimadan iborat bo'lib, qon tomir va nerv chigaliga boy bo'ladi. Bu pardada limfotsitlar ko'plab limfoid to'plamlarini (limfoid follikullarni) hosil qiladi. Limfoid follikullarda yirik ko'payish markazlari mavjud. Follikullar atrofidagi biriktiruvchi to'qimada limfotsitlar juda ko'p uchraydi, ularning bir qismi epiteliy orqali o'simta bo'shlig'iga o'tadi. Bu hollarda o'simta bo'shlig'ida ko'chib tushgan epiteliy hujayralari va o'lgan limfotsitlar to'dalarini ko'rish mumkin. Mushak parda silliq mushaklarning ichki aylana va tashqi uzunasiga ketgan qatlamlaridan iborat. Chuvalchangsimon o'simta tashqarisidan seroz parda bilan o'ralgan. Shilliq va shilliq osti pardalarida yotgan himoya vazifasini bajaruvchi ko'plab limfoid to'qimalar to'plamlari – follikullarni tutganligidan chuvalchangsimon o'simta *ichak murtagi* deb ham ataladi.

Yo'g'on ichakning qon bilan ta'minlanishi va innervatsiyasi. Oxirgi qon tomir ravoqlaridan to'g'ri arteriyalar yo'g'on ichak devoriga kiradi. Yo'g'on ichakning shilliq osti pardasiga kirishda to'g'ri arteriyalar mushak va mushak-seroz osti tarmoqlarini beradi. Shilliq osti pardasida to'g'ri arteriyalar o'ta rivojlangan arteriya chigalini hosil qiladi. Bu chigaldan mushak va shilliq pardalariga yo'naluvchi qaytuvchi arteriolalar tarmoqlanadi. Bu qaytuvchi arteriolalar kriptalar asosida arteriyaning bazal to'rini barpo etadi. Shu tuzilmalar orqali yo'g'on ichakning shilliq pardasi oziqlanadi. Kriptalar asosidagi arteriolalar kriptalarning, uzunasi bo'ylab yo'naluvchi – perpendikulyar kapillyarlarga tarmoqlanadi. Shu kapillyarlar kripta uchiga borib, epiteliy osti kapillyarlar to'ri bilan qo'shilib ketadi. Kriptalarning yuqori 1/3 qismida kapillyarlar qo'shilib perpendikulyar venulalarni, ular esa kriptalar asosida o'zaro qo'shilib bazal vena to'rini hosil qiladi. Bu venalar qoni shilliq osti vena chigaliga quyiladi.

Yo'g'on ichakning nerv bilan ta'minlanishida parasimpatik vegetativ nerv sistemasiga qarashli sayyor va chanoq nervidan boshqa barcha simpatik nerv tugunlari ishtirok etadi. Yo'g'on ichakning intramural nerv apparati xuddi ingichka ichakdagi singari bo'ladi.

Nerv gangliylari Dogelning I va II tip nerv hujayralarini tutadi. O'zining tuzilishiga va ahamiyatiga ko'ra, ko'richak mushak qavatlari orasida joylashgan nerv tugunlarining tuzilishi yo'g'on ichakning boshqa qismiga qaraganda birmuncha farq qiladi. Ko'richak devorining mushak qavatiga 1 sm yuzasida 15000 va chuvalchangsimon o'simtada 1600 ganglioz hujayralar bo'ladi. Bu esa me'da ichak sistemasining qolgan bo'limlaridagidan ancha ko'pdir.

ME'DA OSTI BEZI

Me'da osti bezi (*pancreas*) ovqat hazm qilish sistemasining katta bezlaridan hisoblanadi. U aralash bez bo'lib endokrin va ekzokrin qismlardan tuzilgan.

Bezning ekzokrin qismida tripsin, ximotripsin, karboksipeptidaza, amilaza, lipaza, esteraza va boshqa fermentlarga boy bo'lgan pankreatik shira ishlab chiqariladi. Pankreatik shira bezning chiqaruv nayi orqali o'n ikki barmoq ichakka tushadi va uning fermentlari ta'sirida ichakda oqsil, karbonsuv va yog'lar o'zlarining oxirgi mahsulotlari (monomerlari)gacha parchalanadi.

Endokrin qismida insulin, glyukagon, somatostatin, pankreatik polipeptid kabi gormonlar ishlab chiqariladi. Bu gormonlar organizmda uglevodlar, oqsillar va yog'lar almashinuvini boshqarishda ishtirok etadi.

Taraqqiyoti. Me'da osti bezi pusht hayotining 3—4- haftasida birlamchi ichakning dorzal va 2 ta ventral epitelial bo'rtmalaridan rivojlanadi. Dorzal bo'rtmadan bezning tana va dum qis-mi, ventral bo'rtmadan bosh qismi va bezning chiqaruv naylari rivojlanadi. Keyinchalik entodermal bo'rtmalarning hujayralari epiteliy tasmalari hosil qilib, atrofdagi mezenximaga o'sib kiradi. Embrional taraqqiyotning 5- haftasida epitelial tasmalardan birlamchi chiqaruv naylari hosil bo'lib, ular kuchli tarmoqlanib uchi berk holda tamom bo'ladi. Bu naylarning devori bir qavatli, ixtisoslashmagan epiteliydan iborat. Embrional rivojlanishning 4- haftasida chiqaruv naylaridan epitelial kurtaklar hosil bo'lib, bular sekretor bo'limga aylanadi.

Hujayralarda donadorlikning paydo bo'lishi sekretor faoliyatning boshlanishini ko'rsatadi, bu esa embrional taraqqiyotning 5- oylarida yuz beradi. Bola tug'ilgandan so'ng bezning morfofunksional taraqqiyoti 18—20 yoshgacha davom etadi. Bezning endokrin qismi embrionning 3 oyligidan birlamchi chiqaruv naylarning kurtaklari shaklida taraqqiy eta boshlaydi. Bu epitelial kurtaklar birlamchi bez to'qimasidan orolchalar holida ajraladi. Mezenximadan bezning biriktiruvchi to'qimali asosi va tomirlar rivojlanadi.

ME'DA OSTI BEZINING TUZILISHI

Anatomik jihatdan bezning b o s h , t a n a va d u m q i s m l a r i tafovut qilinadi. Bezni qoplovchi yupqa kapsula biriktiruvchi to'qimadan iborat bo'lib, u bezning ichkarisiga kirib borib, bo'laklarga ajratadi. Biriktiruvchi to'qimadan qon tomirlar, chiqaruv naylari, limfa tomirlari va nervlar joylashadi.

Bo'laklar e k z o k r i n va e n d o k r i n qismlardan tashkil topgan. Bez massasini 97 foiz ga yaqini ekzokrin, 3 foiz ga yaqini endokrin qismdan iborat (217- rasm).

Bezning ekzokrin qismi. Bezning bu qismi atsinuslar (254- rasmga q.) va chiqaruv naylarining yig'indisidan iborat. Me'da osti bezi ekzokrin qismining struktura-funksional birligi bo'lib *atsinus* (*acinus pancreaticus*) hisoblanadi. U oxirgi sekretor bo'lim va kiritma naylarini o'z ichiga olib, undan chiqaruv naylari boshlanadi. Tashqaridan atsinus kattaligi 100–150 mkm bo'lgan qopchani eslatadi. Atsinuslar orasida retikulin tolalar, qon kapillyarlari hamda vegetativ nerv sistemasining nerv tolalari va nerv tugunlari joylashadi. Atsinuslar 7–12 ta yirik ekzokrin pankreatotsitlar yoki atsinotsitlardan (*acinocytus*) va bir necha mayda nay hujayralari yoki sentroatsinoz hujayralardan tashkil topgan. Atsinar hujayralarda apikal zimogen va bazal (gomogen) zonalari

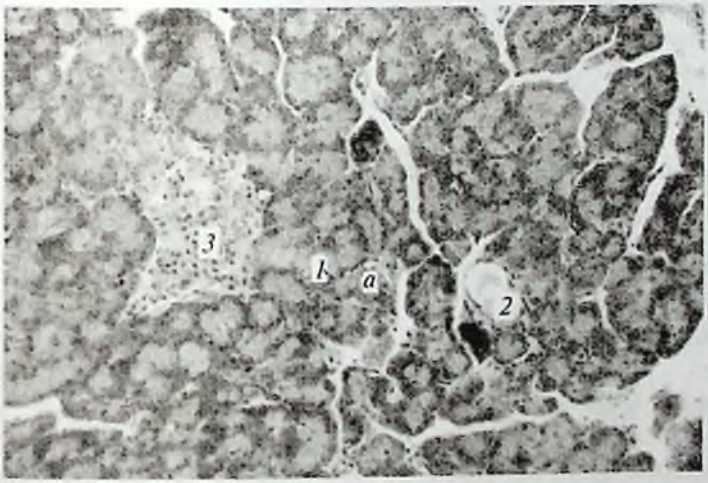

217- rasm. Me'da osti bezi. Gematoksilin-eozin bilan bo'yalgan (ob. 10, ok. 10):

1 – bezning ekzokrin qismi; *a* – atsinuslar; *2* – qon tomir; *3* – endokrin qism – Langergans orolchasi.

aniq ajralib turadi. Elektron mikroskopda atsinar hujayralar piramida shakliga ega bo'lib, uning keng asosi bazal membranada yotadi (218- rasm). Hujayralarning yon yuzalari sitolemmasi biriktiruvchi kompleks va desmosomalar hosil qiladi. Atsinar hujayralarning apikal (zimogen) zonasi kislotali bo'yoqlar bilan, ya'ni oksifil bo'yaladi.

Zimogen zona asosan yirik (diametri 80 nm gacha) o'rtacha elektron zichlikdagi zimogen granulalar bilan to'lgan bo'ladi. Ular orasida kamroq elektron zichlikka ega bo'lgan prozimogen (etilmagan) donalari ham uchrab turadi. Gomogen zonada asosan membranalarida juda ko'p ribosomalar tutgan donador endoplazmatik to'r elementlari joylashgan. Ular parallel joylashgan yassi qopchalardan iborat bo'lib, pankreatik shiraning fermentlari shu yerda sintezlanadi. Bazofil ribosomalar ko'p bo'lganligi sababli bu zona bazofil bo'yaladi.

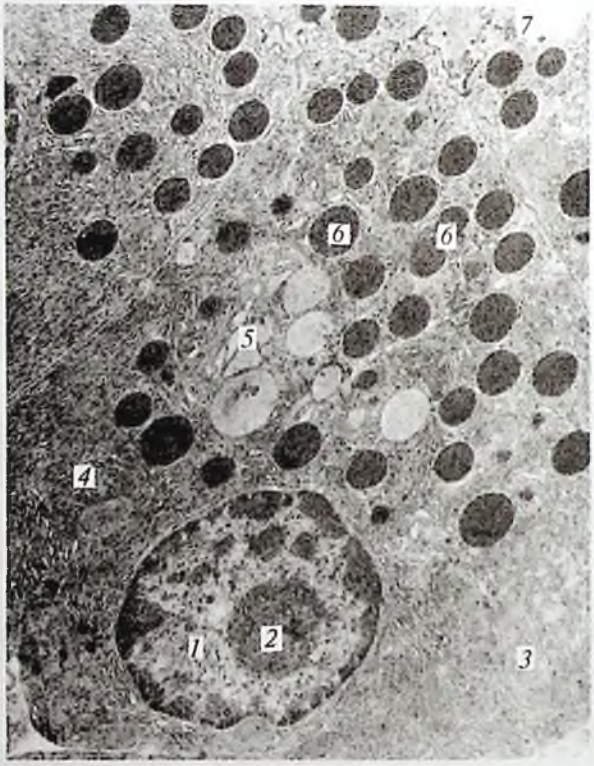

218- rasm. Me'da osti bezi atsinus hujayrasining elektron mikrofotografiyasi (×14000):

1 – yadro; *2* – yadrocha; *3* – mitoxondriyalar; *4* – endoplazmatik to'r; *5* – plastinkasimon kompleks; *6* – zimogen donachalar; *7* – atsinus bo'shlig'i.

Atsinar hujayralarning 1–2 ta yadrocha tutgan dumaloq yadrosi ularning bazal qismiga yaqin joylashadi. Yaxshi rivojlangan Golji kompleksi sitoplazmaning yadro usti zonasini egallaydi. Turli shakldagi mitoxondriyalarning ko'pchiligi Golji kompleksi atrofida va hujayra sitolemmasining ostida joylashgan. Atsinar hujayraning yadrosi dumaloq bo'lib, bazal qismga yaqin joylashadi.

Atsinar hujayralarning sekretor faoliyati siklik jarayon bo'lib, unda quyidagi bosqichlarni kuzatish mumkin: 1) fermentlar sintezi uchun zarur bo'lgan oddiy birikmalarning hujayraga kirishi; 2) donador endoplazmatik to'rda sintez bo'lishi; 3) sekretning Golji kompleksida «etilishi»; 4) tayyor sekret mahsulotining prozimogen va zimogen holida yig'ilishi; 5) sekret mahsulotining hujayradan chiqishi. Sekretor sikl o'rtacha 1,5–2 soat davom etadi. Ammo organizmning hazm fermentlariga bo'lgan fiziologik ehtiyojiga qarab qisqarishi va aksincha, uzayishi mumkin.

Atsinar hujayralardan ajralgan sekret kiritma nay (*ductus intercavatus*)ga tushadi. Uning devorini tashkil qilgan mayda hujayralar ba'zan atsinar hujayralarning yon tomonida zich yopishib, ular bilan umumiy bazal membranada joylashadi. Ba'zi hollarda esa kiritma nayi hujayralari atsinus bo'shlig'iga suqilib kiradi va atsinar hujayralarning apikal yuzasida yotadi. Bunday joylashgan holda ular *sentroatsinoz hujayralar* (*cellulae centracinosae*) deb ataladi. (219- rasm). Sentroatsinoz hujayralar noto'g'ri yassi ko'rinishga ega bo'lib, oval shaklidagi yirik yadrosi oqish sitoplazmasining yupqa qatlami bilan o'ralgan. Sitoplazmada organellalar juda kam. Hujayralarning atsinus bo'shlig'iga qaragan erkin yuzasida onda-sonda mikrovorsinkalar uchraydi.

Kiritma naylari bo'lakchalar ichi naylari (*ductus interlobulares*)ga o'tadi. Ularning devori bir qavatli kubsimon epiteliy bilan qoplangan. Hujayralar sitoplazmasida oz miqdorda mi-toxondriyalar va erkin ribosomalar, unchalik rivojlanmagan Golji kompleksi va donasiz endoplazmatik to'r elementlari bor. Bo'lakchalar ichi naylari me'da osti bezida unchalik rivojlanmagan va shu belgisiga qarab quloq oldi bezidan yaqqol ajratish mumkin.

Kiritma va bo'lakchalar ichi naylari hujayralari pankreatik shira tarkibidagi bikarbonatlar, tuzlar va suv sekretsiyasida ishtirok etadi.

Bo'lakchalar ichi naylari bez bo'laklari orasidagi biriktiruvchi to'qimali to'siqlarda joylashgan bo'lakchalararo naylar (ductus interlobularis) bo'lib davom etadi. Ular esa o'z navbatida me'da osti bezining umumiy, chiqaruv nayiga qo'shiladi. Umumiy nay bezning dum qismidan bosh qismigacha davom etib, bu yerda umumiy

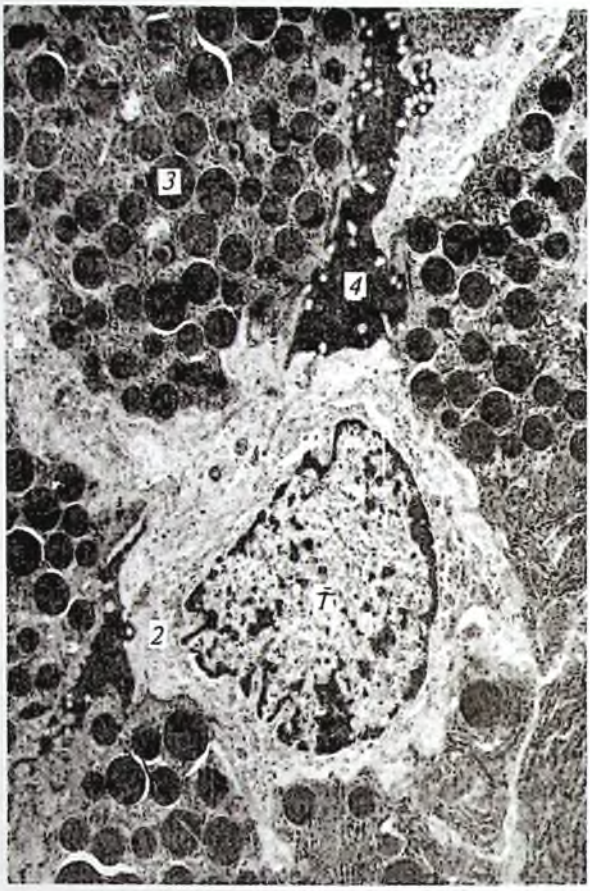

219- rasm. Atsinus markaziy (sentroatsinoz) hujayrasining elektron mikrofotografiyasi (×12000):

1 – yadro; *2* – sitoplazma; *3* – atsinus hujayrasining sekret donalari; *4* – atsinus bo'shlig'i.

o't yo'li bilan birgalikda o'n ikki barmoq ichak bo'shlig'iga ochiladi. Bu naylar devori shilliq parda bilan qoplangan. Shilliq parda baland prizmatik epiteliy va biriktiruvchi to'qimadan iborat xususiy plastinkalardan tashkil topgan. Umumiy chiqaruv nayining qo'shilish joyida aylana joylashgan silliq mushak hujayralari bo'lib, ular nayning sfinkterini hosil qiladi.

Chiqaruv nayi epiteliysida qadahsimon hujayralar hamda pankreozimin va xoletsistokinin gormonlarini ishlovchi endokrin hujayralar uchraydi. Bu gormonlar ta'sirida me'da osti bezi atsinar hujayralarining sekretor faoaliyati va jigardan o't ajralishi kuchayadi.

Bezning endokrin qismi. Endokrin qism bez bo'lakchalari ichida joylashgan pankreatik orolchalar (Langergans orolchalari) dan iborat (217, 220- rasmlar). Ko'pchilik orolchalar odatda atrofdagi to'qimalardan biriktiruvchi to'qimali parda bilan ajralgan. Lekin ayrim orolchalarning, ayniqsa, mayda orolchalarning kapsulasi bo'lmaydi va ekzokrin parenxima bilan qo'shilib ketadi. Orolchalarning soni bezning bosh – tana – dum yo'nalishida ortib boradi. Ularning umumiy soni 1 mln dan 2 mln gacha bo'ladi.

Pankreatik orolchalar (*Insulae pancreaticae*) endokrin hujayralar-insulotsitlar (*insulocyti*) dan tashkil topgan. Ular o'rtasida fenestrlangan sinusoid tipidagi qon kapilyarlari joylashadi. Qon kapilyarlari atrofida perikapillyar bo'shliq bo'lib, insulyar gormonlar avvalo shu bo'shliqqa, so'ngra kapillyarlar devori orqali qonga tushadi.

Insulotsitlar atsinar hujayralarga qaraganda kichikroq bo'lib, ularning sitoplazmasida donador endoplazmatik to'r o'rtacha rivojlangan bo'lsa-da, Golji kompleksi yaxshi rivojlangan, mayda mitoxondriyalar va sekret donachalari ko'p (220- rasm). Sekret donachalarining fizik-kimyoviy va morfologik xususiyatlariga qarab insulotsitlarning 5 turi farqlanadi: B- (bazofil) hujayralar, A- (atsidofil) hujayralar, D- (dendritik) hujayralar, D_1-(argirofil) hujayralar va PP- hujayralar.

Pankreatik orolchalar hujayralarining ko'pchiligini (70–75 foiz) V- hujayralar tashkil qiladi. Ular asosan orolcha markazida joylashadi. B-hujayralarning sekret donachalari suvda erimaydi, ammo spirtda butunlay erib ketadi. Sekret donachalarining kattaligi 275 nm atrofida bo'lib, ular bazofillik xususiyatiga ega va aldegidfuksin, gensian fiolet bilan ko'k rangga bo'yaladi.

Sekret donachalarining o'rab turgan membranasi bilan ichidagi moddasi orasida keng yorug' gardish (oreola) bor. B- hujayralarning sekret donachalari insulin gormonidan iborat. Insulin to'qimalar hujayralari tomonidan glyukozani o'zlashtirishni kuchaytiradi va qondagi qand miqdorini kamaytiradi. O'zlashtirilgan glyukoza hujayralarda, ayniqsa, jigar va mushak hujayralarida glikogenga aylanadi va to'planadi. Shuning uchun organizmda insulin yetishmaganda to'qimalarda glyukoza miqdori kamayib, qonda uning miqdori ko'payib ketadi, Bu esa qandli diabet kasalligiga olib keladi.

A- hujayralar pankreatik orolchalar hujayralarining 15–20 foizini tashkil qiladi va ular ko'pincha orolchaning chekkalarida joylashadi. Bu hujayralar sekret donachalarining kattaligi 230 nm atrofida bo'lib, ular spirtda erimaydi, ammo suvda eriydi. B- donachalar oksifil xususiyatga ega, shu sababli kislotali fuksin bilan och qizil rangga

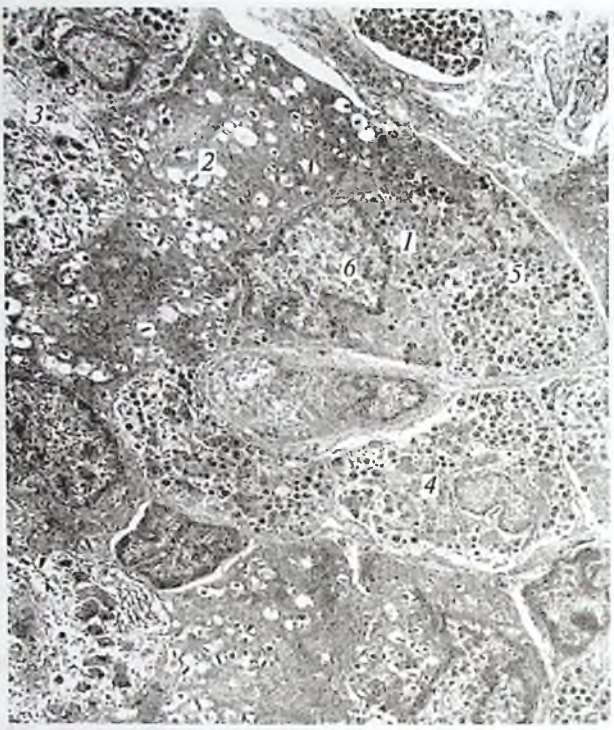

220- rasm. Me'da osti bezi endokrin qismidagi hujayralarning elektron mikrofotografiyasi (×6000):

1 – A- hujayralar; *2* – B- hujayralar; *3* – endoplazmatik to'r; *4* – mitoxondriyalar; *5* – sekretor donachalar; *6* – yadro.

bo'yaladi. B- hujayralar sekret donachalaridan farqli o'laroq, A- donachalarning qoramtir markazi bilan uni o'rab turgan membranasi orasidagi yorug' gardish (oreola) tor bo'ladi. A- hujayralar sekret donachalarida glyukogon gormoni topilgan. Glyukogon insulinning antagonisti hisoblanadi va uning ta'sirida to'qimalarda glikogenning glyujozaga parchalanishi kuchayadi, natijada, qondagi qand miqdori oshadi. Shuning uchun organizmda glyukogon kamayib ketganda qondagi glyukoza miqdori kamayib ketishi mumkin. Shunday qilib, insulin va glyukogon qondagi glyukoza miqdorining doimiyligini ushlab turadi va to'qimalardagi (birinchi navbatda jigardagi) glikogen miqdorini belgilaydi.

D- hujayralar insulotsitlarning 5–10 foiz ini tashkil qiladi. Bu hujayralar noksimon, ba'zan, yulduzsimon shakldagi hujayralar bo'lib, asosan, pankreatik orolchalarning chetida joylashadi. D- hujayralar-

ning sekret donachalari kattaligi 325 nm atrofida, o'rtacha zichlikda bo'ladi va yorug' gardish (oreola) tutmaydi. D- hujayralar somatostatin gormoni ishlab chiqaradi. Bu gormon A- va B-hujayralardan insulin bilan glyukogon ajralishini to'xtatadi hamda bezning atsinar hujayralaridagi fermentlari sintezini pasaytiradi. Pankreatik orolchalarda oz miqdorda D_1- hujayralari ham uchraydi. Bu hujayralar juda zich markazi atrofida tor yorug' gardishi bo'lgan mayda (160 nm) argirofil donachalar tutadi. D_1- hujayralar vazoaktiv intestinal polipeptid (VIP) ishlab chiqaradi. VIP arterial bosimni pasaytiradi, me'da osti bezi shirasi va gormonlar ajralishini kuchaytiradi.

PP- hujayralar insulotsitlar orasida juda kam (2–5 foiz) bo'lib, ular me'da va me'da osti bezi shiralari ajralishini kuchaytiruvchi pankreatik polipeptid ishlaydi. PP- hujayralar poligonal shaklda bo'lib, sitoplazmasida juda mayda (140 nm gacha) donachalar tutadi. Bu hujayralar odatda bezning bosh qismidagi pankreatik orolchalarning chetlarida, bundan tashqari, orolchalardan tashqarida, ya'ni ekzokrin bo'limlar va chiqaruv naylari orasida ham uchraydi.

Me'da osti bezi bo'laklarida yuqorida aytib o'tilgan, atsinar va endokrin hujayralardan tashqari, sekretor hujayralarning yana bir turi – oraliq yoki atsinoinsulyar hujayralar uchraydi (221- rasm).

Ularning kelib chiqishi to'liq o'rganilmagan. Atsinoinsulyar hujayralar to'da-to'da bo'lib ekzokrin qism orasida joylashadi. Bu hujayralarning o'ziga xos xususiyati shundan iboratki, ularning sitoplazmasida ikki xil donachalar: atsinar hujayralarga xos bo'lgan yirik zimogen donachalari va endokrin hujayralarga xos – mayda sekret donachalari uchraydi. Mayda sekret donachalari A-, B- yoki D- hujayralardan birining sekret donachalariga o'xshash bo'ladi.

Shu sababli atsinoinsulyar hujayralarni A, V, va D turlarga klassifikatsiya qilish tavsiya qilingan. Atsinoinsulyar hujayralarning ko'pchiligi qonga ham endokrin, ham zimogen donachalarini ajratadi. Kamdan-kam hollarda har ikki xil sekret donachalari bezning chiqaruv nayiga tushadi.

Me'da osti bezining qon bilan ta'minlanishi. Me'da osti bezi arteriya qoni bilan qorin arteriyasi va yuqori ichak tutqichi arteriyasi tarmoqlari hisobiga ta'minlanadi. Yirik arteriya tarmoqlari bo'lakchalararo biriktiruvchi to'qimalarda mayda arteriyaolalarga ajraladi. Bu tarmoqlar atsinuslar atrofida kapillyarlar to'rini hosil qiladi. Kapillyarlar yig'ilib, venulalarga o'tadi. Langergans orolchalarining qon bilan ta'minlanishi bundan keskin farq qiladi. Orolchalarga keluvchi arteriyalar sinusoid kapillyarlarga tarmoqlanadi. Sinusoid kapillyarlar endoteliy hujayralarida fenestrlar (teshikchalar) ko'p, bazal membranasi o'ta yupqa bo'ladi. Bu esa modda almashinuvini oson-

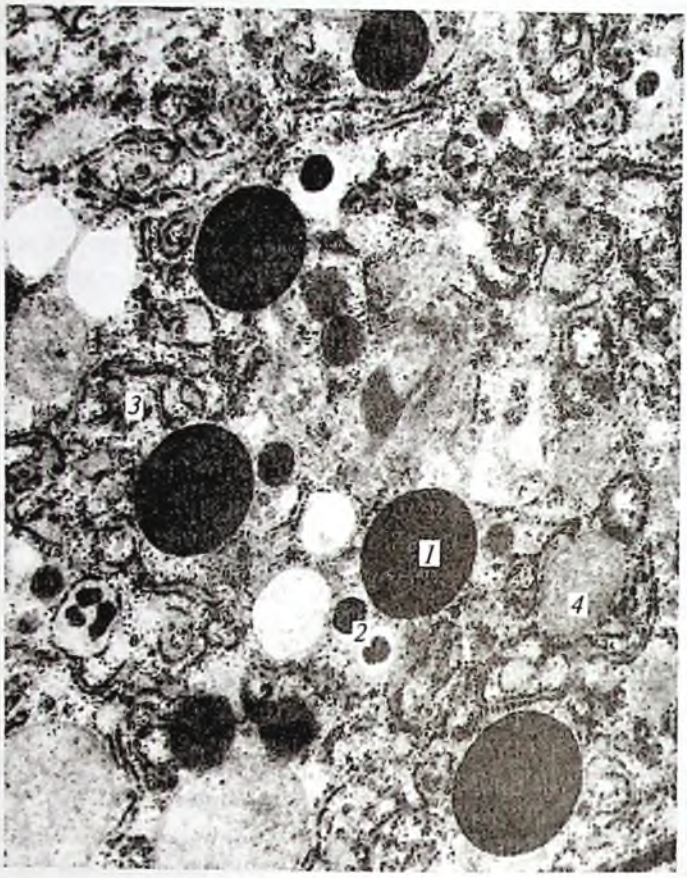

221-rasm. Atsinoinsulyar hujayraning elektron mikrofotografiyasi (× 37500):

1 – zimogen donachalar; *2* – endokrin sekret donachalari; *3* – donador endoplazmatik to'r; *4* – mitoxondryalar.

lashtiradi. So'nggi vaqtlarda olingan ma'lumotlar me'da osti bezi shirasi ajralishining tezlashishi, uning qon bilan taminlanishining ortishi bilan birga borishini ko'rsatadi.

Me'da osti bezi bo'laklarida tomirlarning darvoza (portal) sistemasi mavjud degan fikrlar ham bor. Bu fikrga ko'ra olib keluvchi arteriola avval pankreatik orolchalar kapillyarlariga tarmoqlanadi, so'ngra ular olib chiqaruvchi arteriolaga yig'iladi, undan esa ekzokrin qism atsinuslarini qon bilan ta'minlovchi yangi (ikkilamchi) kapillyarlar to'ri boshlanadi. Me'da osti bezidan oqib chiqadigan venoz qon darvoza venasiga quyiladi.

Me'da osti bezining limfa sistemasi atsinuslar va orolchalar atrofidagi kichik limfa kapillyarlaridan boshlanadi va yirik limfa tomirlariga birlashib, regionar limfa tugunlarga quyiladi.

Innervatsiyasi. Me'da osti bezi parasimpatik va simpatik nerv sistemalari bilan juda boy ta'minlangan. Vegetativ nerv sistemasi tarmoqlari, masalan, adashgan nerv, yuqori qorin va quyoshsimon chigal tarmoqlari me'da osti bezi atrofida chigallar hosil qiladi. Bu chigalning ko'pgina tarmoqlari qo'shni duodenal jigar, me'da chigallari va boshqa chigallar bilan bog'langan holda bo'ladi. Adashgan nerv impulslari ta'sirida me'da osti bezidan shira ajralishi ko'payibgina qolmasdan, balki fermentlarning sintezlanishi ham oshadi va tezlashadi.

Orolcha hujayralari ekzokrin hujayralardan farqlanib, nerv tolalari va ularning oxirlariga o'ta boydir. Shuning uchun ham ularni *neyroinsulyar kompleks* deb ham yuritiladi.

Me'da osti beziga simpatik nervlar katta va kichik qorin nervi tarkibida kirib keladi. Katta qorin nervi ta'sirlansa, me'da osti bezidan sekret ajralishi kamayadi. Xuddi shuningdek, simpatik nerv sistemasi mediatori (adrenalin, noradrenalin) ta'sirida ham sekretsiyaning tormozlanishi kuzatiladi. Efferent tolalardan tashqari, bo'laklar orasidagi biriktiruvchi to'qimada ko'pgina efferent nerv oxirlari (Fater–Pachini nerv oxirlari) uchraydi.

Regeneratsiyasi. Me'da osti bezi hujayralarining mitotik aktivligi juda past, shuning uchun hujayralarning fiziologik yangilanishi asosan hujayra ichi regeneratsiyasi bilan boradi. Me'da osti bezining reparativ regeneratsiyasi esa regeneratsion gipertrofiya tarzida o'tadi. Me'da osti bezida reparativ regeneratsiya regeneratsion gipertrofiya tipida o'tadi.

JIGAR

Jigar (*hepar*) hazm sistemasining eng yirik bezi bo'lib, organizm uchun muhim qator vazifalarni bajaradi. Jigarda modda almashinuvining ko'p mahsulotlari zararsizlantiriladi; gormonlar, biologik aminlar hamda dori moddalar kuchsizlantiriladi. Jigar himoya vazifasini ham bajaradi, uning yulduzsimon retikuloendoteliotsitlari (Kupfer hujayralari) mikro-organizmlar va yot (zararli) moddalarni ushlab qolish hamda yemirish xususiyatiga ega. Jigarda glikogen hosil bo'ladi va to'planadi, u qondagi glyukoza miqdorini muntazam boshqarib turadi. Jigarda qon plazmasining albumin, globulin (80 foiz), fibrinogen, protrombin kabi muhim oqsillari sintezlanadi. Jigarda

o't hosil bo'lib, u ichakda yog'lar so'rilishida muhim ahamiyatga ega. U hujayra membranalarining zarur tarkibiy qismi bo'lgan xolesterin almashinuvida muhim rol o'ynaydi. Jigarda organizm uchun zarur bo'lgan A, D, E, K. kabi yog'da eruvchi vitaminlar to'planadi. Bulardan tashqari, embrional davrda jigar qon yaratuvchi a'zo hisoblanadi. Bunday ko'p qirrali va o'ta muhim faoliyati uchun *jigar organizmning bioximiyaviy laboratoriyasi* deb ataladi.

Taraqqiyoti. Jigarning takomillashuvi embriogenezning 3- haftasidan — ichak nayi shakllanishi bilan boshlanadi. Jigar kurtagi bo'lajak o'n ikki barmoq ichak ventral devorining bo'rtmasi bo'lgan «jigar maydonchasi» sifatida, ya'ni oldingi ichak kaudal qismining endodermasidan yuzaga keladi. «Jigar maydonchasi» epiteliysi tez rivojlanib, botiqlik — «jigar ko'rfazi»ni hosil qiladi. Ko'rfazning kranial qismi (pars hepatica) hujayralari qorin tutqichi ventral varag'ining mezenximasiga o'sib kirib, jigar parenximasining kurtagi bo'lgan ustun shaklidagi tuzilmalarni hosil qiladi. Ko'rfazning kaudal qismi (pars cystica) dan esa o't pufagi va yirik o't yo'llari taraqqiy eta boshlaydi. Embrion taraqqiyotining birinchi yarmida pusht jigari to'r shaklidagi ustunlar va ular orasida joylashgan venoz sinuslaridan iboratdir. Jigar kapsulasi 1—2 qator joylashgan yassi mezenxima hujayralaridan yuzaga keladi. Taraqqiyotining ikkinchi yarmidan boshlab jigarning biriktiruvchi to'qimasi kengayib, tomirlari bilan birga parenxima ichiga o'sib kiradi va uni bo'lakchalarga bo'ladi. Bo'lakchalarning hosil bo'lishi va umuman, jigar to'qimasining to'la shakllanishi 8—10 yoshlargacha davom etadi.

JIGARNING TUZILISHI

Jigar tashqaridan zich biriktiruvchi to'qimadan iborat fibroz parda (Glisson kapsulasi) bilan qoplangan bo'lib, u qorin pardaning vistseral varag'i bilan mahkam yopishib ketgan. Fibroz parda qon tomirlari bilan jigar ichiga kiradi va uni juda ko'p bo'lakchalarga bo'ladi (*lobuli hepatis*).

Jigar bo'lakchalari jigarning struktura-funksional birligi hisoblanadi. Klassik jigar bo'lakchalari kengligi 1,5—2 mm dan oshmaydigan ko'p burchakli prizma shaklidagi tuzilmalar bo'lib, bir- biridan bo'lakchalararo biriktiruvchi to'qima bilan ajralib turadi. Biriktiruchi to'qimada bo'lakchalararo arteriya, vena va o't yo'llari («Jigar triadalari») joylashgan. Biroq bo'lakchalararo biriktiruvchi to'qima hamma jonzotlarda ham bir xil rivojlangan bo'lmaydi. Cho'chqa va ayiq jigarida bo'laklararo biriktiruvchi to'qima yaxshi rivojlangan

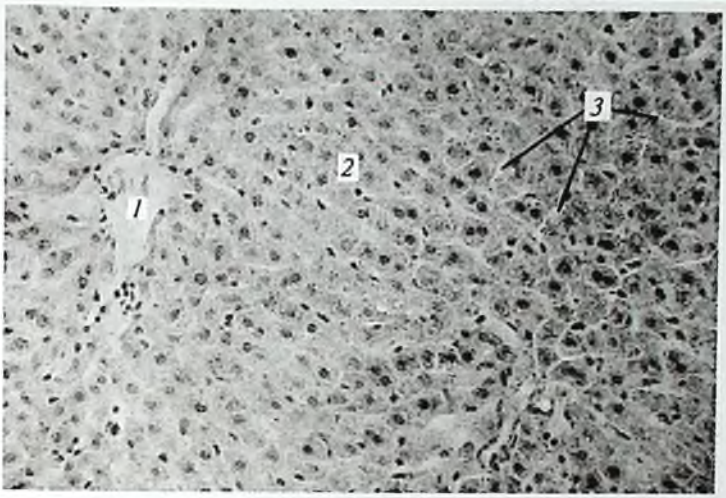

222- rasm. Jigar bo'lagi. Gematoksilin-eozin bilan bo'yalgan (ob. 20, ok. 10):

1 – markaziy vena; *2* – jigar hujayralari; *3* – sinusoid kapillyar.

bo'lib, jigar bo'lakchalarini bir-biridan yaqqol ajratib turadi. Odam jigarida esa, biriktiruvchi to'qima sust rivojlangan, shuning uchun jigar bo'lakchalarining chegarasi aniq bo'linib turmaydi (222- rasm). Biriktiruvchi to'qima faqat qon tomirlar atrofidagina uchraydi, shu sababli jigar bo'lakchalarining chegarasi jigar triadalari (trias hepatica) hisoblanadi. Odam jigarida bo'lakchalararo biriktiruvchi to'qimaning ko'payib ketishi og'ir xastalik – sirroz kasalligining bir alomatidir. Jigar bo'lakchalari jigar plastinkalari (*lamina hepatica*) va ular orasidan o'tuvchi sinusoid kapillyarlardan (*vas sinusoideum*) tashkil topgan. Jigar plastinkalari jigar hujayralari – gepatotsitlardan iborat (223- rasm). Har bir bo'lakchaning o'rtasida markaziy vena (vena centralis) joylashgan, jigar plastinkalari va sinusoid kapillyarlar esa unga qarab radial yo'nalgan bo'ladi (223-rasmga qarang). Sinusoid kapillyarlar devori endoteliy hujayralary bilan qoplangan bo'lib, ikki xil endoteliy hujayrasi tafovut qilinadi. Birinchisi organellalari kam bo'lgan yassi endoteliy hujayralari bo'lsa, ikkinchisi – yulduzsimon retikulo- endoteliotsitlar (*reticulo-endotheliocytus stellatus*) yoki Kupfer hujayralaridir. Kupfer hujayralari monotsitlardan kelib chiqqan fagotsitlarga xos tuzilgan bo'lib, o'simtalarga ega, sitoplazmasida ko'pgina lizosomalar va fagosomalar tutadi (223, 224-rasmlar). Yot (zararli) moddalarni fagotsitoz qilish vaqtida yulduzsimon retikuloendoteliotsitlar sinusoid devoridan ajralib, erkin makrofaglarga aylanishi mumkin. Jigar bo'lak-

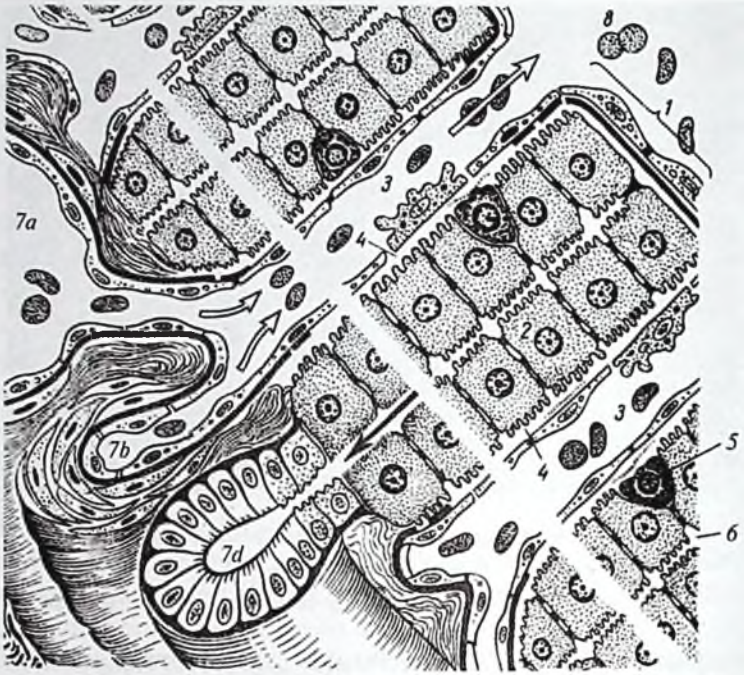

223- rasm. Jigar plastinkalarining tuzilishi (sxema) (E.F.Kotovskiydan):

1 – jigar plastinkasi; *2* – gepatotsit; *3* – qon kapillyari; *4* – perisinusoidal (Disse) bo'shliq; *5* – perisinusoidal lipotsit; *6* – o't kanalchasi; *7a* – bo'lakcha atrofidagi (septal) vena; *7b* – bo'lakcha atrofidagi arteriya; *7d* – bo'lakcha atrofidagi o't naychasi; *8* – markaziy vena.

chasining chetki qismlarida va markaziy vena atrofidagina sinusoid kapillyarlar devorida bazal membrana mavjud, qolgan joylarida bazal membrana bo'lmaydi. Bu joylarda sinusoid devori faqatgina endoteliy va Kupfer hujayralaridangina iborat. Sinusoid kapillyar devori bilan gepatotsitlar o'rtasida perisinusoidal bo'shliq (*spatium perisinusoideum*) yoki Disse bo'shlig'i mavjud (223, 224- rasmlarga q.).

Endoteliy hujayralarining bir-biri bilan birikkan joylarida mayda teshikchalar bo'lib, ular orqali qon plazmasi Disse bo'shlig'iga tushadi. Lekin qonning shaklli elementlari bu teshiklardan o'ta olmaydi. Ba'zi patologik hollardagina qon shaklli elementlari Disse bo'shlig'iga o'tishi mumkin.

Disse bo'shlig'ida qon plazmasidan tashqari gepatotsitlarning mikrovorsinkalari, ba'zan Kupfer hujayralarining o'simtalari, jigar plastinkalarini o'rab turuvchi argirofil tolalar hamda perisinusoidal lipotsit hujayralarining o'simtalari bo'ladi. Perisinusoidal lipotsitlar

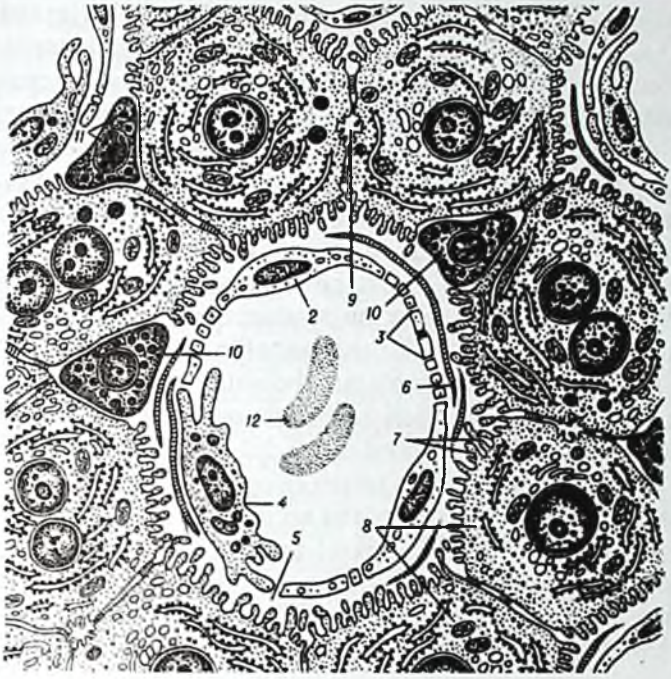

224- rasm. Jigarning ultramikroskopik tuzilishi (sxema) (E.F.Kotovskiydan):

1 – bo'lakchalar ichi sinusoidal tomir; *2* – endoteliy hujayrasi; *3* – ilma-teshik joylar; *4* – yulduzsimon makrofag (Kupfer hujayrasi); *5* – perisinusoidal (Disse) bo'shliq; *6* – retikulyar tolalar; *7* – gepatotsitlarning mikrovorsinkalari; *8* – gepatotsitlar; *9* – o't kanalchasi; *10* – perisinusoidal lipotsitlar; *11* – yog' kiritmalari; *12* – gemokapillardagi eritrotsitlar.

(*lipocytus perisinusoideus*) kattaligi 5–10 mkm atrofidagi noto'g'ri shaklga ega hujayralar bo'lib, gepatotsitlar orasida joylashadi (223, 224- rasmlar). Ularning oz miqdorda kalta o'simtalari bo'lib, sitoplazmasida doimo yog' tomchilari tutadi. Lipotsitlar yog'da eruvchi vitaminlarni (vitamin A ni) to'plashda va fibroblastlarga o'xshab tolalar ishlab chiqarishda qatnashadi, degan taxminlar bor. Ba'zan Disse bo'shlig'ida yana bir hujayra – pit hujayralari (*pit cells*) ham uchraydi. Pit hujayralar dumaloq yoki oval shaklga ega bo'lib, yirik yadrosi bo'ladi. Sitoplazmaning gepatotsitlarga qaragan qismida ko'pgina uzun va egri-bugri sekretor donachalar tutadi. Pit hujayralari endokrin vazifani bajaradi degan fikrlar bor.

Jigar plastinkalari ikki, ba'zan, 3–4 qator joylashgan jigar hujayralari – gepatotsitlardan tuzilgan. Gepatotsitlar o'rtasida o't yo'llarining boshlang'ich qismi bo'lgan o't kanalchalari (canaliculi biliferi)

joylashadi. O‘t kanalchalarining xususiy devori bo‘lmaydi, ular ko‘pincha ikki, ba’zan 3–4 yonma-yon joylashgan gepatotsitlar membranalari orasidagi tor yoriqdan iborat. Bu joyda gepatotsitlar o‘z yuzalaridagi botiqlik bilan o‘zaro birlashishlari natijasida naysimon yoriq – o‘t kanalchalari hosil bo‘ladi. Demak, o‘t kanalchalarining devori gepatotsitlarning sitoplazmatik membranasidan iborat. O‘t kanalchalari juda ham kichik bo‘lgani uchun (diametri 0,5–1,5 mkm) oddiy mikroskopda ko‘rish qiyin. Ammo maxsus usullar bilan bo‘yalganda ular aniq ko‘rinadi. Elektron mikroskopda tekshirilganda o‘t kanalchalari bo‘shlig‘ida jigar hujayralarining juda ko‘p mikrovorsinkalari chiqib turganligini ko‘rish mumkin (225- rasm). O‘t kanalchalari hech qachon hujayralararo bo‘shliq bilan aloqa qilmaydi. Chunki o‘t kanalchalari hosil bo‘lishida gepatotsitlar bir-biri bilan desmosoma va zich birikish hosil qiladi. Bu esa o‘t tarkibidagi moddalarning hujayralararo bo‘shliq orqali qonga o‘tishiga yo‘l qo‘ymaydi.

Jigar hujayralari – gepatotsitlar ko‘p burchak (poligonal) shaklidagi yirik hujayralar (20–25 mkm) bo‘lib (223, 224-rasmlarga q.). Jigar hujayra elementlarining 60foiz ini tashkil qiladi va a’zoning ko‘pchilik asosiy vazifalarini bajaradi. Gepatotsitlar sinusoid tomirlar va o‘t kanalchalari bilan aloqada bo‘lgani uchun ularda ikki qutb

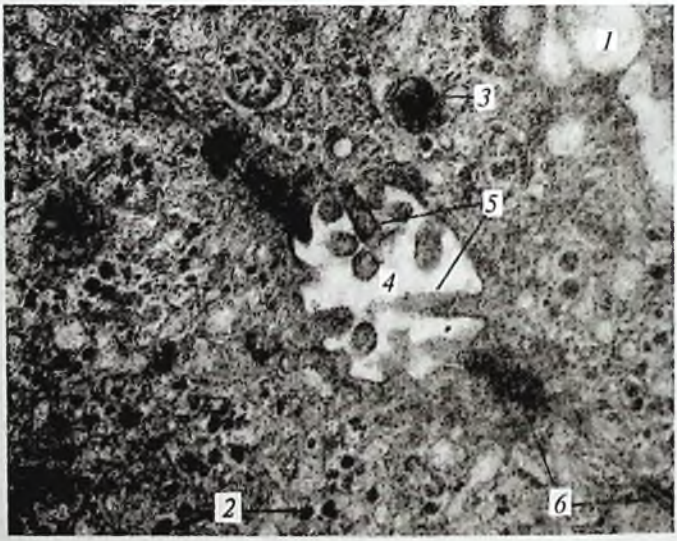

225- rasm. O‘t kapillyarining elektron mikrofotografiyasi (×37500):

1 – gepatotsitning plastinkasimon kompleksi; *2* – hujayradagi glikogen donachalari; *3* – mikrotanachalar; *4* – o‘t kapillyari; *5* – jigar hujayrasining o‘t kapillyari sohasidagi mikrovorsinkalari; *6* – hujayra oraliq birikmalari.

ajratiladi. Har bir hujayrada qon kapillyarlariga qaragan 1–2 sinusoidal (tomirli yoki vaskulyar) va o‘t kanalchalariga qaragan 1–2 biliar qutblar hamda yon yuzalari tafovut qilinadi. Gepatotsitlarning sinusoidal yuzasi ko‘pgina mikrovorsinkalarga ega va ular Disse bo‘shlig‘iga chiqib turadi.

Jigar hujayralari yadrosining aksariyati odatda oval yoki dumaloq bo‘lib, turli xil kattalikka egadir. Bitta yadroli gepatotsitlarning 10–20 foiz igina diploid bo‘lsa, qolganlari tetra-ploid yoki poliploid hujayralardan iborat. Jigarda 2 yadroli hujayralar ham anchagina bo‘ladi. Yirik yadrocha yadroda ekstsentrik ravishda joylashadi. Gepatotsitlarda yadrochaning soni 4–6 ta bo‘lishi ham mumkin.

Sut emizuvchilar jigarida, ayniqsa, odamda qoramtir va oqish gepatotsitlar tafovut etiladi. Qoramtir hujayralarga aktiv faoliyatga ega bo‘lgan gepatotsitlar, oqishlariga esa nisbiy turg‘un funksional holatdagi hujayralar, deb qaraladi. Gepatotsitlar sitoplazmasi turli xil organellalarga boy. Gepatotsitda 2,5 mingga yaqin mitoxondriyalar bo‘lib, sitoplazmada deyarli bir xil tarqalgan. Mitoxondriyalar hujayraning biliar va vaskulyar tomonlari oralig‘i bo‘ylab to‘dalangan bo‘lishi ham mumkin. Mitoxondriyalar dumaloq va oval bo‘ladi va ko‘pincha endoplazmatik to‘r elementlari orasida joylashadi. Ularning matriksi o‘rtacha elektron zichlikka ega bo‘lib, kristalari unchalik ko‘p bo‘lmaydi. Endoplazmatik to‘r gepatotsitlar sitoplazmasi bo‘ylab joylashgan donador va silliq kanalchalardan iborat. Ribosomalar kanalchalar devorida zich yotadi. Endoplazmatik to‘r ichida mayda donador modda mavjud.

Silliq endoplazmatik to‘r gepatotsit sitoplazmasida unchalik rivojlanmagan bo‘lib, hujayra chetki sohasida - glikogen yig‘ilgan qismida silliq yuzali pufakchalar tarzida ko‘rinadi. Glikogen jigar hujayrasining muhim va doimiy tarkibiy qismi hisoblanadi. Glikogenning yirik elektron zich donalari silliq endoplazmatik to‘r pufakchalari oralig‘ida joylashgan bo‘ladi. Bu donalarning kattaligi va soni jigardagi glikogenning umumiy miqdoriga qarab o‘zgarib turadi.

Har bir jigar hujayrasining biliar qutbida bir necha Golji zonasi mavjud. O‘t kapillyarlari sohasida Golji kompleksining muntazam bo‘lishi organellaning o‘t hosil bo‘lishi va sekretsiyasi jarayonidagi ishtirokini ko‘rsatadi. Lizosomalar va mikrotanachalar gepatotsitlarda kam bo‘lsa-da, ular muntazam uchrab turadi. Ular odatda, hujayraning biliar qutbida – Golji kompleksi zonasida joylashadi.

Jigar plastinkalarini ham endokrin, ham ekzokrin vazifalarni bajaruvchi murakkab bezning sekretor oxirlari deb hisoblash mumkin. Chunki jigar hujayralari bir tomondan glyukoza, qon oqsillari,

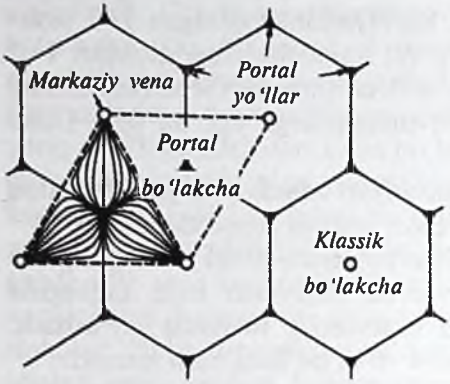

226- rasm. Portal bo'lakchaning tuzilishi (sxema) (A.Xem va D.Kormakdan).

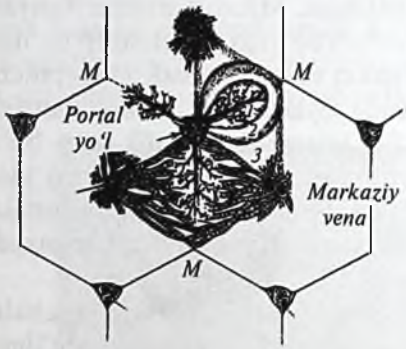

227- rasm. Jigarning atsinuslardan tashkil topganini ko'rsatuvchi sxema (A.Xem va D.Kormakdan).

lipoproteidlar va boshqa qator moddalarni ishlab, ularni qonga chiqarsa, ikkinchi tomondan – o't suyuqligini hosil qilib, uni o't yo'llari orqali o'n ikki barmoq ichakka ajratadi. Jigar sekretor faoliyatining o'ziga xos kundalik ritmi mavjud bo'lib, unda kunduzi ko'proq o't suyuqligi hosil bo'lsa, kechasi – ko'proq glikogen sintezlanadi. Ut suyuqligi bilan qon jigar bo'lakchalarida qarama-qarshi yo'nalishda, ya'ni qon bo'lakcha markaziga qarab, o't suyuqligi esa markazdan bo'lakcha cheti tomon harakat qiladi.

Biz yuqorida klassik jigar bo'lakchasining tuzilishi bilan tanishib chiqdik. Keyingi yillarda ilmiy adabiyotlarda va gistologiya darsliklarida portal bo'lakchalar va atsinuslar degan iboralar paydo bo'ldi. Agar klassik bo'lakcha markaziy vena atrofidagi to'qimadan iborat bo'lsa, portal bo'lakcha jigar triadalarini (portal yo'llarni) o'rab turgan to'qimadir. Portal bo'lakcha deyarli uchburchak shaklidagi tuzilma bo'lib, uning uchlarida markaziy venalar, markazida esa jigar triadasi joylashgan (226- rasm). Portal bo'lakcha yonma-yon joylashgan uchta klassik bo'lakchalarining ma'lum qismlarini o'z ichiga oladi va son jihatidan klassik jigar bo'lakchalaridan deyarli ikki marta ko'p. Portal bo'lakchalarda qon oqimi uning markazidan chetga qarab, o't suyuqligi esa uning chetki qismlaridan markaziga qarab harakat qiladi.

Jigar atsinusi yonma-yon joylashgan ikkita klassik jigar bo'lakchalarining segmentlaridan iborat va taxminan romb shakliga ega (227- rasm). Atsinusning o'tkir burchalaklarida markaziy venalar, yon burchagida esa, atsinus ichiga tarmoqlar beradigan triada joylashgan. Atsinusda ham qon markazdan chetga qarab oqadi.

228- rasm. Bo'lakchalararo o't yo'li (elektron mikrofotografiya, ×10000):

1 – o't yo'li epitelial hujayralari; *2* – yadro; *3* – Golji kompleksi; *4* – bazal membrana.

O't yo'llari. O't yo'llari jigar plastinkalarini tashkil etgan gepatotsitlar oralig'idagi mayda o't kanalchalaridan boshlanadi. Jigar bo'laklarining chekka sohalarida o't kanalchalari Gering kanalchalari (xolangiolalar)ga yig'iladi va bo'laklararo o't yo'llariga quyiladi (228- rasm). Ut yo'llarini qoplovchi epiteliy hujayralari yupqa bazal membranada joylashgan kubsimon hujayralardir. Hujayraning apikal dismida oz miqdorda mikrovorsinkalar, yon yuzalarida esa desmosomalar hamda interdigitatsiyalar uchraydi. Hujayra sitoplazmasida organellalar kam bo'ladi.

Gering kanalchasi (xolangiola) devori gepatotsitlar va o't nayi epiteliysi bilan qoplangan. Bo'laklararo o't nayi portal yo'lning biriktiruvchi to'qimalaridan o'tadi va jigar nayning (*ductus hepaticus*) boshlang'ich qismini hosil qiladi.

Jigarda qon aylanishi. Jigarda qon tomirlar sistemasiga klassik jigar bo'lakchalari tuzilishi nuqtayi nazaridan qaralsa, uch qismga: bo'lakchalarga qon olib keluvchi sistema, bo'lakchalardagi qon aylanish sistemasi va bo'lakchalardan qon olib ketuvchi sistemalarga ajratish mumkin. Olib keluvchi sistema darvoza venasi (*vena porta*) va jigar arteriyasi (*arteria hepatica*) dan boshlanadi. Jigarga kelayotgan qonning 3/4 qismi me'da, ichak, taloq, va me'da osti bezlaridan yig'ilgan va ichakda so'rilgan turli oziq moddalarga boy bo'lib, darvoza venasi orqali keladi. Bu ikki yirik tomir jigar darvozasidan kirib 3 tomonga tarmoqlanadi.

Bular o'z navbatida bir qancha segmentar tarmoqlarga bo'linadi.

Segmentar arteriya va vena jigar kesmalarida ko'plab uchrab, jigar triadasining tarkibiy qismi hisoblangan bo'lakchalararo tarmoqlarni hosil qiladi. Binobarin, jigar triadasi bo'lakchalararo o't yo'li, vena va arteriya (*ductus, vena et arteria interlobulares*) lardan iborat. So'ngra qon septal yoki bo'lakcha atrofidagi arteriya va vena (*arteria et vena septalis seu periolobularis*) orqali o'tib har bir jigar bo'lakchasini o'rab oladi. Jigarga qon olib keluvchi arteriyalar mushak tipidagi arteriya bo'lsa, portal venaning barcha tarmoklari mushak elementlari o'rtacha rivojlangan tomirlardan tashkil topgan. Bo'lakchalardan va jigardan qon olib chiquvchi venalar mushaksiz tomirlar hisoblanadi. Jigar bo'lakchalarini o'ragan septal arteriya va vena sinusoid kapillyarlarga o'tadi (229- rasm). Sinusoid kapillyarlar bo'lakchalarda qon aylanish sistemasini tashkil qiladi. Tomirlarning sinusoid kapillyarlarga o'tish jsyida arteriya hamda vena qonlari aralashadi. Shu yerda joylashgan sfinkterlar jigar ehtiyojiga yarasha arterial yoki venoz qonlarning o'tishini boshqarib turadi. Jigar bo'lakchasining kapillyarlari markaziy vena hamda bo'lakchalararo vena va arteriya oralig'ida joylashib, «ajoyib to'r» (*rete mirabile*)ni hosil qiladi. Markaziy venadan bo'lakchalardan qon olib ketuvchi sistemasi botlanadi. Markaziy venadan qon tuzilishi oddiy bo'lgan bo'laklarda to'g'ridan-to'g'ri yig'uvchi venaga o'tsa, murakkab bo'laklarda kiritma venalari orqali shu yig'uvchi — bo'lak osti venasi (*vena sublobularis*) ga o'tadi. Bu venalar qo'shilib jigar venasi (*vena henatica*) ni hosil kiladida, tomir a'zodan chiqib, pastki kovak vena (*vena cava inferior*)ga quyiladi. Yig'uvchi venalar bo'laklararo venalardan farq qilib yakka-yakka holda uchraydi. Demak, jigar ikki xil: ham arterial, ham venoz qon bilan ta'minlangan. Jigar kapillyarlarida aralash qon oqadi. ilio keluvchi va olib ketuvchi venalarda sfinkterlar bo'lib, ular jigar bo'lakchalarida va, hattoki, har bir sinusoid kapillyarlarida qon aylanishni boshqarib turadi. Jigar parenximasi juda ko'p kapillyarlarga ega, shuning uchun jigar bo'lakchalarida qon juda sekin oqadi. Bu esa qon bilan jigar hujayralari orasidagi modda almashinuviga qulay sharoit yaratadi.

Sinusoid kapillyarlar devorida o'troq makrofaglar — Kupfer hujayralari bo'lib, ular bo'lakcha ichidan oqayotgan qonni tozalashda muhim o'rin tutadi. Jigarda bunday qon aylanishi uning murakkab faoliyatini bajarishda muhim ahamiyatga ega. Ayrim hollarda jigar tomirlarining 1/4 qismigina qon aylanishida ishtirok etadi. Zarurat bo'lganda tanadagi qonning 60 foiziga yaqini jigarda yig'ilib turishi ham mumkin.

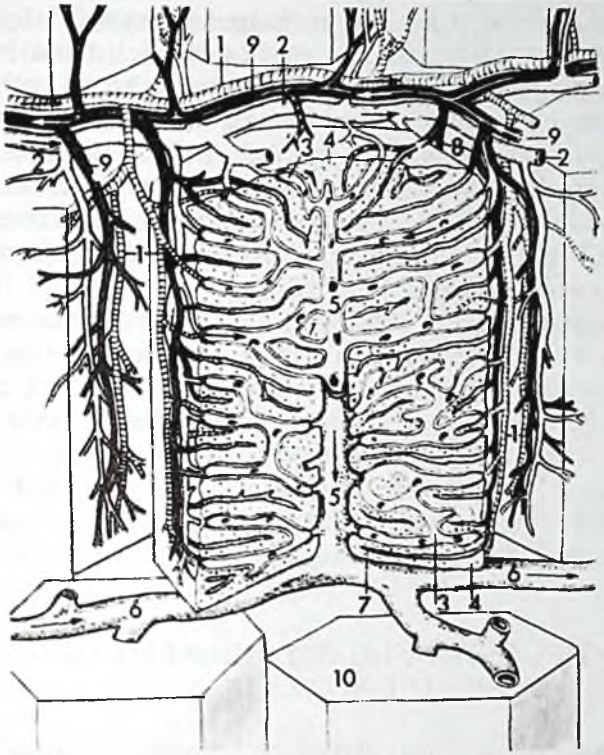

229- rasm. Jigar bo'lakchasining tuzilishi va qon aylanishi (sxema).

1 – septal arteriya; *2* – septal vena; *3* – sinusoid kapillyar; *4* – jigar plastinkalari; *5* – markaziy vena; *6* – bo'lak osti venasi; *7* – o't kapillyari; *8* – chekka zona; *9* – septal o't yo'li; *10* – jigar bo'lakchasining umuniy ko'rinishi (Rodindan).

Innervatsiyasi. Jigar quyosh chigali, adashgan nerv tarmoqlari hamda o'ng diafragma nervining ayrim tarmoqlari tomonidan innervatsiya qilinadi. Bu nervlar jigar darvozasi sohasida 2 ta – oldingi va orqa jigar chigallarini hosil qiladi. Chigallarning nerv ustunlari arteriya va vena bilan birga kelib, tomirlar bo'ylab, a'zo ichida tarmoqlanib ketadi. Nerv tutamlari, asosan mag'izsiz nerv tolalaridan iborat bo'lsa-da, mag'izli tolalar ham uchraydi. Bo'lakchalararo biriktiruvchi to'qimada nerv tutamlari interlobulyar nerv chigalini hosil qiladi. Shu chigallardan bo'lak ichiga jigar bo'ylab egri-bugri, bir-biri bilan anastomozlar hosil qiluvchi ingichka mag'izsiz nerv tolalari yig'iladi.

Regeneratsiyasi. Jigarda regeneratsiya juda kuchli kechadi. Bu, ayniqsa, jigar jarohatlanganda yoki kesilganda jigar hujayralari tezda bo'linib ko'payib, jarohatlangan joy bitib ketishida yaqqol ko'zga

tashlanadi. Hayvonlar jigarining anchagina massasi (75 foizchasi) kesib tashlansa ham jigar tezda o'znning boshlang'ich massasini tiklab olishi aniqlangan. Bu jarayon hamma jonzotlarda bir xil kechmaydi. Masalan, jigarning tiklanishi kalamushlarda 10–14 kun, itlarda 2 oy, odamda bundan ham ko'proq vaqtni oladi. Bunday tiklanish qolgan jigar hujayralarining kompensator gipertrofiyasi va mitotik bo'linishi natijasida vujudga keladi. Normal jigar hujayralarining bo'linishi juda ham kam (0,3–0,9 foiz), faqat jigar jarohatlanganda hujayra bo'linishining tezlashishini kuzatish mumkin.

Jigarning yoshga qarab o'zgarishi. Yosh ulg'ayishi bilan jigarning bo'lakchalararo biriktiruvchi to'qimasida limfotsitlardan iborat infiltratlar hamda o't yo'llarining proliferatsiyasi yuz beradi. Bundan tashqari, 13 yoshgacha jigar hujayralarining yadrolari faqat diploid bo'lsa, keyinchalik tetraploid yadrolar soni ko'payib boradi. Keksalarda esa (60–70 yoshlarda) oktaploid yadrolar vujudga keladi va jigar hujayralarinyng mitotik bo'linishi juda susayib ketadi. Jigar hujayralarining o'zida esa qarilik pigmenti – lipofustsin paydo bo'ladi.

O'T PUFAGI VA JIGAR TASHQARISIDAGI O'T YO'LLARI

O't pufagi (*vesica fellea*) cho'zilgan noksimon shaklda bo'ladi. Unda tub, tana, voronka va bo'yincha qismlar tafovut etiladi. Pufak uzunasiga 10 sm bo'lib, tub qismi jigarning oldingi qirrasiga yetadi. O't pufagi devorida shilliq, mushak-fibroz, adventitsial (faqat pastki yuzasipi o'rab turuvchi seroz) pardalar tovut etiladi (230- rasm). Pufak shilliq pardasi ko'p tarmoqlangan burmalar hosil qilgan epiteliy va xususiy biriktiruvchi to'qima qatlamlaridan iborat. O't pufagi va jigardan tashqari o't yo'llari devorini qoplagan epiteliy bir qavatli silindrsimon, apikal qismi kutikulyar hoshiyali, yadrosi bazal qismida joylashgan hujayralardir. Pufakda silindrsimon hujayralar orasida qadahsimon hujayralar, pufak bo'yinchasi sohasida esa shilliq bezlar uchraydi. Xususiy qavati sertomir siyrak tolali shakllanmagan biriktiruvchi to'qimadan iborat. O't pufagining mushak-fibroz pardasi turli yo'nalishdagi silliq mushak tutamlaridan iborat. O't pufagining tana qismida mushaklar uzunasiga, bo'yinchada esa, aylanasiga joylashgan. Mushak tutamlari orasida biriktiruvchi to'qima qatlamlari joylashadi. Pufak siyrak tolali shakllanmagan biriktiruvchi to'qimadan iborat adventitsial parda bilan o'ralgan bo'lib, undan yirik qon tomirlar va nervlar o'tadi.

Jigar tashqarisidagi o‘t yo‘llari – o‘t pufagidan chiquvchi yo‘l (*ductus cisticus*) va umumiy o‘t yo‘li (*ductus choledochus*)ning devori shilliq, mushak va adventitsial pardalardan iborat. Shilliq parda o‘t pufagi singari bir qavatli silindrsimon epiteliy bilan qoplangan. Mushak parda uzunasiga va aylana yo‘nalgan silliq mushak tutamlaridan iborat. Mushak tutamlari orasidagi biriktiruvchi to‘qimada ko‘pgina elastik tolalar joylashadi. O‘t yo‘llarining mushaklari sfinkterlar (pufak yo‘lining boshlanishi va umumiy yo‘llarining oxirida) hosil qiladi. Shu sfinkterlar yordamida o‘tning o‘n ikki barmoq ichakka tushishi boshqarib turiladi. O‘t yo‘llarining adventitsiyasi o‘zlari yotgan bog‘lamlar bilan uzviy birlikda bo‘ladi. O‘t yo‘llari o‘tni o‘tkazib tursa, o‘t pufagi o‘t yig‘iladigan, kontsentratsiyalashadigan rezervuar hisoblanadi.

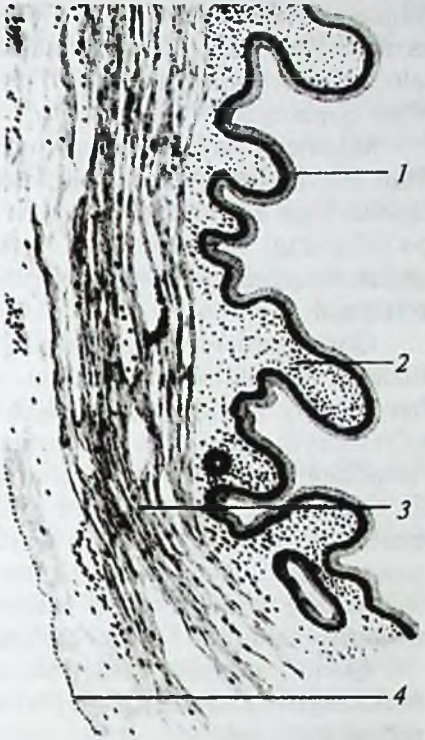

230- rasm. O‘t pufagi devorining kesimi:

1 – bir qavatli prizmatik epiteliy; *2* – shilliq pardaning xususgiy qatlami; *3* – mushak parda; *4* – seroz parda (I.V.Almazov va L.S.Sutulovdav).

QORIN PARDA (*PERITONEUM*)

Qorin parda qorin bo‘shlig‘ining seroz pardasi bo‘lib, u pariyetal va vistseral varaqlardan iborat. Visseral varaq o‘zi o‘rab turadigan a’zolar bilan birlashib ketib, bevosita shu a’zolarning biriktiruvchi to‘qimasiga o‘tib ketadi. Pariyetal varaq esa qorin devorini o‘rab, ostidagi to‘qimalar bilan siyrak tolali biriktiruvchi to‘qima orqali bog‘lanadi.

Qorin parda nerv va qon tomirlarga boy bo‘lib, u qorin bo‘shlig‘idagi o‘zi o‘rab turadigan a’zolar bilan umumiy nerv va qon tomirlarga ega. Qorin tutqichi qorin bo‘shlig‘idagi a’zolarning peristaltikasini osonlashtiruvchi seroz suyuqlik ishlab chiqaradi.

Bundan tashqari, u moddalar almashinuvida ishtirok etadi va himoya vazifasini bajaradi. Qorin pardaning qalinligi 0,7–1,1 mm bo'lib, selomik epiteliyning hosilasi bo'lmish bir qavat mezoteliy hujayralari bilan qoplangan.

Mezoteliy turli ta'sirlarga juda ham sezgir bo'lib, salgina ta'sirot ham uning hujayralarining bazal membranadan ajralib, erkin fagotsitlarga aylanishiga sabab bo'ladi. Mezoteliy hujayralari qorin bo'shlig'idagi suyuqlikni so'rib oladi va shu bo'shliqqa suyuqlikni ajratib chiqaradi, ya'ni mezoteliy hujayralari moddalarni ikki tomonga o'tkazadi.

Qorin pardaning biriktiruvchi to'qimasi har xil joylarda turlicha tuzilgan va biriktiruvchi to'qimaning murakkab tuzilganligi ichakning har qanday holatida ham qorin pardaning silliq bo'lib qolishini ta'minlaydi. Ingichka ichakning seroz pardasi misolida qorin tutqichining quyidagi oltita qavatini ajratish mumkin: 1) mezoteliy; 2) bazal membrana; 3) yuza kollagen tolali qavat; 4) yuza diffuz elastik to'r qavat; 5) chuqur bo'ylama elastik to'r qavat; 6) chuqur panjarasimon kollagen elastik tayanch qavati. Kollagen va elastik tolalarning miqdori qorin tutqichi o'rab turgan a'zo shaklining o'zgaruvchanligiga bog'liq bo'ladi.

Qorin pardaning biriktiruvchi to'qimasida fibroblastlar, o'troq makrofaglar va kamdan-kam plazmatik hujayralar hamda leykotsitlar uchraydi.

XIX bob

SIYDIK AJRATUV SISTEMASI

Umurtqali hayvonlarda va odamda modda almashinuvi chiqindilarining organizmdan chiqarilishi asosan siydik ajratuv sistemasi orqali bajariladi. Bu sistemaga buyraklar, siydik naylari, siydik pufagi, siydik chiqaruv nayi kiradi.

Ajratuv sistemasining markaziy organi buyraklardir. Siydik buyraklarda hosil bo'ladi. Siydikning tarkibida suv, turli xil tuzlar va modda almashinuvi jarayonining oxirgi moddalari bo'ladi. Ajratuv sistemasining buyrakdan boshqa hamma qismlari siydik chiqaruv yo'llarini hosil qiladi. Bundan tashqari, buyraklar ichki muhit faoliyatini saqlashda, suv-tuz almashinuvini boshqarishda, arteriyadagi bosimni bir me'yorda ushlab turishda, ichki muhitning kislota-ishqoriy muvozanati boshqarilishida muhim ahamiyatga ega. Gormonal

funksiyasi eritropoetin, prostaglandin va renin ishlab chiqarish bilan ifodalanadi. Buyraklar yana organizmda yog', oqsil, uglevod va vitaminlar almashinuvida ham ishtirok etadi.

So'nggi yillarda olib borilgan ilmiy izlanishlarning ko'rsatishicha, yangi tug'ilgan chaqaloqlarda ichak o'z faoliyatini ro'y-rost boshlab olguniga qadar buyrakda oqsilning parchalanishi kuzatiladi. Bu holat yosh organizmda buyrakning ovqatni hazm qilish jarayonida muhim o'rni borligini ko'rsatadi.

Buyraklarning bu xilda ko'p qirrali faoliyat ko'rsatishi ular strukturasining murakkab tuzilganligidan dalolat beradi. Ularning taraqqiyoti ham murakkab jarayonlardan iborat.

BUYRAK

Taraqqiyoti. Buyrak taraqqiy etish jarayonida ketma-ket uch davrni: old buyrak (*pronephros*), birlamchi buyrak (*mesonephros*) va pirovardida, ikkilamchi-oxirgi buyrak (*matanephros*) hosil bo'lish davrlarini boshdan kechiradi.

Old buyrak va birlamchi buyrak, aslida mustaqil ajratuv organ bo'lsa ham, buyrak taraqqiyoti uchun mansub bo'lmaydi va asta-sekin yo'qolib ketadi. Buyrakning har bir yangi bosqichi kranial-kaudal tomonga yo'nalishda kaudal tomonga yaqinroq joylasha boradi va natijada oxirgi - ikkilamchi buyrak kranial qismdan eng uzoqda, bel sohasida bo'ladi.

Old buyrak (*pronephros*). Pusht o'rta varag'ining oldingi 8–10- segment oyoqchalaridan hosil bo'ladi. Segment oyoqchalari somitlardan ajralib egri-bugri naychalar – protonefridiylarga aylanadi. Bularning uchi tananing ikkilamchi bo'shlig'iga – selomga ochiladi. Ikkilamchi – somitlarga qaragan uchi esa kaudal yo'nalishda o'suvchi mezonefral nayga ochiladi. Odam embrionida bu buyrak siydik ajratish organi sifatida xizmat qilmaydi va tezda qayta aks taraqqiyotga uchraydi.

Birlamchi buyrak (*mesonephros*) – embrional hayotda ancha uzoq vaqt ishlaydi. U ko'p sonli (25 taga yaqin) segment oyoqchalaridan hosil bo'ladi. Segment oyoqchalari somitlardan ajralib chiqadi va birlamchi buyrak naychalari – metanefridiylarga aylanadi. Metanefridiyning bir uchi mezonefral nay tomonga o'sadi va u bilan birlashadi. Metanefridiyning ikkilamchi bo'shliqqa qaragan qismidan aorta tomonga yon o'simtalar chiqadi. Bu o'simtalarga aortadan kapillyarlar to'rini shakllantiruvchi qon tomirlar keladi. Usimtalar kapillyarlarni qoplaydi va birlamchi buyrak koptokchasini hosil qiladi.

Old buyrak davrida hosil bo'lgan mezonefral kanal kaudal yo'nalishda o'sib, kloakaga ochiladi.

Odam embrionida *doimiy buyrak* (*metanephros*) rivojlanishi embrional hayotning ikkinchi oyidan boshlanib, tug'ilishga yaqin nihoyasiga yetadi. Aslida u o'z faoliyatini embrional hayotning ikkinchi yarmidan boshlaydi. Ikkilamchi buyrak ikki manbadan: mezonefral naycha va nefrogen to'qimadan hosil bo'ladi. Nefrogen to'qima embrionning kaudal qismlarida joylashgan bo'lib, mezodermaning segment oyoqchalarining bo'linmagan qismidan iborat.

Mezonefral nay (Volf nayi) devorining nefrogen to'qima tomon, yuqoriga va orqaga o'suvchi bo'rtmasi siydik nayi, buyrak jomchasi, kosachalari hamda yig'uv naylarini hosil qiladi.

Nefron nefrogen to'qimadan hosil bo'ladi. Nefrogen to'qimaning differensiallashuvi uning barcha qismida barobar boshlanmaydi. Yig'uv nayining berk uchi o'sib, nefrogen hujayralarning bir qator o'zgarishlari natijasida nefron hosil bo'ladi. Bu o'zgarishlar nefrogen pufakcha va S- simon tanacha bosqichlarini o'taydi. S- simon tanacha bosqichida u yig'uv nayining berk uchi bilan birikadi. S- simon tanachaning proksimal uchi esa Shumlyanskiy—Boumen kapsulasiga aylanadi. Bu tanachalarning qolgan qismlaridan nefronning boshqa barcha bo'limlari rivojlanadi.

BUYRAKNING TUZILISHI

Buyrak juft a'zo bo'lib, qorin bo'shlig'ining orqa devorida umurtqa pog'onasining ikki yonida joylashadi. Uning shakli loviyasimon, botiq yuzasi buyrakning darvozasi hisoblanadi. Darvozaga buyrak arteriyalari kirib, buyrak venalari, siydik nayi va limfa tomirlari chiqadi. Bu yerda siydik chiqaruv yo'llari — buyrak kosachalari, jomlari va siydik chiqaruv naylari ham joylashadi. Buyrak biriktiruvchi to'qimadan iborat kapsula bilan qoplangan. Buyrakni uzunasiga kesib ko'rilganda unda oddiy ko'z bilan ikki zonani — po'stloq va mag'iz moddalarni ko'rish mumkin (231- rasm). Po'stloq zona o'zining to'q qizg'ish rangi va donadorligi bilan ajralib turadi. Mag'iz zona och bo'yalib, bo'lakchalar 8—12 piramidalarga ajralgan bo'ladi.

Po'stloq va mag'iz modda chegarasi tekis bo'lmay, balki po'stloq modda mag'iz moddaga *ustunchalar* shaklida (Bertini ustunchalari), mag'iz modda esa po'stloq moddaga *mag'iz nurlari* (Ferreyn nurlari) shaklida botib kiradi.

Nefron — buyrakning struktur funksional birligi. Nefron va siydik naylari orasida biriktiruvchi to'qimaning yupqa qatlamlari bo'lib,

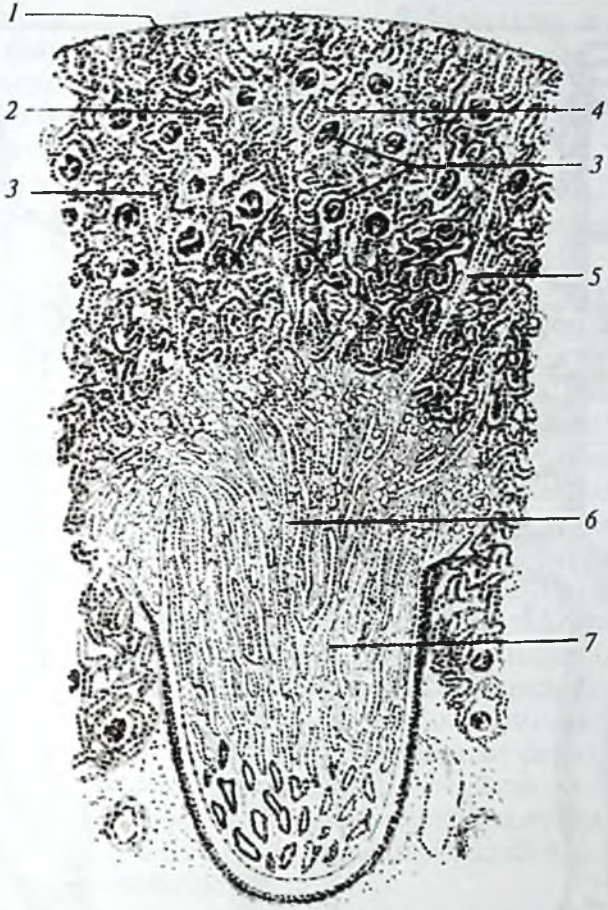

231- rasm. Buyrak:

1 – biriktiruvchi to'qimali kapsula; *2* – po'st modda; *3* – buyrak tanachasi; *4* – nefronning proksimal va distal bo'limi; *5* – mag'iz nurlari; *6* – mag'iz modda; *7* – to'gri kanallar (nefron qovuzlogining pastga tushuvchi va yuqoriga ko'gariluvchi qismlari, yig'uv naylari (I.V.Almazov, L.S.Sutulovdan).

ularda qon tomirlar, nervlar yotadi. Ammo biriktiruvchi to'qima buyrakning juda oz qismini tashkil etadi. Shuning uchun bu a'zoni ko'proq epitelial organ deyish mumkin.

Nefronlarning umumiy soni buyrakda bir millionga yetadi. Nefronlarning uzunligi har xil (18 mm dan 50 mm gacha) bo'ladi. Hozirgi funksional-morfologik klassifikatsiyaga binoan sut emizuvchilar va odamning nefronida quyidagi bo'limlar (232- rasm) tafovut etiladi:

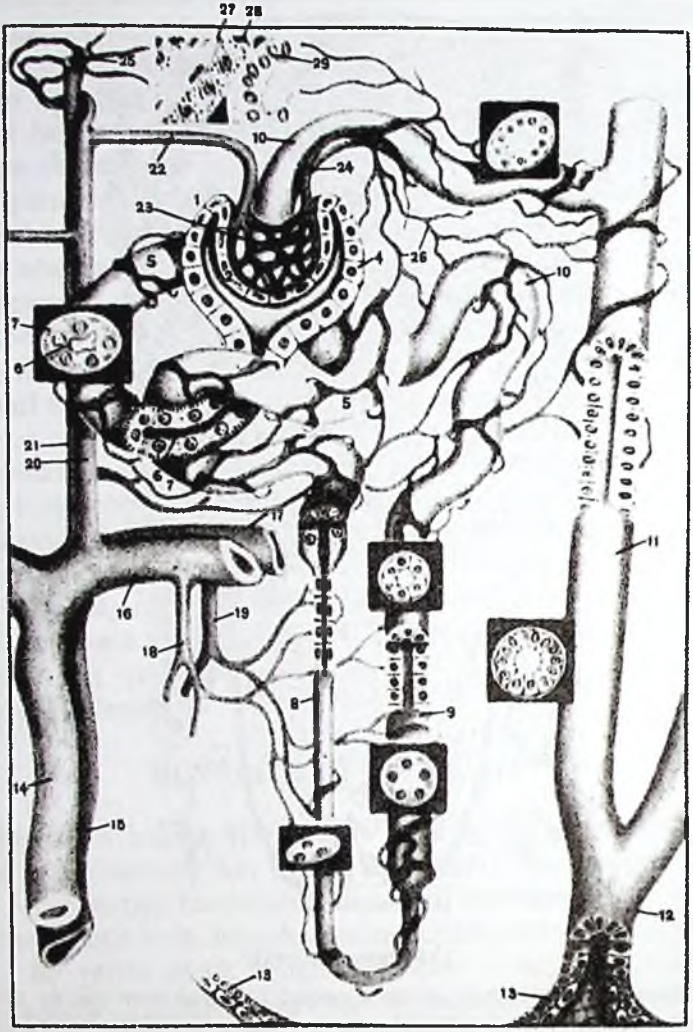

232- rasm. Nefron tuzilishi va buyrakda qon aylanishi (sxema):

1 – buyrak tanachasi kapsulasi (Shumlyanskiy–Boumen kapsulasi); *2* – kapsulaning ichki (visseral) varag'i; *3* – kapsula bo'shlig'i; *4* – kapsulaning tashqi (pariyetal) varagi; *5* – nefronning proksimal bo'limi; *6* – jiyakli hoshiya; *7* – bazal membrana burmalari; *8* – Genle qovuzlog'ining pastga tushuvchi qismi; *9* – Genle qovuzlog'ining ko'tariluvchi qismi; *10* – nefronning distal bo'limi; *11* – yig'uv naychasi; *12* – so'rg'ich nayi; *13* – buyrak kosachasining o'zgaruvchan epiteliysi; *14* – buyrakning bo'laklararo arteriyasi; *15* – bo'laklararo vena; *16* – yoy arteriya; *17* – yoy vena; *18* – to'g'ri arteriola; *19* – to'g'ri venula; *20* – bo'lakchalararo arteriya; *21* – bo'lakchalararo vena; *22* – olib keluvchi arteriya; *23* – tomirlar tuguni kapillyari; *24* – olib ketuvchi arteriola; *25* – yulduzsimon venula; *26* – po'stloq moddaning qon tomir kapillyarlari; *27* – endoteliy hujayralari; *28* – yukstaglomerulyar hujayralar; *29* – distal bo'limning zich dogi (E.F.Kotovskiydan).

1. Tomirlar chigali va uni o'rab turuvchi kapsuladan iborat buyrak tanachasi (koptokchasi).
2. Nefronning proksimal bo'limi.
3. Nefron (Genli) qovuzlog'i.
4. Nefronning distal bo'limi.

Bir necha nefronlarning distal bo'limlari qo'shilib, bir yig'uv nayiga, yig'uv naylari o'zaro birlashib yiriklashadi va buyrak kosachalariga ochiladi.

Buyrakda ikki xil nefronlar farq qilinadi. Birinchi xili deyarli po'stloq moddasida joylashadi – bularni *po'stloq nefronlari* deyiladi va ular nozik bo'limlarining qisqa bo'lishi bilan xarakterlanadi: ikkinchi xili – *yukstamedullyar* (miya moddasi yonidagi) *nefronlardir.*

Yukstamedullyar nefronning buyrak tanachalari po'stloqning ichkari qismida – miya zonasi yaqinida joylashadi. Yukstamedullyar nefronlarning bo'limlari uzun bo'lib, buyrak so'rg'ichlariga borib yetadi. Po'stloq va yukstamedullyar nefronlarning o'zaro nisbati 5 : 1 dan iborat, ya'ni odam buyragida 1 mln ga yaqin nefron bo'lsa, ularning 200000 ga yaqini yukstamedullyar nefronlardir.

Buyrak tanachasi kapillyarlar koptokchasi va Shumlyanskiy–Boumen kapsulasining (pariyetal va visseral) varaqlaridan iborat (232- rasmga q). Kapillyarlar koptokchasi olib keluvchi (*a. afferens*) va olib ketuvchi (*a. efferens*) arteriolalar orasida joylashgan kapillyarlarning ajoyib to'ridan iborat. Kapillyarlar devori endoteliy hujayrasi va uning ostida yotuvchi bazal membranadan tuzilgan. Hujayra tanasida ko'p miqdorda fenestralar va teshiklar (7 nm) bo'lishi bilan farqlanadi. Shu teshiklar orqali filtratsiya vaqtida turli moddalar qondan kapsula bo'shlig'iga o'tadi.

Qon kapillyarlarining bazal membranasi uch qavatliligi (o'rta – elektron zich, ichki va tashqi – elektron och) va uzluksizligi bilan xarakterlanadi. Bazal membrananing qalinligi o'zgaruvchan bo'lib, yosh ulg'ayishi bilan har xil patologik holatlarda qalinlashadi. Bazal membrananing tarkibiy qismlari endoteliy va kapsula visseral varag'ining hujayralari sitoplazmasida sintez qilinadi. Bazal membrana diametri 6–7 nm li gemoglobin tanachalarini o'tkazib yuboradi. Shunga ko'ra bazal membranada – diametri 10 nm dan kichik, ammo 6 nm dan kattaroq ko'p sonli kanalchalar bor desa bo'ladi. Bazal membrana manfiy zaryadga ega.

Buyrakning Shumlyanskiy–Boumen kapsulasi visseral, pariyetal varaqlardan va kapsula bo'shlig'idan iborat.

Kapsulaning *visseral varag'i* yassi epiteliy hujayralari – podotsitlar bilan qoplangan. Podotsitlar bir oz cho'zilgan noto'g'ri shaklga ega.

Hujayra tanasidan katta uzun o'simtalar sitotrabekulalar (har bir hujayradan 2–3 tadan) chiqib, ular kapillyarlariga yaqinlashib, kichik o'simta – sitopedikulalarga bo'linib ketadi.

Bir podotsitdan yonma-yon o'tuvchi 2–3 ta kapillyarga o'simtalar yo'naladi. Sitopedikulalar kapillyarning bazal membranasiga tegib turuvchi va oxirgi bir oz yo'g'onlashgan ingichka silindr shaklidagi hosiladir. Sitopedikulalar orasidagi bo'shliqlar - tirqishlar bo'lib, ular nisbatan bir xil (30–50 nm) o'lchamlarga ega. Hujayralarning asosiy tarkibiy qismlari podotsit tanasida va yirik o'simtalari (sitotrabekulalari)da joylashgan bo'ladi. Yadro hujayraning uzun o'qi bo'ylab bir oz cho'zilgan. Yadro qobig'ida teshiklar ko'p bo'lib, yuzasi notekisdir. Yuqorida keltirilgan 3 tuzilma: kapillyarlar to'rining endoteliy hujayralari, Shumlyanskiy–Boumen kapsulasi ichki varag'ining podotsit hujayralar va ular orasida joylashgan uch qavatli bazal membrana filtratsion barer hosil qiladi (233-234- rasmlar). Shu barer orqali kapsula bo'shlig'iga qon plazmasining tarkibiy qismlari o'tib birlamchi siydikni hosil qiladi. Filtratsion barer qon shaklli elementlarini va qon plazmasining yirik oqsillarini, immun tanachalarni, fibrinogen va boshqalarni o'tkazmaydi. Bu barer orqali kattaligi 7 nm kichik bo'lgan moddalar o'tadi. Ba'zi buyrak kasalliklarida (masalan, nefrit kasalligida) qon shaklli elementlari bemor siydigida uchrashi mumkin.

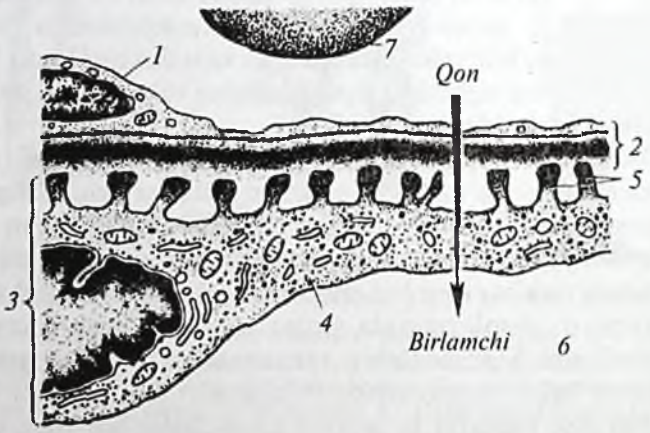

233- rasm. Buyrak filtratsion barerining ultramikroskopik tuzilishi (sxema) (E.F.Kotovskiydan):

1 – qon kapillyarining endoteliy hujayrasi; *2* – uch qavatli membrana; *3* – kapsula ichki varag'ining podotsiti; *4* – podotsit trabekulasi; *5* – podotsit pedikulasi; *6* – kapsula bo'shlig'i; *7* – eritrotsitning bir qismi.

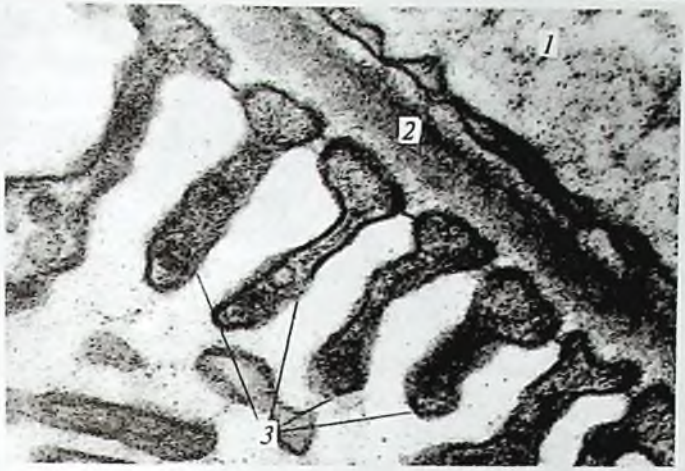

234- rasm. Buyrakda filtratsiya to'sig'ini hosil qiluvchi komponentlarning elektron mikrofotografiyasi (×50000):

1 – endoteliy; *2* – uch qavatli bazal membrana; *3* – podotsitning pedikulalari.

Shumlyanskiy–Boumen kapsulasi visseral varag'ining epiteliy hujayralari har xil buyrak kasalliklarida turli morfologik o'zgarishlarga uchraydi.

Bu o'zgarishlar asosan bir xil xarakterga ega. Masalan, o'simtalarning kalta bo'lishi va o'simtalarning qo'shilishi o'tkir glomerulyar nefritda, lipoid va amiloid nefrozda, aminonukleozid, puromitsin keltirib chiqargan har xil eksperimental kasalliklarda yuzaga keladi.

Buyrak tanachasining tomirli koptokcha kapillyarlari orasida yana bir xil – *mezangial hujayralar* uchraydi. Bu hujayraning asosiy qismi hujayra oraliq moddasini hosil qilsa, ba'zilari makrofaglik xususiyatga ega bo'ladi.

Shumlyanskiy–Boumen kapsulasining *pariyetal varaq* hujayralari yassi epiteliydan iborat bo'lib, yadro joylashgan sohada hujayra tanasi qalinlashadi. Shumlyanskiy–Boumen kapsulasining nefron proksimal bo'limiga o'tar joyida kapsula hujayralari bir oz balandlashadi.

Shumlyanskiy–Boumen kapsulasining pariyetal varaq hujayralari orasidagi chegaralar qiyshiq yo'nalgandir. Bir hujayra tanasining ikkinchi hujayra tanasi ustiga yotishi cherepitsalarning joylashishini eslatadi. Kapsulaning tashqi qavati epiteliysi nefronning proksimal bo'lim epiteliysigacha davom etadi.

Nefronning proksimal bo'limi uzun – egri-bugri va qisqa – to'g'ri naychadan iborat bo'lib, diametri 60 mkm gacha bo'ladi. Proksimal bo'limning Shumlyanskiy–Boumen kapsulasiga tutashgan

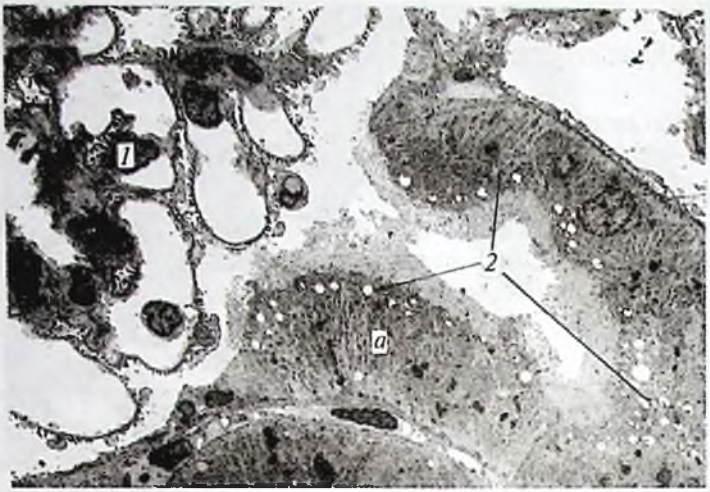

235- rasm. Buyrak (Malpigi) tanachasining nefronning proksimal bo'limiga o'tish qismi (×6000):

1 – buyrak tanachasi; *2* – proksimal bo'lim epiteliysi; *a* – silindrsimon hoshiyali epiteliy.

qismida hujayra kubsimon, proksimal bo'limning egri-bugri qismida silindrsimon, to'g'ri qismida – pastroq silindrsimon shaklga ega. Proksimal bo'limning hujayralari *jiyakli hujayralardir* (235- rasm). Elektron mikroskop ostida jiyak mikrovorsinkalardan iborat. Jiyakli hoshiyada glyukozaning qayta so'rilishida ishtirok etuvchi ishqoriy fosfataza ko'p. Bu bo'limda birlamchi siydikdan qonga oqsil, glyukoza, elektrolitlar va suv qayta so'riladi – reabsorbsiya bo'ladi. Bu bo'lim hujayralari sitoplazmasida proteolitik fermentlarga boy bo'lgan lizosomalar ko'p bo'ladi. Pinotsitoz yo'li bilan birlamchi siydikdan hujayra sitoplazmasiga o'tgan oqsil moddalar lizosomal fermentlar ta'sirida aminokislotalargacha parchalanadi. Aminokislotalar so'ngra qonga so'riladi. Proksimal bo'lim hujayralarining bazal plazmatik membranasi tekis bo'lmay, burmalar hosil qiladi. Bu burmalar orasida ko'p miqdorda mitoxondriyalar yotadi. Bazal plazmatik membranalarning burmalari mitoxondriyalar bilan birga turli moddalarni hujayradan qonga va qondan hujayraga o'tishida muhim rol o'ynaydi.

Proksimal bo'limda ko'p moddalarning qonga qayta so'rilishi natijasida birlamchi siydik tarkibi keskin o'zgaradi. Birlamchi siydikda qand va oqsil umuman yo'qoladi. Buyrak kasalliklarida nefron proksimal bo'limining jarohatlanishi natijasida oxirgi siydikda oqsil va qand uchrashi mumkin.

Nefron (Genli) qovuzlog'i. Nefron qovuzlog'i ingichka bo'limdan va yo'g'on qismlardan iborat. Po'stloq nefronlarda ingichka bo'lim faqat pastga tushuvchi qismdir. Yukstamedullyar nefronlarda esa ingichka bo'lim qisman yuqoriga ham ko'tariladi. Ingichka bo'lim diametri 13–15 mkm bo'lib, devori yassi epiteliy hujayralaridan iborat. Hujayra sitoplazmasi och, organellalari esa kam. Hujayralarning apikal qismi 1–2 kalta mikrovorsinkalar tutadi. Bu naycha hujayralari orqali suv qayta so'riladi. Nefron qovuzlog'ining yo'g'on qismi (yuqoriga ko'tariluvchi qismi) diametri 30 mkm bo'lgan naychadan iborat bo'lib, hujayralari distal bo'lim hujayralarini eslatadi.

Nefronning distal bo'limi. Nefronning distal bo'limi ikki: to'g'ri qism va egri-bugri segmentlarga bo'linadi. To'g'ri qism hujayralari kubsimon bo'lib apikal yuzasida kalta, mikrovorsinkalarga o'xshash o'simtalar uchraydi. Hujayraning lateral yuzasida bir-biri bilan tutashuvchi ko'p sonli o'simtalar mavjud. Bazal membranalar burmalar hosil qilib, burmalar orasida kristalari ko'p bo'lgan mitoxondriyalar yotadi.

Distal kanalning to'g'ri qismida natriyning fakultativ reabsorbsiyasi bo'ladi va bu jarayon birlamchi siydik osmotik bosimning pasayishiga olib keladi. Natriyning fakultativ reabsorbsiyasi aktiv jarayon bo'lib, osmotik va elektroximik gradientga qarshi amalga oshiriladi. Distal kanalning egri-bugri qismi hujayralari past silindrsimondir. Ular membranasi va organellalarining tuzilishi to'g'ri bo'lim hujayralarining tuzilishiga o'xshash bo'ladi.

Nefronning distal nay hujayralarida mitoxondriyalarning ko'p bo'lishi va ularda ATF-aza aktivligining yuqoriligi hamda mitoxondriyalarning hujayra bazal va lateral membranalari bilan bog'liqligi buyrakning kontsentratsiyalashtirish kabi murakkab faoliyatini amalga oshiruvchi omillardan hisoblanadi.

Yig'uv naylari. Yig'uv naylarini bir necha segmentlarga bo'lish mumkin. Nayning 4 ta qismi mavjud bo'lib, shulardan bittasi buyrak po'stloq moddasida, qolgan uch qismi mag'iz qismida joylashadi. Bir segmentdan ikkinchi segmentga o'tishda sezilarli ahamiyatli o'zgarishlar bo'lmaydi, shuning uchun bu bo'lim shartli tabiatga ega. Yig'uv naylarida aniq ikki xil – bosh (oqish) va oraliq (qoramtir) hujayralar farqlanadi (236- rasm).

Bosh hujayralar kubsimon bo'lib, sitoplazmasida bir tekis tarqalgan kam sonli mitoxondriyalar, sisternalar, vakuolalar va vezikulalardan iborat plastinkasimon kompleks, endoplazmatik to'rning mayda profillari, erkin ribosomalar va polisomalar uchraydi. Yon yuza membranasida ko'p sonli kalta o'simtalar bo'ladi.

236- rasm. Yig'uv naychalarining elektron mikrofotografiyasi (×3000):
1 – oraliq (qoramtir) hujayralar; *2* – och (oqish) hujayralar.

Oraliq (qoramtir) hujayralar oqish hujayralardan ultrastruktur tuzilmalarning ko'pligi bilan farqlanadi. Oraliq hujayralarda elektron zich gialoplazma kuzatilib, mitoxondriyalarning soni anchagina mo'ldir. Mitoxondriyalarning ko'p sonli kristalari zich joylashadi. Oraliq hujayralarda mitoxondriyalar sitoplazma bo'ylab deyarli tekis tarqalgan bo'lib, ba'zan hujayra apikal qismida ko'proq uchraydi. Muntazam ravishda sitoplazmasida silliq devorli vezikula hosil bo'lishi, ularning apikal qismga siljishi oraliq hujayralarga xarakterlidir. Apikal yuza ko'p sonli, noto'g'ri shaklli mikrovorsinkalar hosil qilishi mumkin. Bunday holat bosh hujayralarda kuzatilmaydi. Bulardan tashqari, bir qator oraliq hujayralarda hujayra ichki kanalchasi borligi aniqlangan. Silliq devorli vezikulalar shakllanish davrida bu kanalcha aniqlashib, ko'payishi kuzatiladi. Bu hujayralar tuzilishi va faoliyati jihatidan me'da bezlarining pariyetal hujayrasini eslatadi. Har xil tajribalarda bu ikki a'zo hujayralari bir xil ravishda o'zgaradi. Bu – ular xususiyatlarining bir xilligini hamda H^+ ionining sekretsiyasida ishtirok etishini ko'rsatadi. Siydikning atsidifikatsiya qilinishi (kislotali sharoitga ega bo'lishi) yig'uv naylarining oraliq hujayralari faoliyati bilan bog'liqdir.

Buyrakning endokrin funksiyasi. Buyrakning endokrin funksiyasini bajaruvchi hujayralarida asosan ikkita modda - renin va prostaglandin hosil bo'ladi.

Renin buyrakning yukstaglomerulyar apparatida (YuGA)da hosil bo'lib, u organizmda angiotenzin hosil bo'lishini ta'minlaydi. YuGA eritropoetin hosil bo'lishida ham muhim o'rin tutadi.

Yukstaglomerulyar apparat quyidagi 4 xil element: 1) buyrak tanachalariga kiruvchi va undan chiquvchi arteriolalari devorida joylashgan maxsus yukstaglomerulyar (YuG) hujayralar; 2) distal nayning shu arteriyalar orasida joylashgan qismida mavjud bo'lgan «zich dog'» (macula densa); 3) distal nay hamda arteriolalar orasidagi uchburchaksimon maydonda joylashgan yukstavaskulyar (Gurmagtig) hujayralar va 4) buyrak tanachalari kapillyarlararo hujayralar – mezangiumlardan tashkil topgandir (237- rasm).

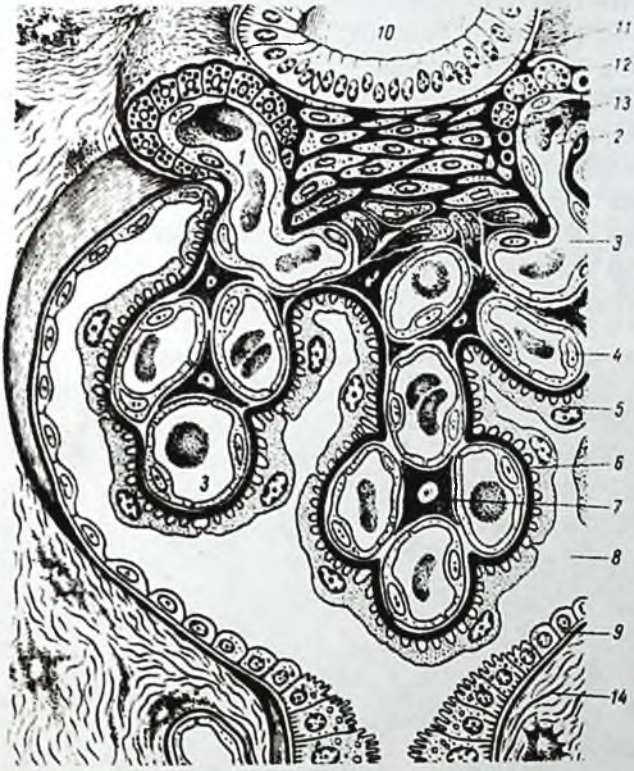

237- rasm. Buyrak tanachasi va yukstaglomerulyar apparat tuzilishi (sxema):

1 – afferent arteriola; *2* – efferent arteriola; *3* – tomirli koptokcha kapillyarlari; *4* – endoteliy hujayrasi; *5* – kapsula ichki varag'ining kapsulasi; *6* – bazal membrana; *7* – mezangial hujayra; *8* – kapsula bo'shlig'i; *9* – kapsulaning tashqi varag'i; *10* – nefron distal nayi; *11* – zich dog'; *12* – yukstaglomerulyar hujayralar (endokrinotsitlar); *13* – yukstavaskulyar hujayralar; *14* – buyrak stromasi (Y.I.Afanasyevdan, 1983).

Afferent va efferent arteriolalar devorida joylashuvchi *yukstalomerulyar hujayralar* arteriolalar endoteliysi bazal membranasining ostida, donador mioepitelioid hujayralar ko'rinishida bo'ladi. Bu hujayralarning soni faqatgina YuGA funksional holatiga bog'liq bo'lib qolmasdan, balki hayvonlarning turiga ham bog'liqdir. Mioepitelioid hujayralar oval shaklida bo'lib, yumaloq yadro va sitoplazmani to'ldirib turuvchi ko'p sonli organellalarga ega. Bu hujayrada donador endoplazmatik to'r – eng rivojlangan organelladir. Ular yadro atrofida joylashgan bo'ladi. Mioepitelioid hujayraning eng spetsifik strukturalari bo'lib renin saqlovchi sekretor donalar hisoblanadi (238- rasm). Yetilgan sekretor donalar elektron zich bo'lib, elementar qobiqqa o'ralgan. Mioepitelioid hujayralarda renin ishlab chiqariladi va qon tarkibiga qo'shiladi. Reninning anchagina qismi olib keluvchi arteriolaning atrof to'qimasiga – interstitsiyga ham o'tib, limfaga quyiladi. Renin moddasining ta'siri natijasida qon bosimi ortadi. Bunday ta'sir asosida qondagi angiotenzinogen moddasining renin ta'sirida angiotenzin I ga aylanishi va nihoyat u moddaning qon bilan o'pka orqali o'tishi natijasida tomirlarga kuchli ta'sir etish xususiyatiga ega bo'lgan angiotenzin I ga aylanishi yotadi. Renin – angiotenzin sistemasi tana qon tomirlarigagina emas, balki buyrak qon tomirlariga ham ta'sir qilib, buyrakda filtratsiya jarayonini va

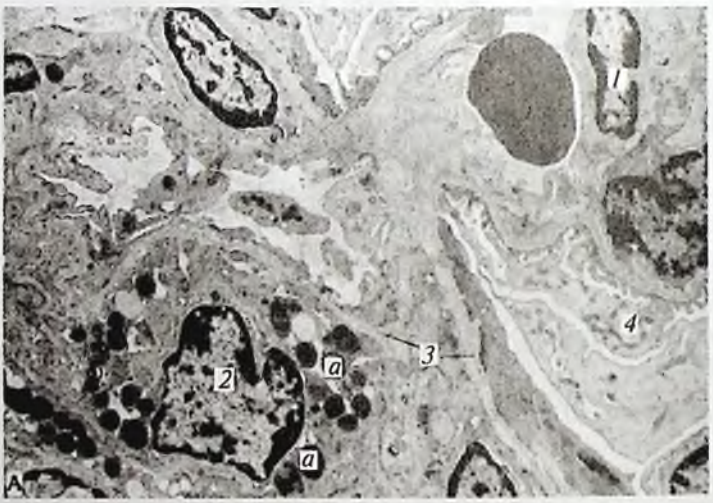

238- rasm. Olib keluvchi arteriyaning elektron mikrofotografiyasi (×1000):

1 – endoteliy hujayrasi; *2* – mioepitelioid hujayra; *a* – sekretor donachalar; *3* – bazal membrana; *4* – podotsit hujayra.

qon aylanish tezligini o'zgartiradi. Renin va angiotenzin buyrak usti bezining gormoni – aldosteron sintezi va sekretsiyaga ta'sir etadi. Distal naylardagi siydik tarkibidagi natriy konsentratsiyasining kamayishi o'z navbatyda endoteliy hujayralari orqali seziladi-da, YuGAning ish faoliyatini kuchaytiradi.

YuGAning barcha elementlari nerv oxirlari bilan hamkorlikda buyrak faoliyatining mukammal bo'lishini ta'minlab turadi.

Yukstaglomerulyar kompleksning *«zich dog'»* hujayralaridan iborat tarkibiy qismiga nefron distal nayining buyrak tanachasi arteriolalari orasida Gurmagtig hujayralariga qaragan yuzasida yotuvchi qism kiradi. Nefron distal nayi devoridagi hujayralarning ultrastrukturasi solishtirilganda «zich dog'» hujayralarining o'ziga xos tomonlari yaqqol namoyon bo'ladi. Bunda macula densa hujayralari bo'ychan silindrsimon bo'lib, sitoplazmasining matriksi zich, yadrolari hujayraning o'rtasida yotadi, Golji kompleksining inversiyasi kuzatiladi. Distal nayning odatdagi hujayralarida bu organella hujayralarning apikal qismida yotsa, «zich dog'» hujayralarida yadro ostida hujayra bazal qismida joylashadi. «Zich dog'» hujayralarining yana bir muhim farqlaridan biri – hujayraning tubida bazal plazmolemmaning ko'p sonli burmalarining yo'qligidir. Macula densaning bazal membranasi nihoyatda yupqadir, shuning uchun boshqa hujayralar bilan uning kontakti ancha yengil bo'lsa kerak. Ko'pincha, Gurmagtig hujayralari orasida yotuvchi bazal sitoplazmatik o'simtalar ham uchrab turadi. Bazal membrana bu o'simtalarni o'rab turadi.

Shunday qilib, «zich dog'» hujayralari distal nayning odatdagi hujayralaridan o'ziga xos bir qator muhim tomonlari bilan ajralib turadi.

Gurmagtig (*lacis polkissen*) *hujayralari* glomerulyar arteriolalar va macula densa orasida hosil bo'luvchi konussimon maydonda yotadi. Bu hujayralar mezangial hujayralarga tegib yotadi. Shunday qilib, Gurmagtig hujayralari bir vaqtning o'zida yukstaglomerulyar kompleksning barcha hujayralari bilan kontaktda bo'luvchi, ularni o'zaro birlashtiruvchi yagona komponentdir.

Gurmagtig hujayralari uzunchoq bo'lib, yadrosi yirik va cho'ziqdir. Kam sonli organellalari sitoplazmasida tekis tarqalgan. Hujayralar orasida bazal membrana strukturasiga ega bo'lgan modda qatlamlari yotadi. Bu hujayralarning ultrastrukturasini o'rganish ularning topografik, genetik va funksional jihatdan mezangial hujayralarga yaqinligini ko'rsatadi.

Mezangial hujayralar kapillyarlar to'rlararo joylashgan bo'lib, Gurmagtig hujayralari bilan birgalikda tomirli chigalni ushlab turuvchi o'zakni hosil qiladi. Bu hujayra yadrosining qobig'ida ko'p sonli

invaginatsiyalar bo'lganligi sababli, u noto'g'ri shakldadir. Mitoxondriyalarning shakli oval, ular ko'p hollarda yadro ustida yotadi. Golji kompleksi yaxshi rivojlangan bo'lib, ko'p sonli sisternalar, vezikulalar va vakuolalardan iboratdir. Donador retikulum sitoplazma bo'ylab bir tekis tarqalgan. Mezangial hujayralarning o'simtalarida ko'pgina ribosomalar, yakka-yakka mitoxondriyalar va vakuolalar yotadi. Uning' har xil tanachalarni qon tarkibidan fagotsitoz qilish qobiliyati, buzuvchi agent ta'sirotiga kollagen hosil qilish bilan javob berish kabi xususiyatlari o'rganilgan.

Prostaglandin ishlovchi hujayralar buyrakda bir necha xil bo'lib, ularning ichida *interstitsial* hujayralar alohida o'rin tutadi. Bu hujayralar tanasi cho'zilgan, undan bir necha o'siqlar chiqib, bu o'siqlarning bir qismi nefron qovuzlog'i naychalarini o'rasa, boshqalari qon tomir kapillyarlarini o'raydi. Interstitsial hujayralarning sitoplazmasi yaxshi rivojlangan hujayra organellalarini va lipid (osmiofil) donalarni tutadi. Bu hujayralarda ishlangan prostaglandin antigipertenziv ta'sir ko'rsatadi, ya'ni qon bosimni pasaytiradi.

Shunday qilib, buyrakda bir necha xil endokrin hujayralar bo'lib, ular umumiy va buyrakdagi qon bosimni boshqaradi va shu yo'l bilan siydik hosil bo'lishga ta'sir qiladi.

Buyrakda qon aylanishi. Buyrak qon bilan intensiv ta'minlangan organlar qatoriga kiradi. Buning uchun yurakdan bir minut davomida o'tgan qon hajmining choragi buyrak orqali o'tishini aytish kifoyadir. Bir sutkada bu «chorak» ming litrni tashkil etadi.

Buyrak arteriyasi qorin aortasidan ajraladi. U buyrak darvozasidan kirib, *mayda arteriyalar — bo'laklararo arteriyalarga* (*arteria inferlobularis*) tarqaladi. Buyraklararo arteriyalar piramidalar orasidan o'tib borib, po'stloq va mag'iz modda chegarasida bo'linib, yoy *arteriyani* (*a. arcuata*) tashkil qiladi. Yoy arteriya buyrak yuzasiga parallel yotadi va po'stloq hamda miya moddalariga mayda tarmoqchalar beradi. Bu arteriyalar po'stloq moddada *bo'lakchalararo arteriya* (*a. interlobularis*) hosil qilsa, mag'iz qismida *to'g'ri arteriya* (*a. recta*) nomi bilan yuritiladi. Interlobulyar arteriyalardan buyrak tanachalariga qon olib keluvchi tomirlar (*vas afferens*) boshlanadi. Har bir qon olib keluvchi arteriya o'zaro anastomoz hosil qiluvchi kapillyarlarga bo'linib so'ngra, ular qon *olib ketuvchi* tomirni (*vas efferens*) tashkil etadi (232- rasmga q.). Bu arteriolaning diametri olib keluvchi arteriolaning diametridan ikki marta kichiqroqdir. Shunday qilib, qon kapillyarlar tugunchasi (buyrak koptokchasi) sistemasida ikkita xususiylikni ko'rish mumkin: 1) tuguncha kapillyarlari yig'ilib, venulani hosil qilmaydi. Balki arteriolani hosil qiladi, ya'ni

kapillyarlar ikki arteriolalar orasida joylashadi. Kapillyarlarning bunday o'ziga xos joylashishiga *ajoyib to'r* deyiladi (*rete mirabile*); 2) olib chiquvchi arteriolaning diametri kichik bo'ladi. Bu holat tugun kapillyarlarida qon bosimni oshishga olib keladi va intensiv filtratsiya bo'lishini ta'minlaydi.

Olib ketuvchi arteriola yana ikkinchi marta kapillyarlarga tarmoqlanadi va po'stloq hamda miya zonasida buyrak kanalchalarini o'rab oziqlantiradi. So'ngra kapillyarlar qo'shilib, yulduzsimon venoz sinuslarni hosil qiladi. Bu sinuslardan bo'lakchalararo venalar boshlanadi. Ular birikib yoy venalarini hosil qiladi. Bulardan boshlangan bo'lakchalararo venalar buyrak venasiga quyiladi.

Yoy arteriyasidan mag'iz qismiga borgan to'g'ri arteriyalar kapillyarlarga bo'linib, mag'iz qism va so'rg'ichda joylashgan kanallarni o'raydi. Shu yerda kapillyarlar venulalarga aylanadi va to'g'ri venalarni hosil qiladi. Bular esa yoy venalariga borib quyiladi.

Yukstamedullyar nefron tanachalari ma'lum darajada o'ziga xos tuzilishga ega. U barcha buyrak kanalchalarining o'rtacha 15–20 foizini tashkil etadi. Bu tanachalarda olib ketuvchi arteriolalar diametri olib keluvchilarga nisbatan bir oz kattadir. Olib ketuvchi arteriolalar o'zaro anastomoz hosil qiladi va piramidalar orasiga kiradi, so'ngra venoz tomirlariga quyiladi. Bundan tashqari, bu tanachalarda olib keluvchi va olib ketuvchi tomirlar orasida anastomozlar mavjud. Yukstamedullyar tanachalar faqatgina filtratsiya apparati hisoblanmasdan balki drenaj sistemasi sifatida ham xizmat qiladi.

Nefronning gistofiziologiyasi. Hozirgi davrda buyrakda siydik ajralishi haqidagi keng tarqalgan nazariyalardan biri *filtratsion-rezorbsion* nazariyadir. Bu nazariyaga muvofiq buyrak tanachasidagi kapillyarlarda oquvchi qondan tanacha kapsulasining bo'shlig'iga qon plazmasining barcha tarkibiy qismlari filtrlanadi. Bu tarkib mikropipetka yordamida tanacha kapsulasi punksiya qilinib, so'ngra ultrafiltratni mikroximiyaviy tekshirish o'tkazish orqali aniqlangan. Bunday qon plazmasining ultrafiltrati birlamchi siydik deb nomlanadi.

Bir sutkada odamning har bir buyragida 100 litrgacha birlamchi siydik hosil bo'ladi. Filtratsiya jarayonida plazmaning barcha tarkibiy qismlari kapillyarlarning endoteliy va podotsit hujayralarining orasida yotuvchi uch qavatli bazal membranalardan o'tib, podotsitlarning o'simtalari orasidagi tirqishsimon yoriqlarga tushadi. Shunday qilib, qon va kapsulalararo filtratsion barer rolini kapillyarlarning *endoteliy hujaralari, 3 qavatli bazal membrana, kapsula ichki varag'ining podotsit hujayralari* tashkil qiladi. Siydik filtratsiya bo'lishida buyrak tanachasidagi qonning yuqori bosimi (70–90 mm simob ustuni) hal

qiluvchi omildir. Bu bosim olib keluvchi va olib ketuvchi arteriolalar diametrining turli xilda bo'lishidan kelib chiqqandir. Qon bosimi 40–50 mm simob ustunidan pasaysa, buyrak tanachasidagi filtratsiya to'xtab, birlamchi siydik hosil bo'lmaydi. Shuning uchun bosimlari past bo'lgan buyrak tanachasida (yukstamedulyar zonada) birlamchi siydik hosil bo'lishi po'stloq nefron zonalariga nisbatan sustdir. Birlamchi siydik buyrak tanachasining kapsula bo'shlig'idan nefronning quyi qismlarigacha oqib o'tadi.

Bu naylarda birlamchi siydik jiddiy o'zgarishlarga uchrab, ikkilamchi siydikka aylanadi. Siydik naylarida qaytadan ko'p miqdorda suv, oqsil, glyukoza, tuz ionlari so'riladi. Suvning ko'p miqdori qayta so'rilgani uchun ikkilamchi siydikning miqdori 1,5 litrga kelib qoladi. Buning natijasida siydik konsentratsiyasi oshadi (masalan, mochevina 70 marta, ammiak 40 marta oshadi). Nefronning proksimal bo'limida suv, oqsil, glyukoza va boshqa moddalarning asosiy qismi (50 foiz) aktiv so'rila boshlanadi (obligat reabsorbtsiya). Nefronning ingichka bo'limida suv bilan bir qatorda ba'zi bir tuzlar so'rilsa, distal bo'limda asosan suv va natriy so'riladi (fakultativ reabsorbsiya).

Proksimal va distal kanalchalardagi obligat va fakultativ reabsorbsiya orasidagi son va sifat farqlari ularning struktur va gistofermentativ har xilligi bilan ta'minlanadi. So'rilishning asosiy qismi proksimal bo'lim hujayralarining apikal yuzasidagi, uning maydonini kengaytiruvchi mikrovorsinkalar hisobiga bo'ladi. Mikrovorsinkalar hisobiga kengaygan proksimal kanalchalarning jami maydoni odamning buyragida 50 m^2 ga yaqindir.

Shunday qilib, buyraklarda siydikning hosil bo'lishi ikk bosqichda kechadi. Birinchi bosqichda siydikning ultrafiltratsiyasi buyrak tanachalarida ro'y beradi. Ikkinchi bosqich nefron-kanallaridagi rezorbsiyani va sekretsiyani o'z ichiga oladi. Fakultativ rezorbsiya jarayoniga gipofizning *antidiuretik gormoni* bilan buyrak usti bezining po'stloq moddasida ishlab chiqariluvchi *aldosteronning* ta'siri kattadir.

Qonga buyrak tanachasi devoridan filtrlanmaydigan ba'zi bir kolloid bo'yoqlar kiritilsa, ular siydik tarkibida paydo bo'ladi. Mikropunksiya va gistologik tekshirishlar yordamida bunday bo'yoq moddalarning kapsula ichidagi suyuqlikda bo'lmasligi, lekin nefron naylaridagi suyuqlikda va nay hujayrasida ularning bo'lishligi aniqlangan. Shu asosdan nefron naylari epiteliylari faqatgina ikkilamchi siydik mahsulotlarini reabsorbsiya qilib qolmay, balki sekretor faoliyatga ham ega deb xulosa chiqarish mumkin.

Naylarda yuz bergan sekretsiya shu bo'lim epiteliysining modda almashinuvi jarayonidagi aktiv faoliyatining natijasidir. Ba'zi bir sudralib yuruvchilarda va qushlarda nay sekretsiyasi siydik hosil

bo'lishida yetakchi rol o'ynaydi. Yuqori tabaqa hayvonlarda va odamda siydik hosil bo'lishida kanal sekretsiyasining ahamiyati kam. Ammo kanallarning sekretor faoliyati orqali buyrak tanachalarida filtrlanmaydigan moddalar organizmdan tashqariga chiqariladi. Bundan tashqari, qonda ba'zi bir moddalarning miqdori haddan tashqari ko'paysa ham (masalan, mochevina) u moddalar kanal hujayralaridan sekretsiya bo'la boshlaydi. Bu esa nefron nayi sekretsiyasining siydik hosil bo'lishida rezerv omillardan biri sifatida xizmat qilishini ko'rsatadi.

Buyrakning yoshga qarab o'zgarishi. Tekshirishlar postembrional davrda buyrakda ancha o'zgarishlar bo'lib o'tishini ko'rsatadi. Po'stloq moddaning qalinligi yangi tug'ilgan buyrakning 20–25 foizini tashkil etsa, voyaga yetgan vaqtda 1/2, va 1/3 qismini tashkil etadi. Ammo bu davrda buyrak massasining ko'payishi yangi nefronlar hosil bo'lishi bilan bormay, balki mavjud nefronlarning o'sishi va differensiallanish hisobiga bo'ladi. Yangi tug'ilganlarda proksimal naychaning qalinligi 18–36 mkm bo'lsa, voyaga yetgan organizmda 40–60 mkm dir. Yosh oshib borgan sari nefronning uzunligi o'zgarib boradi, ya'ni uzayadi. Qarilarning buyraklarida sklerozga uchragan nefronlar ham bo'ladi. Bu davrda buyrak hujayralarining proliferativ aktivligi susayib, mitotik bo'linish deyarli bo'lmaydi.

Innervatsiyasi. Buyrak simpatik va parasimpatik nervlar bilan va orqa miyaning orqa ildizchasi – afferent nerv tolalari bilan ta'minlanadi. Nervlar buyrakka, asosan, tomirlar bilan kirib, nerv oxirlari barcha katta-kichik arteriya, vena, arteriola va venulalarning hamma qavatlarida joylashadi. Ham simpatik, ham parasimpatik nerv oxirlari endoteliy ostidagi bazal membrana ostida tarmoqlanadi.

SIYDIK CHIQARUV YO'LLARI

Siydik chiqaruv yo'llari buyraklarda uzluksiz hosil bo'lib turadigan siydikni tashqi muhitga chiqarib turadi. Siydik chiqaruv yo'llariga buyrak kosachalari va jomchalari, siydik nayi, siydik pufagi (qovuq) va tashqi siydik chiqaruv yo'li kiradi.

Buyrak kosachalari va jomchalari, siydik nayi va qovuqning umumiy tuzilishi o'xshash bo'lib, ularda 4 pardani farq qilish mumkin: shilliq, shilliq osti, mushak va adventitsiya. Buyrak kosachalarida bir qavatli epiteliy asta-sekin ko'p qavatli o'zgaruvchan epiteliyga almashadi. Buyrak jomlarini siydik nayining buyrak ichida joylashgan qismi deb qarash mumkin. U ham boshqa siydik yo'llari kabi ko'p qavatli o'zgaruvchan epiteliy bilan qoplangan. Epiteliy

ostida siyrak tolali biriktiruvchi to'qimadan iborat shilliq pardaning xususiy qavati yotib, u shilliq osti pardada davom etadi. Shuni qayd qilish kerakki, siydik chiqaruv yo'llarining hamma qismlarida shilliq pardaning mushak plastinkasi bo'lmagani uchun shilliq pardaning xususiy qavati va shilliq osti pardasi orasida aniq chegara yo'q. Mushak parda jomlarda 2 qavat: ichki – bo'ylama, tashqi – aylana bo'lib joylashgan silliq mushak hujayralaridan iborat. Buyrak so'rg'ichlari sohasida faqat aylana joylashgan mushak tutamlari bo'lib, ularning qisqarishi siydikni piramidadan ajralib chiqishiga yordam beradi.

SIYDIK NAYLARI

Siydik naylarida shilliq, shilliq osti, mushak va adventitsiya pardalari aniq ajraladi (239- rasm). Shilliq pardada o'zgaruvchan epiteliy bilan qoplangan bo'lib, unda bo'ylama joylashgan burmalar bo'ladi. Burmalar siydik nayi kengaygan vaqtda tekislanadi. Siydik nayining pastki qismida, siyrak, biriktiruvchi to'qimadan iborat shilliq osti pardasida prostata beziga o'xshash tarmoqlangan bezchalar bo'ladi. Siydik nayining mushak pardasi yuqorida ikki, pastki qismida esa uchta qatlam joylashgan silliq mushak tolalaridan iborat. Mushak tutamlari ichki va tashqi qatlami bo'ylama, o'rtada esa aylanma yo'nalishga ega. Siydik nayining siydik pufagi devorida joylashgan qismida mushak parda faqat bo'ylama mushaklardan iborat. Bu mushaklarning qisqarishi qovuq mushaklarining holatidan qat'iy nazar, siydik nayining teshigini ochib, siydikning pufakka o'tishini ta'minlaydi. Siydik nayining adventitsiya pardasi atrofdagi to'qimalar bilan qo'shilib ketadi.

QOVUQ

Qovuqning shilliq pardasi o'zgaruvchan epiteliy va siyrak tolali shakllanmagan biriktiruvchi to'qimali xususiy qatlamdan iborat (240- rasm). Biriktiruvchi to'qimali qatlam qon va limfa tomirlariga boy. Mayda qon tomirlar epiteliyga juda yaqin yotadi. Qovuq shilliq pardasi siydik yo'q vaqtda burmalar hosil qilib, bu burmalar qovuq siydikka to'lganda tekislanadi. Qovuqning uchburchak sohasining shilliq pardasida burmalar bo'lmaydi. Bu sohada shilliq osti pardasi yo'q bo'lib shilliq pardaning xususiy qavati mushak parda bilan birlashib ketadi. Bu sohada siydik nayining pastki qismidagi bezlarga o'xshash bezlar joylashgan. Qovuqning boshqa qismlarida shilliq parda ostida siyrak biriktiruvchi to'qimadan iborat shilliq osti parda joylashadi.

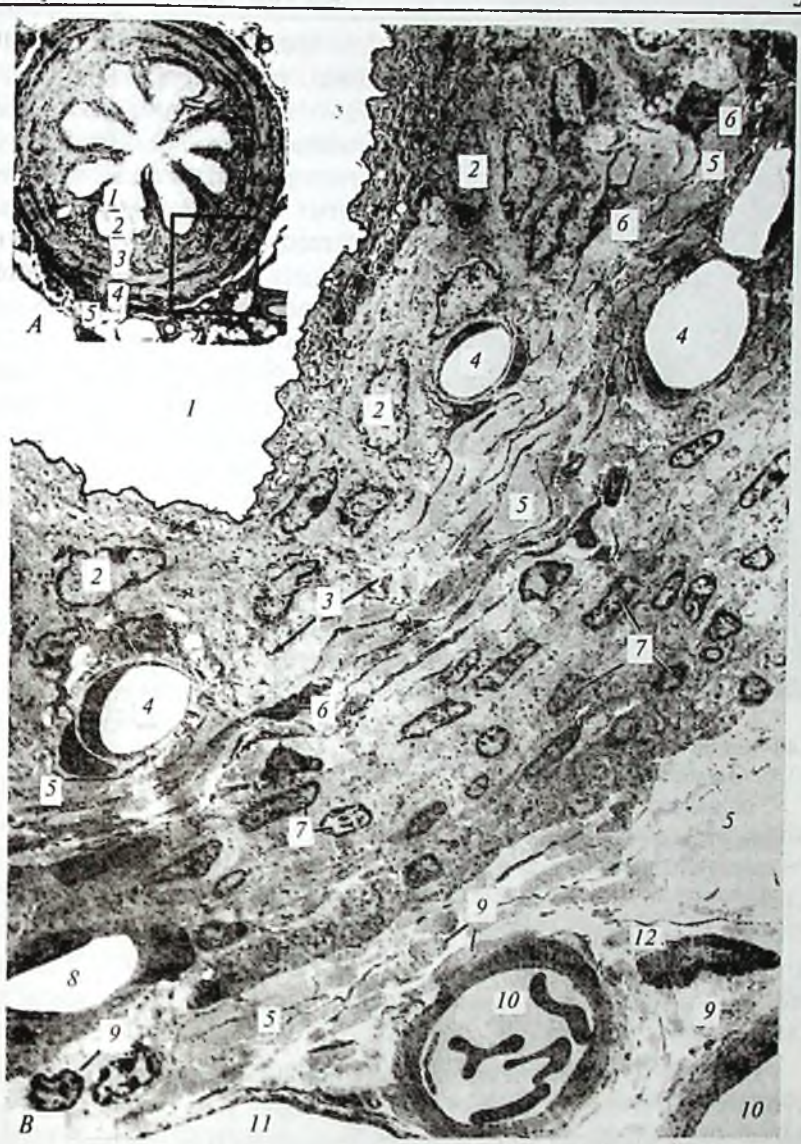

239- rasm. Siydik nayining ko'ndalang kesimi (×26):

A. 1 – nay bo'shlig'i; *2* – o'zgaruvchan epiteliy; *3* – biriktiruvchi to'qima; *4* – silliq mushak hujayralari; *5* – qon tomir va yog' to'qima tutgan siyrak biriktiruvchi to'qima. *B* – *A* dagi kvadratning kattalashtirilgan ko'rinishi. Siydik nayining elektron mikrofotogrammasi (×1860): *1* – bo'shliq; *2* – o'zgaruvchan epiteliy hujayralarining yadrosi; *3* – biriktiruvchi to'qima; *4* – kapillyar bo'shlig'i; *5* – kollagen tolalar tutami; *6* – fibroblastlar; *7* – silliq mushak hujayralarining yadrolari; *3* – mushak parda kapillyarining bo'shlig'i; *9* – miyelinsiz nervlar; *10* – arteriolalar; *11* – venulalar; *12* – semiz hujayra (Rodindan).

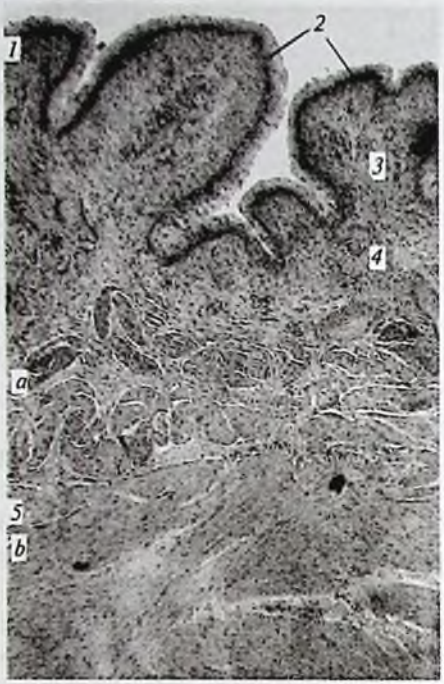

240- rasm. Qovuqning yuqori qismi. Gematoksilin-eozin bilan bo'yalgan (ob. 3,5, ok. 10):

1 – shilliq parda; *2* – o'zgaruvchan epiteliy; *3* – xususiy qatlam; *4* – shilliq osti pardasi; *5* – mushak parda; *a* – ichki buylama qavat; *b* – o'rta ko'ndalang va tashqi bo'ylama mushaklar.

Qovuq mushak pardasi ichki, tashqi qatlami bo'ylama va o'rta-aylanma yo'nalgan mushak hujayralaridan iborat. Qovuqning tashqi siydik chiqaruv yo'liga davom etish qismida (qovuqning bo'yin qismi) aylana joylashgan mushak tutamlari sfinkter hosil qiladi. Mushak tutamlarini o'rab turuvchi biriktiruvchi to'qima qatlamlari qovuqning tashqi adventitsiya pardasiga, qovuqning tub qismida esa seroz qavatga o'tib ketadi. Qovuqning tub qismi seroz parda bilan o'ralgan.

Qovuq simpatik, parasimpatik va spinal (sezuvchi) nervlar bilan ta'minlangan. Bundan tashqari, qovuqda ko'p miqdorda nerv tugunchalari va nerv sistemasining neyronlari topilgan. Bu neyronlar, ayniqsa, siydik naylarining qovuqqa quyilish yerida ko'p bo'ladi. Bundan tashqari, qovuqning seroz, mushak va shilliq pardalarida ko'p miqdorda retseptor nerv oxirlari ham uchraydi.

TASHQI SIYDIK CHIQARUV YO'LI (URETRA)

Erkaklar va ayollarda tashqi siydik chiqaruv yo'li har xil tuzilgan. Ayollarda uretraning jinsiy yo'llarga aloqasi yo'q, erkaklarda esa tashqi siydik chiqaruv yo'llari urug' chiqaruv yo'li bo'lib ham xizmat qiladi.

Ayollar tashqi siydik chiqaruv yo'li shilliq, mushak va tashqi pardalardan iborat. Shilliq pardaning xususiy qatlami siyrak tolali biriktiruvchi to'qima bo'lib, ko'p miqdorda hujayralar tutadi. Tashqi teshik sohasi shilliq parda ko'p qavatli muguzlanmaydigan epiteliy bilan qoplangan bo'lib, shilliq pardaning xususiy qatlami ko'pgina so'rg'ichlar hosil qiladi. Tashqi siydik chiqaruv yo'lida oz miqdorda

bezlar bo'lib, ular *periuretral bezlar* deb ataladi. Tashqi siydik yo'lining kuchli rivojlangan mushak pardasi ichki bo'ylama va tashqi aylana silliq mushaklardan iborat bo'lib, ularning orasida elastik tolalarga boy bo'lgan biriktiruvchi to'qima qatlami joylashadi. Siydik yo'lining tashqi qismida ko'ndalang-targ'il mushak tolalari yotib ular tashqi sfinkterni hosil qiladi.

Erkaklar tashqi siydik chiqaruv yo'llarining tuzilishi hamma bo'limlarda ham bir xil emas. Ularning devori aksariyat ham shilliq, mushak va adventitsiya pardalardan iborat. Siydik yo'li prostata qismi shilliq pardasining epiteliysi qovuq epiteliysi kabi bo'ladi. Bu epiteliy asta-sekin ko'p qatorli prizmatik shaklga o'tib, siydik yo'lining g'ovak tanasi qismiga o'tganda epiteliy ko'p qavat hosil qiladi. Epiteliyning ko'p qatorli qismida qadahsimon va endokrin hujayralar uchraydi. Mushak parda uretraning prostata qismida ichki bo'ylama va tashqi aylana qatlamlaridan iborat. Mushak pardasi asta-sekin yo'qola boradi. G'ovak tananing oldingi qismida alohida joylashgan mushak tutamlarigina saqlanib qoladi.

XX bob

JINSIY A'ZOLAR (*ORGANA GENITALIA*)

Jinsiy (tanosil) organlar sistemasining fiziologik ahamiyati ikkita asosiy funksiya bilan bog'liq. U bir tomondan, jinsiy hujayralar – gametotsitlar (tuxum hujayrasi va spermatozoidlar)ning hosil bo'lishini ta'minlasa, ikkinchi tomondan, jinsiy gormonlar ishlab chiqarib muhim endokrin funksiyani o'taydi. Bu ikki faoliyat o'zaro uzviy bog'langan, chunki jinsiy gormonlar organizmda gametalar kupayishi uchun zarur sharoitni yaratib beradi. Jinsiy sistema, har ikkala jinsda, jinsiy hujayralar rivojlanadigan a'zolar va jinsiy yo'llardan iborat.

Taraqqiyoti. Jinsiy sistema har ikkala jinsda ham ajratish sistemasi va buyrak usti bezlarining taraqqiyoti bilan uzviy bog'langan holda rivojlanadi. Homiladagi gonadalarning yaratilishi birlamchi buyrak - Volf tanachasining yuzasidagi selomik epiteliyning yo'g'onlashuvi bilan boshlanadi. Bir vaqtning o'zida shunday selomik epiteliyning yo'g'onlashuvi, buyrak usti bezi po'stloq qismining paydo bo'lishiga asos hisoblangan birlamchi buyraklar orasida joylashgan interrenal tanani hosil qiladi. Jinsiy bolish epiteliysida yirik gonoblast hujayralari paydo bo'ladi.

Bo'lajak jinsiy bezlar kurtagi – gonadaning o'zi esa quyidagi tarkibiy qismlardan iborat: 1) ovogoniy va spermatogoniylarni hosil qiluvchi maxsus hujayralar; 2) jinsiy bezlarning epiteliysini hosil etuvchi selom epiteliysining hosilasi va 3) bo'lajak biriktiruvchi to'qimaning kurtagi – mezenxima. Qanday jins shakllanishidan qat'i nazar, homilaning ko'p ming hujayrali davrida gonoblastlar hosil bo'ladi. Gonoblastlardan pirovardida, jinsiy hujayralar – gonotsitlar shakllanadi. Gonotsitlar yirik, yumaloq hujayralar bo'lib, o'ziga xos katta yadro tutadi. Ular sitoplazmasi sariqlik moddasi va glikogenga boy bo'ladi. Dastlab, gonotsitlar pusht qalqonchasining kranial sohasida paydo bo'ladi, keyinchalik gonotsitlarning ko'p qismi entodermada, ya'ni sariqlik xaltachasining allantoisga yondashgan yerida to'planadi. Bu davrda gonotsitlar tezda proliferatsiyaga uchraydi. Bir tomondan sariqlik xaltachada gonotsitlar miqdori ko'paysa, ikkinchi tomondan ular degeneratsiyaga uchraydi.

Gonotsitlar jinsiy bolishlar tomon harakat qiladi. Bu holat homilaning 3- haftasi oxirida boshlanib, 4- haftasida kuchayib ketadi. Birlamchi jinsiy hujayralar – gonotsitlar migratsiyasi qon tomirlar orqali takomillashayotgan qon elementlarining harakati ta'sirida yuzaga keladi. Gonotsitlar orqa ichakning mezenximasidan o'tib, charvi bo'ylab jinsiy bolishga tomon yo'nalayotgan vaqtida, selom epiteliy hujayralari bo'lajak jinsiy bolishning o'rnida differensiallashadi hamda ular gonotsitlar va mezenxima komponentlari bilan tutashadi. Embrion takomilining 4- haftasida birlamchi buyrakning medial tomonini qoplovchi selom epiteliyda jinsiy hujayralar aniqlanadi va ular kichik do'mboqcha hosil qiladi. Shu davrda jinsiy hujayralarning yadrosi och bo'yaladi va ular sitoplazmasida ishqoriy fosfataza aniqlanadi. Bu hujayralarda steroidlar almashinishining ayrim belgilari ko'rinadi. Jinsiy bolish to'qimasida maxsus oqsil modda ishlab chiqarilishi taxmin qilinadi. Gonotsitlarning jinsiy bolishlar tomon siljishining asosiy omili ana shu modda tomon yo'nalgan xemotaksisdir.

Birlamchi jinsiy hujayralar epiteliyga botib kirish arafasida o'z glikogenini yo'qotadi va epiteliydan mezenximaga siljib borayotgan vaqtida qaytadan to'plab oladi. Bu yerda hujayralar aktiv ko'payadi. Gonotsitlardagi glikogen miqdorining bunday o'zgarishi shu moddaning birlamchi jinsiy hujayralar siljishida energiya manbai ekanligidan dalolat beradi.

Jinsiy bolishlardan birlamchi buyrak stromasiga follikulyar hujayra bilan o'ralgan gonotsitlardan iborat jinsiy iplar – tizimchalar o'sib kiradi. Shuning bilan bir vaqtda birlamchi buyrakdan kloakagacha davom etuvchi birlamchi buyrak nayidan shu nayga parallel yo'naluv-

chi paramezonefral nay (Muller nayi) ajralib chiqadi. Paromezonefral nay ajralishi bilan jinsiy sistema taraqqiyotining indifferent, ya'ni ikkala jins uchun umumiy davr nihoyasiga yetadi. Shundan keyin erkak va ayollar organizmida jinsiy sistema turlicha rivojlanadi.

Erkak organizmining taraqqiyotida birlamchi buyrakning yuqori qirrasi bo'ylab jinsiy bolishlardan hosil bo'lgan jinsiy tizimchalar – seksual tasmalar o'sib kira boshlaydi. Bu – epitelial tizimchalar rivojlanishining dastlabki davrida radial yo'nalishda yotgan bo'lsa, so'ngra bo'yiga zo'r berib o'sishi tufayli egila boshlaydi va shu vaqtdan boshlab egri-bugri urug' tizimchalari nomini oladi. Boshlanishda bu tizimchalar morfologik jihatdan mutlaqo bir xil elementlardan tuzilgan bo'lsada, keyinchalik bu tizimchalarda differentsiallanish boshlanib, tayanch va birlamchi jinsiy hujayralar ko'rinadi. Embrional taraqqiyotning to'rtinchi oyidan boshlab, kompakt bo'lgan urug' tizimchalarida bo'shliq paydo bo'lib, ular egri-bugri yo'llarga aylanadi (*tubulus seminifer contortus*). Embrional taraqqiyotning so'nggi oylarida erkaklar jinsiy bezi o'zining tuzilishida kam o'zgaradi, faqat bola tug'ilib, balog'at yoshiga yetganda (12–14) yosh spermatogoniydan murakkab o'zgarishlar yo'li bilan erkaklarning jinsiy hujayralari paydo bo'lish jarayoni, ya'ni spermatogenez boshlanadi.

Urug' yo'llarining shakllanishi bilan bir vaqtning o'zida erkaklar jinsiy sistemasining chiqaruv yo'llari ham shakllanadi. Birlamchi buyrak kanalchalari bilan urug' kanalchalari orasidagi aloqa epitelial tizimchalar yordamida o'rnatiladi. Bu tizimchalarni Mixalkovich tizimchalari yoki Gofman kanalchalari deyiladi. Bu kanalchalar urug' kanalchalari va birlamchi buyrak kanalchalarini tutashtirib to'g'ri kanalchalarni (*tubulus seminifer rectus*) va urug'don to'rini (*rete testes*) hosil qiladi. Egri-bugri urug' kanalchalari bilan Mixalkovich tizimchalari yordamida tutashgan birlamchi buyrak oldingi bo'limining kanalchalari olib chiquvchi kanalchalar (*ductus efferentis testis*)ga aylanadi va urug'don boshchasini hosil qiladi.

Birlamchi buyrak kanali yoki Volf kanali urug'don ortig'ining nayi (*ductus epididymidis*) va urug' chiqaruvchi nay (*ductus deferens*) ga aylanadi. Shu nayning oxirgi qismi urug' otuvchi kanal (*ductus ejaculatorius*)ni beradi. Birlamchi buyrakning orqa bo'limi inqirozga yuz tutadi, ammo bir qism embrional qoldiqlar, odatda, urug'don to'ri sohasida, urug'don ortig'ining boshchasi qismida joylashadi.

Urug' pufakchalari birlamchi buyrak nayi yoki Volf nayining pastki qismidan o'simta sifatida rivojlana boshlaydi. Balog'at yoshiga yetish davrigacha ular sust rivojlanadi.

Prostata bezi embrional hayotning uchinchi oyida siydik chiqaruvchi kanalning boshlanish qismi epiteliysining o'simtalari sifatida paydo bo'la boshlaydi. Kanalning yo'g'onlashgan bu o'simtalari shoxlanadi va siydik chiqaruv kanali mushak pardasining ichiga kirib, prostata bezi qismini hosil qila boshlaydi. Tug'ilish davriga kelganda sekretor oxirlarining ko'pchiligi to'la tizimchalardan iborat bo'ladi, uning bo'shliqlari faqat postnatal hayotning birinchi yillaridan boshlab shakllana boshlaydi.

Kupfer bezlari xuddi prostata bezi kabi siydik chiqaruv kanalining o'simtalaridan paydo bo'ladi. Siydik chiqaruv kanalining o'ziga kelsak, bu siydik-jins sinusidan hosil bo'ladi. Erkak jinsi hosil bo'lishida bu sinus uzun tor kanalga aylanadi.

Jinsiy olat, kloakaning oldingi qirg'og'ining yoniga joylashgan mezenximaning o'sib ketishi natijasida hosil bo'lgan jinsiy olat boshchasining kurtagi (ayol jinsi bo'lsa – klitor) sifatida paydo bo'ladi. Keyinchalik jinsiy do'mboq pastki yuzasidan o'tgan chuqurlik yordamida o'ng va chap jinsiy burmalarga bo'linadi, bular orasida jinsiy teshik paydo bo'ladi. Taraqqiyotning so'nggi davrlarida do'mboq jinsiy olatga aylanadi, jinsiy burmalarning pastki qismi birikib, g'ovak tanani hosil qiladi. Jinsiy do'mboq bilan bir vaqtda uni o'rovchi aylana burma – jinsiy bolish hosil bo'ladi. Jinsiy bolishning yon qismlari bitib ketib, moyak xaltasining teri qismini hosil qiladi. Embrion hayotining 9- oyida chov kanali orqali urug' bezlari qorin bo'shlig'idan moyak xaltasiga tushadi. Agar urug' bezlari moyak xaltasiga tushmasa, kriptorxizm nomi bilan ma'lum bo'lgan anomaliya paydo bo'ladi.

Erkaklar jinsiy sistemasining taraqqiyotida paramezonefral nay deyarli to'liq reduksiyaga uchraydi, shu bilan birga urug'don yuqori qutbida joylashgan kichik tana paramezonefral kanal yuqori bo'limining rudimenti hisoblanadi. Muller nayining pastki birikkan oxirlari ham saqlanadi va erkaklar bachadonchasini hosil qiladi. Balog'atga yetganda bu bachadoncha prostata bezining orasida urug' chiqaruvchi yo'lning chiqaruv kanaliga quyilish o'rniga joylashgan bo'ladi.

Tuxumdonning embriogenezida mezenximaning rivojlanishi birlamchi buyrak tanasining asosida ro'y beradi va natijada, indeferent davrida hosil bo'lgan jinsiy tizimchalarning erkin oxirlari va birlamchi buyrakning kanallari parchalanadi. Shunga bog'liq holda birlamchi buyrak nayi atrofiyaga uchraydi, paramezonefral nay esa rivojlanadi, differensiallashadi.

Jinsiy bolishdan bo'lajak tuxumdonning po'stloq qismiga jinsiy tizimchalarning o'sib kirishi davom etadi. Ammo mezenxima asta-sekin jinsiy tizimchalarning yuqori qismlaridan ham o'sib o'tib, ularni

homila epiteliysi tizimchalariga bo'ladi. Nihoyat, mezenximaning keyingi o'sishidan bu tizimchalar bir qavatli follikulyar epiteliy bilan o'ralgan, o'rtasida gonotsit joylashgan kichik komplekslarga – premordial follikullarga bo'linadi. Jinsiy bolishlardan jinsiy tizimchalarning o'sishi qiz bola hayotining birinchi yili oxiriga qadar davom etadi. Mezenxima jinsiy tizimchalar boshlanishini jinsiy bolishdan ajratadi. Mezenximaning bu qavati tuxumdonning biriktiruvchi to'qimali oqliq pardasini hosil qiladi. Bu parda ustida jinsiy bolish qoldiqlari faoliyatsiz, embrional jinsiy epiteliy holida saqlanib qoladi.

Embrional hayotning oxiriga kelib, barcha jinsiy urug' tizimchalari premordial follikullarga bo'linib turadi. Hayotning birinchi yillaridan boshlab barcha jinsiy hujayralar tuxumdonda birlamchi yoki premordial follikul tarkibida birinchi tartibli ovotsit davrida bo'ladi. Tuxum hujayralar organning po'stloq qismida joylashgan bo'lib, ularning soni 300 000–400 000 taga yetadi. Vaqt o'tishi bilan tuxum hujayralarning soni kamayib boradi. Tug'ilgan vaqtida qiz bola tuxumdonida 50 000–80 000 ta tuxum hujayrasi bo'ladi. 10 yoshga yetganda ularning soni 20 000 tagacha kamayadi va organizm balog'at yoshiga yetganda tuxum hujayralarning soni 15 000 tadan oshmaydi. Shunday bo'lishiga qaramasdan ko'p sonli hujayralardan faqatgina bir qismi (300–400) rivojlanishda davom etadi va urug'lanishga tayyor tuxum hujayralarni hosil qiladi, qolganlari inqirozga yuz tutib, so'rilib ketadi.

Paramezonefral nayning yuqori qismi bachadon naylariga aylanadi va uning voronkasimon kengaygan oxiri esa tuxumdonni qoplaydi. Paramezonefral naylarning pastki qismlari o'zaro qo'shilib, bachadon va qinning taraqqiyotiga asos soladi. Rivojlanayotgan tuxumdonda mezenxima bilan to'lgan birlamchi buyrak qoldiqlari uning miya qismiga aylanadi.

Muller nayining qo'shilmagan joyi o'zining yuqori qismidan bachadon epiteliysini, quyi qismida esa qin epitsliysini hosil qiladi. Agar shu Muller naylarining qo'shilishi to'la bo'lmasa, unda ayrim hayvonlarda odatdagiday hisoblangan, lekin odam uchun anomaliya – ikki shohli bachadon vujudga keladi. Ayrim vaqtda esa Muller naylarining umuman qo'shilmasligi natijasida bir jinsda 2 ta bachadon va 2 ta qin hosil bo'lishi mumkin.

ERKAKLAR JINSIY A'ZOLARI (*ORGANA GENITALIA MASCULINA*)

Erkaklar jinsiy sistemasi bir juft bez – urug'don va urug' olib chiqaruvchi naylar, prostata bezi, urug' pufakchalari va jinsiy olat kabi a'zolardan iborat.

URUG'DON (*TESTIS*)

Anatomik jihatdan urug'don ovalsimon tanachadan iborat. U bir necha qavat pardalar bilan o'ralgan bo'lib, shulardan ikkitasi – seroz va oqsil pardalar urug'donning xususiy pardalari hisoblanadi. Seroz parda mezoteliy hujayralaridan iborat bo'lib, urug'donning asosiy qismini o'rab turadi. U aniq chegarasiz elastik tolalarga boy bo'lgan zich biriktiruvchi to'qimadan iborat fibroz, ya'ni oqsil pardaga (tunica albuginea) o'tadi.

Urug'don oqsil pardasining chuqur qatlamlarida tomirlar ko'p bo'ladi, shuning uchun bu qism tomirli parda (*tunica vasculosa*) sifatida ajratiladi. Oqsil parda urug'donning bir tomonida qalinlashadi, bu yer urug'don oralig'i (*mediastinum testis*) deb nomlanib, uning ichida kapillyarlar va urug'don to'ri (*rete testis*) joylashadi. Shu oraliqdan tomirli pardaga qarab radial yo'nalishda biriktiruvchi to'qimali to'siqlar (*septulum testis*) tarqaladi. To'siqlar urug'donni bo'laklar (*lobulus testis*)ga bo'ladi. Bo'laklarning keng asosi tashqariga, uchi urug'don oralig'iga qarab yo'nalgandir. Bo'laklarning soni odamda 100–250 tagacha yetadi. To'siqlar elastik tolalarga boy bo'lib, ulardan ancha yirik bo'lgan urug'donni oziqlantiruvchi qon tomirlar o'tadi. Har bir bo'lakda 1–2 dona egri-bugri urug' kanalchalari (*tubulus seminifer contortus*) joylashadi. Bu kanalchalarning uzunligi 70–80 sm gacha yetadi. Urug'donda hammasi bo'lib, 300–450 tagacha egri-bugri kanalchalar mavjud. Urug'don bo'lagining uchida egri-bugri urug' naylari to'g'ri kanallar (*tubuli seminifer rectus*)ga o'tib, urug'don to'rini hosil qiladi-da, urug' olib chiquvchi naylarga aylanadi.

Egri-bugri urug' naylarining tuzilishi. Egri-bugri urug' naylari ingichka naylardan iborat bo'lib, ularning devori tayanch hujayralar – sustentotsitlar (Sertoli hujayrasi) hamda ular orasida joylashgan jinsiy hujayralardan – spermatogen hujayralardan tashkil topgan bo'ladi (241- rasm).

Kanalchalarning tayanch va spermatogen epiteliysi plastinkasimon biriktiruvchi to'qima bilan qoplangan bazal membranada yotadi. Biriktiruvchi to'qima aylana va bo'ylama yo'nalgan kollagen va ular orasida yotgan elastik tolalardan iborat bo'lib, ular urug' naylarining devoriga anchagina zichlik beradi.

Sertoli hujayralari yirik konus shaklida bo'lib, uchlari bilan nayning bo'shlig'iga yo'nalgandir. Ularning keng asosi bazal membranada yotadi. Hujayra tanasidan har tomonga nozik sitoplazmatik o'simtalar chiqadi. Bu o'simtalar qo'shni tayanch hujayralarining shunday o'simtalari bilan tutashadi. Bu hujayralarning sitoplazmasida

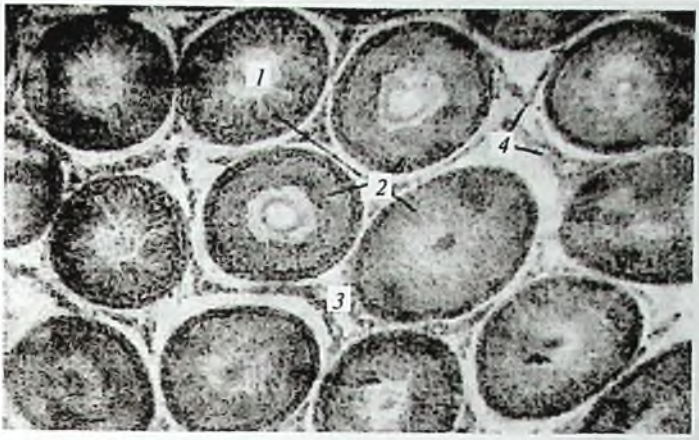

241- rasm. Urug'don. Gematoksilin- eozin bilan bo'yalgan (ob. 10. ok. 10):
1 – urug'donning egri-bugri naychalari; *2* – spermatogen epiteliy hujayralari; *3* – naychalar oraliq to'qimasi; *4* – interstitsiy hujayralari.

yog'lar, lipoid tomchilari, oqsil kristallari va boshqa ko'plab trofik kiritmalar uchraydi. Hujayraning uchburchaksimon yadrosi hujayraning pastki qismida joylashadi. Tayanch hujayralar spermatogen epiteliyning oziqlanishini ta'minlaydi, spermatidlarning metabolitik mahsulotlarini yutadi. Xuddi shu hujayralarning o'simtalari hosil qilgan to'rda spermatogen epiteliy hujayralari joylashadi. Bazal membrana ustida, tayanch hujayralarining orasida, yosh jinsiy hujayralar – spermatogoniy hujayralari joylashadi (242- rasm).

Spermatogenez. Erkaklar jinsiy hujayrasi – spermatozoidlar urug'donning egri-bugri kanalchalarida paydo bo'ladi. Spermatogenez deb nomlanuvchi bunday jarayon balog'at yoshiga yetganlarda boshlanadi. Urug'donda spermatozoidlarning ishlab chiqarilishi jinsiy aktivlik so'nguncha davom eta beradi va egri-bugri nay devorida spermatogenezning turli davriga mansub bo'lgan jinsiy hujayralar ma'lum bir tartibda joylashadi. Spermatogenez jarayoni 4 davrga bo'lib o'rganiladi: 1) ko'payish; 2) o'sish; 3) yetilish; 4) shakllanish.

K o ' p a y i s h davrida spermatogoniy hujayralari son jihatidan ortib boradi. Spermatogoniy hujayralarining o'lchamlari juda kichik. Ular spermatogen epiteliyning tashqi – periferik qavatini tashkil qiladi va bevosita bazal membrana ustida yotadi. Bazal membranada yotgan hujayralar qavati bo'linadi, natijada, hujayralar soni ko'payadi va bu holat sig'ishmagan hujayralarning yuqori qavatga ko'tarilishiga olib keladi. Bu hujayralar endi mitotik bo'linish qobiliyatini yo'qotadi va spermatogenezning keyingi o'sish davriga o'tadi.

242- rasm. Egri-bugri nay ko'ndalang kesimining elektron mikrofotografiyasi (×580):

1 – egri-bugri nay bo'shlig'i; *2* – Sertoli hujayrasi; *3* – spermatogoniy; *4* – xromosomalarning paxiten bosqichidagi birlamchi spermatotsit; *5* – spermatidlar; *6* – Leydig (interstitsiy) hujayralari; *7* – nayning kapillyar va venulalari.

O'sish davriga o'tgan hujayralarning o'lchamlari osha boshlaydi. Bu davr yirik birinchi tartibli spermatotsitlar hosil bo'lishi bilan xarakterlanadi. Bu hujayralar egri-bugri nay devorida spermatogen epiteliydan keyingi ikkinchi qavatni egallaydi.

Yetilish davrining boshlanishi bilan birinchi tartibli spermatotsit ikkinchi tartibli spermatotsit (prespermatidlar)ga bo'linadi. Yetilish davrining o'ziga xos xususiyatlaridan biri shundaki, hosil bo'lgan prespermatidlar interkinez davrini o'tamasdan qayta ikkiga bo'linadi. Bunday bo'linishi reduktsion bo'linish yoki *meyoz* deb ataladi.

Reduksion bo'linish yoki meyoz. Har bir hayvon yoki o'simlik hujayralarining yadrosida xromosomalarning soni

doimiydir. Odamning somatik hujayralari 46 ta xromosomaga ega. Urug'lanish jarayonida tuxum va urug' hujayralarining qo'shilib homila taraqqiy etishida har bir tur uchun xos bo'lgan xromosomalar soni saqlanib qoladi. Bu esa tayyor bo'lgan jinsiy hujayralarning xromosomalar soni somatik hujayralarga nisbatan ikki barobar kam bo'lishi bilan ifodalanadi. Somatik hujayralarda diploid son (46 ta) bo'lsa, jinsiy hujayralarda xromosomalarning soni gaploid songa (23 taga) tengdir.

Xromosomalar sonining kamayishi (reduksiyasi) spermatogenezning yetilish davrida ro'y beradi. Reduksiya hodisasi shu davrda bo'lib o'tadigan bo'linishning ketma-ket – interkinez davrisiz qaytalanishi orqasida hosil bo'ladi.

Reduksion bo'linishga tayyorlanish spermatogenezning o'sish davrida boshlanadi. Birinchi tartibli spermatotsit yadrolarida o'sish davrida xromosomalar uzun ipchalar sifatida ko'rina boshlaydi, yadro qobig'i va yadrocha saqlanib qoladi. Bu davr leptogen davr (*leptos* – ingichka) deb yuritiladi. Leptogen xromosomalarda buralganlik kamroq bo'lib, ular ingichka va uzunroqdir. Shu belgisi bilan bu xromosomalar kariokinezning boshlang'ich fazasi – profazada kuzatiladigan xromosomalardan farqlanib turadi. Leptogen xromosomalarning halqasimon bo'lib egilganligi ko'rinadi. Ularning umumiy soni diploid songa (46) teng. Leptogen bosqichdan so'ng gomologik xromosomalar juftlashib yig'iladi (konyugatsiya) va uzunasi bo'ylab bir-biriga zichlashadi, ba'zan o'zaro chirmashishi ham mumkin. Bu davr – sinapten yoki zigoten (*synapsis* – qo'shilish, *zygoo* – qo'shish) davr deb yuritiladi. Buning ahamiyati shundaki, o'zaro konyugatsiyalangan (chirmashgan) xromosomalar orasida gen almashinuvi bo'lib turadi. O'zaro chirmashib, buralish natijasida xromosomalar kaltalashadi va yo'g'onlashadi. Bu davr paxiten (*pachys* – yo'g'on) davr deyiladi. So'ngi davrda konyugatlar o'zaro bog'langan holda qisman ajraladi va har bir xromosomalarda bo'ylama yoriq ko'rinadi - bu esa diploten (*diploos* – ikkilangan) davrdir. Xromosomalarning spiralsimon buralishi davom etadi. Bunda bir-biriga chirmashgan, har biri 2 ga ajralgan juft xromosomalar turlicha shakldagi qisqa tanacha — tetradalarga aylanishini kuzatish mumkin. 23 dona tetrada hosil bo'ladi, chunki har bir tetrada ikkita o'zaro konyugatsiyalashgan xromosomadan iborat. Har bir tetrada tarkibidagi xromosoma uzunasiga ikkiga bo'linganligi uchun bir tetradada to'rtta alohida xromosoma bo'ladi (*tetra* – to'rt demakdir). Shu tetrada tutgan hujayra I tartibdagi spermatotsitdir.

O'sish davrning oxiri tetrada paydo bo'lishi bilan tugallanadi, so'ngra yetilish davri boshlanadi. Yetilishda birinchi bo'linish metafazasi ketib, o'zaro chirmashgan xromosomalar o'zlarining yoriqlari bilan ekvatorial plastinka bo'ylab yotadi. Anafazaga kelib tetrada yoriqlaridan ajralib hosil bo'lgan diadalar deb nomlanuvchi xromosomalar turli qutbga qarab suriladi va II tartibli spermatotsitlar hosil bo'ladi. Demak, bitta ikkinchi tartibli spermatotsit tetradaning yarmini, ya'ni diadani oladi. Ikkinchi tartibli spermatotsitdagi diadalarning soni birinchi tartibli spermatotsit yadrosidagi tetrada soniga (23 ga) teng. Yetilish davridagi interkinez davri bo'lmaganligi uchun xromosomalar keyingi bo'linish uchun soni oshmagan (reduplikatsiyalanmagan) holatda o'tadi. Diada xromosomalari ekvatorial plastinka bo'ylab o'zlarining o'simtalari bilan joylashib oladi. Ikkinchi tartibli spermatotsit diadalari bo'linib monadalarni hosil qiladi va bu monadalar qutbga qarab ajraladi. Ikkinchi tartibli spermatotsit bo'linishidan spermatidlar hosil bo'ladi. Ularning yadrosidagi monadalar soni ikkinchi tartibli spermatotsit yadrosidagi diadalar soniga teng, ya'ni gaploid bo'ladi.

Xulosa qilib aytganda, mitozdan meyozning farqi xromosomalarning konyugatsiyasi yuz berishi va yetilish davrining birinchi bo'linishi va ikkinchi bo'linishi orasida interkinez davrining yo'qligidir. Bu esa spermatidlarda xromosomalar sonining ikki marta kamayishiga sababchi bo'ladi.

Demak, yetilish davrining oxirida boshlang'ich 1 ta spermatogen epiteliydan gaploid xromosoma tutgan 4 ta spermatid hosil bo'ladi. Spermatidlar boshqa bo'linmaydi va oxirgi shakllanish davriga o'tadi.

Shakllanish yoki spermogenez. Spermatidlar uncha yirik bo'lmagan yadroli yumaloq hujayralardir. Yadro atrofida plastinkasimon kompleksning zichlashgan zonasi, sentrosoma va mayda mitoxondriyalar joylashadi. Spermatidlarning qayta tuzilish jarayoni plastinkasimon kompleks zonasida yadro yuzasiga tegib turgan zichlashgan granula paydo bo'lishidan boshlanadi. Bu akroblastdir. Keyinchalik akroblastning o'lchamlari kattalashib, g'ilof sifatida yadroni qoplaydi, akroblastning o'rtasida esa zichlashgan tanacha akrosoma differensiallashadi.

Shakllanayotgan spermatid o'z akrosomasi bilan, odatda, tayanch Sertoli hujayrasining apikal yuzasiga qarab turadi. Bunda spermatidning qarama-qarshi chetiga, urug' kanali ichiga qaragan tomonga ikki sentrioladan iborat sentrosoma suriladi. Sentrosomaning sentrodesmozi yadro yuzasiga perpendikular holda joylashadi. Bundan keyingi o'zgarishlar natijasida proksimal sentriola yadro qobig'iga tegib yotadi, distal joylashgani esa ikkiga bo'linadi. Distal sentriola-

ning old qismidan xivinch shakllanadi, so'ngra u spermatozoid dumining o'q ipiga aylanadi. Distal sentriolaning orqa yarmisi aylana hosil qiladi. Bu halqacha xivinchi bo'ylab surilib, spermatozoidning o'rta qismining orqa chegarasini hosil qiladi.

Spermatidning taraqqiyot jarayonida uning yadrosi asta-sekin zichlashadi va xromatin gomogen zich massa ko'rinishini oladi. Dum qismining o'sishi bilan spermatidning sitoplazmasi yadro atrofidan sirg'alib, shakllanayotgan spermatozoidning o'rta qismiga suriladi. Mitoxondriyalar xivchinchaning proksimal qismi yonida joylashadi. Spermatid sitoplazmasi, spermatozoidga aylanayotganda, kuchli ravishda reduksiyaga uchraydi.

Spermatogen epiteliysi buzuvchi ta'sirlariga o'ta sezgir hisoblanadi. Turli intoksikatsiyalarda, avitaminozlarda, ochlikda, ayniqsa, radiatsiya nuri ta'sirida spermatogenez jarayoni susayishi, hatto to'xtab, spermatogen epiteliysi atrofiyaga uchrashi mumkin.

Egri-bugri urug' naylarining oralaridagi siyrak biriktiruvchi qatlamlarda ko'plab qon va limfa tomirlari hamda nerv tolalari yotadi. Egri-bugri urug' nayi va bo'lak ichida qon kapillyarlarining atrofida urug'donning yirik interstitsiy bez hujayralari (*glandulocytus testis*) — Leydig hujayralarining to'plami joylashadi. Bu hujayralar yirik, yumaloq yoki ko'p qirrali bo'lib, sitoplazmasida lipidlar, glikogen kiritmalari va turli kristalloidlar tutadi. Yosh ortib borgan sari hujayra sitoplazmasida pigment yig'ila boradi. Trofik kiritmalarning ko'pligi, interstitsiy hujayralari spermatogen epiteliyning oziqlantirishda qatnashadi deyishga imkon beradi. Bundan tashqari, Leydig hujayralari shu bilan bir qatorda erkaklar jinsiy gormoni ishlanishida ishtirok etadi, deb qaraladi. Urug'donning faoliyati gipofiz bezining oldingi bo'limida ishlanuvchi gonadotrop gormonining ta'siriga bog'liq.

Urug'donning yoshga qarab o'zgarishi. Yangi tug'ilgan bolalar urug'donining og'irligi 800 mg ga teng bo'lib, bo'laklarga bo'linganligi yaqqol ko'rinib turadi. Urug'donlar bu davrda siyrak tolali shakllanmagan biriktiruvchi to'qimali stromada yotuvchi uncha egri-bugri bo'lmagan, ba'zan bir-birlariga tegib yotuvchi urug' kanalchalaridan iboratdir. Urug' kanalchalari tor, bo'shlig'i deyarli ko'rinmay, ba'zan kanal hujayralari uni to'la berkitib qo'yadi. Kanal hujayralari yetilmagan Sertoli hujayralari, spermatogoniylar va birlamchi gonotsitlardan iborat.

Erkaklar jinsiy sistemasining bola tug'ilgandan so'nggi taraqqiyotining birinchi to'rt yili statik davr deb nomlanadi. Bu davrda urug' kanalchalari kichik o'lchamga ega bo'lib, ozgina egri-bugridir. Hujayralar esa bir qavat bo'lib yotadi. Urug'donning maxsus funksiyasi kuzatilmaydi.

4 yoshdan 10 yoshgacha davr urug'don postnatal taraqqiyotining ikkinchi davridir. Bu davr ichida kanallarda spermatogoniy va birinchi tartibli spermatotsitlarni uchratish mumkin. Interstitsiyda Leydig hujayralariga asos bo'luvchi hujayralar paydo bo'lib, differensiallasha boshlaydi. Hujayralar o'lchamlarining oshishi, jinsiy hujayralar sonining ko'payishi, I tartibli spermatotsitlarning paydo bo'lishi, tayanch hujayraning differensirovkasi bu davrni bolaning organizmida jinsiy sifatlarning paydo bo'lish davri deyishga asos beradi.

Uchinchi davr 10 yoshdan 12–16 yoshgacha bo'lib, *taraqqiyot davri* deb nomlanadi. Morfometrik kuzatishlar urug'donning bu davrida intensiv o'sishini tasdiqlaydi. Hujayralar kattalashadi va soni oshadi. Ayniqsa, Sertoli hujayralari sezilarli darajada o'zgaradi. Ularning yadrosi kattalashadi, I–II tartibli spermatotsitlar ko'payadi. Ba'zan spermatidlar ham uchraydi. 12–14 yoshlarda kanalda yetarli darajada spermatotsitlar bo'ladi. Bu davrda urug' chiqaruv yo'llarining taraqqiyoti ham sezilarli darajada bo'ladi. Urug'don ortig'i morfologik jihatdan katta yoshdagi odamlarning urug'don ortig'idan farq qilmaydi.

Spermatogenezning muntazam ro'y berishi urug'don taraqqiyotining to'rtinchi davri hisoblanadi. Spermatogen epiteliyning barcha hujayralari hamda spermatozoidlarning kanallarda uchrashi bu davrning muhim morfologik belgisidir.

18–20 yoshdan boshlab aktiv spermatogenez davri boshlanadi. Yuqori funksional aktiv holat 50–55 yoshlargacha davom etadi. 50 yoshdan 80 yoshgacha urug'donda atrofik, distrofik va nekrobiotik xarakterdagi jarayonlar rivojlanib boradi. Bu o'zgarishlar *involyutsiya* deb nomlanadi. Bu esa spermatogenezning susayishi va biriktiruvchi to'qimaning o'sib ketishi bilan xarakterlanadi. Urug' kanalchalarining ichi bo'shab qoladi. Ammo shunga qaramasdan 80 yoshlarda ham spermatogenez ro'y beradigan kanalchalar uchraydi.

URUG' OLIB CHIQUVCHI YO'LLAR VA URUG'DON ORTIG'I

Urug' olib chiquvchi yo'llar urug'don to'g'ri naylari (*tubuli seminiferi recti*)dan boshlanadi va urug'don oralig'ida joylashgan urug'don to'ri (*rete testis*)ga o'tadi, bu yerdan esa 12–15 ta o'ta egri-bugri urug' olib chiquvchi naylar (*ductuli efferens testis*) chiqadi. Naylar yig'ilib urug'don ortig'ining boshchasini hosil qiladi. Shu yerdan urug'don ortig'ining nayi (*ductus epididymis*) boshlanadi. Bu nay ko'p sonli burmalar hosil qilib, urug'don ortig'ining tana va

dum qismini tashkil qiladi. Urug'don ortig'ining kanali urug' olib chiquvchi to'g'ri yo'l (*ductus deferens*) ga o'tadi va urug' otuvchi yo'l bilan tamom bo'ladi.

To'g'ri naylar va urug'don to'ri oddiy tuzilishga ega. To'g'ri naylarning devori silindrik epiteliy bilan, to'r kanallari kubsimon yoki yassi epiteliy bilan qoplangan. Bu hujayralar bazal membranada yotadi, kanalning tashqarisidan siyrak biriktiruvchi to'qima yupqa qatlam hosil qilib yotadi.

Urug'don ortig'i. Urug'don ortig'i boshcha, tana va dum qismdan iborat. Urug'don ortig'ining boshchasi 12–15 dona egri-bugri urug' olib boruvchi naylardan iborat. Bu naylar urug'don ortig'ining nayiga yig'iladi va urug'don ortig'ining dum qismida urug' olib chiquvchi yo'lga aylanadi.

Urug' olib boruvchi nayning diametri 0,6 mm va uzunligi 4–6 mm ga teng. Epitelial hujayralar ostida biriktiruvchi to'qimadan iborat xususiy parda yotadi, so'ngra muskul parda joylashadi. Kanal bo'shlig'i bir tekis emas, bu holat uning epiteliysining alohida tuzilishi bilan bog'liqdir. Epiteliy har xil kattalikdagi hujayralardan: kiprikchalari bor bo'lgan baland prizmatik va kichik kubsimon hujayralardan iborat. Bu hujayralar navbatma-navbat joylashgani uchun baland hujayralar yonida chuqurchalar hosil bo'ladi. Baland hujayralarda ham, past hujayralarda ham lipid va pigment donachalari hamda vakuolalar borligi bu hujayralarda sekretor faoliyat borligidan darak beradi.

Urug'don ortig'ining nayi ikki qatorli epiteliy bilan qoplangan. Bu epiteliy ikki xil hujayralardan iborat (243- rasm): 1) apikal yuzasida stereotsiliylar (harakatsiz tuk tutamlarini) tutuvchi, o'zining erkin yuzasi bilan jinsiy qoplamaning tekis yuzasini hosil qiluvchi baland prizmatik hujayralar hamda 2) mayda oraliq hujayralar. Ular o'z yadrolarining joylashuviga ko'ra ikki qatorli epiteliyning pastki qatorini hosil qiladi.

Urug'don ortig'ining nayi yupqa, nozik xususiy qatlamga ega bo'lib, undan keyin nisbatan qalin silliq mushak qavati yotadi. Kuchli ravishda egilgan urug'don ortig'i nayining ba'zi tirsaklari o'zaro biriktiruvchi to'qima yordamida tutashgan bo'ladi.

Urug'don ortig'i nayining bo'shlig'i suyuqliq bjlan to'la. Unda ba'zan alohida, ba'zan yig'ilgan holatda spermatozoidlar joylashadi. Bu suyuqliq urug' chiqaruvchi yo'llar epiteliysining sekretor faoliyatining mahsulidan hamda bu yerga egri-bugri naylardan oqib kelgan suyuqlikdan iboratdir. Bu suyuqlik spermani suyultiradi, spermatozoidlarning saqlanishini ta'minlaydi. Ayniqsa, mo'l sekretsiya urug'don ortig'i naylarining halqalarida kuzatiladi. Urug'don ortig'ini sperma to'planuvchi rezervuar sifatida ham ko'rsatish mumkin.

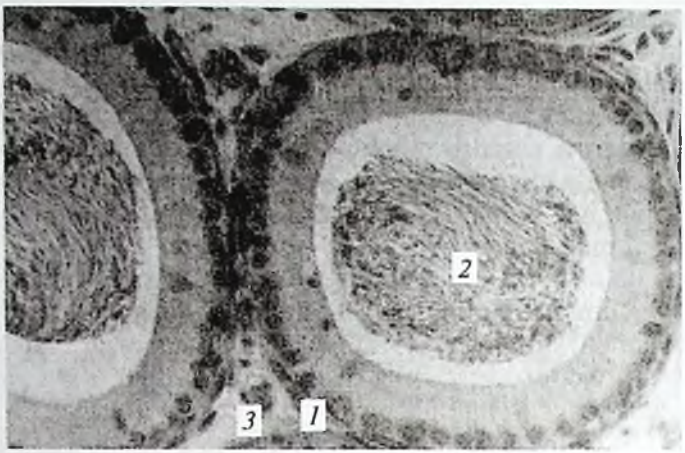

243- rasm. Urug'don ortig'ining nayi. Gematoksilin-eozin bilan bo'yalgan (ob. 10, ok. 10):

1 – xususiy plastinka; *2* – naycha bo'shlig'idagi spermatozoidlar; *3* – naylararo biriktiruvchi to'qima.

Urug' olib ketuvchi yo'l. Bu yo'l ikki qavatli, kutikulasi aniq ko'rinib turgan silindrik epiteliy bilan qoplangan. Shilliq parda 4–6 ta bo'ylamasiga yo'nalgan burmalar hosil qilgani uchun ko'ndalang kesimi yulduzsimon ko'rinishga ega bo'ladi.

Kanal shilliq pardasining xususiy qavati siyrak tolali shakllanmagan biriktiruvchi to'qimadan tashkil topgan. Bu yerda elastik tolalar ko'p. Xususiy pardadan so'ng yaxshi rivojlangan uchta: ichki, va tashqi bo'ylama, o'rtasi aylana qavatlardan iborat mushak qatlami yotadi. Mushak pardasidan keyin elastik tolalarga mo'l bo'lgan tolali parda – adventitsiya qavati joylashadi.

Urug' olib ketuvchi yo'l mushak qavatining peristaltik harakati spermani urug' olib ketuvchi yo'llarda surilishini va eyakulyatsiya vaqtida uni chiqarib tashlashini ta'minlaydi.

Urug' olib chiquvchi yo'lning oxirlari ampulasimon kengayadi va bu yerda muskul parda tolalari bir tekisda yotmaydi. Aylana bo'ylab joylashgan qavatda qiyshiq yo'nalgan mushak tolalari paydo bo'ladi, bo'ylama mushak to'plamlarining bir butunligi bo'linadi va urug' otuvchi yo'lga kelganda yo'qoladi. Jinsiy yo'l ampula qismining shilliq pardasi juda burmadorligi bilan ajralib turadi, bundan tashqari, bezlarni eslatuvchi kubsimon epiteliy bilan qoplangan botiqlik hosil qiladi. Xususiy qavat ampulyar qismida ham elastik tolalarga boy.

Normal holatda ampulyar bo'shliqda spermatozoidlar bo'lmaydi, ammo eyakulyatsiyadan so'ng spermatozoidlarning ma'lum bir qismi ushlanib qolishi va qayta eyakulyatsiyada ajralishi mumkin.

URUG' PUFAKCHALARI

Urug' pufakchalari urug' olib ketuvchi yo'lning bo'rtib chiqqan qismidan iborat. Pufakchalar yaxshi ifodalangan sekretor funksiyasi va ko'p sonli burmalari borligi bilan xarakterlanadi. Uning ichki qismida bosh burmalardan tashqari ikkilamchi va uchlamchi burmalarni ajratish mumkin. Bu burmalar o'zaro birikib murakkab katakli tuzilma hosil qiladi.

Urug' pufakchalarining devorida ham uch parda farqlanadi, shilliq, mushak va tashqi biriktiruvchi to'qima yoki adventitsiya pardalari. Shilliq parda bir qavatli kubsimon yoki past prizmatik epiteliy bilan qoplangan. Epiteliy ostida shilliq pardanyng xususiy qavati joylashadi.U elastik tolalarga boy, siyrak tolali biriktiruvchi to'qimadan iborat. Mushak parda tartibsiz joylashgan silliq mushak tolalaridan iborat. Tashqi adventitsiya qavati hamma joydagi kabi siyrak birikitiruvchi to'qimadan iborat.

Urug' pufakchalari urug' saqlovchi joy bo'lmay, balki qo'shimcha jinsiy bezlar bo'lib, shilliq suyuqlik ishlaydi va u chiqariladigan spermaga aralashib, uni neytrallaydi va suyultiradi.

Urug' otuvchi kanal. Urug' otuvchi yo'lning burmali shilliq pardasi bir qavat prizmasimon epiteliy bilan qoplangan bo'lib, devorida uncha rivojlanmagan mushak pardalari tutadi. Bu kanal biriktiruvchi to'qimadan iborat parda bilan o'ralgan. Urug' otib chiqaruvchi kanal dorzomedial devorida bir qator ortiqlar mavjud. Ba'zi bir ortiqlar tuzilishi bo'yicha urug' pufakchalari bilan bir xil bo'lgani uchun u qo'shimcha pufakchalari ham deb nomlanishi mumkin. Boshqalari esa, prostata bezining bez naylarini eslatadi. Har ikkalasining devorida silliq mushak tolalari yotadi.

PROSTATA BEZI (*PROSTATA*)

Prostata bezi urogenital sinus murtagidan rivojlanib, siydik chiqaruv kanaliga ochiladi. Bu a'zo mushakli bez hisoblanib, uning bez qismi alveolalar, sekretor bo'limlar va naylar sistemasidan iborat. Bezning anchagina qismi har tomonga yo'nalgan silliq mushak tutamlaridan tashkil topgan. Mushak tutamlaridan tashqari elastik tolalarga boy biriktiruvchi to'qima ham mavjud. Mushak tutamlari

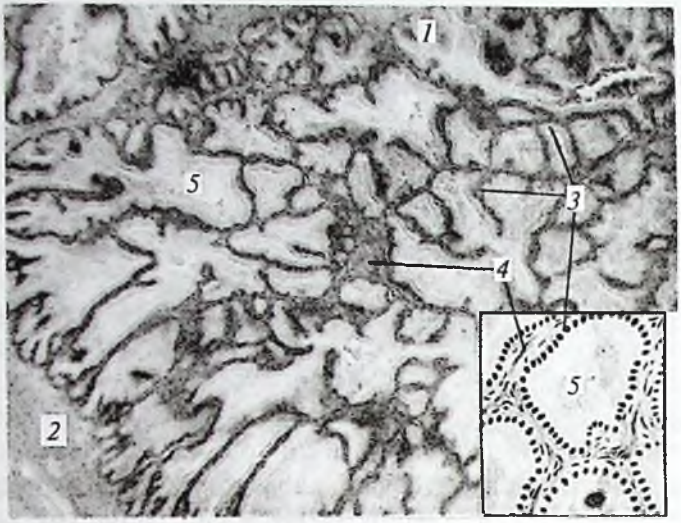

244- rasm. Prostata bezi. Gematoksilin-eosin bilan bo'yalgan (ob. 20, ok. 10):

1 – oxirgi sekretor bo'limlar; *2* – bo'laklararo mushak va biriktiruvchi to'qima; *3* – bez hujayralari; *4* – silliq mushak hujayralari; *5* – prostata bez hujayralarining mahsuloti.

biriktiruvchi to'qima qatlamlari bilan birgalikda bezni 30–50 ta bez bo'laklariga bo'ladi (244- rasm). Mushak tutamlarining qisqarishi eyakulyatsiya paytida bez bo'laklaridan sekretni chiqarib beradi. Bez oxirgi bo'lagining ko'pgina ajratuv naylari siydik chiqaruv kanalining prostota qismiga ochiladi.

Bezning oxirgi sekretor bo'limlari kubsimon epiteliy bilan qoplangan, hujayralarning sitoplazmasi esa sekret hosil bo'lishiga qarab donador yoki to'rsimon bo'ladi. Bu hujayralar ikki xil ko'rinishga ega: birinchisi – yirik sekretor hujayralar bo'lib, pufaksimon yadrosi hujayraning bazal qismida joylashgan; ikkinchisi – mayda hujayralar ensiz sitoplazmaga ega va sekretor hujayralar asosida yotadi. Chiqaruv naylarining distal qismi prizmatik, ba'zan ko'p qatorli epiteliy bilan qoplangan bo'lib, burmali bo'shliq hosil qiladi. Yirik chiqaruv yo'llarida o'zgaruvchan epiteliy uchraydi.

U r u g' d o'm b o q ch a s i (*colliculus seminalis*) siydik chiqaruv kanalining orqa devoriga o'rnashadi. Uning yuzasi o'zgaruvchan epiteliy bilan qoplangan bo'lib, asosini ko'plab elastik tolalar va silliq mushak hujayralarini tutuvchi biriktiruvchi to'qima tashkil etadi. Urug' do'mboqchasida jinsiy sezgining asosiy nuqtasi bo'lgan nerv tolalari va nerv oxirlari ko'plab joylashib, ularning ta'sirlanishi ereksiya va eyakulyatsiyaning ba'zi fazalarini yuzaga

keltirib chiqaradi. Urug‘ do‘mboqchasi ereksiya holatida eyakulyatning siydik pufagiga qarab oqishiga va siydik chiqishiga qarshilik ko‘rsatadi.

Urug‘ do‘mboqchasining orqasida, bo‘ylama silliq mushak tolalari orasida, prostata bachadonchasi joylashadi, uning o‘lchamlari bezning tuzilishiga qarab har xil bo‘ladi. Prostata bachadonchasining ichki yuzasi o‘zgaruvchan epiteliy bilan qoplangan. Tuzilishi bo‘yicha bu organ prostata bezining bitta yo‘lini eslatadi. Prostata bachadonchasi chiqaruv teshigi bilan urug‘ do‘mboqchasining yuzasiga ochiladi.

Prostata bezining sekreti yopishqoq bo‘lib, ishqoriy reaksiyaga ega bo‘lgan (pH = 8–8,4) sut rangli suyuqlikdir. Prostata bezi sekretining tarkibiga suv, nukleoprotein, letsitin, xolin, spermin (spermaga maxsus hid berib turuvchi organik modda) va ko‘p miqdorda tuzlar, ayniqsa, kaliy tuzlari kiradi.

Bundan tashqari, prostata bezida prostaglandin moddasining ishlanishi ham aniqlangan. Prostaglandinlar lipid tabiatli biologik aktiv birikma bo‘lib, ular har xil tarzda organizmga o‘z ta’sirini ko‘rsatadi. Prostaglandinlarning A, E, F gruppalari ma’lum. Shulardan F prostaglandinlar silliq mushaklarni qisqartirsa, E xillari mushaklarni bo‘shashtiradi. Prostaglandinlarning bu xususiyatidan akusherlik amaliyotida tug‘ish jarayonini boshqarishda va homilani tushirish (abort)da foydalaniladi. Prostaglandinlar yurak qisqarish kuchiga va chastotasiga ta’sir qilibgina qolmay, buyrakda renin ishlanishini va ionlar reabsorbsiyasi hamda arteriya qon bosimining boshqarilishi kabi fiziologik jarayonlarda ishtirok etadi.

Qarilikda ko‘pincha sekret quyuqlashib, prostata bezining chiqaruv yo‘llarida yumaloq yoki oval shakldagi prostatik konkretsiya deb nomlanuvchi konsentrik qavatli tanacha hosil bo‘ladi. Tanacha ohak shimib olishi mumkin. Bunda ular ba’zan diametri 1 mm gacha bo‘lgan prostatik toshlarga aylanib qoladi.

Prostata bezining tuzilishi yosh oshib borgan sari o‘zgarib boradi. Bu o‘zgarishlar organizmning shu yoshda gormonlar bilan ta’minlanish holati bilan uzviy bog‘langan. Qariyalarda prostata bezi atsinuslari epiteliysining proliferatsiyaga uchrashi va silliq mushak tolalarining gipertrofiyasi kuzatiladi. Bunday jarayonning kuchayishi keksalarda uchraydigan prostata bezining adenomasiga olib keladi.

Bulbouretral bezlar. Bu bezlar no‘xat kattaligidagi bir juft bezlar bo‘lib, siydik chiqarish kanalining boshlanish qismiga ochiladi. Chiqaruv naylari va uning shoxobchalari shakli noto‘g‘ri kengaymalar hosil qiladi. Jinsiy apparatning funksional aktivligiga qarab sekretor bo‘lim va chiqaruv naylarini qoplovchi epiteliy

o'zgarishlarga uchraydi. Bezning kengaygan alveolalarida epiteliy ko'pincha yassilashgan bo'ladi, bezning boshqa bo'limlarida u kubsimon yoki prizmatikdir. Sekretor bo'limlarning orasida silliq mushak tolalarini saqlovchi biriktiruvchi to'qima qatlamlari yotadi. Chiqaruv naylari bir qavatli epiteliy bilan qoplangan. So'ng xususiy qavat va aylanasiga yo'nalgan yupqa silliq mushak qavati yotadi, Bu bezlarning sekretor mahsuloti shilliq tabiatiga ega bo'lib, uning tarkibida spermatozoidlarning erkin harakatiga yordam beruvchi aktiv moddalar uchraydi.

JINSIY OLAT

Jinsiy olatning asosini uchta g'ovaksimon tana: ikkita jinsiy olat g'ovak tanasi (*corpora cavernosa penis*) va bitta siydik chiqarish kanalining g'ovak moddasi (*corpora cavernosa urethrae*) tashkil qiladi. Har bir g'ovak tana zich fibroz parda bilan o'ralgan bo'lib, oqliq parda nomi bilan yuritiladi va u ichki aylanasiga, tashqi bo'ylamasiga yo'nalgan kollagen fibrillalardan tashkil topgan. Oqliq pardadan g'ovaksimon tana ichiga ko'p sonli biriktiruvchi to'qimali to'siqlar ketadi. Bu to'siqlar *lakunar bo'shliqlar sistemasi*ni hosil qiladi. Ularning ichi endoteliy bilan qoplanib, venoz qon bilan to'lgan bo'ladi. Bu to'siqlarda silliq mushak hujayralari va elastik tolalar joylashgan. Ereksiya holatida bu lakunar bo'shliqlar kuchli ravishda kengayadi, ular orasidagi to'siqlar juda yupqalashib nozik plastinka ko'rinishini oladi.

AYOLLAR JINSIY A'ZOLARI

Ayollar jinsiy sistemasi – jinsiy bezlar (tuxumdonlar) va yordamchi jinsiy a'zolar (bachadon nayi, bachadon, qin hamda tashqi jinsiy a'zolar)dan tashkil topgan.

TUXUMDON (*OVARIUM*)

Tuxumdon, bir tomondan, jinsiy hujayralarni hosil qiluvchi a'zo bo'lsa, ikkinchi tomondan, ayol organizmiga umumiy ta'sir qiluvchi gormonlar ishlab chiqaradigan murakkab inkretor bez hisoblanadi.

Tuzilishi. Odam tuxumdonlari – uzunligi 2,5–2,6 sm, kengligi 1,5–3,0 sm va qalinligi 0,6–1,5 sm bo'lgan ovalsimon juft a'zodir. Tuxumdonning yuzasi faoliyatsiz kurtak epiteliysi bilan qoplangan. Epiteliy ostida tolali yoki oqsil pardani hosil qiluvchi yupqa biriktiruvchi to'qimali qatlam yotadi. Parda ostida u tuxumdon

stromasiga aylanadi. Oqsil parda ham, organning stromasi ham nozik, siyrak kollagen fibrillalardan iborat bo'lib, ularning orasida duksimon biriktiruvchi to'qima hujayralari yotadi. Elastik tolalar juda kam bo'lib, silliq mushak hujayralari bilan birgalikda mag'iz qismida uchraydi.

Tuxumdonda po'stloq modda (*cortex ovarii*) va mag'iz modda (*medulla ovarii*) farqlanadi. Po'stloq moddada tuxum hujayralarining rivojlanishi (germinativ funksiya) va ovarial gormonlarning ishlab chiqarish jarayoni (endokrin funksiyasi) kechadi. Tuxumdonning mag'iz qismi qoy tomir va nervlarga boy bo'lgan biriktiruvchi to'qimadan hosil bo'lgan.

Tuxumdonning po'stloq qavatida birlamchi, ya'ni primordial follikullar (*folliculus ovaricus primarius*), o'suvchi follikullar (*folliculus ovaricus crescens*) hamda yetilgan (Graaf) follikullari (*folliculus ovaricus vesiculosus*), sariq tana (*corpus luteum*), oq tana (*corpus albicans*) va atretik tana (*corpus atreticum*) joylashadi. Oqsil parda ostida, tuxumdonning periferik qismida, primordial follikullar bir necha qator bo'lib, zich joylashadi (245- rasm). Har bir birlamchi follikul ovogoniy va uning atrofini o'ragan bir qavat follikular hujayralardan iborat. Balog'at yoshidan boshlab tuxumdonda muntazam ravishda primordial follikullar yetilgan follikullarga aylanadi.

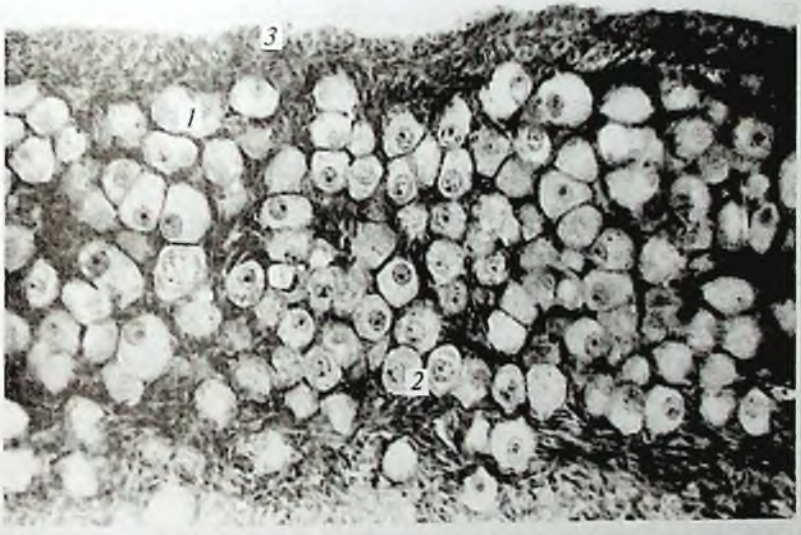

245- rasm. Tuxumdonning po'st moddasi. Gematoksilin-eozin bilan bo'yalgan (ob. 20, ok. 10):

1 – birlamchi follikullar; *2* – ovogoniylar; *3* – oqsil parda.

Ovogenez. Ovogenez jarayoni spermatogenez bilan bir xil bo'lsa ham o'ziga xos ba'zi xususiyatlarga ham ega. Birinchidan, ko'payish davri faqat embrionning tuxumdonida bo'lib, qiz bola tug'ilishi bilan ovogoniyning paydo bo'lishi to'xtaydi. Ikkinchidan, o'sish davri ikki fazadan iborat. Birinchi fazada (kichik o'sish fazasida) 1-tartibli ovotsit o'lchamlarining sekin kattalashuvi kuzatiladi (ovotsitlar bunday holatda ko'p yillab yotadi). Ikkinchi faza (katta o'sish fazasi) sariqlik kiritmalarining sintezi bilan bog'liq. Katta o'sish fazasiga, odatda, balog'at yoshiga yetgan davrda bir vaqtda bir yoki bir necha 1-tartibli ovotsit o'tadi (246- rasm). Katta o'sish fazasi ikki haftagacha davom etadi va 1-tartibli ovotsitning yetilish davriga o'tish bilan tugaydi. Uchinchidan, ovogenez spermatogenezdan yana shu bilan farqlanadiki, bitta birinchi tartibli ovotsitdan 1 donagina urug'lanishga moyil ovotsit va 3 ta reduksion tanacha hosil bo'ladi. To'rtinchidan, ovogenezda tuxum hujayrasining yetilish davri tuxumdondan tashqarida (bachadon naylarida) kechadi. Beshinchidan, ovogenezda shakllanish davri bo'lmaydi.

Jinsiy hujayralarning yetilish davri yetilgan follikullarning yorilib (ovulyatsiyaga uchrab)uning ichidan birinchi tartibli ovotsitning chiqishi bilan boshlanadi. Bu jarayon bachadon naylarida kechadi. Shunday qilib, ovogenez yetilgan organizmda ikki davrdan iborat bo'lar ekan, bulardan birinchisi — o'sish davri bo'lib, u tuxumdonda; ikkinchisi — yetilish davri — tuxumdondan tashqarida (bachadon naylarida) kechadi.

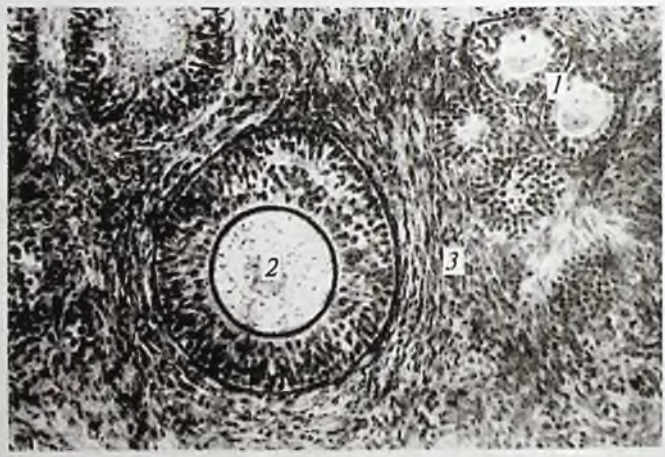

246- rasm. Tuxumdonning po'st moddasi. Gematoksilin-eozin bilan bo'yalgan (ob. 40, ok. 10):

1 — o'sayotgan follikullar; *2* — tuxum hujayra; *3* — tuxumdon stromasi.

Ovogoniylar o'sish davri boshlanishdanoq birinchi tartibli ovotsitga aylanadi, shuning bilan birga ovogoniy joylashgan primordial follikul o'suvchi follikullarga aylanadi. O'sishning dastlabki kunlarida follikular epiteliy hujayralari tezda ko'payib, ko'p qavatli epiteliyga aylanadi va follikulning donador qavati (*stratum granulosum*) ni hosil qiladi. O'sish davridagi ovotsit atrofida zich yaltiroq parda (*zona pellucida*) shakllanadi. Follikul o'lchamining kattalashishi uni o'rab turuvchi biriktiruvchi to'qimali qobiq (*theca follciuli*) ning paydo bo'lishiga asos bo'ladi.

Follikulning donador qavati bilan biriktiruvchi to'qimali qobiq orasida follikul epiteliysining bazal membranasi – Slavyanskiy membranasi bo'ladi. Keyinchalik, ko'p sonli qon kapillyarlari o'sib kirgan follikul qobig'i ikki qavatga differensiallashadi. Qobiqning ichki qavati (theca interna) siyrak tolali biriktiruvchi to'qimadan iborat bo'lib, unda ko'pgina kapillyarlar joylashadi. Bu kapillyarlarning atrofida ko'p sonli bezli interstitsial hujayralar yig'iladi. Qobiqning tashqi qavati (*theca externa*) zich tolali biriktiruvchi to'qimadan iborat.

Follikulning boshlang'ich o'sishi ancha-muncha mustaqil bo'lib, yuqorida bayon etilganidek, qiz bolaning tuxumdonida u bolag'at yoshiga yetguncha bo'lishi mumkin. Ammo follikulning keyingi taraqqiyoti gipofizning follikulni stimullovchi gormon (FGS) ta'sirida ro'y beradi. Hujayralari mitoz bo'linish bilan intensiv ko'payayotgan va qalinlashgan donador qavat hujayralari follikular suyuqlikni sekretsiya qila boshlaydi. Sekret avvaliga hujayralar orasida to'plana boshlaydi, so'ngra ular qo'shiladi. Natijada follikulyar suyuqlik bilan to'lgan bo'shliq paydo bo'ladi. Bu bo'shliqning o'lchamlari tezda kattalashadi va 1 tartibli ovotsit nurli toj (*corona radiata*) ko'rinishiga ega bo'lgan bir qavat follikular hujayralar bilan birgalikda follikulning yuqori qutbiga surilib qoladi. Bunday o'sishning maksimumiga erishgan follikullar yetilgan follikullar (Graaf pufakchasi) nomini oladi. Donador qavatning ovotsit joylashgan qismi tuxum tutib turuvchi tepacha (*cumulus oophorius*) nomini oladi. Graaf pufakchasining diametri 40 mm gacha yetadi (247- rasm).

Bevosita ovotsitni qurshab turgan nurli toj hujayralari uzun o'simtalarga ega (248- rasm). Bu o'simtalar yaltiroq pardadan o'tib ovotsitning sitolemmasiga yetib boradi. Follikul epiteliysining tuxum hujayrasi trofikasida ahamiyati katta.

Ovulyatsiya murakkab jarayon bo'lib, bunda gipofizning lyuteinlovchi gormonining (LG) muhim roli bo'ladi. Ovulyatsiyada follikul qobig'i ichki qavatining kapillyariga qon kelishining kuchayishi va follikul suyuqligining ko'payishi natijasida ichki bosimning ortishi follikul qobig'ining yorilishiga sabab bo'lsa kerak.

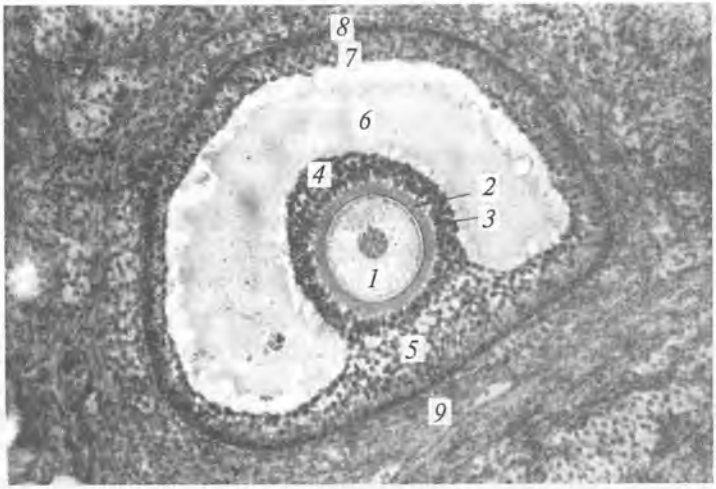

247- rasm. Tuxumdonning yetilgan follikuli (Graaf pufakchasi). Gematoksilin-eozin bilan bo'yalgan (ob. 40, ok. 10):

1 – tuxum hujayra; *2* – yaltiroq parda; *3* – nurli toj; *4* – donador qavatning follikulyar hujayralari; *5* – tuxum saqlovchi do'mboqcha; *6* – follikul bo'shlig'i; *7* – follikulning ichki pardasi; *8* – follikulning tashqi pardasi; *9* – biriktiruvchi to'qimali stroma.

Ovulyatsiya natijasida yorilgan pufakchaning bor mahsuloti qorin bo'shlig'iga quyiladi. Bu yerda birinchi tartibli ovotsit va uni o'rab turgan nurli toj bachadon voronkasining ovotsit shokilalari orqali nay ichiga o'tadi.

Odamda har bir ovulyatsiyada, odatda, bitta follikul yetiladi va yoriladi. Ba'zi sut emizuvchilarda esa bir vaqtning o'zida 10–12 follikullar o'sib, ovulyatsiyaga uchraydi.

Ovogenezning yetilish davrida reduksion (meyoz) bo'linish ketib, birinchi bo'linishdan yirik ikkinchi tartibli ovotsit va abortiv (reduksion) tanacha hosil bo'ladi. Ikkinchi tartibli ovotsit tezda ikkinchi marta bo'linib, yetilgan tuxum hujayra va ikkilamchi reduksion tanachani hosil qiladi. Birlamchi reduksion tanacha ham ba'zida ikkiga bo'linadi. Yetilish davrida ketma-ket ikki marta bo'linish natijasida xromosomalar sonining ikki marta kamayishi yuz berib, har bir birinchi tartibli ovotsitdan bir dona yirik, urug'lanishga tayyor bo'lgan, gaploid xromosoma tutgan tuxum hujayra va uchta abortiv (reduksion) tanacha hosil bo'ladi.

Sariq tananing tuzilishi va uning siklik o'zgarishlari. Yetilgan pufaksimon follikul yorilganidan so'ng uning donador qavati va biriktiruvchi to'qimali qobig'i (*theca folliculi*) saqlanib qoladi. Uning

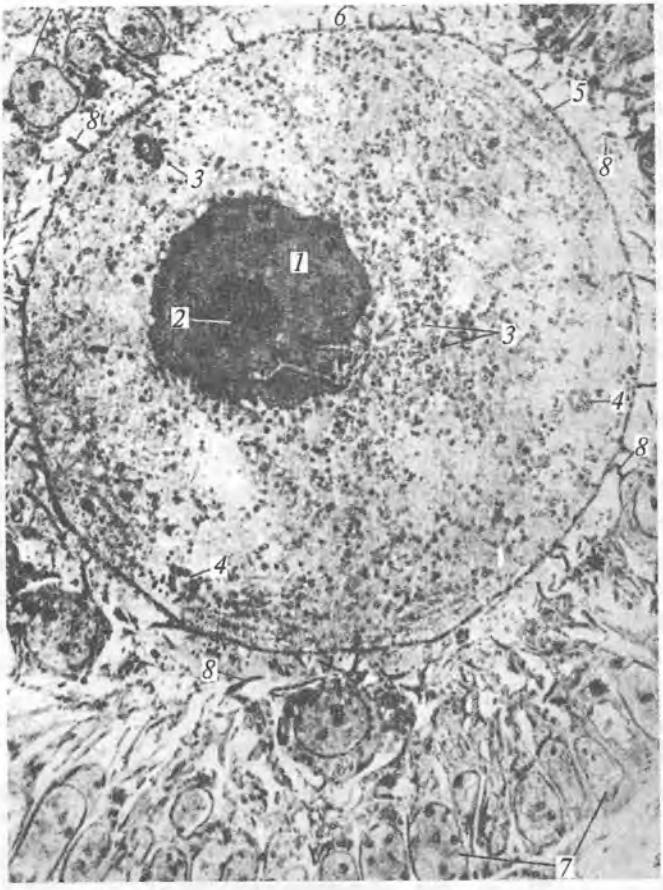

248- rasm. Tuxumdondagi ovotsitning elektron mikrofotografiyasi (×2500):

1 – yadro; *2* – yadrocha; *3* – sitoplazmadagi sariqlik donachalari; *4* – multivezikulyar tanacha; *5* – hujayra qobig'i; *6* – yaltiroq zona; *7* – donador qavatdagi follikulyar hujayralar; *8* – follikulyar hujayralarning o'siqlari (Rodindan).

devorlari burishib, bo'shlig'i esa ovulyatsiya vaqtida yorilgan qon tomirlardan chiqqan qon bilan to'ladi. Hosil bo'lgan qon ivindisi tezda biriktiruvchi to'qima bilan almashinadi, natijada, bo'lg'usi sariqlik tana markazida biriktiruvchi to'qimali chandiq hosil qiladi. Shunday qilib, ovulyatsiyadan so'ng follikul o'rnida yangi tuzilma – sariq tana rivojlana boshlaydi.

Urug'lanish bo'lish-bo'lmasligidan qat'iy nazar sariq tana rivojlanishida ma'lum davrlar sodir bo'ladi. Odatda, 4 bosqich farqlanadi:

1. Proliferatsiya va vaskulyarizatsiya davri.
2. Bezli metamorfoz davri.
3. Gullash yoki ravnaq topish davri.
4. Aks taraqqiyot davri.

Birinchi davr – proliferatsiya va vaskulyarizatsiya davri sobiq donador qavat epiteliysining ko'payishi va uning orasiga (theca interna) sohasidan yo'nalgan kapillyarlarning tez o'sib kirishi bilan xarakterlanadi.

Ikkinchi davr – bezli metamorfoz davrida donador qavatning follikulyar hujayralari kattalashadi va ular sitoplazmasida lipoxrom gruppasiga oid sariq pigment – lyutein yig'iladi. Bu hujayralar lyutein hujayralar (*luteocytus*) nomini oladi (249- rasm). Lyutein hujayralarning gipertrofiyasi va giperplaziyasi tufayli sariq tananing hajmi oshib, nomiga yarasha sariq tus oladi. Bunday sariq tanada kapillyarlar shunday ko'pki, har bir lyutein hujayrasini qon kapillyarlari qamrab oladi.

Lyutein hujayralarining sitoplazmasida sekret donachalarining paydo bo'lishi bilan uchinchi – ravnaq topish yoki gullash davri boshlanadi. Bu davrda sariq tana ichki sekretsiya beziga aylanib, progesteron gormonini ishlab chiqaradi. Bu gormon bachadon shilliq pardasini zigotani implantatsiya qilishga va sut bezlarini laktatsiyaga tayyorlaydi.

249- rasm. Sariq tana lyutein hujayralarining elektron mikrofotografiyasi:
1 – plastinkasimon kompleks; *2* – yadro; *3* – sekret donachalari.

Sariq tananing gullash davri ikki xil davom etadi. Agar urug'lanish bo'lmasa, unda gullash davri 12–14 kun bilan yakunlanadi va bunday tana *hayz sariq tanasi* (*corpus luteum menstruationis*) deb yuritiladi. Agar urug'lanish bo'lib, homiladorlik boshlansa, sariq tananing gullash davri homiladorlikning birinchi yarmiga qadar davom etadi. Bunday sariq tana *homiladorlikning sariq tanasi* (*corpus luteum graviditatis*) deb yuritiladi. Menstrual va homiladorlik sariq tanalari tuzilishi va vazifasi jihatidan mutlaqo o'xshashdir. Ularning farqi faqat o'lchamlari va gullash davri muddatining turlicha bo'lishidadir. Hayz sariq tanasining diametri 1,5–2,0 sm bo'lsa, homiladorlik sariq tanasining o'lchami 5 sm ga yetadi.

Faoliyati tugagandan so'ng ham homiladorlik, ham hayz sariq tanasi inqirozga, ya'ni involyutsiyaga uchraydi. Bunda bez hujayralari o'zining lyuteinni yo'qotib, atrofiyaga uchraydi va so'rilib ketadi. Lekin markazda joylashgan biriktiruvchi to'qimali chandiq saqlanib sariq tana o'rnida *oq tana* (corpus albicans) deb nom olgan tuzilma hosil bo'ladi.

Odatda oq tana tuxumdonda bir necha oy saqlanib, so'ng so'rilib ketadi, ba'zan esa, unda ohaklanish sodir bo'lishi natijasida, u uzoq muddatgacha saqlanib qolishi mumkin.

Follikular atreziyasi. Ovogenezning o'sish davriga kirgan primordial follikullarning hammasi ham o'z taraqqiyotining oxirigacha yetib bormay, ko'pchilik follikullar (ba'zan 90 foiz) atreziyaga uchraydi. Atreziya – tuxum hujayrasining o'lishi va follikul o'rnida atretik tananing hosil bo'lishidir. Atretik tana tuxumdonda balog'at yoshiga yetgunga qadar va homiladorlik vaqtlarida ko'plab uchraydi. Atretik tananing o'lchamlari sariq tananikidan ancha kichik bo'lib, markazida o'lgan ovotsitning yaltiroq pardasi saqlanib qoladi, uning atrofida esa interstitsial hujayralar joylashadi. Bundan tashqari atretik tana uni o'rab turgan to'qimadan aniq ajralib turmaydi.

Tuxumdonning yoshga qarab o'zgarishi. Tuxumdonning siklik o'zgarishlari ayollarda balog'at yoshidan boshlab 45–50 yoshgacha davom etadi. Shu davrdan boshlab follikullarning rivojlanishi asta-sekin susayadi, jinsiy sikl buziladi - klimakterik davr boshlanadi va 60 yoshlarga borganda barcha jinsiy hujayralar yo'qolib to'qimaning miqdori esa oshadi.

Tuxumdonning tomir va nervlari. Tuxumdon qon tomirlar bilan yaxshi ta'minlangan. Arteriyalar a'zoning darvozasi sohasida egri-bugri yo'l tutib mag'iz moddada qisman shoxlanadi, po'stloq moddada esa radial yo'nalgan shoxchalar beradi. Bulardan hosil bo'lgan

kapillyarlar follikullar devorini o'rab quyuq to'r hosil qiladi. Mag'iz modda va darvoza sohasida mayda venalar to'ri yig'ilib tuxumdon venasiga quyiladi.

Limfa kapillyarlari tuxumdon follikullarini o'raydi, so'ngra po'stloq moddaning limfa kapillyarlari bilan birgalikda bir stvolga yig'iladi va mag'iz moddadan o'tib darvozadan chiqadi.

Tuxumdon nerv tolalariga ham boy bo'lib, ularning ko'plari tomirlar bilan birga keladi. Bular orasida sezuv nerv oxirlari ham uchraydi.

Tuxumdon vazifalari. Tuxumdonlar generativ vazifani bajaradi, ularda ayollar jinsiy hujayralari ishlab chiqariladi. Shu bilan birga tuxumdonlar ichki sekretsiya bezi hisoblanadi. Tuxumdonning endokrin vazifasidan biri o'sayotgan follikullarda estrogen yoki follikulin gormonini ishlab chiqarishdan iboratdir. Bu gormonlar follikulning donador qavati hujayralarida ishlanadi. Bachadonning o'sishi va jinsiy siklning qaror topishi balog'atga yetish davridan, ya'ni tuxumdonlar o'z faoliyatlarini boshlab, estrogen ajralishi bilan boshlanadi. Tuxumdon faoliyatining klimakterik so'nishi bachadonning atrofiyasi va jinsiy sikllarning to'xtashiga olib keladi. Estrogen gormoni ikkilamchi jinsiy belgilarni ham yuzaga chiqaradi.

Estrogendan tashqari, tuxumdonda sariq tananing lyutein hujayralari tomonidan ishlab chiqariladigan progesteron gormoni ham mavjud. Progesteron ta'siri ostida bachadon shilliq qavatining bezlari o'z faoliyatini boshlab, sekret chiqaradi. Bachadon bezlari kattalashadi va egri-bugri holatda yotadi. Bachadon shilliq pardasi shishadi, tomirlari qon bilan to'ladi. Shu vaqtning o'zida progesteron tuxumdonga ta'sir ko'rsatib, boshqa follikullarning o'sishini to'xtatib turadi.

Tuxumdon faoliyatini aktivlashtirish gipofiz oldingi bo'limining gonadotrop gormonlari ta'sirida bo'lali. Bunda follikullarni stimullovchi (FSG), lyuteinlovchi (LG) gormonlar tuxumdon follikullarining katta o'sish davriga o'tishi va follikulyar hamda interstitsiy hujayralari tomonidan estrogenning ishlab chiqarilishini ta'minlaydi. Bundan tashqari, lyuteinlovchi gormon ovulyatsiyani yuzaga keltiradi va sariq tananing hosil bo'lishidagi dastlabki davrda muhim rol o'ynaydi.

Sariq tana faoliyatiga, ya'ni progesteron ishlab chiqarilishiga gipofizning lyuteotrop gormoni (LTG) ta'sir ko'rsatadi.

Maxsus ovarial gormonlar – estrogen va progesteron bilan bir qatorda oz miqdorda bo'lsa-da, tuxumdondan androgenlar – erkaklar jinsiy gormoni ajralishi aniqlangan, bu esa embrional taraqqiyotdagi ikki jins o'rtasida bo'lgan umumiylikni ko'rsatadi. Androgenlar maxsus gilus hujayralari tomonidan ishlab chiqariladi. Bu hujayralar kichik to'plamchalar sifatida tuxumdon darvozasi sohasida joylashadi.

Ovarial funksiyalarni boshqarishda gipofizning gonadotrop gormonlari bilan bir qatorda tuxumdonga keladigan nerv oxirlari ham muhim rol o'ynaydi.

TUXUM YO'LLARI (BACHADON NAYI)

Tuxum yullari sut emizuvchilarda Muller yo'llaridan taraqqiy etadi. Dastlabki davrda u silindrik epiteliy va mezenxima hujayralari bilan o'ralgan naydan iborat bo'ladi. Epiteliydan shilliq parda, mezenximadan esa mushak va seroz qavat hosil bo'ladi.

Tuxum yo'llari 12 sm uzunlikdagi, diametri 1 sm keladigan zich mushakli naylardan iborat. Tuxum yo'li devorida uch qavat farqlanadi: ichki yoki shilliq (*tunica mucosa*), so'ngra mushak (*tunica muscularis*) va seroz pardalar (*tunica serosa*).

Shilliq parda ikki xil hujayralardan iborat bir qavatli silindrsimon epiteliy bilan qoplangan. Hujayralarning ko'plarida kiprikchalar bo'lib, ular bachadon tomon tebranadi. Kip*rikli* hujayralar orasida, shilliq xarakterdagi *sekretor* granulalar tutuvchi ko'p sonli bez hujayralari joylashadi. Epiteliy ostida shilliq pardaning xususiy qavati yotadi. U siyrak tolali shakllanmagan biriktiruvchi to'qimadan iborat bo'lib, bunda odatdagi hujayra elementlaridan tashqari detsidual hujayralar yotadi.

Tuxum yo'lining shilliq pardasi distal bo'limida yaxshi rivojlangan burmalar hosil qiladi, bachadon tomon borgan sari ular kamayadi. Burmalar bo'ylama yo'nalgan bo'lib, bularda ikkilamchi burmalar ham bor. Bu burmalar tufayli tuxum yo'li ko'ndalang kesimida murakkab labirint ko'rinishda bo'ladi (250- rasm). Xususiy qavatda bezlar yo'q. Bachadon naylarining shilliq pardasida ham bachadon shilliq pardasining menstrual sikl davrlariga mutanosib o'zgarishlar yuz beradi.

Shilliq parda ostida *mushak parda* yotadi. Shilliq osti pardasi bo'lmaydi. Mushak parda ikki qavat silliq mushak tolalaridan iborat bo'lib, bulardan ichkisi sirkulyar yoki spiral va tashqisi bo'ylama yo'nalgandir. Ampulyar qismga kelganda, alohida mushak hujayralar to'plami ham uchraydi. Bachadonga yaqinlashgan sari mushak tutamlarining yo'g'onlashuvi kuzatiladi.

Seroz parda siyrak tolali shakllanmagan biriktiruvchi to'qimadan tuzilgan bo'lib, sirtdan mezoteliy bilan qoplangan.

Bachadon nayining devori nerv tolalariga boy bo'lib, uning ko'p nerv chigallari mushak pardada yotadi. Ampulyar qism shilliq pardasida voronka atrofida joylashgan shokila-popuklarning ichiga kirib turuvchi aylana venoz tomirlar yotadi.

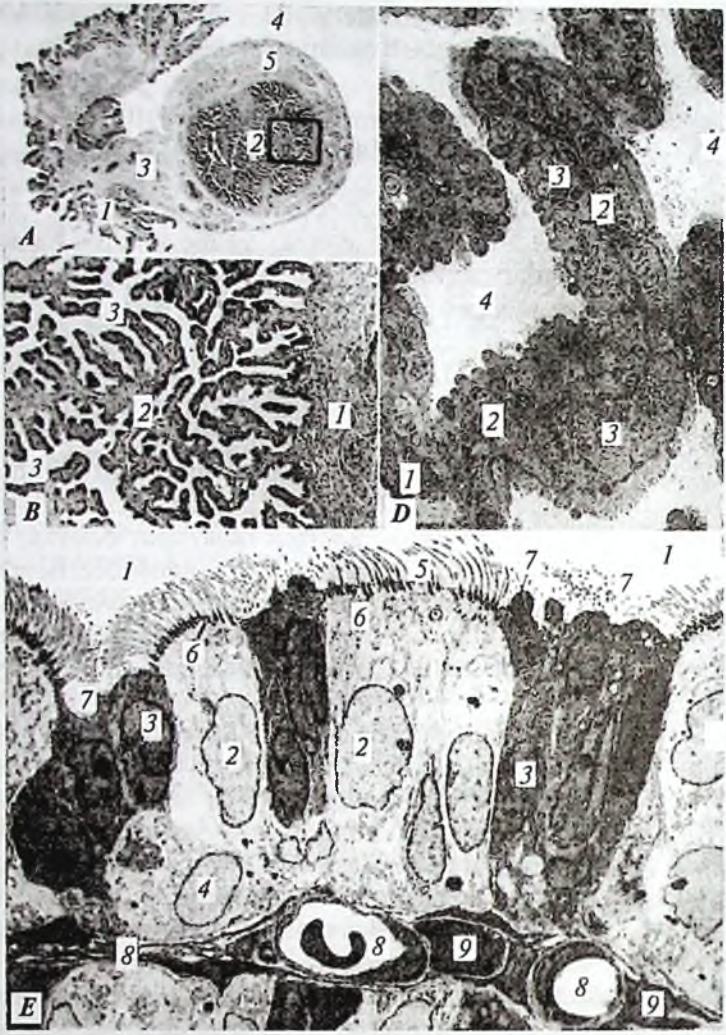

250- rasm. Tuxum yo'li:

A – tuxum yo'lining ko'ndalang kesimi (yorug'lik mikroskopi, ×8): *1* – shokilalar (fimbriyalar); *2* – ampula; *3* – tuxum yo'lining tutqichi; *4* – qorin bo'shlig'i; *5* – mushaklar; *B* – *A* dagi kvadratning kattalashtirilgan ko'rinishi (yorug'lik mikposkopi, ×44): *1* – mushaklar; *2* – shilliq parda burmalari (o'ta burmali shilliq qavat); *3* – ampula bo'shlig'i. *D* – tuxum yo'li shilliq pardasi bir qismining elektron mikrofotografiyasi (×560): *1* – mushaklar; *2* – burmali shilliq pardaning xususiy qatlami; *3* – kiprikli epiteliy; *4* – ampula bo'shlig'i. *E* – tuxum yo'li ampulasi shilliq pardasi kiprikli epiteliysining mikrofotografiyasi (×1750): *1* – ampula bo'shlig'i; *2* – kiprikli epiteliy yadrosi; *3* – kipriksiz, sekretor hujayra yadrosi; *4* – bazal hujayralar; *5* – kipriklar; *6* – bazal tanachalar; *7* – mikrovorsinkalar; *8* – kapillyar bo'shlig'i; *9* – xususiy qatlamdagi fibroblastlar (Rodindan).

Tuxum yo'llarida hujayralar yetiladi va spermatozoid bilan uchrashadi, ya'ni urug'lanish – otalanish ro'y beradi. Ovulyatsiya davrida shokilalarning aylana venalari qonga to'lib ketadi, shuning natijasida popuklar taranglashadi va voronka tuxumdonni qoplaydi, qorin bo'shlig'iga tushgan tuxum hujayrasi shokilalarga tushadi va tuxum yo'lining bo'shlig'iga o'tadi. Tuxum yo'lida tuxum hujayrasining harakatiga asosan mushak qavatining peristaltik qisqarishi hamda hilpillovchi epiteliy kiprikchalarining harakati yordam beradi.

BACHADON (UTERUS)

Bachadon qin bilan birgalikda Muller naylarining pastki bo'limidan hosil bo'ladi. Embrional taraqqiyotning 3- oyida bu bo'limlar o'zaro qo'shiladi va bachadon-qin kanalini hosil qiladi. Bu kanalning distal bo'limi qinning hosil bo'lish qismi hisoblansa, kranial bo'limidan bachadonning bo'yin qismi rivojlanadi. Bo'yin qismidan tomonlarga Muller nayining qo'shilmagan qismi ketadi. Bachadonning bo'yniga yaqin qismlari yaqinlashishda davom etib qo'shiladi va shu yerda bachadon tubini hosil qiladi. Boshlanishda bachadon mezenxima bilan o'ralgan epitelial naydan iborat bo'ladi. 12- haftada bachadon murtagida mezenxima tomon yo'nalgan bo'lg'usi bachadon qismining bezlari epitelial o'simta sifatida o'sadi. Keyinchalik ham, embrional taraqqiyotning oxirida ham, hatto tug'ilgandan so'ng ham bachadon tubining epiteliysi o'simtalar chiqarib, bachadon tubining bezlariga aylanadi. Mezenximadan shilliq pardaning biriktiruvchi to'qimasi va mushak parda differensiallashadi. Tashqaridan bachadon qorin pardaning visseral varag'i bilan qoplangan. *Bachadon* – ichida homila taraqqiyoti o'tadigan ichi bo'sh mushak organ. Bachadonda ikki qism: bachadon tanasi va bo'yni farqlanadi. Bachadon devori uch qavatdan iborat: shilliq parda yoki endometriy (*endometrium*), kuchli rivojlangan baquvvat mushak parda yoki miometriy (*miometrium*) va seroz parda yoki perimetriy (*perimetrium*) (251- rasm).

Bachadon *shilliq pardasi* menstruatsiya va ovulyatsiya bilan bog'liq bo'lgan siklik o'zgarishlarga uchraydi. Ayollarning jinsiy aktivlik davri o'rtacha 13–14 yoshdan boshlab to 45–50 yoshgacha (klimakterik davrgacha) davom etadi, so'ng hayz ko'rish va ovulyatsiya ham so'nadi. Bachadonning shilliq pardasi menstrual davr bilan bog'liq bo'lgan destruktiv va regenerator siklik o'zgarishlarni kechiradi va faqatgina, ikkita menstrual davrlar oralig'ida u tinch holatda bo'ladi, bu davr interval yoki tinchlik davri deyiladi.

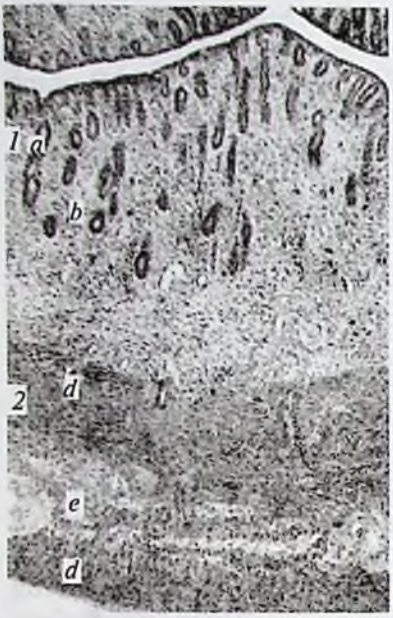

251- rasm. Bachadon (tinchlik davri). Gematoksilin-eozin bilan bo'yalgan (ob. 10, ok. 10):

1 – shilliq parda; *a* – bachadon bezlari; *b* – shilliq pardaning xususiy plastinkasi; *2* – mushak parda: *d* – ichki va tashqi guruh mushaklar; *e* – o'rta guruh mushaklar va ulardagi tomirlar (tomirli qatlam).

Bachadon shilliq pardasi tinchlik davrida burmalar hosil qilmasdan, ostidagi mushak pardaga yopishib yotadi. Bu davrda endometriyning qalinligi 1–2 mm gacha bo'ladi va u bir qavatli hilpillovchi, silindrsimon epiteliy bilan qoplangan (252- rasm) bo'ladi.

Bachadon tanasining yuzasi tekis bo'lib, bo'yin qismida burmalar mavjud. Bo'yin qismida epiteliy hujayralari baland (30–60 mkm), tana qismida esa nisbatan pastdir (25–30 mkm). Kiprikli hujayralar orasida shilliq xarakteriga ega bo'lgan bez hujayralari joylashadi. Bunday hujayralar bachadonning bo'yin qismida ko'p bo'ladi. Ajralayotgan sekret bachadonning bo'yin qismida to'planib, kuchsiz to'sqinlik qiluvchi to'siq hosil qiladi. Bu bilan bir vaqtda bachadonning tana va tub qismidagi bezlarning sekreti kuchsiz ishqoriy sharoitga ega bo'lib, bu yerga tushgan spermatozoidlarning aktiv harakati uchun qulaylik yaratib beradi.

Epiteliy ostida hujayra elementlariga mo'l bo'lgan siyrak tolali shakllanmagan biriktiruvchi to'qimadan iborat qalin xususiy qavat joylashadi. Hujayra elementlaridan makrofaglar va retikulyar hujayralar ko'p qismini tashkil qiladi.

Bulardan tashqari, sitoplazmasida glikogen parchalari va lipoproteid kiritmalarini tutuvchi alohida yirik hujayralar – detsidual hujayralar uchraydi. Detsidual hujayralar yo'ldoshning ona qismida ham joylashib, detsidual qavatni hosil qiladi. Bu hujayralar yumaloq va yirik bo'lib, ularning diametri 100 mkm ga yetadi. Hujayraning yadrosi ovalsimon bo'lib, karioplazmasida bir xilda tarqalgan xromatin tutadi. Hujayraning rivojlangan organellasi donador endoplazmatik to'r bo'lib, uning ko'pgina, bir-biriga qo'shilib ketgan tuzilmalari yadro atrofida joylashadi. Golji kompleksi ozgina sisterna va ko'p miqdordagi vezikula va vakuolalardan iborat. Bu organella odatda-

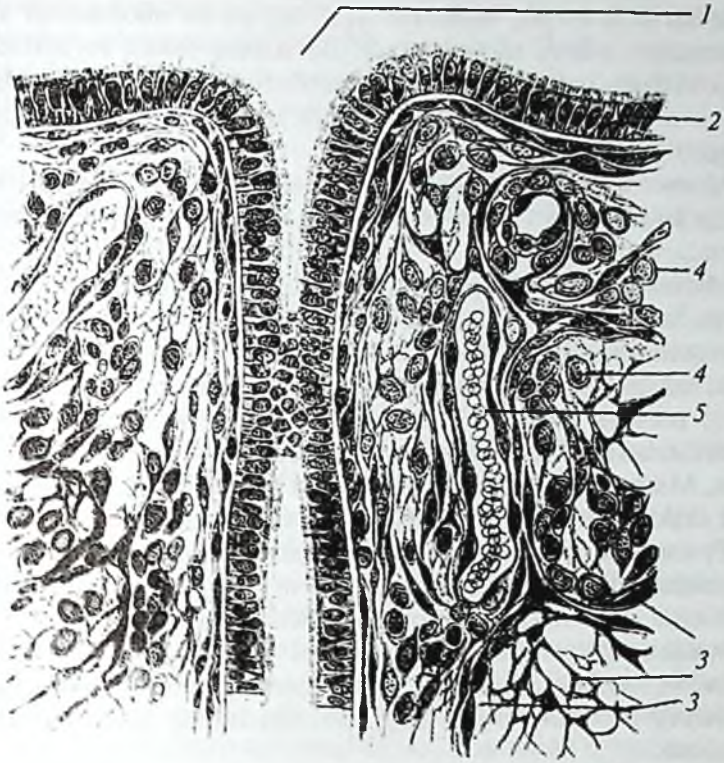

252- rasm. Endometriy (sxema):

1 – bachadon kriptasi; *2* – kiprikchali silindrsimon epiteliy; *3, 4* – biriktiruvchi to'qima hujayralari; *5* – qon kapillyari.

giday hujayraning yadro atrofi zonasida joylashadi. Detsidual hujayralarning ko'p sonli mitoxondriyalari mayda bo'lib, ular zich matriksga ega. Bu organellar hujayra bo'ylab bir tekis joylashgan. Detsidual hujayralarda mayda lizosomalar, yog' tomchilari va glikogen donachalari doimo uchrab turadi. Detsidual hujayraning faoliyati shu kungacha aniq bo'lmasa ham ularning trofik roli va fagotsitoz funksiyalarini qayd etmoq zarur.

Bachadonning shilliq qavatida yaxshi rivojlangan bachadon bezlari (*glandula uterina*) yoki kriptalar joylashadi. Bachadon bezlari oddiy naysimon bezlar bo'lib, endometriyda egri-bugri yo'nalgan. Bu bezlar epiteliy hujayralari bilan qoplangan.

Bachadon shilliq pardasining yuza va chuqur qatlamlari bir xil emas. Bezlarning tub sohasi ancha zich bo'lib, *asosiy bazal qavat* (*stratum basale endometri*) deb nomlanadi. Bu qism menstrual o'zga-

rishlardan holi bo'lib, menstruatsiya, tug'ish va abortlardan keyin regeneratsiya uchun xizmat qiladi. Bezlarning tanasi joylashadigan va ancha yuza qatlamlarini shilliq pardaning davriy o'zgarishlarida ishtirok etuvchi *funksional qavat* (stratum functional endometrii) deb yuritiladi.

Miometriy yoki mushak parda (uzunligi 50 mkm) homiladorlik davrida kattalashib, ba'zan 500 mkm gacha yetuvchi silliq mushak hujayralaridan iborat.

Miometriyda uchta qavat farqlanadi. Eng ichki bo'ylama yo'nalgan mushak tolalari qavati, shilliq osti qavati (*stratum submucosum*) deb nomlanadi. O'rta qavatda mushak tolalari aylana yo'nalgan bo'lib, kuchli rivojlangan va tomirlarga boydir (*stratum vasculosum*). Tashqi mushak qavat ko'pincha bo'ylama yotuvchi silliq mushak to'plamlaridan hosil bo'lib, u tomir usti qavati (*sfratum supravasculosum*)dan iborat. Mushak qatlamlari orasida elastik tolalarga boy bo'lgan siyrak tolali shakllanmagan biriktiruvchi to'qima joylashadi.

Perimetriy yoki seroz parda bachadonning ko'p qismini ust tomonidan o'raydi. Bachadonning oldi va yon taraflarida seroz parda bo'lmaydi. Perimetriy siyrak tolali shakllanmagan biriktiruvchi to'qimadan tuzilgan bo'lib, tashqaridan mezoteliy bilan qoplangan. Bachadonning bo'yin qismida, ayniqsa, uning oldi va yon taraflarida *parametriy* deb nom olgan yog' kletchatkasining katta to'plamlari joylashadi.

Bachadon bo'yin qismining tashqi yuzasi ko'p qavatli yassi epiteliy bilan qoplangan. Bachadon bo'yinning kanalini shilliq ishlovchi silindrik epiteliy tashkil etadi. Ularning oralarida ayrim kiprikli hujayralar ham uchraydi. Bo'yin kanalining shilliq pardasi burmalar hosil qiladi va bu yerda shilliq pardasining xususiy qavatida yirik servikal bezlar mavjud. Bu bezlar tarmoqlangan naysimon bezlar bo'lib, ular shilliq sekret ishlab chiqaradi.

Bachadon bo'yin qismining shilliq parda epiteliysi va servikal bezlarining intensiv sekretor faoliyati tufayli bachadon bo'yin shilliq bilan to'lib turadi. Bo'yin qismining miometriysi aylana yo'nalgan baquvvat silliq mushak tolalaridan iborat bo'lib, bachadon sfinkterini hosil qiladi. Muskul qisqarganda. bo'yin bezlari shilliq ajratadi, bo'shashganda esa aspiratsiya (so'rish) yuzaga keladi, bu esa spermaning qindan bachadon bo'shlig'iga o'tishiga yordam beradi.

Bachadonning qon bilan ta'minlanishi va innervatsiyasi. Bachadon qon tomirlarga boy a'zo bo'lib, unda qon tomirlar mushak parda bilan birikib ketgan. Miometriyda mayda arteriyalarning mushak pardasi shu qavat mushak tutamlari bilan qo'shilib ketgan bo'ladi.

Bachadonga kirgan qon tomirlar mushak pardada tarmoqlanadi va shu yerdan qolgan qavatlarga tarmoqlar beradi. Shilliq pardaga qarab arteriolalar spiralsimon yo'nalgan bo'lib, kriptalar atrofida quyuq kapillyarlar to'rini hosil qiladi.

Endometriyning qon bilan ta'minlanishida o'ziga xos xususiyatlar bor. Miometriydan endometriyga ikki xil – to'g'ri va spiralsimon arteriyalar kiradi. To'g'ri arteriyalar endometriyning bazal qavatida kapillyarlar to'rini hosil qiladi.

Spiralsimon yo'nalishga ega bo'lgan arteriyalar esa endometriyning yuqori yuzasida ko'p sonli kapillyarlar to'rini hysil qiladi. Endometriyda qon tomirlarning bunday joylashishi menstruatsiya davrida funksional qavatning tushib ketishi va bazal qavatning saqlanib, qayta tiklanishi bilan bog'liq.

Bachadonda limfatik tomirlar ham mo'l bo'lib, ular shilliq va seroz pardada joylashib, boshqa to'rlar bilan bog'langandir.

Bachadon nervlarga boy. Uning yuzasida simpatik chigal bilan bog'langan va yaxshi rivojlangan nerv chigali joylashgan. Yuza chigaldan tarqalgan tolalar bachadonning mushak va shilliq pardalariga tarqalib, u yerda chigallar hosil qiladi. Ularning alohida shoxchalari epiteliyga yetib boradi. Bachadon bo'yin qismining oldida, uni o'rab turuvchi yog' kletchatkada, xromaffin hujayralar tutuvchi yirik nerv tugunlari to'dasi joylashadi. Bachadon parasimpatik nerv tolalari bilan ham ta'minlangan degan ma'lumotlar bor. Bachadon epiteliysida turli tuzilishga ega bo'lgan retseptor nerv oxirlari borligi aniqlangan.

Menstrual yoki jinsiy sikl. Tuxum hujayrasi ovulyatsiya vaqtida tuxumdondan chiqib, bachadon naylari orqali bachadonga qarab harakat qiladi. Bachadon davriy ravishda har 24–30 kunda tuxum hujayrasini qabul qilishga tayyorlanadi. Bu tayyorlanish bachadon shilliq pardasining bir qator o'zgarishlaridan iborat bo'lib, bachadon devorida urug'langan tuxum hujayrasining implantatsiyasi uchun qulai sharoit yaratilib, homilani oziq-ovqat bilan tayyorlanishini o'z ichiga oladi. Bunday o'zgarishlar natijasida shilliq parda ko'chib tushuvchi qavatga ega bo'ladi. Agar urug'lanish bo'lmasa, bu tayyorgarlik to'xtaydi, o'zgargan epiteliy qavati menstruatsiyaga uchrab, ko'chadi va ochilgan qon tomirlardan chiqayotgan qon bilan birgalikda tushib ketadi. Agar urug'lanish bo'lsa, urug'langan tuxum hujayrasi bachadonning shilliq pardasiga o'tiradi, shilliq parda esa tuxum hujayrani o'rab o'sa boshlaidi. Homila tug'ilgandan so'ng shilliq pardaning bu qismi bachadondan ajraladi va ***homiladorlikning ko'chib tushuvchi pardasi*** deb nomlanadi. Har ikkala holatda bachadondagi funksional qismning tushib ketishidagi o'zgarishlari bir xildir.

Bachadonning hayz siklidagi o'zgarishi. Bachadonning shilliq pardasida menstruatsiya bilan bog'liq ravishda yuz beradigan davriy o'zgarishlar 3 ga bo'linadi: 1- menstruatsiya (hayz) oldi davri; 2- menstruatsiya davri; 3- menstruatsiyadan so'nggi davr. Bu davrlar bir-biridan keskin chegaralanmagan holda ro'y beradi.

Menstruatsiya oldi davri (yoki sekretor) funksional davr deb ham nomlanadi. Bunda bachadon homila qabul qilishga tayyorlanadi. Bu vaqtda tuxumdonda yetilgan follikul ovulyatsiyaga uchraydi va qoldiqlaridan progesteron ishlab chiqaruvchi sariq tana hosil bo'ladi. Progesteron gormoni ta'sirida bachadon bezlari kattalashadi, cho'ziladi, egri-bugri ko'rinishga ega bo'ladi va hatto tarmoqlanib ketadi. Bez hujayralari shishadi, sekret chiqara boshlaydi. Xususiy plastinka o'sadi va shilliq parda qalinligi 5—6 mm ga yetadi (tinch holatda 1—2 mm qalinlikka ega). Qon tomirlar kengayib, qon bilan to'lib ketadi. Shilliq pardani glikogen miqdori oshadi, chiqayotgan shilliq quyuqlashadi. Shilliq parda stromasining hujayralarida glikogen parchalari, yog' tomchilari paydo bo'ladi, ularning orasida tuxumdon va urug'donning interstitsial hujayralariga o'xshash — detsidual hujayralar differensiallashadi.

Agar urug'lanish bo'lsa, unda funksional, ya'ni menstruatsiya oldi davri 6—8 hafta davom etadi, bu bilan yo'ldoshning taraqqiyotiga imkon beradi. Agar urug'lanish sodir bo'lmasa, menstruatsiya oldi o'zgarishlari o'zining eng yuqori taraqqiyotiga- rivojlanishiga 25—28 kunda erishadi. Navbatdagi menstruatsiya davrida endometriyning funksional qavati tushib ketadi (bachadondagi siklik o'zgarishlar quyidagi sxemada berilgan).

Menstruatsiya davri endometriyning qon bilan ta'minlanishidagi muhim o'zgarishlari bilan birga ro'y beradi. Menstruatsiya oldi davrining oxiriga kelib, ya'ni ovulyatsiyadan 13—14 kundan so'ng sariqlik tana atrofiyaga uchraydi (aks taraqqiyot davriga o'tadi) va qonga progesteron gormonini ajratish to'xtaydi. Bu esa spiralsimon arteriyalarning siqilishiga (spazmiga) olib keladi. Natijada, endometriyning yuza qavatiga qon kelishi birdan keskin kamayadi. Shu vaqtning o'zida endometriyning bazal qavati qon bilan mo'l ta'minlanib qolaveradi. Endometriy funksional qavatining qon bilan ta'minlanishining buzilishi, uni nekrotik o'zgarishlarga olib keladi va pirovardida funksional qavat parchalanadi. Uzoq spazmdan keyin spiralsimon arteriyalar yana kengayadi va endometriyning funksional qavatiga qon kelishi ko'payadi. Bunda qisman qon tomirlar yoriladi, qon oqadi, bunga esa parchalangan epiteliy va biriktiruvchi to'qima hujayralari aralashib ketadi. Menstrual qon ivimaydi, normal

menstruatsiyada o'rtacha 40–50 ml qon yo'qoladi. Menstruatsiya uch, kundan besh kungacha davom etadi. Menstruatsiyaga tug'ruqning analogi yoki urug'lanmagan tuxum hujayrani «tug'ish» deb ham qarash mumkin.

Menstruatsiya davri bachadon endometriysining funksional qavati tushib ketishi natijasida endometriyda bachadon bezlarining tublari va yalang'ochlangan biriktiruvchi to'qima qoladi.

Menstruatsiyadan so'nggi davr (o'sish davri) endometriy – funksional qavat va bachadon bezlarining tiklanishi va proliferatsiyasi bilan xarakterlanadi. Bu davr menstruatsiya tugashi bilan boshlanib, menstruatsiyaning birinchi kunidan hisoblaganda 5 kundan 14–16 kungacha davom etadi. Bachadon bezlarining saqlanib qolgan tub qismining epiteliy hujayralari zo'r berib ko'paya boshlaydi, asta-sekin yuqoriga suriladi va bachadon shilliq qavatining yalang'ochlanib qolgan biriktiruvchi to'qimasi yuzasini qoplaydi. Buning natijasida endometriy tiklanadi va yangitdan epiteliy bilan qoplanadi. Shuning uchun bu davr *proliferatsiya yoki o'sish fazasi* deb yuritiladi. Tiklanayotgan endometriy proliferatsiyasi ayniqsa bu fazaning boshida (5–11- kunlar) juda tez boradi. Keyinchalik o'sish bir oz susayadi va nisbiy osoyishtalik yoki tinch davr boshlanadi (11–14- kunlar). Menstruatsiyadan so'nggi davrda bachadon bezlari tez o'sadi, lekin ingichka va to'g'riligicha qoladi va sekret ishlab chiqarmaydi. Bu davrda yuz bergan o'zgarishlar tuxumdonda o'sayotgan follikulaning donador qavati hujayralari ishlab chiqarayotgan estrogen gormoni ta'sirida kechadi.

Shunday qilib, menstruatsiyadan so'nggi davr estrogen ta'sirida yuzaga kelsa, menstruatsiya oldi davri progesteron bilan aniqlanadi, ya'ni butun menstruatsiya siklida tuxumdonda navbati bilan estrogen va progesteron ishlanadi va bu gormonlar siklik ravishda endometriyda o'zgarishlar bo'lishini ta'minlab turadi.

Bachadon bo'yin qismining shilliq pardasi siklik o'zgarishlarni o'z boshidan kechirmaydi va menstruatsiyada tushib ketmaydi. Sekretor davrida uning bezlarida sekretor jarayonlar zo'rayib, ko'p miqdorda shilliq ajralishi kuzatiladi.

Bachadonning yoshga qarab o'zgarishi. Yangi tug'ilgan qiz bola bachadoni kalta bandli, kichik qalpoqli zamburug'simon shaklda bo'lib, bo'yin qismiga nisbatan tanasi kalta bo'ladi (bo'yinning tanaga nisbatan 3:1, jinsiy balog'atga yetgan yoshda – 1 : 1). 1 yoshga to'lgan qiz bolaning bachadoni 3 sm keladi va o'lchami keyingi 10 yil davomida kam o'zgaradi. Pubertat davrda bachadon hamda uning bezlari intensiv o'sadi.

Yangi tug'ilgan qiz bola bachadonining mushak pardasi tolali komponentlarga boy biriktiruvchi to'qimadan iborat. Mushak hujayralari bu davrda kalta va duksimon. 10–12 yoshdan boshlab, miometriyda biriktiruvchi to'qima elementlari yaxshi rivojlanadi. Bachadonning aktiv funksional davri o'rtacha 40–45 yoshlargacha davom etadi. Yoshga nisbatan bu organning involutsiyasi 40–45 yoshlardan boshlanadi. Bundan so'ng organda yosh oshib borgan sari atrofik va distrofik xarakterdagi o'zgarishlar boshlanadi.

QIN (*VAGINA*)

Qin – uzunligi 8–10 sm li nay bo'lib, yuqori qismi bilan bachadonning bo'yin qismiga, pastki qismi bilan esa o'zining dahliziga ochiladi. Qin devori shilliq, mushak va adventitsial qavatlardan iborat (253- rasm). Shilliq pardasi esa ko'p qavatli yassi epiteliy bilan qoplangan bo'lib, qalinligi 150–200 mkm ga yetadi. Balog'at yoshiga yetgan ayol qinining epiteliysida uch qavatni farqlash mumkin: bazal, oraliq va yuza yoki funksional qavat. Qindan olib tayyorlangan surtmada hujayralarning turiga qarab tuxumdondan chiqayotgan gormon va uning qin epiteliysiga ta'sirini aniqlash mumkin. Yuza yoki funksional qavat hujayralari o'z o'lchamlarining kattaligi, yassiligi, ba'zan qirg'oqlarining qayrilganligi, yadrosining kichikligi, sitoplazmasining glikogenga boy bo'lib, bazofil ekanligi bilan xarakterlanadi. Qin surtmasida bu hujayralarning ko'pligi organizmda estrogen gormonining ko'pligidan dalolat beradi. Oraliq qavat hujayralarining o'lchamlari o'rtacha, yadrosi nisbatan katta bo'lib, sitoplazmasi bazofildir.

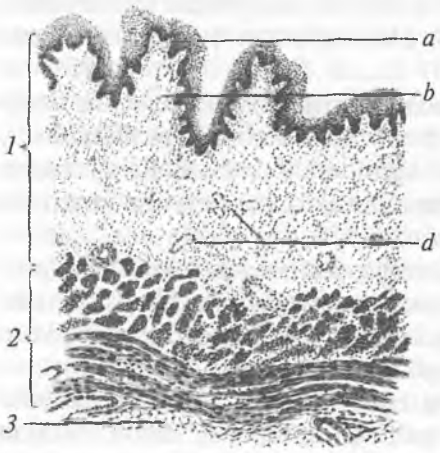

253- rasm. Qin:

1 – shilliq parda: *a* – ko'p qavatli yassi epiteliy; *b* – xususiy qatlam; *d* – qon tomirlar; *2* – mushak parda; *3* – biriktiruvchi to'qima (I.V.Almazov, L.S.Sutulovdan).

Bazal qavat hujayralari kichik, dumaloq, bazofil bo'lib, hujayraning o'rtasiga joylashgan yadrosi odatda, kattadir. Surtmada bu hujayralarning oshishi organizmda estrogen gormonining kamligi-

dan dalolat beradi. Yuza qavat hujayralarida keratogialin donachalari paydo bo'ladi, ammo bu qavat hujayralarining muguzlanishi kuzatilmaydi. Qinda doimo yashovchi mikroblar ta'sirida glikogenning parchalanishi sut kislotaning hosil bo'lishiga olib keladi, shuning uchun ham qinning shillig'i kislotali reaksiyaga ega. Kislotali reaksiya tufayli qinning shillig'i bakteriotsid xususiyatga ega, bu esa qinda mikroorganizmlarni rivojlantirmaydi.

Epiteliy ostida elastik tolalarga boy siyrak tolali shakllanmagan biriktiruvchi to'qimali xususiy qavat yotadi. Shu yerda bezlar bo'lmaydi. Shilliq pardaning xususiy qavati shakli noto'g'ri so'rg'ichlar hosil qilib epiteliyga botib kiradi. Shuning uchun ham epiteliyning pastki chegarasi g'adir-budir bo'ladi. Xususiy plastinkada limfotsitlar sochilib yotadi, ba'zan esa limfatik follikulalar ham uchraydi. Qinda shilliq osti parda shakllanmaganligi uchun shilliq pardaning xususiy plastinkasi mushak pardaga o'tadi. Mushak parda kam rivojlangan ichki sir-kulyar qavat va oralarida elastik tolalarga boy bo'lgan biriktiruvchi to'qima qatlamlarini tutuvchi baquvvat tashqi bo'ylama mushak tutamlaridan iborat. Qinning boshlanish qismida aylana yo'nalgan ko'ndalang targ'il mushak tolalari joylashadi. Qinning adventitsial qavatidagi siyrak tolali shakllanmagan biriktiruvchi to'qima qinni qo'shni organlar bilan bog'lab turadi. Bu qavatda yirik venoz chigallari, nerv stvollari yotadi. Bularning yo'nalishi bo'yicha katta bo'lmagan vegetativ nerv chigallari uchraydi.

Qinning shilliq pardasi bachadon shilliq pardasi kabi davriy o'zgarishlarga uchraydi. Menstruatsiya davrida yuza qavat epiteliysi (funksional qavat) tushib ketadi, shundan so'ng bazal qavatda proliferatsiya jarayoni boshlanib qin epiteliysi yana qalinlashadi. Keyinroq ikkala qavat ham differensiallashadi va 2–3 qavatdan iborat funksional qavat menstruatsiya oldi davrida 155 mkm gacha qalinlashadi.

AYOLLARNING TASHQI JINSIY A'ZOLARI

Ayollarning tashqi jinsiy a'zolari qin dahlizi, qindan dahlizni ajratib turuvchi qizlik pardasi (humen), katta va kichik uyatlik lablar va klitordan iborat.

Qin dahlizi ko'p qavatli yassi epiteliy bilan qoplangan. Qinning dahliziga ikkita yirik dahliz (Bartoli) bezlari ochiladi. Shakli jihatidan bu bezlar naysimon – alveolyar bezlar bo'lib, prizmatik epiteliy bilan qoplangan va shilliq ishlab chiqaradi.

Qizlik pardasi qinning shilliq pardasining burmasidan iborat bo'lib, tuzilishi qinning shilliq pardasi bilan bir xil.

Kichik uyatlik lablar ko'p qavatli yassi, bir oz muguzlanuvchan epiteliy bilan qoplangan bo'lib, bazal qavati pigment hujayralariga boy. Kichik lablar asosini elastik tolalar va qon tomir-larga boy bo'lgan siyrak tolali shakllanmagan biriktiruvchi to'qima tashkil etadi. Ko'p sonli yog' bezlari uchraydi.

Katta uyatlik lablar terining burmasidan iborat bo'lib, unda yog' va ter bezlari va yog' to'qimasining qatlamlari yotadi.

Klitor – embrional taraqqiyot va rivojlanish bo'yicha erkaklar jinsiy olatining dorzal qismiga o'xshash bo'lib, ikkita erektik g'ovaksimon tanadan tuzilgan bo'lib, ko'p qavatli yassi, bir oz muguzlanuvchan epiteliy bilan qoplangan boshcha bilan tugaydi.

Tashqi jinsiy organlar, ayniqsa, klitor, erkin va kapsulali genital tanachalar, sezuvchi Meysner tanachalari plastinkasimon tanacha ko'rinishidagi nerv oxirlariga boy.

SUT BEZLARI

Sut bezlari terining ko'rinishi o'zgargan apokrin bezlaridan iboratdir. U terining hosilasi bo'lib, ektodermadan kelib chiqishiga qaramasdan faoliyati jihatidan ayollar jinsiy sistemasi bilan cham-barchas bog'liq bo'lganligidan jinsiy sistema bo'limida o'rganiladi.

Taraqqiyoti. Sut bezlarining kurtaklari homila taraqqiyotining ikkinchi oyida epidermisning butun tana bo'ylab cho'zilgan ikkita zich tizimchasi sifatida paydo bo'ladi va sut chizig'i deb nomlanadi. Har bir sut chiziqlarining oldingi yuzasida epidermis qalinlashib sut nuqtasini hosil qiladi. Epidermal tizimchadan ostida yotgan mezenximaga 20–25 tacha epidermal tizimcha o'sib kiradi. Ularning distal oxiri shoxlanib ketadi va sut bezlarining kurtaklarini hosil qiladi. Homilaning tug'ilish vaqti yaqinlashganda epitelial o'simtalarning ichida bo'shliq hosil bo'ladi. Buning natijasida naylar sistemasi vujudga kelib, ularning uchlari kengayib, terining yuzasiga ochiladi. Bu naylar ochiladigan joy uni qoplab turgan epiteliy hujayralarining muguzlanishi va tushib ketishi natijasida avval chuqurcha shaklini oladi, tug'ilish davriga kelganda bu chuqurcha tekislanadi. Keyinchalik shu soha epiteliysining zo'r berib ko'payishi natijasida chuqurlik o'rnida so'rg'ich paydo bo'ladi. Yangi tug'ilganlarning sut bezlari to'la differensiallashmagan bo'lishiga qaramay, bir oz bo'lsa ham, sekretsiya qobiliyatiga egadir. Tug'ilgandan keyin bir necha kun sut

bezlari sekretor faoliyatini boshlaydi va tarkibi bo'yicha og'iz sutiga yaqin suyuqlik ajratadi. Bu jarayon uzoqqa cho'zilmaydi, dastlabki haftalarda tugaydi.

Balog'at yoshiga yetguncha sut bezlari har ikki jinsda bir xil tuzilishga ega bo'lib, rivojlanayotgan epitelial naylar joylashgan biriktiruvchi to'qimadan iborat. Har ikkala jinsda sut bezlarining taraqqiyotidagi farq balog'at yoshiga yetganda boshlanadi. O'g'il bolalarda bez apparati taraqqiyoti, to'xtaydi, reduksiyalashgan holatda qoladi. Qiz bolalarda esa bez naylaridan yoki sut yo'llari deb ataluvchi naylardan yon o'simtalar hosil bo'ladi, ularning oxirlarida qopchasimon kengaymalar – sekretor oxirlari (alveolalar) yoki atsinuslar paydo bo'ladi. Hamma bezlar zo'r berib kattalashadi va yirik murakkab nay alveolali bez ko'rinishini oladi. Bir vaqtning o'zida biriktiruvchi to'qimada yog' hujayralari yig'ila boshlaydi, bu sut bezlariga qabariq shaklni beradi. Sut bezlarining taraqqiyoti va tuzilishi homiladorlik va laktatsiya davrida nihoyasiga yetadi.

Shunday qilib, ayollarda sut bezlarining taraqqiyoti tuxumdon faoliyatining boshlanishi bilan bog'liq. Klimaks davrida tuxumdonda gormon hosil bo'lishi susaya boshlaganida sut bezlari ham involutsiyaga uchraydi.

Sut bezlari o'zining tuzilishi va faoliyatida homiladorlik va laktatsiya bilan bog'liq bo'lgan davriylikka ega. Shuning uchun sut bezining uch holatini farqlash mumkin: 1) balog'at yoshida, ya'ni bezning tinchlik davridagi tuzilishi; 2) sut bezining homiladorlik davridagi tuzilishi; 3) sut beznning laktatsiya davridagi tuzilishi.

Homilador bo'lmagan ayol sut bezining tuzilishi. To'la rivojlangan sut bezlari ayollarda alveolyar-naysimon tuzilishga ega bo'lib, so'rg'ichdan radial yo'nalgan 15–25 ta bo'lakdan iborat. Har bir bo'lak bir-biridan yog' hujayralariga boy biriktiruvchi to'qimali qatlam bilan ajralgan. Har bir bo'lim kengligi 2–4,5 mm keladigan o'zining sut yo'li (*ductus lactifer*)ga ega. Bu yo'llar ko'krakning pigmentli maydoni sohasiga kelib kengayadi va sut sinuslari (*sinus lactifer*)ni hosil qiladi. Ular so'rg'ichda torayib, uning cho'qqisida 0,4–0,7 mm diametrdagi sut teshiklarini hosil qilib ochiladi. Sut teshiklarining soni sut yo'llarining sonidan kamdir. Sut sinuslari alveolalarda ishlanadigan sutning yig'iluvchi rezervuari hisoblanadi.

Har bir bo'lak, o'z navbatida, siyrak tolali shakllanmagan biriktiruvchi to'qima yordamida kichik bo'lakchalarga bo'linadi. Har bir bo'lakcha oxirgi sekretor bo'limlar – alveolalar va sut yo'lidan iborat (254- rasm). Bo'lakchalararo biriktiruvchi to'qima qatlamlarida kollagen tolalar kam, hujayra elementlari mo'l bo'lib, ularning orasida

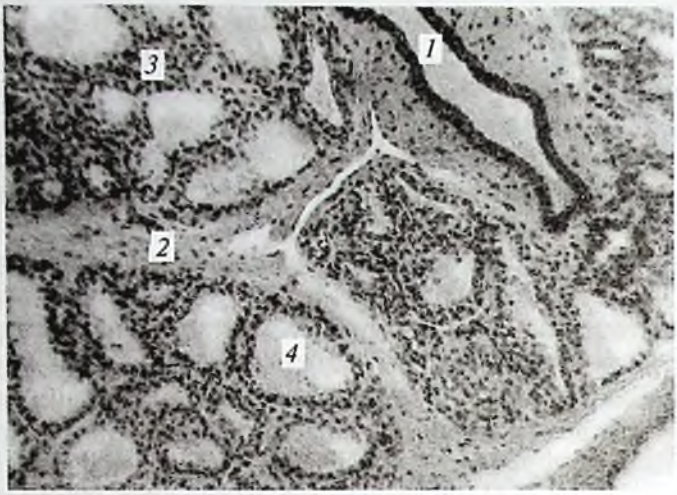

254- rasm. Sut bezi. Gematoksilin-eozin bilan bo'yalgan (ob. 20, ok. 10):
1 – bo'lakchalararo sut yo'llari; *2* – bo'lakchalararo biriktiruvchi to'qima; *3* – bez bo'lakchalari; *4* – oxirgi sekretor bo'limlar.

fibroblast, makrofaglar, semiz hujayralar, limfotsitlar va eozinofillar uchraydi. Jinsiy sikl davomida sekretor bo'lim oxirlarida ma'lum bir o'zgarishlar bo'lib o'tadi.

Alveolalarning kattalashuvi ovulyatsiyadan bir necha kun oldin boshlanib, 20- kungacha davom etadi.

Ammo 22–23- kunlardan boshlab, ko'p alveolalarda proliferatsiya jarayoni to'xtab, kichiklashadi. Menstruatsiyadan 9–10 kun o'tgandan keyin sut bezlarining o'sishi yangitdan boshlanadi.

Sut yo'llari diametriga qarab yo bir qavatli kubsimon, yoki silindrosimon epiteliy bilan qoplanadi. So'rg'ichga yaqinlashgan sari epiteliy ikki qatorli bo'ladi, sut teshigi sohasida u ko'p qavatliga aylanadi.

Sut bezining so'rg'ichi terining bo'rtmasidan iborat bo'lib, uning epidermisi kuchli ravishda pigmentlashgan va yuqori qavatlari muguzlangan. Derma so'rg'ich va so'rg'ich atrofi sohasida epidermisga baland so'rg'ichlar hosil qilib botib kiradi. Shu yer, ayniqsa, kapsulaga o'ralgan retseptor nerv oxirlariga boydir. Bu zonada retseptorlarning mo'lligi laktatsiya davrida sut bezi asosiy faoliyatining nerv reflektor mexanizmlarga bog'liq ekanligini ko'rsatadi. So'rg'ichning asosida so'rg'ichning taranglashuviga yordam beruvchi, sut chiqaruv yo'lining og'zida joylashgan aylana silliq mushak tolalari

yotadi. Bundan tashqari, so'rg'ich atrofi dermasida radial yotuvchi mushak tutamlarining qisqarishidan so'rg'ich bo'rtib turadi. So'rg'ich atrof maydonida ter va yog' bezlari xam mavjud.

Sut bezlarining biriktiruvchi to'qimasida qon tomirlar mo'l. So'rg'ich sohasida, so'rg'ich venalarini qon bilan to'ldirib, o'ziga xos ereksiyani yuzaga keltiruvchi arteriolovenulyar anastomozlar joylashadi.

Sut bezlarining homiladorlik va laktatsiya davridagi tuzilishi. Homiladorlikning birinchi oylaridan boshlab naysimon bo'shlig'i bor, baland epiteliy bilan qoplangan sut yo'llari zo'r berib o'sa boshlaydi. Uning devorlarida ko'p sonli sekretor oxirlar (alveolalar) paydo bo'lib, uning bo'shlig'i kengayadi. Sekretor oxirlarini bo'lib turuvchi biriktiruvchi to'qimaga leykotsitlar to'planadi. Tarmoqlangan sut yo'li va yiriklashgan alveolalarda sekretsiya belgisi ko'rinmaydi. Homiladorlikning uchinchi oyining oxiri, to'rtinchi oyining boshida sekretsiyaning birinchi belgilari ko'rina boshlaydi. Homiladorlikning oxirgi kunlari va bola tug'ilganidan so'ng dastlabki kunlarda ajralgan sekret yirik yog' tomchilari saqlaydi va sutdan bir oz boshqa tarkibga ega bo'lgan og'iz suti (colostrum) dan iboratdir. Og'iz suti og'iz tanachalari deb nomlanuvchi, yog' tomchilarni yutib olgan leykotsitlar borligi va yirik yog' tomchilarining ko'pligi bilan ajralib turadi. Ajraladigan og'iz sutining miqdori juda ozgina. Sut emizish davri boshlanishi bilan og'iz suti tanachalari yo'qoladi va odatda, tug'ruqdan bir sutkadan so'ng, sekretsiya jarayoni deyarli butun bez bo'ylab tarqalib, uning intensivligi tez oshadi. Ammo birinchi to'rt kun mobaynida (ba'zan 8 kungacha) og'iz suti ajralishi davom etadi va faqat keyingina bez oddiy sut ajratishga moslashib oladi.

Sut 1–2 foiz oqsil moddalar, 3–4 foiz yog', 5 foiz qand va 0,6 foiz letsitin saqlovchi emulsiyadan iborat bo'ladi. Sut bezlarining bo'limlari o'z ish faoliyati jarayonida o'pka atsinuslari ko'rinishini eslatadi. Sut bezlarining sekretor faoliyati eng avjiga chiqqan paytida bez alveolalari devorida yirik sekretor hujayralar, uning ostida, nozik bazal membranada, mioepiteliy hujayralar yotadi. Alveolalar bir vaqtning o'zida sekret ajratmaganligi uchun turlicha ko'rinishga ega. Sut ajratgan alveolalarda epiteliy yassi bo'lsa, sut donachalari saqlagan bez hujayralari bo'ychan ko'rinishga ega bo'ladi.

Sut bezlari sekretor siklining sekretsiya davrida alveola hujayrasi baland prizmatik shaklga ega bo'lib, ularning apikal yuzalari alveola bo'shlig'iga gumbazsimon chiqib turadi. Bez hujayrasining sitoplazmasida ko'p sonli mitoxondriylar, uch qismida yog' to'plamlari, oqsil donachalari va vakuolalar yig'iladi. Sut bezlarining sekretsiyasi apokrin tipda bo'ladi.

Sekret ajralgandan so‘ng bez hujayralari yassilanib qoladi. So‘ngra bu hujayralar yangitdan yiriklashadi, balandligi oshadi va ularda yana sekretor donalarning yig‘ilishi boshlanadi. Shunday qilib, sekretor sikl qaytariladi. Laktatsiya davri tugagandan so‘ng, bez involutsiyaga uchraydi. Oxirgi bo‘limlar – alveolalar puchayadi, epiteliy ko‘p myqdordagi makrofaglar tomonidan fagotsitoz qilinadi, va bez parenximasining reduksiyasi tufayli sut bez homiladorlikdan oldin qanday bo‘lsa, shu holatga qaytadi. Ammo homiladorlik davrida hosil bo‘lgan alveolalarning bir qismi saqlanib qoladi.

Klimaks boshlanganda sut bezlaridagi reduksion o‘zgarishlar chuqurlashib bez parenximasi asta-sekin biriktiruvchi to‘qima bilan almashinadi.

Sut bezlari faoliyatining boshqarilishi. Sut bezlarining laktatsiyaga tayyorlanishida tuxumdonning estrogen va progestron gormonlari muhim ahamiyatga ega. Bir vaqtning o‘zida ovarial gormonlar sut hosil bo‘lishini susaytiradi. Platsenta gormonlari ham shunday ta’sir ko‘rsatadi. Shuning uchun shakllanmagan sut bezida, normada sutning ajratishi tug‘ruqdan so‘ng bola yo‘ldoshi gormonlarining ta’siri to‘xtagandan keyin boshlanadi. Ammo sut hosil bo‘lishida asosiy rol nerv-reflektor mexanizmi yordamida bajariladi. Bu refleksda oksitotsin gormonning roli ham katta. Shunday qilib, sut bezining faoliyati nerv va gumoral omillar yordamida boshqariladi.

XXI bob

ODAM EMBRIOLOGIYASINING ASOSLARI

ODAM PUSHTI TARAQQIYOTI

Odam embrioni taraqqiyotining boshqa umurtqali hayvonlar pushtining taraqqiyoti bilan taqqoslab o‘rganilgandagina u to‘g‘risida to‘la tasavvurga ega bo‘lish mumkin. Chunki odam homilasining taraqqiyoti juda murakkabdir. U umurtqalilar ontogenezining evolutsion o‘zgarishlari tufayli vujudga kelgan hosiladir. Odam embriologiyasini o‘rganishning ikkinchi murakkab tomoni shundaki, odam homilasining ilk rivojlanish bosqichlarining tadqiqotchilar qo‘liga tabiiy holda kelib tushishi juda mushkul. Shu sababli odam pushti taraqqiyotining ilk davrini boshqa sut emizuvchilar embrionlarining shu davrini tadqiqot qilish asosidagina o‘rganish mumkin. Odam pushtining taraqqiyoti ko‘plab hayvon va o‘simlik organizmlaridagi kabi urug‘lanish tufayli zigota hosil bo‘lishidan boshlanadi. Buning yuz berishi uchun avval

ko'rib o'tganimizdek, ayollar tuxumdonida ayollar jinsiy hujayrasi – tuxum hujayrasining yetilishi (ovogenez) va erkaklar urug'donida urug' hujayralarining yetilishi (spermatogenez) shartdir. Odam jinsiy hujayralari boshqa yo'ldoshli sut emizuvchi hayvonlarning jinsiy hujayralariga juda o'xshash bo'lsa-da, ulardan farq ham qiladi. Urug'lanish tuxum yo'lining boshlang'ich qismida yuz beradi. Hosil bo'lgan zigota shu zahotiyoq embrional taraqqiyotning dastlabki davriga – maydalanishga kirishadi.

Yo'ldosh tutuvchi sut emizuvchilar kabi odam zigotasining maydalanishi to'liq, asinxron (notekis) maydalanish bo'lib, maydalanish egatlarining notekis joylashishi va blastomerlar so- nining notekis ortib borishi unga xosdir (255- rasm). Dastlabki maydalanishlardan keyinoq 2 xil – avval yirik to'q va so'ngra mayda, *ochroq* blastomerlar hosil bo'la boshlaydi. Ochroq mayda blastomerlar yirik va qoramtir blastomerlar atrofida bir qavat hosil qila boshlaydi, ularni qoplab oladi.

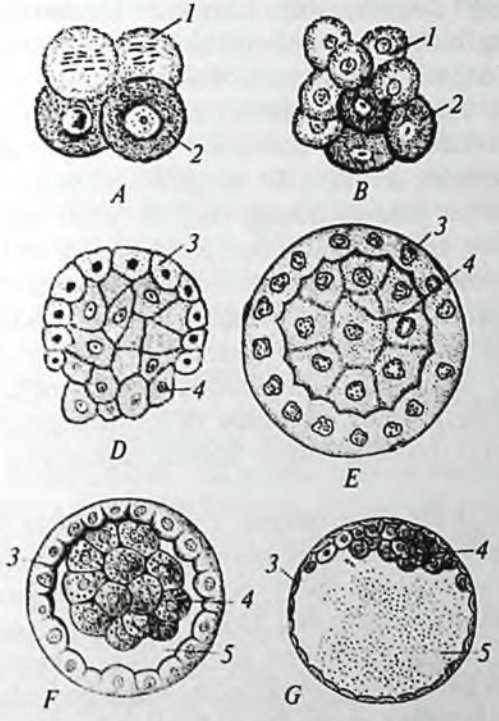

255- rasm. Sut emizuvchilarda maydalanish. Maydalanish bosqichlari va blastotsistaning hosil bo'lishi:

1 – och blastomerlar; *2* – to'q hujayralar; *3* – trofoblast; *4* – embrioblast; *5* – blastotsista bo'shlig'i (A.A.Zavarzindan).

Qoplovchi mayda oqish blastomerlar – *trofoblastlar* qavati homilaning taraqqiyot jarayonida faqat uni oziqlantirish vazifasini o'taydi. Ichky tomonda joylashgan yirik qoramtir blastomerlar to'dasi – *embrioblastlar* ham homilani vujudga keltirishda, hamda provizor organlarning rivojlanishida asos bo'ladi.

Maydalanish jarayoni juda sekin boradi. Taxmin qilinishicha, urug'lanish bo'lib o'tgandan keyin dastlabki 4 kunning har birida maydalanish faqat bir marta bo'ladi. To'rtinchi kunning oxirida homila 8–12 blastomerdan tashkil topadi. Homila tuxum yo'lidayoq o'ziga suyuqlik so'rishi tufayli homila pufakchasi, ya'ni *blastotsistaga* aylanadi. Blastotsistani atrofidan bir qavat trofoblast hujayralari qamrab turadi. Ichki bo'shlig'i suyuqlik bilan to'lgan bu pufakchalarning bir qutbiga hujayralar to'plami bo'lmish embrioblast yoki homila tugunchasi birikkan bo'ladi.

Rivojlanayotgan 4–5 kunlik odam homilasi o'z tuzilishi bilan boshqa yo'ldoshli sut emizuvchi hayvonlar blastotsistasini eslatadi. Rivojlanishning birinchi haftasi oxirlarida homila tuxum yo'lidagi suyuqlikning oqimi, tuxum yo'li muskullarining oldinma-keyin (peristaltik) qisqarishi va epitelial hujayralar kiprikchalarining hilpillovchi harakati tufayli bachadon tomon yo'naladi va uning devorlariga yopishib, shilliq qavat ichiga o'sib kiradi - *implantatsiya* bo'ladi. Trofoblast hujayralarining sitolitik ta'siri tufayli bachadon shilliq qavatining epiteliy hujayralari parchalanadi va homila pufakchasi atrofida yarim suyuq holatdagi muhit yuzaga keladi. Homilaning dastlabki rivojlanishi davrida bu muhit uni oziqlantirishda muhim ahamiyatga ega bo'lib, bu davr *gistiotrof oziqlanish davri* deyiladi. Homila pufagi tezlik bilan o'sa boshlaydi. Keyinchalik bachadon devorining shilliq qavatida, trofoblast va embrioblastlarda bir vaqtda o'zgarishlar sodir bo'lishi tufayli homila taraqqiyoti jadal davom etadi.

Homila bachadon devorining shilliq qavatiga implantatsiya qilingan va o'suvchi pufakka aylangandan so'ng bachadon devorining shilliq qavati o'zgarishlarga uchray boshlaydi. Shilliq pardaning ikkala qavati yana ham yaqqol ko'rinadi. Uning birinchi zich qavati detsidual hujayralardan hamda bachadon bezlarining chiqaruv naylaridan iborat. Ikkinchi qavati esa g'ovak bo'lib, uni nihoyatda kattalashgan bachadon bezlari tashkil etadi. Bachadonning bu darajada o'zgargan shilliq qavati yemiriladi. Bachadon shilliq qavati o'zgarishlari avval uning butun devori bo'ylab keng tarqaladi, keyinchalik esa har xil qismlarida ular turlicha bo'ladi.

Trofoblastda bo'ladigan o'zgarishlarga undagi hujayralar sonining keskin ko'payishi va devorining qalinlashishi asos bo'ladi. Ayni vaqtda, trofoblastning tashqi yuzasida hujayralar to'plamidan iborat o'simtalar – *trofoblast so'rg'ichlari* (vorsinkalari) vujudga keladi. Trofoblastning birlamchi vorsinkalari bachadon shilliq qavatiga chuqurroq o'sib kirishi jarayonida bachadon bezlari va qon tomirlar devorlarining eritib yuborishi tufayli homila pufagi atrofida yarim suyuq modda hosil bo'lishiga sababchi bo'ladi.

Trofoblast vorsinkalarning o'sib kattalashishi bilan bir vaqtda homilaning embrional tuguni ham o'z navbatida chuqur o'zgarishlarga uchrab, bu o'zgarishlar gastrulyatsiya va provizor organlarning paydo bo'lish davrlarini o'z ichiga oladi. Ayni vaqtda, trofoblast homilani faqatgina ona organizmi to'qimalarining yemirilishidan hosil bo'lgan mahsulotlar bilangina emas, balki oziq moddalar va kislorodni so'rib olish yo'li bilan ham oziqlantiradi.

Embrioblastdagi yoki homila pufagidagi o'zgarishlar ichki embrional varaqning paydo bo'lishi bilan xarakterlanadi. Odamda gastrulyatsiyaning bu qismi delyaminatsiya yo'li bilan borib, buning natijasida trofoblastga ichki tomondan yondoshgan tashqi varaq - ektoderma hamda pufak bo'shlig'i tomonidagi ikkinchi varaq entoderma vujudga keladi. Ekto- va entoderma varaqlari tarkibidagi to'qimadan, keyinchalik homilaning o'zigina emas, balki homiladan tashqari organlar ham rivojlanadi. Homilaning ektodermasi bo'lmish amnion pufakchaning tubi (homila entodermasi) sariqlik pufakchasining devoriga yondoshadi. Shu vaqtda homila qalqoncha shakliga ega bo'ladi va uning rivojlanishi amnion pufakcha ichidagi amnion bo'shlig'ida sodir bo'ladi. Taraqqiyotning o'n birinchi kunlarida homila qalqonchasi tarkibidagi homila pufakchasining bo'shlig'iga homiladan tashqari mezodermani hosil qiluvchi o'simtali hujayralar (mezenxima) ajralib chiqadi. Bu mezoderma keyinchalik homiladan tashqari mezodermani vujudga keltiradi. Homiladan tashqari mezoderma ko'payib, o'sishi tufayli amnion va sariqlik pufagini tashqi tomondan, trofoblastni esa ichki tomonidan qoplab oladi hamda homila pufagining bo'shlig'ini to'ldirib turadi. Shu davrda trofoblast va uning ostidagi mezoderma xorionni (so'rg'ichli qavatni) hosil qiladi.

Shu tariqa ikki haftalik homila quyidagicha tuzilishga ega bo'ladi. Homila birlamchi so'rg'ichli trofoblast va unga ichki tomondan yondoshgan homiladan tashqari mezoderma hosil qilib, ularni birgalikda *xorion yoki so'rg'ich qavat (parda)* deyiladi. Homila pufagining (bachadon devoriga eng chuqur botib turgan) qutbida, homiladan tashqari mezoderma tarkibida, bir-biriga zich yondoshgan ikki pufak

- amnion va sariqlik pufaklari joylashadi. Homila pufagining bo'shlig'ini to'ldirib turgan, homiladan tashqari mezoderma hujayralarining tasmachalari g'ovak joylashib, ular orasidagi yoriqlar suyuqlik bilan to'lgan bo'ladi. Amnion devoridan xorionga tomon homiladan tashqari mezoderma tasmachalar holida yo'naladi. Amnion va sariqlik pufakchalarining devorlari bir-biriga zich yondoshgan yerda homila qalqonchasi joylashadi.

Amnion pufakcha devorining qalinlashgan tub qismi homila ektodermasi, qolgan qismi esa, amnion pufakchasi deyiladi. Sariqlik pufakchaning amnion pufagi tubiga tegib turgan qismi homila entodermasi bo'lib, qolgan qismi esa homiladan tashqari sariqlik entodermasidir.

Yuqorida aytib o'tilganlar shuni ko'rsatadiki, odam embriogenezining dastlabki bosqichlari avval homiladan tashqari pardalar - trofoblast, homiladan tashqari mezoderma, amnion hamda sariqlik qopchalarining kuchli va mukammalroq taraqqiy etishi bilan. xarakterlanadi (256- rasm). Shu tufayli homila va ona organizmi orasidagi mustahkam bog'lanish – homilaning oziqlanishi va rivojlanishi uchun zarur sharoit yuzaga keladi. Rivojlanishning 15–17- kunlarida, gastrulyatsiyaning navbatdagi bosqichida, homilaning orqa tomonidagi ektodermada (immigratsiya natijasida) mayda hujayralar to'plami vujudga keladi.

Keyinchalik undan lansetnik, amfibiy va baliqlar blastoporasining yon lablariga to'g'ri keladigan, qushlarniki kabi birlamchi tasma va dorzal labning analogi bo'lmish Genzen tuguni hosil bo'ladi. Genzen tugunining oldidagi ektodermaning mayda hujayralarining to'plami ekto- va entoderma orasiga ko'chadi. Shu tariqa xordal yoki bosh o'simta vujudga keladi. Xordal o'simta paydo bo'layotgan ayni vaqtda birlamchi tasma tarkibida ko'payib borayotgan mayda hujayralar to'plami ekto- va entoderma oralig'iga ko'chib, u yerda mezodermani hosil qiladi. Mezoderma xorda atrofida mezodermal qanotlar shaklida joylashadi. Shunday qilib, odam homilasi rivojlanishining bu bosqichida, xuddi qushlardagi kabi, pusht uch varaqdan iborat bo'ladi.

Alantoisning shakllanish jarayoni ham shu davrga tegishlidir. Homila ichak nayining orqa bo'limidan barmoqsimon entodermal o'simta hosil bo'ladi. Bu o'simta homiladan tashqari mezenximadan iborat amnion oyoqcha bo'ylab o'sib, xorionga yetib boradi. Allantois mezenximasi bo'ylab xorionga tomon qon tomirlar o'sib kirishi tufayli homila va ona organizmi orasida homilani oziqlantiruvchi aloqa paydo bo'ladi. Shunday qilib, homilani oziqlantirish va nafas oldirish vazifasini allantois va xorion bajaradi. Homilaga oziq modda va kislorod ona qoni bilan yetkazib beriladi.

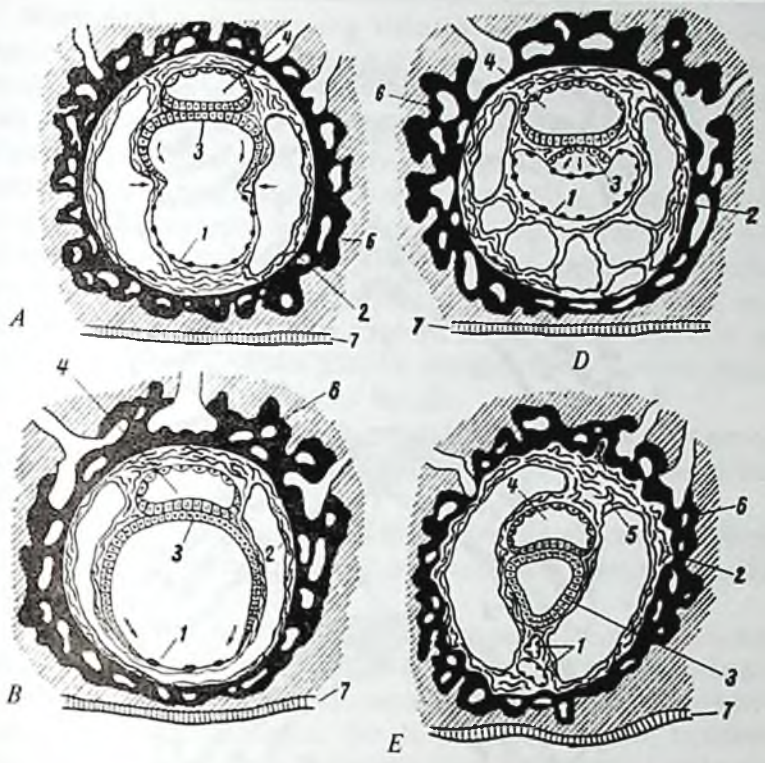

256-rasm. Odam pushtida provizor organlarning hosil bo'lishi (sxema).

1 – ekzotselomik membrananing saqlanib qolgan uchastkalari; *2* – xorionning biriktiruvchi to'qimali qavati; *3* – «definitiv» sariqlik qopining entodermasi; *4* – amnion bo'shlig'i; *5* – amnion tayoqchasi; *6* – trofoblast; *7* – bachadon epiteliysi (A.G.Knorredan).

Gastrulyatsiyaning oxirida homilaning vaqtincha (provizor) organlarining shakllanishi batamom tugallanadi va hamma organlarning rivojlanishiga asos solinadi. Embrional taraqqiyotining 17- kunlarida homila o'q organlarining shakllanish davri boshlanadi (257- rasm).

Ektodermadan nerv plastinkasi ajrala borib, avval ikki tomoni yostiqchasimon, qalinlashgan nerv tarnovchasiga aylanadi. Bo'lg'usi ganglioz plastinkani hosil qiluvchi hujayralar tutgan yostiqchalar birbiriga yaqinlashishi va nerv tarnovchasining ektodermasiga botib kirishi tufayli nerv nayi hosil bo'ladi va ektodermadan ajraladi. Yuqori qismi yana ektoderma bilan o'rab olinadi. Ektoderma ostiga ko'chgan nerv yostiqchalari nerv nayining ikki yonidagi ganglioz plastinkalarga aylanadi.

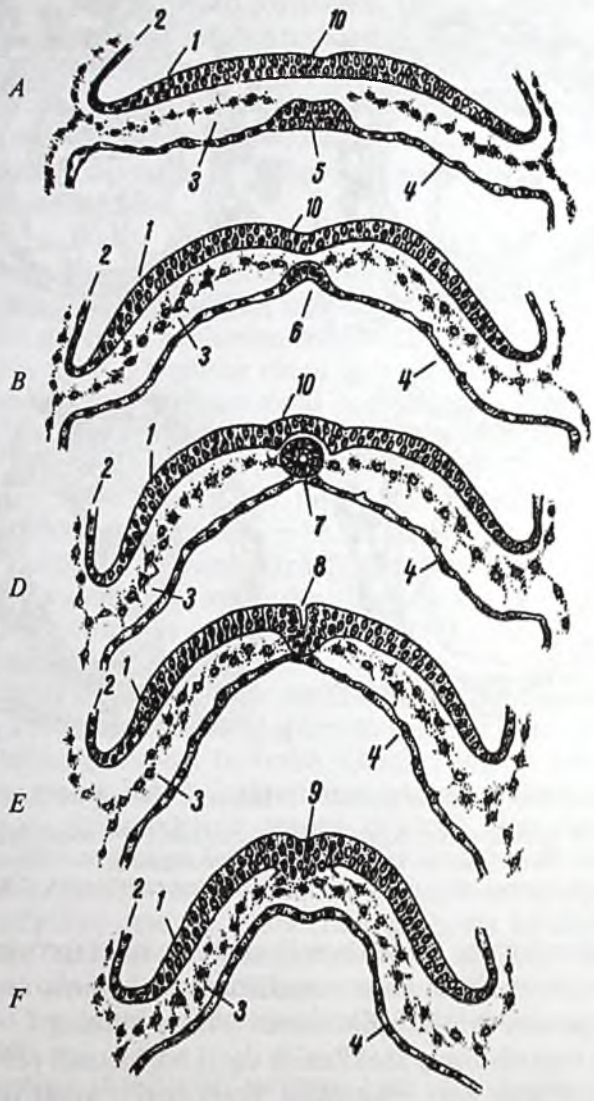

257-rasm. 18 kunlik odam pushtining 5 ta har xil sathdagi ko'ndalang kesimi:

A – prexordal plastinka sathi; *B* – bir oz kaudal tomondagi sath; *D* – bosh o'simta sathi; *E* – Genzen tugunchasi sathi; *F* – birlamchi tasma sathi (A.G.Knorre, 1969); *1* – pusht ektodermasi; *2* – amnion ektodermasi; *3* – mezoderma; *4* – entoderma; *5* – prexordal plastinka; *6, 7* – xordal («bosh») o'simta; *8* – Genzen tugunchasi (birlamchi chuqurcha bilan); *9* – birlamchi tasmacha; *10* – nerv plastinkasi.

Nerv nayi – neyrulaning vujudga kelishi homilaning ayrim qismlarida bir vaqtda yuz bermaydi. Nerv nayining yopilishi dastlab homilaning bo'yin qismida boshlanib, keyinchalik miya pufakchalari hosil bo'layotgan kranial tomonga tarqaladi. Nerv nayining bor bo'yicha tutashishi homila rivojlanishining 20- kunlarida tugaydi. Bu vaqtda nerv nayining bo'shlig'i boshqa muhit bilan faqat homilaning old qismidagi neyropor va orqa qismidagi nerv-ichak kanali orqali bog'langan bo'ladi. 5–6 kun ichida bu ikki teshik ham bekiladi. Ayni shu davrda ganglioz plastinkalar segmentlarga ajraladi va bu orqa miya tugunlarining rivojlanishiga asos bo'ladi. Vegetativ nerv sistemasiga qarashli organlar ganglioz plastinkalardan ko'chib chiqqan hujayra elementlaridan vujudga keladi.

Boshqa umurtqalilardagi kabi odamda xordal o'simta ham provizor organ bo'lib, qayta so'rilishga uchraydi va uning o'rniga mezenxima o'sib kiradi.

Odam *organogenezining* dastlabki davrida mezoderma differensiallashishining boshlanishiga qarab p r e s o m i t va s o m i t bosqichlari tafovut etiladi.

Presomit bosqichi odam homilasi taraqqiyotining 14–21, somit bosqichi esa 21–31- kunlariga to'g'ri keladi. Presomit bosqichi mezodermaning dorzal qismida segmentlarning, ya'ni somitlarning yo'qligi bilan xarakterlanadi. Bu davrda homila avval ovalsimon bo'lib, keyin bo'yiga qarab cho'ziladi. Homila tanasining orqa qismi ingichkalashib, noksimon shaklga keladi. Rivojlanishning presomit bosqichidagi homila tanasining turli yerlaridagi embrional kurtaklarining o'zaro nisbati ham har xildir.

Tananing kranial qismida prexordal plastinkaning kurtagi paydo bo'lsa, nerv plastinkasining yuzasida bo'lama egatning paydo bo'lishi nerv to'qimasi takomilining boshlanishidan darak beradi. Mezoderma homilaning butun tanasi bo'ylab yagona plast shaklida joylashadi. Unda splanxnotom va dorzal segmentlarga bo'linish belgilari ko'rinmaydi.

Rivojlanish jarayonida mezoderma differensiallashishi va homila tanasida somitlarning paydo bo'lishi boshlangan davr homila taraqqiyotining *somit davri* hisoblanadi. Bu davr embriogenezning 21- kunidan boshlanadi va 10 sutka davom etadi. Mezodermal varaqlarning dorzal qismlari xordaning yonlarida yotuvchi zich segmentlarga, ya'ni somitlarga ajraladi.

Bu jarayon dastlab homilaning bosh qismida boshlansa-da, tezda kaudal yo'nalishda tarqaladi va 35- kunga kelib, somitlarni hosil qiladi. Mezodermaning ventral segmentlari splanxnotomlar deb

ataluvchi ikki varaqqa ajraladi. Mezodermaning segmentlari va splanxnotomlar oralig'idagi qismi ham segment oyoqchalar deb ataluvchi qismlarga bo'linadi. Lekin homilaning orqa qismida mezodermaning bunday bo'limlari segmentlarga ajralmaydi. Bu segmentlanmagan mezoderma metanefrogen to'qima nomini oladi. Shu tariqa differensiallashish jarayonida mezoderma 3 qismga: somitlarga, somit oyoqchalariga va yon plastinkalar yoki splanxnotomlarga bo'linadi. Shu vaqtning o'zidayoq somitlarni tashkil etuvchi to'qima ham differensiallashadi. Har bir somit materiali *lateral dermatom*ga, *medial-sklerotom*ga va ular orasidagi *miotom* kabi 3 bo'lak kurtakka bo'linadi. Keyinchalik dermatom g'ovaklashib terining biriktiruvchi to'qima qismi bo'lmish dermaning hosil bo'lishi uchun asos bo'ladi. Sklerotomdan skeletogen mezenxima rivojlanadi.

Miotom vaqtincha zich kurtak shaklida saqlanib, keyinchalik undan ko'ndalang-targ'il somatik muskullar rivojlanadi. Birlamchi embrional biriktiruvchi to'qima bo'lmish mezenxima mezodermaning differensiallashishi tufayli vujudga keladi. Mezenxima umuman mezodermadan hosil bo'lsa-da, uning shakllanishida homilaning boshqa varaqlari (ektodermaning hosilasi bo'lmish ganglioz plastinkalardan ajralib chiqqan hujayralar va ichak nayining entodermasi) ham ishtirok etadi.

Homilaning provizor organlardan ajralish davrida ichak nayi, ya'ni ichak entodermasi hosil bo'la boshlaydi (258- rasm). Bu jarayon rivojlanishning 20-kunida yaqqol ko'rinadi. Tana buklamasi dastlab homilaning ikki uchidan boshlanadi. Buklama chuqurlasha borib, bo'lg'usi ichak entodermasini sariqlik qopchasi entodermasidan ajratadi. Chuqurlashish natijasida buklama homila tanasiga botib kiradi. Uning qirralari yaqinlashadi, birikadi va shu tariqa nay hosil bo'ladi. Buklamaning nayga aylanish jarayoni homilaning oldingi va orqa qismlaridan boshlanib, medial qismga tarqaladi. Lekin homila o'rtasida nay hosil bo'lishi to'liq yuz bermaydi, u yerda nay bo'shlig'ini sariqlik qopchasi bo'shlig'i bilan hosil bo'lgan teshik tutashtirib turadi.

To'rtinchi haftaning boshlarida homilaning oldingi uchi tomonida og'iz chuqurchasi deb ataluvchi ektoderma botiqligi yuzaga keladi. Botiqlik chuqurlashib, ichak nayining old uchiga yetib boradi. Og'iz chuqurchasi va ichak nayi devorlari bir-biriga tegib turgan joyda qo'shiladi. Xuddi shu tariqa ichak nayining boshqa uchida ham anal teshik vujudga keladi.

Homiladorlikning ikkinchi oyida bo'lg'usi bolaning deyarli hamma organlari rivojlanishi uchun asos vujudga keladi. Shu davrda umumiy tarzda bosh, tana, qo'l va oyoqlar shakllanadi.

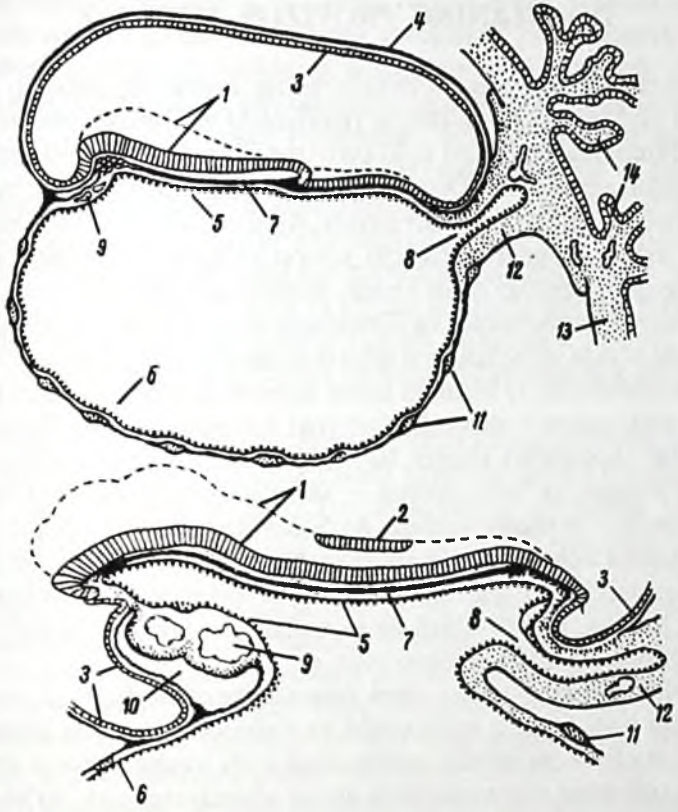

258- rasm. Odam pushti tanasining pushtdan tashqari qismlardan ajralishining dastlabki bosqichi. Uch haftalik pusht:

1 – teri ektodermasi; *2* – nerv tarnovchasi; *3* – amnion ektodermasi; *4* – amnion mezodermasi; *5* – ichak entodermasi; *6* – sariqlik entodermasi; *7* – xorda; *8* – allantois; *9* – yurakning endotelial kurtaklari; *10* – perikardial bo'shliq; *11* – qon orolchalari; *12* – amnion oyoqchasi; *13* – xorial plastinka; *14* – xorion vorsinkasi (Petendan).

Homilaning hosil bo'lgan uchta varag'idan yetuk organizmning hamma to'qima va a'zolari rivojlanadi. Jumladan, ektoderma dan teri qoplamasi va uning hosilalari, og'iz bo'shlig'i va uning barcha a'zolari, nerv to'qimasi rivojlanadi. Entoderma ichak nayi va yirik hazm bezlari (jigar, oshqozon osti bezi), ayrim endokrin bezlar takomilida ishtirok etadi.

Mezoderma esa barcha a'zolarning biriktiruvchi to'qimali asosining, ko'ndalang-targ'il va silliq mushaklar hamda tayanch-trofik tuzilmalar (qon, limfa, tog'ay, suyak)ning hosil bo'lishida ishtirok etadi.

HOMILANING PROVIZOR A'ZOLARI

Embrional davrning 2- oyidan so'ng homilada, asosan, o'sish jarayoni yuz beradi. Homilaning rivojlanishi va shakllanishi bilan bir davrda homiladan tashqari yoki provizor organlar takomillashishi va o'zgarishlari yuz beradi. Qon kapillyarlari va tomirlarining mezodermada rivojlanishi barvaqt boshlanadi. Ayni vaqtda trofoblast hujayralaridan iborat bo'lgan birlamchi xorion so'rg'ichlari ichiga arterial va venoz qon tomirlar o'sib kiradi. Bunday so'rg'ichlar o'sib, kattalashib, tarmoqlanib boradi va ikkilamchi so'rg'ichlarga aylanadi. Shu qavatning o'zida so'rg'ichlarni qoplab turgan trofoblastda ikkita qavat differensiallashadi: 1) birinchi qavat kubsimon hujayralardan tashkil topgan ichki qavat – sitotrofoblast yoki Langgans qavati. Bu qavatda hujayralar chegaralari yaqqol ko'rinib turadi; 2) hujayra chegaralari aniq bo'lmagan va ko'p yadroli – simplast ko'rinishga ega bo'lgan tashqi qavat – sinsitotrofoblast. Ayni davrda bachadon shilliq qavati o'zgarishlarga uchrab, undan yo'ldosh hosil bo'la boshlaydi (bachadon shilliq qavatining o'zgarishlari va tushib ketuvchi qavatining hosil bo'lishi haqida, maydalanish va gastrulyatsiya jarayonlari to'g'risida bayon etilganda aytib o'tilgan edi).

Sariqlik qopi. Sariqlik qopi odamda ham boshqa sut emizuvchilardagi kabi homila oziqlanishi va nafas olishida juda qisqa vaqt ishtirok etadi va bu borada uning ahamiyati unchalik katta emas.

Sariqlik qopi qon yaratishda asosiy ahamiyatga ega, ya'ni uning devorlarini hosil qiluvchi vistseral mezoderma tarkibida birinchi qon orolchalari paydo bo'ladi. 7–8 hafta davomida qon yaratuvchi organ vazifasini bajargandan so'ng sariqlik qopi aks taraqqiyotga uchraydi. Pusht tanasining buklamasi hosil bo'lgan paytda esa sariqlik qopchasi ichak bo'shlig'i bilan ingichka poyacha orqaligina bog'lanadi. Bu poyacha torgina naycha sifatida kindik yo'li tarkibiga kiradi. Sariqlik qopining o'zi esa xorion mezenximasi va o'sib borayotgan amnion parda orasiga aralashib ketadi.

Suvli parda (Amnion). Amnion homilani dastlabki davrda qoplab turuvchi ikki qavatli yupqa parda bo'lib, uning bo'shlig'i homila suvi bilan to'lgan bo'ladi. Homila suvi esa epitelial hujayralarning mahsuloti bo'lib, kuchsiz ishqoriy muhitga ega. Suvli parda juda tez o'suvchanligi bilan diqqatga sazovordir. Homila taraqqiyoti ikkinchi oyining oxirida shu qadar kattalashadiki, uning bo'shlig'i butun homila pufagining ichini to'ldiradi. Pardaning yuzi esa so'rg'ichli pardaning chekka yuzasi (xorionning biriktiruvchi to'qimali stromasi) bilan bitishib ketadi. Homila suvining miqdori ham ortib boradi, homilador-

likning oxiriga kelganda 1,5–2 litrni tashkil etadi. Homila suvining tarkibida oz miqdorda tuz va oqsil moddalar, homiladorlik oxirida hatto homila terisi va sochining qoldiqlari ham uchraydi. Amnion devori ektodermadan va mezodermaning pariyetal varag'idan iborat bo'lib, u homilaning erkin rivojlanishi uchun zarur bo'lgan suvli sharoit yaratish hamda homila atrofidagi suvda organik va anorganik moddalar tarkibi hamda konsentratsiyasini homiladorlik oxirigacha tartibga solib turishda katta ahamiyatga ega bo'lgan provizor a'zo hisoblanadi. Homila atrofidagi suv homilani erkin holda tutib, mexanik ta'sirlardan saqlaydi, yo'ldosh va kindik yo'lining homila tomonidan ezilishiga yo'l qo'ymaydi hamda tug'ish jarayonida homila pardasi yorilgunga qadar tug'ish yo'llarini kengaytiruvchi mexanik ahamiyatga ega bo'ladi.

Yo'ldosh. Implantatsiya qilingan homila taraqqiyotining boshlang'ich davrlarida bachadonning tushib ketuvchi qavati hamma yerda bir xil tuzilishga ega bo'ladi. Tushib ketuvchi qavatning tarkibida joylashgan homila pufagining kattalashishi tufayli uni qoplab turgan tushib ketuvchi qavatning uch qismi ko'tariladi va bachadon bo'shlig'iga asta bo'rtib chiqa boshlaydi. Bu jarayon natijasida homila pufagining usti va yon tomonlarida joylashgan bachadonning tushib ketuvchi qavati – *decidua capsularis* nomini, homila pufagining ostida yotgan va yo'ldoshning vujudga kelishida katta ahamiyatga ega bo'lgan tushib ketuvchi qavat (*decidua basalis*) ning qolgan qismi bachadon devorini qoplab turuvchi parda – *decidua parietalis* nomini oladi. Eng ko'p o'zgarishlar *decidua basalis*da yuz beradi. Homilaning o'sishi tufayli u cho'zilib, bachadon devorining qarama-qarshi tomonidagi *decidua parietalis*ga yetib boradi va keyinchalik ular tutashib ketadi.

Homilaning embriotrof oziqlanishi haqida gap yuritilganda trofoblastning o'sishi, birlamchi so'rg'ichlarning tushib ketuvchi qavat ichiga botib kirishi va shu tariqa homila pufagi atrofidagi qon tomirlar devorining yemirilib ketishi haqida aytib o'tilgan edi. Qon tomir devorlarining yemirilishi homila pufagi atrofida qon quyilishiga sabab bo'ladi. Bu qon detsilual hujayralar parchalanishidan hosil bo'lgan modda va bachadon bezlari ishlab chiqargan suyuqlik, ya'ni embriotrof bilan atalashadi. Bu – embriotrof oziqlanishdan gematotrof oziqlanishga, ya'ni qon orqali oziqlanishga o'tish davridir.

Gematotrof oziqlanishda ona qoni bilan oqib kelgan oziq moddalar trofoblast hujayralari tomonidan o'zlashtiriladi. Bachadonning tushib ketuvchi qavatining yemirilishi to'xtaydi va aynan (*decidua basalis*)da homilani oziqlantiruvchi organ, ya'ni yo'ldosh vujudga keladi.

Xorion birlamchi so‘rg‘ichlarining ikkilamchi so‘rg‘ichlarga aylanishi va shilliq qavat ichiga o‘sib kirishi avval so‘rg‘ichli pardaning butun yuzasi bo‘ylab davom etadi. Keyinchalik esa, so‘rg‘ichli pardaning *decidua basalis*ga tegib turgan yuzasida bu jarayon to‘xtaydi. Ikkilamchi so‘rg‘ichlar yo‘qolib, so‘rg‘ichli pardaning bu qismi endi silliq xorion — *chorion lakeve*ga aylanadi. So‘rg‘ichli pardaning *decidua basalis* ga tegib turgan qismida esa ikkilamchi so‘rg‘ichlar, aksincha, shiddat bilan rivojlanib, xorionning bu bo‘limi s o ‘ r g i c h l i x o r i o n — *chorion frondosum*ni vujudga keltiradi. So‘rg‘ichli xorionning so‘rg‘ichlari kattalashib, shilliq qavatning eng chuqur zich qaishmlariga yetib boradi (259- rasm). So‘rg‘ichlar ko‘p marta shoxlanib, so‘rg‘ichli pardaning butachalari nomini oladi. Butachalar o‘z yo‘lidagi devorlarini yemirib borishi natijasida qon bilan to‘lgan so‘rg‘ichlararo bo‘shliqlar vujudga keladi. Shu tariqa so‘rg‘ichli pardaning yuzasi, butacha va so‘rg‘ichlarning hamma qismi, aniq-rog‘i, butun chorion frondosum ning so‘rg‘ichlararo bo‘shlig‘i ona qoni bilan to‘lib turadi. Butachalarning bir qismi decidua basalis ning chuqur qatlamlari bilan zich birikkan holatda qoladi, ularni tutib turuvchi so‘rg‘ichlar deyiladi. Bachadon shilliq qavatining zich qatlami so‘rg‘ichlararo bo‘shliqlarga chuqur botib turgan to‘siqlar,

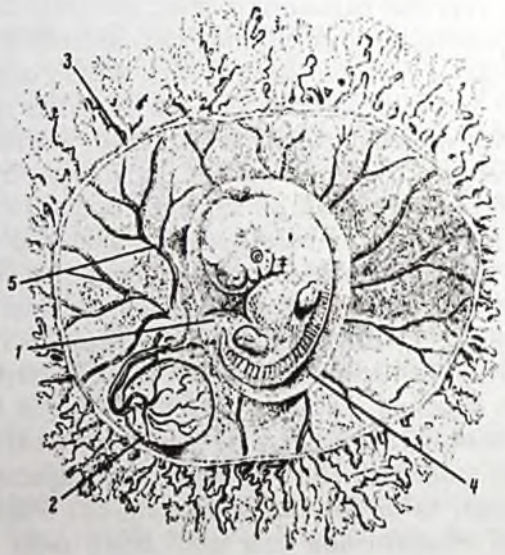

259- rasm. 10 mm uzunlikdagi odam embriomi (pusht pardalari bilan). Xorionning bir qismi (pusht pufakchasining devori olib tashlangan):

1 — kindik tasmachasi (kanatik); *2* — sariqlik qopi; *3* — xorion; *4* — amnion; *5* — qon tomirlar.

ya'ni yo'ldosh to'siqlarini hosil qiladi. To'siqlar yo'ldoshda faqat chetki qirralarida so'rg'ichli pardaning tashqi yuzasi bilan birikib, torgina halqasimon yopuvchi plastinkani hosil qilishda ishtirok etadi; qolgan qismlarida esa to'siqlar so'rg'ichli pardaning yuzasiga yetib bormaydi. So'rg'ichlararo bo'shliqning ikki to'siq orasidagi qismi o'z ichidagi so'rg'ichli butachalar bilan birgalikda yo'ldosh orolchasi (cotiledon) deyiladi. Shu vaqtga kelib bachadon tushib ketuvchi qavatining yemirilishi to'xtaydi. Embriotrof suyuqlik endi hosil bo'lmaydi va embrion to'liq oziqlanishga o'tadi.

Decidua basalis zich qavatining yemirilmay qolgan yupqa plastinkasidan Vinklerning bazal plastinkalari deb nomlanadigan yo'ldosh to'siqlari o'sib chiqadi. Bu plastinkalar, shu vaqtga kelib bachadonning o'ta yupqalanib ketgan bezlaridan iborat bo'lgan g'ovak qavatini qoplaydi. Rivojlanishining 2,5—3- oylarida shoxlangan yoki so'rg'ichli xorion va tushib ketuvchi qavatning bazal plastinkasi birgalikda duksimon yo'ldosh holiga keladi. Yo'ldoshning shakllanish jarayoni allantoisning rivojlanishi bilan uzviy bog'liqdir. Allantois odamda yuqori rivojlanish darajasiga yetmasa-da, homilaning oziqlanishi va nafas olishi uchun katta ahamiyatga ega. Chunki allantois bo'ylab xorionga qon tomirlar o'sib kiradi va ularning oxirgi shoxchalari ikkilamchi so'rg'ichlarning stromasida joylashadi. Kindik yo'lida allantoislarning qoldiqlari faqat hujayra tasmachalari shaklida saqlanib qolishi mumkin.

Odam yo'ldoshi diskoidal (gemoxorial) so'rg'ichli yo'ldoshlar tipiga kiradi va u homila hamda ona qismlaridan iborat bo'ladi.

Yo'ldoshning homila qismi so'rg'ichli xorion va uni qoplab turgan amnion pardalarining yo'ldosh qismidan iborat. Yo'ldoshning homila qismi tarkibidagi amnion parda avval bir qavatli yassi, keyinchalik esa silindrsimon epiteliydan (bu epiteliy amnion bo'shliqqa qaragan) va xorionning biriktiruvchi to'qimasi tomon davom etuvchi embrional biriktiruvchi to'qimadan tashkil topadi.

Homiladorlik davrida murakkab tarmoqlangan xorion so'rg'ichlarining qalinroqlari bazal plastinkaga, ya'ni bachadon septalariga birikadi. Uning mayda shoxchalari qon ichiga erkin botib joylashadi. (260- rasm). So'rg'ichlar yuzasidagi trofoblast epiteliy siyrak shakllanmagan biriktiruvchi to'qimali stromani qoplaydi. Homiladorlik davriga qarab trofoblast epiteliy yaqqol o'zgarishlarga uchraydi. Dastlab trofoblast ikki qavatdan: ichki (ostki) hujayralar qavati — sitotrofoblast (Lanxans) qavati va uning ustini qoplovchi xorial simplast yoki sinsitotrofoblastdan tashkil topadi. Sinsitotrofoblast sitotrofoblast hujayralarining birlashib ketishidan vujudga kelib, u ko'p yadroli hujayralardan iborat. Simplast sitoplazmasi tarkibida turli ferment-

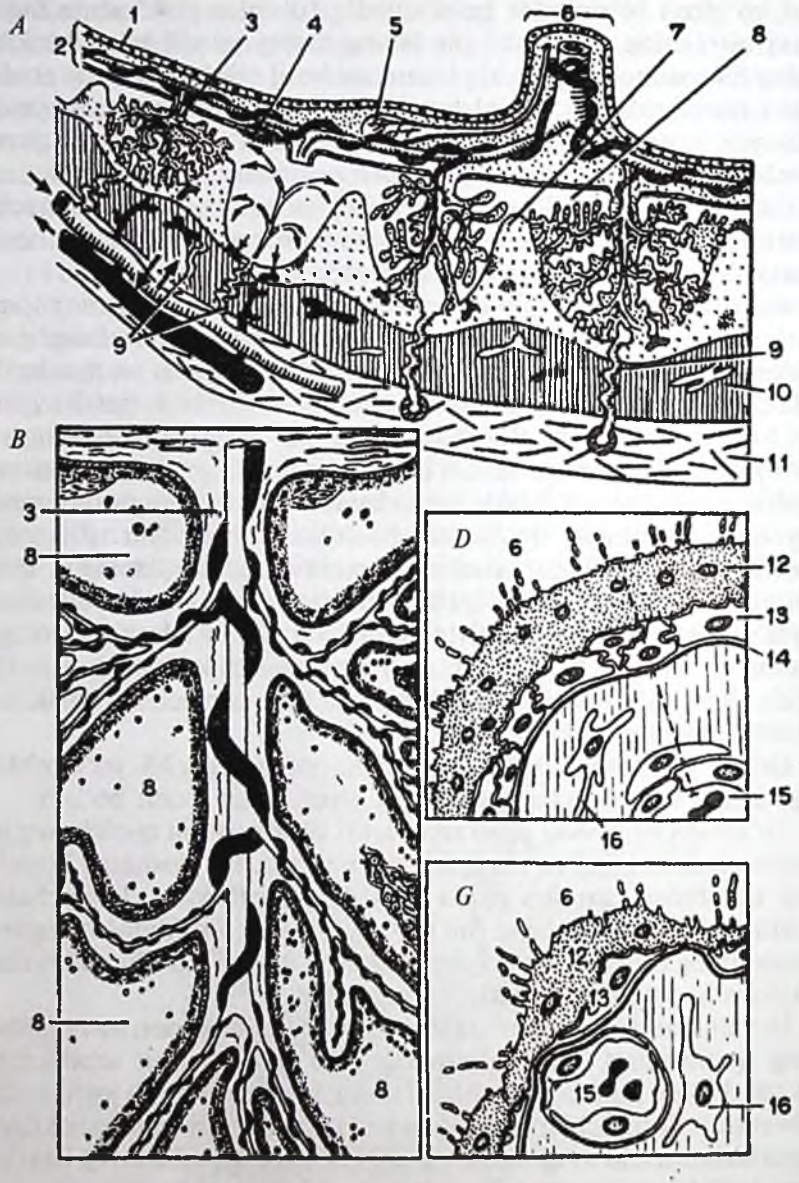

260- rasm. Odam yo'ldoshi (sxema):

A – yo'ldoshni tuzilishi; *B* – yo'ldosh so'rg'ichining tuzilishi; *D, E* – 3 va 9 oyda qon-yo'ldosh to'sig'ining tuzilishi; *1* – amnionning epiteliysi; *2* – xorion; *3* – so'rg'ich; *4* – fibrinoid; *5* – sariqlik xaltasi; *6* – kindik nayi; *7* – yo'ldoshni to'sig'i; *8* – lacuna; *9* – spiral arteriya; *10* – endometriyni bazal qavati; *11* – miometriy; *12* – simplastotrofoblast; *13* – sitotrofoblast; *14* – bazal membrana; *15* – kapillyar; *16* – fibroblast.

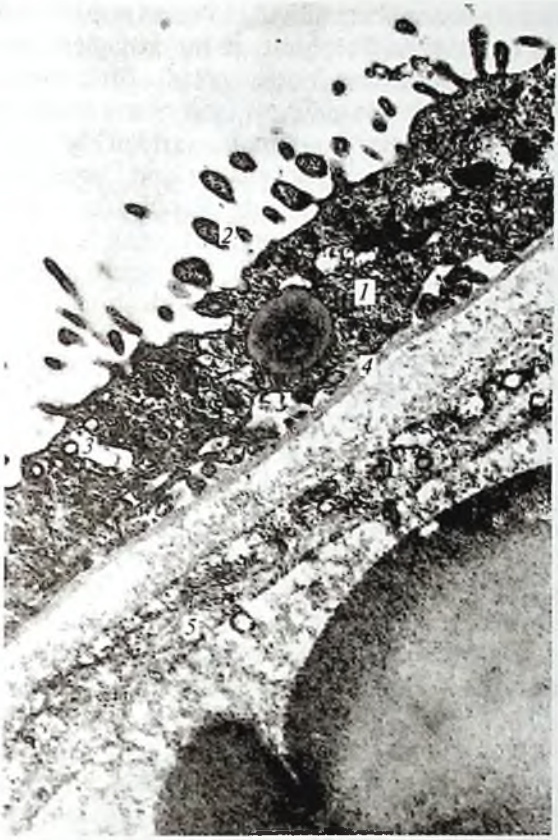

261-rasm. Yo'ldosh xorion vorsinkasining elektron mikrofotografiyasi (ona va homila qoni orasidagi baryer):

1 – xorial simplast; *2* – mikrovorsinkalar; *3* – pinotsitoz pufakchalar; *4* – bazal membrana; *5* – vorsinka stromasining biriktiruvchi to'qimasi.

larning ko'pligi ona qonidan kelayotgan oziq moddalarni qayta ishlashda shu sinsitotrofoblastning ahamiyati nihoyatda muhim ekanligidan dalolat beradi.

Simplast yuzasining xuddi nefronning proksimal kanalchalari yoki ichak epiteliysi kabi hoshiya bilan qoplanganligini ko'rish mumkin. Homiladorlikning ikkinchi yarmida sitotrofoblast yo'qolib, xorion so'rg'ichlarining yuzasi endi faqat sinsitotrofoblast bilan qoplangan bo'ladi (261- rasm). Xorion so'rg'ichlarining ayrim qismlarida xorial simplast ham nobud bo'lib, uning o'rnini to'q bo'yalish xususiyatiga ega bo'lgan gialinsimon modda qoplaydi. Bu moddaga simplast parchalarining mahsuloti deb taxmin qilinadi.

So'rg'ichlar stromasini biriktiruvchi to'qima tashkil etadi. 6–8 haftalik homilada bu to'qima fibroblastlar, makrofaglar, retikulin va oz miqdorda kollagen tolalaridan iborat bo'ladi. Biriktiruvchi to'qimaning hujayralararo moddasida gialuron va xondroitinsulfat kislotalarini tutgan glikozoaminoglikanlar (mukopolisaxaridlar) borligi aniqlangan.

Xorial plastinkadan so'rg'ichlar stromasiga kindik arteriyasining shoxlari o'sib kirib, kapillyarlarga tarmoqlanadi. Kapillyarlar kislorod va oziq moddalarga to'yingan qonni kindik tomirlari orqali homilaga yetkazadi.

Yo'ldoshning ona qismi. Yo'ldosh ona qismi bachadon shilliq qavatining bazal plastinkasidan va uni yo'ldoshning bola qismi bilan bog'lovchi biriktiruvchi to'qimali to'siq (*septum placentae*) hamda qon bilan to'lgan so'rg'ichlararo bo'shliq (lakunalar)dan iborat. Bazal plastinkani bachadon shilliq qavatining o'zgarishiga uchragan va xususiy, detsidual hujayralar tutuvchi biriktiruvchi to'qimali qavat hosil qiladi. Bu yirik, glikogenga mo'l detsidual hujayralar siyrak shakllanmagan biriktiruvchi to'qimaning kam differensiallashgan hujayralaridan vujudga keladi. Bazal plastinkadan xorionga tomon biriktiruvchi to'qimali to'siqlar davom etib, ularning ba'zilari xorion so'rg'ichlariga ham birikishi mumkin. Bunday so'rgichlarni *langar so'rg'ichlar* deyiladi.

Septalar va langar so'rg'ichlar yo'ldoshni ayrim bo'laklarga yoki kotiledonlarga bo'ladi. Bo'lakchalar yo'ldoshning ona qismida yaqqol ko'rinadi.

Lakunalardagi qon oqim tufayli beto'xtov yangilanib turadi. Qonni lakunalarga mushak qavatdan keluvchi bachadonning platsentar arteriyalari keltiradi. Bu arteriyalar shoxlanmay, platsentar to'siqlar orqaly o'tib, qonni to'g'ridan-to'g'ri lakunalarga quyadi. Lakunalar qonni olib ketuvchi platsentar venalar bilan bog'langan.

Odamning yetuk yo'ldoshining shakli yumaloq, diametri 15–20 sm, qalinligy 3 sm, og'irligi 500 g atrofida bo'ladi. Yo'ldoshning joylanishi bachadon devorining tuxum hujayrasi bilan implantatsiya qilingan yeriga bog'liq. U ko'pincha bachadonning oldingi va orqa devorida va kamdan-kam yuqori devorida joylashadi. Ayrim hollarda yo'ldosh bachadonning ichki teshigini yopgan holda joylashishi ham mumkin (*placenta praeri*).

Yo'ldoshda qon sekin aylanadi. Har bir kotiledondagi lakunalarning qon olib keluvchi va qon olib ketuvchi o'z venalari bo'ladi. Eng diqqatga sazovor narsa shuki, lakunalarda oqayotgan ona qoni hech qayerda so'rg'ichlar stromasida oqayotgan homila qoni bilan aralashmaydi. Xorion so'rg'ichlari lakunalardan oziq moddani olib, pushtdan metabolik moddalarni qayta shu qonli bo'shliqqa chiqaradi. Bu jarayonda platsenta (xorion) vorsinkasining tuzilmalari muhim biologik filtr vazifasini o'taydi va u ona-bola qoni orasidagi barer (to'siq)ni hosil qiladi.

Ona va bola qoni orasidagi to'siqni (gemoxorial barer) xorion so'rg'ichlari ichidagi tomirlar endoteliysi, so'rg'ichlar stromasi, qoplovchi hujayralar, ya'ni sitotrofoblast hamda sintsitrofoblast tashkil qiladi (261- rasm q.). Bu qavatlar gematotrof oziqlanishda eng muhim vazifani bajaradi. Yo'ldosh ko'p qirrali vazifalarni bajaradi. Yo'ldoshning trofik funksiyasini xorion simplasti ona qonidagi oziq moddalarni so'rishi va qayta ishlashi tufayli amalga oshiradi.

Shu yerning o'zida homila qonidagi modda almashinish mahsulotlari ona qoniga chiqarib tashlanadi. Yo'ldosh orqali ona qonidagi kislorod bola qonini to'yintiradi, ya'ni yo'ldosh bolaning nafas olishini ta'min etadi. Yo'ldosh ona qonidagi zararli moddalarning (mikroblar, toksinlar va hokazolarning) bola qoniga o'tishiga to'sqinlik qiladi va bu uning himoya funksiyasidir. Yo'ldosh *endokrin* funksiyasiga ham ega. Uning xorial epiteliysi progesteron va xoriogonadotropin kabi bir qator gormonlar ishlab chiqaradi.

Bola tug'ilganidan so'ng yo'ldosh va kindik, suv pardalari hamda bachadonning tushib ketuvchi qavatining zich pardasidan iborat tuzilmalar bachadondan ajraladi. Zich pardaning ajralishi uning bazal qavatiga o'tish chegarasida yuz beradi. Bazal qavat bachadon bezlarining saqlanib qolgan tub qismlari va detsidual hujayralardan tashkil topadi. Bola tug'ilgandan keyingi 2–3 hafta ichida bachadon bezlarining qoldiqlari (shilliq pardaning bazal qavati) hisobiga bachadonning shilliq qavati to'la tiklanadi.

Kindik yo'li yoki kindik tizimchasi. Kindik yo'lining hosil bo'lishida sariqlik qopcha, allantois va allantoisning tarkibidagi qon tomirlar ishtirok etadi. Bu tuzilmalarning barchasi tashqaridan amnion parda bilan o'ralgan bo'ladi.

Shakllangan kindik yo'li o'rtacha 50 sm uzunlikka ega bo'lib, spiralsimon o'ralgan to'qimadan iborat. Bu to'qima tarkibiga tezda reduksiyalanuvchi allantois, sariqlik qopchasi, sariqlik poyachasi, ikkita kindik arteriyasi va bitta kindik venasi kiradi.

Kindik yo'lining to'qimasi dirildoq moddadan iborat bo'lib, uni *Bartonov ivitmasi* deyiladi. Modda tarkibidagi gialuron kislotasining juda ko'pligi hisobiga u ma'lum taranglikda bo'lib, egilishga yaxshigina qarshilik ko'rsatish xususiyatiga ega. Kindik yo'li tashqaridan iviq to'qimaga birikkan holda amnion parda bilan o'raladi.

Kindik yo'lining to'qimasi katta ahamiyatga ega. U kindik tomirlarini siqilishdan saqlab, shu bilan homilaga zarur oziq moddalar va kislorodni uzluksiz yetkazib berishni ta'minlaydi. Undan tashqari, iviq to'qima yo'ldoshdan zararli moddalarning tomirlar atrofi bo'ylab homilaga o'tishiga qarshilik ko'rsatib, himoya vazifasini ham o'taydi.

MUNDARIJA

I bob. **Gistologiya fanining mazmuni va uning vazifalari** ... 3
II bob. **Gistologiya, sitologiya va embriologiyada qo'llanadigan tadqiqot usullari** ... 5
III bob. **Gistologiya va embriologiyaning rivojlanish tarixi** ... 10
IV bob. **Sitologiya (hujayra haqida ta'limot)** ... 17
Hujayraning kimyoviy xarakteristikasi va fizik-kimyoviy xossalari ... 20
Sitoplazma ... 24
Biologik membranalar va hujayra qobig'i ... 24
Biologik membranalar ... 24
Hujayra qobig'i (plazmolemma, sitolemma) ... 26
Hujayra yuzasining maxsus tuzilmalari ... 28
Hujayra organellalari ... 32
Membranali hujayra organellalari ... 33
Sitoplazma kiritmalari ... 52
Gialoplazma ... 57
Hujayra yadrosi ... 58
Hujayralarning bo'linishi ... 63
Hujayra fiziologiyasi ... 70
Hujayra nazariyasi ... 76
V bob. **Umumiy embriologiya asoslari** ... 78
Jinsiy hujayralar (gametalar) ... 79
Erkaklar jinsiy hujayrasi – spermatozoidning tuzilishi ... 79
Ayollar jinsiy hujayrasi – tuxum hujayraning tuzilishi ... 82
Urug'lanish ... 85
Maydalanish ... 87
Gastrulatsiya va o'q a'zolarning hosil bo'lishi ... 90
Provizor organlarning hosil bo'lishi ... 95
Homila turli qismlarining o'zaro ta'siri ... 99
VI bob. **To'qima to'g'risida ta'limot. Umumiy gistologiya** ... 100
To'qimalarning fiziologik va reparativ regeneratsiyasi ... 102
VII BOB. **Epiteliy to'qimasi** ... 103
Epiteliy to'qimasining umumiy xarakteristikasi va klassifikatsiyasi ... 103
Epiteliy hujayralarining tuzilishi ... 106
Bir qavatli epiteliy ... 106
Ko'p qavatli epiteliy ... 113
Epiteliy to'qimasining regeneratsiyasi ... 116
Bezlar ... 116
VIII bob. **Ichki muhit to'qimalari** ... 120
Qon ... 121
Qon plazmasi ... 122
Qonning shaklli elementlari ... 123
Eritrotsitlar ... 123
Leykotsitlar ... 126
Granulotsitlar ... 127
Agranulotsitlar (donasiz leykotsitlar) ... 133
Qon plastinkalari – trombotsitlar ... 137
Gemogrammaning yoshga qarab o'zgarishi ... 139
Limfa ... 139
Qon yaratilishi ... 140

Embrionda qon yaratilishi ... 140
Voyaga yetgan organizmda qon yaratilishi ... 143
Biriktiruvchi to'qima ... 156
Asl biriktiruvchi to'qima ... 156
Siyrak tolali shakllanmagan biriktiruvchi to'qima ... 157
Biriktiruvchi to'qimaning hujayra elementlari ... 158
Fibroblastlar ... 158
Makrofaglar (makrofagotsitlar) ... 160
Plazmatik hujayralar yoki plazmotsitlar ... 165
To'qima bazofillari yoki semiz hujayralar ... 166
Yog' hujayralari ... 168
Pigment hujayralar ... 169
Retikulyar hujayralar ... 169
Endoteliy hujayralari ... 170
Peritsitlar ... 171
Adventitsial hujayralar ... 171
Siyrak biriktiruvchi to'qimaning hujayralararo moddasi ... 171
Asosiy modda ... 172
Siyrak biriktiruvchi to'qima tolalari ... 172
Zich tolali biriktiruvchi to'qima ... 177
Maxsus xususiyatga ega bo'lgan biriktiruvchi to'qimalar ... 178
Biriktiruvchi to'qimaning yoshga qarab o'zgarishi ... 179
Qon va biriktiruvchi to'qima hujayralarining o'zaro munosabati ... 180
Tog'ay to'qimasi ... 181
Gialin tog'ay to'qimasi ... 183
Elastik tog'ay to'qimasi ... 185
Tolali tog'ay to'qimasi ... 186
Tog'ay to'qimasining taraqqiyoti (xondriogistogenez) va regeneratsiyasi ... 186
Suyak to'qimasi ... 188
Suyak to'qimasining tuzilishi ... 188
Naysimon suyakning gistologik tuzilishi ... 192
Suyak o'sishiga ta'sir ko'rsatuvchi omillar ... 200
Suyaklarning o'zaro birlashuvi ... 200

IX bob. **Mushak to'qimasi** ... 202

Silliq mushak to'qimasi ... 202
Ko'ndalang- targ'il mushak to'qimasi ... 206
Yurakning ko'ndalang-targ'il mushak to'qimasi ... 212

X bob. **Nerv to'qimasi** ... 214

Neyronlarning tuzilishi ... 217
Neyrogliya ... 220
Makrogliya ... 221
Mikrogliya (glial makrofaglar yoki Gorteg hujayralari) ... 223
Nerv tolalari ... 223
Sinapslar, nerv oxirlari ... 229
Neyronlararo sinapslar ... 229
Nerv oxirlari ... 231
Reflektor yoy haqida tushuncha ... 236

XI bob. **Nerv sistemasi** ... 238

Umurtqalararo yoki spinal nerv tugunlari ... 239
Periferik nervlar ... 240
Orqa miya ... 241
Bosh miya ... 244

Miya o'zagi yoki stvoli ... 245
Miyacha ... 246
Bosh miya yarim sharlari po'stlog'i ... 250
Vegetativ (avtonom) nerv sistemasi ... 255
Vegetativ nerv sistemasining gangliylari ... 256
Miya pardalari ... 258

XII bob. **Sezuv organlari** ... 259

Ko'rish a'zosi ... 260
Ko'z tuzilishi ... 263
Ko'z olmasining yordamchi tuzilmalari ... 279
Eshituv va muvozanat organlari ... 280
Tashqi quloq ... 281
O'rta quloq ... 282
Ichki quloq ... 283
Pardali labirintning chig'anoq kanali ... 286
Pardali labirintning vestibulyar qismi ... 292
Hid bilish organi ... 294

XIII bob. **Yurak va tomirlar sistemasi** ... 298

Qon tomirlar ... 298
Arteriyalar ... 299
Mikrotsirkulyatsiya sistemasi ... 303
Arteriolalar ... 304
Kapillyarlar ... 304
Venulalar ... 309
Arteriol-venulyar anastomozlar ... 309
Venalar ... 311
Limfa tomirlari ... 315
Yurak ... 319
Yurak tuzilishi ... 321

XIV bob. **Qon yaratuvchi va immun-himoya organlari** ... 330

Suyak ko'migi ... 331
Timus (ayrisimon yoki buqoq bezi) ... 334
Limfa tugunlari ... 342
Gemolimfatik tugunlar ... 346
Taloq ... 347
Immunitet jarayonlarining morfologik asoslari ... 351

XV bob. **Teri va uning hosilalari** ... 361

Teri ... 361
Teri tuzilishi ... 363
Teri bezlari ... 369
Sochlar ... 374
Sochning tuzilishi ... 374
Tirnoq ... 378

XVI bob. **Nafas olish sistemasi** ... 380

Burun bo'shlig'i ... 381
Hiqildoq ... 381
Traxeya (kekirdak) ... 383
O'pkalar ... 384
O'pkaning tuzilishi ... 384
Plevra ... 394

XVII bob. **Endokrin sistema** ... 395

Endokrin sistemaning markaziy a'zolari. Gipotalamus ... 397

Gipotalamusning gipofizga va perifirik endokrin bezlarga ta'siri 401
Gipofiz 402
Epifiz 414
Qalqonsimon bez 417
Qalqonsimon bez oldi bezi 422
Buyrak usti bezlari 424
Yakka joylashgan gormon hosil qiluvchi hujayralar 429

XVIII bob. **Hazm sistemasi** 430

Hazm yo'llari devori tuzilishi 431
Hazm qilish sistemasining oldingi bo'lagi 432
Og'iz bo'shlig'i 432
Til 436
Yutqin limfoepitelial halqasi 441
So'lak bezlari 444
Tishlar 449
Tishning tuzilishi 453
Yutqin 458
Qizilo'ngach 459
Me'da 462
Me'daning tuzilishi 463
Ingichka ichak 474
Ingichka ichakning tuzilishi 475
Oziq moddalar so'rilishining sitofiziologiyasi 487
Yo'g'on ichak 488
Yo'gon ichakning tuzilishi 489
Me'da osti bezi 494
Me'da osti bezining tuzilishi 495
Jigar 503
Jigarning tuzilishi 504
O't pufagi va jigar tashqarisidagi o't yo'llari 514
Qorin parda 515

XIX bob. **Siydik ajratuv sistemasi** 516

Buyrak 517
Buyrakning tuzilishi 518
Siydik chiqaruv yo'llari 533
Siydik naylari 534
Qovuq 534
Tashqi siydik chiqaruv yo'li (uretra) 536

XX bob. **Jinsiy a'zolari** 537

Erkaklar jinsiy a'zolari 541
Urug'don 542
Urug' olib chiquvchi yo'llar va urug'don ortig'i 548
Urug' pufakchalari 551
Prostata bezi 551
Jinsiy olat 554
Ayollar jinsiy a'zolari 554
Tuxumdon 554
Tuxum yo'llari (bachadon nayi) 563
Bachadon 565
Qin 572
Ayollarning tashqi jinsiy a'zolari 573
Sut bezlari 574

XXI bob. **Odam embriologiyasining asoslari** 578

Odam pushti taraqqiyoti 578
Homilaning provizor a'zolari 588

Z98 **Gistologiya**: Darslik/K.A.Zufarov; O'zbekiston Respublikasi Oliy va o'rta maxsus ta'lim vazirligi; O'zbekiston Respublikasi Sog'liqni saqlash vazirligi. – T.: «O'zbekiston milliy ensiklopediyasi» Davlat ilmiy nashriyoti, 2005. – 600 b.

BBK28.06+28.70ya73

Zufarov Komiljon Ahmadjonovich

GISTOLOGIYA

O'quv nashri

«O'zbekiston milliy ensiklopediyasi»
Davlat ilmiy nashriyoti
Toshkent 2005

Muharrir *Z.Karimova*
Badiiy muharrir *A.Burxonov*
Muqova rassomi *A.Yoqubjonov*
Texnik muharrir *M.Alimov*
Sahifalovchi *Sh.Rahimqoriyev*

Bosishga 15.12.2005 ruxsat etildi. Bichimi 60×90$^{1}/_{16}$. Times garniturasi. Ofset bosma usulida bosildi. Shartli b. t. 37,5. Nashr b. t. 37,55. Adadi 3000 nusxa. A-424 sonli buyurtma. Bahosi shartnoma asosida.

«O'zbekiston milliy ensiklopediyasi» Davlat ilmiy nashriyoti.
700129, Toshkent, Navoiy ko'chasi, 30.

O'zbekiston Matbuot va axborot agentligining «O'zbekiston» nashriyot-matbaa ijodiy uyida chop etildi. 700129, Toshkent, Navoiy ko'chasi, 30

УЗ
М