

АТЛАС
АНАТОМИИ
ЧЕЛОВЕКА

Р. Д. СИНЕЛЬНИКОВ
Я. Р. СИНЕЛЬНИКОВ
А. Я. СИНЕЛЬНИКОВ

АТЛАС АНАТОМИИ ЧЕЛОВЕКА

В четырех томах

Издание седьмое, переработанное

*Рекомендовано Учебно-методическим объединением
по медицинскому и фармацевтическому образованию
вузов России в качестве учебного пособия
для студентов медицинских вузов*

Москва
Новая волна
Издатель Умеренков
2019

Р. Д. СИНЕЛЬНИКОВ
Я. Р. СИНЕЛЬНИКОВ
А. Я. СИНЕЛЬНИКОВ

АТЛАС АНАТОМИИ ЧЕЛОВЕКА

Том четвертый

*Учение о нервной системе
и органах чувств*

Под редакцией доктора медицинских наук,
профессора А. Г. Цыбулькина

Москва
Новая волна
Издатель Умеренков
2019

УДК 611+611.1/.8(075.8)(084.42)
ББК 28.706
С38

Научный редактор канд. мед. наук, доц. Т. В. Горская

Синельников Р. Д., Синельников Я. Р., Синельников А. Я.
С38 Атлас анатомии человека: Учеб. пособие: В 4 т. Т. 4. — 7-е изд., перераб. — М.: РИА «Новая волна» : Издатель Умеренков, 2019. — 316 с.: ил.

ISBN 978-5-7864-0308-5 (Новая волна)

ISBN 978-5-94368-053-3 (Изд. Умеренков)

В четвертом томе подробно рассматриваются строение, топография, функции и возрастные особенности центральной и периферической нервной системы, а также органы чувств. Текст иллюстрирован оригинальными рисунками, фотографиями препаратов и рентгенограммами. Анатомические термины даны в соответствии с Международной анатомической терминологией (М., Медицина, 2003).

Предназначается для студентов медицинских вузов и специалистов различного медицинского профиля.

УДК 611+611.1/.8(075.8)(084.42)
ББК 28.706

ISBN 978-5-7864-0308-5 (т. 4) (Новая волна)
ISBN 978-5-94368-053-3 (т. 4) (Изд. Умеренков)
ISBN 978-5-7864-0304-7 (Новая волна)
ISBN 978-5-94368-049-6 (Изд. Умеренков)

© Синельников Р. Д., Синельников Я. Р., Синельников А. Я., 2010
© Оформление. ООО «РИА «Новая волна», 2010
© Оформление. Издатель Умеренков, 2010

Оглавление

Список сокращений 6

УЧЕНИЕ О НЕРВНОЙ СИСТЕМЕ — НЕВРОЛОГИЯ 7

Центральная нервная система 9	
Спинной мозг 9	
Внешнее строение 9	
Внутреннее строение 12	
Белое вещество 13	
Серое вещество 14	
Головной мозг 17	
Большой мозг 18	
Внешнее строение полушарий 19	
Верхнелатеральная поверхность 19	
Медиальная поверхность 24	
Нижняя поверхность 26	
Строение коры большого мозга 28	
Базальная часть конечного мозга 29	
Белое вещество полушарий большого мозга 32	
Боковые желудочки 37	
Промежуточный мозг 44	
Таламус, субталамус и метаталамус 44	
Эпиталамус 47	
Гипоталамус 47	
Третий желудочек 51	
Средний мозг 52	
Крыша среднего мозга 52	
Ножки мозга 52	
Ромбовидный мозг 54	
Задний мозг 54	
Мост 54	
Мозжечок 56	
Внешнее строение 56	
Внутреннее строение 60	
Продолговатый мозг 64	
Четвертый желудочек 67	
Ядра черепных нервов 68	
Основные проводящие пути спинного и головного мозга 72	
Восходящие пути спинного и головного мозга 76	
Восходящие пути, начинающиеся в спинном мозге 76	
Восходящие пути, начинающиеся в стволе головного мозга 79	
Нисходящие пути головного и спинного мозга 79	
Мозговые оболочки 83	
Твердая оболочка 83	
Твердая оболочка спинного мозга 83	
Твердая оболочка головного мозга 83	
Паутинная оболочка 88	
Паутинная оболочка спинного мозга 88	
Паутинная оболочка головного мозга 88	
Мягкая оболочка 89	
Мягкая оболочка спинного мозга 89	
Мягкая оболочка головного мозга 91	
Топографо-анатомические взаимоотношения мозговых оболочек 91	
Периферическая нервная система 95	
Черепные нервы 95	
Обонятельный нерв 95	
Зрительный нерв 99	
Глазодвигательный нерв 100	
Блоковый нерв 100	
Тройничный нерв 103	
Глазной нерв 104	
Верхнечелюстной нерв 108	
Нижнечелюстной нерв 109	
Отводящий нерв 111	
Лицевой нерв 112	
Преддверно-улитковый нерв 116	
Языкоглоточный нерв 119	
Блуждающий нерв 121	
Добавочный нерв 125	
Подъязычный нерв 126	
Спинальные нервы 129	
Шейные нервы 133	
Шейное сплетение 134	
Плечевое сплетение 142	
Надключичная часть 142	
Подключичная часть 145	
Латеральный пучок 145	
Медиальный пучок 147	
Задний пучок 154	
Грудные нервы 162	
Поясничные, крестцовые и копчиковые нервы 168	
Поясничное сплетение 169	
Крестцовое сплетение 174	
Копчиковое сплетение 190	
Автономный отдел периферической нервной системы 191	
Симпатическая часть автономной нервной системы 192	

Шейные узлы	193	Головная часть парасимпатической нервной системы	204
Верхний шейный узел	194	Тазовая часть парасимпатической нервной системы	209
Средний шейный узел	197	Автономные сплетения и узлы в полостях тела	209
Шейно-грудной узел	198	Сплетения и узлы в грудной полости	209
Грудные узлы	199	Сплетения и узлы в брюшной полости	214
Поясничные, крестцовые и непарный узлы	203	Сплетения и узлы в полости малого таза	229
Парасимпатическая часть автономной нервной системы	204	Развитие и возрастные особенности нервной системы	234

УЧЕНИЕ ОБ ОРГАНАХ ЧУВСТВ — ЭСТЕЗИОЛОГИЯ 241

Орган обоняния	242	Слизистая оболочка барабанной полости	268
Глаз и связанные с ним структуры	243	Слуховая труба	268
Глазное яблоко	243	Внутреннее ухо	269
Фиброзная оболочка глазного яблока	244	Костный лабиринт	270
Сосудистая оболочка глазного яблока	245	Преддверие	270
Собственно сосудистая оболочка	246	Полукружные каналы	271
Ресничное тело	246	Улитка	271
Радужка	247	Внутренний слуховой проход	274
Внутренняя оболочка глазного яблока	247	Перепончатый лабиринт	275
Светопреломляющие среды глазного яблока	249	Улитковый лабиринт	275
Нервы глазного яблока	250	Вестибулярный лабиринт	277
Кровеносные сосуды глазного яблока	250	Сферический и эллиптический мешочки	277
Вспомогательные структуры глаза	252	Полукружные протоки	277
Веки	252	Нервы наружного и среднего уха	278
Слезный аппарат	255	Сосуды уха	278
Наружные мышцы глазного яблока и фасции глазницы	257	Развитие и возрастные особенности уха	279
Развитие и возрастные особенности органа зрения	259	Орган вкуса	281
Ухо	260	Общий покров	282
Наружное ухо	260	Железы кожи	285
Ушная раковина	261	Сальные железы	285
Наружный слуховой проход	263	Потовые железы	285
Среднее ухо	263	Молочная железа	287
Барабанная полость	263	Ногти	289
Стенки барабанной полости	263	Волосы	291
Слуховые косточки	265	Нервы кожи	291
Молоточек	265	Сосуды кожи	291
Наковальня	267	<i>Предметный указатель</i>	295
Стремя	267	<i>Index terminorum</i>	303

СПИСОК СОКРАЩЕНИЙ

A., a.	— arteria	— артерия	Nucl., nucl.	— nucleii	— ядра
Aa., aa.	— arteriae	— артерии	R., r.	— ramus	— ветвь
Gl., gl.	— glandula	— железа	Rr., rr.	— rami	— ветви
Gll., gll.	— glandulae	— железы	V., v.	— vena	— вена
Lig., lig.	— ligamentum	— связка	Vv., vv.	— venae	— вены
Ligg., ligg.	— ligamenta	— связки	C _I , C _{II} , C _{III} ...	— nervus cervicalis I, II, III...	
M., m.	— musculus	— мышца	L _I , L _{II} , L _{III} ...	— nervus lumbalis I, II, III...	
Mm., mm.	— musculi	— мышцы	S _I , S _{II} , S _{III} ...	— nervus sacralis I, II, III...	
N., n.	— nervus	— нерв	Th _I , Th _{II} , Th _{III} ...	— nervus thoracicus I, II, III...	
Nn., nn.	— nervi	— нервы	Непостоянные нервные сегменты заключены в круглые скобки, например (C _{IV}), (Th _{VI}).		
Nucl., nucl.	— nucleus	— ядро			

**УЧЕНИЕ
О НЕРВНОЙ СИСТЕМЕ
НЕВРОЛОГИЯ**

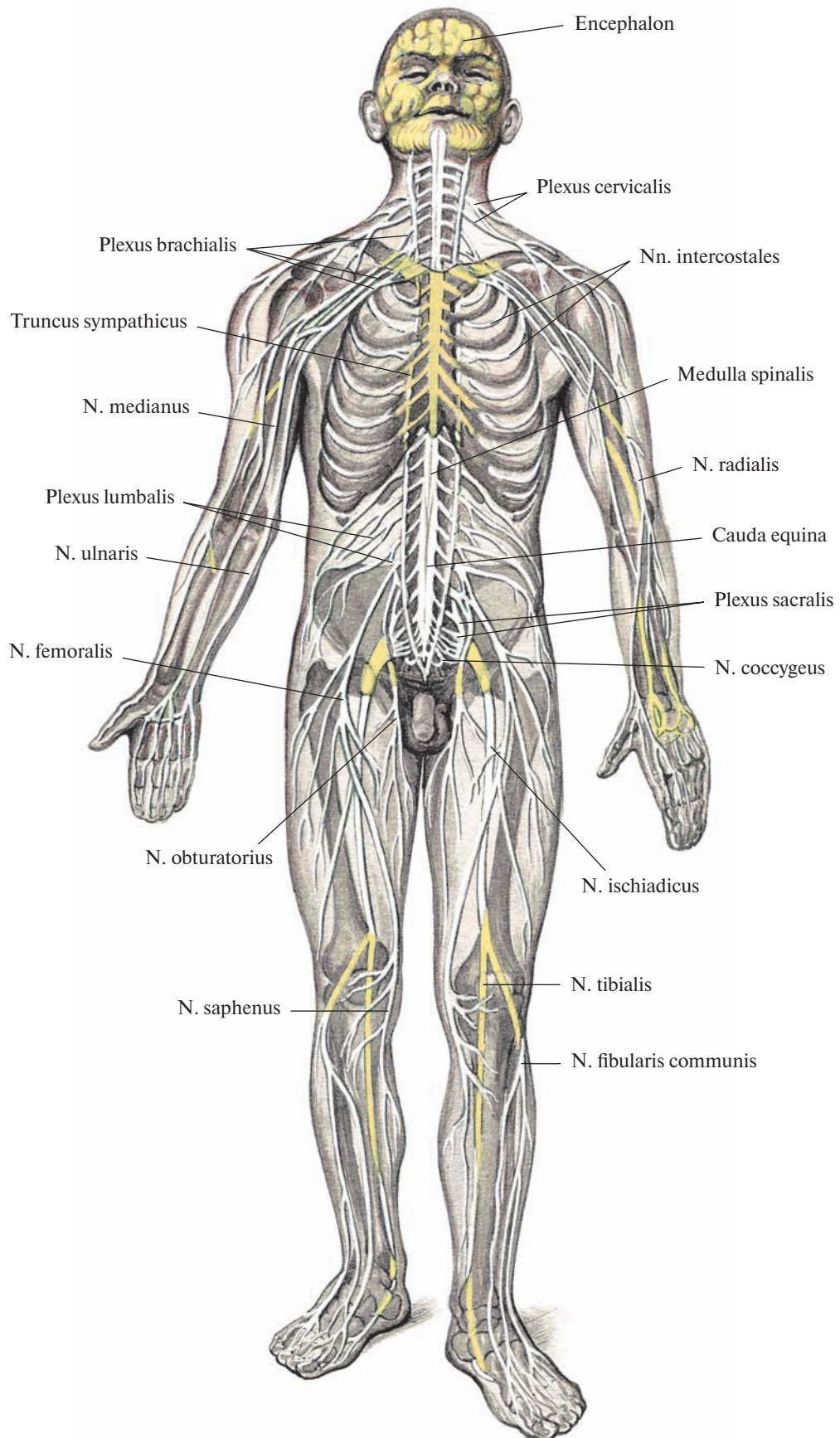


Рис. 865. Нервная система, *systema nervosum* (полусхематично).

Нервная система, *systema nervosum* (рис. 865), контролирует и регулирует все функции организма, обеспечивает согласованность его работы как целого и вместе с эндокринной системой — реакцию на внешние и внутренние раздражители. Она осуществляет ввод информации, ее анализ, синтез и хранение, а также передачу сигналов к исполнительным органам. Все эти функции выполняют нейроны — нервные клетки с отростками, залегающие среди опорных клеток нейроглии (ткань вспомогательного и трофического значения).

Нейрон, *neuron*, имеет *тело, corpus*; длинный отросток — *аксон (нейрит), axon (neurium)*, и короткие ветвящиеся отростки — *дендриты, dendrita**. Посредством своих отростков одни нейроны устанавливают контакты между различными отделами мозга — это вставочные (ассоциативные) нейроны, другие осуществляют связь нервной системы с разными органами — *афферентные (чувствительные) и эфферентные (двигательные и секреторные) нейроны*.

Афферентным называется нейрон, дендриты которого имеют рецепторы (концевые образования) в различных органах, а *эфферентным* — нейрон, чей аксон заканчивается в рабочем органе (мышце, железе).

Нейроны составляют цепи, передающие сигнал — нервный импульс — от дендритов к телу и далее на аксон, который, разветвляясь, контактирует с телами других нейронов, их дендритами или аксонами. Цепи нейронов, включающие в себя афферентный и эфферентный нейроны, обозначаются как простейшие рефлекторные дуги. Обычно в рефлекторной дуге импульс с чувствительного нейрона передается на ассоциативный, а с него на эффекторный нейрон. Многочисленные контакты вставочного нейрона включают рефлекторную дугу в сложнейшие нейронные комплексы.

Связь нейронов осуществляется через зону контакта — *синапс, synapsis*, обеспечи-

* Такое описание нейрона справедливо только для тех эфферентных клеток, отростки которых, направленные на периферию, окружены миелиновой оболочкой, т. е. действительно являются осевыми цилиндрами — аксонами. При отсутствии миелиновой оболочки название отростка «аксон» теряет смысл, поскольку в данном случае он не представляет собой какую-либо ось. Поэтому длинный отросток эфферентного нейрона предпочтительнее называть нейритом.

В то же время аксонами являются оба отростка чувствительной псевдоуниполярной клетки, поскольку на них, как на ось, накручивается миелиновая оболочка. Для таких отростков больше подходят названия «периферический» и «центральный». (*Здесь и далее прим. д-ра мед. наук, проф. А. Г. Цыбулькина.*)

вающий передачу нервного импульса. В этой передаче, как правило, принимают участие химические вещества — медиаторы. При передаче импульса возникает небольшая задержка в его прохождении. Число связей одного нейрона достигает нескольких тысяч и определяется характером его отростков. На протяжении жизни человека синапсы могут разрушаться и формироваться опять. С возникновением новых контактов между нейронами связаны, в частности, механизмы памяти.

Аксоны афферентных и эфферентных нейронов вместе с оболочками входят в состав **нервов**, идущих от головного и спинного мозга. Дендриты** чувствительных клеток, залегающих в узлах спинномозговых и черепных нервов, заканчиваются на периферии рецепторами. Рецепторы воспринимают раздражения из внешней и внутренней среды, трансформируя их в нервный импульс. Последний по дендритам (афферентным — центростремительным, чувствительным волокнам) через тело чувствительного нейрона и затем по его аксону передается в спинной или головной мозг. Аксоны клеток, залегающих в сером веществе головного и спинного мозга, в составе нервов получают название двигательных (эффекторных, центробежных) волокон. Они заканчиваются на периферии эффекторами, через которые передают импульсы из головного и спинного мозга к исполнительным органам (мышцам и железам).

Абсолютное большинство нервов состоит из афферентных и эфферентных волокон.

Учитывая преимущественную локализацию тел нейронов в головном и спинном мозге и особую функцию последних, в единой нервной системе условно различают **центральную нервную систему (ЦНС)** — головной и спинной мозг и **периферическую нервную систему**, куда входят черепные и спинномозговые нервы с комплексом узлов, а также нервные сплетения.

В соответствии с функционально-морфологическими особенностями в нервной системе выделяют также анимальный (соматический) и автономный отделы.

** Название «дендриты» некорректно по отношению к чувствительным нейронам, потому что они не только не ветвятся древовидно, но и структурно и функционально отличаются от дендритов эфферентных клеток. Последние имеют широкое основание — продолжение перикариона и представляют собой дополнительную поверхность, на которой размещается большое число синапсов. Периферический же отросток чувствительного нейрона отдает коллатерали и не несет на себе синапсов.

ЦЕНТРАЛЬНАЯ НЕРВНАЯ СИСТЕМА

Центральная нервная система, *systema nervosum centrale (pars centralis)*, включает филогенетически более старый **спинной мозг**, расположенный в позвоночном канале, и более новый **головной мозг**, лежащий в полости черепа, которые генетически, морфологически и функционально связаны между собой и без резкой границы переходят один в другой. Головной и спинной мозг состоят из *серого и белого вещества*. Серое вещество представляет собой скопление тел нервных клеток, белое — образовано аксонами нервных клеток.

СПИННОЙ МОЗГ

Спинной мозг, *medulla spinalis* (рис. 866, 867), имеет по сравнению с головным мозгом относительно простую структуру и выраженную сегментарную организацию. Он обеспечивает связи головного мозга с периферией и осуществляет сегментарную рефлекторную деятельность.

ВНЕШНЕЕ СТРОЕНИЕ

Спинной мозг пролегает в позвоночном канале от верхнего края I шейного позвонка до I или верхнего края II поясничного позвонка, повторяя до известной степени траекторию кривизны соответствующих частей позвоночного столба. У плода 3 мес он оканчивается на уровне V поясничного позвонка, у новорожденного — на уровне III поясничного позвонка.

У места выхода первого шейного спинномозгового нерва спинной мозг без резкой границы продолжается в продолговатый мозг. Скелетотопически эта граница пролегает на уровне между нижним краем большого отверстия и верхним краем I шейного позвонка.

Внизу спинной мозг переходит в *мозговой конус, *conus medullaris**, продолжающийся в *терминальную нить, *filum terminale**, которая имеет в поперечнике до 1 мм и является редуцированной частью нижнего отдела спинного мозга. Терминальная нить, за исключением ее верхнего участка, где есть элементы нервной ткани, представляет собой соединительнотканное образование. Вместе с твердой оболочкой спинного мозга она проникает в крестцовый канал и прикрепляется у его конца. Та часть терминальной нити, которая располагается в полости твердой мозговой оболочки и не сращена с ней, называется *мяжкооболочечной частью терминальной нити*,

pars pialis fili terminalis; остальная ее часть, соединенная с твердой мозговой оболочкой, — это *твердооболочечная часть терминальной нити, pars duralis fili terminalis*. Терминальную нить сопровождают передние спинномозговые артерии и вены, а также 1—2 корешка копчиковых нервов.

Спинальный мозг не занимает целиком полость позвоночного канала: между ним и стенками канала остается пространство, заполненное жировой тканью, кровеносными сосудами, оболочками мозга и спинномозговой жидкостью.

Длина спинного мозга у взрослого колеблется от 40 до 45 см, ширина — от 1,0 до 1,5 см, а масса равна в среднем 35 г.

Различают четыре поверхности спинного мозга: несколько уплощенную переднюю, немного выпуклую заднюю и две боковые, почти округлые, переходящие в переднюю и заднюю.

Спинальный мозг не на всем протяжении имеет одинаковый диаметр. Его толщина несколько увеличивается снизу вверх. Наибольший размер в поперечнике отмечается в двух веретенообразных утолщениях:

в верхнем отделе — это *шейное утолщение, intumescentia cervicalis*, соответствующее выходу спинномозговых нервов, идущих к верхним конечностям, и в нижнем отделе — *пояснично-крестцовое утолщение, intumescentia lumbosacralis*, — место выхода нервов к нижним конечностям. В области шейного утолщения поперечный размер спинного мозга равняется 1,3—1,5 см, в середине грудной части — 1 см, в области пояснично-крестцового утолщения — 1,2 см; передне-задний размер в области утолщений составляет 0,9 см, в грудной части — 0,8 см.

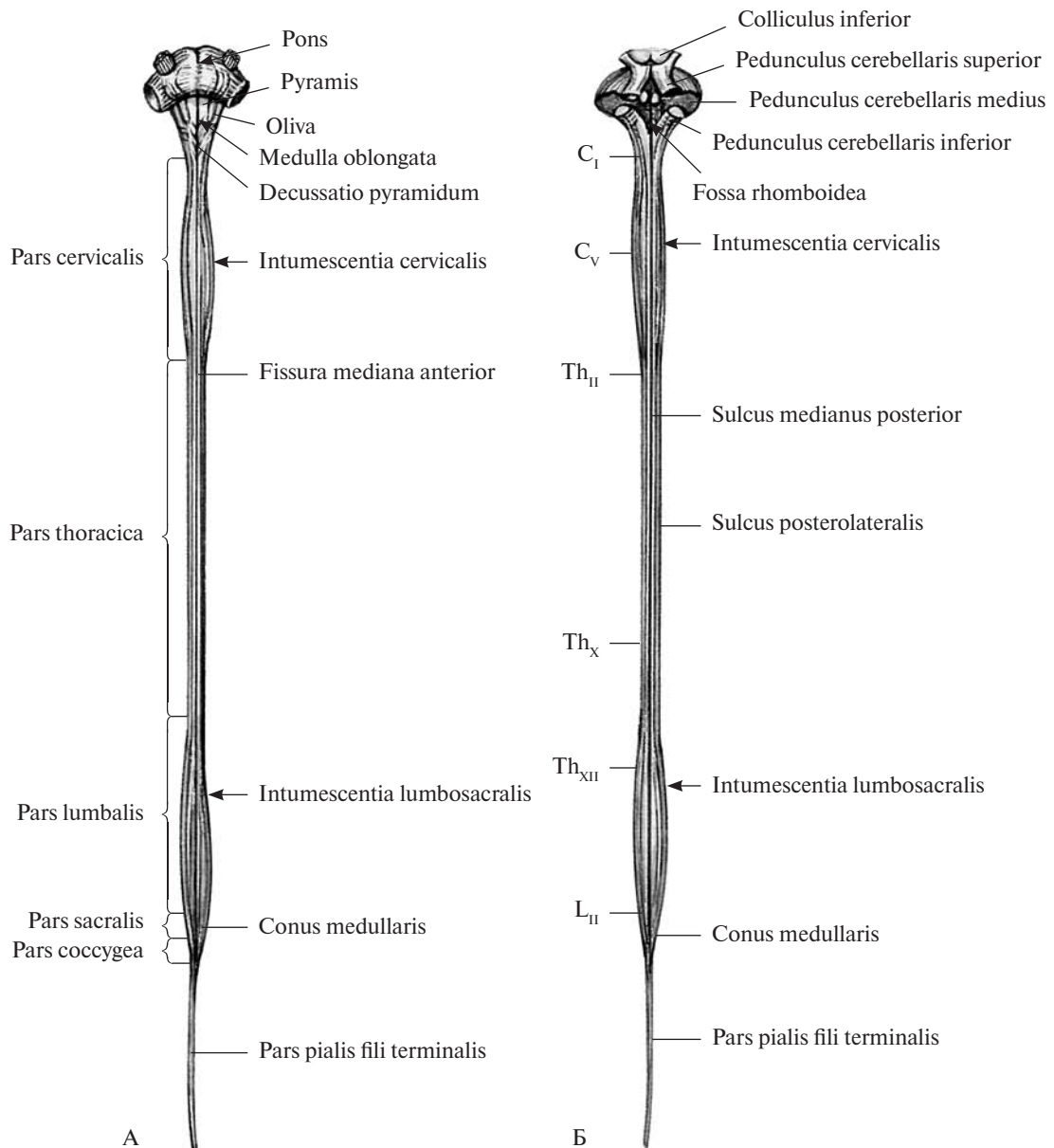


Рис. 866. Спинальный мозг, *medulla spinalis*. (Все оболочки спинного мозга и корешки удалены.)

А — вид спереди. Б — вид сзади.

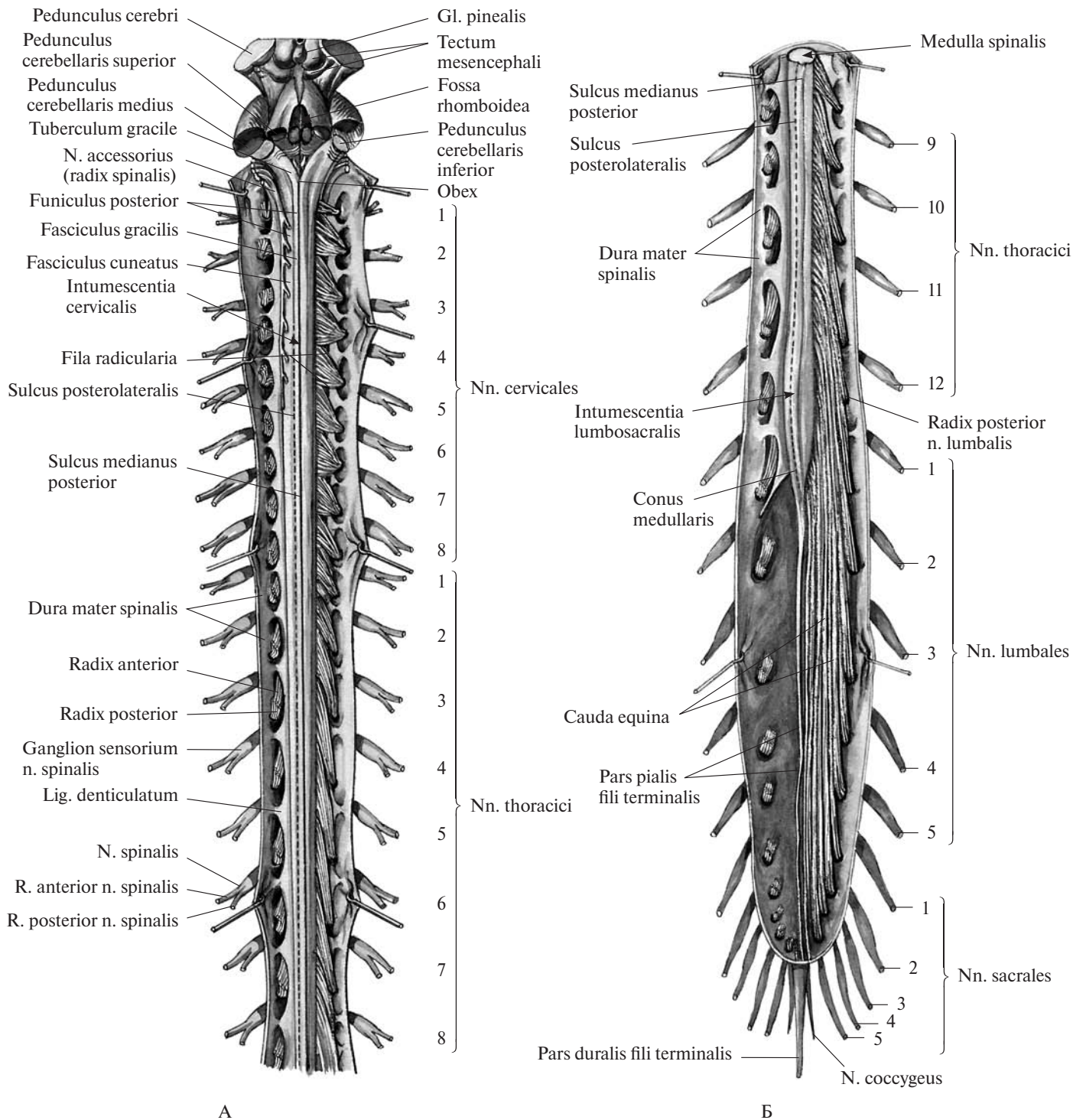


Рис. 867. Спинной мозг, medulla spinalis, с корешками и спинномозговые нервы, nn. spinales; вид сзади. (Твердая оболочка спинного мозга вскрыта; в пределах конского хвоста слева удалены спинномозговые корешки.)
 А — верхняя половина мозга. Б — нижняя половина мозга.

Шейное утолщение начинается на уровне III—IV шейного позвонка, доходит до II грудного, достигая наибольшей ширины на уровне V—VI шейного позвонка (на высоте пятого-шестого шейного спинномозгового нерва). Пояснично-крестцовое утолщение простирается от IX—X грудного позвонка до I поясничного, наибольшая ширина его соответствует уровню XII грудного позвонка (на высоте третьего поясничного спинномозгового нерва).

Форма поперечных срезов спинного мозга на разных уровнях различна: в верхней части срез имеет овальную форму, в средней — округлую, а в нижней — близкую к квадратной.

По передней поверхности спинного мозга, по всей его длине, пролегает *передняя срединная щель, fissura mediana anterior* (см. рис. 866, 868—870), наиболее глубокая в среднем его отделе и менее выраженная у верхнего и нижнего концов. В нее на протяжении шейной части спинного мозга вдается складка мягкой мозговой оболочки — *промежуточная шейная перегородка, septum cervicale intermedium*.

На задней поверхности спинного мозга имеется очень узкая *задняя срединная борозда, sulcus medianus posterior*, в которую проникает пластинка глиозной ткани — *задняя срединная перегородка, septum medianum posterius*.

Передняя срединная щель и задняя срединная борозда делят спинной мозг на две половины — правую и левую.

На боковой поверхности каждой половины спинного мозга находятся две неглубокие борозды. *Передняя латеральная борозда, sulcus anterolateralis*, расположена снаружи от передней срединной щели, в большем отдалении от нее в верхней и средней частях спинного мозга, чем в нижней его части. *Задняя латеральная борозда, sulcus posterolateralis*, пролегает снаружи от задней срединной борозды. Обе борозды идут почти по всей длине спинного мозга.

В шейном и частично в верхнем грудном отделах, между задней срединной и задней латеральной бороздами, проходит нерезко выраженная *задняя промежуточная борозда, sulcus intermedius posterior* (см. рис. 870).

У плода и новорожденного иногда встречается довольно глубокая передняя промежуточная борозда, которая, следуя по передней поверхности верхнего отдела шейной части спинного мозга, располагается между передней срединной щелью и передней латеральной бороздой.

Из передней латеральной борозды или около нее выходят передние *корешковые нити, fila radicularia*, являющиеся отростками двигательных клеток. Из них образуется *передний (двигательный) корешок, radix anterior (motoria)*, спинномозгового нерва

(см. рис. 941). Передние корешки содержат эфферентные (центробежные) волокна, проводящие двигательные и автономные импульсы на периферию тела: к поперечно-полосатым и гладким мышцам, железам и др.

В заднюю латеральную борозду входят задние корешковые нити, состоящие из отростков клеток, залегающих в чувствительном узле спинномозгового нерва. Они образуют *задний (чувствительный) корешок, radix posterior (sensoria)* (см. рис. 941). Задние корешки содержат афферентные (центростремительные) нервные волокна, проводящие чувствительные импульсы от периферии, т. е. от всех тканей и органов тела, в центральную нервную систему.

Задние корешки более толстые, так как каждый из них содержит чувствительный узел спинномозгового нерва. Исключение составляет первый шейный нерв, у которого передний корешок крупнее заднего. В корешке копчикового нерва узла иногда не бывает.

Передние корешки узлов не имеют. В месте образования спинномозговых нервов они только прилегают к их узлам и связаны с ними посредством соединительной ткани.

Чувствительный узел спинномозгового нерва (далее — спинномозговой узел), *ganglion sensorium nervi spinalis* (см. рис. 867, 868), — это веретенообразное утолщение заднего корешка, представляющее собой скопление в основном псевдоуниполярных клеток. Отросток каждой такой клетки Т-образно делится на два отростка: периферический следует в составе спинномозгового нерва и имеет чувствительное нервное окончание; центральный, являясь частью заднего корешка, направляется вместе с ним в спинной мозг (см. рис. 870, 932).

Все спинномозговые узлы, за исключением узла копчикового корешка, плотно окружены твердой мозговой оболочкой. Локализуются они в основном в межпозвоночных отверстиях; нижние поясничные узлы частично выступают в позвоночный канал; крестцовые, кроме последнего, залегают в крестцовом канале вне твердой мозговой оболочки; узел копчикового нерва находится в субдуральном пространстве. Корешки спинномозговых нервов и спинномозговые узлы можно изучить после вскрытия позвоночного канала и удаления дуг позвонков и суставных отростков.

От спинного мозга корешки спинномозговых нервов направляются к межпозвоночным отверстиям (см. рис. 867), при этом корешки верхних шейных нервов идут почти горизонтально, а нижних шейных и двух верхних грудных — наискось вниз и достигают межпозвоночных отверстий на один позвонок ниже места своего отхожде-

ния от спинного мозга. Корешки следующих 10 грудных нервов спускаются еще более наклонно и вступают в межпозвоночные отверстия приблизительно на два позвонка ниже своего начала. Корешки 5 поясничных, 5 крестцовых и копчикового нерва идут вниз почти вертикально и образуют с одноименными корешками противоположной стороны *конский хвост, cauda equina* (см. рис. 867, 1018), который располагается в субдуральном пространстве.

Передний и задний корешки одного уровня и одной стороны кнаружи от спинномозгового узла сразу же сливаются, составляя спинномозговой нерв. Корешки, отходящие от конского хвоста, соединяются еще в позвоночном канале.

Каждая пара спинномозговых нервов (правый и левый) соответствует определенной участку — *сегменту спинного мозга, segmentum medullae spinalis*. Следовательно, в спинном мозге столько сегментов, сколько пар спинномозговых нервов.

Спинной мозг делят на пять частей: *шейную часть, pars cervicalis*; *грудную часть, pars thoracica*; *поясничную часть, pars lumbalis*; *крестцовую часть, pars sacralis*, и *копчиковую часть, pars coccygea*, включающие определенное число сегментов спинного мозга (см. рис. 866, 871).

Шейную часть спинного мозга составляют 8 *шейных сегментов, segmenta cervicalia* (C₁—C_{VIII}), грудную — 12 *грудных сегментов, segmenta thoracica* (Th_I—Th_{XII}), поясничную — 5 *поясничных сегментов, segmenta lumbalia* (L₁—L_V), крестцовую — 5 *крестцовых сегментов, segmenta sacralia* (S₁—S_V) (см. рис. 1059), и, наконец, копчиковую — 1—3 *копчиковых сегмента, segmenta coccygea* (Co₁—Co_{III}). Итого 31—33 сегмента.

ВНУТРЕННЕЕ СТРОЕНИЕ

На поперечных срезах спинного мозга видно расположение белого и серого вещества. Серое вещество занимает центральную часть и имеет форму бабочки с расправленными крыльями или буквы Н. Белое вещество располагается вокруг серого, на периферии спинного мозга (рис. 868—870).

Соотношение белого и серого вещества в разных частях спинного мозга различно. В шейной части, особенно на уровне шейного утолщения, серого вещества значительно больше, чем в среднем отделе грудной части, где количество белого вещества намного (примерно в 10—12 раз) превышает массу серого вещества. В поясничной области, преимущественно в пределах поясничного утолщения, серое вещество преобладает над белым. По направлению к крестцовой части количество серого вещества уменьшается, но в еще большей

степени уменьшается количество белого вещества. В области мозгового конуса почти вся поверхность поперечного среза заполнена серым веществом, и только по периферии располагается узкий слой белого вещества.

Белое вещество

Белое вещество, *substantia alba* (см. рис. 942), спинного мозга представляет собой сложную систему различной протяженности и толщины миелиновых и частично безмиелиновых нервных волокон и опорной нервной ткани — нейроглии, а также кровеносных сосудов, окруженных

незначительным количеством соединительной ткани. Нервные волокна в белом веществе собраны в пучки.

Белое вещество одной половины спинного мозга связано с белым веществом другой половины очень тонкой, поперечно идущей впереди центрального канала *передней белой спайкой*, *commissura alba anterior*. Сзади центрального канала имеется еще более узкая *задняя белая спайка*, *commissura alba posterior*.

Борозды спинного мозга, за исключением задней промежуточной борозды, разделяют белое вещество каждой половины на три *канатика спинного мозга*, *funiculi medullae spinalis*. Различают *передний кана-*

тик, *funiculus anterior*, — часть белого вещества, ограниченная передней срединной щелью и передней латеральной бороздой, или линией выхода передних корешков спинномозговых нервов; *боковой канатик*, *funiculus lateralis*, — между передней и задней латеральными бороздами; *задний канатик*, *funiculus posterior*, — между задними латеральной и срединной бороздами (см. рис. 869).

В верхней половине грудной и в шейной части спинного мозга задняя промежуточная борозда делит задний канатик на два пучка: более тонкий медиально лежащий пучок и более мощный клиновидный пучок. Ниже клиновидный пучок отсутствует.

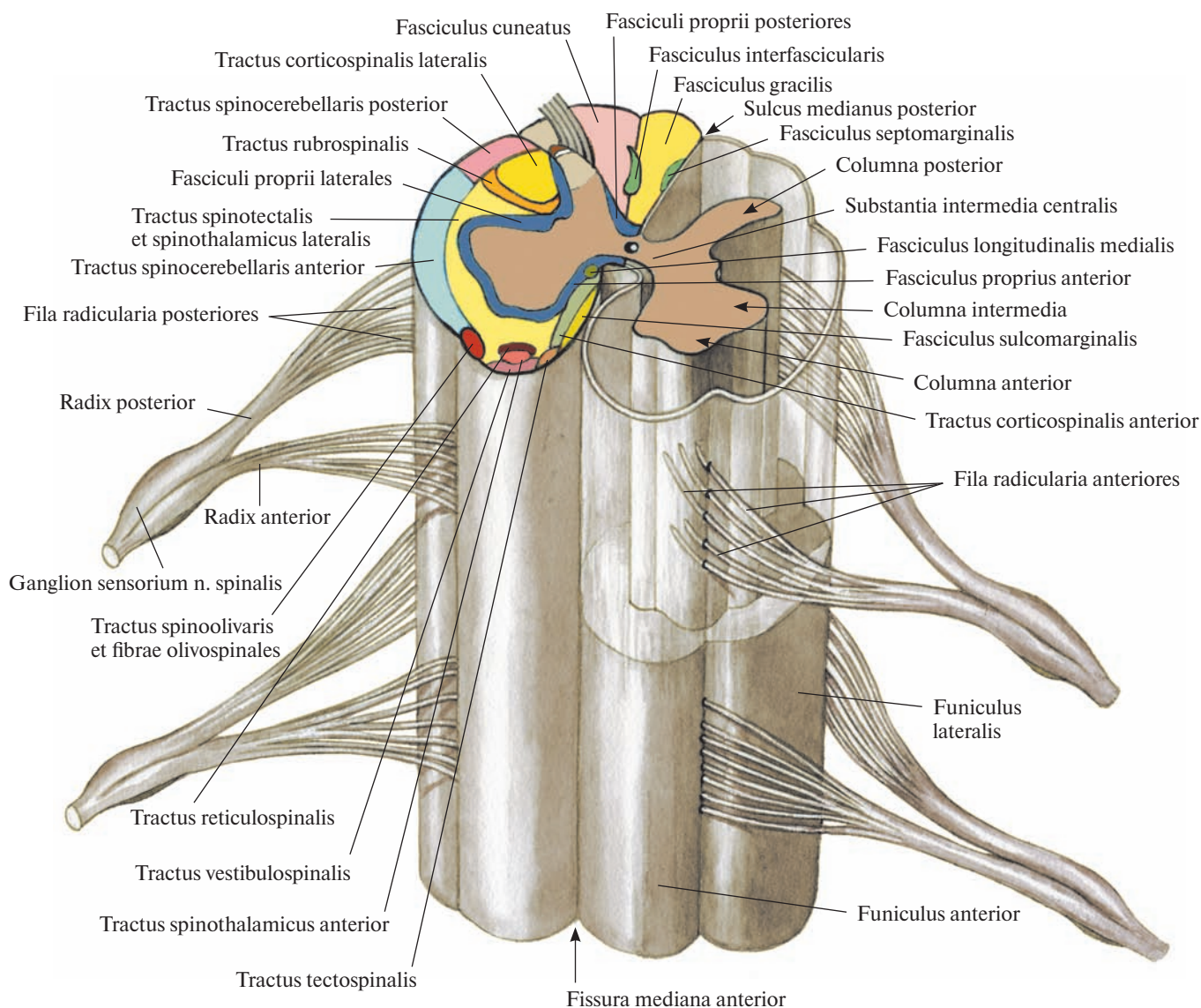


Рис. 868. Спинной мозг, *medulla spinalis*; вид спереди, справа и сверху (полусхематично). (Два сегмента спинного мозга.) (На правой стороне показана топография белого вещества, на левой видна форма серого вещества после удаления белого вещества.)

Канатики спинного мозга продолжают и в начальный отдел головного мозга — продолговатый мозг.

В белом веществе спинного мозга имеются проекционные волокна, составляющие афферентные и эфферентные проводящие пути (см. далее), и ассоциативные. Последние осуществляют связи между сегментами спинного мозга и образуют *передние, боковые и задние собственные пучки, fasciculi proprii anteriores, laterales et posteriores*, которые прилегают к серому веществу спинного мозга, окружая его со всех сторон. К этим пучкам относятся:

1) *заднелатеральный путь, tractus posterolateralis*, — небольшой пучок волокон, расположенный между верхушкой заднего серого столба и поверхностью спинного мозга в непосредственной близости к заднему корешку;

2) *септомаргинальный пучок, fasciculus septomarginalis*, — тонкий пучок нисходящих волокон, вплотную прилежащий к задней срединной перегородке; прослеживается лишь в нижних грудных и поясничных сегментах спинного мозга;

3) *межпучковый (полулунный) пучок, fasciculus interfascicularis (semilunaris)*, образованный нисходящими волокнами, расположенными в медиальной части клиновидного пучка; наблюдается в шейных и верхних грудных сегментах (см. рис. 868, 870).

Серое вещество

Серое вещество, substantia grisea, спинного мозга (см. рис. 868, 869) состоит из тел и отростков нервных клеток, не имеющих миелиновой оболочки, нейроглии, а также

кровеносных сосудов и сопровождающей их соединительной ткани.

В сером веществе различают две боковые части, расположенные в обеих половинах спинного мозга, и поперечную часть, соединяющую их в виде узкого мостика, — *центральное промежуточное вещество, substantia intermedia centralis*. Оно продолжается в боковые части, занимая их середину, как *латеральное промежуточное вещество, substantia intermedia lateralis*.

В срединном отделе центрального промежуточного вещества располагается очень узкая полость — *центральный канал, canalis centralis* (см. рис. 869, 870, 896, 986). На разных уровнях спинного мозга его просвет на горизонтальном разрезе имеет различные величины и форму: в области шейного и поясничного утолщений — овальную, а в грудном отделе — округлую

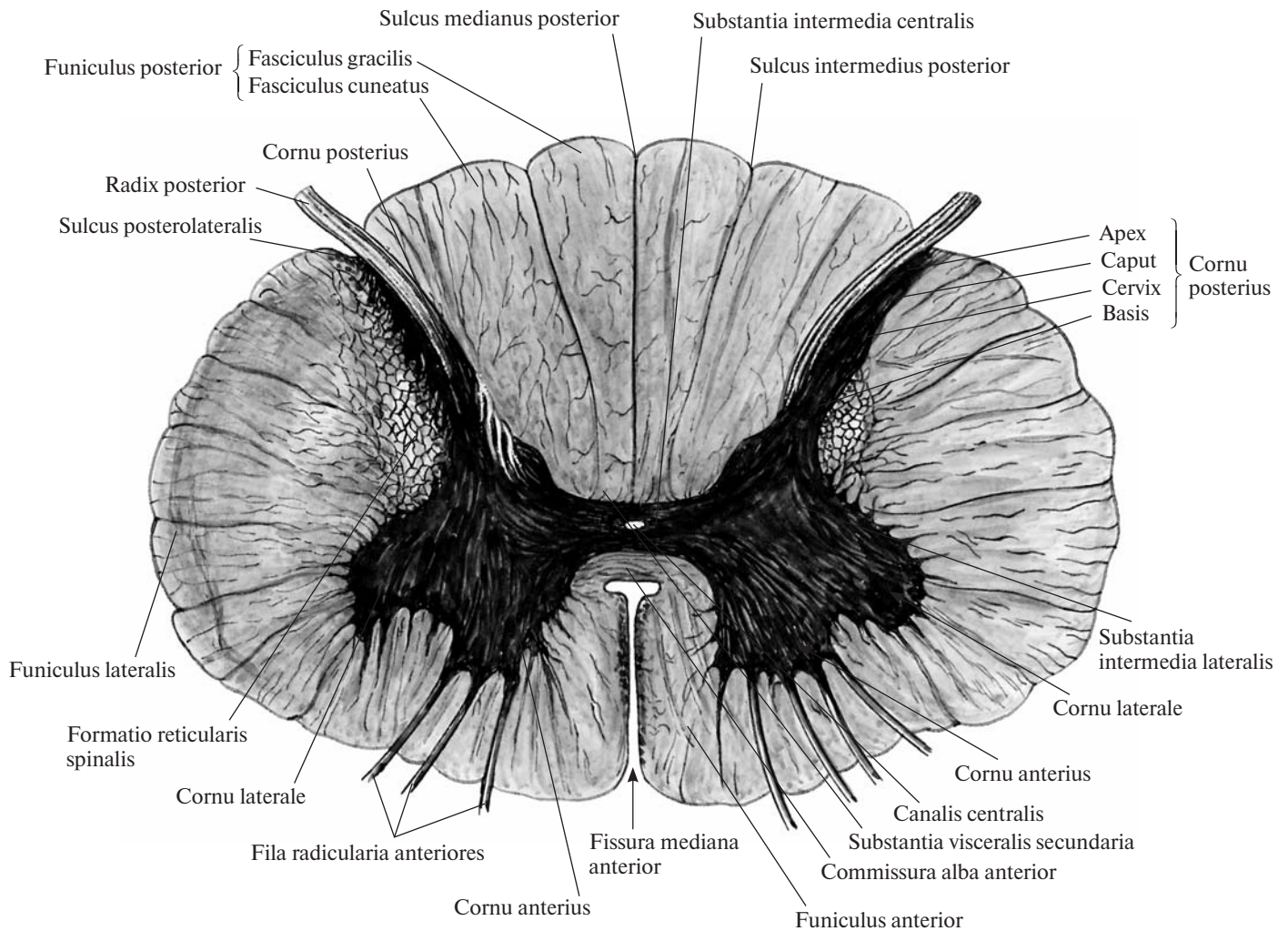


Рис. 869. Спинной мозг, *medulla spinalis*.
(Горизонтальный разрез верхнего отдела грудной части спинного мозга.)

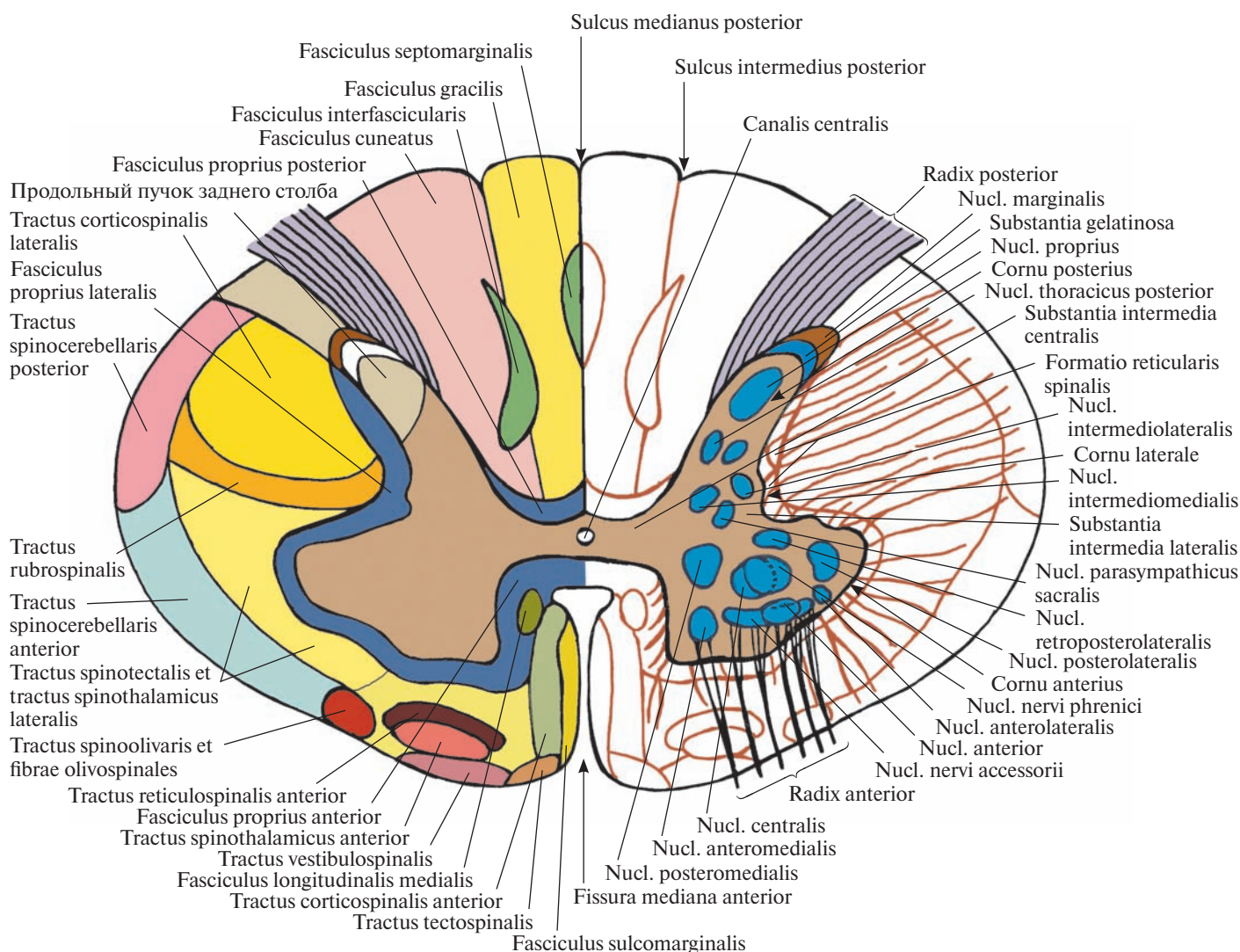


Рис. 870. Спинальный мозг, medulla spinalis (схема). (Распределение белого и серого вещества.) (Поперечный разрез спинного мозга.)

диаметром до 0,1 мм. У взрослых полость канала в некоторых местах может зарастать. Центральный канал тянется на протяжении всего спинного мозга, переходя вверху в полость IV желудочка. Внизу, в области мозгового конуса, канал расширен и его диаметр достигает в среднем 1 мм; этот участок получил название *терминального желудочка, ventriculus terminalis*.

Центральное промежуточное вещество, окружающее центральный канал, составляет *переднюю и заднюю серые спайки, commissurae griseae anterior et posterior*. Первая располагается впереди канала и примыкает к белой спайке, которая связывает передние канатики обеих половин спинного мозга. Вторая находится сзади канала. Стенкой канала служит *центральное студенистое вещество, substantia gelatinosa centralis*, состоящее из нейроглии

и небольшого числа нейронов с их волокнами.

Каждая из боковых частей серого вещества образует три выступа: утолщенный передний, более узкий задний и между ними небольшой боковой, который выражен не на всех уровнях спинного мозга. Боковой выступ особенно ясно виден в нижних сегментах шейной части и в верхних сегментах грудной части спинного мозга.

На протяжении всего спинного мозга выступы образуют *серые столбы, columnae griseae*. Каждый из них на поперечном разрезе спинного мозга получает название *рога, cornu* (см. рис. 869, 870). Различают *передний столб, columna anterior*, на поперечном разрезе — *передний рог, cornu anterior*; *задний столб, columna posterior*, — *задний рог, cornu posterius*, и *промежуточный*

столб, columna intermedia, — *боковой рог, cornu laterale*.

Передний рог значительно шире, но короче заднего и не доходит до периферии спинного мозга, в то время как задний, более узкий и длинный, достигает наружной поверхности мозга.

В заднем роге можно различить *верхушку заднего рога, apex cornu posterioris*, — самую узкую часть его дорсального отдела, *головку заднего рога, caput cornu posterioris*, которая переходит в *шейку заднего рога, cervix cornu posterioris*, а та в свою очередь — в наиболее широкую часть — *основание заднего рога, basis cornu posterioris* (см. рис. 869).

Нервные клетки образуют в сером веществе скопления — ядра спинного мозга, имеющие свою постоянную топографию (рис. 871).

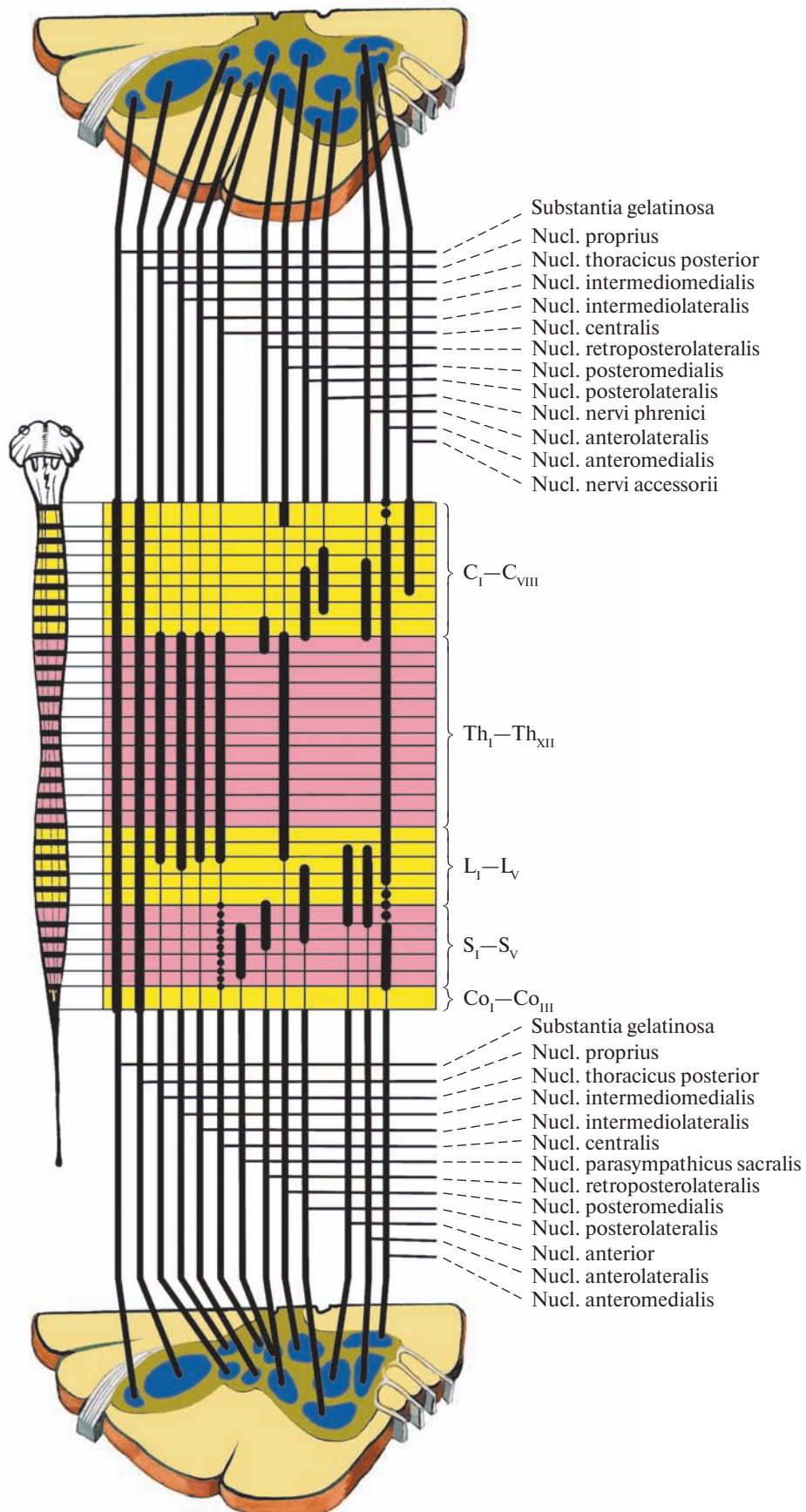


Рис. 871. Топография ядер спинного мозга.

1. В **переднем столбе** залегают двигательные ядра, клетки которых посылают свои аксоны в передние корешки спинно-мозговых нервов:

1) *переднелатеральное ядро, nucleus anterolateralis*, — состоит из двух частей: верхней, располагающейся в сегментах C_{IV} — C_{VIII} , и нижней — в сегментах L_{II} — S_1 ;

2) *переднемедиальное ядро, nucleus anteromedialis*, — часто также представлено двумя частями: верхней в C_{II} — L_{IV} и нижней в S_{II} — Co_1 ; реже эти части не прерываются;

3) *заднелатеральное ядро, nucleus posterolateralis*, — разделено на две части: более крупную верхнюю в C_{IV} — C_{VIII} и нижнюю в L_{III} — S_{II} ;

4) *заднелатеральное ядро, nucleus retroposterolateralis*, — располагается кзади от предыдущего, представлено двумя меньшими скоплениями клеток в C_{VIII} — Th_1 и в S_1 — S_{III} ;

5) *заднемедиальное ядро, nucleus posteromedialis*, — состоит из небольшой верхней части, залегающей в верхнем шейном сегменте C_1 , и нижней — в сегментах Th_1 — L_{II} ;

6) *центральное ядро, nucleus centralis*, — чаще расположено в сегментах Th_1 — L_{III} , но может иметь и дополнительную часть в S_1 — S_V ;

7) *ядро добавочного нерва, nucleus nervi accessorii*, — обычно ограничено сегментами C_1 — C_{VI} ;

8) *ядро диафрагмального нерва, nucleus nervi phrenici*, — залегают в сегментах C_{IV} — C_{VII} ;

9) *переднее ядро, nucleus anterior*, — располагается в сегментах L_{III} — S_1 .

2. В **заднем столбе** залегают чувствительные ядра:

1) *краевое ядро (спинномозговая пластинка I), nucleus marginalis (lamina spinalis I)*, — соответствует верхушке заднего рога в сегментах C_1 — Co_{III} ;

2) *студенистое вещество (спинномозговая пластинка II), substantia gelatinosa (lamina spinalis II)*, — богато нейроглией, с большим числом нервных клеток, на поперечном разрезе имеет вид полулуния, окаймляет головку заднего рога в сегментах C_1 — Co_{III} ;

3) *собственное ядро (спинномозговые пластинки III и IV), nucleus proprius (laminae spinales III et IV)*, — располагается в центральной части заднего рога, занимая почти всю его площадь, вдоль всего заднего столба в сегментах C_1 — Co_{III} ;

4) *заднее грудное (дорсальное) ядро, nucleus thoracicus posterior (dorsalis)*, — находится на медиальной стороне основания заднего рога, ограничено сегментами Th_1 — L_{II} ;

5) *вторичное висцеральное вещество, substantia visceralis secundaria*, — залегают

немного латеральнее заднего грудного ядра в тех же сегментах, что и предыдущее.

3. В **промежуточном столбе** содержится одно *промежуточно-латеральное ядро, nucleus intermediolateralis*, — в сегментах Th_1 — L_{III} , его продолжением в крестцовых сегментах S_{II} — $S_{IV}(S_V)$ считаются *крестцовые парасимпатические ядра, nuclei parasympathici sacrales*.

4. В **центральном промежуточном веществе** залегают автономное *промежуточно-медиальное ядро, nucleus intermediomedialis*, — в сегментах Th_1 — L_{III} .

В нижних шейных и верхних грудных сегментах спинного мозга, в углу между боковым рогом и латеральным краем заднего рога, серое вещество проникает в виде отростков в белое вещество, образуя сетевидную структуру — *ретикулярную формацию спинного мозга, formatio reticularis spinalis*, в петлях которой находится белое вещество.

Расположение переднего и заднего рогов соответствует передней и задней латеральным бороздам спинного мозга. Это соответствие между рогами и бороздами определяет топографию белого вещества на поперечных срезах — его деление на передние, задние и боковые канатики.

ГОЛОВНОЙ МОЗГ

Головной мозг, encephalon (см. рис. 865), является главным органом нервной системы, регулирующим взаимоотношения организма и среды, а также управляющим функциями организма. С анатомо-функциональных позиций выделяют несколько уровней:

I уровень (важнейший) — высшее управление чувствительной и двигательной сферами, процессами логического мышления, памяти, воображения (кора головного мозга);

II уровень — управление произвольными движениями и регуляция мышечного тонуса (базальные ядра полушарий большого мозга);

III уровень — центр эмоционального контроля и эндокринной регуляции (лимбическая система: гиппокамп, гипофиз, гипоталамус, поясная извилина, миндалевидное ядро);

IV уровень (низший) — управление вегетативными функциями организма и передача сигналов в различные центры (ретикулярная формация и некоторые другие центры ствола мозга).

Головной мозг залегают в полости черепа. Внутренняя поверхность черепа повторяет форму и рельеф головного мозга.

У взрослого человека головной мозг (без твердой оболочки) имеет массу в сред-

нем 1375 г, сагиттальный размер составляет 16—17 см, поперечный — 13—14 см, вертикальный — 10,5—12,5 см; средний объем — 1200 см³.

Масса головного мозга обусловлена возрастными, половыми и индивидуальными особенностями. Так, у новорожденного она составляет 10% от массы тела (в среднем 455 г), у взрослого — 2,5% (у мужчин в среднем 1375 г, у женщин на 100 г меньше). Индивидуально масса мозга колеблется от 900 до 2000 г. Прямая связь массы мозга и одаренности человека не подтверждается.

Головной мозг включает в себя конечный (большой) мозг, промежуточный мозг, средний мозг и ромбовидный мозг. Эти отделы различны в филогенетическом, онтогенетическом, функциональном и анатомическом отношениях.

Ромбовидный мозг представлен задним и продолговатым мозгом. Задний мозг составляют мост и мозжечок. Продолговатый мозг, мост и средний мозг вместе образуют *ствол головного мозга, truncus encephali*.

Большой мозг покрывает мозжечок и ствол головного мозга, так что обе эти части последнего видны лишь со стороны его нижней поверхности (рис. 872), окруженные лобными и височными долями большого мозга. На нижних поверхностях лобных долей имеются обонятельные луковицы и обонятельные тракты, задние концы которых переходят в обонятельные треугольники. Эти образования составляют так называемый обонятельный мозг — самую древнюю часть большого мозга.

За обонятельными треугольниками располагается зрительный перекрест, кзади и латерально продолжающийся в зрительные тракты. Сзади к нему прилежит серый бугор, за которым находятся сосцевидные тела. Эти образования относятся к промежуточному мозгу.

Латеральнее и кзади от сосцевидных тел располагаются ножки мозга (части среднего мозга). Далее кзади находится мост, глубокой бороздой отделенный от продолговатого мозга. По сторонам моста и продолговатого мозга выступают полушария мозжечка.

На нижней поверхности головного мозга видны места выхода 12 пар черепных нервов (см. «Черепные нервы»).

Выпуклая поверхность головного мозга полностью образована полушариями большого мозга.

На сагиттальном разрезе головного мозга видны все его отделы и их крупные части (см. рис. 1100). Значительную часть разреза занимает медиальная поверхность полушарий большого мозга, ограниченная снизу

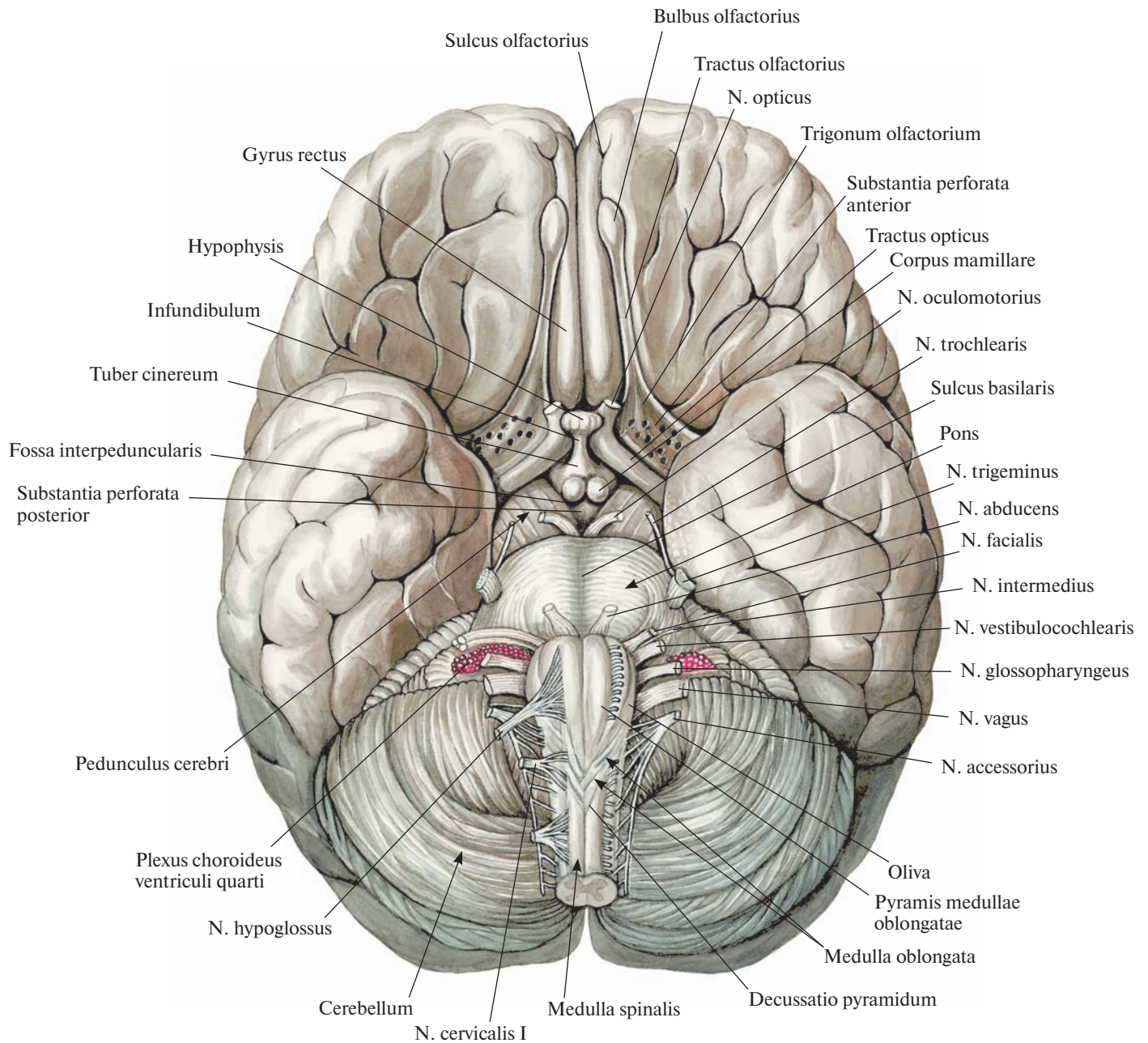


Рис. 872. Головной мозг, енцефалон; вид снизу. (Нижняя поверхность.)

мозолистым телом. Под последним располагается таламус и гипоталамус — промежуточный мозг. Еще ниже виден свод мозга. Под затылочной долей полушарий большого мозга находится мозжечок. Остальные образования, видимые на разрезе, относятся к стволу мозга: крыша и ножки среднего мозга, мост и продолговатый мозг.

БОЛЬШОЙ МОЗГ

Большой (конечный) мозг, cerebrum (telencephalon), — самый массивный отдел головного мозга — занимает значительную часть полости черепа (рис. 873; см рис. 876). *Продольная щель большого мозга, fissura longitudinalis cerebri*, разделяет его на два *полушария большого мозга* — *правое и левое, hemispherium*

cerebri dextrum et hemispherium cerebri sinistrum. От мозжечка полушария отграничены *поперечной щелью, fissura transversa cerebri*.

В полушариях большого мозга объединяются три филогенетически и функционально различные системы: 1) обонятельный мозг, соответствующий лимбической доле; 2) базальные ядра; 3) плащ, включающий в себя кору большого мозга

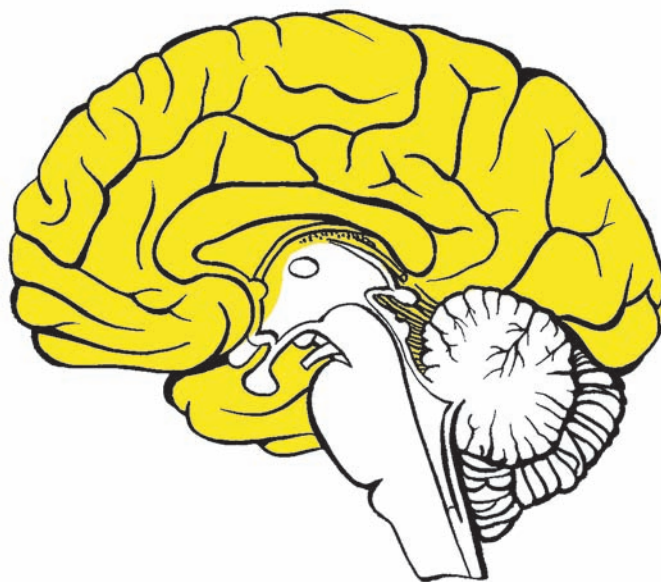

Рис. 873. Топография большого мозга (схема).

и относящееся к ней белое вещество. Скопления серого вещества во всех трех системах имеют обширные связи между собой и с другими структурами мозга. Эти связи составляют белое вещество полушарий, залегающее между корой и базальными ядрами, образующее прослойки между ядрами и внутри них и соединяющее полушария большого мозга с его стволом.

Внешнее строение полушарий

В каждом полушарии большого мозга различают следующие поверхности:

1) выпуклую *верхнелатеральную поверхность полушария, facies superolateralis hemisphaerii*, примыкающую к внутренней поверхности костей свода черепа;

2) *медиальную поверхность полушария, facies medialis hemisphaerii*, направленную к продольной щели мозга;

3) *нижнюю поверхность полушария, facies inferior hemisphaerii*, передний и средний отделы которой располагаются на внутренней поверхности основания черепа, в области передней и средней черепных ямок, а задний — на намете мозжечка.

Эти три поверхности каждого полушария, переходя одна в другую, образуют три края. *Верхний край, margo superior*, разделяет верхнелатеральную и медиальную поверхности полушарий. *Нижнелатеральный край, margo inferolateralis*, от-

граничивает верхнелатеральную поверхность от нижней. *Нижнемедиальный край, margo inferomedialis*, состоит из двух частей: медиальный затылочный край расположен между прилежащей к намету мозжечка и медиальной поверхностями полушария, а медиальный глазничный — между глазничной частью нижней поверхности и медиальной поверхностью полушария.

В каждом полушарии различают наиболее выступающие места: спереди — *лобный полюс, polus frontalis*, сзади — *затылочный полюс, polus occipitalis*, и сбоку — *височный полюс, polus temporalis* (рис. 874; см. рис. 876, 878).

Полушарие разделено на шесть долей. Четыре из них — *лобная доля, lobus frontalis*; *теменная доля, lobus parietalis*; *затылочная доля, lobus occipitalis*, и *височная доля, lobus temporalis*, — примыкают к соответствующим костям черепа. Пятая — *островок (островковая доля), insula (lobus insularis)*, — залегает в глубине латеральной ямки большого мозга, отделяющей лобную долю от височной. Шестая — *лимбическая доля, lobus limbicus*, включает структуры, находящиеся на медиальной поверхности полушарий большого мозга.

В коре большого мозга, покрывающей поверхность полушарий, имеется множество *борозд большого мозга, sulci cerebri*, раз-

деляющих *извилины большого мозга, gyri cerebri*. И те и другие различаются глубиной залегания и протяженностью и хорошо видны после удаления мозговых оболочек.

Верхнелатеральная поверхность

На верхнелатеральную поверхность выходят лобная, теменная, затылочная, височная и островковая доли.

Лобная доля отделена от теменной глубокой *центральной бороздой, sulcus centralis* (рис. 875—877). Последняя начинается на медиальной поверхности полушария, направляется на его верхнелатеральную поверхность, идет по ней немного наискось сзади кпереди и обычно не достигает латеральной борозды мозга.

Почти параллельно центральной борозде пролегает *предцентральная борозда, sulcus precentralis*, но она не доходит до верхнего края полушария. Предцентральная борозда окаймляет спереди *предцентральную извилину, gyrus precentralis*.

Верхняя и нижняя лобные борозды, sulci frontales superior et inferior, направляются от предцентральная борозды вперед. Они делят лобную долю на *верхнюю лобную извилину, gyrus frontalis superior*, которая расположена выше верхней лобной борозды и простирается на медиальную поверхность полушария, и *среднюю лобную извилину, gyrus frontalis medius*, ограниченную верхней и нижней лобными бороздами.

Глазничный сегмент средней лобной извилины переходит на нижнюю поверхность лобной доли. В переднем отделе ее различают верхнюю и нижнюю части. *Нижняя лобная извилина, gyrus frontalis inferior*, лежит между нижней лобной бороздой и латеральной бороздой мозга и ветвями последней делится на несколько частей (см. далее).

Латеральная борозда, sulcus lateralis (см. рис. 876, 877), — одна из наиболее глубоких борозд головного мозга. Она отделяет височную долю от лобной и теменной. Пролегает латеральная борозда по верхнелатеральной поверхности каждого полушария сверху вниз и кпереди. В глубине ее располагается *латеральная ямка большого мозга, fossa lateralis cerebri* (см. рис. 889), дном ко-

торой является наружная поверхность островка.

От латеральной борозды кверху направляются мелкие борозды — ветви. Наиболее постоянными из них являются *восходящая ветвь, ramus ascendens*, и *передняя ветвь, ramus anterior*; верхнезадняя часть борозды называется *задней ветвью, ramus posterior* (см. рис. 876).

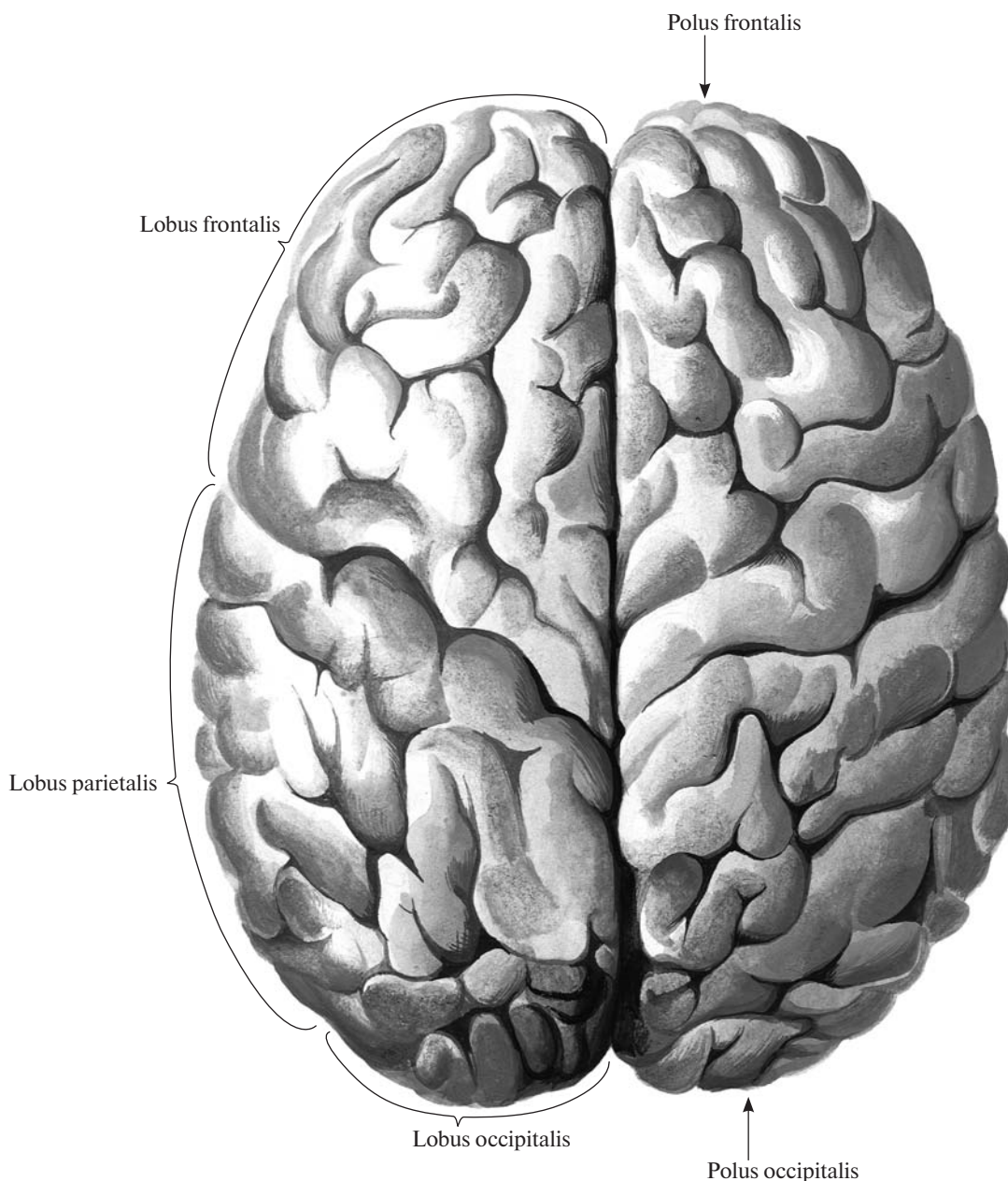


Рис. 874. Большой мозг, cerebrum; вид сверху. (Мозговые оболочки удалены.)

Восходящая и передняя ветви латеральной борозды делят нижнюю лобную извилину на три части (см. рис. 877): заднюю — *покрышечную часть, pars opercularis*, ограниченную спереди восходящей ветвью; среднюю — *треугольную часть, pars triangularis*, расположенную между восходящей и передней ветвями, и переднюю — *глазничную часть, pars orbitalis*, — между передней

ветвью и нижнелатеральным краем лобной доли.

Теменная доля (см. рис. 874, 875, 887) размещается кзади от центральной борозды, пролегающей между нею и лобной долей. От височной доли она отделена латеральной бороздой мозга, от затылочной — частью теменно-затылочной борозды.

Параллельно предцентральной извилине следует *постцентральная извилина, gyrus postcentralis*, ограниченная сзади *постцентральной бороздой, sulcus postcentralis*. Кзади от нее, почти повторяя путь продольной щели большого мозга, проходит *внутритеменная борозда, sulcus intraparietalis*, делящая задневерхнюю часть теменной доли на *верхнюю теменную долю, lobulus parietalis*

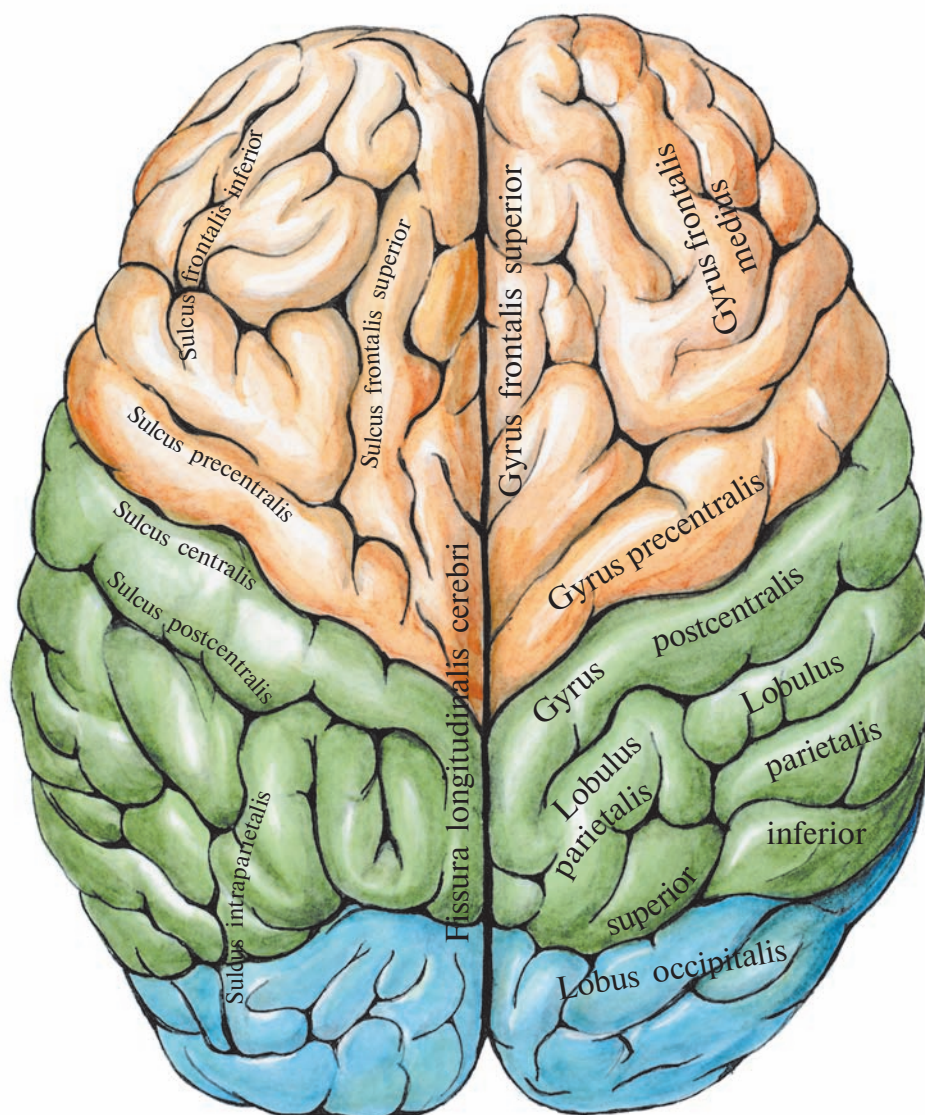


Рис. 875. Большой мозг, cerebrum; вид сверху (полусхематично).

superior, и нижнюю теменную дольку, *lobulus parietalis inferior*. В нижней теменной долке различают две сравнительно небольшие извилины: *надкраевую извилину*, *gyrus supra-marginalis*, пролегающую ближе кпереди и замыкающую сзади латеральную борозду, и размещающуюся кзади от предыдущей *угловую извилину*, *gyrus angularis*, которая закрывает верхнюю височную борозду.

Участок коры между восходящей и задней ветвями латеральной борозды мозга обозначается как *теменная покрывка*, *operculum parietale*.

Затылочная доля (см. рис. 874, 875, 887) имеет три поверхности: выпуклую латеральную, плоскую медиальную и вогнутую нижнюю, расположенную на намете мозжечка. Выпуклая ее поверхность не граничит с те-

менной и височной долями, за исключением верхней части теменно-затылочной борозды на медиальной поверхности полушария, отделяющей ее от теменной доли.

Все три поверхности затылочной доли имеют ряд борозд и извилин. Борозды и извилины выпуклой латеральной поверхности непостоянны и часто неодинаковы в обоих полушариях.

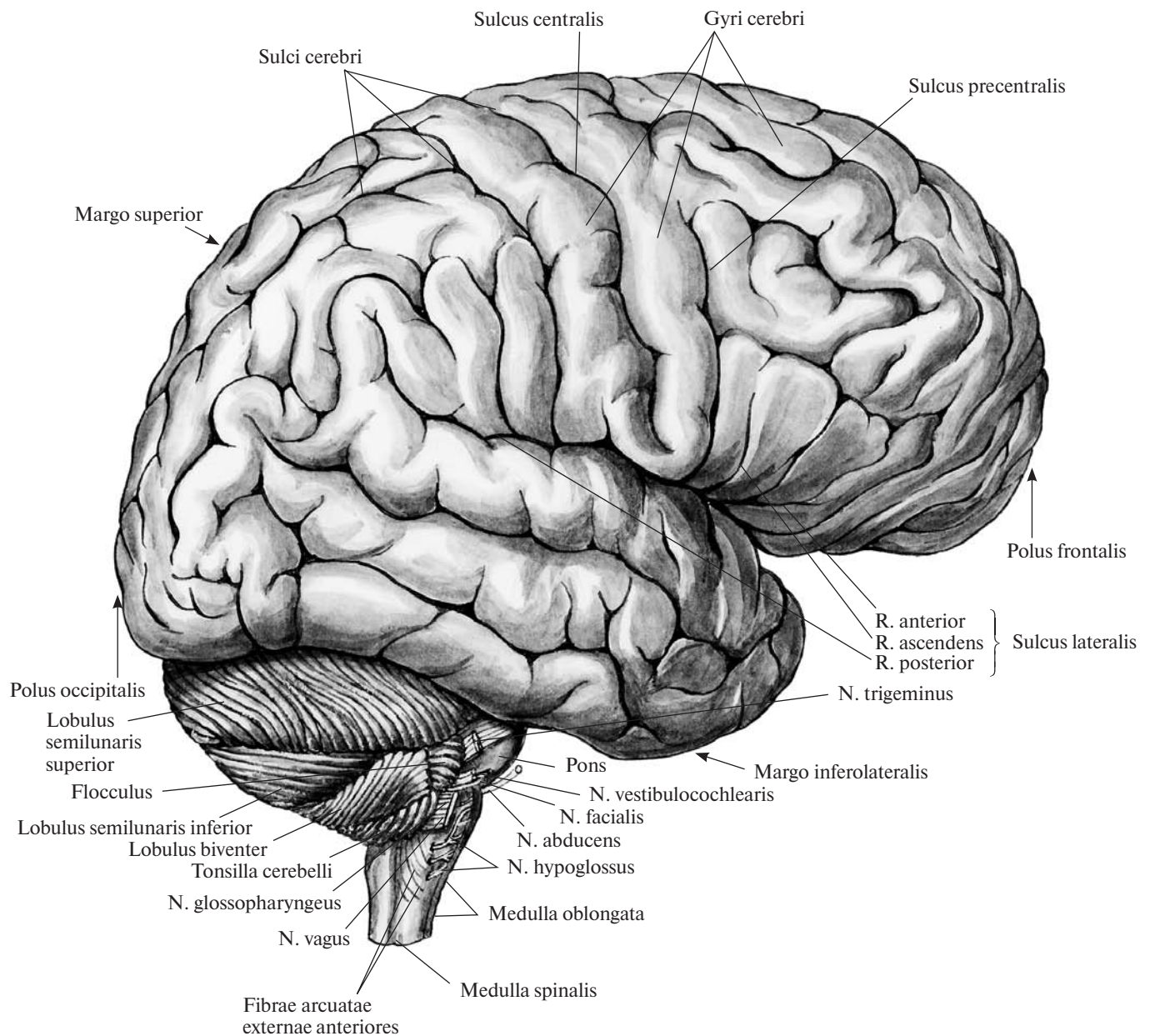


Рис. 876. Головной мозг, енсепhalон; вид сбоку. (Мозговые оболочки удалены.)

Наиболее крупная из борозд *поперечная затылочная борозда, sulcus occipitalis transversus*, иногда является продолжением задней внутритеменной борозды и в заднем отделе переходит в непостоянную *полулунную борозду, sulcus lunatus*.

Приблизительно в 5 см кпереди от полюса затылочной доли на нижнем крае верхнелатеральной поверхности полуша-

рия есть углубление — *предзатылочная вырезка, incisura preoccipitalis*.

Височная доля (см. рис. 876, 877) имеет наиболее выраженные границы. В ней различают выпуклую латеральную поверхность и вогнутую нижнюю. Тупой полюс височной доли обращен вперед и немного вниз. Латеральная борозда большого мозга резко отграничивает височную долю от лобной.

Две борозды, расположенные на латеральной поверхности, — *верхняя височная борозда, sulcus temporalis superior*, и *нижняя височная борозда, sulcus temporalis inferior*, — следуя почти параллельно латеральной борозде мозга, разделяют долю на *верхнюю, среднюю и нижнюю височные извилины, gyri temporales superior, medius et inferior*. Участок верхней височной изви-

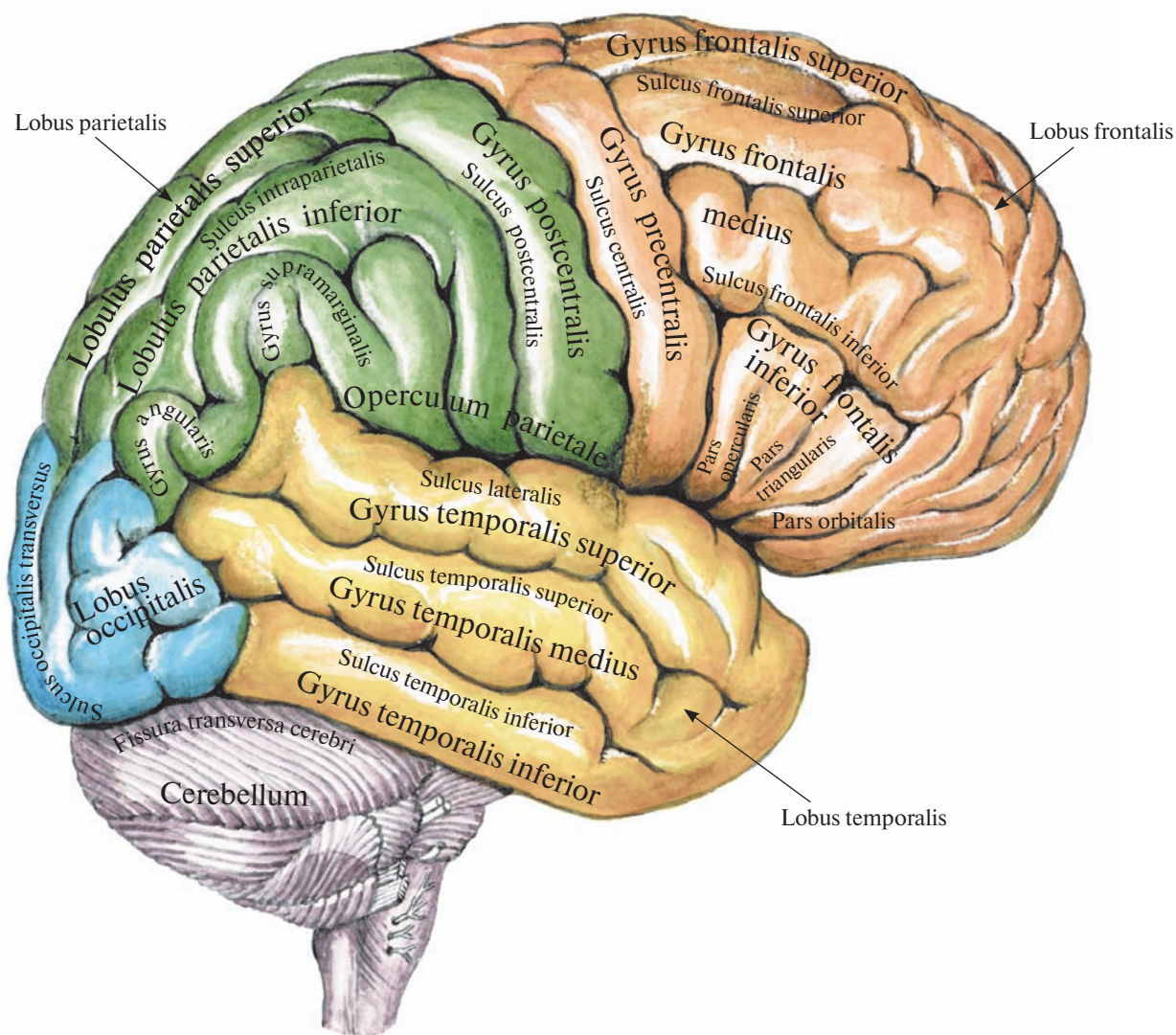


Рис. 877. Головной мозг, encephalon; вид справа (полусхематично).

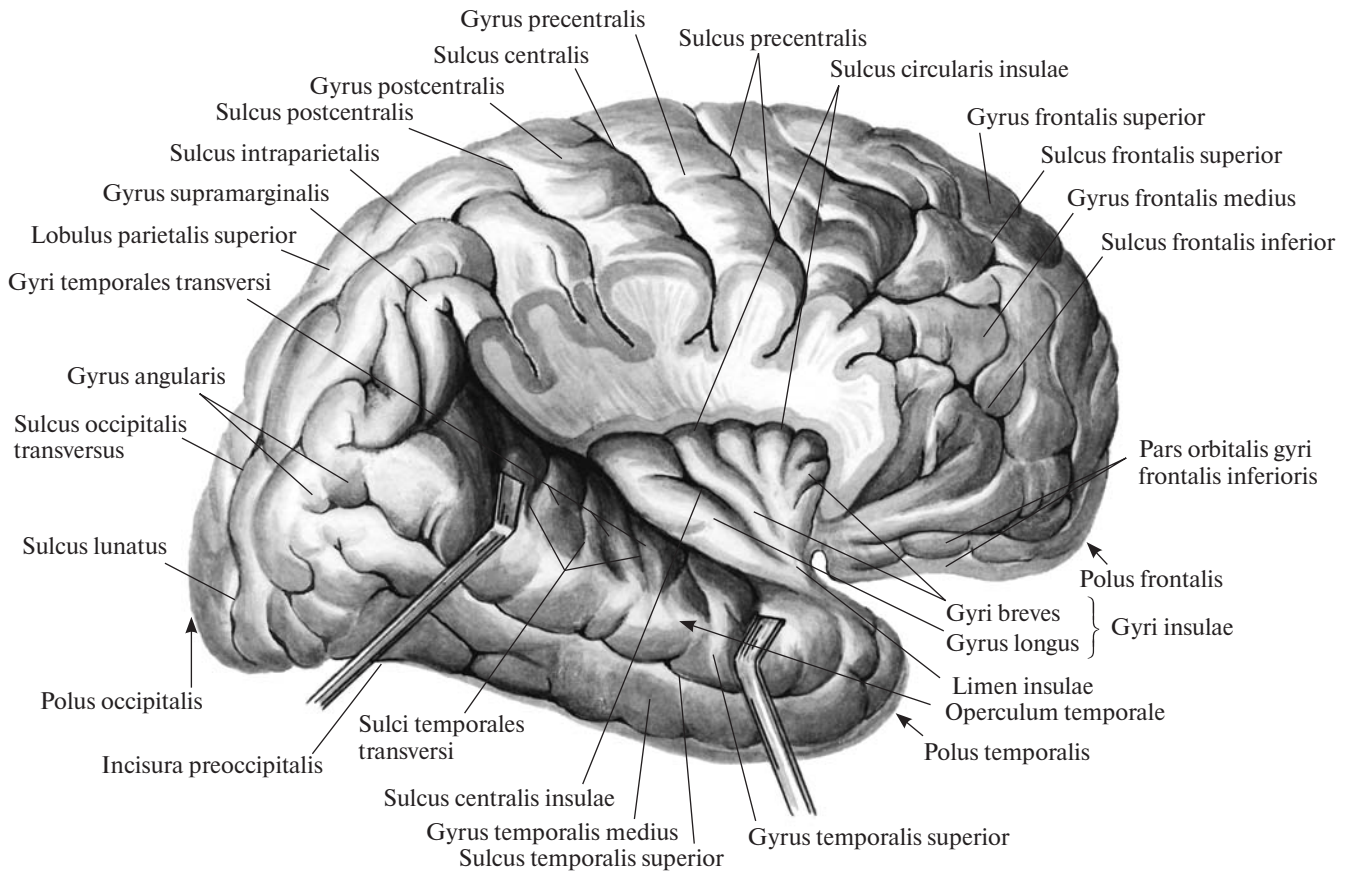


Рис. 878. Островок, insula, правый; вид сбоку и немного снизу.
(Мозговые оболочки и края латеральной борозды удалены; латеральная борозда широко раскрыта.)

лины, прилежащий к латеральной борозде, называется *височной покрывкой, operculum temporale*.

Те участки височной доли, которые своей наружной поверхностью направлены в сторону латеральной борозды мозга, изрезаны короткими *поперечными височными бороздами, sulci temporales transversi*. Между этими бороздами пролегают 2—3 короткие *поперечные височные извилины, gyri temporales transversi*, связанные с другими извилинами височной доли и островка.

Островок (островковая доля) (рис. 878) находится в глубине латеральной ямки большого мозга. Он представляет собой трехстороннюю пирамиду, вершиной обращенную кпереди и кнаружи, в сторону латеральной борозды. С периферии островок окружен лобной, теменной и височной долями, участвующими в образовании стенок латеральной борозды мозга.

Основание островка с трех сторон окаймляет *круговая борозда островка, sulcus circularis insulae*, которая у нижней поверхности последнего постепенно исчезает.

В этом месте, на границе с нижней поверхностью мозга, между островком и передним продырявленным веществом, располагается небольшое утолщение — *порог островка, limen insulae*.

Поверхность островка прорезана глубокой *центральной бороздой островка, sulcus centralis insulae*, разделяющей его на переднюю, большую, и заднюю, меньшую, части.

На поверхности островка различают значительное число более мелких *извилины островка, gyri insulae*. В передней части имеется несколько *коротких извилин островка, gyri breves insulae*, в задней — чаще одна *длинная извилина островка, gyrus longus insulae*.

Медиальная поверхность

На медиальную поверхность полушария выходят лобная, теменная, затылочная и лимбическая доли (рис. 879, 880).

Лобная, теменная и затылочная доли ограничены от расположенных в центре образований *поясной бороздой, sulcus cinguli*.

В последней различают переднюю часть, выпуклую по направлению к лобному полюсу, и заднюю часть, которая пролегает вдоль поясной извилины и, не доходя до ее заднего отдела, поднимается к верхнему краю полушария большого мозга. Задний конец борозды располагается позади верхнего конца центральной борозды. Между предцентральной бороздой, конец которой иногда хорошо виден у верхнего края медиальной поверхности полушария, и концом поясной борозды находится *парацентральная доля, lobulus paracentralis*.

Выше поясной извилины, кпереди от подмозолистого поля, пролегает *верхняя лобная извилина, gyrus frontalis superior*. Она тянется до парацентральной долики и переходит на верхнелатеральную поверхность полушария.

Кзади от поясной борозды залегает небольшая четырехугольная доля — *предклинье, prescineus*. Его задней границей является глубокая *теменно-затылочная борозда, sulcus parietooccipitalis*, нижней — *подтеменная борозда, sulcus subparietalis*,

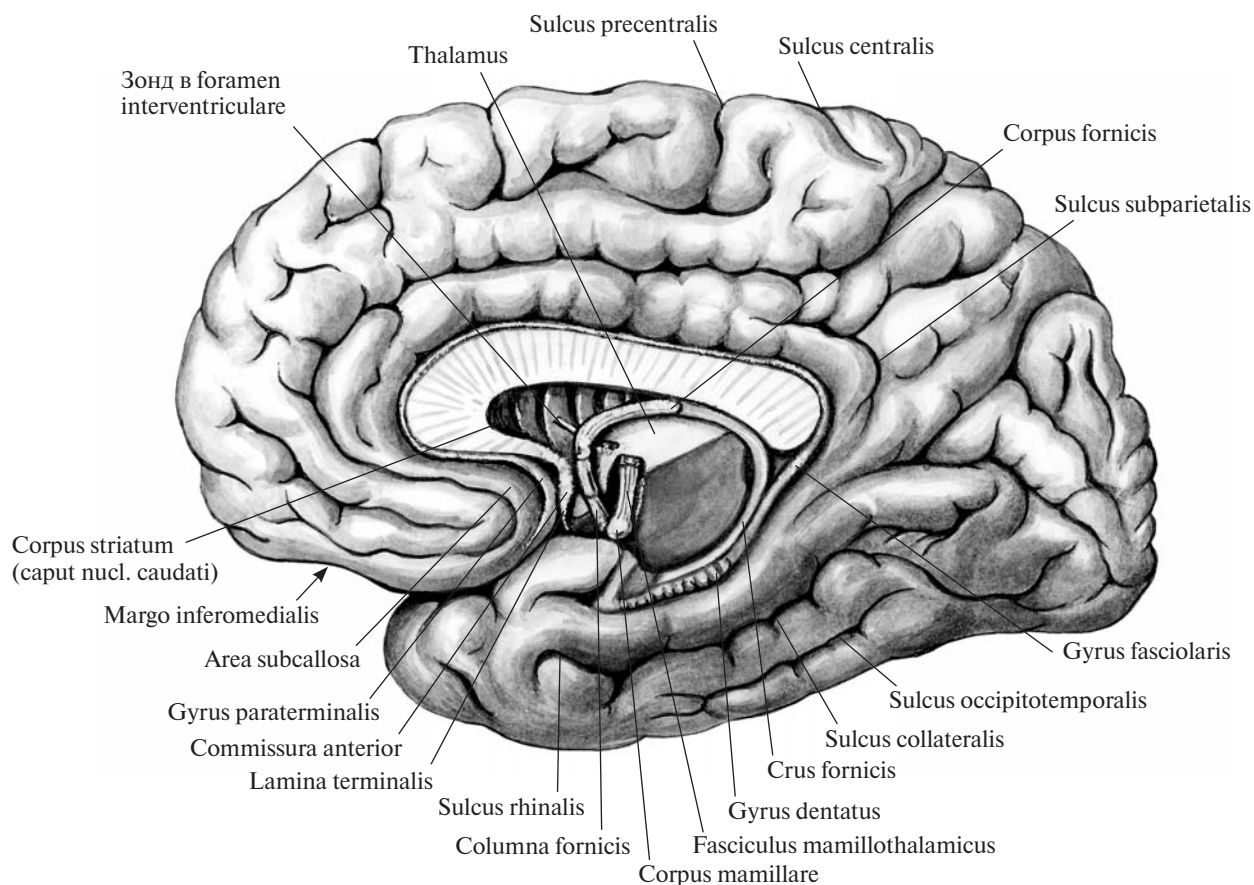


Рис. 879. Большой мозг, cerebrum; правое полушарие, hemispherium dextrum. (Медиальная поверхность.)
(Свод головного мозга и мозжечок удалены.)

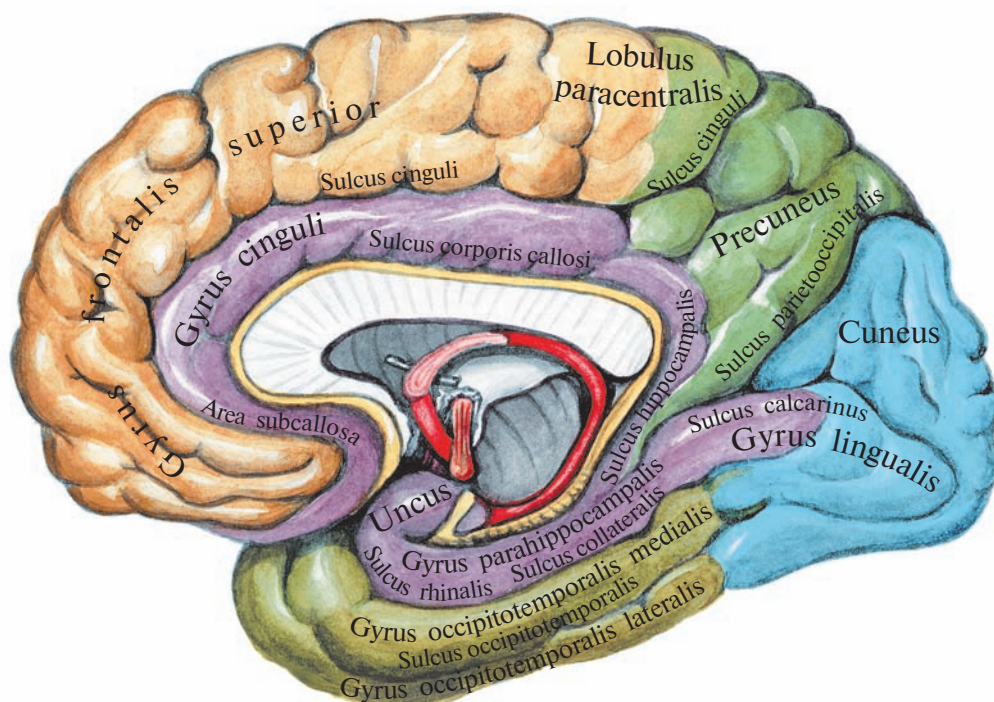


Рис. 880. Большой мозг, cerebrum; правое полушарие, hemispherium dextrum (полусхематично).
(Медиальная поверхность.) (Свод мозга и сосцевидно-таламический пучок отпрепарированы.)

отделяющая предклинье от задней части поясной извилины.

Дорсальнее предклинья залегает треугольная доля — *клина, cuneus*. Его выпуклая наружная поверхность участвует в образовании затылочного полюса. Направленная вниз и вперед вершина клина почти доходит до задней части поясной извилины. Задне-нижней границей клина является очень глубокая *шпорная борозда, sulcus calcarinus*, передней — теменно-затылочная борозда.

К центру от поясничной борозды находится **лимбическая доля** с расположенной на ней поясной извилиной.

Поясная извилина, gyrus cinguli, начинается *подмозолистым полем, area subcallosa*, огибает мозолистое тело и при посредстве узкой полоски — *перешейка поясной извилины, isthmus gyri cinguli*, продолжается в парагиппокампальную извилину на нижней поверхности полушария.

Позади подмозолистого поля находится *паратерминальная извилина, gyrus paraterminalis*, ограниченная сзади терминальной пластинкой. *Борозда мозолистого тела, sulcus corporis callosi*, отделяет поясную извилину от мозолистого тела и продолжается в гиппокампальную борозду на нижней

поверхности полушария. Сверху поясная извилина ограничена поясной бороздой.

Нижняя поверхность

На нижнюю поверхность полушария выходят лобная, лимбическая, височная и затылочная доли.

На глазничной (нижней) поверхности **лобной доли** (рис. 881, 882), недалеко от нижнемедиального края, по направлению кпереди следует *обонятельная борозда, sulcus olfactorius*. Кнутри от нее, между нею и нижнемедиальным краем полушария, пролегает *прямая извилина, gyrus rectus*, задний отдел

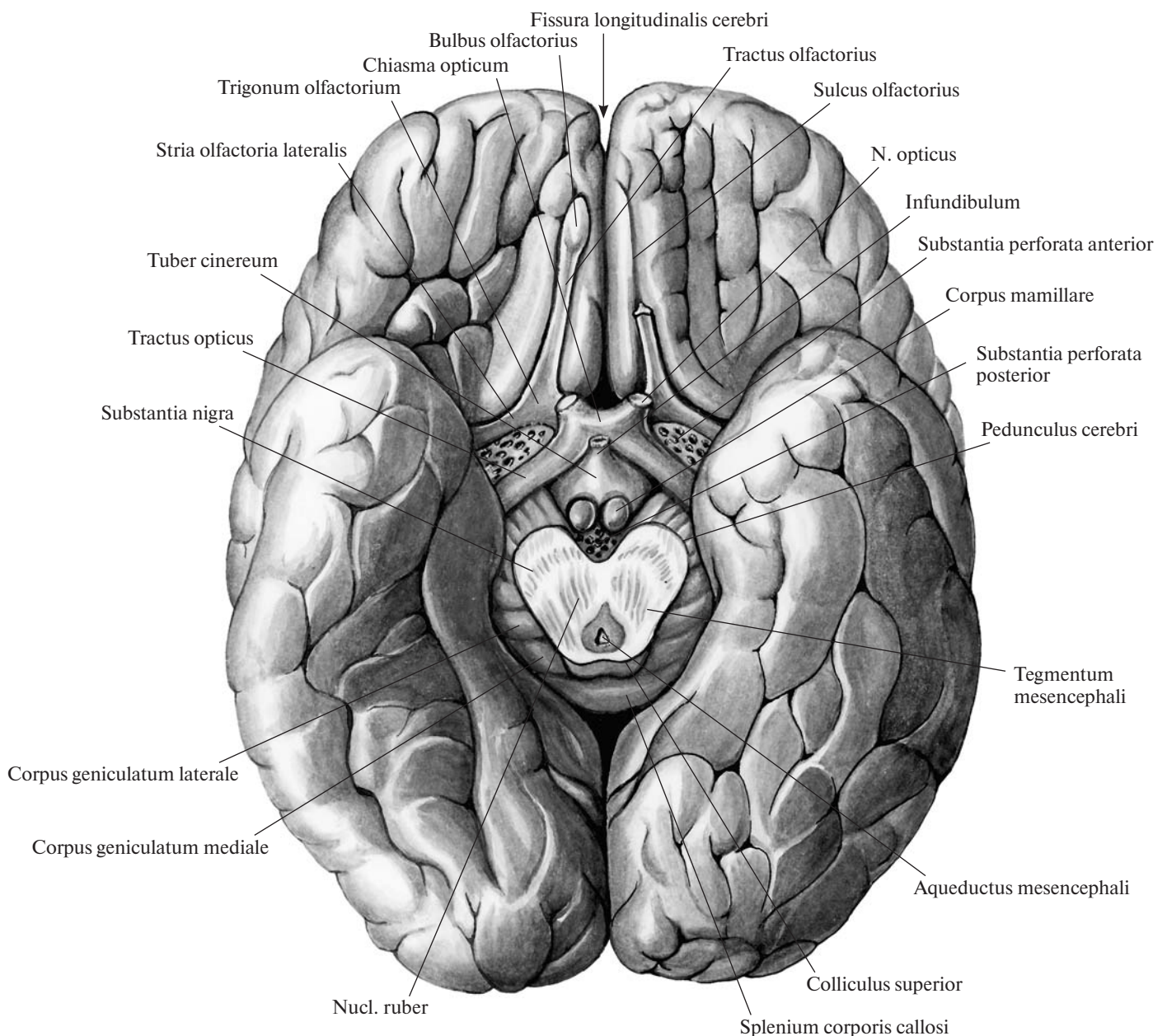


Рис. 881. Большой мозг, cerebrum; вид снизу. (Нижняя поверхность.)
(Ствол головного мозга и мозжечок, а также гипофиз и частично левый обонятельный тракт удалены.)

которой доходит до *переднего продырявленного вещества, substantia perforata anterior*. Кнаружи от борозды располагается остальная часть глазничной поверхности лобной доли, изрезанная короткими *глазничными бороздами, sulci orbitales*, на ряд небольших *глазничных извилин, gyri orbitales*.

В обонятельной борозде залегает *обонятельная луковичка, bulbus olfactorius*, переходящая кзади в *обонятельный тракт, tractus olfactorius*, и далее в *обонятельный треугольник, trigonum olfactorium*.

Латеральную и медиальную стороны обонятельного треугольника обрамляют

тонкие полоски серого вещества — *медиальная и латеральная обонятельные извилины, gyri olfactorii medialis et lateralis*.

На верхней поверхности треугольника, в глубине обонятельной борозды, располагается *обонятельный бугорок, tuberculum olfactorium*, являющийся как бы вершиной обонятельного треугольника. На нижней поверхности, на высоте переднего края переднего продырявленного вещества, просматриваются тонкие *медиальная обонятельная полоска, stria olfactoria medialis*, и *латеральная обонятельная полоска, stria olfactoria lateralis*, на которые разделяется

обонятельный тракт. Волокна первой оканчиваются в подмозолистом поле, паратерминальной извилине, прозрачной перегородке и в переднем продырявленном веществе. Вторая более длинная, дугообразно заворачиваясь, следует по наружному краю переднего продырявленного вещества. Большая часть ее волокон, пройдя через порог островка, заканчивается в парагиппокампальной извилине.

Нижняя поверхность *лимбической доли* отделена от ножек мозга глубокой *гиппокампальной бороздой, sulcus hippocampalis*. По борозде пролегает узкая *зубчатая извилина,*

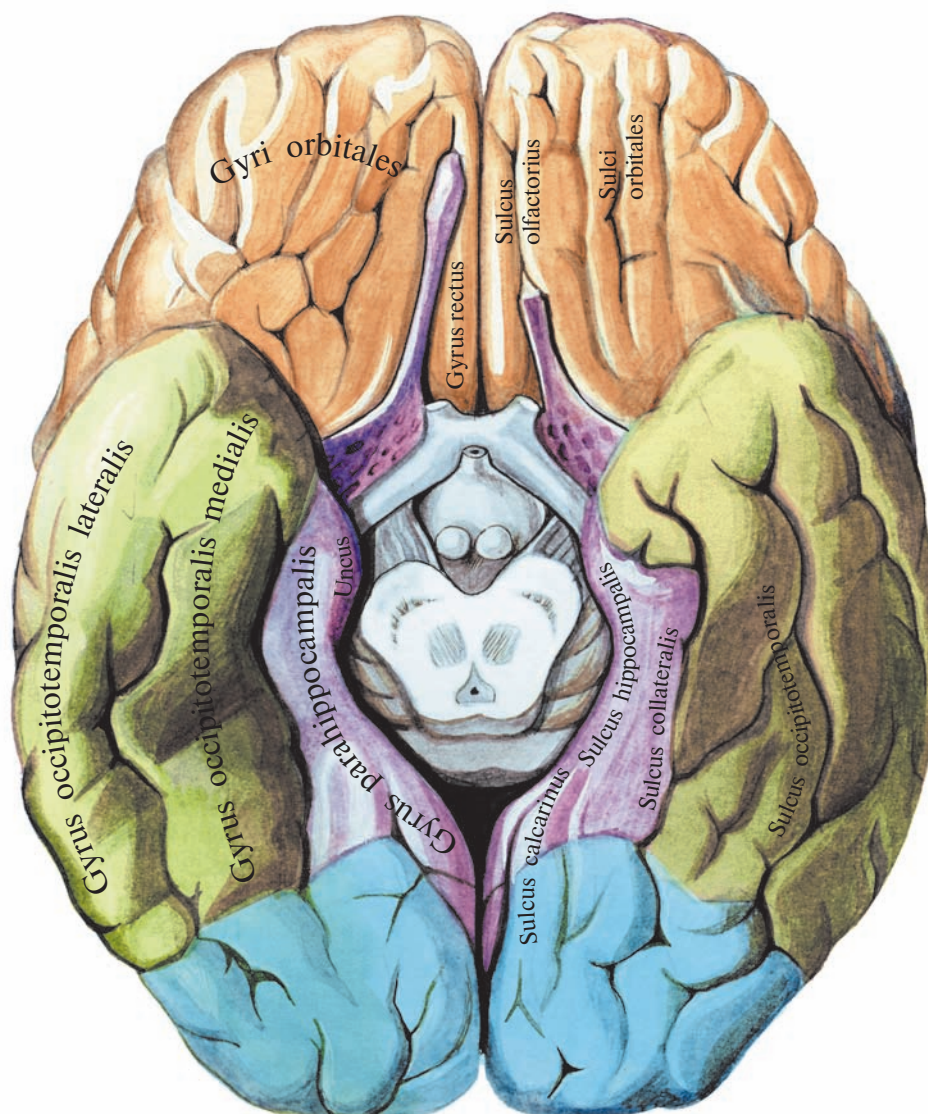


Рис. 882. Большой мозг, cerebrum; вид снизу (полусхематично). (Нижняя поверхность.)

gyrus dentatus. Передний конец последней переходит в крючок, а задний — в *ленточную извилину, gyrus fasciolaris*, располагающуюся под валиком мозолистого тела. Латеральнее борозды пролегает *парагиппокампальная извилина, gyrus parahippocampalis*. Впереди эта извилина имеет утолщение в виде *крючка, uncus*, а кзади продолжается в *язычную извилину, gyrus lingualis*.

Остальную часть нижней поверхности полушария занимают **височная и затылочная доли**, отграниченные от лимбической доли *коллатеральной бороздой, sulcus collateralis*, переходящей кпереди в *обонятельную борозду, sulcus rhinalis*. На нижней поверхности этих долей располагаются *медиальная и латеральная затылочно-височные извилины, gyri occipitotemporales medialis et lateralis*, разделенные *затылочно-височной бороздой, sulcus occipitotemporalis*. Латеральная затылочно-височная извилина отграничена от нижней височной извилины нижнелатеральным краем полушария.

Строение коры большого мозга

Кора большого мозга (плащ), cortex cerebri (pallium) (см. рис. 884, 891, 902), является наиболее высокодифференцированным отделом нервной системы. Она неоднородна в силу происхождения в филогенезе. Различают древнюю, старую, среднюю — мезокортекс и новую кору.

Древняя кора, paleocortex, устроена наименее сложно, занимает участок нижневнутренней поверхности височной доли. В ее состав входят обонятельный бугорок и окружающая его кора, включающая участок переднего продырявленного вещества.

Старая кора, archicortex, появляется позднее, но в отличие от древней отделена от подкорки корковой пластинкой; у взрослого остается однослойной. В состав старой коры входят гиппокамп, располагающийся в глубине гиппокампа борозды, и зубчатая извилина.

Мезокортекс, mesocortex, делится на две зоны: периахрикортальная зона отграничивает новую кору от старой, перипалеокортальная — от древней. Эти зоны занимают нижнюю часть островковой и лимбической долей и парагиппокампаальную извилину.

Новая кора, neocortex, у человека самая значительная по протяженности — составляет примерно 96% от всей поверхности полушарий большого мозга — и характеризуется многослойностью.

Кора большого мозга состоит из огромного количества нервных клеток. По морфологическим особенностям в коре взрослого человека можно выделить шесть слоев (рис. 883):

- 1) *молекулярная пластинка (пластинка I), lamina molecularis (lamina I)*;
- 2) *наружная зернистая пластинка (пластинка II), lamina granularis externa (lamina II)*;
- 3) *наружная пирамидная пластинка (пластинка III), lamina pyramidalis externa (lamina III)*;

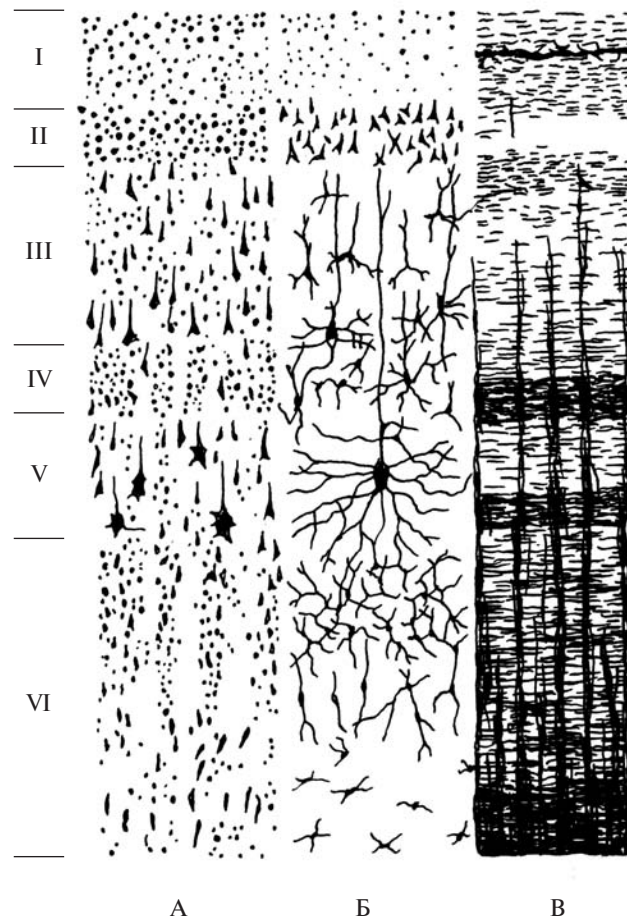


Рис. 883. Строение коры большого мозга (схема).

А — слои клеток. Б — типы клеток. В — слои волокон. I—III — наружная главная зона; IV—VI — внутренняя главная зона (по Brodmann и Vogt). I — lamina molecularis; II — lamina granularis externa; III — lamina pyramidalis externa (малые пирамидные клетки); IV — lamina granularis interna; V — lamina pyramidalis interna (большие пирамидные клетки); VI — lamina multiformis.

4) внутренняя зернистая пластинка (пластинка IV), *lamina granularis interna (lamina IV)*;

5) внутренняя пирамидная пластинка (пластинка V), *lamina pyramidalis interna (lamina V)*;

6) мультиформная пластинка (пластинка VI), *lamina multiformis (lamina VI)*.

Структура коры в каждом отделе мозга имеет свои особенности, выражающиеся в

различном числе слоев, а также в разных количествах, размерах, топографии и строении образующих кору нервных клеток.

Базальная часть конечного мозга

Базальная часть конечного мозга, *pars basalis telencephali*, состоит из различной формы скоплений серого вещества, зале-

гающих в толще белого вещества полушарий большого мозга, в области их оснований, латеральнее и несколько книзу от боковых желудочков. В каждой полушарии в базальной части различают полосатое и миндалевидное тело (рис. 884—888).

Полосатое тело, *corpus striatum*, содержит базальные ядра, *nuclei basales*, — хвостатое и чечевицеобразное.

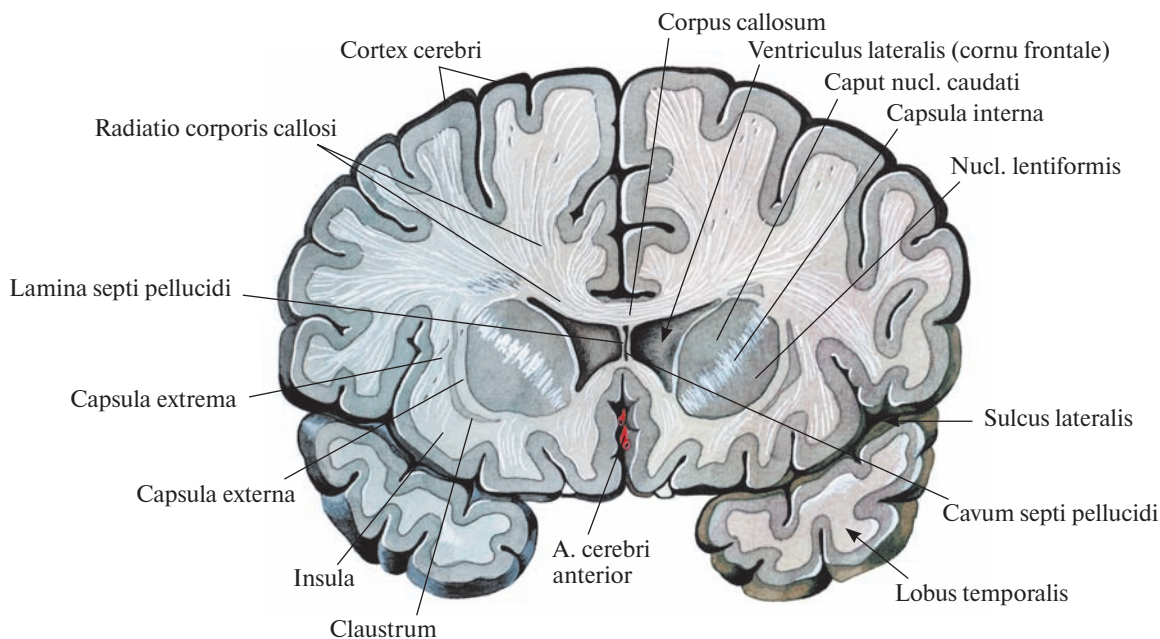


Рис. 884. Большой мозг, cerebrum; вид сзади. (Фронтальный разрез перед передней спайкой.)

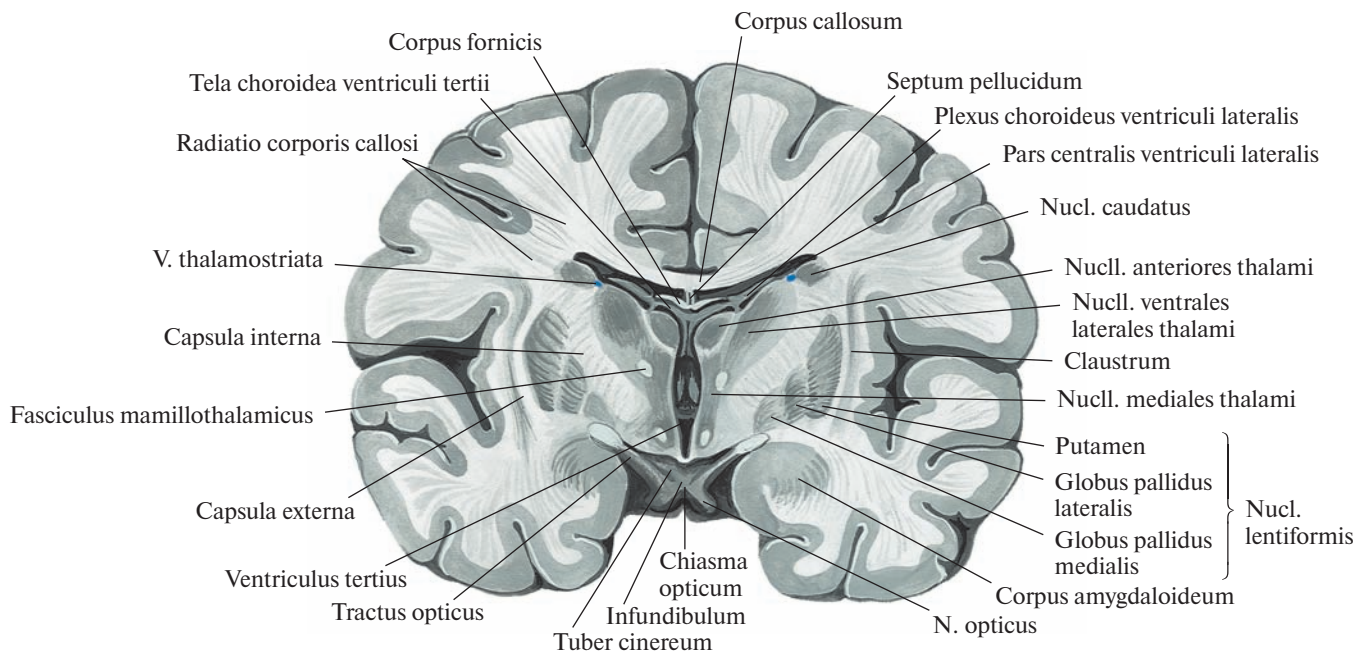


Рис. 885. Большой мозг, cerebrum; вид сзади. (Фронтальный разрез через серый бугор позади воронки.)

Хвостатое ядро, nucleus caudatus, включает в себя *головку, caput*, составляющую латеральную стенку переднего рога бокового желудочка, *тело, corpus*, и *хвост, cauda*, спускающийся в височную долю, где он принимает участие в образовании верхней стенки нижнего рога бокового желудочка.

Чечевицеобразное ядро, nucleus lentiformis, находится снаружи от хвостатого, его продольная ось направлена спереди назад.

Небольшие прослойки белого вещества делят чечевицеобразное ядро на три час-

ти — ядра. Ядро, залегающее латеральнее, называется *скорлупой, putamen*, а остальные два ядра — это *медиальный бледный шар, globus pallidus medialis*, и *латеральный бледный шар, globus pallidus lateralis*. Они отделены одно от другого *медиальной (внутренней) и латеральной (наружной) мозговыми пластинками, laminae medullares medialis (interna) et lateralis (externa)* (см. рис. 910).

Кнаружи от чечевицеобразного ядра расположена *ограда, claustrum*. Она представляет собой пластинку толщиной до 2 мм с

более объемной передней частью. Медиальный край пластинки ровный, а на латеральном имеются мелкие выступы серого вещества.

Миндалевидное тело, corpus amygdaloideum (см. рис. 885), располагается в толще височной доли, в области височного полюса, кпереди от верхушки нижнего рога бокового желудочка. Иногда его описывают как утолщение коры височной доли. В составе миндалевидного тела различают ряд ядер и полей.

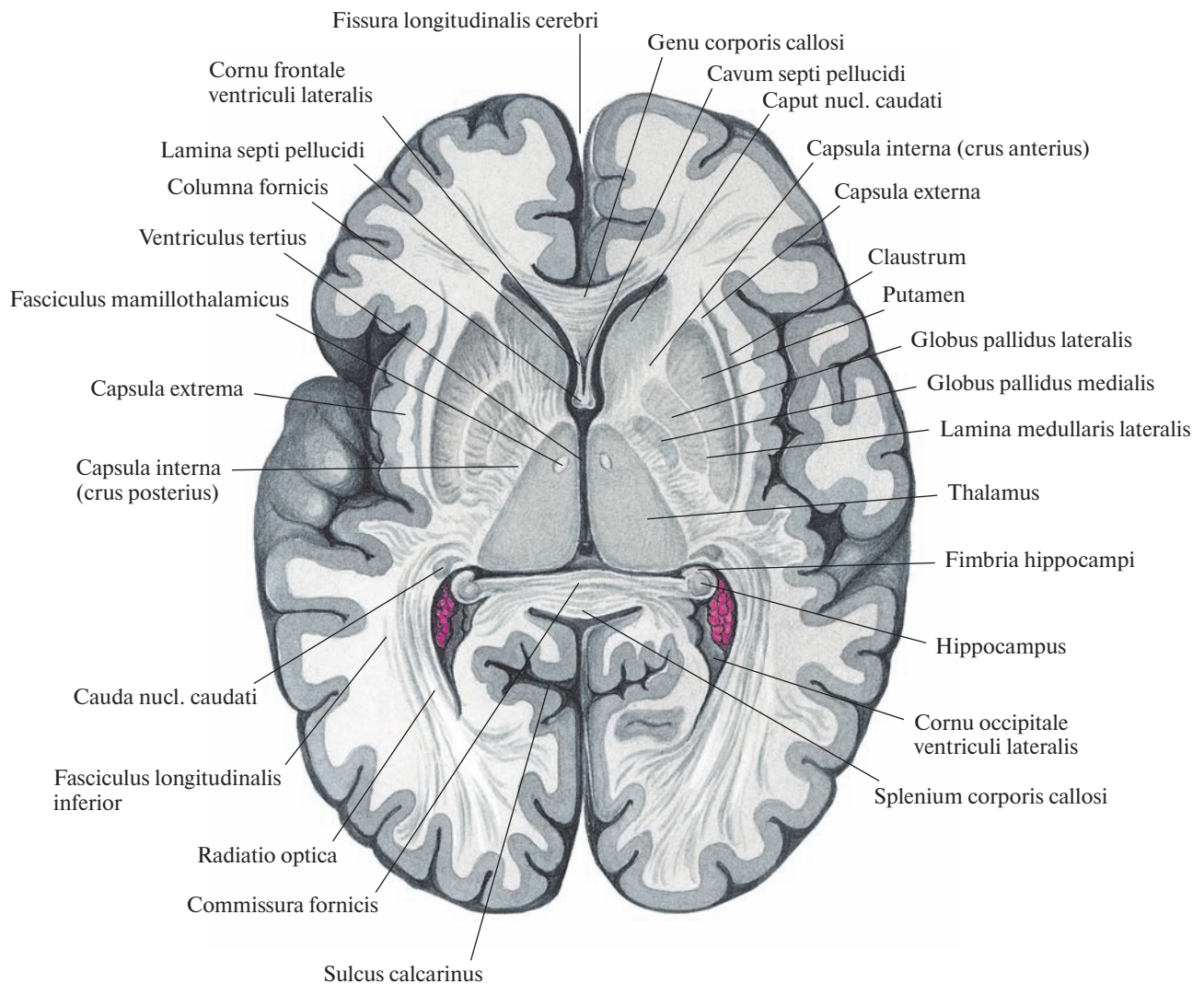


Рис. 886. Большой мозг, сепегитм; вид сверху. (Горизонтальный разрез на уровне спайки свода.)

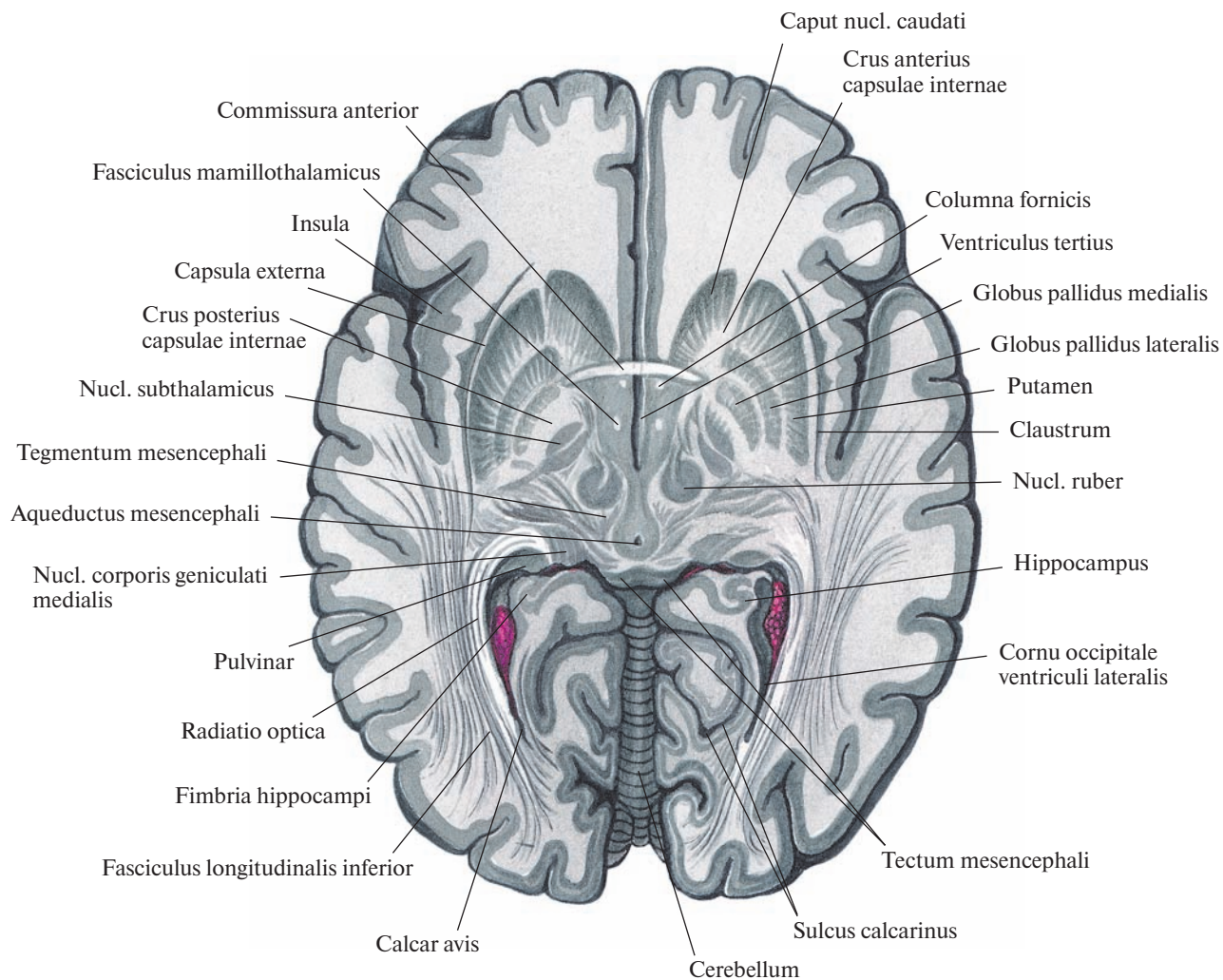


Рис. 887. Большой мозг, cerebellum; вид сверху. (Горизонтальный разрез на уровне передней спайки.)

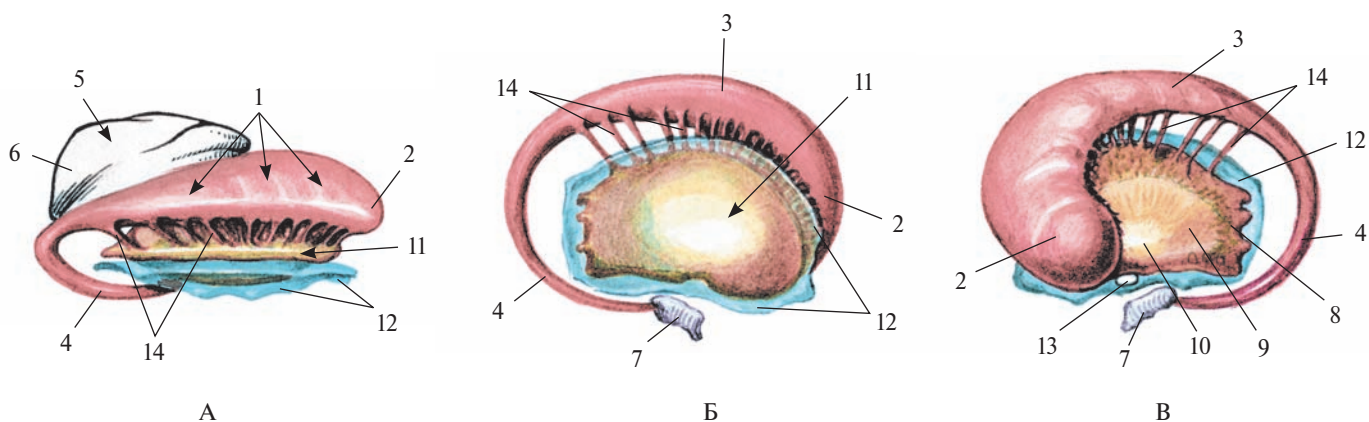


Рис. 888. Базальные ядра конечного мозга (полусхематично).

А — вид сверху. Б — вид снаружи. В — вид изнутри. 1 — nucl. caudatus; 2 — caput nucl. caudati; 3 — corpus nucl. caudati; 4 — cauda nucl. caudati; 5 — thalamus; 6 — pulvinar thalami; 7 — corpus amygdaloideum; 8 — putamen; 9 — globus pallidus lateralis; 10 — globus pallidus medialis; 11 — nucl. lentiformis; 12 — claustrum; 13 — commissura anterior; 14 — перемычки серого вещества между хвостатым и чечевицеобразным ядрами.

Белое вещество полушарий большого мозга

Белое вещество, *substantia alba*, полушарий большого мозга состоит из проекционных, ассоциативных и комиссуральных нервных волокон и свода.

1. **Проекционные волокна, *fibrae projectiones***, соединяющие кору полушарий с нижележащими ядрами и передающие импульсы к коре (восходящие) и от коры (нисходящие), описываются далее (см. «Основные проводящие пути спинного и головного мозга»).

2. **Ассоциативные волокна, *fibrae associationes*** (рис. 889, 890), связывают между собой различные участки коры в границах

одного и того же полушария. Они делятся на короткие и длинные.

Короткие ассоциативные волокна представлены *дугобразными волокнами большого мозга, fibrae arcuatae cerebri*, связывающими смежные извилины.

К длинным ассоциативным волокнам относятся:

1) *верхний продольный (дугобразный) пучок, fasciculus longitudinalis superior (arcuatus)*, соединяющий лобную, затылочную и теменную доли;

2) *нижний продольный пучок, fasciculus longitudinalis inferior*, связывающий затылочную долю с височной;

3) *крючковидный пучок, fasciculus uncinatus*, соединяющий кору, окружающую лоб-

ный полюс, с крючком лимбической доли и смежными с ним извилинами;

4) *пояс, cingulum*, который связывает область обонятельного треугольника и подмозолистое поле с крючком.

3. **Комиссуральные волокна, *fibrae commissurales***, представлены волокнами, соединяющими одинаковые участки разных полушарий. К ним относятся мозолистое тело, передняя спайка и спайка свода.

1) *Мозолистое тело, corpus callosum* (рис. 891—893; см. рис. 884), открывается в глубине продольной щели после удаления верхней части полушарий большого мозга. Это белого цвета удлинненное и немного уплощенное образование, вытянутое спереди назад, длиной 7—9 см.

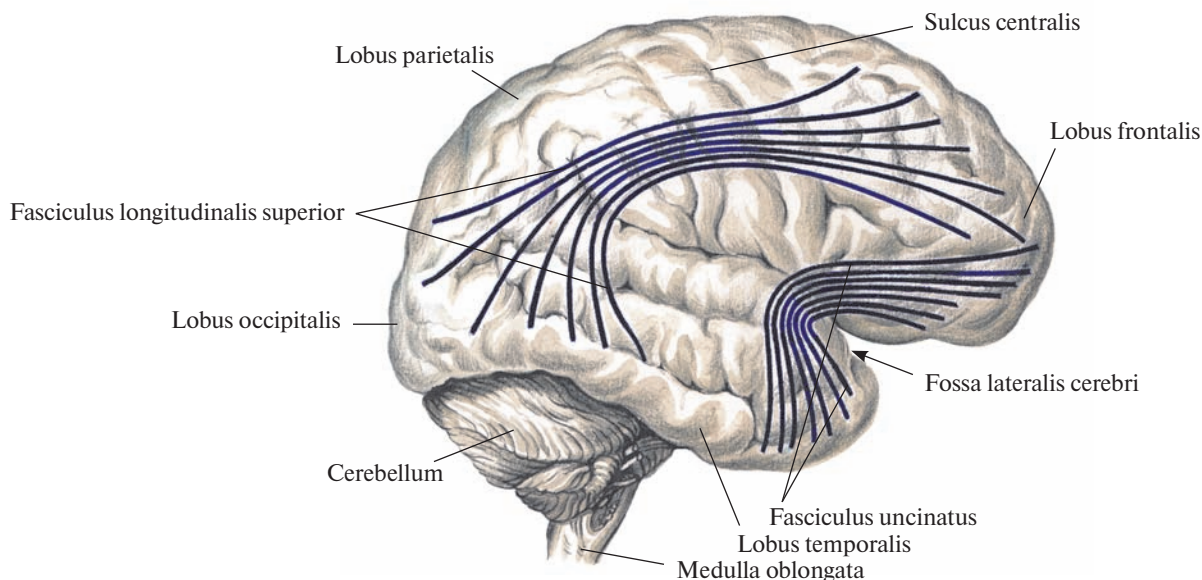


Рис. 889. Ассоциативные пути; правое полушарие (полусхематично). (Верхнелатеральная поверхность.) (Проекция волокон на поверхность полушария.)

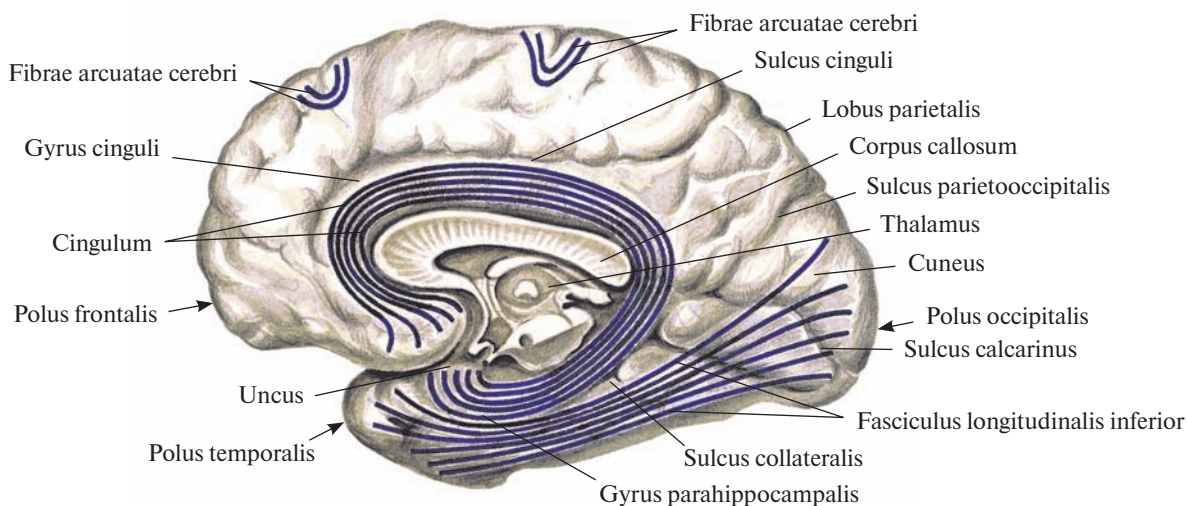


Рис. 890. Ассоциативные пути; правое полушарие (полусхематично). (Медиальная поверхность.) (Проекция волокон на поверхность полушария.)

Мозолистое тело — самая крупная комиссура (спайка) новых отделов полушарий головного мозга. Она соединяет серое вещество обоих полушарий большого мозга более позднего в филогенетическом отношении происхождения — новую кору (за исключением височных полюсов).

Передний отдел мозолистого тела изгибается вперед, вниз и затем назад, образуя

колени мозолистого тела, *genu corporis callosi* (см. рис. 891), продолжающееся книзу в клюв мозолистого тела, *rostrum corporis callosi*. Последний переходит в терминальную пластинку, *lamina terminalis*.

Средний отдел — ствол мозолистого тела, *truncus corporis callosi*, выгибается в продольном направлении и является наиболее длинной его частью.

Задний отдел — валик мозолистого тела, *splenium corporis callosi*, утолщен, свободно нависает над шишковидной железой и пластинкой крыши среднего мозга.

На верхней поверхности мозолистого тела располагается тонкий слой серого вещества — серый покров, *indusium griseum* (см. рис. 892). На некоторых участках последнего имеются четыре небольших, направленных

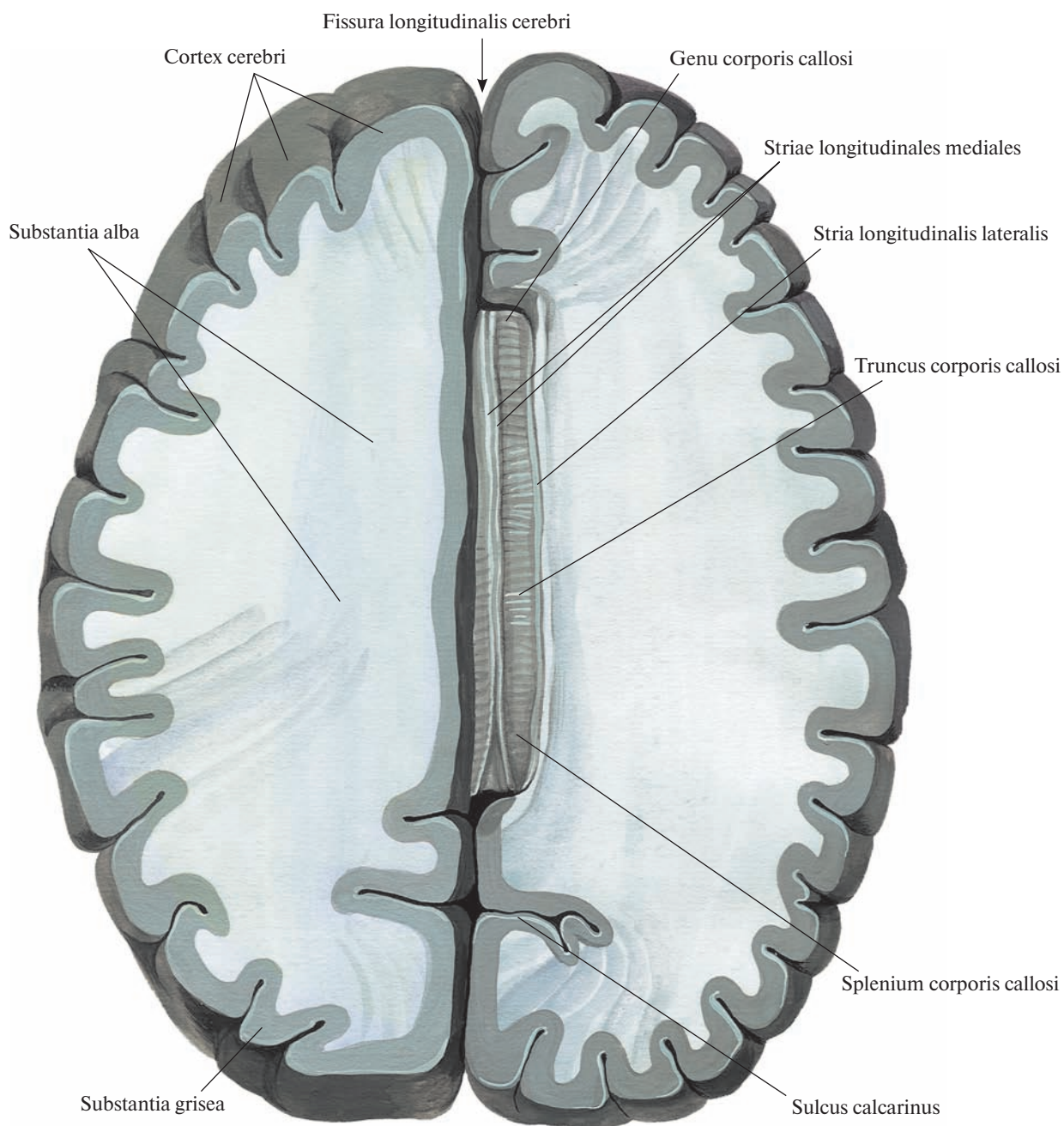


Рис. 891. Полушария большого мозга, *hemispheria cerebri*, и мозолистое тело, *corpus callosum*; вид сверху. (Полушария мозга частично удалены; в правом полушарии вырезана часть белого вещества и видно мозолистое тело.)

ных спереди назад утолщения в виде *полосок, striae*, по две с каждой стороны продольной щели. Различают две *медиальные продольные полоски, striae longitudinales mediales*, и две *латеральные продольные полоски, striae longitudinales laterales*. В переднем отделе мозолистого тела часть серого вещества (главным образом медиальная продольная полоска) продолжается в области клюва в

паратерминальную извилину. В заднем его отделе латеральная продольная полоска, огибая нижнюю поверхность утолщения мозолистого тела, переходит в ленточную извилину, а та в зубчатую, которая следует вдоль медиальной поверхности парагиппокампальной извилины (см. рис. 895).

Кроме продольно идущих полосок на верхней поверхности мозолистого тела

имеется ряд поперечных, хорошо выраженных между латеральными и медиальной продольными полосками.

На горизонтальном разрезе полушария мозга, сделанном на уровне верхней поверхности мозолистого тела, отчетливо видно расположение белого вещества в форме полуовала. По периферии оно окаймлено слоем серого вещества, составляю-

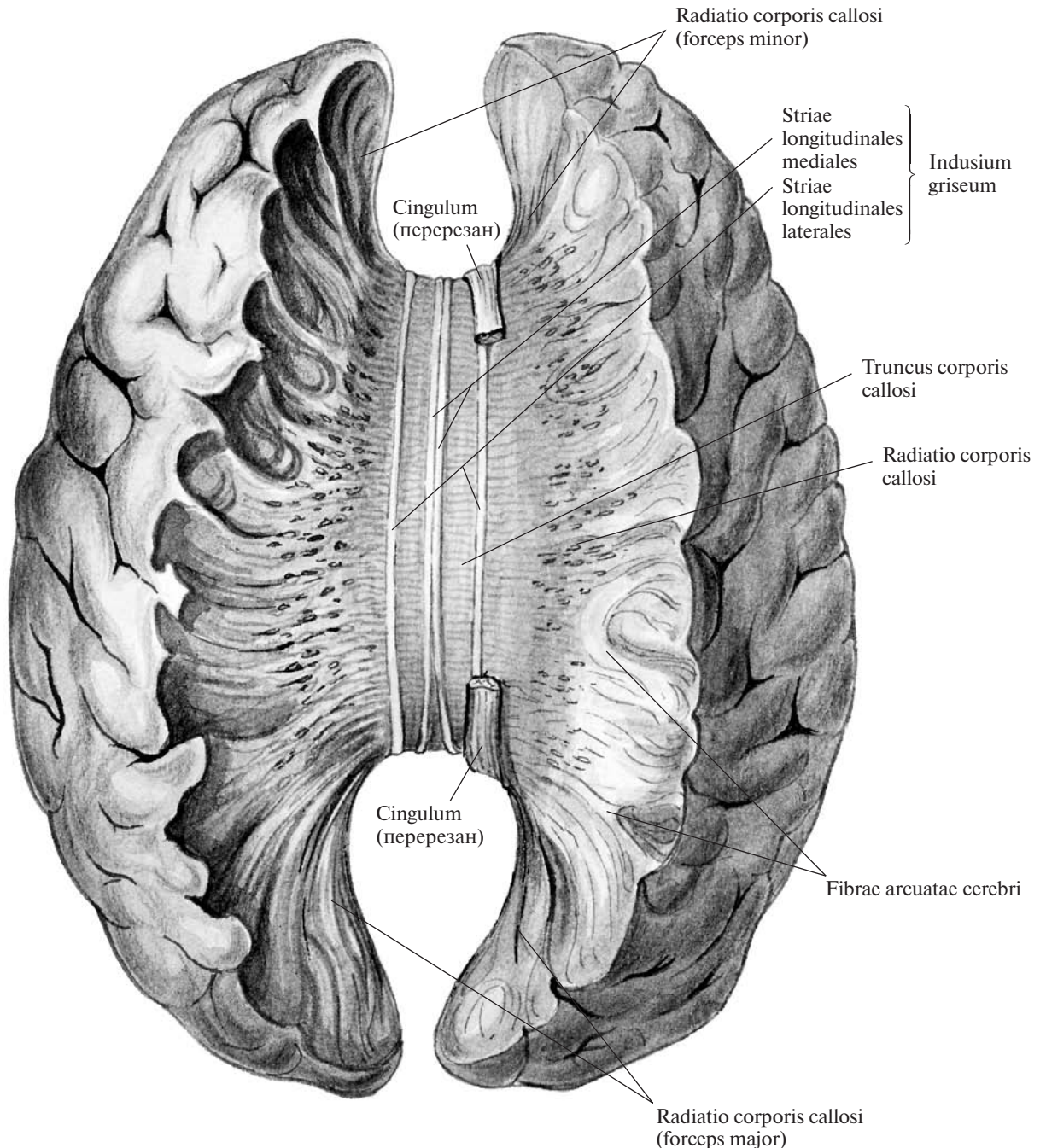


Рис. 892. Мозолистое тело, corpus callosum, и лучистость мозолистого тела, radiatio corporis callosi; вид сверху. (Часть белого вещества полушарий удалена; слева устранена латеральная продольная полоска.)

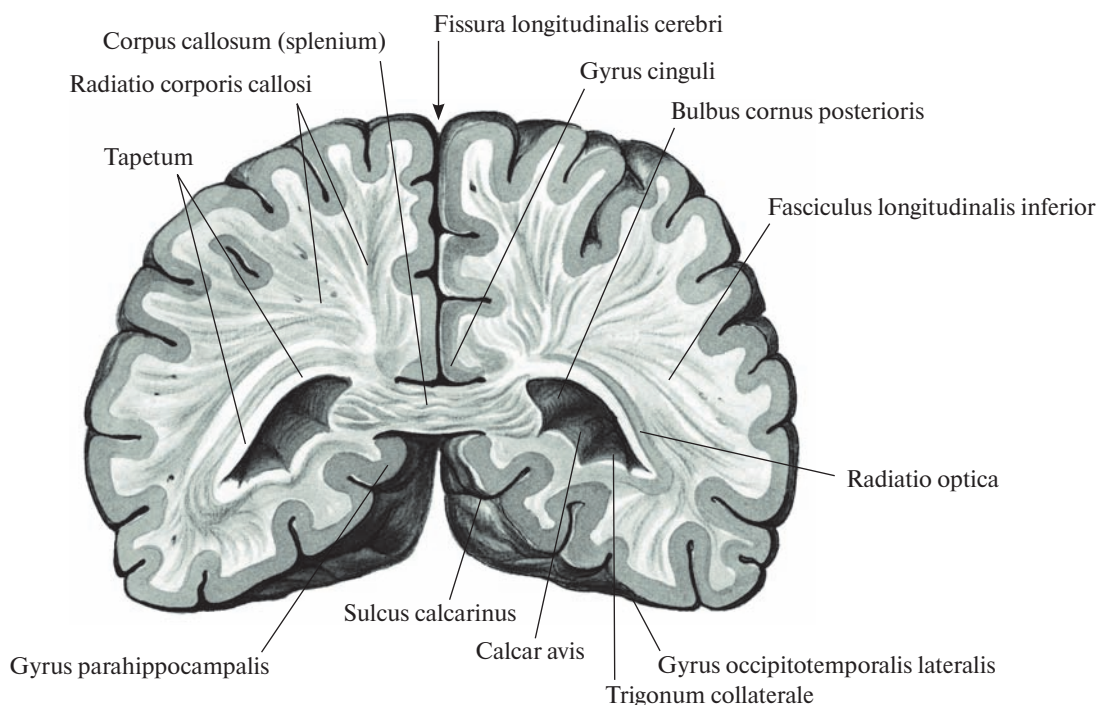


Рис. 893. Большой мозг, cerebrum; вид сзади. (*Фронтальный разрез на уровне утолщения мозолистого тела.*)

шего кору большого мозга. Идущие от мозолистого тела волокна, радиально рассыпаясь в толще каждого полушария, образуют *лучистость мозолистого тела, radiatio corporis callosi* (см. рис. 892, 893). В ней соответственно долям мозга различают лобную, теменную, височную и затылочную части. Задние отделы лучистости, преимущественно в области затылочной части, истончаются и являются верхней стенкой — крышей — нижнего и заднего рогов каждого бокового желудочка.

Волокна мозолистого тела, проходящие через клюв и колено по направлению к лобным долям и пролегающие сзади через утолщение мозолистого тела к затылочным долям, дугообразно изогнуты в противоположные стороны. Поэтому они получили название *больших (затылочных) щипцов, forceps major (occipitalis)*, и *малых (лобных) щипцов, forceps minor (frontalis)* (см. рис. 892, 898).

2) *Передняя спайка, commissura anterior* (см. рис. 879, 887), располагается позади терминальной пластинки и делится на *переднюю часть, pars anterior*, соединяющую крючки обеих лимбических долей, и более развитую *заднюю часть, pars posterior*, связывающую парагиппокампальные извилины.

3) Спайка свода рассматривается далее.

4. **Свод, fornix**, входящий в систему обонятельного мозга (рис. 894, 895), также относится к белому веществу полушарий

большого мозга. Это сильно изогнутый удлиненный тяж, почти полностью состоящий из продольных волокон. В нем различают тело, ножки и столбы.

Тело свода, corpus fornicis, своей средней, наиболее утолщенной частью располагается под мозолистым телом (см. рис. 879, 898, 899). На фронтальном разрезе мозга оно имеет форму трехгранной призмы. Его верхняя поверхность срастается с нижним краем прозрачной перегородки и с нижней поверхностью мозолистого тела. У латерального края тела свода располагается сосудистое сплетение бокового желудочка, с сосудистой основой которого этот край соединяется, образуя узкую тонкую полоску — *ленту свода, taenia fornicis* (см. рис. 909, 910). Последняя продолжается вдоль ножки свода в нижний рог бокового желудочка. Боковые, обращенные косо вниз поверхности тела свода свободно прилегают к таламусам, к их верхним поверхностям и медиальным верхним краям. Закругленный нижний край тела свода находится над сосудистой основой III желудочка.

Задний отдел свода — правая и левая *ножки свода, crura fornicis* (см. рис. 898, 899), — срастается с нижней поверхностью мозолистого тела перед его валиком. Позади таламуса ножки свода расходятся и загибаются латерально книзу. Затем каждая из них проникает в нижний рог соответствующего бокового желудочка, где следует вдоль гиппокампа, располагаясь между

ним и медиально лежащей зубчатой извилиной, и у крючка парагиппокампальной извилины продолжается в бахромку гиппокампа.

Обе ножки свода от места своего расхождения и до погружения под утолщением мозолистого тела в нижний рог соединены тонкой треугольной пластинкой, вершина которой направлена кпереди, основание — кзади. Пластинка состоит из поперечно идущих волокон, хорошо выраженных у основания, и называется *спайкой свода, commissura fornicis*. Пучки пластинки соединяют правый и левый гиппокампы (см. рис. 894, 895, 898, 899).

Передние отделы свода несколько расходятся, образуя выпуклую кверху дугу, и продолжают в *столбы свода, columnae fornicis* (см. рис. 879, 899). Каждый столб располагается кзади от передней спайки над передним отделом таламуса, между ним и таламусом имеется полулунная щель — межжелудочковое отверстие. Этот отрезок столба является его свободной частью.

Позади передней спайки каждый столб свода загибается, направляется вниз и погружается в гипоталамус, ближе к медиальной поверхности таламусов, т. е. к полости III желудочка. Далее он входит в соответствующее сосцевидное тело. Этот отрезок столба является его скрытой частью.

Таким образом, свод простирается от гиппокампа до сосцевидных тел.

В сосцевидном теле берут начало нервные волокна, которые направляются в толщу таламуса в виде главного пучка сосцевидного тела. Одна часть волокон следует к клеткам передних ядер таламуса, образуя *сосцевидно-таламический пучок, fasciculus mamillothalamicus* (см. рис. 879, 894, 895), другая — в составе *сосцевидно-покрышечного пучка, fasciculus mamillotegmentalis*,

заканчивающегося на клетках ядер покрышечной части коры большого мозга.

В белом веществе полушарий между подкорковыми ядрами имеется ряд прослоек, называемых капсулами (см. рис. 884—887, 936).

1. *Самая наружная капсула, capsula externa*, расположена между корой островка и оградой.

2. *Наружная капсула, capsula externa*, находится между оградой и чечевицеобразным ядром.

3. *Внутренняя капсула, capsula interna*, отделяет чечевицеобразное ядро от хвостатого ядра и таламуса.

Через внутреннюю капсулу проходят все проекционные волокна полушарий, которые в белом веществе полушарий об-

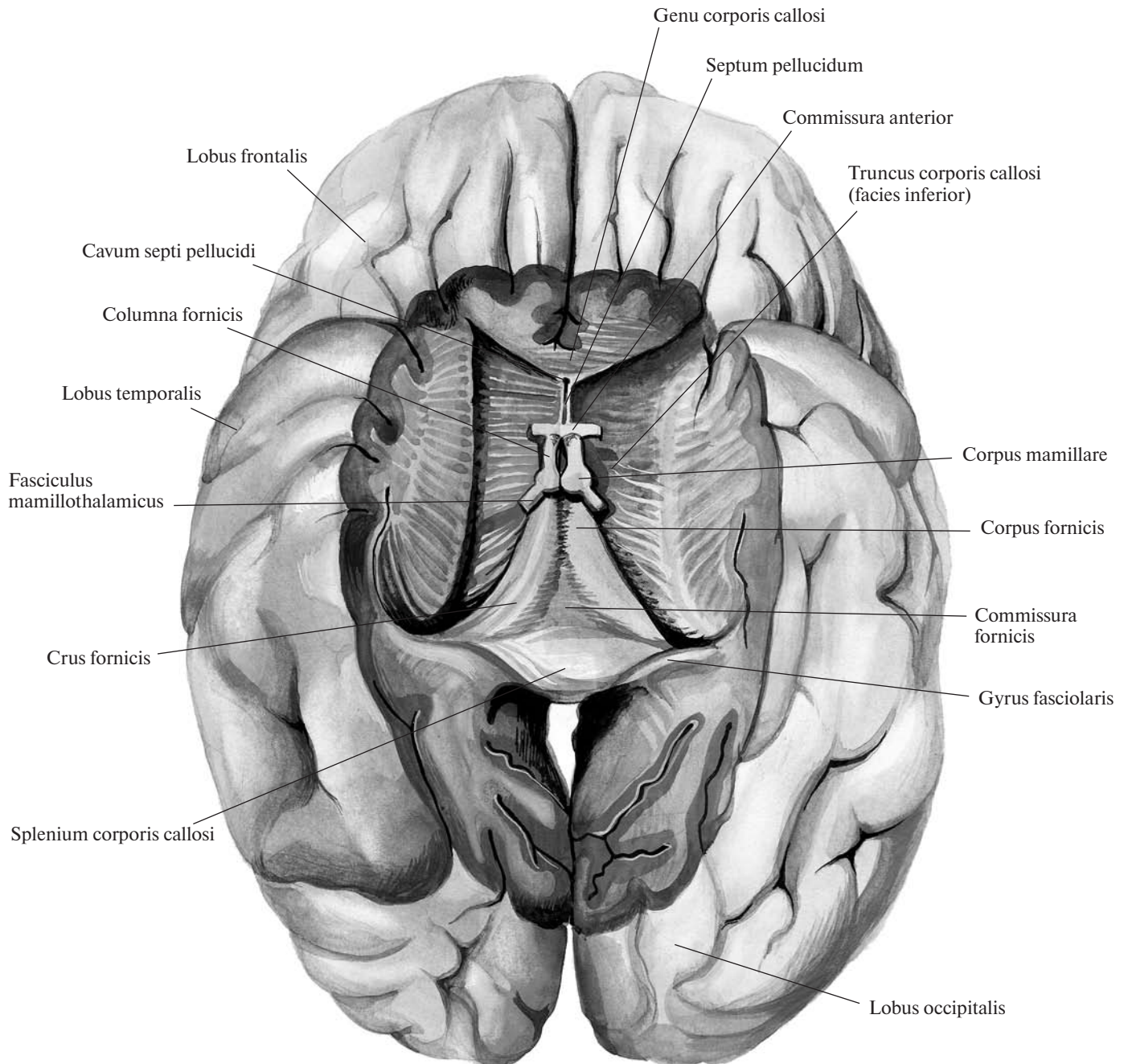


Рис. 894. Свод, fornix, и спайка свода, commissura fornix; вид снизу и немного спереди. (Нижние отделы височных и затылочных долей, а также ствол головного мозга удалены.)

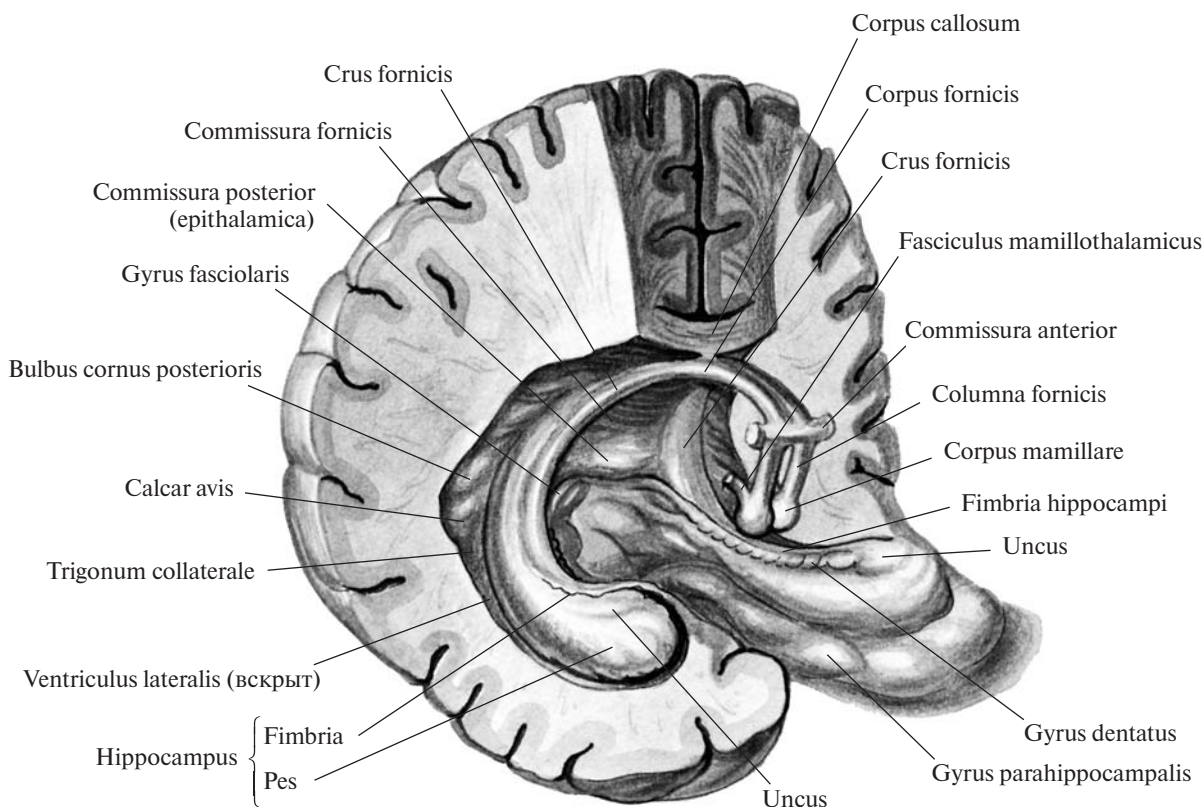


Рис. 895. Свод, fornix, и гиппокамп, hippocampus; вид сверху и немного справа.

разуют лучистый венец, *corona radiata* (см. рис. 933).

Во внутренней капсуле различают переднюю ножку, *crus anterior*; колено, *geni*, и заднюю ножку, *crus posterior*.

Передняя ножка внутренней капсулы образована лобно-мостовым путем, *tractus frontopontinus* (см. рис. 934, 936), который связывает кору лобной доли с ядрами моста и входит в состав корково-мостового пути, *tractus corticopontinus*. Кроме того, через переднюю ножку внутренней капсулы пролегают волокна передней лучистости таламуса. В колене внутренней капсулы проходят корково-ядерные волокна, *fibrae corticonucleares*.

В составе задней ножки внутренней капсулы различают три части.

1) Таламочечевицеобразная часть, *pars thalamolentiformis*, включает: нисходящие волокна:

а) корково-спинномозговые, *fibrae corticospinales*;

б) корково-красноядерные, *fibrae corticorubrales*;

в) корково-ретикулярные, *fibrae corticoreticulares*;

г) теменно-мостовые, *fibrae parietopontinae*;

д) корково-таламические, *fibrae corticothalamicae*;

е) таламотеменные, *fibrae thalamoparietales*;

и восходящие волокна центральной лучистости таламуса.

2) Подчечевицеобразная часть, *pars sublentiformis*, содержит:

нисходящие волокна:

а) корково-крышечные, *fibrae corticotectales*;

б) височно-мостовые, *fibrae temporopontinae*;

в) корково-таламические, *fibrae corticothalamicae*;

и восходящие волокна:

а) зрительной лучистости;

б) коленчато-височные, *fibrae geniculotemporales*, слуховой лучистости.

3) Зачечевицевицеобразная часть, *pars retrolentiformis*, включает:

нисходящие волокна:

а) затылочно-мостовые, *fibrae occipitopontinae*;

б) затылочно-крышечные, *fibrae occipitotectales*;

и восходящие коленчато-шпорные волокна, *fibrae geniculocalcarinae*, зрительной лучистости.

Боковые желудочки

Боковые желудочки, *ventriculi laterales* (рис. 896—899; см. рис. 884, 895), представляют собой полости внутри полушарий большого мозга.

Различают левый боковой желудочек, *ventriculus lateralis sinister*, и правый боковой желудочек, *ventriculus lateralis dexter* (рис. 900, 901). Каждый из них располагается в соответствующем полушарии. В желудочке выделяют лобный (передний) рог, цент-

ральную часть, затылочный (задний) рог и височный (нижний) рог. Каждая из указанных частей соответствует одной из долей полушария большого мозга.

1. Лобный (передний) рог, *cornu frontale (anterius)*, бокового желудочка залегает в толще лобной доли (см. рис. 896—899). Полость его имеет форму рога, изогнуто-

го медиально; на поперечном срезе, проведенном через лобную долю полушария, она выглядит как треугольник. Верхней и передней стенками лобного рога являются передние отделы мозолистого тела — лобная часть лучистости и колено. Латеральную стенку и часть нижней стенки образует выдающаяся в полость рога ме-

диальная поверхность головки хвостатого ядра.

Медиальной стенкой каждого из передних рогов служит тонкая *пластинка прозрачной перегородки, lamina septi pellucidi*. Пластинок две. Они ограничены сзади передней поверхностью столбов и тела свода, сверху — нижней поверхностью ствола мо-

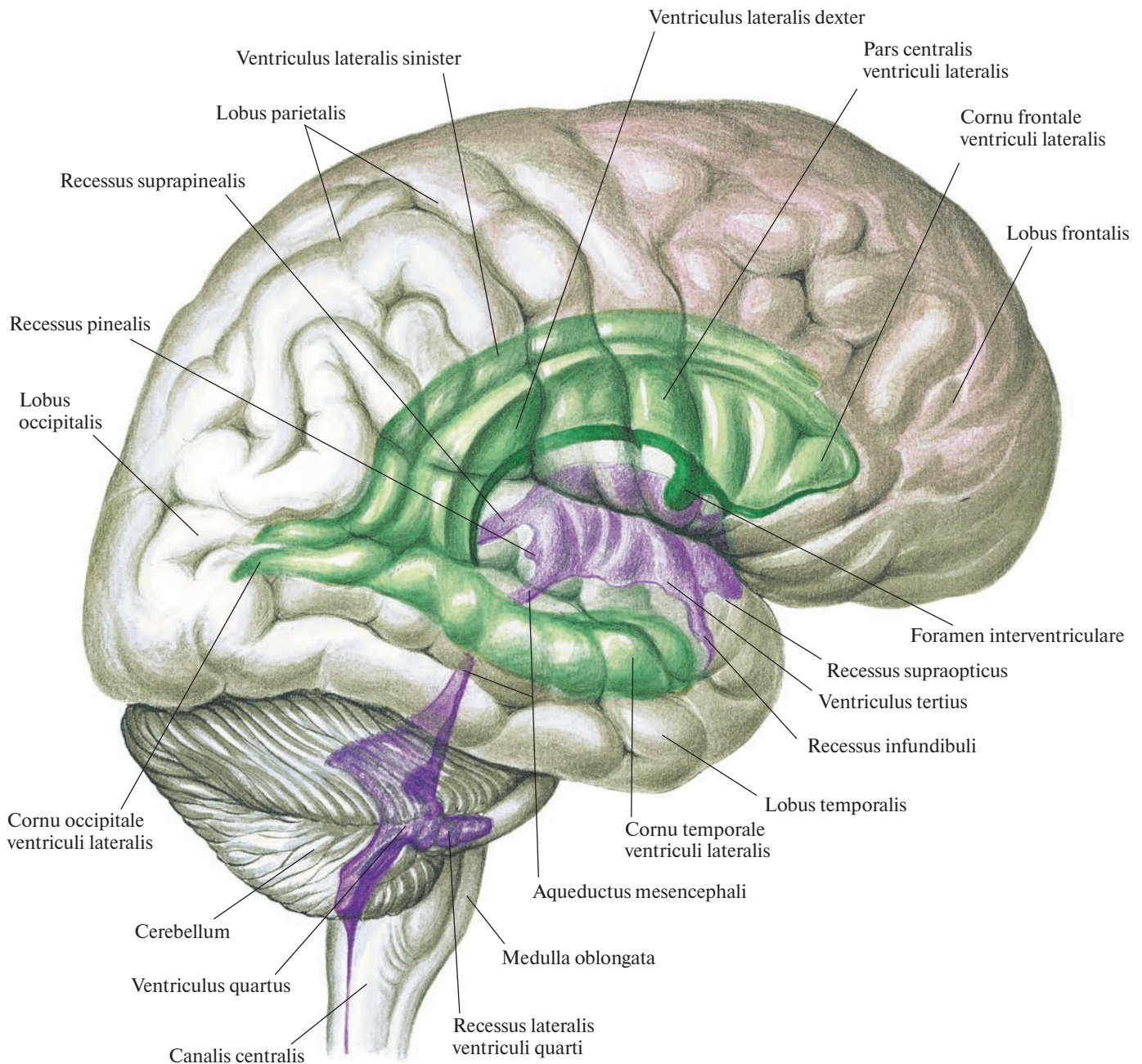


Рис. 896. Желудочки мозга, *ventriculi cerebri*; вид справа (схематично). (Пространственные взаимоотношения между полушариями головного мозга, мозжечка, стволом головного мозга, представленными как бы прозрачными, и желудочками мозга.)

золистого тела, спереди и снизу — внутренней поверхностью колена и клюва мозолистого тела.

Правая и левая пластинки образуют прозрачную перегородку, *septum pellucidum*, а между пластинками располагается узкая щелевидная полость прозрачной перегородки, *cavum septi pellucidi*. Последняя хорошо

различима после удаления мозолистого тела. В перегородке, впереди от передней спайки, определяется *предкомиссуральное ядро перегородки, nucleus septalis precommissuralis*. В каждой пластинке проходят передняя и задняя вены прозрачной перегородки, отводящие кровь из передних отделов мозолистого тела, прозрачной пе-

регородки и головки хвостатого ядра и впадающие в верхнюю таламостриарную вену (см. рис. 899).

В заднем отделе медиальной стенки переднего рога, между передним бугорком таламуса и столбом свода, располагается овальное *межжелудочковое отверстие, foramen interventriculare*. Через него полость

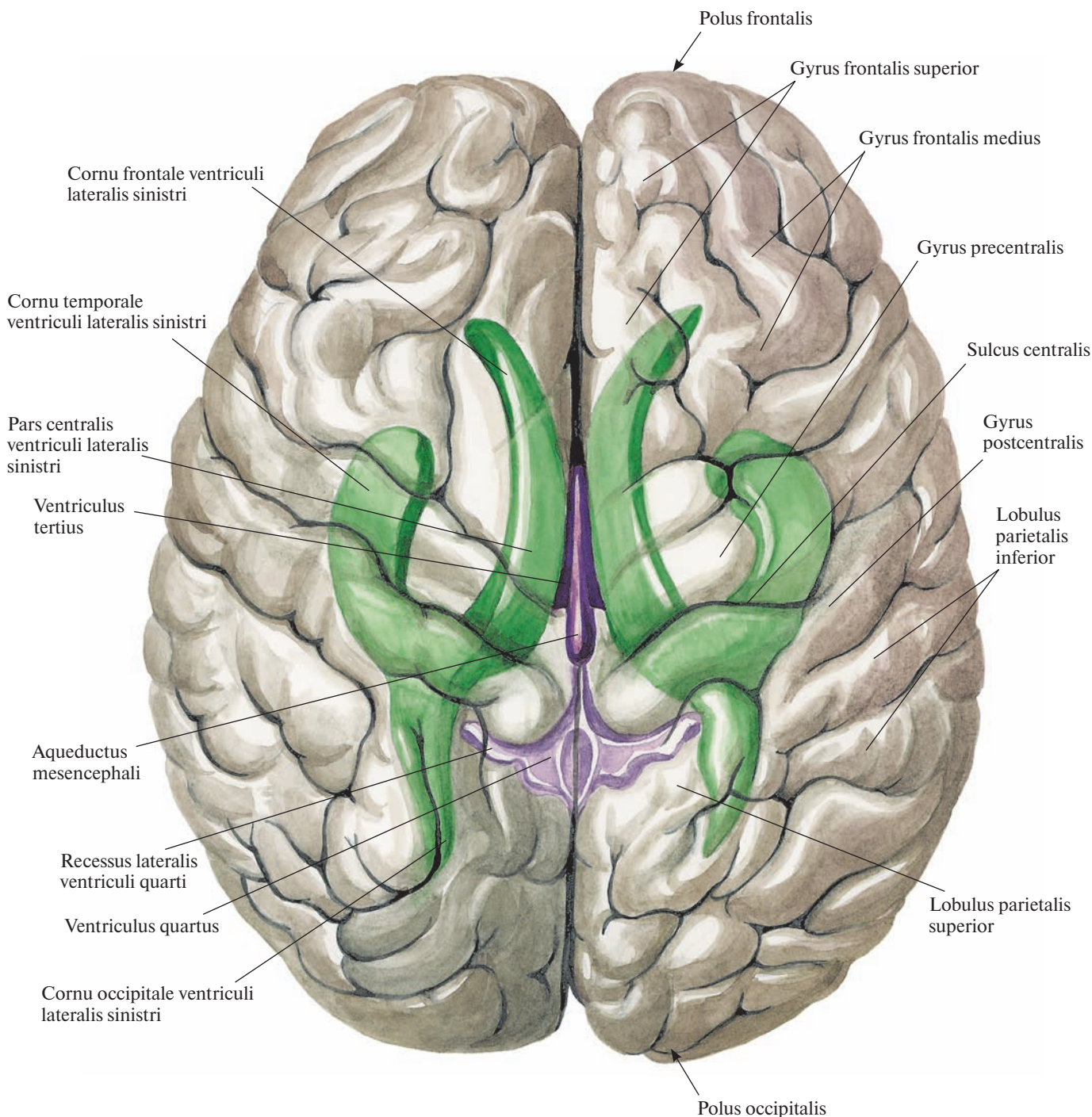


Рис. 897. Желудочки мозга, *ventriculi cerebri*; вид сверху (полусхематично). (Пространственные взаимоотношения между полушариями головного мозга, представленными как бы прозрачными, и желудочками мозга.)

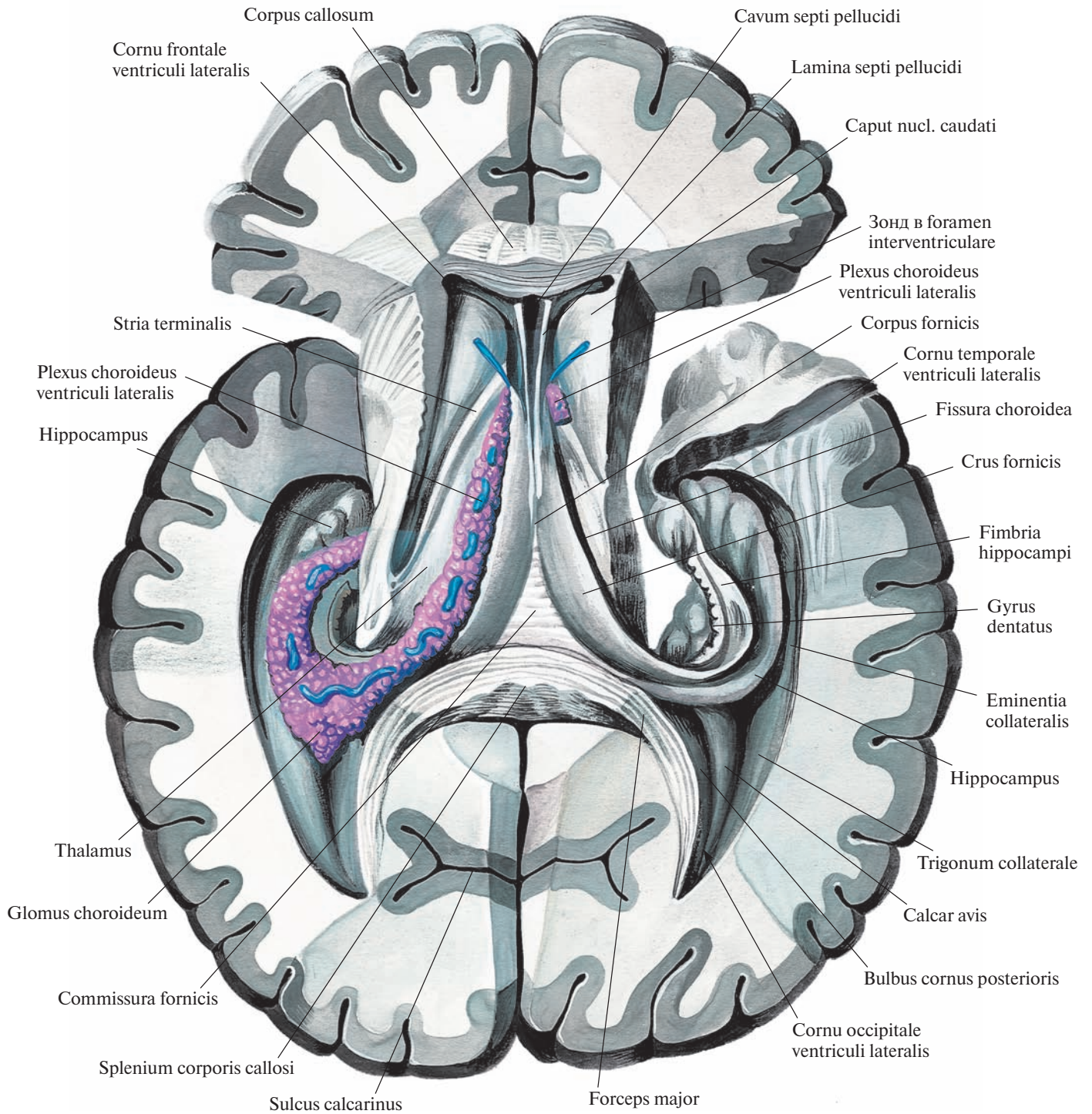


Рис. 898. Боковые желудочки, *ventriculi laterales*; вид сверху.
(Ствол мозолистого тела удален; вскрыты передний, задний и нижний рога и центральная часть боковых желудочков.)

бокового желудочка сообщается с полостью III желудочка.

Кзади передний рог непосредственно переходит в центральную часть бокового желудочка.

2. *Центральная часть, pars centralis*, бокового желудочка располагается в области теменной доли полушария (см. рис. 896, 897). Полость центральной части длиной около 4 см и шириной 1,5 см простирается от межжелудочкового отверстия до места отхождения заднего и нижнего рогов бокового желудочка, на фронтальном разрезе имеет вид узкой и неглубокой щели.

Верхней стенкой, или крышей, полости служит теменная часть лучистости мозолистого тела.

Нижнюю стенку, или дно, образуют тело хвостатого ядра, терминальная полоска, таламус, над которым располагается тонкая прикрепленная пластинка, и часть сосудистого сплетения бокового желудочка.

Прикрепленная пластинка, lamina affixa (см. рис. 909, 910, 924), медиально истончаясь, образует извитую пластинку — *сосудистую ленту, taenia choroidea* (см. рис. 910, 919, 924), и переходит в *эпендиму, ependyma*, — эпителиальный покров, выстилающий стенки бокового и других желудочков.

Терминальная полоска, stria terminalis (см. рис. 898, 919, 924), располагаясь латеральнее прикрепленной пластинки, слегка прикрывает небольшую бороздку, пролегающую на границе между хвостатым ядром

и таламусом. *Волокна терминальной полоски, fibrae striae terminalis*, возникают в задней части миндалевидного тела, проходят в составе верхней стенки нижнего рога бокового желудочка, терминальной полоски и свода и связывают миндалевидное тело с прозрачной перегородкой, передним и предоптическими ядрами гипоталамуса и передним продырявленным веществом.

Медиальной границей центральной части бокового желудочка является тело свода.

Приподняв сосудистое сплетение и прикрепленную пластинку и отодвинув тело свода, можно рассмотреть верхнюю поверхность таламуса. При этом становится видным продолговатое углубление между

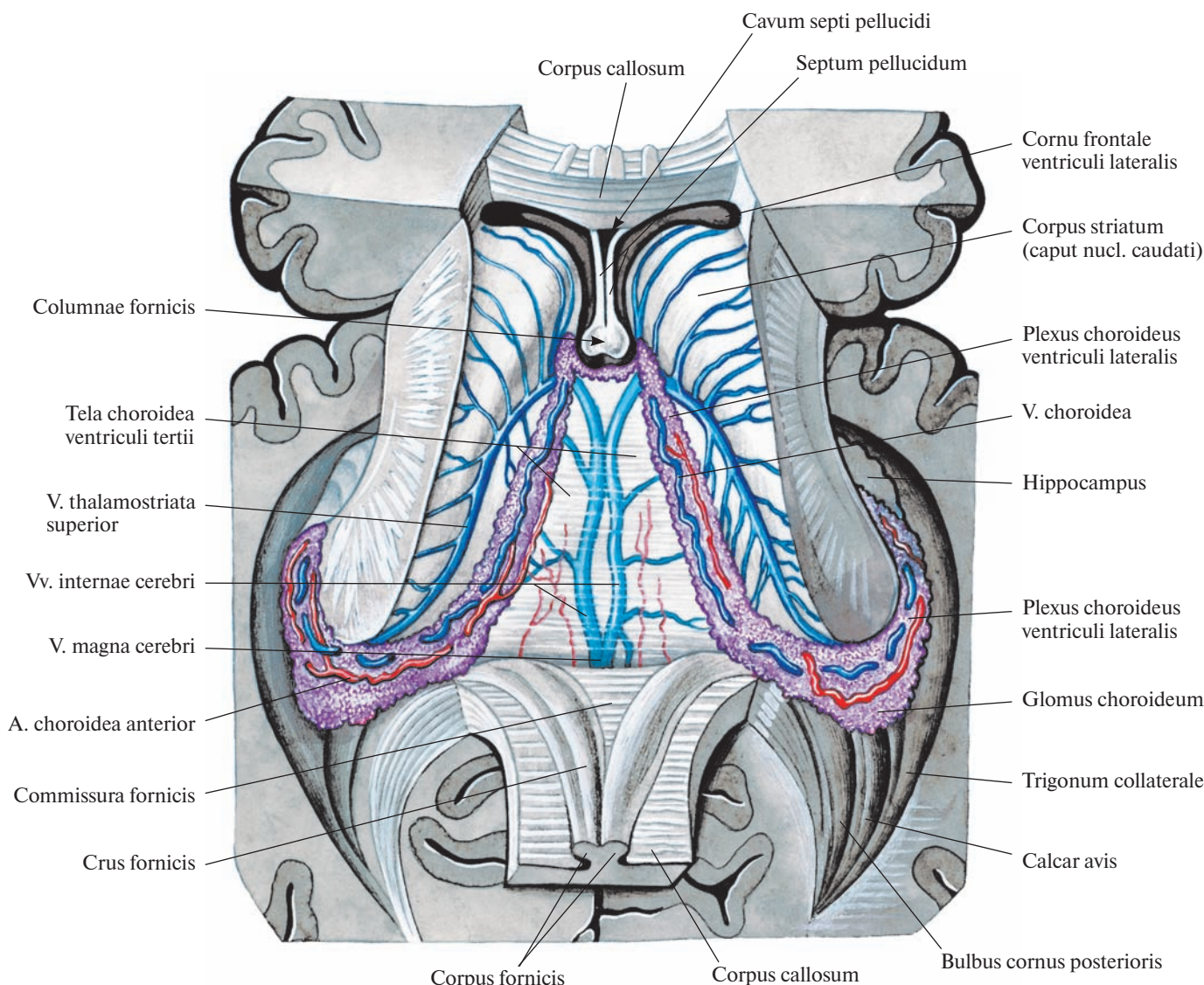


Рис. 899. Боковые желудочки, ventriculi laterales, и сосудистая основа III желудочка, tela choroidea ventriculi tertii; вид сверху. (Мозолистое тело и тело ствола перерезаны и отвернуты кзади.)

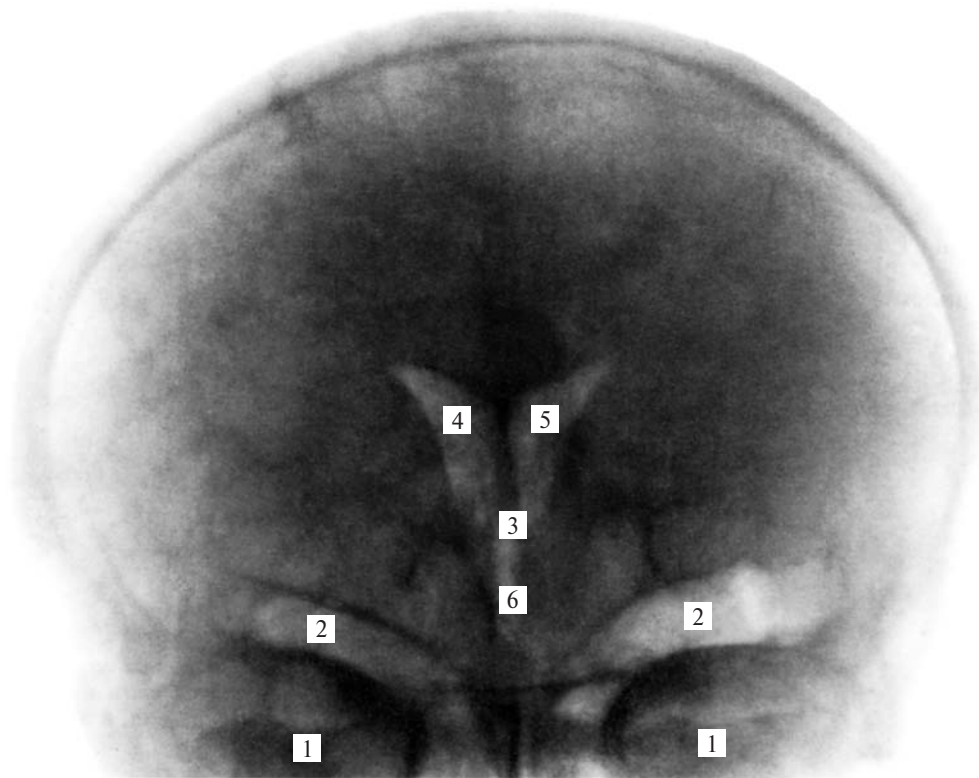


Рис. 900. Желудочки мозга (рентгенограмма). (Затылочное положение.)

1 — глазницы; 2 — лобные пазухи; 3 — III желудочек; 4 — правый боковой желудочек; 5 — левый боковой желудочек; 6 — IV желудочек.

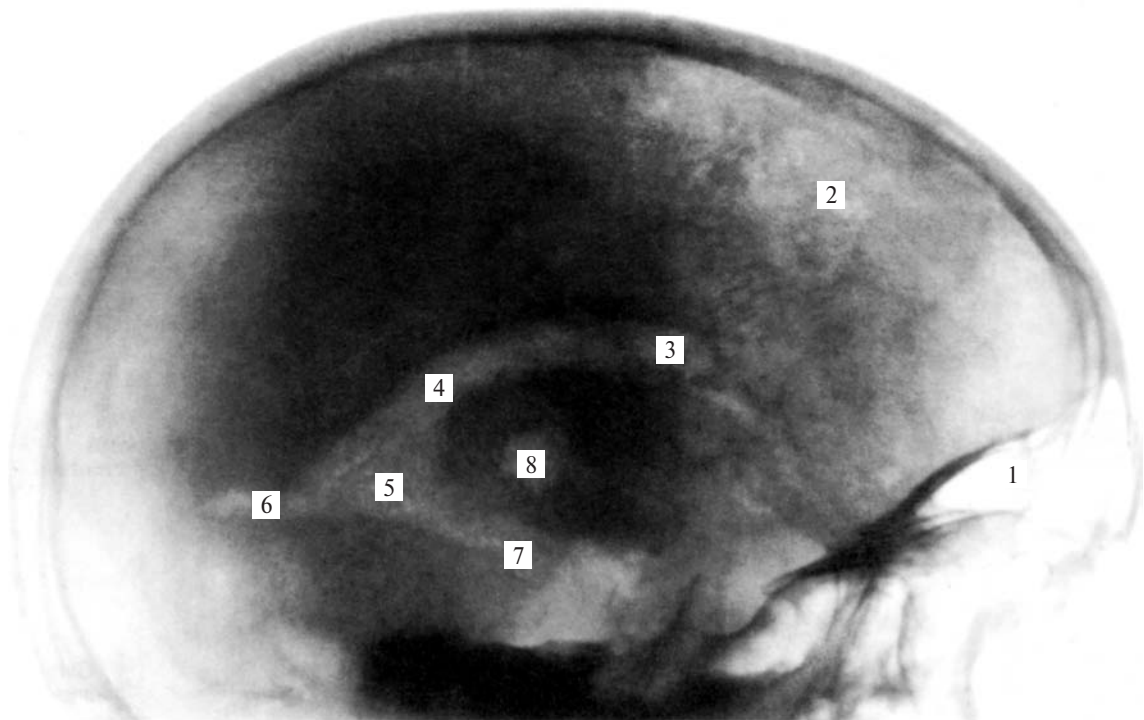


Рис. 901. Правый боковой желудочек (рентгенограмма).

1 — лобная пазуха; 2 — подпаутинное пространство; 3 — передний рог; 4 — центральная часть; 5 — место перехода центральной части в нижний рог; 6 — задний рог; 7 — нижний рог; 8 — полость III желудочка.

краем свода и верхней поверхностью таламуса — *сосудистая щель, fissura choroidea* (см. рис. 898, 1096).

3. *Затылочный (задний) рог, cornu occipitale (posterius)*, бокового желудочка, являясь непосредственным продолжением центральной части, располагается в области затылочной доли (см. рис. 896—898). Его полость длиной до 1,2—2,0 см очень узкая и на фронтальном разрезе имеет форму треугольника. В полости различают три стенки: вогнутую медиальную, выпуклую латеральную и наиболее суженную верхнюю, дорсальную; задний суженный конец полости направлен в сторону затылочного полюса.

На медиальной стенке располагаются два продольных валика, один над другим. Верхний, меньший валик часто слабо выражен — это *луковица заднего рога, bulbus cornus posterioris*. Ее образуют пучки волокон двух видов: 1) идущие от мозолистого тела к затылочной доле соответственно дну теменно-затылочной борозды и 2) относя-

щиеся к большим шипцам мозолистого тела. Волокна ствола и валика мозолистого тела, составляющие крышу и боковую стенку заднего рога и боковую стенку нижнего рога бокового желудочка, называются *покровом, tapetum* (см. рис. 893).

Нижний валик — *птичья шпора, calcar avis*, — больше верхнего. Он всегда хорошо выражен, соответствует шпорной борозде, которая глубоко вдается в стенку заднего рога.

Сбоку и сверху полость заднего рога окружена волокнами мозолистого тела. Сзади задний рог ограничен затылочной долей.

4. *Височный (нижний) рог, cornu temporale (inferius)*, бокового желудочка залегает в толще височной доли, ближе к ее медиальной периферии (рис. 902; см. рис. 896—898). Он представляет собой направленную дугой вниз, вперед и кнутри полость длиной 3—4 см.

Передний отдел полости слепо заканчивается, не достигая височного полюса, а

доходя только до крючка, где в толще мозга впереди нижнего рога располагается миндалевидное тело. На фронтальном разрезе различают четыре стенки, ограничивающие полость нижнего рога: латеральную, верхнюю, нижнюю и медиальную.

Латеральную и верхнюю стенки полости составляют волокна мозолистого тела, нижнюю — немного приподнятая треугольная площадка — *коллатеральный треугольник, trigonum collaterale*, задний отдел которого продолжается в полость заднего рога (см. рис. 893, 898, 899). Кпереди и снаружи треугольник переходит в удлиненный выступ — *коллатеральное возвышение, eminentia collateralis*, образуемое глубоко вдающейся снаружи коллатеральной бороздой (см. рис. 898).

Медиальной стенкой нижнего рога служит сильно вдающийся в его полость *гиппокамп, hippocampus* (см. рис. 886, 887, 898, 899). Он имеет изогнутую форму и длину до 3 см; образуется вследствие глубокого проникновения снаружи в полость нижнего

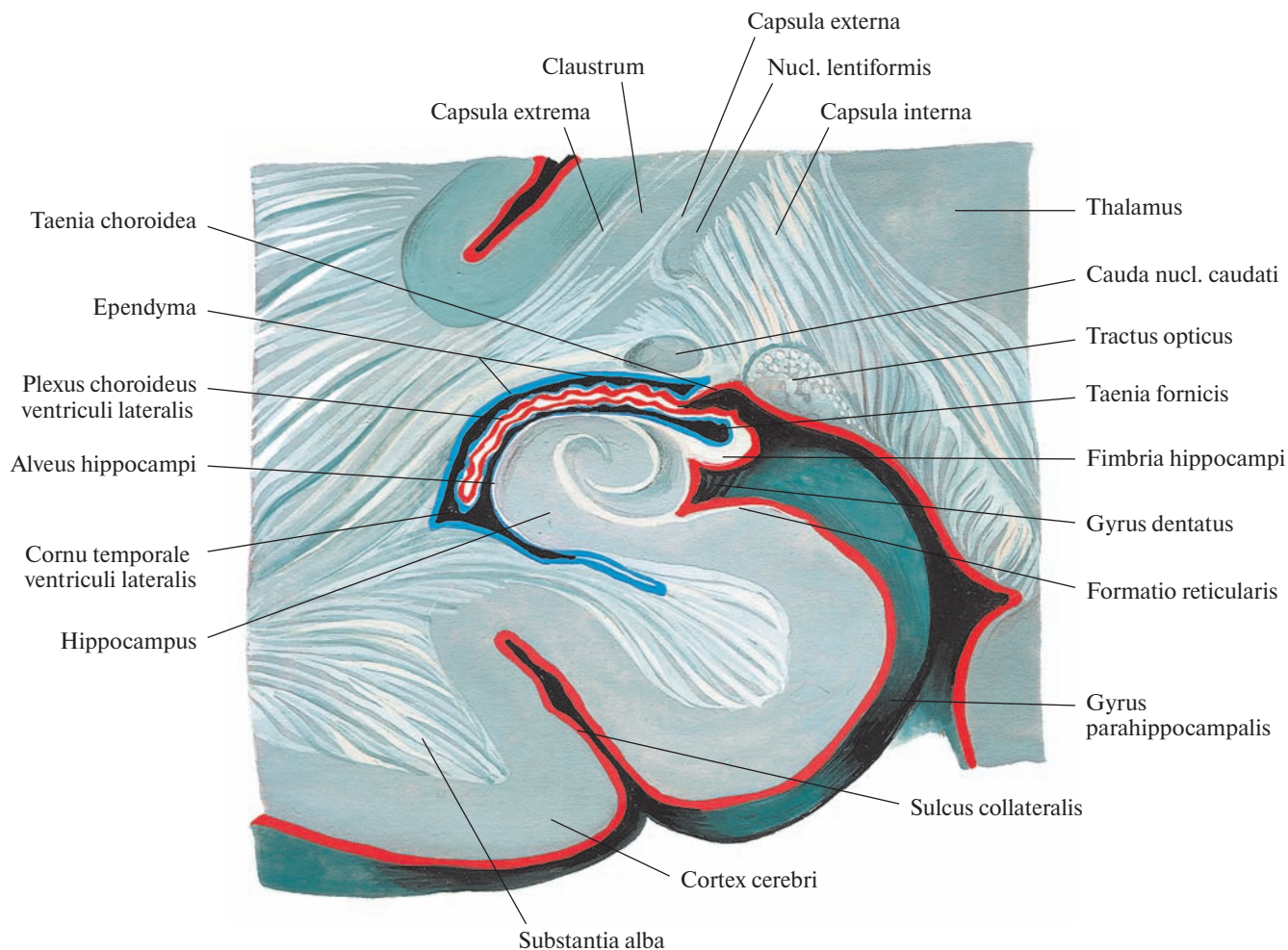


Рис. 902. Височный рог бокового желудочка, cornu temporale ventriculi lateralis, правого; вид сзади. (Фронтальный разрез. Мягкая оболочка головного мозга красного цвета, эпендима — синего.)

рога гиппокампальной борозды. Задний отдел гиппокампа начинается в области заднего отдела центральной части бокового желудочка, впереди птичьей шпоры на высоте коллатерального треугольника. Далее гиппокамп тянется вдоль всего нижнего рога в виде дугообразного выступа, выпуклой стороной направленного к латеральной стенке рога. Передний, более широкий отдел его называется *ножкой гиппокампа, pes hippocampi* (см. рис. 895). На ней имеется 3—4 возвышения в виде небольших пальцевидных выступов, разграниченных маленькими бороздками. Конец гиппокампа подходит к крючку, являющемуся частью парагиппокампальной извилины.

Наиболее поверхностный слой, прилежащий к эпендиме нижнего рога, называется *лотком гиппокампа, alveus hippocampi*.

Кнутри от гиппокампа, между ним и зубчатой извилиной, располагается сращенная с гиппокампом узкая белая полоска — *бахромка гиппокампа, fimbria hippocampi*, являющаяся продолжением ножки свода, опускающейся в полость нижнего рога (см. рис. 895, 898).

В образовании медиальной стенки нижнего рога также принимает участие сосудистое сплетение бокового желудочка (см. рис. 898, 899). Сформировавшись в переднем роге, оно переходит в центральную часть бокового желудочка, направляется к заднему рогу, минует его и, образовав в области коллатерального треугольника расширение — *сосудистый клубок, glomus choroideum*, проникает в полость нижнего рога, где посредством ленты свода прикрепляется к краю бахромы гиппокампа.

ПРОМЕЖУТОЧНЫЙ МОЗГ

Промежуточный мозг, diencephalon (рис. 903, 904), включает таламус, субталамус и метаталамус, относящиеся к системе проводящих путей, эпиталамус, связанный с эндокринной системой, и гипоталамус — высший подкорковый центр нейрогуморальной регуляции всех происходящих в организме процессов. Полостью промежуточного мозга является III желудочек.

Таламус, субталамус и метаталамус

Таламус, thalamus (см. рис. 910), представляет собой крупное, неправильно-яйцевидной формы скопление серого вещества, разделенное прослойками белого вещества на большое количество ядер, к которым направляются восходящие, афферентные, пути. Медиальная поверхность таламуса обращена в полость III желудочка

и ограничена снизу *гипоталамической бороздой, sulcus hypothalamicus*. Медиальные поверхности правого и левого таламусов соединены *межталамическим сращением, adhesio interthalamica*.

Верхняя поверхность таламуса также свободна. От медиальной поверхности ее отделяет *мозговая полоска таламуса, stria medullaris thalami*, а от лежащего латеральнее хвостатого ядра — пограничная борозда. Мозговая полоска таламуса кзади расширяется и образует *треугольник поводка, trigonum habenulare*.

Кнутри от пограничной борозды прикрепляется сосудистая основа III желудочка, после удаления которой остается след в виде зазубренной каймы — *лента таламуса, taenia thalami*. Верхняя поверхность таламуса имеет форму треугольника. В передней вершине треугольника располагаются *передний бугорок таламуса, tuberculum anterius thalami*, а основание представлено значительным утолщением — *подушкой таламуса, pulvinar thalami*. Прилежащий с медиальной стороны к подушке треугольник поводка отграничен от нее *бороздой поводка, sulcus habenularis*.

Кнаружи и немного кпереди от таламуса располагается внутренняя капсула, отделяющая его от полусатого тела. На разрезах таламуса видны прослойки белого вещества — *мозговые пластинки таламуса, laminae medullares thalami*, наиболее выраженные

из них — *медиальная и латеральная, laminae medullares medialis et lateralis*.

Серое вещество, входящее в состав таламуса, образует *ядра таламуса, nuclei thalami* (рис. 905, 906; см. рис. 887).

1. *Передние ядра таламуса, nuclei anteriores thalami*, располагаются в переднем бугорке таламуса. К ним относятся:

1) *переднедорсальное ядро, nucleus anterodorsalis*;

2) *переднеventральное ядро, nucleus anteroventralis*;

3) *переднемедиальное ядро, nucleus anteromedialis*.

2. *Срединные ядра таламуса, nuclei mediani thalami*, залегают у медиальной поверхности таламуса. В эту группу входят:

1) *околелоточное ядро, nucleus paratenialis*;

2) *переднее и заднее паравентрикулярные ядра, nuclei paraventriculares anterior et posterior*;

3) *ромбовидное спаянное ядро, nucleus commissuralis rhomboidalis*;

4) *соединяющее ядро, nucleus reuniens*.

3. *Медиальные ядра таламуса, nuclei mediales thalami*, включают в себя:

1) *дорсальное медиальное ядро, nucleus mediodorsalis*;

2) *вентральное медиальное ядро, nucleus medioventralis*.

4. *Вентральные ядра таламуса, nuclei ventrales thalami*, наиболее крупные, распо-

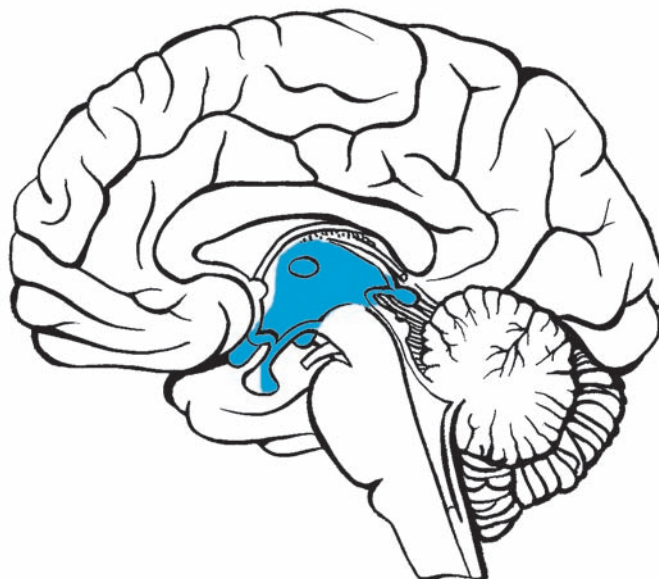


Рис. 903. Топография промежуточного мозга (схема).

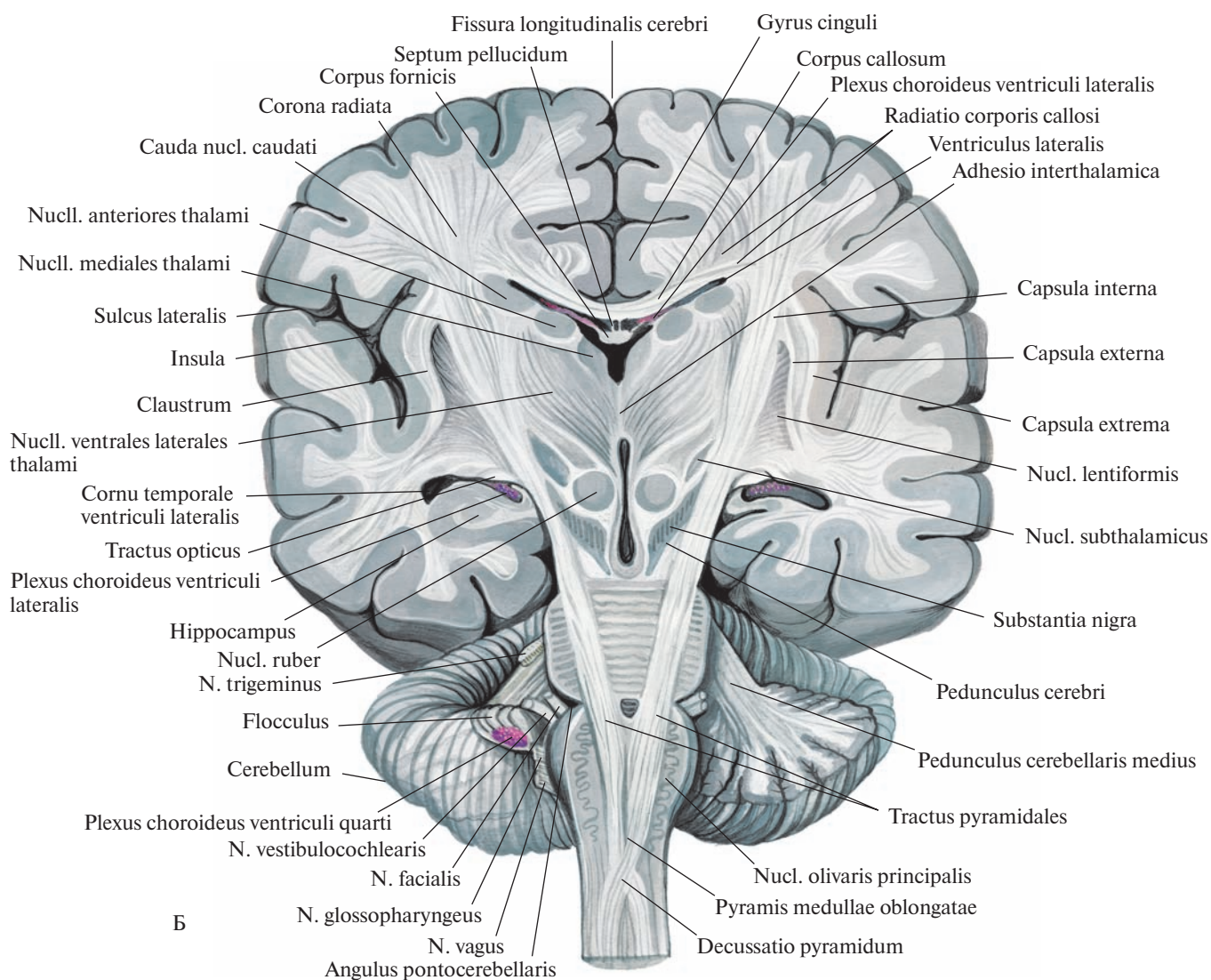
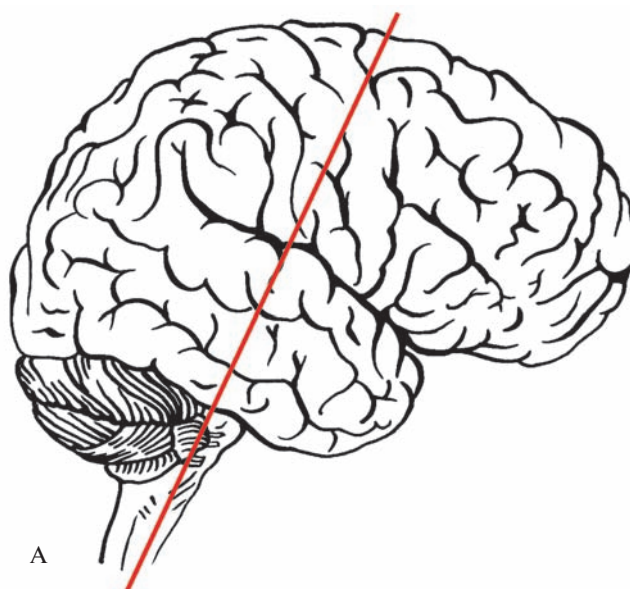


Рис. 904. Промежуточный мозг, diencephalon; вид спереди. (Поперечный разрез мозга. В левом полушарии мозжечка отпрепарирована средняя мозжечковая ножка.)
 А — линия разреза. Б — образования в плоскости разреза.

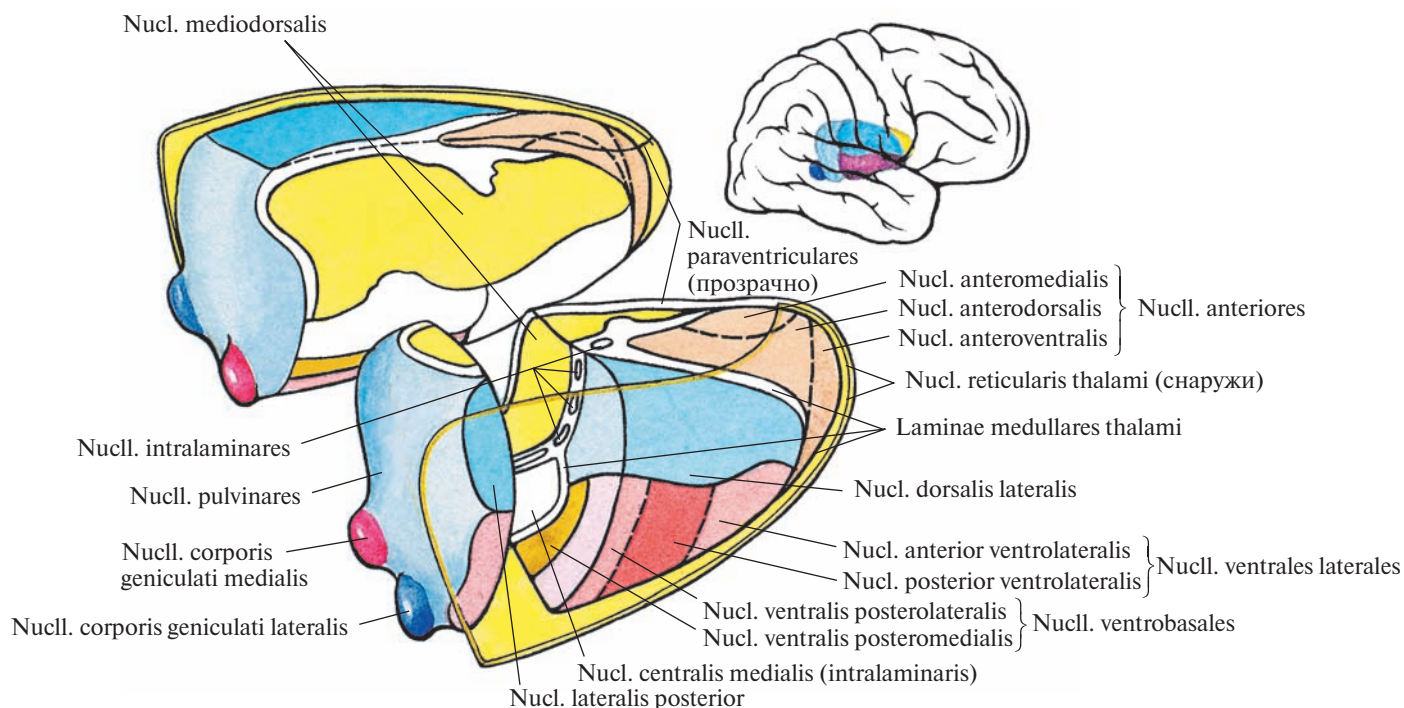


Рис. 905. Ядра промежуточного мозга (таламуса) (схема). (Правый таламус разрезан во фронтальной плоскости.)

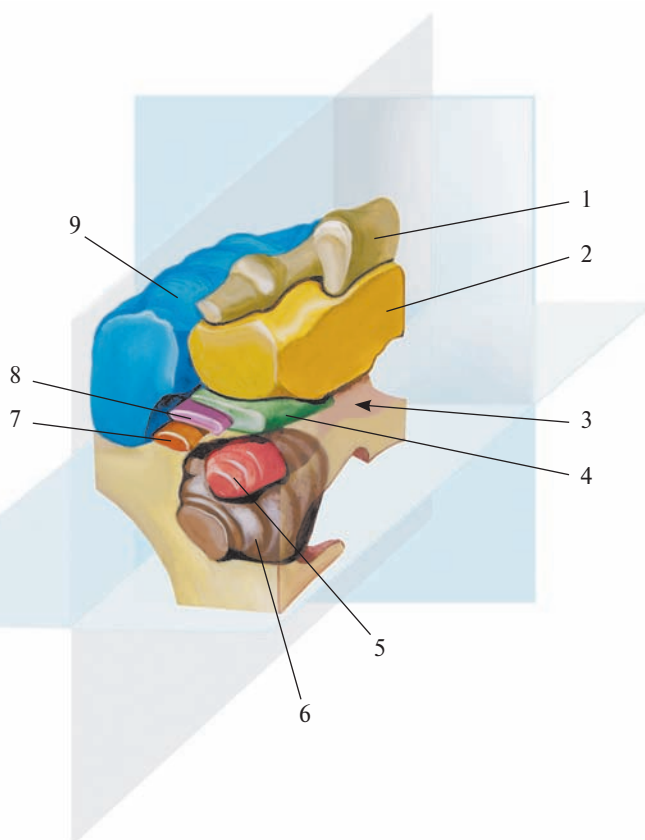


Рис. 906. Ядра промежуточного и среднего мозга в системе стереотаксических координат. (По С. Масловскому.)
(Подушка таламуса удалена.)

1 — nucl. anteriores; 2 — nucl. mediales; 3 — aqueductus mesencephali; 4 — nucl. campi perizonalis; 5 — nucl. ruber; 6 — substantia nigra; 7 — nucl. subthalamicus; 8 — zona incerta; 9 — nucl. ventrales laterales.

лагаются латерально по отношению к передним и медиальным. К ним относятся:

1) *вентробазальные ядра, nuclei ventrobasales*, включающие в себя:

а) *заднелатеральное вентральное ядро, nucleus ventralis posterolateralis*;

б) *заднемедиальное вентральное ядро, nucleus ventralis posteromedialis*;

2) *медиальные вентральные ядра, nuclei ventrales mediales*, среди которых различают:

а) *базальное медиальное вентральное ядро, nucleus basalis ventralis medialis*;

б) *главное медиальное вентральное ядро, nucleus principalis ventralis medialis*;

в) *субмедиальное ядро, nucleus submedialis*;

3) *нижнее заднее вентральное ядро, nucleus ventralis posterior inferior*;

4) *латеральные вентральные ядра, nuclei ventrales laterales*, включающие в себя:

а) *переднее вентролатеральное ядро, nucleus anterior ventrolateralis*;

б) *заднее вентролатеральное ядро, nucleus posterior ventrolateralis*;

5) *переднее вентральное ядро, nucleus ventralis anterior*;

6) *промежуточное вентральное ядро, nucleus ventralis intermedius*;

7) *внутреннее заднее вентральное ядро, nucleus ventralis posterior internus*;

8) *мелкоклеточное вентрозаднее ядро, nucleus ventroposterior parvocellularis*.

5. *Задние ядра таламуса, nuclei posteriores thalami*, включают:

1) *пограничное ядро, nucleus limitans*;

2) *заднее ядро, nucleus posterior*;

3) *надколенчатое ядро, nucleus supra-geniculatus*.

6. *Внутрипластинчатые ядра таламуса, nuclei intralaminares thalami*, представляют собой мелкие образования, залегающие в мозговых пластинках таламуса. К ним относятся:

1) *центромедианное ядро, nucleus centro-medianus*;

2) *парацентральное ядро, nucleus paracentralis*;

3) *парафасцикулярное ядро, nucleus parafascicularis*;

4) *латеральное центральное ядро, nucleus centralis lateralis*;

5) *медиальное центральное ядро, nucleus centralis medialis*.

7. *Дорсальные ядра таламуса, nuclei dorsales thalami*, включают в себя:

1) *дорсальное латеральное ядро, nucleus dorsalis lateralis*;

2) *заднее латеральное ядро, nucleus lateralis posterior*;

3) *ядра подушки, nuclei pulvinares*.

Субталамус, subthalamus, представлен группой ядер, расположенных ниже ядер таламуса, в зоне перехода промежуточного мозга в средний.

1. *Субталамическое ядро, nucleus subthalamicus*, прилегает к медиальной поверхности внутренней капсулы, отделяющей его от бледного шара, с которым оно связано большим числом волокон, идущих в составе *субталамического пучка, fasciculus subthalamicus*. Функционально субталамическое ядро относится к числу центров экстрапирамидной системы.

2. *Ретикулярное ядро таламуса, nucleus reticularis thalami*, залегает в области субталамуса.

3. *Неопределенная зона, zona incerta*, располагается рядом с ядрами в субталамусе. В виде тонкой пластинки серого вещества она прослеживается на всем протяжении промежуточного мозга, от таламуса отделена волокнами *таламического пучка, fasciculus thalamicus*, а снизу — волокнами чечевицеобразного пучка.

4. *Ядра перизонального поля, nuclei campi perizonalis*, представляют собой небольшие скопления клеточных тел между волокнами пучков, ограничивающих неопределенную зону.

Ниже таламуса располагаются волокна *ножковой петли, ansa peduncularis*, и *ножкового пучка, fasciculus peduncularis*. Они связывают миндалевидное тело с чечевицеобразным ядром.

Метаталамус, metathalamus, составляют коленчатые тела — парные образования, среди которых различают *медиальное коленчатое тело, corpus geniculatum mediale*, и *латеральное коленчатое тело, corpus geniculatum laterale* (см. рис. 920, 921). Они залегают в виде продолговато-овальных бугорков под подушкой таламуса. В каждом из них находятся скопления серого вещества, образующие соответственно *ядра медиального коленчатого тела, nuclei corporis geniculati medialis*, и *ядра латерального коленчатого тела, nuclei corporis geniculati lateralis*. Ядра коленчатых тел, как латерального, так и медиального, разделяют на *дорсальные ядра, nuclei dorsales*, залегающие в области метаталамуса, и *вентральные ядра, nuclei ventrales*, расположенные в субталамусе.

Эпиталамус

Эпиталамус, epithalamus, включает в себя следующие образования.

1. *Шишковидная железа* относится к эндокринным железам (см. т. 2 «Шишковидная железа»).

2. *Поводки, habenulae*, являются продолжением треугольников поводка. Соединяясь между собой, они образуют *спайку поводков, commissura habenularum*. Каждый поводок содержит *медиальное и латеральное ядра поводка, nuclei habenulares medialis et lateralis*.

На клетках ядер поводка заканчивается большая часть волокон мозговой полоски таламуса. Остальные волокна идут через спайку поводка, при этом одни из них соединяются с клетками ядер поводка противоположной стороны, другие достигают верхнего холмика крыши среднего мозга.

Основная часть волокон, следующих от ядер поводка, входит в состав *поводково-межмозжогового пути (возвратного пучка), tractus habenulointerpeduncularis (fasciculus retroflexus)*, который спускается к *межмозжоговому ядру, nucleus interpeduncularis*, залегающему в покрывке среднего мозга, вблизи базальной поверхности переднего продырявленного вещества.

3. *Задняя (эпиталамическая) спайка, commissura posterior (epithalamica)*, представляет собой изогнутую, выдающуюся в полость III желудочка пластинку, состоящую из поперечных волокон.

Эти образования входят в состав задней стенки III желудочка.

Гипоталамус

Гипоталамус, hypothalamus (рис. 907, 908), соответствует передненижнему участку промежуточного мозга, залегает книзу от таламуса, под гипоталамической бороздой.

В состав гипоталамуса входят *зрительный перекрест, chiasma opticum*, со зрительными трактами, *tractus optici*; *серый бугор, tuber cinereum*; *воронка, infundibulum*, — наиболее суженная часть серого бугра; *гипофиз* (см. т. 2 «Гипофиз») и *сосцевидные тела, corpora mamillaria*. Эти образования видны со стороны нижней поверхности мозга между его ножками. Зрительный тракт, обойдя ножки мозга, расщепляется на два пучка, заканчивающихся в подкорковых зрительных центрах: один — в подушке таламуса и латеральном коленчатом теле, второй — в верхних холмиках крыши среднего мозга.

В гипоталамусе имеется ряд зон и областей, в которых находятся скопления ядер (32 пары) и пучки волокон, связывающих гипоталамус с другими отделами мозга, а также с гипофизом.

По отношению к полости III желудочка различают следующие *гипоталамические зоны, zonae hypothalamicae*: *перивентрикулярную зону, zona periventricularis*; *медиальную зону, zona medialis*, и *латеральную зону, zona lateralis*.

Области гипоталамуса определяются по их проекции на стенку III желудочка.

1. *Передняя гипоталамическая область, area hypothalamica rostralis*, содержит *переднее ядро гипоталамуса, nucleus anterior hypothalami*; *вентральное перивентрикуляр-*

ное ядро, *nucleus periventricularis ventralis*; передние интерстициальные ядра гипоталамуса, *nuclei interstitiales hypothalami anteriores*; латеральное, медиальное, срединное и перивентрикулярное преоптическое ядра, *nuclei preoptici lateralis, medialis, medianus et periventricularis*. Там же находятся паравентрикулярное, надперекрестное и супраоптическое ядра, *nuclei paraventricularis, suprachiasmaticus et supraopticus hypothalami*.

2. Дорсальная гипоталамическая область, *area hypothalamica dorsalis*, соответствует зоне залегания дорсомедиального ядра,

nucleus dorsomedialis; внутриножкового ядра, *nucleus endopeduncularis*, и ядра чечевицеобразной петли, *nucleus ansae lenticularis*.

3. Промежуточная гипоталамическая область, *area hypothalamica intermedia*, содержит дугообразное (полулунное) ядро (ядро воронки), *nucleus arcuatus (semilunaris, infundibularis)*; латеральные сербугорные ядра, *nuclei tuberales laterales*; вентромедиальное ядро гипоталамуса, *nucleus ventromedialis hypothalami*; дорсальное ядро гипоталамуса, *nucleus dorsalis hypothalami*; перивентрикулярное ядро, *nucleus periventricularis*, и заднее

перивентрикулярное ядро, *nucleus periventricularis posterior*.

4. Латеральная гипоталамическая область, *area hypothalamica lateralis*, тоже включает в себя латеральные сербугорные ядра, кроме того, в ней находятся периформикулярное и сербугорно-сосцевидное ядра, *nuclei perifornicalis et tuberomammillaris*, и преоптическая область, *area preoptica*.

5. Задняя гипоталамическая область, *area hypothalamica posterior*, содержит заднее ядро гипоталамуса, *nucleus posterior hypothalami*; дорсальное и вентральное предсосцевидные

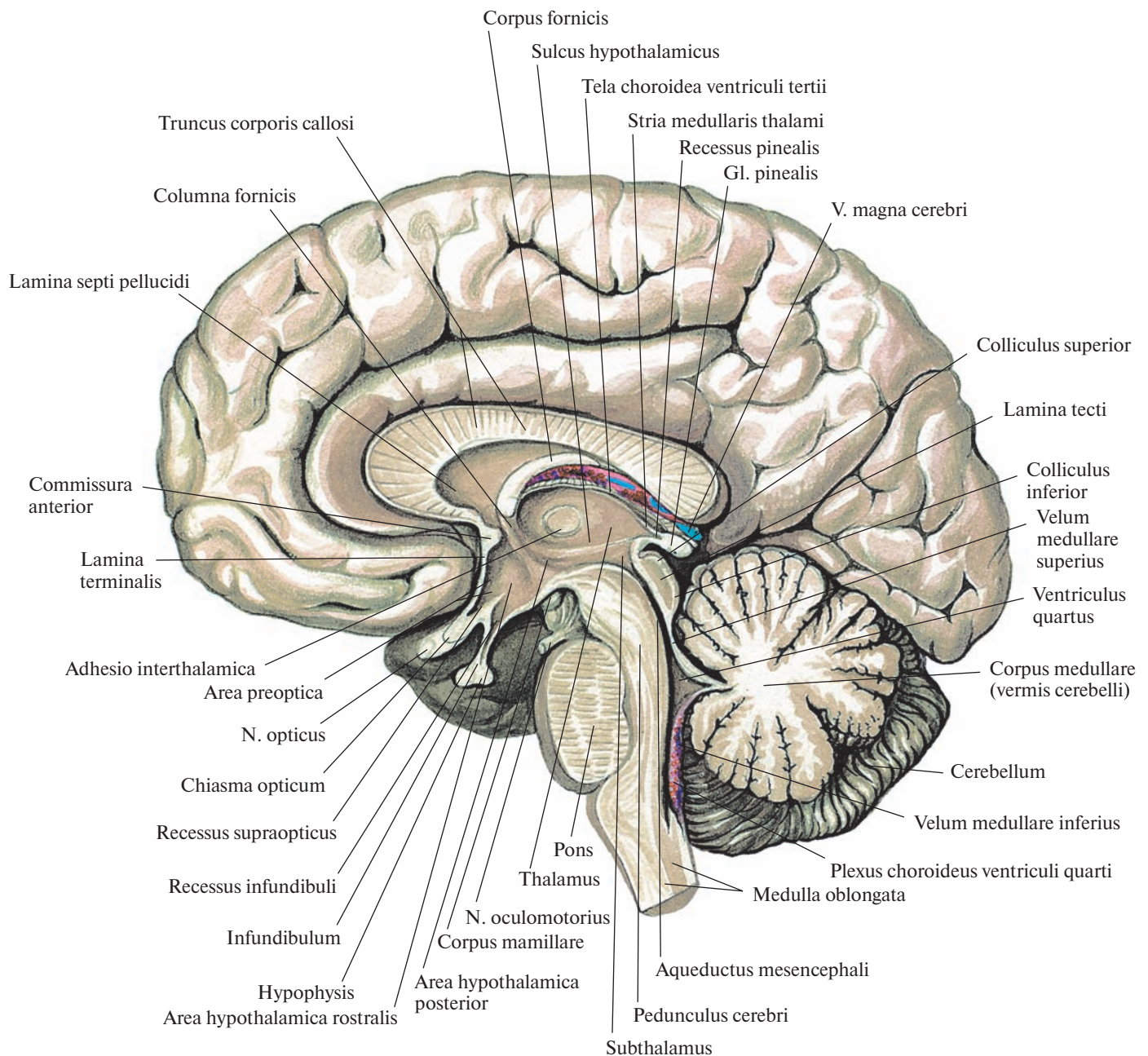


Рис. 907. Головной мозг, енсепhalон, правая половина. (Медиальная поверхность.)
(Сакитальный разрез головного мозга.)

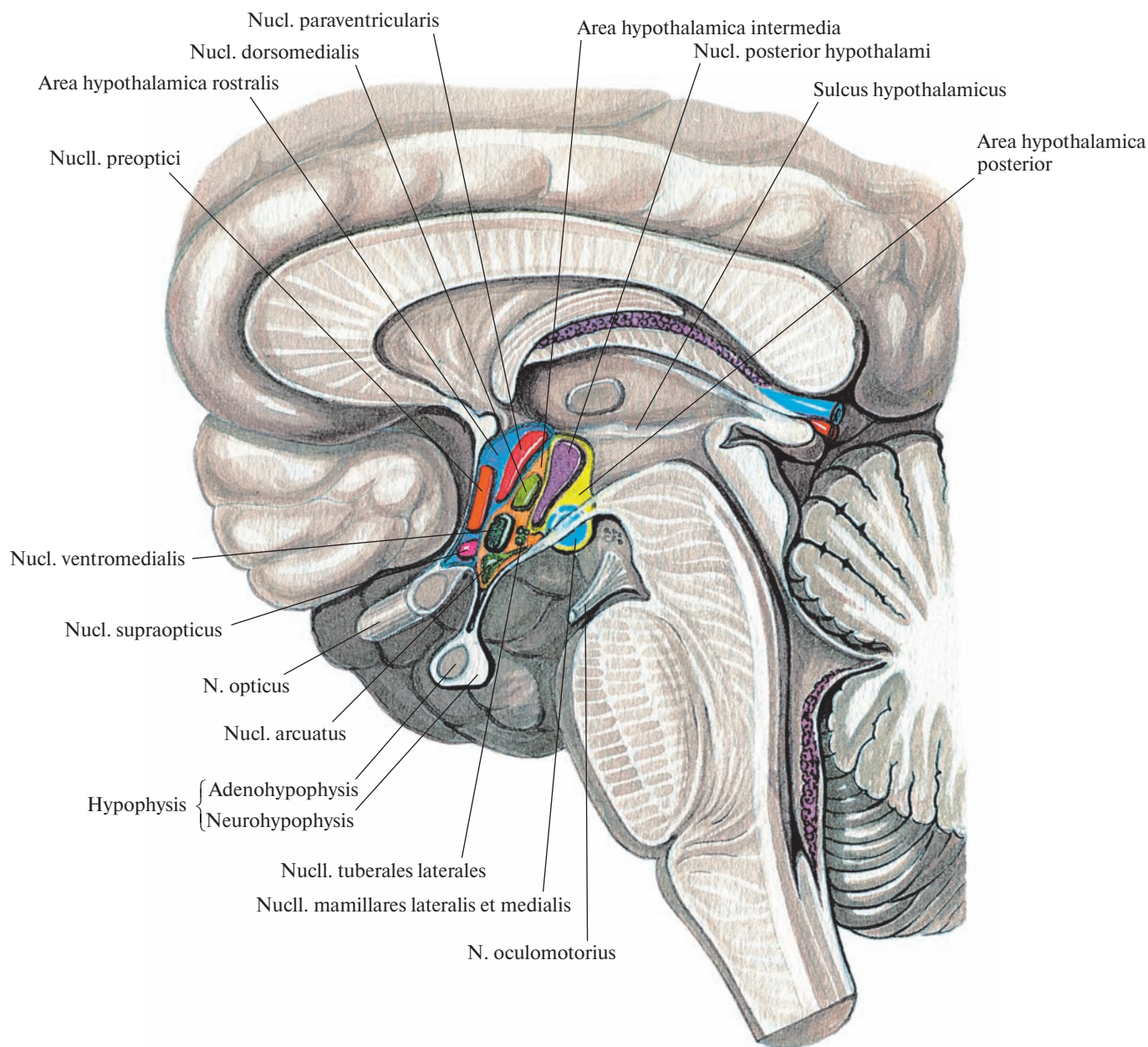


Рис. 908. Гипоталамус, hypothalamus (полусхематично).
 (Проекция ядер гипоталамуса на боковую стенку III желудочка.)

ядра, *nuclei preamillares dorsalis et ventralis*; медиальное и латеральное сосцевидные ядра, *nuclei mamillares medialis et lateralis*, а также надсосцевидное ядро, *nucleus supramillaris*.

На всем протяжении гипоталамуса прослеживаются продольные волокна, образующие медиальный пучок конечного мозга, *fasciculus medialis telencephali*. Они связывают гипоталамические ядра между собой, а также с ядрами прозрачной перегородки, покрышки среднего мозга и корой большого мозга (нижняя поверхность лобной доли).

Аксоны крупноклеточных нейросекреторных нейронов супраоптического и паравентрикулярного ядер направляются в нейрогипофиз и контактируют с его капиллярами и капиллярами срединного возвышения, *eminentia mediana* (дно III желудочка). Они образуют гипоталамо-гипофизарный путь, *tractus hypothalamohypophysialis*, служащий для перемещения нейрогормонов вазопрессина и окситоцина. В его состав входят супраоптико-гипофизарные волокна, *fibrae supraopticohypophysiales*, и паравентрикуло-гипофизарные волокна, *fibrae*

paraventriculohypophysiales, идущие от соответствующих ядер — супраоптического и паравентрикулярного.

Кверху и кнутри от зрительного перекреста располагаются *дорсальная и вентральная супраоптические спайки, commissurae supraopticae dorsalis et ventralis*, которые не являются спайками в буквальном смысле слова, поскольку они связывают медиальные колленчатые тела и обеспечивают поступление сигналов от сетчатки к гипоталамическим ядрам, что важно для регуляции биоритмов.

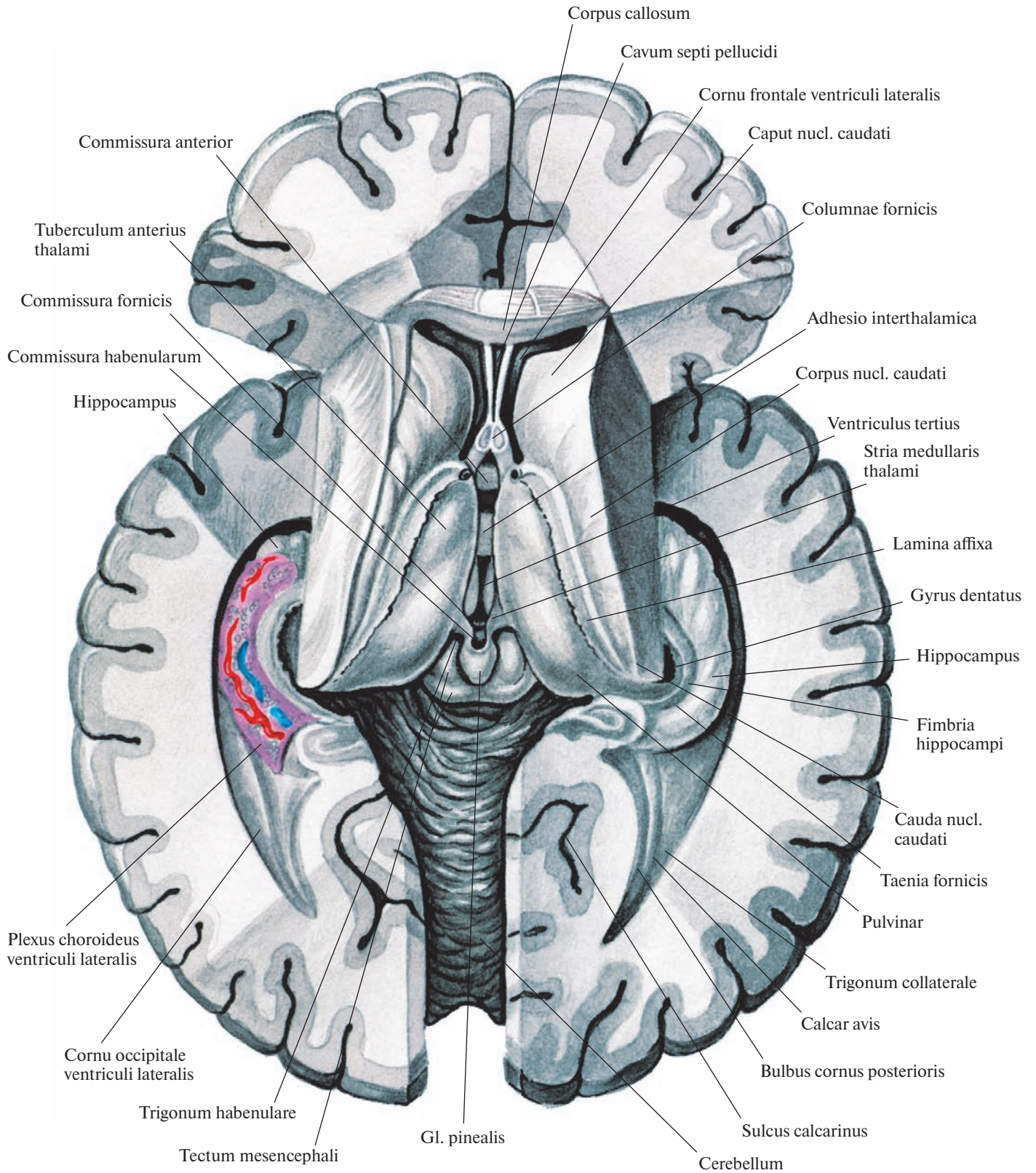


Рис. 909. Третий желудочек, ventriculus tertius; вид сверху.
(Большая часть мозолистого тела и свода и сосудистая основа III желудочка удалены.)

Третий желудочек

Третий (III) желудочек, ventriculus tertius (рис. 909, 910; см. рис. 885, 886, 896, 897, 900, 901), непарный, располагается в срединной сагиттальной плоскости и сообщается с боковыми желудочками и с IV желудочком.

Полость III желудочка щелевидная, ограничена шестью стенками: верхней, передней, нижней, задней и двумя боковыми.

Верхняя стенка — *сосудистая основа III желудочка, tela choroidea ventriculi tertii* (см. рис. 899), состоит из двух пластинок — верхней, дорсальной, лежащей под сводом и мозолистым телом, и нижней, вентральной, обращенной к полости III желудочка. Между пластинками располагается рыхлая соединительная ткань. В ней по обеим сторонам срединной линии проходят две внутренние мозговые вены, которые, приняв кровь от вен таламуса и полосатого тела, вен прозрачной перегородки и сосудистого сплетения, боковых желудочков, впадают в большую мозговую

вену. От вентральной пластинки в полость III желудочка вдаются ворсинки, образующие сосудистое сплетение III желудочка. Впереди у межжелудочкового отверстия оно соединяется со сплетениями обоих боковых желудочков.

Боковые стенки III желудочка образованы медиальными поверхностями таламусов. Под эпендимой боковой стенки проходят вертикальные пучки *перивентрикулярных волокон, fibrae periventriculares*, связывающих медиальную группу ядер таламуса с гипоталамическими ядрами.

Спереди полость III желудочка ограничена столбами свода и передней спайкой, прилегающей к задней поверхности терминальной пластинки, через межжелудочковые отверстия она соединяется с боковыми желудочками.

Ниже задней спайки располагается скопление специализированных клеток эпендимы — таницитов. Они осуществляют секреторную функцию и участвуют в транспортировке гормональных и медиаторных веществ из прилежащей ткани в

цереброспинальную жидкость и обратно. Данный участок эпендимы III желудочка обозначают как *субкоммиссуральный орган, organum subcommissurale*.

Между расходящимися столбами свода и передней спайкой располагается небольшое, треугольной формы углубление. В нем также имеется скопление специализированных клеток эпендимы — *субфорникальный орган, organum subformicale*.

На участке прилегания терминальной пластинки к зрительному перекресту находится *супраоптическое углубление, recessus supraopticus* (см. рис. 940).

Нижней стенкой, или дном, III желудочка служат образования гипоталамуса, лежащие на основании мозга.

Задняя стенка III желудочка представлена в основном задней (эпиталамической) спайкой. Под спайкой располагается *шишковидное углубление, recessus pinealis*, переходящее в водопровод мозга, соединяющий III и IV желудочки, над ней — *надшишковидное углубление, recessus suprapinealis*, и еще выше — спайка поводков.

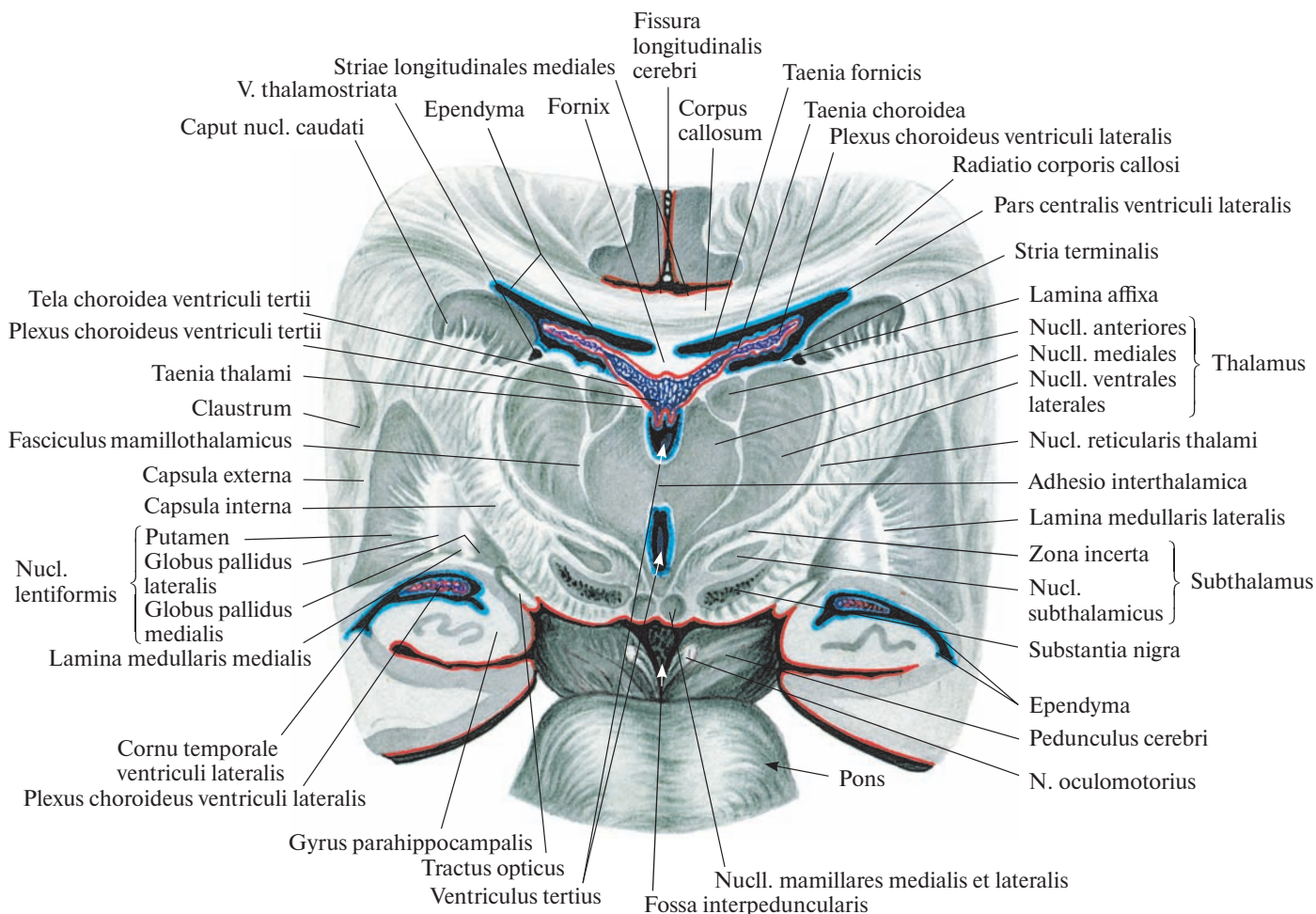


Рис. 910. Третий желудочек, ventriculus tertius, задняя часть; вид спереди. (Фронтальный разрез головного мозга через межталамическое сращение и сосцевидные тела.)

СРЕДНИЙ МОЗГ

Средний мозг, mesencephalon (рис. 911, 912; см. рис. 919, 920, 926), является частью ствола головного мозга. Его вентральная поверхность спереди ограничена задней поверхностью сосцевидных тел, сзади — передним краем моста, а дорсальная — основанием шишковидной железы (уровень задней спайки) и передним краем верхнего мозгового паруса (место выхода блоковых нервов) соответственно.

В среднем мозге различают крышу, расположенную на задней поверхности, и ножки мозга, залегающие на его передней поверхности. Полостью среднего мозга является водопровод мозга.

Крыша среднего мозга

Крыша среднего мозга, tectum mesencephali (см. рис. 881, 907, 909, 912, 919, 924, 928—930), включает в себя *пластинку крыши (четверохолмия), lamina tecti (quadrigemina)*, и четыре расположенных на ней холмика.

Холмики разделены поперечной бороздой на верхнее и нижнее двуххолмия, состоящие соответственно из *верхних холмиков, colliculi superiores*, правого и левого, и *нижних холмиков, colliculi inferiores*, также правого и левого, но меньших размеров, чем верхние.

Над пластинкой крыши среднего мозга нависает валик мозолистого тела. Вместе они прикрыты сверху (сзади) и с боков соответствующими участками полушарий большого мозга. Над верхними холмиками, в основном над промежутком между ними, располагается шишковидная железа.

Снаружи все холмики покрыты тонким слоем белого вещества — *зональный слой (пластинка I), stratum zonale (lamina I)*. В их толще имеются скопления серого вещества, в нижнем холмике составляющие *ядра нижнего холмика, nuclei colliculi inferioris*, а в верхнем — *серые слои верхнего холмика, strata grisea colliculi superioris*, среди которых различают: *поверхностный серый слой (пластинка II), stratum griseum superficiale (lamina II)*; *промежуточный серый слой (пластинка IV), stratum griseum intermedium (lamina IV)*; *глубокий серый слой (пластинка VI), stratum griseum profundum (lamina VI)*. В клетках серого вещества заканчивается и возникает несколько систем проводящих путей.

Между слоями серого вещества в верхнем холмике располагаются *слои белого вещества, strata medullaria colliculi superioris*: *зрительный слой (пластинка III), stratum opticum (lamina III)*, и *промежуточный мозговой слой (пластинка V), stratum medullare intermedium (lamina V)*, а под ними *глубокий мозговой слой (пластинка VII), stratum medullare profundum (lamina VII)* (см. рис. 912).

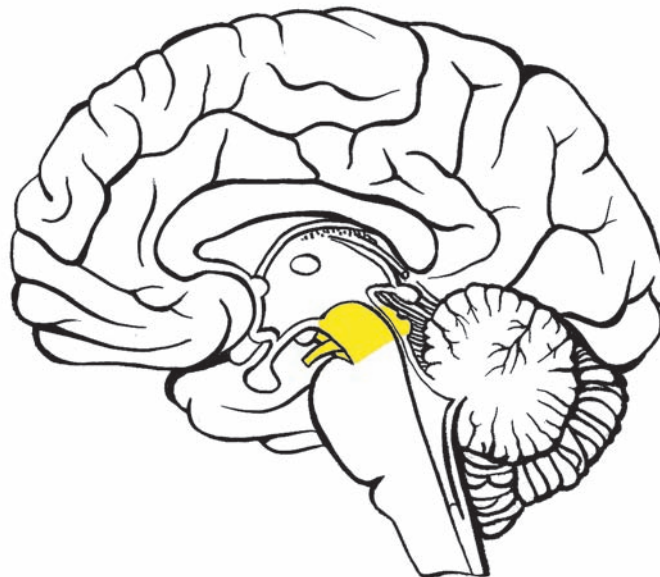


Рис. 911. Топография среднего мозга (схема).

Пучок волокон, связывающих оба нижних холмика, образует *спайку нижних холмиков, commissura colliculorum inferiores*. Между верхними холмиками также имеется *спайка верхних холмиков, commissura colliculorum superiores*.

От каждого холмика в латеральном направлении идут ручки холмиков, представляющие собой белые валики, из которых отходящий от нижнего холмика значительно толще. Валик верхнего холмика называется *ручкой верхнего холмика, brachium colliculi superioris*, валик нижнего холмика — *ручкой нижнего холмика, brachium colliculi inferioris* (см. рис. 920). Обе ручки достигают коленчатых тел, относящихся к метаталамусу промежуточного мозга.

Ручка верхнего холмика, протянувшись между подушкой таламуса и медиальным коленчатым телом, около латерального коленчатого тела частично переходит в таламус, а частично — в *латеральный корешок зрительного тракта, radix lateralis tractus optici*. Ручка нижнего холмика направляется под медиальное коленчатое тело, в области которого она теряется, а из самого тела появляется пучок, продолжающийся в *медиальный корешок зрительного тракта, radix medialis tractus optici*.

Зона соединения среднего и промежуточного мозга, обозначается как *предкрышечное поле, area pretectalis*. В нем находятся скопления серого вещества — *предкрышеч-*

ные ядра, nuclei pretectales. Они имеют двусторонние связи с верхними холмиками и парасимпатическими ядрами глазодвигательных нервов, что обеспечивает синхронную реакцию обоих зрачков при освещении сетчатки одного глаза.

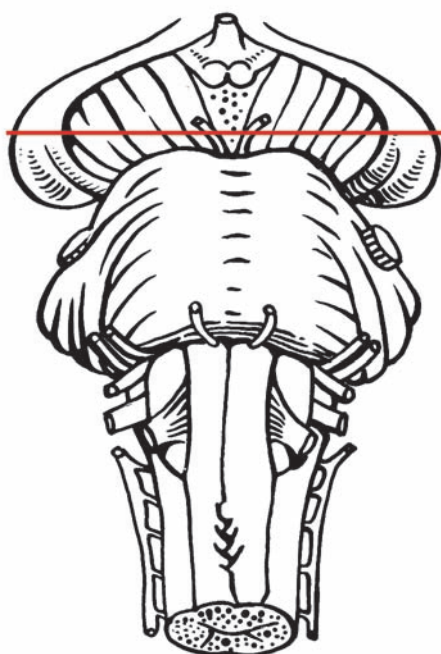
Ножки мозга

Ножки мозга, pedunculi cerebri (см. рис. 881, 907, 912, 920), расположены на нижней поверхности большого мозга по сторонам *межножковой ямки, fossa interpeduncularis*, на дне которой находится *заднее продырявленное вещество, substantia perforata posterior*.

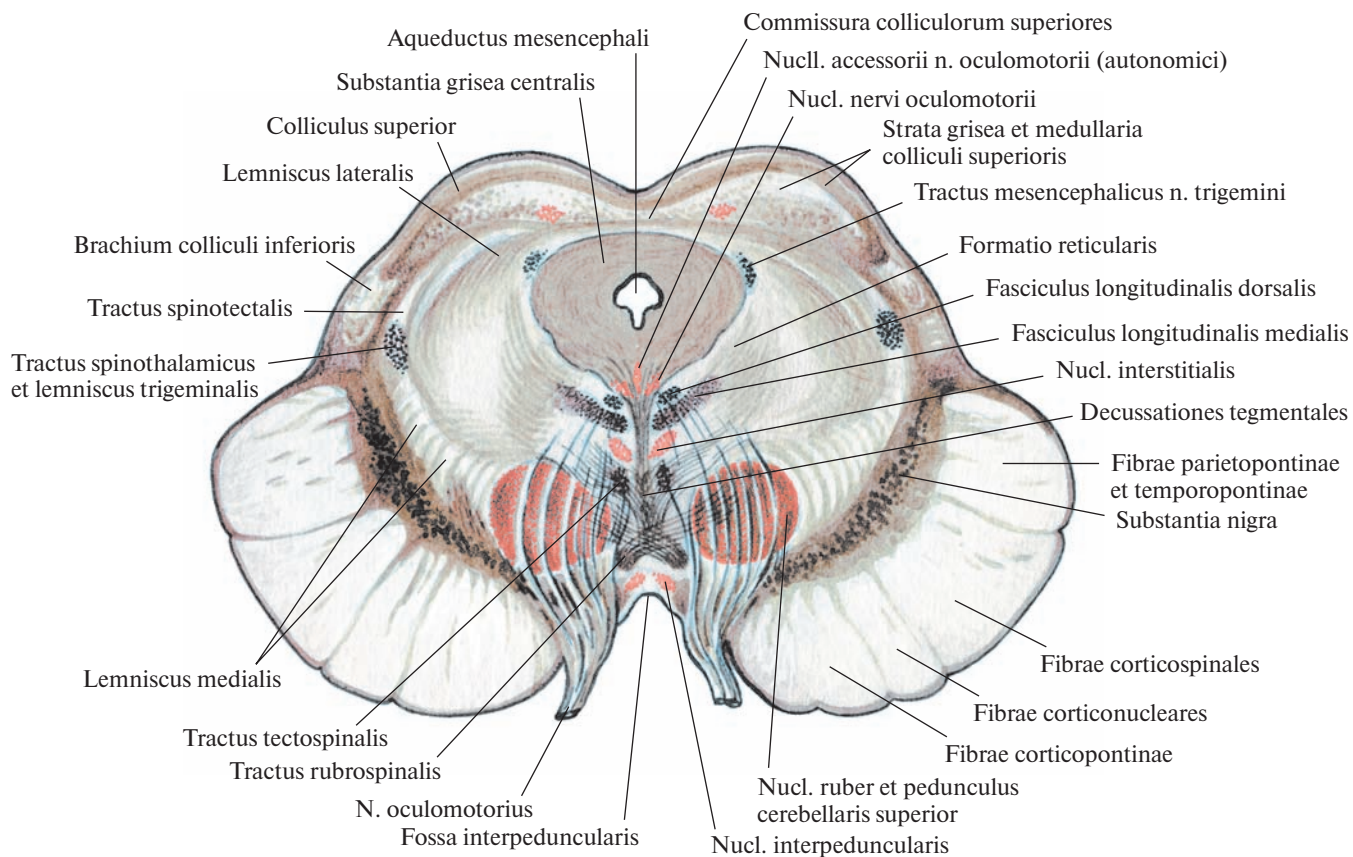
На поперечных срезах ножек мозга, сделанных на разных уровнях, можно рассмотреть переднюю часть — *основание (вентральная часть) ножки мозга, basis (crus) pedunculi cerebri*, и заднюю часть — *покрышку среднего мозга, tegmentum mesencephali*; на границе между ними залегает *черное вещество, substantia nigra* (см. рис. 912).

Основание ножки мозга имеет полулунную форму и содержит волокна продольных путей: *корково-спинномозговые волокна, fibrae corticospinales*; *корково-ядерные волокна, fibrae corticonucleares* (занимают середину основания), и волокна корково-мостового пути.

Богатое пигментом черное вещество, тоже полулунной формы, выпуклостью



A



Б

Рис. 912. Ножки мозга, pedunculi cerebri; вид сзади.
 (Поперечный разрез на уровне выхода глазодвигательного нерва на высоте верхних холмиков среднего мозга.)
 А — линия разреза. Б — образования в плоскости разреза.

обращено в сторону основания ножек мозга. В нем различают расположенную сзади компактную часть, *pars compacta*, и переднюю сетчатую часть, *pars reticularis*.

Покрышка среднего мозга простирается от черного вещества до уровня водопровода мозга, содержит правое и левое красные ядра, ядра III, IV, V черепных нервов, скопления нейронов ретикулярной формации и продольные пучки волокон.

В красном ядре, *nucleus ruber*, выделяют переднюю мелкоклеточную часть, *pars parvocellularis*, заднюю крупноклеточную часть, *pars magnocellularis*, и заднемедиальную часть, *pars posteromedialis (dorsomedialis)*.

Перед красным ядром на уровне переднего конца водопровода мозга залегает интерстициальное ядро, *nucleus interstitialis*. Нейроны этого ядра являются основным источником волокон медиального продольного пучка, *fasciculus longitudinalis medialis*, который прослеживается на всем протяжении ствола головного мозга по сторонам срединной плоскости. В составе медиального продольного пучка имеются волокна, соединяющие ядра глазодвигательных, блоковых и отводящих нервов, а также волокна, идущие от вестибулярных ядер к ядрам III, IV и VI пар черепных нервов. Эти структуры связаны и с мотонейронами передних столбов верхних шейных сегментов спинного мозга, иннервирующими мышцы шеи. За счет волокон медиального продольного пучка обеспечивается синхронизм движений головы и глазных яблок.

В покрышке среднего мозга выделяют также *покрышечные перекресты, decussationes tegmentales*, образованные пересекающимися волокнами *красноядерно-спинномозгового пути, tractus rubrospinalis*, и *крышеспинномозгового пути, tractus tectospinalis* (см. рис. 937).

Над покрышкой лежит пластинка крышки среднего мозга. В середине, по линии, отделяющей правые холмики от левых, расположен *водопровод среднего мозга (мозга), aqueductus mesencephali (cerebri)*, соединяющий полость III желудочка с полостью IV желудочка. Длина водопровода 2,0—2,5 см.

Водопровод окружен *центральным серым веществом, substantia grisea centralis* (см. рис. 937), в котором залегает средне-мозговое ядро тройничного нерва. Под водопроводом располагается перекрест верхних мозжечковых ножек.

Вентролатерально по отношению к водопроводу мозга пролегают продольные волокна *заднего (дорсального) продольного пучка, fasciculus longitudinalis posterior (dorsalis)*, связывающие таламус и гипоталамус с ядрами ствола головного мозга.

Место перехода среднего мозга в ромбовидный представляет собой наиболее суженную часть ствола головного мозга. Этот отдел мозга, который иногда называют «перешеек ромбовидного мозга», лучше выражен у плода.

В перешейке ромбовидного мозга находятся следующие образования (см. рис. 928, 929):

1) верхние мозжечковые ножки, соединяющие заднебоковые участки крыши среднего мозга с мозжечком;

2) верхний мозговой парус, составляющий переднюю часть крыши IV желудочка;

3) треугольник латеральной петли — участок поверхностно расположенных волокон слухового тракта.

РОМБОВИДНЫЙ МОЗГ

Ромбовидный мозг, rhombencephalon, включает в себя задний мозг и продолговатый мозг, его полостью является IV желудочек.

Задний мозг

Задний мозг, metencephalon (рис. 913), представлен мостом и мозжечком.

Мост

Мост, pons (рис. 914; см. рис. 926), входит в состав ствола головного мозга. Он представляет собой большой белый валик, лежащий кзади от центра основания большого мозга. Спереди мост резко ограничен от ножек мозга, а сзади отделяется от продолговатого мозга *бульбомостовой бороздой, sulcus bulbopontinus* (см. рис. 926). Латеральной его границей считают продольную линию, проведенную через места выхода корешков тройничного нерва (V пара черепных нервов). Кнаружи от этой линии мост продолжается в средние мозжечковые ножки и соединяется с мозжечком.

Располагаясь на скате основания черепа, мост имеет немного косое направление, благодаря чему в нем различают две поверхности — переднюю и заднюю. Передняя поверхность соответствует основанию черепа, а задняя участвует в образовании переднего отдела ромбовидной ямки.

Передняя поверхность моста имеет отчетливый поперечно исчерченный рельеф, обусловленный пролегающими в этом направлении пучками нервных волокон. По ней по срединной линии следует *базиллярная борозда, sulcus basilaris*, по которой проходит базилярная артерия (см. рис. 926).

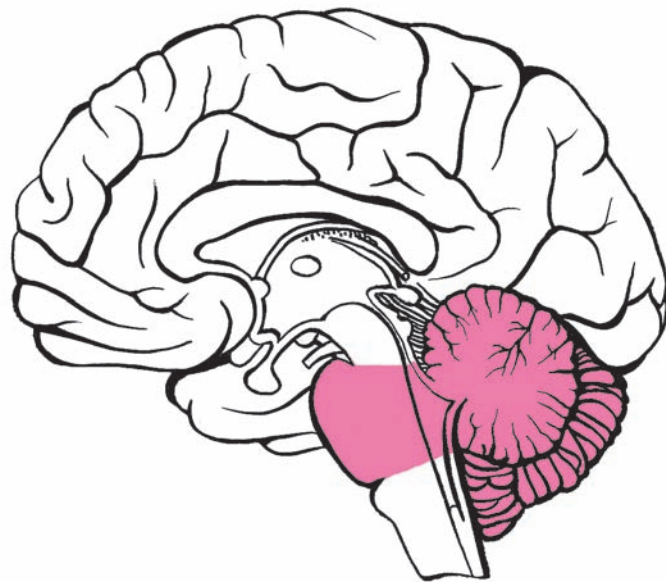


Рис. 913. Топография заднего мозга (схема).

По обеим сторонам борозды выступают два хорошо выраженных продольных возвышения, в их толще пролегают пирамидные пути.

На срезах моста, сделанных на разных уровнях во фронтальной плоскости, можно рассмотреть расположение пучков нервных волокон и скопления серого вещества (нервные клетки).

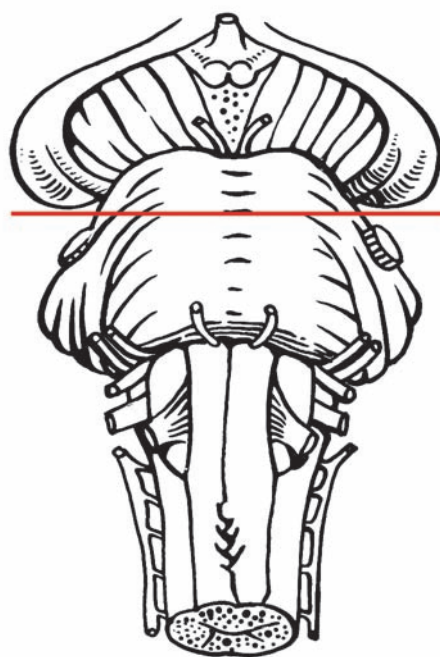
В толще моста выделяют массивную переднюю *базиллярную часть моста, pars basilaris pontis*, и более тонкую заднюю часть — *покрышку моста, tegmentum pontis*. В передней части проходит больше нервных волокон, чем в задней, в то время как в задней преобладают скопления нервных клеток.

Базиллярная часть моста сформирована крупными пучками нервных волокон. Среди последних различают *поперечные волокна моста, fibrae pontis transversae*, и *продольные волокна моста, fibrae pontis longitudinales* (см. рис. 914). Между пучками рассеяны мелкие группы нервных клеток — *ядра моста, nuclei pontis*. Отростки клеток ядер моста образуют поперечные *мостомозжечковые волокна, fibrae pontocerebellares*, которые направляются на противоположную сторону, перекрещиваясь с аналогичными волокнами, идущими с другой стороны, и в составе средней мозжечковой ножки достигают коры мозжечка.

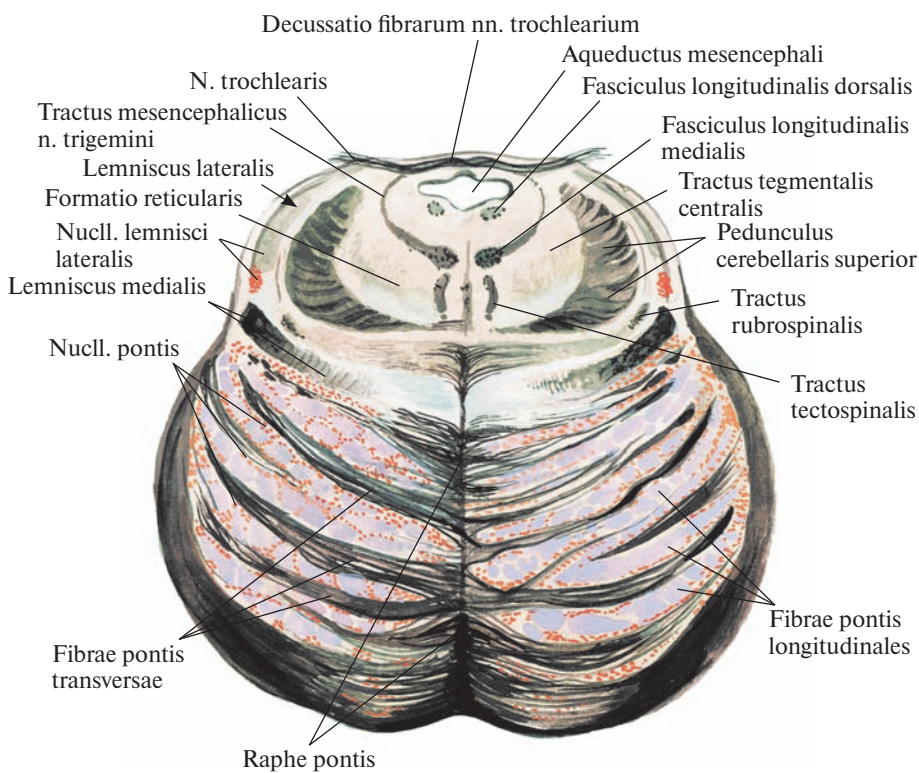
Продольные волокна базиллярной части моста в основном начинаются от нейронов коры большого мозга. Одни из них — *корково-спинномозговые волокна, fibrae corticospinales*, и *корково-ядерные волокна, fibrae corticonucleares*, — относятся к системе пирамидных путей. Другие соединяют крышу среднего мозга с мостом — *крышесомные волокна, fibrae tectorontinae*, кору полушарий большого мозга с ядрами ретикулярной формации — *корково-ретикулярные волокна, fibrae corticoreticulares*, и с мостом — *корково-мостовые волокна, fibrae corticopontinae*, заканчивающиеся на клетках ядер моста.

Как в пределах моста, так и в средней мозжечковой ножке различают поверхностный и глубокий слои нервных волокон.

Между базиллярной частью моста и его покрышкой располагается *трапециевидное тело, corpus trapezoideum*, образуемое поперечными волокнами, идущими от переднего и заднего улитковых ядер. Пучки волокон от переднего ядра проходят по поверхности моста в виде мозговых полосок IV желудочка, а от заднего — в глубине моста. Между пучками этих волокон залегают *переднее, латеральное и медиальное ядра трапециевидного тела, nuclei corporis trapezoidei anterior, lateralis et medialis*, а также *верхнее оливное ядро (комплекс верхней оливы), nucleus olivaris superior*.



А



Б

Рис. 914. Мост, пons.

А — линия разреза. Б — образования в плоскости разреза.

От верхнего оливного ядра начинается восходящая часть слухового пути — *латеральная петля, lemniscus lateralis* (см. рис. 912, 914, 975). Между ее волокнами располагаются *заднее, промежуточное и переднее ядра латеральной петли, nuclei lemnisci lateralis posterior, intermedius et anterior*. На всех этих ядрах (так называемых релейных) происходит переключение импульса с одного этапа пути на другой.

Часть волокон латеральной петли, приближаясь к нижним холмикам среднего мозга, оказываются на поверхности в области перешейка ромбовидного мозга, где образуют *треугольник латеральной петли, trigonum lemnisci lateralis*, сторонами которого являются ручка нижнего холмика, ножка мозга и верхняя мозжечковая ножка.

Белое вещество покрывки моста, substantia alba tegmenti pontis, составляют восходящие пути — передний спинномозжечковый, медиальная петля, спинномозговая петля и тройничная петля — и нисходящие — красноядерно-спинномозговой, красноядерно-мостовой и крышеспинномозговой.

На всем протяжении покрывки моста прослеживается *ретикулярная формация, formatio reticularis*, которая без отчетливой границы переходит в ретикулярную формацию продолговатого мозга и покрывки среднего мозга.

В ретикулярной формации моста залегают ядра V, VI и VII пар черпных нервов. Вдоль середины сагиттальной плоскости в покрывке моста располагаются скопления ретикулярных нейронов, отростки которых перекрещиваются с аналогичными отростками, направляющимися с противоположной стороны, в результате чего образуется *шов моста, raphe pontis*.

В задней части моста пролегают продолжающиеся из среднего мозга медиальный и задний продольные пучки, соединяющие ядра ствола головного мозга друг с другом.

На границе моста и средних мозжечковых ножек выходят корешки тройничного нерва, а из бульбомостовой борозды — корешки VI (между мостом и пирамидами продолговатого мозга), VII и VIII (в мостомозжечковом углу) черпных нервов.

Мозжечок

Мозжечок, cerebellum (рис. 915—924; см. рис. 872, 876), находится сзади ствола головного мозга, от которого он отличается не только внешним (отсутствие сегментарности) и внутренним (расположение серого вещества — коры на поверхности) строением, но и функцией (является центром системы поддержания равновесия и координации движений).

Внешнее строение

Мозжечок заполняет почти всю заднюю черепную ямку. Его поперечник составляет 9—10 см, что значительно превышает переднезадний размер — 3—4 см. Масса мозжечка у взрослого колеблется от 120 до 150 г.

Над мозжечком лежат затылочные доли большого мозга. От большого мозга он отделен глубокой щелью, в которую вклинивается отросток твердой оболочки головного мозга — намет мозжечка, протянувшийся над задней черепной ямкой (см. рис. 943). Впереди мозжечка располагается мост и продолговатый мозг.

Мозжечок, как и большой мозг, покрыт оболочками. Удалив их, можно различить отдельные части мозжечка и множество борозд и извилин на его поверхности.

В состав мозжечка входят два *полушария мозжечка, hemisphaeria cerebelli*, и соединяющий их *червь мозжечка, vermis cerebelli* (см. рис. 915, 916). Червь короче полушарий, поэтому на переднем и заднем краях мозжечка имеются передняя и задняя вырезки. Наиболее выступающие участки переднего, бокового и заднего краев каждого полушария мозжечка образуют соответственно передний, латеральный и задний углы.

На черве мозжечка различают верхнюю и нижнюю поверхности. Продольно расположенные по сторонам червя бороздки — более мелкие на передней поверхности, более глубокие на задней — разграничивают его с полушариями мозжечка.

Каждое полушарие мозжечка разделено *горизонтальной (межножковой) щелью, fissura horizontalis (intercruralis)*, направляющейся от средних мозжечковых ножек к задней вырезке мозжечка, на две поверхности — относительно ровную верхнюю, наискось спускающуюся к краям, и выпуклую нижнюю. К последней прилежит продолговатый мозг, вдаваясь в имеющееся на ней углубление, обусловленное меньшими по отношению к полушариям размерами червя, — *долинку мозжечка, valleculela cerebelli* (см. рис. 917, 918).

Поверхности полушарий и червя мозжечка разделены более или менее глубокими *щелями мозжечка, fissurae cerebelli*, на многочисленные различные по величине и дугообразно изогнутые *листки мозжечка, folia cerebelli*, большинство которых располагаются почти параллельно один другому (см. рис. 919). Группы извилин образуют доли мозжечка. Одноименные доли обоих полушарий разграничены одной и той же бороздой, которая переходит через червь с одного полушария на другое, в результате этого двум — правой и левой — одноименным долям обоих полушарий соответствует определенная доля червя.

Из долек образуются доли мозжечка. Таких долей три: передняя, задняя и клочково-узелковая. Они отграничены одна от другой постоянными щелями мозжечка (см. рис. 919, 920).

1. *Передняя доля мозжечка, lobus cerebelli anterior*, включает следующие доли.

1) *Язычок мозжечка, lingula cerebelli*, — небольшая тонкая доля червя; своей передненижней поверхностью покрывает средний и задний отделы верхнего мозгового паруса (крыша IV желудочка). Участок полушария мозжечка, связывающий язычок с верхней мозжечковой ножкой, переходит через последнюю и направляется к средней мозжечковой ножке.

2) *Центральная доля, lobulus centralis*, располагается на черве. Она составляет срединный участок передней вырезки мозжечка, переходя по сторонам на относящиеся к полушариям *крылья центральной доли, alae lobuli centralis*, несущие несколько мелких и коротких извилин.

3) *Передняя четырехугольная доля, lobulus quadrangularis anterior*, имеет форму неправильного четырехугольника с извилинами, идущими сзади кпереди и латерально. В центре ее передней части, в области червя мозжечка, располагается выступ — *вершина, culmen*.

2. *Задняя доля мозжечка, lobus cerebelli posterior*, отделена от передней *первичной (предскатной) щелью, fissura prima (preclivaris)*. Ее составляют следующие образования.

1) *Задняя четырехугольная доля, lobulus quadrangularis posterior*, имеет такое же строение, как и передняя, но на ее центральном участке в области червя мозжечка располагается *скат, declive*.

2) *Верхняя полулунная доля, lobulus semilunaris superior*, довольно крупная, резко суживается к середине мозжечка и переходит в *листок червя, folium vermis*.

3) *Нижняя полулунная доля, lobulus semilunaris inferior*, отграничена от предыдущей горизонтальной щелью. Ее извилины сильно изогнуты кнаружи и кзади, медиальный отдел у задней вырезки мозжечка толще, чем латеральный. Эта доля переходит в *бугор червя, tuber vermis*.

4) *Тонкая (парамедианная) доля, lobulus gracilis (paramedianus)*, состоит из двух небольших участков, расположенных по сторонам *пирамиды червя, pyramis vermis*. От нижней полулунной доли отделена *полулунно-тонкой щелью, fissura lunogracilis (ansoparamedianis)*.

5) *Двубрюшная доля, lobulus biventer*, отграниченная *преддвубрюшной (предпирамидной) щелью, fissura prebiventralis (prepyramidalis)*, от тонкой доли, прилежит к пирамиде червя. *Внутрдвубрюшная (передняя нижняя) щель, fissura intrabiventralis*

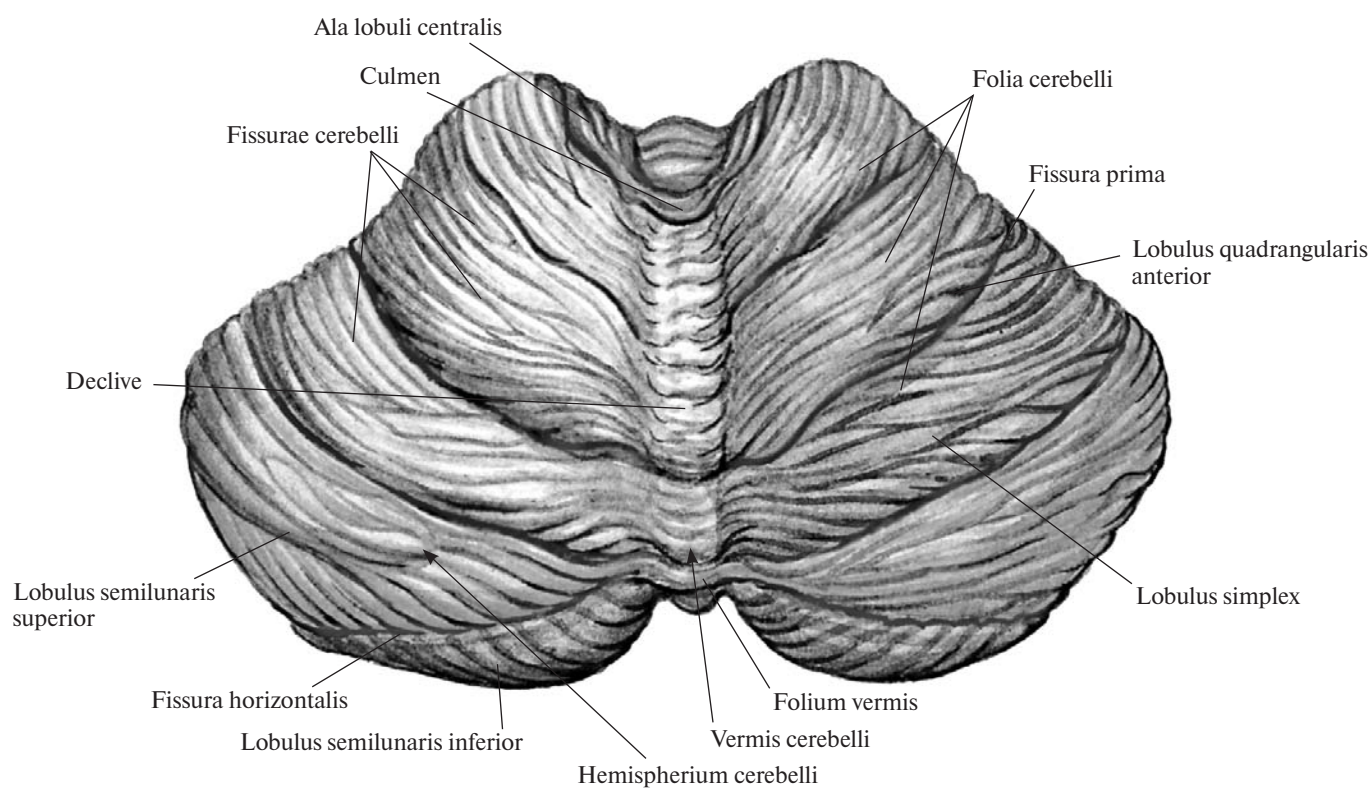


Рис. 915. Мозжечок, cerebellum; вид сверху. (Мозговые оболочки мозжечка удалены.)

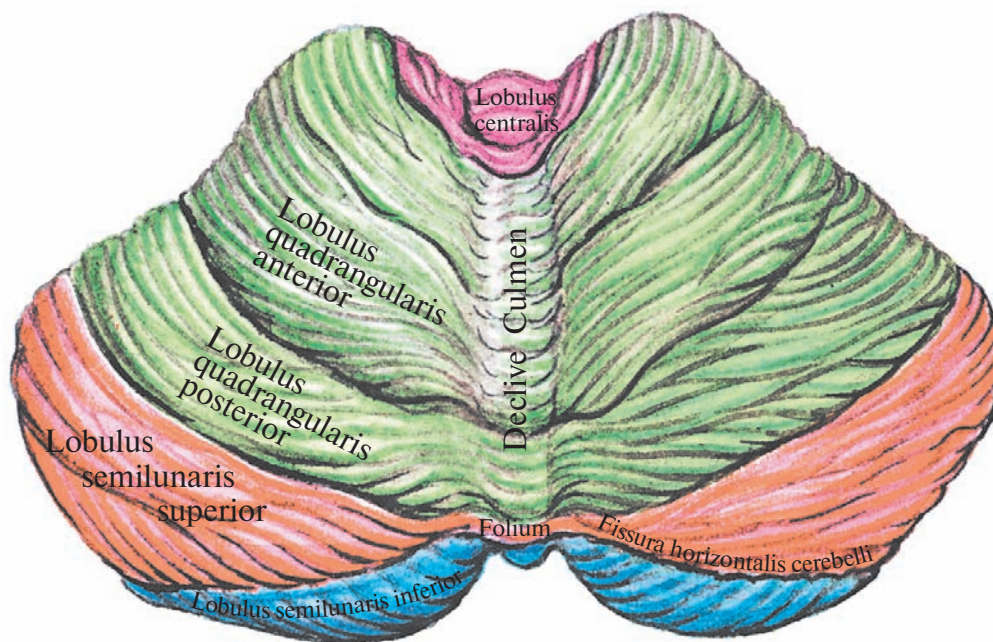


Рис. 916. Мозжечок, cerebellum; вид сверху (полусхематично).

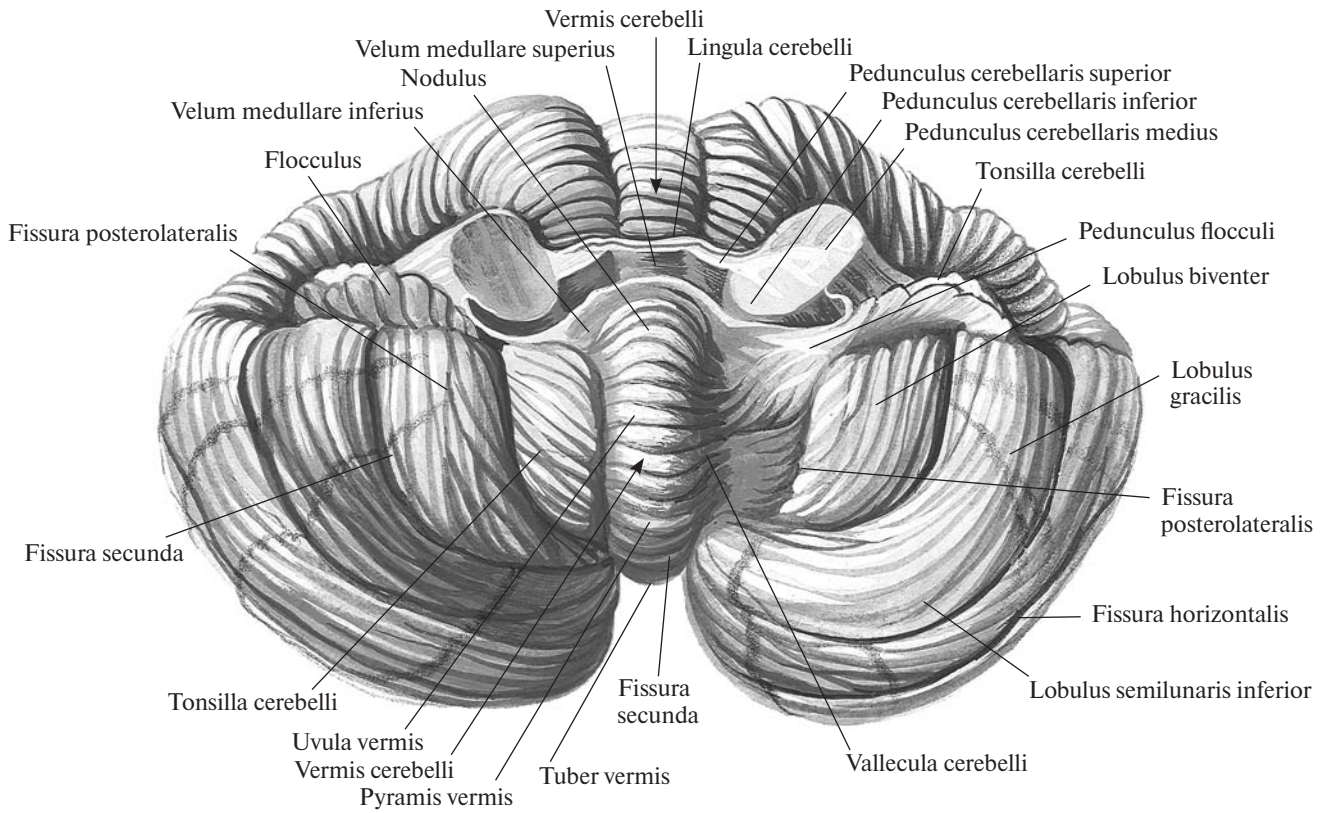


Рис. 917. Мозжечок, cerebellum; вид снизу и спереди. (Мозжечок отделен от большого мозга разрезами через верхние и средние мозжечковые ножки и верхний мозговой парус.)

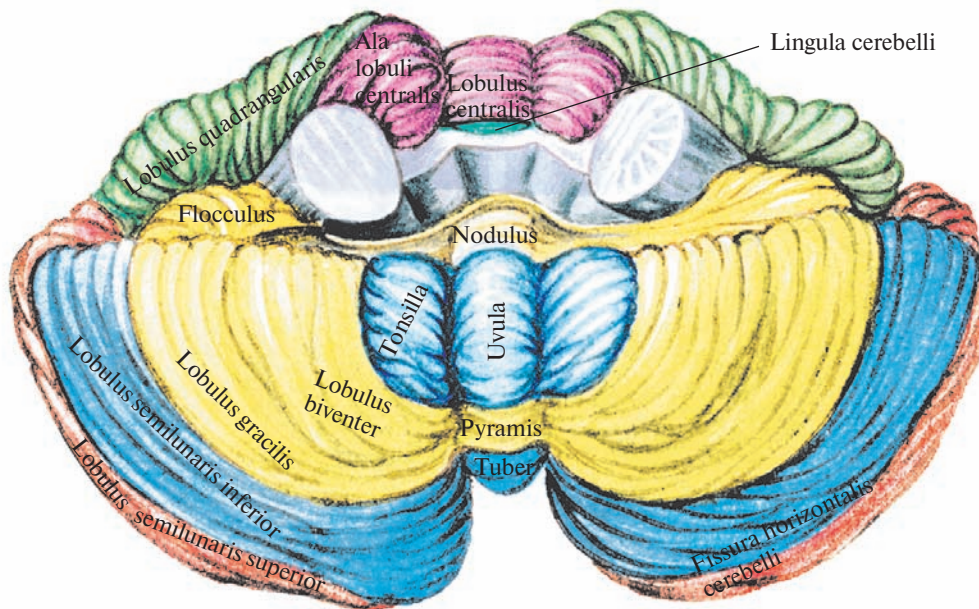


Рис. 918. Мозжечок, cerebellum; вид спереди (полусхематично).

(*anterior inferior*), делит ее на две части. Латеральная часть покрыта короткими извилинами, обращенными в соответствующую сторону, а медиальная — длинными, большинство которых направлено спереди назад.

6) Миндалина мозжечка, *tonsilla cerebelli* (*paraflocculus*), представляет собой небольшую группу направленных спереди назад коротких извилин, нередко локализу-

ющихся у средней мозжечковой ножки. Она залегает медиальнее двубрюшной доли, отделенная от нее *вторичной (постпирамидной) щелью, fissura secunda (postpyramidalis)*, в небольшом углублении — „птичьем гнезде“, расположенном у нижнего мозгового паруса. Миндалина соответствует язычку червя, *uvula vermis*.

3. Клочково-узелковая доля, *lobus flocculonodularis*, — наименьшая из долей мозжеч-

ка. В нее входит *клочок, flocculus*, — самая маленькая доля полушария мозжечка, отделенная от миндалины *заднелатеральной щелью, fissura posterolateralis*. Клочок подвешен на тонкой *ножке клочка, pedunculus flocculi*, которая расположена сзади средней и нижней мозжечковых ножек и у медиальной поверхности миндалины присоединяется к нижнему мозговому парусу. Клочок соответствует *узелку червя, nodulus vermis*.

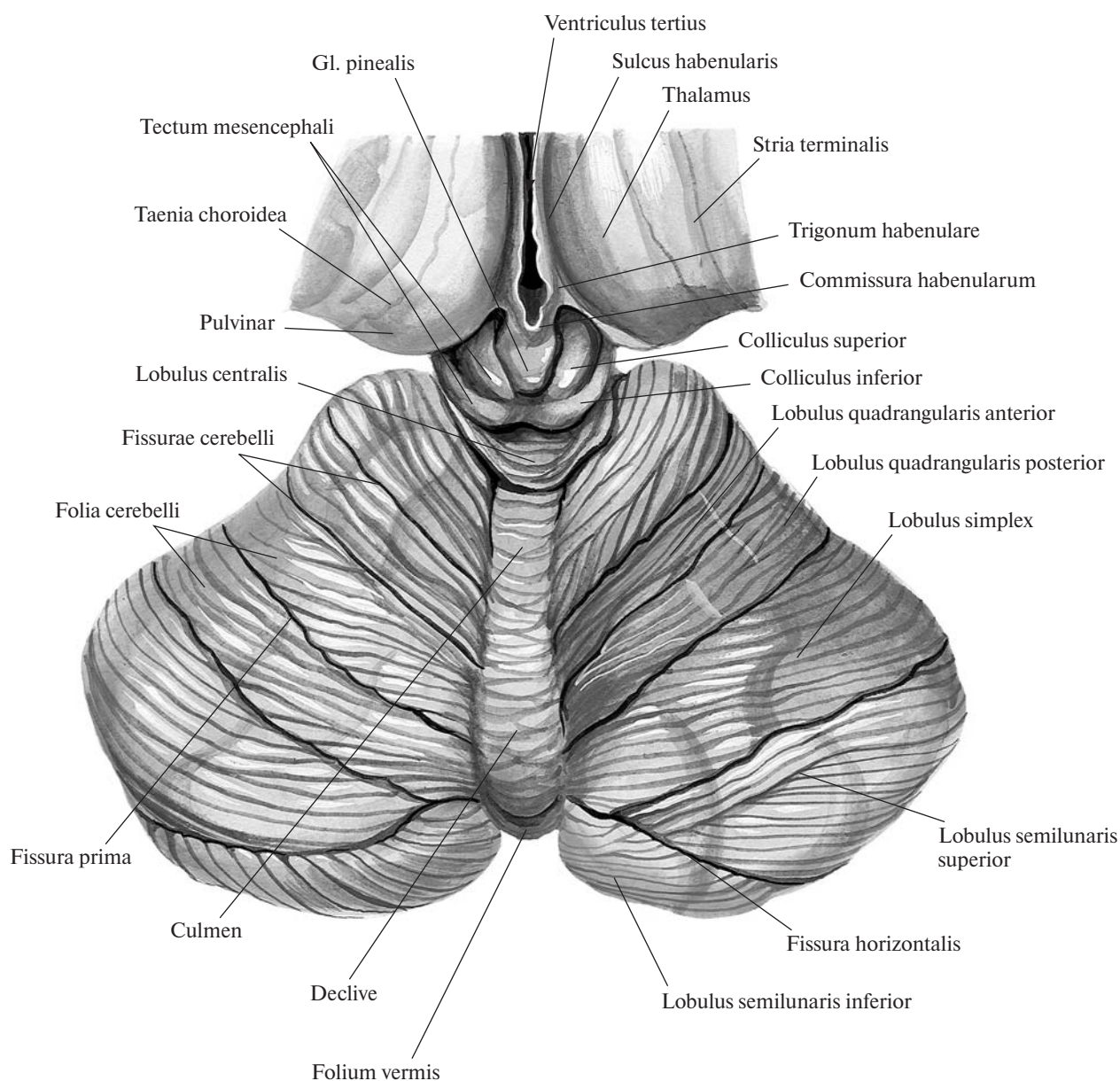


Рис. 919. Мозжечок, cerebellum; вид сверху и сзади. (Большой мозг и частично таламусы удалены.)

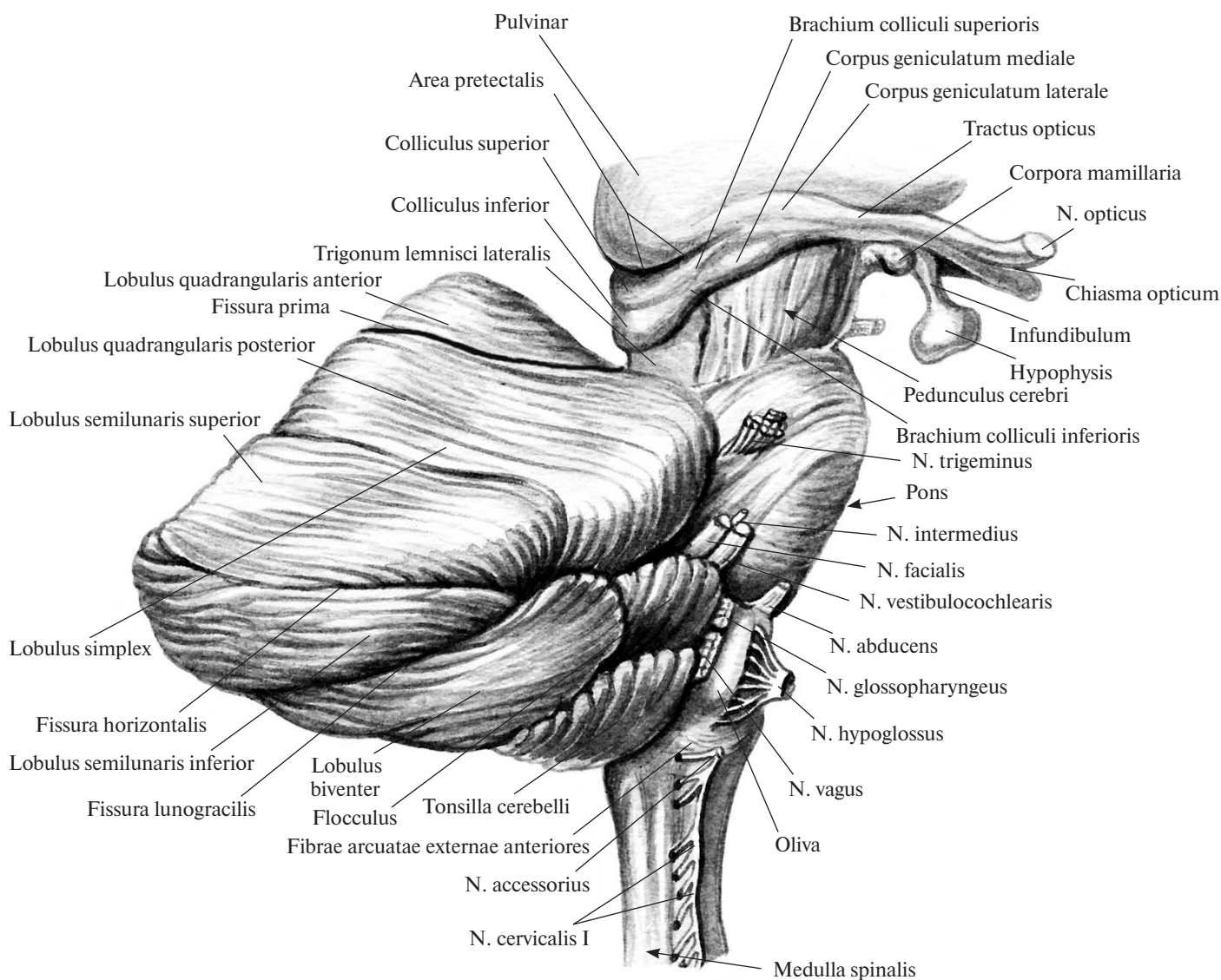


Рис. 920. Мозжечок, cerebellum, и ствол головного мозга, truncus encephali; вид справа.

Вместе с продолговатым мозгом и мостом клочково-узловая доля составляет *мостомозжечковый угол*, *angulus pontocerebellaris* (см. рис. 904).

Структуры мозжечка возникли на разных этапах филогенеза. Наиболее *старую часть мозжечка, archicerebellum*, образуют клочок, узелок и язычок, получающие сигналы по афферентным волокнам, проходящим в основном в составе преддверно- и спинномозжечковых путей. Передняя доля (за исключением язычка мозжечка) вместе с пирамидой и язычком червя составляют *древнюю часть мозжечка, paleocerebellum*, куда информация поступает по афферент-

ным волокнам, идущим в составе спинномозжечковых путей. С развитием коры полушарий большого мозга формируется *новая часть мозжечка, neocerebellum*, представленная задней долей (за исключением пирамиды и язычка червя). Эта часть получает афферентные сигналы в основном по корково-мостомозжечковым путям.

Внутреннее строение

Мозжечок состоит из белого и серого вещества (см. рис. 921—923).

Белое вещество образует *мозговое тело мозжечка, corpus medullare cerebelli*, которое залегает в толще последнего и, разветвляясь,

проникает в каждую извилину в виде белых полосок, покрытых серым веществом. На сагиттальных разрезах мозжечка видно взаиморасположение белого и серого вещества — *древо жизни, arbor vitae* (см. рис. 922, 923).

В белом веществе мозжечка различают волокна трех видов:

- 1) ассоциативные, связывающие отдельные извилины внутри каждого полушария мозжечка;
- 2) комиссуральные, идущие из одного полушария в другое;
- 3) проекционные, соединяющие мозжечок со спинным мозгом и стволовой частью головного мозга, с подкорковыми

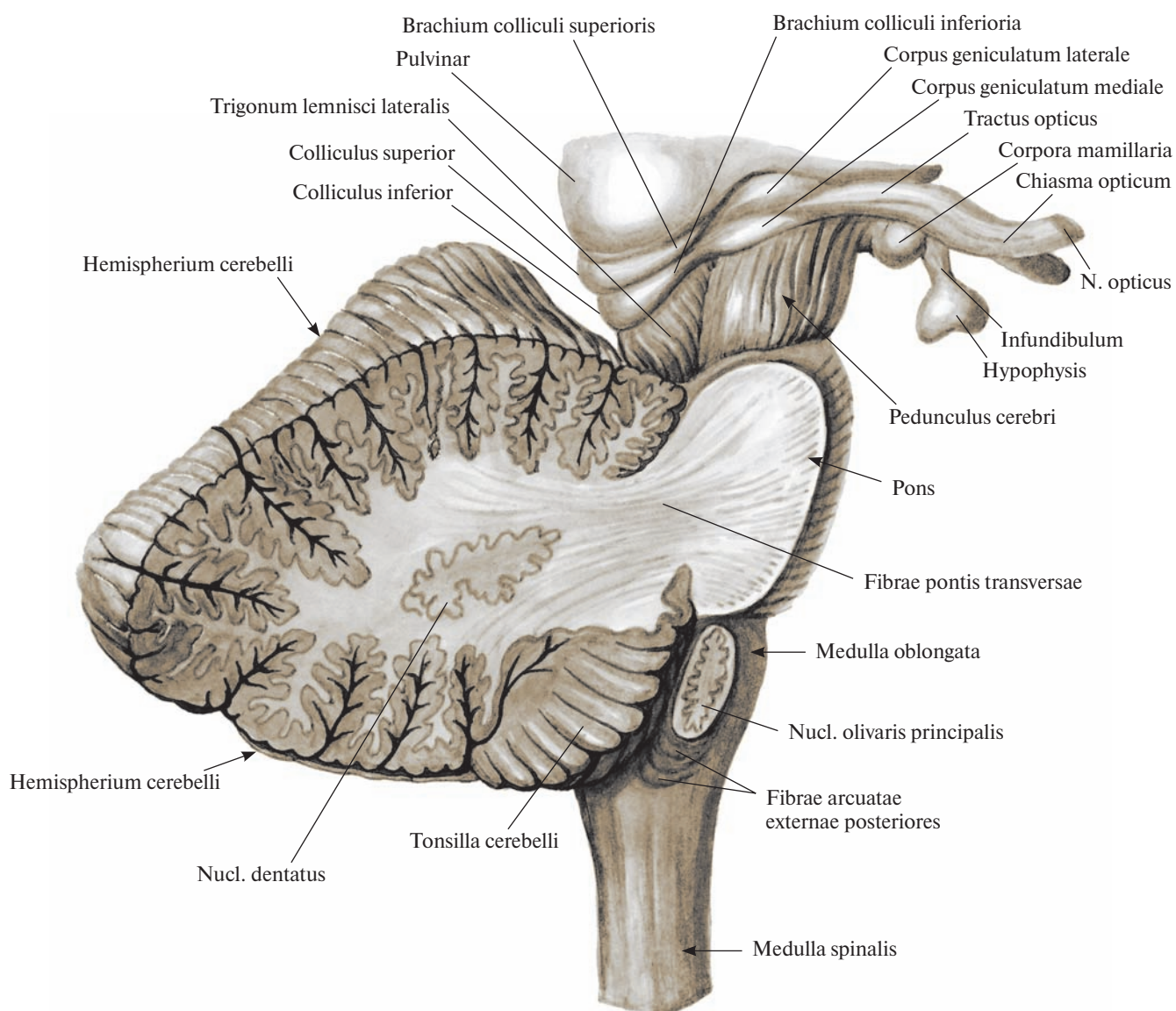


Рис. 921. Мозжечок, cerebellum, и ствол головного мозга, truncus encephali; вид справа. (Разрез мозжечка немного правее срединной плоскости.)

ядрами и корой полушарий большого мозга.

Проекционные волокна (восходящие и нисходящие), обеспечивающие взаимодействие мозжечка с указанными структурами, образуют три пары *мозжечковых ножек, pedunculi cerebellares*, представляющих собой системы проводящих путей, следующих к мозжечку и от него (см. рис. 866, 867, 917, 924, 928, 929, а также «Основные проводящие пути спинного и головного мозга»).

1. *Нижние мозжечковые ножки, pedunculi cerebellares inferiores*, правая и левая, являются продолжением заднего и бокового канатиков и располагаются прямо у верх-

него конца задней латеральной борозды продолговатого мозга над корешками языкоглоточного нерва. Латеральная, большая часть каждой из них, содержащая волокна заднего спинально-мозжечкового пути, к которым подключаются наружные дугообразные волокна, называется *веревчатым телом, corpus restiforme*, а медиальная, меньшая, образуемая волокнами, связывающими между собой вестибулярные структуры, кору мозжечка и ядро шатра, — *околоверевчатым телом, corpus juxtarestiforme*.

2. *Средние мозжечковые ножки, pedunculi cerebellares medii*, состоят из волокон, соединяющих мост с мозжечком.

3. *Верхние мозжечковые ножки, pedunculi cerebellares superiores*, представляют собой белые валики, которые тянутся от мозжечка к крыше среднего мозга, ограничивая с двух сторон верхний мозговой парус. Они состоят из волокон переднего спинально-мозжечкового пути, следующих вентральнее водопровода мозга и образующих, пересекаясь в верхнем мозговом парусе, *перекрест верхних мозжечковых ножек, decussatio pedunculorum cerebellarium superiorum*, а также волокон, начинающихся от зубчатых ядер мозжечка. Почти все эти волокна заканчиваются на клетках красных ядер. Малая их часть пронизывает красные ядра и направляется

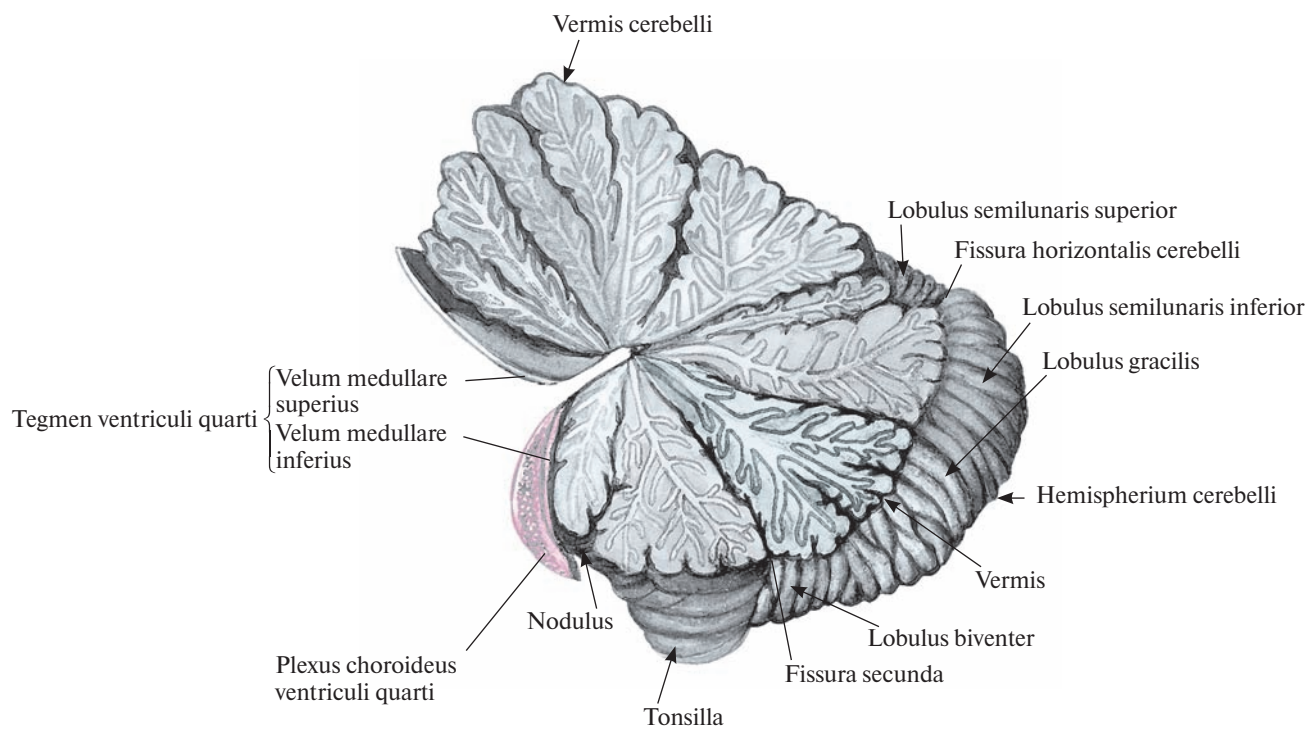


Рис. 922. Мозжечок, cerebellum. (Сагиттальный разрез через червь мозжечка — «дерево жизни», *arbor vitae*.)

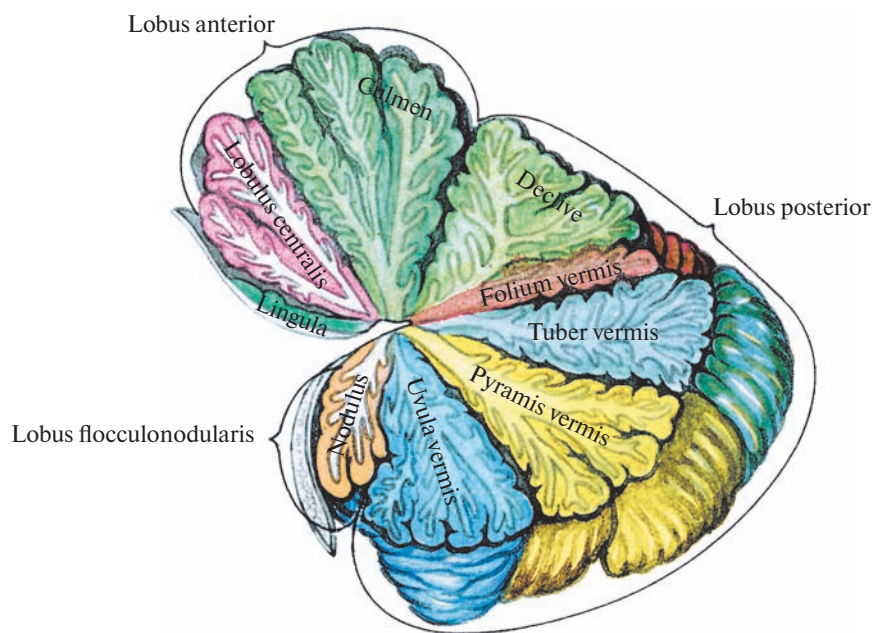


Рис. 923. Мозжечок, cerebellum (полусхематично). (Сагиттальный разрез через червь мозжечка.)

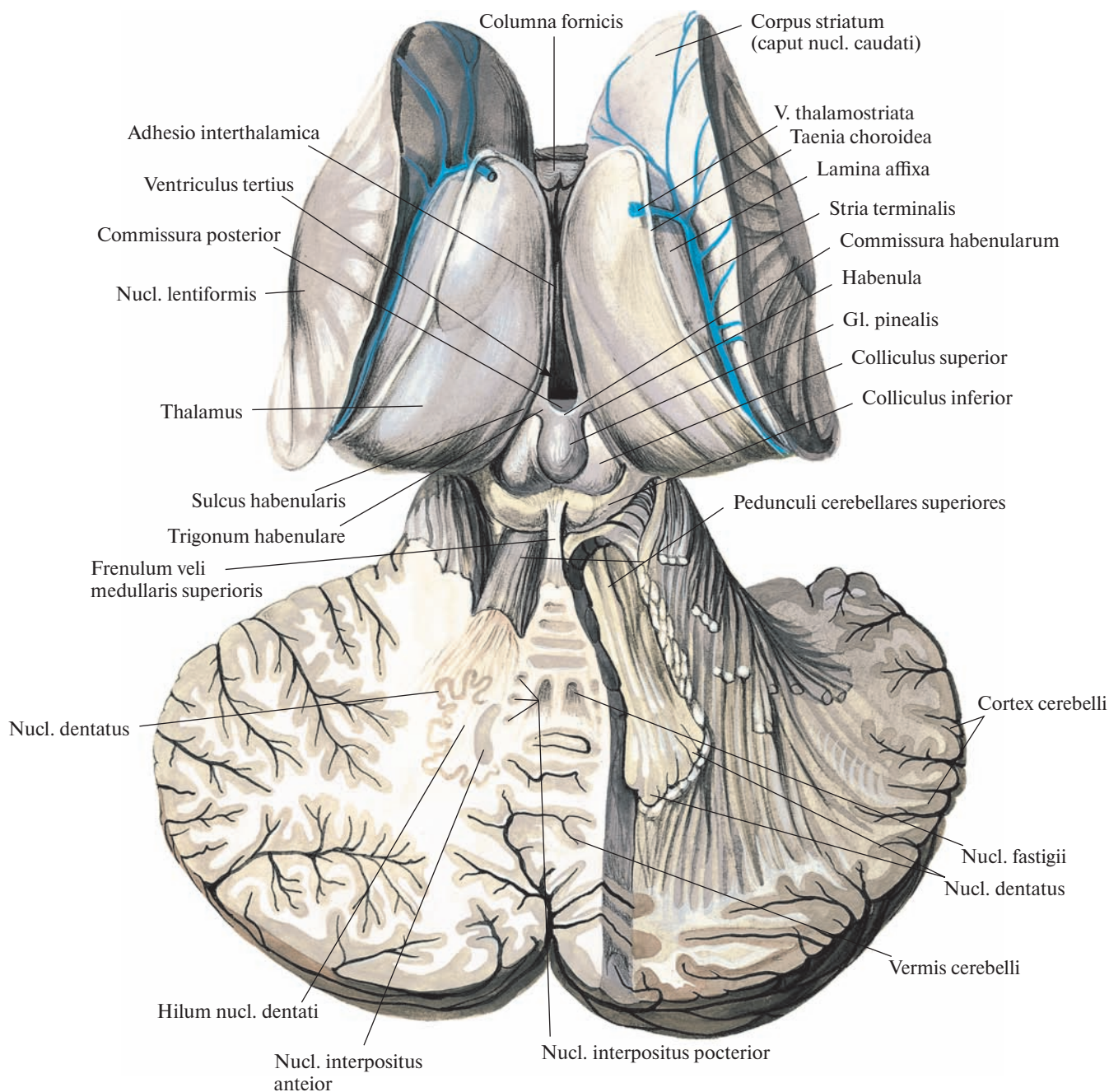


Рис. 924. Мозжечок, cerebellum, и крыша среднего мозга, tectum mesencephali; вид сверху. (Горизонтальный разрез через мозжечок немного выше горизонтальной щели мозжечка.)

к таламусам в составе зубчато-таламических путей.

Серое вещество полушарий и червя мозжечка образует кору мозжечка и его ядра.

В коре мозжечка, *cortex cerebelli*, выделяют молекулярный слой, *stratum moleculare*; слой клеток Пуркинью (*грушевидных нейронов*), *stratum purkinijense*, и зернистый слой, *stratum granulosum*.

Ядра мозжечка, *nuclei cerebelli* (см. рис. 921, 924), представляют собой парные скопления серого вещества в толще белого

вещества мозжечка. Различают следующие ядра.

1. *Зубчатое ядро (латеральное ядро мозжечка), nucleus dentatus (lateralis cerebelli)*, залегает в медиальнонижней части белого вещества. Оно представляет собой волнообразно изгибающуюся пластинку серого вещества с небольшим перерывом в медиальном отделе, который получил название *ворот зубчатого ядра, hilum nucleii dentati*.

2. *Переднее межпозиционное (пробковидное) ядро, nucleus interpositus anterior (emboli-*

formis), расположено медиально и параллельно зубчатому ядру.

3. *Заднее межпозиционное (шаровидное) ядро, nucleus interpositus posterior (globosus)*, залегает немного медиальнее пробковидного ядра и на разрезе может быть представлено несколькими небольшими шариками.

4. *Ядро шапты (медиальное ядро мозжечка), nucleus fastigii (medialis cerebelli)*, локализуется в белом веществе червя латеральнее его срединной плоскости, в крыше IV желудочка.

Продолговатый мозг

Продолговатый мозг (бульбус), medulla oblongata (myelencephalon, bulbus) (рис. 925—927; см. рис. 872, 907), представляет собой продолжение спинного мозга в виде его утолщения, является частью ствола головного мозга.

Продольный размер продолговатого мозга составляет 3,0—3,2 см, поперечный — в среднем до 1,5 см, переднезадний — до 1 см. По форме он напоминает конус, немного сдвоенной в заднем отделе и округлый в переднем. Его узкий конец направлен вниз к спинному мозгу, а верхний, расширенный, — к мосту и мозжечку. Границей между продолговатым и спинным мозгом считают место выхода верхних корешковых нитей I пары шейных спинномозговых нервов, или нижний уровень перекреста пирамид (см. рис. 926). От моста продолговатый мозг отделяет хорошо выраженная на передней поверхности поперечно идущая бульбомостовая борозда, из которой на поверхность мозга направляется отводящий нерв.

Вентральная (передняя) поверхность продолговатого мозга находится на скате и занимает его нижний участок до большого (затылочного) отверстия. На ней имеется *передняя срединная щель, fissura mediana anterior* (см. рис. 926), которая является продолжением одноименной щели спинного мозга. На уровне выхода верхних корешковых нитей I пары шейных спинномозговых нервов она слегка прерывается, становясь менее глубокой из-за расположенного там *перекреста пирамид, decussatio pyramidum* (см. рис. 904, 926).

В верхней части передней поверхности продолговатого мозга с той и с другой стороны передней срединной щели имеется конусообразный валик — *пирамида продолговатого мозга, pyramis medullae oblongatae (bulbi)*.

Кнаружи от пирамиды располагается продолговато-округлое возвышение — *олива, oliva*. Она выступает на передней поверхности бокового канатика; сзади ее ограничивает *позадиоливная борозда, sulcus retroolivaris*.

От пирамиды оливу отделяет *передняя латеральная борозда, sulcus anterolateralis*, являющаяся продолжением одноименной борозды спинного мозга. Переход этой борозды со спинного мозга на продолговатый сглаживается поперечно идущими *наружными дугообразными волокнами, fibrae arcuatae externae*, которые, пролегая у нижнего края оливы, направляются к пирамиде. Различают *передние и задние наружные дугообразные волокна, fibrae arcuatae externae anteriores et posteriores*.

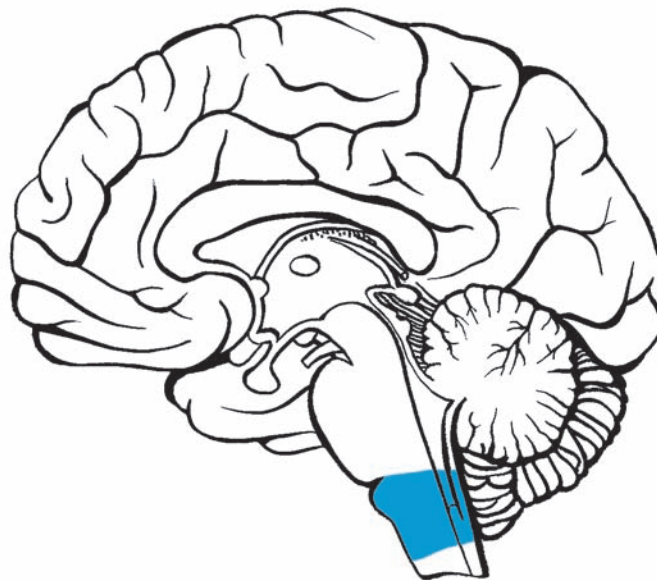


Рис. 925. Топография продолговатого мозга (схема).

Передние наружные дугообразные волокна являются отростками клеток *дугообразных ядер, nuclei arcuati*, — скоплений серого вещества, прилежащих к передней и медиальной поверхностям пирамиды. Эти волокна выходят на поверхность продолговатого мозга в области передней срединной щели, огибают пирамиду и оливу и следуют в составе нижней мозжечковой ножки к коре червя мозжечка.

Задние наружные дугообразные волокна образованы отростками клеток *добавочного клиновидного ядра, nucleus cuneatus accessorius*, и направляются в мозжечок в составе нижней мозжечковой ножки своей стороны. Добавочное клиновидное ядро расположено дорсолатерально по отношению к клиновидному ядру. Из глубины передней латеральной борозды на поверхность продолговатого мозга выходит от 6 до 10 корешков подъязычного нерва.

На поперечных срезах, проведенных через нижние оливы, кроме нервных волокон можно также различить скопления серого вещества. Наибольшее из них подковообразной формы, со складчатой поверхностью — это *главное оливное ядро, nucleus olivaris principalis*, в нем имеются *ворота нижнего оливного ядра, hilum nuclei olivaris inferioris*, через которые проходит оливомозжечковый путь. Остальные ядра меньшего размера: одно располагается кнутри от ворот — *медиальное добавочное оливное ядро, nucleus olivaris*

accessorius medialis, другое кзади — *заднее добавочное оливное ядро, nucleus olivaris accessorius posterior* (см. рис. 927). Все эти ядра составляют *комплекс (ядра) нижней оливы, complexus (nuclei) olivaris(es) inferior(es)*.

По дорсальной поверхности продолговатого мозга пролегает *задняя срединная борозда, sulcus medianus posterior*. Направляясь вверх, она достигает тонкой мозговой пластинки, протянувшейся между бугорками тонкого ядра, — *задвижки, obex* (см. рис. 929), которая представляет собой часть крыши IV желудочка в области заднего угла ромбовидной ямки. Под задвижкой полость центрального канала спинного мозга переходит в полость IV желудочка.

Кнаружи от задней срединной борозды пролегают две борозды: одна ближе к ней — *задняя промежуточная борозда, sulcus intermedius posterior*, другая латеральнее — *задняя латеральная борозда, sulcus posterolateralis*. Из глубины последней на поверхность продолговатого мозга выходят 4—5 корешков языкоглоточного нерва, 12—16 корешков блуждающего нерва и 3—6 черепных корешков добавочного нерва.

Задние срединная и латеральная борозды ограничивают *задний канатик, funiculus posterior*, являющийся продолжением одноименного канатика спинного мозга. Задняя промежуточная борозда разделяет задний канатик на два пучка. Один из них, прохо-

дящий между ней и задней срединной бороздой, — *тонкий пучок, fasciculus gracilis*, утолщаясь вверху, образует *бугорок тонкого ядра, tuberculum gracile*. Второй, пролегающий между задними промежуточной и латеральной бороздами, — *клиновидный пучок, fasciculus cuneatus*, продолжается вверху в менее выраженный *бугорок клиновидного ядра, tuberculum cuneatum*. Оба бугорка без резких границ переходят в нижнюю мозжечковую ножку.

В каждом бугорке имеется скопление серого вещества: в бугорке тонкого ядра — *тонкое ядро, nucleus gracilis*, в бугорке клиновидного ядра — *клиновидное ядро, nucleus cuneatus*. На клетках этих ядер заканчиваются волокна соответствующих пучков заднего канатика.

На дорсальной поверхности продолговатого мозга между клиновидным пучком и корешками добавочного нерва находится непостоянное возвышение — *тройничный бугорок, tuberculum trigeminale*. Он образован нижней частью спинномозгового ядра тройничного нерва.

На поперечных срезах продолговатого мозга сзади пирамид, между оливными ядрами, видны волокна, составляющие восходящие пути, которые соединяют спинной мозг с головным.

Ретикулярная формация, formatio reticularis, продолговатого мозга представлена многочисленными скоплениями нейронов и сложно переплетающимися волокнами. Она располагается преимущественно в дорсомедиальной части продолговатого

мозга и без отчетливой границы переходит в ретикулярную формацию моста. В этой же зоне залегают ядра VIII—XII пар черепных нервов.

В ретикулярную формацию продолговатого мозга входит и ряд клеточных скоплений, располагающихся вблизи ядра подъязычного нерва и ядра одиночного пути: *гигантоклеточное и переднее гигантоклеточное ядра, nuclei gigantocellularis et gigantocellularis anterior*; *латеральное и заднее парагигантоклеточные ядра, nuclei paragigantocellulares lateralis et posterior*; *центральное, латеральное, промежуточное и медиальное ретикулярные ядра, nuclei reticulares centralis, lateralis, intermedius et medialis*; *мелкоклеточное ретикулярное ядро, nucleus reticularis parvocellularis*; *межпучковое ядро*

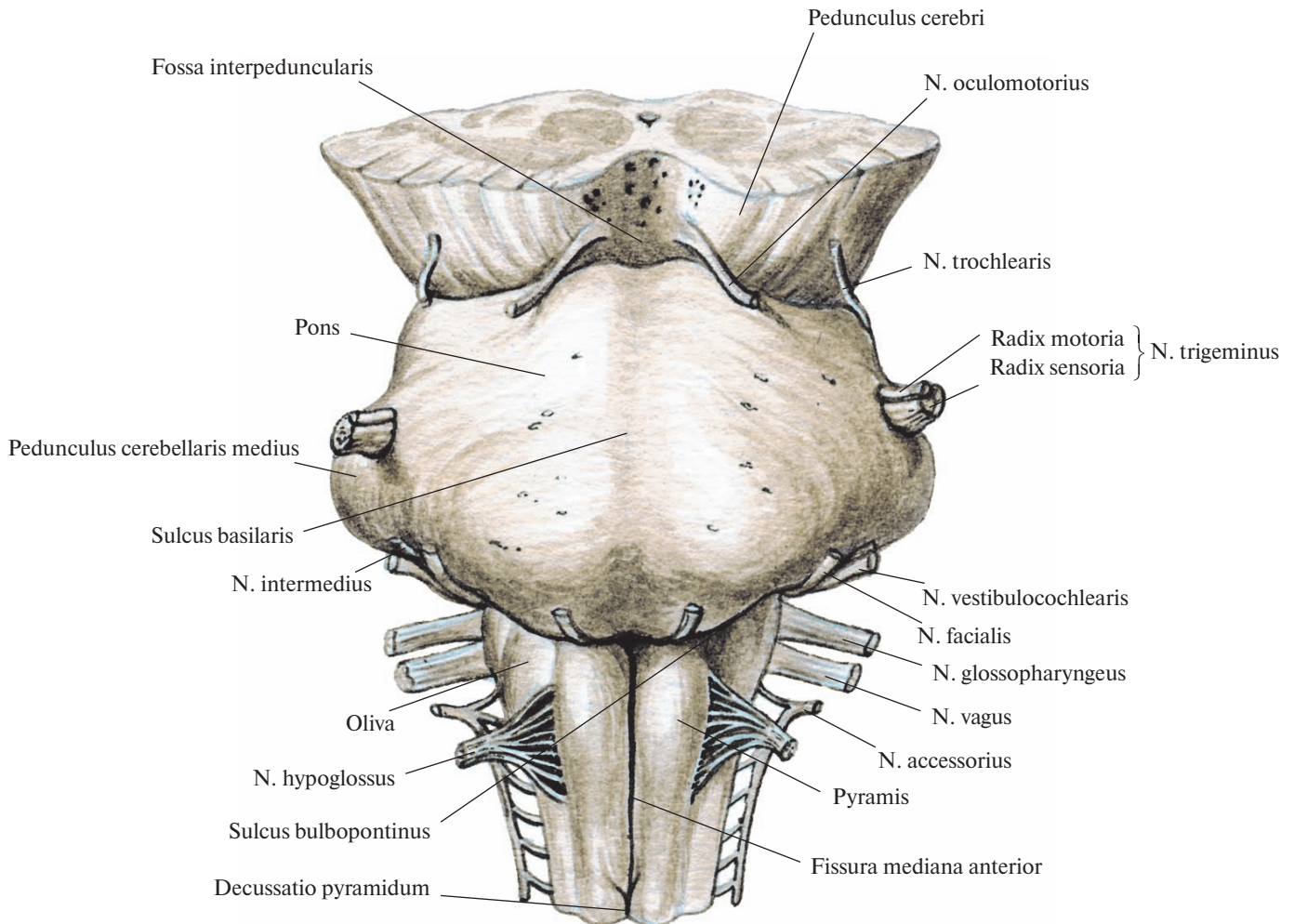


Рис. 926. Продолговатый мозг, *medulla oblongata*; мост, *pons*, и ножки мозга, *pedunculi cerebri*; вид спереди.

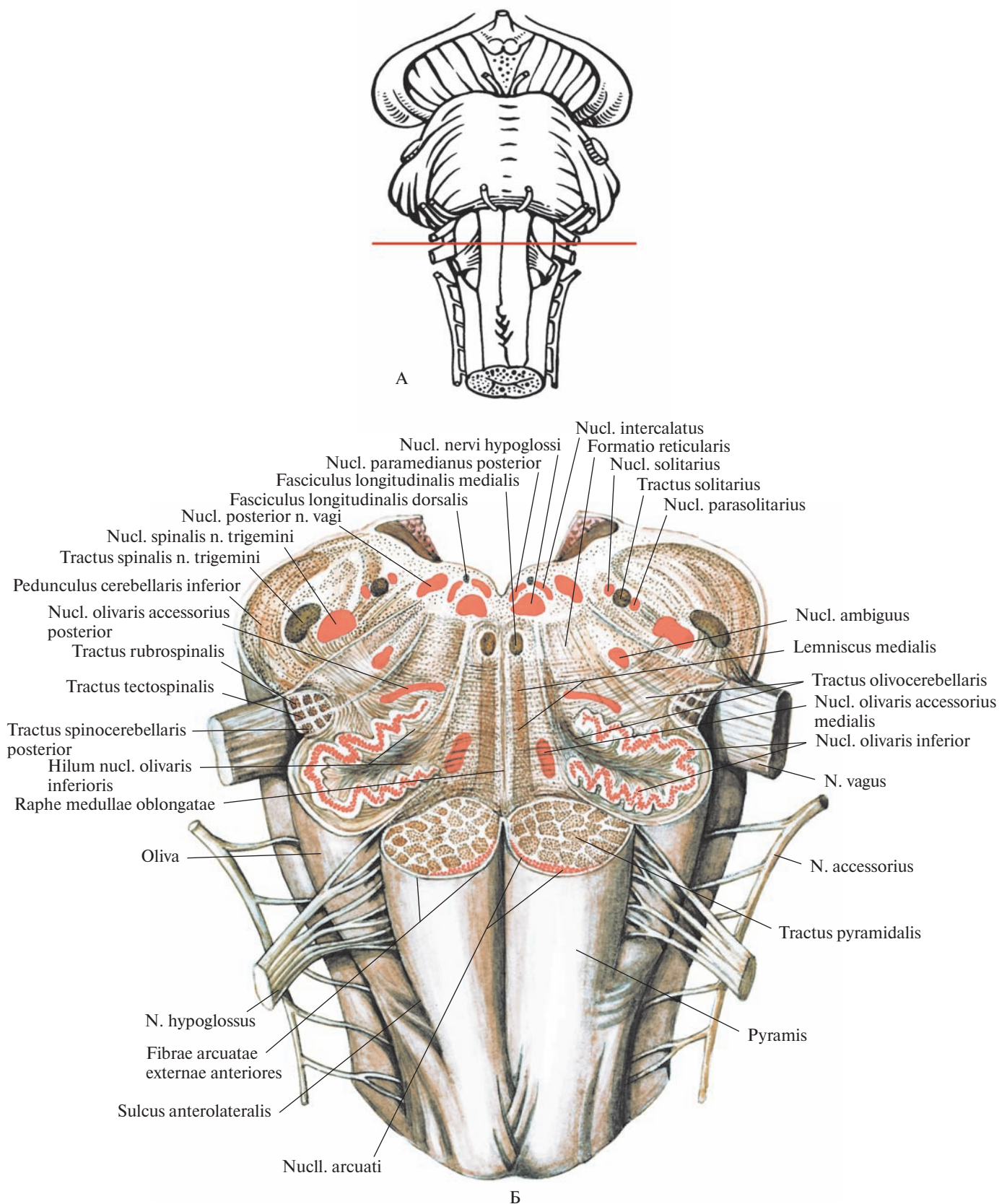


Рис. 927. Продолговатый мозг, medulla oblongata; вид сверху и немного спереди. (Горизонтальный разрез на уровне нижней оливы.)
 А — линия разреза. Б — образования в плоскости разреза.

подъязычного нерва, *nucleus interfascicularis nervi hypoglossi*.

Вдоль середины сагиттальной плоскости в продолговатом мозге локализируются скопления ретикулярных нейронов, отростки которых перекрещиваются с аналогичными отростками, направляющимися с противоположной стороны, в результате чего образуется *шов продолговатого мозга, raphe medullae oblongatae*. Расположенные парамедианно группы клеток ретикулярной формации называются *ядрами шва, nuclei raphae*.

Четвертый желудочек

Четвертый (IV) желудочек, *ventriculus quartus* (рис. 928; см. рис. 896, 897, 900), непарный, представляет собой полость, сообщающуюся вверху с полостью III желудочка через водопровод мозга, внизу — с центральным каналом спинного мозга. Кроме того, в трех местах он соединен с подпаутинным пространством.

Как и все желудочки мозга, IV желудочек заполнен спинномозговой жидкостью. Спереди он окружен мостом и продолгова-

тым мозгом, сзади и с боков — мозжечком.

Сама полость IV желудочка сзади ограничена крышей IV желудочка, спереди — дном, которым является ромбовидная ямка.

Заднюю стенку — *крышу IV желудочка, tegmen ventriculi quarti*, образуют верхний и сросшийся с сосудистой основой IV желудочка нижний мозговой парус.

Верхний мозговой парус, velum medullare superius, представляет собой непарную удлиненную тонкую пластинку белого ве-

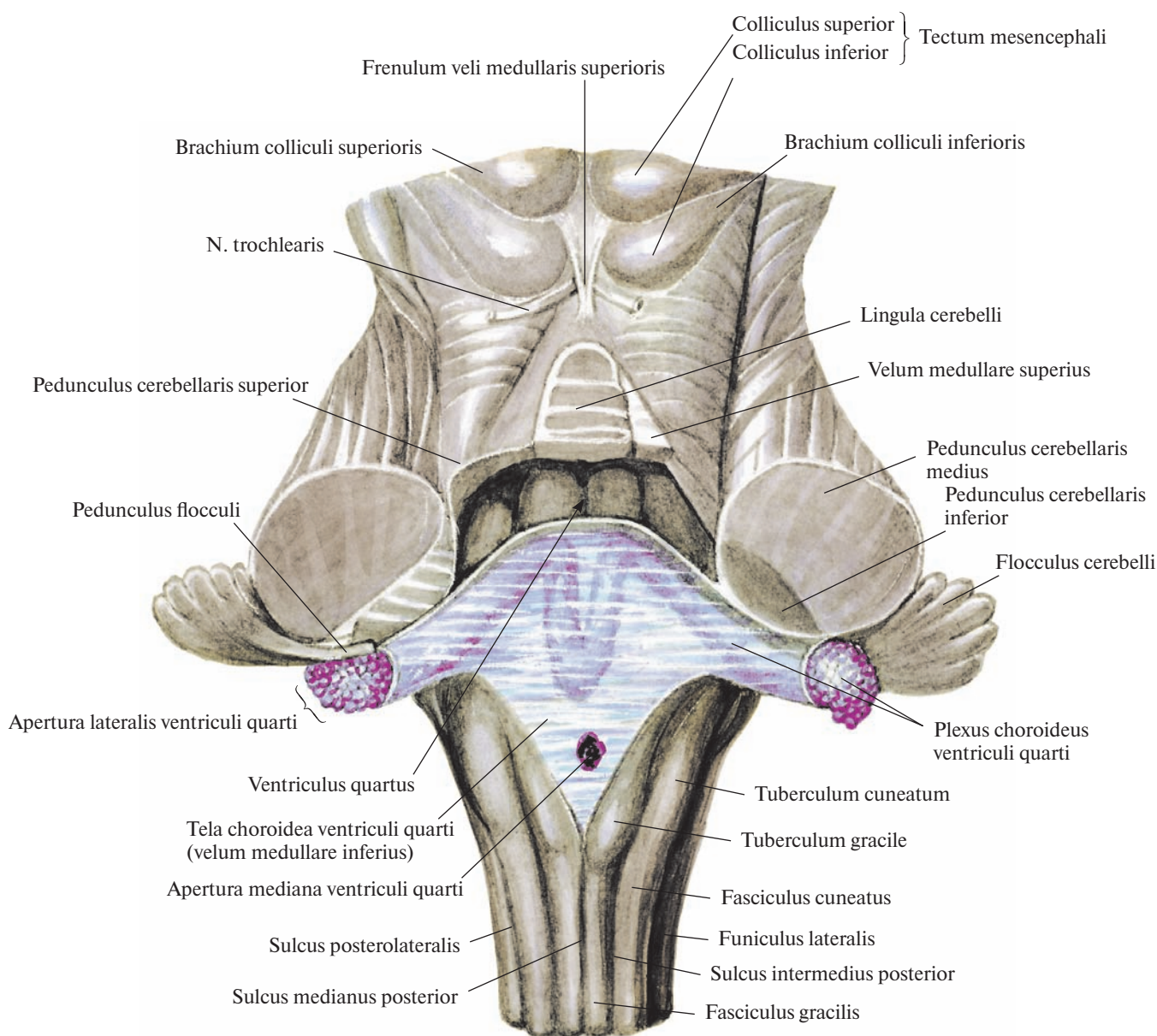


Рис. 928. Четвертый желудочек, *ventriculus quartus*, и сосудистая основа IV желудочка, *tela choroidea ventriculi quarti*; вид сверху и сзади. (Мозжечок удален полностью; частично удалены средние мозжечковые ножки; сосудистое сплетение IV желудочка обозначено малиновым цветом.)

щества, протянувшуюся между верхними мозжечковыми ножками (см. рис. 928). Спереди он соединяется с нижними холмиками крыши среднего мозга, сзади — с белым веществом передней части червя мозжечка. Средний и задний отделы его дорсальной поверхности прикрыты извилинами язычка мозжечка, а вентральная поверхность, обращенная в полость IV желудочка, составляет передневерхний отдел крыши последней.

В верхнем мозговом парусе проходят волокна блоковых нервов, которые, пересекаясь, образуют *перекрест волокон блоковых нервов, decussatio fibrarum nervorum trochlearium* (см. рис. 914), и волокна мозжечково-красноядерных и передних спино-мозжечковых путей.

Между передней частью верхнего мозгового паруса и бороздой, разделяющей нижние холмики крыши среднего мозга, располагается *уздечка верхнего мозгового паруса, frenulum veli medullaris superioris*. Немного латеральнее уздечки на поверхность верхнего мозгового паруса выходит, прободая его, тонкий ствол блокового нерва.

Нижний мозговой парус, velum medullare inferius, представляет собой непарную треугольной формы пластинку, боковыми сторонами прикрепляющуюся к медиальным краям нижних мозжечковых ножек, а передней — к мозжечку.

В месте перехода верхнего и нижнего парусов в червь мозжечка (см. рис. 907) между ними образуется острый угол, в связи с чем крышу IV желудочка также называют *шатром, fastigium*.

Сосудистая основа IV желудочка, tela choroidea ventriculi quarti, имеет три отверстия, посредством которых полость IV желудочка сообщается с подпаутинным пространством, — срединную и две латеральные апертуры IV желудочка (см. рис. 928).

Срединная апертура IV желудочка, apertura mediana ventriculi quarti, больше латеральных. Она расположена в нижней части крыши, немного выше задвижки, и открывается в мозжечково-мозговую цистерну.

Латеральные апертуры IV желудочка, aperturae laterales ventriculi quarti, находятся в области *латерального кармана IV желудочка, recessus lateralis ventriculi quarti*, образованного верхними и нижними мозжечковыми ножками и достигающего клочка полушария мозжечка (см. рис. 897).

Сосудистая основа имеет ворсинчатые выступы в желудочек, которые вместе с соединительной тканью и вросшими сосудами формируют сосудистое сплетение IV желудочка, покрытое внутри полости последнего эпителием.

Перед узелком мозжечка сосудистое сплетение IV желудочка разделяется на среднее сосудистое сплетение, располагающееся

по обеим сторонам сагиттальной плоскости в виде двух тяжей, направленных к срединной апертуре IV желудочка, и два латеральных, обращенных к латеральным карманам.

Дном IV желудочка является соответствующая по форме своему названию *ромбовидная ямка, fossa rhomboidea* (рис. 929). Она находится на задней поверхности моста и продолговатого мозга и покрыта тонким слоем серого вещества. Ее верхняя часть располагается между верхними мозжечковыми ножками, а также правым и левым латеральными карманами, а нижняя — между нижними мозжечковыми ножками.

Ромбовидная ямка простирается от водопровода мозга впереди до спинного мозга сзади. Ее острые углы — передний и задний — направлены соответственно к среднему и спинному мозгу, а тупые — к латеральным карманам IV желудочка.

По длинной диагонали ромбовидной ямки пролегает *срединная борозда, sulcus medianus*. Она проникает в водопровод мозга и следует там по его дну. Короткая диагональ проходит между обоими латеральными карманами.

Срединная борозда делит ромбовидную ямку на два треугольника — правый и левый. Основание и того и другого соответствует срединной борозде, а вершина направлена к наиболее широкому участку ромбовидной ямки — латеральному карману.

С каждой стороны срединной борозды имеется *медиальное возвышение, eminentia medialis*. Особенно хорошо они выражены на переднем участке ромбовидной ямки. В толще этих возвышений залегают двигательные ядра черепных нервов. На каждом возвышении, в его задней части, имеется *лицевой бугорок, colliculus facialis*, образованный коленом лицевого нерва.

Латеральнее медиального возвышения и лицевого бугорка пролегает *пограничная борозда, sulcus limitans*. В ее верхнем отделе, ближе к верхней мозжечковой ножке, находится *голубоватое место, locus caeruleus*, — небольшой участок, цвет которого обусловлен имеющимися там пигментированными клетками. Сзади него, у латеральной поверхности лицевого бугорка, пограничная борозда расширяется, образуя неглубокую впадину — *верхнюю ямку, fovea superior*. Нижний отдел борозды переходит в *нижнюю ямку, fovea inferior*.

С латеральной стороны пограничной борозды располагаются соответствующие латеральным карманам IV желудочка *вестибулярные поля, areae vestibulares*, на которые проецируются ядра преддверно-улитковых нервов. От заднего улиткового ядра отходят пучки тонких, белого цвета нервных волокон — *мозговые полоски IV желудочка, striae medullares ventriculi quarti*.

Они пролегают, проникая в срединную борозду, поперек ромбовидной ямки и делят последнюю на два неодинаковых по величине треугольника — верхний и нижний.

Медиальную часть нижнего треугольника занимает *треугольник подъязычного нерва, trigonum nervi hypoglossi*. Латеральнее и немного ниже его, под нижней ямкой, имеется небольшой участок сероватого цвета — *треугольник блуждающего нерва, trigonum nervi vagi (vagale)*.

Узкое возвышение, окаймляющее нижний край треугольника блуждающего нерва, обозначают как *самостоятельный канатик, funiculus separans*. Между последним и бугорком тонкого ядра находится небольшая площадка в форме лепестка — *самое заднее поле, area postrema*. Обе эти структуры покрыты специализированной утолщенной эпителием; ее клетки выполняют хеморцепторную функцию.

В нижнем углу ромбовидной ямки под задвижкой — концом нижнего края крыши IV желудочка имеется вход в центральный канал.

ЯДРА ЧЕРЕПНЫХ НЕРВОВ

В стволовой части мозга серое вещество представлено в виде обособленных скопления клеток — *ядер черепных нервов, nuclei nervorum cranialium*, причем все они располагаются в задних отделах ножек мозга, моста и продолговатого мозга (рис. 930, 931).

1. *Ядра глазодвигательного нерва, nuclei nervi oculomotorii*, локализируются в покрышке среднего мозга, на уровне верхних холмиков крыши. Среди них различают соматические ядра, правое и левое, и непарные автономные *добавочные ядра глазодвигательного нерва, nuclei accessorii nervi oculomotorii*.

2. *Ядро блокового нерва, nucleus nervi trochlearis*, лежит в покрышке ножек мозга, на уровне нижних холмиков крыши среднего мозга.

3. *Ядра тройничного нерва, nuclei nervi trigemini*, расположены на протяжении всей длины ромбовидной ямки. Среди них различают двигательное и сенсорные (чувствительные) ядра.

Двигательное ядро тройничного нерва, nucleus motorius nervi trigemini, залегают в заднем отделе моста в медиальном возвышении, впереди и немного кнаружи от ядра отводящего нерва, причем со стороны ромбовидной ямки его основная часть проецируется кнутри от области голубоватого места.

К чувствительным относятся следующие ядра тройничного нерва.

1) *Главное ядро тройничного нерва, nucleus principalis nervi trigemini*, лежит в задней

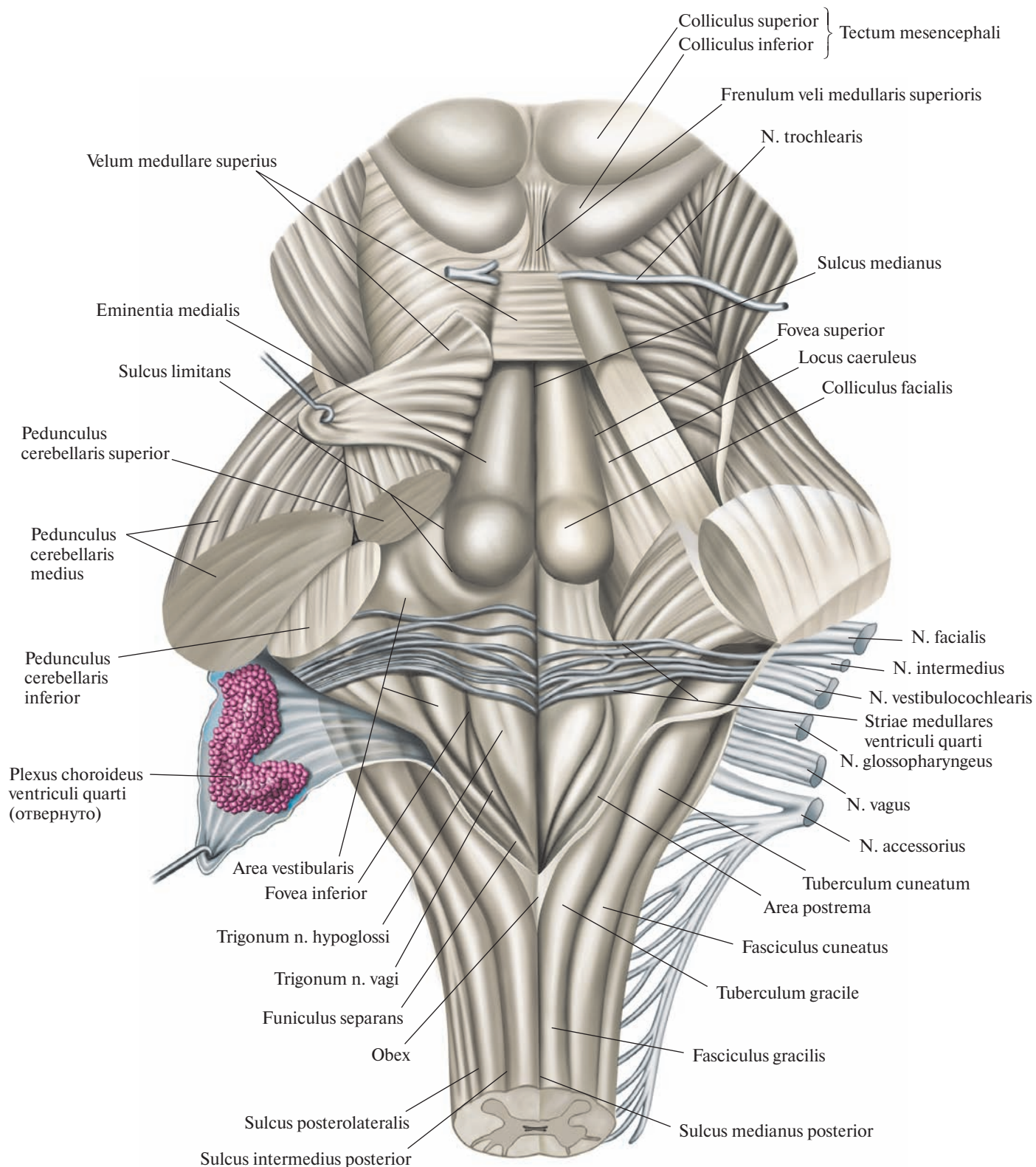


Рис. 929. Ромбовидная ямка, *fossa rhomboidea*; вид сверху и сзади. (Мозжечок удален; верхний мозговой парус и основа IV желудочка с сосудистым сплетением отвернуты.)

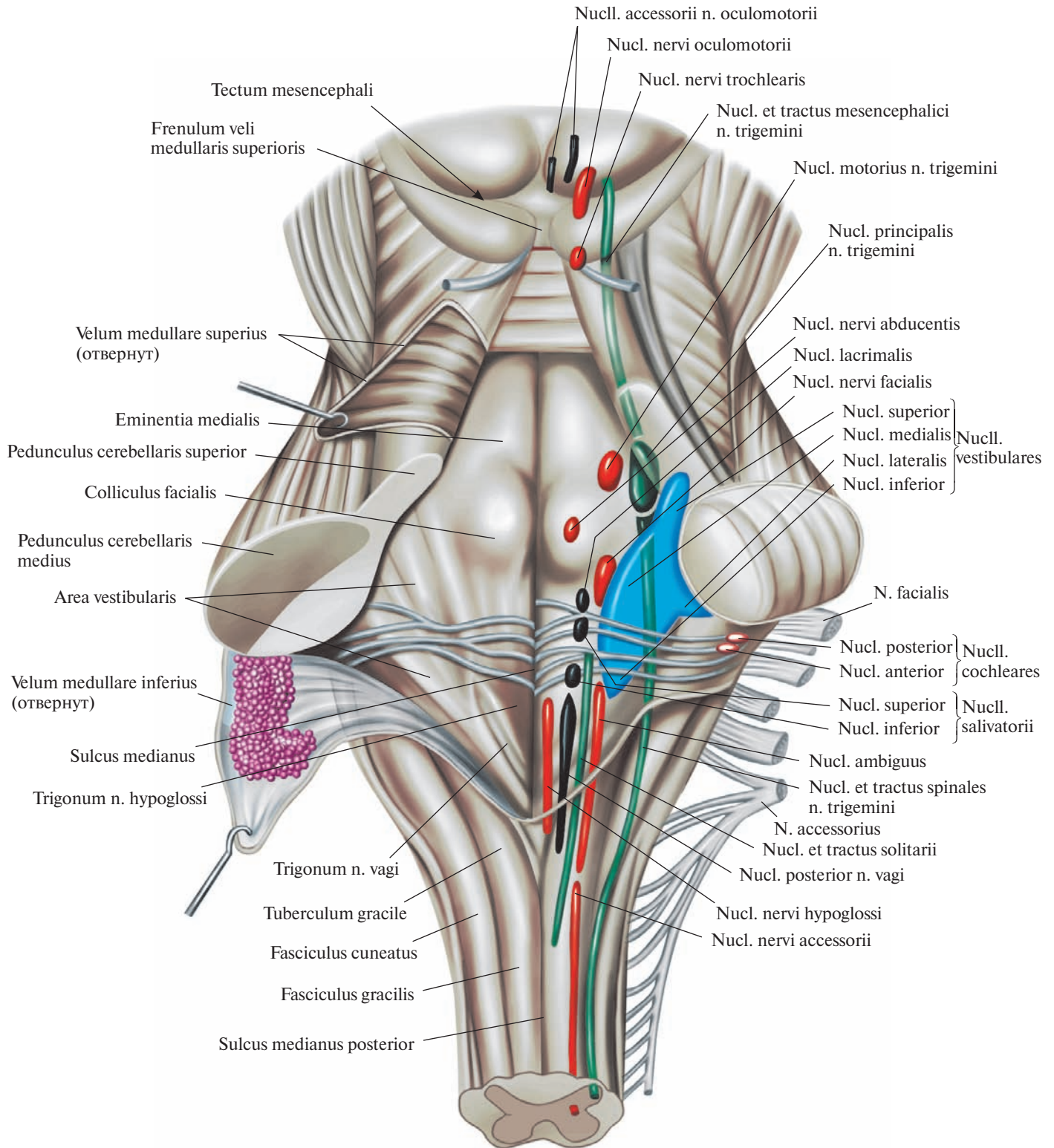


Рис. 930. Ядра черепных нервов, *nuclei nervorum cranialium*, в области среднего и ромбовидного мозга (полусхематично).
(Проекция ядер на ромбовидную ямку с дорсальной стороны.)

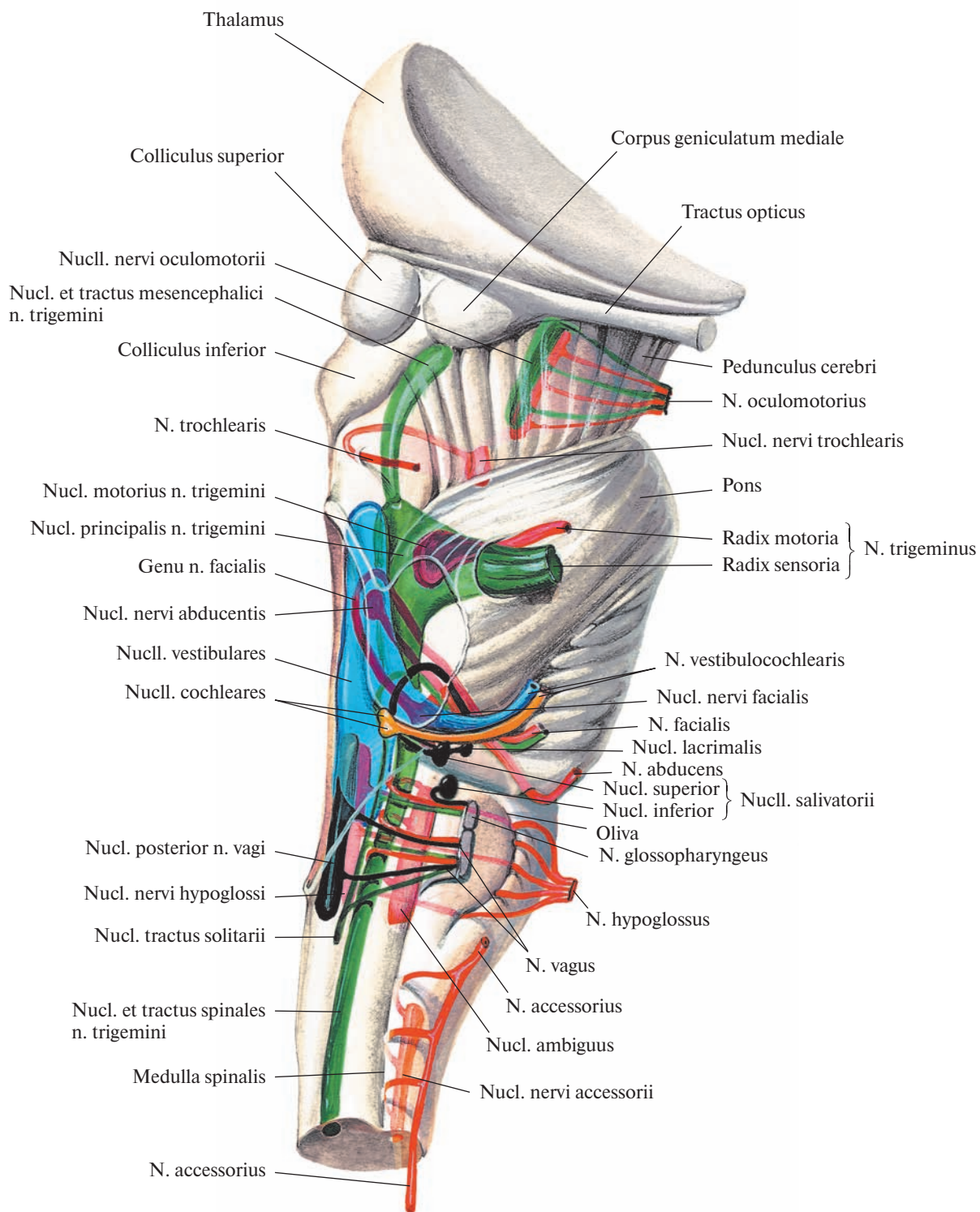


Рис. 931. Ядра черепных нервов, *nuclei nervorum cranialium*, в области среднего и ромбовидного мозга (полусхематично).
(Проекция ядер на латеральную поверхность ствола головного мозга.)

части моста, снаружи и кзади от двигательного ядра, и со стороны ромбовидной ямки проецируется кпереди и немного снаружи от лицевого бугорка в области голубоватого места.

2) *Спинномозговое ядро тройничного нерва*, *nucleus spinalis nervi trigemini*, вытянулось в заднем отделе продолговатого мозга до верхних шейных сегментов спинного мозга.

3) *Среднемозговое ядро тройничного нерва**, *nucleus mesencephalicus nervi trigemini*, залегает в центральном сером веществе, сбоку от водопровода мозга, вдоль среднего мозга, достигая задней белой спайки.

4. *Ядро отводящего нерва*, *nucleus nervi abducentis*, находится в задней части моста и со стороны ромбовидной ямки проецируется в области заднего отдела медиального возвышения — в лицевом бугорке, немного кнутри и кзади от ядер лицевого нерва.

5. *Ядра лицевого нерва*, *nuclei nervi facialis*, располагаются в задней части моста, в ретикулярной формации, ниже ядра отводящего нерва и немного кпереди и снаружи от него. К ним относятся:

1) двигательное ядро лицевого нерва, *nucleus nervi facialis*;

2) секреторное автономное ядро промежуточного нерва — *верхнее слюноотделительное ядро*, *nucleus salivatorius superior*, часть которого составляет *слезное ядро*, *nucleus lacrimalis*;

3) чувствительное ядро одиночного пути, *nucleus tractus solitarii*.

Все эти ядра со стороны ромбовидной ямки проецируются латеральнее лицевого бугорка.

6. *Ядра преддверно-улиткового нерва*, *nuclei nervi vestibulocochlearis*, представлены *вестибулярными ядрами*, *nuclei vestibulares*, и *улитковыми ядрами*, *nuclei cochleares*. В каждую из этих групп входит несколько ядер. Большая часть их располагаются на границе между мостом и продолговатым мозгом и со стороны ромбовидной ямки проецируются в области вестибулярного поля (наружные углы ромбовидной ямки).

Выделяют следующие вестибулярные ядра:

1) *верхнее вестибулярное ядро*, *nucleus vestibularis superior*;

2) *медиальное вестибулярное ядро*, *nucleus vestibularis medialis*;

3) *латеральное вестибулярное ядро*, *nucleus vestibularis lateralis*;

4) *нижнее вестибулярное ядро*, *nucleus vestibularis inferior* (полностью залегает в продолговатом мозге).

* По современным данным среднемозговое ядро состоит из псевдоуниполярных клеток и имеет отношение к проприоцептивной иннервации жевательных мышц.

Улитковые ядра представлены двумя маленькими ядрами, занимающими наиболее латеральный участок вестибулярного поля: *передним улитковым ядром*, *nucleus cochlearis anterior*, и *задним улитковым ядром*, *nucleus cochlearis posterior*.

7. *Ядра языкоглоточного нерва*, *nuclei nervi glossopharyngei*, залегают в задней части продолговатого мозга. Среди них выделяют:

1) двигательное соматическое так называемое *двойное ядро*, *nucleus ambiguus*, являющееся также ядром блуждающего и добавочного нервов;

2) чувствительное ядро *одиночного пути*, *nucleus tractus solitarii*, относящееся и к лицевому и блуждающему нервам;

3) автономное парасимпатическое (секреторное) *нижнее слюноотделительное ядро*, *nucleus salivatorius inferior*.

Со стороны ромбовидной ямки все указанные ядра проецируются в области треугольника блуждающего нерва.

8. *Ядра блуждающего нерва*, *nuclei nervi vagi*, представлены автономным (парасимпатическим) *задним (дорсальным) ядром блуждающего нерва*, *nucleus posterior (dorsalis) nervi vagi*, двигательным *двойным ядром*, *nucleus ambiguus*, и рассотренными выше чувствительным ядром *одиночного пути*, *nucleus tractus solitarii*. Заднее ядро располагается в задней части продолговатого мозга латеральнее ядра подъязычного нерва; на поверхности ромбовидной ямки проецируется в области треугольника блуждающего нерва.

9. *Ядра добавочного нерва*, *nuclei nervi accessorii*, представлены *двойным ядром*, *nucleus ambiguus*, относящимся также к языкоглоточному и блуждающему нервам, и собственно ядром *добавочного нерва*, *nucleus nervi accessorii*, которое залегает в спинном мозге в задней части передних рогов, на протяжении 5—6 верхних шейных сегментов.

10. *Ядро подъязычного нерва*, *nucleus nervi hypoglossi*, двигательное, локализуется в дорсальном отделе продолговатого мозга. Со стороны ромбовидной ямки проецируется в области треугольника подъязычного нерва.

ОСНОВНЫЕ ПРОВОДЯЩИЕ ПУТИ СПИННОГО И ГОЛОВНОГО МОЗГА

Совокупность аксонов нервных клеток, передающих однородные импульсы в спинном и головном мозге, носит название проводящего пути. Все проводящие пути спинного и головного мозга подразделяются на афферентные (восходящие), или центростремительные, эфферентные (нисходящие), или центробежные, и сочетательные, или ассоциативные.

Ассоциативные нервные пути обеспечивают связи между нейронами внутри спинного мозга или той или иной части головного мозга. К этим путям относится *корково-мостомозжечковый путь*, который составляют мостомозжечковые и корково-мостовые волокна. Он обеспечивает согласованные действия мозжечка и коры полушарий большого мозга.

Афферентные нервные пути (рис. 932) проводят импульсы от экстеро-, проприо- и интерорецепторов к мозжечку, таламусу, оливам и крыше среднего мозга. Каждый из этих путей передает импульсы от определенного вида рецепторов. В спинном мозге восходящие пути сформированы аксонами клеток, локализуемых в спинномозговых узлах или образующих ядра задних рогов спинного мозга. Указанные аксоны в составе одних путей пролегают в той половине спинного мозга, с которой связаны рецепторы этих путей, в составе других — перемещаются, перекрещиваясь, на противоположные стороны. В головном мозге восходящие пути сформированы аксонами клеток чувствительных ядер черепных нервов. Эти аксоны, выйдя из ядер, обычно перебрасываются на противоположные стороны, образуя перекрест.

На пути к мозжечку или ядрам области таламуса центробежные импульсы передаются через два нейрона: афферентный, лежащий в периферическом узле, и вставочный — в спинном мозге или стволе мозга (продолговатый мозг, мост).

Достигнув области таламуса, восходящие пути заканчиваются на нервных клетках его ядер. В последних локализуются тела третьих нейронов восходящих путей, по ним центростремительные импульсы идут к коре головного мозга.

Участки коры головного мозга, к которым направляются восходящие пути (от органов зрения, вкуса, слуха, обоняния, кожи, внутренних органов), называются корковыми отделами анализаторов (зрительного, вкусового, слухового, обонятельного, кожного, внутреннего — интерорецептивного и мышечного — двигательного).

Таким образом, анализатор состоит из афферентных нейронов, нейронов спинного мозга и ствола мозга, а также всех клеток коры, участвующих в реакции на импульсы, вызываемые раздражением рецепторов.

Эфферентные пути (рис. 933, 934) представляют собой:

1) совокупность аксонов определенного вида клеток коры полушарий большого мозга, которые передают нервные импульсы клеткам двигательных ядер черепных нервов или клеткам ядер передних рогов (столбов) спинного мозга;

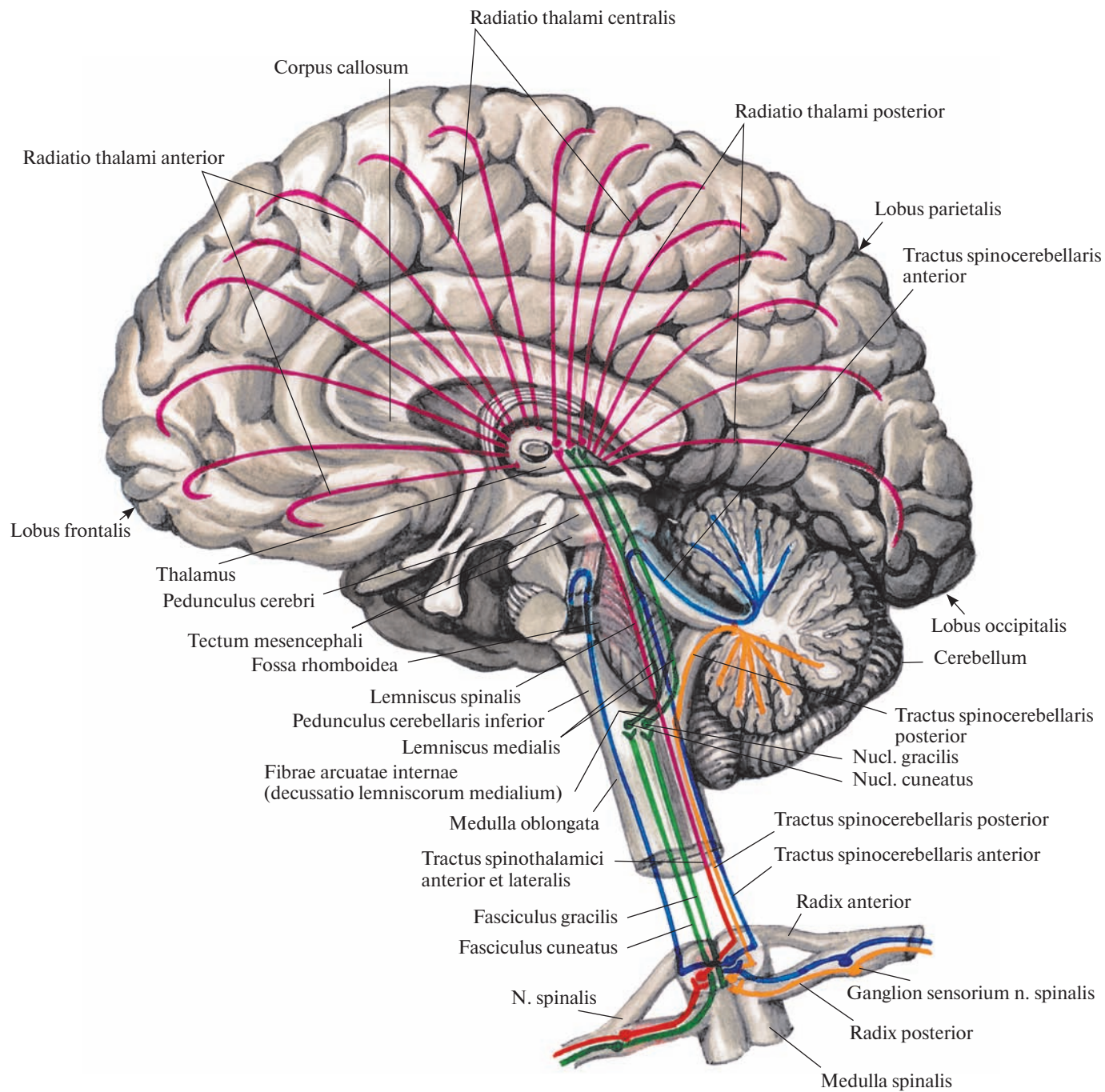


Рис. 932. Восходящие пути спинного и головного мозга; правое полушарие (полусхематично).
(Проекция волокон на поверхность полушария.)

2) совокупность аксонов клеток базальных ядер полушарий большого мозга и ряда ядер ствола, проводящих нервные импульсы к эфферентным нейронам спинного мозга и ствола головного мозга.

Первая группа волокон образует пирамидную систему путей, вторая — экстрапирамидную.

Имеются также эфферентные пути автономной нервной системы, по которым из области гипоталамуса идут импульсы на эфферентные нейроны этой же системы.

Пути как экстрапирамидной, так и автономной нервной системы зависят от

коры полушарий большого мозга, влияние которой обеспечивается пучками нервных волокон, соединяющих кору полушарий с базальными ядрами, гипоталамусом и другими ядрами данных систем.

Корковый отдел каждого анализатора состоит из ядра, занимающего определенный участок в коре головного мозга (рис. 935), и рассеянной части — нервных клеток, которые находятся вне этих участков.

Ядра *двигательного анализатора* локализируются в прецентральной извилине, задних отделах средней и нижней лобных извилин. В верхнем отделе прецентральной

ной извилины и в парацентральной дольке находятся корковые отделы двигательных анализаторов мышц нижней конечности, ниже — мышц таза, брюшной стенки, туловища, верхних конечностей, шеи и, наконец, в самом нижнем отделе — головы. В заднем отделе средней лобной извилины расположен корковый отдел *двигательного анализатора сочетанного поворота головы и глаз*. Там же находится и *двигательный анализатор письменной речи*, имеющий отношение к произвольным движениям, связанным с написанием букв, цифр и других знаков. Задний отдел нижней лобной из-

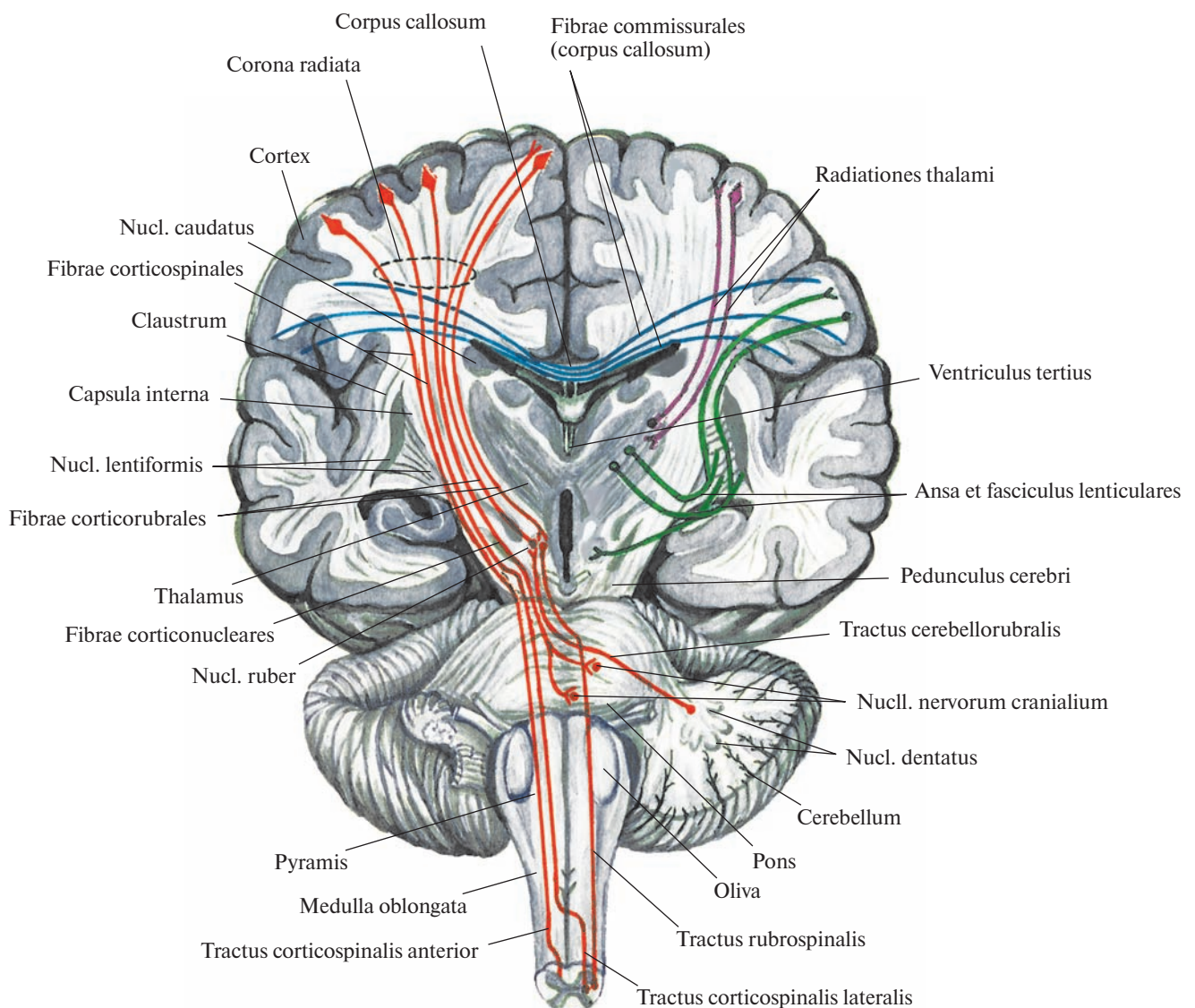


Рис. 933. Нисходящие пути головного и спинного мозга (полусхематично). (Фронтальный разрез. Проекция волокон на поверхность мозга.)

вилины является местом расположения ядра *двигательного анализатора устной речи*.

Корковые отделы *обонятельного и вкусового анализаторов* (см. рис. 954, 970) находятся в крючке лимбической доли, *зрительного* (см. рис. 956) — в коре края шпорной борозды (затылочная доля), *слухового* (см. рис. 975) — в коре средней части верхней височной извилины. В задней части верхней височной извилины расположен

слуховой анализатор устной речи (контроль своей и восприятие чужой речи). *Зрительный анализатор письменной речи* локализуется в коре угловой извилины.

Корковый отдел *анализатора общей чувствительности* (температурной, болевой, осязательной, мышечно-суставной) находится в постцентральной извилине; проекция отдельных частей тела там такая же, как и в двигательном анализаторе. В верхней теменной дольке располагается

стереогностический анализатор, обеспечивающий функцию узнавания предметов на ощупь, а в нижней — *анализатор целенаправленных координированных движений*, усвоенных в течение жизни (праксия, у правой — слева).

Корковые концы анализаторов связаны с их периферическими отделами (рецепторами) системой проводящих путей головного и спинного мозга и отходящими от них нервами.

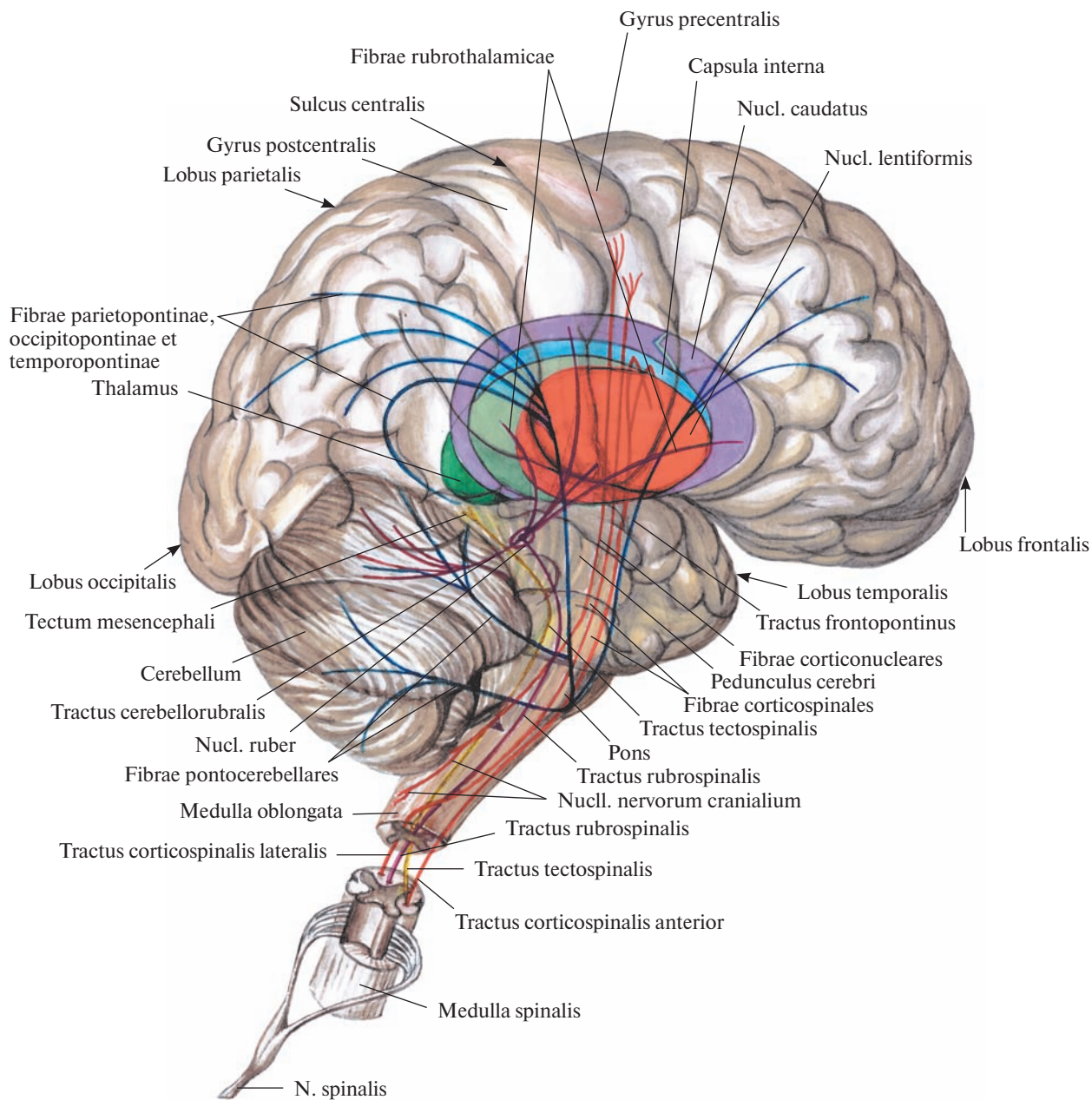
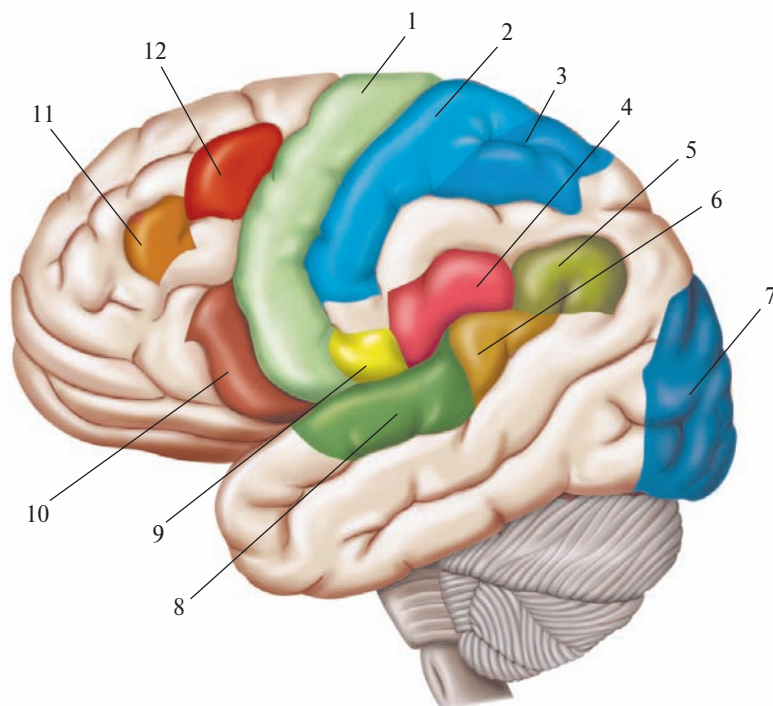
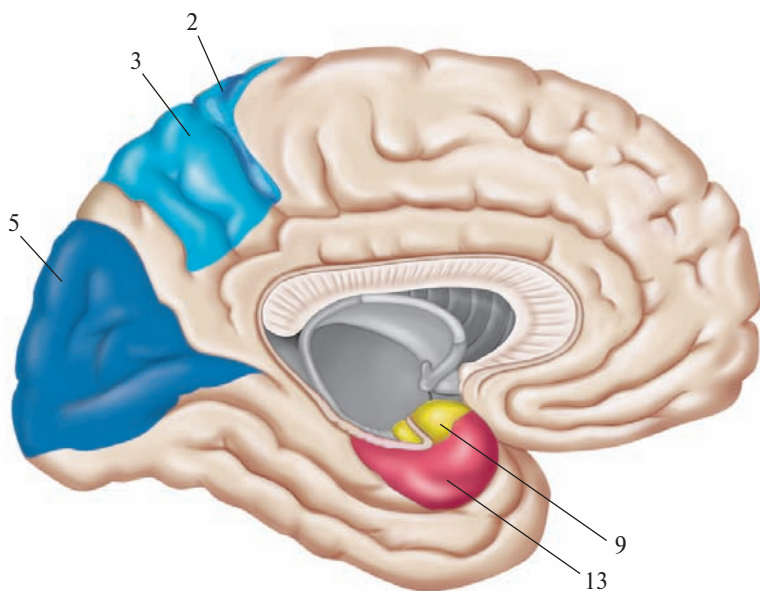


Рис. 934. Нисходящие пути головного и спинного мозга (полусхематично). (Верхнелатеральная поверхность.) (Проекция волокон на поверхность полушария.)



А



Б

Рис. 935. Локализация ядер анализаторов в коре большого мозга.

А — верхнелатеральная поверхность; Б — медиальная и нижняя поверхности.

Анализаторы: 1 — двигательный; 2 — общей чувствительности; 3 — стереогностический; 4 — целенаправленных координированных движений; 5 — зрительный письменной речи; 6 — слуховой устной речи; 7 — зрительный; 8 — слуховой; 9 — вкусовой; 10 — двигательный устной речи; 11 — двигательный сочетанного поворота головы и глаз; 12 — двигательный письменной речи; 13 — обонятельный.

ВОСХОДЯЩИЕ ПУТИ СПИННОГО И ГОЛОВНОГО МОЗГА

Восходящие пути, начинающиеся в спинном мозге

Тела первых нейронов — проводников всех видов чувствительности — лежат в спинномозговых узлах. Аксоны клеток этих узлов в составе задних корешков вступают в спинной мозг и делятся на две группы: медиальную, к которой относят толстые, более миелинизированные волокна, и латеральную, включающую в себя тонкие, менее миелинизированные волокна.

Медиальная группа волокон заднего корешка направляется в задний канатик спинного мозга, где каждое волокно Т-образно распадается на восходящую и нисходящую ветви.

Восходящие ветви, следуя кверху, контактируют с клетками серого вещества спинного мозга в студенистом веществе и в заднем роге, а часть их достигает продолговатого мозга, формируя тонкий и клиновидный пучки спинного мозга.

Нисходящие ветви направляются вниз и вступают в связь с клетками серого вещества задних столбов спинного мозга на протяжении 6—7 нижележащих сегментов. Часть этих волокон образует пучок, который в грудном и шейном отделах спинного мозга следует между клиновидным и тонким пучками и на поперечном сечении спинного мозга имеет вид запятой; в поясничном — представляет собой медиальный тяж; в крестцовом — идет в заднем канатике, примыкая к медиальной поверхности тонкого пучка.

Латеральная группа волокон заднего корешка направляется к краевому ядру, а затем в задний столб, где вступает в контакт с клетками его ядер.

Волокна, идущие от клеток ядер спинного мозга, поднимаются в боковом канатике как своей стороны, так и противоположной, на которую часть их перемещается в составе передней белой спайки.

В спинном мозге берут начало следующие восходящие пути (см. рис. 868—870).

1. *Задний спинномозжечковый путь, tractus spinocerebellaris posterior*, — прямой мозжечковый путь, проводит импульсы от рецепторов мышц и сухожилий к мозжечку. Тела первых нейронов лежат в спинномозговом узле, вторых — на всем протяжении спинного мозга в заднем грудном ядре заднего рога. Аксоны вторых нейронов идут кнаружи; достигнув дорсолатерального отдела спинного мозга той же стороны, заворачивают вверх и поднимаются вдоль бокового канатика спинного мозга, а затем по нижней мозжечковой ножке следуют к коре червя мозжечка.

2. **Передний спинномозжечковый путь, tractus spinocerebellaris anterior**, проводит импульсы от рецепторов мышц и сухожилий к мозжечку. Тела первых нейронов находятся в спинномозговом узле, а вторых — в промежуточно-медиальном ядре и посылают часть аксонов в боковой канатик на своей стороне, а часть — на противоположной через переднюю белую спайку. Указанные волокна достигают вентролатеральных отделов боковых канатиков, пролекая впереди от заднего спинномозжечкового пути. Там они заворачивают вверх, поднимаются по спинному, а затем по продолговатому мозгу и, пройдя мост, по верхним мозжечковым ножкам, вто-

рично пересекаясь, доходят до червя мозжечка.

3. **Спинооливный путь, tractus spinoolivaris**, берет начало от клеток задних рогов спинного мозга. Аксоны этих клеток перекрещиваются, поднимаются вдоль поверхности спинного мозга между боковым и передним канатиками и заканчиваются на клетках ядер нижней оливы. Волокна данного пути несут информацию от кожных, мышечных и сухожильных рецепторов.

4. **Передний и латеральный спиноталамические пути, tractus spinothalamici anterior et lateralis** (см. рис. 932), проводят импульсы болевой, температурной (латеральный путь) и тактильной (передний путь) чув-

ствительности. Тела первых нейронов этих путей лежат в спинномозговых узлах. Отростки клеток собственного ядра заднего рога — вторых нейронов направляются через переднюю белую спайку в передний и боковой канатик противоположной стороны. Поднимаясь, они проходят в задних отделах продолговатого мозга, моста и ножек мозга и достигают таламуса под названием *спинномозговой петли, lemniscus spinalis*. В таламусе залегают тела третьих нейронов рассматриваемых путей, а их отростки направляются через заднюю ножку внутренней капсулы к коре головного мозга в составе центральной лучистости таламуса (рис. 936, 937).

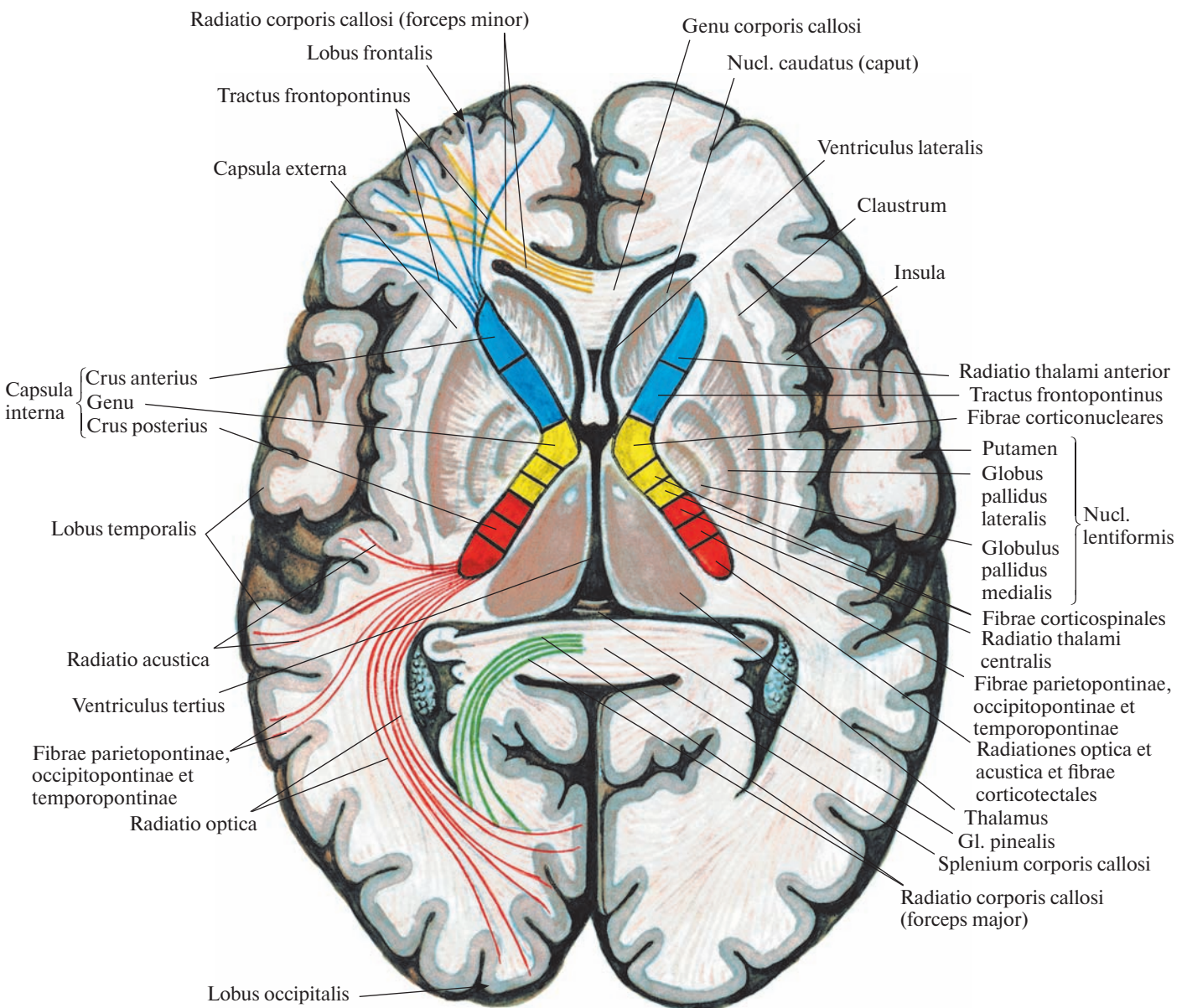


Рис. 936. Прохождение проводящих путей через внутреннюю капсулу (полусхематично).

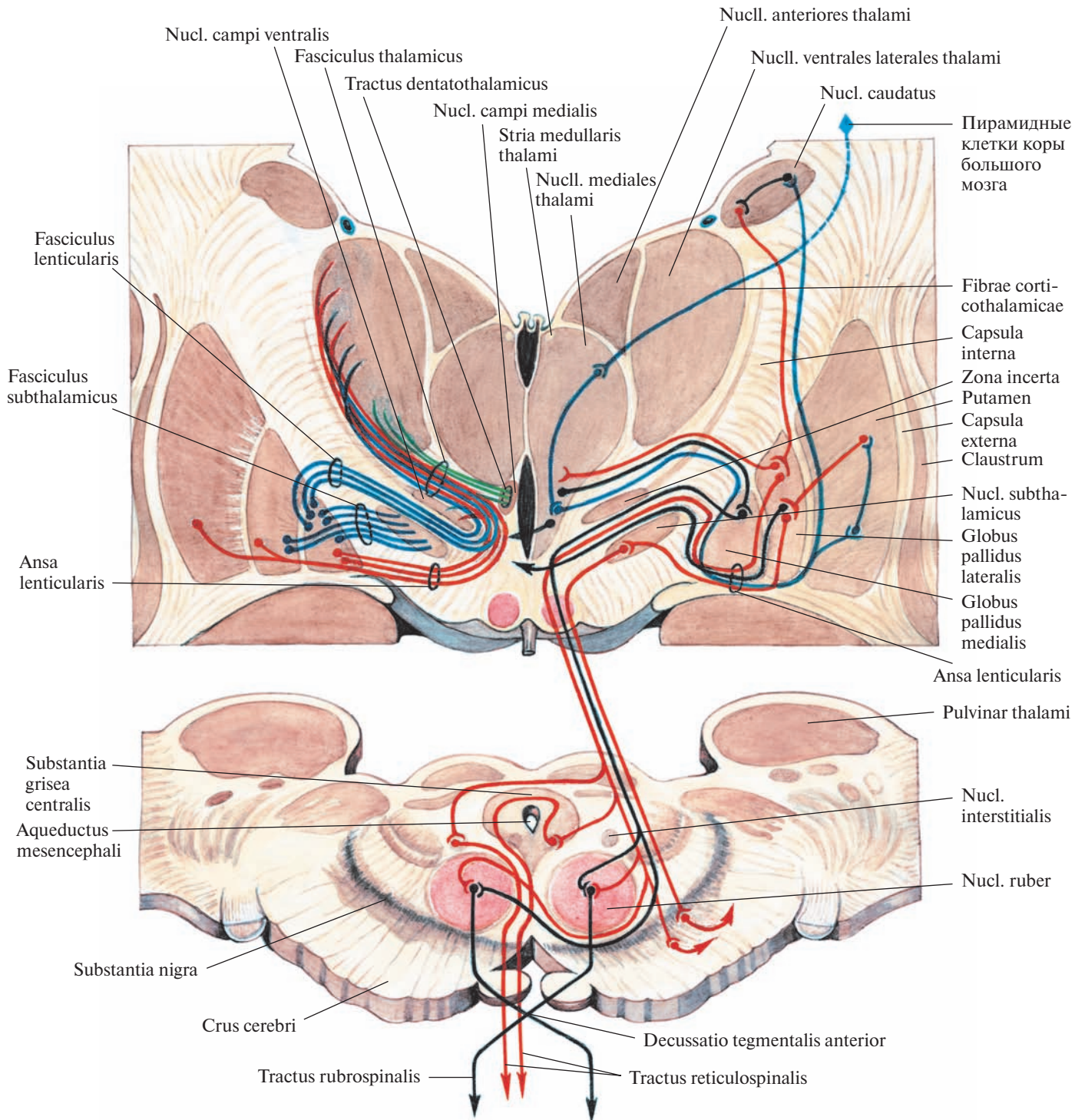


Рис. 937. Прохождение проводящих путей через внутреннюю капсулу и ножки мозга (полусхематично).

5. **Спиноретикулярный путь**, *tractus spinoreticularis*, образуют волокна, которые идут вместе со спиноталамическими путями, не перекрещиваются и проецируются с двух сторон на все отделы стволовой ретикулярной формации.

6. **Спинокрышечный путь**, *tractus spinotectalis*, проходит со спиноталамическим путем в боковых канатиках спинного мозга и заканчивается в пластинке крыши средне-го мозга.

7. **Тонкий пучок**, *fasciculus gracilis*, и **клиновидный пучок**, *fasciculus cuneatus* (см. рис. 868—870, 932), проводят импульсы от мышц, суставов и рецепторов тактильной чувствительности. Тела первых нейронов этих путей локализируются в соответствующих спинномозговых узлах. Аксоны идут в составе задних корешков, вступают в задние столбы спинного мозга и, взяв восходящее направление, достигают ядер продолговатого мозга.

Тонкий пучок занимает медиальное положение и проводит соответствующие импульсы от нижних конечностей и нижних частей туловища — ниже четвертого грудного сегмента.

Клиновидный пучок образуют волокна, начинающиеся от клеток всех спинномозговых узлов, лежащих выше четвертого грудного сегмента.

Достигнув продолговатого мозга, волокна тонкого пучка вступают в контакт с клетками тонкого ядра в бугорке тонкого ядра; волокна клиновидного пучка заканчиваются в бугорке клиновидного ядра (см. рис. 939). Клетки обоих бугорков являются телами вторых нейронов описываемых путей. Их аксоны — **внутренние дугообразные волокна**, *fibrae arcuatae internaе*, — направляются вперед и вверх и, переходя на противоположную сторону, образуют с волокнами этой стороны **перекрест медиальных петель** (**чувствительный перекрест**), *decussatio lemniscorum medialium* (см. рис. 932). Далее они следуют в составе медиальной петли.

Дойдя до таламуса, эти волокна вступают в контакт с его клетками — телами третьих нейронов медиальной петли, которые посылают через внутреннюю капсулу свои отростки к коре головного мозга.

Восходящие пути, начинающиеся в стволе головного мозга

От ствола головного мозга восходящие пути идут к коре полушарий большого мозга и к мозжечку.

1. К коре полушарий большого мозга направляются пути, конечные отделы которых представляют собой лучистости таламуса, образованные отростками клеток таламуса.

1. **Медиальная петля**, *lemniscus medialis* (см. рис. 912, 932), является продолжением тонкого и клиновидного пучков.

2. **Тройничная петля (тройнично-таламический путь)**, *lemniscus trigeminalis (tractus trigeminothalamicus)* (рис. 938; см. рис. 912), образована отростками нервных клеток, составляющих чувствительные ядра тройничного (V пара), лицевого (VII пара), языкоглоточного (IX пара) и блуждающего (X пара) нервов.

К чувствительным ядрам тройничного нерва подходят аксоны афферентных нейронов от тройничного узла, а к общему чувствительному ядру трех других нервов — ядру одиночного пути — от узла коленца (VII пара) и верхних и нижних узлов IX и X пар нервов. В перечисленных узлах локализируются тела первых, а в чувствительных ядрах — вторых нейронов пути, по которому передаются импульсы от рецепторов головы.

Волокна тройничной петли идут на противоположную сторону (часть их следует по своей стороне) и достигают таламуса, где заканчиваются на клетках его ядер.

Нервные клетки таламуса являются телами третьих нейронов восходящих путей черепных нервов, аксоны которых направляются в составе центральной лучистости таламуса через внутреннюю капсулу к коре головного мозга (постцентральная извилина).

3. **Восходящий путь слухового анализатора** (см. рис. 975) включает в качестве первых нейронов клетки, залегающие в улитковом узле. Аксоны этих клеток достигают клеток переднего и заднего улитковых ядер — вторых нейронов. Отростки последних, перемещаясь на противоположную сторону, образуют трапециевидное тело, а затем направляются кверху под названием **латеральной петли**, *lemniscus lateralis*, волокна которой заканчиваются на телах третьих нейронов слухового пути, залегающих в латеральном коленчатом теле.

4. **Слуховая лучистость**, *radiatio acustica*, или **нижняя лучистость таламуса**, *radiatio thalami inferior* (см. рис. 936), состоит из отростков третьих нейронов слухового пути. Она начинается от медиального коленчатого тела и ядер подушки и через заднюю ножку внутренней капсулы достигает средней части верхней височной извилины.

5. **Зрительная лучистость**, *radiatio optica*, или **задняя лучистость таламуса**, *radiatio thalami posterior* (см. рис. 932, 936), соединяет подкорковые зрительные центры с корой затылочной борозды. Ее волокна начинаются от клеток латерального коленчатого тела и ядер подушки таламуса. Поднимаясь к коре мозга, они проходят через заднюю ножку внутренней капсулы.

6. **Передняя лучистость таламуса**, *radiatio thalami anterior* (см. рис. 936), состоит из радиально идущих волокон, которые начинаются от дорсального медиального ядра таламуса и направляются через переднюю ножку внутренней капсулы в кору латеральной и нижней поверхностей лобной доли. Часть волокон этой лучистости связывает передние ядра таламуса с корой медиальной поверхности лобной доли и передней части поясной извилины.

7. **Центральная лучистость таламуса**, *radiatio thalami centralis* (см. рис. 932, 936), образована проходящими в задней ножке внутренней капсулы радиальными волокнами, соединяющими латеральные вентральные ядра таламуса с корой пред- и постцентральной извилин, а также с прилежащими отделами коры лобной и теменной долей.

II. К мозжечку идут следующие пути.

1. **Передние и задние наружные дугообразные волокна**, *fibrae arcuatae externae anteriores et posteriores* (см. рис. 920, 921, 927), проходят в нижней мозжечковой ножке от тонких и клиновидных ядер, правых и левых, к коре червя мозжечка.

2. **Ядерно-мозжечковый путь** (рис. 939, 975) пролегает в нижней мозжечковой ножке, связывает вестибулярные ядра с шаровидным ядром и ядром шатра, а также чувствительные ядра тройничного, языкоглоточного и блуждающего нервов с корой червя мозжечка.

3. **Оливо-мозжечковый путь**, *tractus olivocerebellaris* (см. рис. 939), проходит в нижней мозжечковой ножке и соединяет клетки ядер нижней оливы своей и противоположной сторон с корой мозжечка.

НИСХОДЯЩИЕ ПУТИ ГОЛОВНОГО И СПИННОГО МОЗГА

Нисходящие пути головного мозга (см. рис. 933, 934) берут начало в коре полушарий большого мозга, в ядрах ствола головного мозга и в мозжечке. Заканчиваются все эти пути в ядрах ствола головного мозга или на клетках передних столбов спинного мозга.

I. От коры полушарий большого мозга отходят пути, связывающие друг с другом отделы большого мозга, и пути пирамидной системы.

1. Контакты между отделами большого мозга осуществляются по следующим волокнам.

1) **Лучистость полосатого тела** — это система волокон, соединяющих клетки коры (экстрапирамидные области лобной и теменной долей большого мозга) с ядрами полосатого тела, и волокон, связывающих хвостатое и чечевицеобразное ядра

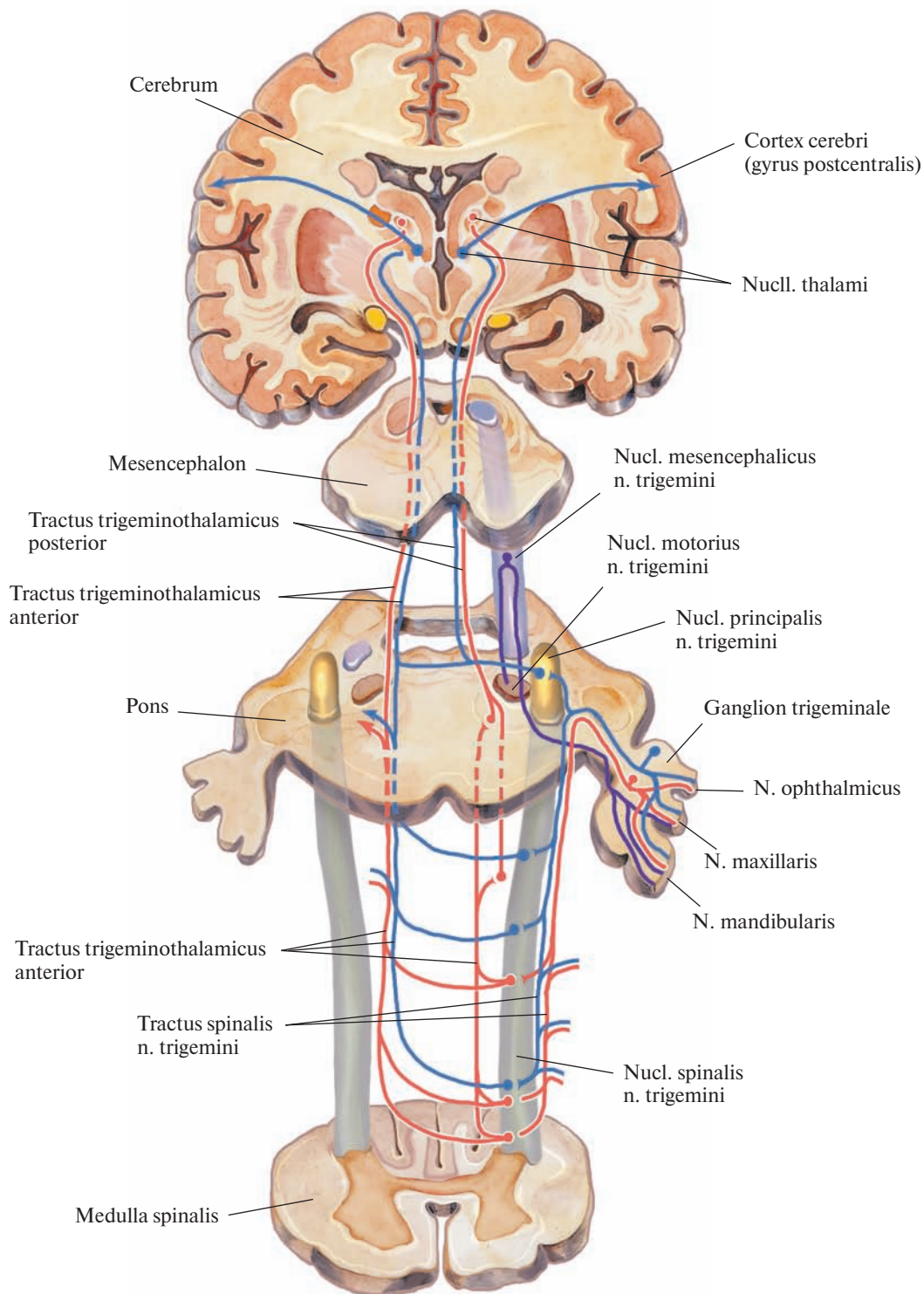


Рис. 938. Тройничная петля (схема).

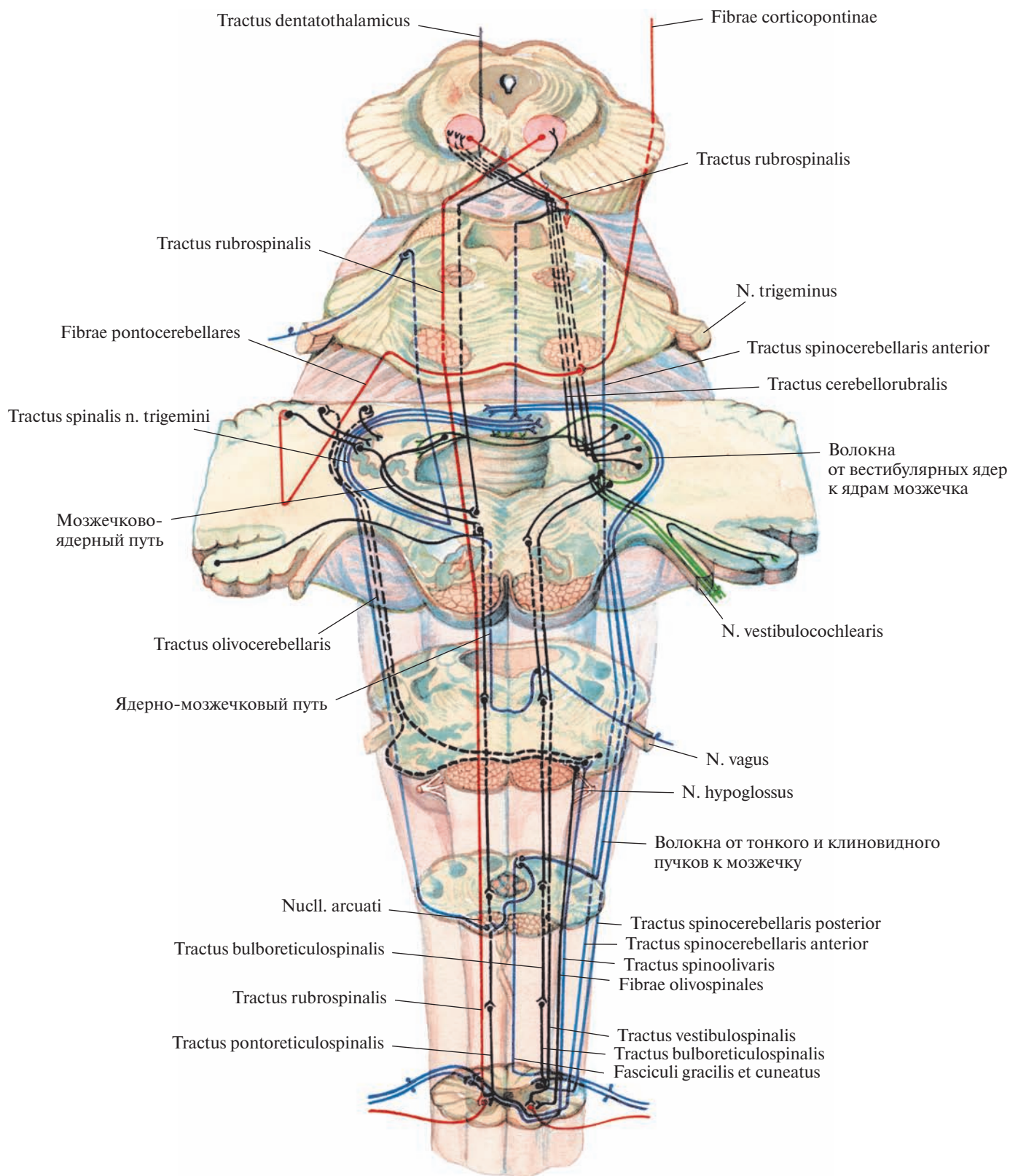


Рис. 939. Восходящие и нисходящие пути ствола головного мозга и мозжечка (полусхематично).

с таламусом и составляющих *чечевицеобразные петлю и пучок, ansa et fasciculus lenticularis* (см. рис. 933, 937).

2) **Корково-таламические волокна, fibrae corticothalamicae** (см. рис. 937), направляются от коры большого мозга к таламусу.

3) **Корково-красноядерные волокна, fibrae corticorubrales** (см. рис. 933), идут от коры лобных долей полушарий большого мозга (покрышечная часть нижней лобной извилины) к красному ядру.

4) **Корково-мостовые волокна, fibrae corticorontinae** (см. рис. 912, 939), начинаются в различных отделах коры полушарий большого мозга и заканчиваются на клетках ядер моста. Среди них различают следующие волокна (см. рис. 934, 936).

а) **Лобно-мостовые волокна, fibrae frontorontinae**, идут от коры лобной доли в составе передней ножки внутренней капсулы и в вентральной части ножки мозга. Они образуют *лобно-мостовой путь, tractus frontorontinus*.

б) **Теменно-мостовые волокна, fibrae parietorontinae**, следуют от коры теменной доли в задней ножке внутренней капсулы и в вентральной части ножки мозга.

в) **Височно-мостовые волокна, fibrae tempororontinae**, начинаются в коре височной доли, пролегают в задней ножке внутренней капсулы и в вентральной части ножки мозга.

г) **Затылочно-мостовые волокна, fibrae occipitorontinae**, отходят от коры затылочной доли, следуют вместе с предыдущими.

5) **Корково-ретикулярные волокна, fibrae corticoreticulares**, направляются от коры полушарий большого мозга к ядрам ретикулярной формации.

6) **Мостомозжечковые волокна, fibrae pontocerebellares** (см. рис. 934, 939), являются отростками нейронов ядер моста. Они переходят с одного полушария мозжечка на другое и в составе средней мозжечковой ножки достигают коры мозжечка.

2. Пути пирамидной системы обеспечивают выполнение сознательных движений.

Пирамидный путь, tractus pyramidalis, начинается от крупных пирамидных клеток двигательной зоны коры полушария большого мозга (предцентральная извилина), идет в составе лучистого венца, через заднюю ножку внутренней капсулы выходит из полушария и вступает в ножку мозга. Спускаясь ниже, пролегает через основание ножки мозга, образуя валик на передней части моста и пирамиду продолговатого мозга.

В состав пирамидного пути входят корково-ядерные и корково-спинномозговые волокна (см. рис. 933, 934, 936).

1) **Корково-ядерные волокна, fibrae corticonucleares**, пролегают в колоне внутрен-

ней капсулы, затем в передних отделах ножки мозга, моста и продолговатого мозга и заканчиваются на клетках двигательных ядер черепных нервов противоположной стороны.

2) **Корково-спинномозговые волокна, fibrae corticospinales**, являются отростками первых нейронов двигательного пути произвольных движений, второй нейрон этого пути — клетки передних рогов спинного мозга, отростки которых входят в состав передних корешков спинномозговых нервов. Направляясь в спинной мозг, на границе между ним и продолговатым мозгом в области перекреста пирамид корково-спинномозговые волокна разделяются. Часть их, переходя на противоположную сторону, пересекается со встречными волокнами и образует *латеральный корково-спинномозговой путь, tractus corticospinalis lateralis* (см. рис. 868, 870, 934). Остальные, не перекрещиваясь, идут в переднем канатике спинного мозга, составляя *передний корково-спинномозговой путь, tractus corticospinalis anterior* (см. рис. 868, 870, 933).

Латеральный корково-спинномозговой путь пролегает в боковом канатике спинного мозга на всем его протяжении кнутри от заднего спиноможечкового пути и заканчивается на клетках переднего серого столба спинного мозга своей стороны.

Передний корково-спинномозговой путь спускается в переднем канатике спинного мозга, занимая его медиальную часть. Ряд волокон этого пути переходит посегментно в составе передней белой спайки спинного мозга на противоположную сторону, где заканчивается на клетках переднего столба. Отдельные волокна могут вступать в контакт с клетками передних столбов своей стороны.

II. От ядер ствола головного мозга начинаются пути экстрапирамидной системы, обеспечивающие выполнение рефлекторных (бессознательных) движений.

1. **Красноядерно-мостовой путь, tractus rubrorontinus**, соединяет красное ядро с двигательными ядрами моста.

2. **Красноядерно-спинномозговой путь, tractus rubrospinalis** (см. рис. 933, 934, 937), обеспечивает связи подкорковых центров экстрапирамидной системы и мозжечка со спинным мозгом. Он начинается в красном ядре и направляется в спинной мозг. В среднем мозге его волокна пересекаются с соответствующими волокнами противоположной стороны и, спускаясь, проходят ножки мозга, мост и продолговатый мозг.

В спинном мозге волокна красноядерно-спинномозгового пути (см. рис. 870) пролегают в боковых канатиках, кпеди от латерального корково-спинномозгового пути, и заканчиваются на клетках передних столбов.

3. **Крышеспинномозговой путь, tractus tectospinalis** (см. рис. 912, 914, 934), состоит из аксонов клеток ядер холмиков крыши среднего мозга. В среднем мозге его волокна пересекаются с волокнами противоположной стороны и, направляясь вниз, проходят в переднем канатике спинного мозга, вступая в контакт с клетками переднего столба.

4. **Крышебульбарный путь, tractus tectobulbaris**, начинается вместе с предыдущим и заканчивается на клетках ядер моста и двигательных ядер черепных нервов.

5. **Преддверно-спинномозговой путь, tractus vestibulospinalis** (см. рис. 870, 939, 975), образуют нисходящие волокна латерального вестибулярного ядра. Часть этих волокон составляют *латеральный преддверно-спинномозговой путь, tractus vestibulospinalis lateralis*, пролегающий в боковом канатике спинного мозга вентральнее красноядерно-спинномозгового пути. Остальные направляются в передний канатик, где образуют *медиальный преддверно-спинномозговой путь, tractus vestibulospinalis medialis*, наиболее медиально расположенные волокна которого обозначают как *пучок краевой борозды, fasciculus sulcomarginalis* (см. рис. 870). Волокна обоих путей вступают в контакт с клетками передних рогов.

6. **Мосторетикулоспинномозговой путь, tractus pontoreticulospinalis** (см. рис. 939), образуют аксоны клеток ретикулярной формации моста. Волокна этого пути не пересекаются. Они проходят через продолговатый мозг и проникают в передний канатик спинного мозга, где получают название *ретикулоспинномозгового пути, tractus reticulospinalis* (см. рис. 868, 870, 937). Волокна последнего спускаются, занимая медиальную часть переднего канатика, и контактируют со вставочными нейронами переднего серого столба.

7. **Бульборетикулоспинномозговой путь, tractus bulboreticulospinalis** (см. рис. 939), образуют аксоны крупных клеток ретикулярной формации продолговатого мозга. Волокна этого пути пересекаются, проходят в боковом канатике спинного мозга и контактируют со вставочными и двигательными нейронами переднего серого столба.

8. **Центральный покрышечный путь, tractus tegmentalis centralis** (см. рис. 914), пролегает в покрышке среднего мозга латеральнее медиального продольного пучка. Его волокна начинаются в основном от клеток центрального серого вещества, окружающего водопровод мозга, базальных ядер, ядер таламуса и красного ядра; направляясь вниз, они связывают указанные структуры с ретикулярной формацией ствола головного мозга и ядрами нижней оливы.

9. **Оливоулитковый путь, tractus olivocochlearis**, образуют эфферентные волокна

улиткового нерва, берущие начало от верхнего оливного ядра и направляющиеся к спиральному органу как своей, так и противоположной стороны.

10. **Оливоспинномозговые волокна, *fibrae olivospinales*** (см. рис. 870, 939), соединяют ядра нижней оливы с двигательными клетками передних столбов верхних шейных сегментов спинного мозга.

III. От мозжечка отходят следующие пути, связывающие его с ядрами ствола головного мозга (латеральным вестибулярным, красным, ядрами таламуса).

1. **Мозжечково-красноядерный путь, *tractus cerebellorubralis*** (см. рис. 933, 939), начинается от клеток коры мозжечка, отростки которых направляются к пробковидному, шаровидному и зубчатому ядрам. Волокна, идущие от клеток этих ядер, пролегают в верхней мозжечковой ножке, в среднем мозге переходят на противоположную сторону и заканчиваются в красном ядре.

2. **Зубчато-таламический путь, *tractus dentatohalamicus*** (см. рис. 937, 939), начинается в зубчатом ядре и следует в составе верхней мозжечковой ножки. В области среднего мозга волокна этого пути перемещаются на противоположную сторону, проходят через красное ядро, не перекрываясь на его клетки, и, достигнув ядер таламуса, заканчиваются на их клетках.

3. **Мозжечково-ядерный путь** (см. рис. 939) начинается от коры червя мозжечка, направляется на противоположную сторону к ядру шатра, идет в нижней мозжечковой ножке к продолговатому мозгу и затем к латеральному вестибулярному ядру и ретикулярной формации. Отростки клеток латерального вестибулярного ядра следуют в составе медиального продольного пучка, волокна которого соединяются с клетками двигательных ядер глазодвигательного, блокового и отводящего нервов.

4. **Крючковидный пучок мозжечка, *fasciculus uncinatus cerebelli***, связывает клетки язычка мозжечка и ядра шатра с латеральным, медиальным и верхним вестибулярными ядрами.

МОЗГОВЫЕ ОБОЛОЧКИ

Спинной и головной мозг окружены **мозговыми оболочками, *meninges*** (рис. 940), среди которых выделяют твердую — наружную, паутинную — среднюю, располагающуюся кнутри от твердой, мягкую — внутреннюю.

Все оболочки спинного мозга непосредственно продолжают в одноименные оболочки головного мозга, однако каждая из них в спинном и головном мозге имеет ряд топографо-анатомических особенностей,

в силу чего различают **оболочки спинного мозга, *meninges spinales***, и **оболочки головного мозга, *meninges encephali (craniales)***.

ТВЕРДАЯ ОБОЛОЧКА

Твердая оболочка, *dura mater*, блестящего беловатого цвета, состоит из плотной фиброзной ткани с большим количеством эластических волокон. Ее наружная шероховатая поверхность обращена к внутренней поверхности позвоночного канала и костей черепа; своей внутренней гладкой поверхностью, покрытой плоскими эпителиоидными клетками, она направлена к паутинной оболочке.

Твердая оболочка спинного мозга

Твердая оболочка спинного мозга, *dura mater spinalis* (рис. 941, 942; см. рис. 940), образует широкий, вытянутый сверху вниз мешок цилиндрической формы. Вверху она срастается с надкостницей большого отверстия, со стороны его внутренней поверхности и лежащего ниже I шейного позвонка. Кроме того, эта оболочка плотно связана с покровной и задней атлантозатылочной мембранами, с последней в том месте, где ее прободает позвоночная артерия. Короткими соединительнотканными тяжами она соединяется с задней продольной связкой позвоночного столба. Книзу мешок твердой оболочки несколько расширяется и на высоте II—III крестцового позвонка переходит в **твердооболочечную часть терминальной нити, *pars duralis filii terminalis***, прикрепляющуюся к надкостнице копчика (см. рис. 867).

Идущие от спинного мозга корешки с имеющимися на них узлами твердая оболочка окутывает в виде влагалищ, которые срастаются с надкостницей межпозвоночных отверстий, что способствует фиксации оболочки.

Твердую оболочку спинного мозга иннервируют менингеальные ветви спинномозговых нервов; кровоснабжают ветви позвоночных артерий и пристеночные ветви грудной и брюшной частей аорты; венозная кровь поступает в позвоночные венозные сплетения.

Твердая оболочка головного мозга

Твердая оболочка головного мозга, *dura mater cranialis (encephali)* (рис. 943, 944), представляет собой плотное соединительнотканное образование, в котором различают наружный и внутренний слой.

Наружный слой, богатый сосудами, является внутренней надкостницей костей черепа. Проникая в отверстия черепа вмес-

те с сосудами и нервами, он образует наружное влагалище их начальных отрезков.

С костями свода черепа наружный слой твердой оболочки головного мозга связан слабо, за исключением мест прохождения черепных швов, а на основании черепа крепко срастается с костями. У детей доращения родничков соответственно их расположению он плотно соединен как с перепончатым черепом, так и с костями свода черепа.

Внутренний слой твердой оболочки головного мозга представлен эндотелием.

Твердая оболочка головного мозга имеет отростки, вклинивающиеся между его частями (см. рис. 940, 943).

1. **Септ большого мозга, *falx cerebri***, располагается в сагиттальной плоскости между полушариями большого мозга, особенно глубоко вдаваясь своей передней частью. Он начинается перед петушиным гребнем решетчатой кости и, прикрепляясь к краям борозды верхнего сагиттального синуса свода черепа, доходит до внутреннего затылочного выступа, где продолжается в верхнюю поверхность намета мозжечка.

2. **Септ мозжечка, *falx cerebelli***, размещается между полушариями мозжечка в области его задней вырезки. Пролегая от внутреннего затылочного выступа по внутреннему затылочному гребню, он достигает заднего края большого отверстия и переходит в две складки, ограничивающие отверстие сзади.

3. **Намет мозжечка, *tentorium cerebelli***, протянулся над задней черепной ямкой, между верхними краями пирамид височных костей и бороздами поперечных синусов затылочной кости, отделяя затылочные доли большого мозга от мозжечка. Он имеет вид горизонтально расположенной пластинки с приподнятой средней частью. Его передний, свободный край вогнут и образует **вырезку намета, *incisura tentorii***, ограничивающую отверстие, через которое проходит ствол головного мозга.

4. **Диафрагма седла, *diaphragma sellae***, протянулась над турецким седлом в виде его крыши. Под ней залегает гипофиз. В середине диафрагмы седла имеется отверстие, через него проходит воронка, на которой висит гипофиз.

По линиям прикрепления отростков твердой оболочки головного мозга в ряде мест между ее наружным и внутренним слоями располагаются синусы твердой мозговой оболочки (см. т. 3 «Синусы твердой мозговой оболочки»).

В области тройничного вдавления, у вершины пирамиды височной кости, в твердой оболочке головного мозга находится **тройничная полость, *cavum trigeminale*** (см. рис. 957), в которой залегает тройничный узел.

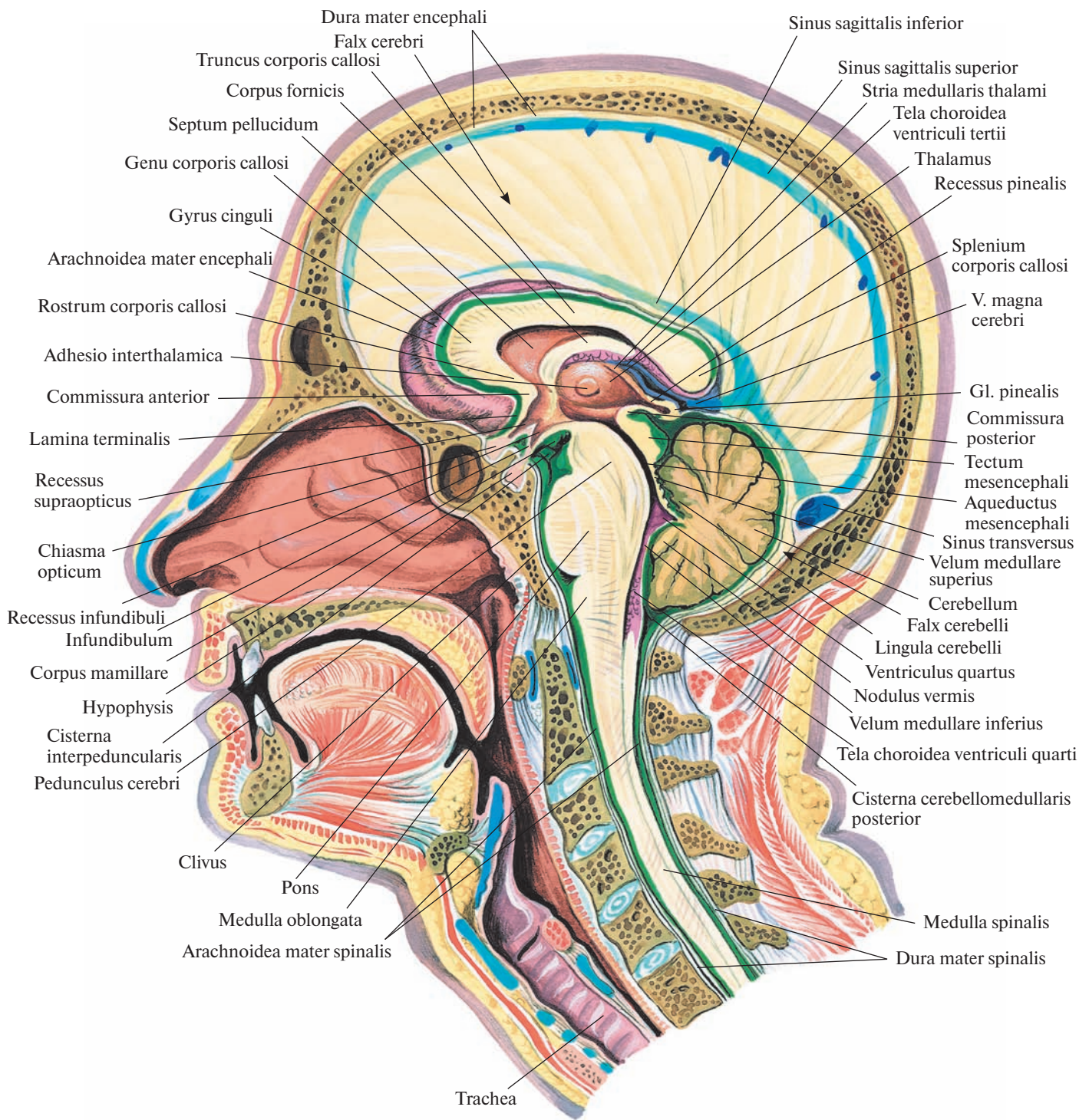


Рис. 940. Оболочки головного и спинного мозга. (Распил немного левее срединной плоскости. Виден серп большого мозга и его отношение к мозолистому телу.)

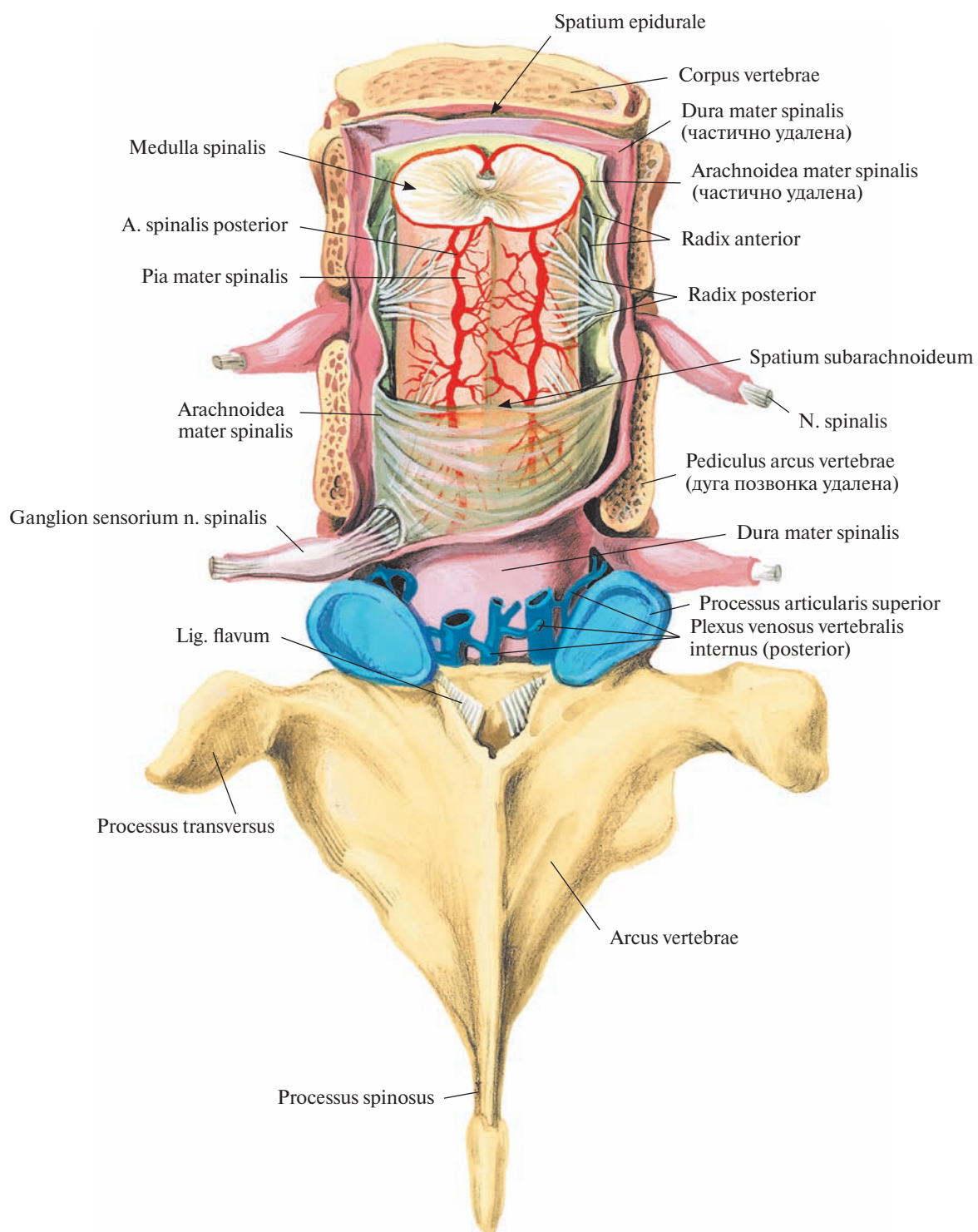


Рис. 941. Оболочки спинного мозга, *meninges spinales*; вид сзади.
(Дуги и остистые отростки двух позвонков удалены.)

Твердую оболочку головного мозга иннервируют менингеальные ветви тройничного и блуждающего нервов, симпатические нервы, идущие от периаартериальных сплетений (сплетения средней менингеальной и позвоночной артерий, а также пещеристое), ветви большого каменистого нерва и ушного узла; иногда в толще от-

дельных нервов имеются внутривольные нервные клетки. Большая часть нервных ветвей пролегает по ходу сосудов, за исключением намета мозжечка, где сосудов в отличие от других участков твердой оболочки головного мозга мало, в связи с чем нервные ветви следуют в основном независимо от них (см. рис. 944).

Первая ветвь тройничного нерва — глазной нерв посылает стволы к твердой оболочке головного мозга в области передней черепной ямки, переднего и заднего участков свода черепа, а также к серпу большого мозга, до нижнего сагитального синуса, и к намету мозжечка (возвратная оболочечная ветвь). Вторая

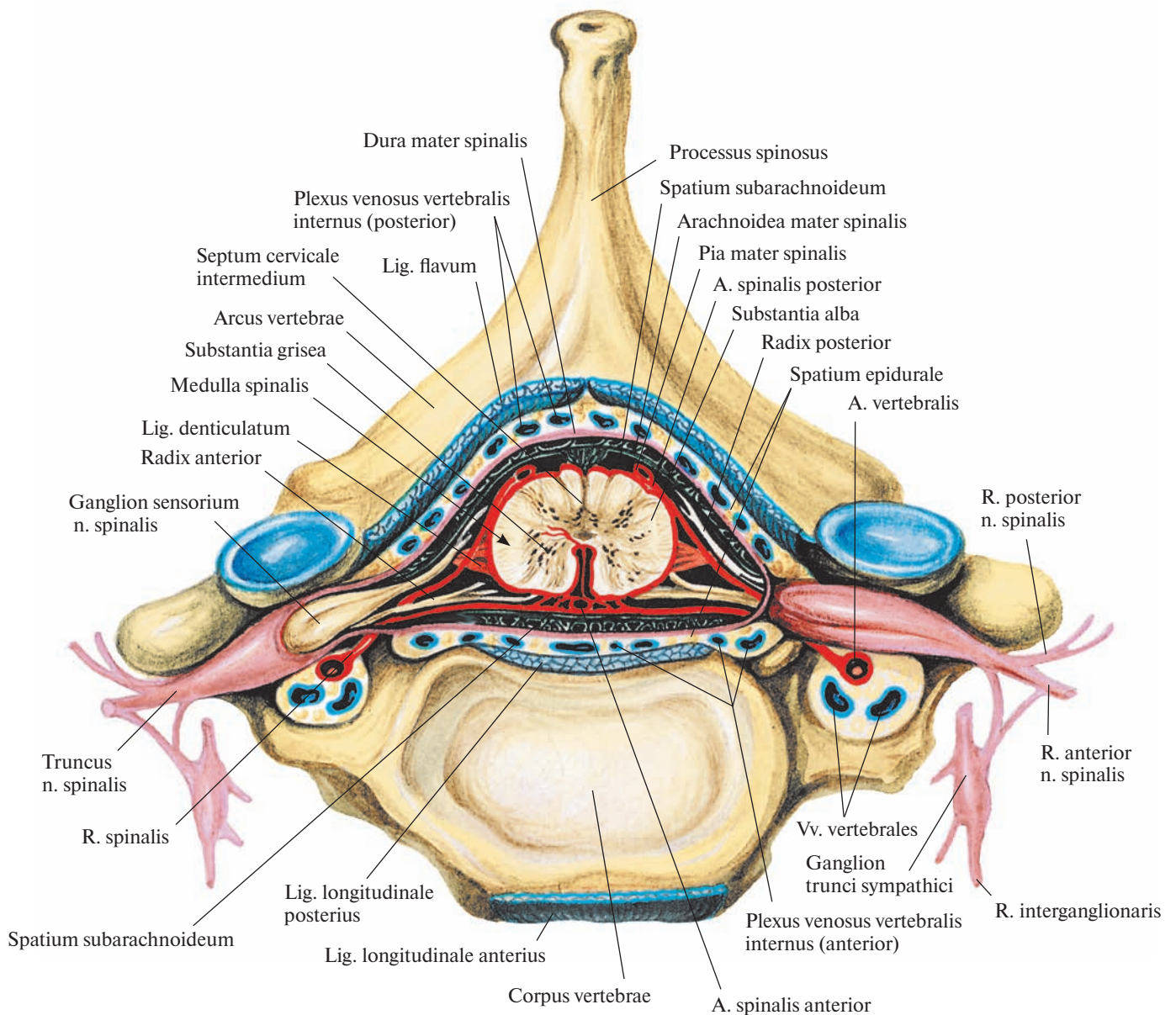


Рис. 942. Оболочки спинного мозга, meninges spinales; вид сверху. (Поперечный разрез через межпозвоночный диск.)

ветвь — верхнечелюстной нерв отдает ряд мелких стволов в переднюю часть средней черепной ямки. Третья ветвь — нижнечелюстной нерв посылает менингеальную ветвь, которая, разделяясь, иннервирует мозговую оболочку в средней черепной ямке и височной области и серп большого мозга. Указанные ветви охватывают стенки близлежащих венозных синусов.

Блуждающий нерв посылает распадающуюся на отдельные стволы тонкую менингеальную ветвь к твердой оболочке головного мозга в области задней черепной ямки, вплоть до намета мозжечка, и к стенкам поперечного и затылочного синусов. Кроме того, в иннервации этой оболочки в той или иной степени могут принимать участие блоковый, языкоглоточный, добавочный и подъязычный нервы.

Кровоснабжают твердую оболочку головного мозга ветви верхнечелюстной (средняя менингеальная артерия), позвоночной (ветви к мозговой оболочке), затылочной (менингеальная и сосцевидная ветви) и глазной (передняя менингеальная ветвь передней решетчатой артерии) артерий. Венозная кровь поступает в близлежащие синусы твердой оболочки головного мозга.

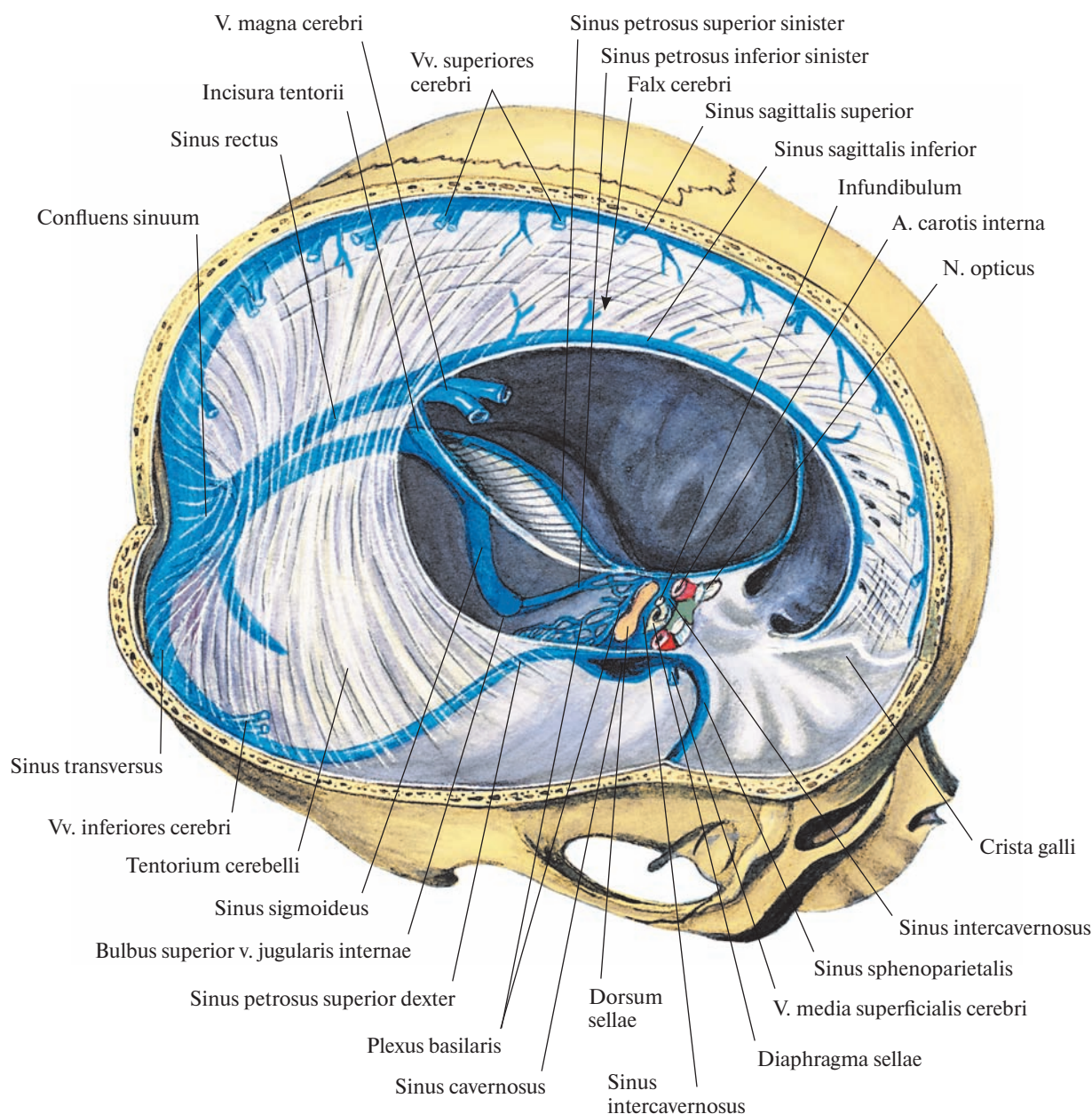
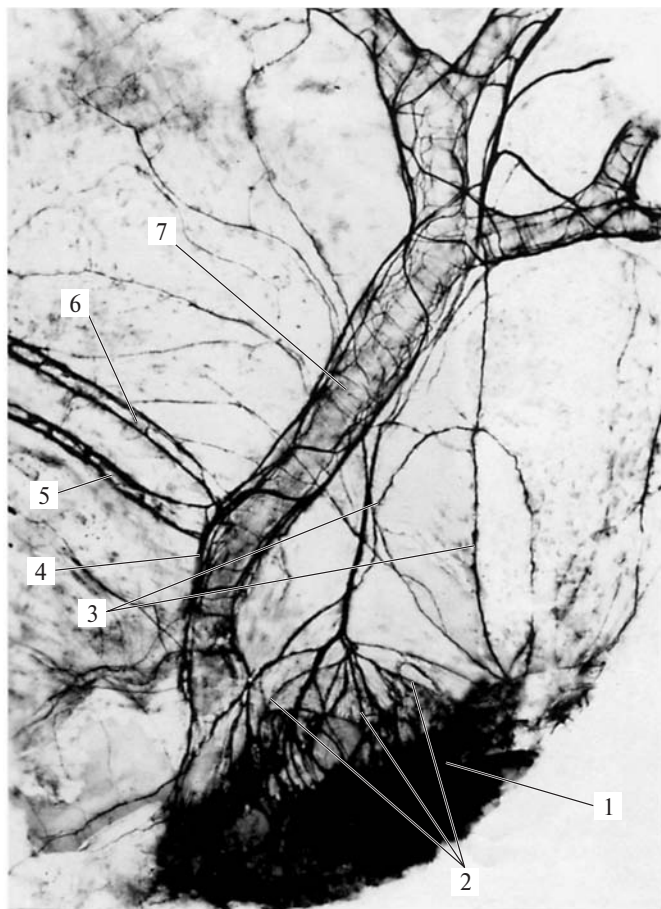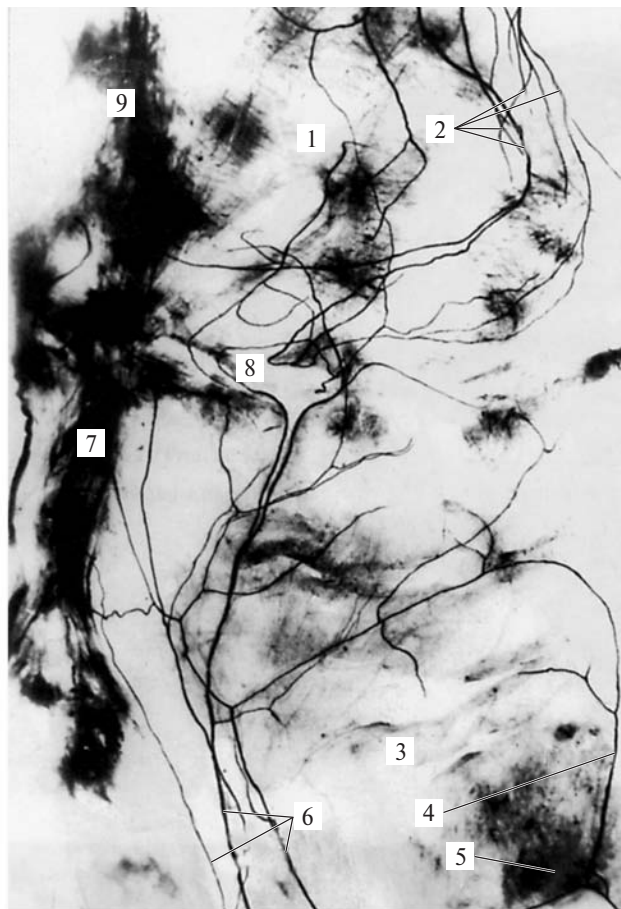


Рис. 943. Твердая оболочка головного мозга, *dura mater encephali*; вид справа и сверху. (Правая часть свода черепа удалена горизонтальным и сагиттальным распилами.)



А



Б

Рис. 944. Нервы твердой оболочки головного мозга (фотография). (Участки тотально окрашенной твердой мозговой оболочки.) (Препараты Б. Перлина.)

А — область средней черепной ямки: 1 — тройничный узел; 2 — сплетение аркад; 3 — менингеальные ветви тройничного узла; 4 — менингеальная ветвь нижнечелюстного нерва; 5 — каменная ветвь средней менингеальной артерии и сопровождающие ее нервы; 6 — верхняя барабанная артерия и сопровождающие ее нервы; 7 — средняя менингеальная артерия.

Б — области задней черепной ямки и намета мозжечка: 1 — намет мозжечка; 2 — латеральные стволы возвратной оболочечной ветви; 3 — твердая оболочка, покрывающая затылочную чешую; 4 — менингеальная ветвь подъязычного нерва; 5 — краевой синус; 6 — ветви спинномозговых нервов; 7 — затылочный синус; 8 — нижняя стенка поперечного синуса; 9 — прямой синус.

ПАУТИННАЯ ОБОЛОЧКА

Паутинная оболочка, *arachnoidea mater*, тонкая, прозрачная, сосудов не имеет, состоит из покрытой эндотелием соединительной ткани. Она облегает спинной и головной мозг со всех сторон и связана с лежащей кнутри от нее мягкой оболочкой посредством многочисленных *трабекул паутинной оболочки, trabeculae arachnoideae*, а в ряде мест срастается с ней.

Паутинная оболочка спинного мозга

Паутинная оболочка спинного мозга, *arachnoidea mater spinalis* (рис. 945; см.

рис. 941, 942), так же как и твердая оболочка спинного мозга, представляет собой мешок, относительно свободно окружающий спинной мозг.

Многочисленные, особенно в заднем отделе паутинной оболочки, трабекулы, связывающие ее с мягкой оболочкой, образуют *заднюю подпаутинную перегородку*.

Фиксации паутинной оболочки спинного мозга способствуют зубчатые связки.

Паутинная оболочка головного мозга

Паутинная оболочка головного мозга, *arachnoidea mater encephali (cranialis)* (рис. 946, 947), имеет на своей наружной поверх-

ности, в основном по сторонам верхнего сагиттального синуса и в меньшей степени поперечного, а также возле других синусов, отростки различной величины — *грануляции паутинной оболочки, granulationes arachnoideae* (см. рис. 948), которые входят в твердую оболочку головного мозга и вместе с ней — во внутреннюю поверхность черепных костей или в синусы. В этих местах в костях образуются небольшие углубления, так называемые ямки грануляций; особенно много их возле сагиттального шва свода черепа. Грануляции паутинной оболочки способствуют путем фильтрации оттоку спинномозговой жидкости в венозное русло.

Внутренняя поверхность паутинной оболочки обращена к мозгу. На выступаю-

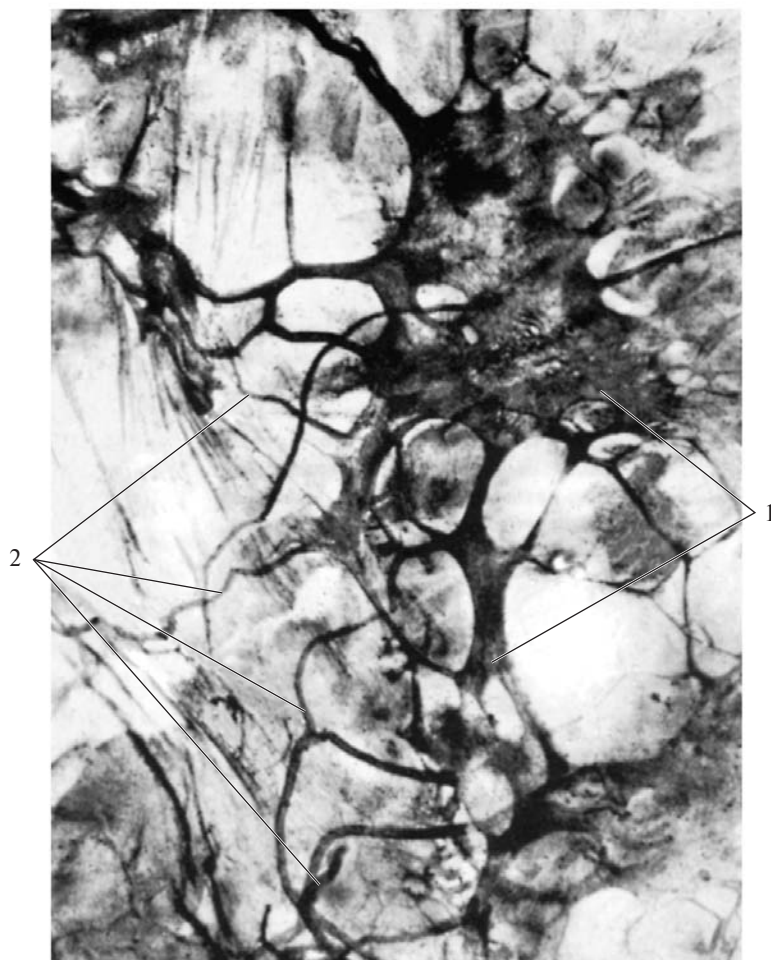


Рис. 945. Паутинная оболочка спинного мозга (фотография).
 (Участок тотально окрашенного препарата.) (Препарат В. Харитоновой.)
 1 — пластинчатые трабекулы; 2 — нитевидные трабекулы.

щих частях извилин головного мозга она тесно примыкает к мягкой оболочке, не следуя, однако, за ней в глубину борозд и щелей. Таким образом, паутинная оболочка головного мозга перекидывается подобно мостикам от извилины к извилине.

МЯГКАЯ ОБОЛОЧКА

Мягкая оболочка, pia mater, состоит из нежной рыхлой соединительной ткани, в которой пролегает большое количество сосудов, проникающих в вещество мозга, и нервов. Она не только окутывает головной и спинной мозг, но и заходит вместе с сосудами в их борозды. Сопровождая сосуды в веществ-

во мозга, мягкая оболочка образует вокруг них влагалища, ограничивающие околососудистые пространства — узкие щели, сообщающиеся с подпаутинным пространством.

Мягкая оболочка спинного мозга

Мягкая оболочка спинного мозга, pia mater spinalis (см. рис. 941, 942), немного толще и крепче, чем у головного мозга. Плотнo прилегая к наружной поверхности мозга, она проникает в его переднюю срединную щель. Мягкая оболочка состоит из наружного и внутреннего слоев.

Наружный слой образует *зубчатые связки, ligamenta denticulata* (см. рис. 942), пред-

ставляющие собой соединительнотканнные пластинки (всего 20—25). Они начинаются между передними и задними корешками, проходят во фронтальной плоскости по боковым сторонам спинного мозга через подпаутинное пространство и паутинную оболочку, пересекают субдуральное пространство и прикрепляются к внутренней поверхности твердой оболочки, фиксируя все три оболочки относительно друг друга.

Внутренний слой соединен со спинным мозгом наружной глиальной мембраной.

К мягкой оболочке спинного мозга подходят нервы от сплетений, сопутствующих спинномозговым артериям; кровоснабжают ее ветви этих артерий.

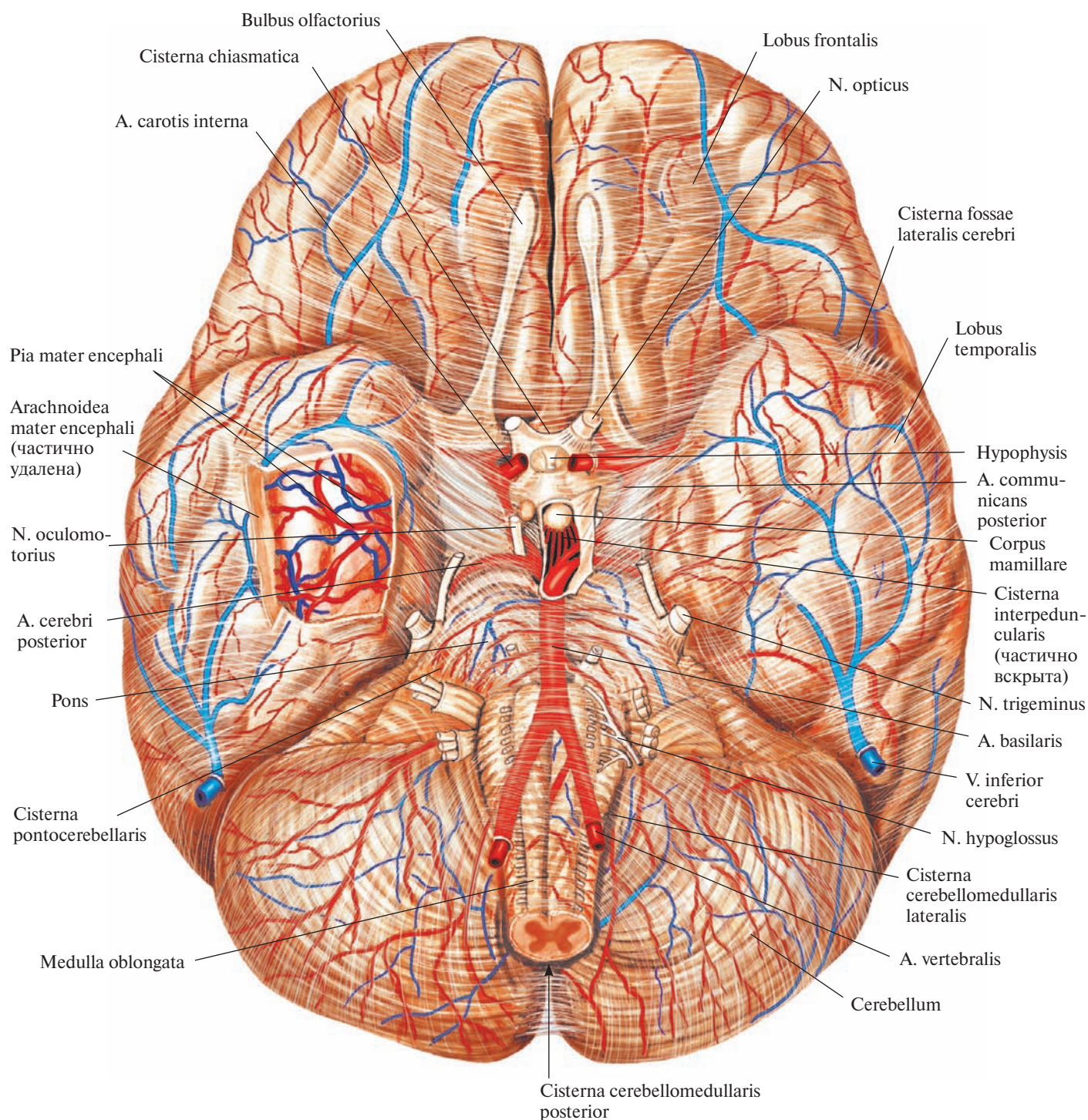


Рис. 946. Паутинная оболочка головного мозга, arachnoidea mater encephali; вид снизу. (Нижняя поверхность мозга.)
 (В области височной доли удален небольшой участок паутинной оболочки.)

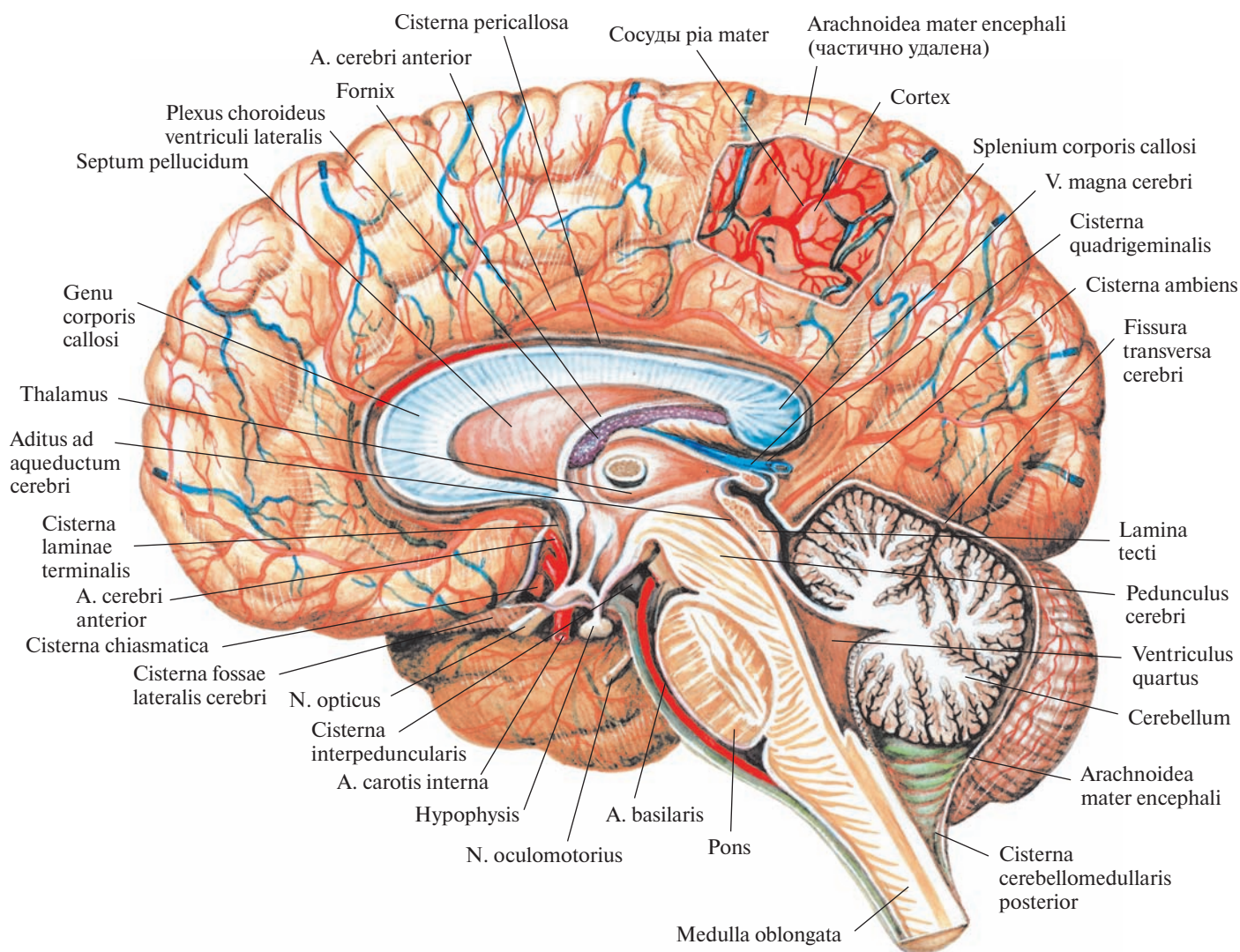


Рис. 947. Паутинная и мягкая оболочки головного мозга, *arachnoidea et pia mater encephali*. (Медиальная поверхность.) (Сагиттальный разрез.)

**Мягкая оболочка
головного мозга**

Мягкая оболочка головного мозга, *pia mater encephali (cranialis)* (см. рис. 947), прилегает непосредственно к головному мозгу и проникает в глубь всех борозд и щелей. На выступающих частях извилин она тесно срастается с паутинной оболочкой. Мягкая оболочка головного мозга менее крепко связана с поверхностью мозга, чем мягкая оболочка спинного мозга. Пролегающие в ней кровеносные сосуды соединяют ее с головным мозгом.

Проникая в поперечную щель мозга, мягкая оболочка натягивается между образованиями, ограничивающими эту щель, и тем самым замыкает сзади полость III желудочка, а перекидываясь с мозжечка на продолговатый мозг, закрывает полость IV желудочка. С мягкой оболочкой головного мозга связаны сосудистые сплетения и сосудистые основы боковых, III и IV желудочков мозга. К мягкой оболочке головного мозга подходят главным образом нервы от сплетений, сопутствующих внутренней сонной и позвоночной артериям; кровоснабжают ее ветви этих артерий.

**ТОПОГРАФО-АНАТОМИЧЕСКИЕ
ВЗАИМОТНОШЕНИЯ
МОЗГОВЫХ ОБОЛОЧЕК**

Твердая оболочка спинного мозга отделена от надкостницы позвонков *эпидуральным пространством, spatium epidurale* (см. рис. 941), заполненным жировой и рыхлой соединительной тканью. В нем располагается обширная сеть венозных сосудов (внутренние позвоночные венозные сплетения). В полости черепа эпидурального пространства и венозных сплетений нет.

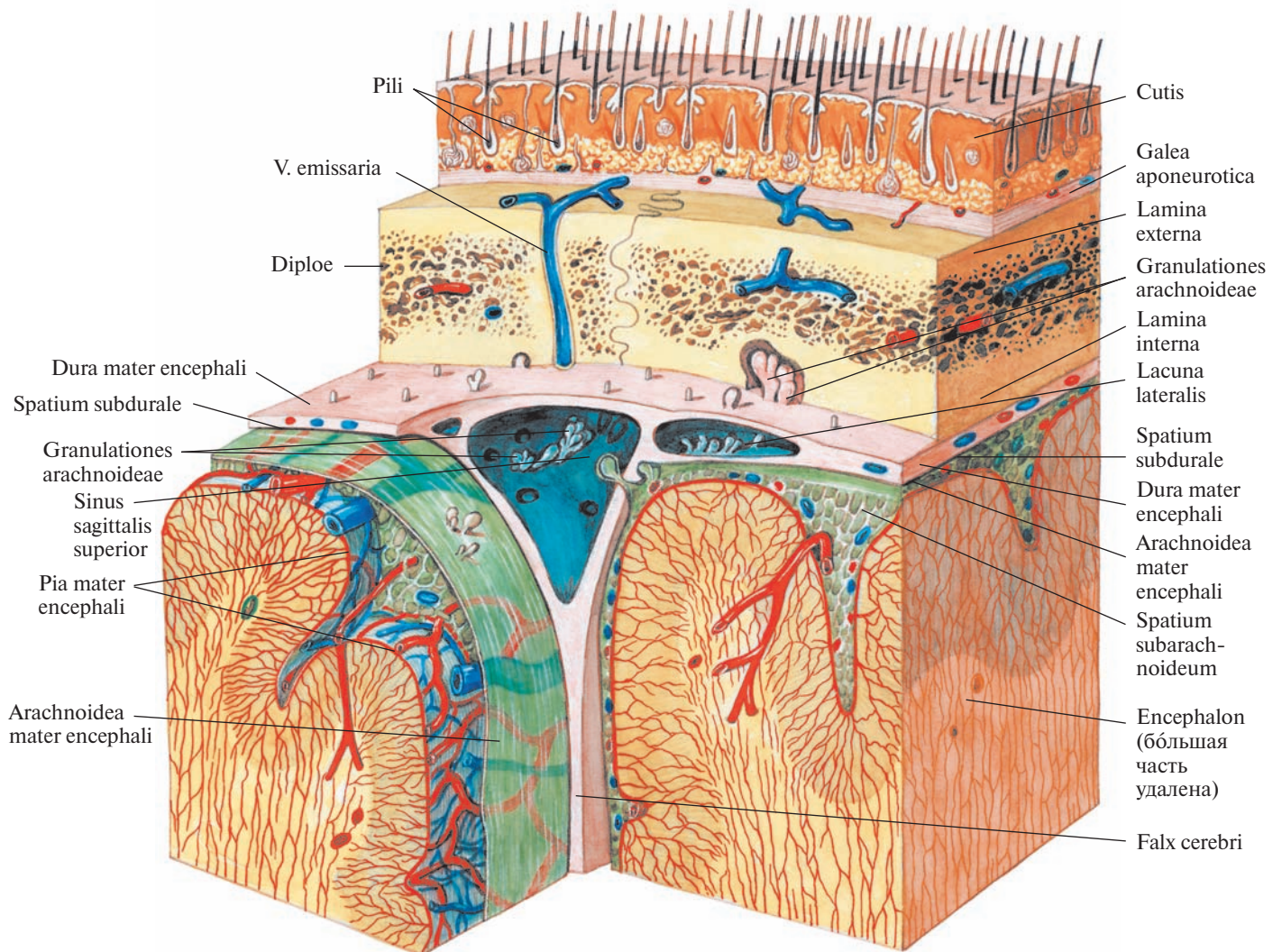


Рис. 948. Топографо-анатомические взаимоотношения оболочек головного мозга, meninges encephali (полусхематично).

Между твердой оболочкой как головного, так и спинного мозга и лежащей под ней паутинной оболочкой имеется *субдуральное пространство, spatium subdurale* (рис. 948), представляющее собой капиллярные щели с небольшим количеством спинномозговой жидкости, *liquor cerebrospinalis*, через которые пролегают нервные корешки, окруженные паутинной и мягкой оболочками. В местах прохождения корешков все три оболочки срастаются.

Паутинную и мягкую оболочки спинного и головного мозга разделяет *подпаути-*

ное пространство, spatium subarachnoideum (рис. 949), в котором имеется большое количество разнообразных по форме трабекул, ограничивающих ячейки и ликворные каналы. В ячейках и каналах содержится спинномозговая жидкость, причем канал определяют ее направление в сторону грануляций паутинной оболочки. Трабекулы подпаутинного пространства фиксируют кровеносные сосуды и сопровождающие их нервы.

Подпаутинные пространства головного и спинного мозга сообщаются между со-

бой. В некоторых местах эти пространства имеют расширения, которые носят название *подпаутинных цистерн, cisternae subarachnoideae* (см. рис. 946, 947).

1. *Задняя мозжечково-мозговая (большая) цистерна, cisterna cerebellomedullaris posterior (magna)*, залегает между мозжечком и задней поверхностью продолговатого мозга.

2. *Боковая мозжечково-мозговая цистерна, cisterna cerebellomedullaris lateralis*, располагается между мозжечком и нижними мозжечковыми ножками.

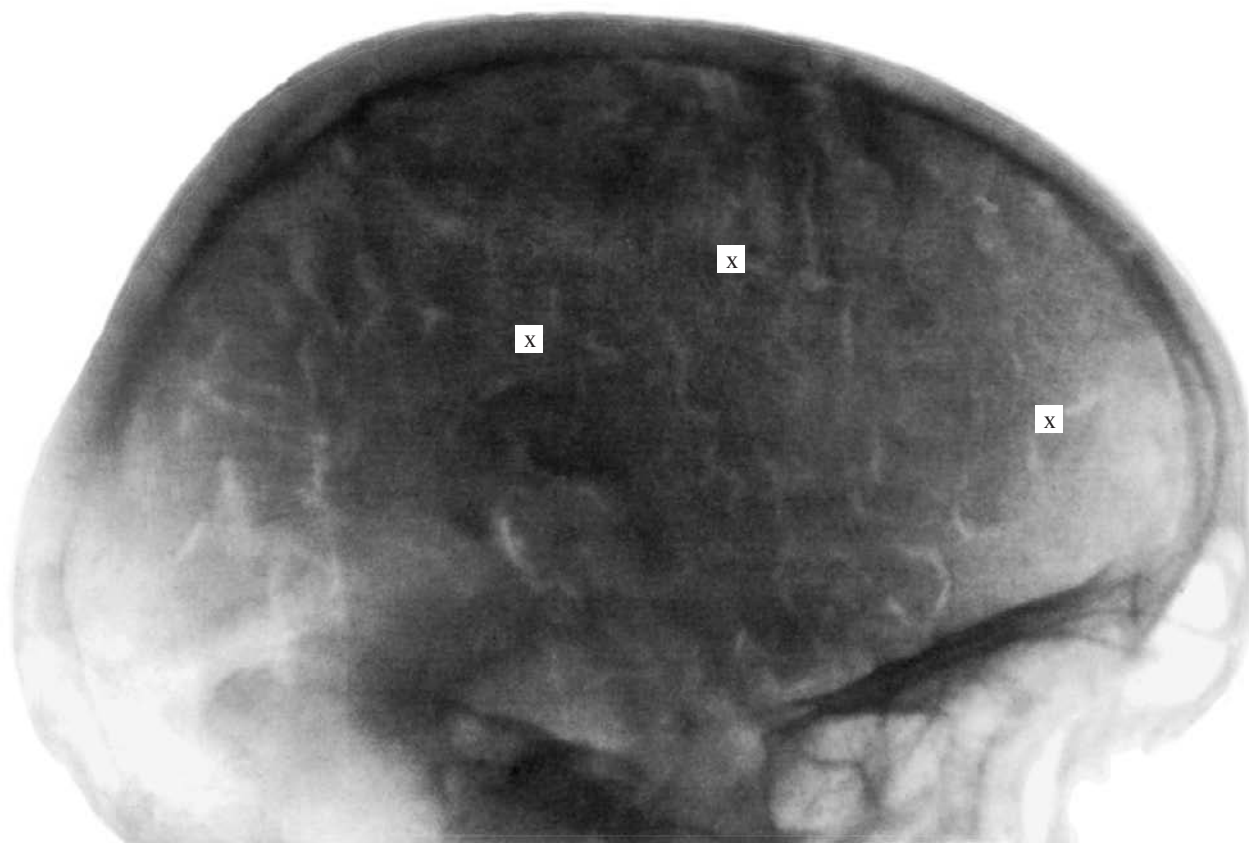


Рис. 949. Подпаутинное пространство (x), правое полушарие (рентгенограмма, левое боковое положение). (Пневмоэнцефалография. Воздух, введенный в подпаутинное пространство поясничной части спинного мозга, проникает в полость желудочков головного мозга и в его подпаутинное пространство.)

3. *Цистерна латеральной ямки большого мозга, cisterna fossae lateralis cerebri*, находится в латеральной борозде, соответствует латеральной ямке большого мозга.

4. *Межножковая цистерна, cisterna interpeduncularis*, залегает между ножками мозга.

5. *Цистерна перекреста, cisterna chiasmatica*, расположена между зрительным перекрестом и лобными долями мозга.

6. *Околomosозлистая цистерна, cisterna pericallosa*, протянулась вдоль верхней поверхности и колена мозолистого тела.

7. *Охватывающая цистерна, cisterna ambiens*, расположенная на дне поперечной

щели большого мозга, между затылочными долями полушарий и верхней поверхностью мозжечка, имеет вид канала, идущего по сторонам ножек мозга и крыше среднего мозга.

8. *Мостомозжечковая цистерна, cisterna pontocerebellaris*, залегает под средними мозжечковыми ножками.

9. *Цистерна терминальной пластинки, cisterna laminae terminalis*, располагается впереди терминальной пластинки, вверху переходит в околomosозлистую цистерну.

10. *Четверохолмная цистерна (цистерна большой вены мозга), cisterna quadrigeminalis (venae magnae cerebri)*, окружает большую мозговую вену над крышей среднего мозга.

11. *Поясничная цистерна, cisterna lumbalis*, располагается ниже мозгового конуса.

Все части подпаутинного пространства головного мозга сообщаются между собой и через срединную и латеральные апертуры с полостью IV желудочка, а через последний — с полостью остальных желудочков мозга.

В подпаутинное пространство головного и спинного мозга из разных их отделов поступает спинномозговая жидкость. Ее отток происходит через периваскулярные и периневральные щели в лимфатическое русло и через грануляции паутинной оболочки в венозные пути.

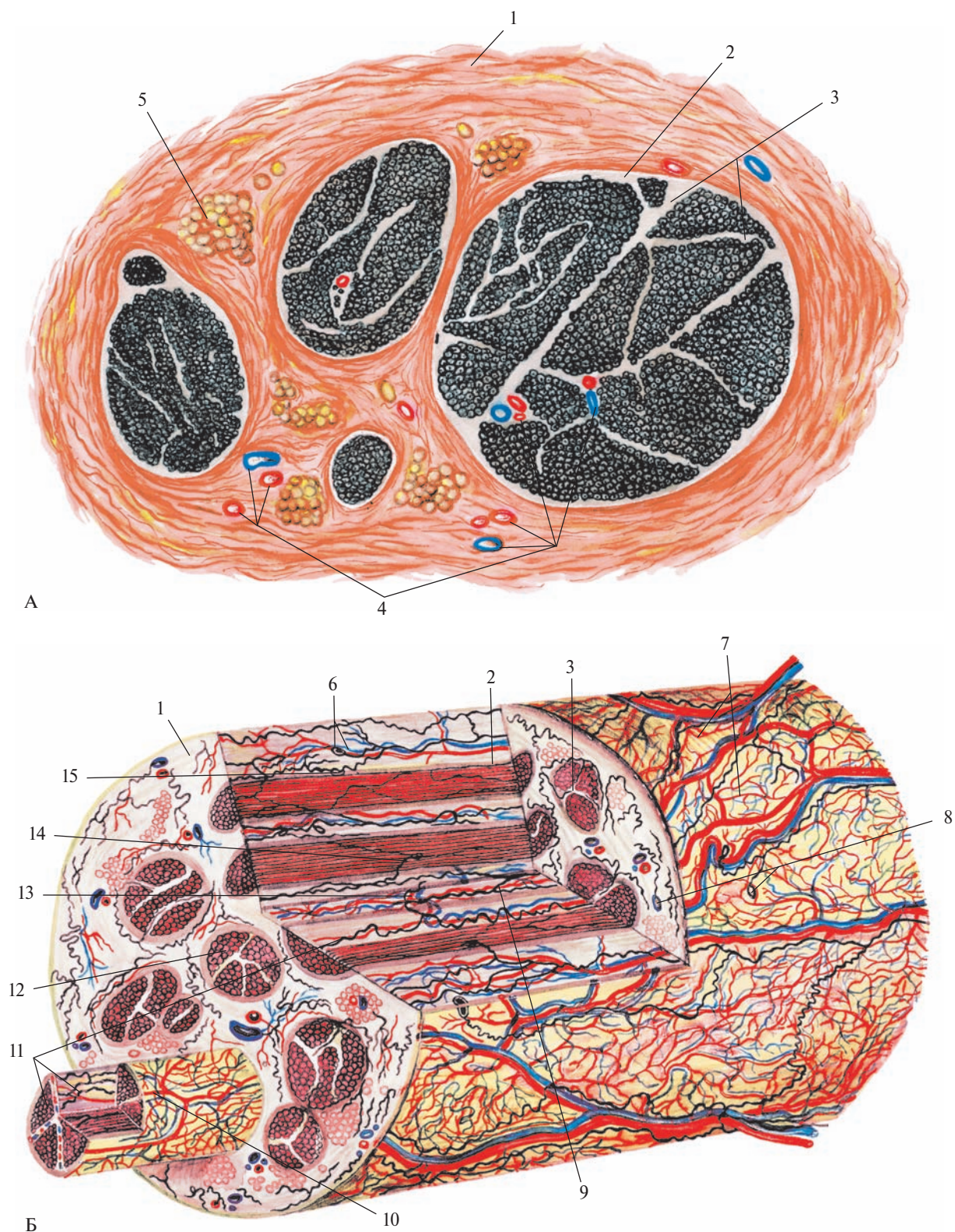


Рис. 950. Строение нерва (схема по Д. Сигалевичу).

А — поперечное сечение. Б — иннервация и кровоснабжение.

1 — эпинеурий; 2 — перинеурий; 3 — эндонеурий; 4 — сосуды в оболочках нерва; 5 — жировая ткань; 6 — внутреннее эпинеуральное сосудисто-нервное сплетение; 7 — наружное эпинеуральное сосудисто-нервное сплетение; 8 — пластинчатые тельца в эпинеурии; 9 — околопучковое сосудисто-нервное сплетение; 10 — перинеуральное сосудисто-нервное сплетение; 11 — эндонеуральные сосудисто-нервные сплетения; 12 — миелиновые нервные волокна; 13 — сосуды и нервы, проникающие в перинеурий и эндонеурий; 14 — отделение нервного волокна от пучка к оболочкам нервного ствола; 15 — пластинчатое тельце в перинеурии.

ПЕРИФЕРИЧЕСКАЯ НЕРВНАЯ СИСТЕМА

Периферическая нервная система, *systema nervosum periphericum (pars peripherica)*, включает черепные и спинномозговые нервы, узлы, сплетения, а также нервные клетки, мигрировавшие за пределы центральной нервной системы. Она обеспечивает ввод и передачу информации.

Воспринимают раздражение специализированные нервные образования — *рецепторы*, *receptores*, в которых энергия раздражителя превращается в сигналы, идущие по афферентным нервным волокнам в нервные центры спинного и головного мозга. Оттуда по эфферентным волокнам на периферию передаются управляющие сигналы, возникающие в результате переработки полученной информации.

Каждый нерв представляет собой совокупность отростков нервных клеток с их оболочками (рис. 950). Отдельные группы нервных волокон окружены наружной соединительнотканной оболочкой — *периневрием*, *perineurium*. Отростки периневрия проникают между нервными волокнами, формируя внутреннюю соединительнотканную оболочку — *эндоневрий*, *endoneurium*.

Весь нерв окружен соединительной тканью, образующей *эпиневрй*, *epineurium*.

В состав нервного волокна входит отросток нервной клетки — аксон, покрытый снаружи нейролеммой, в одних волокнах содержащей миелин, в других — без него.

Волокна первого типа — это *миелиновые нервные волокна*, *neurofibrae myelinatae*. У них миелиновый слой не сплошной, а местами прерывается так называемыми насечками миелина, в области которых аксон покрыт только нейролеммой. Волокна второго типа — *безмиелиновые нервные волокна*, *neurofibrae nonmyelinatae*.

Миелиновые нервные волокна образуют основную массу черепных и спинномозговых нервов, безмиелиновые относятся обычно к автономной нервной системе (постганглионарные волокна), встречаются они также и среди волокон некоторых чувствительных путей (например, болевой чувствительности).

Нервные волокна, входящие в состав нервов, являются отростками морфологически и функционально различных нервных клеток:

а) двигательных, лежащих в сером веществе передних столбов спинного мозга или в двигательных ядрах черепных нервов в стволочной части головного мозга;

б) чувствительных, образующих узлы спинномозговых нервов или соответствующие им узлы черепных нервов;

в) автономных, располагающихся в промежуточных столбах спинного мозга, в узлах симпатических стволов либо в нервных узлах межорганов или внутриорганов автономных сплетений.

Соответственно нервные волокна подразделяются на *эфферентные*, *neurofibrae efferentes* (двигательные и секреторные), и *афферентные*, *neurofibrae afferentes* (чувствительные). Среди тех и других различают *соматические*, *neurofibrae somaticae*, и *автономные*, *neurofibrae autonomaticae*, нервные волокна.

Двигательные соматические волокна иннервируют скелетные мышцы, в которых заканчиваются нейромышечными синапсами, а двигательные автономные — структуры, состоящие из гладкой мышечной ткани.

Чувствительные нервные волокна начинаются разнообразными рецепторами во всех органах и тканях тела, откуда несут импульсы в центральную нервную систему.

Волокна автономной нервной системы (симпатические и парасимпатические) направляются к внутренностям, кровеносным сосудам, образованиям кожи (волосы, железы), мышцам и т. д. (см. «Автономный отдел периферической нервной системы»).

Среди нервов в зависимости от преобладания в их составе определенного вида нервных волокон различают двигательные, чувствительные, смешанные и автономные.

Двигательный нерв, *n. motorius*, содержит волокна, которые, не прерываясь, достигают иннервируемой мышцы.

Чувствительный нерв, *n. sensorius*, образует дистальное чувствительное (черепного или спинномозгового) узла, при этом его волокна, идущие от узла на периферию, являются дендритами залегающих в узле нервных клеток.

К периферии от узлов чувствительные и двигательные волокна формируют *смешанный нерв*, *n. mixtus* (см. «Спинномозговые нервы»).

Большинство нервов появляются на поверхности мозга двигательными и чувствительными корешками. *Передний (двигательный) корешок*, *radix anterior (motoria)*, образуют аксоны двигательных клеток, находящихся в спинном или головном мозге, а *задний (чувствительный)*, *radix posterior (sensoria)*, — аксоны нервных клеток чувствительных узлов спинномозговых или черепных нервов.

Направляясь на периферию, смежные нервы соединяются друг с другом, обмениваются волокнами, составляя различной формы петли и аркады. Такого типа соединения, относящиеся к нервам, следующим

к определенной части тела, называются *сплетениями спинномозговых нервов*, *plexus nervorum spinalium*.

Различают сплетения как соматических, так и автономных нервов.

Все периферические нервы в зависимости от их топографо-анатомических особенностей делят на черепные, спинномозговые и автономные.

ЧЕРЕПНЫЕ НЕРВЫ

Черепные нервы, *nn. craniales* (рис. 951), парные (12 пар), анатомически связаны в основном со стволом головного мозга, где расположены их ядра. В полости черепа нервы окружены оболочками головного мозга. Местом их выхода является основание мозга.

Каждый черепной нерв направляется к определенному отверстию основания черепа (рис. 952), через которое и покидает его полость. Далее нервы распадаются на концевые ветви, достигающие иннервируемых областей.

Локализация ядер черепных нервов, места выхода их из мозга и черепа, а также области распределения основных ветвей приведены в сводной таблице 5 (см. с. 127).

К черепным нервам относятся:

- 1) обонятельный нерв (I);
- 2) зрительный нерв (II);
- 3) глазодвигательный нерв (III);
- 4) блоковый нерв (IV);
- 5) тройничный нерв (V);
- 6) отводящий нерв (VI);
- 7) лицевой нерв (VII) (в его состав входит промежуточный нерв);
- 8) преддверно-улитковый нерв (VIII);
- 9) языкоглоточный нерв (IX);
- 10) блуждающий нерв (X);
- 11) добавочный нерв (XI);
- 12) подъязычный нерв (XII).

ОБОНЯТЕЛЬНЫЙ НЕРВ

Обонятельный нерв, *n. olfactorius* (I пара) (рис. 953, 954), представляет собой нерв специальной чувствительности. Он начинается в виде 15—20 тонких *обонятельных нитей*, *fila olfactoria*, от залегающих в обонятельной части слизистой оболочки носа обонятельных нейросенсорных клеток, являющихся первыми нейронами обонятельного пути. Обонятельные нити состоят из безмиелиновых нервных волокон. Не образуя общего ствола обонятельного нерва, они проникают через решетчатую пластинку решетчатой кости в полость черепа, где вступают в обонятельную луковицу (там локализируются тела вторых нейронов), продолжающуюся в обонятельный тракт,

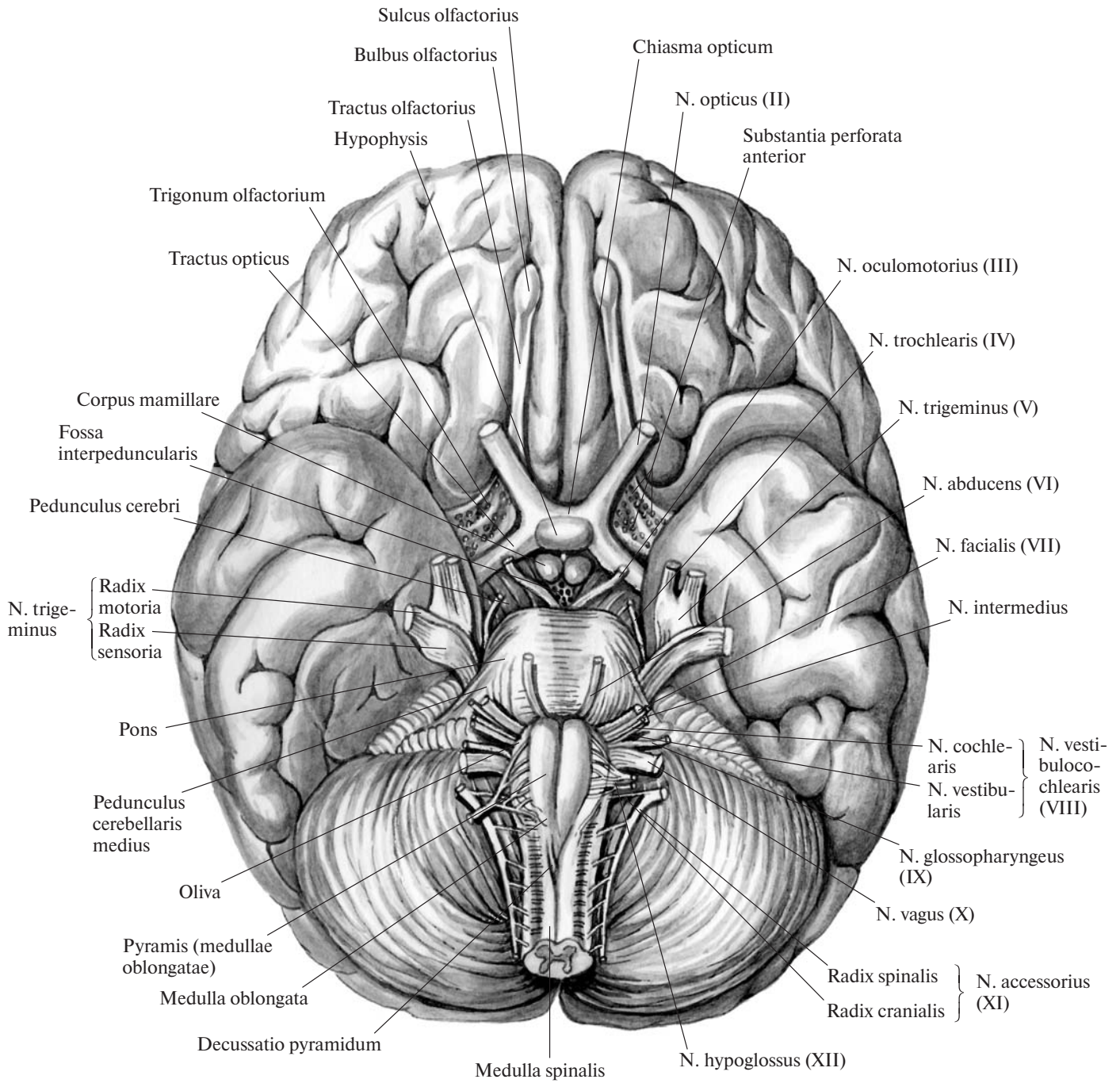


Рис. 951. Черепные нервы, nn. craniales. (Нижняя поверхность головного мозга и места выхода черепных нервов.)

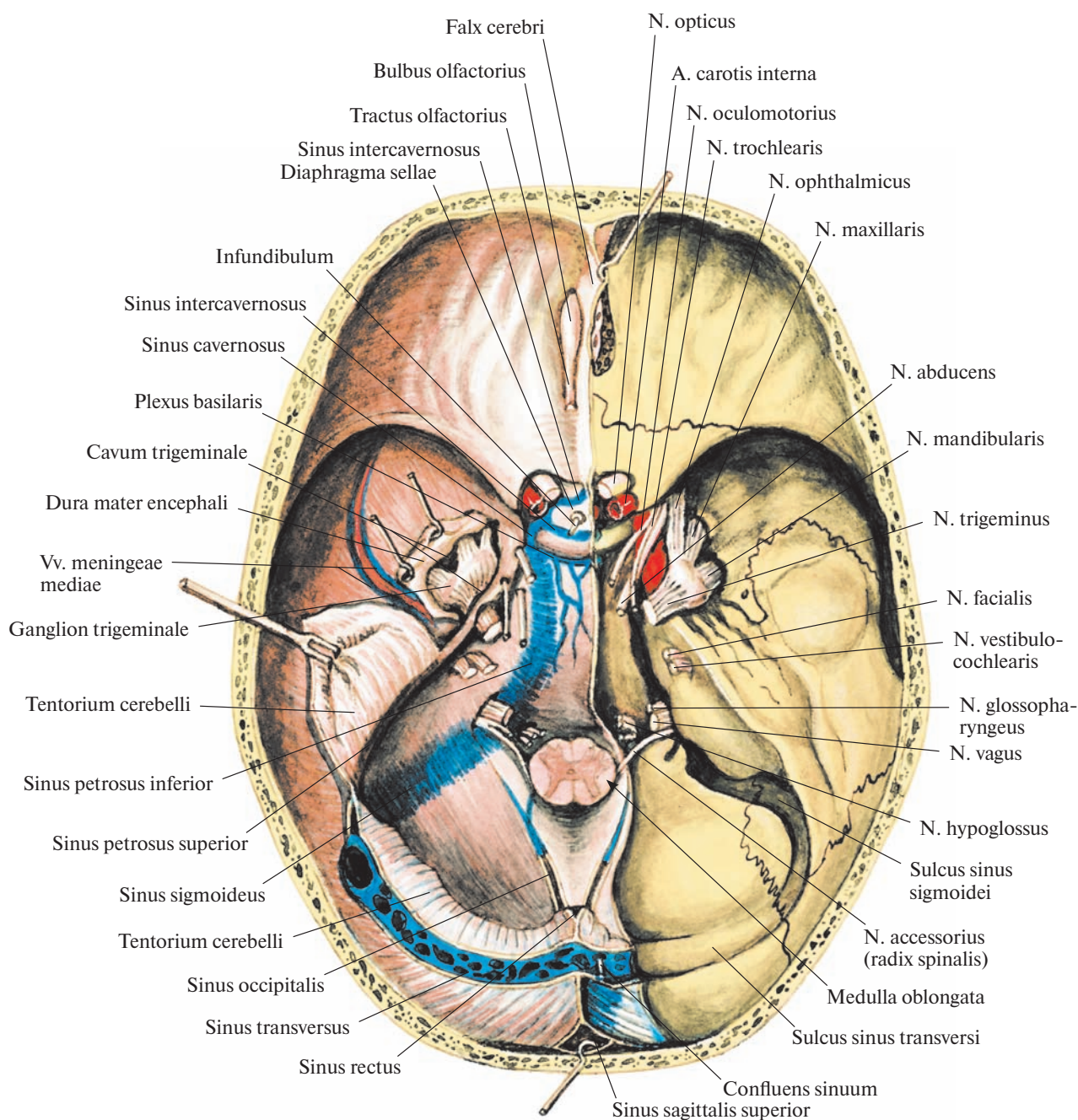


Рис. 952. Внутреннее основание черепа с проходящими через него черепными нервами; вид сверху. (Справа удалена твердая оболочка головного мозга — видны места прохождения черепных нервов через твердую оболочку головного мозга и основание черепа; слева вскрыты левый поперечный венозный синус и тройничная полость твердой оболочки головного мозга.)

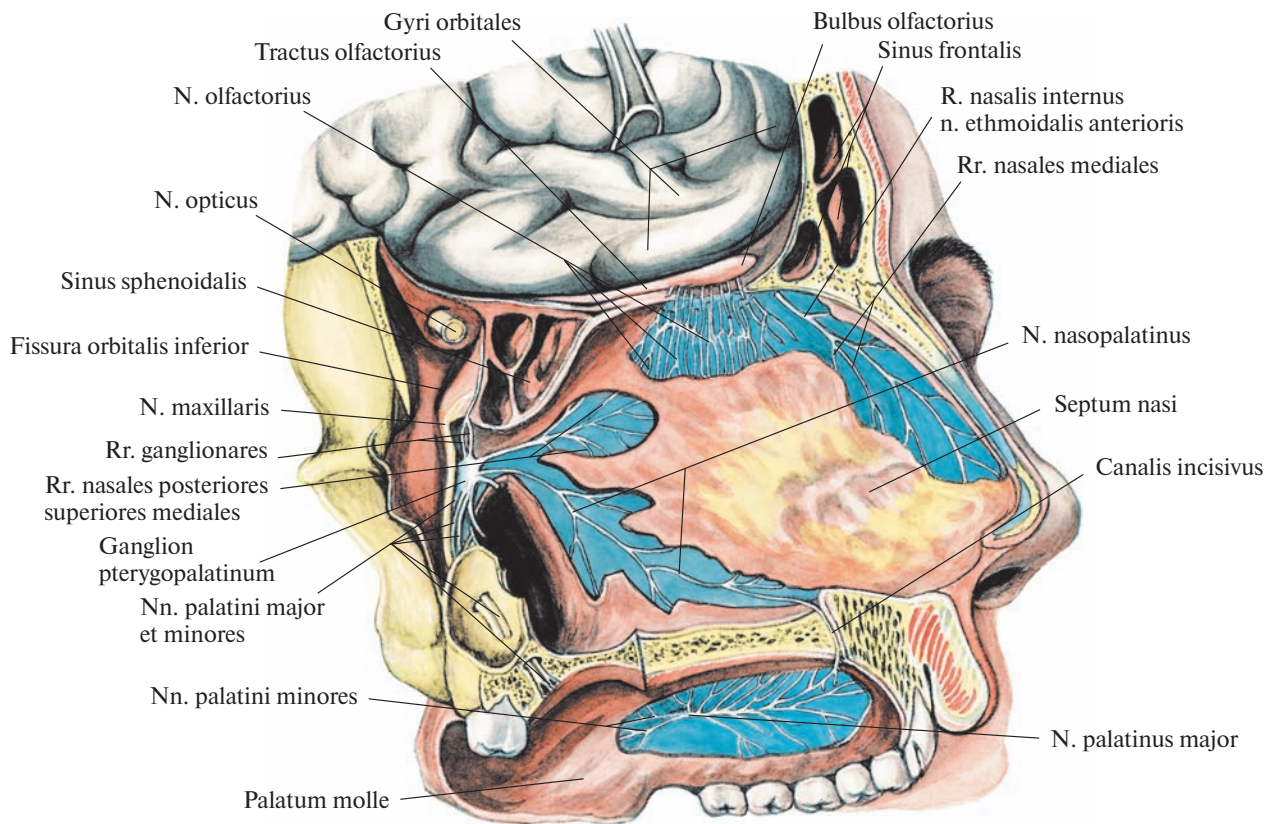


Рис. 953. Нервы перегородки носа и твердого неба. (Правая поверхность перегородки носа; левая половина твердого неба.)

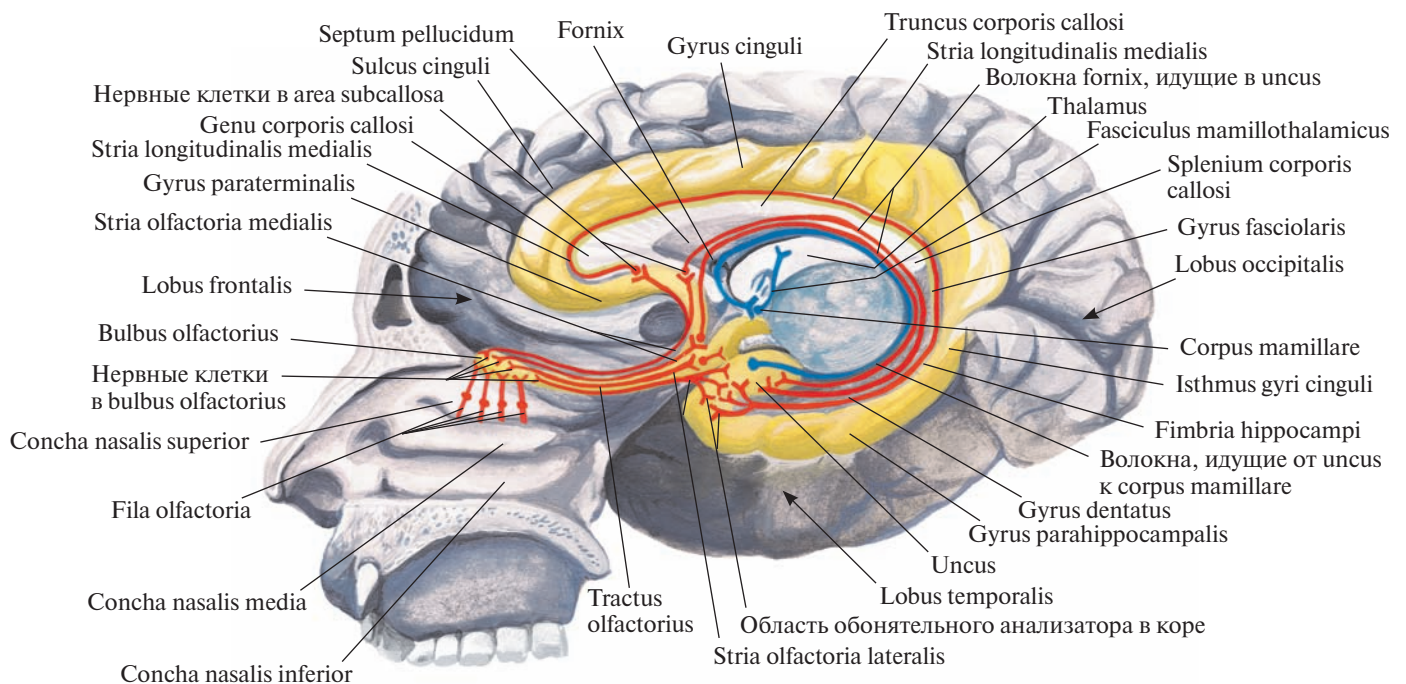


Рис. 954. Проводящие пути обонятельного мозга (полусхематично). (Медиальная поверхность.) (Проекция волокон на поверхность полушария.)

представляющий собой аксоны клеток, находящихся в обонятельной луковице.

Среди волокон обонятельного нерва пролегают волокна *концевого нерва, n. terminalis* (0 пара). Последние начинаются в слизистой оболочке обонятельной области перегородки носа и, пройдя через отверстие решетчатой пластинки, продолжают в медиальную обонятельную полосу.

ЗРИТЕЛЬНЫЙ НЕРВ

Зрительный нерв, n. opticus (II пара) (рис. 955, 956; см. рис. 951—953, 958), представляет собой нерв специальной чувствительности.

Волокна зрительного нерва берут начало от мультиполярных нервных клеток сетчатки глаза и образуют *внутриглазную часть зрительного нерва, pars intraocularis nervi optici*, которая, прободая сосудистую и фиброзную оболочки, переходит в *глазничную часть, pars orbitalis*. Пройдя через толщу жирового тела глазницы, зрительный нерв достигает общего сухожильного кольца. Затем проникает в зрительный канал — это его *канальная часть, pars canalis*, а из глазницы в полость черепа выходит *внутричерепная часть, pars intracranialis*. Там в области предперекрестной борозды клиновидной кости волокна зрительных нервов частично пересекаются, образуя *зрительный перекрест, chiasma opticum*.

Далее латеральная часть волокон каждого из зрительных нервов следует по своей стороне. Медиальная часть переходит на противоположную сторону, где соединяется с волокнами латеральной части зрительного нерва этой стороны и вместе с ними составляет *зрительный тракт, tractus opticus*. Таким образом, правый зрительный тракт содержит волокна из правых половин обоих сетчаток, а левый — из левых половин.

По ходу зрительного нерва его ствол окружен *внутренней оболочкой зрительного нерва, vagina interna nervi optici*, представляющей собой вырост мягкой оболочки головного мозга. *Наружная оболочка зрительного нерва, vagina externa nervi*

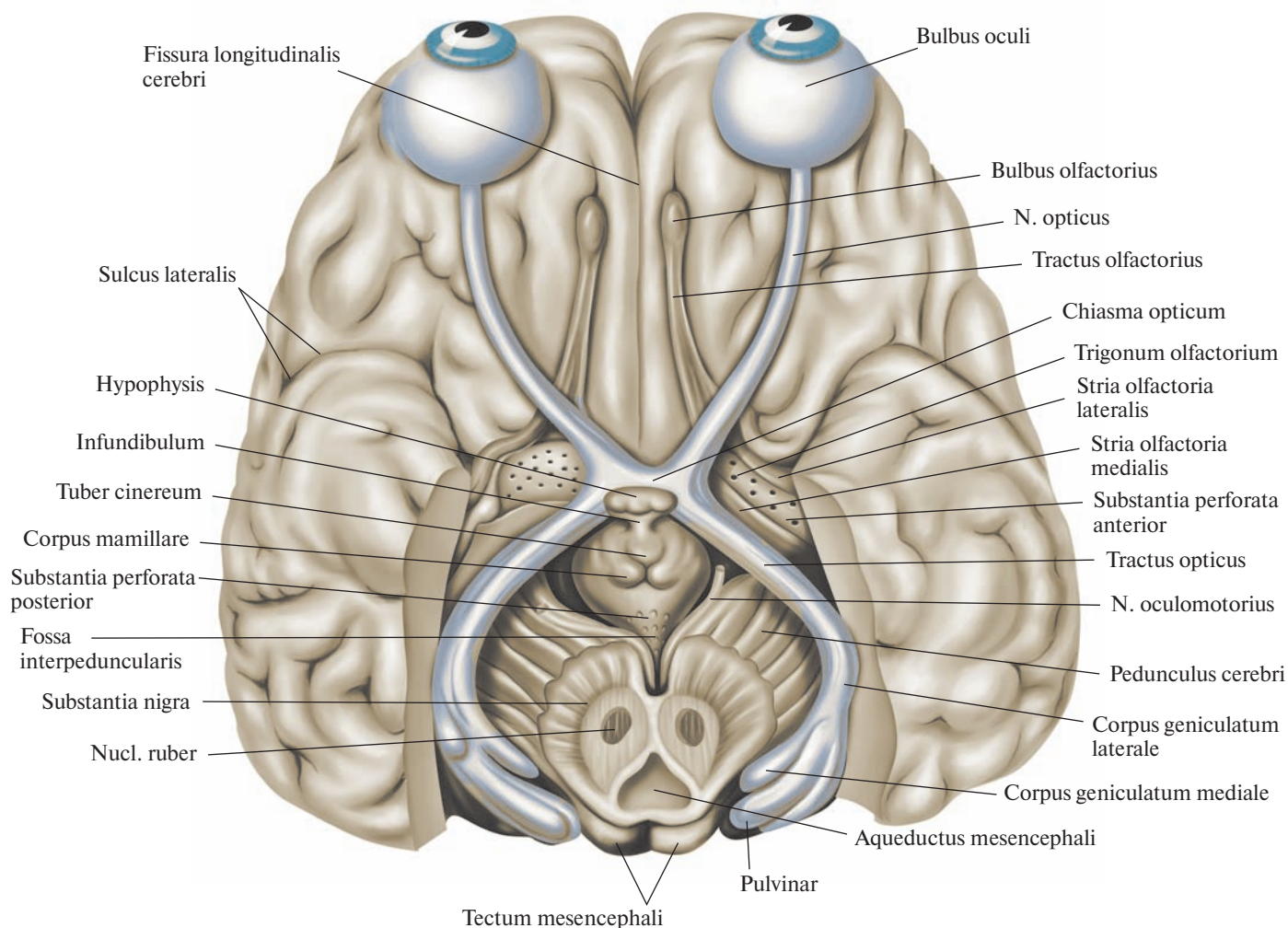


Рис. 955. Зрительные нервы и тракты. (Нижняя поверхность мозга.) (Большая часть височных долей и мост удалены.)

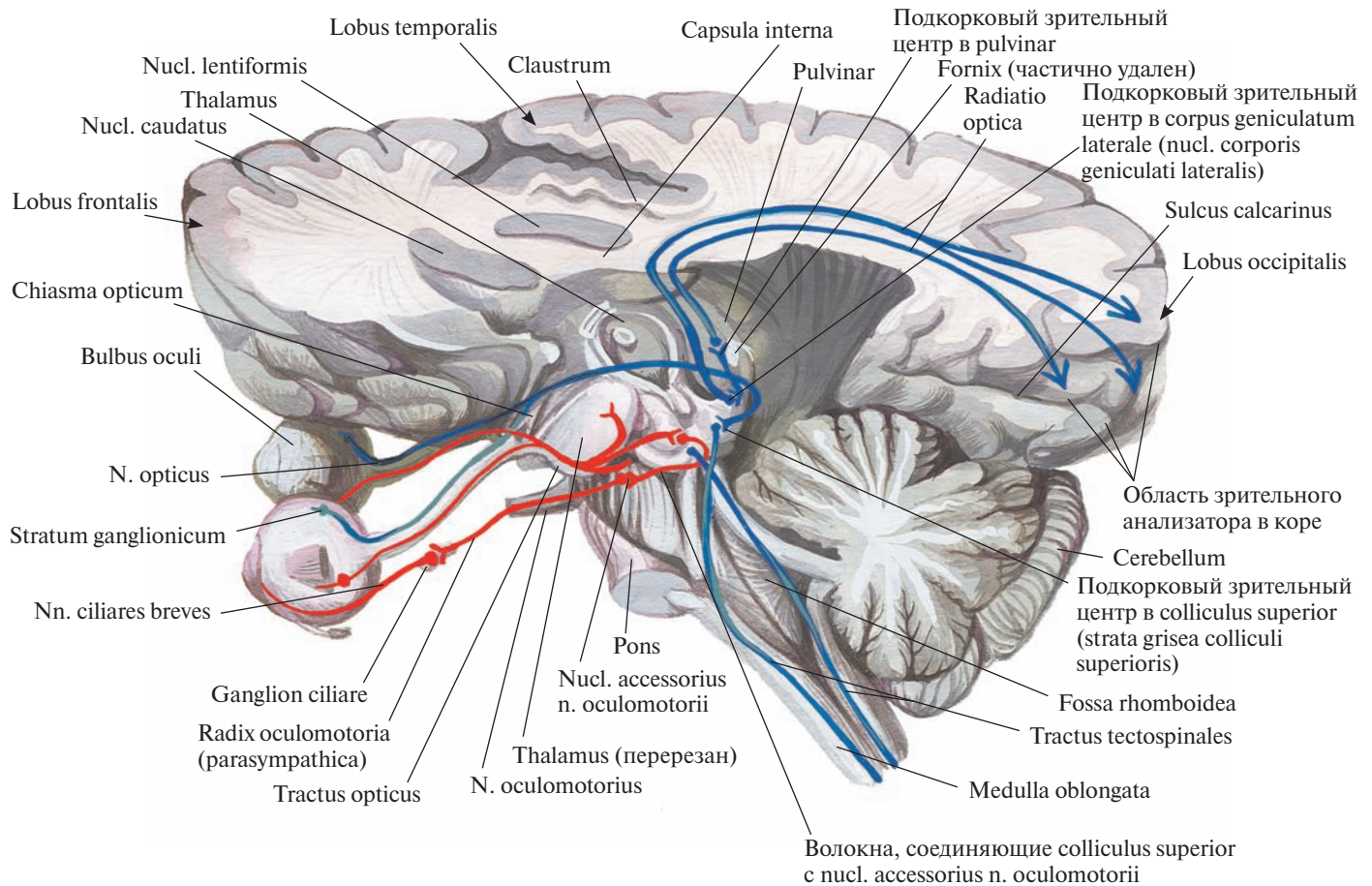


Рис. 956. Ход волокон и центральные связи зрительного нерва (полусхематично). (Проекция волокон на поверхность полушария.)

optici, являющаяся выростом паутинной и твердой оболочек головного мозга, отделена от внутренней шелевидным межбололочечным подпаутинным пространством, *spatium intervaginale subarachnoidale (lento-teningium)*, в котором пролегают артерии и вены.

Оба зрительных тракта огибают сбоку ножку мозга и доходят до первичных подкорковых зрительных центров, представленных с каждой стороны латеральным коленчатым телом, подушкой таламуса и ядрами верхнего холмика (серый слой верхнего холмика).

Волокна, идущие от клеток латерального коленчатого тела и подушки, направляются через заднюю ножку внутренней капсулы в полушарие и, образуя зрительную лучистость, заканчиваются в коре медиальной поверхности затылочной доли по краям шпорной борозды. Волокна, отходящие от верхних холмиков крыши среднего мозга, следуют к ядрам глазодвигательных и других черепных нервов, а также вступают в контакт с клетками передних столбов спинного мозга.

ГЛАЗОДВИГАТЕЛЬНЫЙ НЕРВ

Глазодвигательный нерв, n. oculomotorius (III пара) (рис. 957, 958; см. рис. 951, 952, 955), состоит из двигательных волокон с примесью парасимпатических. Из вещества мозга он выходит в области медиальной поверхности ножки мозга, показываясь на его основании возле переднего края моста, в межножковой ямке. Затем, направляясь кпереди, пролегает между задней мозговой и верхней мозжечковой артериями, прободает твердую оболочку головного мозга и верхнюю стенку пещеристого синуса, кнаружи от внутренней сонной артерии, и через верхнюю глазничную щель попадает в полость глазницы.

Еще не входя в глазницу, глазодвигательный нерв делится на две ветви — верхнюю и нижнюю.

1. *Верхняя ветвь, r. superior*, идет по латеральной поверхности зрительного нерва и распадается на два ствола, которые подходят к мышце, поднимающей верхнее веко, и к верхней прямой мышце глаза.

2. *Нижняя ветвь, r. inferior*, более мощная, вначале, как и верхняя, пролегает кнаружи от зрительного нерва.

В глазнице нижняя ветвь делится на три ствола, из которых внутренний достигает медиальной прямой мышцы глаза, средний, наиболее короткий, иннервирует нижнюю прямую мышцу и наружный, самый длинный, идет вдоль нижней прямой мышцы к нижней косой мышце. От последнего ствола отходит *ветвь к ресничному узлу, ramus ad ganglion ciliare* (см. рис. 959, 960), состоящая из аксонов клеток добавочного ядра глазодвигательного нерва, — парасимпатический (глазодвигательный) корешок ресничного узла.

БЛОКОВЫЙ НЕРВ

Блоковый нерв, n. trochlearis (IV пара) (см. рис. 951, 952, 957, 958), двигательный. Из вещества мозга показывается сзади нижних холмиков крыши среднего мозга рядом с уздечкой верхнего мозгового паруса. Это единственный черепной нерв,

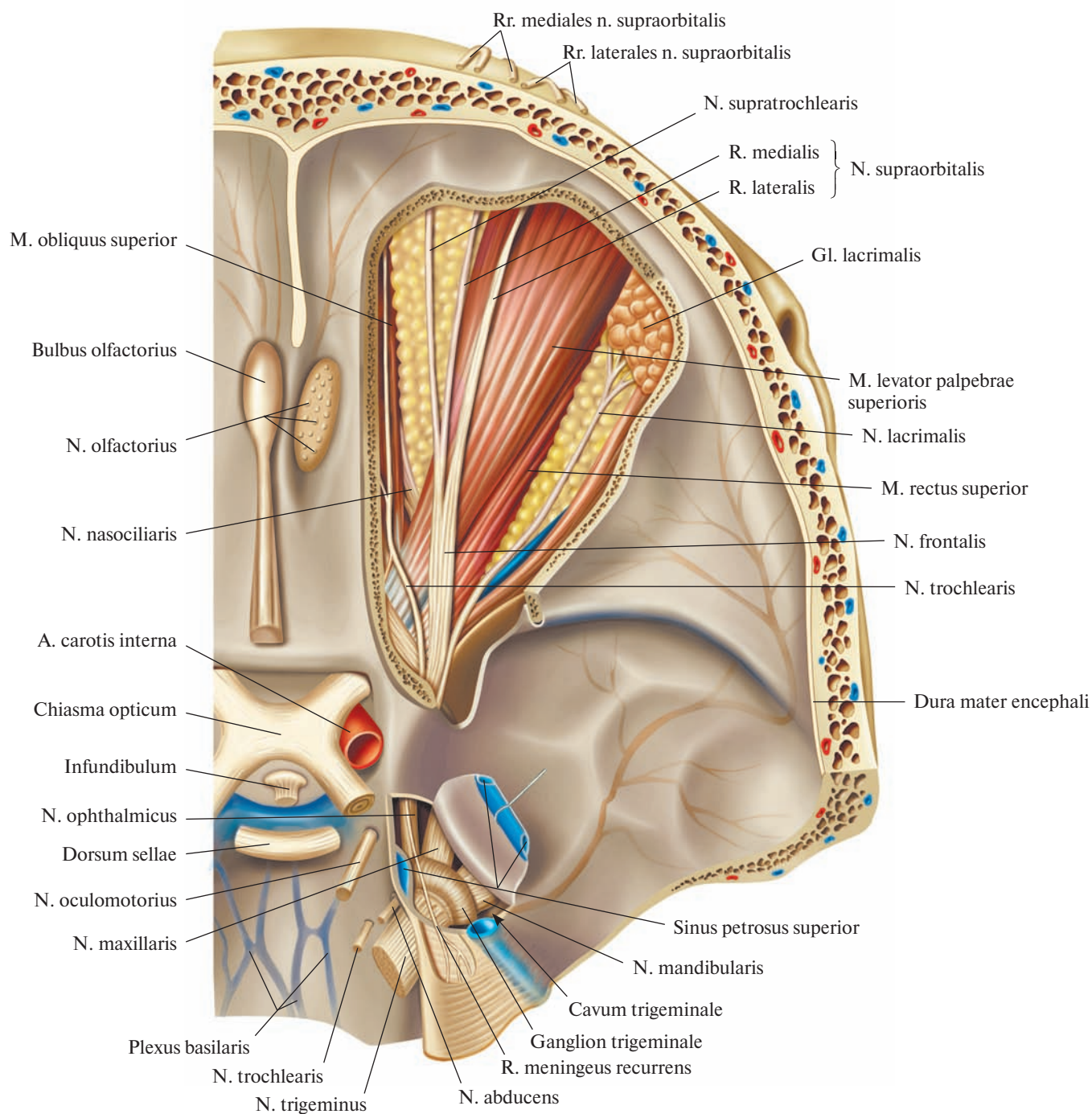


Рис. 957. Нервы глазницы, правой; вид сверху. (Верхняя стенка глазницы удалена; вскрыта полость залегания узла тройничного нерва.)

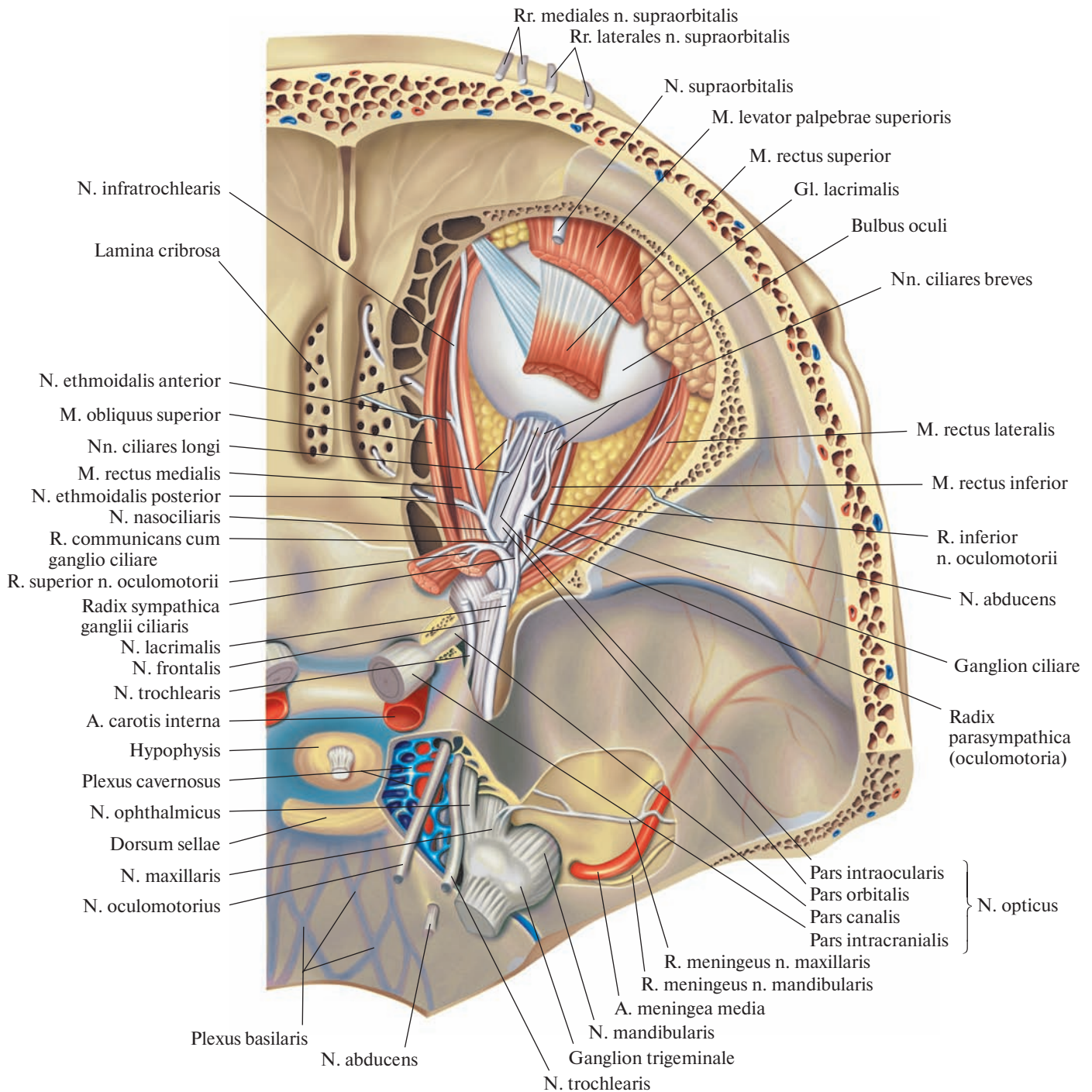


Рис. 958. Нервы глазницы, правой; вид сверху. (Верхняя стенка глазницы и частично мышца, поднимающая верхнее веко, и верхняя прямая мышца удалены; пещеристый синус вскрыт; твердая оболочка головного мозга в области узла тройничного нерва удалена.)

появляющийся из мозга на его задней, а не на передней, как все остальные, поверхности.

Обогнув с наружной стороны ножку мозга, по щели между ней и височной долей полушария блоковый нерв выходит на основание мозга. Затем, направляясь кпереди, прободает твердую оболочку головного мозга и следует в латеральной стенке пещеристого синуса. Через верхнюю глазничную щель попадает в полость глазницы, проле-

гает над общим сухожильным кольцом рядом с глазным нервом, выше глазодвигательного нерва, и, немного отклоняясь к центру, подходит к верхней косой мышце.

ТРОЙНИЧНЫЙ НЕРВ

Тройничный нерв, n. trigeminus (V пара) (рис. 959—967; см. рис. 951, 952, 957), по своему характеру смешанный. Его можно

разделить на две части — двигательную и чувствительную.

Двигательная часть тройничного нерва представлена его двигательным ядром и отростками клеток этого ядра, пролегающими в нисходящем направлении и образующими двигательный корешок.

Двигательный корешок, radix motoria (см. рис. 931, 951), показывается на основании мозга из толщи моста у места отделения от последнего средней мозжечковой ножки,

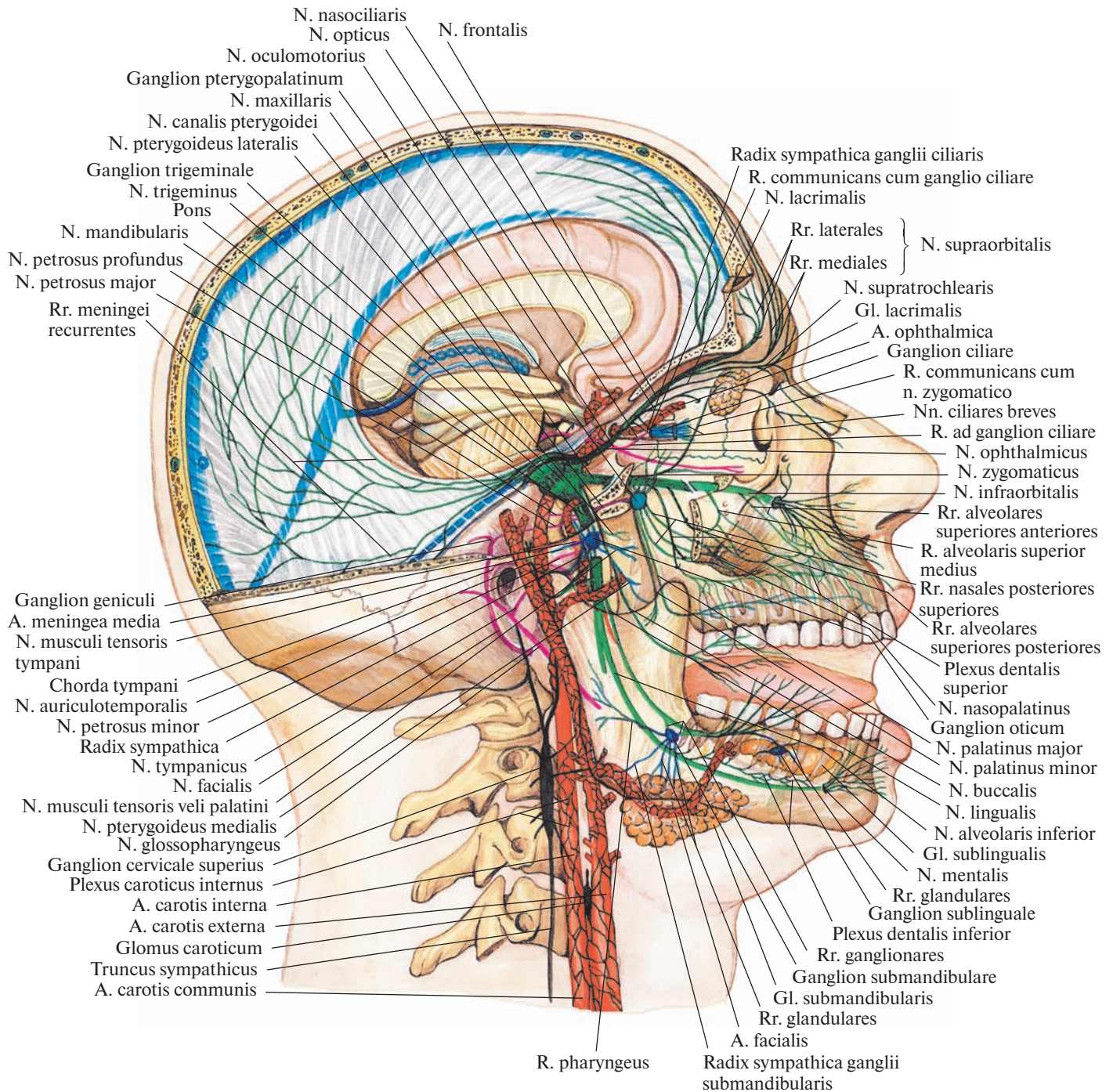


Рис. 959. Тройничный нерв и автономные узлы головы; вид справа (полусхематично).

идет вперед и немного кнаружи, пролегает по нижней поверхности тройничного узла и направляется к овальному отверстию, где вступает в состав нижнечелюстного нерва.

Чувствительная часть тройничного нерва представлена тройничным узлом.

Тройничный узел, ganglion trigeminale (см. рис. 952, 957, 959, 1062), полукруглой формы, сравнительно больших размеров (длиной от 15 до 18 мм), располагается в тройничной полости вогнутой поверхностью кзади, а выпуклой — кпереди. Он представляет собой совокупность нервных клеток. Отростки этих клеток, идущие к центру, образуют чувствительный корешок тройничного нерва.

Чувствительный корешок, radix sensoria (см. рис. 931, 951), пролегает рядом с двигательным корешком, но в обратном направлении и проникает в вещество мозга у места выхода из него двигательного корешка. В веществе мозга волокна чувствительного корешка делятся на восходящие и нисходящие. Первые направляются к главному ядру тройничного нерва, а вторые образуют **спинномозговую путь тройничного нерва, tractus spinalis nervi trigemini** (см. рис. 931, 939), заканчивающийся на клетках спинномозгового ядра последнего.

В состав чувствительного корешка входят периферические отростки клеток спинномозгового ядра, формирующие **средне-**

мозговой путь тройничного нерва, tractus mesencephalicus nervi trigemini (см. рис. 930, 931), которые в дальнейшем пересекают тройничный узел и продолжают в основные ветви тройничного нерва.

От переднего, выпуклого, края тройничного узла берут начало три главные ветви тройничного нерва: первая — глазной нерв, вторая — верхнечелюстной нерв и третья — нижнечелюстной нерв.

Глазной нерв

Глазной нерв, n. ophthalmicus (см. рис. 957—963), чувствительный, является верхней и самой маленькой ветвью тройнич-

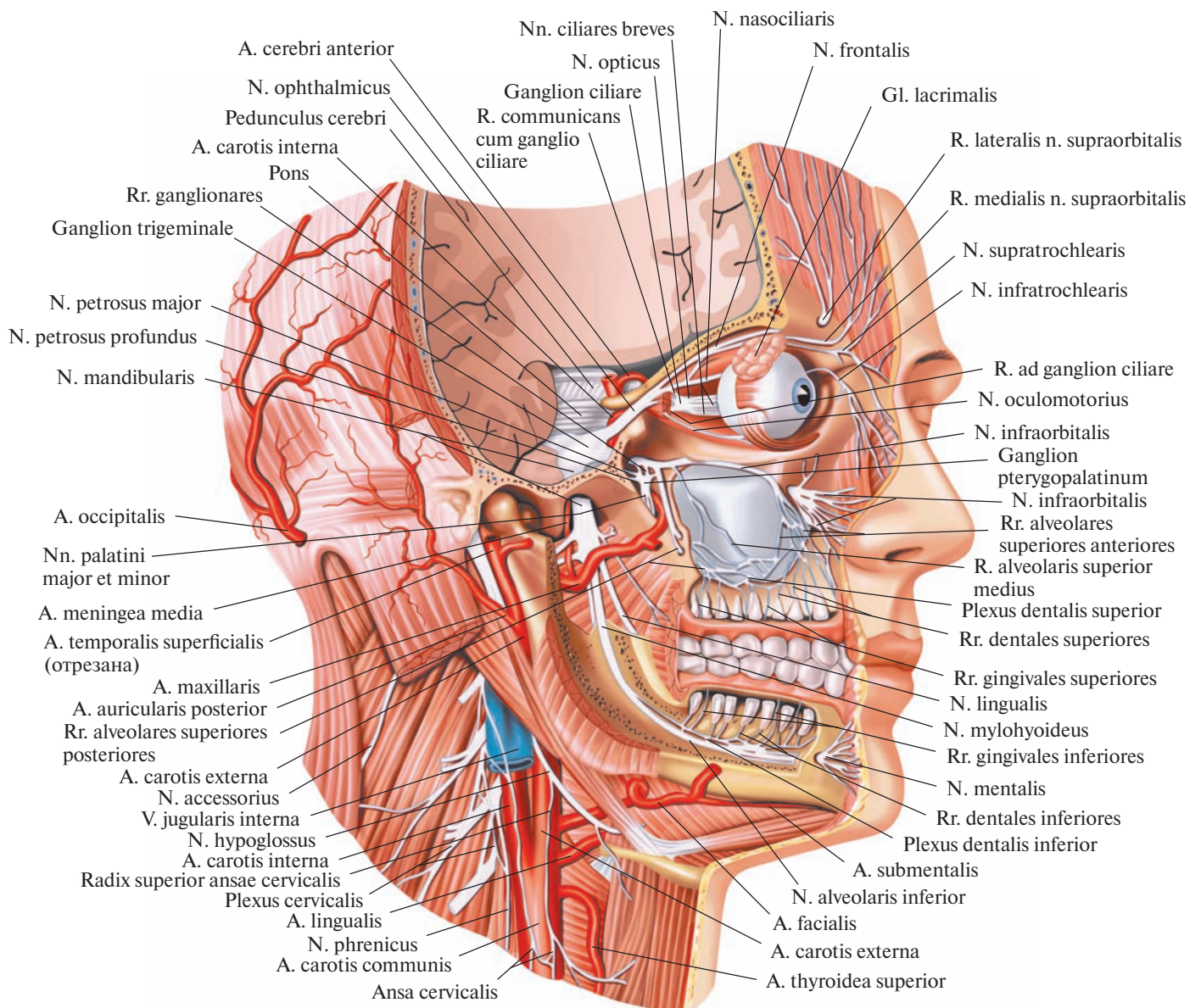


Рис. 960. Нервы головы; тройничный нерв, n. trigeminus, правый; вид справа и немного спереди. (Часть головного мозга, верхней и нижней челюсти удалена.)

ного нерва. Направляясь вверх и вперед, он прободает латеральную стенку пещеристого синуса и, пролегая кнаружи от отводящего нерва и ниже блокового, покидает череп через верхнюю глазничную щель.

До выхода из черепа глазной нерв отдает *возвратную оболочечную (тенториальную) ветвь, r. meningeus recurrens (tentorius)* (см. рис. 957), состоящую из тонких стволов, к твердой оболочке головного мозга в области намета мозжечка.

Вступая в глазницу, нерв делится на три основные ветви.

1. *Лобный нерв, n. frontalis* (см. рис. 957—961), — самый мощный, идет вперед непосредственно под верхней стенкой глазницы и распадается на два ствола.

редственно под верхней стенкой глазницы и распадается на два ствола.

1) *Надблоковый нерв, n. supratrochlearis* (см. рис. 959, 960, 964), направляясь кнутри, проходит над блоком верхней косой мышцы, анастомозирует с ветвью подблокового нерва, прободает круговую мышцу глаза и мышцу, сморщивающую бровь, и рассыпается на мелкие стволы, заканчивающиеся в конъюнктиве и коже верхнего века, корня носа и нижней части лба, а также в слезном мешке.

2) *Надглазничный нерв, n. supraorbitalis* (см. рис. 959—962, 964), более мощный. Прелегая кнаружи от предыдущего, он следует вперед под верхней стенкой глазницы, где делится на два ствола.

Латеральная ветвь, r. lateralis, проходит через надглазничную вырезку и, распадаясь в коже лба, достигает теменной и височной областей.

Медиальная ветвь, r. medialis, более тонкая. Пройдя через лобную вырезку, она направляется к коже лба.

2. *Слезный нерв, n. lacrimalis* (см. рис. 957, 961), проходит вдоль наружной стенки глазницы и заканчивается в коже в области латерального угла глаза и верхнего века. Его ветви вместе с *соединительной ветвью со скуловым нервом, r. communicans cum nervo zygomatico* (см. рис. 959), состоящей из волокон, идущих от крылонебного узла, иннервируют слезную железу.

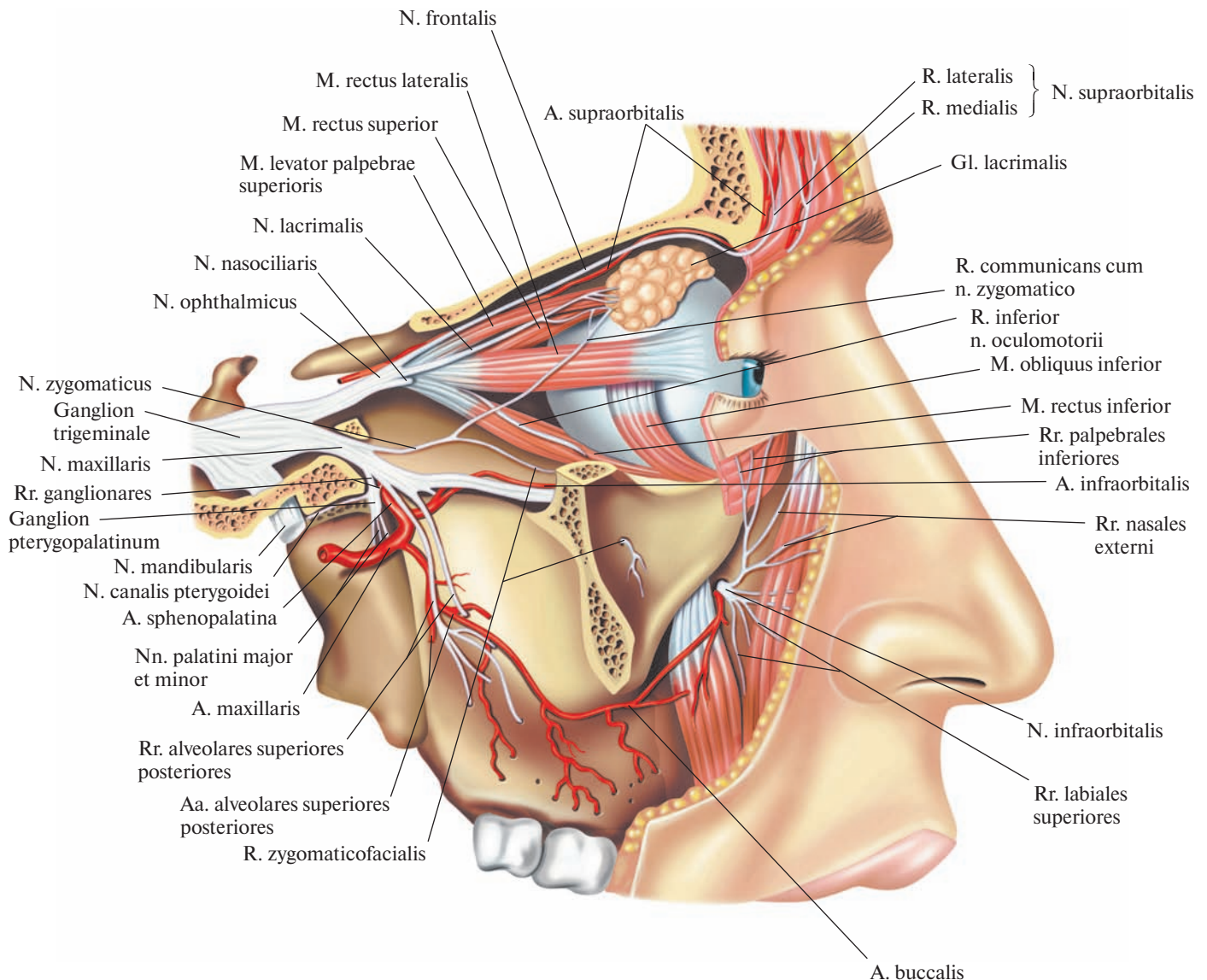


Рис. 961. Тройничный нерв, n. trigeminus, правый; вид сбоку. (Латеральная стенка глазницы удалена.)

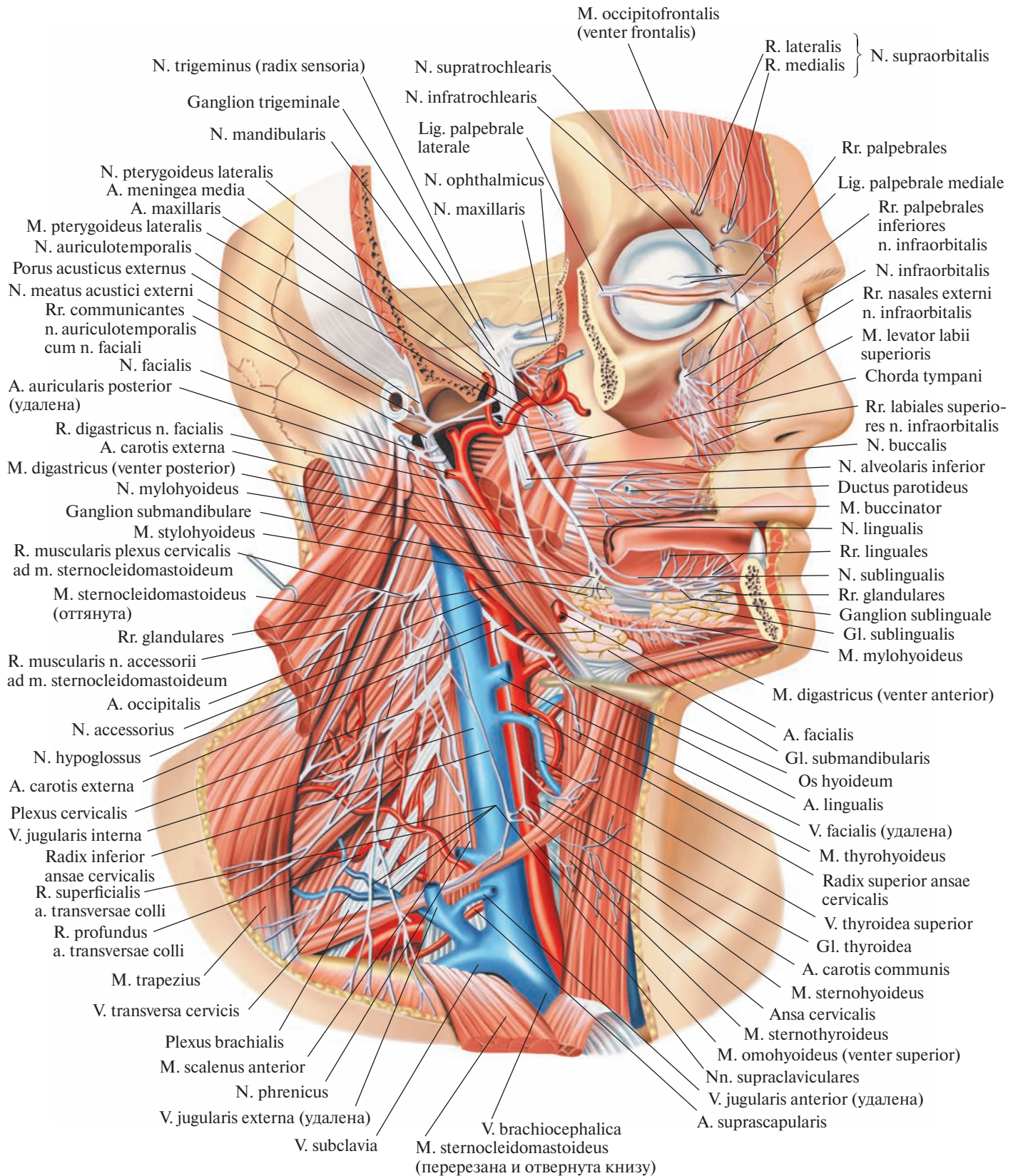


Рис. 962. Нервы головы и шеи; вид справа и немного спереди. (Часть височной, клиновидной, лобной и скуловой костей, а также правая половина нижней челюсти удалены.)

3. *Носоресничный нерв, n. nasociliaris* (см. рис. 957—961), является третьей, наиболее глубоко расположенной ветвью глазного нерва. Сопровождающая глазную артерию, он проходит между верхней прямой мышцей и зрительным нервом, направляется вперед и кнутри, идет между верхней косой и медиальной прямой мышцами. На своем пути отдает ряд ветвей.

1) *Подблочковый нерв, n. infratrochlearis* (см. рис. 958, 960, 962), идет под верхней косой мышцей, потом по внутренней стенке глазницы, направляется вперед и, соединившись с ветвями надблочкового нерва, заканчивается в коже медиального угла глаза (*ветви век, rr. palpebrales*) и корня носа, достигая слезного мясца и слезного мешка.

2) *Передний решетчатый нерв, n. ethmoidalis anterior* (см. рис. 958, 963), выходит через переднее решетчатое отверстие (вместе с одноименными артерией и веной) в полость черепа к твердой оболочке головного мозга в области передней черепной ямки. Направляясь кпереди, проникает через решетчатую пластинку решетчатой кости в полость носа, где отдает тонкую ветвь к слизистой оболочке лобной пазухи.

От переднего решетчатого нерва отходят внутренние и наружная носовые ветви.

Внутренние носовые ветви, rr. nasales interni (см. рис. 953), иннервируют слизистую оболочку передней части перегородки носа, отдавая *латеральные носовые ветви, rr. nasales laterales*, которые заканчиваются в слизистой оболочке переднего отдела боковой стенки полости носа, и *медиальные носовые ветви, rr. nasales mediales*, распределяющиеся в слизистой оболочке перегородки носа.

Наружная носовая ветвь, r. nasalis externus, достигает кожи нижней части спинки и верхушки носа.

3) *Задний решетчатый нерв, n. ethmoidalis posterior* (см. рис. 958, 963), входит через заднее решетчатое отверстие (вместе с одноименными артерией и веной) в задние решетчатые ячейки и заканчивается в слизистой оболочке последних и слизистой оболочке клиновидной пазухи.

4) *Длинные ресничные нервы, nn. ciliares longi* (см. рис. 958), представлены 2—3 небольшими стволами, пролегающими медиальнее зрительного нерва. Достигнув глазного яблока, они анастомозируют с короткими ресничными нервами, идущими от ресничного узла, и иннервируют сосудистую оболочку глазного яблока и склеру.

5) *Соединительная ветвь с ресничным узлом, r. communicans cum ganglio ciliare* (см. рис. 959, 960), бывает двойной и даже тройной; направляясь вперед, подходит к верхнезаднему углу ресничного узла, образуя чувствительный (носоресничный) корешок последнего.

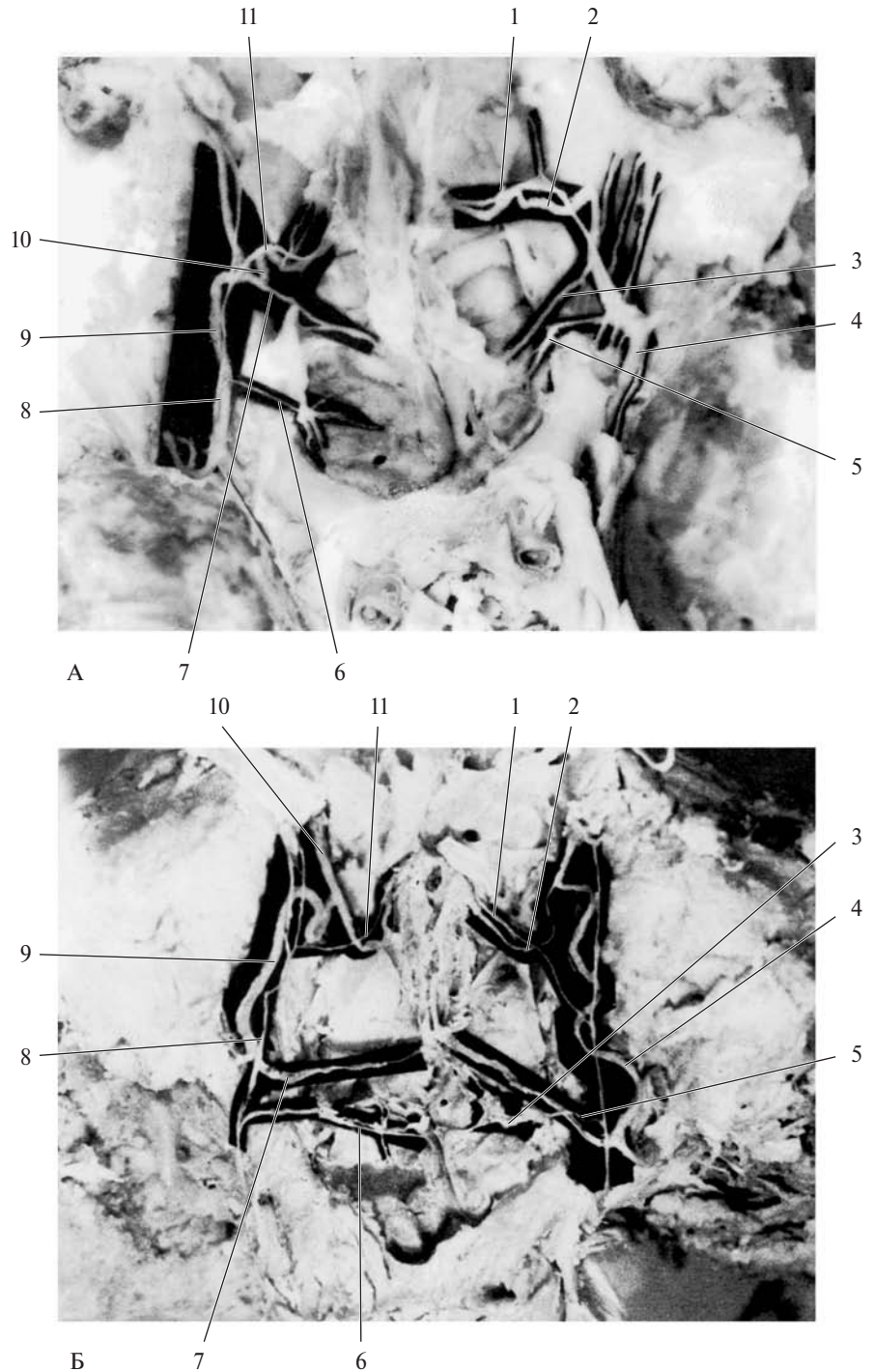


Рис. 963. Варианты (А и Б) внешнего строения и расположения нервов и сосудов в слизистой оболочке решетчатого лабиринта; вид со стороны полости черепа. (Препараты Н. Скрипникова.)

1 — правый передний решетчатый нерв; 2 — правая передняя решетчатая артерия; 3 — правая задняя решетчатая артерия; 4 — правая глазная артерия; 5 — правый задний решетчатый нерв; 6 — левый задний решетчатый нерв; 7 — средняя решетчатая артерия; 8 — левый носоресничный нерв; 9 — левая глазная артерия; 10 — левая передняя решетчатая артерия; 11 — левый передний решетчатый нерв.

Верхнечелюстной нерв

Верхнечелюстной нерв, n. maxillaris (см. рис. 957—959, 961, 962), чувствительный. Отойдя от тройничного узла и миновав пещеристый синус, он покидает полость черепа через круглое отверстие и вступает в крыловидно-небную ямку, где делится на основные ветви.

Еще до выхода из черепа нерв посылает менингеальную ветвь, *r. meningeus*, которая распадается в твердой оболочке головного мозга вместе со средней менингеальной артерией (см. рис. 958, 1062).

В крыловидно-небной ямке верхнечелюстной нерв отдает следующие стволы.

1. **Задние верхние альвеолярные ветви, rr. alveolares superiores posteriores** (см. рис. 960, 961), начинаются 2—3 стволами, направляются к бугру верхней челюсти и, вступив в альвеолярные отверстия, идут по каналам, расположенным в толще кости, к корням трех больших коренных зубов верхней челюсти.

2. **Подглазничный нерв, n. infraorbitalis** (см. рис. 959—962, 964), — наиболее мощная из всех ветвей верхнечелюстного нерва, являющаяся его прямым продолжением.

Из крыловидно-небной ямки через нижнюю глазничную щель он проникает в полость глазницы, идет по подглазничной борозде, потом по подглазничному каналу и через подглазничное отверстие выходит к коже лица в области клыковой ямки. По пути отдает следующие ветви.

1) **Средняя верхняя альвеолярная ветвь, r. alveolaris superior medius**, — довольно мощный ствол. Отходит от подглазничного нерва в подглазничной борозде. Направляясь вниз и вперед, отдает ряд стволков в толще наружной стенки верхнечелюстной пазухи, анастомозирует с задними и передними

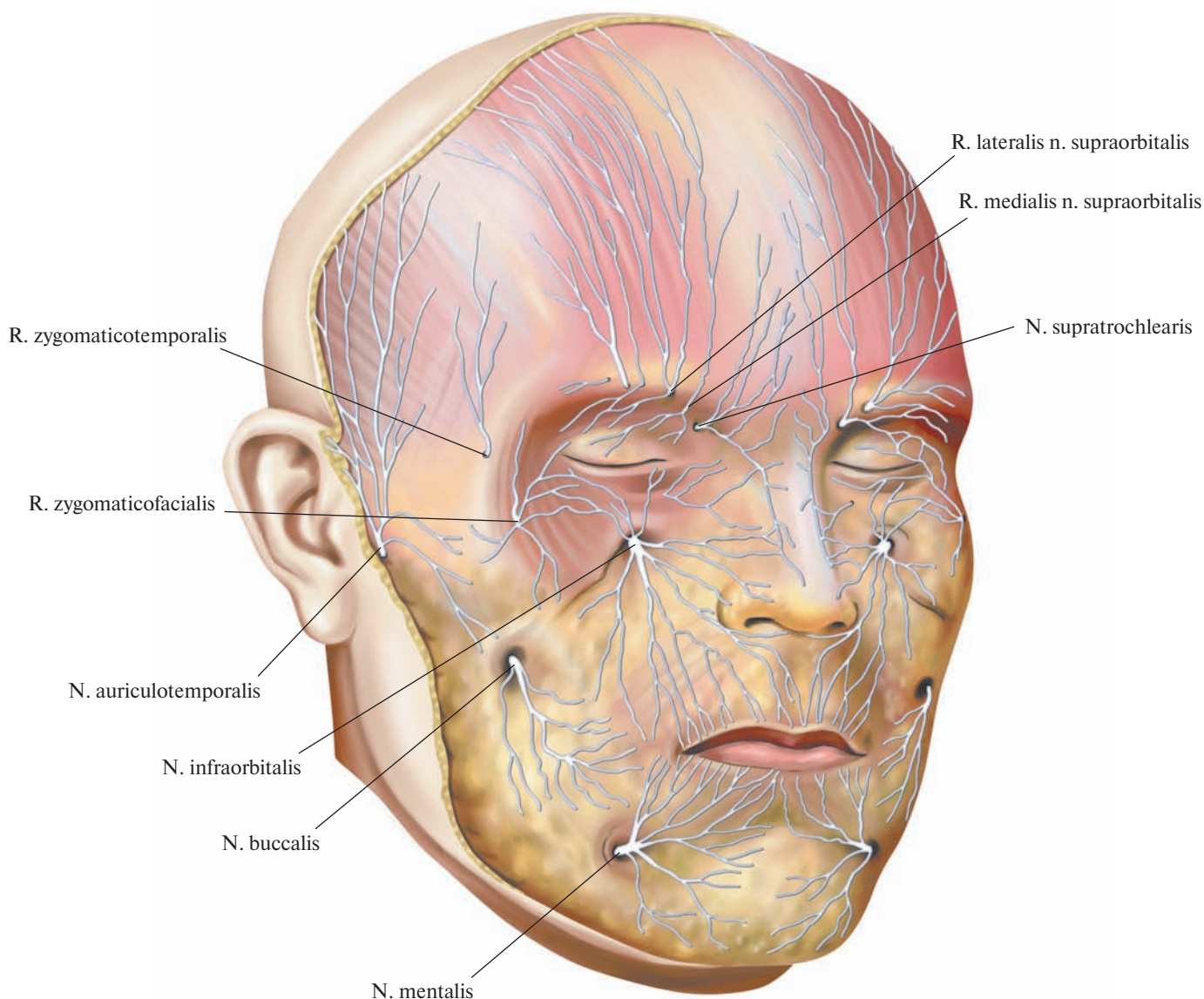


Рис. 964. Кожные ветви тройничного нерва (полусхематично). (По препаратам А. Миронцовой.)

верхними альвеолярными ветвями и достигает малых коренных зубов верхней челюсти.

2) *Передние верхние альвеолярные ветви, rr. alveolares superiores anteriores* (см. рис. 959, 960), самые мощные. Отходят от подглазничного нерва 1—3 стволами рядом с подглазничным отверстием. Пролезают по передним альвеолярным каналам в толще передней стенки верхнечелюстной пазухи и, направляясь немного вперед и вниз, распадаются на несколько зубных ветвей и носовую. Первые подходят к резцам и клыкам верхней челюсти, а вторая принимает участие в иннервации передней части слизистой оболочки дна полости носа.

Все верхние альвеолярные ветви, включая задние, соединяются друг с другом в канальцах альвеолярного отростка верхней челюсти и образуют *верхнее зубное сплетение, plexus dentalis superior* (см. рис. 959, 960). От этого сплетения отходят *верхние зубные и верхние десневые ветви, rr. dentales et gingivales superiores*, и следуют к зубам и соответствующим участкам десны верхней челюсти.

3) *Нижние ветви века, rr. palpebrales inferiores*, рассыпаются в коже нижнего века и в области медиального угла глаза.

4) *Наружные и внутренние носовые ветви, rr. nasales externi et interni*, многочисленные, иннервируют кожу стенки носа по всей ее длине от медиального угла глаза до окружности отверстия ноздри.

5) *Верхние губные ветви, rr. labiales superiores*, направляются к коже и слизистой оболочке верхней губы, деснам и крыльям носа.

3. *Узловые ветви к крылонебному узлу, rr. ganglionares ad ganglion pterygopalatinum* (см. рис. 953, 961, 1060), представлены 2—3 короткими тонкими стволами. Часть волокон этих стволов вступает в узел, составляя его чувствительный корешок; другие, минуя узел, соединяются с отходящими от него ветвями.

4. *Скуловой нерв, n. zygomaticus* (см. рис. 961), берет начало от верхнечелюстного нерва в области крыловидно-небной ямки, проникает вместе с подглазничным нервом через нижнюю глазничную щель в глазницу и следует по ее латеральной стенке. На своем пути имеет соединительную ветвь со слезным нервом (от глазного нерва).

В дальнейшем скуловой нерв входит в скулоглазничное отверстие и внутри скуловой кости делится на два ствола (см. рис. 964).

1) *Скулолицевая ветвь, r. zygomaticofacialis*, выйдя из одноименного отверстия, заканчивается в коже щеки и латерального угла глаза.

2) *Скуловисочная ветвь, r. zygomaticotemporalis*, выходит так же из соответствующего отверстия и рассыпается в коже виска и латеральной части лба.

Концевые стволы обеих ветвей широко анастомозируют с лицевым нервом.

Нижнечелюстной нерв

Нижнечелюстной нерв, n. mandibularis (см. рис. 958—962, 964, 1050), смешанный; является наиболее мощной ветвью тройничного нерва. Образуется вследствие соединения чувствительной ветви, идущей от тройничного узла, с двигательным корешком тройничного нерва.

Направляясь вниз, нижнечелюстной нерв выходит через овальное отверстие на основании черепа, в подвисочную ямку, где отдает тонкую *менингеальную ветвь (остистый нерв), r. meningeus (n. spinosus)* (см. рис. 958), которая через остистое отверстие возвращается в полость черепа и заканчивается в твердой оболочке головного мозга в средней черепной ямке. От задней поверхности нижнечелюстного нерва отходят 3—4 коротких *узловых ветви к ушно-*

му узлу, rr. ganglionares ad ganglion oticum, составляя чувствительный корешок последнего.

Остальные ветви нижнечелюстного нерва можно разделить на передние, преимущественно двигательные, и задние, в основном чувствительные.

Передние ветви представлены следующими нервами.

1. *Жевательный нерв, n. massetericus* (см. рис. 976), направляется кнаружи и отдает 1—2 тонких ствола к височно-нижнечелюстному суставу, затем проходит через вырезку нижней челюсти к внутренней поверхности жевательной мышцы.

2. *Глубокие височные нервы, nn. temporales profundi* (см. рис. 965—967), обычно два (меньший — задний и больший — передний), идут кнаружи между верхней головкой латеральной крыловидной мышцы и подвисочной поверхностью клиновидной кости и, поворачивая кверху на внутреннюю поверхность височной мышцы, разветвляются в ее толще.

3. *Латеральный крыловидный нерв, n. pterygoideus lateralis* (см. рис. 959, 962), короткий, чаще отходит вместе со щечным

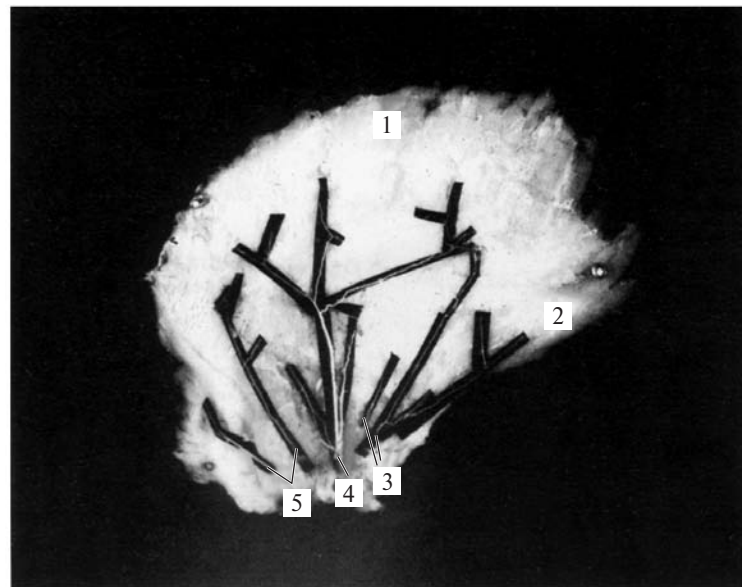


Рис. 965. Нервы височной мышцы ребенка 1,5 лет, правой (фотография.) (Препарат В. Ольховского.) (Внутренняя поверхность мышцы.)
1 — верхний край мышцы; 2 — задний край мышцы; 3 — задние глубокие височные нервы; 4 — средний глубокий височный нерв; 5 — передние глубокие височные нервы.

нервом, достигает латеральной крыловидной мышцы с внутренней стороны.

4. *Щечный нерв, n. buccalis* (см. рис. 959, 962, 964), довольно мощный, единственный чувствительный из передних ветвей нижнечелюстного нерва. Чаще всего проходит между головками латеральной крыловидной мышцы, следует вперед по латеральной поверхности щечной мышцы и заканчивается в коже и слизистой оболочке щеки; иннервирует также кожу угла рта. У места распада имеет соединительные ветви с ветвями лицевого нерва.

К задним ветвям нижнечелюстного нерва относятся следующие нервы (см. рис. 959).

1. *Нерв мышцы, напрягающей небную занавеску, n. muscoli tensoris veli palatini*, начинается непосредственно под овальным отверстием, направляется вниз и кпереди и достигает соответствующей мышцы.

2. *Медиальный крыловидный нерв, n. pterygoideus medialis*, отходит рядом с предыдущим и следует к медиальной крыловидной мышце.

3. *Нерв мышцы, напрягающей барабанную перепонку, n. muscoli tensoris tympani*, начинается под ушным узлом, направляется немного вверх и кзади, пересекает ушной узел и заканчивается в указанной мышце.

4. *Ушно-височный нерв, n. auriculotemporalis* (см. рис. 959, 964, 971, 1062), содержит чувствительные и секреторные (от ушного узла) волокна.

Начинается ушно-височный нерв от задней поверхности нижнечелюстного нерва двумя корешками и идет, охватывая ими среднюю менингеальную артерию, кзади. Следует по внутренней поверхности мышечного отростка нижней челюсти, поднимается, отдавая 2—3 небольшие суставные ветви, по капсуле височно-нижнечелюстного сустава кнутри от око-

лоушной железы, впереди слухового прохода, и, не меняя направления, достигает кожи в височной области.

На своем пути ушно-височный нерв посылает ряд стволов.

1) *Околоушные ветви, rr. parotidei* (см. рис. 968), содержат в основном секреторные волокна (от ушного узла), от ушно-височного нерва идут в околоушной железе и анастомозируют с височной ветвью лицевого нерва.

2) *Соединительные ветви с лицевым нервом, rr. communicantes cum nervo faciali* (см. рис. 962), достигают его сзади шейки нижней челюсти.

3) *Нерв наружного слухового прохода, n. meatus acustici externi* (см. рис. 962, 976), проникает в стенку последнего на границе его костной и хрящевой частей и заканчивается в коже этого прохода.

4) *Ветви к барабанной перепонке, rr. membranae tympani* (см. рис. 976), 2—3 тонкими стволами достигают наружной поверхности передненижней части указанной перепонки.

5) *Передние ушные нервы, nn. auriculares anteriores* (см. рис. 968), обычно два, направляются к переднему отделу ушной раковины и заканчиваются в коже козелка и частично завитка.

6) *Поверхностные височные ветви, rr. temporales superficiales* (см. рис. 968), являются концевыми ветвями ушно-височного нерва. Они рассеиваются в коже височной области, имеют соединительные ветви с ветвями лицевого, лобного и большого затылочного нервов.

5. *Нижний альвеолярный нерв, n. alveolaris inferior* (см. рис. 960, 962, 1062), по своему характеру смешанный. Он представляет собой мощный ствол, который направляется вниз сначала по медиальной поверхности латеральной крыловидной мышцы, а затем, пройдя между ней и медиальной крыловидной мышцей, по латеральной поверхности последней. Отклоняясь немного кпереди, проникает через нижнечелюстное отверстие в нижнечелюстной канал, пролегает в нем вместе с одноименными артерией и веней и выходит из подбородочного отверстия на поверхность лица.

На своем протяжении нижний альвеолярный нерв отдает ряд ветвей.

1) *Челюстно-подъязычный нерв, n. thylohyoideus* (см. рис. 960, 962, 1062), отходит от нижнего альвеолярного нерва у нижнечелюстного отверстия, направляется вперед и вниз и следует в одноименной борозде по внутренней поверхности нижней челюсти. Подойдя к челюстно-подъязычной мышце, рассыпается в ней, посылая ветвь к переднему брюшку двубрюшной мышцы.

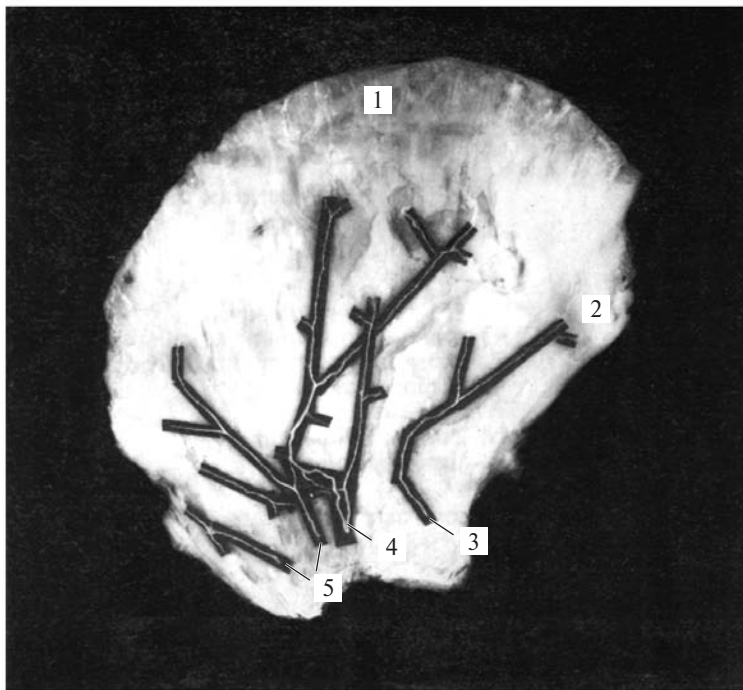

Рис. 966. Нервы височной мышцы ребенка 5 лет, правой (фотография). (Препарат В. Ольховского.) (Внутренняя поверхность мышцы.)

1 — верхний край мышцы; 2 — задний край мышцы; 3 — задний глубокий височный нерв; 4 — ветви среднего глубокого височного нерва; 5 — ветви переднего глубокого височного нерва.

2) Ветви, отходящие от основного ствола на всем протяжении нижнечелюстного канала, соединяясь друг с другом, образуют *нижнее зубное сплетение, plexus dentalis inferior* (см. рис. 959). От него берут начало *нижние десневые ветви, rr. gingivales inferiores*, и *нижние зубные ветви, rr. dentales inferiores* (см. рис. 960).

3) *Подбородочный нерв, n. mentalis* (см. рис. 959, 960, 964, 968), является концевой ветвью нижнего альвеолярного нерва. Выйдя через подбородочное отверстие, он распадается на ряд стволков, заканчивающихся в коже подбородка — *подбородочные ветви, rr. mentales*, и нижней губы — *губные ветви, rr. labiales*; часто посылает 1—2 тонких ствола к слизистой оболочке нижней губы.

6. *Язычный нерв, n. lingualis* (см. рис. 959, 960, 962, 1062), содержит волокна общей чувствительности (осязательной и темпе-

ратурной) и присоединяющуюся к нему барабанную струну — ветвь лицевого нерва, которые обеспечивают вкусовые ощущения в слизистой оболочке передних двух третей языка.

Отделившись от переднего края нижнечелюстного нерва, язычный нерв, как и нижний альвеолярный, идет вначале по медиальной поверхности латеральной крыловидной мышцы, где принимает барабанную струну, затем, немного спустившись, оказывается на латеральной поверхности медиальной крыловидной мышцы, кпереди от нижнего альвеолярного нерва. Далее дугообразно направляется вниз и вперед по внутренней поверхности нижней челюсти, пролегает над поднижнечелюстной железой, достигает нижней поверхности тела языка и посылает в его толщу концевые ветви.

По своему ходу язычный нерв отдает следующие стволы.

1) *Ветви к перешейку зева, rr. isthmi faucium* (см. рис. 1062), — несколько тонких стволков, направляющихся к слизистой оболочке небно-язычной дужки зева и к небной миндалине.

2) *Узловые ветви к поднижнечелюстному узлу, rr. ganglionares ad ganglion submandibulare* (см. рис. 1060), представлены 2—3 короткими стволами, в составе которых идут, помимо чувствительных волокон язычного нерва, секреторные волокна барабанной струны. Эти ветви образуют чувствительный и парасимпатический корешки указанного узла.

3) *Подъязычный нерв, n. sublingualis* (см. рис. 962, 1060), начинается от передней поверхности язычного нерва и направляется к подъязычной железе, слизистой оболочке дна полости рта в области подъязычной складки и к передней части десны нижней челюсти; отдает *узловые ветви к подъязычному узлу, rr. ganglionares ad ganglion sublinguale*, составляющие чувствительный и парасимпатический корешки последнего.

4) *Соединительные ветви с подъязычным нервом, rr. communicantes cum nervo hypoglosso* (см. рис. 1050), 2—3 дугообразными стволами, выпуклой стороной обращенными вперед, идут по наружной поверхности подъязычно-язычной мышцы.

5) *Язычные ветви, rr. linguales* (см. рис. 962), являются концевыми ветвями язычного нерва. Подходят к языку со стороны его нижней поверхности, проникают в его толщу и, анастомозируя друг с другом, следуют вверх, достигают слизистой оболочки; иннервируют ее передние две трети (верхушка, края и спинка языка), отдавая тонкие стволы к нитевидным и грибовидным сосочкам языка. На границе корня и тела языка соединяются с язычными ветвями языкоглоточного нерва.

ОТВОДЯЩИЙ НЕРВ

Отводящий нерв, n. abducens (VI пара) (см. рис. 951, 952, 957, 958), двигательный; состоит из аксонов нервных клеток, образующих ядро отводящего нерва.

Следуя вперед, отводящий нерв прободает всю толщу моста и появляется на нижней поверхности большого мозга в бульбомостовой борозде. Не меняя направления, проникает сквозь твердую оболочку головного мозга в пещеристый синус, где пролегает латеральнее внутренней сонной артерии. Выйдя из синуса, вступает через верхнюю глазничную щель в глазницу, прободает общее сухожильное кольцо и, следуя под глазодвигательным нервом, достигает латеральной прямой мышцы.

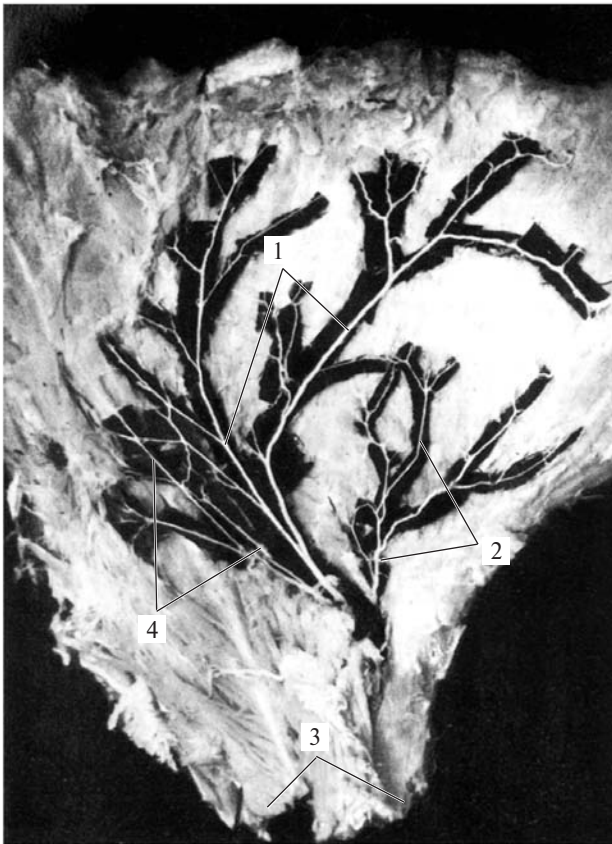


Рис. 967. Нервы височной мышцы, правой (фотография). (Препарат А. Миронцовой.) (Внутренняя поверхность мышцы.)

1 — средние внутримышечные ветви глубокого височного нерва; 2 — передние внутримышечные ветви; 3 — сухожилие височной мышцы; 4 — задние внутримышечные ветви.

ЛИЦЕВОЙ НЕРВ

Лицевой нерв, n. facialis (VII пара) (рис. 968–972; см. рис. 951, 952, 1049, 1062), до соединения с промежуточным нервом является двигательным. Он состоит из аксонов клеток, залегающих в ядре лицевого нерва.

Вначале лицевой нерв следует кзади, обгибая ядро отводящего нерва, затем, об-

разу колено лицевого нерва, *genu nervi facialis* (см. рис. 931), направляется кпереди и соединяется с промежуточным нервом, приобретая при этом смешанный характер.

Промежуточный нерв, n. intermedius (см. рис. 951, 973), содержит чувствительные (вкусные) и автономные (секреторные) волокна. Его основную массу составляют аксоны клеток верхнего слюноотделитель-

ного ядра. Лицевой и промежуточный нервы вместе появляются на основании мозга у заднего края моста, выше и латеральнее оливы продолговатого мозга. Пролекая рядом с преддверно-улитковым нервом (VIII пара), они проникают сквозь внутреннее слуховое отверстие каменной части (пирамиды) височной кости во внутренний слуховой проход, пересекают поле лицевого нерва и вступают в канал послед-

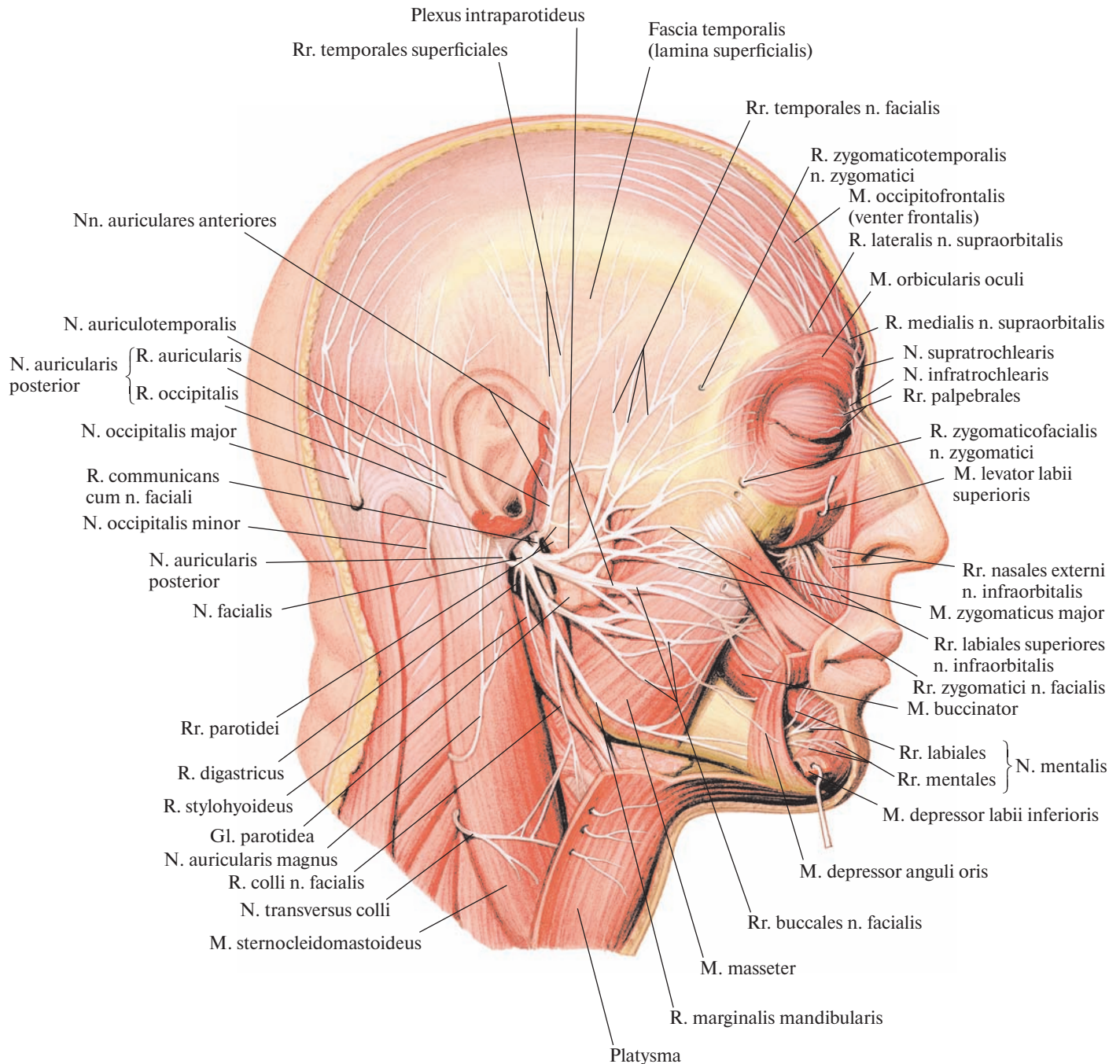


Рис. 968. Лицевой нерв, n. facialis, правый; вид справа. (Подкожная мышца шеи, мышца, опускающая нижнюю губу, и мышцы верхней губы частично удалены.)

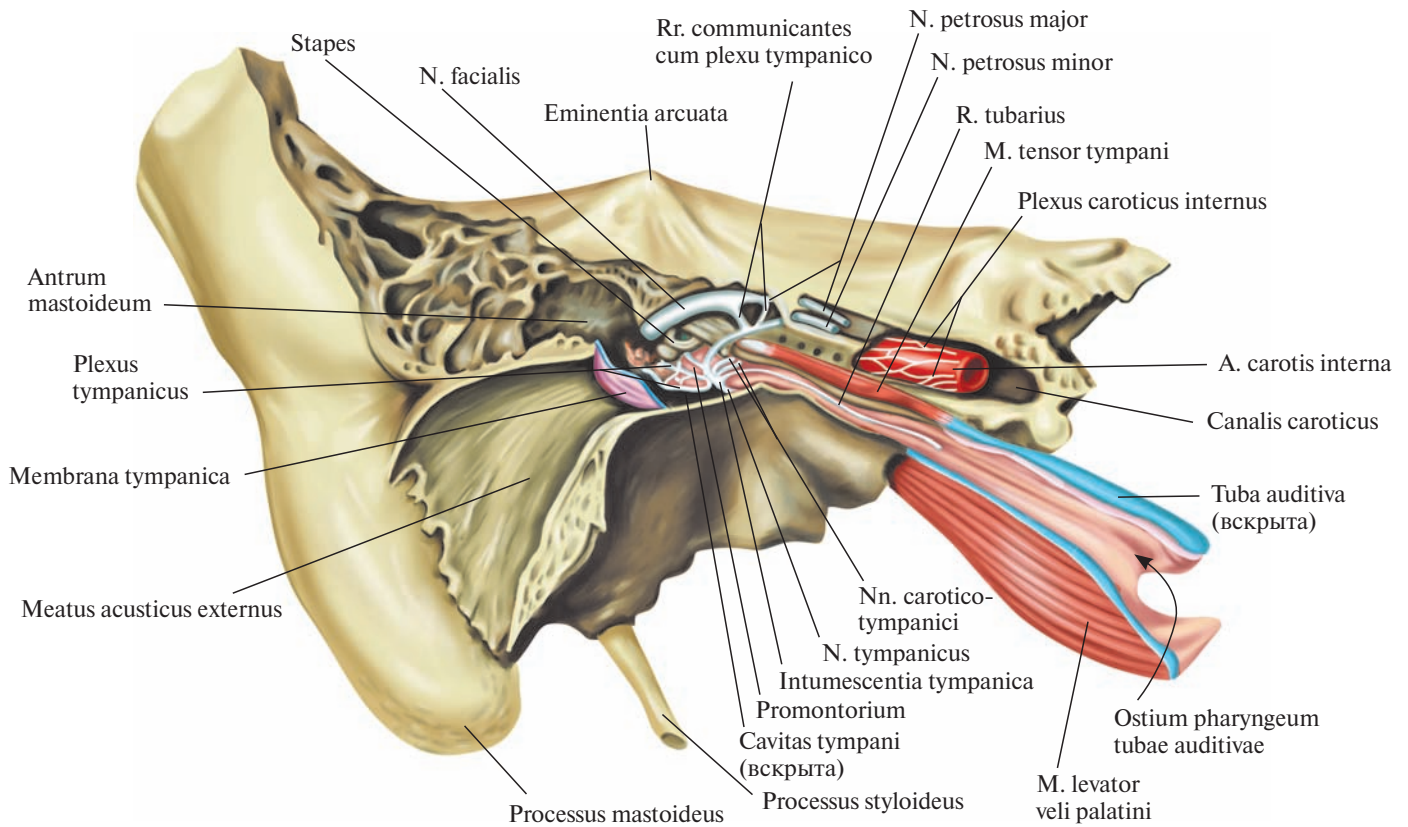


Рис. 969. Лицевой нерв, *n. facialis*, и барабанный нерв, *n. tympanicus*; правые. (Положение этих нервов в пирамиде (каменистой части) височной кости.)

него. В месте изгиба данного канала лицевой нерв образует *коленце*, *geniculum nervi facialis* (см. рис. 1062), и утолщается за счет узла *коленца (коленчатого узла)*, *ganglion geniculi (geniculatum)*. Этот узел относится к чувствительной части промежуточного нерва.

Лицевой нерв повторяет все изгибы своего канала и, выйдя из пирамиды через шилососцевидное отверстие, проникает в толщу околоушной железы, где делится на основные ветви.

Внутри пирамиды от лицевого нерва отходит ряд ветвей.

1. *Большой каменистый нерв, n. petrosus major* (см. рис. 959, 960, 969, 1046, 1060, 1062), — парасимпатический (промежуточный) корешок крылонебного узла — начинается вблизи от узла коленца и состоит из парасимпатических волокон промежуточного нерва. Он выходит из пирамиды височной кости по расщелине канала большо-

шого каменистого нерва, пролегает в одноименной борозде и покидает полость черепа через рваное отверстие. Затем проникает в крыловидный канал клиновидной кости и вместе с глубоким каменистым нервом образует нерв крыловидного канала, в составе которого его преганглионарные парасимпатические волокна достигают крылонебного узла.

2. *Соединительная ветвь с барабанным сплетением, r. communicans cum plexu tympanico* (см. рис. 969, 977), начинается от узла коленца или от большого каменистого нерва и следует к малому каменистому нерву.

3. *Стременной нерв, n. stapedijs* (см. рис. 1062), представляет собой очень тонкий ствол, который отделяется от нисходящей части лицевого нерва и направляется к стременной мышце.

4. *Соединительная ветвь с блуждающим нервом, r. communicans cum nervo vago*, — тон-

кий ствол, следующий к нижнему узлу блуждающего нерва.

5. *Барабанная струна, chorda tympani* (см. рис. 959, 1062), является концевой ветвью промежуточного нерва. Она состоит из преганглионарных парасимпатических волокон, представляющих собой отростки клеток верхнего слюноотделительного ядра, и чувствительных (вкусовых) волокон — периферических отростков клеток узла коленца.

Начинается барабанная струна от ствола лицевого нерва немного выше шилососцевидного отверстия, проникает в барабанную полость со стороны задней стенки, образуя небольшую, обращенную вверх дугу, и пролегает между рукояткой молоточка и длинной ножкой наковальни. Через каменисто-барабанную щель покидает череп, направляется вниз и, пройдя между медиальной и латеральной крыловидными мышцами, под острым углом внедряется

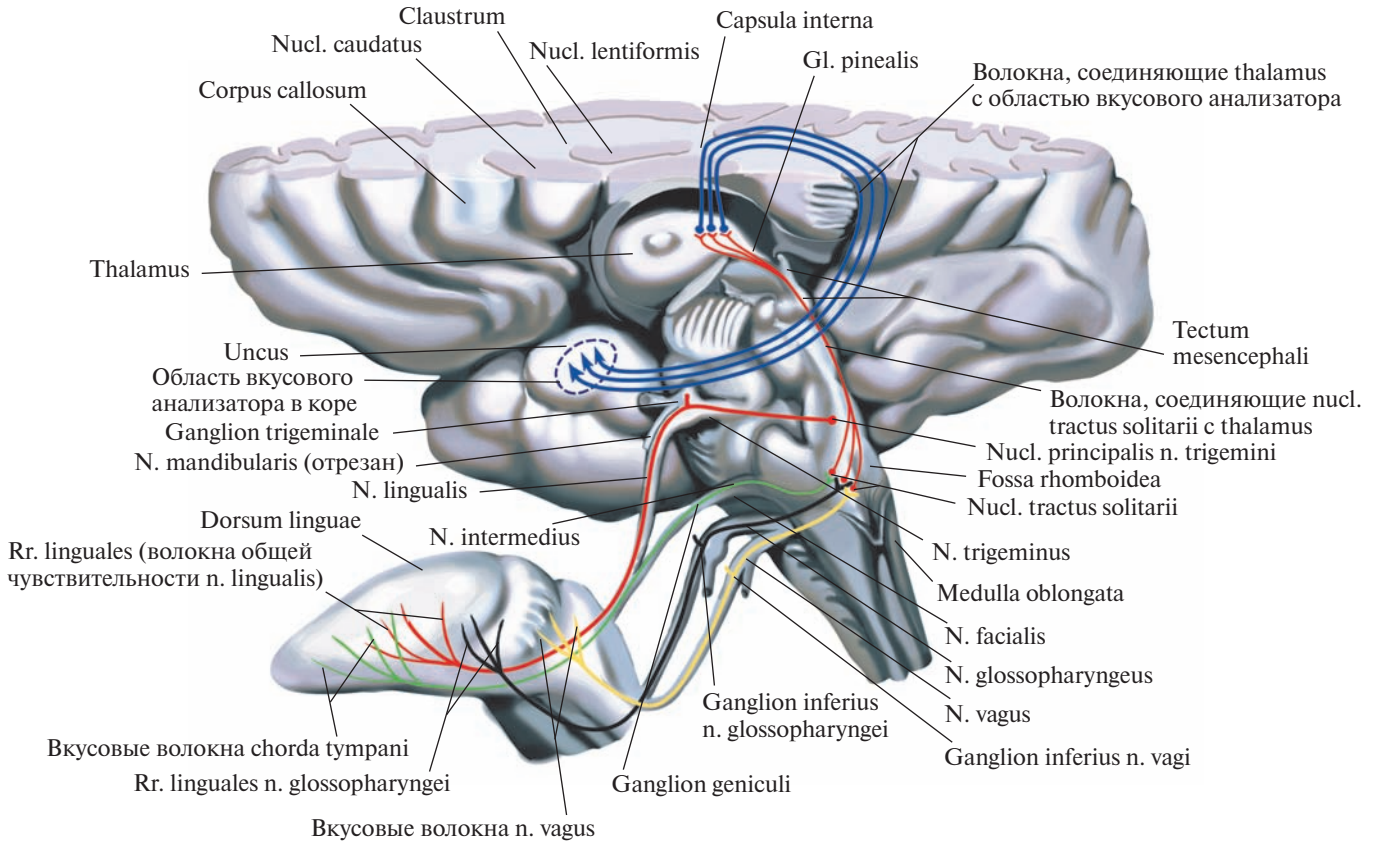


Рис. 970. Ход вкусовых волокон (полусхематично). (Проекция волокон на поверхность полушария.)

сзади в язычный нерв. На своем протяжении барабанная струна ветвей не отдает, только в самом начале, после выхода из черепа, соединяется несколькими стволами с ушным узлом.

Часть парасимпатических волокон барабанной струны, вошедших в язычный нерв, направляется в составе его узловых ветвей к поднижнечелюстному узлу, образуя парасимпатический корешок последнего; остальные, отделившись от подъязычного нерва, формируют узловы ветви к подъязычному узлу — его парасимпатический корешок. Чувствительные (вкусовые) волокна достигают слизистой оболочки спинки языка (рис. 970).

Выйдя через шиловосцевидное отверстие из пирамиды височной кости, лицевой нерв до проникновения в толщу околоушной железы отдает ряд ветвей (см. рис. 968).

1. *Задний ушной нерв, n. auricularis posterior*, начинается непосредственно под ши-

лососцевидным отверстием, поворачивается кзади и кверху, пролегает позади наружного уха и разделяется на две ветви: переднюю — ушную и заднюю — затылочную.

Ушная ветвь, r. auricularis, иннервирует заднюю и верхнюю ушные мышцы, поперечную и косую мышцы ушной раковины, противокоселковую мышцу.

Затылочная ветвь, r. occipitalis, направляется к затылочному брюшку надчерепной мышцы и соединяется с большим ушным и малым затылочным нервами шейного сплетения и с ушной ветвью блуждающего нерва.

2. *Шиловосцевидная ветвь, r. stylohyoideus*, тонкая, может отходить от заднего ушного нерва. Направляется вниз и вступает в толщу одноименной мышцы, предварительно приняв соединительную ветвь от наружного сонного сплетения.

3. *Двубрюшная ветвь, r. digastricus*, может отходить как от заднего ушного нерва,

так и от ствола лицевого нерва. Пролегалет немного ниже шиловосцевидной ветви, спускается по заднему брюшку двубрюшной мышцы и отдает к ней ветви.

4. *Соединительная ветвь с языкоглоточным нервом, r. communicans cum nervo glossopharyngeo*, тонкая, огибает шиловидный отросток и проходит под небной миндалинной.

Вступив в толщу околоушной железы, лицевой нерв распадается на два ствола: более мощный верхний и меньший нижний. Оба они делятся в свою очередь на ветви второго порядка, которые расходятся радиально: вверх, вперед и вниз к мышцам лица. Анастомозируя между собой в толще железы, эти ветви образуют *околоушное сплетение, plexus intraparotideus* (см. рис. 971).

От околоушного сплетения отходят следующие ветви (см. рис. 968, 971, 972).

1. *Височные ветви, rr. temporales*, задняя, средняя и передняя, иннервируют верхнюю

и переднюю ушные мышцы, лобное брюшко надчерепающей мышцы, круговую мышцу глаза, мышцу, сморщивающую бровь.

2. *Скуловые ветви, rr. zygomatici*, две, иногда три, направляются вперед и вверх, подходят к скуловым мышцам и круговой мышце глаза.

3. *Щечные ветви, rr. buccales*, — 3—4 довольно мощных ствола, берут начало от верхнего ствола лицевого нерва и посылают ветви к следующим мышцам: большой скуловой, мышце смеха, щечной, поднимающей верхнюю губу, опускающей нижнюю губу, поднимающей угол рта, опускающей

угол рта, круговой мышце рта и носовой. Изредка между симметричными нервными ветвями, идущими к круговой мышце глаза и к круговой мышце рта, имеются соединительные ветви.

4. *Краевая ветвь нижней челюсти, r. marginalis mandibularis*, направляясь кпере-

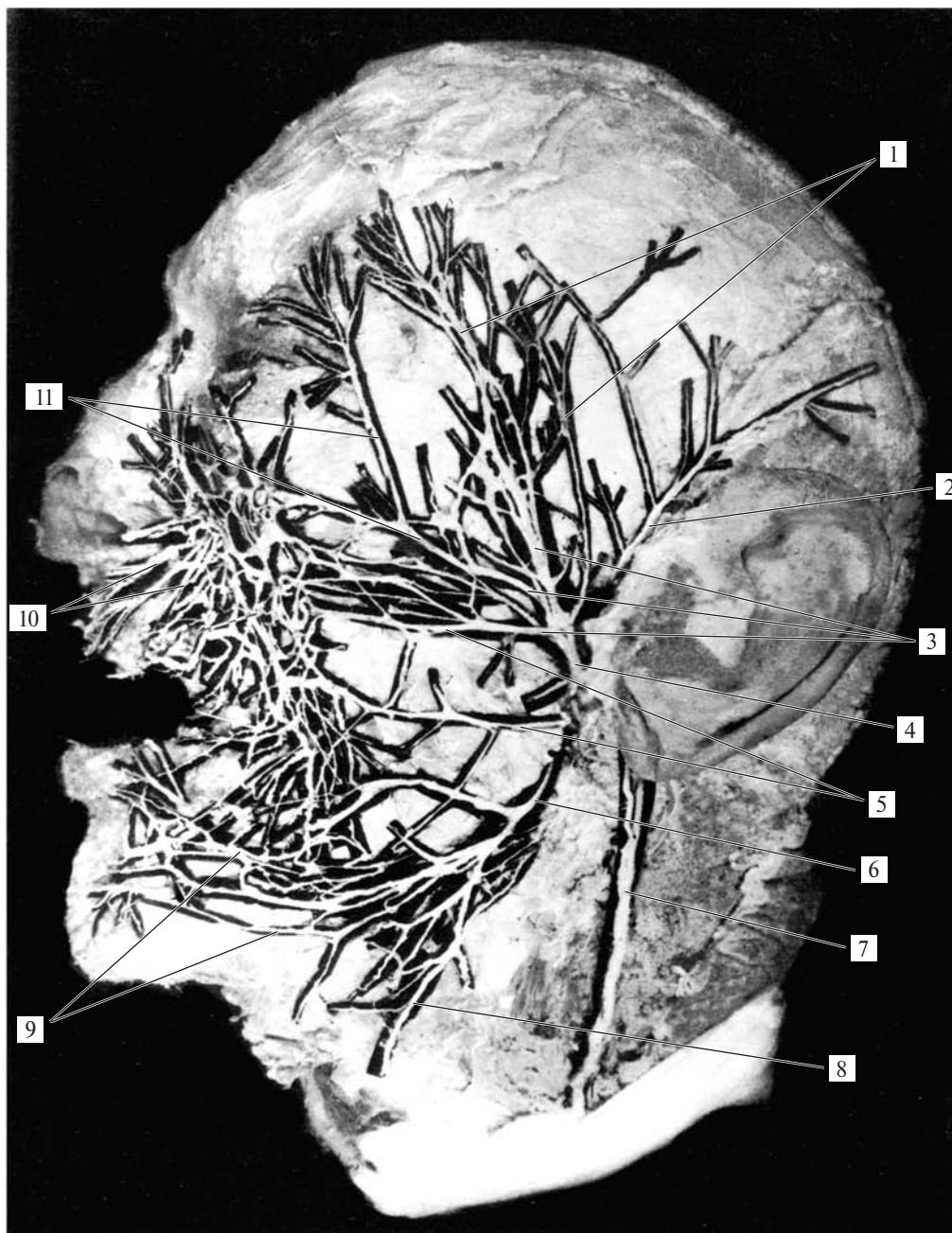


Рис. 971. Лицевой нерв, n. facialis, левый (фотография). (Препарат Е. Страховой).

1 — височные ветви; 2 — ушно-височный нерв; 3 — околоушное сплетение; 4 — лицевой нерв; 5 — щечные ветви; 6 — краевая ветвь нижней челюсти; 7 — большой ушной нерв; 8 — шейная ветвь; 9 — подбородочные ветви подбородочного нерва; 10 — ветви подглазничного нерва и их связи с ветвями лицевого нерва; 11 — скуловые ветви.

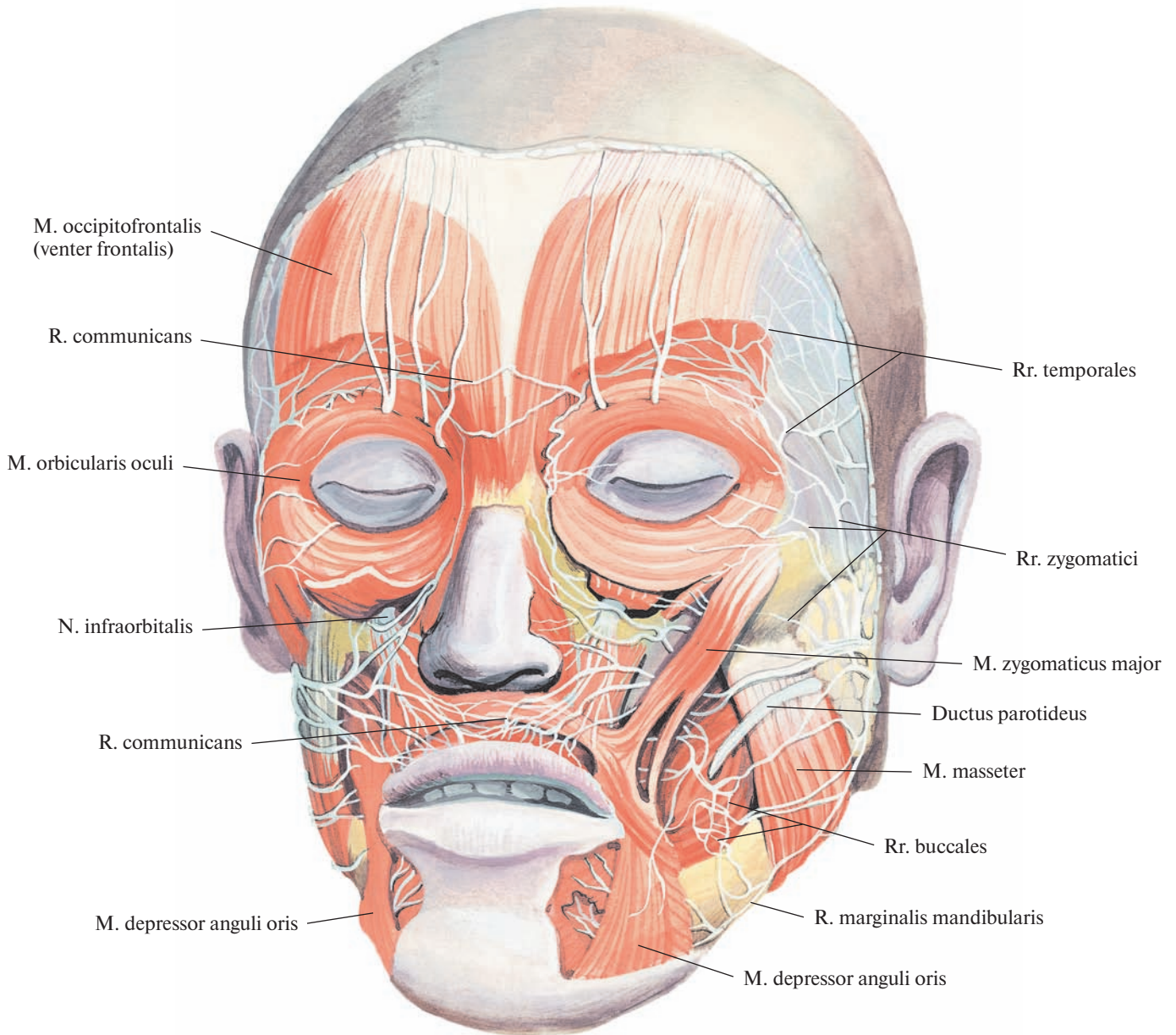


Рис. 972. Лицевые нервы и их связи. (Препарат В. Бобина).

ди, проходит вдоль края нижней челюсти и иннервирует мышцы, опускающие угол рта и нижнюю губу, подбородочную мышцу.

5. *Шейная ветвь, r. colli (cervicalis)*, 2—3 стволами идет позади угла нижней челюсти, достигает подкожной мышцы и отдает ряд стволов, соединяющихся с верхними (чувствительными) ветвями шейного сплетения.

ПРЕДДВЕРНО-УЛИТКОВЫЙ НЕРВ

Преддверно-улитковый нерв, n. vestibulocochlearis (VIII пара) (рис. 973—975; см. рис. 951, 952, 1144), является нервом специальной чувствительности. Он состоит из двух сопутствующих друг другу, но разных по функции нервов: преддверного, несущего импульсы от статического ап-

парата, представленного полукружными протоками вестибулярного лабиринта, и улиткового, проводящего слуховые импульсы от спирального органа улиткового лабиринта.

Преддверный нерв, n. vestibularis, начинается от *преддверного узла, ganglion vestibulare* (см. рис. 973, 975, 1144), залегающего на дне внутреннего слухового прохода.

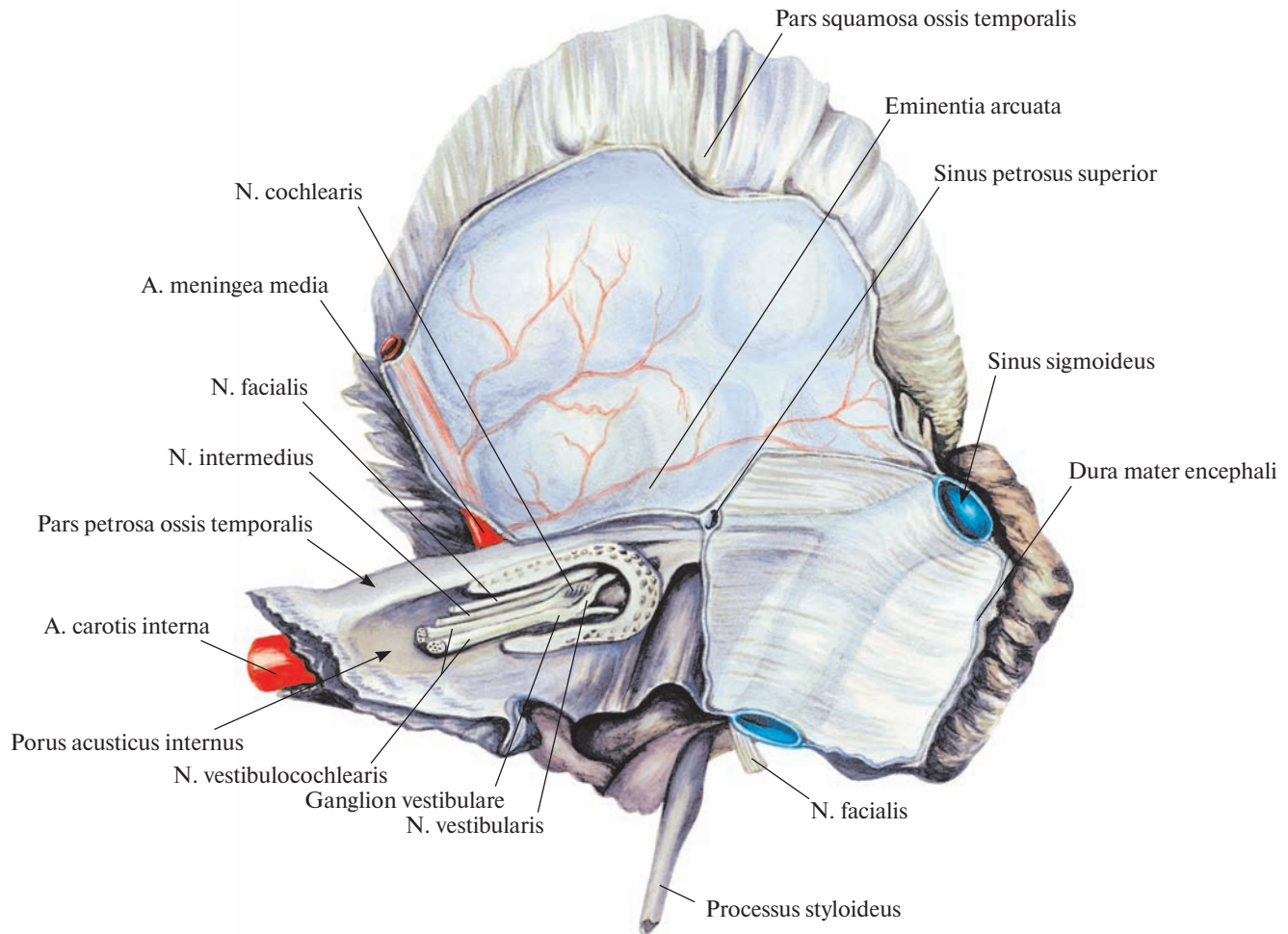


Рис. 973. Положение нервов во внутреннем слуховом проходе; вид изнутри. (*Внутренняя стенка прохода частично удалена.*)

В преддверном узле различают две части — верхнюю и нижнюю; клетки узла биполярны.

Периферические отростки нервных клеток *верхней части, pars superior*, преддверного узла вступают в верхнее преддверное поле внутреннего слухового прохода и через верхнее решетчатое пятно следуют во внутреннее ухо. Там они распределяются в пятне эллиптического мешочка и в переднем и латеральном ампулярных гребешках, образуя *эллиптически-мешотчатый нерв, n. utricularis*; *эллиптически-мешотчато-ампулярный нерв, n. utriculoampullaris*; *передний ампулярный нерв, n. ampullaris anterior*, и *латеральный ампуляр-*

ный нерв, n. ampullaris lateralis (см. рис. 974, 1144, 1147).

Аналогичные отростки нервных клеток *нижней части, pars inferior*, преддверного узла вступают в нижнее преддверное поле и в одиночное отверстие внутреннего слухового прохода.

Отростки, оказавшиеся в нижнем преддверном поле, образуют *сферически-мешотчатый нерв, n. saccularis* (см. рис. 974, 1144, 1147). Через среднее решетчатое пятно этот нерв попадает во внутреннее ухо и направляется к пятну сферического мешочка.

Периферические отростки, вошедшие в одиночное отверстие, формируют *задний ампулярный нерв, n. ampullaris posterior* (см.

рис. 974, 1144), который через нижнее решетчатое пятно проникает во внутреннее ухо, где разветвляется в ампулярных гребешках, в основном в гребешке задней перепончатой ампулы.

Центральные отростки нервных клеток преддверного узла образуют преддверный нерв. Отойдя от узла, он отдает небольшую *улитковую соединительную ветвь, r. communicans cochlearis*, и сразу же примыкает к улитковому нерву.

Улитковый нерв, n. cochlearis, берет начало от *улиткового узла (спирального узла улитки), ganglion cochleare (spirale cochleae)* (см. рис. 975), который залегает в спиральном канале стержня улитки.

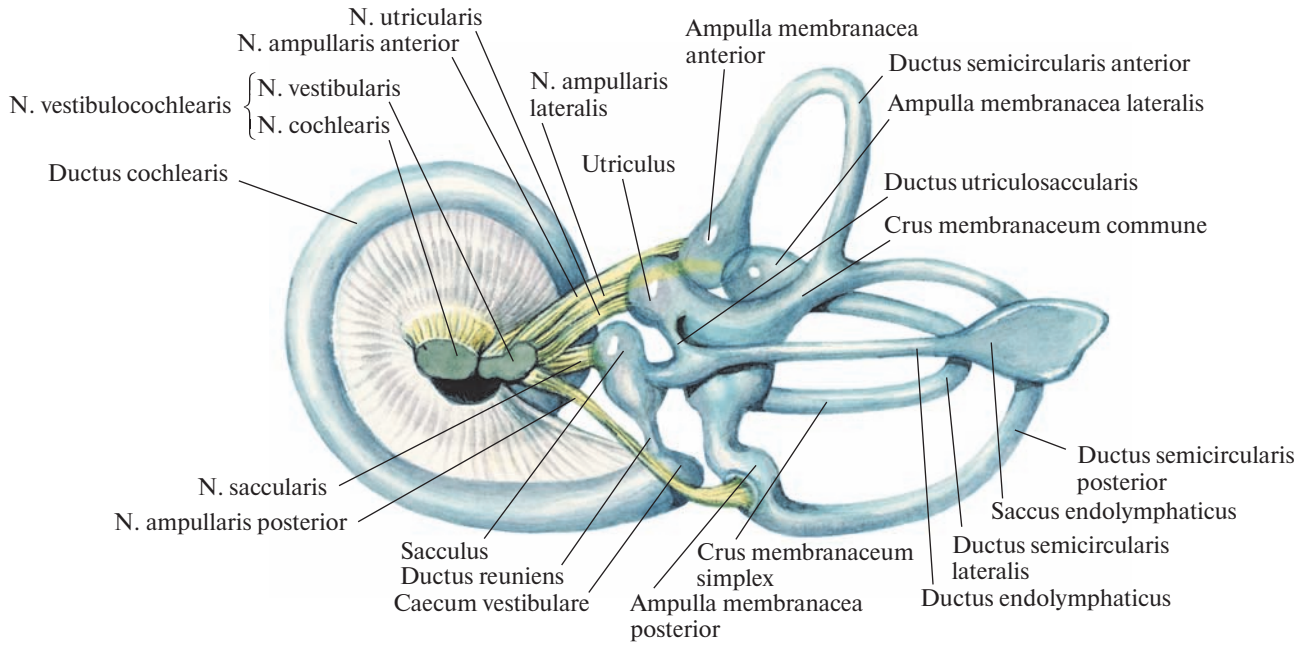


Рис. 974. Нервы перепончатого лабиринта, правого (слепок).

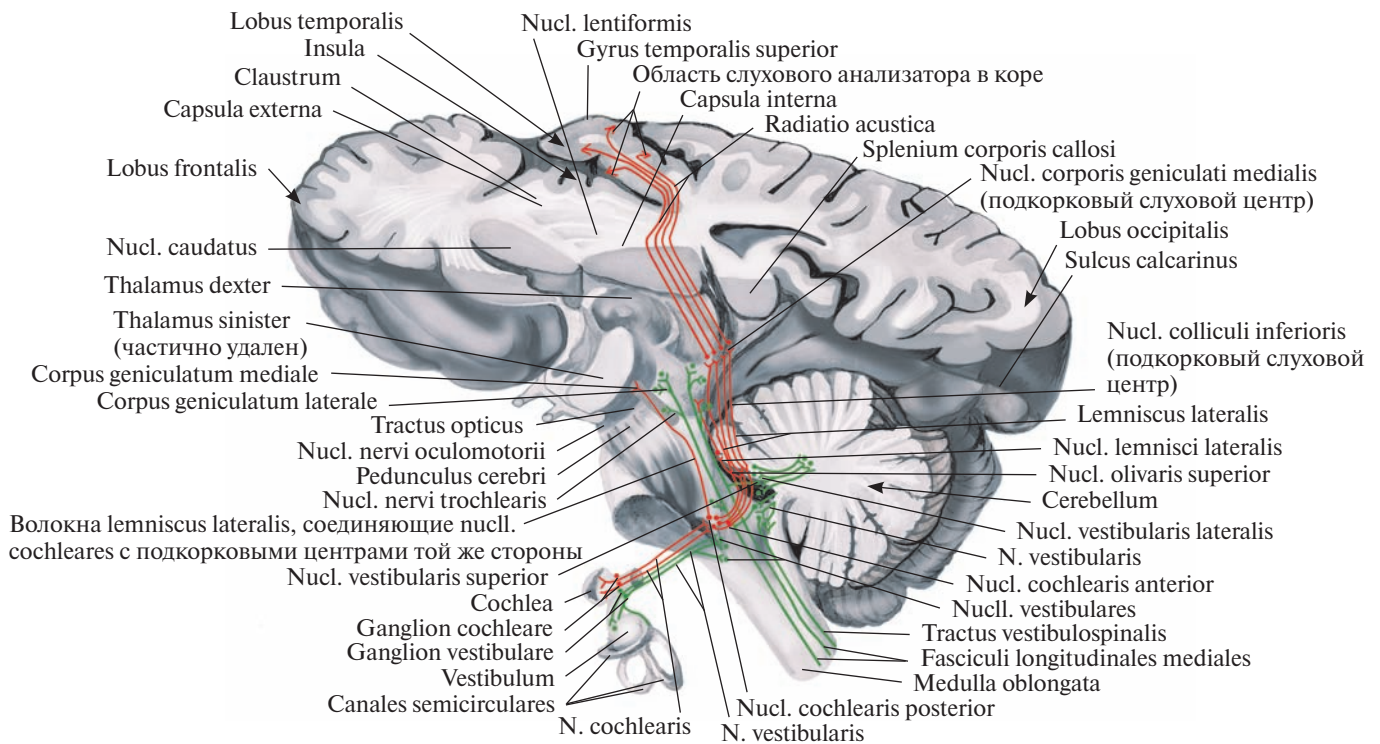


Рис. 975. Ход волокон преддверно-улиткового нерва и его центральные связи (полусхематично). (Проекция волокон на поверхность полушария.)

Периферические отростки нервных клеток улиткового узла направляются через отверстия нервов к спиральному органу, являющемуся воспринимающим прибором слухового пути.

Центральные отростки клеток улиткового узла идут по продольным каналам стержня улитки и сквозь отверстия на основании стержня попадают во внутренний слуховой проход, где соединяются, образуя улитковый нерв. Последний приближается

к преддверному нерву и пролегает рядом с ним. Вместе они составляют преддверно-улитковый нерв.

Преддверно-улитковый нерв идет по внутреннему слуховому проходу (см. рис. 975), через внутреннее слуховое отверстие вступает в полость черепа и проникает в толщу продолговатого мозга, кнутри от нижних мозжечковых ножек. Там преддверный нерв заканчивается на вестибулярных ядрах, а улитковый — на

заднем и переднем улитковых (см. «Основные проводящие пути спинного и головного мозга»).

ЯЗЫКОГЛОТОЧНЫЙ НЕРВ

Языкоглоточный нерв, n. glossopharyngeus (IX пара) (рис. 976—978; см. рис. 951, 952, 1049, 1050), смешанный, так как содержит чувствительные, двигательные и парасим-

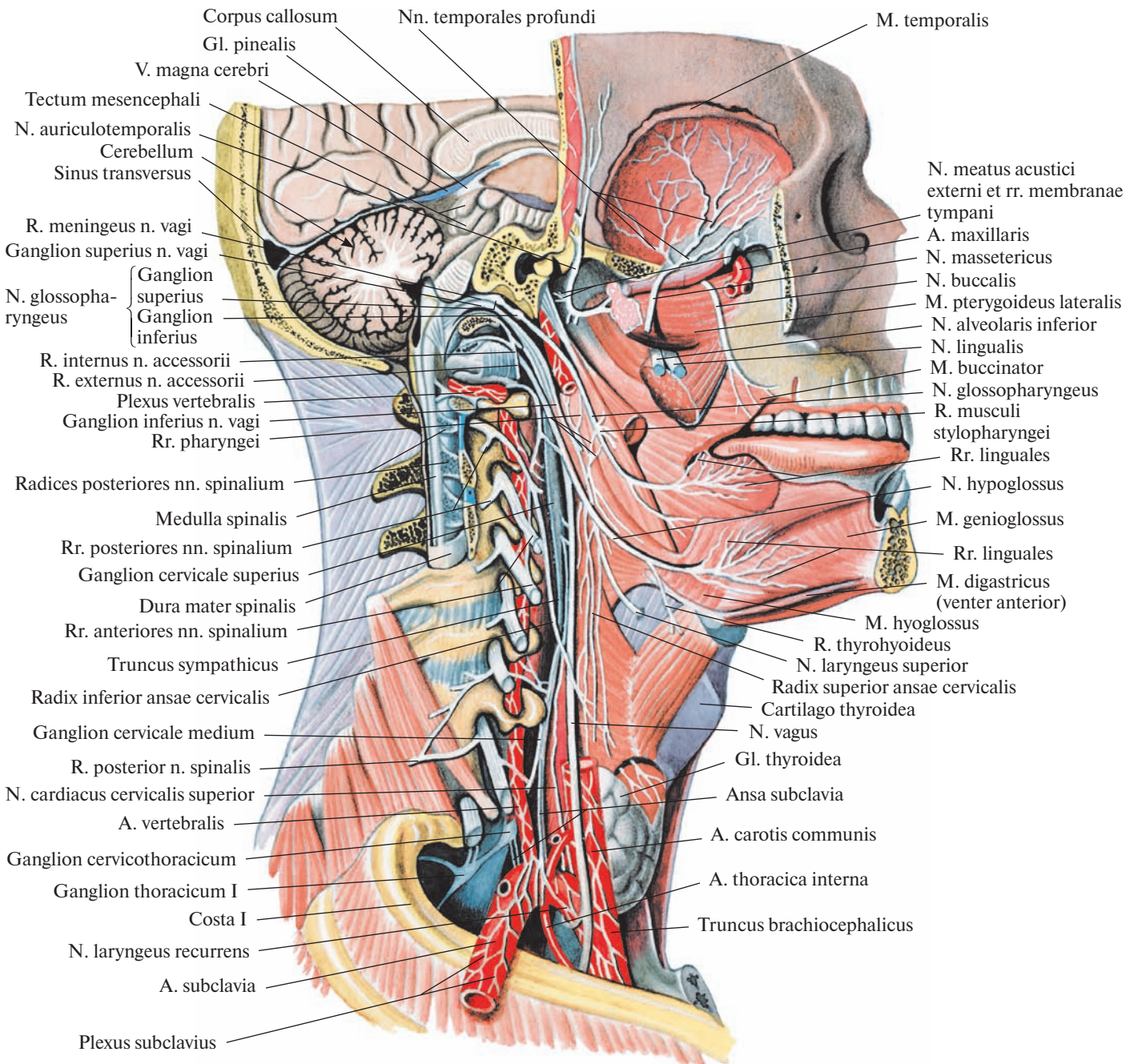


Рис. 976. Нервы головы и шеи; вид справа. (Позвоночный канал вскрыт; удалены задние отделы черепа и головного мозга, правая половина нижней челюсти, частично жевательные мышцы, общая сонная артерия.)

патические (секреторные) волокна. Он появляется на нижней поверхности продолговатого мозга 4—6 корешками сзади оливы, ниже предверно-улиткового нерва. Направляясь кнаружи вперед, языкоглоточный нерв покидает полость черепа через переднюю часть яремного отверстия. В области отверстия он образует *верхний узел, ganglion superius*. Выйдя из яремного отверстия, нерв формирует в каменистой ямочке на нижней поверхности пирамиды височной кости второй — *нижний узел, ganglion inferius*.

Чувствительные волокна языкоглоточного нерва являются отростками клеток его верхнего и нижнего узлов, причем периферические следуют в составе нерва к органам, а центральные проникают в продолговатый мозг и там участвуют в образовании *одиночного пути, tractus solitarius*, заканчивающегося на клетках соответствующего ядра. Ряд центральных волокон проходит к верхней части заднего ядра блуждающего нерва.

Двигательные волокна представляют собой аксоны нервных клеток соматического двойного ядра. Они образуют ветвь к шилоглоточной мышце.

Парасимпатические волокна берут начало в автономном нижнем слюноотделительном ядре; входят в состав барабанного нерва.

От основания черепа языкоглоточный нерв идет вниз между внутренней сонной

артерией и внутренней яремной веной, затем, образуя дугу, направляется вперед и немного вверх, пролегает между наружной и внутренней сонными артериями и проникает в толщу корня языка.

От нижнего узла языкоглоточного нерва отходит *барабанный нерв, n. tympanicus* (см. рис. 969, 977), по составу являющийся чувствительным и парасимпатическим. Он вступает в барабанную полость и идет по ее медиальной стенке. Там барабанный нерв образует небольшое *барабанное утолщение (барабанный узел, intumescentia tympanica (ganglion tympanicum))* (см. рис. 969), а затем распадается на ветви, которые вместе с симпатическими волокнами сонно-барабанных нервов (от внутреннего сонного сплетения) формируют в слизистой оболочке среднего уха *барабанное сплетение, plexus tympanicus* (см. рис. 969, 977). Сплетение принимает соединительную ветвь от большого каменистого нерва; обеспечивает иннервацию слизистой оболочки среднего уха, в том числе барабанной перепонки, ячеек сосцевидного отростка и слуховой трубы, посылая к последней *трубную ветвь, r. tubarius* (см. рис. 977).

От барабанного сплетения берет начало *малый каменистый нерв, n. petrosus minor* (см. рис. 969, 1060, 1062), содержащий парасимпатические волокна барабанного нерва. По расщелине соответствующего канала он покидает барабанную полость, принимает соединительную ветвь от боль-

шого каменистого нерва, выходит из черепа через клиновидно-каменистую щель и направляется к ушному узлу (см. рис. 959), составляя его парасимпатический корешок.

Таким образом, барабанный нерв, барабанное сплетение и малый каменистый нерв связывают нижний узел языкоглоточного нерва с ушным узлом.

Непосредственно от языкоглоточного нерва берут начало следующие стволы.

1. *Соединительная ветвь с ушной ветвью блуждающего нерва, r. communicans cum ramo auriculare nervi vagi*, содержит чувствительные волокна верхнего узла языкоглоточного нерва; пролегает в толще височной кости.

2. *Ветвь шилоглоточной мышцы, r. musculi stylopharyngei* (см. рис. 976), идет к соответствующей мышце и вступает в нее несколькими стволами.

3. *Миндаликовые ветви, rr. tonsillares*, числом 3—5, короткие, берут начало возле миндалина. Направляясь вверх, они достигают слизистой оболочки небных дужек и миндалина.

4. *Синусная ветвь, r. sinus carotici* (см. рис. 978), 1—2 тонкими стволами вступает в стенку сонного синуса и в толщу сонного гломуса, участвует в регуляции артериального давления.

5. *Язычные ветви, rr. linguales* (см. рис. 976, 978, 980), являются концевыми ветвями языкоглоточного нерва. Они прободают толщу корня языка и разделяются в ней на более тонкие, соединяющиеся между собой стволы. Концевые разветвления этих стволов, содержащие как вкусовые волокна, так и волокна общей чувствительности, заканчиваются в слизистой оболочке задней трети языка, занимая участок от передней поверхности надгортанного хряща до желобовидных сосочков языка включительно (см. рис. 1150).

Не доходя до слизистой оболочки, язычные ветви соединяются по срединной линии языка с одноименными ветвями противоположной стороны, а также с ветвями язычного нерва (от нижнечелюстного нерва).

Чувствительные волокна языкоглоточного нерва, заканчивающиеся в слизистой оболочке задней трети языка, проводят вкусовые раздражения через периферические узлы языкоглоточного нерва к ядру одиночного пути. В дальнейшем импульсы передаются к таламусу и, как полагают, достигают области крючка (см. рис. 970).

6. *Глоточные ветви, rr. pharyngei* (см. рис. 976), числом 3—4, начинаются от ствола языкоглоточного нерва в месте его прохождения между наружной и внутренней сонными артериями и направляются к боковой стенке глотки, где участвуют в образовании глоточного сплетения.

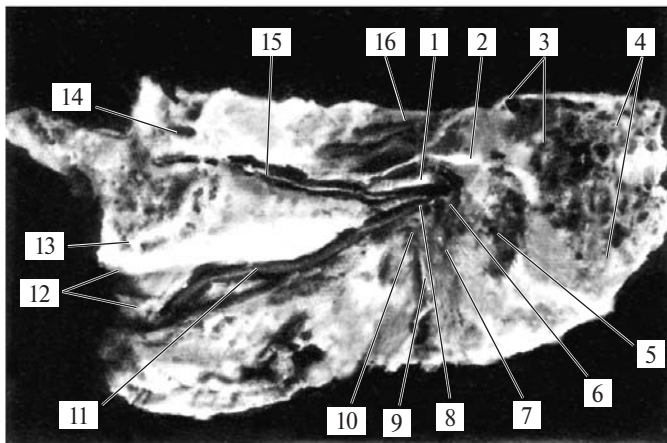


Рис. 977. Нервы барабанной полости и слуховой трубы, левых (фотография). (Препарат Д. Розенгауза). (Барабанная полость и слуховая труба вскрыты снаружи, удалены чешуйчатая часть и фрагмент сосцевидного отростка височной кости.)

1 — соединительная ветвь лицевого нерва с барабанным сплетением; 2 — лицевой нерв; 3 — латеральный полукружный канал; 4 — сосцевидные ямки; 5 — барабанная полость; 6 — барабанное сплетение; 7 — яремная стенка барабанной полости; 8 — барабанный нерв; 9 — языкоглоточный нерв; 10 — каменистая ямочка барабанной полости; 11 — трубная ветвь; 12 — глоточное отверстие слуховой трубы; 13 — тело клиновидной кости; 14 — внутренняя сонная артерия; 15 — малый каменистый нерв; 16 — покрышечная стенка барабанной полости.

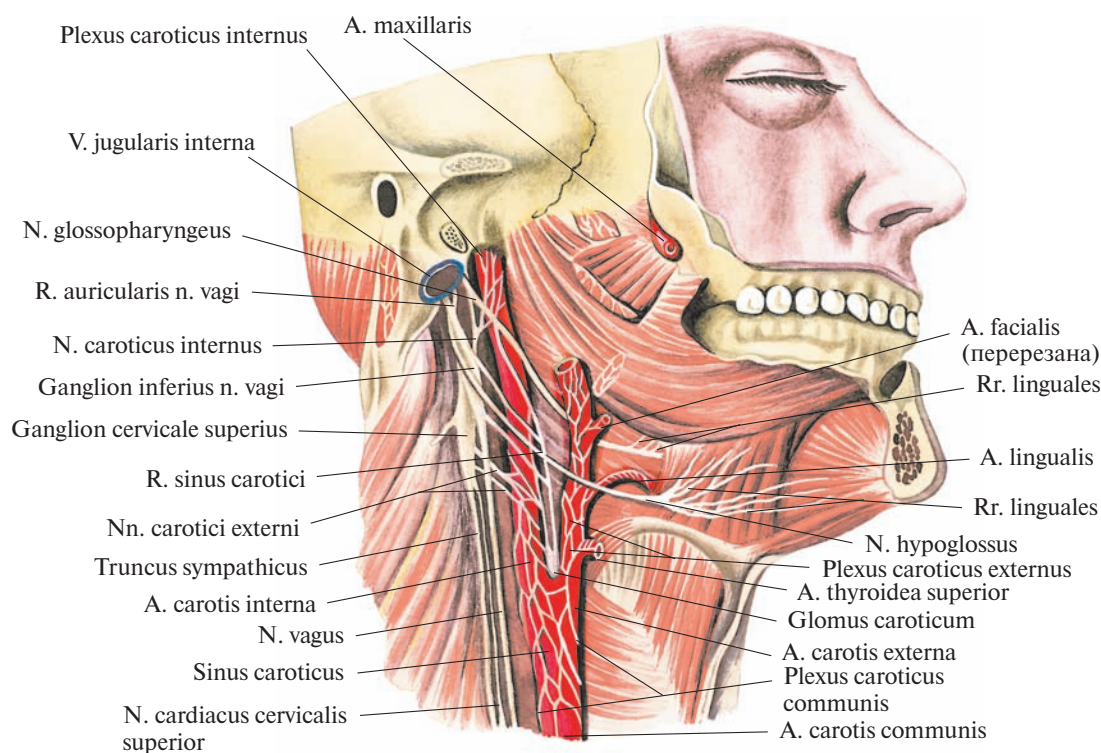


Рис. 978. Нервы шеи; вид справа. (Отношение верхнего шейного узла симпатического ствола, языкоглоточного и блуждающего нервов к сонным артериям, их сплетениям и к сонному гломусу.) (Правая половина нижней челюсти удалена.)

БЛУЖДАЮЩИЙ НЕРВ

Блуждающий нерв, n. vagus (X пара) (рис. 979—981; см. рис. 951, 952, 976, 978, 979, 1049, 1050), является смешанным, поскольку имеет в своем составе чувствительные и двигательные волокна, а также парасимпатические и симпатические волокна автономной части нервной системы.

На нижнюю поверхность продолговатого мозга блуждающий нерв выходит 10—15 корешками позади оливы. Направляясь кнаружи вниз, он покидает череп через переднюю часть яремного отверстия вместе с языкоглоточным и добавочным нервами, пролекая между ними. В области яремного отверстия блуждающий нерв утолщается, образуя *верхний узел, ganglion superius*. Немного ниже, через 1,0—1,5 см, он формирует *нижний узел, ganglion inferius*, несколько больших размеров. В промежутке между узлами блуждающий нерв принимает внутреннюю ветвь добавочного нерва.

Чувствительные волокна блуждающего нерва являются отростками нейронов его верхнего и нижнего узлов, причем периферические идут в составе его ветвей к органам, а центральные образуют его корешок и достигают ядра одиночного пути.

Двигательные волокна представляют собой отростки клеток двойного ядра. Они выходят из мозга одним корешком с чув-

ствительными волокнами и направляются к мышцам гортани, глотки и верхней части пищевода, состоящим из поперечно-полосатой мышечной ткани.

Парасимпатические волокна — отростки клеток заднего ядра блуждающего нерва идут к стенкам органов шеи, грудной и брюшной полостей, их мышечной оболочке и железам слизистой оболочки.

Симпатические волокна попадают в блуждающий нерв по соединительным ветвям из узлов симпатического ствола.

Образовав нижний узел и продолжая спускаться, блуждающий нерв прижимается в области шеи к задней стенке внутренней яремной вены и следует до верхней апертуры грудной клетки в желобе между указанной веной и сначала внутренней сонной, а затем общей сонной артериями, проходящими медиальнее. Сопутствующие участки блуждающего нерва, внутренней яремной вены и общей сонной артерии пролекая в одном соединительнотканном влагиалище, составляя сосудисто-нервный пучок шеи.

На уровне верхней апертуры грудной клетки блуждающий нерв проходит между подключичными артерией и веной, следующими соответственно сзади и впереди него.

Вступив в грудную полость, левый блуждающий нерв пролекая по передней стенке дуги аорты, а правый — по аналогичной

стенке начальной части правой подключичной артерии. Затем оба они отклоняются немного кзади, огибают бронхи и ниже корня легкого рассыпаются на множество крупных и мелких стволов (см. рис. 980, 981, 1068).

Часть ветвей левого блуждающего нерва направляются преимущественно к передней, а правого в основном к задней стенке пищевода, где, соединившись друг с другом и с ветвями 4—5 верхних грудных узлов симпатических стволов, формируют мощное *пищеводное сплетение, plexus oesophageus* (см. рис. 980, 981, 1048), связанное с близлежащими сплетениями других органов грудной полости, особенно с грудным аортальным. Иногда сплетение принимает пищеводные ветви возвратных гортанных нервов.

Ветви пищеводного сплетения проникают в толщу стенки пищевода и образуют в ней между продольными и круговыми слоями мышечной оболочки и в подслизистой основе широкоплетистую сеть с округлыми узлами различной величины. В области перехода пищевода в желудок межмышечное и подслизистое сплетения продолжают в аналогичные сплетения желудка.

В каждом блуждающем нерве различают четыре отдела: головной, шейный, грудной и брюшной.

Головной отдел блуждающего нерва самый короткий, доходит до нижнего

узла. От него берут начало следующие стволы.

1. *Менингеальная ветвь, r. meningeus* (см. рис. 976), отходит непосредственно от верхнего узла, проникает в полость черепа и иннервирует твердую оболочку головного мозга (поперечный и затылочный венозные синусы).

2. *Ушная ветвь, r. auricularis* (см. рис. 978, 1049), как правило, начинается от верхнего узла или ниже — от ствола нерва,

направляется кзади, идет по наружной поверхности верхней луковицы внутренней яремной вены, достигает яремной ямки и вступает в сосцевидный канал. В толще пирамиды височной кости обменивается волокнами с лицевым нервом и покидает пирамиду через барабанно-сосцевидную щель, делясь на два ствола. Один из них вступает в состав заднего ушного нерва, а другой направляется к коже задней стенки наружного слухового прохода.

3. *Соединительная ветвь с языкоглоточным нервом, r. communicans cum nervo glossopharyngeo*, связывает верхний узел блуждающего нерва и нижний узел языкоглоточного.

Кроме того, от головного отдела блуждающего нерва берут начало небольшие стволы, направляющиеся к добавочному нерву. Некоторые авторы описывают соединительную ветвь между верхним узлом блуждающего нерва и верхним шейным симпатическим узлом.

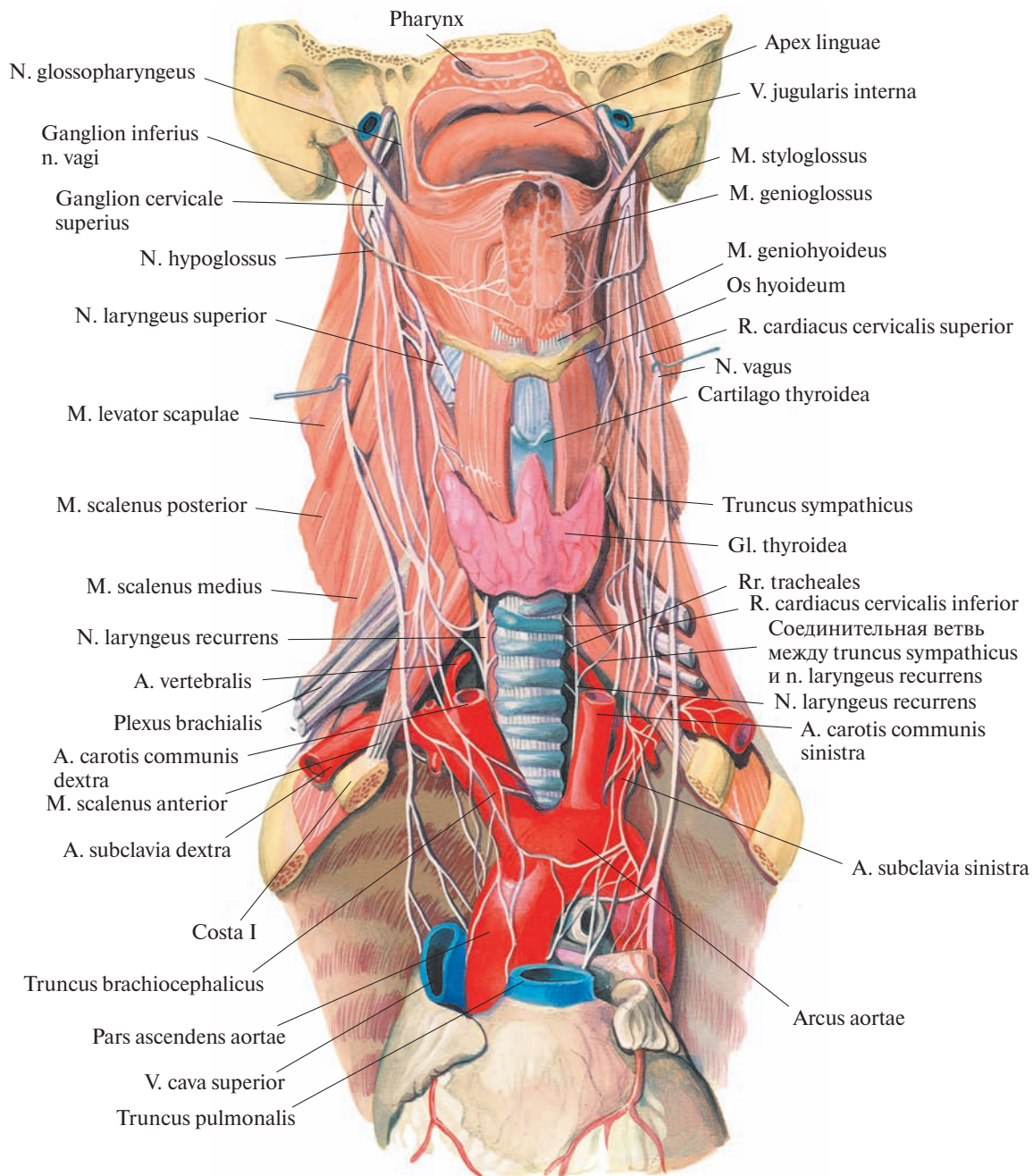


Рис. 979. Нервы шеи; вид спереди. (Препарат О. Стуловой.) (Верхняя полая вена и легочный ствол удалены; на передней поверхности дуги аорты видна соединительная ветвь между обоими, правым и левым, блуждающими нервами.)

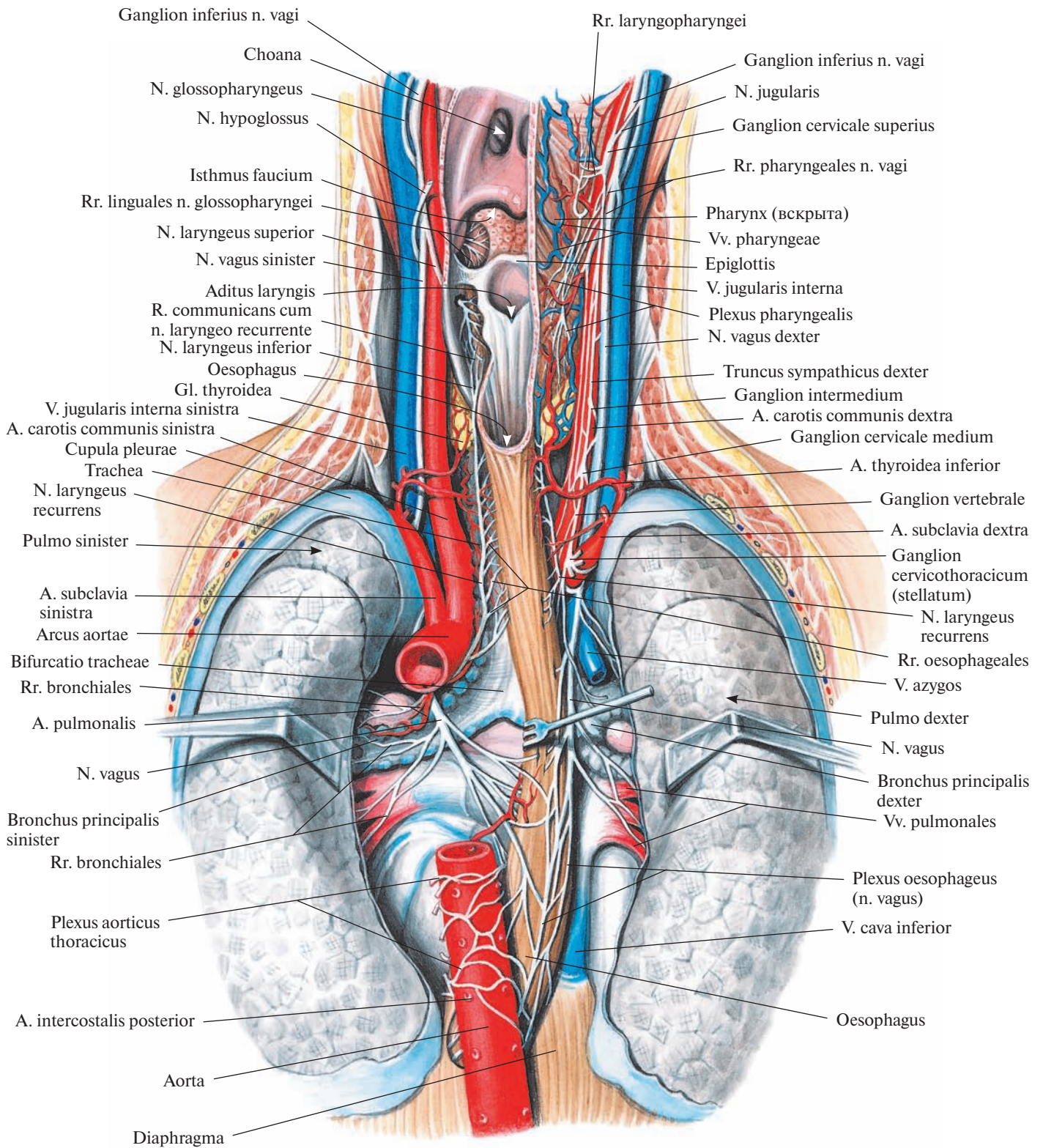


Рис. 980. Нервы шеи и груди; вид сзади. (Позвоночный столб и задние отделы ребер удалены; легкие оттянуты в стороны; грудная часть аорты, задняя стенка глотки и париетальная плевро частично удалены.)

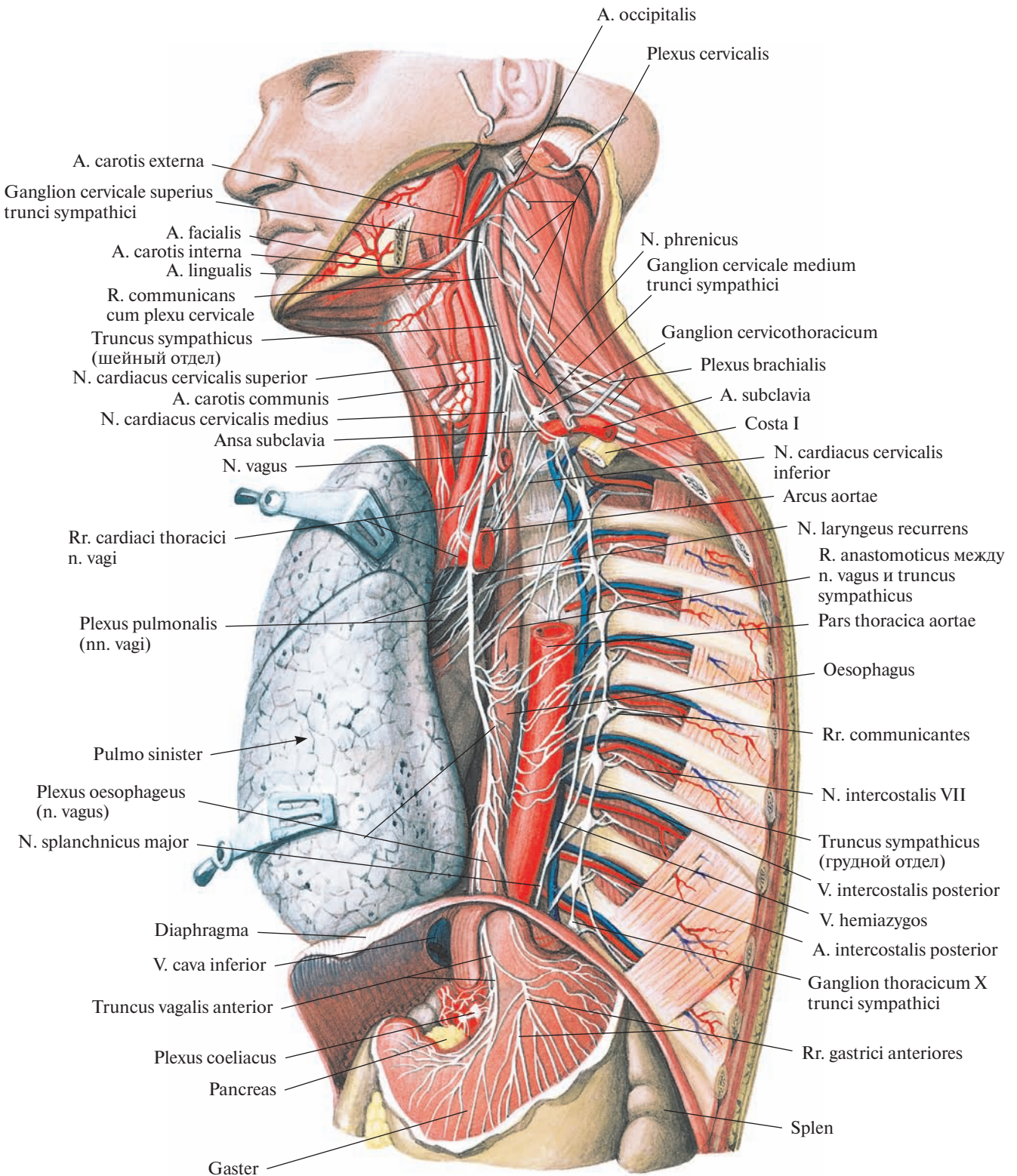


Рис. 981. Нервы и сплетения органов грудной полости; вид слева. (Препарат Р. Синельникова.) (Париетальная брюшина и внутригрудная фасция удалены; левое легкое отведено вправо.)

Шейный отдел блуждающего нерва протянута от нижнего узла до места отхождения возвратного гортанного нерва (см. рис. 979, 980). На этом участке берут начало следующие стволы.

1. **Глоточные ветви, rr. pharyngeales**, в основном отходят от нижнего узла, иногда ниже. Различают две ветви: верхнюю — большую и нижнюю — меньшую. Они идут по наружной поверхности внутренней сонной артерии вперед и немного кнутри, соединяются с одноименными ветвями языкоглоточного нерва и симпатического ствола, образуя на среднем констрикторе глотки *глоточное сплетение, plexus pharyngealis*. Ветви, отходящие от этого сплетения, иннервируют мышцы и слизистую оболочку глотки. Кроме того, верхняя ветвь посылает стволы к мышце, поднимающей небную занавеску, и к мышце язычка.

2. **Верхний гортанный нерв, n. laryngeus superior** (см. рис. 979), начинается от нижнего узла, идет книзу вдоль внутренней сонной артерии, принимая ветви от верхнего шейного симпатического узла и глоточного сплетения, и достигает боковой поверхности гортани, распадаясь на ветви.

1) **Наружная ветвь, r. externus**, иннервирует слизистую оболочку глотки, частично щитовидную железу, а также нижний констриктор глотки и перстнещитовидную мышцу. Нередко она соединяется с наружным сонным сплетением.

2) **Внутренняя ветвь, r. internus**, идет вместе с верхней гортанной артерией, прободает щитоподъязычную мембрану и своими ветвями достигает слизистой оболочки гортани (выше голосовой щели), надгортанника и частично корня языка.

3) **Соединительная ветвь с возвратным гортанным нервом, r. communicans cum nervo laryngeo recurrente** (см. рис. 980), отходит от внутренней ветви верхнего гортанного нерва.

3. **Верхние шейные сердечные ветви, rr. cardiaci cervicales superiores** (см. рис. 979, 1050, 1064), числом 2—3, начинаются от ствола блуждающего нерва и следуют вдоль общей сонной артерии, причем ветви правого блуждающего нерва пересекают спереди плечеголовный ствол, а левого — дугу аорты. В месте пересечения они соединяются с сердечными нервами, идущими от симпатического ствола, и достигнув сердца, входят в состав сердечного сплетения.

4. **Нижние шейные сердечные ветви, rr. cardiaci cervicales inferiores** (см. рис. 979, 1048, 1050), более многочисленны и значительно толще верхних, начинаются немного выше возвратного гортанного нерва. Направляются к сердцу, они соединяются с другими сердечными ветвями блуждающего нерва и сердечными нервами, отходящими от симпати-

ческого ствола, и также принимают участие в образовании сердечного сплетения.

5. **Возвратный гортанный нерв, n. laryngeus recurrens** (см. рис. 979—981), начинается от основного ствола блуждающего нерва: правый — на уровне подключичной артерии, а левый — на уровне дуги аорты. Направляясь спереди назад, и тот и другой огибают снизу соответствующие сосуды и поднимаются по борозде между трахеей и пищеводом, достигая своими концевыми ветвями гортани.

От возвратного гортанного нерва отходит ряд стволов (см. рис. 979, 980).

1) **Трахеальные ветви, rr. tracheales**, направляются к передней стенке нижней части трахеи, по пути соединяясь с ветвями симпатического ствола.

2) **Пищеводные ветви, rr. oesophageales**, идут к пищеводу.

3) **Нижний гортанный нерв, n. laryngeus inferior**, является концевой ветвью возвратного гортанного нерва. По своему ходу он делится на переднюю и заднюю ветви.

а) Передняя ветвь иннервирует латеральную перстнечерпаловидную, щиточерпаловидную, щитонадгортанную, голосовую и надгортанно-черпаловидную мышцы.

б) Задняя — соединительная ветвь с внутренней ветвью верхнего гортанного нерва — содержит как двигательные, так и чувствительные волокна. Последние подходят к слизистой оболочке гортани ниже голосовой щели. Двигательные волокна задней ветви иннервируют заднюю перстнечерпаловидную и поперечную черпаловидную мышцы.

Кроме того, шейный отдел блуждающего нерва имеет несколько соединений:

1) с верхним шейным узлом симпатического ствола (см. рис. 1050);

2) с подъязычным нервом (см. рис. 1050);

3) между возвратным гортанным нервом и шейно-грудным узлом симпатического ствола (см. рис. 980).

Грудной отдел блуждающего нерва начинается от места отхождения возвратных нервов и заканчивается у пищеводаного отверстия диафрагмы.

В грудной полости блуждающий нерв отдает грудные сердечные и бронхиальные ветви.

1. **Грудные сердечные ветви, rr. cardiaci thoracici** (см. рис. 981), начинаются ниже возвратного гортанного нерва, идут медиально вниз, соединяются с нижними сердечными ветвями, посылают стволы к воротам легких и вступают в сердечное сплетение.

2. **Бронхиальные ветви, rr. bronchiales** (см. рис. 980), разделяются на менее крупные передние (4—5) и более мощные и многочисленные задние. И те и другие входят в состав легочного сплетения (см. рис. 981).

Брюшной отдел блуждающего нерва представлен *передним и задним блуждающими стволами, trunci vagales anterior et*

posterior (см. рис. 981, 1070, 1082). Оба ствола выходят из пищеводаного сплетения у пищеводаного отверстия диафрагмы. Каждый из них содержит волокна как левого, так и правого блуждающего нерва. По передней и задней стенкам пищевода они вступают в брюшную полость либо одиночными, либо несколькими стволами.

Задний блуждающий ствол в области кардии посылает на заднюю стенку желудка *задние желудочные ветви, rr. gastrici posteriores* (в основном правый) (см. рис. 1054), а сам, отклоняясь кзади, распадается на *чревные ветви, rr. coeliaci* (см. рис. 1070), направляющиеся вдоль левой желудочной артерии в чревное сплетение. Волокна чревных ветвей вместе с симпатическими волокнами чревного сплетения идут к органам брюшной полости.

Передний блуждающий ствол в области желудка соединяется с симпатическими нервами, сопровождающими левую желудочную артерию, и посылает между листками малого сальника 1—3 *печеночные ветви, rr. hepatici* (см. рис. 1072). От остальной части переднего ствола (в основном левого), расположенной вдоль передней периферии малой кривизны желудка, берут начало многочисленные *передние желудочные ветви, rr. gastrici anteriores* (см. рис. 981, 1054).

Желудочные ветви переднего и заднего стволов, спускаясь по пищеводу, либо непосредственно переходят на желудок, либо достигают его, следуя в толще малого сальника. В подсерозной основе желудка они соединяются с нервами, сопровождающими левую желудочную артерию, и образуют сплетения в передней и задней стенках желудка.

ДОБАВОЧНЫЙ НЕРВ

Добавочный нерв, n. accessorius (XI пара) (см. рис. 951, 952, 962, 1049, 1050), двигательный. Он состоит из отростков клеточного двойного ядра и ядра добавочного нерва.

Аксоны клеток двойного ядра появляются на основании мозга из задней латеральной борозды продолговатого мозга сзади оливы, ниже блуждающего нерва, в виде 4—5 корешковых нитей, образующих *черепной корешок (блуждающую часть), radix cranialis (pars vagalis)*, добавочного нерва.

Отростки клеток ядра добавочного нерва выходят из бокового канатика спинного мозга между передними и задними корешками последнего, формируя *спинномозговую корешок (спинномозговую часть), radix spinalis (pars spinalis)*, добавочного нерва, который поднимается вверх и через большое отверстие проникает в полость черепа.

В полости черепа черепной и спинномозговой корешки соединяются и образуют *ствол добавочного нерва, truncus nervi*

accessorii. Через яремное отверстие этот ствол выходит вместе с языкоглоточным и блуждающим нервами из полости черепа и разделяется на две ветви.

1. *Внутренняя ветвь, r. internus*, — довольно мощный ствол, вступающий в состав блуждающего нерва между верхним и нижним узлами; в ней преобладают волокна блуждающей части.

2. *Наружная ветвь, r. externus*, направляется вниз и на уровне угла нижней челюсти, отклоняясь кзади, идет под грудно-ключично-сосцевидную мышцу. Там она посылает ряд *мышечных ветвей, rr. musculares*, которые в толще мышцы соединяются с ветвями шейного сплетения (третий шейный нерв). Затем наружная ветвь выходит из-под латерального края указанной мышцы на середине его протяжения, вступает в область заднего треугольника шеи и направляется под передний край трапециевидной мышцы.

ПОДЪЯЗЫЧНЫЙ НЕРВ

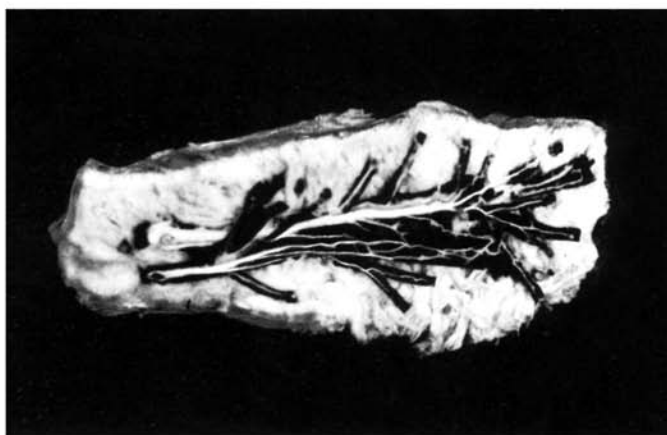
Подъязычный нерв, n. hypoglossus (XII пара) (рис. 982; см. рис. 951, 952, 978—980, 1049, 1050), двигательный. Из вещества мозга появляется 10—15 корешковыми нитями в передней латеральной борозде между пирамидой и оливой продолговатого мозга. Нити соединяются в общий ствол, который идет по каналу подъязычного нерва, отдавая ветви к твердой оболочке головного мозга, достигающие стенок затылочного синуса.

Покинув через указанный канал полость черепа, подъязычный нерв следует вниз между блуждающим нервом и внутренней яремной веной, обходит снаружи внутреннюю сонную артерию, пролегая между нею и внутренней яремной веной, и пересекает наружную сонную артерию, огибая ее снизу в виде дуги. Далее он направляется под заднее брюшко двубрюшной мышцы и под шилоподъязычную мышцу в область поднижнечелюстного треугольника, вступает в мышцу языка и отдает язычные ветви.

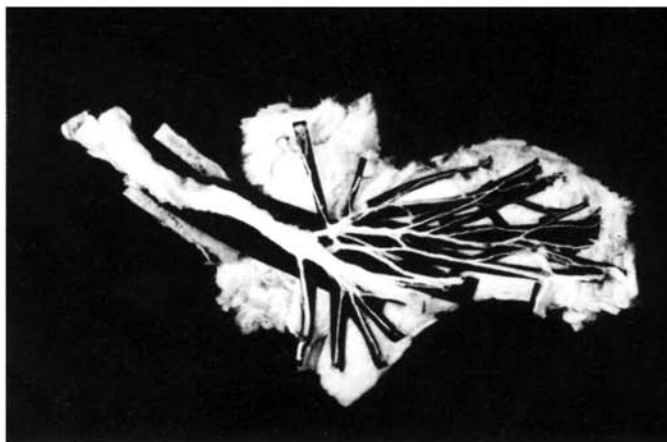
Язычные ветви, rr. linguales, — концевые ветви подъязычного нерва, достигают нижней поверхности языка и иннервируют как собственные, так и скелетные мышцы последнего (см. рис. 982).

По ходу подъязычный нерв анастомозирует с другими нервами:

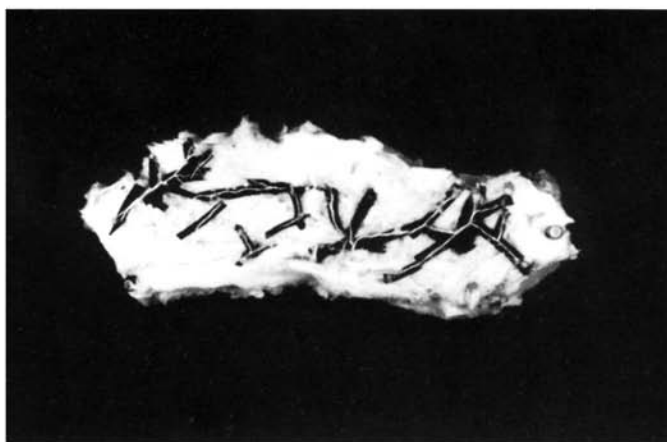- 1) верхним шейным узлом симпатического ствола (см. рис. 976, 980);
- 2) нижним узлом блуждающего нерва (см. рис. 976, 978);
- 3) шейной петлей (см. рис. 962, 990—992);
- 4) язычным нервом (от нижнечелюстного нерва).



А



Б



В

Рис. 982. Ветви подъязычного нерва в подбородочно-язычной (А), подъязычно-язычной (Б) и шилоязычной (В) мышцах языка (фотография). (Препарат Я. Синельникова.)

Таблица 5

Черепные нервы

Пара нервов	Название нерва	Ядра		Локализация ядер	Место выхода из мозга	Место выхода из черепа	Область иннервации основными ветвями
		двигательные	чувствительные				
I	Обонятельный нерв, n. olfactorius				Обонятельная луковица	Lamina cribrosa ossis ethmoidalis	Обонятельная часть слизистой оболочки
II	Зрительный нерв, n. opticus				Зрительный перекрест	Canalis opticus	Сетчатка
III	Глазодвигательный нерв, n. oculomotorius	Nucleus n. oculomotorii		Центральное серое вещество покрышки среднего мозга — уровень верхних холмиков крыши	Борозда глазодвигательного нерва	Fissura orbitalis superior	Mm. rectus superior, rectus inferior, levator palpebrae superioris, rectus medialis, obliquus inferior
IV	Блоковый нерв, n. trochlearis	Nucleus n. trochlearis		Центральное серое вещество покрышки среднего мозга — уровень нижних холмиков крыши	Задняя поверхность среднего мозга — область уздечки верхнего мозгового паруса	Fissura orbitalis superior	M. obliquus superior
V	Тройничный нерв, n. trigeminus	Nucleus motorius n. trigemini		Задняя часть моста — медиальное возвышение	Передняя поверхность моста — на границе со средней мозжечковой ножкой	N. ophthalmicus — fissura orbitalis superior	Кожа лба, спинки носа, верхнего века; глазное яблоко; слезная железа; слезный мешок; слизистая оболочка полости носа и клиновидной пазухи; твердая оболочка головного мозга
		Nucleus principalis n. trigemini		Задняя часть моста — снаружи и кзади от двигательного ядра		N. maxillaris — foramen rotundum	Кожа нижнего века, носа, щеки, верхней губы, частично лба и височной области; слизистая оболочка полости носа, верхнечелюстной пазухи, верхней губы, неба; десна и зубы верхней челюсти; твердая оболочка головного мозга
		Nucleus spinalis n. trigemini		Задний отдел продолговатого мозга — от главного ядра до верхних шейных сегментов спинного мозга			
		Nucleus mesencephalicus n. trigemini		Центральное серое вещество среднего мозга — на всем протяжении		N. mandibularis — foramen ovale	Слизистая оболочка языка и дна полости рта, нижней губы, щеки; кожа подбородка, виска; височно-нижнечелюстной сустава; десна и зубы нижней челюсти; твердая оболочка головного мозга; mm. masseter, temporalis, pterygoidei lateralis et medialis, mylohyoideus, venter anterior m. digastrici, mm. tensor tympani, tensor veli palatini

Продолжение табл. 5

Пара нервов	Название нерва	Ядра		Локализация ядер	Место выхода из мозга	Место выхода из черепа	Область иннервации основными ветвями
		двигательные	чувствительные автономные				
VI	Отводящий нерв, n. abducens	Nucleus n. abducens		Задняя часть моста — лицевой бугорок	Булбо-мостовая борозда — позади моста перед пирамидой продолговатого мозга	Fissura orbitalis superior	M. rectus lateralis
VII	Лицевой нерв, n. facialis	Nucleus n. facialis		Задняя часть моста — ретикулярная формация	Задний край моста — между средней мозжечковой ножкой и оливой	Canalis n. facialis	Двигательные волокна — m. stapedius, platysma; все мышцы лица и волосистой части головы; venter posterior m. digastrici, m. stylohyoideus
	Промежуточный нерв, n. intermedius		Nucleus tractus solitarii	Задняя часть продолговатого мозга — ретикулярная формация			Чувствительные (вкусовые) волокна — переносные две трети языка
VIII	Преддверно-улитковый нерв, n. vestibulocochlearis:			Задняя часть моста — ретикулярная формация			Автономные волокна — слезная железа, железы твердого и мягкого неба, поднижнечелюстная и подъязычная слюнные железы и железы дна полости рта
	преддверный нерв, n. vestibularis		Nucleus vestibulares	Задняя часть моста — вестибулярное поле	Продолговатый мозг — мостомозжечковый угол	Foramen acusticum internus	
IX	улитковый нерв, n. cochlearis		Nuclei cochleares	Задняя часть моста — вестибулярное поле			Волосковые клетки преддверия
	Языкоглоточный нерв, n. glossopharyngeus	Nucleus ambiguus		Задняя часть продолговатого мозга — область треугольника блуждающего нерва	Продолговатый мозг — сзади оливы	Foramen jugulare	Слизистая оболочка среднего уха, языка, глотки, небных дужек и миндалин; сонный глотус; m. stylopharyngeus; околоушная железа
			Nucleus tractus solitarii	Задняя часть продолговатого мозга — ретикулярная формация (см. промежуточный нерв)			
				Задняя часть продолговатого мозга — ниже верхнего слюноотделительного ядра			

X	Блуждающий нерв, n. vagus	Nucleus ambiguus	Nucleus tractus solitarius	<p>Задняя часть продолговатого мозга — область треугольника блуждающего нерва (см. языкоглоточный нерв)</p> <p>Задняя часть продолговатого мозга — ретикулярная формация (см. промежуточный нерв)</p> <p>Задняя часть продолговатого мозга — область треугольника блуждающего нерва</p>	<p>Продолговатый мозг —зади оливы, ниже языкоглоточного нерва</p>	Foramen jugulare	Органы шеи, грудной и брюшной полостей; твердая оболочка головного мозга; кожа слухового прохода и ушной раковины
XI	Добавочный нерв, n. accessorius	Nucleus ambiguus	Nucleus posterior n. vagi	<p>Задняя часть продолговатого мозга — область треугольника блуждающего нерва (см. блуждающий нерв)</p> <p>Спинной мозг — на протяжении 5—6 верхних шейных сегментов</p>	<p>Продолговатый мозг —зади оливы</p>	Foramen jugulare	<p>R. externus n. accessorii — mm. trapezius et sternocleidomastoideus</p> <p>R. internus n. accessorii вступает в состав n. vagi</p>
XII	Подъязычный нерв, n. hypoglossus	Nucleus n. hypoglossus		<p>Задняя часть продолговатого мозга — область треугольника подъязычного нерва</p>	<p>Продолговатый мозг — передняя латеральная борозда</p>	Canalis n. hypoglossi	Mm. linguae

СПИННОМОЗГОВЫЕ НЕРВЫ

Спинномозговые нервы, nn. spinales (рис. 983—985), представляют собой парные (31—32 пары), метамерно расположенные вдоль спинного мозга стволы. По составу они являются смешанными, так как содержат чувствительные и двигательные волокна.

Образуется спинномозговой нерв путем слияния заднего (чувствительного) и переднего (двигательного) его корешков латеральнее спинномозгового узла. Вначале корешки проходят в подпаутинном пространстве, где они окружены непосредственно мягкой мозговой оболочкой. Вблизи от межпозвоночных отверстий корешки плотно окутаны всеми тремя мозговыми оболочками, которые срастаются между собой и продолжают в соединительнотканное влагалище спинномозгового нерва (см. рис. 867, 942).

Все стволы спинномозговых нервов, за исключением первого шейного, пятого крестцового и копчикового, располагаются в межпозвоночных отверстиях, при этом нижние, принимающие участие в образовании конского хвоста, выступают в позвоночный канал.

По выходе из позвоночного канала спинномозговой нерв почти сразу же делится на *заднюю ветвь, r. posterior*, и *переднюю ветвь, r. anterior*, в каждой из которых имеются как двигательные, так и чувствительные волокна (см. рис. 984, 986).

Задние ветви спинномозговых нервов (см. рис. 984), за исключением двух верхних шейных, значительно тоньше передних. Отойдя от основного ствола у латеральной поверхности суставных отростков позвонков, они направляются назад между поперечными отростками последних, а в области крестца проходят через задние крестцовые отверстия.

Каждая задняя ветвь, кроме ветви первого шейного нерва, разделяется на *медиальную ветвь, r. medialis*, и *латеральную ветвь, r. lateralis*, содержащие чувствительные и двигательные волокна. Концевые разветвления задних ветвей достигают кожи всех дорсальных областей туловища — от затылочной до крестцовой, глубоких мышц спины и подзатылочных мышц.

Передние ветви спинномозговых, кроме грудных, нервов (см. рис. 984), широко соединяясь между собой в виде петель, образуют вблизи позвоночного столба *сплетения, plexus* (см. рис. 985), ветви которых направляются к периферии и, распадаясь, иннервируют соответствующие части тела.

К твердой оболочке спинного мозга от ствола спинномозгового нерва направляется *менингеальная (возвратная) ветвь*,

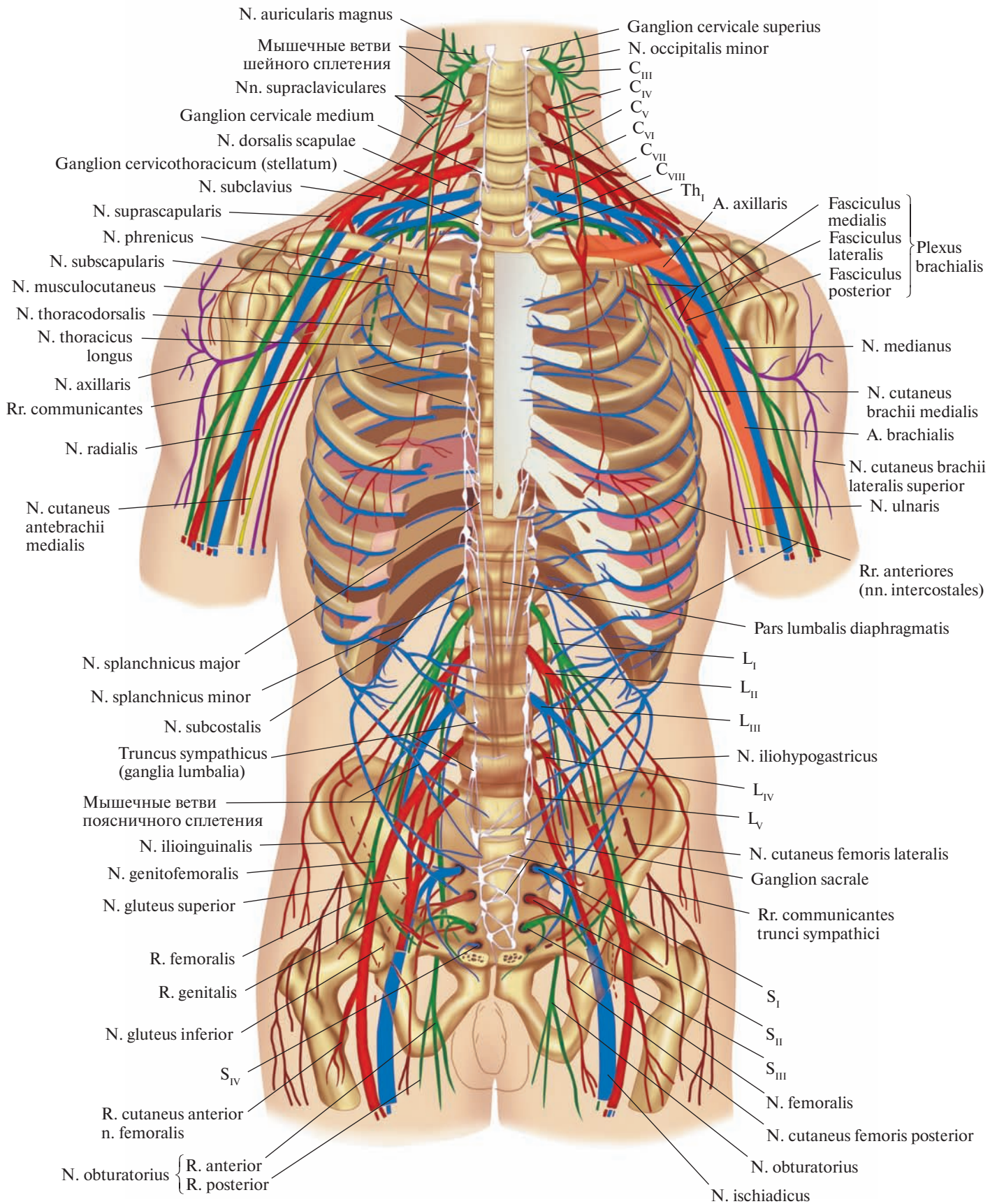


Рис. 983. Спинномозговые нервы, nn. spinales; вид спереди (схема).

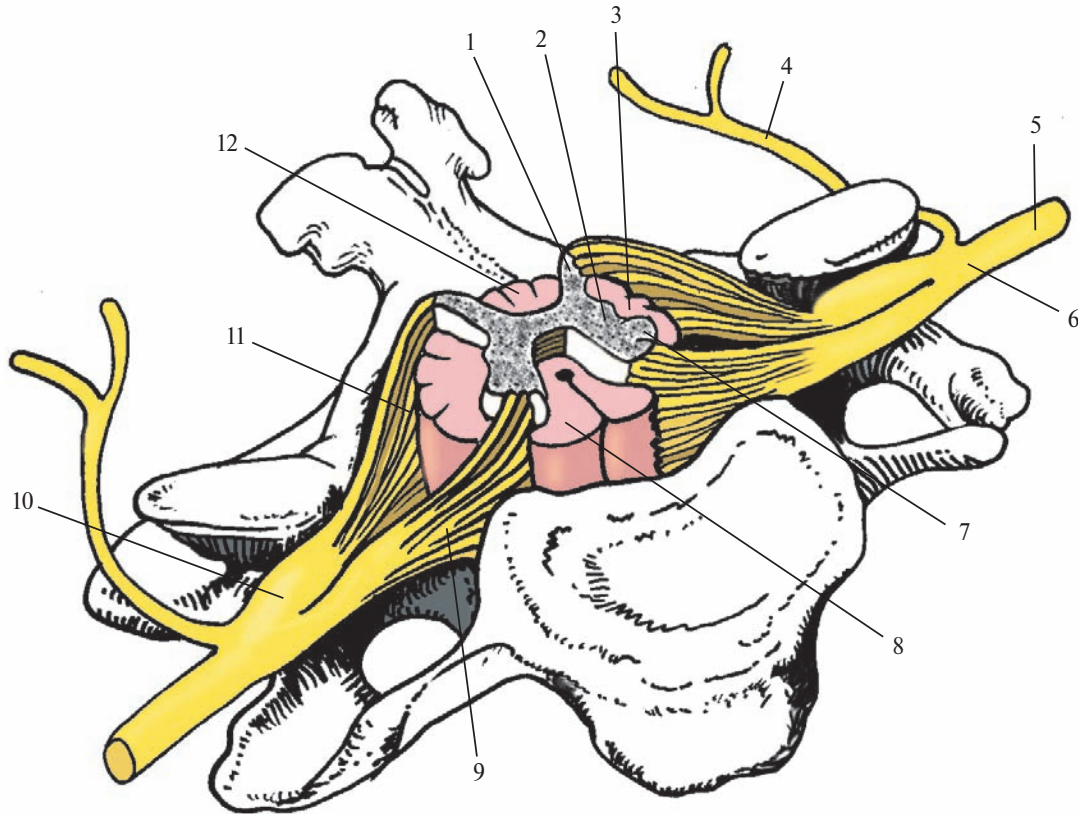


Рис. 984. Сегмент спинного мозга (полусхематично).

1 — *columna posterior*; 2 — *columna intermedia*; 3 — *funiculus lateralis*; 4 — *r. posterior*; 5 — *r. anterior*; 6 — *n. spinalis*; 7 — *columna anterior*; 8 — *funiculus anterior*; 9 — *radix anterior*; 10 — *ganglion sensorium n. spinalis*; 11 — *radix posterior*; 12 — *funiculus posterior*.

r. meningeus (recurrens), имеющая в своем составе и симпатические волокна. Через межпозвоночное отверстие она возвращается в позвоночный канал, где делится на восходящую и нисходящую ветви, которые соединяются с аналогичными ветвями противоположной стороны и соседними, образуя сплетение в твердой мозговой оболочке. Ветви сплетения идут к надкостнице, костям, другим оболочкам спинного мозга, позвоночным венозным сплетениям, а также к артериям спинного мозга.

С соответствующим узлом симпатического ствола спинномозговой нерв связан посредством *соединительных ветвей, rr. communicantes* (рис. 986).

Соединительных ветвей две. Одна из них белого цвета, в связи с чем называется *белой соединительной ветвью, r. communicans albus*. Она содержит миелиновые нервные

волокна (отростки нервных клеток боковых рогов спинного мозга), которые следуют через передний корешок к клеткам узла симпатического ствола или, пройдя его, к клеткам узла автономного сплетения. Поскольку эти волокна заканчиваются на клетках узлов, они получили название *преганглионарных нервных волокон, neurofibrae preganglionicae*.

Белые соединительные ветви имеются у восьмого шейного — второго (третьего) поясничного спинномозговых нервов, находящихся в соответствующих сегментах спинного мозга. Преганглионарные волокна узлов симпатических стволов, которые пролегают выше и ниже уровня этих сегментов, т. е. в области шеи, нижнем отделе поясничной и во всей крестцовой области, следуют в межузловых ветвях симпатического ствола.

Другая — *серая соединительная ветвь, r. communicans griseus*, — более темного цвета и содержит преимущественно безмиелиновые нервные волокна (отростки клеток узла симпатического ствола), которые направляются к спинномозговому нерву и, войдя в состав его волокон, достигают желез и кровеносных сосудов стромы. Поскольку эти волокна начинаются от клеток узлов, их называют *постганглионарными нервными волокнами, neurofibrae postganglionicae*.

Наличие белой и серой соединительных ветвей обуславливает присутствие во всех ветвях спинномозгового нерва симпатических волокон.

Среди спинномозговых нервов выделяют (см. рис. 985):

- 1) шейные нервы, 8 пар;
- 2) грудные нервы, 12 пар;

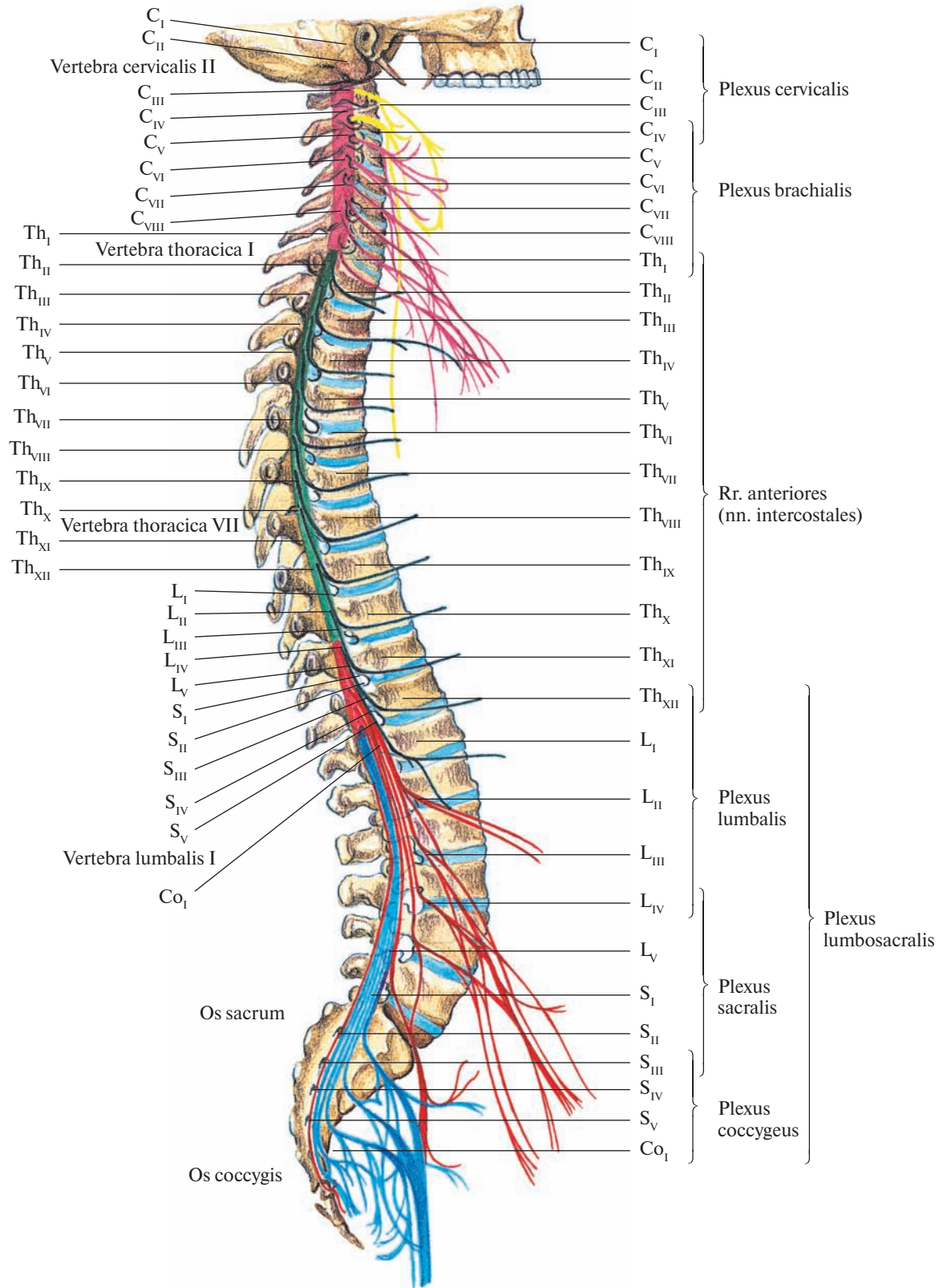


Рис. 985. Проекция спинномозговых корешков и нервов на позвоночный столб (схема).

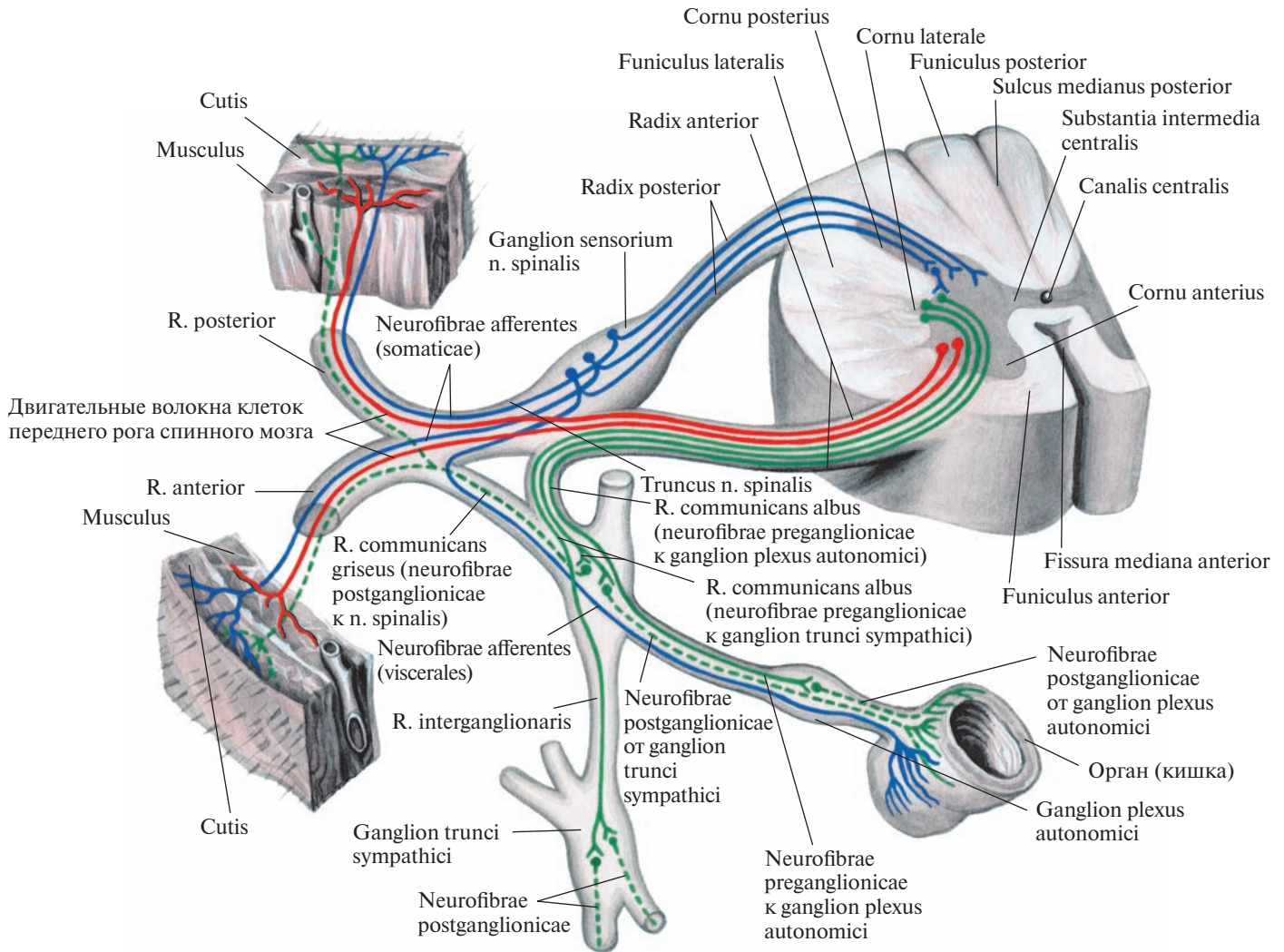


Рис. 986. Ход волокон спинномозговых нервов и их связь с симпатическим стволом (схема).

- 3) поясничные нервы, 5 пар;
- 4) крестцовые нервы, 5 пар;
- 5) копчиковый нерв, 1 пара, реже две.

ШЕЙНЫЕ НЕРВЫ

Шейные нервы, nn. cervicales ($C_1 - C_{VIII}$) (рис. 987—996; см. рис. 983, 985), составляют 8 пар. Первый шейный спинномозговой нерв (C_1) пролегает между затылочной костью и I шейным позвонком, восьмой (C_{VIII}) — между VII шейным и I грудным, остальные — над соответствующими позвонками. Каждый из них отдает менингеальную, заднюю и переднюю ветви, а нижний еще и белую соединительную.

Задние (дорсальные) ветви, rr. posteriores (dorsales), распределяются в коже затылочной области, задней области шеи и подзатылочных мышцах.

Среди задних ветвей шейных нервов отличаются ветви первого, второго (самая большая) и третьего нервов.

1. **Подзатылочный нерв, n. suboccipitalis** (C_1), — задняя ветвь первого шейного нерва — крупнее передней ветви, пролегает в борозде позвоночной артерии атланта под соответствующей артерией. Далее он вступает в треугольное пространство, образованное большой задней прямой и нижней и верхней косыми мышцами головы, где делится, посылая стволы к указанным трем мышцам, а также к полустистой, длиннейшей и малой задней прямой мышцам головы.

От ствола, направляющегося к нижней косой мышце головы, отходит соединительная ветвь к задней ветви второго шейного спинномозгового нерва (C_{II}). Один из стволцов идет к капсуле атлантозатылочного сустава.

2. **Большой затылочный нерв, n. occipitalis major** (см. рис. 988, 989), — основная часть

задней ветви второго шейного нерва (C_{II}) — проходит между I и II шейными позвонками, огибает нижний край нижней косой мышцы головы, прободает полустистую мышцу головы и сухожилие трапециевидной мышцы и распадается в коже затылочной области, достигая теменной области. На своем пути он часто сопровождает затылочную артерию и ее ветви.

От остальной части задней ветви второго шейного позвонка отходят несколько коротких стволцов к полустистой мышце головы, ременным мышцам головы и шеи, длиннейшей мышце головы и соединительные ветви к задним ветвям первого и третьего шейных нервов, а в области затылка — к малому затылочному нерву, который является кожной ветвью шейного сплетения.

3. **Третий затылочный нерв, n. occipitalis tertius**, — задняя ветвь третьего шейного нерва (C_{III}) — непостоянный, в толще кожи

пролегал медиальнее большого затылочного нерва и часто соединяется с ним. Располагается в коже затылочной области.

Передние (вентральные) ветви, rr. anteriores (ventrales), соединяются посредством разнообразных петель друг с другом и с большей частью передней ветви первого грудного нерва, формируя шейное и плечевое сплетения.

Шейное сплетение

Шейное сплетение, plexus cervicalis (C_I—C_{IV}) (рис. 987; см. рис. 985, 988, 990), образуют передние ветви четырех верхних шейных спинномозговых нервов. Оно располагается на уровне четырех верхних шейных позвонков впереди места прикрепления средней лестничной мышцы,

мышцы, поднимающей лопатку, ременных мышц головы и шеи и спереди прикреплено верхней частью грудино-ключично-сосцевидной мышцы.

Передняя ветвь первого шейного спинномозгового нерва пролегал по I шейному позвонку в борозде позвоночной артерии под соответствующей артерией. Потом, направляясь кнаружи, она проходит между передней и латеральной прямыми мышцами головы.

Остальные три передние ветви, как и все нижележащие, отделившись от соответствующих спинномозговых нервов, следуют латерально в промежутках между передними и задними межпоперечными мышцами шеи, сзади позвоночной артерии. Далее, направляясь кнаружи и книзу, они идут по передней поверхности мыш-

цы, поднимающей лопатку, и средней лестничной мышцы и, соединяясь друг с другом посредством ответвлений, образуют три петли. Ветвь четвертого шейного спинномозгового нерва может частично входить в состав плечевого сплетения, в результате чего появляется четвертая петля между указанными сплетениями.

От шейного сплетения берут начало следующие кожные ветви.

1. **Малый затылочный нерв, n. occipitalis minor** (рис. 988, 989; см. рис. 987), возникает из второго и третьего шейных нервов (C_{II} и C_{III}), подходит к заднему краю грудино-ключично-сосцевидной мышцы и, обогнув его, часто делится на две ветви. Последние, направляясь вверх и кзади (к затылку), рассыпаются позади ушной раковины и над ней в участке кожи, граничащем с обла-

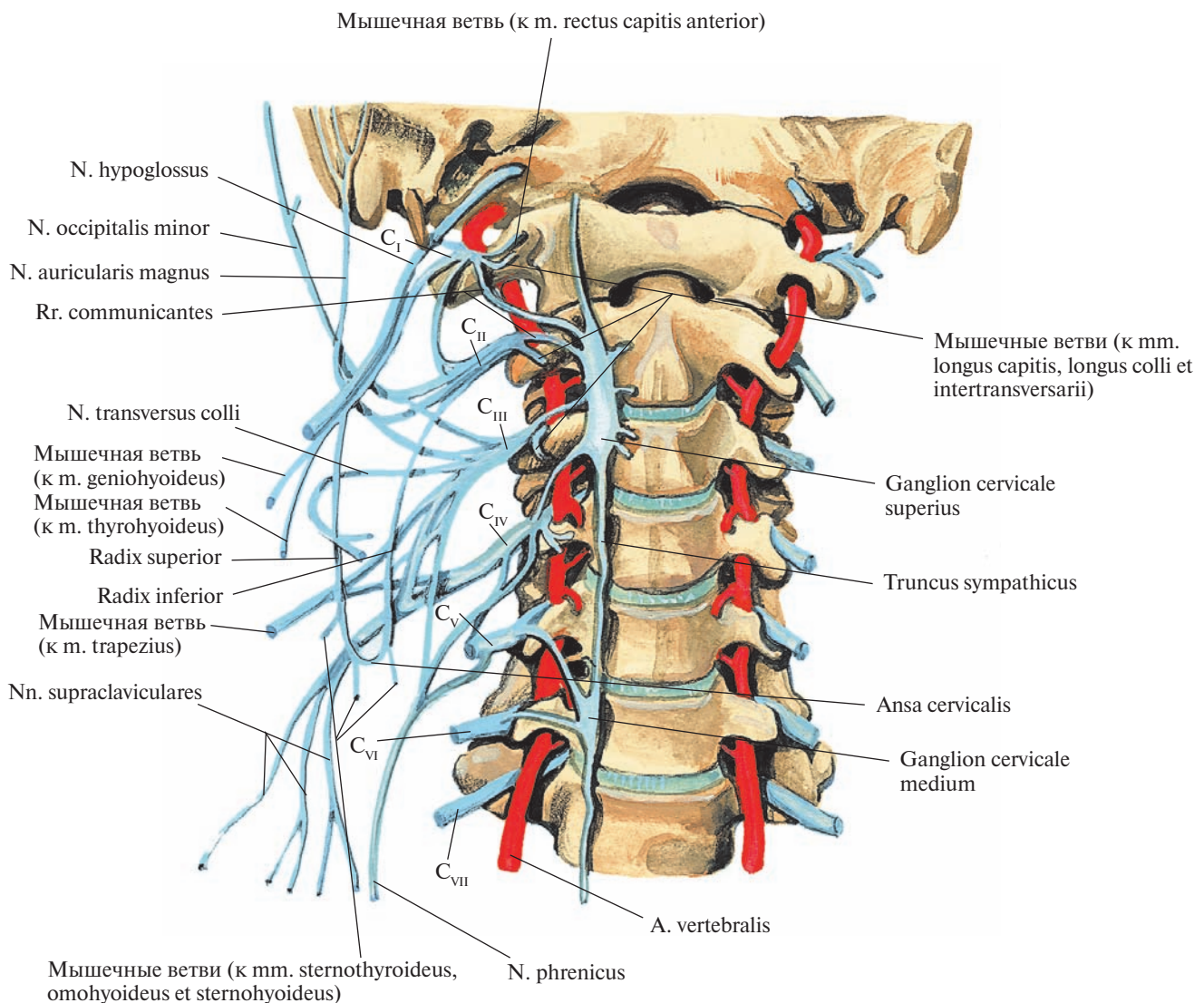


Рис. 987. Шейное сплетение, plexus cervicalis (полусхематично).

тью разветвления большого затылочного нерва сзади и большого ушного нерва — спереди. Малый затылочный нерв имеет соединения с большим затылочным, большим ушным и задним ушным (от лицевого нерва) нервами.

2. *Большой ушной нерв, n. auricularis magnus* (см. рис. 987—989), — наиболее крупная кожная ветвь шейного сплетения. Начинается от $C_{III}(C_{IV})$, следует к задне-

му краю грудино-ключично-сосцевидной мышцы и, огибая его ниже малого затылочного нерва, переходит на наружную поверхность мышцы. Там, направляясь вперед и вверх к ушной раковине, делится на две ветви — переднюю и заднюю.

Передняя ветвь, r. anterior, более тонкая, распадается в коже в области околушной железы, мочки уха и вогнутой поверхности ушной раковины.

Задняя ветвь, r. posterior, рассыпается в коже выпуклой поверхности ушной раковины и за ухом.

Большой ушной нерв имеет соединения с малым затылочным и с задним ушным (от лицевого нерва) нервами.

3. *Поперечный нерв шеи, n. transversus colli (cervicalis)* (см. рис. 987—989), возникает из $C_{II}(C_{III})$, идет, как и большой ушной нерв, к заднему краю грудино-ключично-сосцевид-

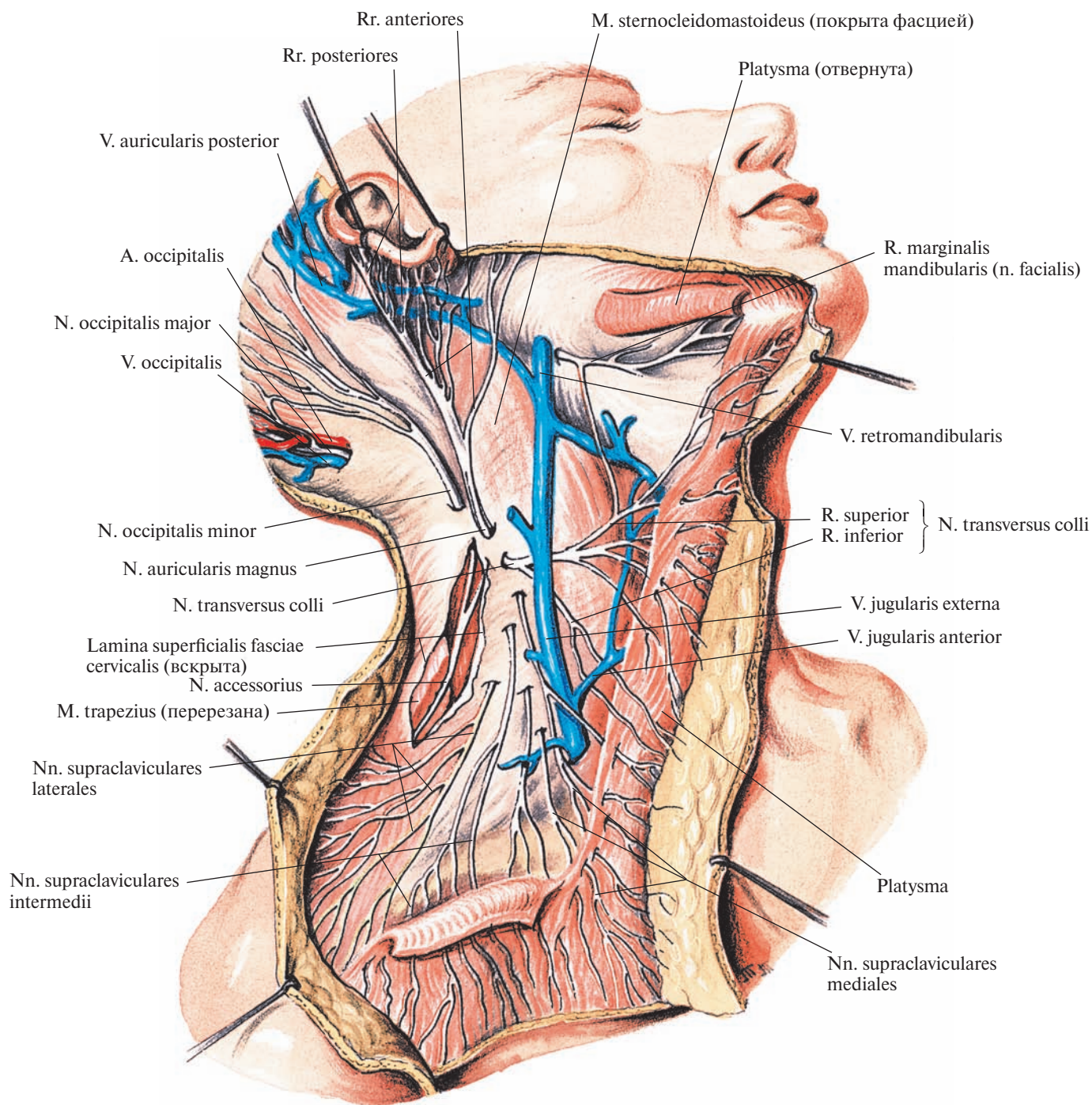


Рис. 988. Кожные нервы шейного сплетения, nn. cutanei plexus cervicalis, правого; вид справа. (Подкожная мышца шеи частично удалена.)

ной мышцы, огибает его и далее следует вперед в поперечном направлении по наружной поверхности этой мышцы, между нею и подкожной мышцей шеи. Распадается на крупные *верхние ветви, rr. superiores*, и тонкие *нижние ветви, rr. inferiores*, которые, прободая подкожную мышцу шеи, рассыпаются в коже латеральной области и передней части шеи, достигаяверху края нижней челюсти, а внизу не доходя до ключицы.

У поперечного нерва шеи имеется соединение с шейной ветвью лицевого нерва.

4. *Надключичные нервы, nn. supraclaviculares* (см. рис. 987—989), возникают из

$C_{III}(C_{IV})$, следуют по заднему краю грудно-ключично-сосцевидной мышцы, выходят из-за него немного ниже поперечного нерва шеи и пролегают в области лопаточно-ключичного треугольника под фасцией. Далее, прободая фасцию, направляются вниз, к ключице, и веерообразно распадаются на три группы ветвей.

1) *Медиальные надключичные нервы, nn. supraclaviculares mediales*, рассыпаются в коже соответственно яремной вырезке и рукоятке грудины, ниже среднего отдела ключицы.

2) *Промежуточные надключичные нервы, nn. supraclaviculares intermedii*, раз-

ветвляются в коже в области медиальной части дельтовидной мышцы и передней поверхности груди, достигая уровня IV ребра.

3) *Латеральные надключичные нервы, nn. supraclaviculares laterales*, распадаются в коже над задней частью дельтовидной мышцы и над акромионом.

К мышцам от шейного сплетения отходят следующие ветви.

1. Короткие мышечные ветви начинаются непосредственно от передних ветвей четырех верхних шейных нервов (рис. 990; см. рис. 986) и направляются к глубоким мышцам головы и шеи.

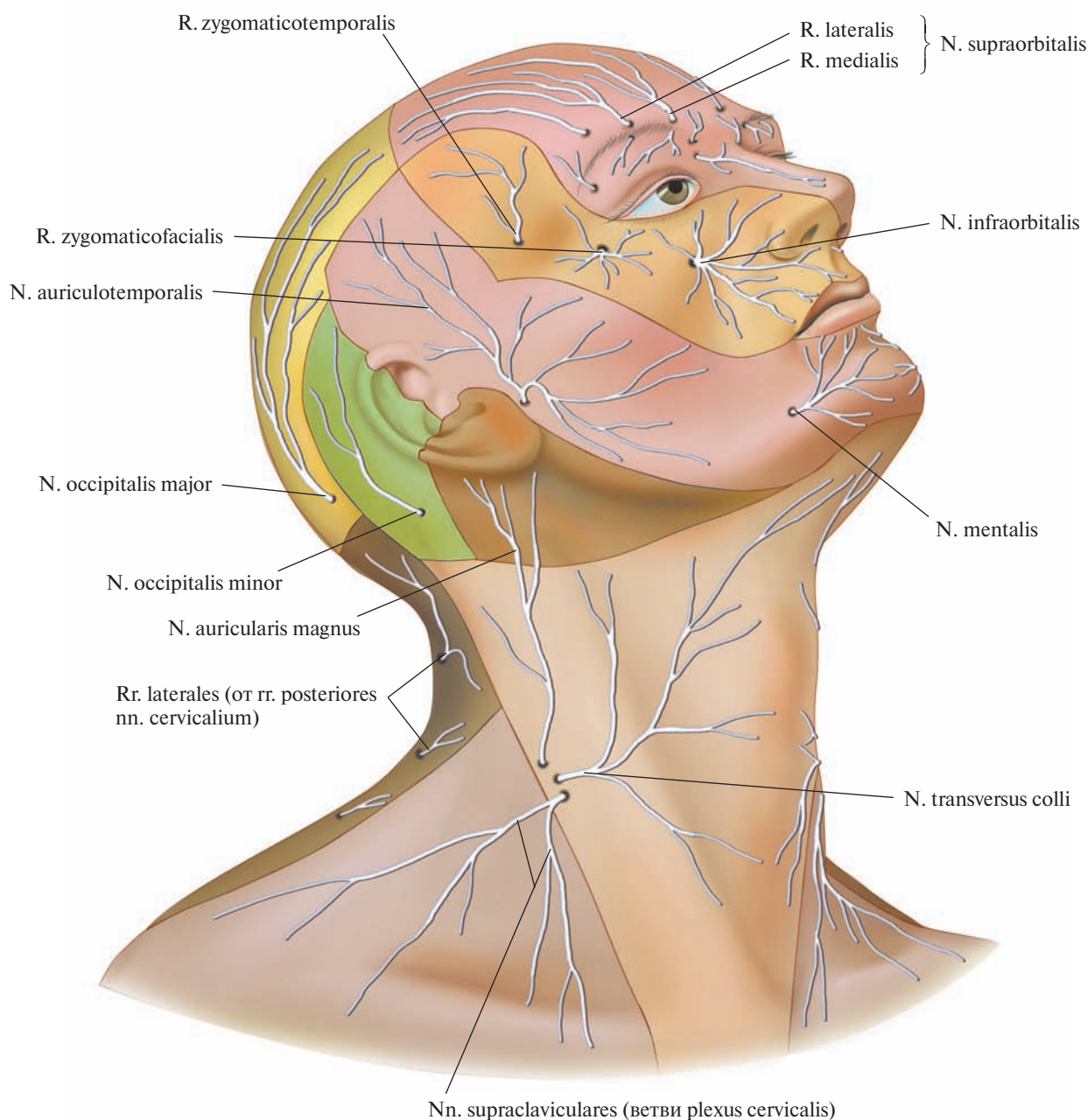


Рис. 989. Области распространения кожных нервов головы и шеи; вид справа (полусхематично).

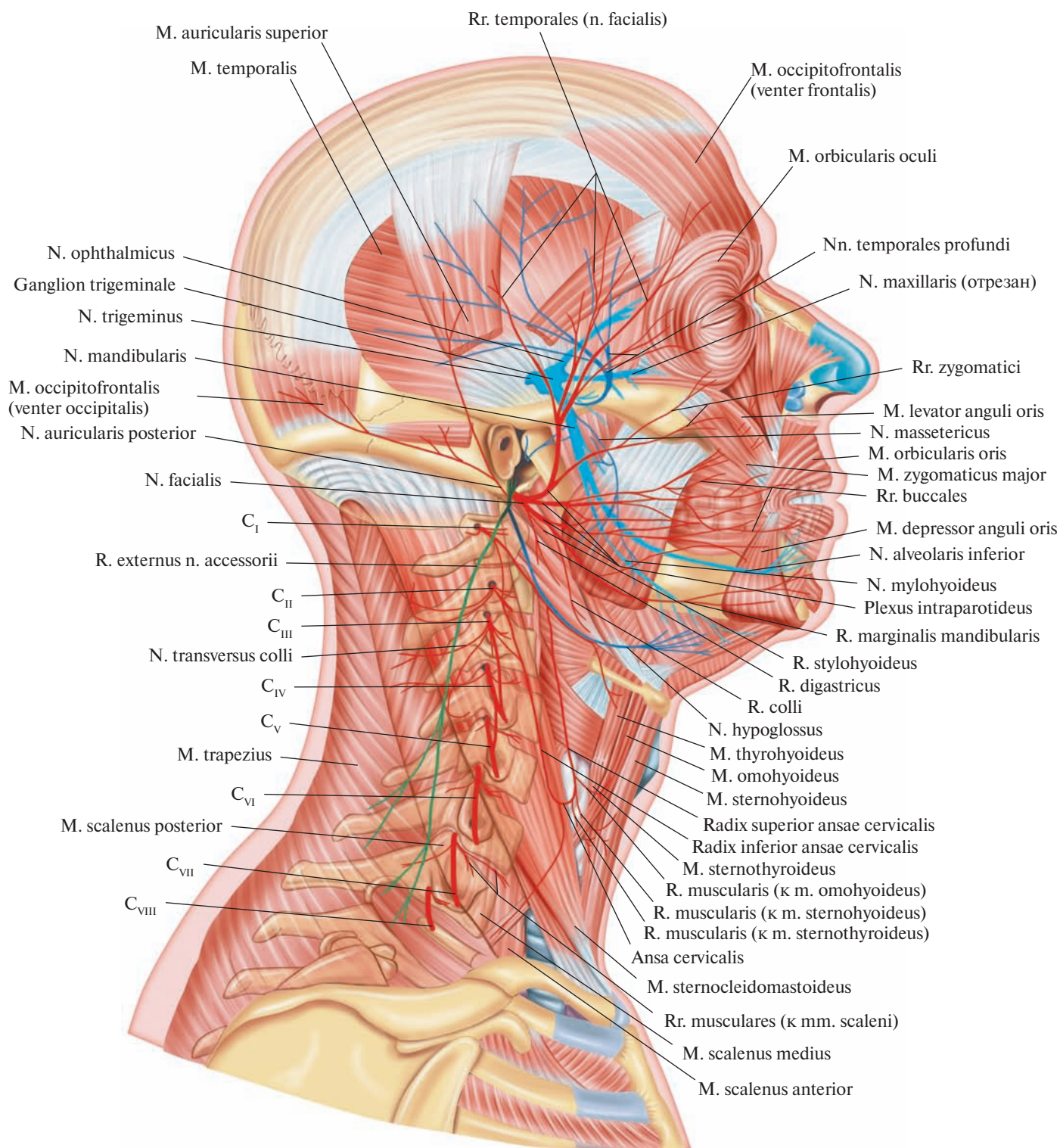


Рис. 990. Нервы головы и шеи; вид справа (полусхематично). (Двигательные нервы.)

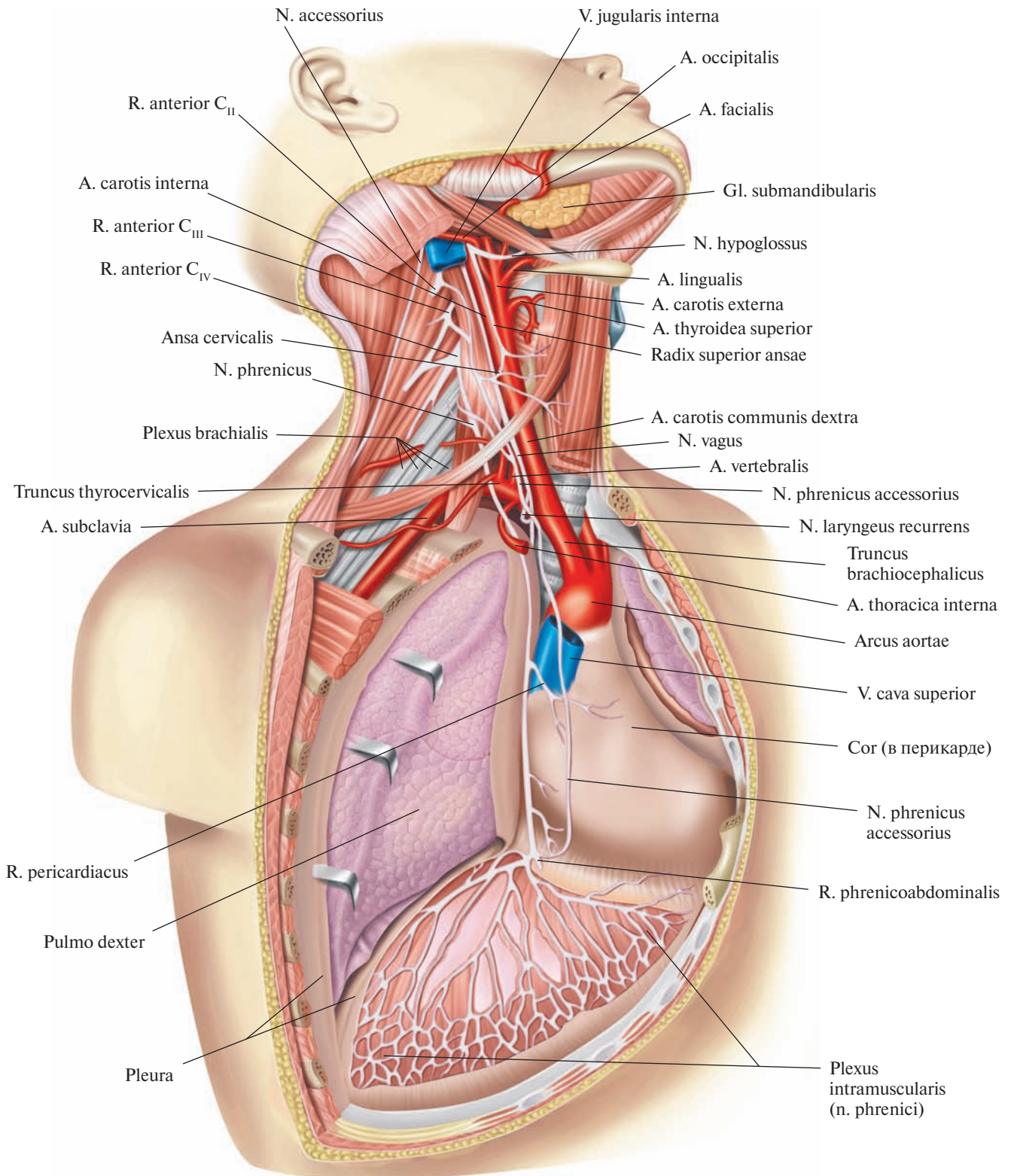


Рис. 991. Диафрагмальный нерв, n. phrenicus, правый (по препаратам П. Евдокимова). (Мышцы шеи большей частью удалены; правая половина грудной клетки вскрыта.)

2. *Шейная петля, ansa cervicalis* (см. рис. 962, 987, 990—992), содержит двигательные волокна передних ветвей шейных спинно-мозговых нервов, не принимающих участия в образовании шейного сплетения. Волокна первого шейного нерва присоединяются к подъязычному нерву, а потом выходят из него в составе *верхнего корешка шейной петли, radix superior anse cervicalis*. Волокна второго и третьего шейных нервов образуют *нижний корешок шейной петли, radix inferior anse cervicalis*. Верхний корешок пролегает по передней стенке общей сонной артерии, в толще ее соединительнотканного влагалища, и, направляясь вниз, на уровне сухожильной перемышки лопаточно-подъязычной мышцы сливается с нижним корешком и с ветвями $C_1—C_{III}$ в шейную петлю, располагающуюся впереди внутренней яремной вены и общей сонной артерии.

Величина шейной петли зависит от длины ее верхнего корешка: чем он короче, тем длиннее ветви, идущие от петли к мышцам.

Стволы, отходящие от шейной петли, иннервируют все мышцы, расположенные ниже подъязычной кости.

Волокна первого шейного нерва, не вошедшие в верхний корешок шейной петли, оставив подъязычный нерв, следуют к подбородочно-подъязычной мышце.

3. Ветви второго, третьего (наиболее крупные) и четвертого шейных нервов направляются кзади и книзу, подходят к наружной ветви добавочного нерва и проникают в толщу грудино-ключично-сосцевидной и трапециевидной мышц.

Особое место среди ветвей шейного сплетения занимает *диафрагмальный нерв, n. phrenicus* ($C_{III}—C_V$) (рис. 991—995; см. рис. 983, 987, 1050). По составу он является смешанным, так как наряду с большим количеством двигательных волокон имеет и чувствительные.

Направляясь вниз по передней поверхности передней лестничной мышцы, диафрагмальный нерв приближается к ее медиальному краю в нижней части шеи и проходит между подключичными артерией и веной в грудную полость, следуя впереди купола плевры и кнутри от него. В грудной полости он пролегает в верхнем и среднем средостениях, между плеврой и перикардом, достигая диафрагмы, в которой широко разветвляется.

Расположение правого и левого диафрагмальных нервов неодинаково (см. рис. 992). Правый идет более вертикально. В верхнем отделе грудной полости он пересекает правую внутреннюю грудную артерию и пролегает кнаружи от правой плечеголовной и верхней полой вен. Далее правый диафрагмальный нерв следует между перикардом и средостенной частью

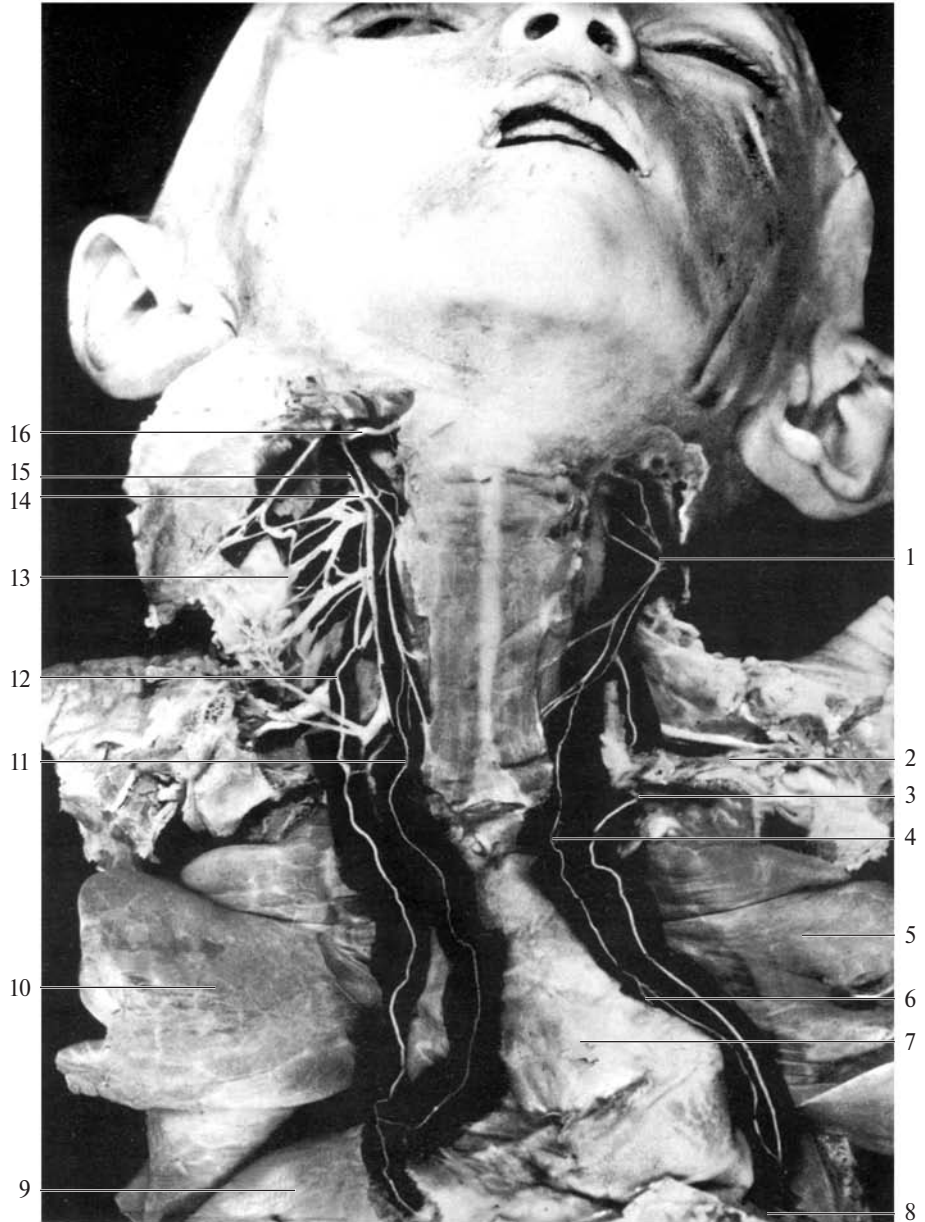


Рис. 992. Диафрагмальные нервы (фотография). (Соединение добавочных диафрагмальных нервов, отходящих от правой и левой шейных петель, с основными стволами обеих сторон.) (Препарат П. Евдокимова.)

1 — шейная петля; 2 — подключичная вена; 3 — ствол левого диафрагмального нерва; 4 — добавочный диафрагмальный нерв, связанный с шейной петлей; 5 — левое легкое (отвернуто); 6 — ветвь к перикарду; 7 — сердце (в перикарде); 8 — левый купол диафрагмы; 9 — правый купол диафрагмы; 10 — правое легкое (отвернуто); 11 — добавочный диафрагмальный нерв, связанный с шейной петлей; 12 — ствол правого диафрагмального нерва; 13 — передняя ветвь пятого шейного нерва; 14 — шейная петля; 15 — верхний корешок шейной петли; 16 — подъязычный нерв.

париетальной плевры (в сопровождении перикардиодиафрагмальных артерии и вен), впереди корня правого легкого соответственно латеральной стенке правого предсердия. Впереди отверстия нижней полой вены и кнаружи от него он достигает диафрагмы.

Левый диафрагмальный нерв идет немногим дугообразно. В верхнем отделе грудной полости он пересекает внутреннюю грудную артерию и пролегал кнаружи от дуги аорты, затем проходит впереди корня левого легкого, поверхностнее, чем правый диафрагмальный нерв. Следуя соответственно латеральной стенке левого желудочка, сзади верхушки сердца, он достигает диафрагмы ближе кпереди и кнаружи, чем правый.

На своем пути диафрагмальный нерв отдает ряд стволов.

1. Чувствительные ветви, числом 2—3, отходят к средостенной части париетальной плевры от основного ствола, реже от

добавочных диафрагмальных нервов в области корня легкого.

2. *Перикардиальная ветвь, r. pericardiacus* (см. рис. 991—994), сопровождая разветвления перикардиодиафрагмальных сосудов, проникает в перикард.

3. Диафрагмальные ветви (см. рис. 993, 994) содержат двигательные волокна основного ствола. Перед входением в диафрагму они разделяются на три группы: передние направляются к ее грудной части, латеральные — к реберной, задние — к поясничной. В толще мышцы все стволы широко разветвляются, образуя сплетение сетевидной формы. Иногда ветви этого сплетения соединяются с ветвями межреберных нервов. В переднем отделе сухожильного центра, на его границе с мышечной частью, можно проследить соединительную ветвь между правым и левым диафрагмальными нервами.

4. *Диафрагмально-брюшные ветви, rr. phrenicoabdominales* (см. рис. 991, 995, 1071),

содержат чувствительные и симпатические волокна в основном правого диафрагмального нерва; направляются к брюшине, связкам печени и к периартериальным, печеночному и желудочному сплетениям (см. «Сплетения и узлы в брюшной полости»). По ходу последних имеется небольшое количество внутриветвистых нервных клеток.

По пути диафрагмальный нерв принимает непостоянные *добавочные диафрагмальные нервы, nn. phrenici accessorii* (см. рис. 991, 992), отходящие от передней ветви пятого шейного нерва (C_5), и соединительные ветви от среднего и нижнего шейных узлов симпатического ствола, а также от нервных сплетений, окружающих некоторые сосуды (щитовидный ствол, восходящую шейную артерию), и подключичной петли, несущие симпатические волокна. Соединительные ветви с шейным отделом симпатического ствола имеет и все шейное сплетение (см. рис. 987).

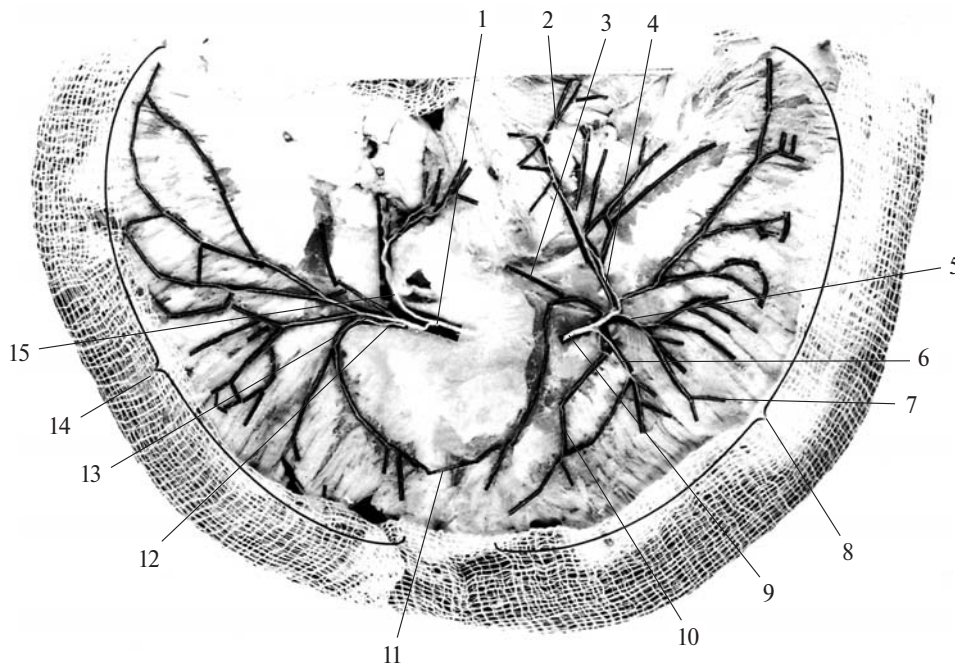


Рис. 993. Нервы диафрагмы плода 8 мес; вид сверху (фотография). (Распределение ветвей диафрагмальных нервов.) (Препарат С. Калашниковой.)

1 — ствол правого диафрагмального нерва (отрезан); 2 — ветвь чревного сплетения; 3 — ветвь к сухожильному центру диафрагмы; 4 — задняя ветвь диафрагмального нерва; 5 — латеральная ветвь диафрагмального нерва; 6 — передняя ветвь диафрагмального нерва; 7 — ветвь к межреберному нерву; 8 — внутримышечное сплетение, образованное вторичными ветвями передней, латеральной и задней ветвей диафрагмального нерва; 9 — ствол левого диафрагмального нерва; 10 — вторичная ветвь; 11 — ветвь к нижней части перикарда и сухожильному центру; 12 — передняя ветвь диафрагмального нерва; 13 — латеральная ветвь диафрагмального нерва; 14 — внутримышечное сплетение; 15 — задняя ветвь диафрагмального нерва.

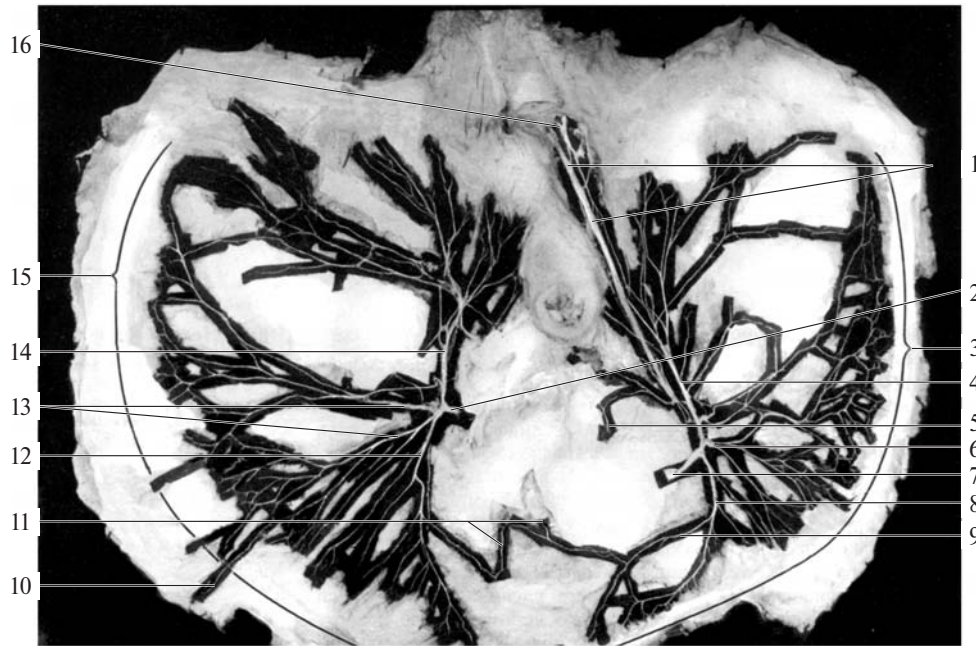

Рис. 994. Нервы диафрагмы; вид сверху (фотография). (Распределение ветвей диафрагмальных нервов в толще диафрагмы.) (Препарат П. Евдокимова.)

1 — нижняя левая диафрагмальная артерия и сопровождающее ее нервное сплетение; 2 — ствол правого диафрагмального нерва (отрезан); 3 — внутримышечное сплетение, образованное вторичными ветвями передней, латеральной и задней ветвей диафрагмального нерва; 4 — задняя ветвь диафрагмального нерва; 5 — ветвь к сухожильному центру диафрагмы; 6 — латеральная ветвь диафрагмального нерва; 7 — ствол левого диафрагмального нерва; 8 — передняя ветвь диафрагмального нерва; 9 — вторичная ветвь; 10 — ветвь к межреберному нерву; 11 — ветви к нижней части перикарда и сухожильному центру; 12 — передняя ветвь диафрагмального нерва; 13 — латеральные ветви диафрагмального нерва; 14 — задняя ветвь диафрагмального нерва; 15 — внутримышечное сплетение; 16 — ветвь чревного сплетения.

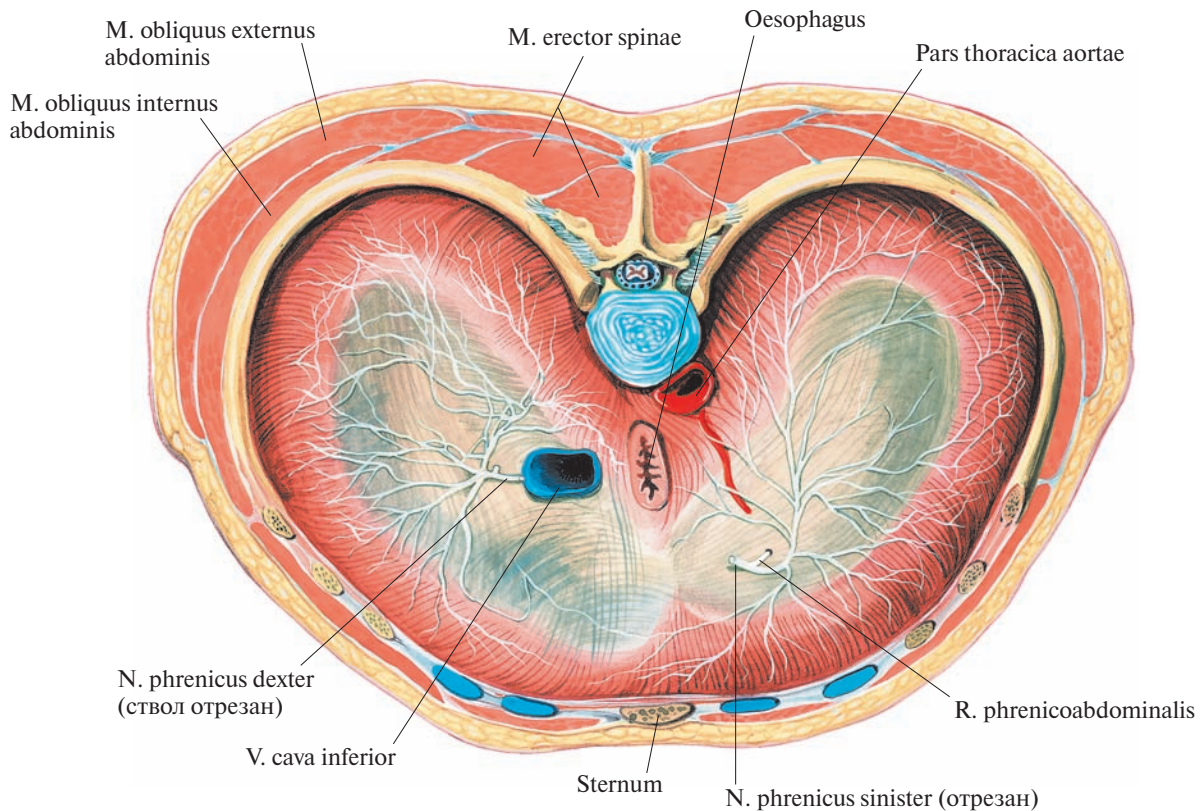


Рис. 995. Нервы диафрагмы; вид сверху. (Препарат П. Евдокимова.)

Плечевое сплетение

Плечевое сплетение, plexus brachialis ($C_{IV}-Th_1$) (рис. 996—998; см. рис. 983, 985, 1000, 1006), формируют соединяясь передние ветви пятого, шестого, седьмого и восьмого шейных спинномозговых нервов. В его образовании принимают также участие маленький ствол от передней ветви четвертого шейного нерва и волокна передней ветви первого грудного нерва. Кроме того, в подмышечной ямке к сплетению присоединяется небольшой пучок от передней ветви второго, иногда и третьего грудного нерва.

Передние ветви спинномозговых нервов, образующие плечевое сплетение, выходят из межпозвоночных отверстий на уровне от IV шейного до I (II) грудного позвонка и распадаются на восходящие и нисходящие ветви. Места их бифуркации называются *задними делениями, divisiones posteriores* (см. рис. 996). Затем вторич-

ные ветви соединяются, составляя *стволы сплетения, trunci plexus*.

Среди стволов сплетения различают верхний, средний и нижний (см. рис. 995, 997). *Верхний ствол, truncus superior*, формируют соединяясь передние ветви C_V , C_{VI} и частично C_{VII} , *средний ствол, truncus medius*, — C_{VII} , *нижний ствол, truncus inferior*, — $C_{VII}-Th_1$; последний идет по I ребру, прилегая к задней стенке подключичной артерии.

Стволы сплетения направляются в межлестничный промежуток, где проходят сзади подключичной артерии и под ней. Выйдя из указанного промежутка, они проникают в большую надключичную ямку, сближаясь друг с другом. Там у худого человека их можно прощупать через кожу сразу же над ключицей.

В надключичной ямке стволы плечевого сплетения соединяются в три пучка — латеральный, медиальный и задний. Места формирования пучков называются *пе-*

редними делениями, divisiones anteriores (см. рис. 998).

Ветви, образующие плечевое сплетение, посредством соединительных ветвей связаны с симпатическим стволом и его узлами — средним шейным и шейно-грудным (звездчатым).

Топографически различают две части плечевого сплетения — надключичную и подключичную.

Надключичная часть

Надключичная часть, pars supraclavicularis (рис. 997, 998; см. рис. 996, 1000), плечевого сплетения располагается в большой надключичной ямке кнаружи и кзади от нижнего отдела грудино-ключично-сосцевидной мышцы, пересекая спереди нижнее брюшко лопаточно-подъязычной мышцы. Между стволами сплетения нередко пролегал поперечная артерия шеи.

От надключичной части отходят ветви к глубоким мышцам шеи, некоторым

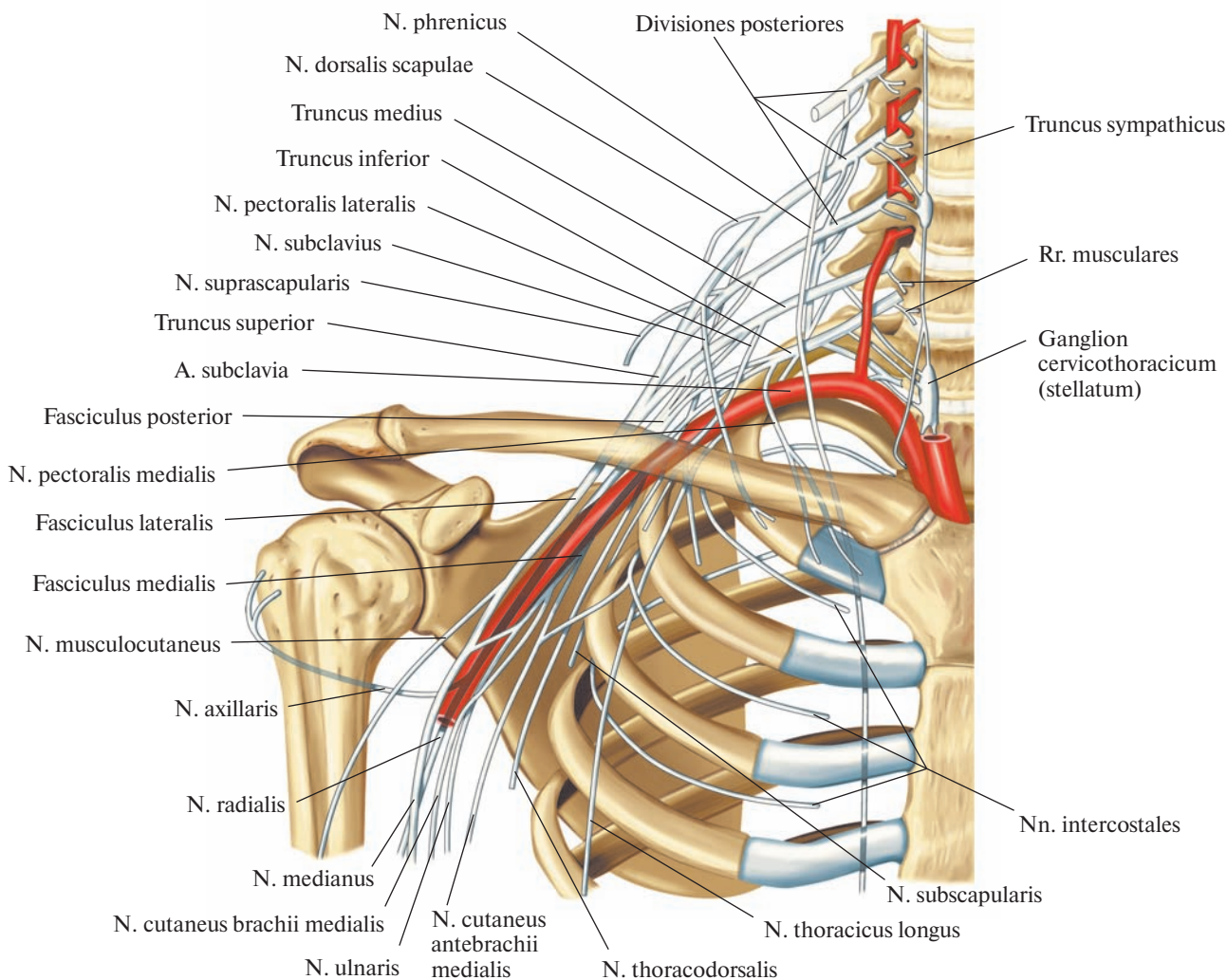


Рис. 996. Плечевое сплетение, plexus brachialis (полусхематично).

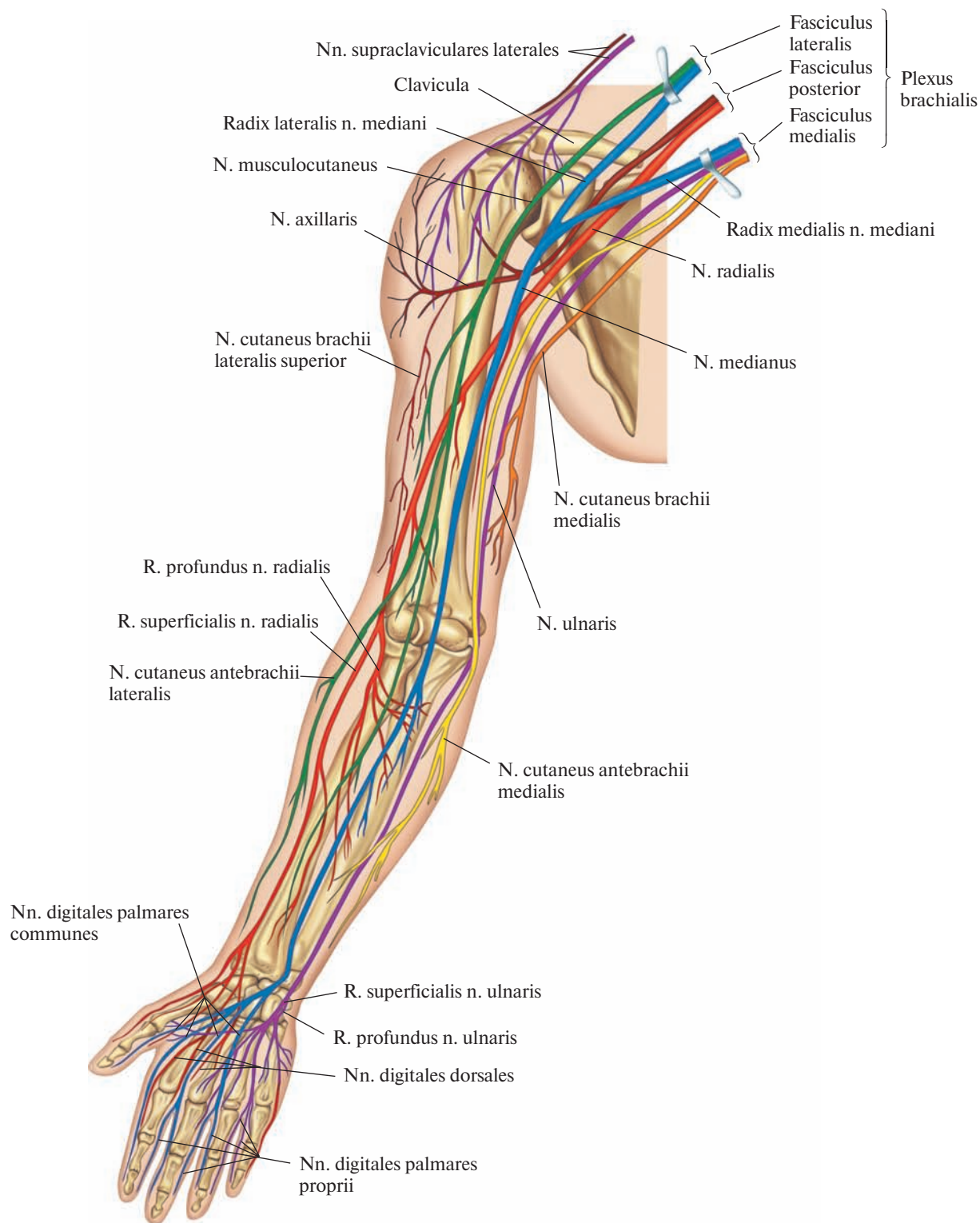


Рис. 997. Плечевое сплетение, plexus brachialis, и нервы свободной части верхней конечности, правой (полусхематично). (Внутренняя поверхность.)

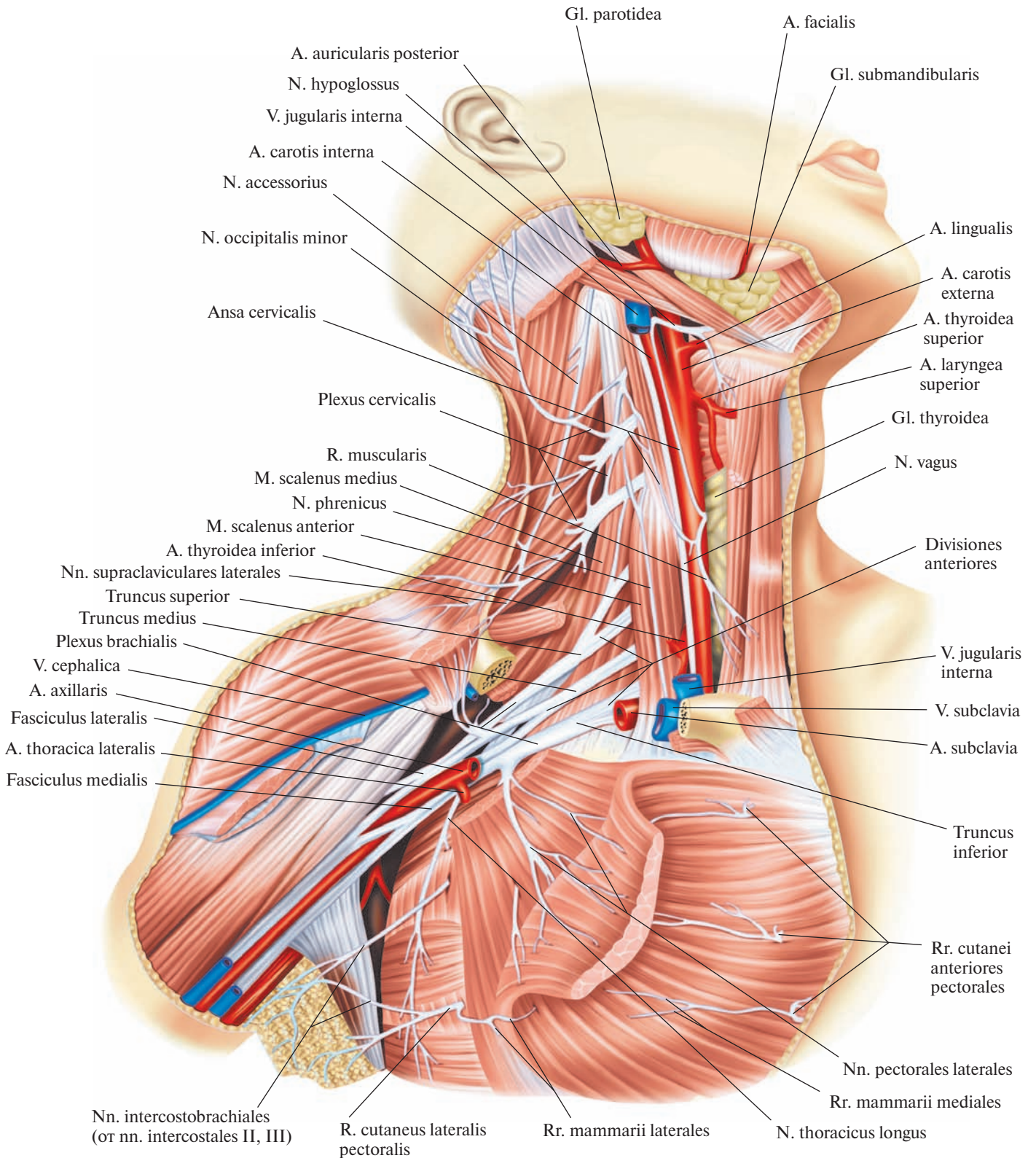


Рис. 998. Нервы шеи и пояса верхней конечности; вид справа. (Ключица и большая грудная мышца, а также поверхностные мышцы шеи частично удалены.)

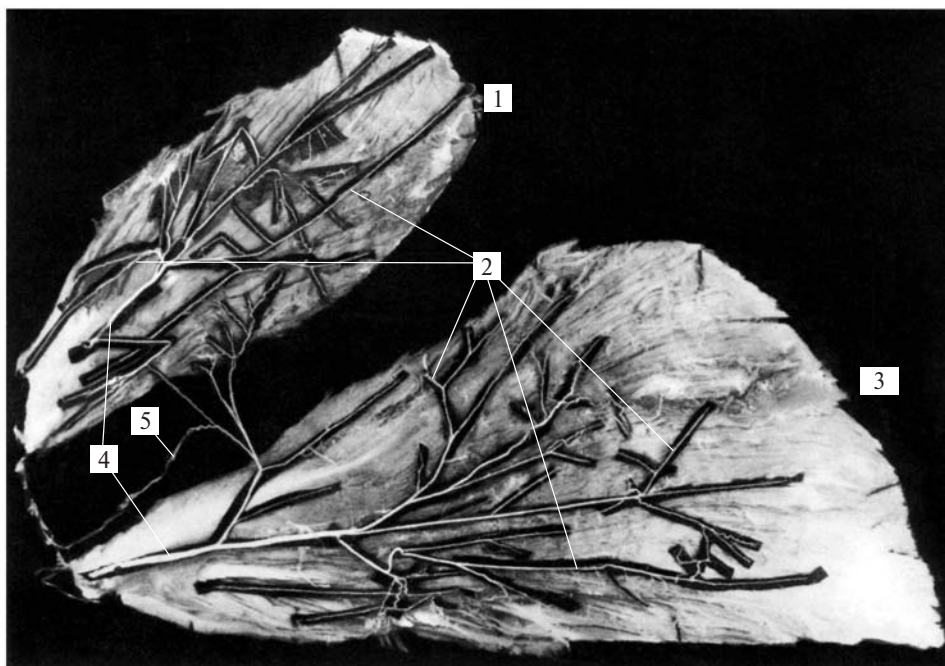


Рис. 999. Ветви надлопаточного нерва в надостной и подостной мышцах (фотография). (Препарат Я. Синельникова.)

1 — надостная мышца; 2 — мышечные ветви; 3 — подостная мышца; 4 — внемышечные ветви; 5 — ветвь к капсуле плечевого сустава.

мышцам пояса верхней конечности, спины и груди.

1. *Мышечные ветви, rr. musculares* (см. рис. 996), представляют собой короткие стволы, идущие к глубоким мышцам шеи. Они начинаются от спинномозговых нервов сразу после выхода их из межпозвоночных отверстий и направляются к межпоперечным мышцам, передней, средней и задней лестничным, длинной мышце шеи.

2. *Дорсальный нерв лопатки, n. dorsalis scapulae* (C_v) (см. рис. 996), идет от заднего отдела надключичной части сплетения по передней поверхности мышцы, поднимающей лопатку, между ней и задней лестничной мышцей. Достигнув медиального края лопатки, он отдает ветви к большой и малой ромбовидным мышцам и к нижней части мышцы, поднимающей лопатку.

3. *Длинный грудной нерв, n. thoracicus longus* (C_v — C_{VII} (C_{VIII})) (см. рис. 996, 998), направляется вниз вдоль передней подмышечной линии по наружной поверхности передней зубчатой мышцы, посылая стволы в толщу ее зубцов.

4. *Подключичный нерв, n. subclavius* (C_{IV} — C_{VI}) (см. рис. 996), тонкий, пролегает впереди подключичной артерии, латеральнее нижней части передней лестничной мышцы, затем идет к подключичной мышце. Нередко отдает соединительную ветвь к диафрагмальному нерву, которая подходит к последнему с его наружной стороны.

5. *Надлопаточный нерв, n. suprascapularis* (C_v — C_{VI}) (рис. 999, 1010), спускается к ниж-

нему брюшку лопаточно-подъязычной мышцы и в сопровождении надлопаточной артерии направляется к верхней поперечной связке лопатки, идет под ней через вырезку лопатки (артерия пролегает над связкой) в надостную ямку и посылает ветви к надостной мышце (иногда ствол к акромиально-ключичному суставу). Затем огибает шейку лопатки, проходит под нижней поперечной связкой последней и проникает в подостную ямку, где отдает ветви к подостной мышце и задней поверхности капсулы плечевого сустава (изредка к малой круглой мышце).

Подключичная часть

Подключичная часть, pars infraclavicularis (рис. 1000; см. рис. 996—998), плечевого сплетения располагается в подмышечной ямке сзади большой и малой грудных мышц, впереди подлопаточной и кнаружи от передней зубчатой мышцы, а у выхода из ямки — между подлопаточной, клювовидно-плечевой мышцами и широчайшей мышцей спины. От этой части берут начало ветви, направляющиеся главным образом к мышцам и коже свободной части верхней конечности (их принято называть длинными), а также к некоторым мышцам плечевого пояса, груди и спины.

Сформировавшиеся еще в большой надключичной ямке латеральный, медиальный и задний пучки подключичной части плечевого сплетения окружают в подмышечной ямке с соответствующих сторон подмышечную артерию; непокрытой оста-

ется только ее передняя стенка. Подмышечная вена пролегает вдоль переднемедиальной стенки артерии. Каждый пучок отдает как короткие, так и длинные ветви.

Латеральный пучок

Латеральный пучок плечевого сплетения, fasciculus lateralis plexus brachialis (см. рис. 983, 996, 997, 1000), образуют передние ветви пятого, шестого и седьмого шейных нервов (C_v — C_{VII}). От него отходят мышечно-кожный нерв и латеральный корешок срединного нерва.

1. *Мышечно-кожный нерв, n. musculocutaneus* (C_v — C_{VII}) (см. рис. 983, 996, 997, 1000), направляясь кнаружи, спускается к клювовидно-плечевой мышце, наискось сверху вниз прободает ее (не всегда) и пролегает между двуглавой мышцей плеча и плечевой мышцей. Далее он выходит из-под наружного края дистального сухожилия двуглавой мышцы и у локтевого сгиба проникает через фасцию плеча в подкожный жировой слой уже как латеральный кожный нерв предплечья.

Латеральный кожный нерв предплечья, n. cutaneus antebrachii lateralis (см. рис. 1005, 1014), прободает в области локтевого сгиба, кнаружи от апоневроза двуглавой мышцы плеча, фасцию плеча, пролегает возле латеральной подкожной вены руки и, следуя вниз, распадается в коже лучевого края и лучевой половины ладонной поверхности предплечья на стволы, достигающие возвышения большого пальца кисти.

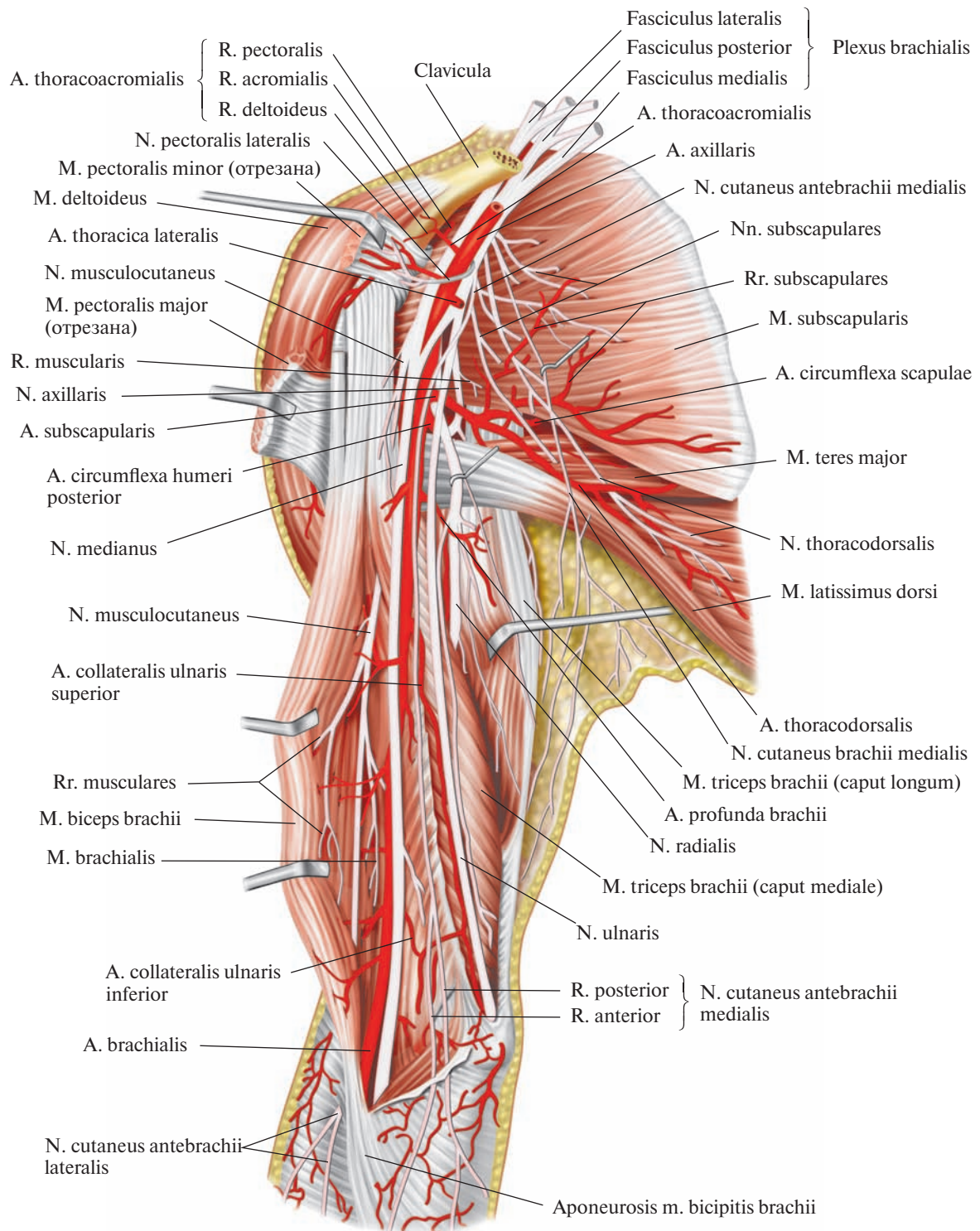


Рис. 1000. Нервы и артерии пояса верхней конечности и плеча, правого. (Передне-внутренняя поверхность.)

На своем пути мышечно-кожный нерв посылает *мышечные ветви, rr. musculares* (см. рис. 1000), которые направляются к клювовидно-плечевой и плечевой мышцам и к двуглавой мышце плеча. От него отходят также стволы к надкостнице плечевой кости и к капсуле локтевого сустава.

Нередко мышечно-кожный нерв анастомозирует с другими нервами:

- 1) срединным,
- 2) поверхностной ветвью лучевого нерва,
- 3) тыльной ветвью локтевого нерва,
- 4) медиальным кожным нервом предплечья.

2. *Латеральный корешок срединного нерва, radix lateralis nervi mediani* (см. рис.

1005), образуют шестой и седьмой шейные нервы (C_{VI} , C_{VII}). Он располагается کنارужи от подмышечной артерии.

Медиальный пучок

Медиальный пучок плечевого сплетения, fasciculus medialis plexus brachialis (см. рис. 983, 996, 997, 1000), образуют передние ветви восьмого шейного и первого грудного нервов (C_{VIII} , Th_1). От него отходят латеральный и медиальный грудные нервы, локтевой нерв, медиальные кожные нервы плеча и предплечья и медиальный корешок срединного нерва.

1. *Латеральный грудной нерв, n. pectoralis lateralis* (C_V — Th_1) (см. рис. 996, 998, 1006),

начинается от верхнего ствола или немного ниже — от латерального пучка сплетения. Направляясь книзу, он проходит впереди подмышечной артерии; посылает стволы к большой грудной мышце, часто отдает соединительную ветвь к медиальному грудному нерву.

2. *Медиальный грудной нерв, n. pectoralis medialis* (C_V — C_{VIII}) (см. рис. 996, 1006), берет начало непосредственно от медиального пучка или выше — от нижнего ствола. Спускаясь, проходит между подмышечными артерией и веной, отдавая концевые ветви к большой и малой грудным мышцам.

3. *Локтевой нерв, n. ulnaris* (C_{VII} , C_{VIII}) (рис. 1001—1006; см. рис. 983, 996, 997,

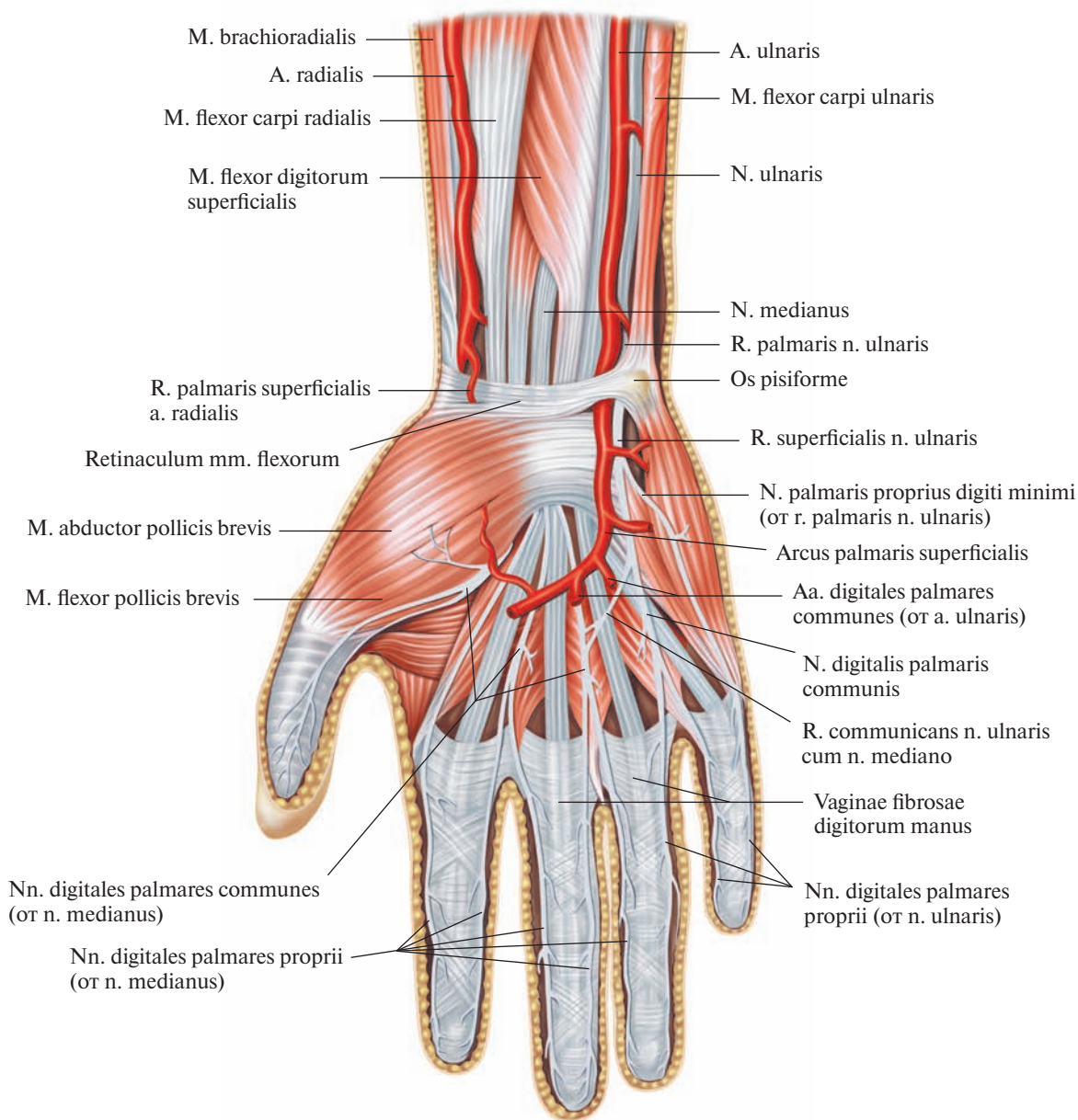


Рис. 1001. Нервы кисти, правой. (Ладонная поверхность.) (Кожа, подкожная основа и ладонный апоневроз удалены.)

1000, 1007—1009), на первом этапе пролегал кнутри от подмышечной и начала плечевой артерий; на уровне средней трети плеча отклоняется от плечевой артерии и направляется к медиальной межмышечной перегородке плеча, затем следует в ее толще, а в нижней половине плеча оказывается сзади нее. В сопровождении верхней локтевой коллатеральной артерии спускается по медиальной головке трехглавой мышцы плеча в желоб между медиальным надмышечком плечевой кости и локтевым

отростком, где проходит непосредственно по кости в борозде локтевого нерва и покрыт только фасцией и кожей. На этом участке локтевой нерв посылает тонкую ветвь к капсуле локтевого сустава (см. рис. 1008). Других ветвей на плече он не отдает.

Далее локтевой нерв идет между головками локтевого сгибателя запястья, а потом по передней поверхности предплечья между указанным сгибателем и глубоким сгибателем пальцев, кнутри от локтевых артерии и вен. По ходу он отдает *мышечные*

ветви, rr. musculares (см. рис. 1007), к локтевому сгибателю запястья и локтевой части глубокого сгибателя пальцев (к безымянному пальцу и мизинцу); последние в толще мышцы сливаются с ветвью срединного нерва, иннервирующей ее остальную часть.

В области предплечья локтевой нерв принимает соединительную ветвь от срединного нерва (см. рис. 1006).

На границе средней и нижней трети предплечья, иногда выше или ниже, ствол

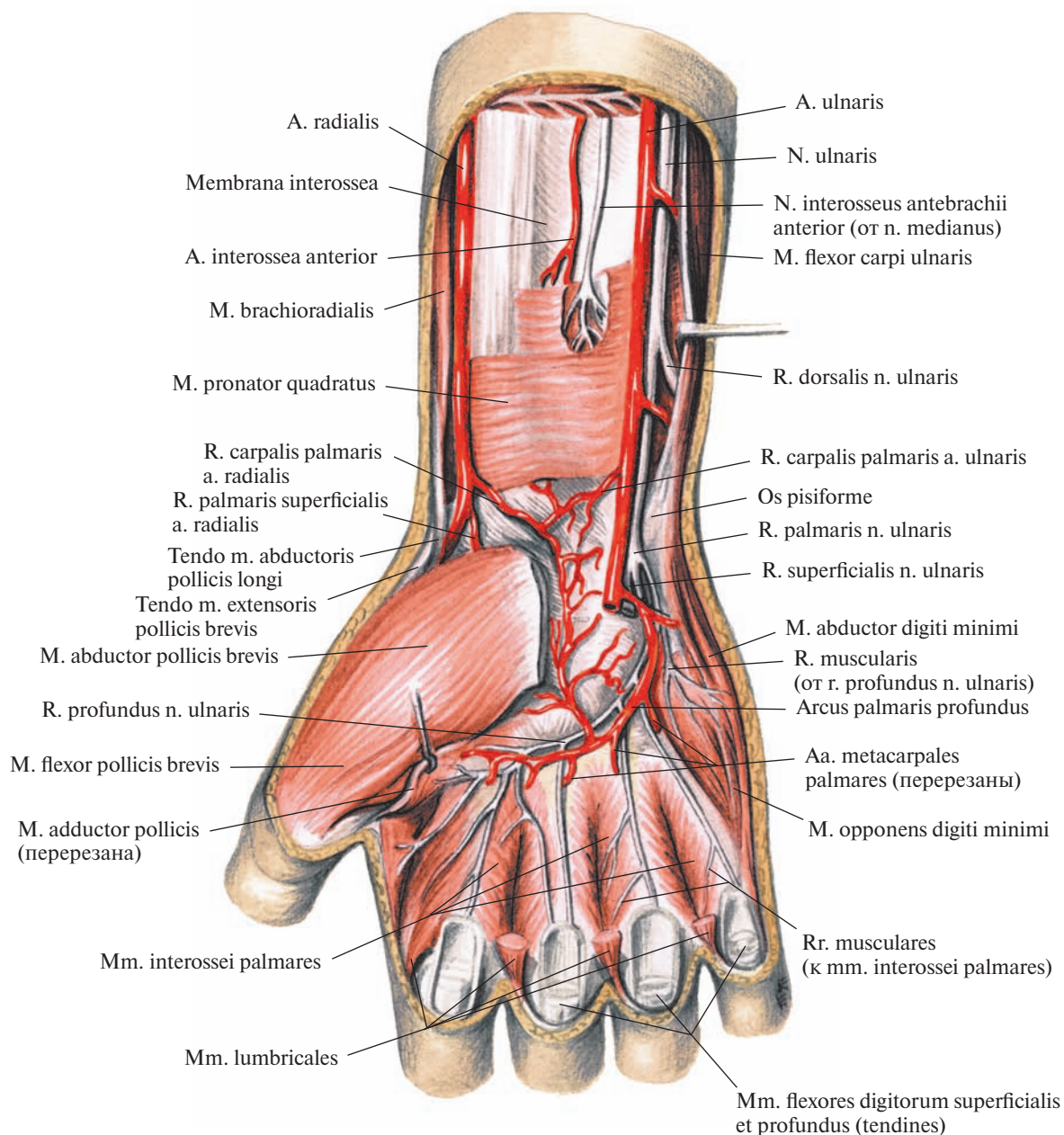


Рис. 1002. Нервы кисти, правой. (Ладонная поверхность.) (Мышцы большей частью удалены; видно отношение нервов к глубокой ладонной дуге.)

локтевого нерва распадается на концевые ветви — тонкую тыльную и более крупную ладонную. В нижней части предплечья его вместе с сосудами прикрывает сухожилие локтевого сгибателя запястья.

1) *Тыльная ветвь локтевого нерва, r. dorsalis nervi ulnaris* (см. рис. 1002—1006), проходит между локтевой костью, ближе к ее головке, и сухожилием локтевого сгибателя запястья и следует на тыльную поверхность кисти, где прободает фасцию и отдает ветви к коже на локтевой стороне тыла

кисти. Затем она распадается на пять *тыльных пальцевых нервов, nn. digitales dorsales* (см. рис. 1003, 1004), которые распределяются в коже на тыльной поверхности мизинца и безымянного пальца и на локтевой стороне среднего (см. рис. 1004). На мизинце они доходят до дистальной фаланги, а на безымянном и среднем пальцах лишь до проксимальной.

Непостоянные соединительные ветви связывают тыльную ветвь с поверхностной ветвью лучевого нерва и с ветвями меди-

ального, заднего и латерального кожных нервов предплечья.

2) *Ладонная ветвь локтевого нерва, r. palmaris nervi ulnaris* (см. рис. 1001, 1002), следует в сопровождении локтевой артерии, сохраняя направление основного ствола. В дистальном отделе предплечья от нее отходит небольшая ладонная кожная ветвь, иногда двумя тонкими стволами. Она посылает ветвь к локтевой артерии, прободает фасцию предплечья и между локтевым сгибателем запястья и поверх-

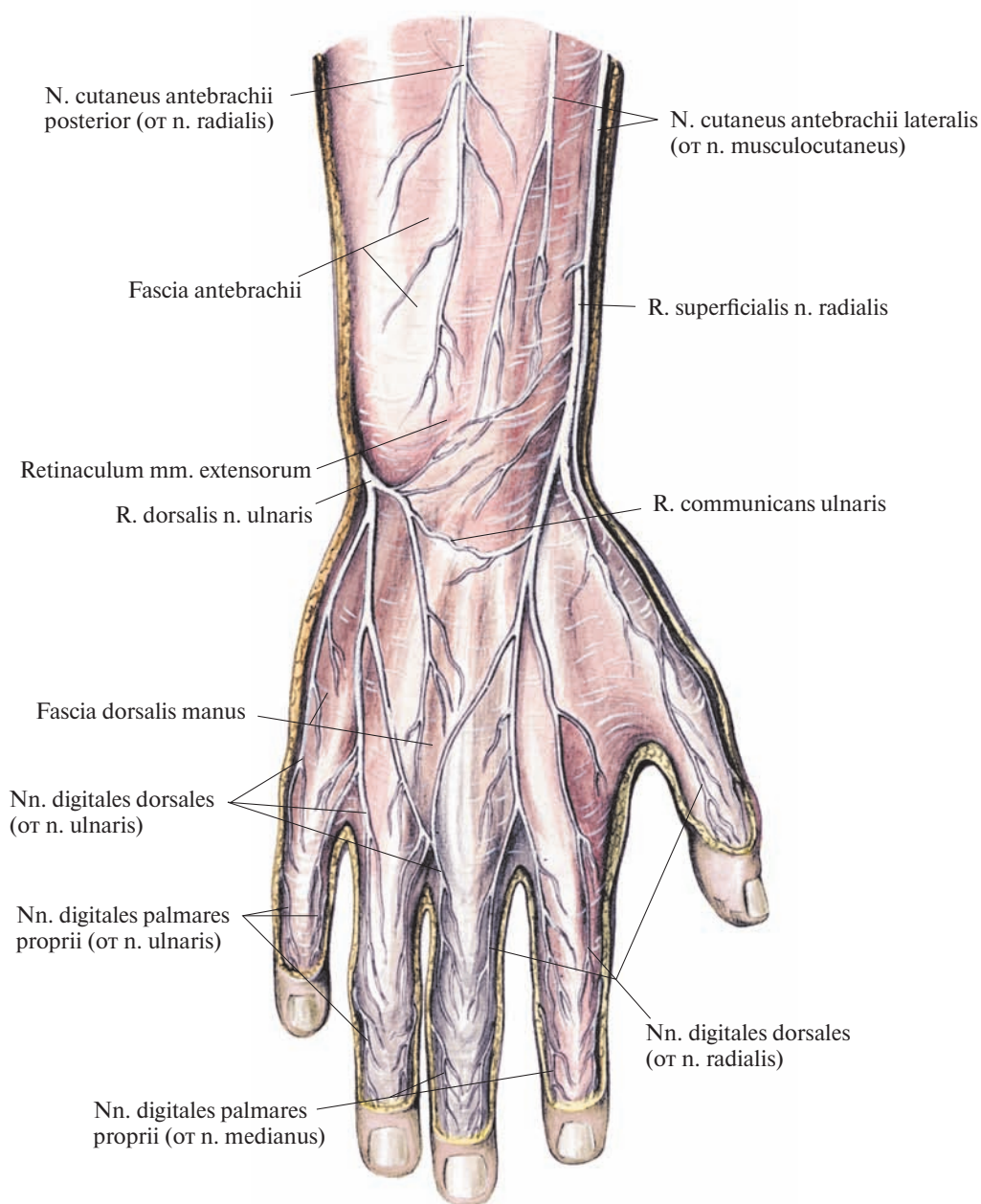


Рис. 1003. Кожные нервы кисти, правой. (Тыльная поверхность.) (Кожа и подкожная клетчатка удалены; нервы отпрепарированы.)

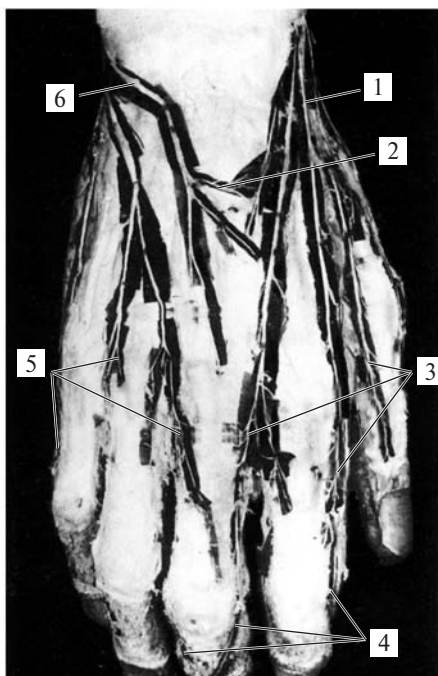


Рис. 1004. Ветви локтевого и лучевого нервов кисти, правой (фотография). (Тыльная поверхность.) (Препарат В. Бобина.)

1 — поверхностная ветвь лучевого нерва; 2 — локтевая соединительная ветвь; 3 — тыльные пальцевые нервы (от лучевого нерва); 4 — концевые ветви срединного нерва, переходящие на тыльную поверхность пальцев; 5 — тыльные пальцевые нервы (от локтевого нерва); 6 — тыльная ветвь локтевого нерва.

ностным сгибателем пальцев направляется к коже в области лучезапястного сустава, с его локтевого края, возвышения мизинца и мизинца. Между ней и медиальным кожным нервом предплечья имеется соединительная ветвь.

Следуя далее, ладонная ветвь локтевого нерва подходит к гороховидной кости с ее лучевой стороны, пролегает между короткой ладонной мышцей и удерживателем мышц-сгибателей и делится на поверхностную и глубокую ветви.

Поверхностная ветвь, r. superficialis (см. рис. 1001, 1002, 1009), отдает ряд стволков.

а) *Собственный ладонный нерв мизинца, n. palmaris proprius digiti minimi* (см. рис. 1001), начинается ниже гороховидной кости и по мышце, отводящей мизинец, направляется к коже в области локтевого края последнего.

б) *Общий ладонный пальцевый нерв, n. digitalis palmaris communis* (см. рис. 1001), проходит под ладонным апоневрозом вдоль четвертого межкостного промежутка, делаясь на *собственные ладонные пальцевые нервы, nn. digitales palmares proprii* (см. рис. 1001, 1003, 1009), к которым относятся пя-

тый собственный ладонный пальцевый нерв (мизинца) и четвертый собственный ладонный пальцевый нерв (безымянного пальца). Пятый пролегает у локтевого края ладонного апоневроза рядом с мышцами возвышения мизинца и, перейдя на ладонную поверхность последнего, достигает кожи в области его лучевого края. Четвертый иннервирует кожу на локтевой поверхности безымянного пальца и тыльной поверхности его средней и дистальной фаланг.

в) Кожные ветви прободают толщу короткой ладонной мышцы и достигают кожи в области возвышения мизинца.

г) Мышечная ветвь (см. рис. 1001) отходит одним или несколькими тонкими стволами и направляется к короткой ладонной мышце (иногда и к другим мышцам возвышения мизинца).

д) *Соединительная ветвь со срединным нервом, r. communicans cum nervo mediani* (см. рис. 1001, 1009), идет к третьему общему ладонному пальцевому нерву.

Глубокая ветвь, r. profundus (см. рис. 1002), начинается у лучевой поверхности гороховидной кости, следует через прокси-

мальные участки короткого сгибателя мизинца и мышцы, отводящей мизинец, прободает вместе с глубокой ладонной ветвью локтевой артерии мышцу, противопоставляющую мизинец, и проникает в клетчаточное пространство ладони между сухожилиями длинных сгибателей и межкостными мышцами. Затем, слегка изгибаясь, направляется почти по ходу глубокой ладонной артериальной дуги в сторону большого пальца кисти.

От глубокой ветви берут начало следующие стволы:

а) соединительная ветвь с первым общим ладонным пальцевым нервом (от срединного нерва);

б) ветви к суставным капсулам и надкостнице костей кисти;

в) мышечные ветви, иннервирующие некоторые мышцы возвышения большого пальца (*m. adductor pollicis, caput profundum m. flexoris pollicis brevis*), возвышения мизинца (*mm. abductor digiti minimi, flexor digiti minimi brevis, opponens digiti minimi*), средней группы мышц кисти (*mm. lumbricales III, IV, interossei palmares et dorsales*);

г) прободающие ветви, через межкостные промежутки проникающие на тыльную поверхность кисти и соединяющиеся там с ветвями заднего межкостного нерва предплечья.

4. *Медиальный кожный нерв плеча, n. cutaneus brachii medialis* (C_{VIII}, Th_I, иногда Th_I, Th_{II}) (см. рис. 983, 996, 997, 1000, 1005, 1014, 1015), пролегает в подмышечной ямке впереди подлопаточной мышцы и широчайшей мышцы спины, вначале клереди от подмышечной артерии, а затем кнутри от ее. Там он соединяется с латеральной кожной ветвью второго, иногда третьего и четвертого грудного, или межреберно-плечевого, нерва.

5. *Медиальный кожный нерв предплечья, n. cutaneus antebrachii medialis* (C_{VIII}, Th_I) (см. рис. 983, 996, 997, 1000, 1005, 1014, 1015), в подмышечной ямке пролегает вместе с подмышечной артерией, а в области плеча — с плечевой артерией и срединным нервом. Достигнув середины плеча, он прободает фасцию там же, где и медиальная подкожная вена руки, и, выйдя в подкожный слой (иногда проксимальнее), делится на переднюю и заднюю ветви.

Передняя ветвь, r. anterior, следует впереди апоневроза двуглавой мышцы плеча, с лучевой стороны медиальной подкожной вены, затем сзади срединной вены локтя и рассыпается в коже локтевой половины ладонной поверхности предплечья до лучезапястного сустава. Соединяется с ветвями латерального кожного нерва предплечья (от мышечно-кожного нерва).

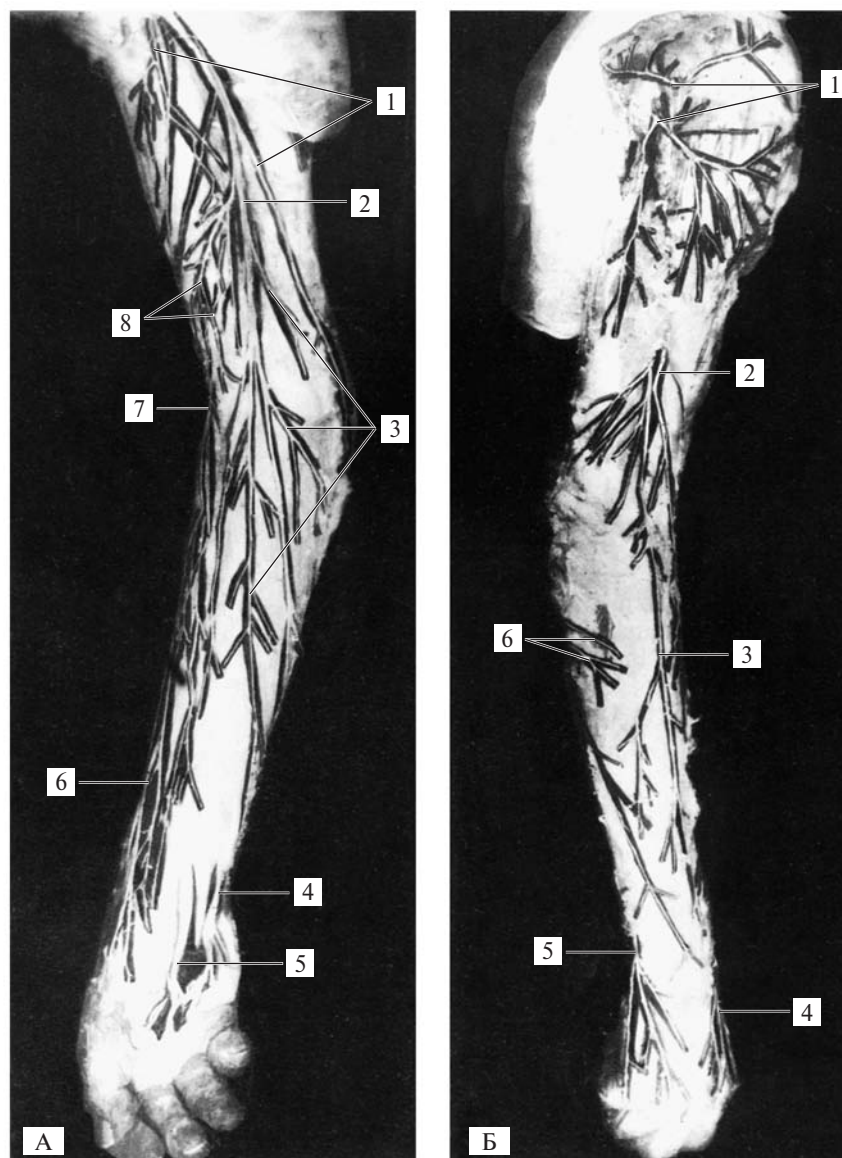


Рис. 1005. Кожные нервы верхней конечности, правой (фотография). (Препарат Н. Самойлова.)

А — ладонная поверхность: 1 — ветви медиального кожного нерва плеча; 2 — медиальный кожный нерв предплечья; 3 — ветви передней ветви медиального кожного нерва предплечья; 4 — локтевой нерв; 5 — срединный нерв; 6 — латеральный кожный нерв предплечья; 7 — поверхностная ветвь лучевого нерва; 8 — ветви задней ветви медиального кожного нерва предплечья на плече.

Б — тыльная поверхность: 1 — ветви верхнего латерального кожного нерва плеча; 2 — задний кожный нерв плеча; 3 — задний кожный нерв предплечья; 4 — поверхностная ветвь лучевого нерва; 5 — тыльная ветвь локтевого нерва; 6 — ветви медиального кожного нерва предплечья.

Задняя ветвь, r. posterior, пролегает с локтевой стороны медиальной подкожной вены руки, спускается вдоль локтевого края предплечья и посылает на его тыльную поверхность стволы, достигающие лучезапястного сустава. Анастомозирует с ветвями заднего кожного нерва предплечья (от лучевого нерва) и тыльной ветви локтевого нерва.

6. *Медиальный корешок срединного нерва, radix medialis nervi mediani* (см. рис. 1006), образуют восьмой шейный (C_{VIII}) и первый грудной (Th_1) нервы. Он располагается кнутри от подмышечной артерии.

Срединный нерв, n. medianus ($C_{VI}-Th_1$) (рис. 1007—1009; см. рис. 983, 996, 997, 1000, 1006), начинается от медиального и латерального пучков плечевого сплетения

соответствующими корешками. Соединяясь под острым углом, корешки образуют на передней поверхности подмышечной артерии петлю, от которой срединный нерв идет одним стволом. Вместе с плечевой артерией, располагаясь с ее лучевой стороны, он проходит под фасцией плеча по медиальной борозде последнего. Достигнув середины плеча, спереди пересе-

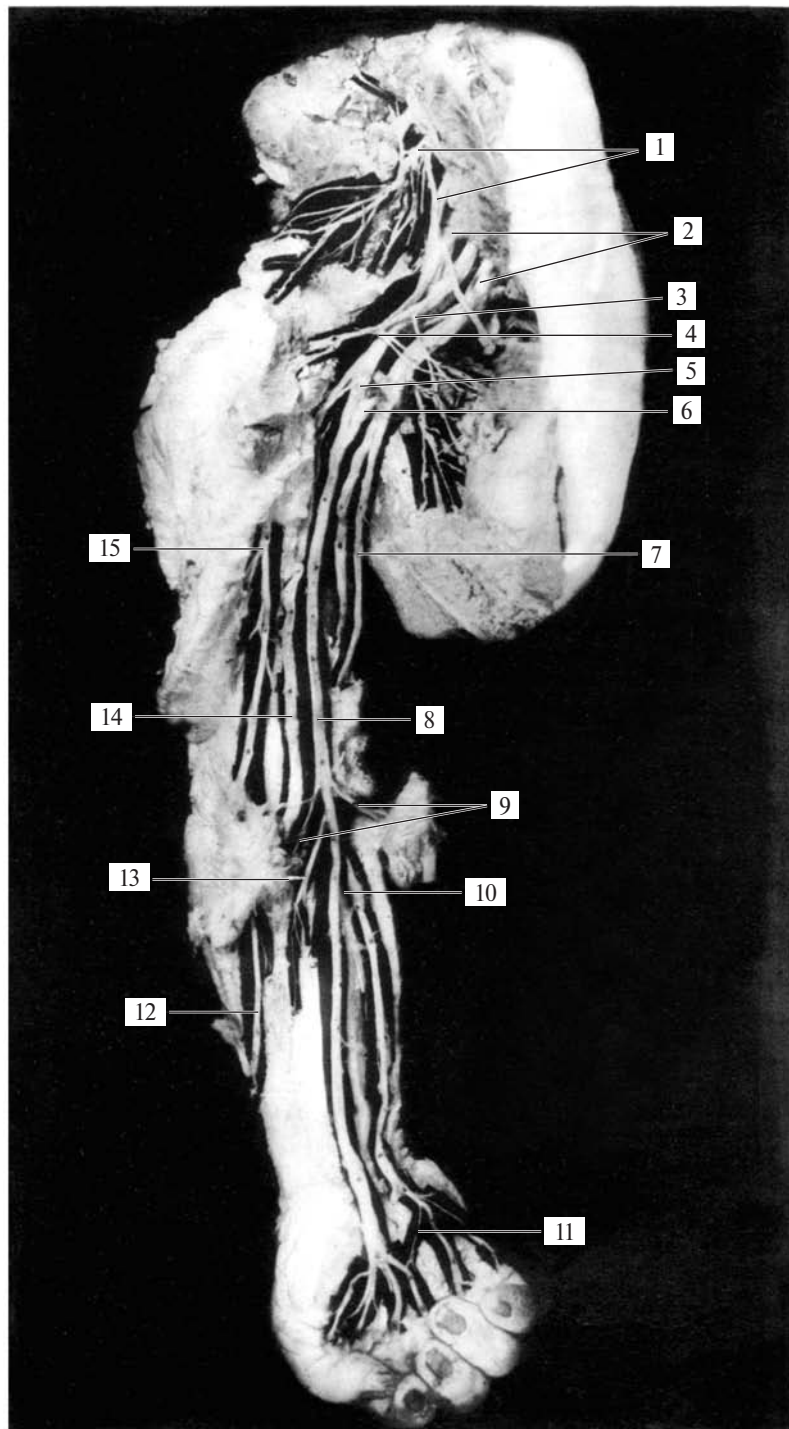


Рис. 1006. Нервы верхней конечности новорожденного, правой (фотография). (Препарат В. Полякова.)

1 — шейное сплетение; 2 — плечевое сплетение; 3 — медиальный грудной нерв; 4 — латеральный грудной нерв; 5 — латеральный корешок срединного нерва; 6 — медиальный корешок срединного нерва; 7 — локтевой нерв; 8 — срединный нерв; 9 — ветви срединного нерва к поверхностным мышцам; 10 — соединительная ветвь срединного нерва с локтевым; 11 — соединительная ветвь локтевого нерва со срединным на кисти; 12 — кожная ветвь лучевого нерва; 13 — передний межкостный нерв предплечья; 14 — плечевая артерия; 15 — мышечно-кожный нерв.

кает артерию и, пролегая уже с локтевой ее стороны, посылает 2—3 ствола к капсуле локтевого сустава (см. рис. 1008). Других ветвей (кроме упомянутой соединительной ветви с мышечно-кожным нервом) в области плеча срединный нерв не имеет.

Затем вместе с плечевой артерией срединный нерв проходит по локтевой ямке под апоневрозом двуглавой мышцы плеча на предплечье, где пролегает впереди локтевой артерии, на некотором расстоянии сопутствуя ей. Следуя далее между головками круглого пронатора, направляется к средней линии предплечья, проникает под сухожилие поверхностного сгибателя пальцев и между ним и сухожилием глубокого сгибателя пальцев идет рядом с артерией, сопровождающей срединный нерв, к лучезапястному суставу. Затем вместе с указанными сухожилиями пролегал между сухожилиями лучевого сгибателя запястья и длинной ладонной мышцы и под удерживателем мышц-сгибателей проходит в канал запястья, а из него на кисть.

На предплечье срединный нерв посылает ряд стволов.

1) *Мышечные ветви, rr. musculares* (см. рис. 1007, 1008), отходят у медиального надмышелка плечевой кости и направляются к круглому пронатору, лучевому сгибателю запястья, длинной ладонной мышце и к поверхностному сгибателю пальцев.

2) *Передний межкостный нерв предплечья, n. interosseus antebrachii anterior* (см. рис. 1002), берет начало от основного ствола срединного нерва на уровне круглого пронатора и следует дистально в сопровождении передней межкостной артерии между длинным сгибателем большого пальца кисти и глубоким сгибателем пальцев к квадратному пронатору, посылая к ним ветви.

3) *Соединительная ветвь с локтевым нервом, r. communicans cum nervo ulnari* (см. рис. 1006), проходит в толще глубокого сгибателя пальцев.

4) *Ладонная ветвь срединного нерва, r. palmaris nervi mediani* (см. рис. 1014), тонкая (иногда две), начинается от его основного ствола в нижней трети предплечья между сухожилиями лучевого сгибателя запястья и длинной ладонной мышцы, прободает фасцию предплечья и рассыпается в коже на ладонной поверхности в области лучезапястного сустава, большого пальца и ладони.

На кисти срединный нерв распадается на *общие ладонные пальцевые нервы, pp. digitales palmares communes* (I, II, III) (см. рис. 1001). Они отходят на уровне дистального края удерживателя мышц-сгибателей,

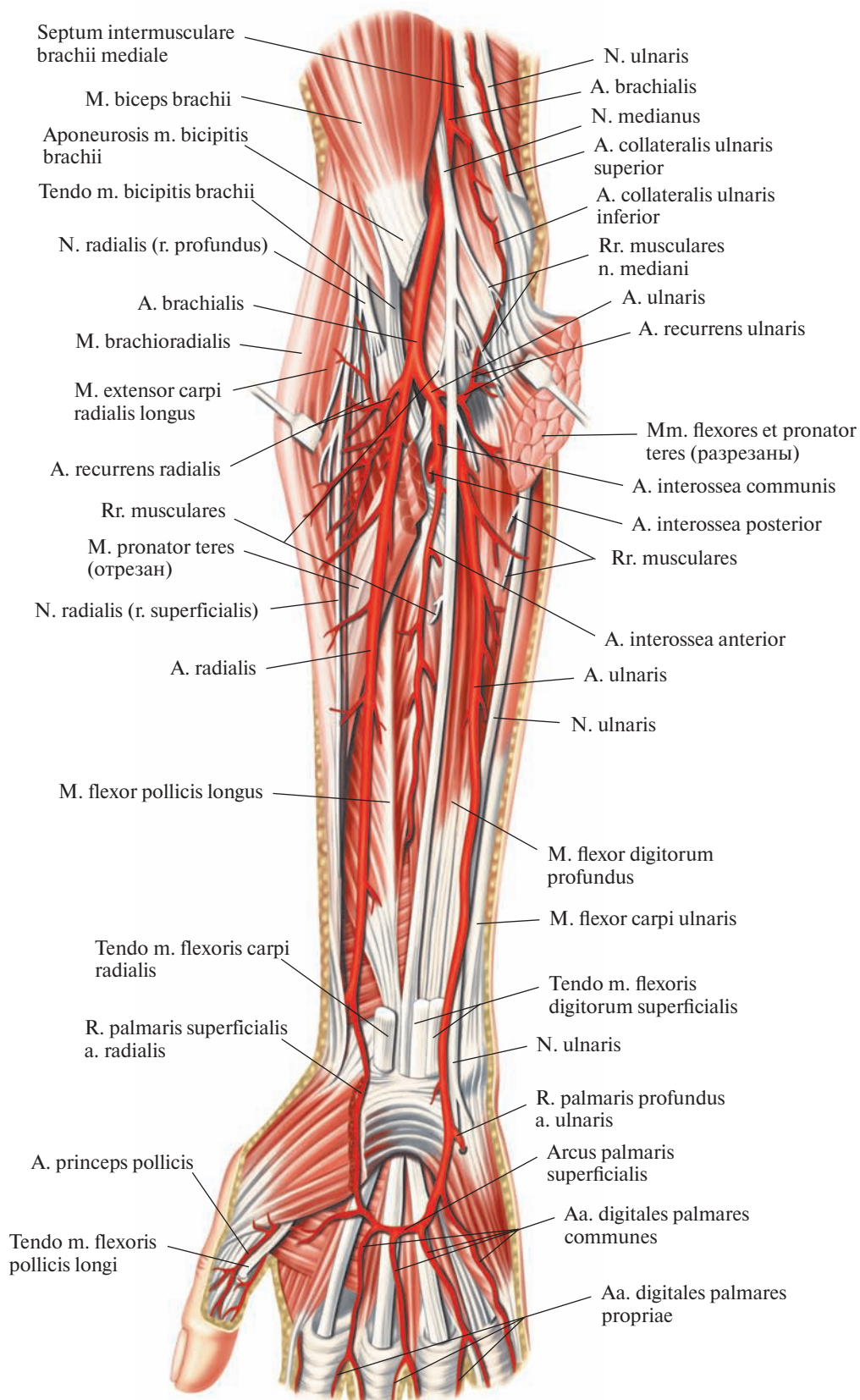


Рис. 1007. Нервы и артерии предплечья и кисти, правых. (Ладонная поверхность.) (Поверхностный слой мышц предплечья, круглый пронатор и поверхностные мышцы возвышения мизинца удалены.)

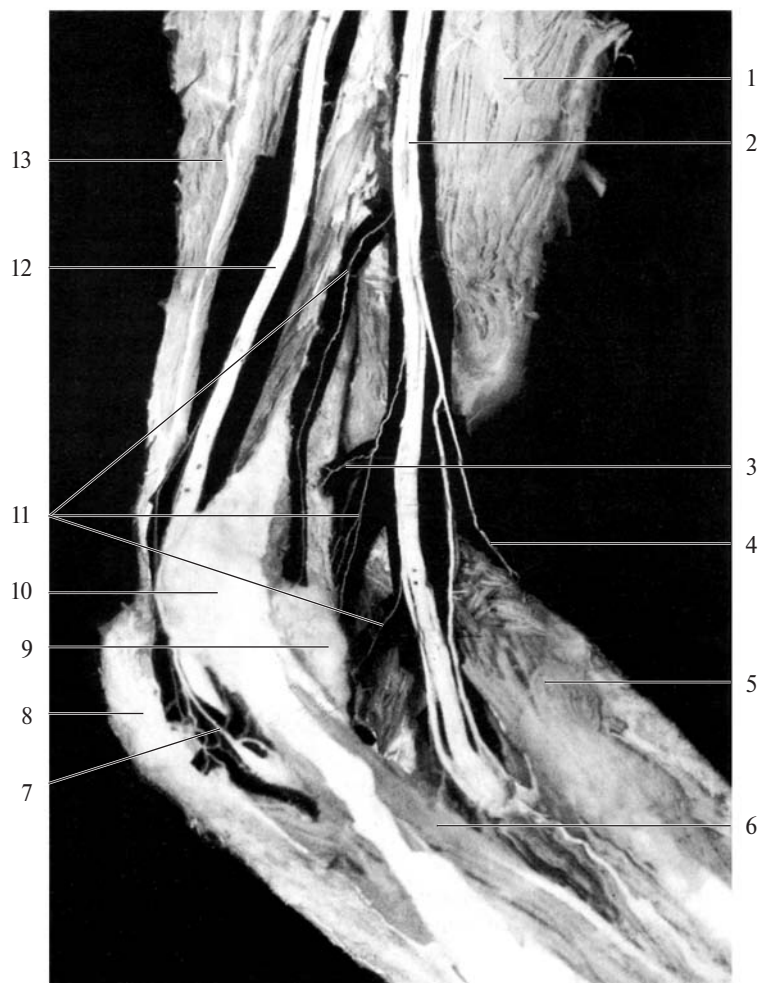


Рис. 1008. Нервы капсулы локтевого сустава, левого; локтевая сторона (фотография). (Препарат Е. Страховой.)
 1 — плечевая мышца; 2 — срединный нерв; 3 — ветвь к надкостнице плечевой кости; 4 — ветвь к круглому пронатору; 5 — круглый пронатор (отрезан и оттянут); 6 — локтевой сгибатель запястья; 7 — ветвь к капсуле локтевого сустава; 8 — локтевой отросток; 9 — капсула локтевого сустава; 10 — медиальный надмышечок; 11 — ветви к капсуле локтевого сустава; 12 — локтевой нерв; 13 — трехглавая мышца плеча.

пролегают под ладонным апоневрозом между поверхностной ладонной дугой и сухожилиями поверхностного сгибателя пальцев, отдавая несколько стволов к капсулам суставов запястья и I—III (IV) пальцев с их ладонной стороны. Потом идут в первом, втором и третьем межкостных промежутках, посылая тонкие, проникающие через ладонный апоневроз кожные ветви к средней части ладони и мышечные ветви к определенным мышцам ладони: первый — к *m. abductor pollicis brevis*, *caput superficiale m. flexoris pollicis brevis*, *mm. opponens pollicis et lumbricalis I*; второй —

к *m. lumbricalis II*; третий — к *m. lumbricalis III* (непостоянно).

Затем общие ладонные пальцевые нервы отдают *собственные ладонные пальцевые нервы, nn. digitales palmares proprii* (рис. 1009; см. рис. 1001): первый — два к большому пальцу и один к указательному, второй — к указательному и среднему, а третий — к среднему и безымянному.

Собственные ладонные пальцевые нервы большого пальца доходят до кожи на лучевом и локтевом краях его ладонной поверхности и посылают соединительные ветви к поверхностной ветви лучевого не-

рва. Аналогичные нервы указательного и среднего пальцев достигают кожи на лучевом и локтевом краях их ладонной поверхности, а безымянного — кожи в области лучевого края той же поверхности и отдают ветви в кожу на тыльной поверхности средней и дистальной фаланг этих пальцев (см. рис. 1004).

Задний пучок

Задний пучок плечевого сплетения, fasciculus posterior plexus brachialis (см. рис. 983, 996, 997, 1000), образуют передние ветви пятого, шестого, седьмого, восьмого шей-

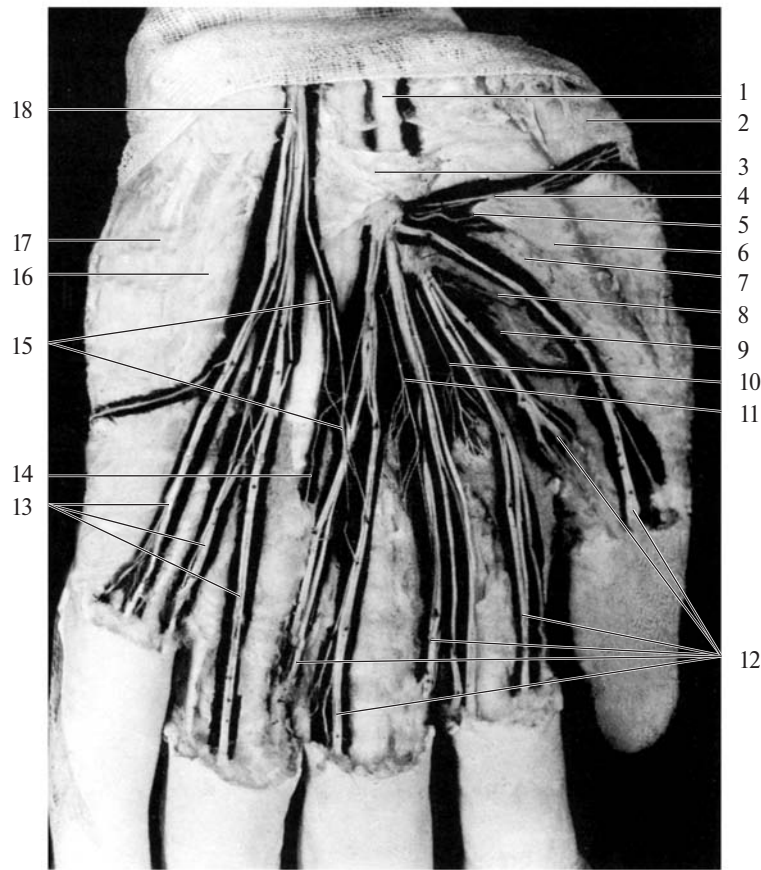


Рис. 1009. Ветви срединного и локтевого нервов кисти, левой (фотография). (Ладонная поверхность.) (Препарат Л. Киселевой.)

1 — срединный нерв; 2 — длинная мышца, отводящая большой палец кисти (оттянута); 3 — удерживатель мышц-сгибателей; 4 — ветвь к отводящей мышце; 5 — ветвь к мышце, противопоставляющей большой палец; 6 — мышца, противопоставляющая большой палец кисти; 7 — поверхностная головка короткого сгибателя большого пальца кисти; 8 — ствол от глубокой ветви локтевого нерва, входящий в глубокую головку короткого сгибателя большого пальца кисти; 9 — ветвь к пястно-фаланговому суставу большого пальца кисти; 10 — ветвь к первой червеобразной мышце; 11 — ветвь ко второй червеобразной мышце; 12 — собственные ладонные пальцевые нервы (от срединного нерва); 13 — собственные ладонные пальцевые нервы (от локтевого нерва); 14 — ветвь к третьей червеобразной мышце; 15 — соединительная ветвь локтевого нерва со срединным; 16 — короткий сгибатель мизинца; 17 — мышца, отводящая мизинец; 18 — поверхностная ветвь локтевого нерва.

ных и первого грудного нервов (C_V — Th_I). От него отходят подлопаточные, грудоспинальные, подмышечный и лучевой нервы.

1. *Подлопаточные нервы, nn. subscapulares* (C_V — C_{VII}) (см. рис. 996, 1000), короткие, отделяются от верхнего ствола или начальной части заднего пучка, иногда от подмышечного нерва, идут по передней поверхности подлопаточной мышцы, посылая к ней и к большой круглой мышце тонкие стволы.

2. *Грудоспинальный нерв, n. thoracodorsalis* (C_{VI} — C_{VIII}) (см. рис. 983, 996, 1000), спускается по латеральному краю лопатки и, до-

стигнув передней части широчайшей мышцы спины, рассыпается в ее толще. Может разделяться на две ветви и в редких случаях отходит от лучевого нерва.

3. *Подмышечный нерв, n. axillaris* (C_V , C_{VI}) (рис. 1010; см. рис. 996, 997, 1000, 1001), относительно крупный, пролегает в подмышечной ямке, сзади подмышечной артерии, по сухожилию подлопаточной мышцы. Направляясь немного вниз, кнаружи и кзади, он проходит в сопровождении задней артерии, огибающей плечевую кость, через четырехстороннее отверстие и, обойдя сзади хирургическую шейку плечевой кости, сле-

дует между ней и дельтовидной мышцей, отдавая тонкие ветви к капсуле плечевого сустава и к надкостнице плечевой кости.

От подмышечного нерва берет начало ряд стволков.

1) *Мышечные ветви, rr. musculares*, вступают в малую круглую мышцу со стороны ее нижненаружной поверхности и в дельтовидную со стороны ее внутренней поверхности. Среди последних различают группу нервов, распределяющихся во всех ее пучках (рис. 1011). Некоторые из них, прободая толщу мышцы, проникают в кожу. Кроме того, подмышечный

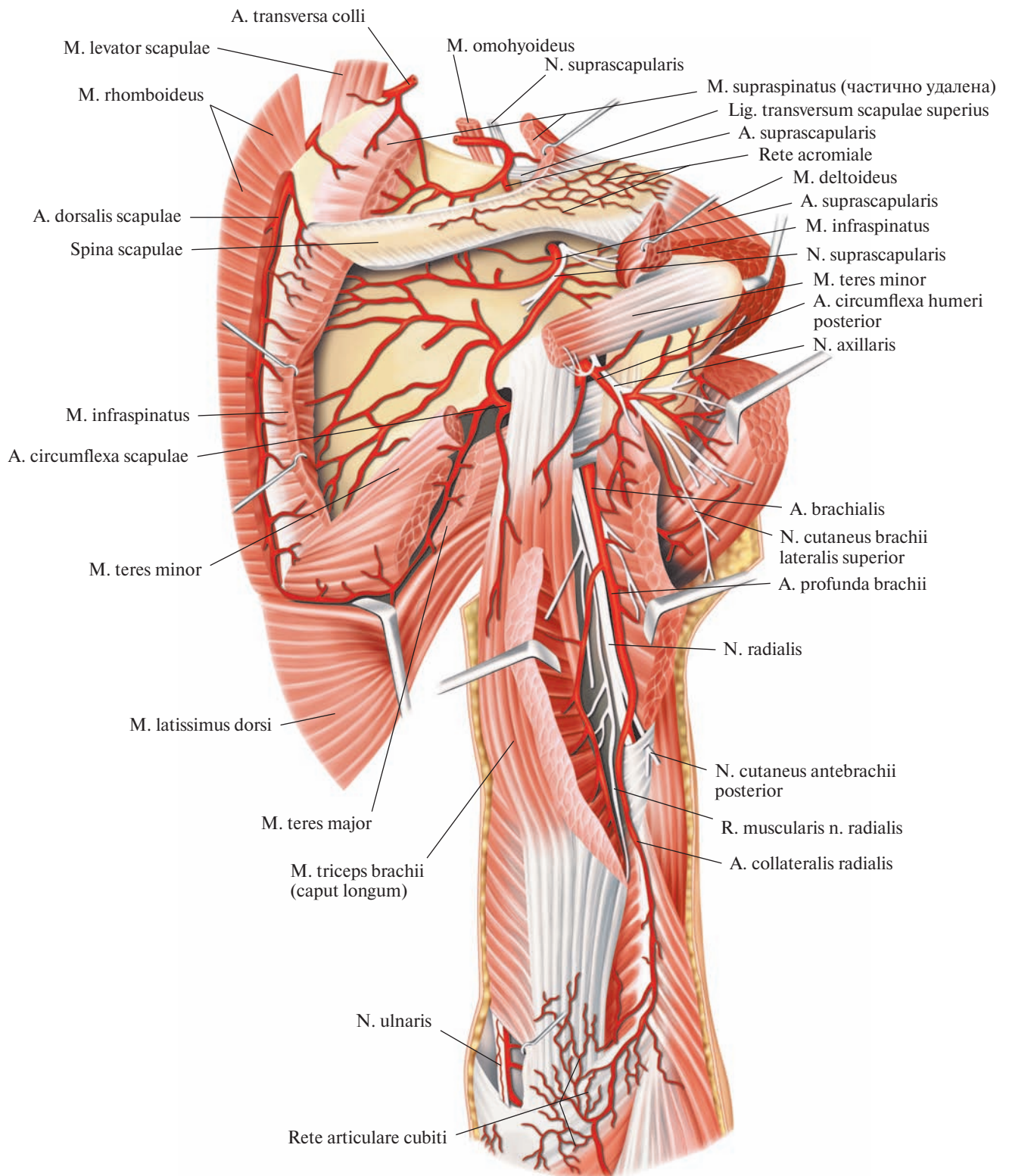


Рис. 1010. Нервы и артерии пояса верхней конечности и плеча, правого. (Задняя поверхность.) (Участки над- и подостных и дельтовидной мышц удалены; большая круглая мышца и латеральная головка трехглавой мышцы плеча перерезаны.)

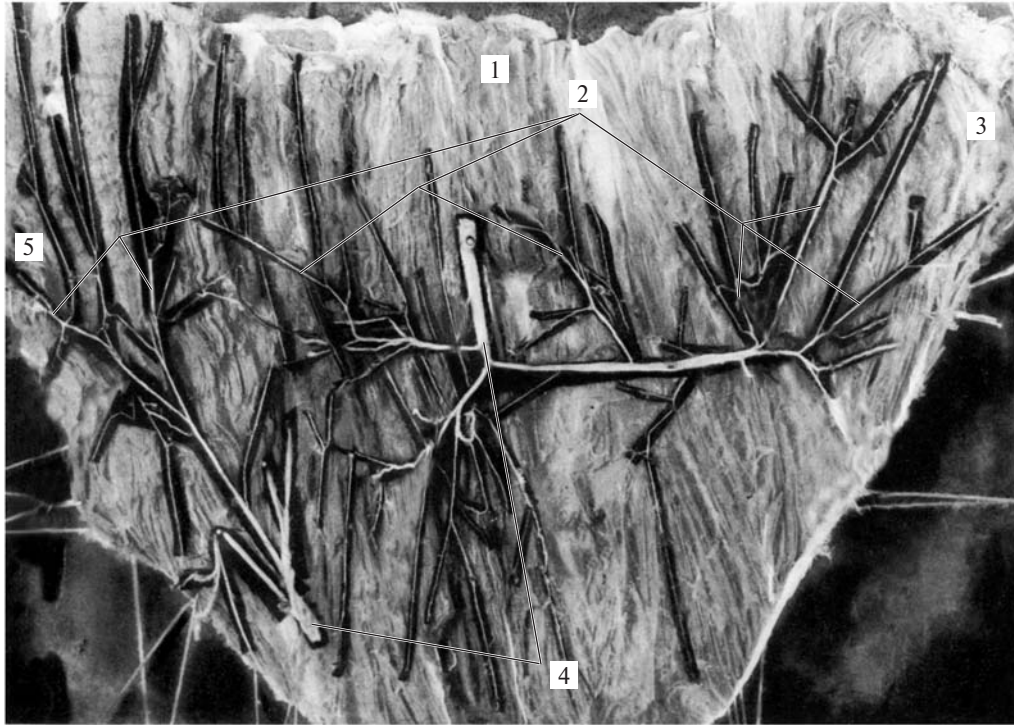


Рис. 1011. Мышечные ветви подмышечного нерва в дельтовидной мышце, правой (фотография). (Внутренняя поверхность мышцы.) (Препарат Я. Синельникова.) (Подмышечный нерв перерезан, часть его оттянута кверху.)

1 — акромиальная часть мышцы; 2 — мышечные ветви; 3 — остистая часть мышцы; 4 — подмышечный нерв; 5 — ключичная часть мышцы.

нерв может посылать мышечную ветвь к нижнелатеральной части подлопаточной мышцы.

2) *Верхний латеральный кожный нерв плеча, n. cutaneus brachii lateralis superior* (см. рис. 997, 1005, 1010, 1014, 1015), пролегая между дельтовидной мышцей (реже через ее толщу) и длинной головкой трехглавой мышцы плеча, распадается на восходящие и нисходящие стволы, которые разветвляются в коже в заднем отделе дельтовидной области, а также в верхней половине латеральной поверхности плеча. Концевые ветви могут соединяться с задними кожными нервами плеча и предплечья (от лучевого нерва).

4) *Лучевой нерв, n. radialis* (C_5 — Th_1) (рис. 1012—1015; см. рис. 983, 996, 997, 1007, 1010), пролегает в подмышечной ямке сзади подмышечной артерии. На уровне нижнего края сухожилия широчайшей мышцы спины направляется кзади, кнаружи и книзу и в сопровождении

глубокой артерии плеча вступает в верхнее отверстие плечемышечного канала. На уровне хирургической шейки плечевой кости он дает ветвь к капсуле плечевого сустава. Пройдя указанный канал в сопровождении лучевой коллатеральной артерии, нерв выходит из него между плечевой и плечелучевой мышцами. Достигнув уровня латерального надмыщелка, он делится на поверхностную и глубокую ветви.

От лучевого нерва отходят следующие стволы.

1) *Мышечные ветви, rr. musculares* (см. рис. 1010, 1013), в области плеча идут к трехглавой мышце плеча (ко всем трем ее головкам), к локтевой мышце и нередко к латеральной части плечевой мышцы.

2) *Задний кожный нерв плеча, n. cutaneus brachii posterior* (см. рис. 1005, 1014), начинается от основного ствола лучевого нерва в подмышечной ямке, направляется наискось кзади, иногда проникая через толщу

длинной головки трехглавой мышцы плеча, прободает фасцию плеча приблизительно на уровне сухожилия дельтовидной мышцы и рассыпается в коже на заднебоковой поверхности плеча. Его ветви могут соединяться с ветвями верхнего латерального кожного нерва плеча (от подмышечного нерва).

3) *Нижний латеральный кожный нерв плеча, n. cutaneus brachii lateralis inferior* (см. рис. 1015), чаще отходит от основного ствола или от заднего кожного нерва предплечья у начального отдела медиальной головки трехглавой мышцы плеча. Вместе с задним кожным нервом предплечья он направляется вниз и кнаружи и заканчивается в коже в области латеральной поверхности нижней трети плеча и локтя.

4) *Задний кожный нерв предплечья, n. cutaneus antebrachii posterior* (см. рис. 1003, 1005, 1009, 1015), отходит от основного ствола лучевого нерва в плечемышечном

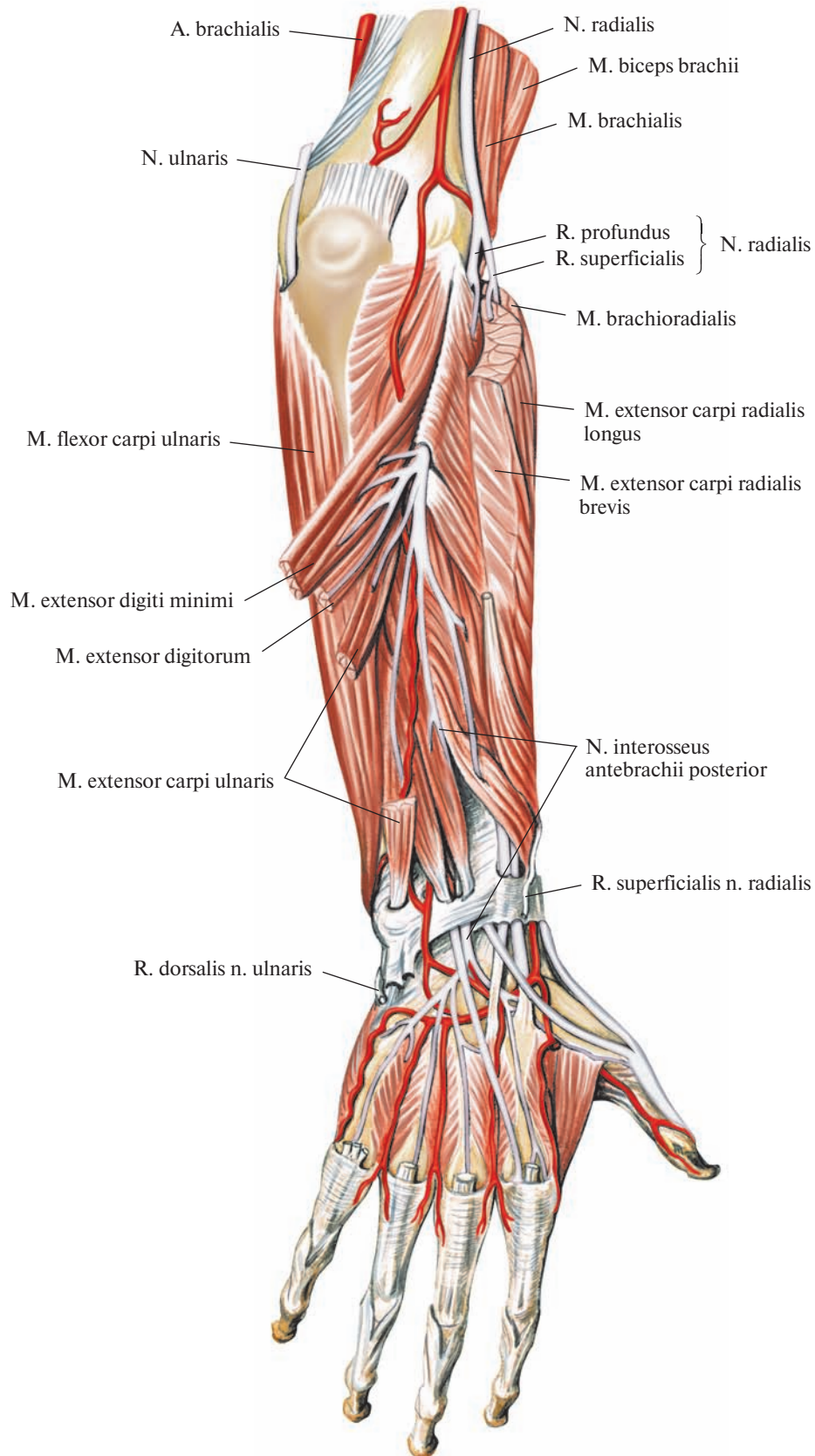


Рис. 1012. Нервы предплечья. (Задняя поверхность.) (Кожа и подкожная основа удалены.)

канале, следует вместе с ним до латеральной межмышечной перегородки плеча и прободает ее и фасцию плеча у наружного края плечелучевой мышцы. Распадается в коже в области задней поверхности дистальной части плеча и тыльной поверхности предплечья, достигая лучезапястного сустава. Его ветви могут соединяться с ветвями медиального и латерального кожных нервов предплечья, а также с тыльной ветвью локтевого и с поверхностной ветвью лучевого нерва.

5) *Поверхностная ветвь, r. superficialis* (рис. 1013—1015; см. рис. 1003—1005, 1007, 1012), отходит от основного ствола лучевого нерва в локтевой ямке на уровне латерального надмышелка плечевой кости, кнутри от плечелучевой мышцы. Ниже она пролегает кнаружи от лучевой артерии. В средней части предплечья поверхностная ветвь отклоняется в лучевую сторону и, пройдя между сухожилиями плечелучевой мышцы и длинного лучевого разгибателя запястья на тыльную сторону лучевого края предплечья, прободает фасцию предплечья немного выше лучезапястного сустава. Затем она рассыпается в коже на лучевой поверхности в области лучезапястного сустава и лучевой половины тыла кисти и пальцев на тыльные пальцевые нервы.

От поверхностной ветви берут начало следующие стволы (см. рис. 1003, 1004).

а) Соединительные ветви подходят к латеральному и заднему кожным нервам предплечья в области задней поверхности нижней трети предплечья и лучезапястного сустава.

б) *Локтевая соединительная ветвь, r. communicans ulnaris*, — наиболее крупная, связывает поверхностную ветвь лучевого нерва с тыльной ветвью локтевого нерва на тыльной поверхности кисти.

в) *Тыльные пальцевые нервы, nn. digitales dorsales*, распределяются в коже в области лучевого и локтевого краев тыльной поверхности большого (до дистальной фаланги) и указательного (до средней фаланги) пальцев кисти и лучевого края тыльной поверхности среднего пальца (до средней фаланги).

б) *Глубокая ветвь, r. profundus* (см. рис. 1007, 1012), толще поверхностной, отходит от основного ствола так же, как и последняя, на уровне латерального надмышелка плечевой кости, проникает в брюшко супинатора и огибает верхний участок лучевой кости, направляясь наискось вниз на тыльную поверхность предплечья. Выйдя из супинатора, пролегает между поверхностным и глубоким слоями мышц.

От глубокой ветви отходит ряд стволов (см. рис. 1012).

а) Мышечные ветви, короткие, в области предплечья направляются к супинатору, короткому лучевому разгибателю запястья, разгибателю пальцев, разгибателю мизинца, короткому разгибателю большого пальца кисти, локтевому разгибателю запястья, длинной мышце, отводящей большой палец кисти, длинному разгибателю большого пальца кисти, разгибателю указательного пальца.

б) *Задний межкостный нерв предплечья, n. interosseus antebrachii posterior*, длинный, сначала пролегает между поверхностным и глубоким слоями задней группы мышц предплечья, далее следует по дорсальной поверхности межкостной перепонки предплечья, между сухожилиями длинного и короткого разгибателей большого пальца кисти, достигая тыльной поверхности запястья.

По ходу задний межкостный нерв посылает ветви к межкостной перепонке, которые могут соединяться с передним межкостным нервом предплечья (от срединного нерва), надкостнице лучевой и локтевой костей с их тыльной стороны, капсулам запястных, запястно-пястных, а также пястно-фаланговых суставов.

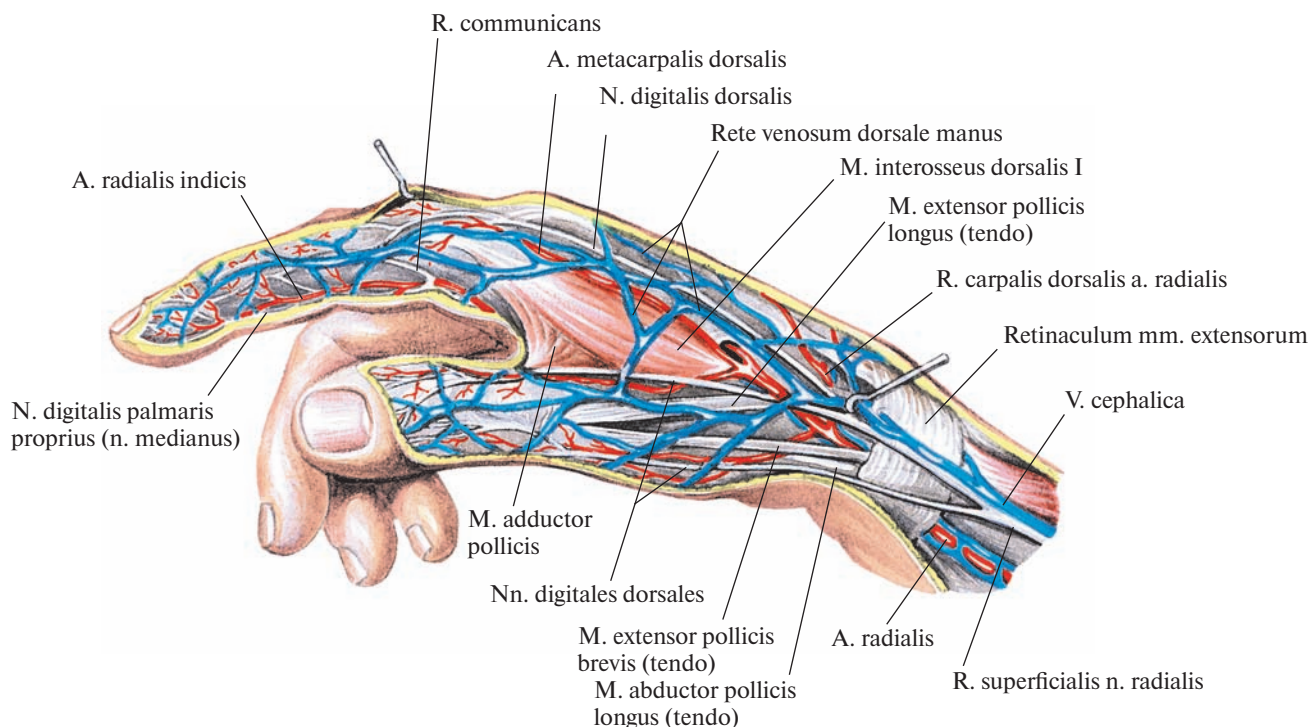


Рис. 1013. Нервы, артерии и вены кисти, правой; лучевой край.

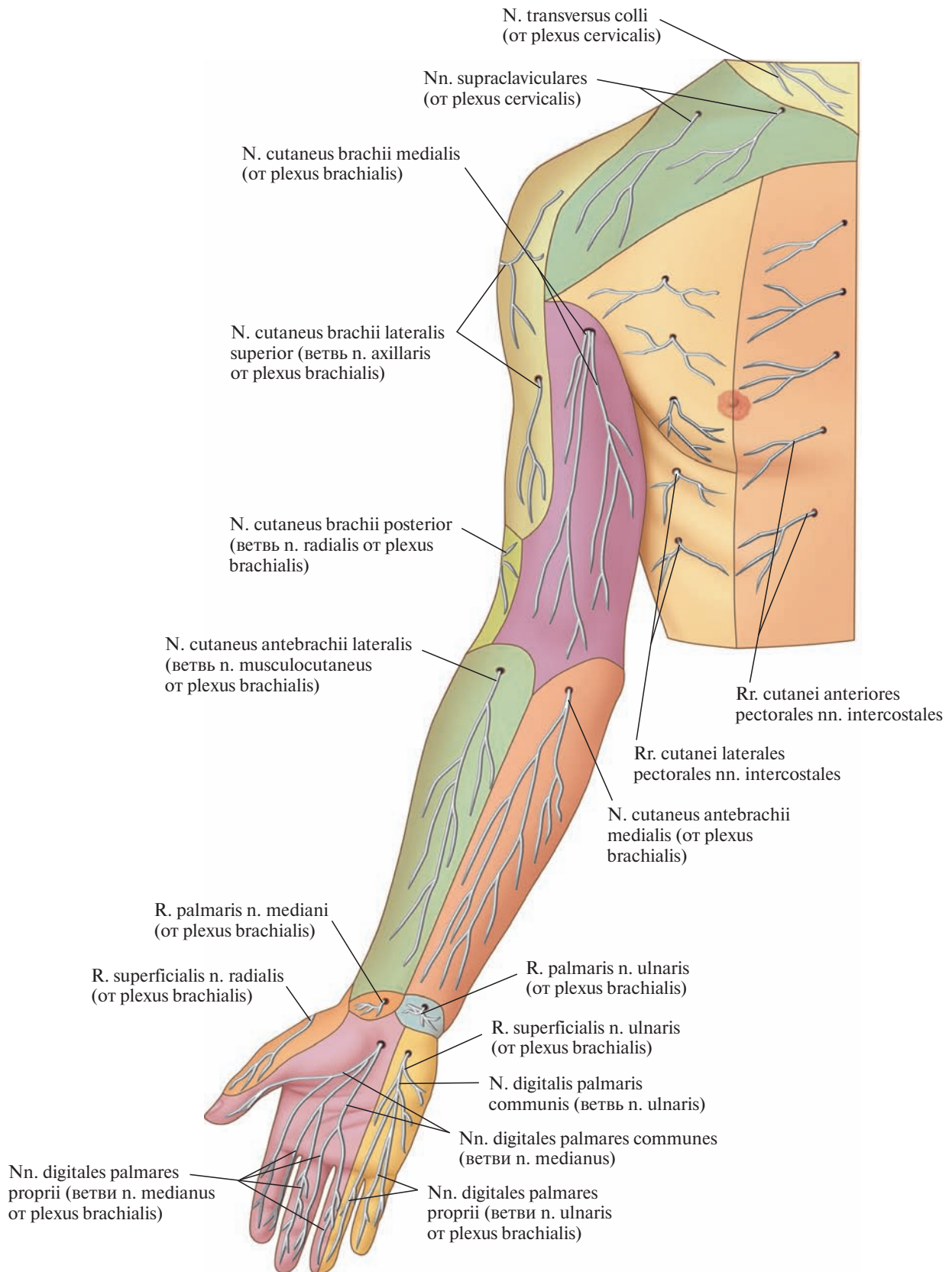


Рис. 1014. Области распространения кожных нервов пояса и свободной части верхней конечности, правой (полусхематично). (Ладонная поверхность.)

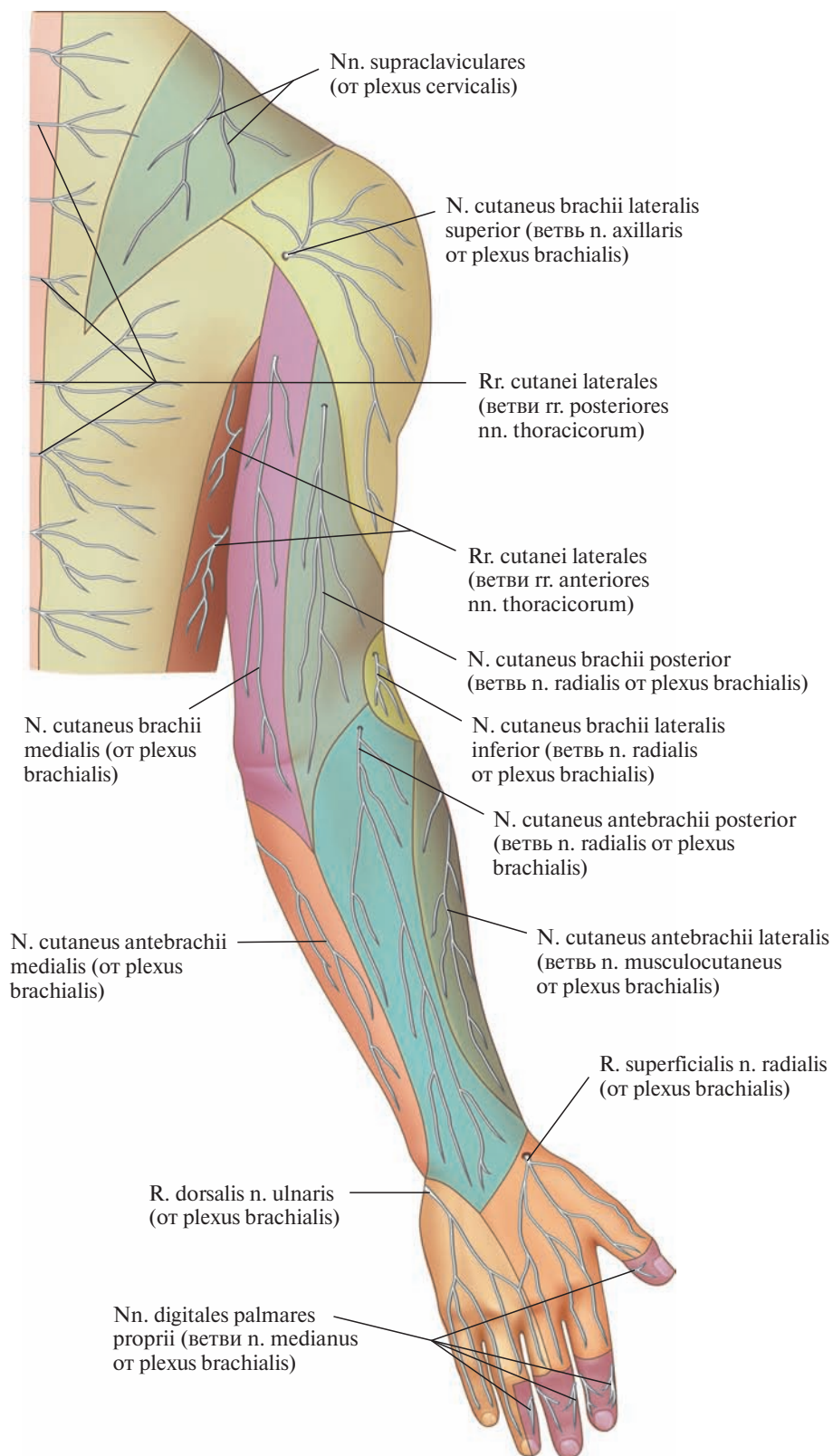


Рис. 1015. Области распространения кожных нервов пояса и свободной части верхней конечности, правой (полусхематично). (Тыльная поверхность.)

ГРУДНЫЕ НЕРВЫ

Грудные нервы, nn. thoracici (Th_I—Th_{XII}) (рис. 1016—1021; см. рис. 983, 985), 12 пар, выйдя из соответствующих межпозвоночных отверстий, отдают по менингеальной, белой соединительной, задней и передней ветви.

Задние (дорсальные) ветви, rr. posteriores (dorsales) (см. рис. 1016, 1017, 1020), начинаются между двумя поперечными отростками соседних грудных позвонков. Каждая из них делится на медиальную и латеральную ветви, иннервирующие участки глубоких мышц и кожу в соответствующих сегментах.

1. **Медиальная ветвь, r. medialis**, пролегал около остистого отростка между многораздельной и полуостистой мышцами груди, посылая стволы к ним и к мышцам-вращателям, и проникает в кожу как **медиальная кожная ветвь, r. cutaneus medialis**.

2. **Латеральная ветвь, r. lateralis**, проходит между подвздошно-реберной и длинной мышцами, иннервируя их, и продолжается в **латеральную кожную ветвь, r. cutaneus lateralis**.

Передние (вентральные) ветви, rr. anteriores (ventrales) (см. рис. 1016, 1018, 1021), в отличие от аналогичных ветвей других

спинномозговых нервов сплетений не образуют, а идут, направляясь кпереди, непосредственно на периферию и рассыпаются в боковых и передних отделах стенок грудной клетки и живота. Ветви первых 11 грудных нервов проходят между ребрами и обозначаются как **межреберные нервы, nn. intercostales** (Th_I—Th_{XI}), а аналогичная ветвь двенадцатого нерва (Th_{XII}) пролегал под XII ребром и называется **подреберным нервом, n. subcostalis**.

Сначала каждый межреберный нерв следует кнутри от наружной межреберной мышцы, прикрытый внутригрудной

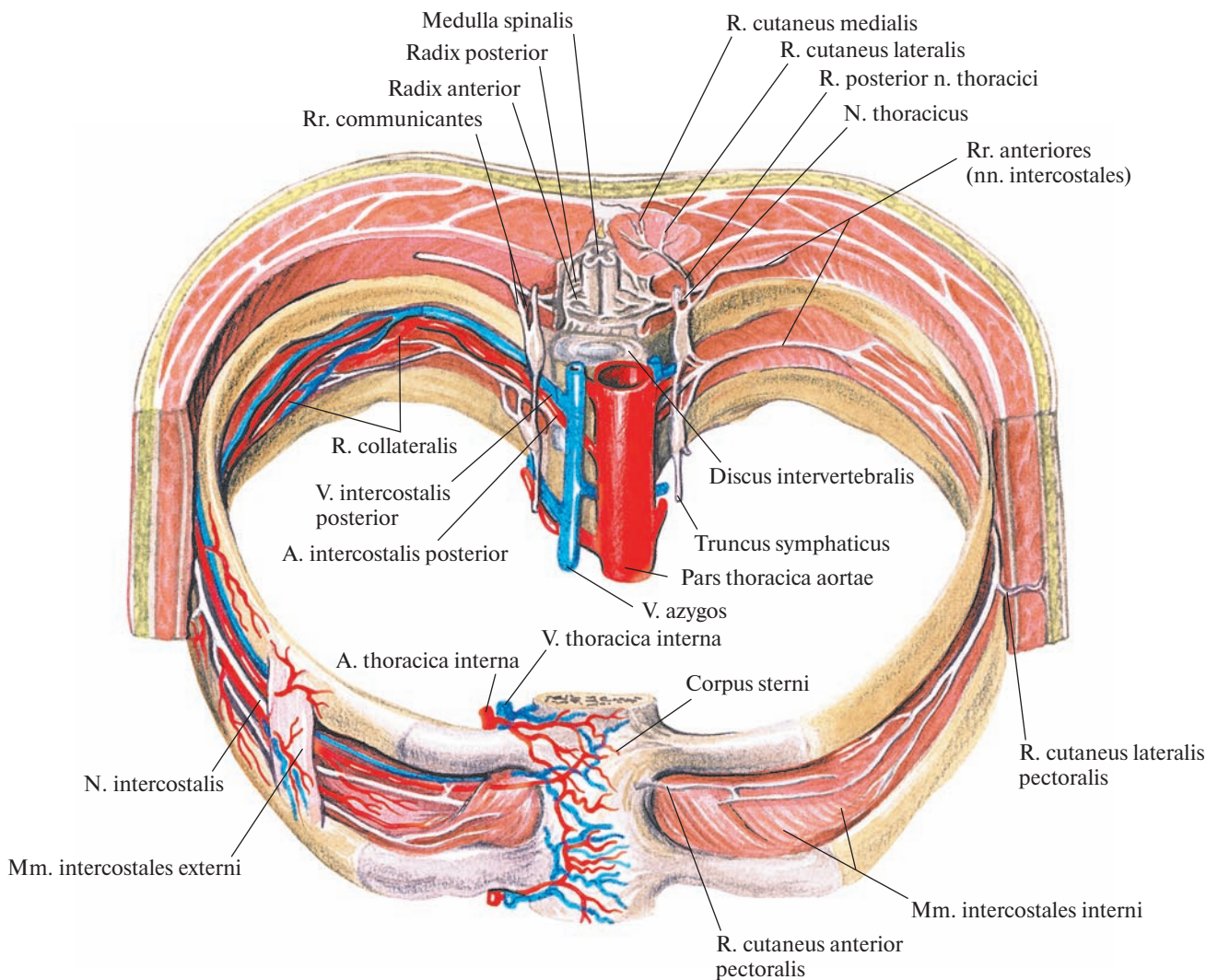


Рис. 1016. Межреберные нервы, артерии и вены; вид сверху и немного спереди. (Кожные покровы переднебоковых отделов груди в области V—VI ребер, париетальная плевра и внутригрудная фасция удалены.)

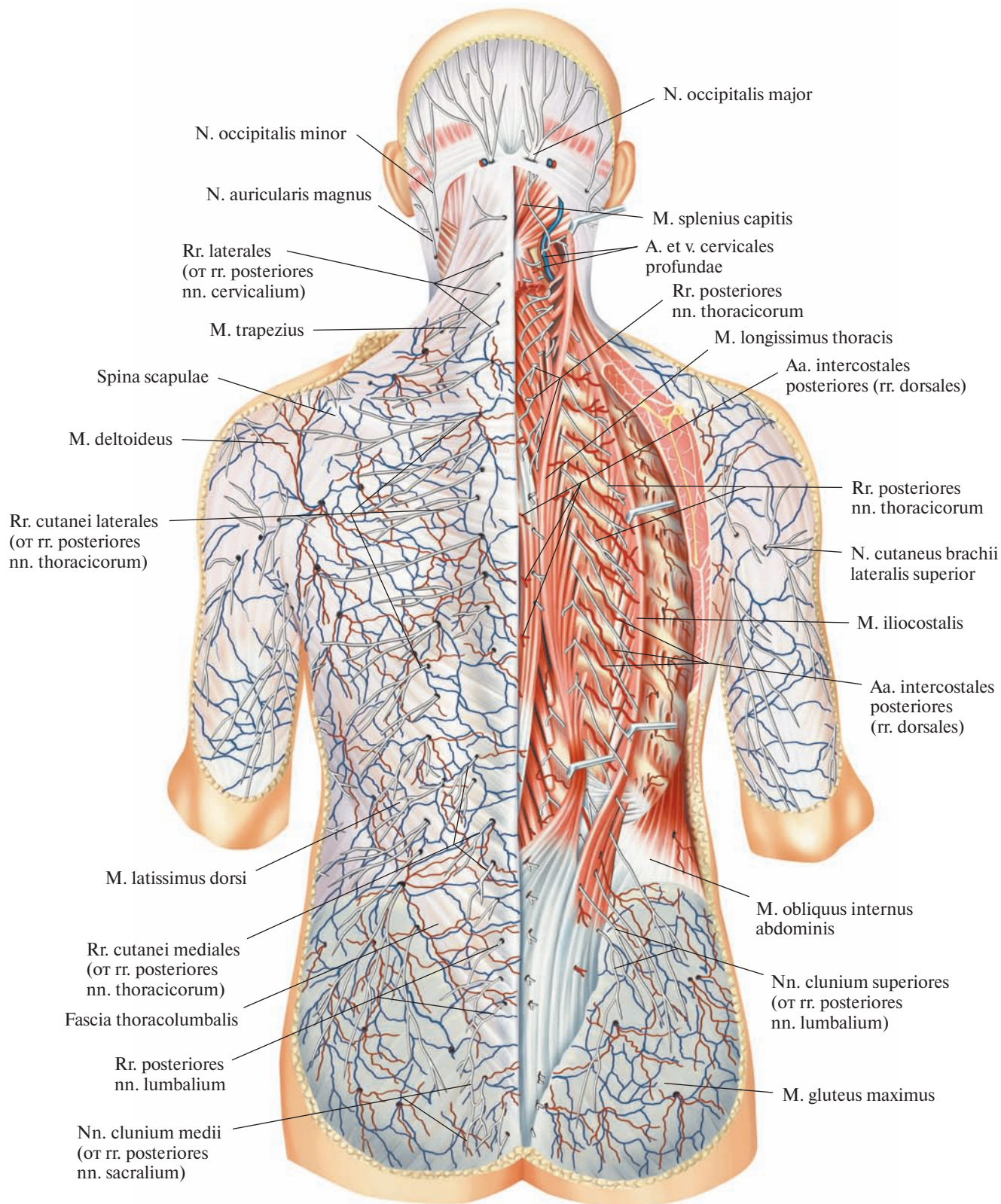


Рис. 1017. Нервы туловища. (Задние ветви спинномозговых нервов: слева — кожные, справа — мышечные.)

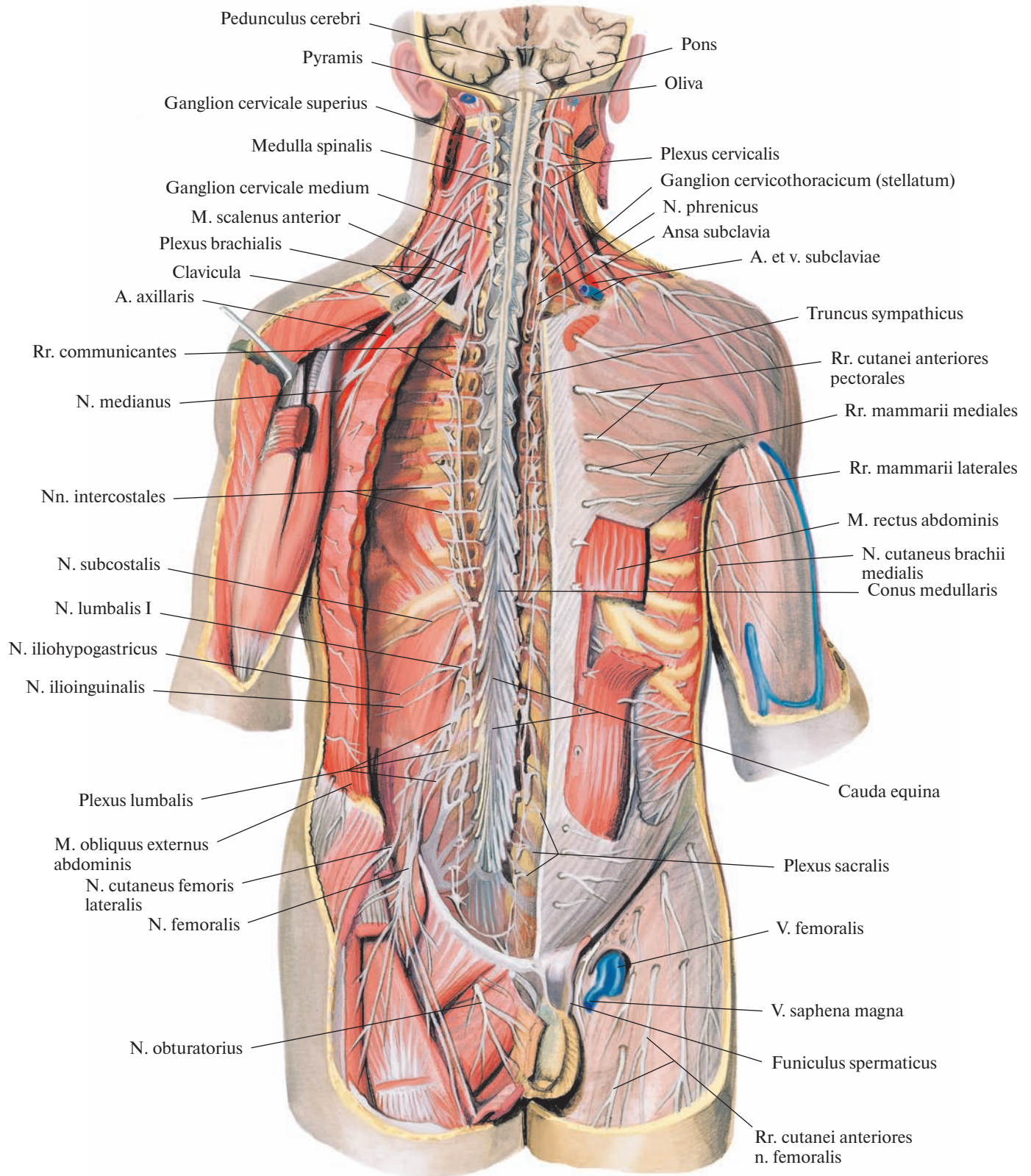


Рис. 1018. Симпатические стволы и сплетения спинномозговых нервов; вид спереди. (Справа широко вскрыты грудная и брюшная полости и удалены париетальная плевра, брюшина, внутригрудная и внутрибрюшная фасции.)

фасцией и париетальной плеврой. Затем идет между внутренней и наружной межреберными мышцами вдоль борозды ребра в сопровождении пролегающих выше межреберных артерии и вен.

Верхние 6—7 межреберных нервов ($Th_1—Th_{VI}—Th_{VII}$), следуя на всем протяжении в межреберьях, направляются к латеральному краю грудины и разветвляются в коже в этой области. Нижние межреберные нервы, достигнув реберных хрящей,

переходят через хрящ нижележащего ребра и проникают между поперечной и внутренней косой мышцами живота. Не теряя своего направления, они следуют к латеральному краю влагалища прямой мышцы живота, прободают его и, немного (0,5—1,0 см) пройдя по задней поверхности этой мышцы, вступают в ее толщу. Там отдают кожные ветви, которые проходят сквозь переднюю стенку влагалища прямой мышцы живота к коже в соответс-

твующей области, а сами рассыпаются в мышце.

Подреберный нерв (Th_{XII}), как уже отмечалось, пролегает не в межреберье, а под XII ребром, вначале кнутри от квадратной мышцы поясницы; участвует в образовании поясничного сплетения.

Между дистальными участками нижних (седьмого—двенадцатого) межреберных нервов имеются соединения (см. рис. 1019). Смежные нервы связаны друг с другом.

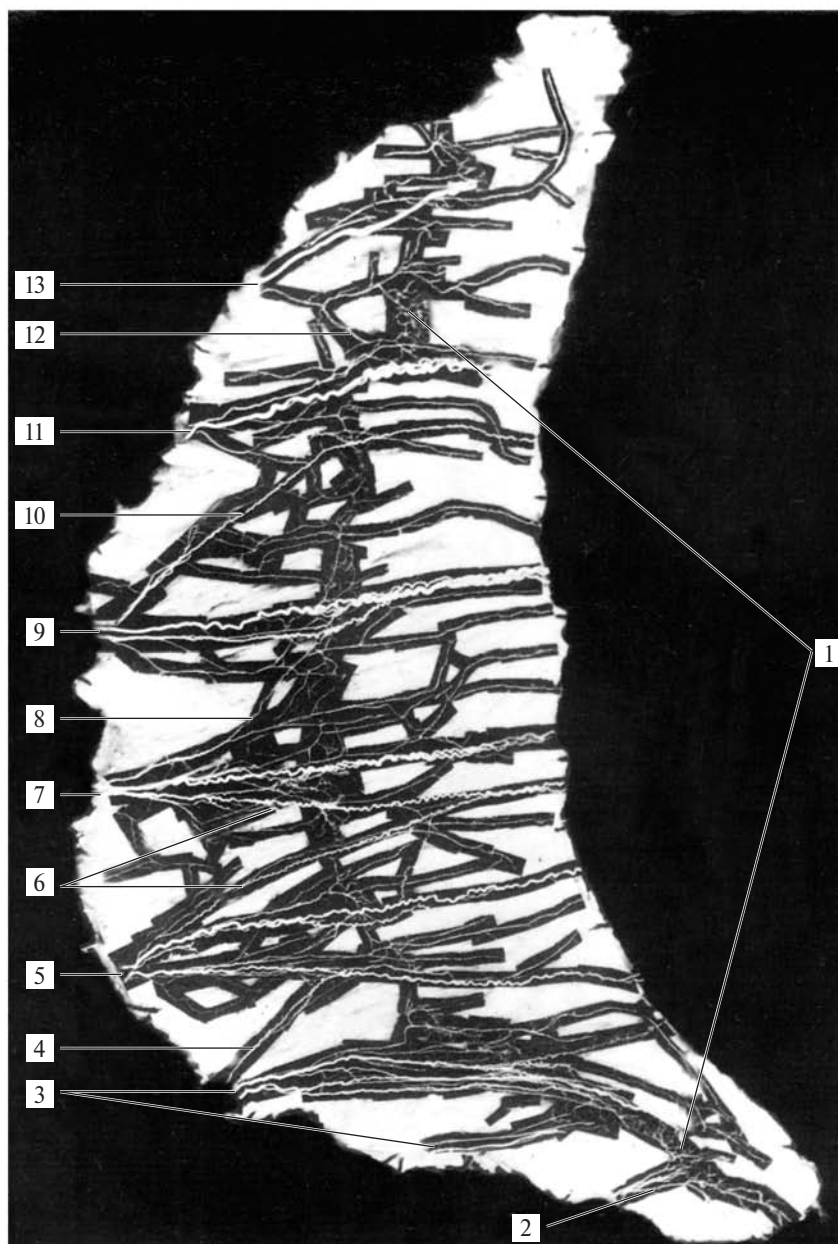


Рис. 1019. Нервы поперечной мышцы живота, правой (фотография). (Препарат С. Гордиенко.)

1 — внутримышечное нервное сплетение на всем протяжении мышцы; 2 — передние ветви второго поясничного нерва; 3 — передние ветви первого поясничного нерва; 4 — соединительная ветвь с подреберным нервом; 5 — подреберный нерв; 6 — соединительные ветви одиннадцатого межреберного и подреберного нервов; 7 — одиннадцатый межреберный нерв; 8 — соединительная ветвь с десятым межреберным нервом; 9 — десятый межреберный нерв; 10 — соединительная ветвь с девятым межреберным нервом; 11 — девятый межреберный нерв; 12 — соединительная ветвь с восьмым межреберным нервом; 13 — восьмой межреберный нерв.

На своем пути межреберные нервы отдают ряд стволов.

1. *Мышечные ветви, rr. musculares*, направляются к мышцам, поднимающим ребра, верхней и нижней задним зубчатым мышцам, поперечной мышце груди, подреберным и наружным, внутренним и самым внутренним межреберным мышцам, внутренней и наружной косым, поперечной и прямой мышцам живота, пирамидальной мышце и квадратной мышце поясницы.

2. Плевральные и брюшинные ветви, тонкие, идут к реберной части париетальной плевры, брюшине переднебоковых стенок живота, а также к серозному покрову начального отдела диафрагмы.

3. *Кожные ветви, rr. cutanei* (см. рис. 1016, 1020, 1021), включают более крупные латеральные кожные ветви и передние кожные ветви.

1) *Латеральные кожные ветви, rr. cutanei laterales* (см. рис. 1016, 1021), по обла-

сти их распространения делят на *грудные кожные ветви, rr. cutanei pectorales*, и *брюшные кожные ветви, rr. cutanei abdominales*. Направляясь наискось вперед, первые в границах передней подмышечной линии пробивают наружные межреберные мышцы и выходят между зубцами передней зубчатой мышцы, а вторые следуют сквозь наружную косую мышцу живота. Затем каждая латеральная кожная ветвь распадается на переднюю и заднюю ветви, ин-

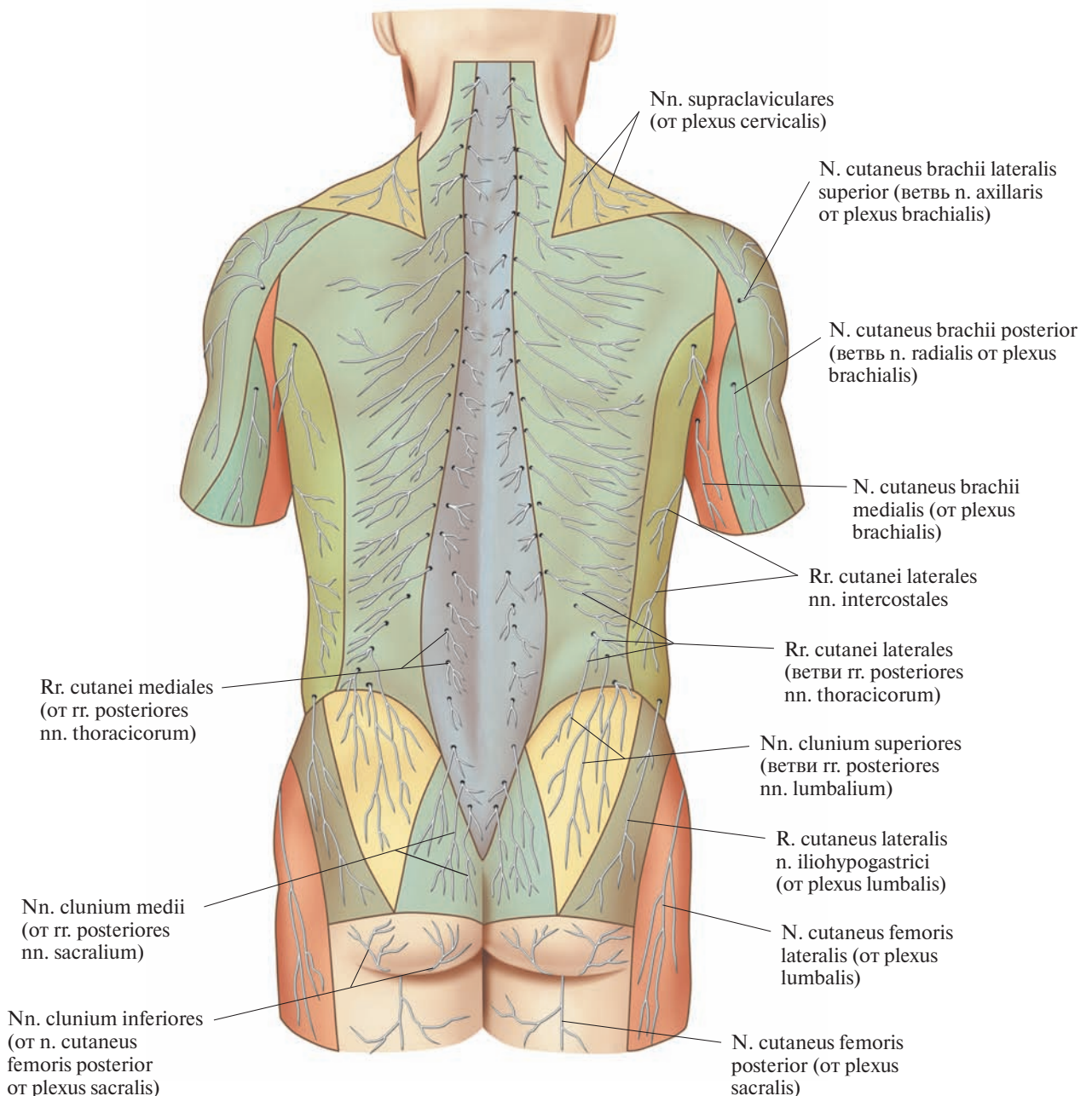


Рис. 1020. Области распространения кожных нервов туловища; вид сзади (полусхематично).

нервирующие кожу в соответствующих областях.

Передние ветви четвертой, пятой и шестой латеральных кожных ветвей следуют к коже молочной железы и обозначаются как *латеральные ветви к молочной железе, rr. mammarii laterales* (см. рис. 1018, 1021). Аналогичная ветвь латеральной кожной ветви двенадцатого межреберного, или подреберного, нерва посылает книзу один или несколько стволов, кото-

рые переходят через подвздошный гребень, направляются к средней ягодичной мышце и достигают кожи в области большого вертела.

Первый грудной межреберный нерв (Th_I) латеральной кожной ветви не имеет, а отдает ствол в плечевое сплетение.

Латеральные кожные ветви второго (Th_{II}), иногда третьего (Th_{III}) и четвертого (Th_{IV}) грудных межреберных нервов могут следовать к коже плеча как *межре-*

берно-плечевые нервы, nn. intercostobrachiales (см. рис. 998). Они пробивают подмышечную фасцию и фасцию плеча и рассыпаются в коже подмышечной ямки и в области передней и заднемедиальной поверхностей плеча, достигая медиального надмышелка плечевой кости и локтевого отростка, или соединяются с медиальным кожным нервом плеча.

2) *Передние кожные ветви, rr. cutanei anteriores*, являются концевыми ветвями

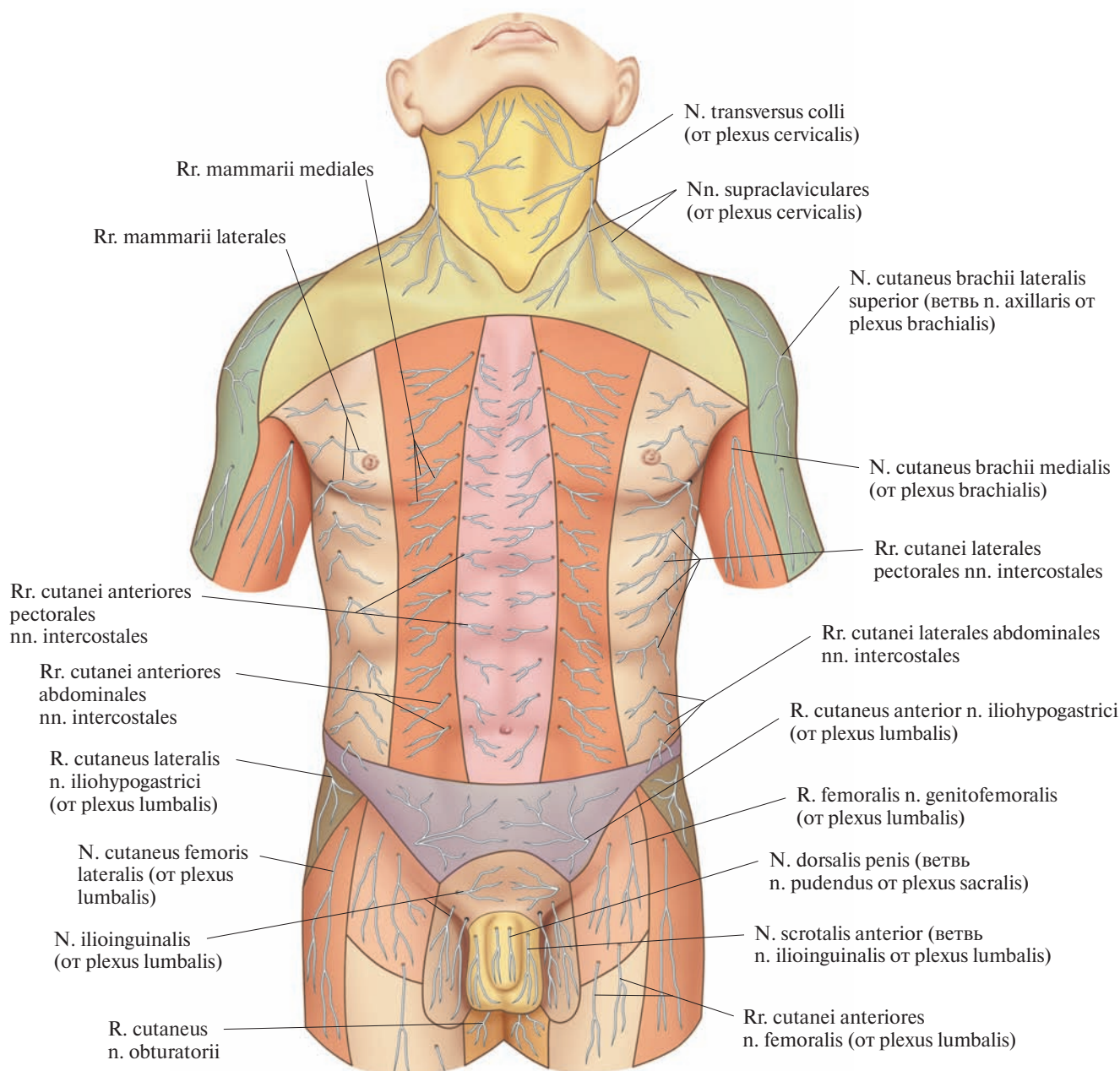


Рис. 1021. Области распространения кожных нервов туловища; вид спереди (полусхематично).

межреберных нервов. В области груди они прободают внутренние межреберные мышцы и направляются к наружному краю грудины как *грудные кожные ветви*, *rr. cutanei pectorales*. Вторая, третья и четвертая из них достигают кожи молочной железы — это *медиальные ветви к молочной железе*, *rr. mammarii mediales* (см. рис. 1018, 1021).

У передней стенки живота одна из передних кожных ветвей прободает апоневроз наружной косой мышцы живота у латерального края прямой мышцы живота, другие — переднюю стенку влагалища прямой мышцы живота у ее медиального края и разветвляются в области белой линии; последние называются *брюшными ветвями*, *rr. cutanei abdominales* (см. рис. 1021).

ПОЯСНИЧНЫЕ, КРЕСТЦОВЫЕ И КОПЧИКОВЫЙ НЕРВЫ

Поясничные нервы, *nn. lumbales* (L_1-L_5) (см. рис. 983, 985, 1018), составляют 5 пар. Выйдя из позвоночного канала, все они, как и другие спинномозговые нервы, отдают менингеальную, переднюю и заднюю ветви, а первые два-три еще и по белой соединительной.

Задние (дорсальные) ветви, *rr. posteriores (dorsales)* (см. рис. 1016), начавшись от основного ствола, следуют кзади между поперечными отростками поясничных позвонков, и вскоре каждая из них делится на две ветви — медиальную и латеральную, которые направляются к собственным мышцам спины и коже в поясничной, крестцовой и ягодичной областях (см. рис. 1020).

1. *Медиальные ветви*, *rr. mediales*, более слабые, чем латеральные, рассыпаются в многораздельной мышце и в межкостистой мышце поясницы.

2. *Латеральные ветви*, *rr. laterales*, распадаются в поясничной части мышцы, выпрямляющей позвоночник, и в межпоперечных мышцах, а более крупные направляются к коже. Латеральные кожные ветви задних ветвей трех верхних поясничных нервов (L_1, L_{II}, L_{III}), пройдя через толщу указанных мышц и пояснично-грудную фасцию, спускаются ниже подвздошного гребня и доходят до кожи в ягодичной области — это *верхние нервы ягодиц*, *nn. clunium superiores* (см. рис. 1020). На своем пути они соединяются между собой и достигают кожи над большим вертелом.

Задние ветви двух нижних поясничных нервов (L_{IV}, L_V) доходят только до мышц.

Передние (вентральные) ветви, *rr. anteriores (ventrales)*, значительно крупнее передних ветвей шейных и грудных нервов. Их диаметр увеличивается сверху вниз (от первой до пятой).

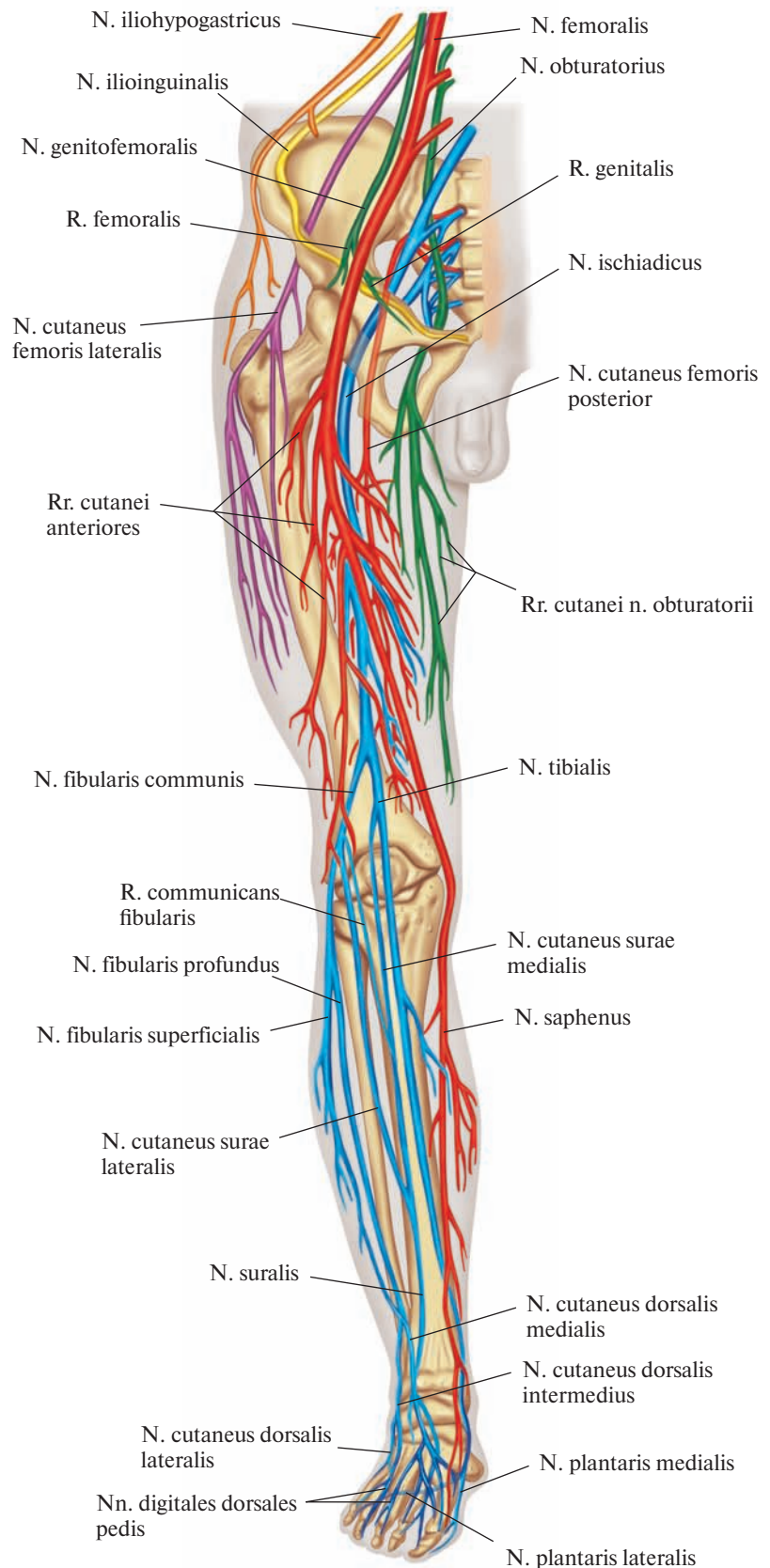


Рис. 1022. Пояснично-крестцовое сплетение, *plexus lumbosacralis*, и нервы свободной части нижней конечности, правой (полусхематично). (Передняя поверхность.)

Крестцовые нервы, nn. sacrales (S_1-S_5) (см. рис. 983, 985), составляют 5 пар. Первые четыре выходят из крестцового канала через соответствующие межпозвоночные отверстия, а пятый вместе с копчиковым нервом — через крестцовую щель. Каждый из них отдает свои основные ветви — менингеальную, заднюю и переднюю.

Задние (дорсальные) ветви, rr. posteriores (dorsales) (см. рис. 1017, 1020), выходят из крестца, как уже отмечалось, через задние крестцовые отверстия и распадаются на медиальную и латеральную ветви.

1. **Медиальные ветви, rr. mediales**, короткие и тонкие. На дорсальной поверхности крестца они соединяются друг с другом и с задней ветвью копчикового нерва, образуя сплетение, залегающее около крестцово-подвздошного сустава и верхней части крестцово-бугорной связки. Отходящие от сплетения стволы достигают капсулы указанного сустава, ближайших связок, многораздельной мышцы в области крестца (преимущественно от S_1), а также кожи над крестцом и частично копчиком.

2. **Латеральные ветви, rr. laterales** (имеются только у задних ветвей трех верхних крестцовых нервов), значительно длиннее медиальных. Они прободают у наружного края крестца большую ягодичную мышцу и распадаются в коже в этой области. Их ветви называются *средними нервами ягодичи, nn. clunium medii* (см. рис. 1020).

Передние (вентральные) ветви, rr. anteriores (ventrales), выходят из крестца через передние крестцовые отверстия. Их диаметр уменьшается сверху вниз (от первой до пятой).

Копчиковый нерв, n. coccygeus ($Co_1(Co_{II})$) (см. рис. 985, 1024, 1027), выходит из крестцового канала вместе с пятым крестцовым нервом через крестцовую щель и отдает менингеальную, заднюю и переднюю ветви, а также ветви к седалищно-копчиковой мышце, к мышце, поднимающей задний проход, и (непостоянно) к вентральной крестцово-копчиковой мышце.

Передние ветви поясничных, крестцовых и копчикового спинномозговых нервов формируют одно общее **пояснично-крестцовое сплетение, plexus lumbosacralis** ($Th_{XII}-Co_1(Co_{II})$) (рис. 1022; см. рис. 985). В нем топографически различают поясничное и крестцовое сплетения, соединенные **пояснично-крестцовым стволом, truncus lumbosacralis** (см. рис. 1024, 1025), образуемым нижней частью передней ветви четвертого (L_{IV}) и верхней частью передней ветви пятого (L_V) поясничных нервов. Крестцовое сплетение подразделяют на собственно крестцовое сплетение и копчиковое сплетение (см. рис. 985).

Поясничное сплетение

Поясничное сплетение, plexus lumbalis ($Th_{XII}-L_{IV}$) (рис. 1023, 1024; см. рис. 985, 1018), образуют, соединяясь одна с другой в виде трех петель, передние ветви первого, второго, третьего и большей верхней части четвертого поясничных нервов, а также часть подреберного нерва. Оно располагается впереди поперечных отростков поясничных позвонков, частично прободая большую поясничную мышцу.

От поясничного сплетения берут начало следующие стволы.

1. Мышечные ветви отходят еще до образования сплетения от передних ветвей двенадцатого грудного (Th_{XII}) и первого—третьего поясничных (L_1-L_{III}) нервов к квадратной мышце поясницы, двенадцатого грудного (Th_{XII}) и первого—четвертого поясничных (L_1-L_{IV}) — к большой поясничной мышце, первого и второго поясничных (L_1, L_{II}) — к малой поясничной мышце и первого—четвертого

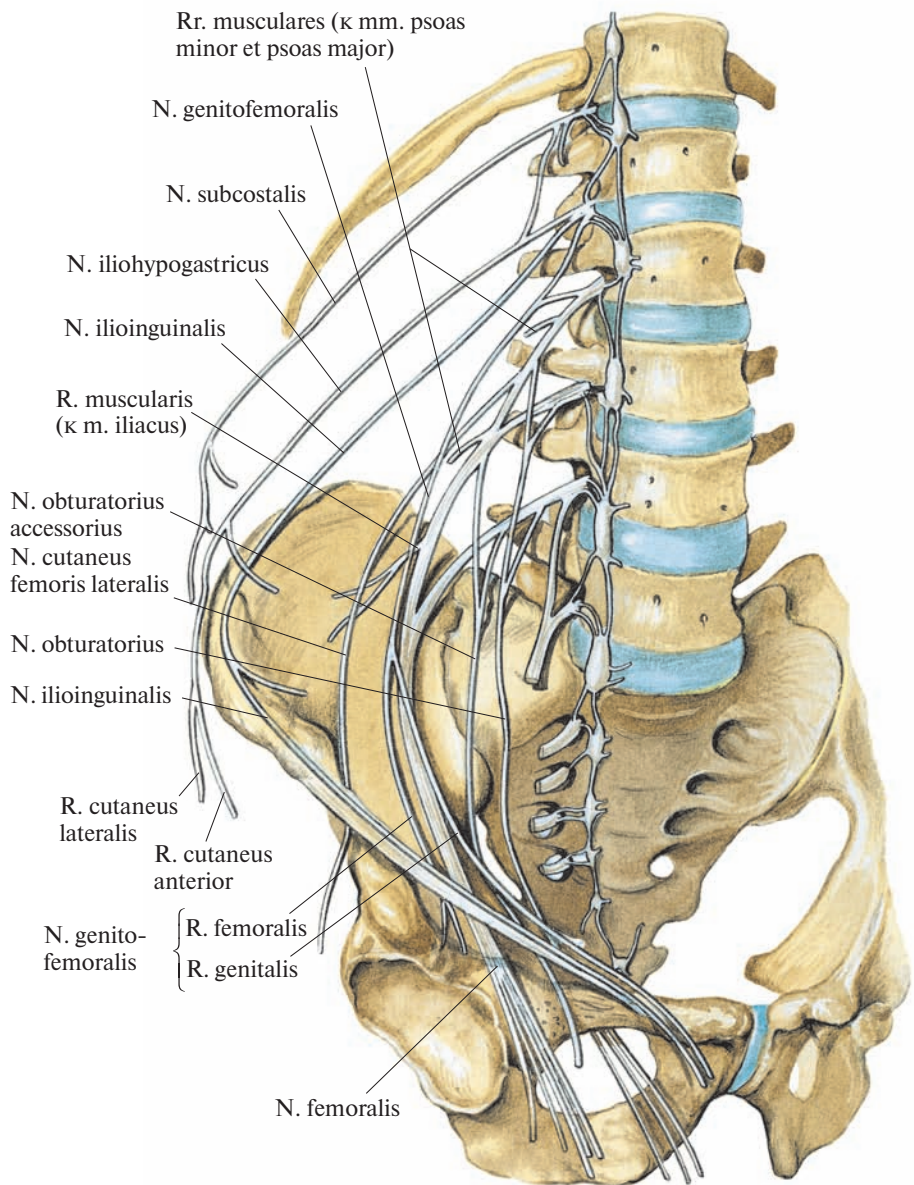


Рис. 1023. Поясничное сплетение, plexus lumbalis (полусхематично).

поясничных нервов (L_1-L_{IV}) — к межпоперечным мышцам поясницы (см. рис. 1023).

2. *Подвздошно-подчревный (подвздошно-лобковый) нерв, n. iliohypogastricus (iliohypogastricus)* (Th_{XII}, L_1) (см. рис. 983, 1022—1024), образуют передние ветви двенадцатого грудного и первого поясничного нервов. Прободая верхнебоковую часть большой поясничной мышцы, он проникает на переднюю поверхность квадратной мышцы поясницы, между нею и почкой. Далее идет сверху вниз и сзади кпереди; около подвздошного гребня проходит сквозь толщу поперечной мышцы живота и следует сна-

чала между нею и внутренней косой мышцей живота, потом между обеими косыми мышцами живота.

В области глубокого пахового кольца нерв прободает внутреннюю косую мышцу, а затем апоневроз наружной косой мышцы живота и, направляясь к поверхностному паховому кольцу, разветвляется в коже нижней части живота, выше лобкового симфиза.

От подвздошно-подчревного нерва отходят следующие стволы.

1) *Латеральная кожная ветвь, r. cutaneus lateralis* (см. рис. 1020, 1021, 1041, 1042), начинается на уровне середины подвздош-

ного гребня, прободает обе косые мышцы живота и рассыпается в коже на верхнебоковой поверхности бедра, где может соединяться с латеральной кожной ветвью двенадцатого грудного нерва.

2) *Передняя кожная ветвь, r. cutaneus anterior* (см. рис. 1021), сохраняя направление основного ствола, проходит сквозь апоневроз наружной косой мышцы и распадается в коже над лобком.

3) Мышечные ветви следуют к поперечной и внутренней косой мышцам живота.

3. *Подвздошно-паховый нерв, n. ilioinguinalis* (L_1) (см. рис. 983, 1022—1024), проле-

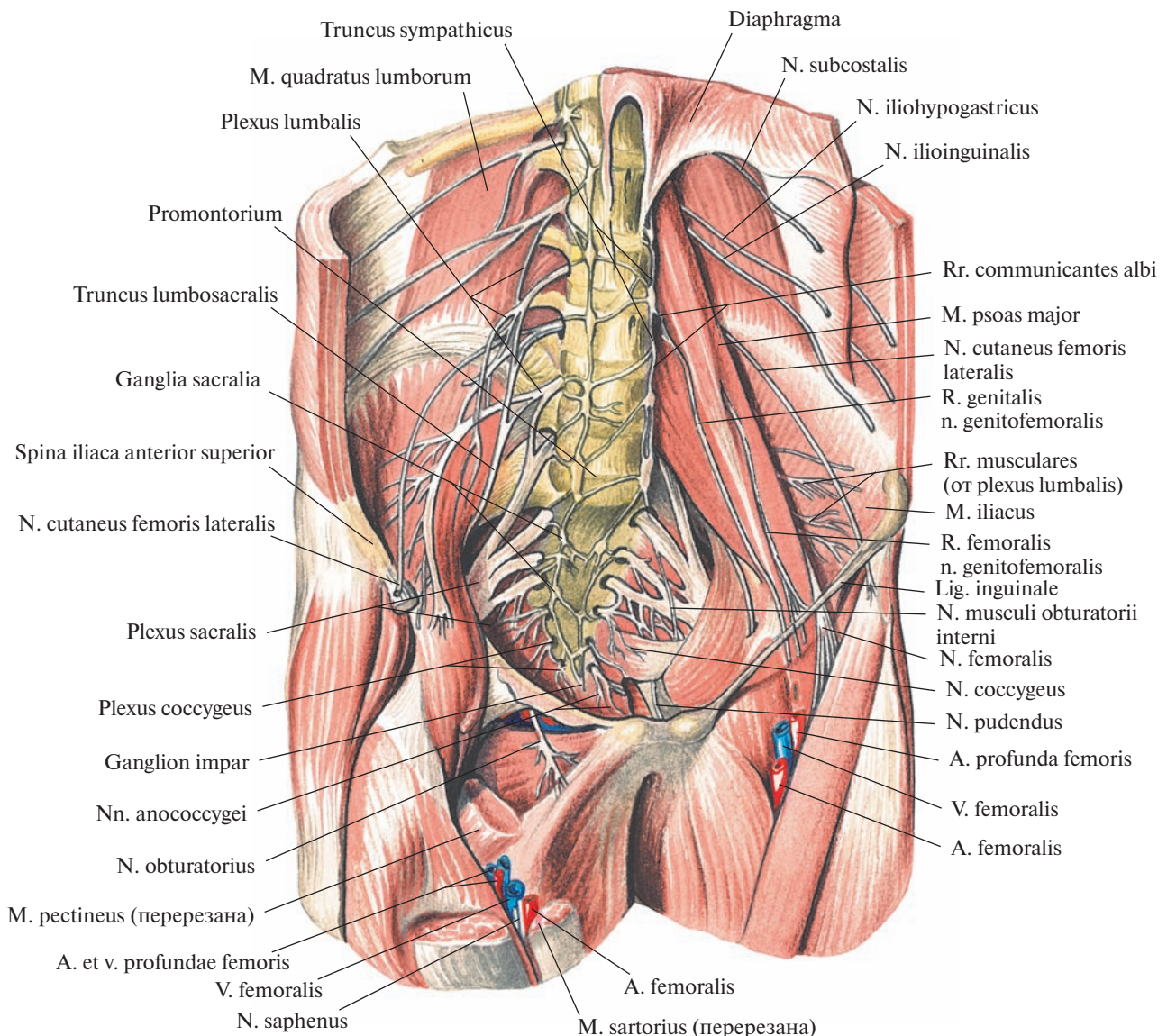


Рис. 1024. Нервы поясничной области и таза; вид спереди. (Справа удалена большая поясничная мышца.)

гает под подвздошно-подчревным нервом, почти параллельно ему. Выйдя из-под латерального края большой поясничной мышцы, он следует по поверхности квадратной мышцы поясницы, прободает поперечную мышцу живота и между нею и внутренней кривой мышцей живота направляется к глубокому паховому кольцу, по пути образуя соединение с подвздошно-подчревным нервом. Затем пролегает вместе с семенным канатиком (круглой связкой матки), соприкасаясь с его (ее) передневнутренней поверхностью, по паховому каналу, выходит из него через поверхностное паховое кольцо и разветвляется в коже лобка, мошонки (больших половых губ) и паховой области.

От подвздошно-пахового нерва берут начало следующие стволы.

1) *Передние мошоночные (губные) нервы, nn. scrotales (labiales) anteriores* (см. рис. 1021), идут к коже основания полового члена, передних отделов мошонки (верхних отделов больших половых губ). Они могут соединяться с ветвями бедренно-полового нерва.

2) Мышечные ветви достигают нижнего участка поперечной мышцы живота и косых мышц живота.

4. *Бедренно-половой нерв, n. genitofemoralis* (L_1, L_{II}) (см. рис. 983, 1022—1024), проходит через большую поясничную мышцу на ее переднюю поверхность и следует по ней сзади мочеочника, направляясь к паховой области. В толще мышцы или выйдя из нее он делится на две ветви — бедренную и половую.

1) *Бедренная ветвь, r. femoralis*, пролегает латеральнее и дорсальнее наружных подвздошных сосудов, вначале сзади подвздошной фасции, а затем впереди нее, потом следует в сосудистой лакуне вентральнее бедренной артерии, с внешней ее стороны. Далее прободает широкую фасцию бедра около подкожной щели и распадается в коже на этом участке. Некоторые ветви подходят под паховую связку и, пройдя сквозь указанную фасцию, распределяются в коже в области бедренного треугольника. Бедренная ветвь соединяется с передними кожными ветвями бедренного нерва и с подвздошно-паховым нервом.

2) *Половая ветвь, r. genitalis*, спускается по передней поверхности большой поясничной мышцы, медиальнее бедренной ветви, но так же латеральнее наружных подвздошных сосудов, проникает в паховый канал и проходит по нему вместе с семенным канатиком (круглой связкой матки). Выйдя из канала через поверхностное паховое кольцо, направляется к мошонке (большим половым губам), посылая стволы к мышце, поднимающей яичко, коже мошонки и к ее мясистой

оболочке (круглой связке матки, коже в области поверхностного пахового кольца и больших половых губ), а также к верхнему участку медиальной поверхности бедра. Может соединяться с бедренной ветвью.

5. *Латеральный кожный нерв бедра, n. cutaneus femoris lateralis* (L_{II}, L_{III}) (см. рис. 983, 1018, 1023—1025, 1041, 1042), выходит из-под наружного края большой поясничной мышцы, иногда сквозь нее, идет под подвздошной фасцией по передней поверхности подвздошной мышцы к верхней передней подвздошной ости и далее медиальнее последней под паховой связкой на бедро. Оттуда он направляется вниз, латеральнее портняжной мышцы, прободает своими ветвями верхний участок широкой фасции бедра и распадается в коже на несколько мелких и два-три крупных ствола, достигающих коленного сустава. Его ветви могут образовывать соединения с передними кожными ветвями бедренного нерва.

6. *Бедренный нерв, n. femoralis* (L_1-L_{IV}) (см. рис. 983, 1018, 1022—1025), — самая крупная ветвь поясничного сплетения. Сначала он пролегает сзади большой поясничной мышцы, а выйдя из-под ее латерального края, в мышечной лакуне в борозде между большой поясничной и подвздошной мышцами, под подвздошной фасцией. Из лакуны выходит на бедро и следует в бедренном треугольнике, латеральнее бедренных сосудов, под фасцией, покрывающей подвздошную и гребенчатую мышцы. Непосредственно в мышечной лакуне или несколько дистальнее паховой связки он распадается на концевые ветви, среди которых можно выделить три группы: переднюю, медиальную и латеральную.

От бедренного нерва начинаются следующие стволы.

1) *Мышечные ветви, rr. musculares*, в области большого таза отходят к большой поясничной мышце: короткие — от латеральной поверхности основного ствола, длинные — от медиальной. Кроме того, мышечные ветви различной толщины и длины идут в области бедра к следующим мышцам: портняжной (от передней и латеральной групп ветвей), гребенчатой и медиальной широкой (от медиальной группы), прямой мышце бедра, промежуточной и латеральной широкой мышцам (от латеральной группы) и к суставной мышце колена.

Ветви, направляющиеся к прямой мышце бедра, посылают стволы к капсуле тазобедренного сустава; идущие к широкой мышце бедра — к капсуле коленного сустава и к надкостнице бедренной кости. Одна-две ветви подходят к бедренной кос-

ти и через питательные отверстия вступают в ее толщу.

2) *Передние кожные ветви, rr. cutanei anteriores* (см. рис. 1026, 1041), всего 3—5, прободают на разных уровнях широкую фасцию бедра и рассыпаются в коже на передней и переднемедиальной поверхностях бедра, достигая области коленного сустава. Вторичные ветви проходят сквозь портняжную мышцу и распределяются над переднемедиальной и переднелатеральной ее поверхностями. Первые образуют соединения с кожными ветвями передней ветви запирательного нерва, вторые — с ветвями латерального кожного нерва бедра и с бедренной ветвью бедренно-полового нерва.

3) *Подкожный нерв, n. saphenus* (см. рис. 1022, 1026, 1042), — самая длинная ветвь бедренного нерва, отходит от медиальной группы его ветвей. Вначале он пролегает кнаружи от бедренной артерии, потом вместе с ней и бедренной веной по приводящему каналу, впереди и латеральнее артерии. Пройдя через переднюю стенку канала, следует в желобе между медиальной широкой и большой приводящей мышцами, прикрытый сухожилием портняжной мышцы. Затем прободает широкую фасцию бедра, проникает под кожу, спускается в сопровождении большой подкожной вены по переднемедиальной поверхности голени к стопе и пролегает по ее медиальному краю. Его концевые ветви не достигают кожи большого пальца.

На своем пути подкожный нерв отдает следующие стволы.

а) *Поднадколенниковая ветвь, r. infrapatellaris* (см. рис. 1026) (иногда несколько), берет начало на уровне медиального надмышелка бедра; прободая или огибая сухожилие портняжной мышцы, она проникает через фасцию под кожу и распадается в области надколенника, внутренней поверхности колена и верхней части голени (над бугристостью большеберцовой кости).

б) *Медиальные кожные ветви голени, rr. cutanei cruris mediales* (см. рис. 1026, 1041, 1042), тонкие, направляются к внутренней поверхности голени; некоторые из них переходят в кожу на ее передней и задней поверхностях.

в) Соединительные ветви, связывающие подкожный нерв с кожными ветвями запирательного нерва, часто встречаются в области медиальной поверхности колена. На стопе имеются анастомозы с ветвями поверхностного малоберцового нерва.

7. *Запирательный нерв, n. obturatorius* (L_1-L_{IV}) (см. рис. 983, 1018, 1022—1026), вначале пролегает сзади большой поясничной мышцы, затем выходит из-под ее медиального края, прободает фасцию этой мышцы, на уровне крестцово-подвздошного сустава

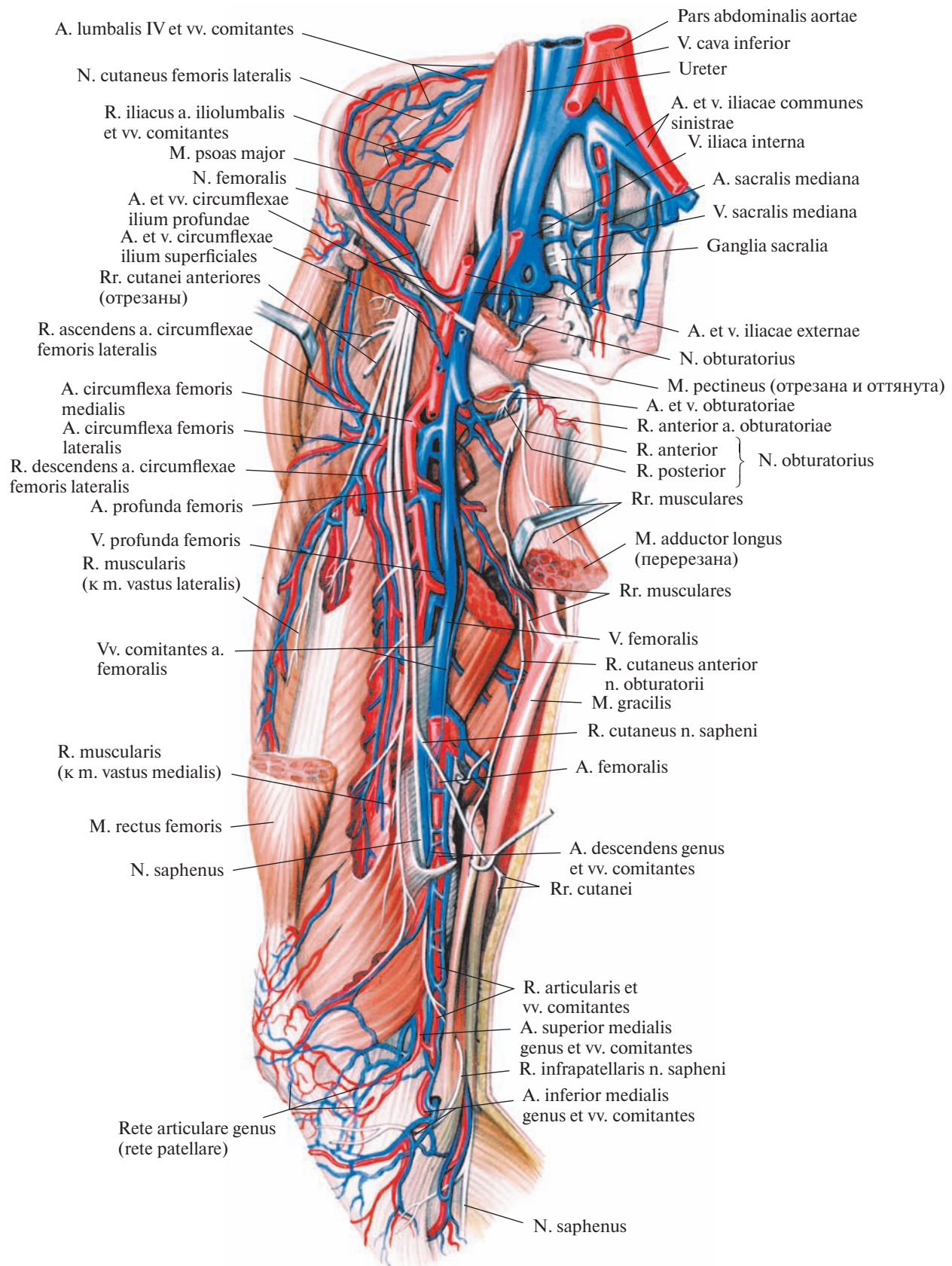


Рис. 1025. Нервы и сосуды бедра, правого. (Переднемедиальная поверхность.) (Мышцы бедра частично удалены.)

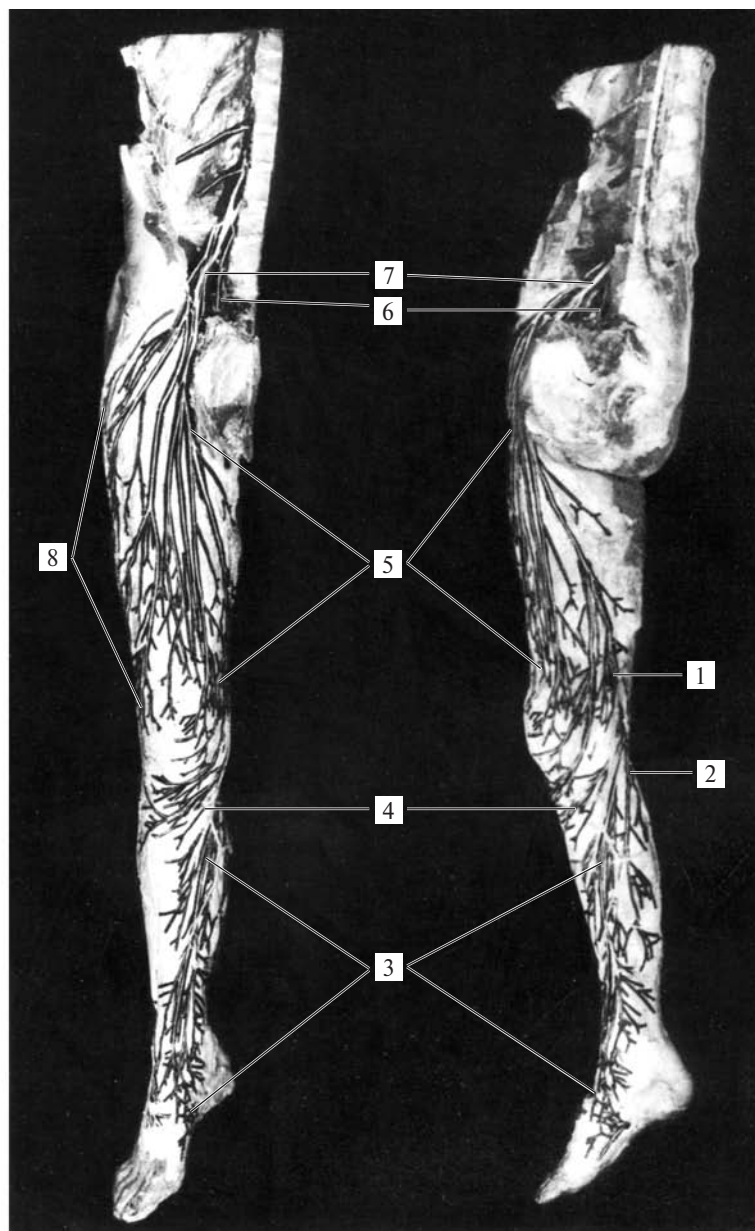


Рис. 1026. Кожные нервы нижней конечности, правой (фотография). (Препарат В. Безъязычного.)

1 — кожная ветвь запирающего нерва; 2 — подкожный нерв; 3 — медиальные кожные ветви голени; 4 — поднадколенниковая ветвь; 5 — передние кожные ветви; 6 — запирающий нерв; 7 — бедренный нерв; 8 — латеральный кожный нерв бедра.

поворачивает вниз и вперед и направляется к пограничной линии. Следуя на некотором расстоянии параллельно указанной линии, прикрытый наружными подвздошными сосудами, он спускается на боковую стенку малого таза и в сопровождении идущих под ним запирающих артерий и вен достигает внутреннего отверстия запирающего канала. Проникнув в канал, нерв делится на две концевые ветви — переднюю и заднюю.

1) *Передняя ветвь, r. anterior* (см. рис. 1025), толще задней, сохраняя направление

основного ствола, проходит вначале между длинной и короткой приводящими мышцами, затем между длинной приводящей и тонкой. По пути отдает мышечные и кожную ветви.

а) *Мышечные ветви, rr. musculares*, распадаются в наружной запирающей мышце, а также в длинной и короткой приводящих, тонкой и гребенчатой (непостоянно) мышцах.

б) *Кожная ветвь, r. cutaneus*, проходит сквозь широкую фасцию между портняжной и тонкой мышцами и рассыпается в коже на

медиальной поверхности нижнего отдела бедра вплоть до коленного сустава (см. рис. 1022, 1026, 1041, 1042); может соединяться с подкожным нервом (от бедренного нерва).

2) *Задняя ветвь, r. posterior* (см. рис. 1025), прорывает наружную запирающую мышцу (реже пролегает под ней) и следует между большой и короткой приводящими мышцами, посылая к ним стволы.

Кроме мышечных ветвей, задняя ветвь отдает стволы к капсуле тазобедренного сустава и к надкостнице бедренной кости со стороны ее задней поверхности.

8. *Добавочный запирающий нерв, n. obturatorius accessorius* ($L_{II}-L_{IV}$) (см. рис. 1023), непостоянный, пролегает у медиального края большой поясничной мышцы над подвздошной фасцией, переходит через гребень лобковой кости и следует между подвздошно-поясничной и гребенчатой мышцами, посылая стволы к гребенчатой

мышце и тазобедренному суставу. Имеет соединения с запирающим нервом.

Крестцовое сплетение

Крестцовое сплетение, plexus sacralis ($L_{IV}-S_{III}$) (рис. 1027; см. рис. 985, 1022, 1024), образуют, соединяясь друг с дру-

гом в виде четырех петель, нижняя, меньшая, часть передней ветви четвертого поясничного нерва, передние ветви пятого поясничного, первого и второго крестцовых нервов и верхняя часть передней ветви третьего крестцового нерва. Оно представляет собой толстую треугольную пластинку, вершиной направ-

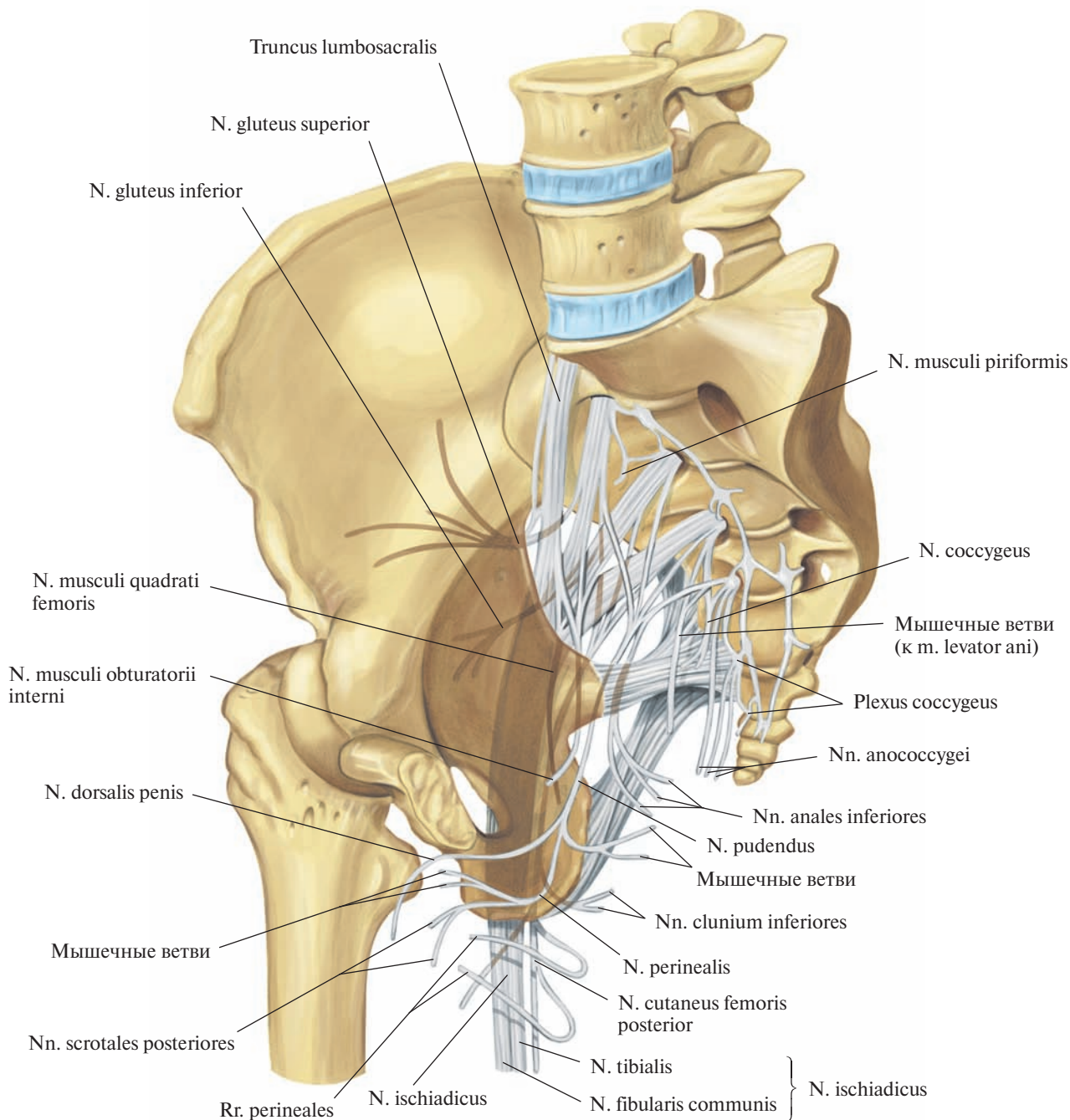


Рис. 1027. Крестцовое сплетение, plexus sacralis, и копчиковое сплетение, plexus coccygeus (полусхематично).

ленную к щели под грушевидной мышцей. Часть его располагается на передней поверхности крестца, другая — на передней поверхности грушевидной мышцы.

Сплетение окружено рыхлой соединительной тканью и прикрыто париетальной фасцией, а с его медиальной стороны пролегал ряд ветвей внутренних подвздошных сосудов.

От крестцового сплетения берут начало различные по длине стволы.

1. *Нерв внутренней запирающей мышцы, n. musculi obturatorii interni* (см. рис. 1027, 1034), отходит от пояснично-крестцового ствола и передней ветви первого крестцового нерва (S_1). Выйдя из таза под грушевидной мышцей, он огибает седалищную ость и направляется к внутренней запирающей мышце, иногда отдавая небольшую ветвь к верхней близнецовой мышце.

2. *Нерв грушевидной мышцы, n. musculi piriformis* (см. рис. 1027), образуют два ствола, отходящие от задней поверхности передних ветвей первого и второго крестцовых нервов (S_1, S_{II}); общим стволом он достигает грушевидной мышцы.

3. *Нерв квадратной мышцы бедра, n. musculi quadrati femoris* (см. рис. 1027, 1034), начинается от передней поверхности пояснично-крестцового ствола и первого крестцового нерва. Выйдя из таза под грушевидной мышцей, отдает ветви к квадратной мышце бедра. Спускаясь немного впереди седалищного нерва, посылает стволы к близнецовым мышцам и капсуле тазобедренного сустава.

4. *Верхний ягодичный нерв, n. gluteus superior* (L_{IV}, L_V, S_1) (см. рис. 1027, 1034), в сопровождении одноименных сосудов выходит через щель над грушевидной мышцей из полости малого таза и огибает большую седалищную вырезку. Затем, дугообразно направляясь вперед, он пролегает между средней и малой ягодичными мышцами, посылая к ним стволы, и распадается на концевые ветви в толще напрягателя широкой фасции.

5. *Нижний ягодичный нерв, n. gluteus inferior* (L_V, S_1, S_{II}) (рис. 1028—1030; см. рис. 1034), выходит через щель под грушевидной мышцей из полости малого таза в ягодичную область под большую ягодичную мышцу вместе с половым нервом (латеральнее его), седалищным нервом и задним кожным нервом бедра (медиальнее их). Разветвляется в толще указанной мышцы, достигая капсулы тазобедренного сустава. Иногда посылает стволы к внутренней запирающей и близнецовым мышцам и к квадратной мышце бедра.

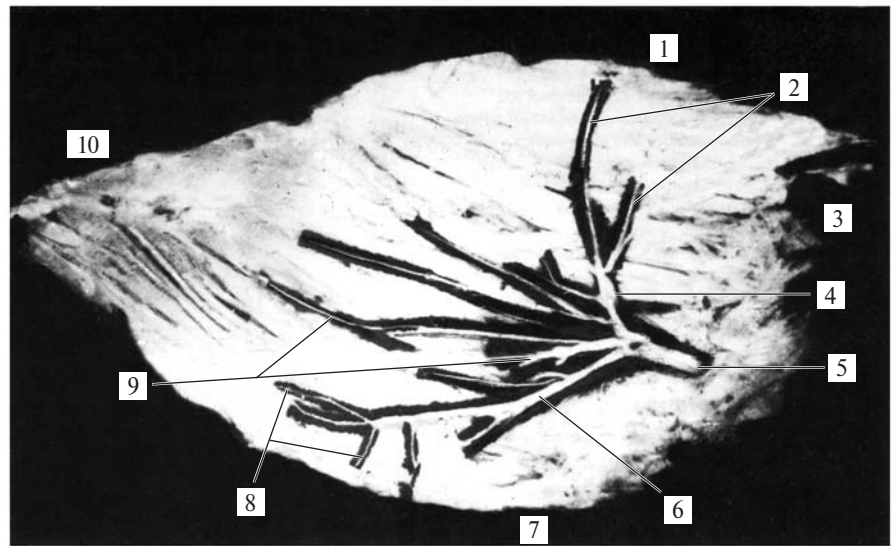


Рис. 1028. Распределение ветвей нижнего ягодичного нерва в большой ягодичной мышце плода 7 мес (фотография). (Внутренняя поверхность мышцы.) (Препарат Б. Нурмухамбетовой.)

1 — верхний край мышцы; 2 — ветви верхнего ствола нижнего ягодичного нерва; 3 — медиальный край мышцы; 4 — верхний ствол; 5 — нижний ягодичный нерв; 6 — нижний ствол; 7 — нижний край мышцы; 8 — ветви нижнего ствола; 9 — средняя группа ветвей нижнего ягодичного нерва; 10 — латеральный край мышцы.

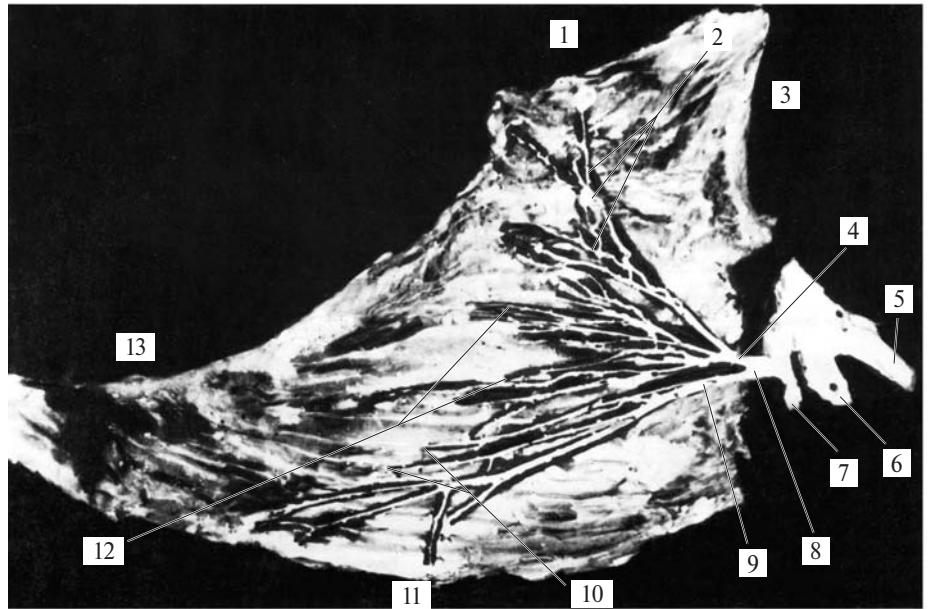


Рис. 1029. Нервы в большой ягодичной мышце ребенка 5 лет (фотография). (Внутренняя поверхность.) (Препарат Б. Нурмухамбетовой.)

1 — верхний край мышцы; 2 — ветви верхнего ствола нижнего ягодичного нерва; 3 — медиальный край мышцы; 4 — верхний ствол нижнего ягодичного нерва; 5 — передняя ветвь второго крестцового нерва; 6 — передняя ветвь третьего крестцового нерва; 7 — передняя ветвь четвертого крестцового нерва; 8 — нижний ягодичный нерв; 9 — нижний ствол; 10 — ветви нижнего ствола; 11 — нижний край мышцы; 12 — средняя группа ветвей нижнего ягодичного нерва; 13 — латеральный край мышцы.

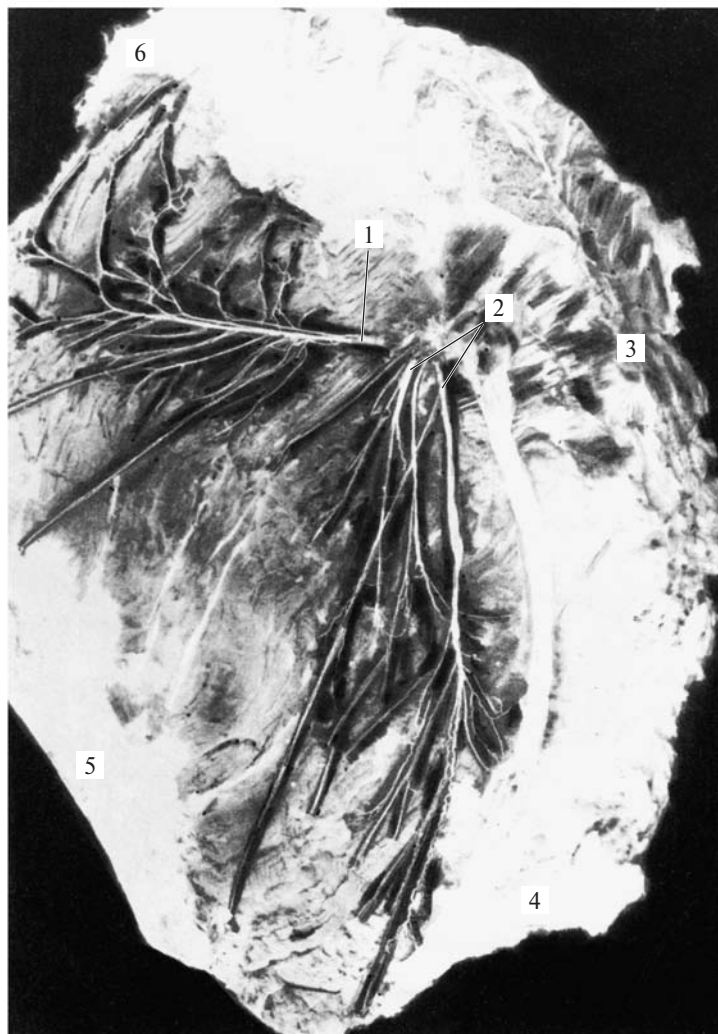


Рис. 1030. Распределение ветвей нижнего ягодичного нерва в правой большой ягодичной мышце взрослого (фотография). (Внутренняя поверхность мышцы.) (Препарат Н.Рыбакиной.)

1 — верхний ствол нижнего ягодичного нерва и его разветвления в толще мышцы; 2 — ветви нижнего ствола нижнего ягодичного нерва; 3 — медиальный край мышцы; 4 — нижний край; 5 — латеральный край; 6 — верхний край.

6. Половой нерв, *n. pudendus* (S_1-S_4) (см. рис. 1024, 1027, 1031—1033), представляет собой нижний отдел крестцового сплетения, связанный с копчиковым и автономным нижним подчревным сплетениями, благодаря чему последнее принимает участие в иннервации внутренних органов.

Нерв проходит под нижним краем грушевидной мышцы по передней поверхности седалищно-копчиковой мышцы и покидает полость малого таза через щель под грушевидной мышцей в сопровождении пролегающих медиальнее внутренних половых сосудов. Далее идет по задней

поверхности седалищной ости, обгибает последнюю и через малое седалищное отверстие проникает в половой канал, а отсюда в седалищно-анальную ямку. Под мышцей, поднимающей задний проход, он пролегает по латеральной стенке ямки в толще фасции внутренней запирающей мышцы, делясь на ветви (см. рис. 1031—1033).

1) *Нижние заднепроходные (прямокишечные) нервы, nn. anales (rectales) inferiores*, располагающиеся наиболее медиально, направляются к промежностной части прямой кишки, наружному сфинктеру заднего прохода и к коже над последним.

2) *Промежностные нервы, nn. perineales*, являющиеся самыми поверхностными ветвями полового нерва, идут в сопровождении сосудов промежности. От них берут начало *мышечные ветви, rr. musculares*, достигающие переднего отдела наружного сфинктера заднего прохода, поверхностной поперечной мышцы промежности, луковично-губчатой и седалищно-пещеристой мышц, и *задние мошоночные (губные) нервы, nn. scrotales (labiales) posteriores*. Последние направляются к коже в области промежности и к задней поверхности мошонки (больших половых губ); соединяются с нижними

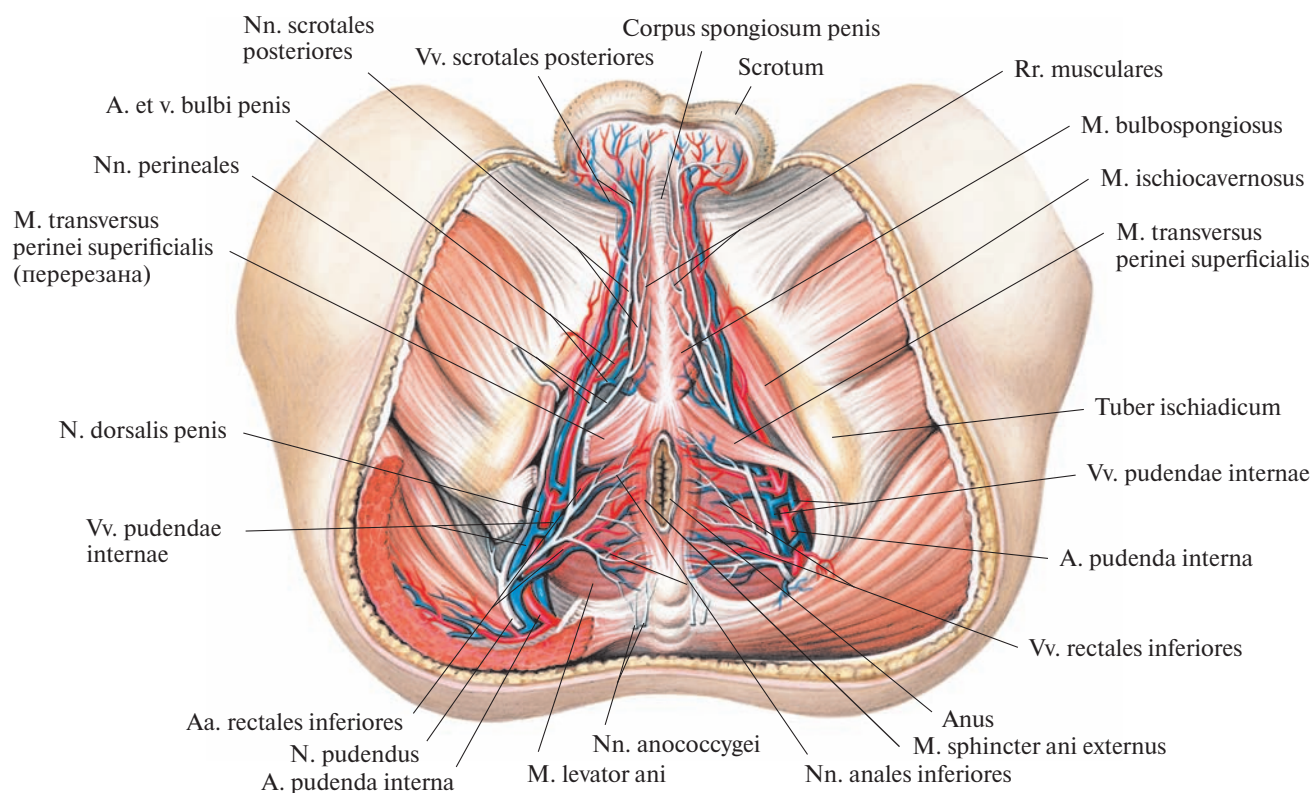


Рис. 1031. Нервы, артерии и вены промежности мужчины; вид снизу. (Большая ягодичная мышца справа перерезана; мошонка оттянута; крестцово-бугорная связка частично удалена.)

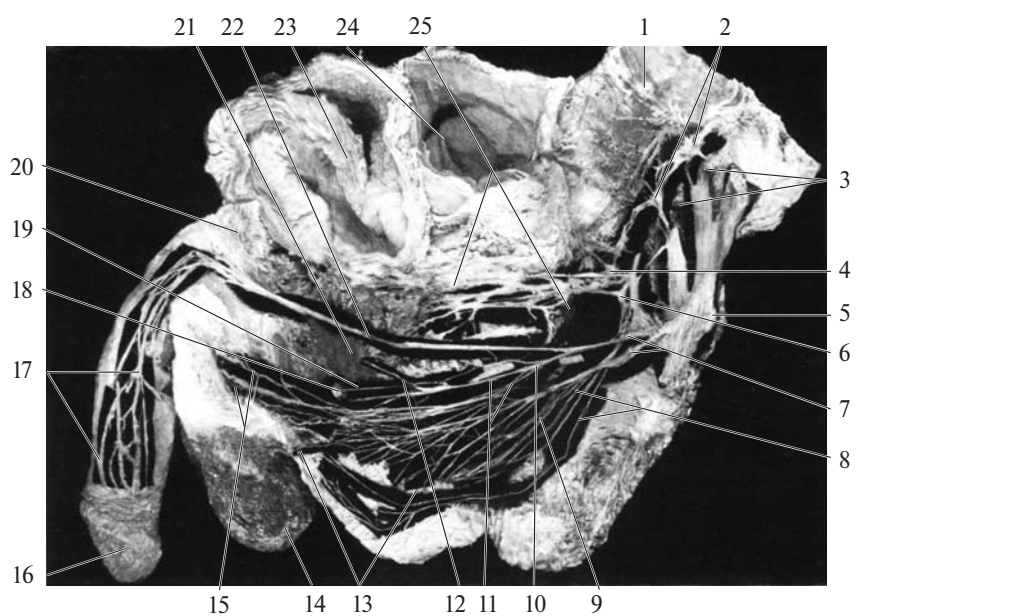


Рис. 1032. Нервы промежности мужчины; вид слева (фотография). (Препарат А. Косова.) (Левая подвздошная кость удалена.)

1 — крестец; 2 — крестцовые узлы симпатического ствола; 3 — передние крестцовые отверстия; 4 — ветвь симпатического ствола к нижнему подчревному сплетению; 5 — крестцовое сплетение; 6 — тазовый внутренностный нерв (от крестцового сплетения к нижнему подчревному); 7 — половой нерв; 8 — нижние заднепроходные нервы; 9 — мышечные ветви полового нерва; 10 — промежностный нерв; 11 — ветви промежностного нерва; 12 — ветвь к простате; 13 — ветви промежностного нерва к коже промежности; 14 — мошонка; 15 — ветви промежностного нерва к мошонке; 16 — половой член; 17 — ветви дорсального нерва полового члена; 18 — левая бульбоуретральная железа; 19 — ветвь промежностного нерва к бульбоуретральной железе; 20 — лобковый симфиз; 21 — простата; 22 — дорсальный нерв полового члена; 23 — мочевой пузырь (вскрыт); 24 — прямая кишка (вскрыта); 25 — нижнее подчревное сплетение.

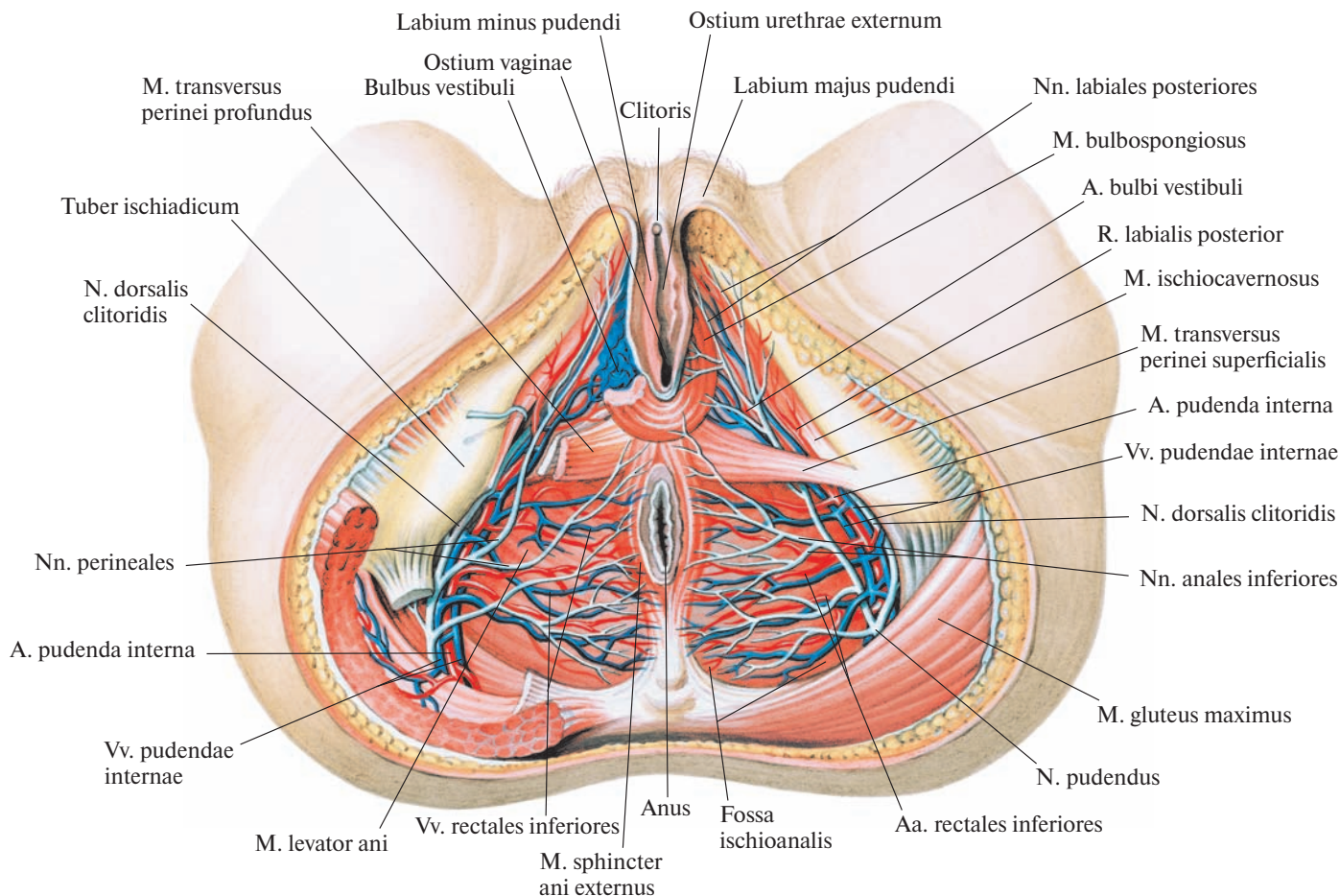


Рис. 1033. Нервы, артерии и вены промежности женщины; вид снизу. (Большая ягодичная мышца справа перерезана; крестцово-бугорная связка частично удалена.)

заднепроходными нервами, а также с промежностными ветвями заднего кожного нерва бедра.

3) *Дорсальный нерв полового члена (клитора), n. dorsalis penis (clitoridis)*, является самой крупной ветвью полового нерва. Он идет в сопровождении дорсальной артерии полового члена (клитора) по внутренней поверхности ветви седалищной кости и нижней ветви лобковой кости, потом вместе с указанной артерией через мочеполовую область, посылая стволы к глубокой поперечной мышце промежности, наружному сфинктеру мочеиспускательного канала и к пещеристому нервному сплетению полового члена (клитора). Пролегая по спинке полового члена (клитора), распадается на ветви, которые следуют к пещеристым телам полового члена (клитора), достигая его головки (больших и малых половых губ) и кожи.

7. *Задний кожный нерв бедра, n. cutaneus femoris posterior* (см. рис. 1027, 1034, 1042), вначале идет соприкасаясь с нижним яго-

дичным нервом или общим с ним стволом; через щель под грушевидной мышцей выходит из полости таза медиальнее седалищного нерва и, пролегая под большой ягодичной мышцей между седалищным бугром и большим вертелом, почти на равном расстоянии от последних, направляется на заднюю поверхность бедра. Там сразу же проникает под широкую фасцию и спускается по борозде между полусухожильной и двуглавой мышцами бедра. По пути посылает в обе стороны стволы, которые проходят сквозь указанную фасцию на протяжении задней поверхности бедра и разветвляются в коже на задней и особенно медиальной поверхностях бедра, достигая подколенной ямки.

1) *Нижние нервы ягодиц, nn. clunium inferiores* (см. рис. 1020, 1042), отойдя от основного ствола 2—3 ветвями, огибают или прободают нижний край большой ягодичной мышцы и, поднимаясь, рассыпаются в коже в ягодичной области.

2) *Промежностные ветви, rr. perineales*, всего 1—2, иногда больше, тонкие, направляются вниз, обходят седалищный бугор и следуют кпереди, распадаясь в коже на медиальной поверхности мошонки (больших половых губ) и промежности. Соединяются с одноименными ветвями полового нерва.

8. *Седалищный нерв, n. ischiadicus* (L_{IV} , L_V , S_1 — S_{III}) (см. рис. 983, 1022, 1027, 1034), самый толстый нерв не только в пояснично-крестцовом сплетении, но и во всем теле, является непосредственным продолжением всех стволов, образующих крестцовое сплетение. Сформировавшись, он отдает ветвь к капсуле тазобедренного сустава и следует через щель под грушевидной мышцей, а затем латеральнее всех проходящих через это отверстие нервов и сосудов между большой ягодичной мышцей с одной стороны и близнецовыми, внутренней запирательной мышцами и квадратной мышцей бедра — с другой, почти по середине пересекая линию,

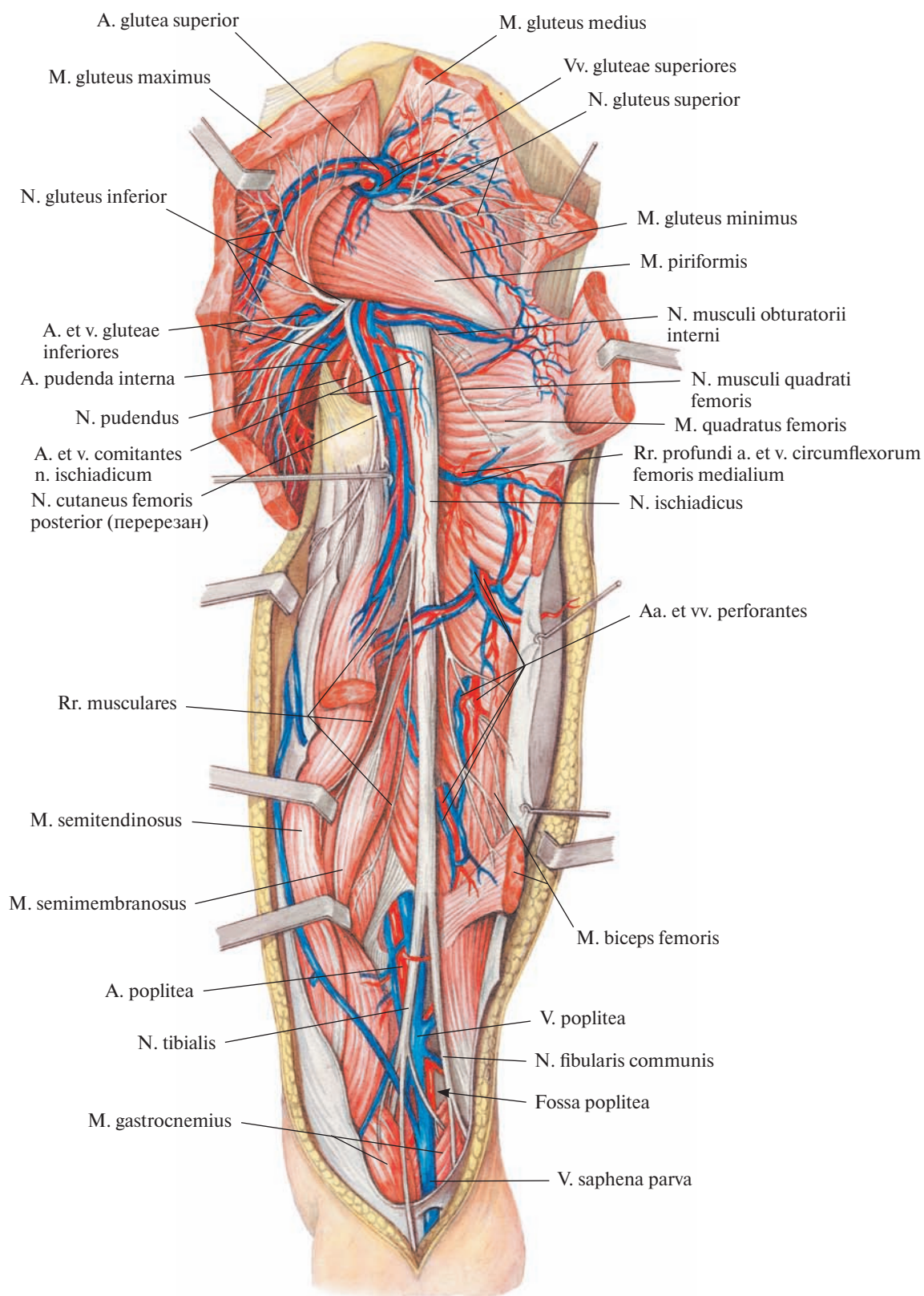


Рис. 1034. Нервы, артерии и вены бедра, правого. (Задняя поверхность.)
(Большая и средняя ягодичные мышцы и длинная головка двуглавой мышцы перерезаны.)

проведенную между седалищным бугром и большим вертелом.

Выйдя из-под нижнего края большой ягодичной мышцы, седалищный нерв пролегает вблизи от широкой фасции бедра в области ягодичной складки, а ниже — под длинной головкой двуглавой мышцы бедра, между нею и большой приводящей мышцей. На середине бедра он выходит из-под головки, спускается между полуперепончатой мышцей и двуглавой мышцей бедра, кнутри от первой и кнаружи от второй, достигает подколенной ямки и в верхнем ее углу разделяется на две ветви: крупную медиальную — большеберцовый нерв и тонкую латеральную — общий малоберцовый нерв.

На указанные ветви седалищный нерв иногда распадается выше подколенной ямки, даже непосредственно у крестцового сплетения. В последнем случае из полости малого таза большеберцовый нерв выходит под грушевидной мышцей, а общий малоберцовый нерв может прободать ее или пролегать над ней. Обе ветви на протяжении всего седалищного нерва идут в общем соединительнотканном влагалище, вскрыв которое, легко разъединить их до крестцового сплетения. По линии соприкосновения большеберцового и общего малоберцового нервов проходит артерия, сопровождающая седалищный нерв.

От седалищного нерва начинаются следующие стволы.

1) *Мышечные ветви, rr. musculares* (см. рис. 1034), отходят либо до отверстия под грушевидной мышцей, либо в нем, достигают внутренней запирательной, верхней и нижней близнецовых мышц (к двум последним могут также подойти стволы от крестцового сплетения) и квадратной мышцы бедра и рассыпаются в их толще.

Кроме того, от седалищного нерва в области бедра берут начало мышечные ветви, направляющиеся к длинной и короткой головкам двуглавой мышцы бедра, полусухожильной, полуперепончатой и большой приводящей мышцам (см. рис. 1035).

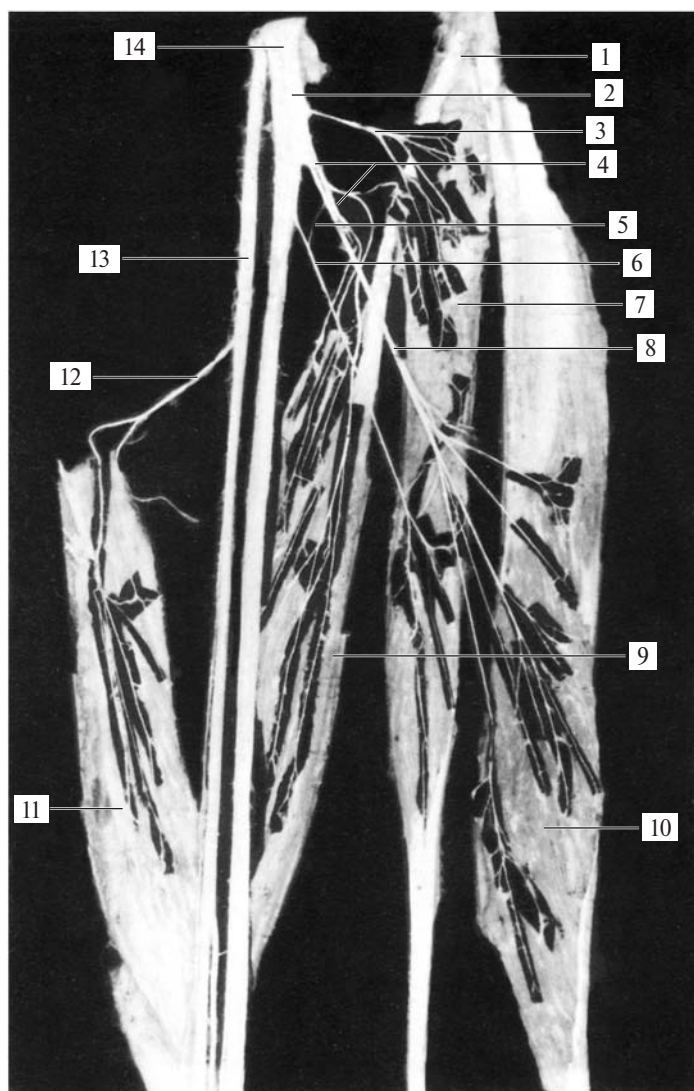


Рис. 1035. Распределение ветвей седалищного нерва в задней группе мышц бедра, правого (фотография). (Внутренняя поверхность.) (Препарат С. Островского.)

1 — общее начало задней группы мышц бедра; 2 — большеберцовый нерв; 3 — верхняя ветвь к полусухожильной мышце; 4 — ветвь к длинной головке двуглавой мышцы бедра; 5 — соединительная ветвь; 6 — нижняя ветвь к полусухожильной мышце; 7 — полусухожильная мышца; 8 — ветвь к полуперепончатой мышце; 9 — длинная головка двуглавой мышцы бедра; 10 — полуперепончатая мышца; 11 — короткая головка двуглавой мышцы бедра; 12 — ветвь к короткой головке двуглавой мышцы бедра; 13 — общий малоберцовый нерв; 14 — седалищный нерв.

2) Суставные ветви идут к капсуле коленного сустава.

3) *Общий малоберцовый нерв, n. fibularis (peroneus) communis* (L_{IV}, L_V, S_I, S_{II}) (рис. 1036; см. рис. 1027, 1034, 1035, 1039), от проксимального угла подколенной ямки направляется к ее наружной стороне, проходит под медиальным краем двуглавой мышцы бедра, между нею и латеральной головкой икроножной мышцы, и, прикрытый только фасцией и кожей, спирально огибает головку малоберцовой

кости, отдавая непостоянные ветви к латеральному отделу капсулы коленного сустава, а также к межберцовому суставу. Затем проникает в толщу начальной части длинной малоберцовой мышцы, где делится на концевые ветви — поверхностный малоберцовый нерв и глубокий малоберцовый нерв.

От общего малоберцового нерва берет начало ряд стволов.

а) *Латеральный кожный нерв икры, n. cutaneus surae lateralis* (см. рис. 1022, 1039,

1042), отходит в подколенной ямке, направляется к латеральной головке икроножной мышцы и, пройдя в этом месте сквозь фасцию голени, распадается в коже на наружной стороне голени, достигая латеральной лодыжки.

б) *Малоберцовая соединительная ветвь, r. communicans fibularis (peroneus)* (см. рис. 1022, 1042), может начинаться от основного ствола или от латерального кожного нерва икры, следует по латеральной головке икроножной мышцы, между нею и фасци-

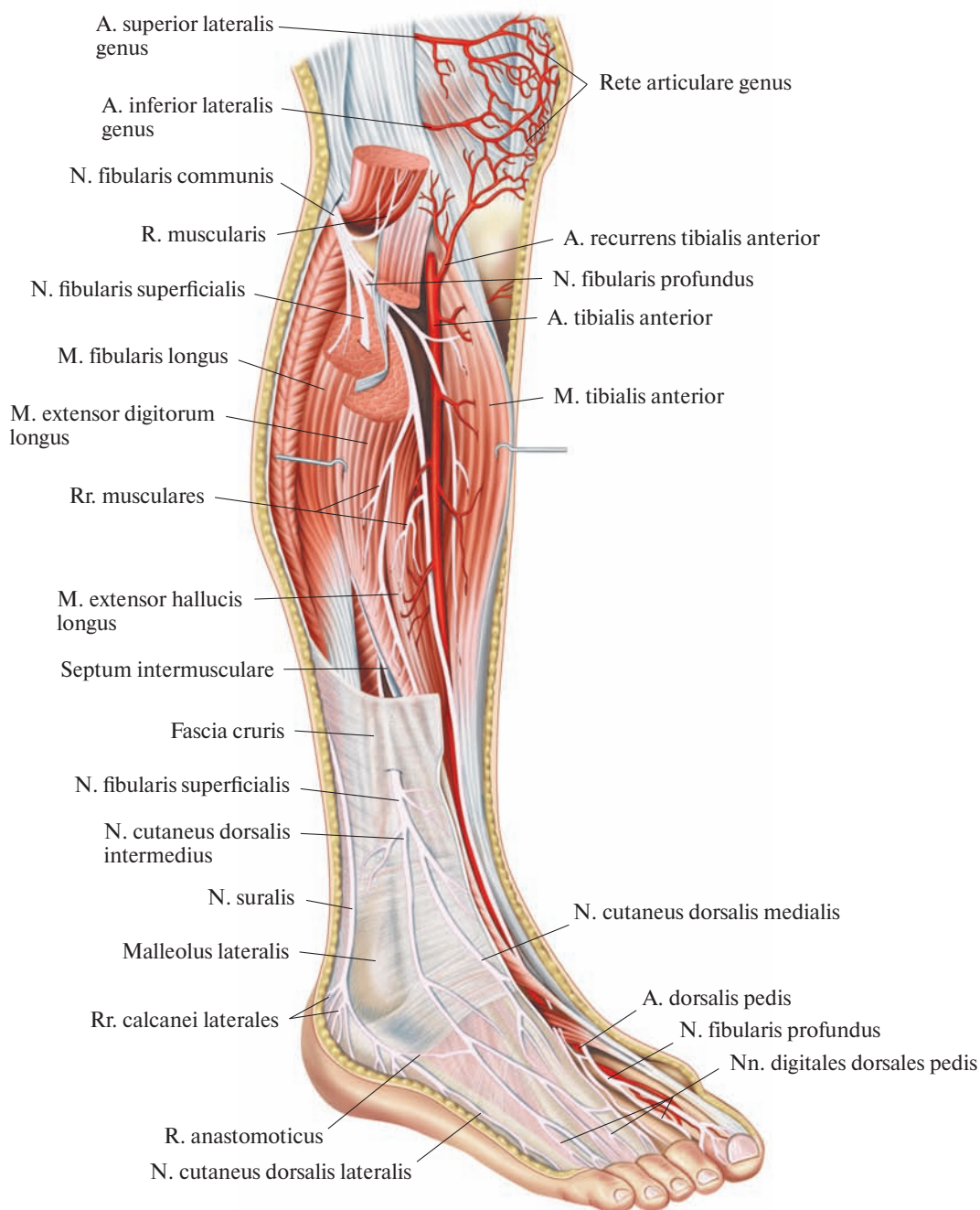


Рис. 1036. Нервы голени и стопы. (Переднебоковая поверхность.)
(Длинная малоберцовая мышца и разгибатель пальцев перерезаны и частично удалены.)

ей голени, затем прободает фасцию и, рассыпаясь в коже, соединяется с медиальным кожным нервом икры.

в) *Поверхностный малоберцовый нерв, n. fibularis (peroneus) superficialis* (рис. 1037; см. рис. 1022, 1036), проходит, отдавая 2—4 ветви, между головками длинной малоберцовой мышцы и направляется вниз, пролегая на некотором расстоянии между обеими малоберцовыми мышцами. Перейдя на внутреннюю поверхность короткой малоберцовой мышцы, посылает к последней 1—2 ствола, прободает в обла-

сти нижней трети голени фасцию голени и распадается на медиальный и промежуточный тыльные кожные нервы (стопы).

Медиальный тыльный кожный нерв, n. cutaneus dorsalis medialis (см. рис. 1036, 1037), — одна из двух концевых ветвей поверхностного малоберцового нерва. Следует на некотором протяжении по фасции голени, направляясь к внутреннему краю тыла стопы, посылает стволы к коже медиальной лодыжки, соединяющиеся с ветвями подкожного нерва, после чего делится на две ветви. Одна из них, медиальная, распадет-

ся в коже в области внутреннего края стопы и большого пальца до дистальной фаланги; в первом межкостном промежутке анастомозирует с глубоким малоберцовым нервом. Другая, латеральная, посылает ствол, соединяющийся с концевой ветвью глубокого малоберцового нерва, и направляется ко второму межкостному промежутку, где рассыпается в коже на обращенных одна к другой сторонах II и III пальцев на *тыльные пальцевые нервы стопы, nn. digitales dorsales pedis*.

Промежуточный тыльный кожный нерв, n. cutaneus dorsalis intermedius (см. рис.

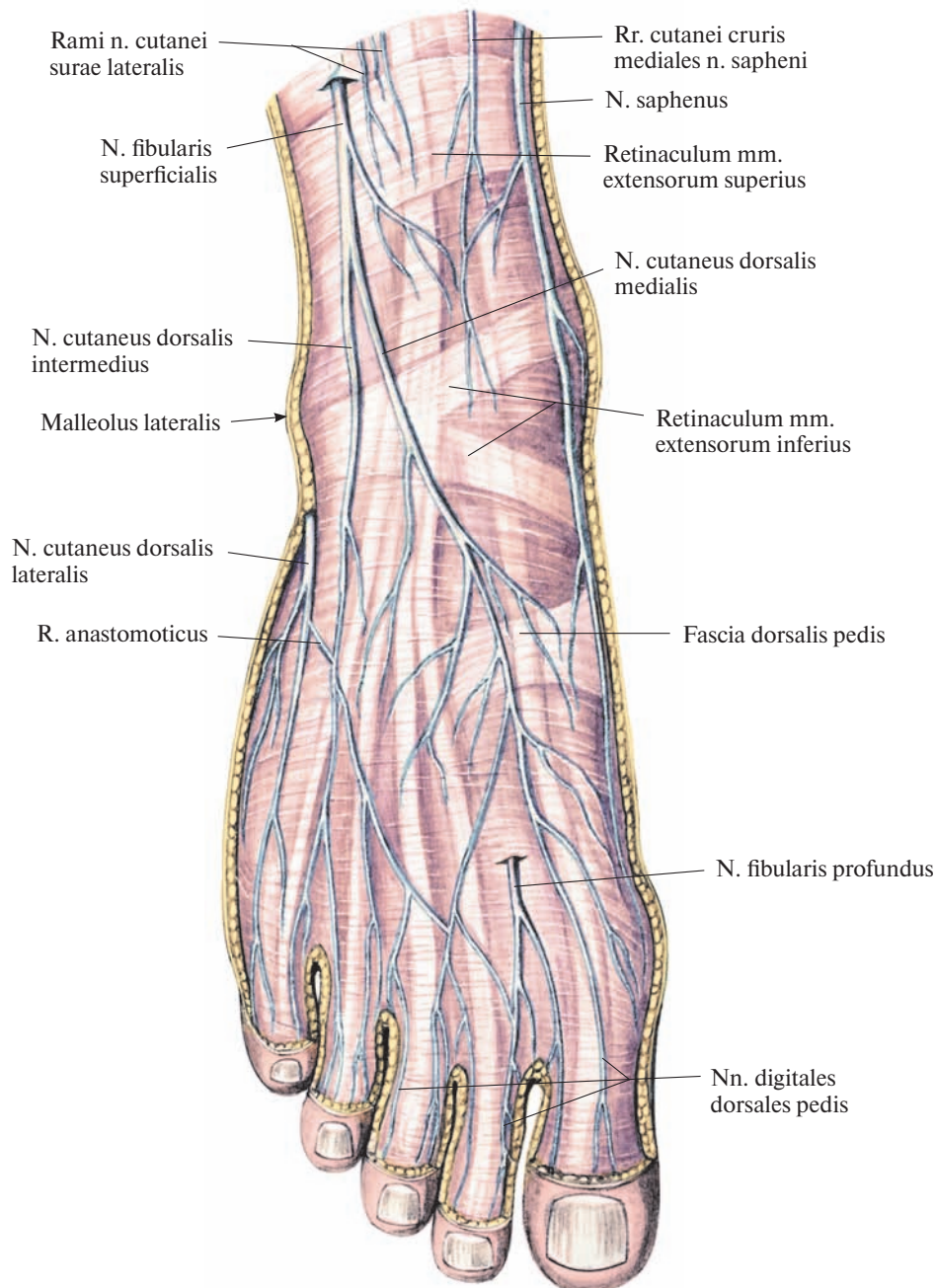


Рис. 1037. Кожные нервы стопы, правой. (Тыльная поверхность.)
(Кожа и подкожная клетчатка удалены; нервы отпрепарированы.)

1036, 1037), вторая концевая ветвь поверхностного малоберцового нерва, пролегая, как и медиальный тыльный кожный нерв, по фасции голени, следует по переднебоковой поверхности тыла стопы. Послав стволы к коже латеральной лодыжки, соединяющиеся с ветвями икроножного нерва, делится на две ветви, одна из которых, идущая медиально, распадается в коже на обращенных одна к другой поверхностях III и IV пальцев. Другая, пролегающая латеральнее, рассыпается в коже на обращенных друг к другу поверхностях IV пальца и мизинца и на наружной поверхности мизинца, где имеет соединение с концевой ветвью икроножного нерва. Все эти ветви получили название *тыльных пальцевых нервов стопы, nn. digitales dorsales pedis*.

г) Глубокий малоберцовый нерв, *n. fibularis (peroneus) profundus* (см. рис. 1022, 1036, 1040), прободает толщу начальных отделов длинной малоберцовой мышцы, передней межмышечной перегородки голени и длинного разгибателя пальцев и идет по передней поверхности межкостной перепонки латеральнее передних большеберцовых сосудов. Далее переходит на переднюю, затем на медиальную поверхность сосудистого пучка и пролегает в верхней трети голени между длинным разгибателем пальцев и передней большеберцовой мышцей, а в нижней — между последней и длинным разгибателем большого пальца стопы, посылая ко всем этим мышцам по 2—3 ветви. Имеет непостоянные соединения с поверхностным малоберцовым нервом.

При переходе на тыл стопы глубокий малоберцовый нерв пролегает вначале под верхним удерживателем мышц-разгибателей, отдавая непостоянную ветвь к капсуле голеностопного сустава, а затем под нижним и сухожилием длинного разгибателя большого пальца стопы и делится на две ветви — короткую латеральную и длинную медиальную. Первая посылает стволы в основном к коротким разгибателям большого пальца стопы и пальцев. Вторая в сопровождении тыльной артерии стопы идет к первому межкостному промежутку, где, пролегая вместе с первой тыльной плюсневой артерией под сухожилием короткого разгибателя большого пальца стопы, делится на *тыльные пальцевые нервы стопы, nn. digitales dorsales pedis*, распадающиеся в коже на обращенных друг к другу краях тыльной поверхности I и II пальцев. Вместе с ними отходит непостоянное число тонких ветвей, достигающих капсул плюснефаланговых и межплюсневых суставов I и II пальцев со стороны их тыльной поверхности.

4) Большеберцовый нерв, *n. tibialis* (L_{IV} , L_V , S_I — S_{III}) (рис. 1038—1040; см. рис. 1022,

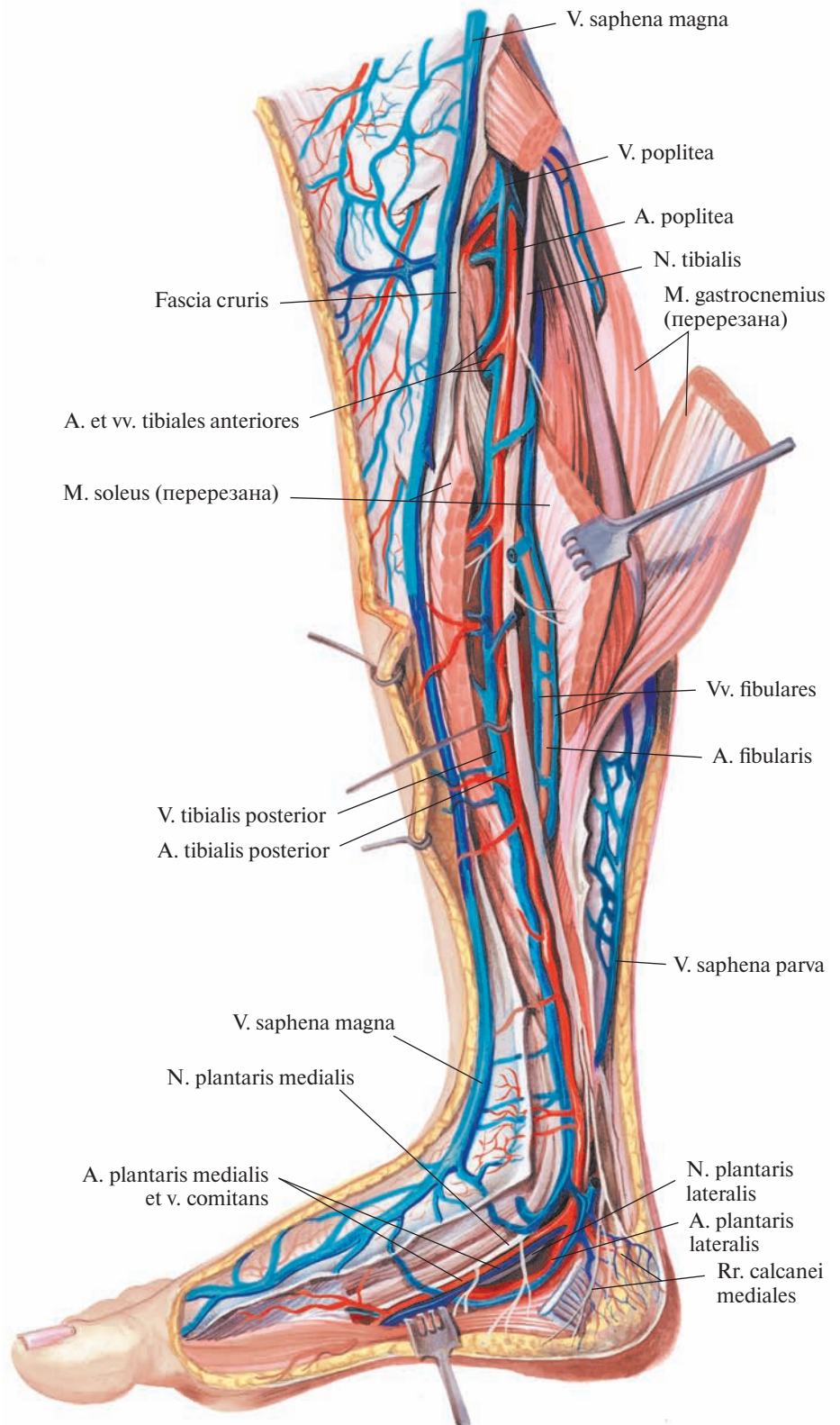


Рис. 1038. Нервы, артерии и вены голени и стопы, правых. (Медиальная поверхность.)

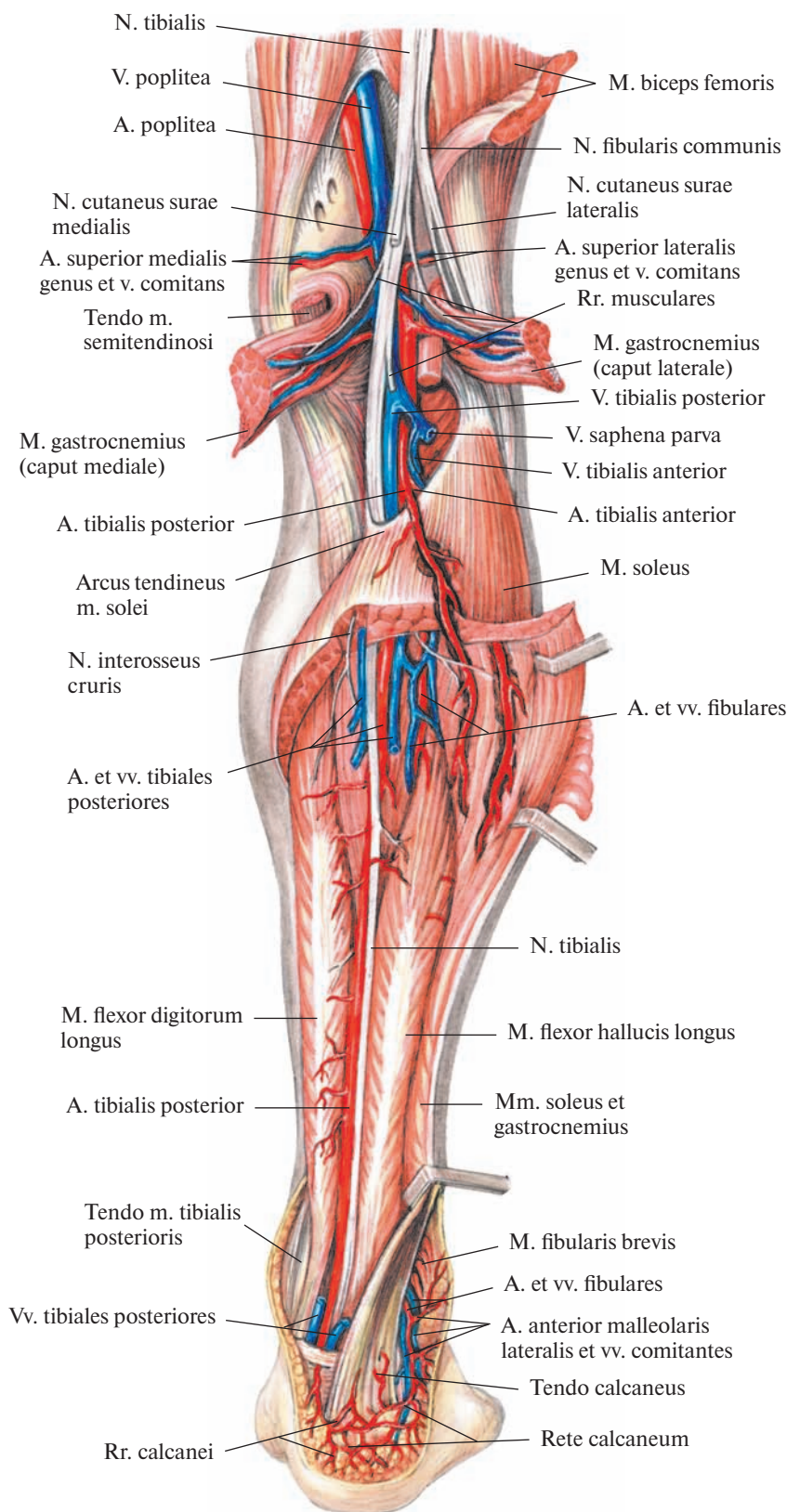


Рис. 1039. Нервы, артерии и вены голени, правой. (Задняя поверхность.) (Трехглавая мышца голени, малоберцовые и задние большеберцовые вены частично удалены.)

1027, 1034), являясь концевой ветвью седалищного нерва, сохраняет его направление. Он значительно толще второй концевой ветви — общего малоберцового нерва.

С общим малоберцовым нервом большеберцовый нерв расходится у проксимального угла подколенной ямки и почти отвесно спускается к ее дистальному углу, пролегая непосредственно под фасцией, между нею и подколенными сосудами. Между обеими головками икроножной мышцы он идет на заднюю поверхность подколенной мышцы и, прикрытый камбаловидной мышцей, проникает под ее сухожильную дугу в сопровождении задних большеберцовых сосудов. Затем под глубоким листком фасции голени большеберцовый нерв спускается между длинными сгибателями большого пальца стопы и пальцев к задней поверхности медиальной лодыжки и пролегал между ней и пяточным сухожилием на равном расстоянии от них (см. рис. 1039). Пройдя под удерживателем мышц-сгибателей, он делится на две концевые ветви — медиальный подошвенный нерв и латеральный подошвенный нерв.

От большеберцового нерва отходят следующие стволы.

а) *Мышечные ветви, rr. musculares* (см. рис. 1040), направляются к икроножной мышце (одна к медиальной ее головке, другая, поменьше, — к латеральной), к камбаловидной (передняя и задняя), подколенной (посылают стволы к капсуле коленного сустава и надкостнице большеберцовой кости) и подошвенной мышцам.

б) *Межкостный нерв голени, n. interosseus cruris* (см. рис. 1039), довольно длинный, до проникновения в толщу межкостной перепонки отдает ветви к стенкам задних большеберцовых сосудов, а после выхода из нее — к надкостнице костей голени, дистальному межберцовому синдесмозу и к капсуле голеностопного сустава, к задней большеберцовой мышце, длинным сгибателям большого пальца стопы и пальцев.

в) *Медиальный кожный нерв икры, n. cutaneus surae medialis* (см. рис. 1022, 1039), начинается в области подколенной ямки от задней поверхности большеберцового нерва, следует под фасцией в сопровождении пролегающей медиальнее малой подкожной вены ноги между головками икроножной мышцы. Достигнув середины голени, приблизительно на уровне начала пяточного сухожилия, иногда выше, прободает фасцию, после чего сливается с малоберцовой соединительной ветвью общего малоберцового нерва и латеральным кожным нервом икры в один ствол — икроножный нерв.

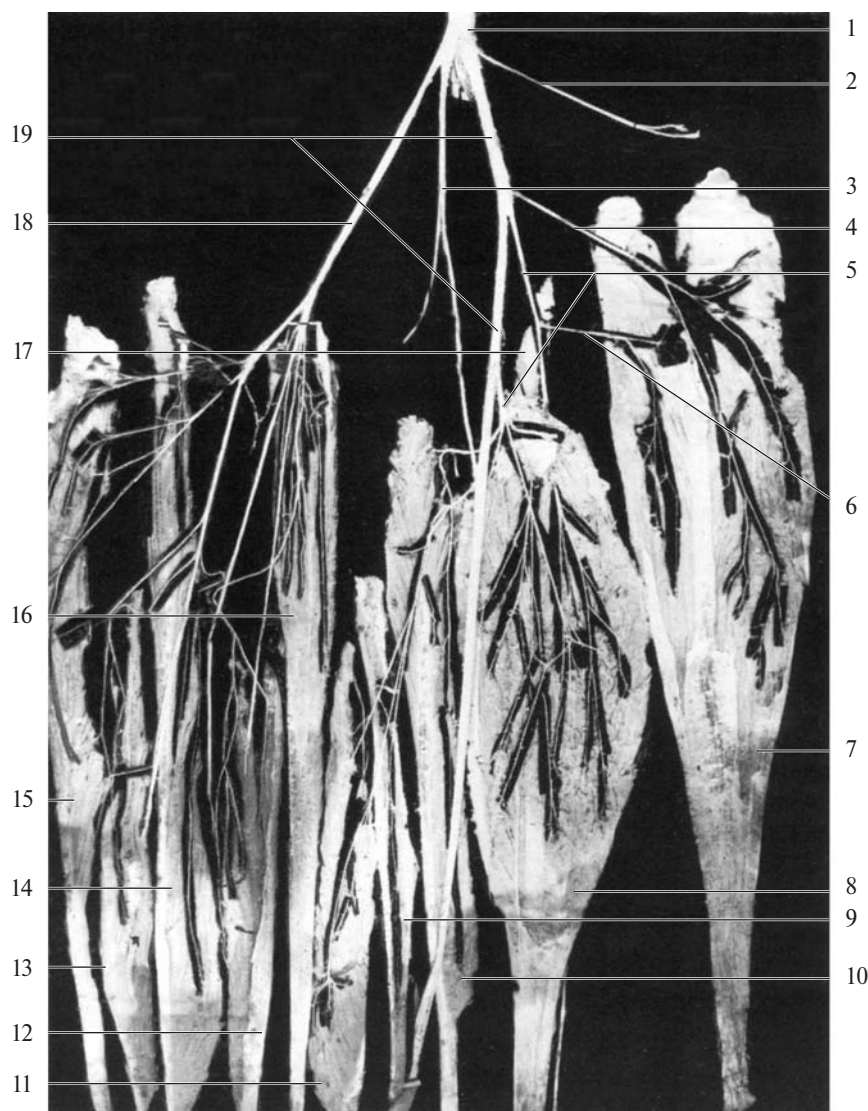


Рис. 1040. Распределение ветвей большеберцового и общего малоберцового нервов в мышцах голени (фотография). (Препарат С. Островского.)

1 — седалищный нерв; 2 — медиальный кожный нерв икры; 3 — латеральный кожный нерв икры; 4 — икроножный нерв; 5 — ветви к камбаловидной мышце; 6 — ветвь к икроножной мышце; 7 — икроножная мышца; 8 — камбаловидная мышца; 9 — длинный сгибатель пальцев; 10 — задняя большеберцовая мышца; 11 — длинный сгибатель большого пальца стопы; 12 — короткая малоберцовая мышца; 13 — длинный разгибатель большого пальца стопы; 14 — длинный разгибатель пальцев; 15 — передняя большеберцовая мышца; 16 — длинная малоберцовая мышца; 17 — подошвенная мышца; 18 — общий малоберцовый нерв; 19 — большеберцовый нерв.

Икроножный нерв, n. suralis (см. рис. 1022, 1036), в сопровождении пролегающей медиальнее малой подкожной вены ноги направляется вдоль наружного края пяточного сухожилия к заднему краю латеральной лодыжки и там посылает в кожу *латеральные пяточные ветви, rr. calcanei laterales*, а также ветви к капсуле голеностопного сустава. Далее он огибает лодыжку и как *латеральный тыльный кожный нерв, n. cutaneus dorsalis lateralis* (рис. 1041, 1042; см. рис. 1022, 1036, 1037), переходит на соответствующую поверхность стопы, где анастомозирует с промежуточным тыльным кожным нервом и распадается

в коже, достигая тыльной поверхности V пальца.

г) *Медиальные пяточные ветви, rr. calcanei mediales* (см. рис. 1038, 1043, 1044), проникают, иногда одним стволом, через фасцию вблизи от лодыжковой борозды и рассыпаются в коже в области пятки и большеберцового края стопы.

д) *Медиальный подошвенный нерв, n. plantaris medialis* (рис. 1043, 1044; см. рис. 1022, 1038, 1045), — одна из двух конечных ветвей большеберцового нерва. Вначале пролегает кнутри от задней большеберцовой артерии в канале в толще удерживателя мышц-сгибателей. Пройдя канал, он направляется в

сопровождении медиальной подошвенной артерии под мышцу, отводящую большой палец стопы. Следуя далее вперед между этой мышцей и коротким сгибателем пальцев, делится на две ветви — медиальную и латеральную.

По ходу медиальный подошвенный нерв отдает несколько *кожных ветвей, rr. cutanei*, к большеберцовому краю стопы; мышечные ветви к мышце, отводящей большой палец стопы, и коротким сгибателям пальцев и большого пальца стопы; *общие подошвенные пальцевые нервы, nn. digitales plantares communes* (I, II, III) (см. рис. 1043, 1044). Последние идут в

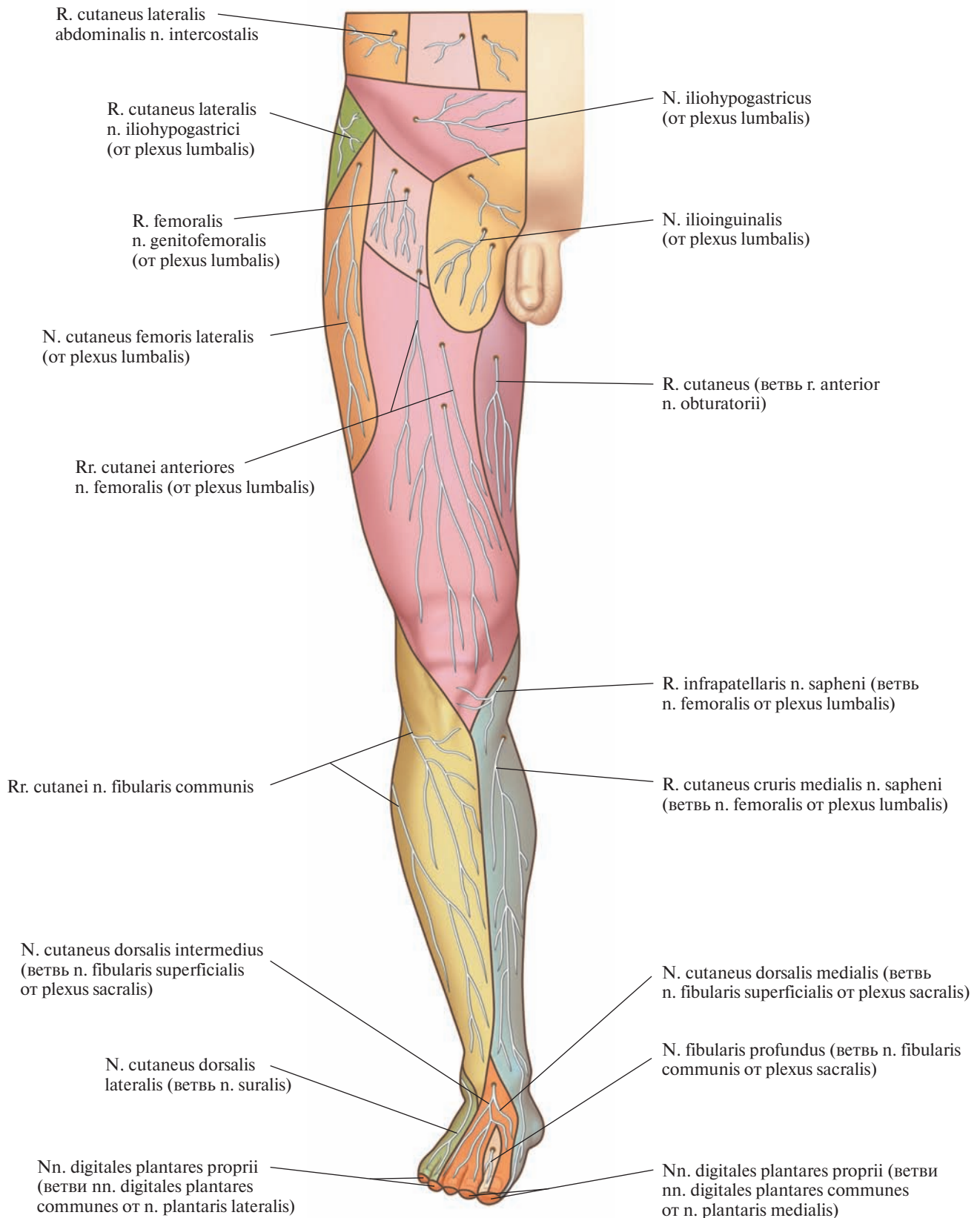


Рис. 1041. Области распространения кожных нервов нижней конечности, правой (полусхематично). (Передняя поверхность.)

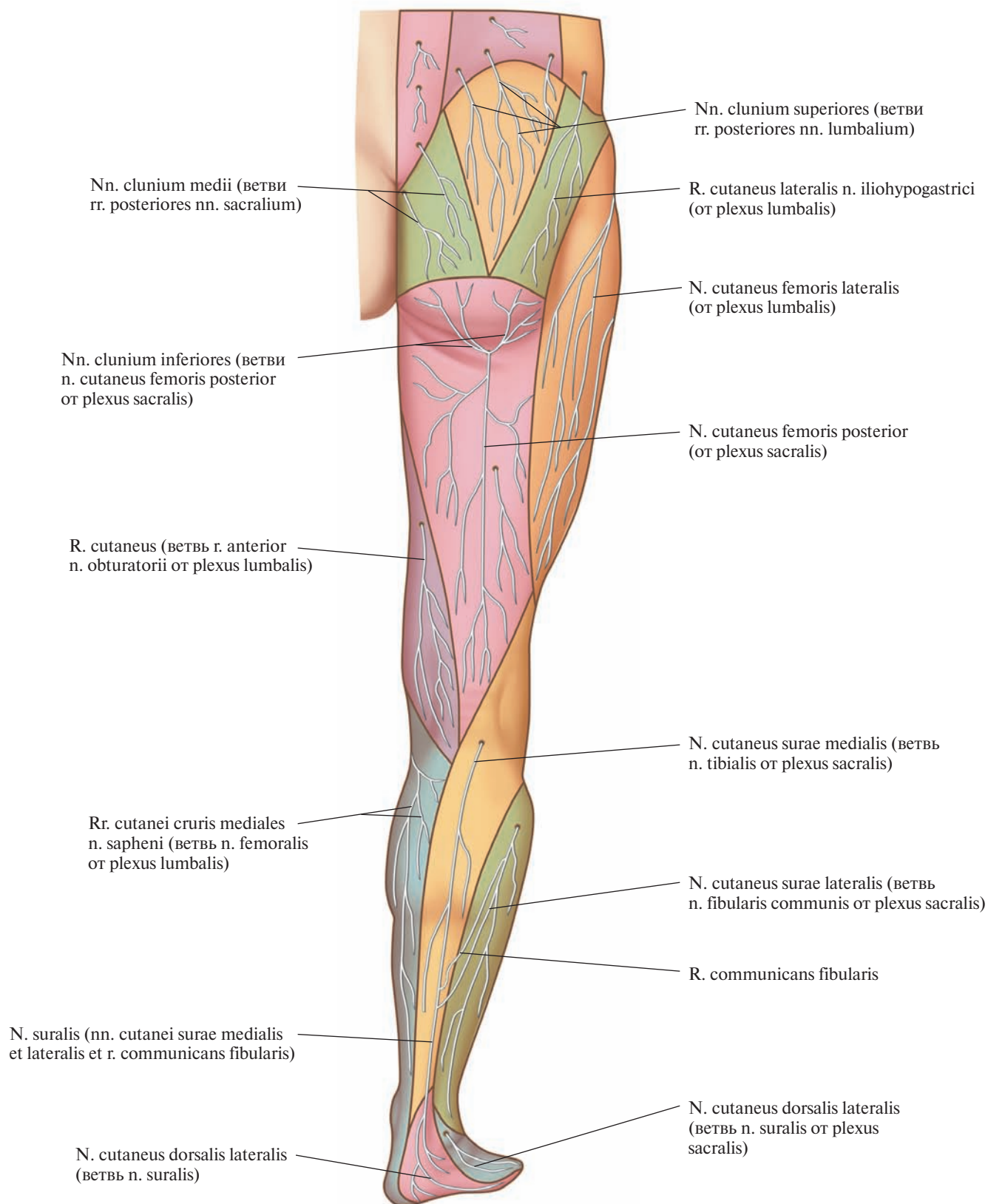


Рис. 1042. Области распространения кожных нервов нижней конечности, правой (полусхематично). (Задняя поверхность.)

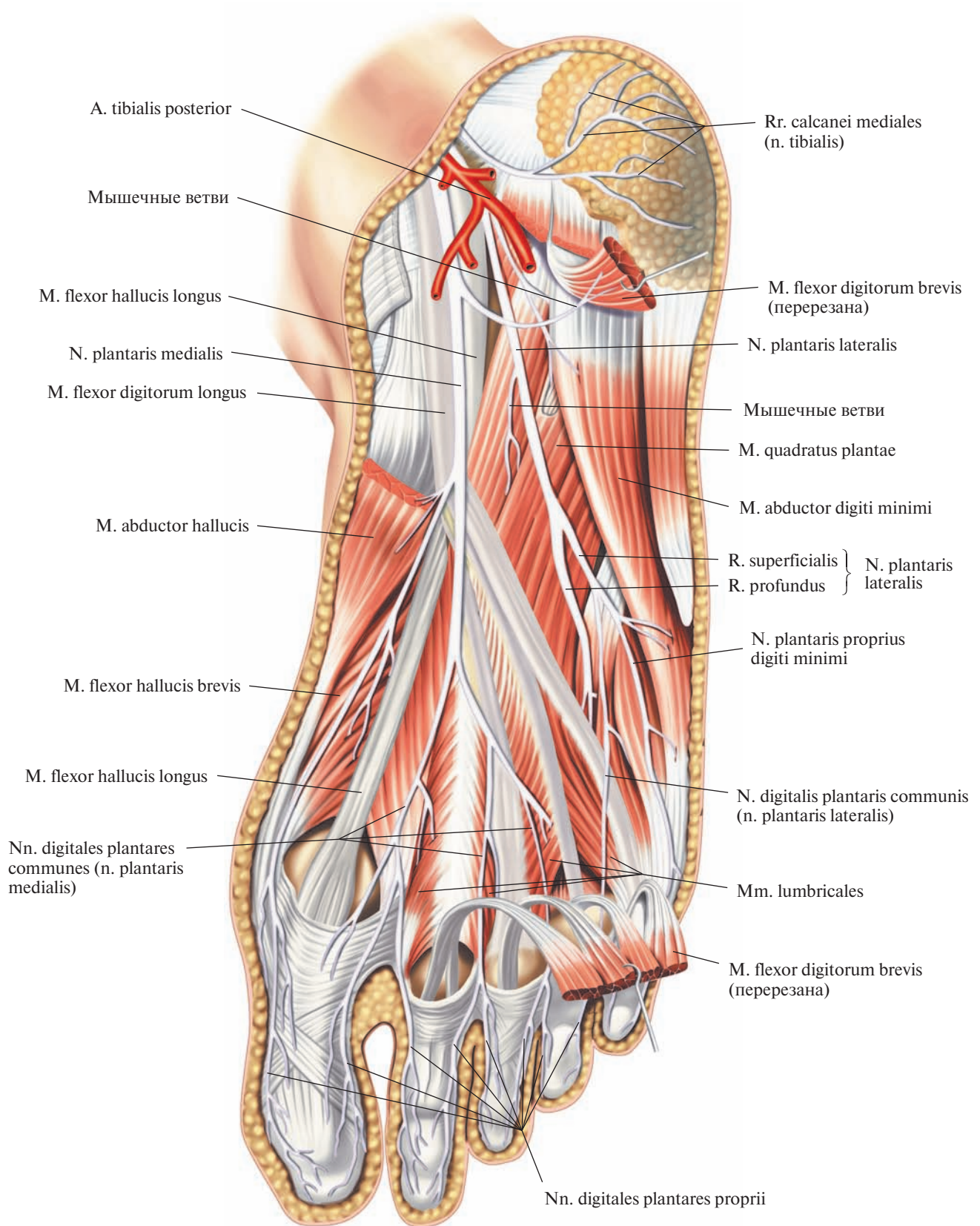


Рис. 1043. Нервы стопы, правой. (Подошвенная поверхность.) (Мышца, отводящая большой палец стопы, и короткий сгибатель пальцев перерезаны и частично удалены.)

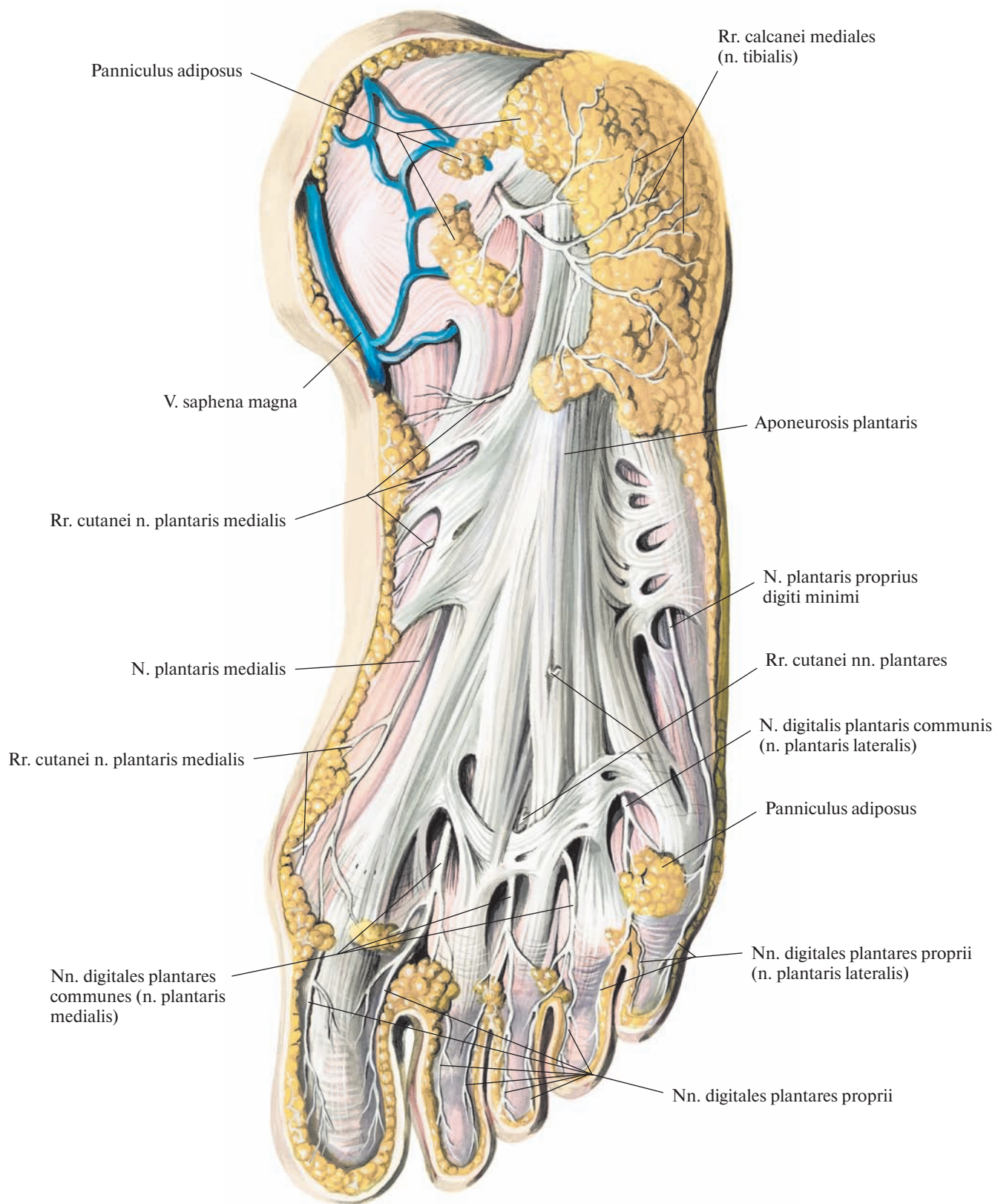


Рис. 1044. Нервы стопы, правой. (Подошвенная поверхность.) (Кожа и частично подкожная основа удалены.)

сопровождении подошвенных плюсневых артерий, посылают стволы к первой и второй (иногда к третьей) червеобразным мышцам и на уровне дистального конца межкостных промежутков прободают подошвенный апоневроз. Отдав там тонкие ветви к коже подошвы, они разделяются на *собственные подошвенные пальцевые нервы*, *nn. digitales plantares proprii*, распадающиеся в коже на обращенных друг к другу краях

подошвенной поверхности I и II, II и III, III и IV пальцев, и переходят на тыльную поверхность их дистальных фаланг.

е) *Латеральный подошвенный нерв*, *n. plantaris lateralis* (см. рис. 1038, 1043—1045), вторая конечная ветвь большеберцового нерва, значительно тоньше медиального подошвенного нерва. Пролегает в подошве в сопровождении латеральной подошвенной артерии между квадратной мышцей

подошвы и коротким сгибателем пальцев, ближе к малоберцовому краю стопы, проходит между коротким сгибателем мизинца и мышцей, отводящей мизинец, посылая ко всем указанным мышцам стволы, и делится на свои конечные ветви — поверхностную и глубокую.

Поверхностная ветвь, *r. superficialis*, отдав несколько стволков к коже подошвы, распадается на медиальную и латеральную ветви.

Медиальная ветвь — *общий подошвенный пальцевый нерв*, *n. digitalis plantaris communis* (IV и V пальцев), в сопровождении подошвенной плюсневой артерии пролегает в четвертом межкостном промежутке. Подойдя к плюснефаланговому суставу и отдав соединительную ветвь к медиальному подошвенному нерву, делится на два *собственных подошвенных пальцевых нерва*, *nn. digitales plantares proprii*, которые, посылая стволы к коже на обращенных одна к другой сторонах IV и V пальцев, переходят на тыльную поверхность их дистальных фаланг.

Латеральная ветвь — *собственный подошвенный нерв мизинца*, *n. plantaris proprius digiti minimi*, распадается в коже на подошвенной поверхности и наружной стороне мизинца. Нередко отдает ветви к подошвенным межкостным мышцам в четвертом межкостном промежутке и к короткому сгибателю мизинца.

Глубокая ветвь, *r. profundus*, пролегает вдоль глубокой подошвенной артериальной дуги между подошвенными межкостными мышцами с одной стороны и длинным сгибателем пальцев и косой головкой мышцы, приводящей большой палец стопы, — с другой. Посылает стволы к указанным мышцам, а также к червеобразным мышцам (II, III, IV) и латеральной головке короткого сгибателя большого пальца стопы.

Кроме перечисленных нервов поверхностная и глубокая ветви латерального подошвенного нерва отдают стволы к капсулам плюснефаланговых суставов и к надкостнице плюсневых костей и фаланг.

Копчиковое сплетение

Копчиковое сплетение, *plexus coccygeus* (S_{III}—Co_I(Co_{II})) (см. рис. 985, 1024, 1027), образуют нижняя часть передней ветви третьего крестцового нерва, передние ветви четвертого и пятого крестцовых и первого (второго) копчиковых нервов. Оно располагается на передней поверхности крестцово-остистой связки и сухожилия седалищно-копчиковой мышцы.

От копчикового сплетения отходит несколько (3—5) тонких *заднепреходно-копчиковых нервов*, *nn. apococcygei* (см. рис. 1030). Они пролегают по передней поверхности

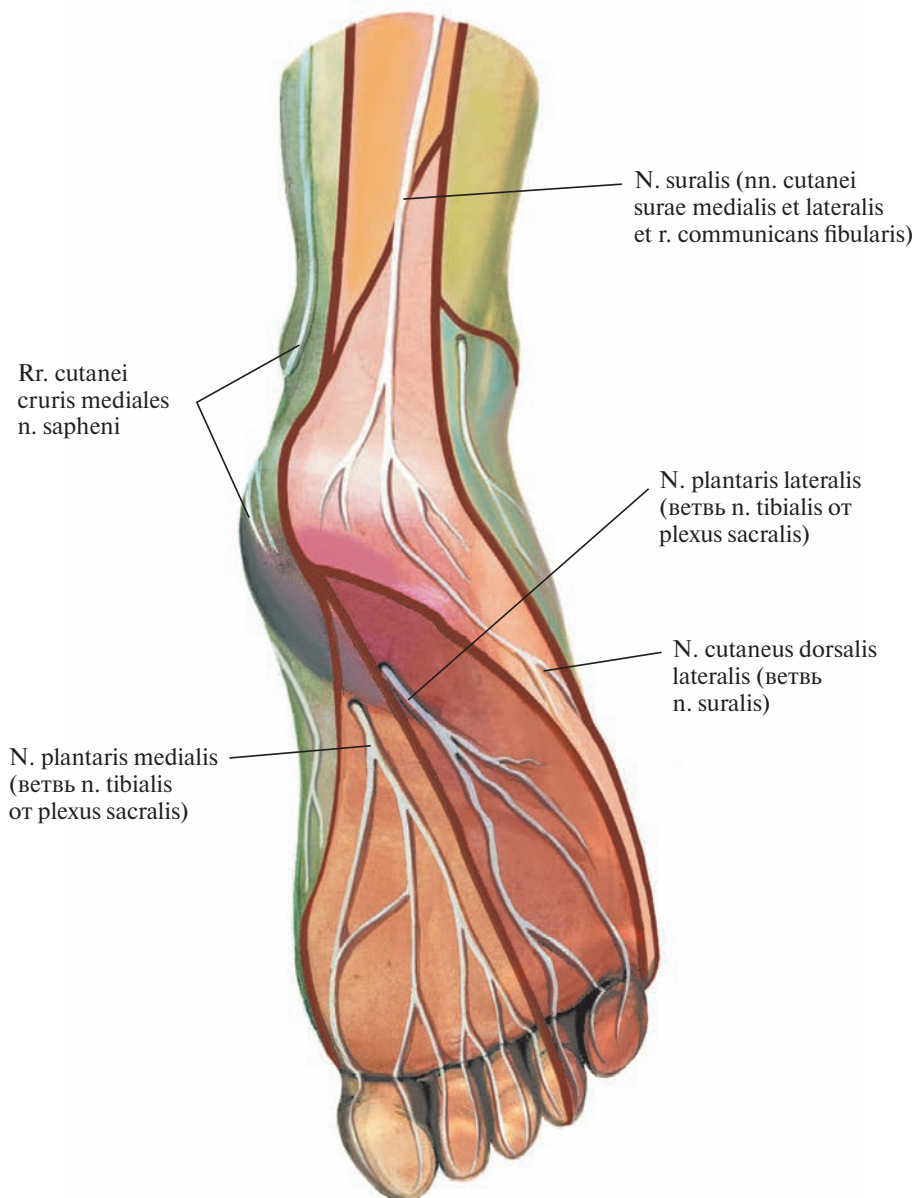


Рис. 1045. Область распространения кожных нервов стопы, правой (полусхематично). (Подошвенная поверхность.)

седалищно-копчиковой мышцы, между ней и мышцей, поднимающей задний проход, и у верхушки копчика, со стороны его латеральной поверхности, проникают в кожу, разветвляясь до заднего прохода.

Копчиковое сплетение имеет соединения с половым нервом и непарным узлом симпатического ствола.

АВТОНОМНЫЙ ОТДЕЛ ПЕРИФЕРИЧЕСКОЙ НЕРВНОЙ СИСТЕМЫ

Автономный отдел (автономная часть) периферической нервной системы, divisio (pars) autonoma systematis nervosi peripherici (далее — автономная нервная система)

(рис. 1046), осуществляет иннервацию органов, в состав которых входит гладкая мышечная ткань и железистый эпителий (внутренности, сердце), и сосудов (что способствует деятельности поперечно-полосатой мускулатуры).

На основании физиологических, фармакологических и ряда морфологических

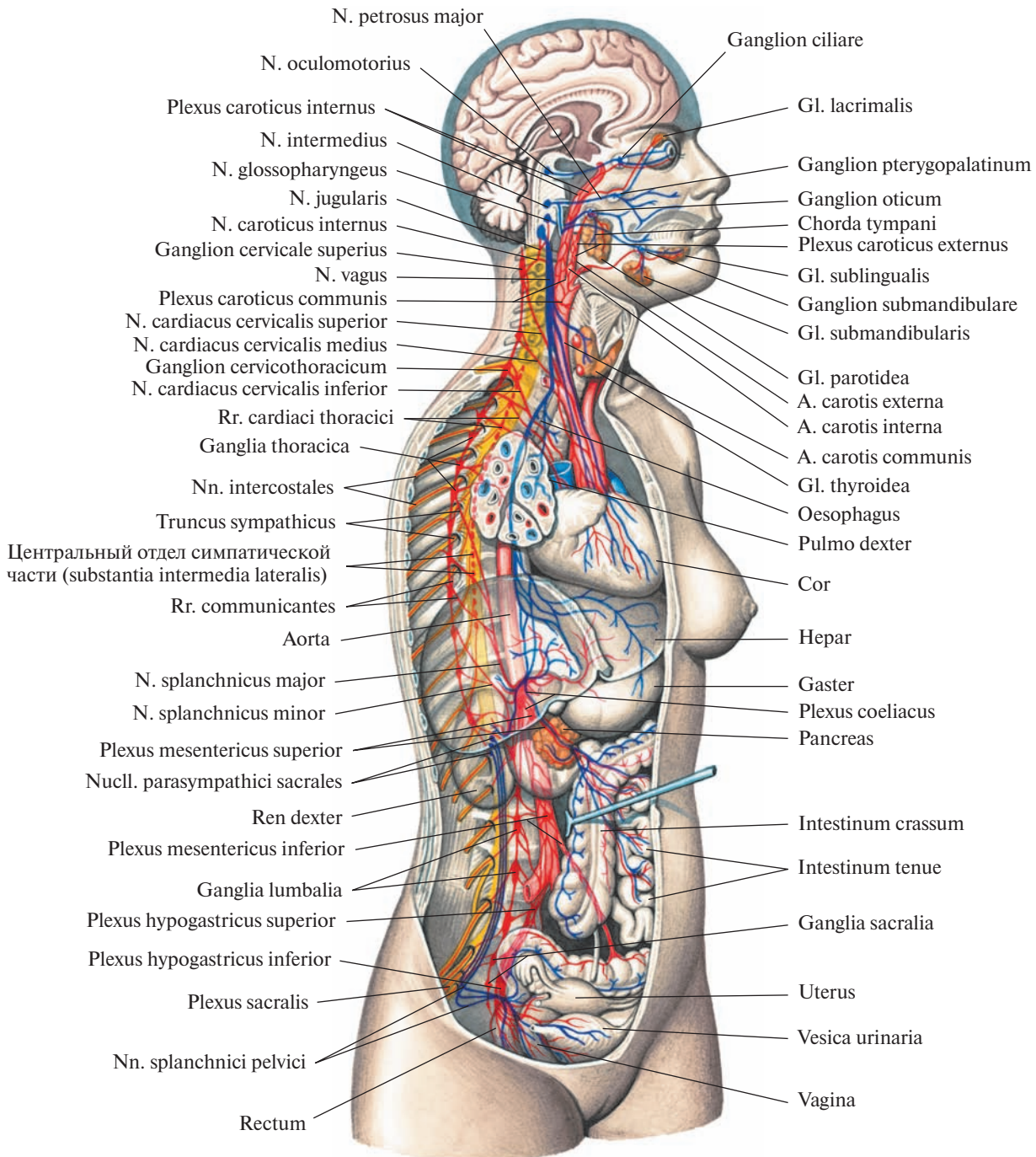


Рис. 1046. Автономная нервная система (схема). (Красным цветом обозначена симпатическая часть, синим — парасимпатическая.)

признаков в автономной нервной системе различают три части — симпатическую, парасимпатическую и метасимпатическую (в стенке желудочно-кишечного тракта), непосредственно связанную как с симпатической, так и с парасимпатической частью.

СИМПАТИЧЕСКАЯ ЧАСТЬ АВТОНОМНОЙ НЕРВНОЙ СИСТЕМЫ

Симпатическая часть, pars sympathica (рис. 1047; см. рис. 1046), автономной нервной системы включает центральный, или внутримозговой, отдел, входящий в состав головного и спинного мозга, и периферический, или внемозговой.

Центральный отдел содержит многочисленные мультиполярные клетки, располагающиеся в латеральном промежуточном (сером) веществе спинного мозга на протяжении от восьмого шейного до второго-третьего поясничных сегментов, которые в совокупности образуют симпатический центр (см. рис. 1046, 1047).

Периферический отдел включает правый и левый симпатические стволы и отходящие от них нервы, а также формируемые нервами и узлами сплетения вне или внутри органов.

Каждый *симпатический ствол, truncus sympathicus* (рис. 1048; см. рис. 986, 1018, 1047), состоит из узлов симпатического ствола, связанных друг с другом межузловыми ветвями.

Правый и левый симпатические стволы пролегают с соответствующими сторонами позвоночного столба от основания черепа до верхушки копчика. Их шейный отдел располагается в предпозвоночной пластинке фасции шеи впереди поперечных отростков шейных позвонков, медиальнее передних бугорков, на поверхности длинных мышц головы и шеи сзади сосудисто-нервного пучка шеи. Выше бифуркации общей сонной артерии симпатический ствол следует сзади внутренней сонной артерии. Направляясь вниз, пролегает поперек нижней щитовидной и подключичной артерий.

Прикрытый внутригрудной фасцией и париетальной плеврой, грудной отдел симпатического ствола располагается от I до XII грудного позвонка, приблизительно вдоль головок ребер, пересекая спереди межреберные сосуды. Правый симпатический ствол проходит кнаружи от непарной вены, левый — от полунепарной.

Между пучками поясничной части диафрагмы симпатический ствол проникает в брюшную полость, правый — сзади нижней полой вены, левый — у латеральной стенки аорты и оба — впереди поясничных сосудов. Следуя по переднебоковой поверхности тел I—V поясничных позвонков, поясничный

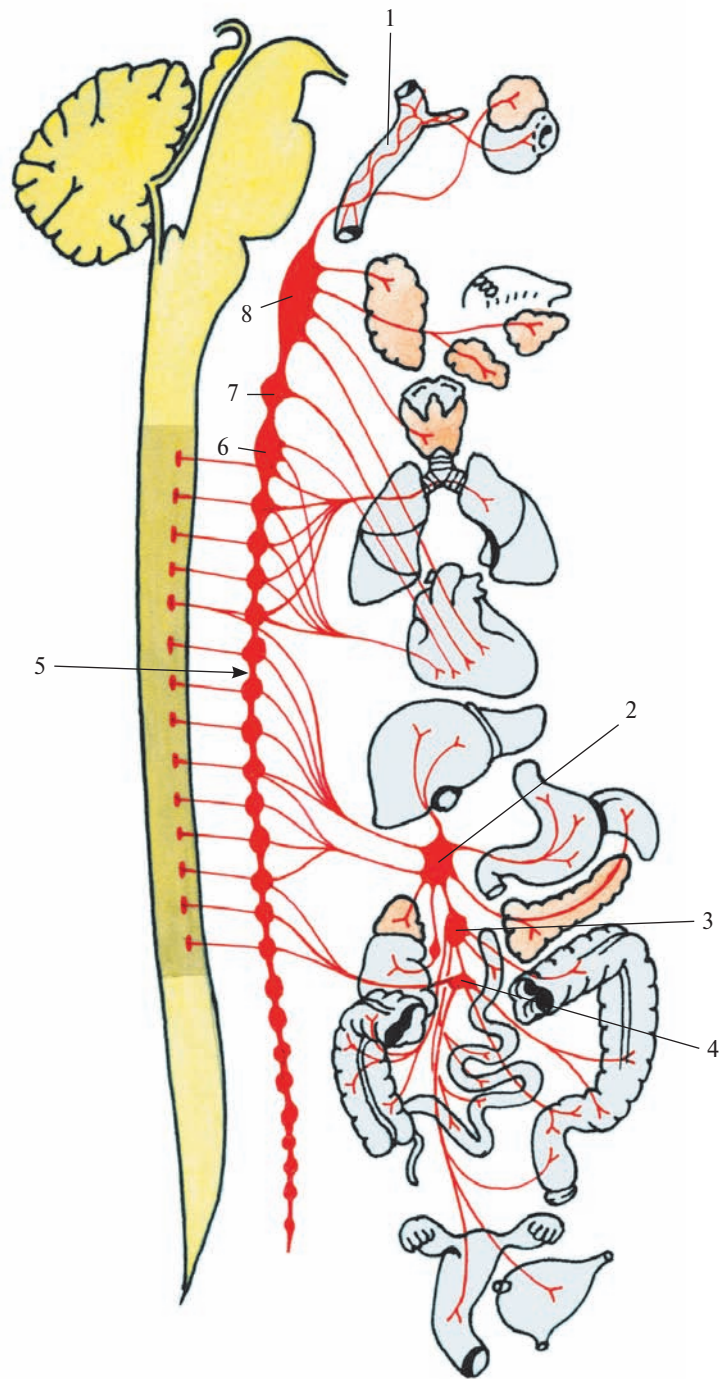


Рис. 1047. Симпатическая часть автономной нервной системы (схема).
1 — a. carotis interna; 2 — plexus coeliacus; 3 — plexus mesentericus superior; 4 — plexus mesentericus inferior; 5 — truncus sympathicus; 6 — ganglion cervicothoracicum; 7 — ganglion cervicale medium; 8 — ganglion cervicale superius.

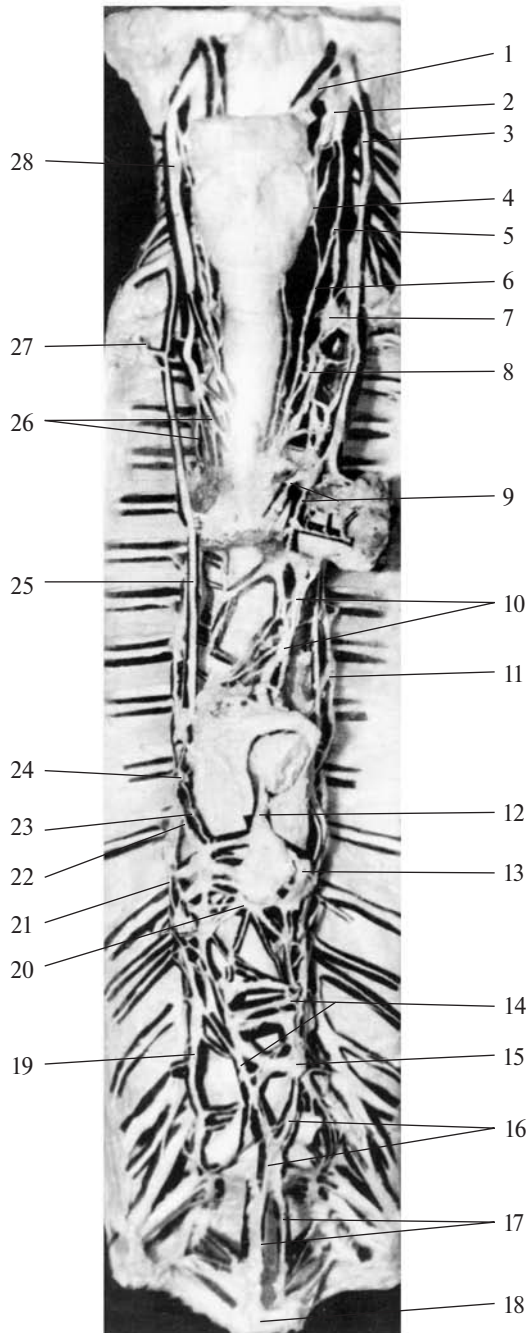


Рис. 1048. Симпатические стволы, блуждающие нервы и их ветви; вид спереди (фотография). (Препарат В. Андриеша.) (*Органы шеи, грудной и брюшной полостей удалены.*)

1 — верхний гортанный нерв; 2 — верхний шейный узел; 3 — левый блуждающий нерв; 4 — верхний шейный сердечный нерв; 5 — средний шейный узел; 6 — средний шейный сердечный нерв; 7 — шейно-грудной узел; 8 — нижний шейный сердечный нерв; 9 — грудные сердечные ветви; 10 — пищеводное сплетение; 11 — левый симпатический ствол; 12 — задний блуждающий ствол; 13 — левый чревный узел; 14 — брюшное аортальное сплетение; 15 — нижний брыжеечный узел; 16 — верхнее подчревное сплетение; 17 — подчревные нервы; 18 — нижнее подчревное сплетение; 19 — правый симпатический ствол; 20 — верхний брыжеечный узел; 21 — малый внутренностный нерв; 22 — большой внутренностный нерв; 23 — соединение между диафрагмальным и чревным узлами; 24 — диафрагмальный узел; 25 — диафрагмальный нерв; 26 — нижние шейные сердечные ветви; 27 — ветвь к плечевому сплетению; 28 — правый блуждающий нерв.

отдел симпатического ствола в пределах верхних 4 позвонков располагается у внутреннего края большой поясничной мышцы, а в области пятого — немного латеральнее.

Крестцовый отдел симпатического ствола пролегает по тазовой поверхности крестца, медиальнее передних крестцовых отверстий.

На всем протяжении правый и левый симпатические стволы связаны друг с другом рядом тонких поперечно идущих нервов.

Заканчиваются симпатические стволы соединяясь непарным узлом.

Узлы симпатического ствола, ganglia trunci sympathici, представляют собой совокупность различного количества нервных клеток. Они бывают разной величины и имеют преимущественно веретенообразную форму. Связывающие их *межузловые ветви, rr. interganglionares*, состоят из 1—3 пучков различной длины и толщины.

Преганглионарные волокна подходят к нижнему шейному, всем грудным и двум верхним поясничным узлам симпатического ствола по белым соединительным ветвям соответствующих спинномозговых нервов. Часть симпатических преганглионарных волокон заканчиваются на клетках названных узлов, а остальные идут не прерываясь либо по межузловым ветвям к шейным, поясничным, крестцовым и непарному узлам, либо по внутренностным — к автономным сплетениям.

Постганглионарные волокна отходят от каждого узла по серым соединительным ветвям к спинномозговому нервам и по внутренностным — к автономным сплетениям (см. рис. 986, 1046).

На протяжении симпатического ствола встречаются одиночные внутриствольные нервные клетки или небольшие *промежуточные узлы, ganglia intermedia* (см. рис. 1054), чаще всего на шейных и поясничных соединительных ветвях.

В зависимости от локализации среди узлов симпатического ствола выделяют шейные, грудные, поясничные и крестцовые. Число узлов, за исключением шейных, в основном соответствует числу спинномозговых нервов.

Шейные узлы

Шейные узлы, ganglia cervicalia (рис. 1049—1053; см. рис. 1046, 1047, 1054), симпатического ствола, обычно три — верхний, средний (может отсутствовать) и нижний, образуются в результате слияния восьми закладывающихся в эмбриогенезе сегментарных симпатических узлов. Нижний шейный узел, как правило, соединяется с первым грудным узлом, составляя шейно-грудной (звездчатый) узел. Иногда

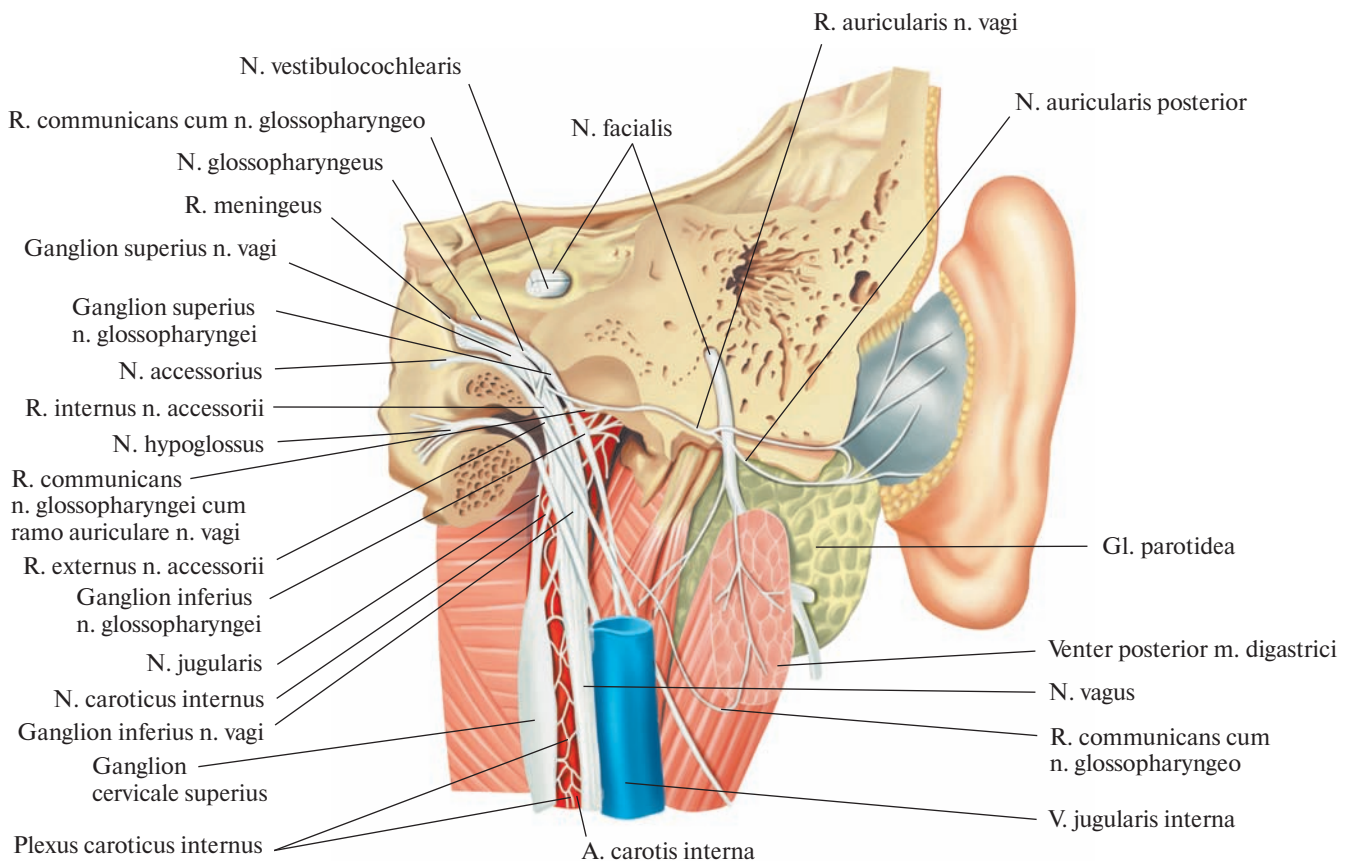


Рис. 1049. Верхний шейный узел симпатического ствола и его связи с лицевым, языкоглоточным, блуждающим и другими нервами; вид сзади.

встречаются промежуточные узлы, и общее число шейных узлов симпатического ствола может достигать пяти-шести.

Верхний шейный узел

Верхний шейный узел, ganglion cervicale superius (см. рис. 1049—1054), — наиболее крупный из всех шейных узлов, до 2 см длиной и до 0,5 см шириной, веретенообразный, располагается на уровне тел II—III шейных позвонков, достигая иногда вверху I, а внизу IV шейного позвонка.

Кзади от узла находится длинная мышца головы, кпереди — внутренняя сонная артерия, кнаружи — блуждающий нерв. От узла идут соединительные ветви к ряду нервов и узлов, а также стволы к органам и сосудам. Большая часть этих нервов входит в состав различных сплетений.

От верхнего шейного узла берут начало следующие стволы.

1. **Яремный нерв, n. jugularis** (см. рис. 980, 1046, 1049, 1050, 1054), короткий, от верхнего полюса узла направляется вдоль внутренней яремной вены к яремному отверстию, около которого отделяется от вены и посылает две ветви — к верхнему узлу

блуждающего нерва и к нижнему языкоглоточному.

2. **Внутренний сонный нерв, n. caroticus internus** (см. рис. 978, 1046), отходит от верхнего полюса верхнего шейного узла, нередко вместе с яремным нервом, пролегал, поднимаясь, немного кзади от внутренней сонной артерии, затем образует вокруг нее в сонном канале и на всем дальнейшем ее протяжении широкопетлистую сеть — **внутреннее сонное сплетение, plexus caroticus internus** (см. рис. 1046, 1050, 1054). Это сплетение дает начало ряду ветвей.

1) **Сонно-барабанные нервы, nn. carotico-tympanici** (см. рис. 969), пройдя через одноименные каналы, соединяются с барабанным нервом и вступают в барабанное сплетение (см. «Языкоглоточный нерв»).

2) **Глубокий каменистый нерв, n. petrosus profundus** (см. рис. 960, 1062), начинается от внутреннего сонного сплетения у места выхода внутренней сонной артерии из сонного канала, в крыловидном канале сливается с большим каменистым нервом, образуя нерв крыловидного канала, в составе которого его постганглионарные волокна

достигают крылонебного узла как симпатический корешок последнего.

Располагающаяся в полости черепа часть внутреннего сонного сплетения, соответствующая пещеристой части внутренней сонной артерии, называется **пещеристым сплетением, plexus cavernosus**. Последнее относительно густое, формируется тонкими нервами, распространяется на глазную, переднюю и среднюю мозговые артерии и их разветвления, образуя сопутствующие этим сосудам сплетения, в том числе сплетение глазной артерии, от которого отходит нерв, сопровождающий центральную артерию сетчатки.

Пещеристое сплетение дает начало ряду стволков.

1) Соединительные ветви идут к глазодвигательному, блоковому и отводящему нервам, к тройничному узлу и первой ветви тройничного нерва*.

* В последние годы получены доказательства того, что у человека симпатические волокна проходят не в составе отводящего или глазного нерва, а сопровождая глазную артерию и ее ветви.

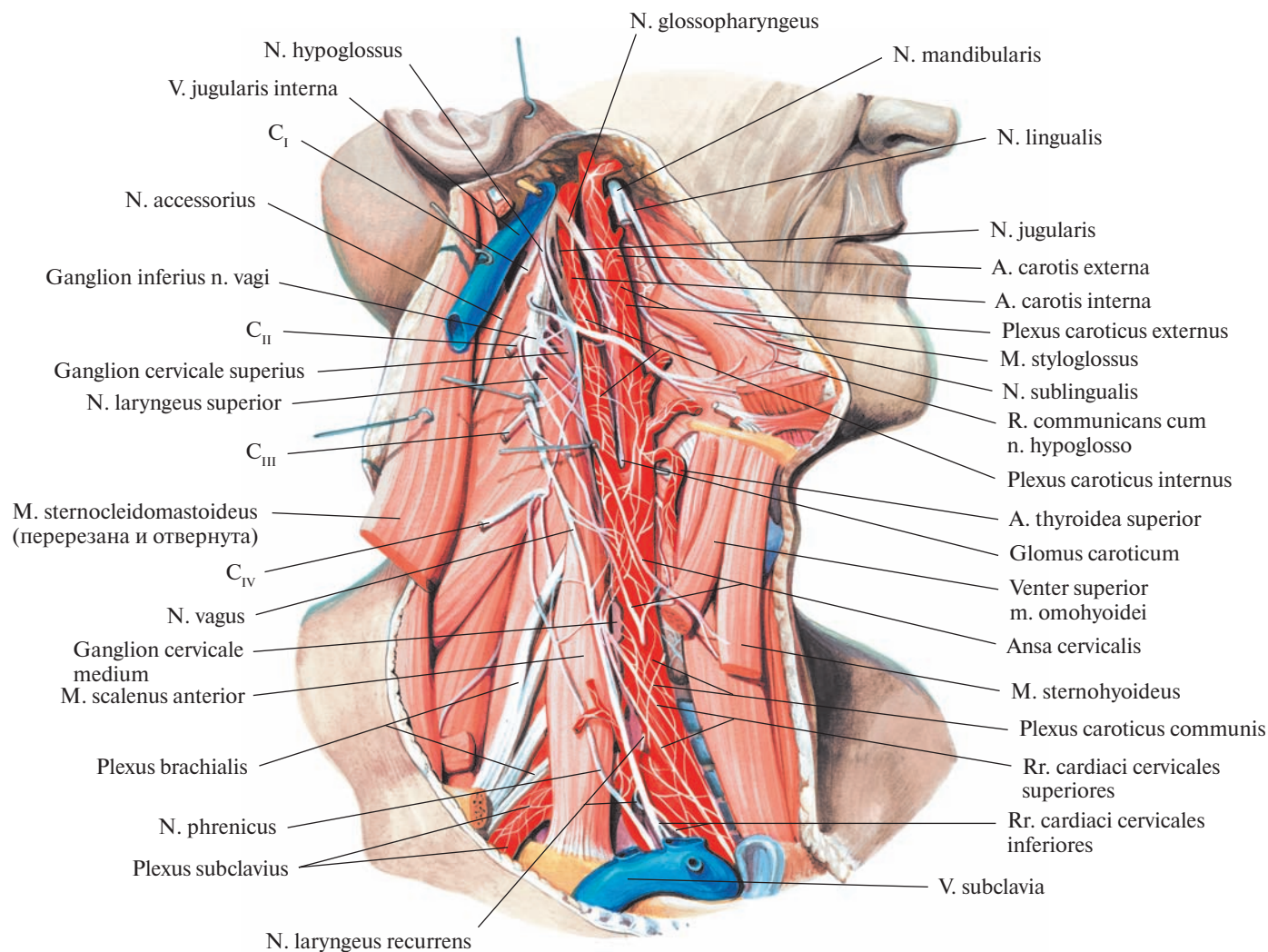


Рис. 1050. Симпатический ствол и сплетения сонных артерий; вид справа (по препаратам Г. М. Олейника).

2) Симпатический корешок ресничного узла, *radix sympathica ganglii ciliaris** (см. рис. 958, 959, 1060), несколькими тонкими стволами проникает через верхнюю глазничную щель в полость глазницы и подходит к заднему краю ресничного узла. Составляющие его волокна присоединяются к коротким ресничным нервам и направляются к дилатору зрачка и к стенкам сосудов глаза.

3) Нерв шишковидной железы, *n. pinealis*, сопутствует передней ворсинчатой артерии.

3. Наружные сонные нервы, *nn. carotici externi* (см. рис. 978), всего 2—3, иногда до 6, на уровне шилоподъязычной мышцы направляются к стенке наружной сонной

артерии, где распадаются на более мелкие стволы. Последние, окружив артерию, образуют *наружное сонное сплетение, plexus caroticus externus* (см. рис. 1046, 1050, 1054), в котором различают восходящую и нисходящую части.

Восходящая часть наружного сонного сплетения, поднимаясь по стенке наружной сонной артерии, распространяется по ее ветвям, участвуя в формировании ряда сплетений.

1) Сплетение, сопровождающее верхнюю щитовидную артерию, иннервирует одноименную и околощитовидные железы.

2) Сплетение, сопутствующее язычной артерии, отдает ветви к подъязычной железе и мелким слюнным железам в толще языка.

3) Сплетение, сопровождающее лицевую артерию, иннервирует поднижнечелюстную слюнную железу и мелкие желе-

зы в слизистой оболочке верхней и нижней губ. От него 1—2 стволами начинается симпатический корешок поднижнечелюстного узла, *radix sympathica ganglii submandibularis**.

4) Сплетения затылочной, задней ушной и поверхностной височной артерий посылают стволы к околоушной слюнной железе.

5) Сплетение верхнечелюстной артерии иннервирует стенки этой артерии и ее ветвей, достигая по ходу средней менингеальной артерии твердой оболочки головного мозга.

Нисходящая часть наружного сонного сплетения спускается по стенке наружной сонной артерии, достигает общей сонной артерии и образует сопровождающее ее на всем протяжении *общее сонное сплетение, plexus caroticus communis* (см. рис. 1046, 1050, 1054). В месте деления общей сонной арте-

* Наличие симпатических корешков у парасимпатических узлов головы (кроме крылонебного) никогда не было доказано, тогда как свидетельств их отсутствия в литературе более чем достаточно.

рии к этому сплетению присоединяются тонкие ветви языкоглоточного и блуждающего нервов, которые, так же как и сплетение, участвуют в иннервации сонного гломуса (см. т. 2 «Сонный гломус»).

4. *Верхний шейный сердечный нерв, n. cardiacus cervicalis superior* (см. рис. 1046, 1051—1054, 1064), отходит от верхнего шейного узла, обычно у его нижнего полюса, 2—3 стволами, иногда 1—2 из них берут начало ниже узла. Основной ствол, направляясь вниз, пролегает медиальнее симпатического ствола, впереди длинной мышцы шеи и предпозвоночной фасции, сзади общей сонной артерии, пересекая нижнюю щитовидную артерию (чаще спе-

реди). На своем пути верхний шейный сердечный нерв может образовывать соединения с верхним и возвратным гортанными и средним шейным сердечным нервами.

Войдя в полость груди, в верхнее, а затем среднее средостение, правый верхний шейный сердечный нерв следует впереди плечеголового ствола, левый — впереди общей сонной артерии. Оба они переходят на переднюю поверхность аорты и легочного ствола и вступают в сердечное сплетение.

Верхний шейный сердечный нерв посылает стволы к стенкам глотки и трахеи, а также к щитовидной железе; ряд ветвей на-

правляется к общей сонной и нижней щитовидной артериям.

В стволе верхнего сердечного нерва имеются отдельные нервные клетки или их скопления.

5. *Гортанно-глоточные ветви, rr. laryngopharyngei* (см. рис. 980), вместе с глоточными ветвями языкоглоточного и блуждающего нервов направляются к гортани и к задней стенке глотки и участвуют в образовании глоточного сплетения.

6. Соединительные ветви идут к первому—четвертому шейным спинномозговым (серые), подъязычному и диафрагмальным нервам и к нижнему узлу блуждающего нерва (непостоянные).

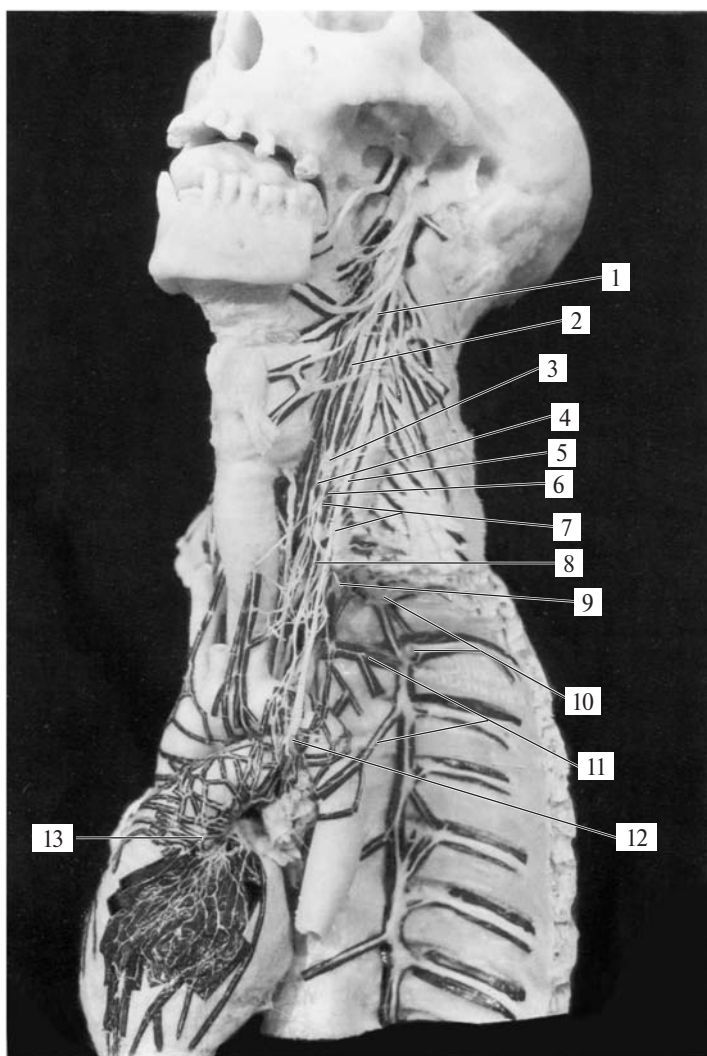


Рис. 1051. Нервы сердца; вид слева. (Препарат В. Андриеша.)

1 — верхний шейный узел; 2 — верхний шейный сердечный нерв; 3 — средний шейный узел; 4 — средний шейный сердечный нерв; 5 — блуждающий нерв; 6 — верхняя шейная сердечная ветвь; 7 — шейно-грудной узел; 8 — нижний шейный сердечный нерв; 9 — подключичная петля; 10 — грудные узлы; 11 — грудные сердечные ветви; 12 — грудная сердечная ветвь блуждающего нерва; 13 — соединение сплетения легочного ствола со сплетениями кровеносных сосудов и стенок сердца.

Средний шейный узел

Средний шейный узел, ganglion cervicale medium (рис. 1052; см. рис. 1047, 1050, 1051, 1053, 1054), овальный, значительно меньше верхнего узла, располагается впереди длинной мышцы шеи на уровне поперечного отростка V или VI шейного позвонка, прилегая к нижней щитовидной артерии, чаще спереди.

Прямо под средним шейным узлом между позвоночными артерией и веной, впереди первой и сзади второй, встречается непостоянный *позвоночный узел, ganglion vertebrale* (см. рис. 1057).

От среднего шейного узла берет начало ряд ветвей.

1. **Средний шейный сердечный нерв, n. cardiacus cervicalis medius** (см. рис. 1046,

1052, 1053), отходит несколькими стволами либо от среднего шейного узла, либо непосредственно от симпатического ствола, пролегает между последним и верхним шейным сердечным нервом вначале сзади общей сонной артерии, а затем у ее латеральной стенки. Пройдя впереди или сзади подключичной артерии, проникает в грудную полость: правый — у места деления плечеголового ствола, левый — у наружной стенки левой общей сонной артерии, между нею и подключичной артерией. В грудной полости оба нерва вступают в сердечное сплетение.

По ходу средний шейный сердечный нерв посылает стволы к общей сонной и нижней щитовидной артериям, участвуя в

образовании соответствующих сплетений. Иногда отдает тонкие ветви в паренхиму щитовидной железы, достигающие также и околощитовидных желез.

Средний шейный сердечный нерв анастомозирует с блуждающим, возвратным и верхним шейным сердечным нервами, с последним образуя сплетение.

2. Соединительные ветви связывают средний шейный узел с четвертым—шестым шейными спинномозговыми (серые) и диафрагмальным (непостоянные) нервами и сплетениями, сопровождающими общую сонную и нижнюю щитовидную артерии (очень тонкие, всего 2—3). От последнего сплетения отходят стволы в паренхиму щитовидной и околощитовидных желез.

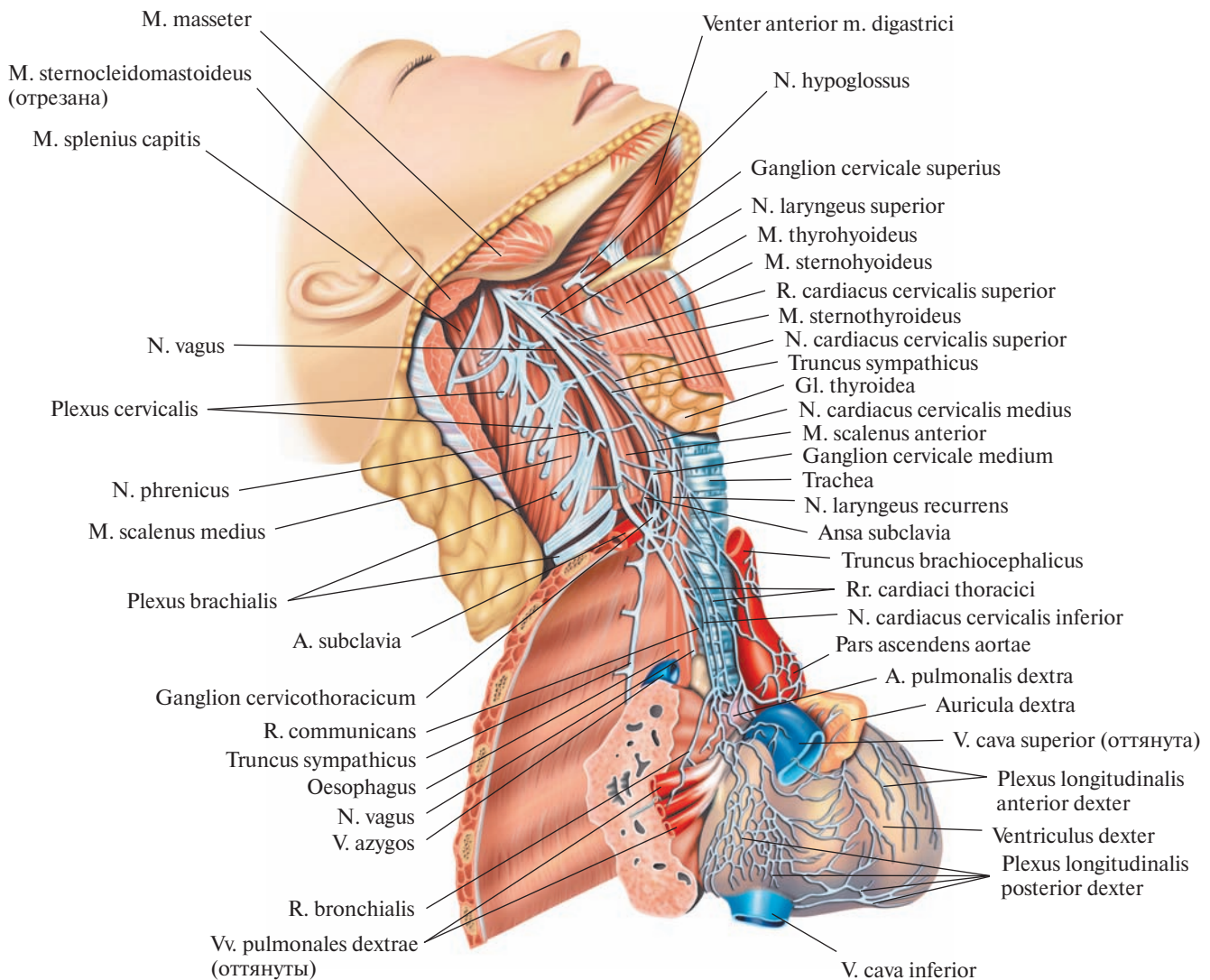


Рис. 1052. Нервы сердца; вид справа. (Препарат В. П. Воробьева.) (Поверхностные мышцы шеи и внутренняя яремная вена удалены.)

Шейно-грудной узел

Шейно-грудной (звездчатый) узел, ganglion cervicothoracicum (stellatum) (см. рис. 1046—1048, 1051—1057), меньше верхнего узла, но больше среднего и позвоночного, неправильной четырехугольной формы. Располагается на уровне поперечного отростка VII шейного позвонка и головки I ребра.

От шейно-грудного узла берет начало ряд ветвей.

1. **Нижний шейный сердечный нерв, n. cardiacus cervicalis inferior** (см. рис. 1046, 1050—1053), отходит несколькими стволами сзади подключичной артерии и направляется, правый сзади плечеголового ствола, а левый сзади аорты, к сердечному сплетению.

По пути нижний сердечный нерв анастомозирует со средним сердечным нервом.

2. Одна-две ветви шейно-грудного узла огибают сзади подключичную артерию и соединяются с ветвями среднего шейного узла, образуя **подключичную петлю, ansa subclavia** (см. рис. 1051—1054).

3. **Позвоночный нерв, n. vertebralis**, в большинстве случаев начинается от шейно-грудного узла, реже от позвоночного двумя тонкими стволами, которые сопровождают позвоночную артерию, формируя вокруг нее **позвоночное сплетение, plexus vertebralis**.

4. Нервы, сопутствующие подключичной артерии, числом 2—3, образуют **подключичное сплетение, plexus subclavius** (см. рис. 976, 1050).

5. Соединительные ветви связывают шейно-грудной узел с диафрагмальным (непостоянно) и блуждающим нервами, причем часть волокон из идущих к последнему направляется к возвратному гортанному нерву.

Серые соединительные ветви достигают шестого—восьмого шейных спинномозговых нервов. Содержащиеся в них постганглионарные волокна подходят в составе периферических нервов плечевого сплетения и их разветвлений к стенкам сосудов, железам кожи и мышцам волос в области верхней конечности (см. рис. 1053).

Имеются также анастомозы со сплетениями, сопровождающими нижнюю щитовидную и внутреннюю грудную артерии.

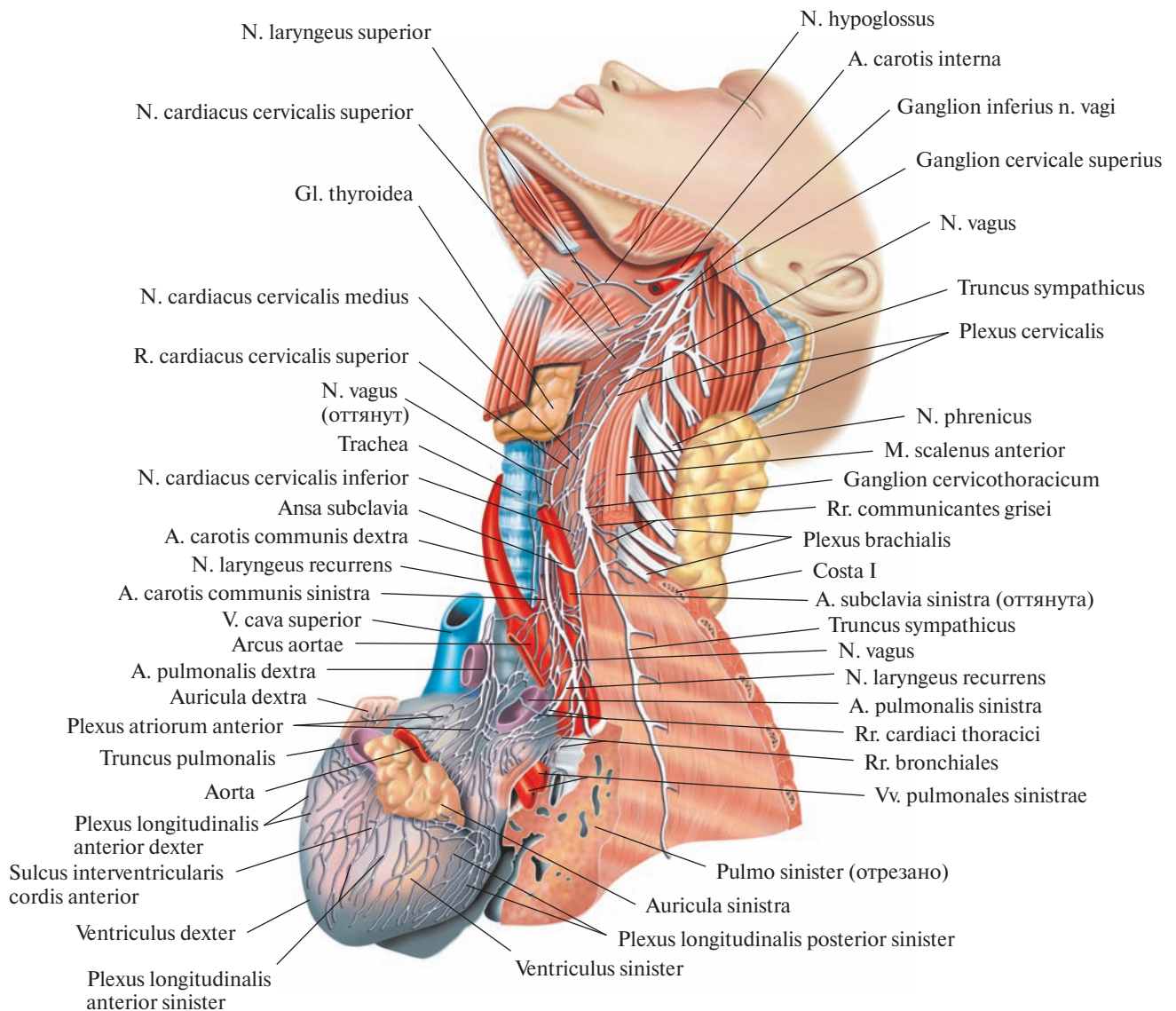


Рис. 1053. Нервы сердца; вид слева. (Препарат В. П. Воробьева.) (Поверхностные мышцы шеи, внутренняя яремная вена и часть общей сонной артерии удалены.)

Грудные узлы

Грудные узлы, ganglia thoracica (рис. 1054; см. рис. 1046, 1056, 1057), симпатического ствола, числом 10—12, имеют несколько уплощенную неправильно-треугольную форму. Верхние узлы крупнее нижних. Самым большим является первый грудной узел. Он располагается сзади подключичной артерии, на уровне голов-

ки I ребра, иногда имеет звездчатую форму. Как было отмечено, в большинстве случаев первый грудной узел сливается с нижним шейным, образуя шейно-грудной (звездчатый) узел, или, реже, со вторым грудным узлом.

От грудных узлов берет начало ряд стволов.

1. **Грудные сердечные ветви, rr. cardiaci thoracici** (см. рис. 1051), отходят главным

образом от первого грудного узла (иногда от второго, третьего и даже от четвертого и пятого). На пути к сердцу между ними и нижним шейным сердечным нервом, а также сердечными ветвями блуждающего нерва имеются анастомозы.

2. Соединительные ветви отходят почти от каждого грудного узла симпатического ствола.

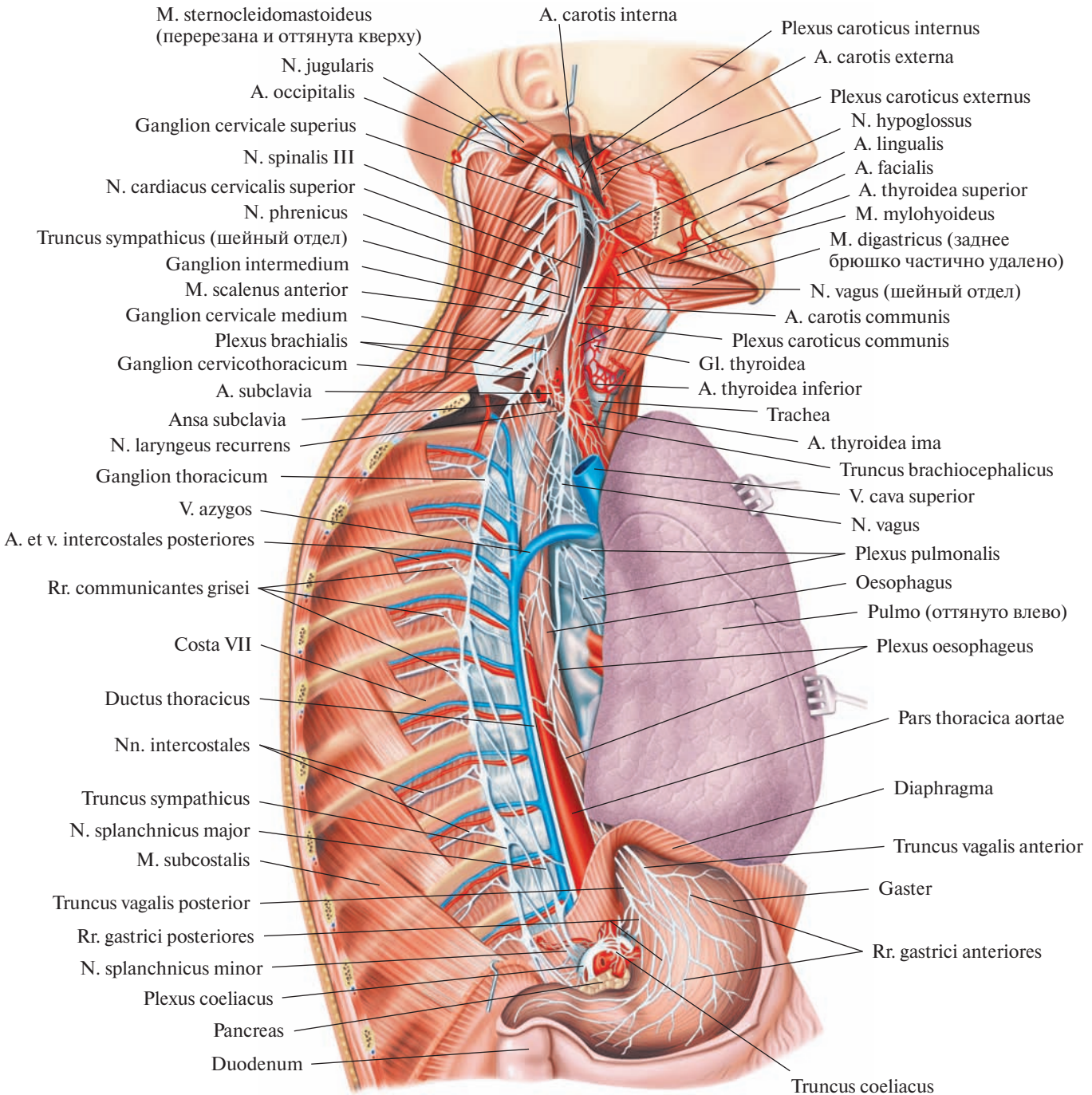


Рис. 1054. Нервы и сплетения органов грудной полости; вид справа. (Париетальная плевро, внутригрудная фасция, печень и частично диафрагма удалены.)

Верхние грудные узлы посылают стволы к блуждающему и возвратному гортанному нервам (рис. 1055).

С латеральной стороны каждого из узлов берут начало серые соединительные ветви, направляющиеся к спинномозговому, в данном случае межреберному, нервам (рис. 1056). Они могут подходить не только к соответствующему межреберному

нерву, но и к пролегающему выше или ниже.

Тонкие ветви, начинающиеся с медиальной стороны верхних 5–6 узлов, следуют на периферию — к органам и сплетениям в грудной полости. Одни из них достигают стенок межреберных сосудов, непарной (справа) и полунепарной (слева) вен, а также грудного протока. Другие входят в состав

грудного аортального сплетения, *plexus aorticus thoracicus* (см. рис. 1057), верхняя часть которого связана с сердечным сплетением, а нижняя — с чревным и образуемыми им дочерними сплетениями. Ряд ветвей вступает в сплетения внутренних органов: *пищеводные, rr. oesophageales*, — в пищеводное, *грудные легочные, rr. pulmonales thoracici*, — в легочное (рис. 1058).

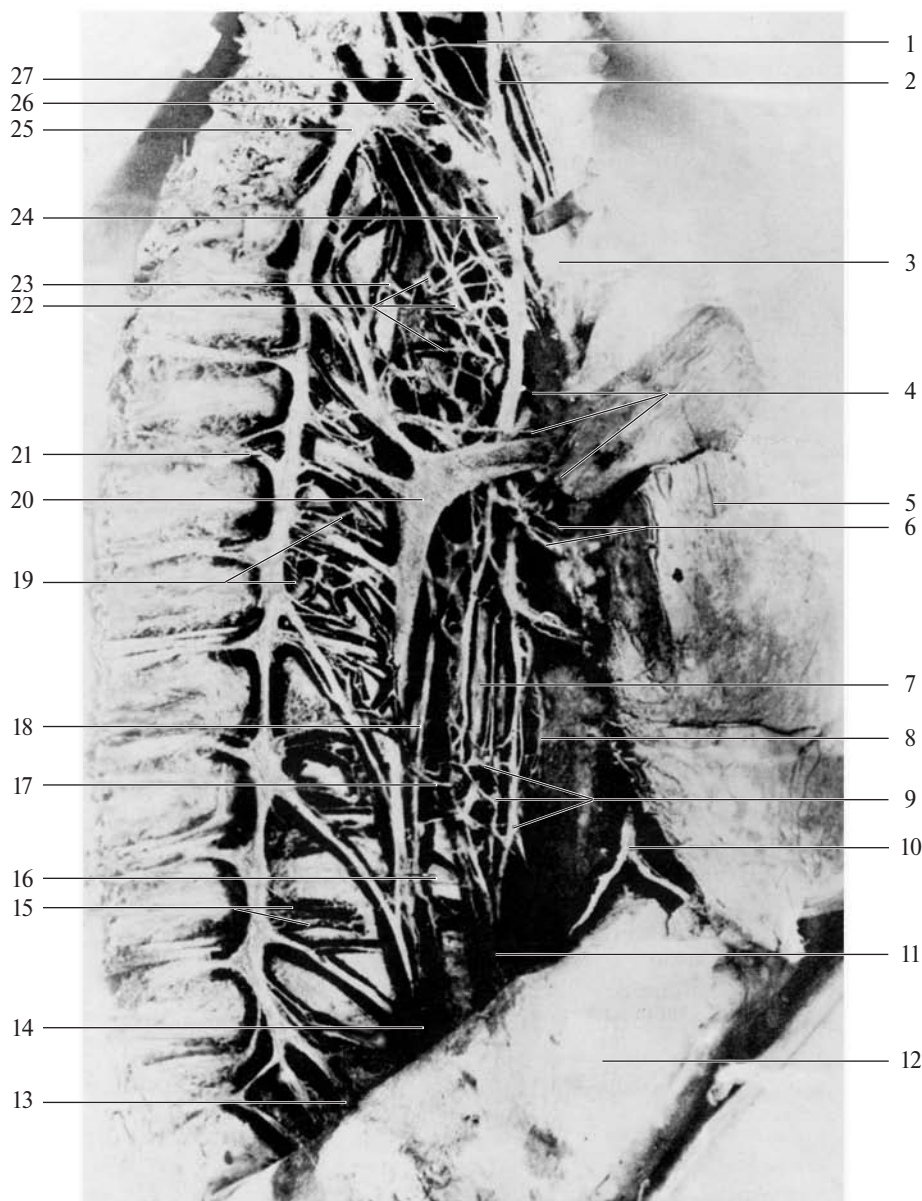


Рис. 1055. Нервы заднего средостения; вид справа (фотография). (Препарат К. Березовского.)

1 — соединение между симпатическим стволом и блуждающим нервом; 2 — правый блуждающий нерв; 3 — плечеголовная вена; 4 — грудные легочные ветви; 5 — правое легкое; 6 — бронхиальные ветви; 7 — пищевод; 8 — перикардиальная ветвь диафрагмального нерва; 9 — пищеводное сплетение; 10 — диафрагмальный нерв; 11 — задний блуждающий ствол; 12 — диафрагма; 13 — малый внутренностный нерв; 14 — большой внутренностный нерв; 15 — ветви симпатического ствола к грудному протоку; 16 — грудная часть аорты; 17 — нервное сплетение грудного протока; 18 — грудной проток; 19 — ветви симпатического ствола к непарной вене; 20 — непарная вена; 21 — серая соединительная ветвь; 22 — соединительные ветви к пищеводному сплетению; 23 — коллатеральный ствол; 24 — нижний шейный сердечный нерв; 25 — шейно-грудной узел; 26 — подключичная петля; 27 — средний шейный узел симпатического ствола.

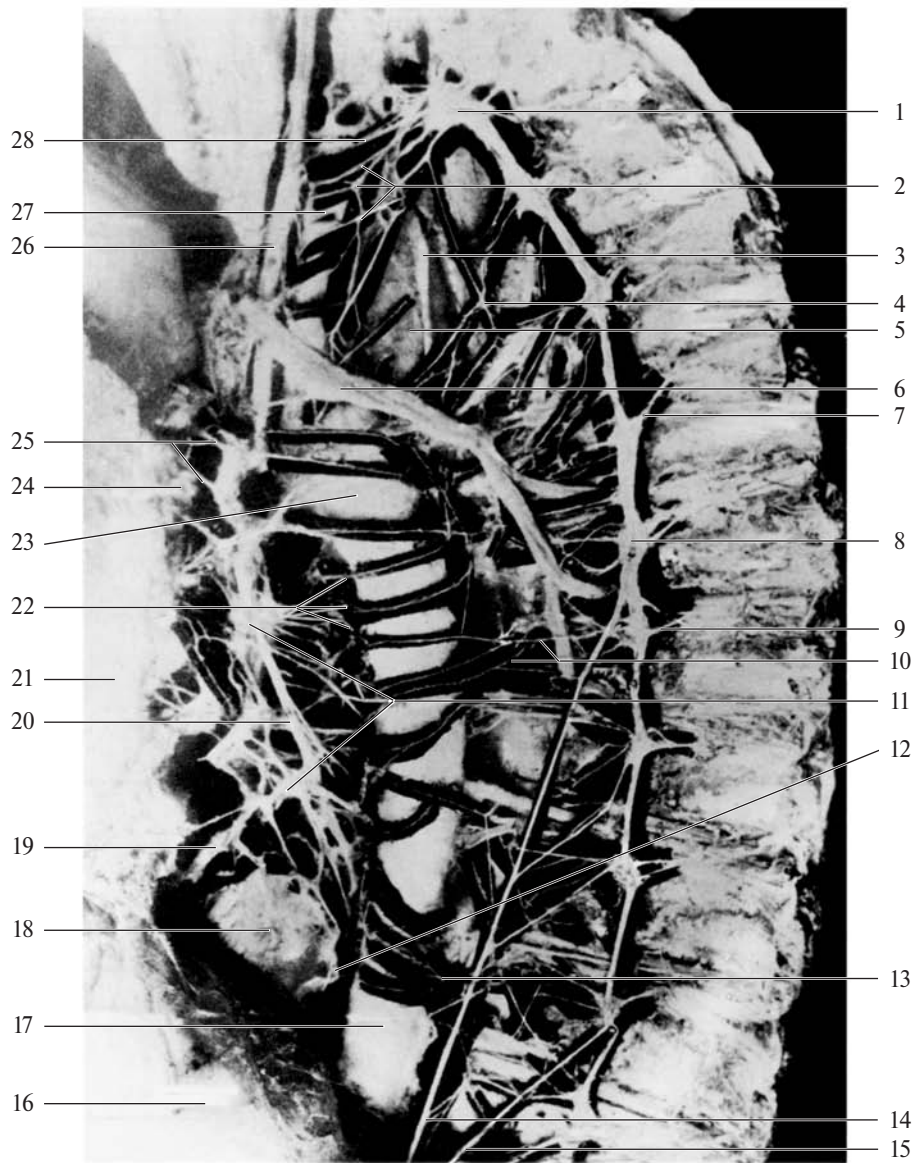


Рис. 1056. Нервы заднего средостения; вид слева (фотография). (Препарат К. Березовского.)

1 — левый шейно-грудной узел; 2 — ветви шейно-грудного узла; 3 — грудной проток; 4 — нервный узел; 5 — пищевод; 6 — добавочная полунепарная вена; 7 — серая соединительная ветвь четвертого грудного узла; 8 — пятый грудной узел; 9 — серая соединительная ветвь шестого грудного узла; 10 — ветви грудному аортальному сплетению; 11 — пищеводное сплетение; 12 — задний блуждающий ствол; 13 — ветвь большого внутренностного нерва к грудному аортальному сплетению; 14 — большой внутренностный нерв; 15 — малый внутренностный нерв; 16 — диафрагма; 17 — грудная часть аорты; 18 — пищевод; 19 — передний блуждающий ствол; 20 — пищеводная ветвь левого возвратного гортанного нерва; 21 — левое легкое; 22 — соединения между грудным аортальным и пищеводным сплетениями; 23 — дуга аорты; 24 — левый бронх; 25 — бронхиальные ветви; 26 — левый блуждающий нерв; 27 — левая подключичная артерия; 28 — подключичная петля.

Все указанные ветви, расположенные с медиальной стороны симпатического ствола, по ходу соединяются между собой тонкими нервами различной длины с имеющимися на них узлами разной величины, связанными в свою очередь продольно идущими нервами, тем самым образуя так называемый коллатеральный ствол (см. рис. 1055, 1057, 1058).

3. *Большой внутренностный нерв, n. splanchnicus major* (см. рис. 1046, 1054—1058), содержит преимущественно преганглионарные волокна. Он берет начало от переднемедиальной поверхности пятого—девятого грудных узлов 3—5 стволами, которые пролегают по боковой поверхности тел позвонков и приблизительно на уровне IX—X позвонков соединяются в один

ствол, направляющийся медиально и вниз к поясничной части диафрагмы. Через последнюю большой внутренностный нерв проникает в брюшную полость, правый вместе с непарной веной, а левый — с полунепарной, и вступает в чревное сплетение. В большом внутренностном нерве залегают одиночные внутриствольные нервные клетки; на нем довольно часто об-

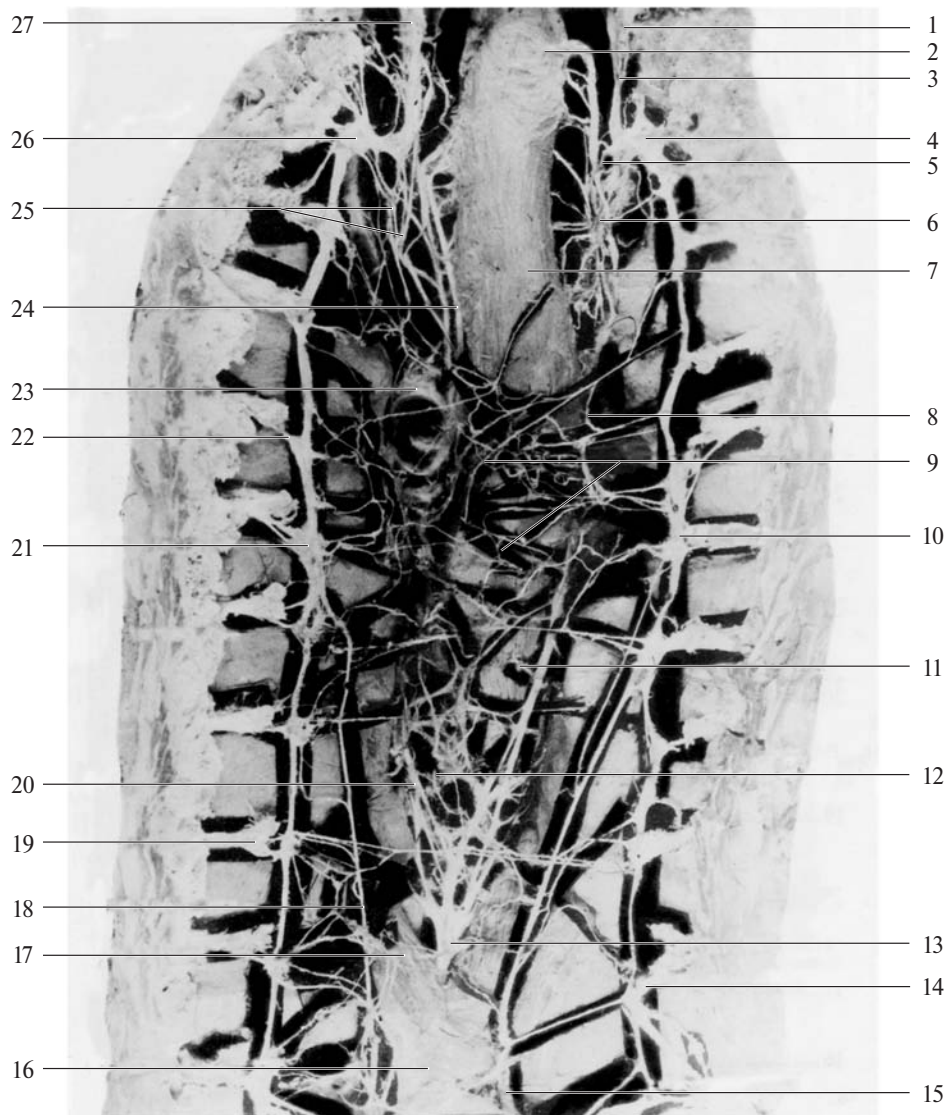


Рис. 1057. Нервы заднего средостения; вид сзади (фотография). (Препарат К. Березовского.) (Позвоночный столб, ребра и сосуды удалены.)

1 — правый средний шейный узел; 2 — нижний констриктор глотки; 3 — позвоночный узел; 4 — левый шейно-грудной узел; 5 — нижний шейный сердечный нерв; 6 — пищеводные ветви правого возвратного гортанного нерва; 7 — пищевод; 8 — коллатеральный ствол; 9 — грудное аортальное сплетение; 10 — пятый грудной узел правого симпатического ствола; 11 — ветвь правого блуждающего нерва к пищеводному сплетению; 12 — соединение между грудным аортальным и пищеводным сплетениями; 13 — задний блуждающий ствол; 14 — соединительная ветвь девятого грудного узла правого симпатического ствола; 15 — правый большой внутренностный нерв; 16 — диафрагма; 17 — пищеводное отверстие диафрагмы; 18 — левый большой внутренностный нерв; 19 — спинномозговой узел; 20 — ветвь левого блуждающего нерва к пищеводному сплетению; 21 — пятый грудной узел левого симпатического ствола; 22 — серая соединительная ветвь четвертого грудного узла; 23 — дуга аорты (отрезана); 24 — левый возвратный гортанный нерв; 25 — ветви симпатического ствола к грудному аортальному сплетению; 26 — левый шейно-грудной узел; 27 — левый средний шейный узел.

разуется маленький *грудной внутренностный узел, ganglion thoracicum splanchnicum*.

От большого внутренностного нерва отходят ветви к грудному аортальному сплетению, к стволам, из которых формируется малый внутренностный нерв, и к средостенной части париетальной плевры.

4. *Малый внутренностный нерв, n. splanchnicus minor* (см. рис. 1046, 1054—1056,

1058), также состоит в основном из преганглионарных волокон. Он берет начало 2—3 стволами от десятого и одиннадцатого грудных узлов, следует чаще в том же направлении, что и большой внутренностный нерв, и с ним (реже вместе с симпатическим стволом) проникает через диафрагму в брюшную полость, где входит в чревное сплетение.

5. *Нижний внутренностный нерв, n. splanchnicus imus*, непостоянный, берет начало от двенадцатого (иногда от одиннадцатого) грудного узла, повторяет путь малого внутренностного нерва и вступает в почечное сплетение.

Все три внутренностных грудных нерва входят в состав сплетений, ветви которых достигают органов брюшной полости: же-

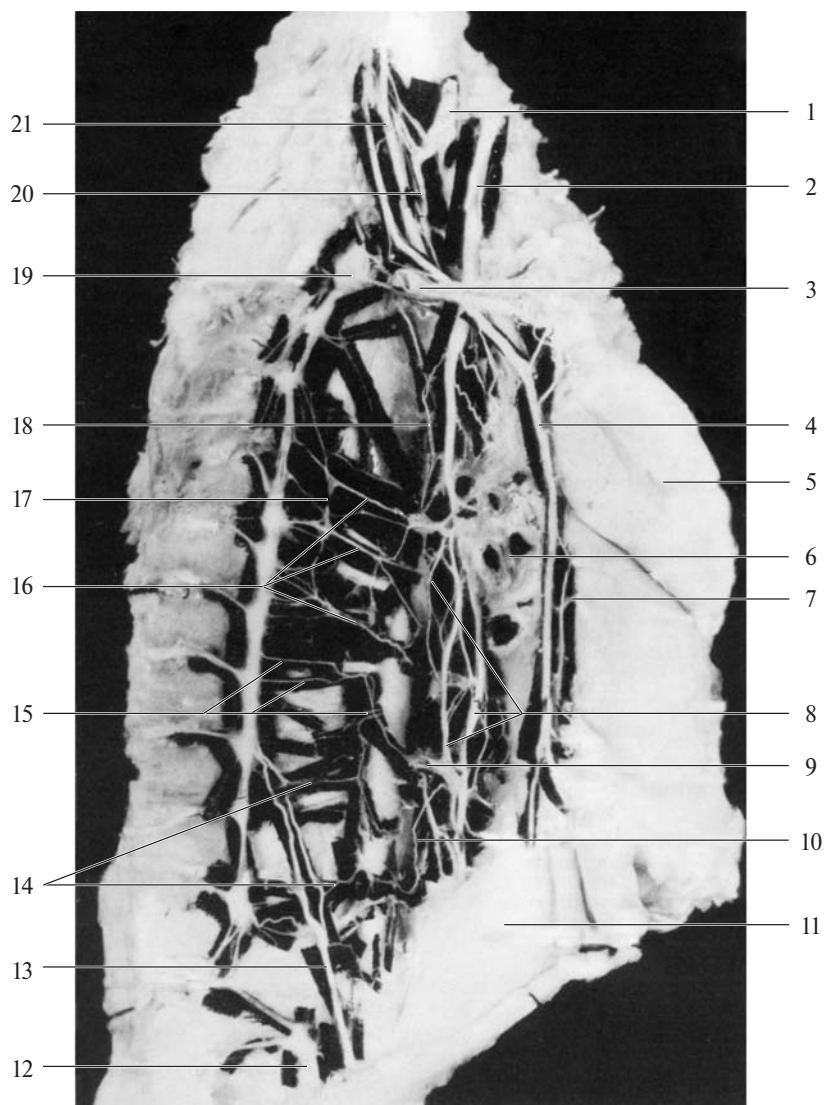


Рис. 1058. Нервы заднего средостения плода 9 мес; вид справа (фотография). (Препарат Б. Смолкиной.)

1 — верхний шейный узел симпатического ствола; 2 — блуждающий нерв; 3 — подключичная артерия; 4 — диафрагмальный нерв; 5 — тимус; 6 — корень удаленного правого легкого; 7 — перикардальная ветвь; 8 — пищеводное сплетение; 9 — соединение между симпатическим стволом и ветвью блуждающего нерва; 10 — ветвь блуждающего нерва к грудному аортальному сплетению; 11 — диафрагма; 12 — малый внутренностный нерв; 13 — большой внутренностный нерв; 14 — ветви большого внутренностного нерва к аорте; 15 — ветви симпатического ствола к аорте; 16 — ветви коллатерального ствола к аорте и корню легкого; 17 — коллатеральный ствол; 18 — ветвь к дуге аорты; 19 — шейно-грудной узел; 20 — симпатический ствол; 21 — общая сонная артерия.

лудка, печени, поджелудочной железы, кишечника, селезенки и почек, а также кровеносных и лимфатических сосудов в указанной и грудной полостях.

Поясничные, крестцовые и непарный узлы

Поясничные узлы, *ganglia lumbalia* (см. рис. 1046, 1070), симпатического ствола, числом 3—5, чаще 4, имеют удлинненно-овальную форму. Наиболее вытянутым и

крупным из них является самый нижний. Он может выступать за мыс в полость малого таза. Иногда в этом отделе симпатического ствола встречаются промежуточные узлы, расположенные на соединительных ветвях.

От поясничных узлов берут начало несколько стволов.

1. Серые соединительные ветви (см. рис. 986) отходят с латеральной стороны каждого узла, прободают большую поясничную мышцу и следуют к поясничным спинномозговым нервам.

2. **Поясничные внутренностные нервы, *nn. splanchnici lumbales*** (см. рис. 1070), содержат как преганглионарные, так и постганглионарные волокна (отростки клеток поясничных узлов); вступают в чревное и другие сплетения в брюшной полости.

Крестцовые узлы, *ganglia sacralia* (см. рис. 1032, 1046), симпатического ствола продолговато-овальной формы, к низу постепенно уменьшаются. Их число (3—4) и величина варьируют.

Непарный узел, *ganglion impar*, залегает на передней поверхности копчика, соединяя правый и левый симпатические стволы.

От крестцовых и непарного узлов берут начало соединительные и внутренностные ветви.

1. Серые соединительные ветви отходят от узлов с их латеральной стороны и направляются к передним ветвям крестцовых и копчикового нервов, в составе которых их постганглионарные волокна следуют, спускаясь, к сосудам и мышцам туловища и нижних конечностей, а также к железам кожи и мышцам волос.

2. **Крестцовые внутренностные нервы, *nn. splanchnici sacrales*** (см. рис. 1069, 1070), начинаются преимущественно с медиальной стороны узлов и через сплетения в полости малого таза достигают располагающихся там органов.

ПАРАСИМПАТИЧЕСКАЯ ЧАСТЬ АВТОНОМНОЙ НЕРВНОЙ СИСТЕМЫ

Парасимпатическая часть, *pars parasymphathica* (рис. 1059; см. рис. 1046), автономной нервной системы (далее — парасимпатическая нервная система), как и симпатическая, включает центральный (внутричерепной) и периферический (внечерепной) отделы.

Центральный отдел представляет собой скопления клеток, залегающие в разных местах головного и спинного мозга. В нем различают головную и тазовую части.

Периферический отдел состоит из парасимпатических волокон, проходящих в стволах III, VII, IX и X пар черепных нервов и крестцовых спинномозговых нервов.

Преганглионарные парасимпатические волокна следуют к автономным узлам, а постганглионарные — отростки клеток этих узлов — к исполнительным органам.

Среди автономных узлов различают экстрамуральные (внестеночные) и интрамуральные (внутристеночные).

Экстрамуральные узлы располагаются вблизи органов. К ним относят ресничный, крылонебный, поднижнечелюстной, подъязычный и ушной узлы, а также ряд узлов автономных сплетений в грудной полости и в полости малого таза.

Интрамуральные узлы представляют собой многочисленные нервно-клеточные скопления, залегающие в стенках внутренних органов.

Головная часть парасимпатической нервной системы

Головная часть, *pars cranialis* (см. рис. 1046, 1059), парасимпатической нервной

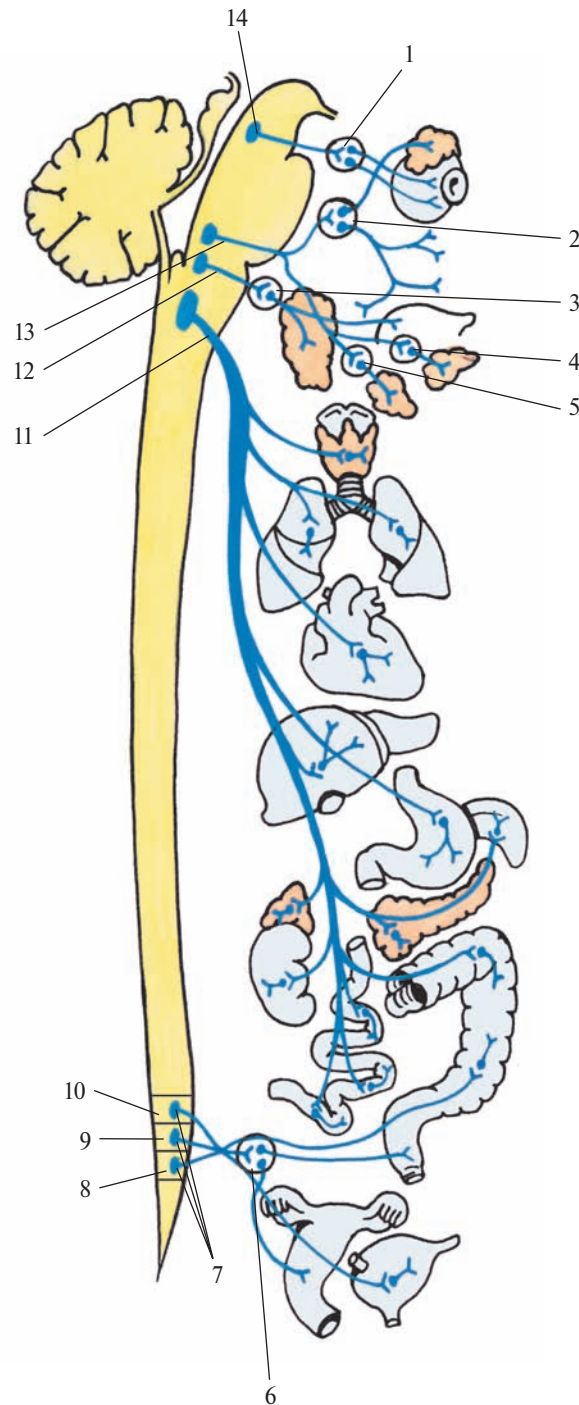


Рис. 1059. Парасимпатическая часть автономной нервной системы (схема). 1 — ganglion ciliare; 2 — ganglion pterygopalatinum; 3 — ganglion oticum; 4 — ganglion submandibulare; 5 — ganglion sublinguale; 6 — ganglia pelvica; 7 — nuclei parasymphathici sacrales; 8 — segmentum sacrale [4]; 9 — segmentum sacrale [3]; 10 — segmentum sacrale [2]; 11 — n. vagus; 12 — n. glosso-pharyngeus; 13 — n. facialis; 14 — n. oculomotorius.

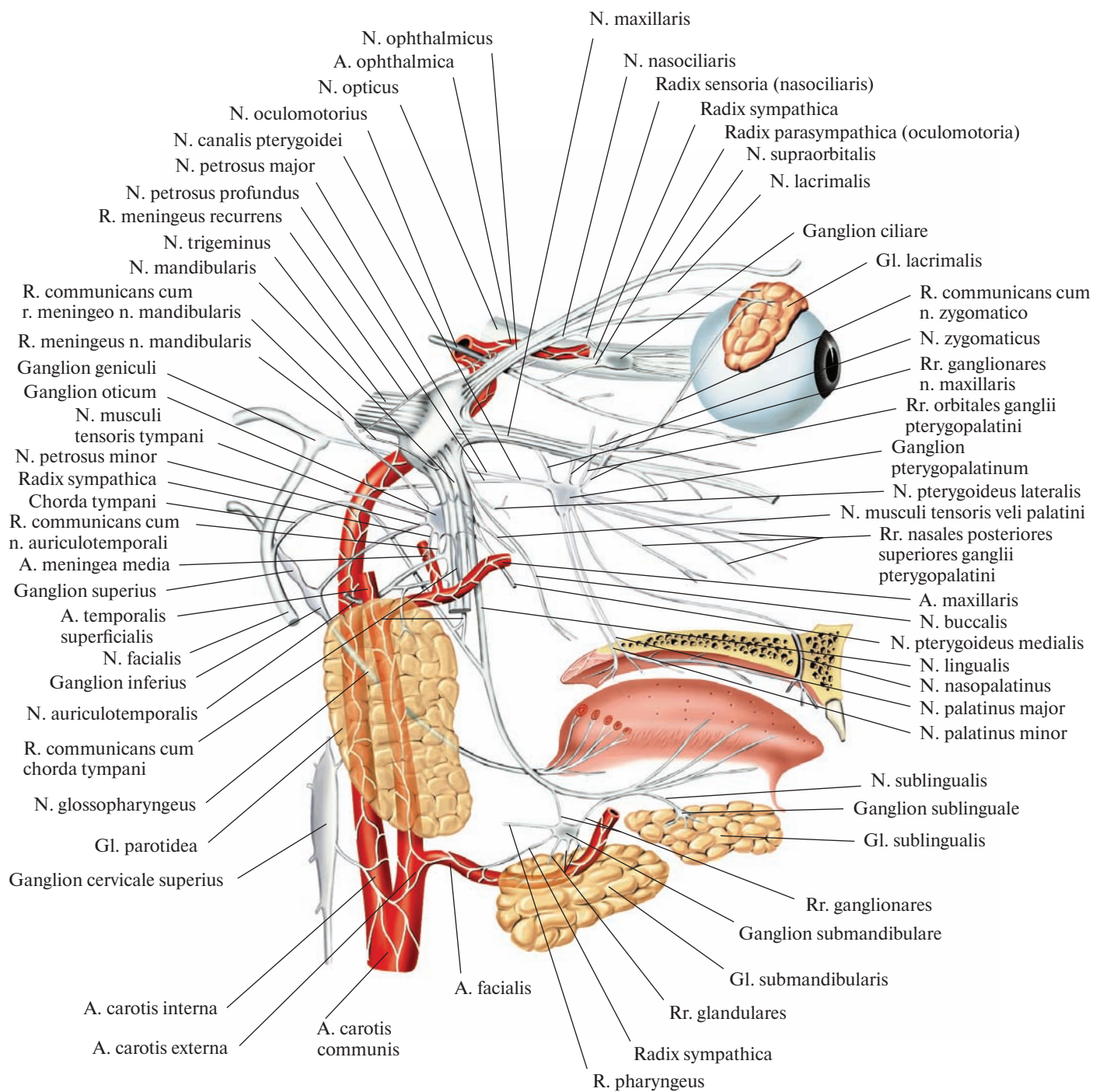


Рис. 1060. Автономные узлы головы (полусхематично).

системы в свою очередь делится на средне-мозговую и ромбовидную части.

Среднемозговая часть состоит из парасимпатических волокон глазодвигательного нерва (см. рис. 958—960, 1046, 1059, 1060).

Преганглионарные волокна глазодвигательного нерва возникают из очень мелких клеток его автономных добавочных ядер, залегающих под водопроводом мозга на уровне верхних холмиков крыши среднего мозга. В составе глазодвигательного корешка они вступают в ресничный узел, на клетках которого заканчиваются. Постганглионарные волокна следуют в коротких ресничных нервах, направляясь к сфинктеру зрачка и к ресничной мышце.

Ромбовидная часть состоит из секреторных парасимпатических волокон лицевого и языкоглоточного нервов и секреторных и двигательных парасимпатических волокон блуждающего нерва (см. рис. 986, 1059).

Все секреторные парасимпатические волокна лицевого нерва относятся к промежуточному нерву (см. рис. 973, 986, 1059); возникают они в клетках верхнего слюноотделительного ядра, залегающего в области моста. Преганглионарные волокна поступают, во-первых, в виде большого каменистого нерва в крылонебный узел и, во-вторых, в составе барабанной струны в язычный нерв, а из него в поднижнечелюстной и подъязычный узлы. Часть постганглионарных волокон крылонебного узла проходит через скуловой нерв, соединительную ветвь и слезный нерв к слезной железе, остальные, следуя по носовым и небным нервам, достигают желез слизистой оболочки полости носа и неба. Аналогичные волокна поднижнечелюстного и подъязычного узлов направляются к одноименным железам, передней язычной железе и железам слизистой оболочки дна полости рта.

Секреторные парасимпатические волокна языкоглоточного нерва (см. рис. 959, 1046, 1059) возникают в клетках нижнего слюноотделительного ядра, залегающего в продолговатом мозге. Преганглионарные волокна проходят через барабанный нерв, барабанное сплетение и малый каменистый нерв к ушному узлу, на клетках которого заканчиваются. Постганглионарные волокна по ветвям, соединяющим ушной узел с ушно-височным нервом, вступают в ствол последнего и в составе его ветвей достигают околоушной железы. Кроме того, другими путями они доходят до слизистой оболочки щек и губ, а также зева и корня языка.

Парасимпатические волокна блуждающего нерва (см. рис. 1046, 1059, 1068)

возникают в клетках заднего ядра блуждающего нерва, располагающегося в дорсальной части продолговатого мозга. Преганглионарные волокна проходят через нерв и его ветви и заканчиваются на нервных клетках, залегающих в стволе самого блуждающего нерва и в экстра- и интрамуральных узлах органов шеи, груди и живота. Постганглионарные волокна направляются к органам.

Все рассмотренные преганглионарные парасимпатические волокна подходят к упомянутым автономным узлам головы в виде их парасимпатических корешков. Кроме того, в эти узлы вступают чувствительные и постганглионарные симпатические (последние из верхнего шейного узла симпатического ствола) волокна со-

ответственно как чувствительные и симпатические* корешки.

Автономные узлы головы (рис. 1060) состоят из клеток, относящихся преимущественно к парасимпатической части нервной системы. Располагаются узлы по ходу ветвей тройничного нерва и связаны с ними соединительными ветвями. Постганглионарные волокна этих узлов образуют вместе с чувствительными и симпатическими* волокнами их периферические ветви.

1. **Ресничный узел**, *ganglion ciliare* (рис. 1061; см. рис. 958—960, 1060), вытянутой формы, слегка уплощен, располагается в глубине глазницы между латеральной прямой мышцей глаза и зрительным нервом в

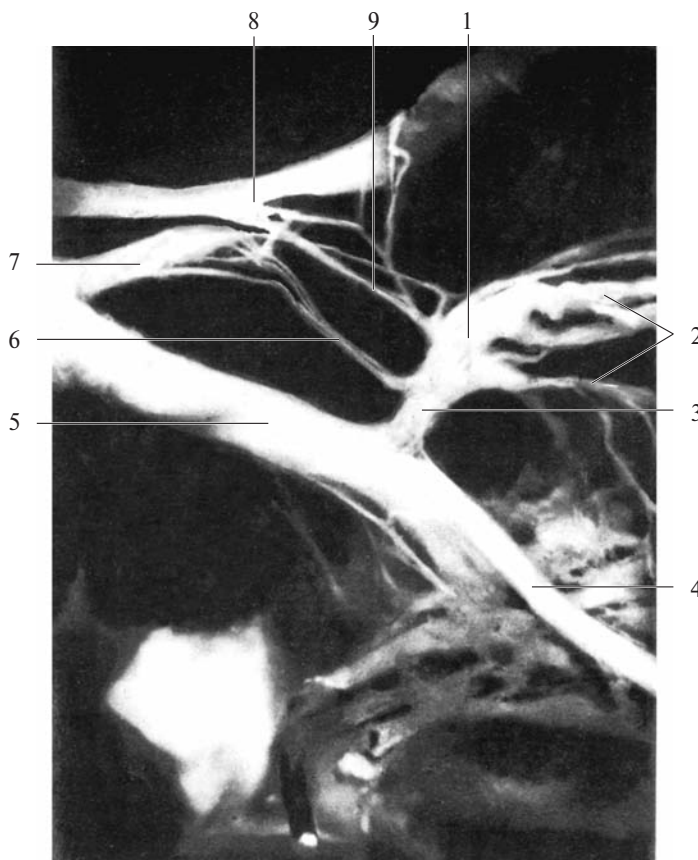


Рис. 1061. Ресничный узел (фотография). (Препарат А. Г. Цыбулькина.)

1 — ресничный узел; 2 — короткие ресничные нервы; 3 — глазодвигательный корешок; 4 — ветвь глазодвигательного нерва к нижней косой мышце глаза; 5 — нижняя ветвь глазодвигательного нерва; 6 — добавочный глазодвигательный корешок; 7 — верхняя ветвь глазодвигательного нерва; 8 — носоресничный нерв; 9 — носоресничный корешок.

* См. прим. на с. 195.

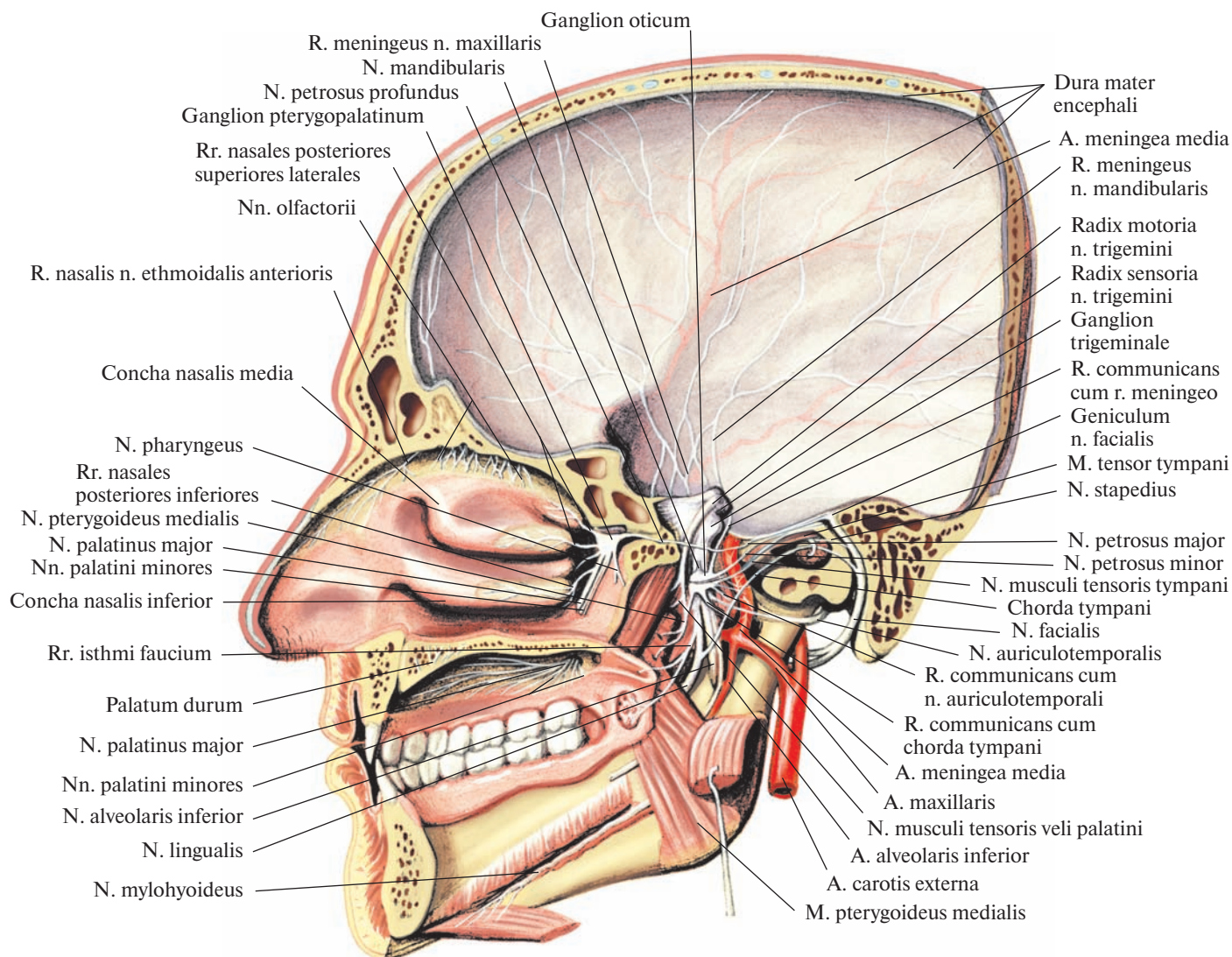


Рис. 1062. Крылонебный и ушной узлы, правые; вид изнутри. (Сагиттальный распил передней части черепа; задняя часть удалена распилем по оси пирамиды височной кости.)

толще жировой клетчатки, окружающей глазное яблоко.

Чувствительный (носоресничный) корешок, *radix sensoria (nasociliaris)*, ресничного узла представляет собой соединительную ветвь носоресничного нерва (от глазного нерва); парасимпатический (глазодвигательный) корешок, *radix parasymphatica (oculomotoria)*, — ветвь глазодвигательного нерва, а симпатический корешок, *radix sympathica**, — ветвь пещеристого сплетения.

* См. прим. на с. 195.

От переднего края ресничного узла отходят короткие ресничные нервы, *nn. ciliares breves*, всего 15—20. Они направляются вперед, к задней поверхности глазного яблока, где соединяются с длинными ресничными нервами (от носоресничного нерва), вместе с ними прободают фиброзную оболочку глазного яблока и проникают между нею и сосудистой оболочкой. И те и другие иннервируют оболочки глазного яблока и мышцы, причем их парасимпатические волокна — ресничную мышцу и сфинктер зрачка, а симпатические — дилататор зрачка.

2. Крылонебный узел, *ganglion pterygopalatinum* (рис. 1062; см. рис. 953, 959—961, 1060), имеет треугольную форму и залегает в жировой клетчатке, заполняющей крыловидно-небную ямку.

Чувствительный корешок, *radix sensoria*, крылонебного узла состоит из нескольких узловых ветвей верхнечелюстного нерва; парасимпатический (промежуточный) корешок, *radix parasymphatica (intermedia)*, представляет собой большой каменный нерв — ветвь лицевого нерва (волокна промежуточного нерва), а симпатический корешок, *radix sympathica*, — глубокий ка-

менистый нерв — ветвь внутреннего сонного сплетения.

Парасимпатический и симпатический корешки, сливаясь в крыловидном канале, образуют *нерв крыловидного канала, n. canalis pterygoidei* (см. рис. 1060), который проникает в крыловидно-небную ямку и достигает задней поверхности крылонебного узла.

От крылонебного узла берет начало ряд стволов.

1) *Глазничные ветви, rr. orbitales* (см. рис. 1060), всего 2—4, проходят через нижнюю глазничную щель в глазницу и, направляясь вверх и кзади, принимают участие в иннервации слизистой оболочки клиновидной пазухи и задних решетчатых ячеек.

2) *Верхние задние носовые ветви, rr. nasales posteriores superiores* (см. рис. 1060), числом 10—15, покидают крыловидно-небную ямку через клиновидно-небное отверстие, проникают в полость носа и получают названия с учетом топографии.

а) *Латеральные верхние задние носовые ветви, rr. nasales posteriores superiores laterales* (см. рис. 1062), иннервируют слизистую оболочку задних отделов верхней и средней носовых раковин и соответствующие области верхнего и среднего носовых ходов.

б) *Медиальные верхние задние носовые ветви, rr. nasales posteriores superiores mediales* (см. рис. 953), достигают слизистой оболочки верхней части перегородки носа. Одна из них — *носонебный нерв, n. nasopalatinus*, — направляясь кпереди и книзу, пролегает между надкостницей сошника и слизистой оболочкой этой области, проходит через резцовый канал и заканчивается в слизистой оболочке передней части неба (см. рис. 1060).

3) *Глоточный нерв, n. pharyngeus* (см. рис. 1062), следует немного книзу и кзади до слизистой оболочки верхнелатеральной поверхности хоан и боковой стенки глотки около глоточного отверстия слуховой трубы.

4) *Небные нервы, nn. palatini* (см. рис. 1062), пролегают по большому небному каналу и выходят через большое и малые небные отверстия, получая соответствующие названия.

а) *Большой небный нерв, n. palatinus major*, достигает слизистой оболочки мягкого и твердого неба и десны верхней челюсти. Его концевые ветви соединяются с носонебным нервом. В большом небном канале он отдает *нижние задние носовые ветви, rr. nasales posteriores inferiores*, которые иннервируют слизистую оболочку среднего и нижнего носовых ходов, нижней носовой раковины и верхнечелюстной пазухи.

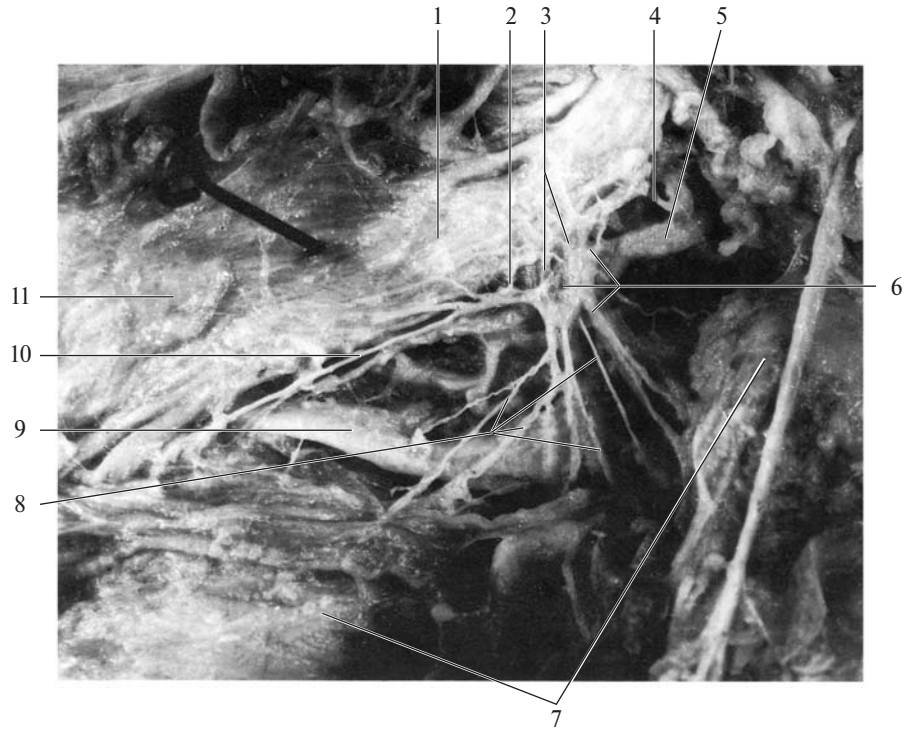


Рис. 1063. Поднижнечелюстной узел (фотография). (Препарат А. Г. Цыбулькина.)

1 — язычный нерв; 2 — соединительная ветвь поднижнечелюстного узла с язычным нервом; 3 — узловые ветви язычного нерва; 4 — глоточная ветвь поднижнечелюстного узла; 5 — язычная артерия; 6 — поднижнечелюстной узел; 7 — поднижнечелюстная слюнная железа; 8 — железистые ветви поднижнечелюстного узла; 9 — проток поднижнечелюстной железы; 10 — ветвь поднижнечелюстного узла к подъязычной железе; 11 — подъязычная слюнная железа.

б) *Малые небные нервы, nn. palatini minores*, достигают слизистой оболочки мягкого неба и миндаины.

Кроме указанных ветвей крылонебного узла следует учитывать постганглионарные парасимпатические волокна, которые переходят в слезный нерв и в его составе направляются к слезной железе.

3. **Поднижнечелюстной узел, ganglion submandibulare** (рис. 1063; см. рис. 959, 962, 1060), овальный, слегка уплощен, лежит под язычным нервом над поднижнечелюстной железой.

Чувствительный корешок, radix sensoria, поднижнечелюстного узла образуют узловые ветви язычного нерва; *парасимпатический корешок, radix parasymphatica*, представляет собой волокна барабанной струны, вступающие в узел в составе тех же ветвей язычного нерва, а *симпатический корешок, radix sympathica**, является ветвью сплетения, сопровождающего лицевую артерию.

* См. прим. на с. 195.

От поднижнечелюстного узла отходит ряд стволов.

1) *Железистые ветви, rr. glandulares*, берут начало от нижнего края узла и направляются к поднижнечелюстной железе и ее протоку.

2) *Соединительная ветвь с язычным нервом, r. communicans cum nervo linguale*, отходит от переднего края узла. Содержащиеся в ней постганглионарные парасимпатические волокна, вступив в язычный нерв, проникают в его составе в толщу языка, где заканчиваются в слизистой оболочке последнего и язычных железах.

3) Соединительные ветви связывают поднижнечелюстной узел с подъязычным узлом. По их ходу иногда встречаются мелкие узлы, составляющие нервно-узловую цепочку.

4) *Глоточная ветвь, r. pharyngeus* (см. рис. 1060, 1063), тонкая, начинается от заднего полюса узла или от язычного нерва, достигает боковой стенки глотки в области зева.

4. **Подъязычный узел**, *ganglion sublinguale* (см. рис. 959, 962, 1060), — наименьший из всех автономных узлов головы, залегает на наружной поверхности подъязычной железы.

Чувствительный и парасимпатический корешки, *radices sensoria et parasymphatica*, подъязычного узла состоят из соответствующих волокон подъязычного нерва (п. *sublingualis*) и ряда мелких ветвей язычного нерва.

Ветви подъязычного узла направляются к одноименной железе.

5. **Ушной узел**, *ganglion oticum* (см. рис. 959, 1059, 1060, 1062), овальный, располагается на внутренней поверхности нижнечелюстного нерва, у места его выхода из овального отверстия.

Чувствительный корешок, *radix sensoria*, ушного узла составляют узловы ветви нижнечелюстного нерва; *парасимпатический корешок*, *radix parasymphatica*, представляет собой малый каменистый нерв — ветвь языкоглоточного нерва, а *симпатический корешок*, *radix sympathica**, — ветвь сплетения, сопровождающего среднюю менингеальную артерию.

От ушного узла берут начало следующие стволы (см. рис. 1062).

1) *Соединительная ветвь с ушно-височным нервом*, *r. communicans cum nervo auriculotemporalis*, содержит постганглионарные волокна, идущие к околоушной железе.

2) *Соединительная ветвь с менингеальной ветвью нижнечелюстного нерва*, *r. communicans cum ramo meningeo nervi mandibularis*, вместе с последней достигает твердой оболочки головного мозга.

3) *Соединительная ветвь с барабанной струной*, *r. communicans cum chorda tympani*, тонкая, отходит от нижнего края узла.

Тазовая часть парасимпатической нервной системы

Тазовая часть, *pars pelvica* (см. рис. 1046, 1059), парасимпатической нервной системы состоит из соответствующих волокон, которые возникают в клетках крестцовых парасимпатических ядер (правого и левого), залегающих в сером веществе в $S_{II}-S_{IV}$ (S_V) сегментах спинного мозга в области мозгового конуса.

Отростки клеток указанных ядер — преганглионарные нервные волокна — проходят сначала в передних корешках спинномозговых нервов, а затем в передних ветвях крестцовых нервов. Выйдя вместе с последними через передние крестцовые отверстия, они отделяются от них и получают название *тазовых внут-*

ренностных нервов, *nn. splanchnici pelvici* (см. рис. 1046, 1088). Одни из этих нервов непосредственно или соединяясь друг с другом направляются к экстрамуральным *тазовым узлам*, *ganglia pelvica* (см. рис. 1070, 1088), нижних подчревных сплетений и сплетений органов в полости малого таза (вверх до сигмовидной ободочной кишки), остальные — к интрамуральным узлам этих органов. И в тех и в других узлах преганглионарные волокна переключаются на периферические нейроны. Постганглионарные волокна достигают мочевого пузыря, мочеиспускательного канала, части толстой кишки (от левой трети поперечной ободочной кишки до прямой включительно), внутренних и наружных половых органов.

АВТОНОМНЫЕ СПЛЕТЕНИЯ И УЗЛЫ В ПОЛОСТЯХ ТЕЛА

Автономные сплетения, *plexus autonomici*, в полостях тела формируются внутренностными ветвями симпатических стволов, ветвями блуждающих нервов и тазовыми внутренностными нервами. В состав сплетений входят рассмотренные ранее узлы с соединяющимися их стволами и отходящими от них ветвями.

По ветвям автономных сплетений в органы поступают постганглионарные симпатические, преганглионарные парасимпатические и чувствительные волокна.

Располагаются автономные сплетения вне или внутри органов. Сплетения, залегающие в различных слоях стенок органов, в том числе в окружающей их соединительной ткани, называются интрамуральными (внутристеночными).

Интрамуральные сплетения богаты нервно-клеточными скоплениями различной формы и величины в виде узлов. Иногда в них встречаются отдельные нервные клетки. В узлах этих сплетений заканчиваются преганглионарные парасимпатические волокна, переключаясь на постганглионарные парасимпатические нейроны.

Среди нейронов интрамуральных узлов различают эфферентные и афферентные. Афферентные обеспечивают чувствительную иннервацию других нейронов сплетения, стенок кровеносных сосудов и окружающей соединительной ткани, в результате чего возникает субстрат для местного рефлекса.

Из многих интрамуральных нервных сплетений особенно хорошо анатомически выявляются сплетения сердца, трахеи, пищевода, двенадцатиперстной, тощей, подвздошной и толстой кишки, мочевого пузыря и матки.

Сплетения и узлы в грудной полости

В грудной полости шейные и грудные сердечные и бронхиальные ветви блуждающих нервов вместе с шейными сердечными нервами и грудными сердечными и легочными ветвями симпатических стволов формируют единое автономное сплетение, от которого отходят ветви к трахее и тимусу. На уровне бифуркации трахеи оно распадается на сердечное и легочное сплетения.

1. **Сердечное сплетение**, *plexus cardiacus* (рис. 1064—1066; см. рис. 1052, 1053), образуют нервы, идущие к сердцу от 3 шейных и 2—4 верхних грудных узлов симпатических стволов, от шейного и грудного отделов блуждающих нервов и их ветвей (верхних и возвратных гортанных нервов), а также от правого диафрагмального нерва.

В сердечном сплетении различают внесердечную часть (с поверхностным и глубоким отделами) и внутрисердечную часть. Во внесердечной части имеются небольшие скопления внутриствольных клеток и нередко встречаются 1—3 *сердечных узла*, *ganglia cardiaca* (см. рис. 1066). В самом сердце отделы сплетения отличаются друг от друга топографическими особенностями, числом, величиной и формой узлов и соединениями между разными участками этого сплетения.

В. П. Воробьев рассматривает два передних и два задних продольных сплетения, переднее сплетение предсердий и заднее сплетение левого предсердия.

Начальные отделы *правого и левого передних продольных сплетений*, *plexus longitudinales anteriores dexter et sinister*, располагаются у основания легочного ствола. В области артериального конуса нервы проникают под эпикард и разветвляются на соответствующих передней и переднебоковой поверхностях правого и левого желудочков. Стволы от этих сплетений проходят в миокард к передним отделам межжелудочковой и межпредсердной перегородок, к сосудам и эндокарду. Оба сплетения связаны рядом соединительных ветвей.

Правое и левое задние продольные сплетения, *plexus longitudinales posteriores dexter et sinister*, залегают под эпикардом. Правое располагается на задней стенке правого предсердия, между левым предсердием и устьем нижней полой вены, и на задней стенке правого желудочка; оно отдает ветви к миокарду и эндокарду латеральной и задней стенок правого предсердия и задней стенки правого желудочка. Начальный отдел левого сплетения залегает в толще складки эпикарда. От него отходят стволы в мускулатуру и эндокард предсердий и

* См. прим. на с. 195.

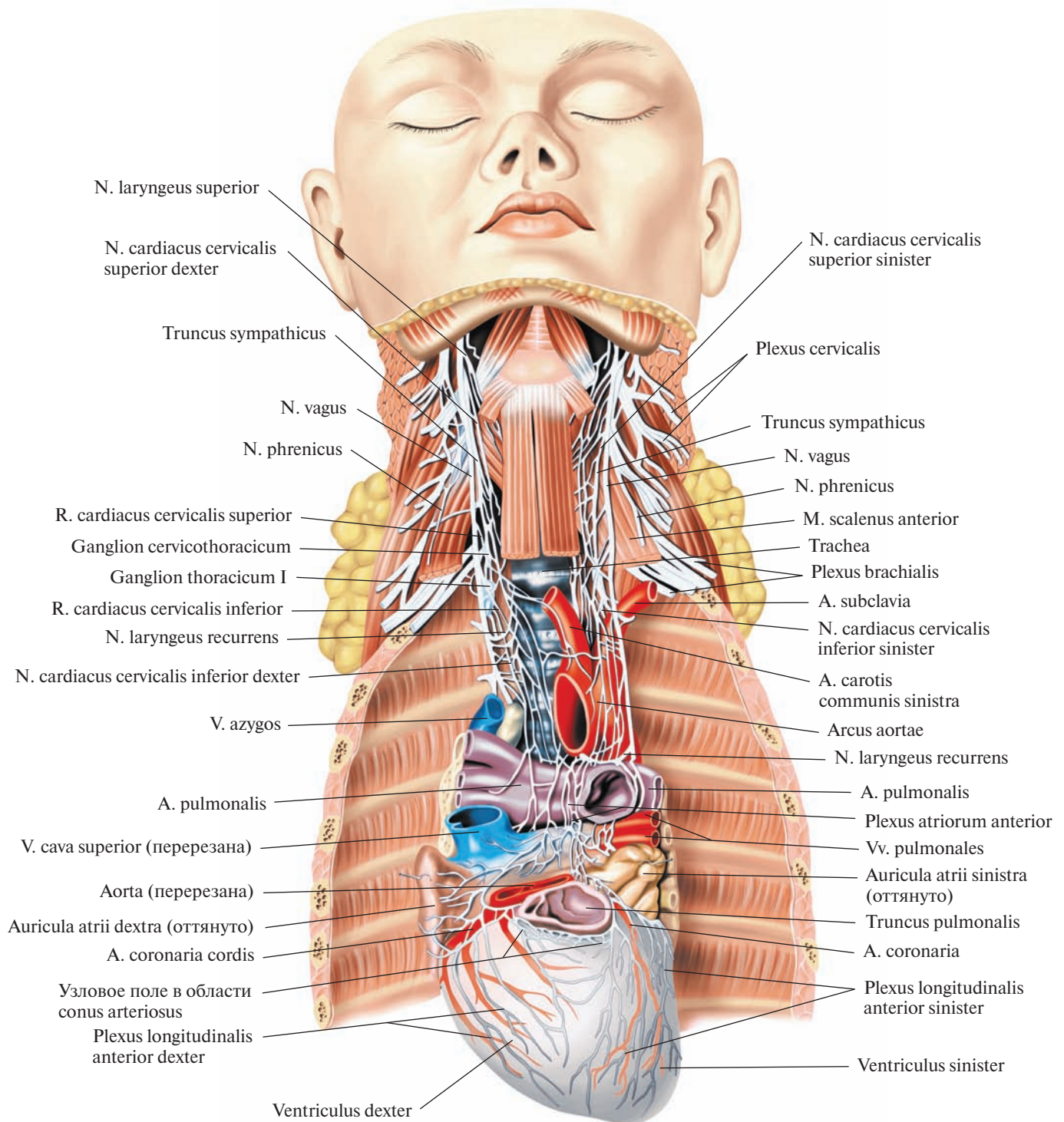


Рис. 1064. Сердечные нервы и сплетения; вид спереди (по препарату В. П. Воробьева.) (Удалены легкие у корня, верхняя полая вена, аорта и легочный ствол у основания.)

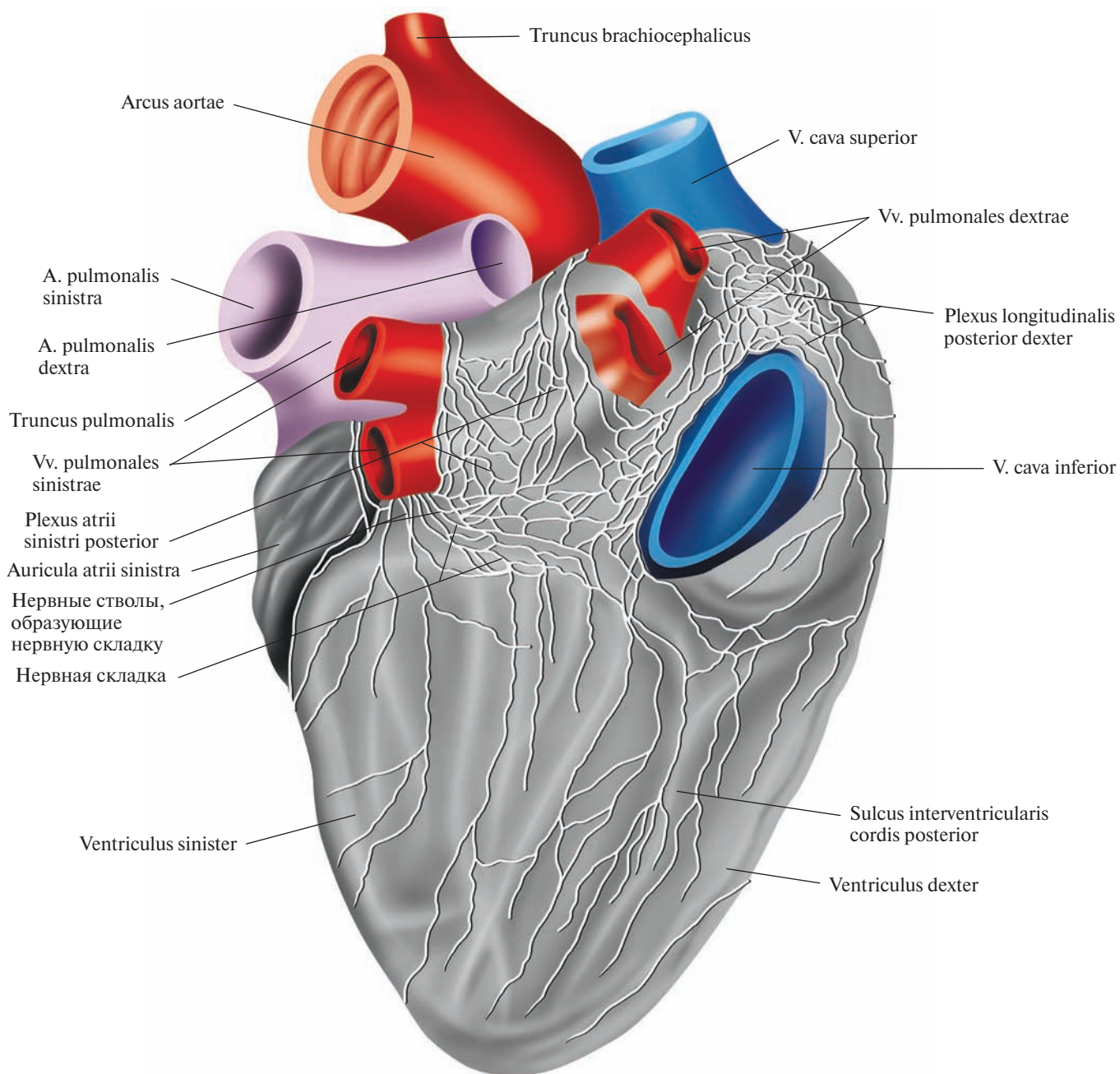


Рис. 1065. Сердечные сплетения. (Диафрагмальная поверхность.) (Препарат В. П. Воробьева.)
(Эпикард удален; сердце растянуто.)

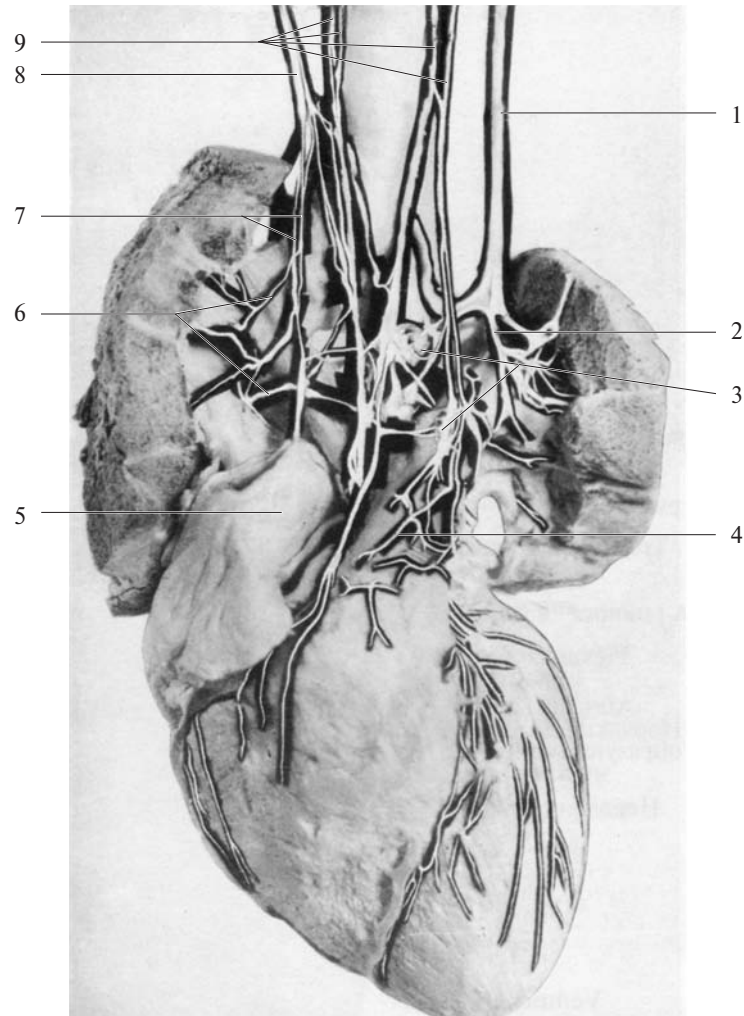


Рис. 1066. Нервы сердца и легких (фотография). (Препарат В. Андриеша.)

1 — левый блуждающий нерв; 2 — левая грудная сердечная ветвь; 3 — сердечные узлы; 4 — соединение между сплетением легочного ствола и сплетениями кровеносных сосудов и стенок сердца; 5 — устье верхней полой вены; 6 — легочное сплетение; 7 — правые грудные сердечные ветви; 8 — правый блуждающий нерв; 9 — сердечные шейные нервы симпатического ствола.

задних стенок желудочков, а также к верхним и задним участкам межпредсердной и межжелудочковой перегородок и к предсердно-желудочковому пучку. Оба сплетения широко соединяются как между собой, так и с соседними ветвями передних сплетений.

Переднее сплетение предсердий, plexus atriorum anterior, находится под эпикардом на соответствующих стенках предсердий и посылает стволы к их мускулатуре и эндокарду, а также к передней части стенок межпредсердной и межжелудочковой перегородок.

Заднее сплетение левого предсердия, plexus atrii sinistri posterior, располагается под эпикардом в верхнем отделе задней стенки

данного предсердия и отдает ветви к прилегающим к нему участкам этой стенки.

Все шесть сплетений, образующих одно общее сердечное сплетение, имеют различной величины узловые поля со своими границами, хотя число, размеры и взаимоотношения входящих в их состав узлов нередко варьируют. По В. П. Воробьеву, узловые поля обоих передних продольных сплетений располагаются в области артериального конуса (см. рис. 1064). Узловое поле правого заднего продольного сплетения занимает участок правого предсердия между верхней и нижней полыми венами от пограничной борозды снаружи до венечного синуса на задней стенке данного предсердия, где

соединяется с полем левого заднего продольного сплетения. Узловое поле последнего располагается преимущественно в области задней стенки левого предсердия между левыми легочными венами и венечным синусом.

Узловое поле переднего сплетения предсердий небольшое и состоит из нескольких узлов, залегающих в передних стенках предсердий между передними продольными сплетениями. Узловое поле заднего сплетения левого предсердия тоже невелико. Оно располагается в задней стенке левого предсердия между стволами правых и левых легочных вен.

2. Легочное сплетение, plexus pulmonalis (рис. 1067, 1068), состоит из четырех соеди-

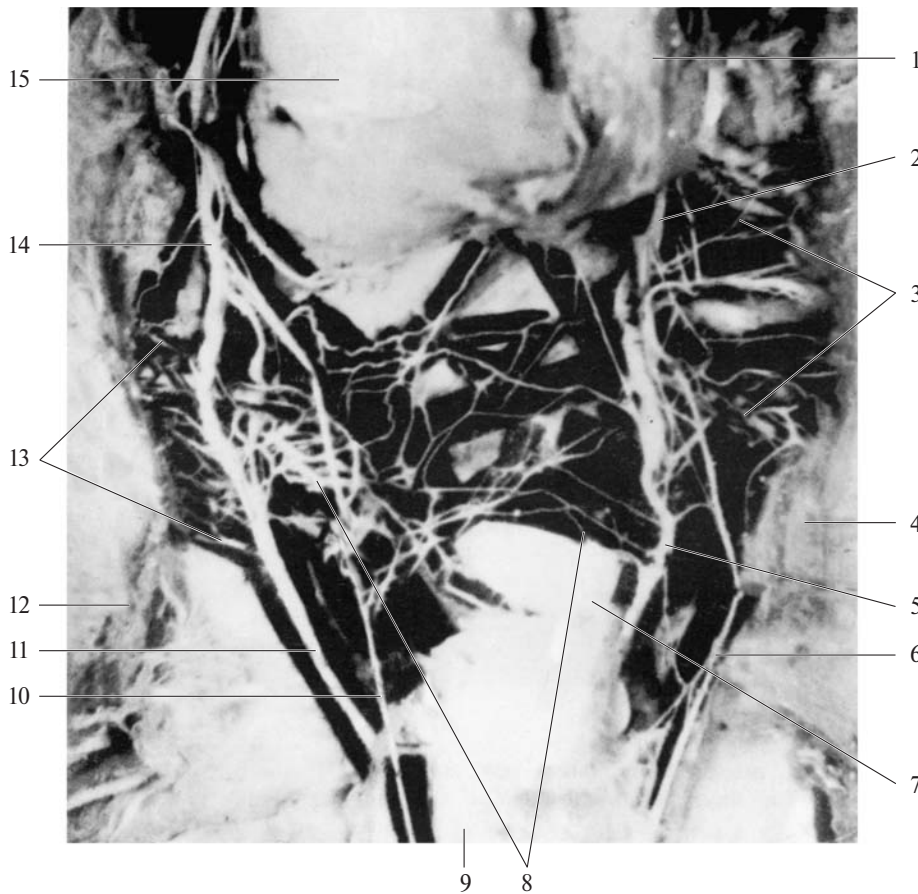


Рис. 1067. Легочное сплетение; вид сзади (фотография). (Препарат И. Шапиро.)

1 — пищевод (перерезан и оттянут кверху); 2 — правый блуждающий нерв; 3 — легочное сплетение (правая часть); 4 — правое легкое; 5 — ветвь правого блуждающего нерва к передней стенке пищевода; 6 — ветвь к задней стенке пищевода; 7 — перикард; 8 — нервное сплетение, образованное ветвями левого и правого блуждающих нервов впереди аорты и пищевода; 9 — пищевод; 10 — ветвь левого блуждающего нерва к задней стенке пищевода; 11 — ветвь к передней стенке пищевода; 12 — левое легкое; 13 — легочное сплетение (левая часть); 14 — левый блуждающий нерв; 15 — аорта (перерезана и оттянута кверху).

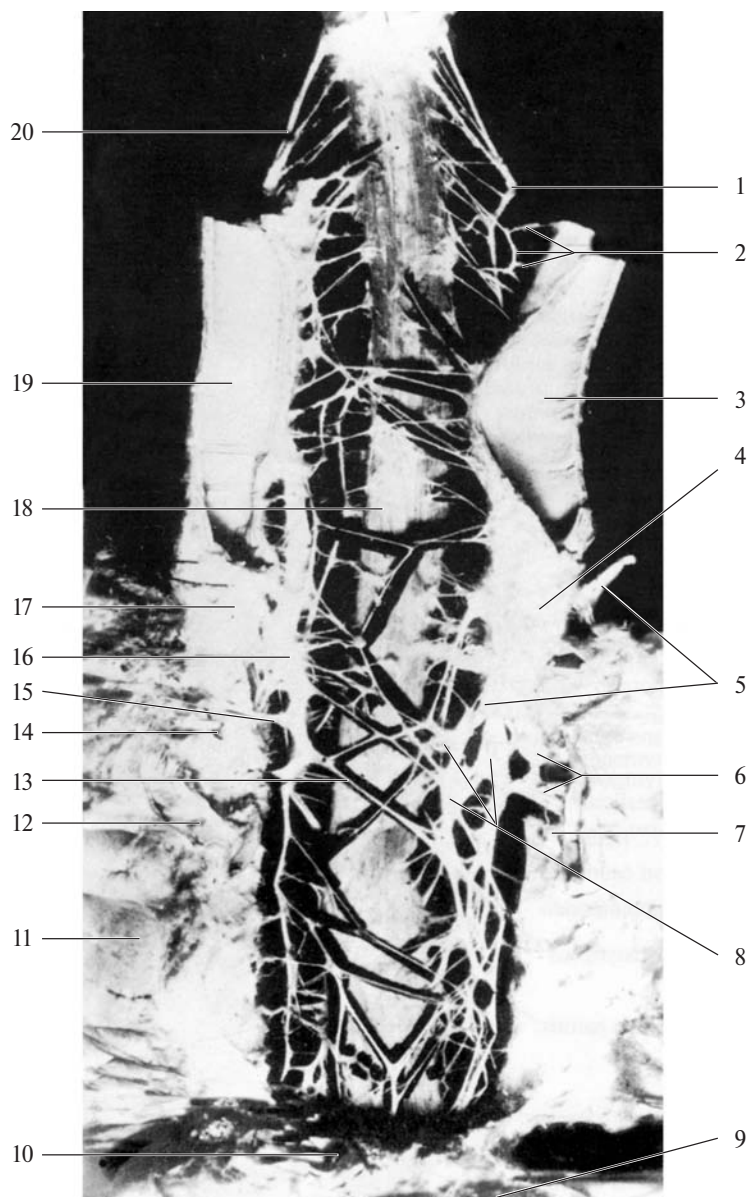


Рис. 1068. Легочное сплетение и его связи с блуждающими нервами; вид спереди (фотография). (Препарат К. Березовского.) (Сердце удалено; трахея рассечена продольно, ее части оттянуты в стороны.)

1 — левый возвратный гортанный нерв; 2 — трахеальные ветви; 3 — левая половина трахеи; 4 — левый главный бронх; 5 — левый блуждающий нерв; 6 — бронхиальные ветви; 7 — левая легочная вена; 8 — легочное сплетение; 9 — диафрагма; 10 — отверстие нижней полой вены; 11 — правое легкое; 12 — правая легочная вена; 13 — пищеводное сплетение; 14 — правая легочная артерия; 15 — бронхиальная ветвь; 16 — правый блуждающий нерв; 17 — правый главный бронх; 18 — пищевод; 19 — правая половина трахеи; 20 — правый возвратный гортанный нерв.

ненных между собой сплетений, формируемых бронхиальными ветвями обоих блуждающих нервов и грудными легочными ветвями 3—4 верхних грудных узлов симпатических стволов. Оно располагается в воротах легких и связано с сердечным сплетением.

Ветви легочного сплетения, анастомозируя между собой, вступают вместе с бронхами и сосудами в ворота легких и рассыпаются в паренхиме последних. По их ходу залегают нервные клетки, которые либо образуют небольшие узлы, либо рассеяны внутри стволов.

Сплетения и узлы в брюшной полости

В брюшной полости основу автономных сплетений составляют предпозвоночные симпатические узлы, залегающие на передней стенке аорты вокруг чревного ствола. Вместе с большим, малым и поясничными внутренностными нервами, чревными ветвями заднего блуждающего ствола и ветвями правого диафрагмального нерва они образуют чревное сплетение — самое крупное в теле человека. Его ветви, распространяясь по ходу артерий, формируют дочерние сплетения и через них достигают брюшных органов. Таким образом в последние поступают и симпатические, и парасимпатические, и чувствительные волокна, причем симпатические — постганглионарные, а парасимпатические — преганглионарные.

1. **Чревное сплетение, *plexus coeliacus*** (рис. 1069, 1070; см. рис. 1054, 1071, 1079), непарное, характеризуется варьированием количества подходящих к нему нервов и имеющихся в нем узлов и разнообразием своей формы.

Сплетение представляет собой скопление неодинаковых по величине и конфигурации *чревных узлов, ganglia coeliaca* (см. рис. 1070, 1082, 1087), связанных между собой многочисленными соединительными ветвями разной длины и толщины. При его концентрированной форме в нем различают правый и левый чревные узлы. При других формах количество узлов значительно больше.

Чревное сплетение располагается с обеих сторон чревного ствола у его основания, распространяясь кнаружи почти до надпочечников. Вверху оно связано с грудным аортальным сплетением, внизу — с верхним брыжеечным.

По ходу большинства ветвей чревного сплетения и формируемых ими сплетений залегают нервные клетки. Одни из них поодиночке рассеяны внутри стволов, другие образуют узлы различной величины.

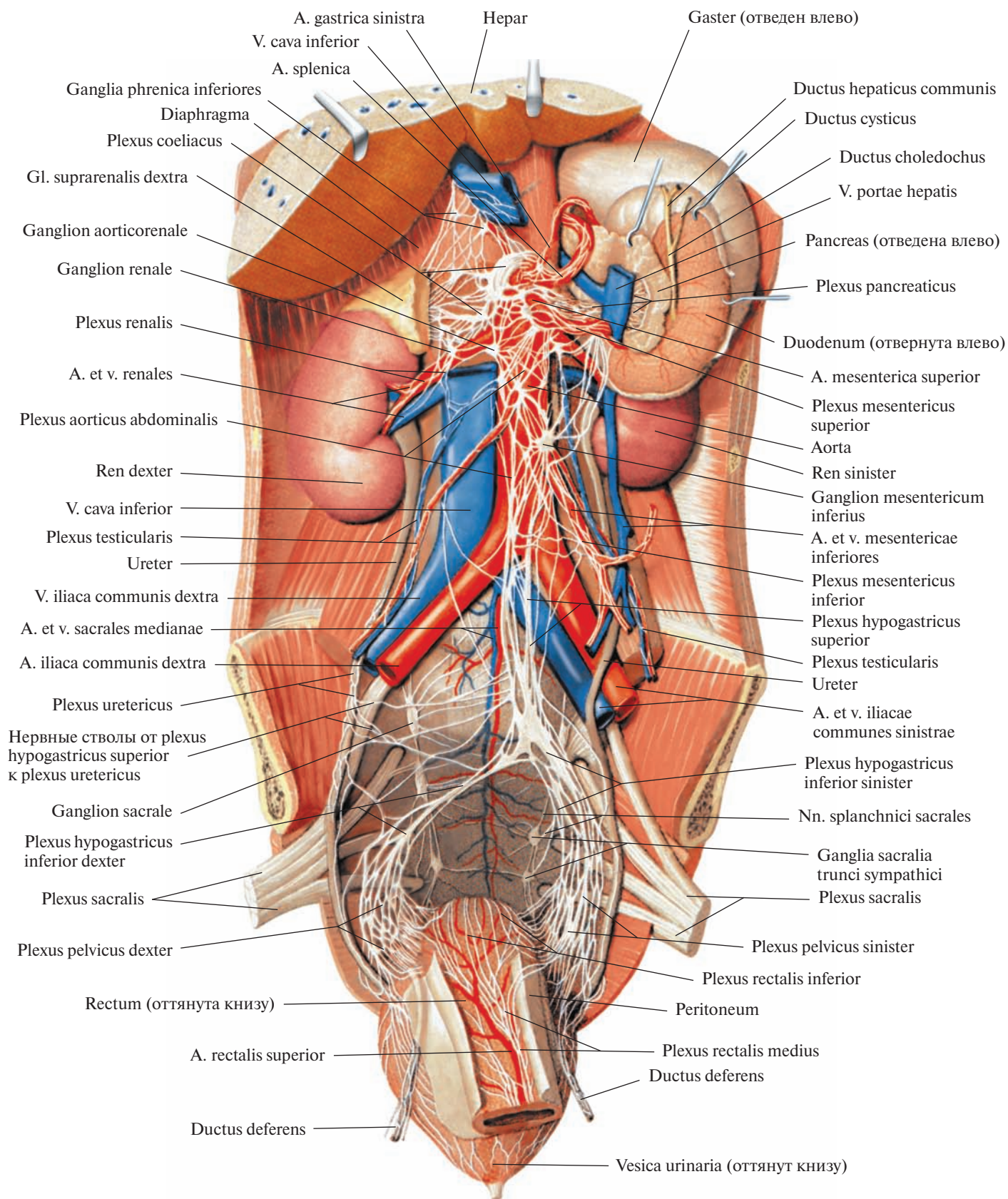


Рис. 1069. Автономные сплетения в брюшной полости и в полости малого таза; вид спереди. (Препарат Р. Синельникова.)
(Брюшина, большая часть желудка, тонкой и толстой кишки и печени удалены.)

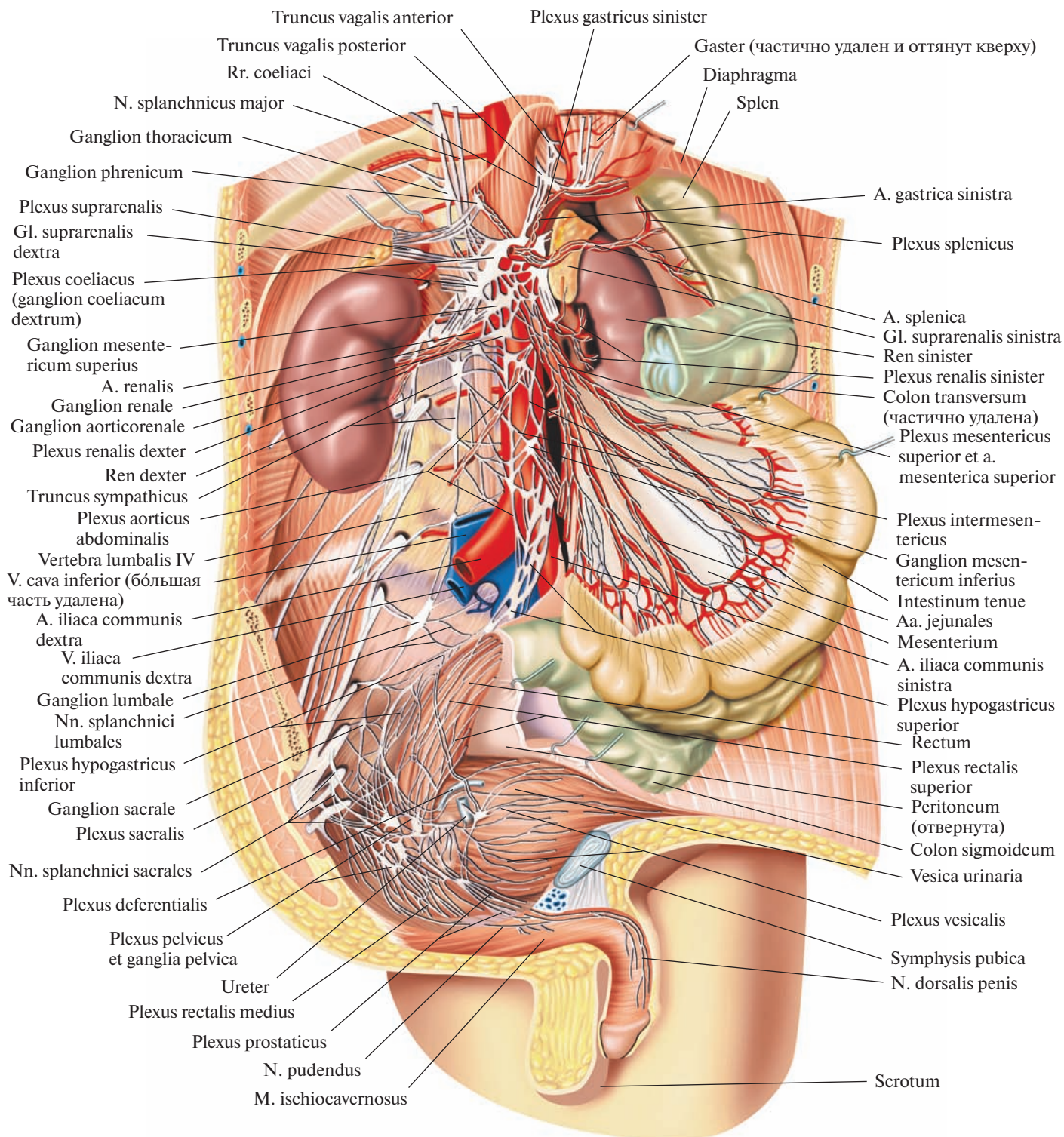


Рис. 1070. Автономные сплетения и узлы в брюшной полости и в полости малого таза; вид спереди и немного справа. (Препарат Р. Д. Синельникова.) (Поджелудочная железа, правый мочеточник и частично брюшина, желудок, тонкая и толстая кишка удалены.)

Среди вторичных автономных сплетений есть парные и непарные.

1) Диафрагмальное сплетение (рис. 1071), описываемое рядом авторов, парное. Его образуют ветви чревного сплетения (преимущественно), проникающие в брюшную полость ветви правого диафраг-

мального нерва и ветви 2—3 небольших по величине *диафрагмальных узлов, ganglia phrenica*, залегающих у места вхождения диафрагмального нерва в диафрагму. Сплетение сопутствует диафрагмальным артериям. Его ветви достигают надпочечников, нижней полой вены, а также входят в со-

став печеночного и желудочного сплетений.

2) Печеночное сплетение, *plexus hepaticus* (рис. 1072—1075; см. рис. 1071), непарное. Образуют его в основном ветви чревного сплетения. Кроме того, в его состав входят печеночные ветви переднего блуждающего




Рис. 1071. Сплетение на правой нижней диафрагмальной артерии (фотография). (Препарат И. Шапиро.) (*Малый сальник перерезан, печень оттянута вверх, желудок — влево.*)

1 — воротная вена (перерезана); 2 — печеночное сплетение; 3 — ветви переднего блуждающего ствола к печени; 4 — ветви желудочного сплетения к печени; 5 — желудок; 6 — ветви переднего блуждающего ствола, вступающие в брюшную полость; 7 — левая желудочная артерия; 8 — задний блуждающий ствол; 9 — соединение ветвей заднего блуждающего ствола с ветвями желудочного сплетения; 10 — ветвь заднего блуждающего ствола к желудку; 11 — желудочное сплетение; 12 — диафрагма; 13 — ветвь заднего блуждающего ствола к чревному сплетению; 14 — чревное сплетение; 15 — общая печеночная артерия (перерезана); 16 — воротная вена; 17 — общий желчный проток (перерезан); 18 — чревный узел; 19 — правое надпочечниковое сплетение; 20 — правая нижняя диафрагмальная артерия; 21 — ветвь чревного сплетения к диафрагме; 22 — правый надпочечник; 23 — диафрагмальные узлы; 24 — ветвь сплетения на правой нижней диафрагмальной артерии к надпочечнику; 25 — ветвь нижней диафрагмальной артерии к надпочечнику; 26 — ветвь правого диафрагмального нерва к поясничной части диафрагмы; 27 — ветвь сплетения на правой нижней диафрагмальной артерии к задней поверхности печени; 28 — сплетение на правой нижней диафрагмальной артерии; 29 — ветвь сплетения на нижней диафрагмальной артерии к печени; 30 — диафрагмально-брюшная ветвь правого диафрагмального нерва; 31 — ветвь сплетения на нижней диафрагмальной артерии к печеночному сплетению; 32 — правый диафрагмальный нерв; 33 — печень; 34 — нижняя полая вена (перерезана и оттянута вверх).

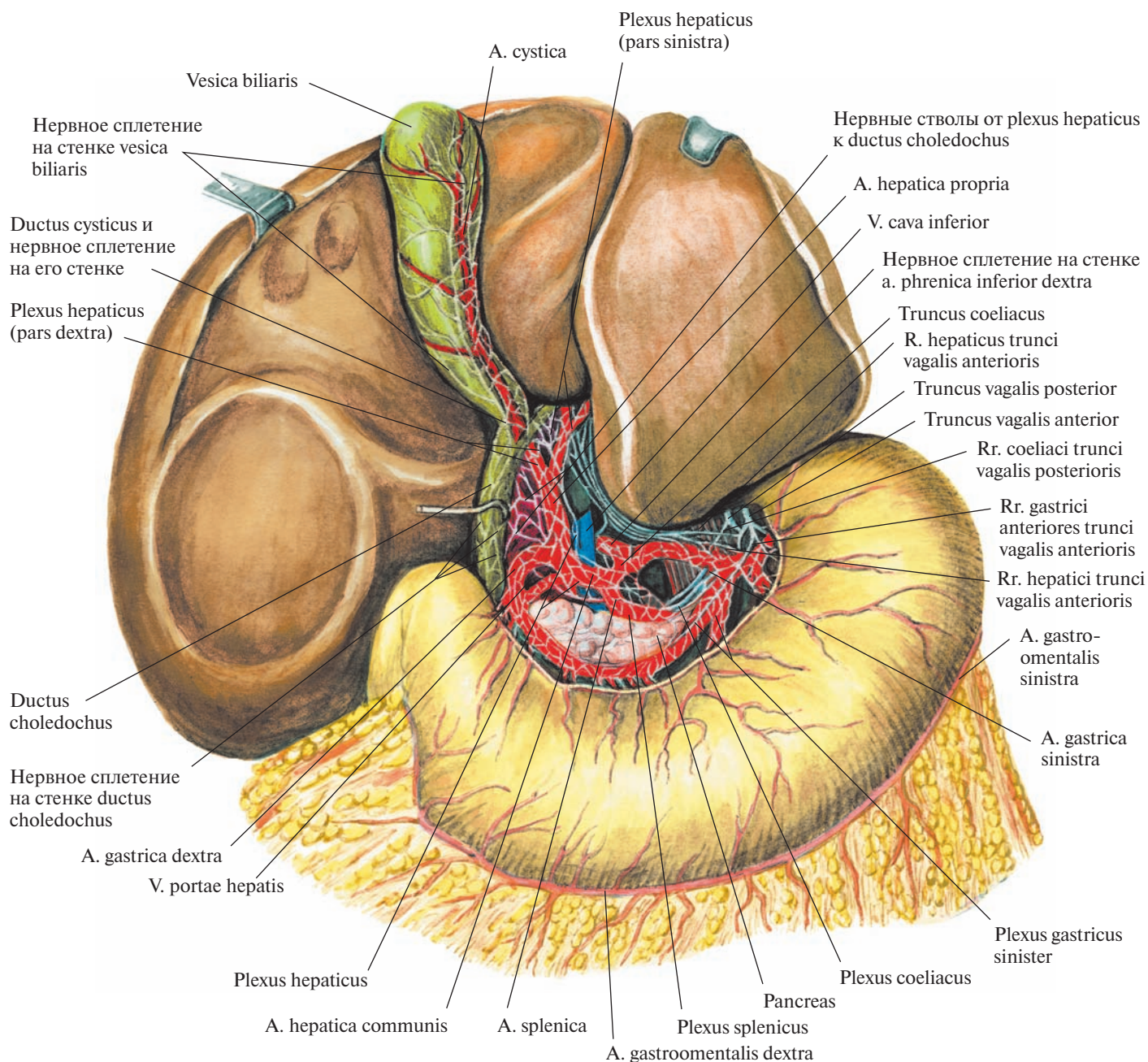


Рис. 1072. Печеночное и желудочное сплетения; вид спереди (рисунок с препарата). (Препарат И. Шапиро.)

ствола, а также ветви диафрагмального сплетения.

Располагается печеночное сплетение в толще печеночно-дуоденальной связки на передней и задней стенках воротной вены, окружая направляющиеся к воротам печени собственную печеночную артерию и ее ветви. Относительно толстые в его начальном отделе нервы по мере приближения к

печени постепенно истончаются. У места распада собственной печеночной артерии на правую и левую ветви большая часть печеночного сплетения разделяется на сопутствующие этим артериям пучки, связанные между собой многочисленными мелкими стволами. Остальная часть располагается ближе к правому краю печеночно-дуоденальной связки по направле-

нию к правой доле печени между воротной веной и общим желчным протоком (см. рис. 1073).

В печеночном сплетении имеются узлы различной величины и формы, а также большое количество внутриствольных нервных клеток, либо образующих скопления, либо рассеянных по ходу нервов. В толще печени нервы сопровождают раз-

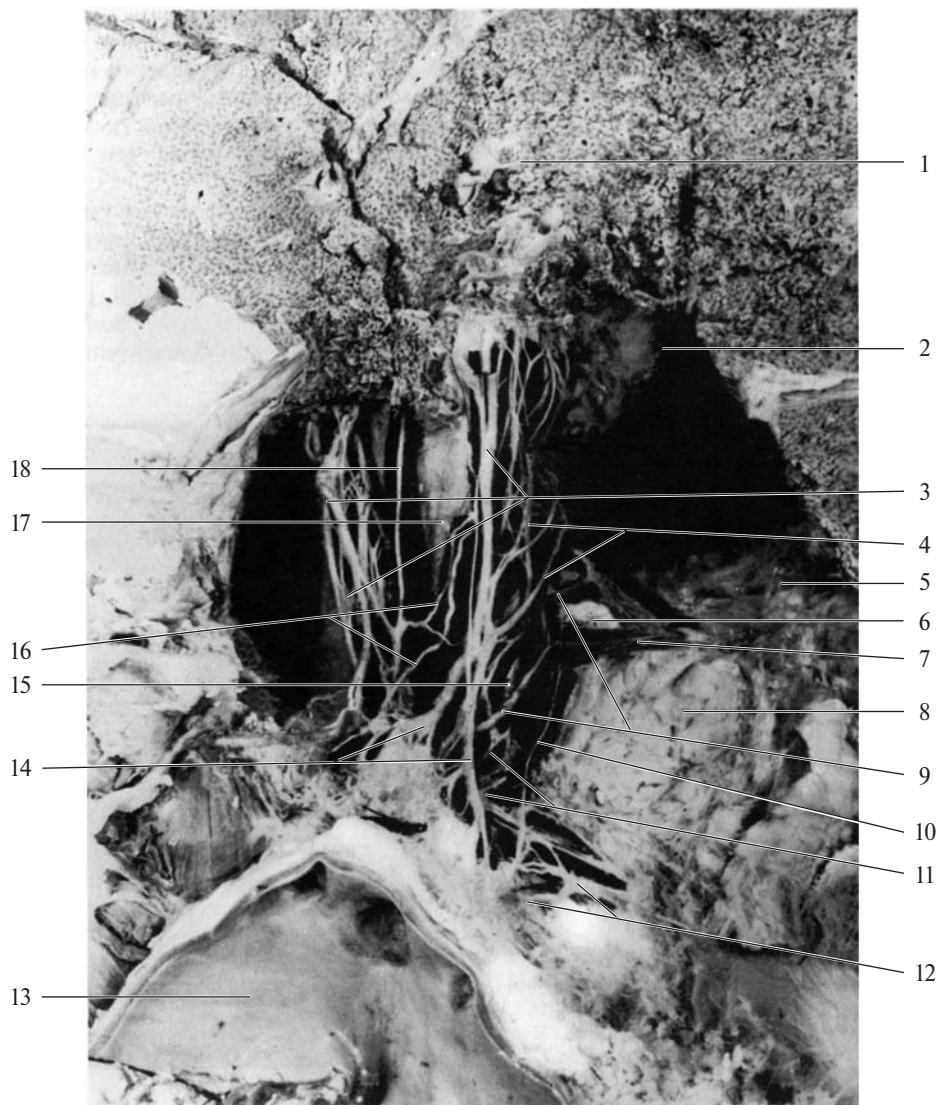


Рис. 1073. Печеночное сплетение; вид сзади (фотография). (Препарат И. Шапиро.)

1 — печень; 2 — желчный пузырь; 3 — печеночное сплетение; 4 — сплетение на задней стенке общего желчного протока; 5 — двенадцатиперстная кишка; 6 — общий желчный проток; 7 — ветвь печеночного сплетения к поджелудочной железе; 8 — поджелудочная железа; 9 — ветви печеночного сплетения на задней стенке общего желчного протока; 10 — соединение между сплетением на задней стенке общего желчного протока и верхним брыжеечным сплетением; 11 — нервы, окружающие начальный отдел правой печеночной артерии; 12 — верхнее брыжеечное сплетение; 13 — брюшная часть аорты (вскрыта); 14 — печеночное сплетение; 15 — ветвь верхней брыжеечной артерии к правой доле печени; 16 — стволы печеночного сплетения; 17 — воротная вена; 18 — ветвь печеночного сплетения, пролегающая по задней стенке воротной вены.

ветвления собственной печеночной артерии и воротной вены (см. рис. 1074).

Ветви печеночного сплетения отходят (в основном от правой его части) к желчному пузырю (см. рис. 1075). В толще стенки пузыря различают поверхностное сплетение, располагающееся в подсерозной основе, и глубокое, залегающее между мышечной и слизистой

оболочками. В последнем имеются небольшие узлы и внутриствольные нервные клетки.

3) *Желудочные сплетения, plexus gastrici* (см. рис. 1070, 1072), правое и левое, формируются ветвями чревного сплетения и обоих блуждающих стволов, которые, соединяясь, следуют по стенкам соответствующих желудочных артерий, распадаясь в

области кардии и малой кривизны желудка. К большой кривизне желудка подходят ветви чревного сплетения по гастродуоденальной и правой желудочно-сальниковой артериям.

Ветви желудочных сплетений и сплетений на желудочно-сальниковых артериях, проникая под серозную оболочку желудка, принимают участие в формировании трех

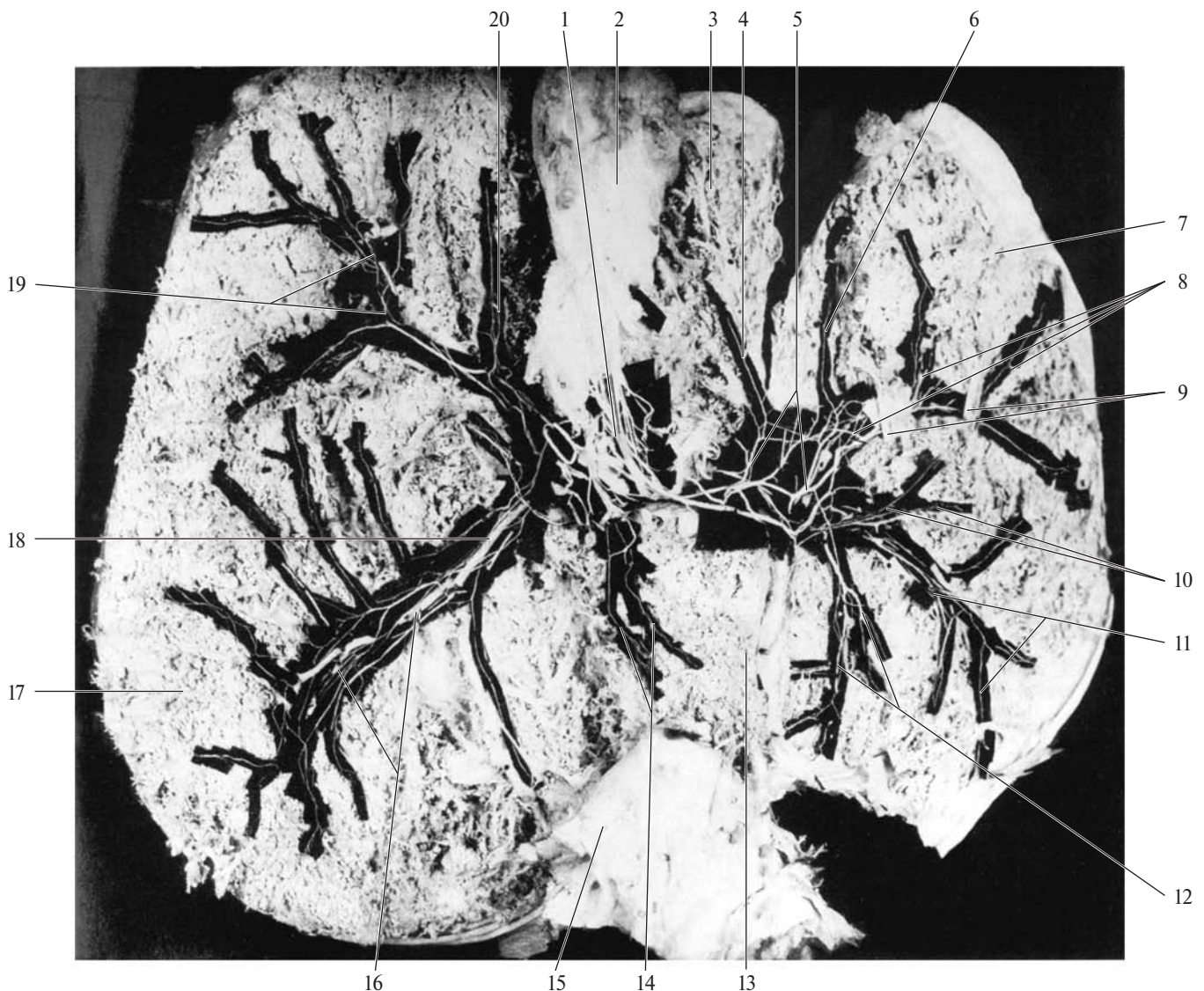

Рис. 1074. Внутриорганные нервы печени (фотография.) (Препарат А. Азаровой.) (Печень размещена диафрагмальной поверхностью вниз; паренхима удалена до разветвления воротной вены и печеночной артерии; под отпрепарированные нервы и сосуды подложен черный шелк.)

1 — ворота печени (сосудисто-нервный пучок оттянут кверху); 2 — желчный пузырь; 3 — квадратная доля печени; 4 — нерв в квадратной доле печени; 5 — нервное сплетение в центральной части левой доли печени; 6 — нерв в переднемедиальной части левой доли печени; 7 — левая доля печени; 8 — нервы в передней части левой доли; 9 — места пересечения сосудисто-нервных пучков воротной системы с притоками печеночных вен; 10 — нервы в средней части левой доли; 11 — нервы в заднелатеральной части левой доли; 12 — нервы в задней части левой доли; 13 — хвостатая доля печени; 14 — нервы в хвостатой доле; 15 — нижняя полая вена (оттянута книзу); 16 — нервы в центральной части правой доли; 17 — правая доля печени; 18 — ветвь собственной печеночной артерии; 19 — нервы в передней части правой доли; 20 — нерв в переднемедиальной части правой доли.

сплетений: подсерозного, межмышечного и подслизистого (рис. 1076).

Подсерозное сплетение, plexus subserosus, представляет собой широкопетлистую сеть различной длины пучков нервных волокон с мелкими узлами, локализирующимися в основном в области малой и большой кривизны.

Межмышечное сплетение, plexus intermuscularis, связано с подсерозным. Оно также представляет собой широкопетли-

стую сеть с узлами различной величины, залегающими по ходу пучков нервных волокон. В области дна желудка петли сплетения широкие (см. рис. 1076, А), а образующие их пучки тонкие; в теле желудка диаметр пучков несколько увеличивается; в пилорической части они еще более утолщаются (см. рис. 1076, Б).

Подслизистое сплетение, plexus submucosus, в свою очередь связанное с межмышечным сплетением, так же как и оба

предыдущих, представляет собой сеть, но с меньшим количеством нервных клеток.

Все три сплетения, последовательно соединяющиеся друг с другом, иннервируют элементы стенок желудка.

4) *Селезеночное сплетение, plexus splenicus (lienalis)* (рис. 1077, 1078; см. рис. 1070, 1072), непарное. В его образовании принимают участие ветви чревного сплетения и заднего блуждающего ствола.

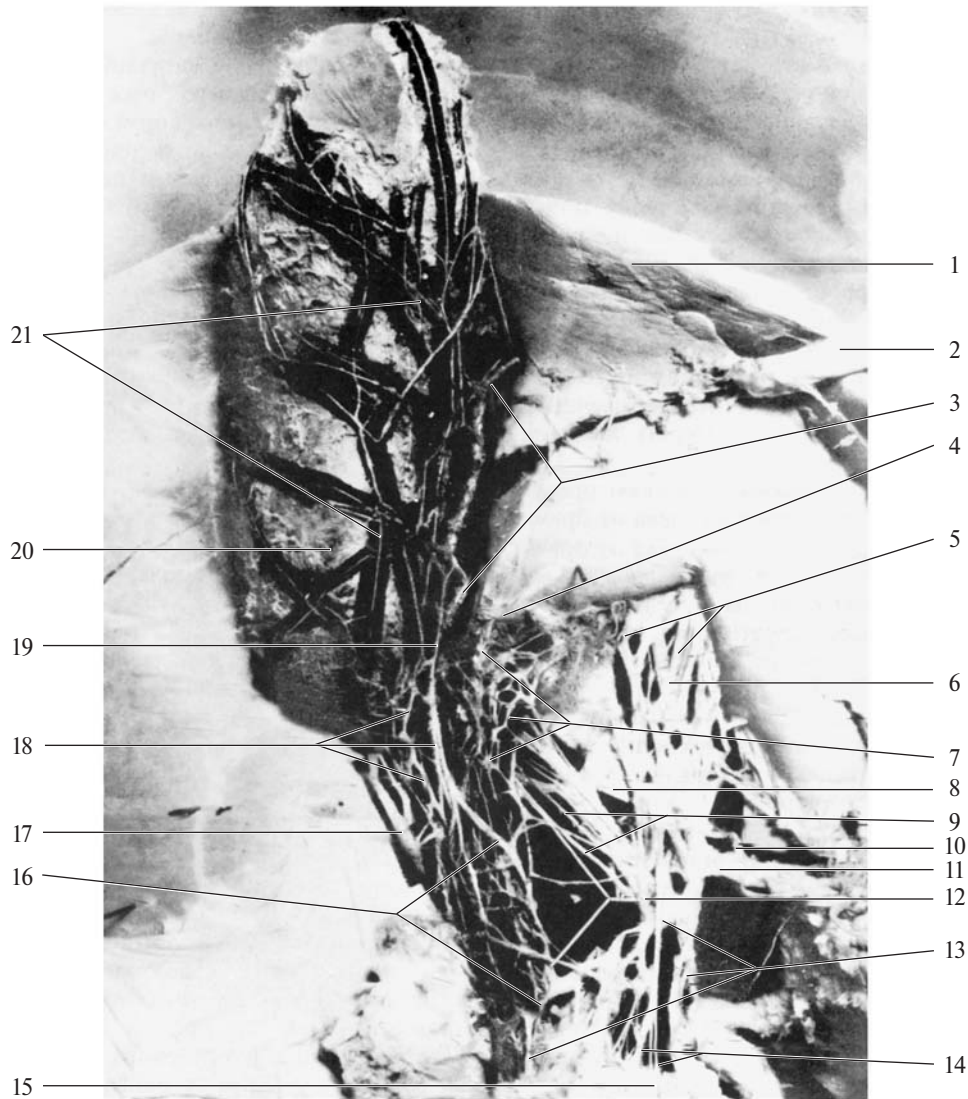


Рис. 1075. Печеночное сплетение и нервы желчного пузыря; вид спереди (фотография). (Препарат И. Шапиро.)

1 — печень; 2 — круглая связка печени; 3 — левая ветвь желчно-пузырной артерии; 4 — ворота печени; 5 — левая часть печеночного сплетения; 6 — левая печеночная артерия; 7 — сплетения на стенках печеночных протоков; 8 — воротная вена; 9 — правая часть печеночного сплетения; 10 — ветвь печеночного сплетения к желудку; 11 — правая желудочная артерия; 12 — ветви печеночного сплетения к печеночному и общему желчному протокам; 13 — печеночное сплетение; 14 — ветви печеночного сплетения к двенадцатиперстной кишке; 15 — двенадцатиперстная кишка; 16 — сплетение на передней стенке общего желчного протока; 17 — ствол печеночного сплетения (оттянут вправо); 18 — сплетение на стенках пузырного протока; 19 — ветвь к желчно-пузырной артерии; 20 — желчный пузырь; 21 — сплетение на стенке желчного пузыря.

Начальный отдел селезеночного сплетения представляет собой узкопетлистую сеть, окружающую со всех сторон селезеночную артерию. В дальнейшем в сплетении можно различить более крупные и длинные нервы, соединяющиеся друг с другом рядом коротких стволов.

Многочисленные ветви селезеночного сплетения направляются к головке и телу поджелудочной железы (см. рис. 1078), по

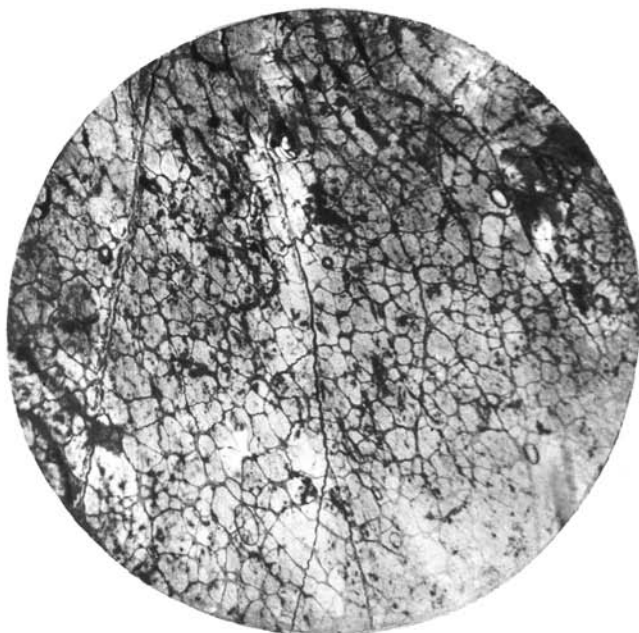
ходу коротких желудочных артерий — к дну желудка и вдоль левой желудочно-сальниковой артерии — к большой кривизне желудка. На них, особенно в начальном отделе селезеночного сплетения, имеются одиночные небольшие узлы и мелкие внутрисистольные клетки.

5) *Панкреатическое сплетение, plexus pancreaticus* (рис. 1079, 1080; см. рис. 1069), непарное. Его образуют в толще поджелу-


дочной железы ветви чревного, печеночного, верхнего брыжеечного, селезеночного, а также левого почечного сплетений.

Некоторые авторы, принимая во внимание топографию, различают в панкреатическом сплетении три части.

Переднее панкреатическое сплетение, располагающееся на протяжении хвоста, тела и верхнего отдела головки поджелудочной железы, образуют ветви чревного,



А



Б

Рис. 1076. Подсерозное и межмышечное нервные сплетения желудка (фотография). (Участки тотально окрашенных препаратов.) (Препараты Р. Синельникова.)

А — область дна. Б — область привратника.

печеночного и селезеночного сплетений. Оно представляет собой широкопетлистую сеть, ход его ветвей не совпадает с ходом сосудов железы.

Заднее сплетение тела и хвоста поджелудочной железы образуют ветви чревного, верхнего брыжеечного, левого почечного и селезеночного сплетений. Только небольшое количество его ветвей сопровождает сосуды железы.

Заднее сплетение головки поджелудочной железы формируется множеством стволов, идущих от чревного, верхнего брыжеечного и печеночного сплетений, которые, направляясь в сторону двенадцатиперстной кишки, соединяются между собой и посылают ветви к головке железы. Подходя к стенке двенадцатиперстной кишки, часть из них следует к нижней панкреатодуоденальной артерии и образует вокруг нее сплетение, сопровождающее ее разветвления.

На ветвях заднего сплетения головки поджелудочной железы встречаются небольшие нервные узлы (см. рис. 1080).

6) *Надпочечниковое сплетение, plexus suprarenalis* (см. рис. 1070), парное. Образуют его в основном ветви близлежащих узлов чревного сплетения и часть ветвей печеночного сплетения и малых внутренних нервов, содержащих симпатические преганглионарные волокна.

Отходящие от надпочечникового сплетения стволы сопровождают разветвления надпочечниковых артерий.

2. *Брюшное аортальное сплетение, plexus aorticus abdominalis* (рис. 1081; см. рис. 1048, 1069, 1086, 1088), непарное, относительно мощное, с петлями различной величины; располагается на передней и латеральных стенках брюшной аорты. Часть его, размещающаяся между верхней и нижней брыжеечными артериями, называется *межбрыжеечным сплетением, plexus intermesentericus* (см. рис. 1070, 1087).

Вверху брюшное аортальное сплетение связано с чревным сплетением, внизу продолжается в верхнее подчревное и подвздошное сплетения.

От брюшного аортального сплетения берут начало почечные, мочеточниковые и яичковые (яичниковые) сплетения. Его ветви участвуют в образовании верхнего и нижнего брыжеечных сплетений.

1) *Почечное сплетение, plexus renalis* (рис. 1082; см. рис. 1069, 1070), парное. Образуют его ветви брюшного аортального сплетения, аортальных узлов, нижнего отдела чревного сплетения и узлов симпатических стволов (чаще двенадцатого грудного и первого-второго поясничных).

Аортальный узел, ganglion aorticorenale (см. рис. 1069, 1087) часто бывает двойным, и тогда в нем различают верхний и нижний узлы.

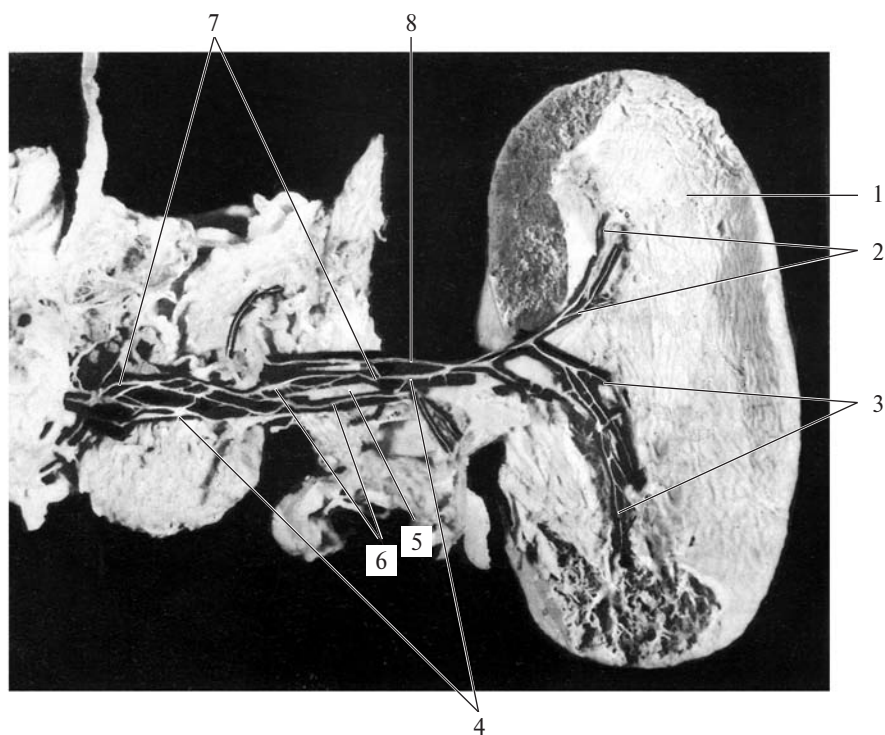


Рис. 1077. Селезеночное сплетение (фотография). (Препарат Л. Терновой.)

1 — селезенка; 2 — верхняя часть сплетения; 3 — нижняя часть сплетения; 4 — узлы в местах соединения нервов; 5 — селезеночная артерия; 6 — основные стволы сплетения; 7 — селезеночное сплетение; 8 — коллатеральная нервная ветвь.




Рис. 1078. Селезеночное сплетение (фотография). (Передняя поверхность поджелудочной железы и двенадцатиперстной кишки.) (Препарат П. Евдокимова.)

1 — селезеночное сплетение; 2 — хвост поджелудочной железы; 3 — проток поджелудочной железы; 4 — нисходящая часть двенадцатиперстной кишки; 5 — головка поджелудочной железы.



Рис. 1079. Чревное и панкреатическое сплетения (фотография). (Задняя поверхность головки поджелудочной железы и двенадцатиперстной кишки.) (Препарат П. Евдокимова.)

1 — чревное сплетение; 2 — нисходящая часть двенадцатиперстной кишки; 3 — панкреатическое сплетение.

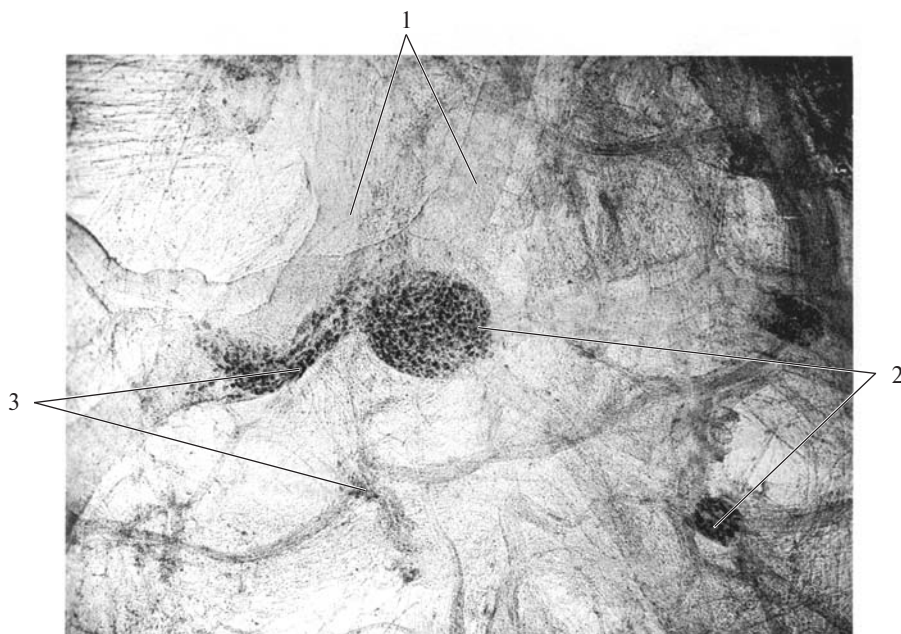

Рис. 1080. Панкреатическое сплетение (фотография). (Участок тотально окрашенного препарата.) (Препарат Р. Синельникова.)

1 — нервные стволы; 2 — автономные узлы; 3 — внутриствольные нервные клетки.

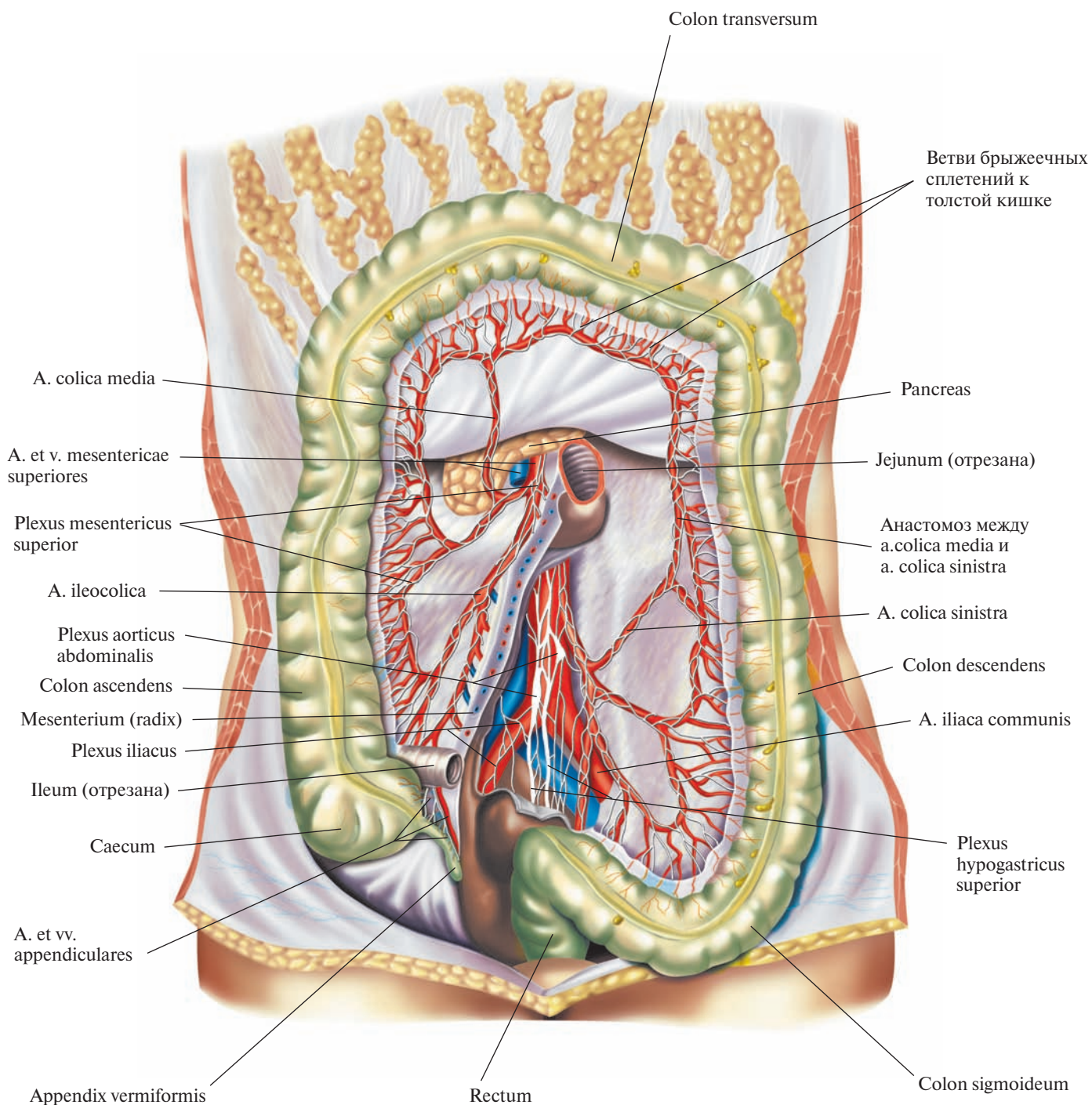


Рис. 1081. Брюшное аортальное, подвздошное и верхние брыжеечное и подчревное сплетения; вид спереди.

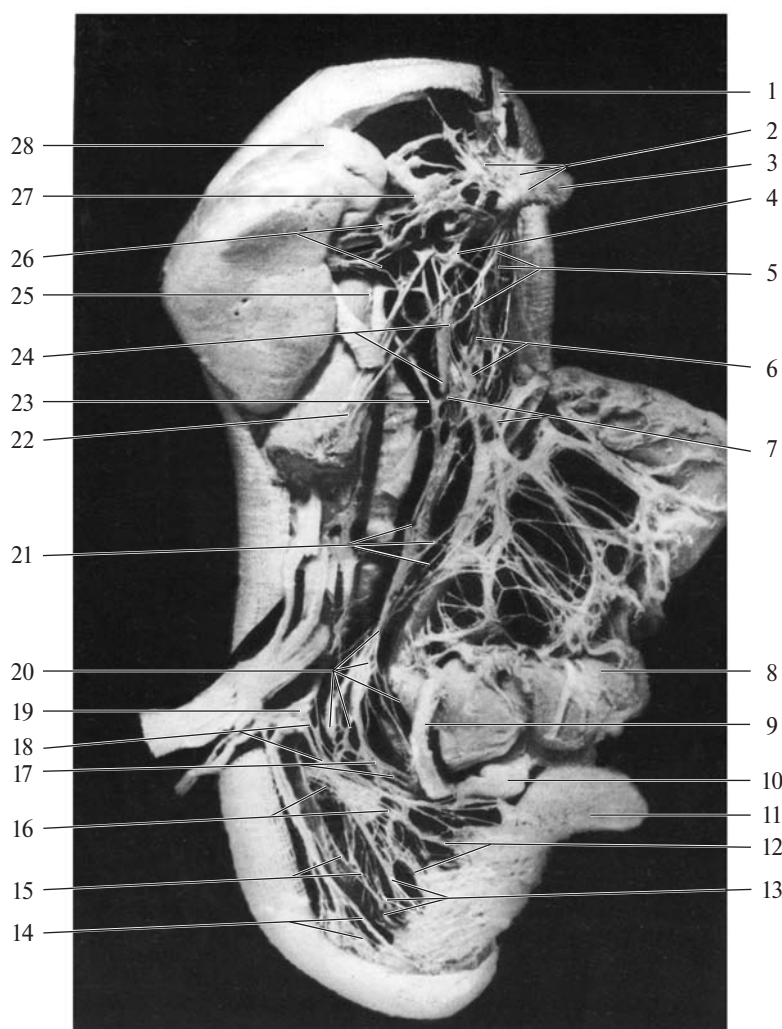


Рис. 1082. Автономные сплетения в брюшной полости и в полости малого таза у плода женского пола 7 мес; вид спереди и немного справа. (Препарат Е. Мельмана.) (Правая тазовая кость и окружающие ее мышцы удалены; мочевой пузырь и другие органы полости малого таза отведены влево; сигмовидная кишка растянута; седалищный нерв отведен вправо.)

1 — задний блуждающий ствол; 2 — верхнее брыжеечное сплетение; 3 — верхняя брыжеечная артерия; 4 — нервный узел у основания верхней брыжеечной артерии; 5 — межбрыжеечное сплетение; 6 — левое парааортальное тельце; 7 — нижнее брыжеечное сплетение; 8 — сигмовидная кишка; 9 — правый мочеточник; 10 — маточная труба и яичник; 11 — мочевой пузырь; 12 — влагалищные нервы; 13 — ветви нижнего прямокишечного сплетения; 14 — ветви полового нерва к наружному сфинктеру заднего прохода; 15 — ветви крестцового сплетения к мышцам промежности; 16 — нижнее подчревное сплетение; 17 — ветви нижнего подчревного сплетения к матке; 18 — тазовые внутренностные нервы; 19 — передняя ветвь третьего крестцового нерва; 20 — нижнее подчревное сплетение; 21 — верхнее подчревное сплетение; 22 — правое яичниковое сплетение; 23 — ветвь симпатического ствола к нижнему брыжеечному и верхнему подчревному сплетениям; 24 — правое парааортальное тельце; 25 — симпатический ствол; 26 — правое почечное сплетение; 27 — чревной узел; 28 — правая почка.

Верхний аортопочечный узел располагается в углу, образованном верхней стенкой начального отдела почечной артерии и соответствующей стенкой аорты. К нему подходит ветвь малого внутренностного нерва, реже большого внутренностного или одного из чревных узлов.

Нижний аортопочечный узел залегает в углу, образованном нижней стенкой начального отдела почечной артерии и соответствующей стенкой аорты. Он принимает ветви малого и низшего внутренностных

нервов и иногда ветвь первого поясничного узла симпатического ствола. Ветви грудных внутренностных нервов подходят к почечному сплетению и минуя аортопочечные узлы.

На стволах почечного сплетения имеются небольшие *почечные узлы, ganglia renalia*.

Почечное сплетение соединяется с верхним и нижним брыжеечными сплетениями.

От почечного сплетения отходят стволы к сплетениям других органов: к надпочеч-

никовым, мочеточниковым и к яичковым (яичниковым).

2) *Мочеточниковое сплетение, plexus uretericus* (см. рис. 1069, 1089), парное, формируется ветвями брюшного аортального и почечного сплетений. Распологается вокруг мочеточника; внизу соединяется с мочепузырным сплетением.

3) *Яичниковое (яичниковое) сплетение, plexus testicularis (ovaricus)* (см. рис. 1087, 1090; 1082, 1088), парное, состоит из ветвей брюшного аортального и почечного

сплетений. Сопровождающая яичковую (яичниковую) артерию, оно достигает яичка (яичника). Его ветви соединяются с ветвями сплетения семявыносящего протока (маточно-влагалищного сплетения).

3. **Верхнее брыжеечное сплетение**, *plexus mesentericus superior* (рис. 1083; см. рис. 1047, 1069, 1070, 1081, 1082), непарное, мощное. Его образуют ветви чревного и частично

брюшного аортального сплетений. Располагается оно в основном у начала верхней брыжеечной артерии; там же залегают один-два больших *верхних брыжеечных узла*, *ganglia mesenterica superiora* (см. рис. 1070).

Ветви сплетения, сопровождая разветвления верхней брыжеечной артерии, достигают поджелудочной железы, тонкой и правой части толстой кишки и формируют око-

ло них хорошо развитое *кишечное сплетение*, *plexus entericus*. Ветви последнего проникают в толщу стенок указанных кишок, где образуют подсерозное, мышечно-кишечное и подслизистое сплетения (рис. 1084).

4. **Нижнее брыжеечное сплетение**, *plexus mesentericus inferior* (рис. 1085, 1086; см. рис. 1047, 1069, 1082), непарное, связано с предыдущим; залегают вместе с одним-двумя

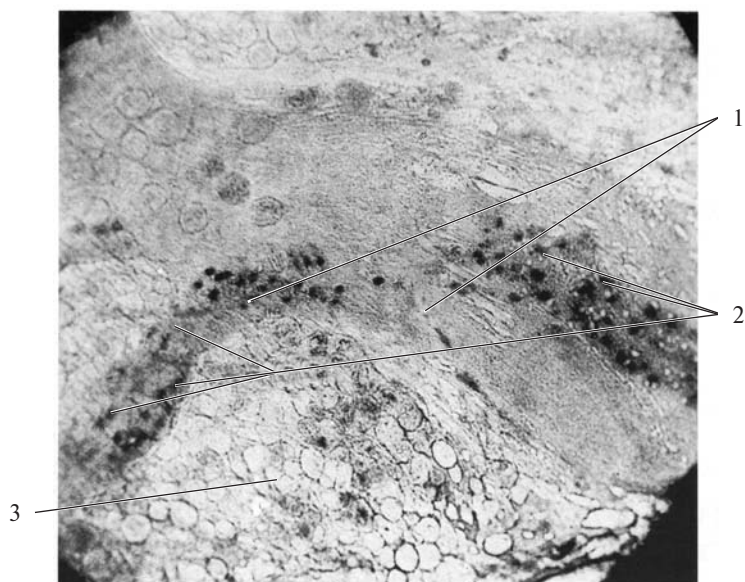


Рис. 1083. Верхнее брыжеечное сплетение (фотография). (Участок totally окрашенного препарата.) (Препарат Р. Синельникова.)

1 — нервные стволы; 2 — внутриствольные нервные клетки; 3 — жировая ткань.

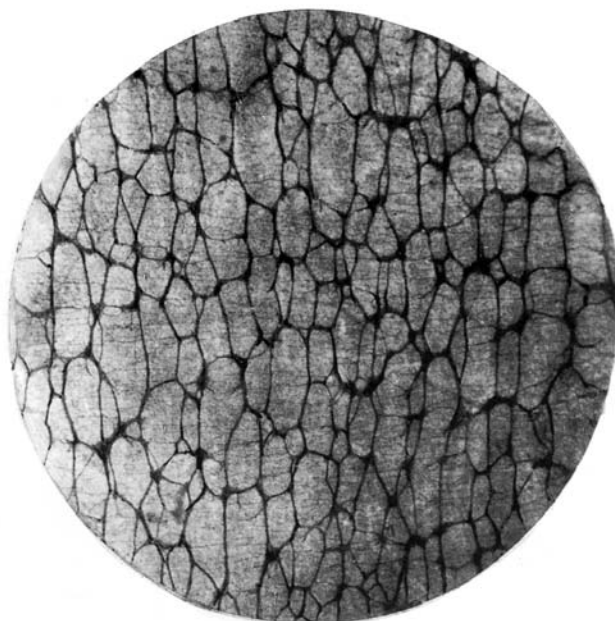


Рис. 1084. Мышечно-кишечное сплетение тонкой кишки (фотография). (Участок totally окрашенного препарата.) (Препарат Р. Синельникова.)

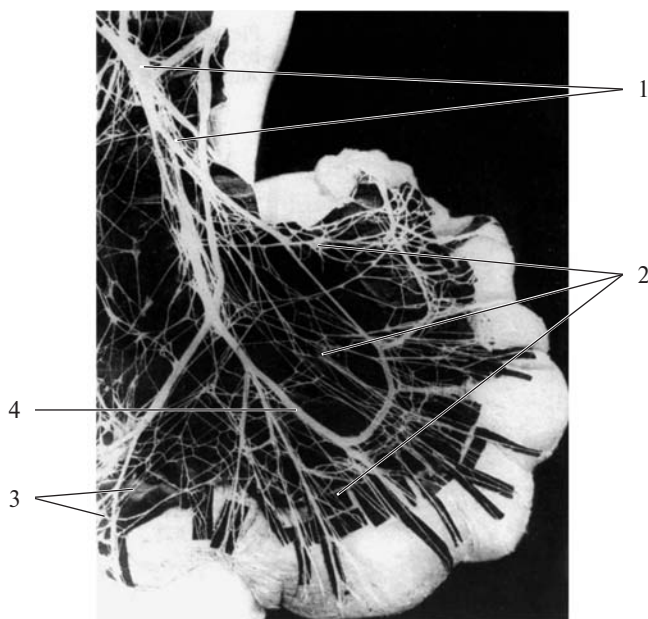


Рис. 1085. Нижнее брыжеечное сплетение (фотография). (Препарат Е. Мельмана.) (Сигмовидная кишка растянута.)
 1 — нижнее брыжеечное сплетение; 2 — ветви к сигмовидной кишке; 3 — верхнее прямокишечное сплетение; 4 — сигмовидная артерия.

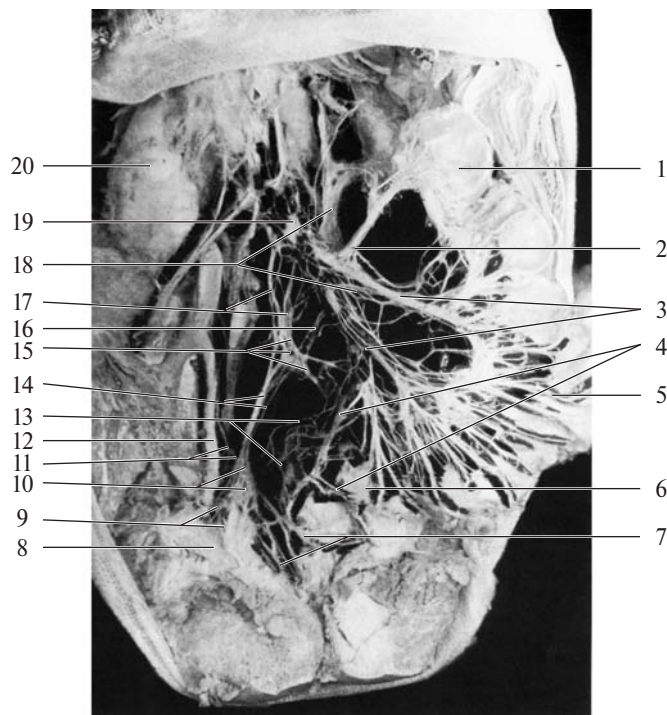


Рис. 1086. Нижнее брыжеечное, брюшное аортальное, верхнее и нижнее подчревные сплетения у ребенка 3 лет (фотография). (Препарат Б. Смолкиной.)

1 — нисходящая ободочная кишка; 2 — левая ободочная артерия с сопровождающими ее нервами; 3 — артерии и вены сигмовидной кишки с сопровождающими их нервными сплетениями; 4 — верхнее прямокишечное сплетение на стенках одноименных сосудов; 5 — сигмовидная ободочная кишка с входящими в ее стенку сосудами и нервами; 6 — прямая кишка; 7 — ветви нижнего подчревного сплетения к средней и нижней частям прямой кишки; 8 — полость мочевого пузыря (правая половина); 9 — мочепузырное сплетение; 10 — тазовое сплетение; 11 — ветви нижнего подчревного сплетения к мочеточнику; 12 — мочеточник; 13 — соединения между нижним подчревным и верхним прямокишечным сплетениями; 14 — нижнее подчревное сплетение; 15 — верхнее подчревное сплетение; 16 — соединения между верхним подчревным, пояснично-крестцовым и нижним брыжеечным сплетениями; 17 — брюшное аортальное сплетение; 18 — нижнее брыжеечное сплетение; 19 — нижняя брыжеечная артерия; 20 — правая почка.

входящими в его состав небольшими *нижними брыжеечными узлами, ganglia mesenterica inferiora* (см. рис. 1070), у начала нижней брыжеечной артерии.

Довольно крупные ветви сплетения окружают петлями нижнюю брыжеечную артерию и по ее ветвям достигают отрезка толстой кишки между левым изгибом ободочной и ампулой прямой кишки. Спускаясь по верхней прямокишечной артерии, они принимают участие в образовании непарного *верхнего прямокишечного сплетения, plexus rectalis superior* (см. рис. 1085, 1086), которое имеет соединения со средними и нижними прямокишечными сплетениями.

Сплетения и узлы в полости малого таза

В полости малого таза автономные сплетения формируются верхним подчревным сплетением, его ветвями и крестцовыми внутренностными нервами (ветви крестцовых узлов симпатических стволов), содержащими симпатические и чувствительные волокна, а также тазовыми внутренностными нервами, в состав которых входят парасимпатические волокна. Преганглионарные парасимпатические волокна заканчиваются на клетках экстрамуральных и интрамуральных узлов этих сплетений.

1. *Верхнее подчревное сплетение, plexus hypogastricus superior* (рис. 1087, 1088; см. рис. 1081, 1086), непарное, является продолжением брюшного аортального сплетения. В его состав входят ветви нижнего брыжеечного сплетения и нижних поясничных и первого крестцового узлов обоих симпатических стволов.

Сплетение представляет собой немного уплощенную, довольно плотную, вытянутую сверху вниз пластинку, в которой залегают узлы различной формы и величины. В толще его стволов имеется множество одиночных нервных клеток.

Располагается верхнее подчревное сплетение между общими подвздошными артериями; вверху оно ограничено бифуркацией брюшной аорты, внизу на 0,5–1,0 см выступает за мыс. Ниже мыса, на уровне II–III крестцового позвонка, верхнее подчревное сплетение переходит в нижнее подчревное сплетение.

Ветви верхнего подчревного сплетения направляются к окружающим общие подвздошные артерии и вены *подвздошным сплетениям, plexus iliaci* (см. рис. 1081), правому и левому, являющимся продолжением брюшного аортального сплетения. Внизу оба подвздошных сплетения переходят в соответствующие *бедренные сплетения, plexus femorales*, сопутствующие бедренным артериям.

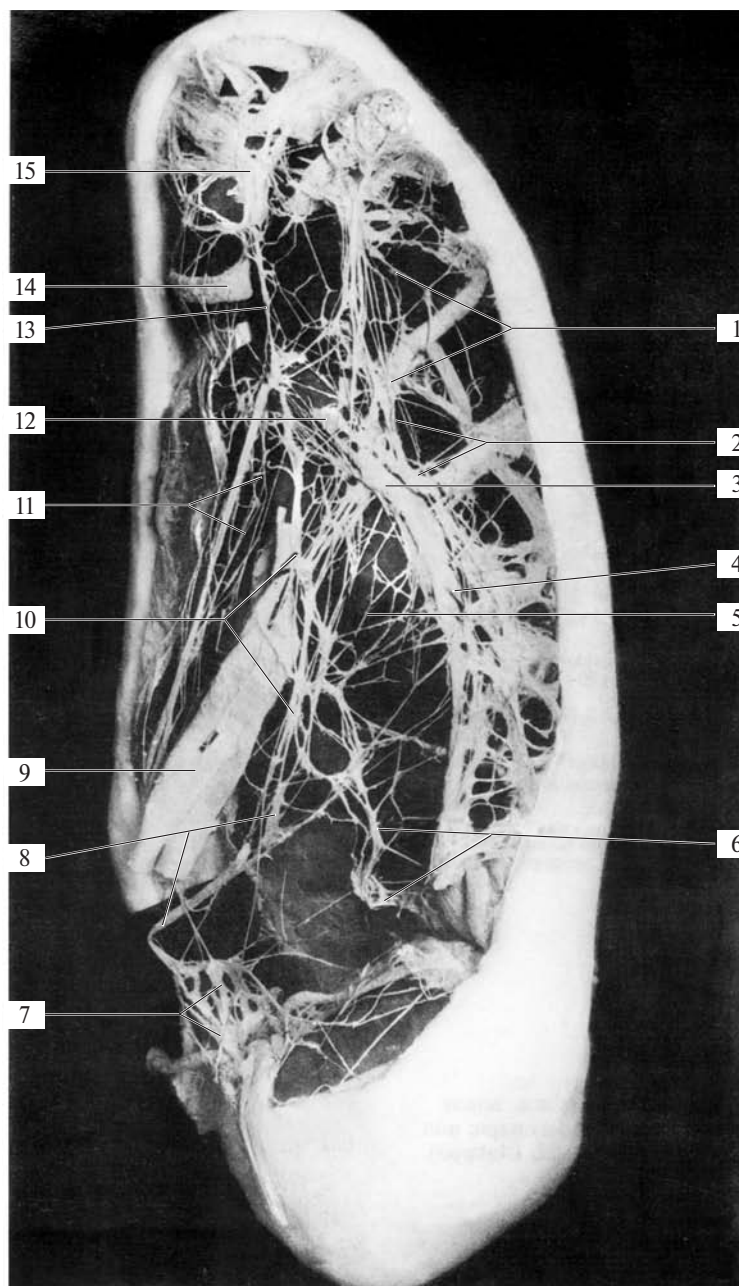


Рис. 1087. Верхнее подчревное сплетение (фотография).
(Препарат Е. П. Мельмана.)

1 — межбрыжеечное сплетение; 2 — нижнее брыжеечное сплетение; 3 — нижняя брыжеечная артерия; 4 — верхняя прямокишечная артерия; 5 — соединение между верхним подчревным и верхним прямокишечным сплетениями; 6 — левое нижнее подчревное сплетение; 7 — тазовое сплетение; 8 — правое нижнее подчревное сплетение; 9 — правая общая подвздошная артерия; 10 — верхнее подчревное сплетение; 11 — яичковое сплетение; 12 — брюшная часть аорты; 13 — аортопочечный узел; 14 — правая почечная артерия; 15 — чревной узел.

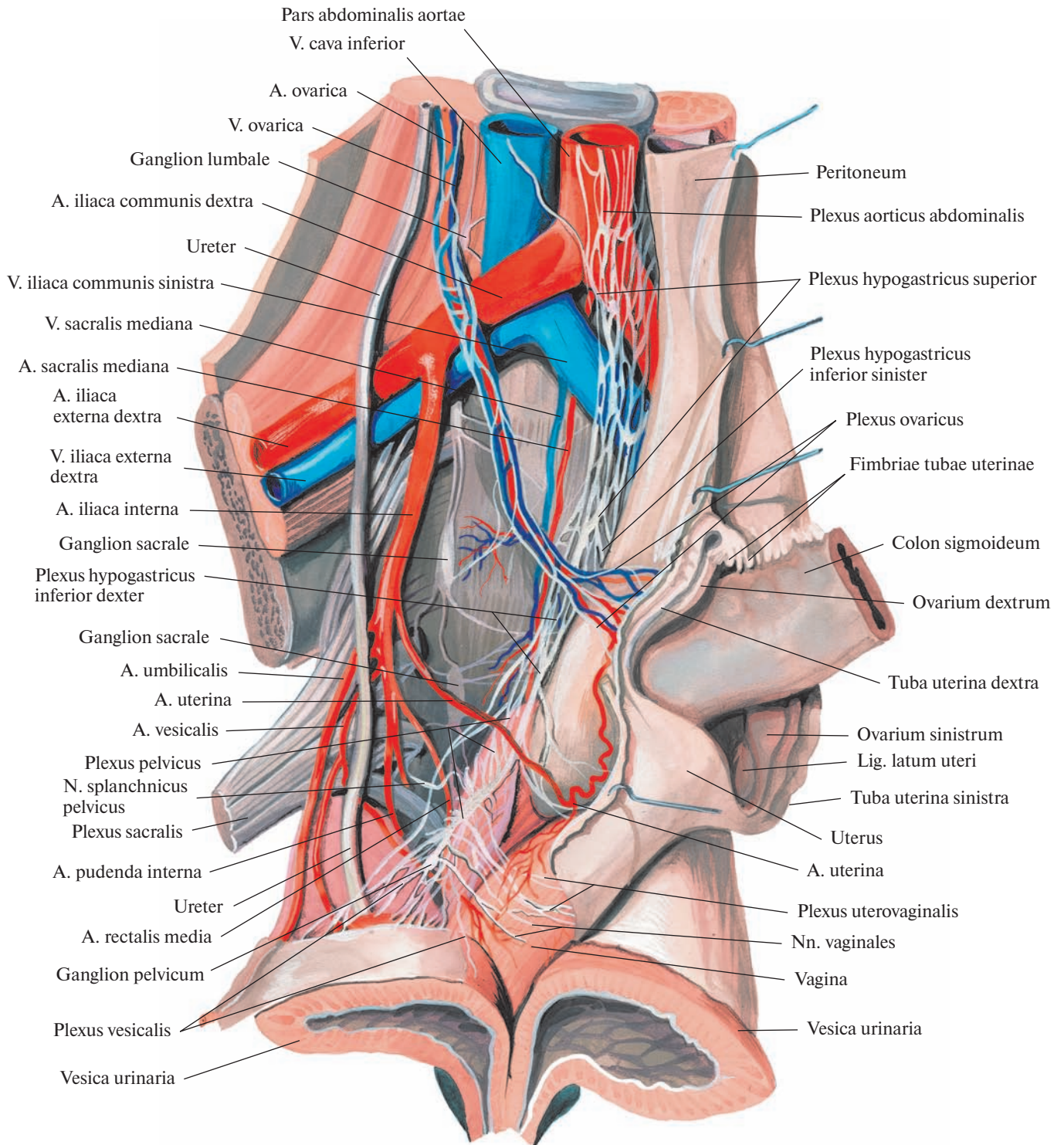


Рис. 1088. Автономные сплетения в полости малого таза; вид спереди. (Препарат А. Журавлева.) (Сигмовидная кишка и матка с придатками отведены влево; мочевого пузыря разрезан в сагиттальной плоскости.)

2. **Нижнее подчревное сплетение, *plexus hypogastricus inferior*** (см. рис. 1048, 1069, 1070, 1082, 1086—1088), парное, наиболее мощное из автономных сплетений в полости малого таза. Его образуют нижний отдел верхнего подчревного сплетения, крестцовые внутренностные нервы (ветви второго и третьего, реже первого и четвертого крестцовых узлов симпатического ствола) и содержащие парасимпатические волокна тазовые внутренностные нервы. После присоединения последних оно получает название **тазового сплетения, *plexus pelvici*** (см. рис. 1086—1088).

Различают правое и левое нижние подчревные сплетения, располагающиеся по сторонам прямой кишки, между нею и подвздошными сосудами, на поверхности диафрагмы таза (см. рис. 1087). Правое сплетение длиннее левого.

Нижнее подчревное сплетение представляет собой пластинку, в которой выделяют широкую переднюю часть, имеющую ромбовидную форму, и узкую заднюю, являющуюся продолжением верхнего подчревного сплетения. Передняя часть располагается за париетальными фасцией таза и брюшиной на передних ветвях второго и третьего крестцовых нервов, с обеих сторон прямой кишки, сзади и латеральнее семенных желез (влагалища). В ней, в меньшей степени в задней части, имеется множество нервных узлов различной величины и формы.

От нижнего подчревного сплетения отходят **пещеристые нервы клитора, *nn. cavernosi clitoridis***, и многочисленные ветви разной длины и толщины, которые принимают участие в образовании ряда более мелких автономных сплетений.

1) **Среднее прямокишечное сплетение, *plexus rectalis medius*** (см. рис. 1069, 1070), парное, формируется ветвями прямокишечных нервов, идущих от нижнего подчревного сплетения. Часть из них сопровождает среднюю прямокишечную артерию, остальные следуют к верхнему и нижнему прямокишечным сплетениям.

2) **Нижнее прямокишечное сплетение, *plexus rectalis inferior*** (см. рис. 1069, 1082), парное. Его образуют ветви нижних прямокишечных нервов, отходящих от половых нервов, а также ветви нижнего подчревного, среднего и верхнего прямокишечных сплетений.

3) **Мочепузырное сплетение, *plexus vesicalis*** (рис. 1089; см. рис. 1070, 1086, 1088), парное, формируется с каждой стороны пузыря ветвями соответствующего нижнего подчревного сплетения, частью ветвей

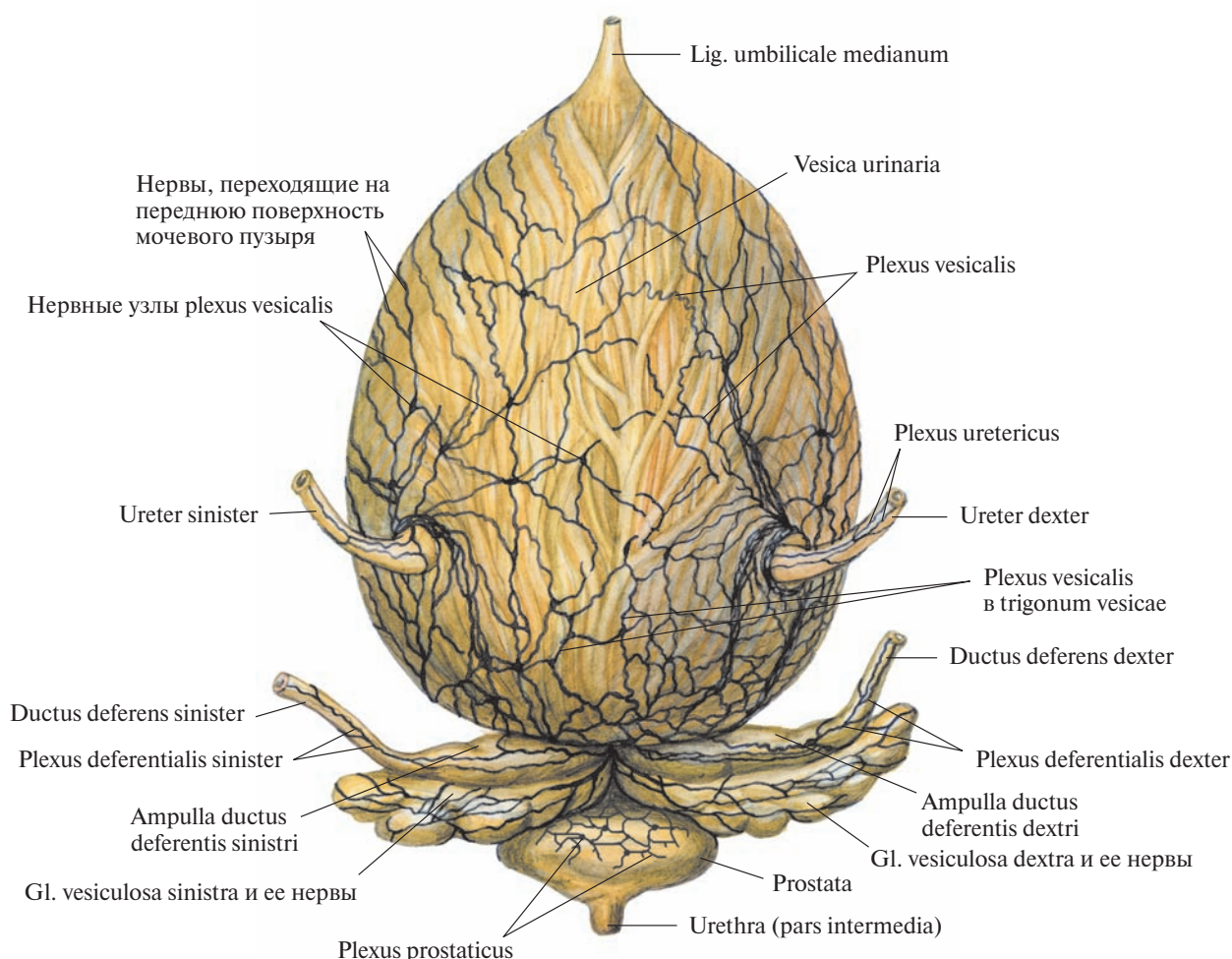


Рис. 1089. Мочепузырное сплетение и сплетения семявыносящих протоков и простатическое (рисунок с препарата с окрашенными нервами). (Задняя поверхность.) (Препарат Р. Синельникова.)

верхнего подчревного сплетения и крестцовыми (от пятого поясничного и первых трех-четырех крестцовых узлов симпатического ствола) и тазовыми (от первых трех-четырех крестцовых нервов) внутренними нервами.

Ветви мочепузырного сплетения подходят к мочевому пузырю у места впадения в него мочеточника. Часть из них вступает в мочеточниковое сплетение, остальные направляются к верхнему и нижнему отделам пузыря, проникают в подсерозную основу, а оттуда в толщу стенки пузыря и распределяются в мышечной и слизистой оболочках.

Сплетение богато различными по величине и форме узлами и внутривольными нервными клетками. Наиболее крупным является узел, располагающийся у места

впадения мочеточника. Ряд узлов различной величины залегает в области мочепузырного треугольника, меньшее их количество рассеяно по стенкам пузыря.

Мочепузырное сплетение связано множеством соединительных ветвей со средним и нижним прямокишечными сплетениями, кроме того, у мужчин — со сплетением семявыносящего протока и простатическим, а также с пещеристыми нервами полового члена, у женщин — с маточно-влагалищным сплетением.

4) *Сплетение семявыносящего протока, plexus deferentialis* (только у мужчин) (рис. 1090; см. рис. 1069), парное, сопровождает одноименный проток. В его образовании принимают участие ветви нижнего подчревного и мочепузырного сплетений.

Ветви сплетения семявыносящего протока соединяются у ворот яичка с ветвями яичкового сплетения и распадаются на ряд стволов, проникающих в толщу семенной железы.

5) *Простатическое сплетение, plexus prostaticus* (только у мужчин) (см. рис. 1070, 1089), парное, формируется ветвями нижнего подчревного и мочепузырного сплетений, располагается на латеральной и задне-нижней поверхностях простаты. По ходу его ветвей залегают небольшие нервные узлы.

Ряд ветвей простатического сплетения соединяется с ветвями сплетения семявыносящего протока, некоторые из них достигают стенки простатической части мочеиспускательного канала.

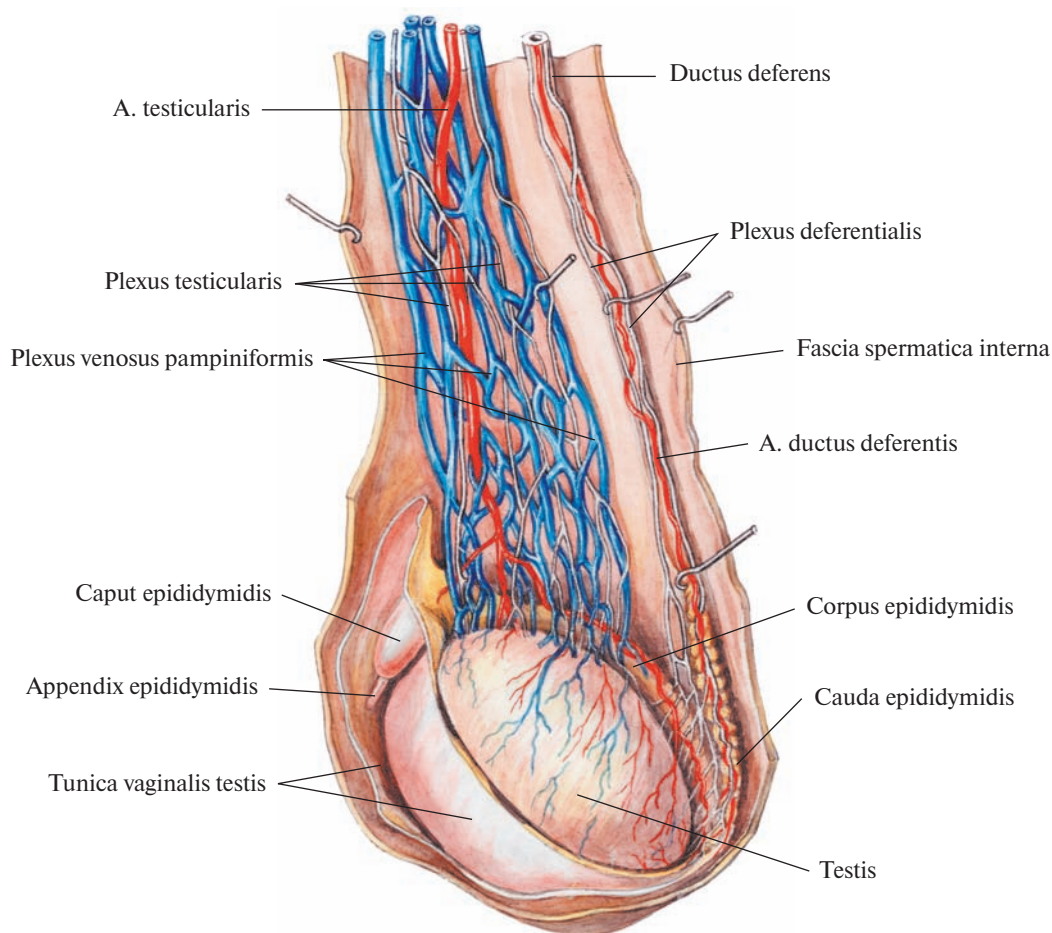


Рис. 1090. Сплетение семявыносящего протока и яичковое. (Медиальная поверхность.) (Препарат Б. Нейгаса.) (Оболочки вскрыты и частично удалены.)

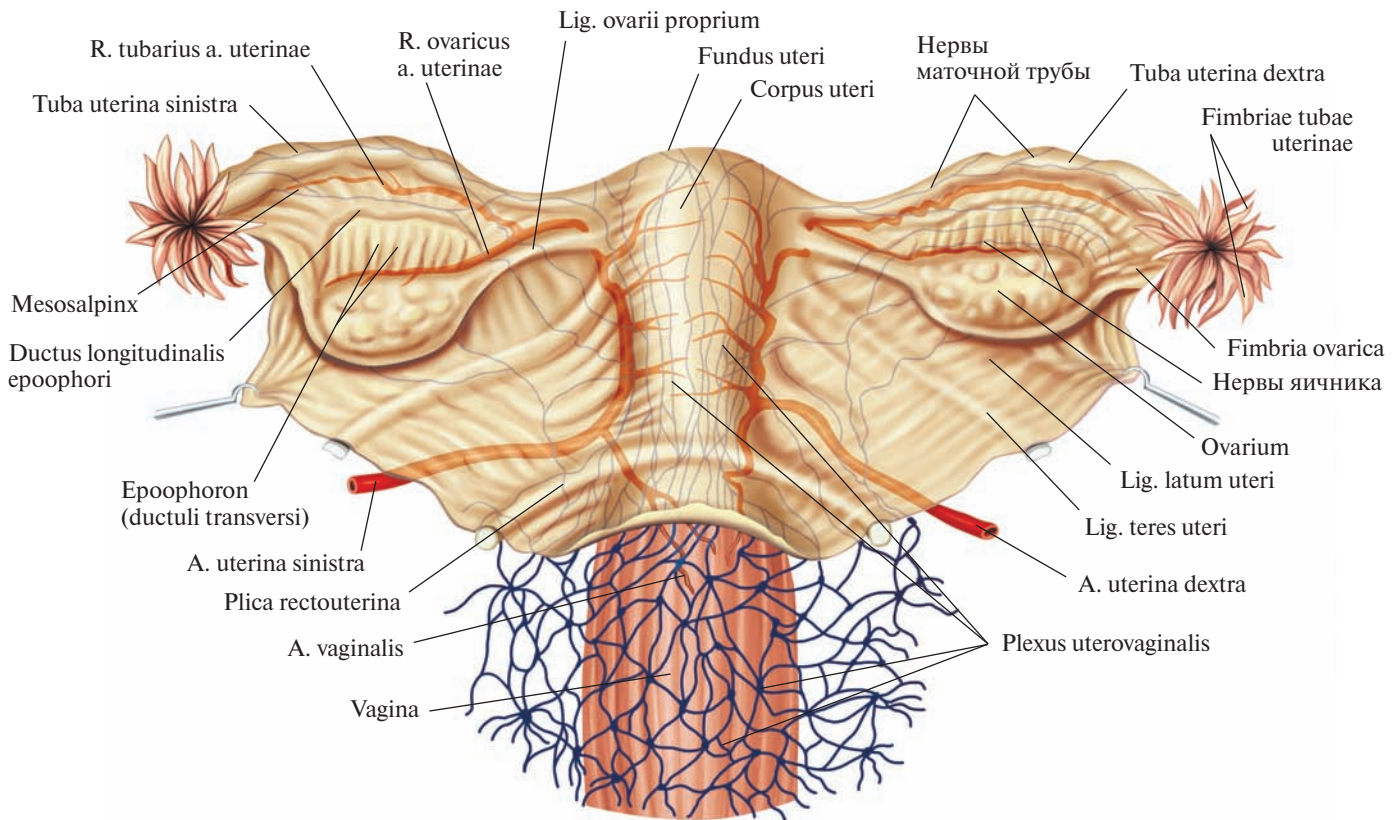


Рис. 1091. Маточно-влагалищное сплетение (рисунок с препарата с окрашенными нервами). (Задняя поверхность.) (Препарат А. Г. Журавлева.)

Продолжением ветвей простатического сплетения, а также нескольких стволов, отходящих от передних ветвей крестцовых нервов, являются *пещеристые нервы полового члена, nn. cavernosi penis*. Пройдя через мочеполовую область, они направляются на заднюю поверхность полового члена, где соединяются с ветвями дорсального нерва полового члена (от полового нерва), прободают белочную оболочку пещеристых тел и распадаются в последних.

б) *Маточно-влагалищное сплетение, plexus uterovaginalis* (только у женщин) (см. рис. 1088, 1091), парное, формируется преимущественно ветвями тазового сплетения.

В состав маточно-влагалищного сплетения входит множество различных по ве-

личине и форме узлов и соединяющих их нервов, образующих относительно густую сеть. В нем различают две части — маточную и влагалищную. Первая содержит ряд крупных и мелких узлов, локализующихся по обеим сторонам матки в толще хорошо развитой клетчатки, причем в некоторых местах они располагаются в 2—3 слоя, что создает впечатление одного большого узла. Граница залегания этих узлов не переходит уровня сводов влагалища.

Большинство ветвей, идущих от маточной части сплетения, направляется к латеральному краю матки и распределяется преимущественно по ее пузырной и кишечной поверхностям. Начальные их отделы связаны со стволами, отходящими от узлов

в области сводов влагалища. В дальнейшем эти ветви следуют по длиннику тела матки до ее дна. Часть из них пролегает в широкой связке матки, достигая маточной трубы, и в толще брыжейки яичника — до самого яичника. Некоторые из этих ветвей соединяются со стволами, идущими от нижнего отдела яичникового сплетения.

От влагалищной части маточно-влагалищного сплетения берет начало ряд довольно мощных *влагалищных нервов, nn. vaginales* (см. рис. 1082). Они окружают влагалище, переходя на его стенки, где образуют густую сеть, в петлях которой залегают мелкие узлы.

Влагалищная часть связана с мочепузырным и прямокишечным сплетениями.

РАЗВИТИЕ И ВОЗРАСТНЫЕ ОСОБЕННОСТИ НЕРВНОЙ СИСТЕМЫ

Процессу становления окончательной структуры нервной системы индивида предшествует сложный путь онтогенетического развития.

Нервная система формируется из наружного зародышевого листка — эктодермы. Зачаток нервной системы имеет вид нервной пластинки, представляющей собой утолщение эктодермы вдоль дорсальной поверхности туловища. В дальнейшем пластинка углубляется, образуя *нервную бороздку*. Края пластинки, утолщаясь, сближаются друг с другом, принимают форму *нервных валиков* и соединяются, составляя *нервный гребень*. При этом бороздка замыкается в *нервную трубку*, которая, погружаясь внутрь, отшнуровывается от эктодермы.

На ранних стадиях развития стенка нервной трубки состоит из одного слоя клеток, затем в результате митотического деления нейроэпителлия становится трехслойной. Внутренний — эпендимный — слой дает начало клеткам, выстилающим центральный канал спинного мозга и стенки желудочков головного мозга. Средний — мантийный (плащевой) — слой богат клетками, из которых образуются нейробласты и спонгиобласты: первые являются источником развития нейронов и их отростков, составляющих серое вещество, а вторые — клеток нейроглии. Наружный (краевой) слой беден клетками. Он образован большим количеством отростков клеток и впоследствии становится белым веществом.

Плащевой слой нервной трубки развивается неравномерно. Наиболее интенсивно количество нервных клеток увеличивается в боковых стенках, где затем появляется *пограничная борозда*, которая разделяет трубку на *заднелатеральную* и *переднелатеральную пластинки*. Впоследствии из этих пластинок образуются столбы серого вещества: из клеток первой — задние, второй — передние.

Масса наружного слоя также значительно увеличивается за счет разрастания продольно расположенных отростков нейронов плащевого слоя. Пучки этих отростков располагаются между передними и задними столбами серого вещества, благодаря чему можно различить передние, задние и боковые канатики.

Одновременно из клеток нервного гребня формируются две, правая и левая, *узловые (ганглиозные) пластинки*. В дальнейшем они расщепляются: часть содержащихся в них клеток, располагаясь вдоль нервной трубки, ближе к ее задней поверхности, образуют *чувствительные узлы* черепных и

спинномозговых нервов, другие — мигрируют на периферию и составляют узлы автономной нервной системы.

Различная дифференциация и неравномерность роста нервной трубки значительно изменяют ее внутреннюю структуру, внешний вид и форму полости.

Расширенная передняя часть нервной трубки превращается в головной мозг, а узкая задняя — в спинной (рис. 1092—1098).

Спинной мозг развивается вследствие усиленного роста боковых стенок нервной трубки, при этом каждая из них разделяется пограничной бороздой на две пластинки — основную и крыльную. Нейробласты первой образуют двигательные, а второй — чувствительные центры. Между пластинками, в промежуточной зоне, развиваются автономные центры.

Аксоны нейробластов двигательного центра выходят из спинного мозга в виде корешковых нитей, которые, сливаясь, образуют метамерно расположенные *передние (двигательные) корешки* спинномозговых нервов. В составе последних они врастают в мезодерму, где соединяются с миообластами.

Пучки центральных отростков нейробластов, залегающих в зачатках чувствительных узлов, прорастают к чувствительному центру спинного мозга как *задние (чувствительные) корешки*. Периферические отростки тех же нейробластов сбли-

жаются с передними корешками, образуя на 5—6-й неделе внутриутробного развития *спинномозговой нерв*.

Аксоны нейробластов автономных центров вступают в передние корешки и в их составе направляются на периферию, где возникают связи между ними и узлами симпатического ствола. Последние образуются из нейробластов ганглиозной пластинки, мигрирующих по ходу передних корешков спинномозговых нервов, и располагаются по сторонам позвоночного столба. Позднее клетки этих узлов, перемещаясь далее на периферию, формируют узлы и сплетения вокруг крупных сосудов.

Интенсивный рост боковых стенок приводит к образованию двух продольных борозд, которые делят спинной мозг на две симметричные половины. Полость трубки по мере формирования спинного мозга суживается и превращается в *центральный канал спинного мозга*, заполненный *спинномозговой жидкостью*.

Во время внутриутробного развития спинной мозг отстает в темпах роста от позвоночного столба. Так, на 3-м месяце этого периода он занимает весь позвоночный канал. Затем позвоночник начинает расти быстрее, в связи с чем копчиковый сегмент спинного мозга перемещается кверху и к моменту рождения находится на уровне III—IV поясничного позвонка, а

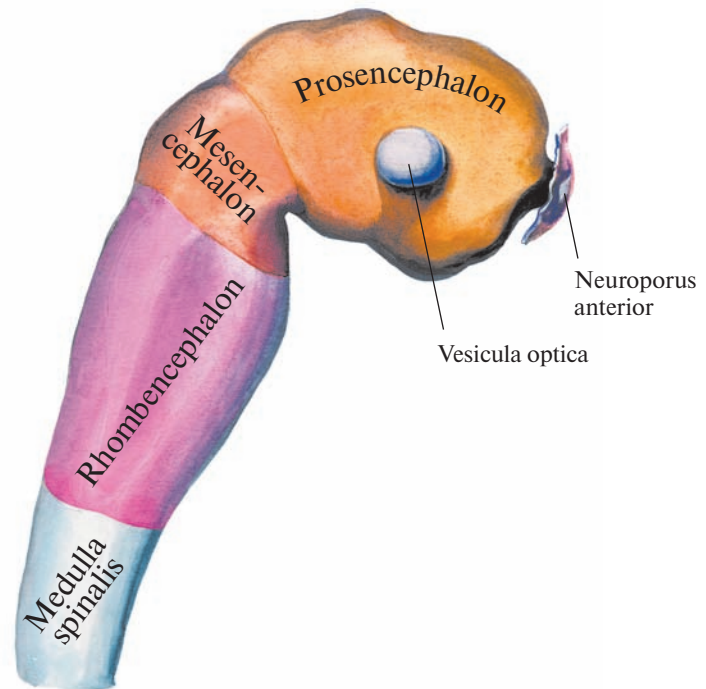


Рис. 1092. Головной мозг, енцефалон, эмбриона; вид справа (по реконструкционной модели). (Стадия трех мозговых пузырей.)

хвостовая часть нервной трубки, представляющая собой тонкий тяж из нервной ткани, не развивается и в дальнейшем становится *терминальной нитью*. В это же время образуются шейное и пояснично-крестцовое утолщения.

Головной мозг начинает формироваться к середине 1-го месяца внутриутробного периода. Передняя часть нервной трубки делится посредством двух перехватов на три первичных пузыря: передний мозговой пузырь, или *передний мозг, prosencephalon*, средний мозговой пузырь, или *средний мозг, mesencephalon*, и задний мозговой пузырь, или *ромбовидный мозг, rhombencephalon* (см. рис. 1092).

В дальнейшем образуется пять вторичных мозговых пузырей (см. рис. 1093—1098). Передний мозг делится на два пузыря: первый мозговой пузырь, или *конечный мозг, telencephalon*, и второй мозговой пузырь, или *промежуточный мозг, diencephalon*. Средний мозг не расчленяется и становится третьим мозговым пузырем. Ромбовидный мозг делится на два пузыря — четвертый мозговой пузырь и пятый мозговой пузырь, из которых развиваются соответственно *задний мозг, metencephalon*, и *продолговатый мозг, myelencephalon*.

Одновременно в результате неравномерного роста головного мозга образуется ряд изгибов: теменной — на уровне среднего мозга, мостовой — в области заднего мозга и затылочный — на границе перехода спинного мозга в продолговатый (см. рис. 1095, 1097).

Развитие серого и белого вещества головного мозга отличается некоторым своеобразием. Миграция нейробластов от места их закладки приводит к образованию серого вещества на поверхности мозговых пузырей (конечный мозг, мозжечок) и внутри белого вещества. В первом случае появляется кора, во втором — ядра. В коре головного мозга крупные нейроны, составляющие самый внутренний слой серого вещества, мигрируют первыми, а более мелкие, образующие следующие слои, перемещаются к периферии через другие, уже сформировавшиеся слои.

Вследствие значительного утолщения стенок и усложнения рельефа поверхности мозговых пузырей их полости принимают форму различных по величине и положению щелей — *желудочков головного мозга*. Желудочки заполнены спинномозговой жидкостью и сообщаются между собой и с центральным каналом спинного мозга.

Продолговатый мозг образуется из передней стенки пятого мозгового пузыря.

Задний мозг превращается в мост и в мозжечок: первый развивается из передней его части, а второй — из задней.

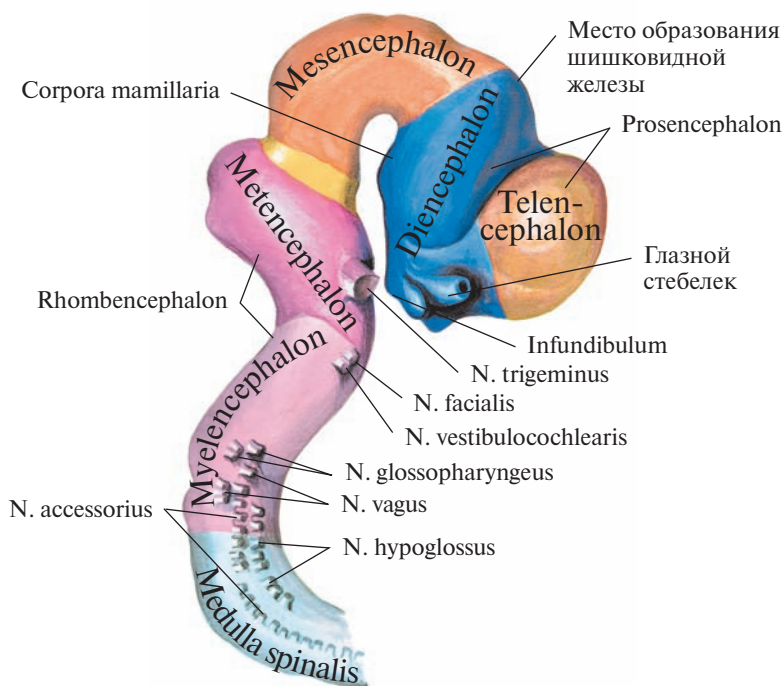


Рис. 1093. Головной мозг, енцефалон, при длине эмбриона 10,2 мм; вид справа (по реконструкционной модели). (Стадия пяти мозговых пузырей.)

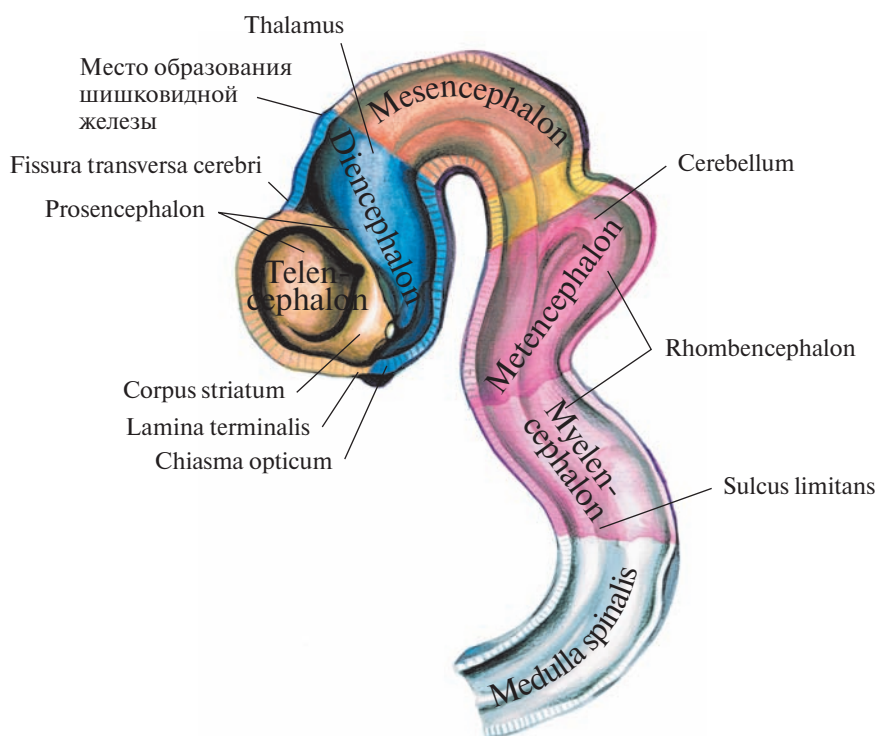


Рис. 1094. Головной мозг, енцефалон, при длине эмбриона 10,2 мм, правая половина; вид изнутри. (Полость мозговых пузырей.)

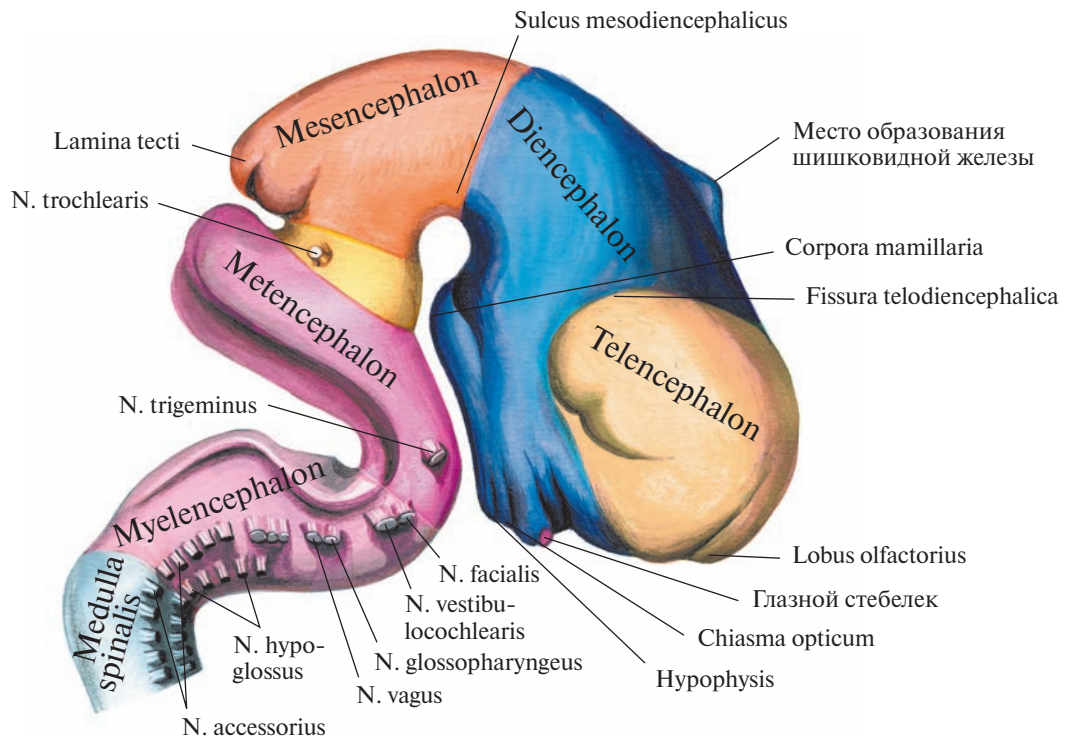


Рис. 1095. Головной мозг, енсепхалон, при длине эмбриона 13,6 мм; вид справа (по реконструкционной модели).

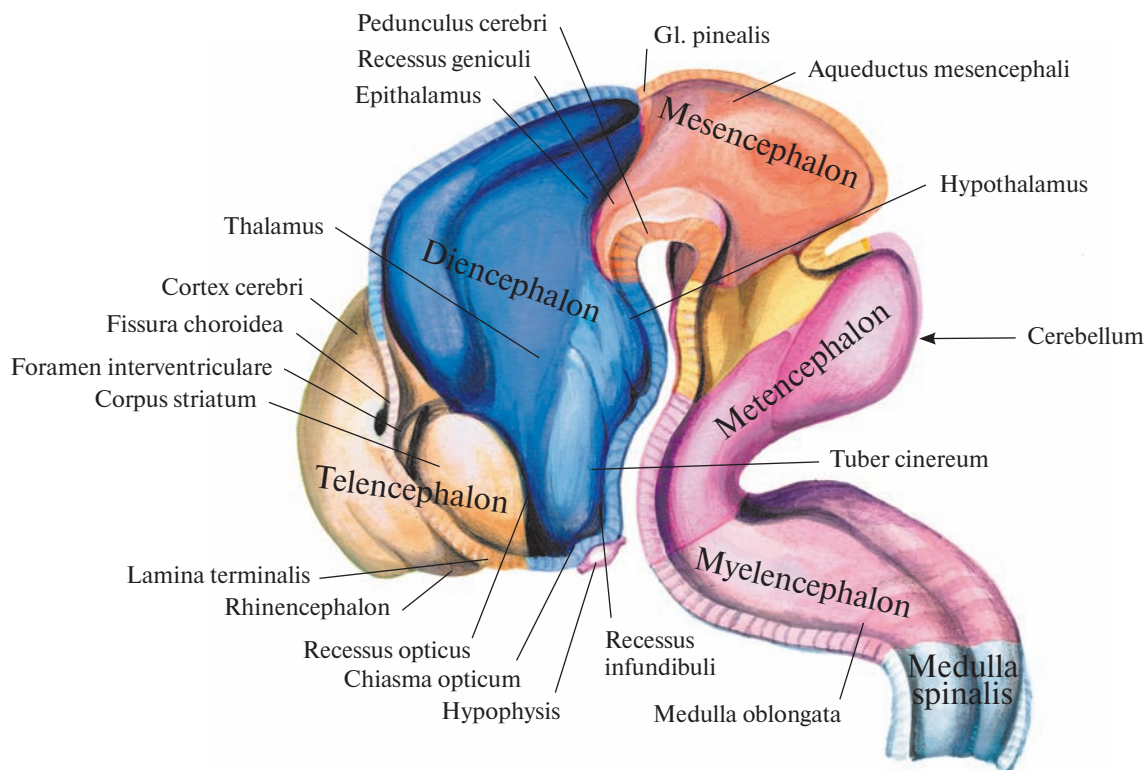


Рис. 1096. Головной мозг, енсепхалон, при длине эмбриона 13,6 мм, правая половина; вид изнутри. (Полость мозговых пузырей.)

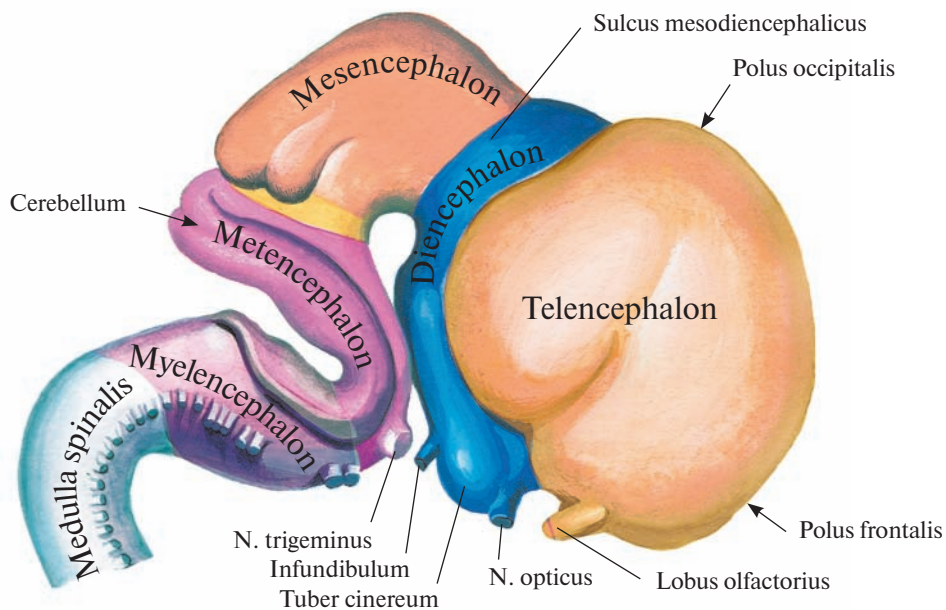


Рис. 1097. Головной мозг, енцефалон, при длине эмбриона 50 мм; вид справа (по реконструкционной модели).

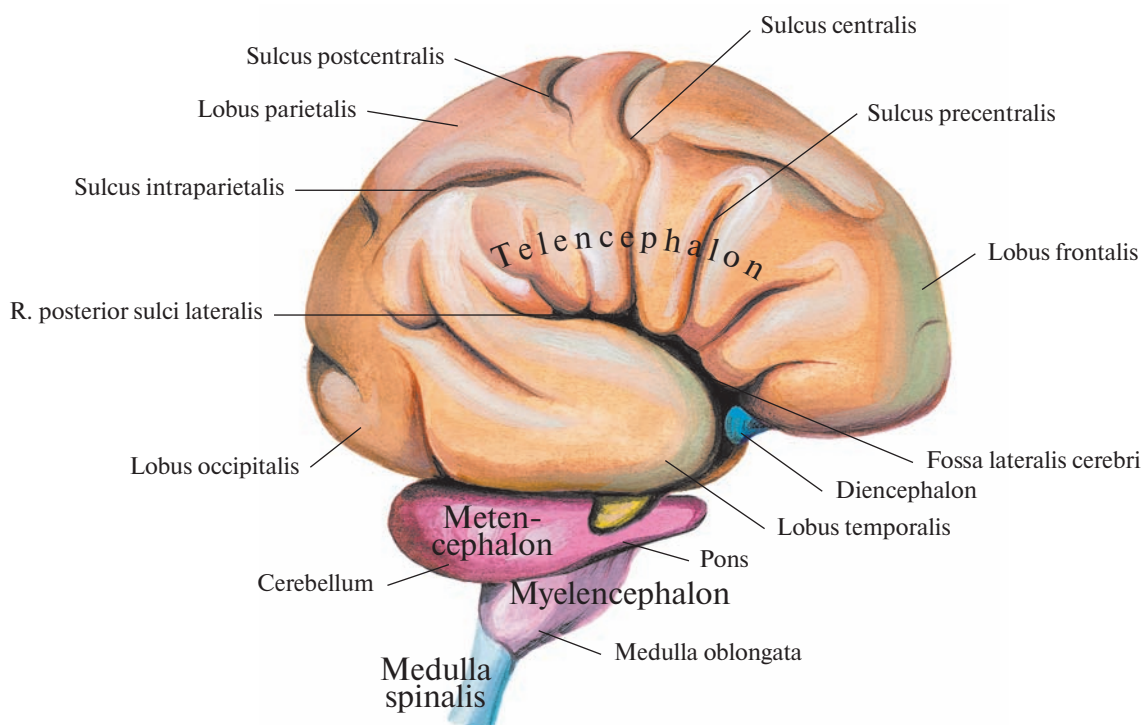


Рис. 1098. Головной мозг, енцефалон, при длине эмбриона 13 см; вид справа.

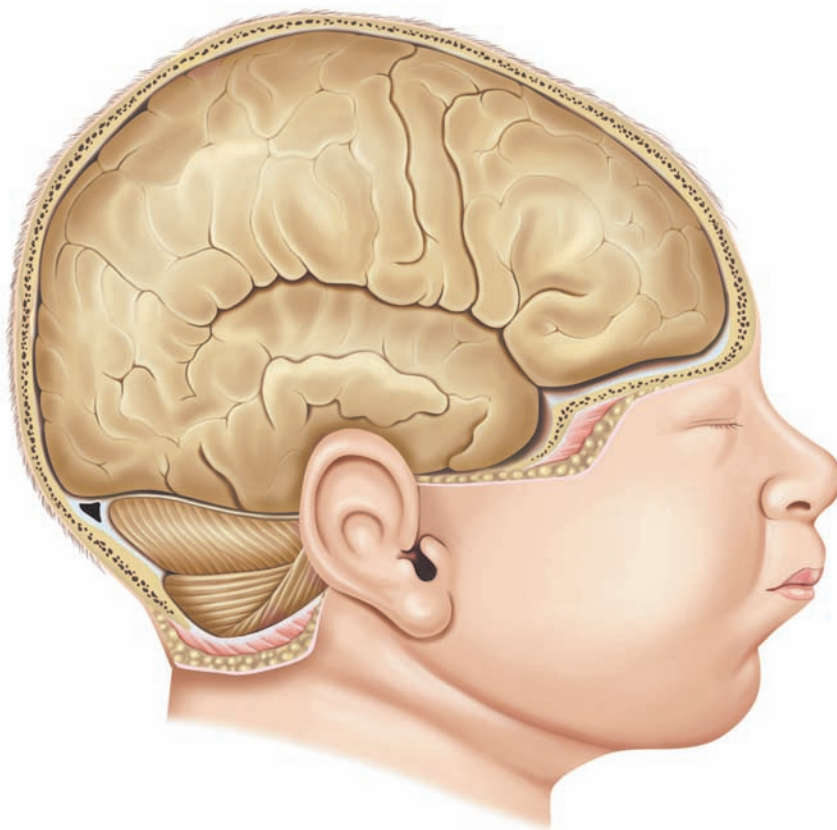


Рис. 1099. Головной мозг новорожденного, правое полушарие; вид сбоку.

Четвертый (IV) желудочек образуется из общей полости четвертого и пятого мозговых пузырей. Задняя стенка пятого пузыря не дифференцируется и остается тонкой пластинкой. Она составляет *нижний мозговой парус*, на первых этапах эмбрионального развития замкнутый со всех сторон. В дальнейшем он прорывается в трех местах, в результате чего образуются отверстия, посредством которых полость IV желудочка сообщается с подпаутинным пространством.

Ромбовидная ямка возникает вследствие раскрытия нервной трубки на сопредельных участках четвертого и пятого мозговых пузырей.

Кроме того, некоторые авторы выделяют перешеек ромбовидного мозга, представляющий собой на ранних стадиях развития головного мозга наиболее суженную часть, расположенную между ромбовидным и средним мозгом.

Средний мозг образует *крышу среднего мозга* и *ножки мозга*: первая формируется из задней его стенки, вторые — из пе-

редней. Полость среднего мозга превращается в узкий канал — *водопровод мозга*, через который сообщаются III и IV желудочки.

Ствол головного мозга составляют продолговатый мозг, мост и средний мозг. Серое вещество ствола развивается как продолжение серых столбов спинного мозга, при этом столбы меняют положение: передние (двигательные) становятся медиальными, задние (чувствительные) — латеральными, а автономные — промежуточными. Кроме того, с увеличением массы белого вещества столбы разбиваются на отдельные ядра.

Отходящие от ствола головного мозга III—XII пары *черепных нервов* имеют различное происхождение. Обонятельный и зрительный нервы по существу представляют собой продолжение трактов головного мозга; они развиваются из переднего мозга, являясь его отростками. Остальные черепные нервы дифференцируются из спинномозговых. Последние утрачивают свое сегментарное строение, и превращение их в черепные

связано с развитием органов чувств и жаберных дуг с относящейся к ним мускулатурой. Кроме того, для черепных нервов характерны отсутствие соединений между корешками, а также редукция какого-либо из них, благодаря чему их причисляют к высокоспециализированным. Например, III, IV, VI пары соответствуют передним корешкам и являются двигательными; V, VII, VIII, IX, X, XI и XII пары представляют собой гомологи задних корешков, они связаны с мышцами, развивающимися из жаберного аппарата. Кроме того, такие нервы, как X и XII пары, отличаются более сложным происхождением, поскольку включают в себя несколько спинномозговых нервов.

Аналогичным путем развивается и головная часть автономной нервной системы. Нейробласты мигрируют из ганглиозной пластинки по ходу ветвей тройничного, блуждающего и других нервов и, концентрируясь, формируют узлы.

Промежуточный мозг отличается интенсивным развитием своих боковых стенок, из которых образуются *таламусы*,

субталамусы и метаталамусы. Вентральная его стенка превращается в гипоталамус, а задняя часть дорсальной — в шишковидную железу. На большем своем протяжении дорсальная стенка остается недифференцированной и составляет эпителиальную пластинку, образующую крышу III желудочка. Полость промежуточного мозга превращается в узкую сагитально расположенную щель между таламусами — III желудочек, сообщающийся с боковыми желудочками.

Конечный мозг делится продольной щелью большого мозга на полушария большого мозга, покрывающие все остальные мозговые пузыри, а полость его преобразуется в два боковых желудочка, из которых левый условно считают первым.

Усиленный рост различных частей полушарий приводит к возникновению на их поверхности борозд и извилин, причем раньше всех появляются центральная и латеральная борозды и некоторые другие, характеризующиеся постоянством. В основа-

нии полушарий образуются скопления серого вещества — базальные ядра.

Развившиеся из нервной трубки спинной и головной отделы мозга вместе с отходящими от них нервами как анатомически, так и функционально представляют собой единое целое.

После рождения и центральная и периферическая нервная система претерпевает ряд изменений (рис. 1099, 1100).

Так, спинной мозг новорожденного имеет некоторые особенности, отличающие его от спинного мозга взрослого. Нижней его границей является III поясничный позвонок (у взрослого — I или верхний край II поясничного позвонка). Масса спинного мозга при рождении составляет 3–4 г, к 6 месяцам почти удваивается, к году — утраивается, к 6 годам доходит до 16 г и к 20 годам равна массе спинного мозга взрослого. Длина спинного мозга новорожденного достигает 15 см, к 10 годам она увеличивается без малого вдвое. Шейное и пояснично-крестцовое

утолщения при рождении хорошо выражены.

Различные отделы спинного мозга в процессе роста развиваются неодинаково: в большей степени увеличивается грудной отдел, затем шейный и в меньшей — поясничный. После 6 лет спинной мозг растет в поперечнике. Ряд борозд, появившихся на спинном мозге плода, после рождения исчезает, оставшиеся в связи с увеличением массы белого вещества углубляются и остаются на всю жизнь.

Особенности головного мозга новорожденного обусловлены недостаточными развитием и дифференциацией нервной системы. Кора больших полушарий покрыта всеми основными бороздами и извилинами, однако они слабо разграничены. Отмечено, что борозды и извилины второго и главным образом третьего порядка появляются после рождения, особенно интенсивно в течение первого года жизни, а уже имевшиеся углубляются и становятся лучше выраженными.

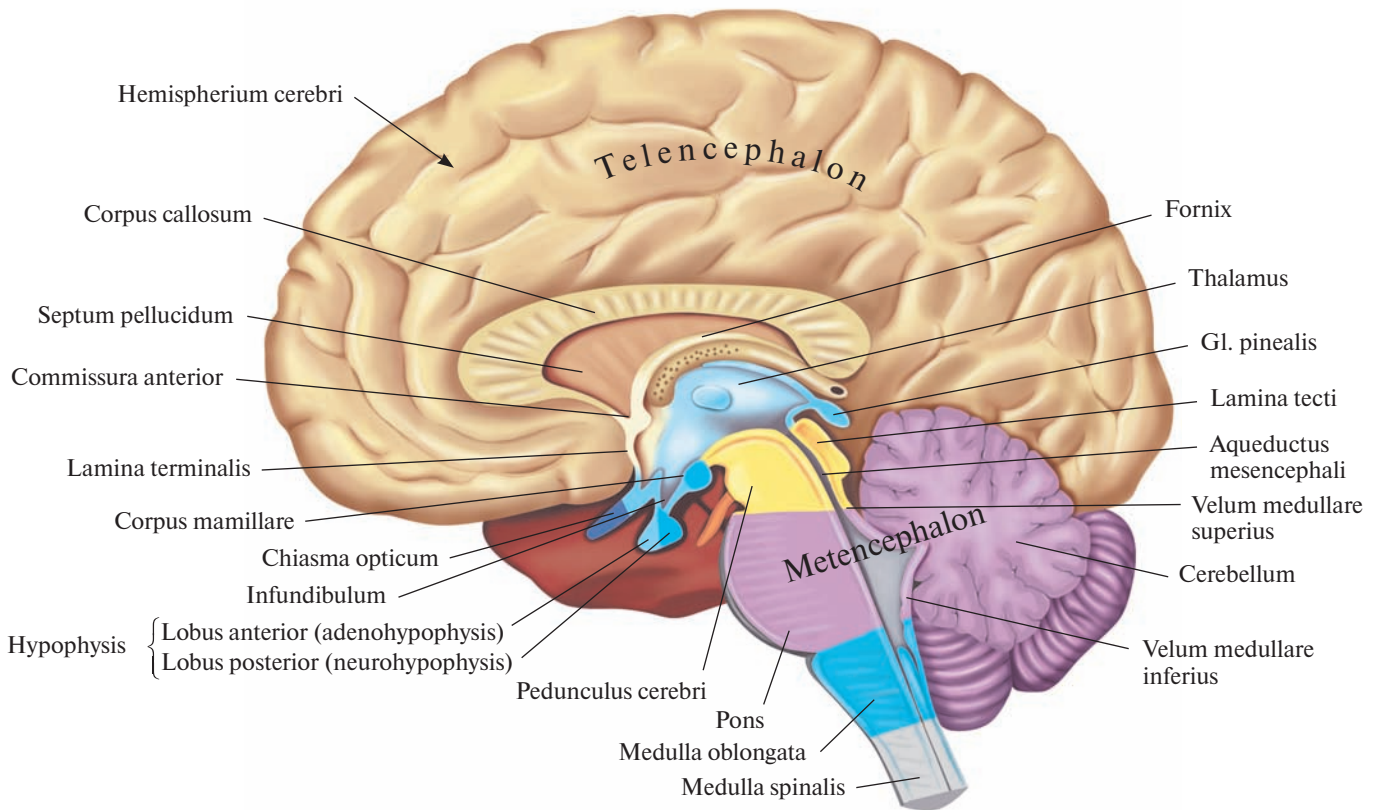


Рис. 1100. Головной мозг взрослого, правое полушарие. (Медиальная поверхность.)

Затылочная доля больших полушарий у новорожденного по сравнению со взрослым относительно крупная. Число извилин, их форма, топографическое положение по мере роста ребенка претерпевают изменения, причем самые значительные в течение первых 5—6 лет. Лишь к 15—16 годам отмечаются те взаимоотношения, которые характерны для взрослых.

Мозжечок у новорожденного несколько уплощен и удлиннен, борозды его полушарий также слабо выражены; более развита средняя часть мозжечка — червь.

Масса мозга у новорожденного 380—400 г, т. е. равна в среднем $\frac{1}{8}$ массы тела. К концу первого года жизни она удваивается и составляет $\frac{1}{11}$ — $\frac{1}{12}$ массы тела, к

3 годам утраивается, к 5 годам достигает $\frac{1}{13}$ — $\frac{1}{14}$ массы тела, к 20 годам увеличивается в 4—5 раз. У взрослого человека масса мозга равна $\frac{1}{40}$ массы тела.

Одна из особенностей возрастных изменений нервов — их миелинизация. Осуществляется она не во всех нервах одновременно: сначала в двигательных, затем в смешанных и, наконец, в чувствительных. Это относится как к черепным, так и к спинномозговым нервам; в последних данный процесс развивается в первую очередь в передних (двигательных) корешках, потом в задних (чувствительных).

Отмечено, что к моменту рождения наиболее миелинизирован преддверно-улитковый нерв. Вообще степень функ-

ционирования нерва до известной степени определяется интенсивностью образования миелиновой оболочки. После рождения этот процесс продолжается, проявляя некоторую последовательность в отношении как двигательных нервов (лицевой, подъязычный, отводящий, третья ветвь тройничного нерва, глазодвигательный), так и чувствительных (преддверно-улитковый, первая и вторая ветви тройничного, блуждающий, языкоглоточный, зрительный). Миелинизация черепных нервов наиболее интенсивно осуществляется в первые 3—4 месяца и заканчивается на втором году жизни. Миелинизация спинномозговых нервов продолжается до 3 лет.

**УЧЕНИЕ
ОБ ОРГАНАХ ЧУВСТВ
ЭСТЕЗИОЛОГИЯ**

Органы чувств, *organa sensuum*, — это периферические отделы анализаторов вместе со всеми вспомогательными образованиями. Сами же анализаторы представляют собой сложные нервные приборы, обеспечивающие восприятие, проведение и анализ нервного возбуждения.

Различные раздражения, исходящие от внешней и внутренней среды организма, воспринимаются рядом рецепторов (экстерорецепторы, интерорецепторы и проприорецепторы), каждый из которых трансформирует определенное раздражение в нервный импульс.

Возбуждение, возникающее в рецепторе, передается по нервным проводникам к промежуточным центрам, находящимся либо в спинном мозге, либо в стволовой части головного мозга, где имеется связь афферентных нейронов между собой и с эфферентными нейронами.

Из промежуточных нервных центров возбуждение поступает в кору головного мозга, там оно подвергается тончайшему анализу и синтезу.

Периферический рецептор и нервные проводники, а также нервные центры спинного мозга, мозгового ствола и соответствующие участки коры головного мозга функционально связаны между собой в единую систему анализаторов.

Анализаторы возникли вследствие необходимости быстрой и адекватной реакции организма на раздражители внешней среды. При этом часть анализаторов специализировались как дистантные (органы обоняния, зрения и слуха), а часть — как контактные (органы вкуса и осязания).

С анатомо-функциональных позиций в каждом анализаторе различают три отдела: периферический, проводниковый и центральный.

Периферический отдел любого анализатора (рецепторное поле) воспринимает только определенные виды раздражений, вызываемые адекватными раздражителями, и трансформирует их в нервное возбуждение. Рецепторы могут возбуждаться и под сильным влиянием неспецифических для них, т. е. неадекватных, раздражителей, но возникающее при этом ощущение малодифференцировано, элементарно и примитивно.

Проводниковый отдел представлен чувствительными черепными и спинномозговыми нервами, по которым импульс передается в центральный отдел.

Центральный отдел каждого анализатора представляет собой соответствующий участок коры полушарий большого мозга, где происходит анализ и синтез сигналов и формирование ощущения.

Периферические отделы анализаторов рассматривает учение об органах чувств — эстеziология.

В анатомии описываются следующие органы чувств:

- 1) орган обоняния;
- 2) орган зрения — глаз и связанные с ним структуры;
- 3) орган слуха и равновесия — ухо;
- 3) орган вкуса;
- 5) орган осязания — общий покров.

Указанные органы чувств содержат рецепторы, воспринимающие раздражения внешнего мира (экстерорецепторы).

Интерорецепторы и проприорецепторы, сигнализирующие о состоянии внутренней среды организма (внутренние органы, мышцы и т. д.), рассматриваются в учебниках гистологии.

ОРГАН ОБОНЯНИЯ

Орган обоняния, *organum olfactorium (olfactus)*, представляет собой периферический отдел обонятельного анализатора. Он располагается в слизистой оболочке носа, где занимает область верхнего носового хода и задневерхнего отдела перегородки, получившую название *обонятельной части*

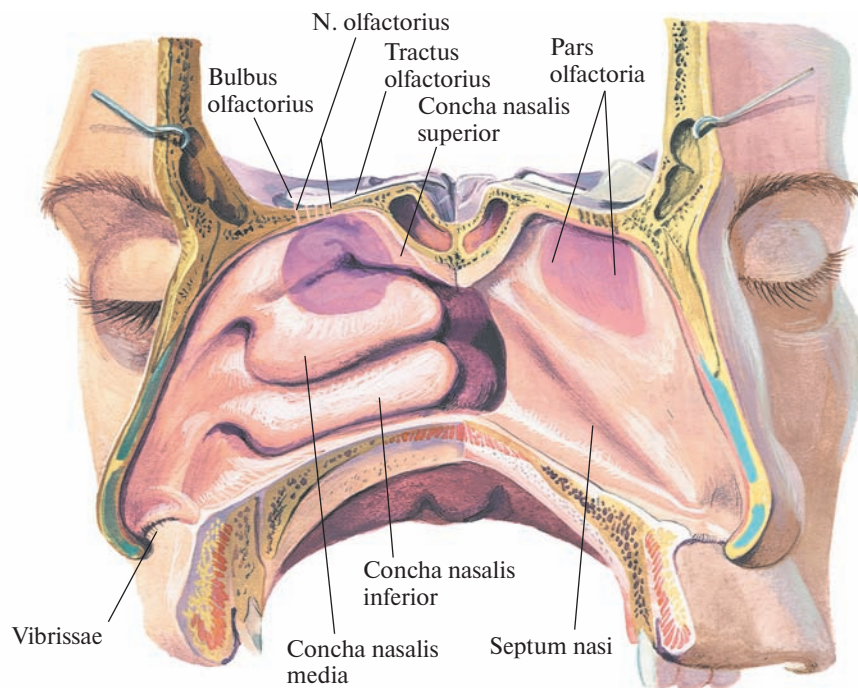


Рис. 1101. Обонятельная часть слизистой оболочки носа, *pars olfactoria tunicae mucosae nasi* (схема). (Окрашенный участок слизистой оболочки боковой стенки правой половины полости носа и правой поверхности перегородки носа.)

слизистой оболочки носа, *pars olfactoria tunicae mucosae nasi* (рис. 1101).

Этот отдел слизистой оболочки носа отличается от остальных ее участков своей толщиной и желтовато-коричневой окраской, содержит *обонятельные железы, glandulae olfactoriae*.

Эпителий слизистой оболочки обонятельной части является непосредственным рецепторным аппаратом обонятельного анализатора. Он содержит обонятельные нейросенсорные клетки, отростки которых в составе обонятельных нитей направляются к обонятельной луковице.

Обонятельная луковица, обонятельный тракт и лимбическая доля полушария большого мозга образуют центральный отдел обонятельного анализатора (см. рис. 954).

ГЛАЗ И СВЯЗАННЫЕ С НИМ СТРУКТУРЫ

Глаз и связанные с ним структуры, oculus et structurae pertinentes, являются органом зрения. В широком, общепринятом, значении слово «глаз» отождествляется с органом зрения, а в более узком, терми-

нологическом, — с глазным яблоком. Таким образом, в анатомическом представлении орган зрения — это глазное яблоко и вспомогательные структуры глаза.

ГЛАЗНОЕ ЯБЛОКО

Глазное яблоко, bulbus oculi (рис. 1102—1104; см. рис. 1107), имеет неправильную шаровидную форму. Для осмотра доступен только его передний, меньший, отдел; остальная, большая, часть залегает в глубине глазницы.

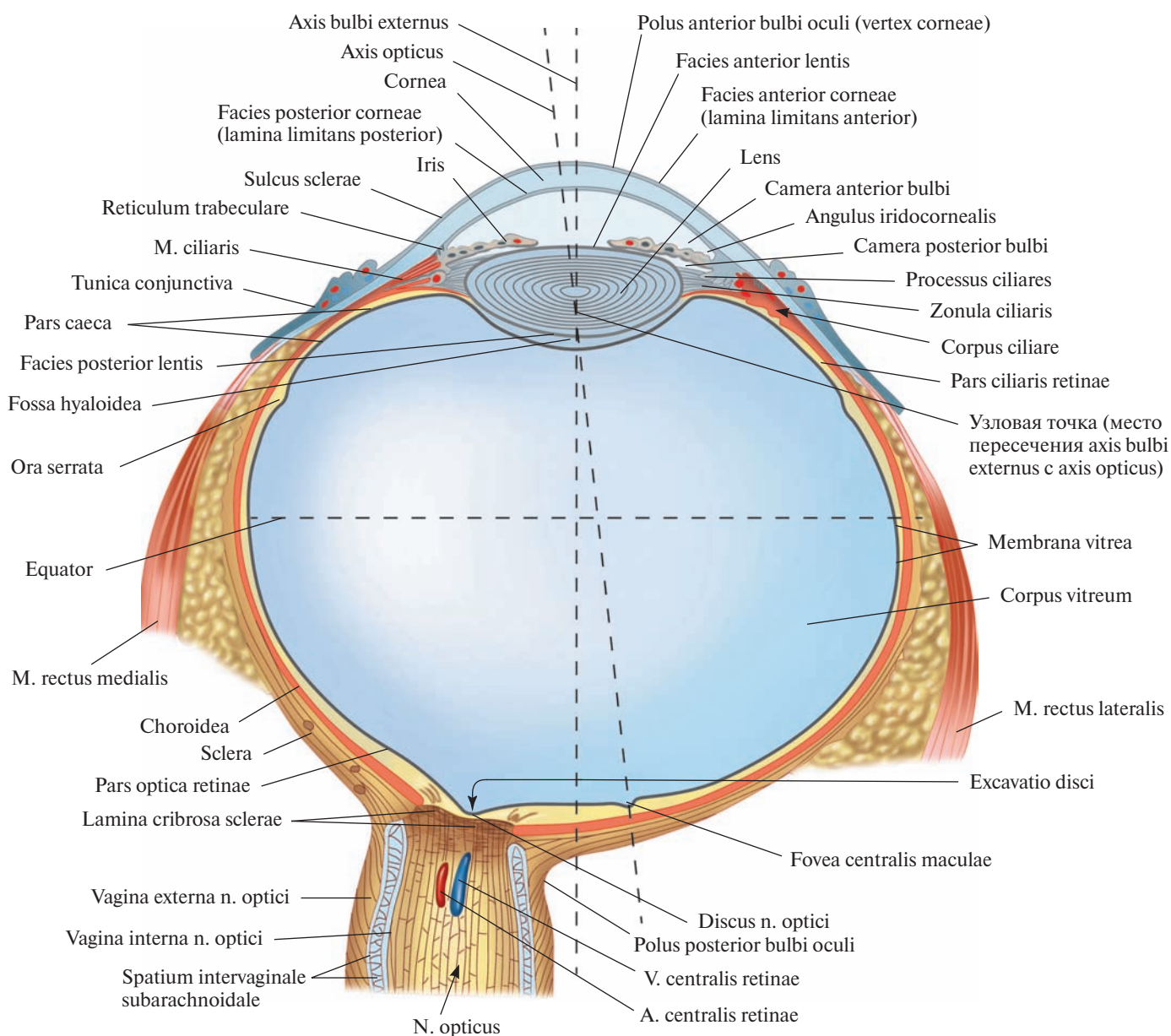


Рис. 1102. Глазное яблоко, *bulbus oculi*, правое (полусхематично). (Горизонтальный разрез.)

Основную массу глазного яблока составляют прозрачные стекловидное тело, хрусталик и водянистая влага. Содержимое глазного яблока со всех сторон окружают три оболочки: наружная — фиброзная, средняя — сосудистая и внутренняя — сетчатка.

В глазном яблоке различают: *передний полюс, polus anterior*, — самую выпуклую точку его передней поверхности, и *задний полюс, polus posterior*, — в центре заднего сегмента глазного яблока, немного кнаружи от места выхода зрительного нерва (см. рис. 1102).

Расстояние между передним и задним полюсами глазного яблока является его наибольшим размером и равно в среднем 24 мм.

Линию, соединяющую оба полюса глазного яблока, называют *наружной осью глазного яблока, axis bulbi externus* (геометрическая, сагиттальная, ось глаза).

От наружной оси следует отличать *внутреннюю ось глазного яблока, axis bulbi internus*. Она равна 21,3 мм и соединяет

точку внутренней поверхности фиброзной оболочки, соответствующую переднему полюсу глазного яблока, с точкой на сетчатке, соответствующей заднему полюсу.

Наибольший поперечный размер глазного яблока в среднем составляет 23,6 мм, а вертикальный — 23,3 мм.

Линия, соединяющая точки наибольшей окружности глазного яблока во фронтальной плоскости, обозначается как *экватор, equator* (см. рис. 1102). Линии, проведенные перпендикулярно экватору по поверхности яблока между его полюсами, носят название *меридианов, meridiani*. Вертикальный и горизонтальный меридианы делят глазное яблоко на квадранты.

ФИБРОЗНАЯ ОБОЛОЧКА ГЛАЗНОГО ЯБЛОКА

Фиброзная оболочка глазного яблока, tunica fibrosa bulbi (см. рис. 1102—1104), — самая прочная из всех трех оболочек. Благо-

даря ей глазное яблоко сохраняет присущую ему форму.

Передний, меньший, отдел фиброзной оболочки глазного яблока ($\frac{1}{6}$ всей оболочки) носит название роговой оболочки, или *роговицы, cornea* (см. рис. 1102, 1104, 1107). Роговица является наиболее выпуклой частью глазного яблока и имеет вид часового стекла, вогнутой поверхностью направленного кзади. В ней различают свободную *переднюю поверхность, facies anterior*, и *заднюю поверхность, facies posterior*, обращенную в переднюю камеру глазного яблока. Наиболее выступающая часть передней поверхности роговицы — *вершина роговицы, vertex corneae*. Периферические отделы роговицы имеют толщину 1,0—1,2 мм, центральный — 0,8—0,9 мм. Горизонтальный диаметр равен 11—12 мм, вертикальный — 10,5—11,0 мм.

Роговица состоит из прозрачной стромы, образующей *собственное вещество, substantia propria* (см. рис. 1103), роговицы. К строме со стороны передней и задней поверхности прилегают *передняя и задняя по-*

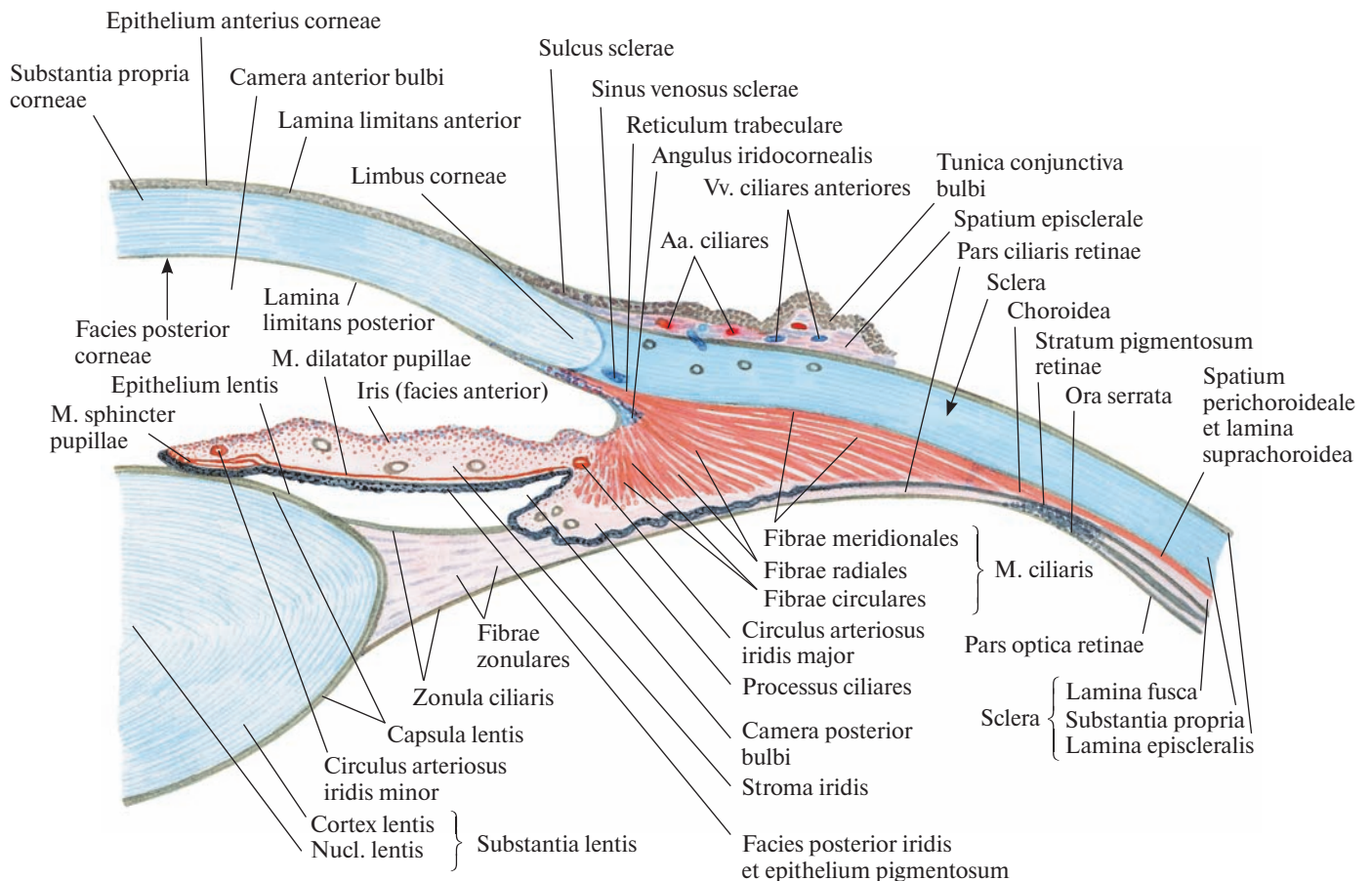


Рис. 1103. Переднебоковая часть глазного яблока. (Горизонтальный разрез.)

граничные пластинки, *laminae limitantes anterior et posterior*. Первая является видоизмененным основным веществом роговицы, вторая — производным эндотелия, выстилающего заднюю поверхность роговицы и всю переднюю камеру глаза. Пограничные пластинки покрыты соответственно *передним и задним эпителием, epithelium anterius et posterius*. Эпителий, выстилающий переднюю поверхность роговицы, без резких границ переходит в фиброзную оболочку глазного яблока. Роговица вследствие гомогенности ткани и отсутствия кровеносных и лимфатических сосудов совершенно прозрачна.

Задний, больший, отдел фиброзной оболочки глазного яблока ($\frac{2}{3}$ всей оболочки) называется *склерой, sclera* (см. рис. 1102—1104, 1107). Она является непосредственным продолжением роговицы; наружной границей между ними служит *борозда склеры, sulcus sclerae*, которой соответствует полупрозрачный ободок — *лиimbus роговицы, limbus corneae*. В этой области располагаются элементы дренажной системы глаза — *трабекулярная сеточка, reti-*

culum trabeculare. В ней различают *роговично-склеральную часть, pars corneoscleralis*, прилежащую к склере, и *увальную часть, pars uvealis*, примыкающую к радужной оболочке.

В отличие от роговицы склера состоит из волокон плотной соединительной ткани с примесью эластических и коллагеновых волокон и непрозрачна. Роговица переходит в склеру постепенно: коллагеновые волокна последней, начинающиеся у эндотелия роговицы, образуют роговично-склеральную часть трабекулярной сеточки.

Склера составляет *собственное вещество склеры, substantia propria sclerae*, прилегающая к нему спереди *эписклеральная пластинка, lamina episcleralis*, и расположенная сзади *темная пластинка склеры, lamina fusca sclerae*.

Передняя часть наружной поверхности склеры покрыта соединительнотканной оболочкой, или конъюнктивой, а задняя — только эндотелием. Внутренняя поверхность склеры, обращенная к сосудистой оболочке, тоже выстлана эндотелием.

Толщина склеры не на всем ее протяжении одинакова. Наиболее тонким является

участок, где склеру прободают волокна выходящего из глазного яблока зрительного нерва. Там образуется *решетчатая пластинка склеры, lamina cribrosa sclerae* (см. рис. 1102). Наибольшую толщину склера имеет в окружности зрительного нерва — от 1,0 до 1,5 мм; впереди толщина ее уменьшается, достигая у экватора 0,4—0,5 мм; в области прикрепления мышц она снова увеличивается до 0,6 мм. Кроме волокон зрительного нерва склеру во многих местах прободают артериальные и венозные сосуды и нервы.

В толще переднего отдела склеры, вблизи от края роговицы, на всем его протяжении залегает циркулярно идущий *венозный синус склеры, sinus venosus sclerae* (см. рис. 1103).

СОСУДИСТАЯ ОБОЛОЧКА ГЛАЗНОГО ЯБЛОКА

Сосудистая оболочка глазного яблока, tunica vasculosa bulbi (рис. 1104—1105; см. рис. 1102, 1103), делится на три неравные части:

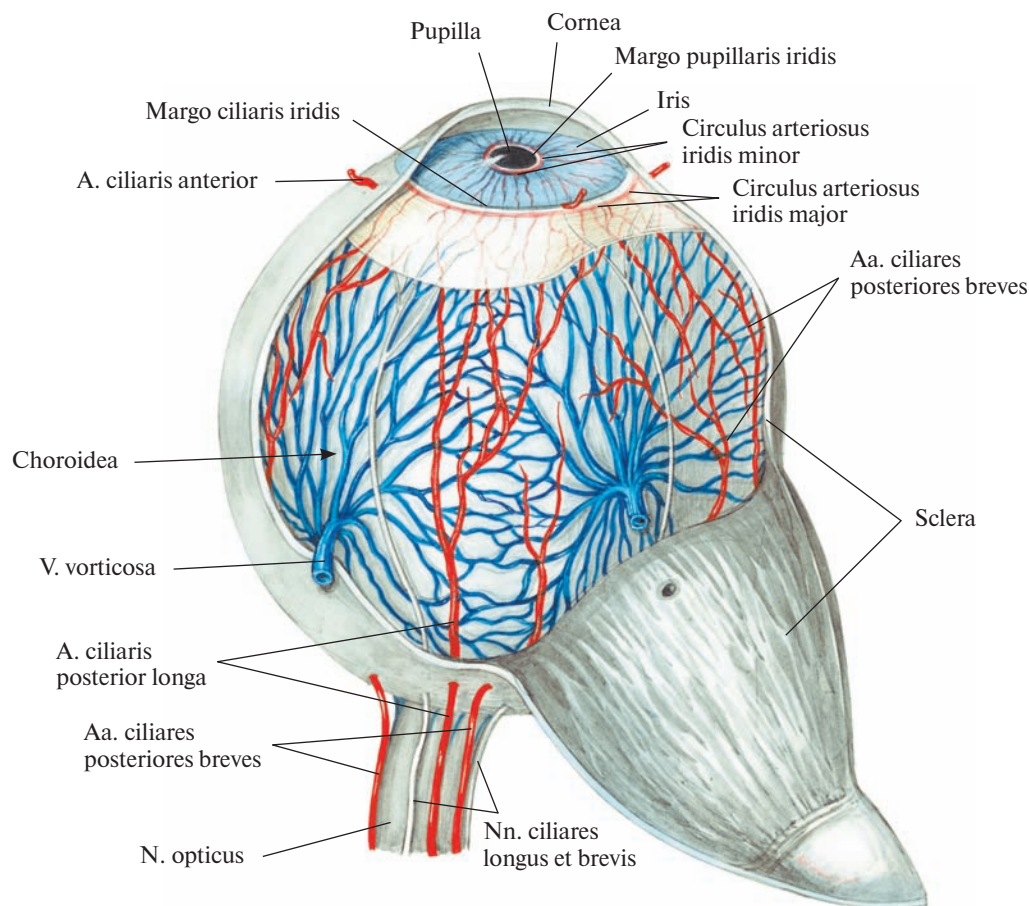


Рис. 1104. Сосудистая оболочка глазного яблока, *tunica vasculosa bulbi*. (Наружная поверхность.)
(Часть склеры и роговицы разрезана и отвернута.)

заднюю, большую, — собственно сосудистая оболочка, среднюю — ресничное тело и переднюю, меньшую, — радужка.

Собственно сосудистая оболочка

Собственно сосудистая оболочка, choroidea (см. рис. 1102—1105), выстилает две трети внутренней поверхности склеры. Почти на всем протяжении она покрыта *надсосудистой пластинкой, lamina suprachoroidea* (см. рис. 1103), состоящей из эндотелия и пигментного эпителия. Вместе с внутренней поверхностью склеры эта пластинка ограничивает капиллярное *околососудистое пространство, spatium perichoroideale*.

В области диска зрительного нерва в сосудистой оболочке имеется отверстие, через которое волокна данного нерва выходят из глазного яблока.

Собственно сосудистая оболочка содержит *сосудистую пластинку, lamina vasculosa* (см. рис. 1108), — слой крупных сосудов, преимущественно вен, идущих среди соединительнотканых волокон (в основном эластических) и пигментных клеток. Под ней располагается слой средних сосудов, менее пигментированный, к которому прилежит густая сеть мелких сосудов и капилляров, образующих *сосудисто-капиллярную пластинку, lamina choroideocapillaris*. Капиллярная сеть особенно хорошо развита в области желтого пятна сетчатки.

Самой глубокой частью собственно сосудистой оболочки является волокнистый бесструктурный слой, называемый *базальной пластинкой, lamina basalis*. Передний отдел сосудистой оболочки несколько утолщается и плавно переходит в ресничное тело. Границей между ними может служить зубчатый край сетчатки.

Ресничное тело

Ресничное тело, corpus ciliare (см. рис. 1102, 1104, 1105), соответствует борозде склеры. Со стороны внутренней поверхности оно покрыто *базальной пластинкой, lamina basalis*, являющейся продолжением базальной пластинки собственно сосудистой оболочки.

Основную массу ресничного тела составляют ресничная мышца и строма ресничного тела, содержащая рыхлую, богатую пигментными клетками соединительную ткань и большое количество сосудов.

В ресничном теле различают ресничную мышцу, ресничный венец и ресничный кружок.

Ресничная мышца, m. ciliaris (см. рис. 1102, 1103), занимает наружный отдел ресничного тела и непосредственно прилегает к склере. Она состоит из гладких мышечных волокон, среди которых различают наружные

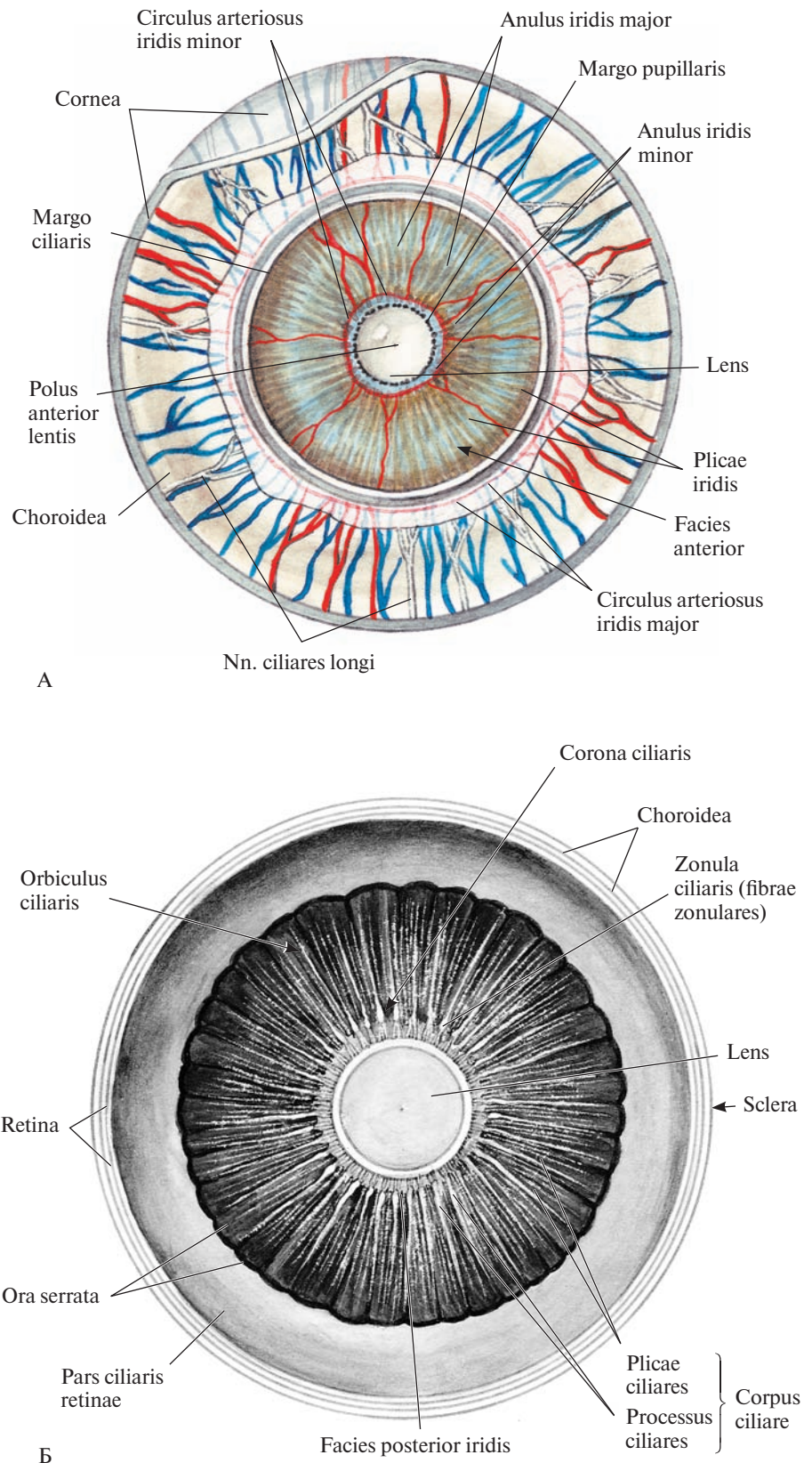


Рис. 1105. Сосудистая оболочка глазного яблока, tunica vasculosa bulbi. (Передний отдел.)

А — наружная поверхность (большая часть склеры удалена). Б — внутренняя поверхность.

меридиональные и продольные волокна, *fibrae meridionales et longitudinales*, средние радиальные волокна, *fibrae radiales*, и внутренние циркулярные волокна, *fibrae circulares*.

Меридиональные волокна сильно развиты и образуют мышцу, натягивающую собственно сосудистую оболочку. Волокна данной мышцы начинаются от радужно-роговичного угла передней камеры глазного яблока и от склеры и, направляясь кзади, теряются в сосудистой оболочке. Во время сокращения мышцы передняя часть собственно сосудистой оболочки и задний отдел ресничного тела подтягиваются вперед, при этом расслабляется ресничный пояс.

Циркулярные волокна входят в состав круговой мышцы глаза; при ее сжатии уменьшается просвет кольца, образуемого ресничным телом, за счет чего место прикрепления ресничного пояска приближается к экватору хрусталика. Сокращение вызывает расслабление указанного пояска и увеличение кривизны хрусталика, в связи с чем круговую часть ресничной мышцы называют мышцей, сжимающей хрусталик.

Ресничный кружок, *orbiculus ciliaris* (см. рис. 1105), представляет собой заднепередний отдел ресничного тела. Он имеет дугообразную форму, неровную поверхность и без резких границ продолжается кзади в собственно сосудистую оболочку.

Ресничный венец, *corona ciliaris* (см. рис. 1105), занимает переднезадний отдел ресничного тела. В нем различают радиально направленные небольшие ресничные складки, *pliae ciliares*; впереди они продолжают в ресничные отростки, *processus ciliares* (около 70), которые свободно свисают в полость задней камеры глазного яблока. Место перехода поверхности ресничного кружка в ресничный венец имеет вид закругленного края; к нему прикрепляется ресничный пояс, фиксирующий хрусталик.

Радужка

Радужка, *iris* (см. рис. 1102—1104), представляет собой самую переднюю часть сосудистой оболочки. В отличие от остальных частей она к фиброзной оболочке глазного яблока непосредственно не прилегает, а, являясь продолжением переднего отдела ресничного тела, располагается во фронтальной плоскости на некотором расстоянии от роговицы, просвечивая сквозь нее.

В центре радужки имеется круглое отверстие — зрачок, *pupilla* (см. рис. 1104). Он ограничен свободным зрачковым краем, *margo pupillaris*, радужной оболочки. Противоположный край радужки, идущий по всей ее окружности, носит название ресничного края, *margo ciliaris*. Он соединяется с фиброзной оболочкой в области трабеку-

лярной сеточки. В толще последней находятся шелевидные пространства радужно-роговичного угла, *spatia anguli iridocornealis*.

Радужка состоит из рыхлой соединительной ткани, сосудов, гладких мышц и множества нервных волокон.

В строении радужки, *stroma iridis* (см. рис. 1103), различают бессосудистый (соединительный) и сосудистый слой.

Гладкие мышцы радужной оболочки располагаются в двух направлениях: круговом и радиальном. Круговой слой залегают в окружности зрачка и образует сфинктер зрачка, *m. sphincter pupillae* (см. рис. 1103). Радиально расположенные мышечные волокна составляют дилатор зрачка, *m. dilatator pupillae*.

Передняя поверхность, *facies anterior*, радужки немного выдается вперед. На ней в окружности зрачка выделяют внутреннее малое кольцо радужки, *anulus iridis minor* (см. рис. 1105), или зрачковую часть, ограниченную снаружи циркулярно идущей неправильной зубчатой линией. Ширина этой части достигает 1 мм.

Остальная часть передней поверхности радужки имеет ширину 3—4 мм и относится к наружному большому кольцу радужки, *anulus iridis major* (см. рис. 1105), или ресничной части. На поверхности этой части имеются непостоянные углубления, представляющие собой ряд радиальных складок, а также небольшое число круговых складок радужки, *pliae iridis*.

Задняя поверхность, *facies posterior* (см. рис. 1103), соответственно вогнута и покрыта пигментным эпителием, *epithelium pigmentosum*, который обуславливает цвет глаз.

ВНУТРЕННЯЯ ОБОЛОЧКА ГЛАЗНОГО ЯБЛОКА

Внутренняя оболочка глазного яблока, *tunica interna bulbi*, называемая сетчаткой, *retina* (рис. 1106; см. рис. 1102, 1103), имеет сложное строение. Наружная ее поверхность на всем протяжении прилегает к сосудистой оболочке, а внутренняя — к стекловидному телу.

В сетчатке различают две неравные части: большую заднюю — зрительную, воспринимающую световые раздражения, и меньшую переднюю — слепую, не содержащую светочувствительных элементов.

Зрительная часть сетчатки, *pars optica retinae* (см. рис. 1102, 1103), простирается до ресничного тела и заканчивается зубчатым краем, *ora serrata*. Она состоит из слоев, различимых лишь микроскопически.

Наружный — пигментный слой, *stratum pigmentosum* (см. рис. 1103, 1106), анатомически более тесно связан с сосудистой оболочкой и рыхло — с остальной частью сет-

чатки. Поэтому при вскрытии глазного яблока вслед за истечением стекловидного тела происходит отделение сетчатки без пигментного слоя.

Внутренний нервный слой, *stratum nervosum*, в свою очередь состоит из ряда слоев (см. рис. 1106).

1. Слой наружных и внутренних сегментов, *stratum segmentorum externorum et internorum*, содержит фоторецепторы, представленные верхушечными частями палочковидных (световоспринимающих) и колбочковидных (цветовоспринимающих) зрительных клеток, погруженных в пигментный слой.

2. Наружный пограничный слой, *stratum limitans externum*, состоит из глиальных клеток и отростков фоторецепторов.

3. Наружный ядерный слой, *stratum nucleare externum*, образован теми частями колбочек и палочек, в которых залегают ядра.

4. Наружный сетчатый слой, *stratum plexiforme externum*, содержит концевые сферулы палочек и ножки колбочек.

5. Внутренний ядерный слой, *stratum nucleare internum*, включает горизонтальные и амакриновые клетки.

6. Внутренний сетчатый слой, *stratum plexiforme internum*, представлен отростками горизонтальных и амакриновых клеток.

7. Ганглионарный слой, *stratum ganglionis* (см. рис. 956), состоит из клеточных тел, отростки которых формируют зрительный нерв.

8. Слой нервных волокон, *stratum neurofibrarum*, содержит волокна зрительного нерва, направленные к его диску.

9. Внутренний пограничный слой, *stratum limitans internum*, окружает слой нервных волокон и прилегает к стекловидному телу.

На поверхности зрительной части сетчатки заметно хорошо выраженное овальное возвышение — диск зрительного нерва, *discus nervi optici* (см. рис. 1102, 1109). Там сосредоточиваются аксоны мультиполярных нервных клеток сетчатки, которые, прободая склеру, образуют ствол зрительного нерва (см. «Зрительный нерв»).

В центре диска зрительного нерва имеется углубление диска, *excavatio disci* (см. рис. 1102), являющееся местом входа и выхода сосудов, кровоснабжающих сетчатку. В области диска есть участок сетчатки, лишенный светочувствительных элементов, — так называемое слепое пятно.

На 3—4 мм кнаружи от диска зрительного нерва в сетчатке находится желтое пятно, *macula lutea* (см. рис. 1109). Оно имеет форму круга или овала с небольшим углублением в центре — центральной ямкой, *fovea centralis* (см. рис. 1102, 1109). Желтое пятно является местом наилучшего видения: глазное яблоко всегда принимает такое положение, при котором рассматри-

ваемый предмет находится на продолжении *зрительной оси, axis opticus*, соединяющей центр роговицы с центральной ямкой желтого пятна сетчатки.

В области желтого пятна имеются только колбочки. Задний отдел зрительной части сетчатки содержит множество колбочек и палочек; впереди число колбочек умень-

шается, и у зубчатого края сетчатки они отсутствуют.

Слепая часть сетчатки, pars caeca retinae (см. рис. 1102), соответственно частям сосудистой оболочки делится на *ресничную часть сетчатки, pars ciliaris retinae*, выстилающую внутреннюю поверхность ресничного тела, и *радужковую часть сетчатки,*

pars iridica retinae, покрывающую заднюю поверхность радужки. Первая является продолжением пигментного слоя сетчатки, а вторая состоит из эпителиальных клеток и содержит пигмент. Обе эти части соединены более прочно, чем слои зрительной части сетчатки, и переходят одна в другую в области зрачкового края радужки.

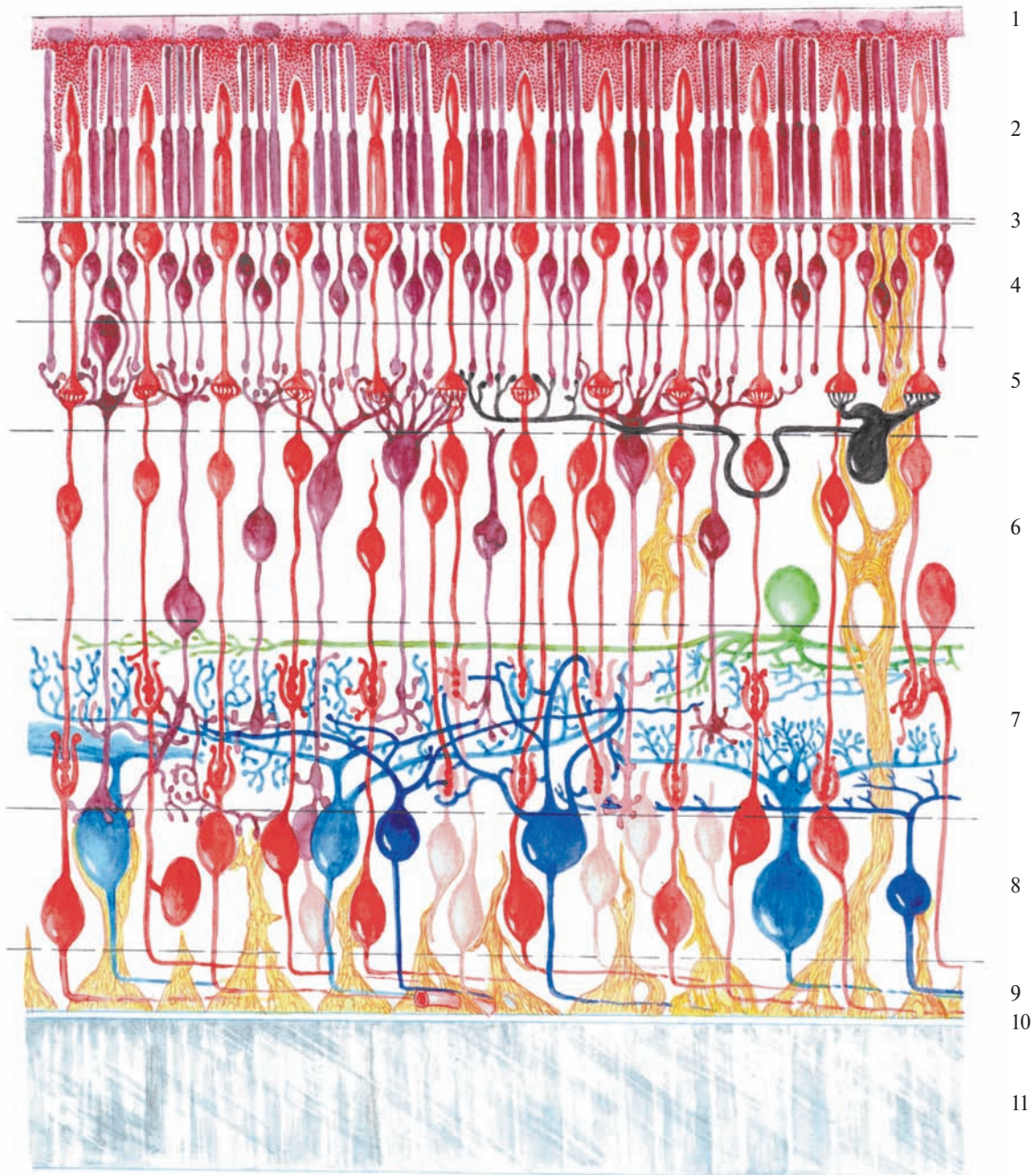


Рис. 1106. Строение внутренней оболочки глазного яблока, *tunica interna bulbi* (схема).

1 — *stratum pigmentosum retinae*; 2 — *stratum segmentorum externorum et internorum*; 3 — *stratum limitans externum*; 4 — *stratum nucleare externum*; 5 — *stratum plexiforme externum*; 6 — *stratum nucleare internum*; 7 — *stratum plexiforme internum*; 8 — *stratum ganglionicum*; 9 — *stratum neurofibrarum*; 10 — *stratum limitans internum*; 11 — *corpus vitreum*.

СВЕТОПРЕЛОМЛЯЮЩИЕ СРЕДЫ ГЛАЗНОГО ЯБЛОКА

К светопреломляющим средам глазного яблока относятся стекловидное тело, хрусталик и водянистая влага в передней и задней камерах. Первые два образования заполняют *стекловидную камеру, camera postrema (vitrea)*, глазного яблока.

Стекловидное тело, corpus vitreum (рис. 1107; см. рис. 1102), снаружи покрыто тонкой прозрачной *стекловидной мембраной, membrana vitrea*, и занимает большую часть полости глазного яблока. Оно содержит совершенно прозрачную студенистую массу без сосудов и нервов — *стекловидную строму, stroma vitreum*. В состав последней входят нежная сеть переплетающихся тонких волокон и богатая белками *стекловидная жидкость, humor vitreus*.

Передняя поверхность стекловидного тела обращена к задней поверхности хрусталика и несет на себе соответственно ее форме чашеобразную *стекловидную ямку, fossa hyaloidea*. К ямке подходит *стекловидный канал, canalis hyaloideus*, представляющий собой остаток сосудисто-эмбриональной ткани. В канале иногда пролегает *артерия стекловидного тела, a. hyaloidea*.

Остальная часть стекловидного тела прижимается к внутренней поверхности сетчатки; ее форма приближается к шаровидной.

Хрусталик, lens, внешне напоминает двояковыпуклую линзу (см. рис. 1102, 1103, 1105, 1107). *Задняя поверхность хрусталика, facies posterior lentis*, более выгнутая, прилежит к стекловидному телу, а *передняя поверхность, facies anterior lentis*, обращена к радужке.

Различают *передний и задний полюсы хрусталика, polus anterior et posterior lentis*

(см. рис. 1105), — наиболее выступающие центральные точки передней и задней его поверхностей.

Линия, соединяющая передний и задний полюсы хрусталика, носит название *оси, axis* (см. рис. 1107), и равна в среднем 3,6 мм.

Вещество хрусталика, substantia lentis (см. рис. 1103), совершенно прозрачно и, так же как стекловидное тело, не содержит сосудов и нервов.

Основная масса хрусталика состоит из *волокон хрусталика, fibrae lentis*, представляющих собой вытянутые в длину шести-гранные эпителиальные клетки.

Периферические отделы хрусталика покрыты со стороны его передней и задней поверхностей *капсулой хрусталика, capsula lentis* (см. рис. 1103). Последняя представляет собой гомогенную прозрачную оболочку, более толстую на передней поверх-

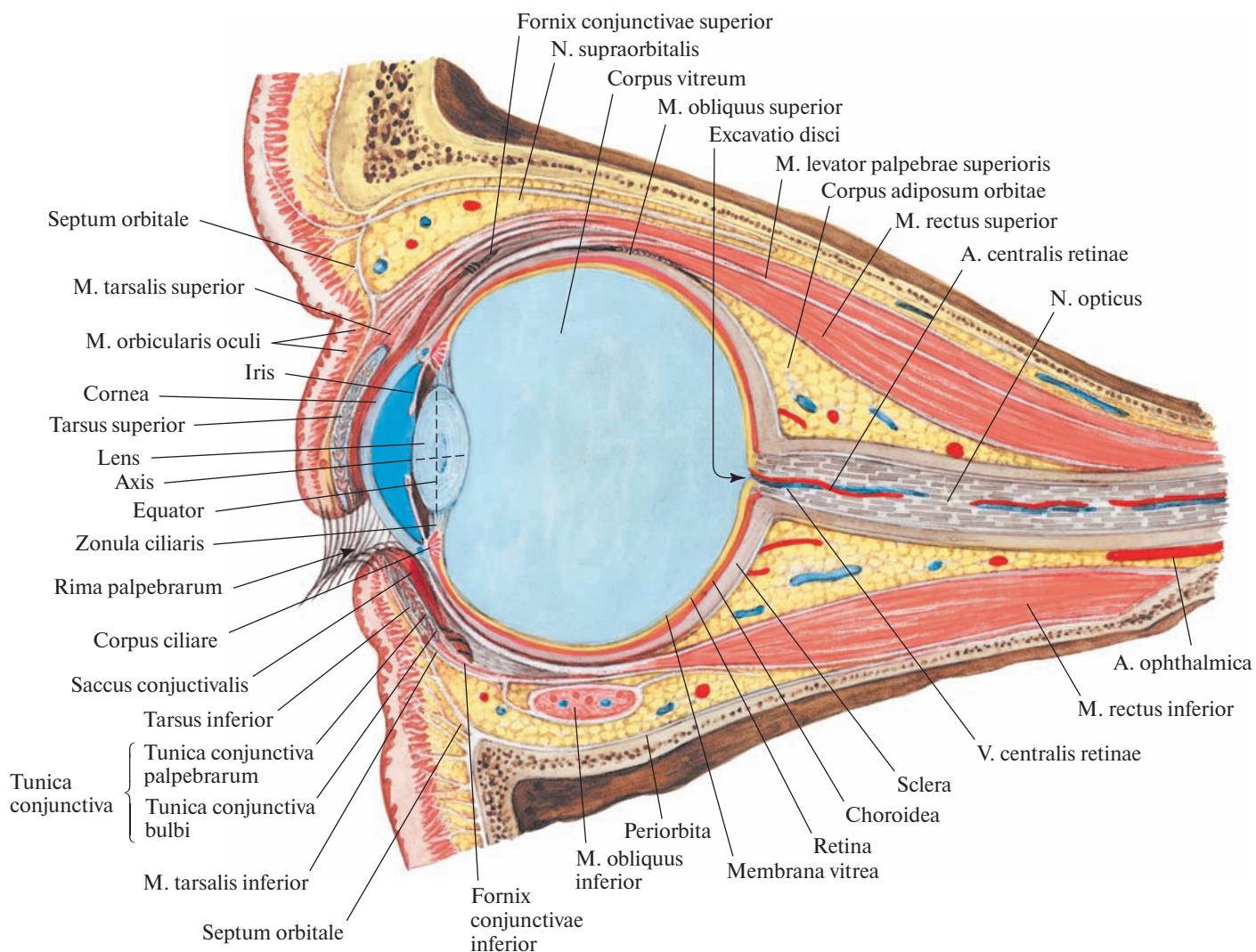


Рис. 1107. Сагиттальный разрез глазницы и глазного яблока.

ности хрусталика, где под ней располагается *эпителий хрусталика, epithelium lentis*.

Вещество хрусталика имеет неодинаковую консистенцию: в центре оно более плотное и называется *ядром хрусталика, nucleus lentis*, а по периферии менее плотное — это *кора хрусталика, cortex lentis*.

Располагаясь между стекловидным телом и радужкой, хрусталик прикрепляется своим закругленным периферическим краем — *экватором хрусталика, equator lentis* (см. рис. 1107), к ресничному телу посредством натянутых тонких *волокон пояска, fibrae zonulares* (см. рис. 1103), наружные концы которых идут от ресничного тела, а внутренние вплетаются в капсулу хрусталика. В совокупности указанные волокна образуют вокруг хрусталика связку — *ресничный пояс, zonula ciliaris* (см. рис. 1102, 1103). Между волокнами находятся лимфатические *пространства пояска, spatia zonularia*.

Задняя камера глазного яблока, camera posterior bulbi (см. рис. 1102, 1103), представляет собой щелевидную полость, сзади ограниченную передней поверхностью хрусталика, ресничным пояском и ресничным телом, спереди — задней поверхностью радужки. Она сообщается с пространствами пояска и через зрачок с передней камерой.

Передняя камера глазного яблока, camera anterior bulbi (см. рис. 1102, 1103), — щелевидная полость, ограниченная спереди задней вогнутой поверхностью роговицы, сзади — передней поверхностью радужки, а по периферии — *радужно-роговичным углом, angulus iridocornealis*.

Задняя и передняя камеры глазного яблока заполнены прозрачной бесцветной жидкостью — *водянистой влагой, humor aquosus*, продуцируемой сосудами ресничного тела и радужки. Отток водянистой влаги осуществляется по следующим путям: из задней камеры она попадает в переднюю, откуда через пространства радужно-роговичного угла направляется в систему извитых вортикозных вен. Кроме того, из названных камер влага может поступать в венозный синус склеры, а оттуда в составе венозной крови в ресничные и конъюнктивальные вены.

НЕРВЫ ГЛАЗНОГО ЯБЛОКА

К главному яблоку подходят длинные и короткие ресничные нервы, которые берут начало соответственно от носоресничного нерва (ветвь тройничного нерва) и ресничного узла (см. рис. 958—960, 1061, 1104, 1105). Достигнув заднего отдела глазного яблока, они прободают склеру и, пролекая между нею и сосудистой оболочкой, посылают к ним небольшие стволы.

По ходу этих нервов в области ресничной мышцы образуется ресничное сплете-

ние, включающее нервные клетки; его ветви следуют к радужке и ресничной мышце.

К коже верхнего века направляются ветви век подблокового нерва (от носоресничного нерва), а к коже нижнего — нижние ветви век подглазничного нерва (от верхнечелюстного нерва).

КРОВЕНОСНЫЕ СОСУДЫ ГЛАЗНОГО ЯБЛОКА

Глазное яблоко кровоснабжают ветви *глазной артерии*. Она посылает к нему ресничные артерии (рис. 1108; см. рис. 1104),

которые питают фиброзную и сосудистую оболочки, и центральную артерию сетчатки, распадающуюся во внутренней оболочке на несколько мелких стволов. Кроме того, глазная артерия отдает ряд ветвей к мышцам глазного яблока, слезной железе и другим образованиям в глазнице (см. т. 3 «Внутренняя сонная артерия»).

1. Длинные задние ресничные артерии, всего две, подходят к главному яблоку по бокам зрительного нерва. Прободая склеру, они вступают в околососудистое пространство и направляются по латеральной и медиальной сторонам глазного яблока к ресничному телу. Там артерии делятся на

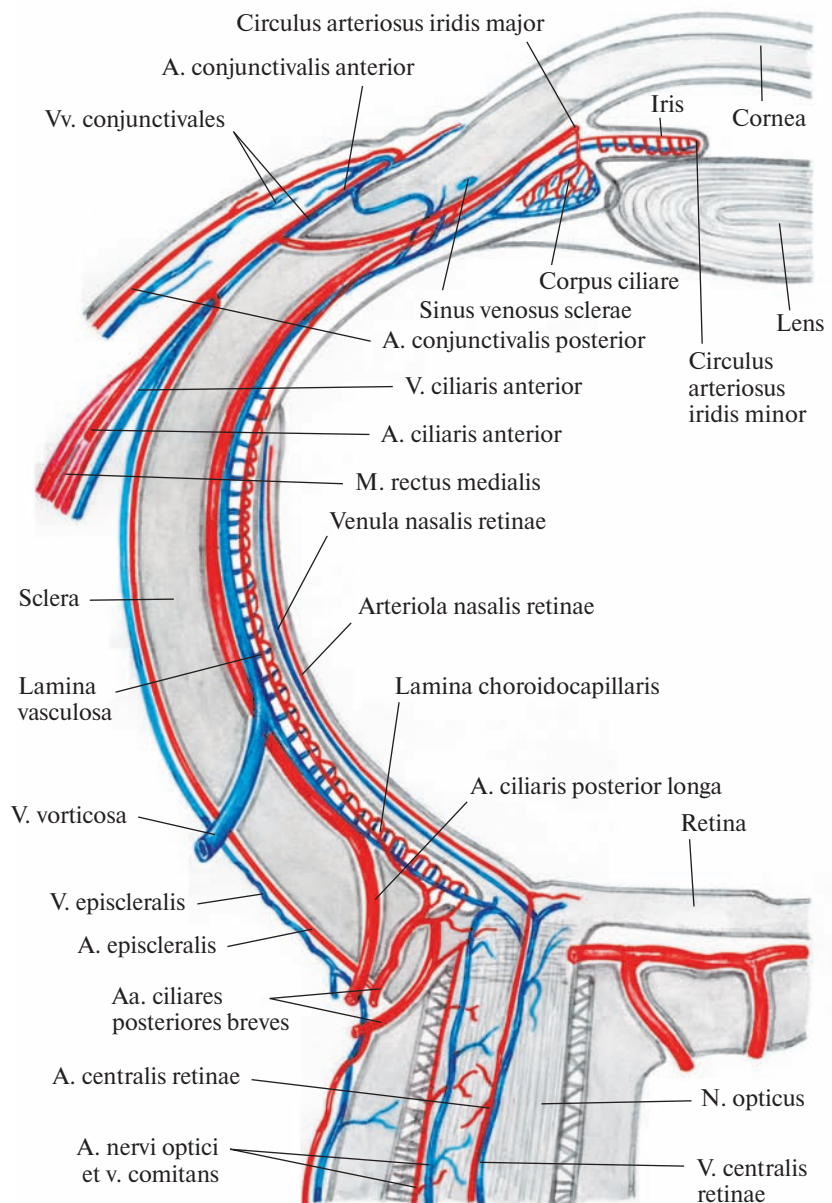


Рис. 1108. Кровеносные сосуды глазного яблока, *vasa sanguinea bulbi oculi*, правого; вид сверху (схема). (Расположение артерий и вен в глазном яблоке.) (Горизонтальный разрез.)

восходящие и нисходящие ветви, которые пролегают по ресничному краю радужки, соединяются друг с другом и с передними ресничными артериями, формируя *большой артериальный круг радужки, circulus arteriosus iridis major*. От последнего небольшие стволы направляются к ресничной мышце, а также в радужку, где у зрачкового края образуется *малый артериальный круг радужки, circulus arteriosus iridis minor*.

Кроме того, длинные задние ресничные артерии анастомозируют с короткими задними ресничными артериями.

2. Короткие задние ресничные артерии начинаются от глазной артерии 4—6 стволами. Направляясь к главному яблоку, они разветвляются и подходят к его задней периферии в количестве 18—20. Там короткие задние ресничные артерии посылают стволы к склере и наружной оболочке зрительного нерва. Затем указанные артерии прободают склеру в области выхода зрительного нерва и вступают в толщу сосудистой оболочки, где формируют сеть капилляров, залегающую в сосудисто-капиллярной пластинке. В ок-

ружности зрительного нерва короткие задние ресничные артерии соединяются друг с другом и с ветвями центральной артерии сетчатки и участвуют в образовании сосудистого круга зрительного нерва в склере.

3. Передние ресничные артерии отходят от артерий четырех прямых мышц, следуют к краю роговицы, где отдают эписклеральные артерии к переднему отделу склеры и передние конъюнктивальные артерии к конъюнктиве глазного яблока, а затем, прободая склеру, вступают в толщу ресничной мышцы, кровоснабжают ее и посылают стволы в большой артериальный круг радужки.

4. Центральная артерия сетчатки (см. рис. 1107, 1108) начинается от глазной артерии, направляется к зрительному нерву и на расстоянии 1 см от глазного яблока проникает в него. Следуя по оси нерва, артерия в области его диска достигает сетчатки и распадается на два ствола — верхний и нижний. Эти стволы образуют на поверхности диска зрительного нерва (иногда в его толще) *сосудистый круг зрительного*

нерва, circulus vasculosus nervi optici, от которого отходят следующие концевые ветви (рис. 1109):

1) *верхняя артериола пятна, arteriola macularis superior*, — идет латерально и вверх;

2) *нижняя артериола пятна, arteriola macularis inferior*, — также направляется латерально, но пролегает горизонтально, достигая желтого пятна;

3) *средняя артериола пятна, arteriola macularis media*, — сравнительно небольшой сосуд, следует медиально и немного вверх;

4) *верхняя носовая артериола сетчатки, arteriola nasalis retinae superior*, — направляется вертикально вверх;

5) *нижняя носовая артериола сетчатки, arteriola nasalis retinae inferior*, — идет вниз и немного медиально;

6) *верхняя височная артериола сетчатки, arteriola temporalis retinae superior*, — мощный сосуд, направляется латерально и вверх;

7) *нижняя височная артериола сетчатки, arteriola temporalis retinae inferior*, — следует латерально и вниз.

В области желтого пятна имеется хорошо развитая сеть сосудов, а в центральной ямке их нет.

Всем артериолам сетчатки сопутствуют одноименные венылы (см. рис. 1108, 1109), среди которых различают *верхнюю, нижнюю и среднюю венылы пятна, venulae maculares superior, inferior et media*; *верхнюю и нижнюю носовые венылы сетчатки, venulae nasales retinae superior et inferior*; *верхнюю и нижнюю височные венылы сетчатки, venulae temporales retinae superior et inferior*.

Венылы направляются в центральную вену сетчатки, впадающую в верхнюю глазную вену или, реже, в пещеристый синус. Центральная вена сетчатки в толще зрительного нерва сопровождает одноименную артерию.

Венозная кровь оттекает от глазного яблока по передним и задним ресничным венам.

Передние ресничные вены начинаются от вен ресничной мышцы. По пути в них впадают сосуды из венозного синуса склеры, который также сообщается с пространствами радужно-роговичного угла. Прободая склеру, эти вены принимают в свой состав эписклеральные и конъюнктивальные вены и вливаются в вены мышц глазного яблока.

Задние ресничные вены собирают кровь из заднего отдела глазного яблока.

Вортикозные вены (см. рис. 1104, 1108), всего 4—6, образуются вдоль экватора в толще сосудистой оболочки. Они собирают кровь из собственно сосудистой оболочки, ресничного тела и радужки. Вортикозные вены впадают в глазные вены, которые в свою очередь анастомозируют с венами лица.

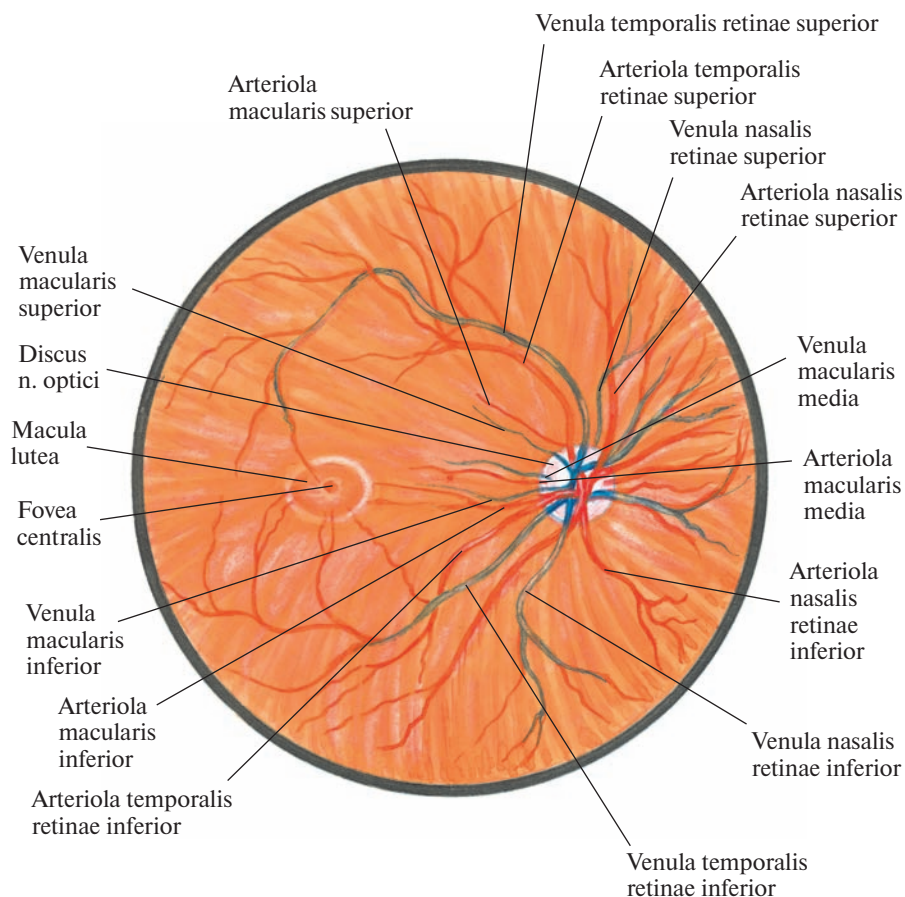


Рис. 1109. Дно глаза, правого. (Офтальмоскопия.)

ВСПОМОГАТЕЛЬНЫЕ СТРУКТУРЫ ГЛАЗА

Вспомогательные структуры глаза, structurae oculi accessoriae, — это брови, веки, конъюнктива, слезный аппарат и мышцы глазного яблока.

ВЕКИ

Веки, palpebrae (рис. 1110—1112), представляют собой складки кожи, окружающие спереди глазное яблоко. *Верхнее веко, palpebra superior*, больше *нижнего века, palpebra inferior*, его высота равна 10—12 мм, нижнего — 5—6 мм. Сомкнутые веки полностью закрывают глазное яблоко.

В каждом веке различают переднюю и заднюю поверхности и два края — *глазничный* и *свободный*, ограничивающие *щель век (глазную щель), rima palpebrarum*.

Передняя поверхность века, facies anterior palpebrae (см. рис. 1010), как верхнего, так и нижнего, выпуклая и покрыта кожей, в которой залегает множество сальных и потовых желез. Верхнее веко сверху ограничено бровью.

Бровь, supercilium, представляет собой валикообразное возвышение кожи вдоль надглазничного края глазницы. Медиальная часть ее более выпуклая, латеральная истончается. Поверхность брови обильно покрыта небольшими волосками. Когда верхнее веко поднято, его кожа на уровне надглазничного края глазницы образует заметную верхнюю бороздку.

Нижнее веко отделено от щеки слабо выраженной бороздкой под ним. При опущенном веке его кожа на уровне подглазничного края глазницы образует нижнюю бороздку.

Глазничный край века является местом перехода его кожных покровов в кожу смежных областей. Свободный край имеет толщину до 2 мм. На большем своем протяжении, кроме медиальной части, он дугообразно выдается вперед. Медиальные части свободных краев верхнего и нижнего век заворачиваются соответственно кверху и книзу и, соединяясь друг с другом с помощью *медиальной спайки век, commissura medialis palpebrarum* (см. рис. 1111), образуют закругленный *медиальный угол глаза, angulus oculi medialis*. В этом месте иногда видна слабо выраженная вертикальная *веконосовая складка, plica palpebronasalis*, немного вогнутой формы, огибающая изнутри медиальную связку век. С боковой стороны веки, соединяясь с *латеральной спайкой век, commissura lateralis palpebrarum*, составляют острый *латеральный угол глаза, angulus oculi lateralis*.

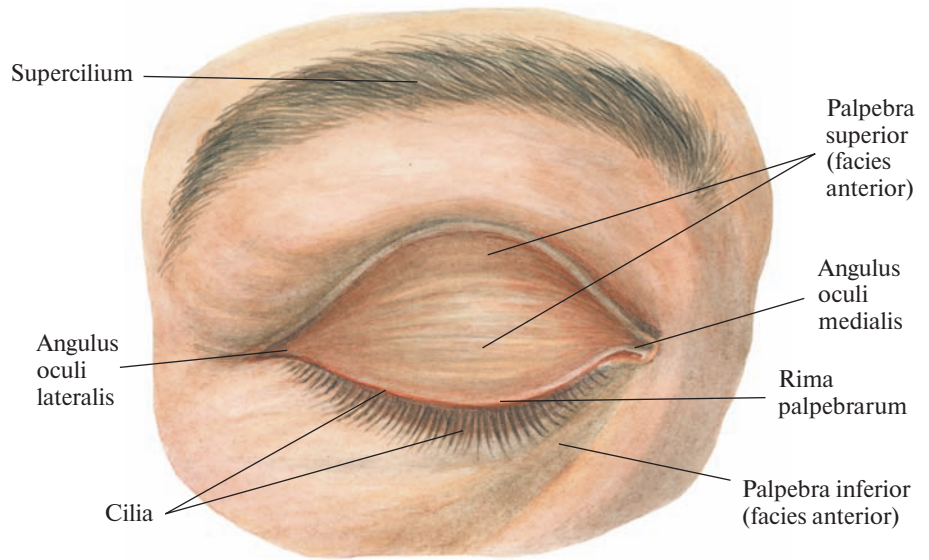


Рис. 1110. Веки, palpebrae, правый глаз; вид спереди. (Передняя поверхность век.) (Веки в сомкнутом положении.)

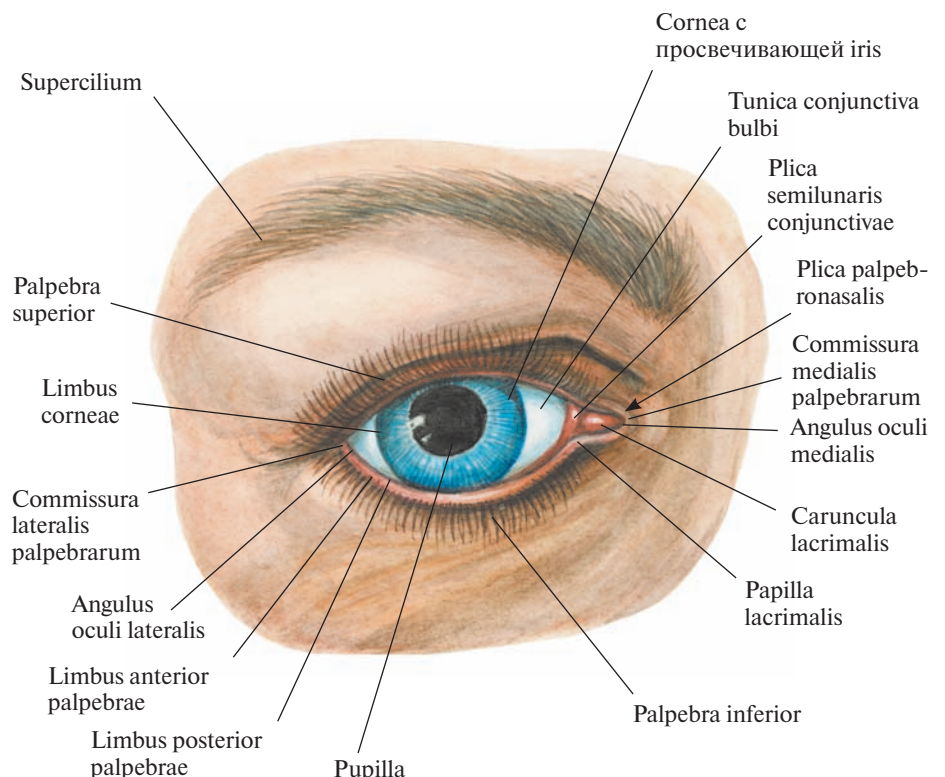


Рис. 1111. Веки, palpebrae, правый глаз; вид спереди. (Глазная щель открыта.)

Свободный край века переходит в переднюю и заднюю поверхности века, отделяясь от них соответственно передним и задним краями века.

Передний край века, limbus anterior palpebrae, немного закруглен. Сзади него из толщи века выходит множество волосков — ресниц, *cilia* (см. рис. 1110), загнутых у нижнего века вниз, а у верхнего — вверх. Там же открываются выводные протоки сальных и видоизмененных потовых желез, связанных с волосными сумками ресниц.

Задний край века, limbus posterior palpebrae, непосредственно переходит в заднюю поверхность века.

Задняя поверхность века, facies posterior palpebrae (см. рис. 1112), вогнутая и на всем протяжении покрыта конъюнктивой век, *tunica conjunctiva palpebrarum*. Последняя начинается от заднего края век и, дойдя до глазничного края верхнего и нижнего век, заворачивает назад и переходит на глазное яблоко. Эту часть конъюнктивы называют конъюнктивой глазного яблока, *tunica conjunctiva bulbi* (см. рис. 1107). Покрывая передний отдел глазного яблока, она достигает лимба роговицы, образуя у места перехода склеры в роговицу *кольцо конъюнктивы, anulus conjunctivae*. Со склерой конъюнктивой глазного яблока соединена рыхло.

В местах перехода конъюнктивы верхнего и нижнего века в конъюнктиву глазного яблока образуются соответственно *верхний и нижний своды конъюнктивы, fornices conjunctivae superior et inferior* (см. рис. 1107, 1112), которые с остальными ее отделами ограничивают конъюнктивальный мешок, *saccus conjunctivalis*, открытый спереди по линии глазной щели и замкнутый при смежных веках.

В области верхнего и нижнего сводов в конъюнктиве имеется небольшая вертикальная *полудунная складка конъюнктивы, plica semilunaris conjunctivae* (см. рис. 1111, 1112), являющаяся рудиментарным третьим веком, и ряд других складок. В толще конъюнктивы залегают одиночные конъюнктивальные железы, *glandulae conjunctivales*.

Часть века, расположенная между кожным покровом и конъюнктивой, состоит из ряда образований. Непосредственно под кожей залегают круговая мышца глаза. Сзади нее в верхнем веке находится плоское сухожилие *мышцы, поднимающей верхнее веко, m. levator palpebrae superioris* (см. рис. 1107, 1113, 1122); сама мышца начинается от надкостницы верхней стенки глазницы впереди зрительного канала, идет вперед и вблизи от надглазничного края глазницы продолжается в сухожилие. Последнее, вступая в толщу верхнего века, делится на

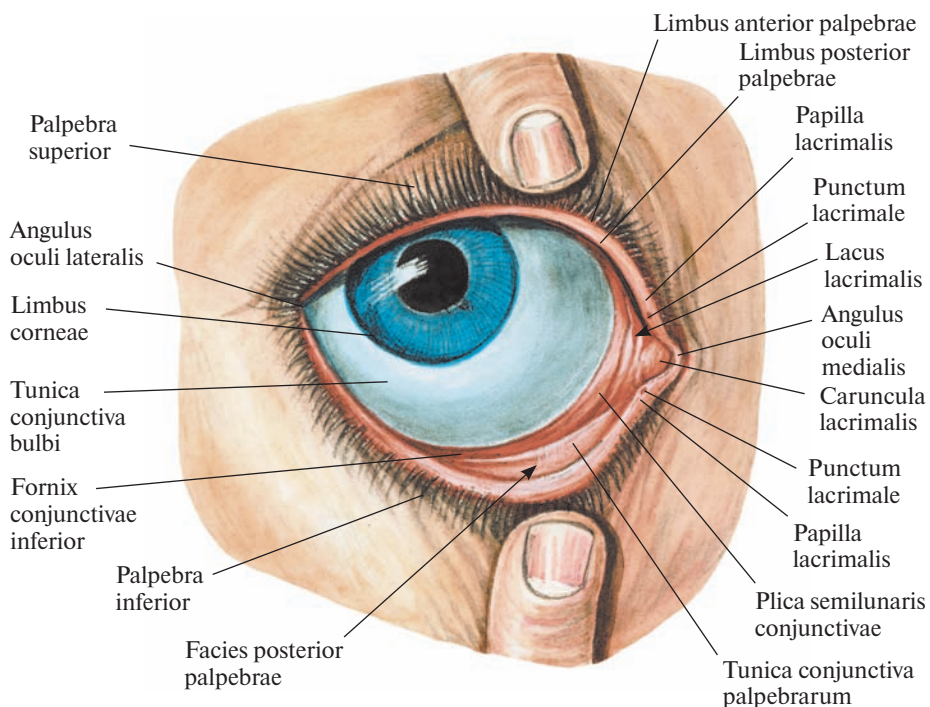


Рис. 1112. Веки, palpebrae, правый глаз; вид спереди. (Верхнее веко сильно оттянуто вверх, нижнее отвернуто; виден нижний свод конъюнктивы.)

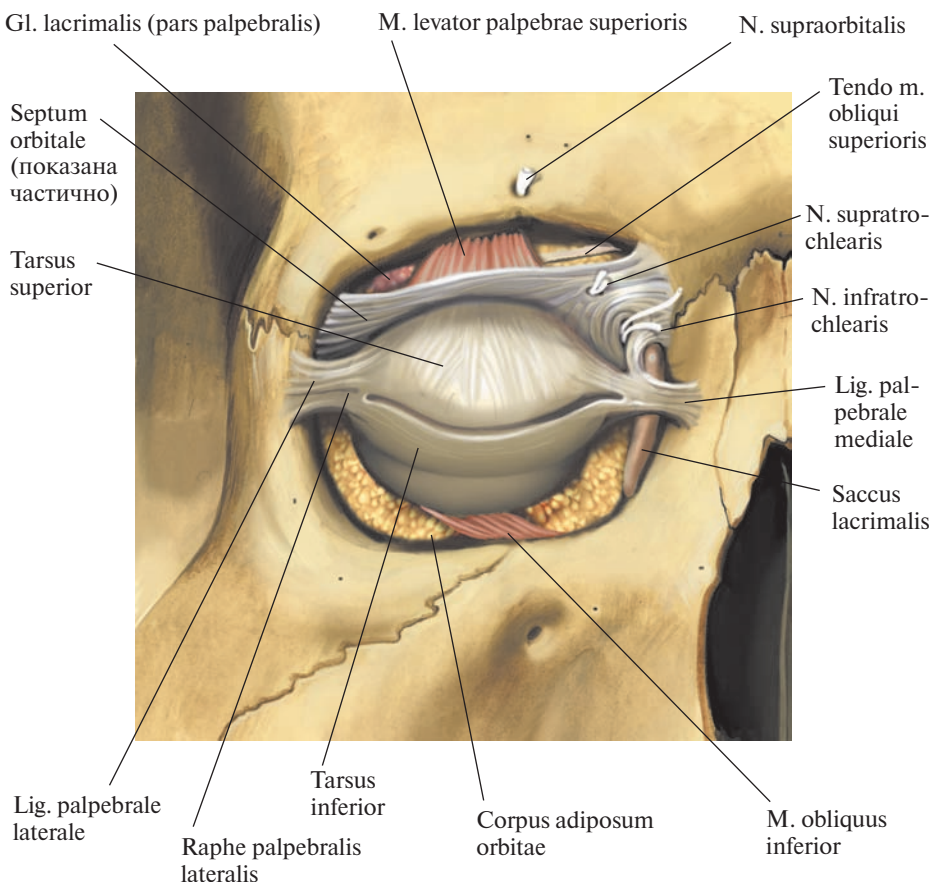


Рис. 1113. Верхний и нижний хрящи век, tarsi palpebrarum superior et inferior, правый глаз; вид спереди. (Кожа и круговая мышца глаза удалены.)

две пластинки: *поверхностную пластинку, lamina superficialis*, которая располагается вначале сзади круговой мышцы глаза, а затем, прободая ее своими волокнами, направляется к коже века, и *глубокую пластинку, lamina profunda*, прикрепляющуюся к верхнему краю хряща верхнего века. Под круговой мышцей глаза залегает *верхний хрящ века, tarsus superior*, а ближе к свободному краю — *нижний хрящ века, tarsus inferior* (рис. 1113). Оба они образованы волокнистой хрящевой тканью и отличаются прочностью. Нижний хрящ немного уже, чем верхний.

В хрящах века различают заднюю и переднюю поверхности и по два края — глазничный и свободный.

Задняя поверхность хрящевой пластинки вогнута соответственно выпуклой поверхности глазного яблока и плотно сращена с конъюнктивой века, что обуславливает гладкость поверхности последней в этой области.

Передняя поверхность хрящей век выпуклая и связана с круговой мышцей глаза посредством рыхлой соединительной ткани.

Свободные края верхнего и нижнего хрящей сравнительно ровные и обращены друг к другу, глазничные дугообразно изогнуты, причем у верхнего хряща сильнее. Длина свободного края хряща века равна 20 мм, толщина — 0,8—1,0 мм.

Глазничные края хрящей фиксированы у соответствующего края глазницы посредством глазничной перегородки и мышц хрящей.

В области медиального и латерального углов глаза хрящи век сочленяются между собой и прикрепляются к костным стенкам глазницы с помощью *медиальной и латеральной связок век, ligamenta palpebrarum mediale et laterale* (см. рис. 1113). Латеральная связка разделена горизонтальным *латеральным швом века, raphe palpebralis lateralis*.

Хрящи век, располагаясь вблизи от свободного края века, придают этой его части известную плотность, в связи с чем ее называют хрящевой, а остальную, менее плотную, часть — глазничной.

К хрящам век подходят небольшие *верхняя и нижняя мышцы хрящей век, mm. tarsales superior et inferior*, состоящие из гладкой мышечной ткани. Их особенностью является то, что они не прямо прикрепляются к внутренней поверхности верхнего края верхнего хряща и к нижнему краю нижнего хряща соответственно, а предварительно присоединившись к скелетным мышцам: первая — к мышце, поднимающей верхнее веко, вторая — к нижней прямой мышце (см. рис. 1107).

В хрящевых пластинках век залегают своеобразно измененные слезные *железы*

хряща века, glandulae tarsales: в верхнем веке 27—40, в нижнем 17—22 (рис. 1114, 1115). Их основной отдел направлен в сторону глазничного края века и соответственно конфигурации хрящей изогнут в сагиттальной плоскости; концевые отделы не выходят за границы хрящей.

В верхнем веке железы располагаются не на всей хрящевой пластинке, оставляя

свободным ее верхний край; длина их на ее протяжении неодинакова, в средней части наибольшая. В нижнем веке таких резких отличий в размерах желез нет, и они занимают хрящевую пластинку полностью.

Выводные протоки желез хрящей век выходят на свободном крае век. Там же между ресницами открываются протоки

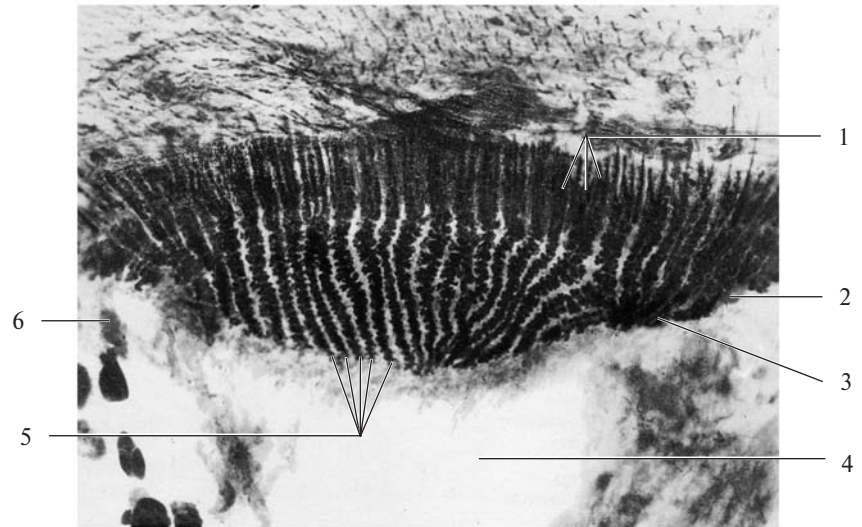


Рис. 1114. Железы верхнего хряща века, правого; вид со стороны конъюнктивы (фотография). (Участок тотально окрашенного препарата.) (Препарат В. Харитоновой.)

1 — фолликулы ресниц; 2 — медиальный край верхнего хряща века; 3 — протоки желез; 4 — верхний край верхнего хряща века; 5 — слепые концы желез хряща века; 6 — латеральный край верхнего хряща века.




Рис. 1115. Железы нижнего хряща века, правого; вид со стороны конъюнктивы (фотография). (Участок тотально окрашенного препарата.) (Препарат В. Харитоновой.)

1 — медиальный край нижнего хряща века; 2 — латеральный край нижнего хряща века; 3 — добавочные слезные железы; 4 — протоки желез; 5 — слепые концы желез хряща века.

потовых ресничных желез, *glandulae ciliares*, а протоки сальных желез, *glandulae sebaceae*, впадают в фолликулы ресниц.

Кроме указанных желез в нижнем и верхнем хрящах век встречаются непостоянные слезные хрящевые железы.

СЛЕЗНЫЙ АППАРАТ

Слезный аппарат, *apparatus lacrimalis*, включает слезные железы, слезные каналы, слезный мешок и носослезный проток (рис. 1116—1118; см. рис. 1113).

Слезная железа, *glandula lacrimalis* (см. рис. 1113, 1116), состоит из 15—40 сравнительно обособленных долек. Она залегает в верхнелатеральном углу глазницы в ям-

ке слезной железы и продуцирует слезу (*lacrima*). Сухожилие мышцы, поднимающей верхнее веко, делит железу на две неравные части: большую верхнюю — глазничную и меньшую нижнюю — вековую (см. рис. 1117).

Глазничная часть, *pars orbitalis*, имеет две поверхности: верхнюю, выпуклую, прилегающую к костной ямке слезной железы, и нижнюю, вогнутую, к которой примыкает нижняя часть слезной железы. Глазничная часть отличается плотностью строения; ее длина вдоль верхнего края глазницы равна 20—25 мм, переднезадний размер составляет 10—12 мм.

Вековая часть, *pars palpebralis*, слезной железы располагается немного впереди и книзу от предыдущей, непосредственно

над верхним сводом конъюнктивы. Ее длина по верхнему краю 9—10 мм, переднезадний размер 8 мм и толщина 2 мм.

Выводные каналы, *ductuli excretorii*, глазничной части слезной железы (всего 3—5) идут через участок вековой части, принимая в свой состав ряд ее выводных протоков, и открываются в верхнем своде конъюнктивы.

В вековой части слезной железы имеется также от 3 до 9 отдельных выводных протоков, выходящих там же, где и предыдущие.

Кроме указанных крупных слезных желез в конъюнктиве есть и небольшие *добавочные слезные железы*, *glandulae lacrimales accessoriae* (от 1 до 22), которые могут залегать в верхнем и нижнем веках (см. рис. 1118). Эти

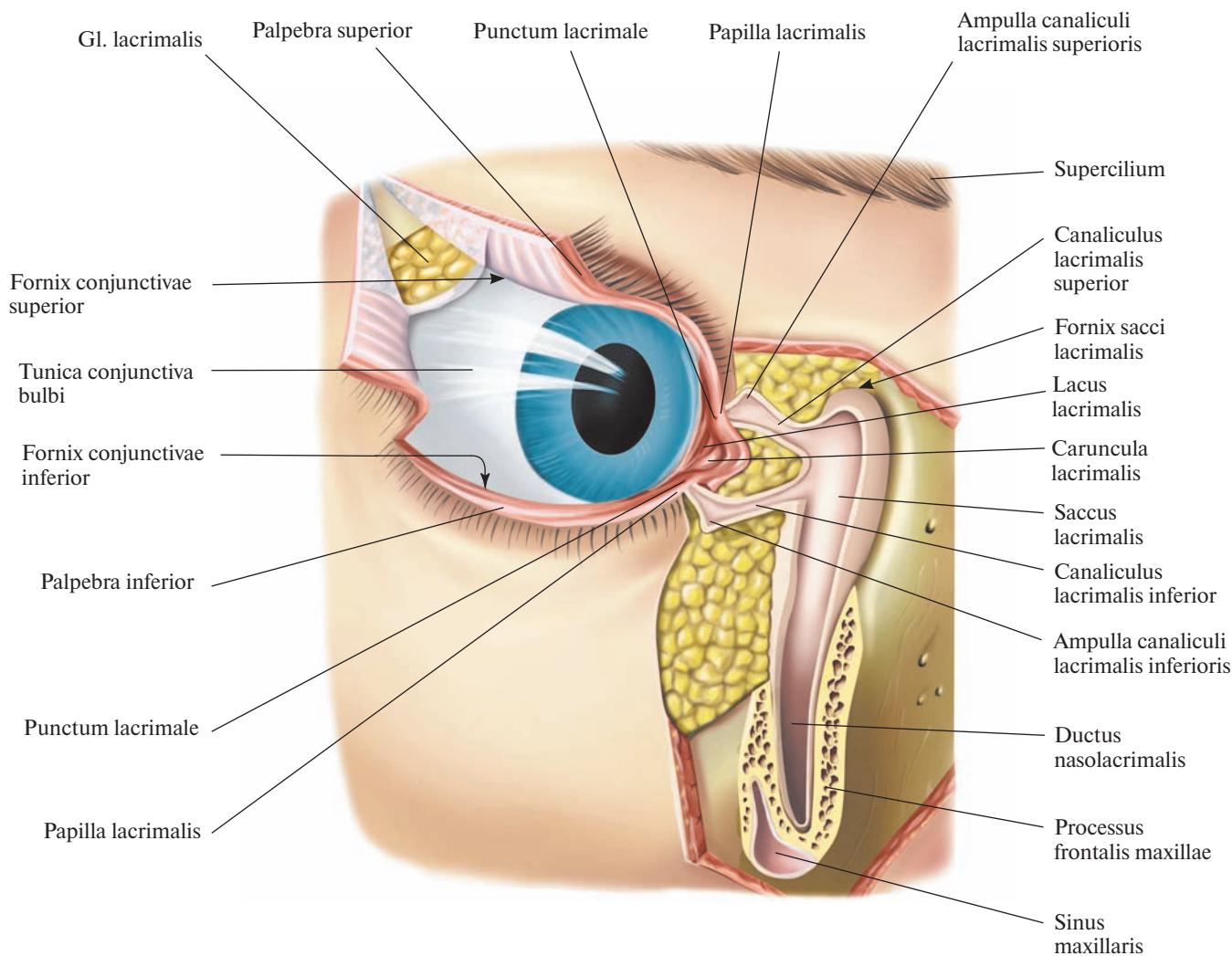


Рис. 1116. Слезная железа, *gl. lacrimalis*, и носослезный проток, *ductus nasolacrimalis*, правые; вид спереди. (Кожные покровы верхнебоковой части верхнего века рассечены и отведены; носослезный канал отпрепарирован и вскрыт.)

железы встречаются в области слезного мясца, где локализуются и сальные железы.

Слезное мяско, caruncula lacrimalis (рис. 1119; см. рис. 1111, 1112), — это возвышение розоватого цвета, располагающееся между краями верхнего и нижнего век, у медиального угла глаза.

Слеза, поступив из слезных желез в конъюнктивальный мешок, омывает глазное яблоко и по слезному ручью направляется в окружающее слезное мяско *слезное озеро, lacus lacrimalis* (см. рис. 1112, 1116).

Слезный ручей, rivus lacrimalis, представляет собой канал, ограниченный наружной поверхностью глазного яблока и передними краями закрытых век. При таком положении век задние их края не соприкасаются и слеза оттекает по образовавшемуся щелевидному руслу к слезному озеру.

Из слезного озера слеза по слезным каналам следует в слезный мешок, откуда через носослезный проток поступает в нижний носовой ход.

Слезный каналец, canaliculus lacrimalis (см. рис. 1116), как верхний, так и нижний, начинается хорошо заметным отверстием — *слезной точкой, punctum lacrimale*, на вершине *слезного сосочка, papilla lacrimalis* (см. рис. 1111, 1112), — небольшого возвышения, расположенного на краю соответствующего века у медиального угла глаза на уровне наружной периферии слезного мясца. Каждый каналец делится на две части: вертикальную и горизонтальную. Вертикальная часть на протяжении 1,5 мм, постепенно суживаясь, наискось следует соответственно вверх или вниз, поворачивает в медиальную сторону и принимает горизонтальное направление. Горизонтальная часть имеет длину 6—7 мм. Ее начальный отдел немного расширяется в сторону своей выпуклой поверхности, образуя небольшое выпячивание — *ампулу слезного канала, ampulla canaliculi lacrimalis* (см. рис. 1116). Следуя в медиальном направлении, оба канала суживаются и впадают в слезный мешок каждый самостоятельно или предварительно соединившись.

Слезный мешок, saccus lacrimalis (см. рис. 1116), залегает в костной ямке слезного мешка, полностью повторяя ее форму. Он имеет несколько суженный верхний слепой конец — *свод слезного мешка, fornix sacci lacrimalis*.

Нижний конец слезного мешка также немного сужен и без резких границ продолжается в *носослезный проток, ductus nasolacrimalis*. Последний пролегал в одноименном канале верхней челюсти, имеет длину 12—14 мм, диаметр 3—4 мм и открывается в передней части нижнего носового хода под нижней носовой раковиной.




Рис. 1117. Слезная железа (фотография). (Препарат В. Харитоновой.)
1 — протоки; 2 — глазничная часть; 3 — вековая часть; 4 — ацинусы.



Рис. 1118. Добавочные слезные железы ребенка 5 лет (фотография). (Участок тотально окрашенного препарата области свода конъюнктивы верхнего века.) (Препарат В. Харитоновой.)

1 — лимфоидные фолликулы; 2 — добавочные слезные железы; 3 — глазничная часть слезных желез.

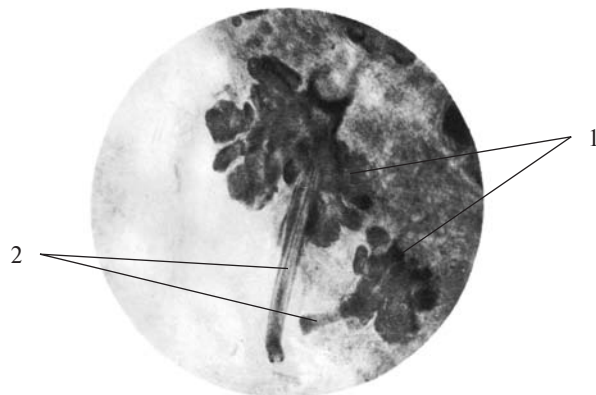


Рис. 1119. Сальные железы слезного мясца (фотография). (Изолированные железы из тотально окрашенного препарата слезного мясца.) (Препарат В. Харитоновой.)

1 — сальные железы; 2 — фолликулы волос.

НАРУЖНЫЕ МЫШЦЫ ГЛАЗНОГО ЯБЛОКА И ФАСЦИИ ГЛАЗНИЦЫ

Наружные мышцы глазного яблока, *mm. externi bulbi oculi* (рис. 1120—1122; см. рис. 1107), приводят в движение глазное яблоко. Различают четыре прямые мышцы глазного яблока — верхнюю, нижнюю, медиальную и латеральную — и две косые — верхнюю и нижнюю.

Все мышцы глазного яблока, за исключением нижней косой, начинаются в глубине глазницы в области зрительного нерва и верхней глазничной щели. Там они окружают зрительный нерв и срастаются своими сухожилиями, образуя *общее сухожильное кольцо, anulus tendineus communis*, соединяющееся с наружной оболочкой зрительного нерва.

Каждая из четырех прямых мышц следует вдоль соответствующей стенки глазницы и достигает глазного яблока, прободая его влагалище. Своими короткими су-

хожилиями мышцы вплетаются в склеру по линии, находящейся впереди экватора глазного яблока и отстоящей на 7—8 мм от края роговицы.

Верхняя прямая мышца, *m. rectus superior*, вращает глазное яблоко кверху и немного кнаружи. **Нижняя прямая мышца, *m. rectus inferior***, являясь антагонистом предыдущей, поворачивает его вниз и слегка внутрь. **Латеральная прямая мышца, *m. rectus lateralis***, и **медиальная прямая мышца, *m. rectus medialis***, вращают глазное яблоко каждая в свою сторону.

У места соединения со склерой латеральная прямая мышца продолжается в *сухожильное растяжение латеральной прямой мышцы, lacertus musculi recti lateralis*, большинство пучков которого вплетается в склеру, а остальные идут вперед и кнаружи, прикрепляясь к медиальной стенке глазницы.

В толще начальной части латеральной прямой мышцы пролегает *глазничная мыш-*

ца, m. orbitalis, представляющая собой пучок гладких мышечных волокон.

Верхняя косая мышца, *m. obliquus superior*, от края зрительного канала идет вперед вдоль медиальной стенки глазницы над медиальной прямой мышцей. Вблизи от верхнего края глазницы, у блоковой ямки, она продолжается в длинное, цилиндрической формы сухожилие, окруженное *влагалищем сухожилия верхней косой мышцы, vagina tendinis musculi obliqui superioris*. Сухожилие переходит через *блок, trochlea*, и, поворачивая назад и кнаружи, следует между верхней прямой мышцей и глазным яблоком, прикрепляясь к нему сзади экватора, на расстоянии 18 мм от края роговицы.

Нижняя косая мышца, *m. obliquus inferior*, начинается в медиальном отделе глазницы от слезного гребня, глазничной поверхности и подглазничного края верхней челюсти. Направляясь назад и кнаружи, она проходит между нижней стенкой глазницы

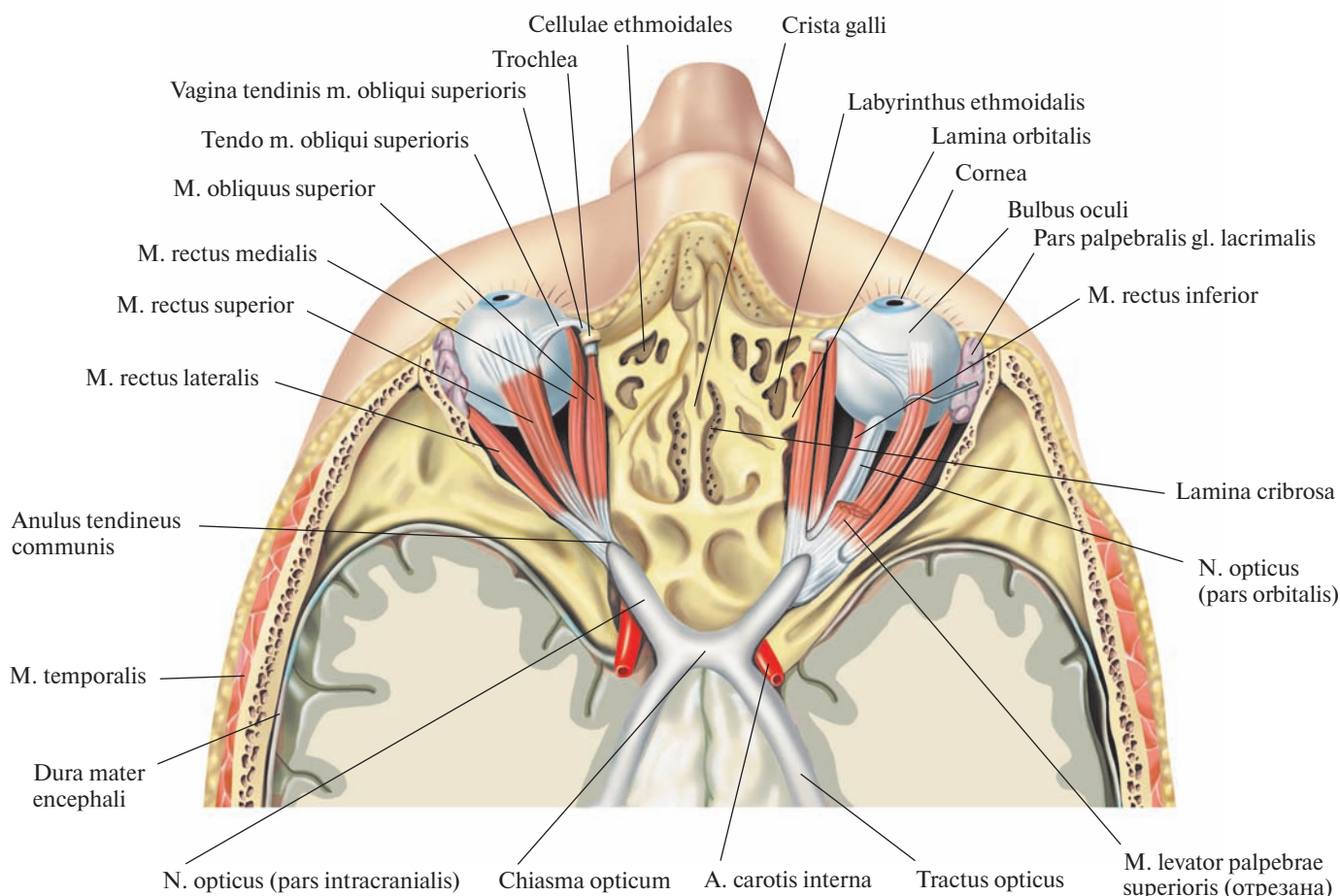


Рис. 1120. Наружные мышцы глазного яблока, *mm. externi bulbi oculi*; вид сверху. (Горизонтальный разрез. Мышца, поднимающая верхнее веко, слева полностью, справа частично удалена; зрительные тракты отпрепарированы.)

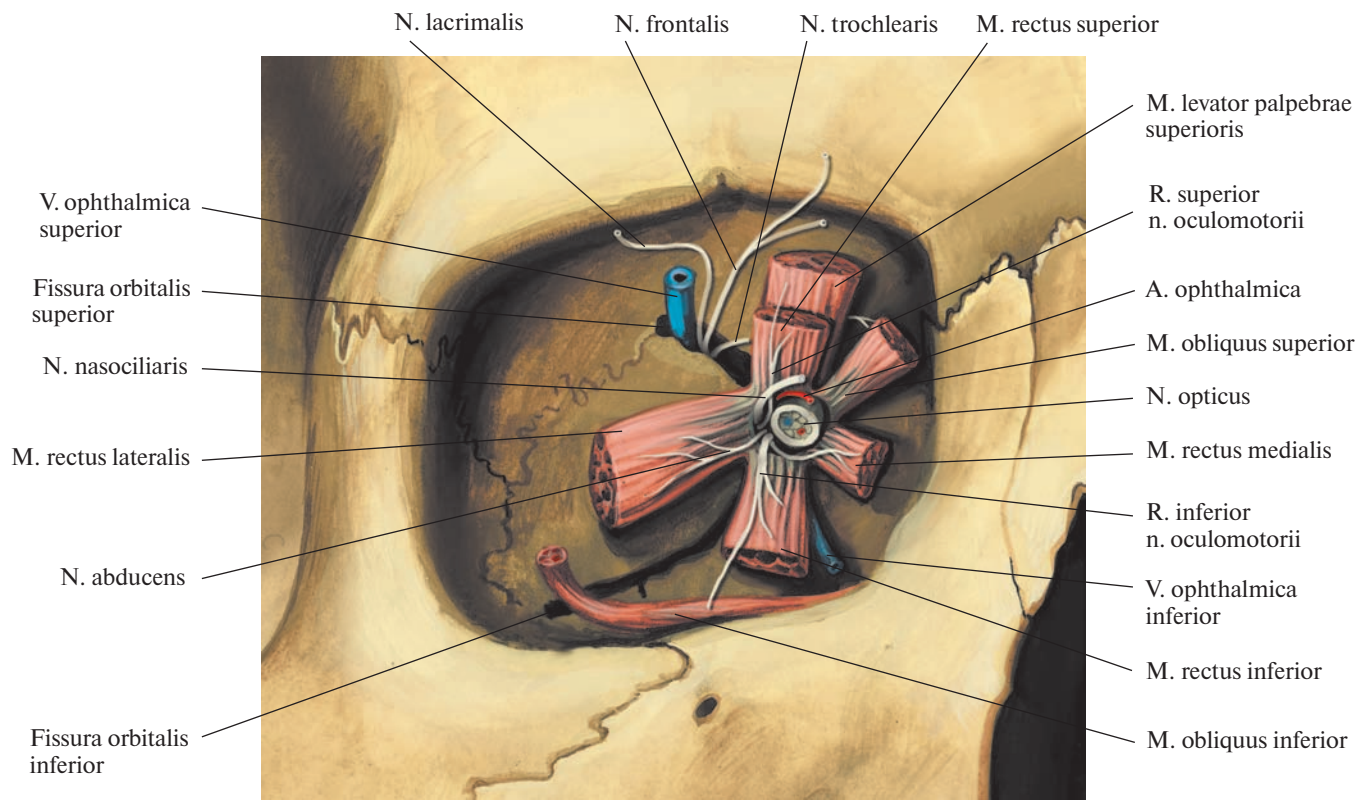


Рис. 1121. Наружные мышцы глазного яблока, mm. externi bulbi oculi, правого; вид спереди. (Оставлены начальные участки мышц; видно отношение мышц к зрительному нерву.)

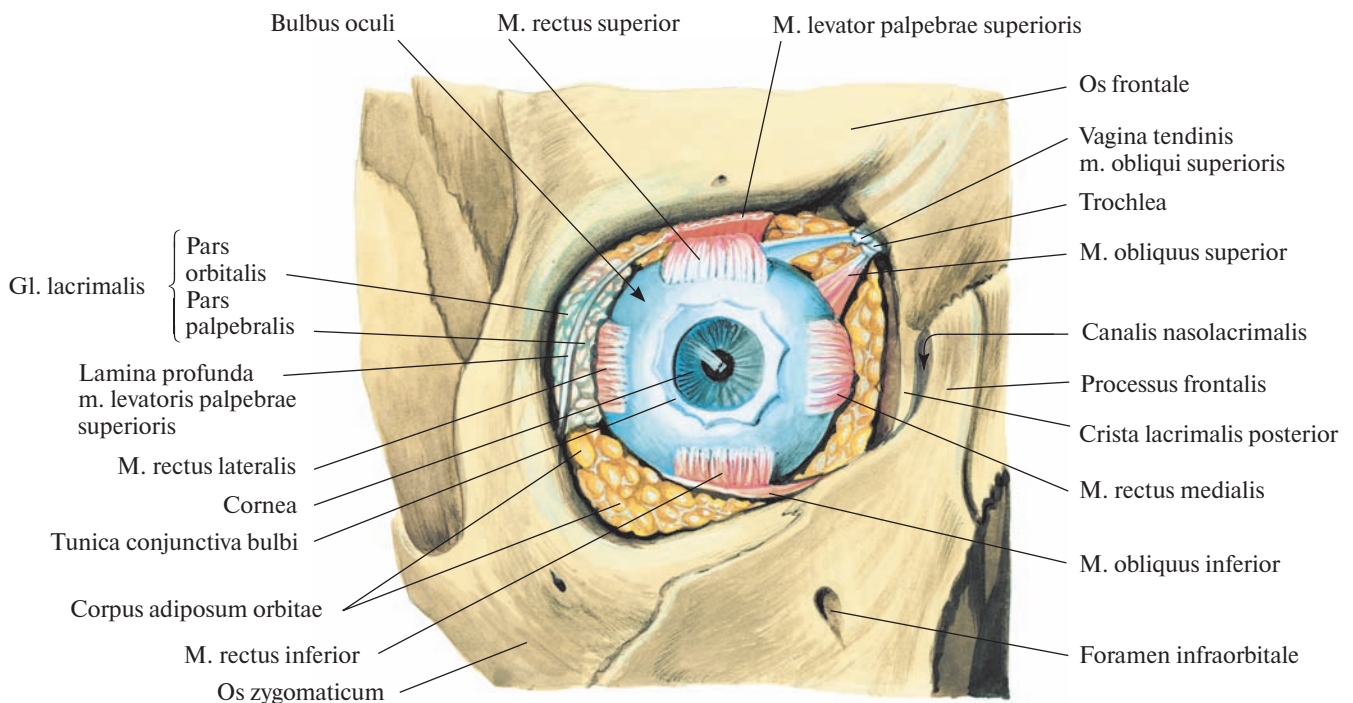


Рис. 1122. Наружные мышцы глазного яблока, mm. externi bulbi oculi, правого; вид спереди.

и нижней прямой мышцей, прикрепляясь к латеральной поверхности глазного яблока сзади экватора.

Верхняя косая мышца вращает глазное яблоко вниз и кнаружи, нижняя — кнаружи и кверху.

Глазное яблоко занимает передний отдел глазницы, от остальной ее части оно отграничено *влагалищем глазного яблока, vagina bulbi*, которое соединяется с *мышечными фасциями, fasciae musculares*, глазного яблока и наружной оболочкой зрительного нерва. Влагалище связано со склерой посредством ряда перемычек и вместе с ней окружает *эписклеральное пространство, spatium episclerale* (см. рис. 1103).

В переднем отделе глазницы влагалище глазного яблока соединяется с фасциальной пластинкой — *глазничной перегородкой, septum orbitale* (см. рис. 1107), ограничивающей полость глазницы спереди.

Сзади влагалища глазного яблока и глазной перегородки в глазнице располагается *жировое тело глазницы, corpus adiposum orbitae* (см. рис. 1113, 1122), через которое проходят нервы. Меньшая его часть залегает не в конусе, образованном совокупностью мышц глазного яблока, а между ними и покрытыми *надкостницей глазницы, periorbita* (см. рис. 1107), костными стенками глазницы, большая — внутри этого конуса, в окружности зрительного нерва.

РАЗВИТИЕ И ВОЗРАСТНЫЕ ОСОБЕННОСТИ ОРГАНА ЗРЕНИЯ

Эмбриональная закладка органа зрения — глаза (рис. 1123) — происходит на 3-й неделе внутриутробного периода, а развитие заканчивается в первые школьные годы. Глаз состоит из нескольких образований, каждое из которых формируется из разных эмбриональных элементов. Так, *хрусталик* возникает из эктодермального эпителия области головы. *Сетчатка* закладывается из стенки переднего мозгового пузыря. *Склера* и *сосудистая оболочка* развиваются из окружающей мезенхимы. *Мышцы*, приводящие в движение глаз, возникают из клеток мезенхимы. *Веки* формируются из участков кожи.

У новорожденного в связи с недоразвитием полости глазницы глазное яблоко с окружающими его образованиями не полностью помещается в ней и немного выступает наружу, выпячивается. Поперечный диаметр глазного яблока новорожденного и взрослого соответственно составляет 16,7 и около 24 мм, продоль-

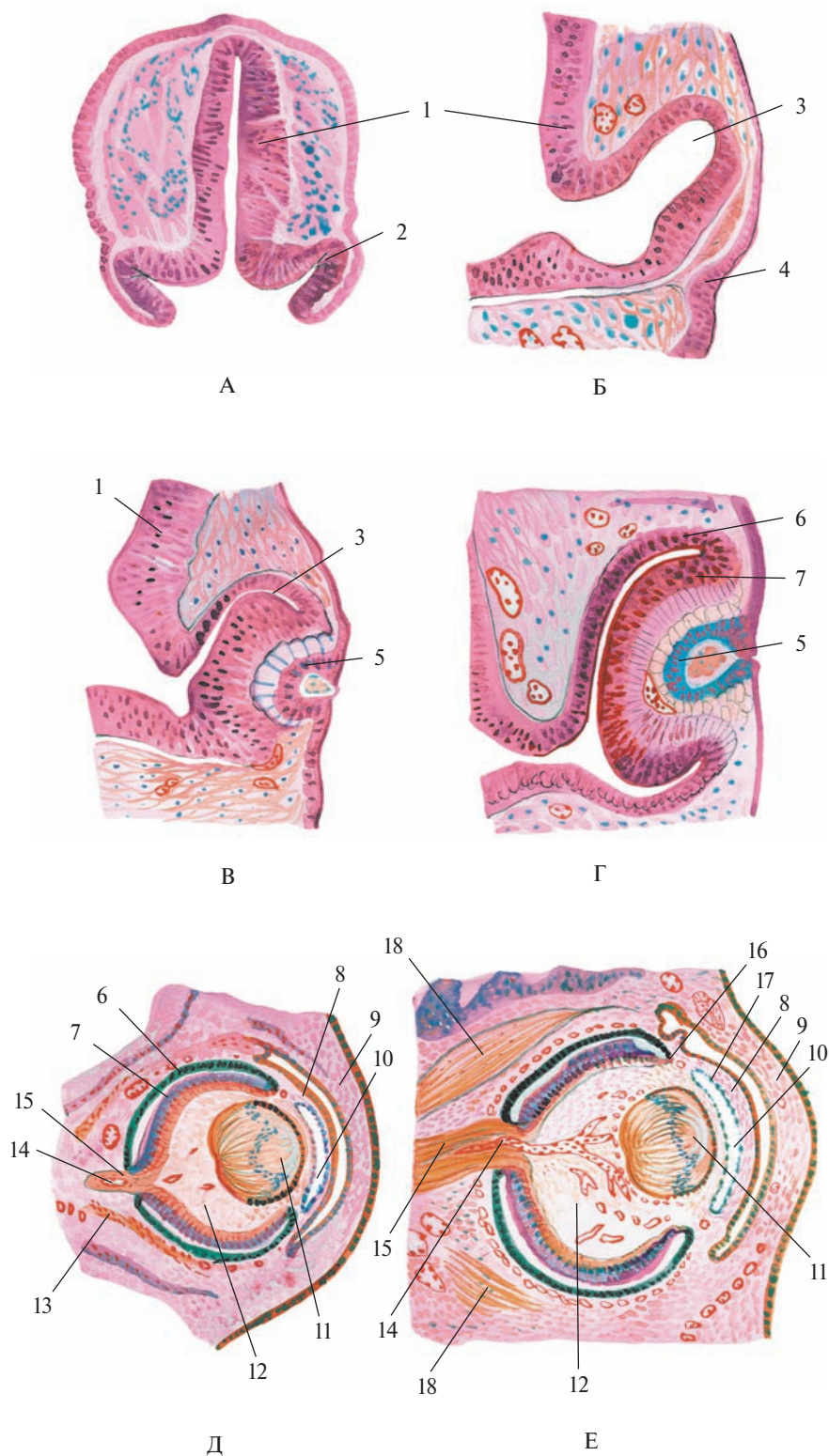


Рис. 1123. Развитие глаза.

А — эмбрион 14 сомитов. Б — эмбрион 4,5 мм. В — эмбрион 5 мм. Г — эмбрион 7 мм. Д — 8,5-недельный эмбрион длиной 33 мм. Е — 9,5-недельный эмбрион длиной 48 мм. 1 — стенка переднего мозга; 2 — глазная бороздка; 3 — глазной пузырь; 4 — хрусталиковая плакода; 5 — хрусталиковый пузырек; 6 — пигментный слой; 7 — чувствительный слой; 8 — роговица; 9 — веко; 10 — передняя камера; 11 — хрусталик; 12 — стекловидное тело; 13 — закладка нижней прямой мышцы глаза; 14 — центральная артерия сетчатки; 15 — зрительный нерв; 16 — край радужки; 17 — конъюнктивa; 18 — мышцы глазного яблока.

ный — 17,3 и примерно 24,3 мм. Наиболее интенсивно глазное яблоко развивается в первые 5—7 лет после рождения.

Различные образования глазного яблока имеют определенные особенности, обусловленные возрастом. Так, у новорожденного и ребенка первых лет жизни хрусталик более выпуклый и прозрачнее, чем у взрослого; роговица немного толще; сосудистая оболочка тоньше; радужка мало пигментирована; склера очень тонкая, пластична и растяжима. По мере роста ребенка указанные особенности отдельных образований глазного яблока, в

частности форма роговицы и хрусталика, их выпуклость, меняются, что происходит к 9—12 годам; это в значительной степени приближает глазное яблоко растущего ребенка к состоянию органа зрения у взрослого человека.

ухо объединяет орган собственно слуха, воспринимающий и дифференцирующий звуковые раздражения, и орган статического чувства, реагирующий на положение тела в пространстве и изменение равновесия (т. е. чувства земного притяжения — гравитации).

УХО

Ухо, auris, состоит из трех частей: звукоулавливающей — наружное ухо, звукопередающей — среднее ухо и звуковоспринимающей — внутреннее ухо. Внутреннее

НАРУЖНОЕ УХО

Наружное ухо, auris externa (рис. 1124—1129), состоит из ушной раковины и наружного слухового прохода.

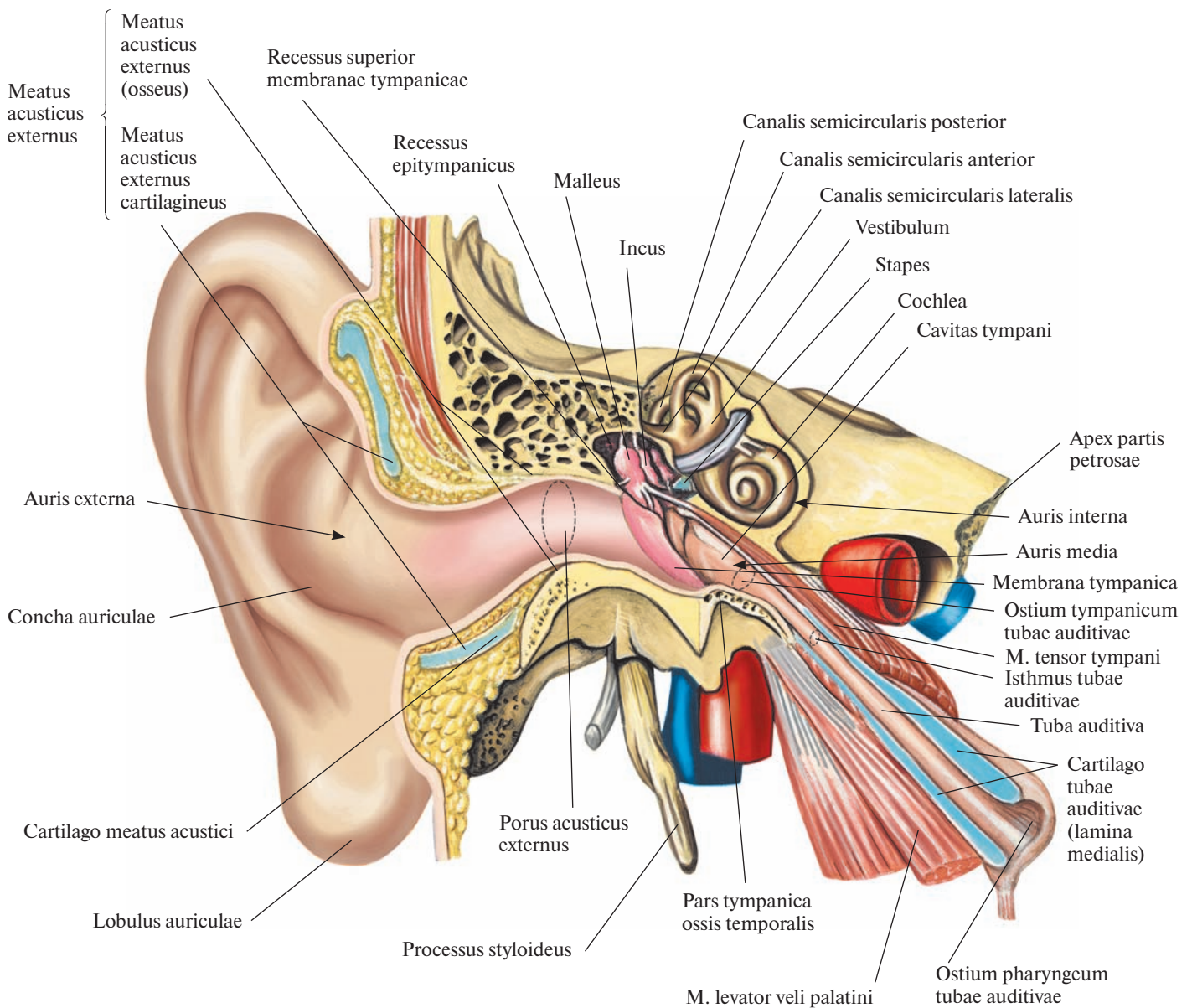


Рис. 1124. Наружное, среднее и внутреннее ухо, правое. (Фронтальный распил через наружный слуховой проход.)

УШНАЯ РАКОВИНА

Ушная раковина, auricula (см. рис. 1124, 1125), образована кожной складкой. В толще последней залегает, обуславливая ее форму, *хрящ ушной раковины, cartilago auriculae* (см. рис. 1126, 1127), состоящий из эластической хрящевой ткани.

В середине латеральной поверхности ушной раковины расположено *наружное слуховое отверстие, porus acusticus externus*. Спереди оно ограничено небольшим выступом — *козелком, tragus*. Хрящевой скелет последнего — *пластинку козелка, lamina tragi*, — составляет передненижняя часть хряща ушной раковины.

На медиальной поверхности козелка начинается *вырезка хряща слухового прохода, incisura cartilaginis meatus acustici*, которая кзади и кверху продолжается в *конечную вырезку уха, incisura terminalis auriculae* (см. рис. 1126, 1127). Обе эти вырезки отделяют медиальную часть хряща ушной раковины — *перешеек хряща уха, isthmus cartilaginis auriculae*, от хряща слухового прохода.

Выше козелка, отграниченная от него *передней вырезкой ушной раковины, incisura anterior auriculae* (см. рис. 1125), наискось кверху и кпереди протянулась *ножка завитка, crus helices*, продолжающаяся в *завиток, helix*, оформляющий верхний и задний края ушной раковины (см. рис. 1126). На ножке имеется небольшой выступ — *ость завитка, spina helices*. Нижний конец завитка получил название *хвоста завитка, cauda helices*.

Передняя поверхность завитка представляет собой неглубокий желобок, переходящий в расположенную кпереди от него и открытую с внешней стороны борозду — *ладью, scapha* (см. рис. 1125, 1126). Спереди ладья ограничена хорошо выраженным гребнем — *противозавитком, antihelix*. Вверху противозавиток разделяется на *ножки противозавитка, crura antihelices*, между которыми имеется углубление — *треугольная ямка, fossa triangularis*. Внизу он отграничен *задней бороздой ушной раковины, sulcus posterior auriculae*, от довольно значительного выступа — *противокозелка, antitragus*. Последний оформляет сзади наружное слуховое отверстие, от козелка он отделен глубокой *межкозелковой вырезкой, incisura intertragica*, а от хвоста завитка — *противокозелково-завитковой щелью, fissura antitragohelicina*.

Противокозелок снизу, козелок спереди и противозавиток и его нижняя ножка сзади и сверху ограничивают *раковину уха, concha auriculae*. Ножка завитка разделяет раковину уха на верхнее углубление — *челнок раковины, cymba conchae*, и нижнее углубление — *полость раковины, cavitas (cavum) conchae*.

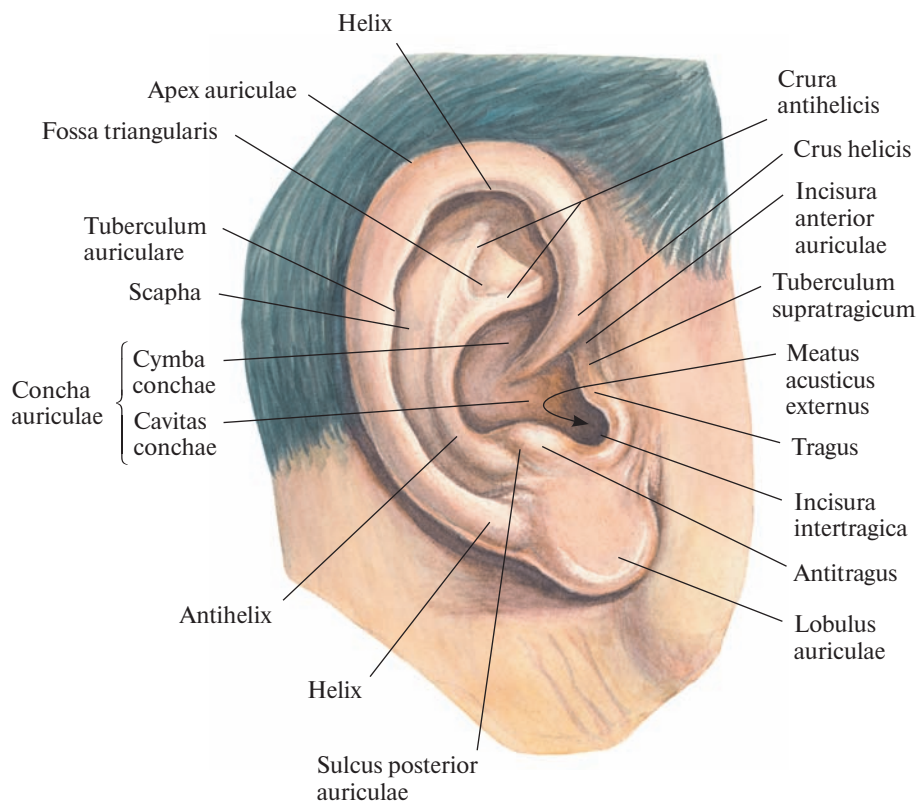


Рис. 1125. Ушная раковина, auricula, пожилого мужчины, правая; вид снаружи.

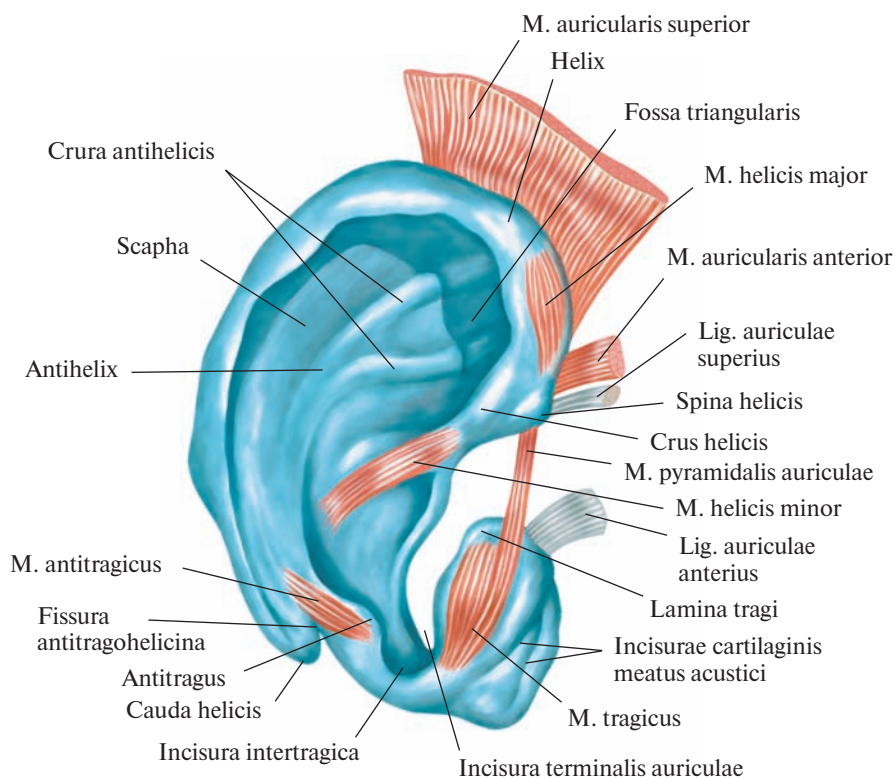


Рис. 1126. Хрящ ушной раковины, cartilago auriculae, правой; вид спереди. (Наружная поверхность.)

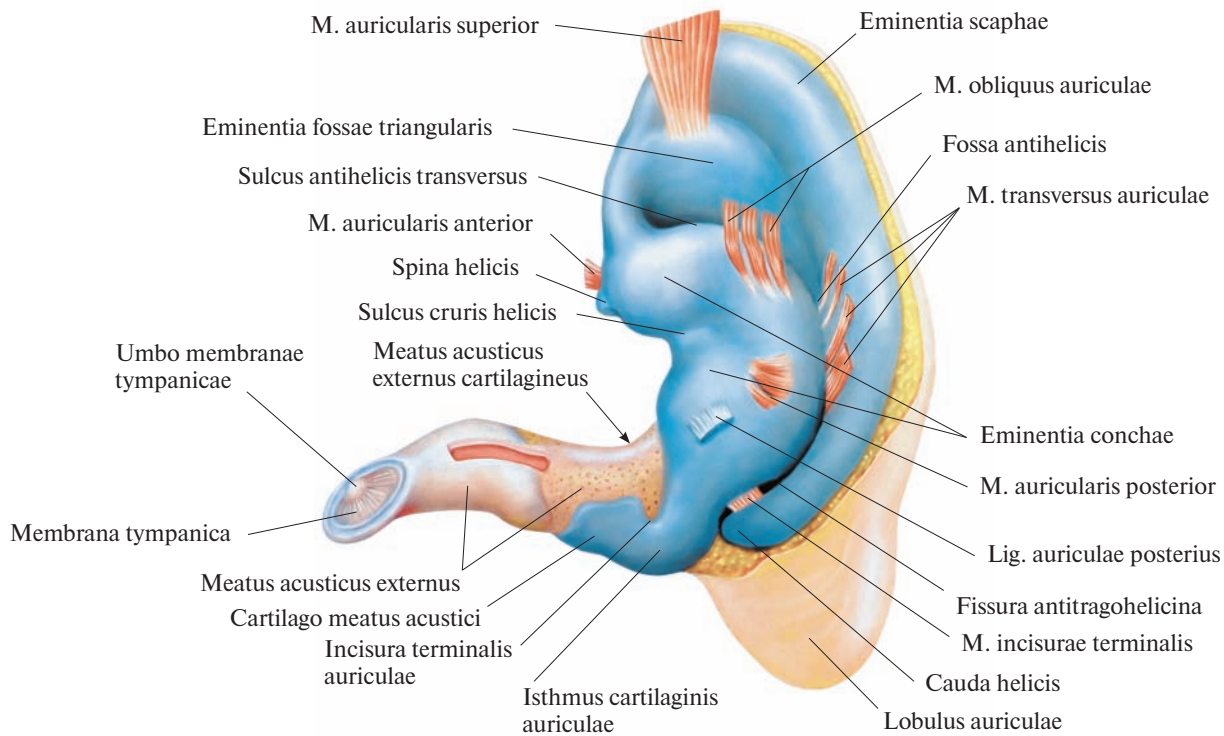


Рис. 1127. Хрящ ушной раковины и наружный слуховой проход, правый; вид сзади. (Задняя поверхность.)

У некоторых людей в месте перехода заднего края ушной раковины в верхний наблюдается *бугорок ушной раковины, tuberculum auriculare* (см. рис. 1125). Иногда на верхнем крае ушной раковины имеется *верхушка ушной раковины, apex auriculae*. Непостоянно встречается также небольшой *надкозелковый бугорок, tuberculum supratragicum*, положение которого соответствует названию.

Нижняя часть ушной раковины не имеет хрящевого остова, содержит в кожной складке развитый слой жировой клетчатки и обозначается как *долька ушной раковины (мочка), lobulus auriculae* (см. рис. 1125).

Медиальная поверхность ушной раковины несет на себе ряд бороздок и возвышений, соответствующих рельефу ее латеральной поверхности. Наружный край медиальной поверхности загибается кпереди вместе с завитком. Кнутри от него находится *возвышение ладьи, eminentia scaphae* (см. рис. 1127). Ниже и кпереди от последнего располагаются соответственно своим названиям два других возвышения: большее — *возвышение раковины, eminentia conchae*, и меньшее — *возвышение треугольной ямки, eminentia fossae triangularis*. Между ними пролегает *поперечная борозда противозавитка, sulcus antihelicalis transversus*, которая внизу переходит в *ямку противозавитка, fossa antihelicalis*.

Кожа ушной раковины покрыта волосками. Растительность больше выражена на

козелке и противокозелке, а также на выпуклой поверхности раковины. В толще кожи залегают сальные и потовые железы (см. рис. 1128). На латеральной поверхности ушной раковины кожа соединяется с хрящом ушной раковины более прочно, чем на медиальной, где она немного подвижна.

Хрящ ушной раковины прикрепляется к височной кости посредством трех *связок ушной раковины, ligamenta auriculae* (см. рис. 1126, 1127).

1. *Передняя связка ушной раковины, lig. auriculae anterius*, идет от пластинки козелка к основанию скулового отростка височной кости.

2. *Верхняя связка ушной раковины, lig. auriculae superius*, пролегает от ости завитка до костной части наружного слухового отверстия.

3. *Задняя связка ушной раковины, lig. auriculae posterius*, идет от возвышения раковины к сосцевидному отростку.

Отдельные части хряща соединены между собой посредством *мышц ушной раковины, mm. auriculares*. Кроме того, к ушной раковине прикрепляется ряд мышц, начинающихся на костях черепа: передняя, верхняя и задняя ушные мышцы.

К собственным мышцам ушной раковины относятся следующие мышцы (см. рис. 1126, 1127).

1. *Большая мышца завитка, m. helix major*, отходит от ости завитка, поднимается по переднему краю хряща и прикрепляется к передней части завитка; ряд пучков достигает возвышения треугольной ямки.

2. *Малая мышца завитка, m. helix minor*, начинается, как и предыдущая, на ости завитка и идет, направляясь вниз и назад, по наружной поверхности ушной раковины к ножке завитка.

3. *Козелковая мышца, m. tragicus*, пролегает по наружной поверхности пластинки козелка.

4. *Противокозелковая мышца, m. antitragicus*, начинается на наружной поверхности заднего участка противокозелка, идет назад и кверху и прикрепляется к основанию хвоста завитка.

5. *Косая мышца ушной раковины, m. obliquus auriculae*, проходит по медиальной поверхности ушной раковины от возвышения треугольной ямки до возвышения раковины.

6. *Поперечная мышца ушной раковины, m. transversus auriculae*, пролегает ниже косой мышцы. Начинается от возвышения раковины и прикрепляется к возвышению ладьи.

7. *Пирамидальная мышца ушной раковины, m. pyramidalis auriculae*, представляет собой поверхностный пучок, отходящий от козелковой мышцы и заканчивающийся на ости завитка ушной раковины.

8. Мышца конечной вырезки, *m. incisurae terminalis*, непостоянная, протянулась между хвостом завитка и наружным краем противокозелково-завитковой щели, заполняя верхнюю часть последней.

Все эти мышцы иннервируются ветвями лицевого нерва.

НАРУЖНЫЙ СЛУХОВОЙ ПРОХОД

Наружный слуховой проход, *meatus acusticus externus* (см. рис. 1124), является непосредственным продолжением ушной раковины. Он представляет собой изогнутую трубку, которая вначале идет назад и вверх, а затем направляется вперед и вниз и слепо заканчивается у барабанной перепонки.

Длина наружного слухового прохода составляет 3,5 см. Внутренняя поверхность выстлана кожей. В ней залегают сальные железы, фолликулы волос, а также железы, выделяющие ушную серу (см. рис. 1129). По мере приближения к барабанной перепонке число волосков и желез уменьшается, а в самой глубокой части наружного слухового прохода они отсутствуют. Кожа наружного слухового прохода сращена с подлежащей надхрящницей и с надкостницей.

Начальная часть ($\frac{1}{3}$) наружного слухового прохода — *хрящевой наружный слуховой проход, meatus acusticus externus cartilagineus* (см. рис. 1124), — состоит из хряща и соединительной ткани, а вся остальная ($\frac{2}{3}$) — из костного вещества височной кости.

Хрящ слухового прохода, *cartilago meatus acustici* (см. рис. 1124), желобовидно-изогнутой формы, является непосредственным продолжением хряща ушной раковины. Он составляет только нижнюю и переднюю стенки слухового прохода; остальные — задняя и верхняя — образованы соединительной тканью.

Внутренний край хрящевой части слухового прохода связан с наружным слуховым отверстием височной кости с помощью плотной соединительной ткани.

В костной части наружного слухового прохода различают четыре стенки, из которых верхняя образована чешуйчатой частью височной кости, а остальные — барабанной.

Длина стенок наружного слухового прохода неодинакова. Нижняя стенка длиннее верхней и образует с барабанной перепонкой острый угол, а верхняя — тупой.

СРЕДНЕЕ УХО

Среднее ухо, *auris media* (рис. 1130—1137; см. рис. 1124), состоит из барабанной полости и слуховой трубы.

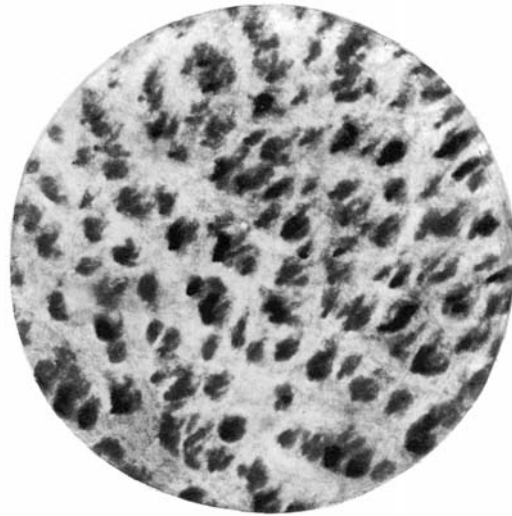

Рис. 1128. Железы кожи ушной раковины. (Участок тотально окрашенного препарата кожи ушной раковины.) (Препарат М. Черняховского.)

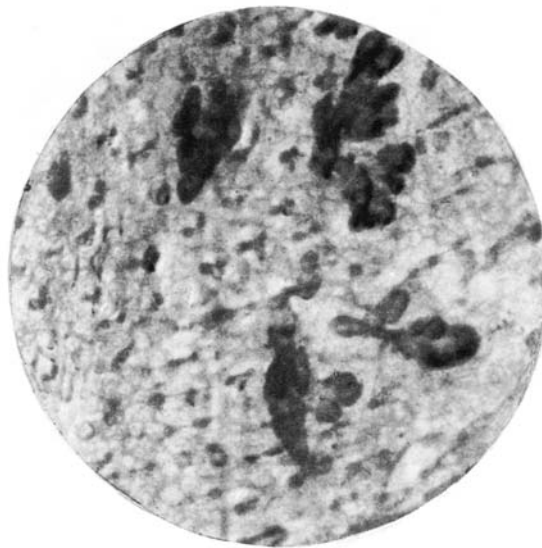


Рис. 1129. Железы кожи наружного слухового прохода (фотография). (Препарат М. Черняховского.)

БАРАБАНАЯ ПОЛОСТЬ

Барабанная полость, *cavitas tympani* (см. рис. 1130, 1135), представляет собой щелевидное пространство в толще основания пирамиды височной кости, в котором располагаются слуховые косточки.

Стенки барабанной полости

Барабанная полость ограничена шестью стенками: перепончатой, лабиринтной, покрышечной, яремной, сосцевидной и сонной.

Наружная *перепончатая стенка, paries membranaceus*, барабанной полости на большем протяжении представлена внутренней поверхностью барабанной перепонки, а выше нее — верхней стенкой костной части слухового прохода.

Барабанная перепонка, *membrana tympanica* (см. рис. 1124, 1130), располагается, наклоняясь вперед и вниз, на границе между наружным и средним ухом. Она состоит из трех слоев: наружного — кожного, среднего — соединительнотканного и внутреннего — слизистого.

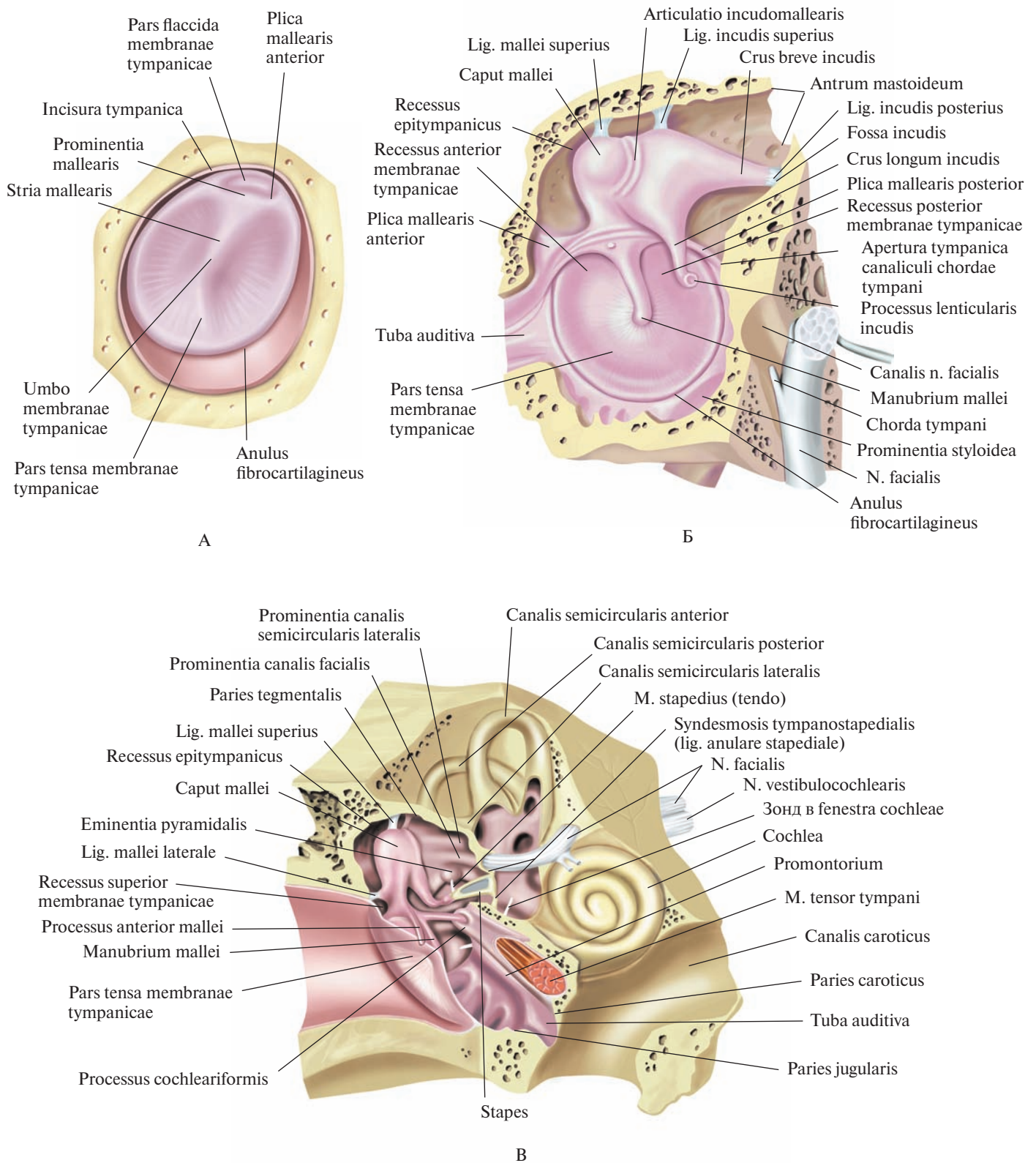


Рис. 1130. Барабанная перепонка, среднее и внутреннее ухо.

А — барабанная перепонка, правая; вид снаружи. Б — барабанная перепонка, молоточек и наковальня, правые; вид изнутри. В — барабанная полость, преддверие лабиринта и улитка.

Утолщенный край барабанной перепонки на значительном протяжении фиксирован в барабанной борозде посредством *волокнисто-хрящевого кольца*, *anulus fibrocartilagineus* (см. рис. 1130). Внутри кольца располагается упругая *натянутая часть*, *pars tensa*, барабанной перепонки. Вверху на небольшом протяжении у барабанной вырезки барабанная перепонка менее напряжена — это ее *ннатянутая часть*, *pars flaccida*. Части барабанной перепонки разделены передней и задней молоточковыми складками. Обе складки начинаются от *молоточкового выступа*, *prominentia mallearis*, образованного рукояткой молоточка, и направляются соответственно вперед и назад к большой и малой барабанным остям височной кости.

Наружная поверхность барабанной перепонки немного втянута внутрь и имеет вид воронки, центральная часть которой, фиксированная у рукоятки молоточка, называется *пупком барабанной перепонки*, *umbo membranae tympanicae*. От пупка до места соединения барабанной перепонки с передним отростком молоточка, т. е. до молоточкового выступа, протянулась *молоточковая полоска*, *stria mallearis*, обусловленная просвечивающей сквозь барабанную перепонку рукояткой молоточка.

Внутренняя *лабиринтная стенка*, *paries labyrinthicus*, барабанной полости является в то же время наружной стенкой преддверия внутреннего уха. В верхней ее части имеется небольшое углубление — *ямочка окна преддверия*, *fossula fenestrae vestibuli*, в которой находится *окно преддверия*, *fenestra vestibuli* (см. рис. 1138, 1143), — овальное отверстие, прикрытое основанием стремени.

Впереди ямочки окна преддверия на внутренней стенке заканчивается *улитковым отростком*, *processus cochleariformis* (см. рис. 1130), перегородка мышечно-трубно-канала.

Ниже окна преддверия располагается округлое возвышение — *мыс*, *promontorium*, по поверхности которого вертикально пролегал *борозда мыса*, *sulcus promontorii*.

Книзу и кзади от мыса имеется воронкообразная *ямочка окна улитки*, *fossula fenestrae cochleae*; в ней находится круглое *окно улитки*, *fenestra cochleae* (см. рис. 1138).

Ямочку окна улитки сверху и сзади ограничивает костный валик — *подставка мыса*, *subiculum promontorii*.

Окно улитки закрыто *вторичной барабанной перепонкой*, *membrana tympanica secundaria* (см. рис. 1142). Она прикрепляется к шероховатому краю этого отверстия — *гребешку окна улитки*, *crista fenestrae cochleae*.

Над окном улитки позади мыса находится небольшое углубление — *барабанная пазуха*, *sinus tympani*.

Верхняя *покрышечная стенка*, *paries tegmentalis* (см. рис. 1130, 1135), барабанной

полости образована костным веществом соответствующего участка каменистой части височной кости, в связи с чем он стал называться *крышей барабанной полости*. В этом месте барабанная полость изгибается кверху, формируя *надбарабанное углубление*, *recessus epitympanicus*, с его *купольной частью*, *pars cupularis*.

Нижняя *яремная стенка* (дно), *paries jugularis* (см. рис. 1130), барабанной полости стала так называться потому, что составляющее ее костное вещество принимает участие в образовании яремной ямки. На этой стенке находятся отверстие барабанного канальца и небольшой *шиловидный выступ*, *prominentia styloidea*, являющийся основанием шиловидного отростка.

Задняя *сосцевидная стенка*, *paries mastoideus*, барабанной полости имеет отверстие — *вход в сосцевидную пещеру*, *aditus ad antrum mastoideum*. Он ведет в *сосцевидную пещеру*, *antrum mastoideum* (см. рис. 1135), сообщающуюся с *сосцевидными ячейками*, *cellulae mastoideae* (см. рис. 977). Некоторые из этих ячеек внедряются в барабанную часть височной кости и называются *барабанными ячейками*, *cellulae tympanicae*.

На медиальной стенке входа в пещеру располагается возвышение — *выступ латерального полукружного канала*, *prominentia canalis semicircularis lateralis*, а ниже спереди назад и книзу дугообразно протянулся *выступ лицевого канала*, *prominentia canalis facialis* (см. рис. 1130).

В верхнемедиальной части этой стенки имеется *пирамидальное возвышение*, *eminentia pyramidalis*, с пролегающей в его толще *стременной мышцей*.

На поверхности пирамидального возвышения располагается небольшое углубление — *ямка наковальни*, *fossa incudis*, в которую входит короткая ножка наковальни.

Немного ниже ямки наковальни, на передней поверхности пирамидального возвышения, под выступом лицевого канала имеется *задняя пазуха*, *sinus posterior*, а еще ниже над шиловидным выступом открывается *барабанная апертура канальца барабанной струны*, *apertura tympanica canaliculi chordae tympani*.

Передняя *сонная стенка*, *paries caroticus* (см. рис. 1130), барабанной полости образована костным веществом задней стенки сонного канала, выше которого располагается барабанное отверстие слуховой трубы.

Клиницисты условно различают в барабанной полости три отдела: нижний, средний и верхний.

Нижний отдел (hypotympanum) представляет собой часть барабанной полости между ее нижней стенкой и горизонтальной плоскостью, проведенной через нижний край барабанной перепонки.

Средний отдел (mesotympanum) занимает большую часть барабанной полости, ограниченную двумя горизонтальными плоскостями, пролегающими через нижний и верхний края барабанной перепонки.

Верхний отдел (epitympanum) находится между верхней границей среднего отдела и крышей барабанной полости.

Слуховые косточки

Слуховые косточки, *ossicula auditus (auditoria)* (см. рис. 1124, 1131—1134), залегают в барабанной полости. Это три небольшие косточки, которые в соответствии с их формой называются молоточком, наковальней и стремением. Указанные косточки соединяются друг с другом *суставами слуховых косточек*, *articulationes ossiculorum auditus (auditoriorum)*, и расположены между наружной и внутренней стенками барабанной полости, прикрепляясь к ним рядом *связок слуховых косточек*, *ligg. ossiculorum auditus (auditoriorum)*.

Молоточек

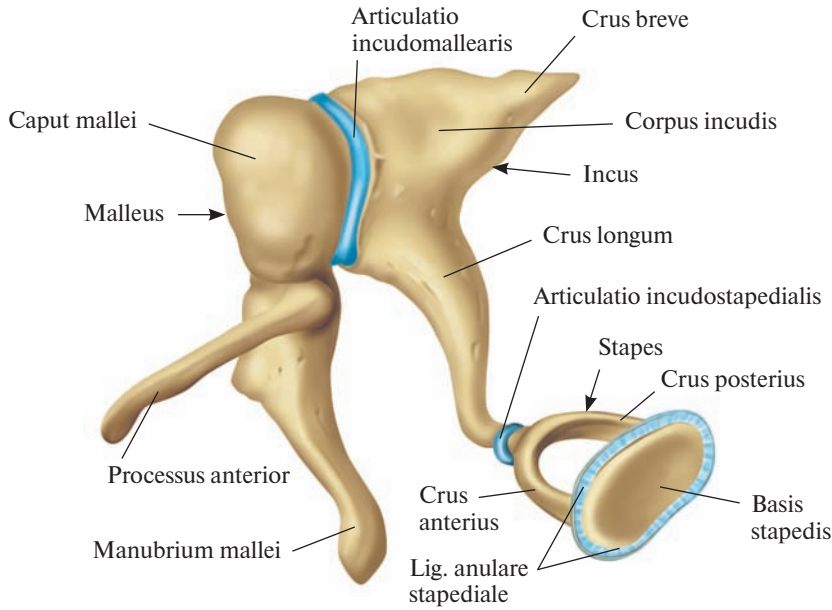
Молоточек, *malleus* (см. рис. 1124, 1131, 1132), прилегает к наружной стенке барабанной полости и непосредственно срастается с барабанной перепонкой.

Различают головку, шейку, рукоятку, передний и латеральный отростки молоточка.

Головка молоточка, *caput mallei*, располагается в верхнем отделе барабанной полости. Она является наиболее массивной частью молоточка, имеет овальную, расширяющуюся к одному концу форму и на своей задней и частично внутренней поверхности несет покрытую хрящом седловидную суставную поверхность. Нижний отдел головки немного суживается и переходит в *шейку молоточка*, *collum mallei*, которая соединяет его с рукояткой молоточка.

Рукоятка молоточка, *manubrium mallei*, располагается с внутренней стороны барабанной перепонки и просвечивает сквозь ее толщу. Она представляет собой изогнутый костный стерженек, слегка отклоняющийся кнутри. Нижний конец рукоятки молоточка срашен с барабанной перепонкой. В этом месте соединительнотканное волокно барабанной перепонки вплетается в надкостницу молоточка, а на ее наружной поверхности образуется воронкообразное углубление — *пупок барабанной перепонки*.

У основания рукоятки молоточка от него отходят два отростка. Один из них — *передний отросток*, *processus anterior*, начинается от шейки, идет вперед и немного наружу и вступает в каменисто-барабанную щель. Другой — *латеральный отросток*, *processus lateralis*, направляется кнаружи и своим концом плотно прилегает к барабанной пе-



репонке, обуславливая образование на ее наружной поверхности молоточкового выступа.

Молоточек в некоторой степени фиксирован в барабанной полости посредством связок (см. рис. 1130).

1. *Верхняя связка молоточка, lig. mallei superius*, идет от крыши барабанной полости вертикально вниз к головке молоточка.

2. *Латеральная связка молоточка, lig. mallei laterale*, начинается от верхней стенки наружного слухового прохода и направляется к шейке молоточка. Ее рассматривают как участок ненапрянутой части барабанной перепонки.

3. *Передняя связка молоточка, lig. mallei anterius*, начинается от ости клиновидной кости, идет к каменисто-барабанной щели и соединяется с передним отростком и шейкой молоточка.

К внутренней периферии основания рукоятки молоточка прикрепляется сухожилие *мышцы, напрягающей барабанную перепонку, m. tensor tympani*. Мышца начинается в окружности наружного отверстия мышечно-трубного канала, от каменистой части височной кости, большого крыла клиновидной кости и хряща слуховой трубы. Проследовав через соответствующий костный канал, она вступает в барабанную полость и достигает рукоятки молоточка. Иннервируется нервом мышцы, напрягающей барабанную перепонку (от нижнечелюстного нерва).

Рис. 1131. Слуховые косточки, *ossicula auditus*, правые; вид сверху и изнутри.

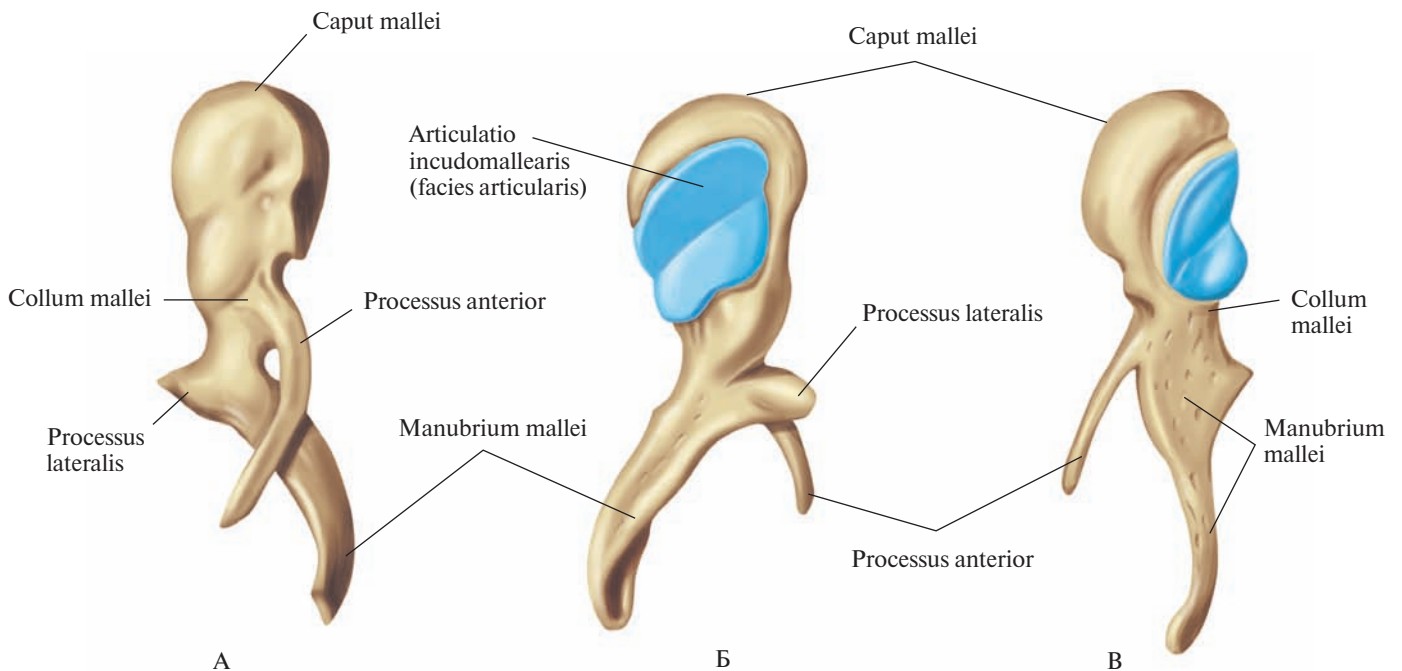


Рис. 1132. Молоточек, *malleus*, правый. А — вид спереди. Б — вид сзади. В — вид изнутри.

Наковальня

Наковальня, *incus* (см. рис. 1124, 1131, 1133), имеет тело и два отростка, называемых короткой ножкой и длинной ножкой.

Тело наковальни, *corpus incudis*, помещается в верхнем отделе барабанной полости, позади головки молоточка. Оно фиксировано у крыши барабанной полости посредством **верхней связки наковальни, *lig. incudis superius*** (см. рис. 1130).

На передней поверхности тела наковальни имеется покрытая хрящом седловидная суставная поверхность. Она сочленяется с соответствующей суставной поверхностью молоточка и образует **наковально-молоточковый сустав, *articulatio incudomallearis*** (см. рис. 1131), относящийся к седловидным суставам. Капсула

сустава прикрепляется по краям суставных поверхностей. В полости сустава находится суставной диск, фиксированный у медиальной и частично верхней периферии суставной капсулы.

Задняя периферия тела наковальни продолжается в небольшой отросток — короткую ножку.

Короткая ножка, *crus breve* (см. рис. 1133), направляется назад и, конусообразно суживаясь, прикрепляется посредством **задней связки наковальни, *lig. incudis posterius*** (см. рис. 1130), к задней стенке барабанной полости в области ямки наковальни.

Длинная ножка, *crus longum* (см. рис. 1133), отойдя от тела, следует вниз и располагается в среднем отделе барабанной полости медиальнее рукоятки молоточка. Нижний ее конец истончается и загибает-

ся внутрь. На его свободной поверхности имеется небольшой **чечевицеобразный отросток, *processus lenticularis***, суставная поверхность которого сочленяется со стремением.

Стремля

Стремля, *stapes* (см. рис. 1124, 1130, 1131, 1134), состоит из головки, основания, передней и задней ножек.

Головка стремени, *caput stapedis*, имеет на своей задней поверхности покрытую хрящом немного вогнутую суставную поверхность. Эта поверхность вместе с суставной поверхностью чечевицеобразного отростка наковальни образует **наковально-стременистый сустав, *articulatio incudostapedialis***, приближающийся по строению к шаровидному.

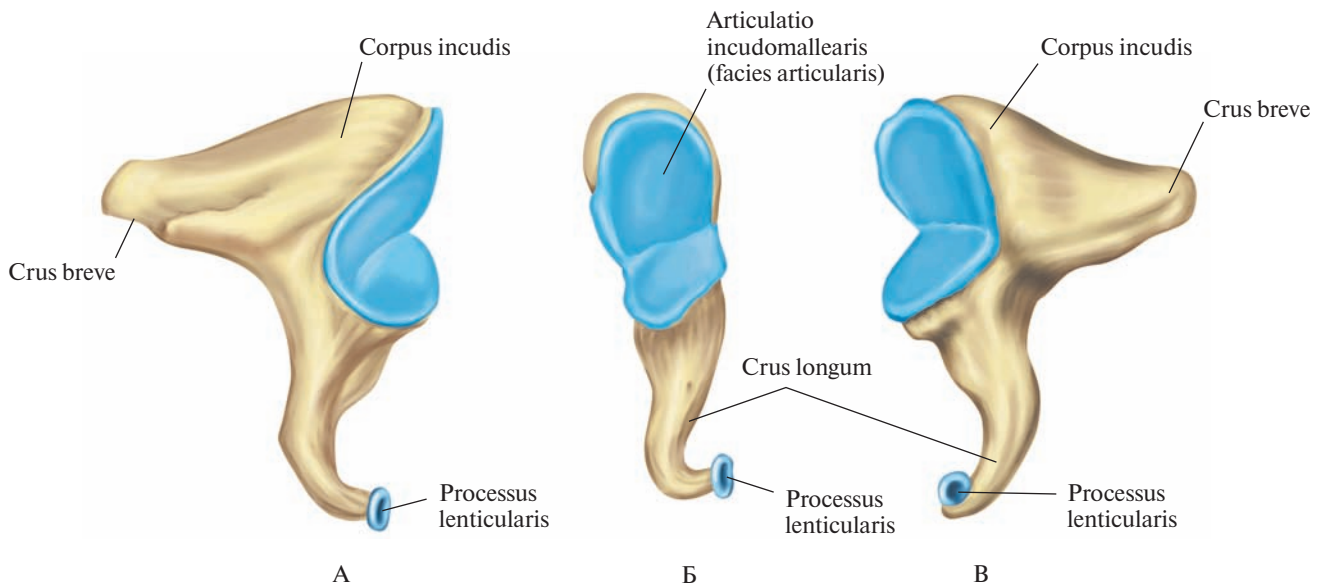


Рис. 1133. Наковальня, *incus*, правая.
А — вид снаружи. Б — вид спереди. В — вид изнутри.

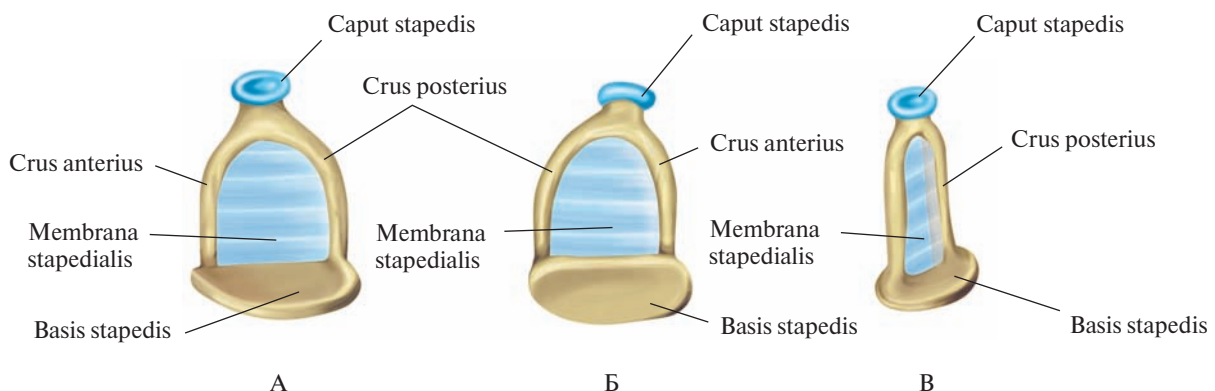


Рис. 1134. Стремля, *stapes*, правое.
А — вид сверху. Б — вид снизу. В — вид сбоку.

К головке стремени вблизи от места отхождения задней ножки прикрепляется сухожилие *стременной мышцы*, *m. stapedius* (см. рис. 1130). Мышца начинается в углублении на пирамидальном возвышении и, выйдя из него, направляется к стремени. Иннервируется стремненным нервом (от лицевого нерва).

Передний отдел головки переходит в переднюю и заднюю ножки стремени; между ними и головкой имеется немного суженный участок.

Задняя ножка, *crus posterius*, слегка изогнута и более массивна, чем почти прямая *передняя ножка*, *crus anterius* (см. рис. 1134). Периферические концы обеих ножек соединяются с основанием стремени и образуют вместе с ним замкнутое кольцо. По внутренней поверхности кольца пролегает бороздка, к ней прикрепляется *перепонка стремени*, *membrana stapedialis*.

Основание стремени, *basis stapedis* (см. рис. 1134), имеет два края: верхний — выпуклый и нижний — вогнутый, которые спереди и сзади дугообразно загибаются и переходят один в другой. Свободная поверхность основания стремени покрыта хрящом. Основание стремени фиксировано в окне преддверия посредством соединительнотканых волокон *кольцевой связки стремени*, *lig. anulare stapediale*, образующей *барабанно-стременной синдесмоз*, *syndesmosis tympanostapedialis* (см. рис. 1130).

Слизистая оболочка барабанной полости

Слизистая оболочка барабанной полости, *tunica mucosa cavitatis tympanicae*, выстилает указанную полость и покрывает все входящие в ее состав образования, формируя при этом ряд складок и карманов. Сзади она продолжается в слизистую оболочку ячеек сосцевидного отростка височной кости, а впереди — в слизистую оболочку слуховой трубы.

В барабанной полости различают следующие складки слизистой оболочки (см. рис. 1130).

1. *Передняя молоточковая складка*, *plica malleolaris anterior*, простирается от рукоятки молоточка до большой барабанной ости. Она образована участком слизистой оболочки, который перебрасывается через передний отросток молоточка, переднюю связку молоточка и передний отдел барабанной струны.

2. *Задняя молоточковая складка*, *plica malleolaris posterior*, протянулась между рукояткой молоточка и краем барабанной вырезки. Эта складка покрывает латеральную связку молоточка и задний отдел барабанной струны.

3. *Складка наковальни*, *plica incudialis*, идет от задней стенки барабанной полости

вниз к наковальне и заканчивается у чечевицеобразного отростка.

4. *Складка стремени*, *plica stapediale*, протянулась между пирамидальным возвышением, краем окна преддверия и сухожилием стременной мышцы.

5. *Складка барабанной струны*, *plica chordae tympani*, образована слизистой оболочкой, приподнятой барабанной струной, проходящей горизонтально на уровне шейки молоточка.

Перебрасываясь с одной структуры на другую, слизистая оболочка барабанной полости ограничивает ряд углублений (см. рис. 1130).

1. *Верхнее углубление барабанной перепонки*, *recessus superior membranae tympanicae*, находится кнутри от ненапрянутой части барабанной перепонки. Снаружи оно ограничено указанной частью барабанной перепонки, изнутри — головкой и шейкой молоточка и телом наковальни, снизу —

латеральным отростком молоточка, сверху — верхней связкой молоточка.

2. *Переднее углубление барабанной перепонки*, *recessus anterior membranae tympanicae*, расположено между барабанной перепонкой и передней складкой молоточка.

3. *Заднее углубление барабанной перепонки*, *recessus posterior membranae tympanicae*, находится между барабанной перепонкой и задней складкой молоточка.

Переднее и заднее углубления барабанной перепонки отделены одно от другого рукояткой молоточка и внизу сообщаются со средним отделом барабанной полости.

СЛУХОВАЯ ТРУБА

Слуховая труба, *tuba auditiva (auditoria)* (см. рис. 1124, 1130, 1135—1137), соединяет полость глотки с полостью среднего уха. Она начинается на верхнебоковой стенке

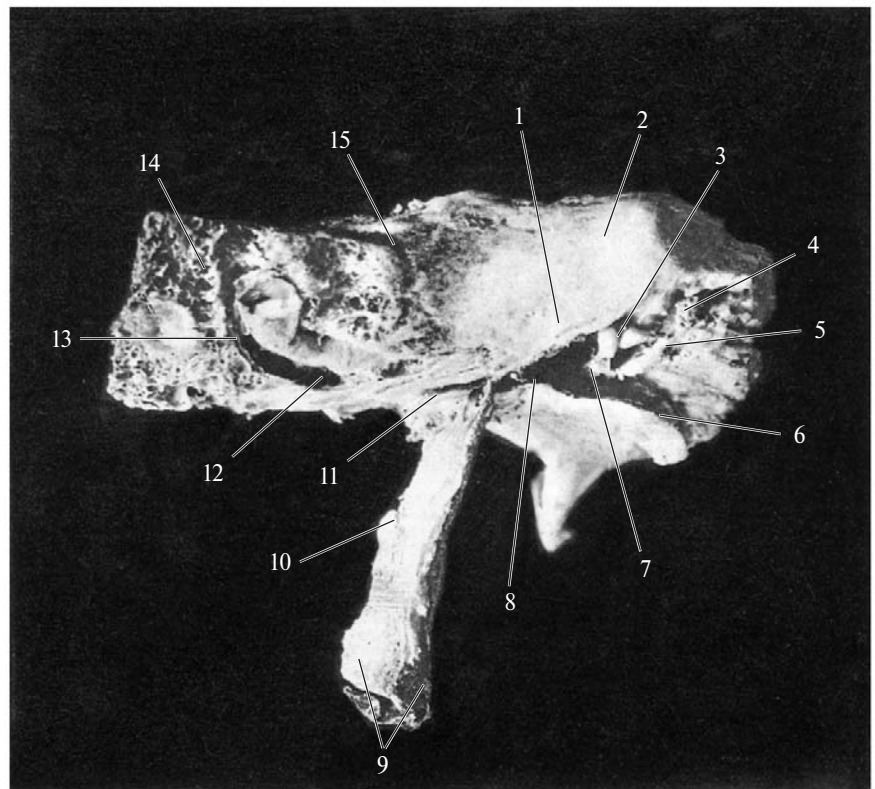


Рис. 1135. Среднее ухо и слуховая труба, левые (фотография). (Препарат Д. Розенгауза.) (Чешуйчатая часть и сосцевидный отросток височной кости удалены; наружный слуховой проход и барабанная полость вскрыты.)

1 — покрывчатая стенка барабанной полости; 2 — дугообразное возвышение; 3 — надбарабанное углубление; 4 — сосцевидная пещера; 5 — наковальня; 6 — наружный слуховой проход; 7 — молоточек; 8 — барабанная полость; 9 — глоточное отверстие слуховой трубы; 10 — слуховая труба; 11 — мышечно-трубный канал; 12 — сонный канал; 13 — внутренняя сонная артерия; 14 — тело клиновидной кости; 15 — тройничное впадение.

глотки *глоточным отверстием слуховой трубы, ostium pharyngeum tubae auditivae (auditoriae)* (см. рис. 1135), направляется назад вверх и немного кнаружи и открывается на сонной (передней) стенке барабанной полости. Ее длина составляет 3,5—4,0 см.

В слуховой трубе различают большую ($\frac{2}{3}$ трубы) — хрящевую и меньшую — костную части.

Хрящевая часть, pars cartilaginea, образована *хрящом слуховой трубы, cartilago tubae auditivae (auditoriae)* (см. рис. 1124), имеющим форму желоба и состоящим из гиалиновой (в основном) и волокнистой хрящевой ткани. Наибольшая его ширина в области глоточного отверстия трубы равна 1 см, толщина — 2,5 мм. Хрящ занимает медиальную и верхнюю стенки трубы и лишь малый участок латеральной. На большей части латеральной и нижней стенке он отсутствует; вместо него там находится *перепончатая пластинка, lamina tembranacea*, состоящая из фиброзной ткани.

Хрящ слуховой трубы содержит *медиальную и латеральную пластинки, laminae medialis et lateralis*, образующие соответствующие стенки слуховой трубы. Иногда часть хряща трубы загибается с ее медиальной стенки на латеральную, в этом случае ее называют *крючком трубы*.

Наибольшую ширину хрящевая часть трубы имеет в области глоточного отверстия, где утолщенный край хряща вместе со складкой слизистой оболочки образует *трубный валик*. Верхняя стенка хрящевой части фиксирована у основания черепа: передний отдел — в борозде слуховой трубы, а задний — в соединительной ткани, заполняющей клиновидно-каменистую щель. Щелевидная полость трубы кзади немного суживается и на границе с костной частью образует *перешеек слуховой трубы, isthmus tubae auditivae (auditoriae)* (см. рис. 1124). За ним начинается костная часть трубы.

Костная часть, pars ossea, слуховой трубы залегает в толще пирамиды височной кости. Она имеет просвет трехгранной формы, постепенно расширяющийся в сторону внутреннего *барабанного отверстия слуховой трубы, ostium tympanicum tubae auditivae (auditoriae)* (см. рис. 1124). Ее стенки образованы костным веществом пирамиды височной кости, ограничивающим полуканал слуховой трубы; в костном веществе находятся *воздухоносные ячейки, cellulae pneumaticae*.

Внутренняя поверхность трубы выстлана *слизистой оболочкой, tunica mucosa*, которая в области глоточного отверстия переходит в слизистую оболочку глотки, а около барабанного отверстия — в слизистую оболочку барабанной полости. Рядом с

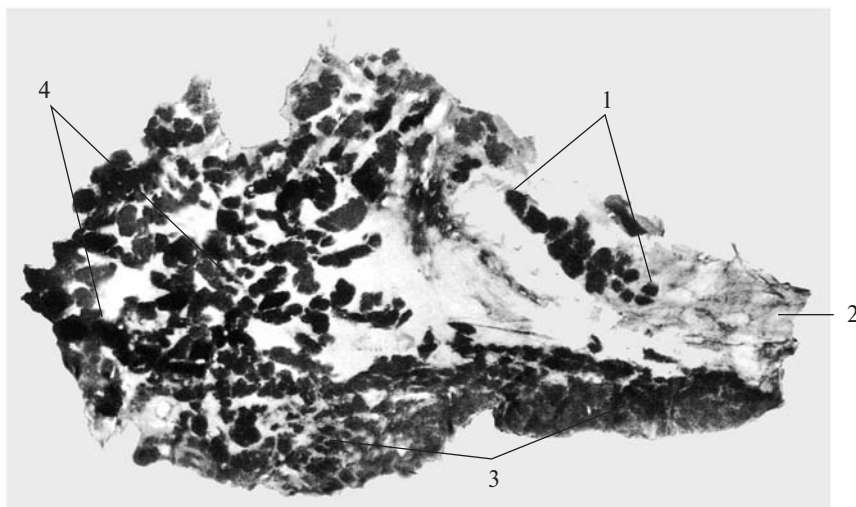


Рис. 1136. Железы слизистой оболочки слуховой трубы, правой (фотография). (Тотально окрашенный препарат слизистой оболочки слуховой трубы.) (Препарат Д. Розенгауза.)

1 — латеральное скопление желез; 2 — перешеек слуховой трубы; 3 — медиальное скопление желез; 4 — глоточное скопление желез.

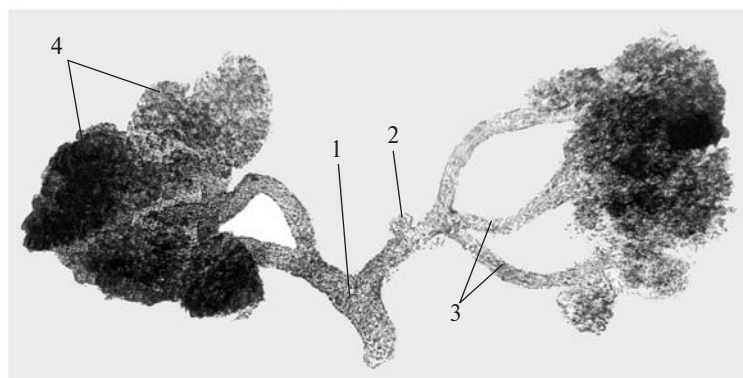


Рис. 1137. Изолированная железа слизистой оболочки слуховой трубы (фотография). (Препарат Д. Розенгауза.)

1 — главный выводной проток; 2 — железистая долька по ходу протока; 3 — выводные протоки; 4 — секреторная часть.

глоточным отверстием слуховой трубы она имеет наибольшую толщину, а в сторону среднего уха постепенно истончается. Слизистая оболочка, выстилающая костную часть трубы, сращена с надкостницей, в области хрящевой части имеет хорошо развитый подслизистый слой.

Слизистая оболочка слуховой трубы содержит *трубные железы, glandulae tubariae*, только в хрящевой части, преимущественно в области глоточного отверстия (см. рис. 1136, 1137).

В слизистой оболочке трубы имеется небольшое количество лимфоидных узлов, располагающихся вблизи от глоточного отверстия и перепонки.

ВНУТРЕННЕЕ УХО

Внутреннее ухо, auris interna, или *преддверно-улитковый орган, organum vestibulocochleare* (рис. 1138—1146; см. рис. 1124, 1130), объединяет периферические отделы

двух анализаторов — органа слуха и органа равновесия. Оно залегает в толще пирамиды височной кости. В нем различают две части: костный лабиринт и перепончатый лабиринт.

КОСТНЫЙ ЛАБИРИНТ

Костный лабиринт, *labyrinthus osseus* (см. рис. 1130, 1138—1143), делят на четыре части: среднюю, или центральную, называемую преддверием, переднюю — улитку, заднюю, в состав которой входят три полукружных канала, и медиальную — внутренний слуховой проход.

Стенки костного лабиринта выстланы соединительнотканной оболочкой. Он заполнен лимфоподобной жидкостью, называемой *перилимфой*, *perilympha*, в которой находится перепончатый лабиринт.

Преддверие

Преддверие, *vestibulum* (см. рис. 1124, 1138), расположено между барабанной полостью и внутренним слуховым проходом и представлено ограниченным пространством овальной формы.

Наружная стенка преддверия, как уже отмечалось, является внутренней стенкой среднего уха.

Внутренняя стенка преддверия образует дно внутреннего слухового прохода. На ней имеются два углубления — сферическое и эллиптическое, которые отделены одно от другого вертикально идущим *ребром преддверия*, *crista vestibuli*, заканчивающимся вверху небольшим возвышением — *пирамидой преддверия*, *pyramis vestibuli* (см. рис. 1138).

Поверхность пирамиды и окружающего ее костного вещества продырявлена множеством маленьких отверстий, образующих *решетчатые пятна*, *maculae cribrosae* (см. рис. 1138). *Верхнее решетчатое пятно*, *macula cribrosa superior*, соединяет преддверие с внутренним слуховым проходом, где ему соответствует верхнее преддверное поле.

Книзу и кзади от гребня преддверия имеется небольшое *внутреннее отверстие канальца преддверия*, *apertura interna canaliculi vestibuli* (см. рис. 1138), от которого начинается *водопровод преддверия*, *aqueductus vestibuli*, заканчивающийся на задней поверхности пирамиды височной кости апертурой канальца преддверия.

Кпереди и книзу от гребня преддверия располагается *сферическое углубление (углубление мешочка)*, *recessus sphericus (saccularis)* (см. рис. 1138). Оно округлое и несет на своей внутренней стенке множество отверстий, которые образуют *среднее решетчатое пятно*, *macula cribrosa media*, соответствующее нижнему преддверному полю на дне внут-

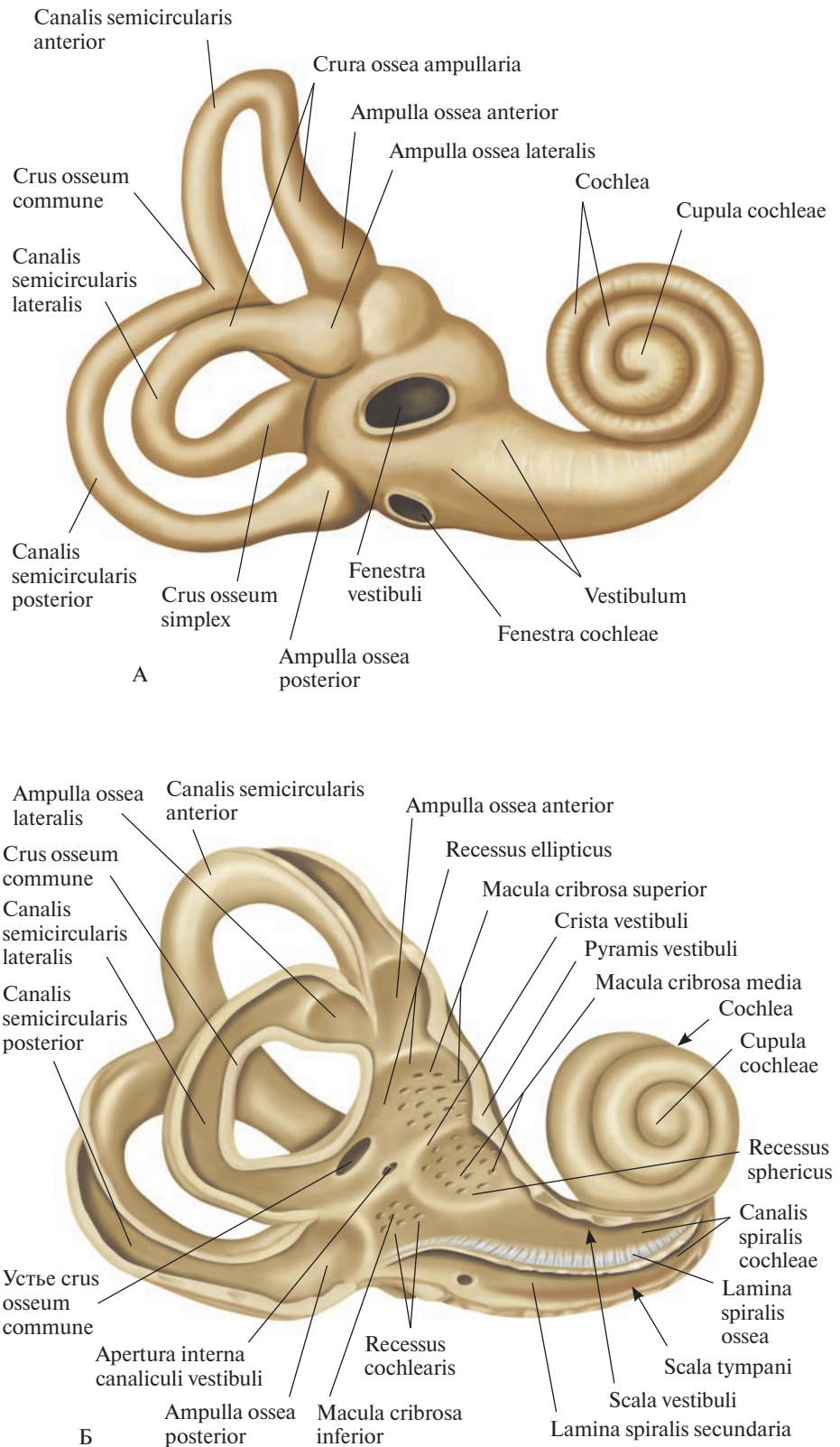


Рис. 1138. Костный лабиринт, labyrinthus osseus, правый.

А — вид с наружной стороны и спереди. Б — вид с наружной стороны и немного снизу (полукружные каналы, преддверие и основной виток улитки вскрыты).

ренного слухового прохода. В задненижней части сферического углубления на его внутренней стенке есть небольшая ямка — *улитковое углубление, recessus cochlearis*, являющееся местом залегания слепого преддверного выпячивания улиткового протока.

Эллиптическое углубление (углубление маточки), recessus ellipticus (utricularis) (см. рис. 1138), располагается кзади и кверху от гребня преддверия и имеет продолговатую форму. В его стенках находится пять отверстий трех полукружных каналов.

Полукружные каналы

Полукружные каналы, canales semicirculares (см. рис. 1124, 1130, 1138, 1146), занимают задненижний отдел костного лабиринта, располагаясь в трех взаимно перпендикулярных плоскостях.

Различают латеральный (горизонтальный), передний (сагиттальный) и задний (фронтальный) каналы.

Полукружные каналы имеют вид дугообразно изогнутых трубок. В них различают два конца — *костные ножки, crura ossea*, соединенные выпуклой частью канала. Одна из ножек каждого канала расширяется, образуя *костную ампулу, ampulla ossea* (см. рис. 1138, 1143). Всего костных ампул три, по числу полукружных каналов, — передняя, задняя и латеральная. Ножка с ампулой называется *ампулярной костной ножкой, crus osseum ampullaris*, другая, не-

расширенная, — *простой костной ножкой, crus osseum simplex*. Простые костные ножки переднего и заднего полукружных каналов соединяются, образуя *общую костную ножку, crus osseum commune*. Поэтому три полукружных канала открываются в преддверие пятью отверстиями.

Латеральный полукружный канал, canalis semicircularis lateralis (см. рис. 1124, 1138), имеет длину 14—16 мм. Его *латеральная костная ампула, ampulla ossea lateralis*, открывается в преддверие кпереди и кнаружи от окна преддверия, а простая костная ножка — между отверстиями общей ножки и ампулы заднего полукружного канала. Выпуклая часть латерального полукружного канала вдаётся в барабанную полость, образуя на внутренней стенке ее верхнего отдела выступ латерального полукружного канала.

Передний полукружный канал, canalis semicircularis anterior (см. рис. 1124, 1138), имеет длину 18—20 мм. Его *передняя костная ампула, ampulla ossea anterior*, открывается в преддверие рядом с ампулой латерального полукружного канала, прямо над окном преддверия, а общая с задним каналом ножка — на внутренней стенке заднего отдела преддверия, кзади и кверху от внутреннего отверстия канальца преддверия.

Выпуклая часть переднего полукружного канала направлена кверху и обуславливает образование на передней поверхности каменной части височной кости дугообразного возвышения.

Задний полукружный канал, canalis semicircularis posterior (см. рис. 1124, 1138), имеет длину 22 мм. Его *задняя костная ампула, ampulla ossea posterior*, открывается в области задненижнего отдела преддверия, где находится *нижнее решетчатое пятно, macula cribrosa inferior*, которому соответствует одиночное отверстие внутреннего слухового прохода.

Улитка

Улитка, cochlea (см. рис. 1124, 1138, 1139—1142), составляет переднемедиальную часть костного лабиринта. Имеет коническую форму. Различают *основание улитки, basis cochleae*, шириной 7—9 мм, обращенное медиально, к внутреннему слуховому проходу, и *верхушку — купол улитки, cupula cochleae*, направленный латерально, в сторону барабанной полости и мышечно-трубного канала (см. рис. 1140). Расстояние от основания до вершины равно 4—5 мм.

В центре улитки имеется конусообразная ось — *стержень улитки, modiolus cochleae*, состоящий из губчатой костной ткани. Его широкая часть — *основание стержня, basis modioli*, — обращена к внутреннему слуховому проходу и имеет множество отверстий, ведущих в *продольные каналы стержня, canales longitudinales modioli*, которые впадают в *спиральный канал стержня, canalis spiralis modioli* (см. рис. 1141). Продольные и спиральный каналы вместе образуют

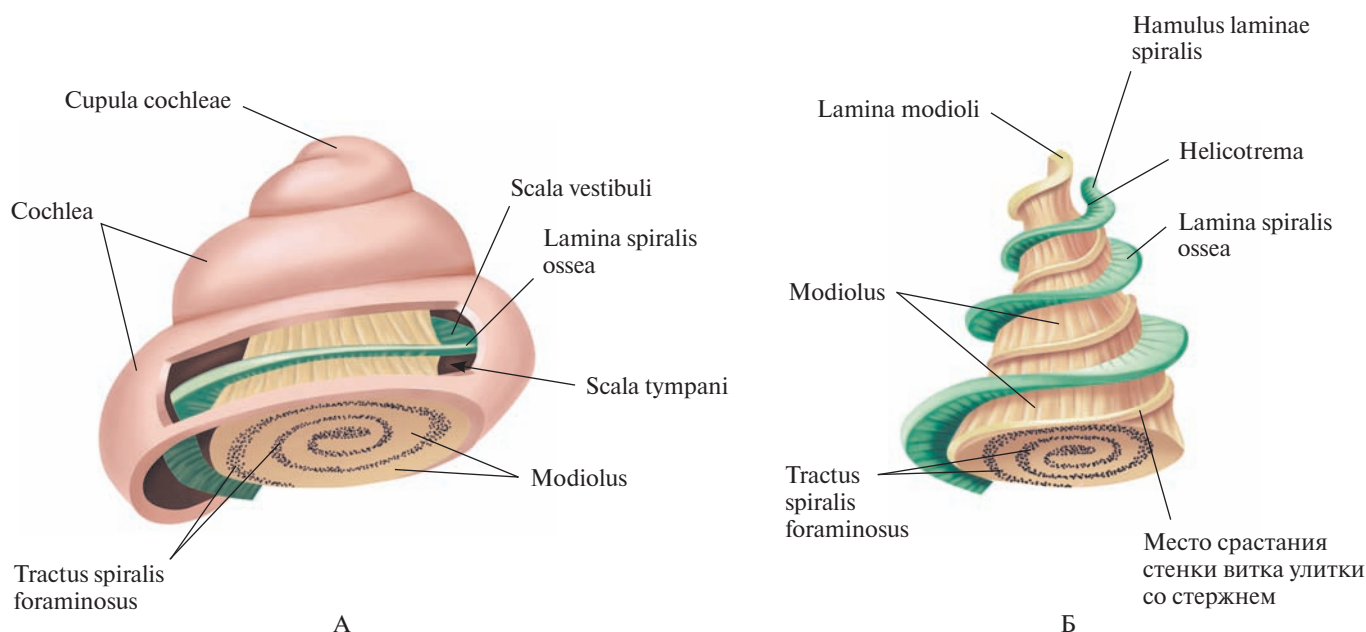


Рис. 1139. Улитка, cochlea, правая; вид снизу. А — строение улитки. Б — стержень и костная спиральная пластинка.

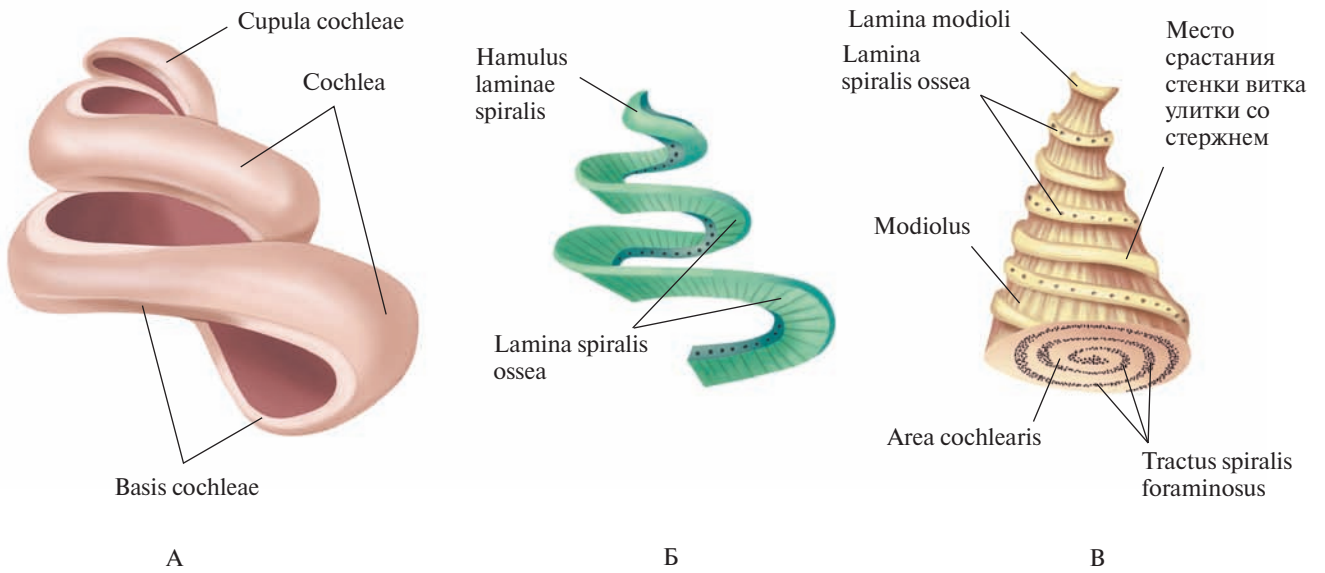


Рис. 1140. Улитка, cochlea, правая.
 А — стенка улитки. Б — костная спиральная пластинка. В — стержень улитки.

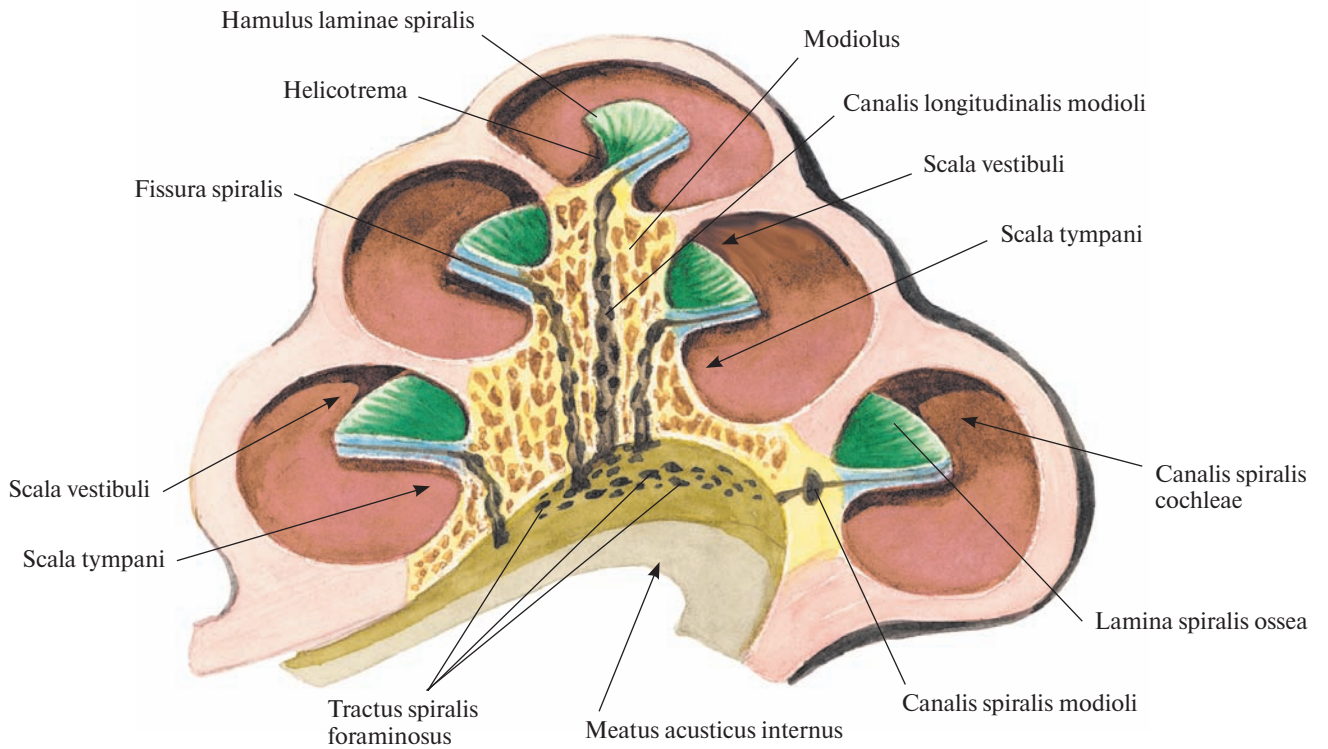


Рис. 1141. Улитка, cochlea, правая. (Срединный распил.)

продырявленный спиральный путь, *tractus spiralis foraminosus*. Верхушка стержня, не достигая купола улитки, продолжается в тонкую костную пластинку стержня, *lamina modioli* (см. рис. 1139, 1140).

Вокруг стержня винтообразно закручивается, совершая $2\frac{1}{2}$ — $2\frac{3}{4}$ оборота, спиральный канал улитки, *canalis spiralis cochleae* (см. рис. 1141). Первый его виток называют основным, второй — средним и последний — верхушечным витком улитки. Витки отделены один от другого промежуточной стенкой, образованной костным веществом улитки. Промежуточной стенкой между вторым и третьим витками служит пластинка стержня.

Спиральный канал улитки начинается в передненижнем отделе преддверия в углублении у медиальной стенки барабанной полости, которому со стороны последней соответствует мыс, имеет длину 28—30 мм и слепо заканчивается в области купола

улитки. Его диаметр не везде одинаков: в начальной части он равен 6 мм и по мере приближения к верхушке улитки постепенно уменьшается до 2 мм.

Стенки канала состоят из костного вещества лабиринта; внутреннюю его стенку образует стержень улитки.

В полость спирального канала на всем его протяжении вдается костная спиральная пластинка, *lamina spiralis ossea* (см. рис. 1141, 1144). Она начинается на внутренней стенке преддверия вблизи от окна улитки, поднимается, прикрепляясь основанием к стержню улитки и оборачиваясь вокруг него, к куполу улитки и заканчивается в области ее последнего витка изогнутым краем — крючком спиральной пластинки, *hamulus laminae spiralis* (см. рис. 1139—1141).

Основание спиральной пластинки толще, чем ее свободный край, и содержит на всем протяжении спиральный канал стерж-

ня. Свободный край, направляясь в сторону периферической стенки спирального канала улитки, доходит до середины его просвета.

Внутри спиральной пластинки по всей ее длине пролегает спиральная щель, *fissura spiralis* (см. рис. 1141), соединяющая канал стержня со спиральным органом.

Кроме костной спиральной пластинки в улитке различают еще вторичную спиральную пластинку, *lamina spiralis secundaria*. Она представляет собой небольшой костный гребешок шириной 0,5 мм, который находится в первом витке улитки на наружной стенке ее спирального канала и заканчивается на середине длины витка.

Костная спиральная пластинка вместе с улитковым протоком делит полость спирального канала на две части, или лестницы: верхнюю, называемую лестницей преддверия, и нижнюю — барабанную лестницу (см. рис. 1139, 1141, 1142, 1144, 1145).

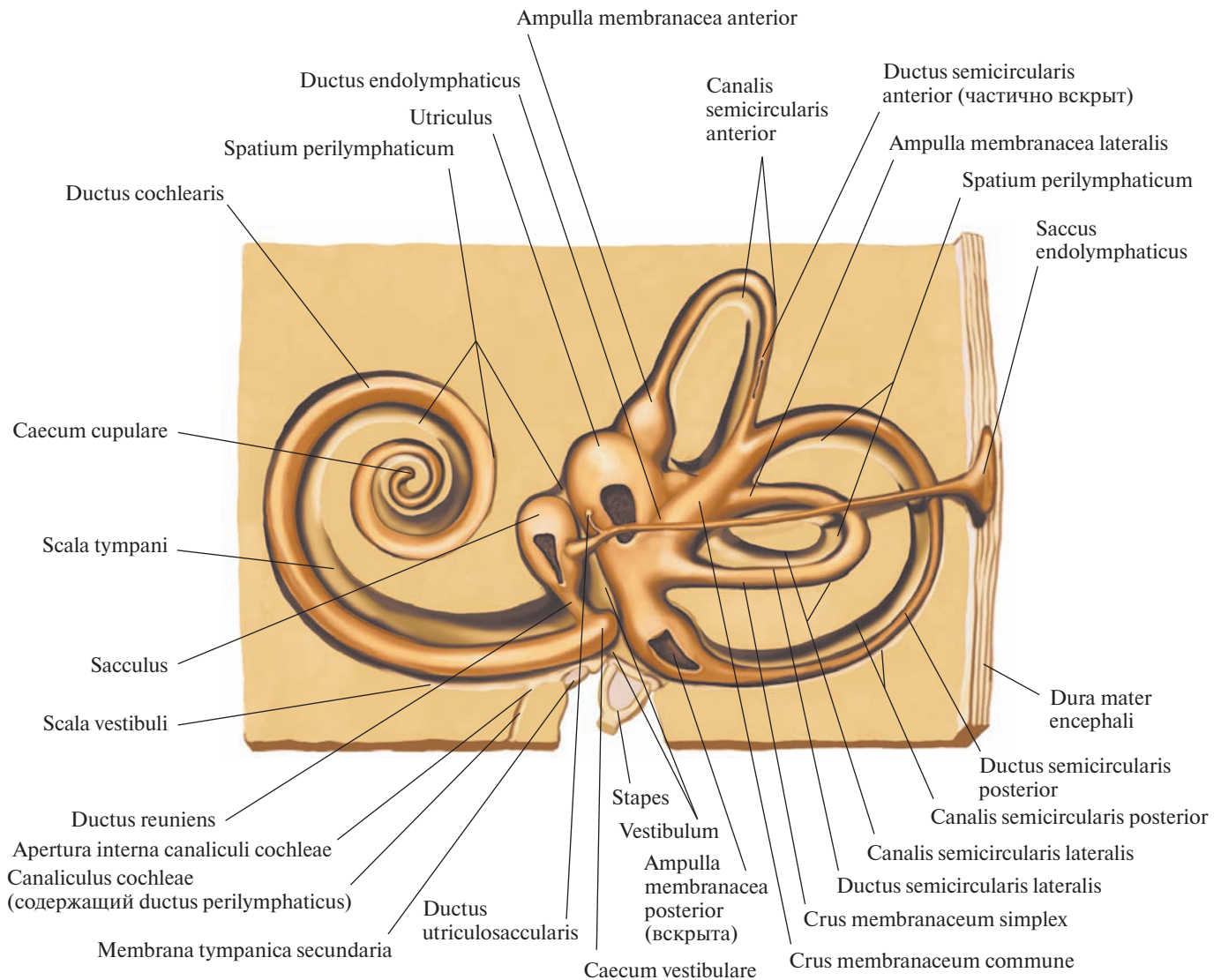


Рис. 1142. Костный и перепончатый лабиринты, правые (полусхематично).

Лестница преддверия, scala veslibuli, начинается в переднем отделе преддверия, поднимается по верхней поверхности спиральной пластинки до верхушки улитки, где в области крючка спиральной пластинки продолжается в барабанную лестницу. Место перехода называется *отверстием улитки (геликотремой), helicotrema* (см. рис. 1141).

Барабанная лестница, scala tympani, начинается в области геликотремы, идет по нижней поверхности спиральной пластинки в сторону основания улитки и слепо заканчивается в начальном отделе первого витка улитки вблизи от окна улитки, затянутого вторичной барабанной перепонкой.

Обе лестницы объединяются в *перилимфатическое пространство, spatium perilymphaticum* (см. рис. 1142), к которому относят также *перилимфатический проток, ductus perilymphaticus*, пролегающий в водопроводе улитки.

Водопровод улитки, aqueductus cochleae, представляет собой узкий канал, связывающий перилимфатическое пространство улитки с подпаутинным пространством. Он начинается воронкообразным расширением — *внутренней апертурой канальца улитки, apertura interna canaliculi cochleae* (см. рис. 1142), — рядом с окном улитки и, пройдя через толщу пирамиды височной кости, заканчивается на ее нижней поверхности апертурой канальца улитки кпереди от яремной ямки.

Внутренний слуховой проход

Внутренний слуховой проход, meatus acusticus internus (см. рис. 973, 1143), начинается на задней поверхности каменистой части височной кости *внутренним слуховым отверстием, porus acusticus internus* (см. рис. 973), направляется назад и немного кнару-

жи и заканчивается *дном внутреннего слухового прохода, fundus meatus acustici interni* (см. рис. 1143).

Дно внутреннего слухового прохода образует наружную стенку некоторых отделов внутреннего уха (основание стержня улитки). В самой верхней части дна есть небольшое углубление — *поле лицевого нерва, area nervi facialis*, откуда берет начало канал лицевого нерва.

Кнаружи от поля лицевого нерва находится участок костного вещества, продырявленный множеством отверстий, образующих *верхнее преддверное поле, area vestibularis superior*, которому соответствует верхнее решетчатое пятно на внутренней стенке преддверия. Указанные отверстия ограничены снизу *поперечным гребнем, crista transversa*.

Ниже поперечного гребня в передней части дна внутреннего слухового прохода есть углубление — *поле улитки, area coch-*

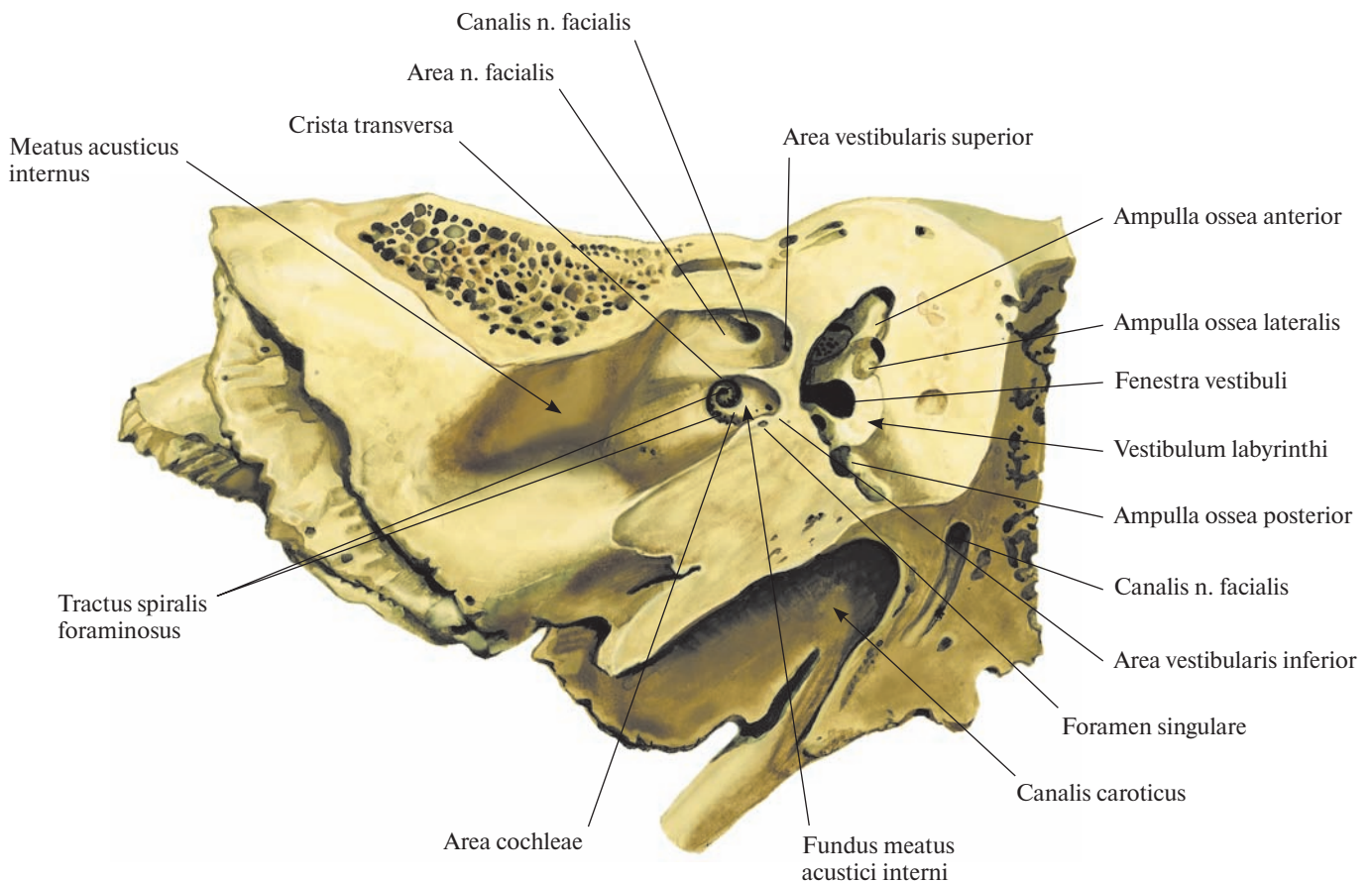


Рис. 1143. Внутренний слуховой проход, meatus acusticus internus, и улитковый лабиринт, labirintus cochlearis, правые. (Внутренний слуховой проход и спиральный канал улитки вскрыты.)

leae (см. рис. 1143), в области которого рядом мелких отверстий начинается продырявленный спиральный путь. Позади поля улитки находится *нижнее преддверное поле, area vestibularis inferior*. Оно содержит группу отверстий, соответствующих среднему решетчатому пятну стенки преддверия.

В задненижней части дна внутреннего слухового прохода расположено *одиночное отверстие, foramen singulare*; ему соответствует нижнее решетчатое пятно стенки преддверия (см. рис. 1143).

ПЕРЕПОНЧАТЫЙ ЛАБИРИНТ

Перепончатый лабиринт, labyrinthus membranaceus (см. рис. 1142, 1144—1146), располагается внутри костного. Их стенки разделены перилимфатическим пространством.

Стенка перепончатого лабиринта состоит из наружного соединительнотканного и внутреннего эпителиального слоев; его полость заполнена *эндолимфой, endolympha*.

Перепончатый лабиринт включает улитковый лабиринт и вестибулярный лабиринт.

Улитковый лабиринт

Улитковый лабиринт, labyrinthus cochlearis (см. рис. 1143—1145), является сложно устроенным рецепторным полем слухового анализатора. Он представлен улитковым протоком.

Улитковый проток, ductus cochlearis (см. рис. 1142, 1144, 1145, 1147), располагается в наружной части спирального канала улитки, между свободным краем костной спиральной пластинки и периферической стен-

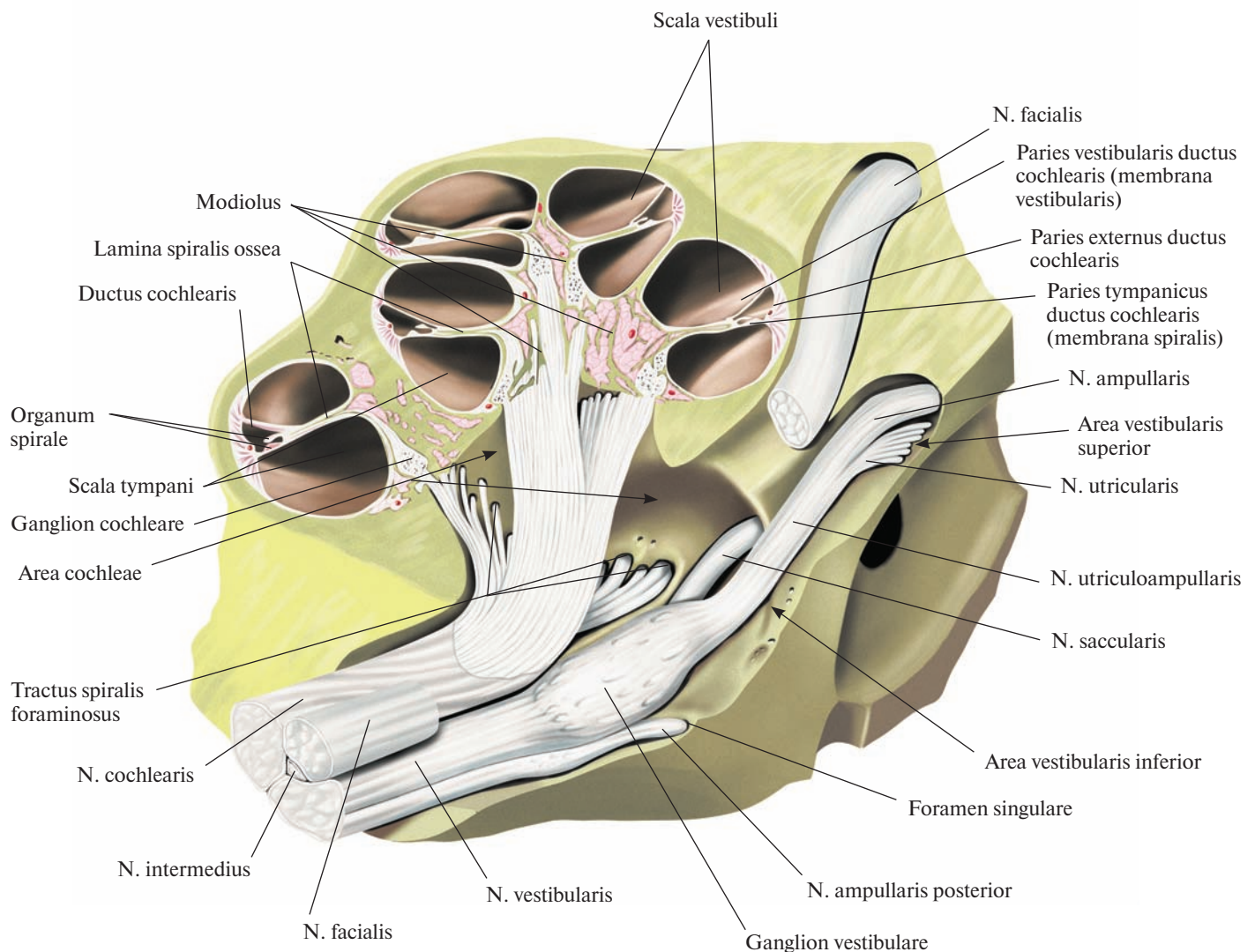


Рис. 1144. Строение костного и перепончатого лабиринтов, правых. (Срединный разрез через стержень улитки.)

кой улитки. Он имеет два слепых конца: один — в начальном отделе улитки в области преддверия — *слепое преддверное выпячивание, caecum vestibulare*, другой — рядом с верхушкой улитки — *слепое выпячивание купола, caecum cupulare* (см. рис. 1142).

Полость улиткового протока ограничена тремя стенками: наружной, преддверной и барабанной.

Наружная стенка, paries externus (см. рис. 1144), улиткового протока сращена с надкостницей, покрывающей внутреннюю поверхность спирального канала улитки. Она состоит из трех слоев (см. рис. 1145): наружного — соединительнотканного, являющегося продолжением *спиральной связки, lig. spirale*, улиткового протока, способствующей фиксации базилярной пластинки у наружной стенки улитки; среднего — *сосудистой полоски, stria vascularis*, сосуды кото-

рой продуцируют эндолимфу, и внутреннего, представляющего собой эпителий, выстилающий полость улиткового протока.

Между надкостницей спирального канала улитки и наружной стенкой улиткового протока пролегает *выступающий сосуд, vas prominens* (см. рис. 1145). Он образуется за счет соединения двух каналцев, отходящих от сферического и эллиптического мешочков, и впадает в водопровод преддверия.

Преддверная стенка (мембрана), paries (membrana) vestibularis (см. рис. 1144), улиткового протока самая тонкая, состоит из соединительной ткани, покрытой эпителием. Она начинается на поверхности костной спиральной пластинки, которая обращена в полость лестницы преддверия. Направляясь в сторону наружной стенки улитки, преддверная мембрана образует с костной спиральной пластинкой угол 45° .

Барабанная стенка (спиральная мембрана), paries tympanicus (membrana spiralis) (см. рис. 1144), улиткового протока протянулась над барабанной лестницей между свободным краем костной спиральной пластинки и наружной стенкой спирального канала улитки, где она прикрепляется посредством спиральной связки улитки к *базиллярному гребешку, crista basilaris (spiralis)* (см. рис. 1145). Основой барабанной стенки является *базиллярная пластинка, lamina basilaris*.

У места соединения спиральной связки улитки с базилярной пластинкой располагается *спиральный выступ, prominentia spiralis*, имеющий сосуды. Кнутри от него пролегает *наружная спиральная борозда, sulcus spiralis externus*.

Кроме базилярной пластинки в образовании барабанной стенки улиткового протока принимает участие самый наруж-

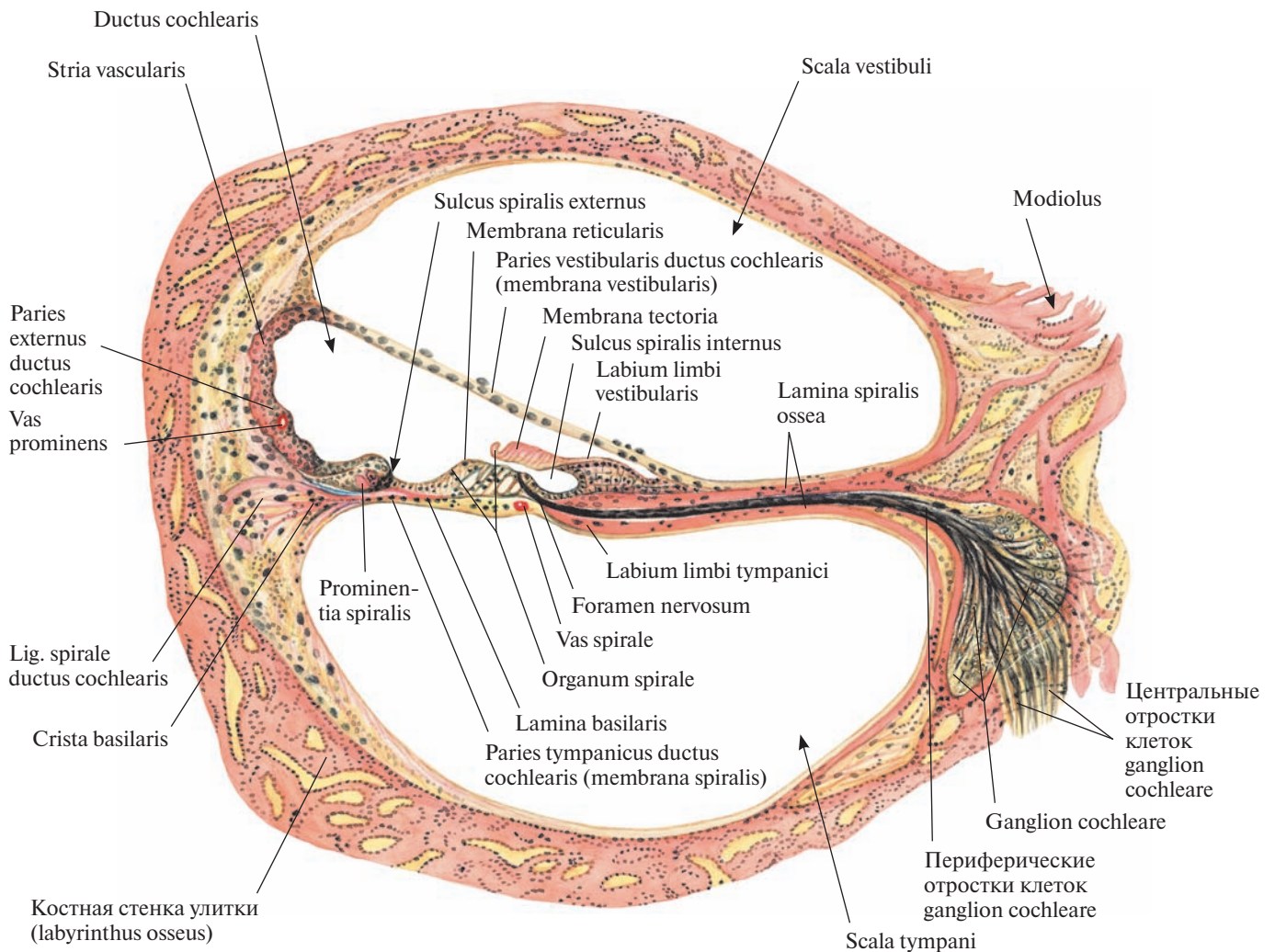


Рис. 1145. Улитковый проток и спиральный орган (полусхематично). (Разрез через основной виток улитки.)

ный отдел костной спиральной пластинки — ее утолщенный соединительнотканными и эпителиальными элементами *спиральный край*, *limbus spiralis*. От него в полость улиткового протока выдается *губа преддверного края*, *labium limbi vestibularis*, которая продолжается в *покровную мембрану*, *membrana tectoria* (см. рис. 1145). В области перехода наблюдаются выступающие на поверхности губы преддверного края ряды клеток — *слуховые зубчики*, *dentes acustici*. В месте соединения базилярной пластинки с костной спиральной пластинкой край последней вытянут в *губу барабанного края*, *labium limbi tympanici*.

Указанные две губы отделены одна от другой *внутренней спиральной бороздой*, *sulcus spiralis internus*. Край барабанной губы продырявлен *отверстиями нервов*, *foramina nervosa*, которыми открывается в улитковый проток спиральная щель костной спиральной пластинки.

На всем протяжении барабанной стенки в полости улиткового протока располагается *спиральный орган*, *organum spirale*, преобразующий механические колебания перилимфы в нервные импульсы (см. рис. 1144, 1145). Он находится кнаружи от губы барабанного края, сложно устроен и представлен тремя видами эпителиальных клеток, среди которых различают внутренние и наружные волосковые сенсорные (слуховые) клетки и опорные.

Спиральный орган покрыт *сетчатой мембраной*, *membrana reticularis*. Под ним внутри базилярной пластинки пролегают *спиральный сосуд*, *vas spirale*, и идущие от спиральной связки улитки мелкие вены.

В толще костной спиральной пластинки к спиральному органу подходят дендриты клеток, образующих спиральный узел улитки; аксоны этих клеток составляют улитковый нерв.

Вестибулярный лабиринт

Вестибулярный лабиринт, *labyrinthus vestibularis*, представляет собой рецепторное поле анализатора равновесия. В нем различают сферический и эллиптический мешочки и полукружные протоки.

Сферический и эллиптический мешочки

Сферический мешочек (мешочек), *sacculus* (см. рис. 974, 1142, 1147), имеет округлую, немного сплюснутую форму. Он залегает в сферическом углублении в преддверии костного лабиринта. Его внутренний конец слегка расширен, а наружный, равномерно суживаясь, продолжается в *соединяющий проток*, *ductus reuniens*, связывающий полость мешочка с улитковым протоком.

На внутренней поверхности переднемедиальной стенки мешочка находится *пятно сферического мешочка*, *macula sacculi*, размером около 1,5 мм, где распределяются рецепторы сферически-мешотчатого нерва.

Эллиптический мешочек (маточка), *utricle* (см. рис. 974, 1142, 1147), продолговатый, залегает в эллиптическом углублении в преддверии. На его внутренней поверхности, частично занимая нижнюю, переднюю и латеральную стенки, располагается *пятно эллиптического мешочка*, *macula utriculi*, размером 2,5—3 мм, являющееся местом разветвления эллиптически-мешотчатого нерва. Со стороны наружной поверхности область пятна отделена от остальной части мешочка небольшим сужением и обозначается как *углубление эллиптического мешочка*, *recessus utricularis (utriculi)*; в него открываются полукружные протоки.

Занимаемые пятнами участки стенок обоих мешочков утолщены и отличаются беловатым цветом, обусловленным наличием *статококний (отолита)*, *statoconia*, богатых известковыми кристаллами и содержащих на своей поверхности волосковые сенсорные клетки (системы равновесия).

Стратококнии погружены в *мембрану статококний*, *membrana statoconiorum*, представляющую собой тонкую слизистую оболочку, выстилающую внутреннюю поверхность пятен мешочков.

Сферический и эллиптический мешочки сообщаются через *проток эллиптического и сферического мешочков*, *ductus utriculosaccularis*, который продолжается в *эндолимфатический проток*, *ductus endolymphaticus* (см. рис. 974, 1142). Последний проходит сквозь каменную часть височной кости и заканчивается на ее задней поверхности *эндолимфатическим мешком*, *sacculus endolymphaticus*.

Друг от друга и от костных стенок преддверия сферический и эллиптический мешочки отделены перилимфатическим пространством, пронизанным соединительнотканными тяжами, идущими от мешочков к стенкам преддверия. В местах прохождения нервов медиальная поверхность мешочков прикрепляется к соответствующей стенке преддверия.

Полукружные протоки

Полукружные протоки, *ductus semicirculares* (см. рис. 974, 1142, 1146, 1147),

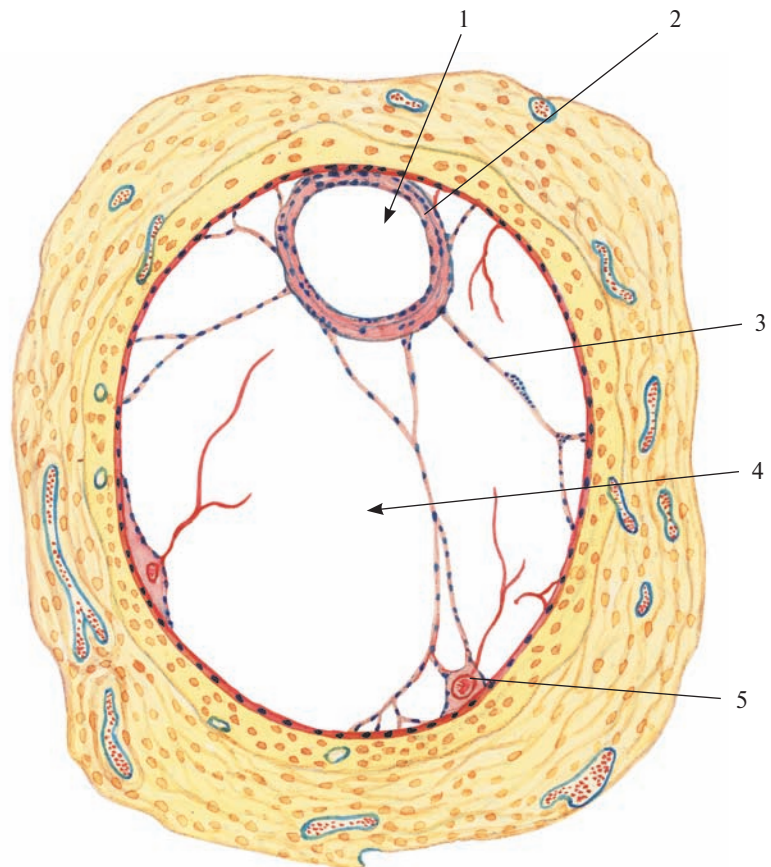


Рис. 1146. Полукружной проток в полукружном канале. (Поперечный распил).
1 — ductus semicircularis; 2 — epithelium ductus semicircularis; 3 — trabecula perilymphatica; 4 — ductus perilymphaticus; 5 — arteria.

всего три: *передний, латеральный и задний, ductus semicirculares anterior, lateralis et posterior*, — пролезают в полости соответствующих полукружных каналов. По отношению к стенкам последних они располагаются эксцентрично: наружная их поверхность прочно прикрепляется к костным стенкам каналов соединительнотканными тяжами, а внутренняя обращена в перилимфатическое пространство (см. рис. 1146).

Стенка полукружного протока состоит из двух слоев: наружного — собственно мембраны полукружного протока и внутреннего — эпителиального.

Каждый полукружный проток, как и канал, имеет изогнутую часть и два конца — *перепончатые ножки, crura membranacea* (см. рис. 1142). Одна из ножек заканчивается пузыревидным расширением — *перепончатой ампулой, ampulla membranacea*. Эта ножка называется *ампулярной перепончатой ножкой, crus membranaceum ampullaris*, а другая — *простой перепончатой ножкой, crus membranaceum simplex*. Ампулярные перепончатые ножки и простая ножка латерального протока непосредственно открываются в эллиптический мешочек, а простые ножки переднего и заднего протоков предварительно соединяются, образуя *общую перепончатую ножку, crus membranaceum commune*.

На наружной поверхности каждой перепончатой ампулы (передней, задней и латеральной) имеется поперечно идущая *ампулярная бороздка, sulcus ampullaris*, в которую выходят нервы ампулы.

На внутренней поверхности ампулы бороздка соответствует *ампулярный гребешок, crista ampullaris*, занимающий $\frac{1}{3}$ — $\frac{1}{2}$ окружности ампулы. Поверхность гребешков покрыта рецепторами анализатора равновесия — волосковыми сенсорными клетками, вступающими в контакт с рецепторами переднего, латерального и заднего ампулярных нервов.

НЕРВЫ НАРУЖНОГО И СРЕДНЕГО УХА*

Нервы наружного уха. К передней поверхности ушной раковины подходят:

- 1) передняя ветвь большого ушного нерва — ветвь шейного сплетения;
- 2) ушная ветвь блуждающего нерва;
- 3) передние ушные нервы (от ушно-височного нерва).

К задней поверхности ушной раковины направляется задняя ветвь большого ушного нерва.

* Иннервацию внутреннего уха обеспечивает преддверно-улитковый нерв.

Кроме указанных нервов, являющихся чувствительными, к ушной раковине следуют двигательные ветви лицевого нерва:

1) задний ушной нерв — принимает соединительную ветвь от ушной ветви блуждающего нерва и посылает стволы к верхней и задней ушным мышцам и к мелким мышцам ушной раковины;

2) височные ветви лицевого нерва — достигают передней ушной мышцы и мелких мышц ушной раковины.

К наружному слуховому проходу направляются ветви нерва наружного слухового прохода (от ушно-височного нерва) и ушная ветвь блуждающего нерва.

Нервы среднего уха. К слизистой оболочке среднего уха следуют:

1) стволы от барабанного сплетения, образуемого в основном ветвями барабанного нерва (от языкоглоточного нерва);

2) соединительная ветвь лицевого нерва с барабанным сплетением;

3) сонно-барабанные нервы, идущие от внутреннего сонного сплетения.

К слуховой трубе подходят:

1) трубная ветвь барабанного сплетения;

2) ветви глоточного сплетения.

Нервы барабанной перепонки. Со стороны наружного уха к барабанной перепонке направляются:

1) ветви нерва наружного слухового прохода (от ушно-височного нерва) и ветвь последнего к барабанной перепонке;

2) ушные ветви блуждающего нерва.

Волокна указанных ветвей образуют сплетения в собственной пластинке барабанной перепонки, в коже и под эпителием.

Со стороны среднего уха к барабанной перепонке подходят ветви барабанного сплетения (см. рис. 969, 977).

СОСУДЫ УХА

Сосуды наружного уха. Наружную поверхность ушной раковины кровоснабжают передние ушные ветви поверхностной височной артерии, внутреннюю — ушная ветвь затылочной артерии и задняя ушная артерия (от наружной сонной артерии).

Венозная кровь оттекает по одноименным венам: по передним ушным — в нижнечелюстную вену, а по задней ушной — в наружную яремную.

К наружному слуховому проходу направляются передние ушные ветви поверхностной височной артерии и глубокая ушная артерия (от верхнечелюстной артерии).

Венозная кровь оттекает в систему верхнечелюстной вены.

Сосуды среднего уха. К среднему уху подходят следующие артерии.

1. Передняя барабанная артерия (от верхнечелюстной артерии) попадает в барабанную полость через каменисто-барабанную щель.

2. Нижняя барабанная артерия (от восходящей глоточной артерии) пролезают по барабанному каналу.

3. Верхняя барабанная артерия (от средней менингеальной артерии) проникает в барабанную полость через расщелину канала большого каменистого нерва.

4. Сонно-барабанные артерии (от внутренней сонной артерии) идут по одноименным каналам, ответвляющимся от сонного канала.

5. Шилососцевидная артерия (от задней ушной артерии) входит сквозь шилососцевидное отверстие в канал лицевого нерва и посылает в барабанную полость через каналец барабанной струны заднюю барабанную артерию, а также стремленную ветвь к соответствующей мышце и сосцевидные ветви к слизистой оболочке ячеек сосцевидного отростка.

Ветви указанных сосудов, соединяясь друг с другом, образуют в слизистой оболочке барабанной полости густую артериальную сеть. В глубоком слое слизистой оболочки располагаются более крупные артерии, а в поверхностном — преимущественно капиллярная сеть.

Слуховую трубу питают глоточные ветви восходящей глоточной артерии, артерия крыловидного канала, каменистая ветвь средней менингеальной артерии; ветви нижней барабанной артерии идут к костной части трубы.

Вены среднего уха несут кровь в верхнечелюстные, средние менингеальные и внутреннюю яремную вены и в глоточное сплетение.

Сосуды барабанной перепонки. К барабанной перепонке со стороны наружного слухового прохода направляются ветвь глубокой ушной артерии и ряд артерий кожи наружного слухового прохода, а от среднего уха — ветви передней барабанной артерии и другие артерии, попадающие в барабанную перепонку из смежных отделов слизистой оболочки. Распадаясь в барабанной перепонке, указанные артерии образуют две сети кровеносных сосудов: наружную — в коже и внутреннюю — в слизистой оболочке.

Соответственно артериям вены формируют венозные сплетения, при этом вены наружной поверхности барабанной перепонки соединяются с венами ее внутренней поверхности.

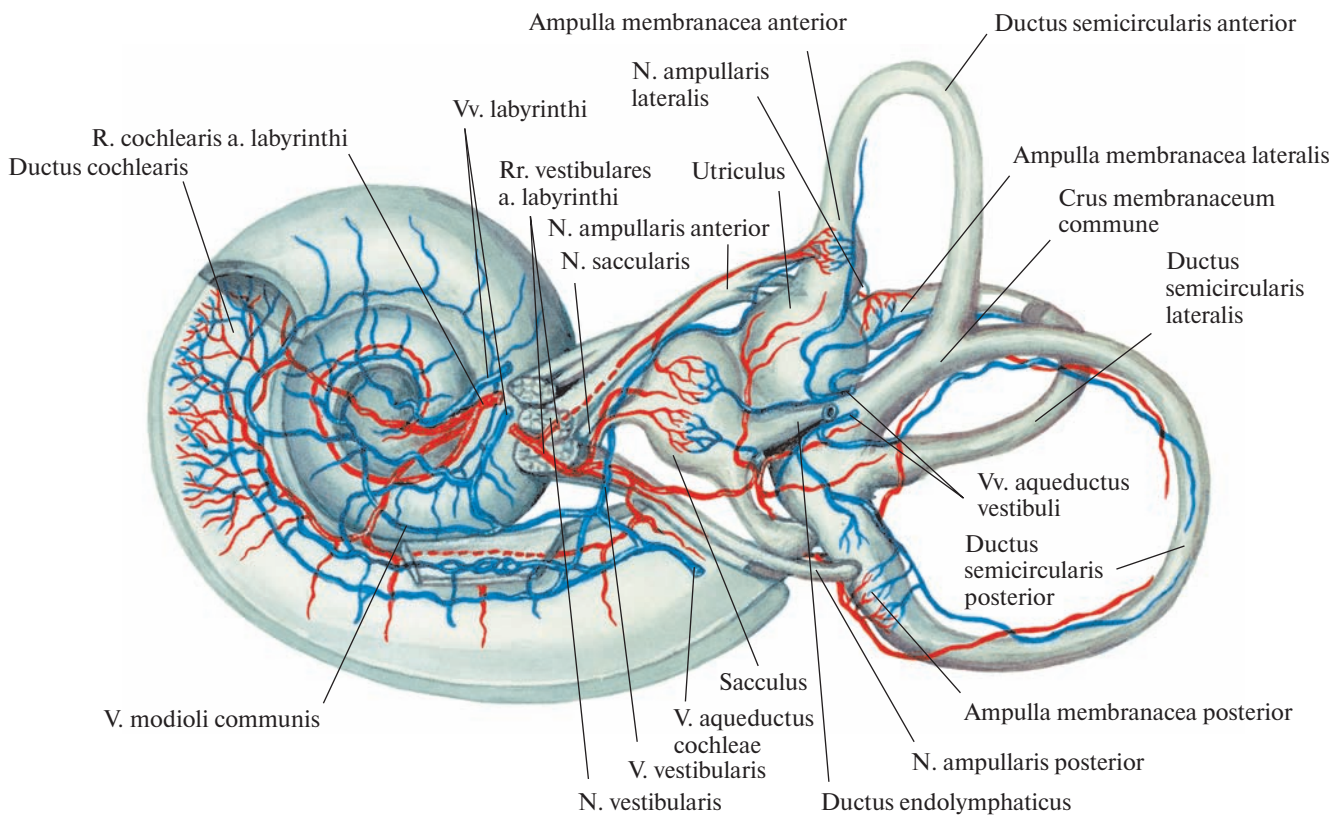


Рис. 1147. Кровеносные сосуды перепончатого лабиринта, правого; вид изнутри (схема по V. F. Siebemann).

Сосуды внутреннего уха, vasa sanguinea auris internae (рис. 1147). Внутреннее ухо кровоснабжают следующие артерии.

1. Артерия лабиринта (ветвь базилярной артерии) вступает во внутренний слуховой проход, где делится на улитковую и преддверные ветви.

Улитковая ветвь, r. cochlearis, направляясь по оси улитки, последовательно посылает стволы к первому витку улитки, к спиральному узлу улитки и костной спиральной пластинке, к среднему и верхушечному виткам и к надкостнице (эндосту), выстилающей барабанную лестницу. На своем пути она образует множество *артериальных клубочков улитки, glomeruli arteriosi cochleae*, расположенных в подэпителиальном слое лестницы преддверия.

Преддверные ветви, rr. vestibulares, кровоснабжают преддверную часть перепончатого лабиринта и надкостницу (эндост) преддверия.

2. Шилососцевидная артерия отдает в канале лицевого нерва небольшую ветвь, которая вступает в среднее ухо и через окно улитки направляется к последней.

Венозная кровь оттекает от внутреннего уха по трем направлениям.

1. В нижний каменный синус кровь несут *вены лабиринта, vv. labyrinthi*, получа-

ющие ее от образований внутреннего уха, стенок внутреннего слухового прохода, преддверно-улиткового нерва и из *общей вены стержня, v. modioli communis*. Последняя отводит кровь от стержня улитки и базилярной пластинки.

2. В верхний каменный синус впадает *вена водопровода преддверия, v. aqueductus vestibuli*, формируемая *венами полукружных протоков, vv. ductuum semicircularium*, и *венами эллиптического мешочка*.

3. В верхнюю луковицу внутренней яремной вены кровь поступает по *вене водопровода улитки, v. aqueductus cochleae*, собирающей ее из основного витка костной улитки и нескольких мелких *преддверно-улитковых вен, vv. vestibulocochleares*, идущих от стенок преддверия.

РАЗВИТИЕ И ВОЗРАСТНЫЕ ОСОБЕННОСТИ УХА

Формирование уха начинается на 3-й неделе внутриутробного периода (рис. 1148).

Перепончатый лабиринт фило- и онтогенетически развивается раньше всех образований уха. В эмбриогенезе он закладывается в виде слуховой ямки энтодермы вблизи от первого жаберного кармана; в дальней-

шем края ямки срастаются и возникает слуховой пузырек, погружающийся в толщу мезенхимы. Вследствие появления различной формы выпячиваний, складок, отщуривания конфигурация пузырька усложняется и образуется перепончатый лабиринт. Мезенхима, окружающая зачаток внутреннего уха, превращается в соединительную ткань, а затем в хрящевой покров, на месте которого возникают *костный лабиринт и перилимфатическое пространство*.

Барабанная полость развивается из дистальной части первого жаберного кармана, а *слуховая труба* — из проксимальной. *Слуховые косточки* формируются из первой и второй жаберных дуг.

Наружное ухо развивается из мезенхимы стенок первой жаберной борозды (углубление энтодермы, соответствующее первому жаберному карману).

Высота ушной раковины у новорожденного незначительно превосходит ширину, у взрослого она почти вдвое больше последней. Наружный слуховой проход у новорожденного узкий, но относительно длинный. Барабанная перепонка в связи с недоразвитием височной кости и барабанного кольца и положением наружного слухового прохода имеет значительно больший наклон, чем у взрослого.

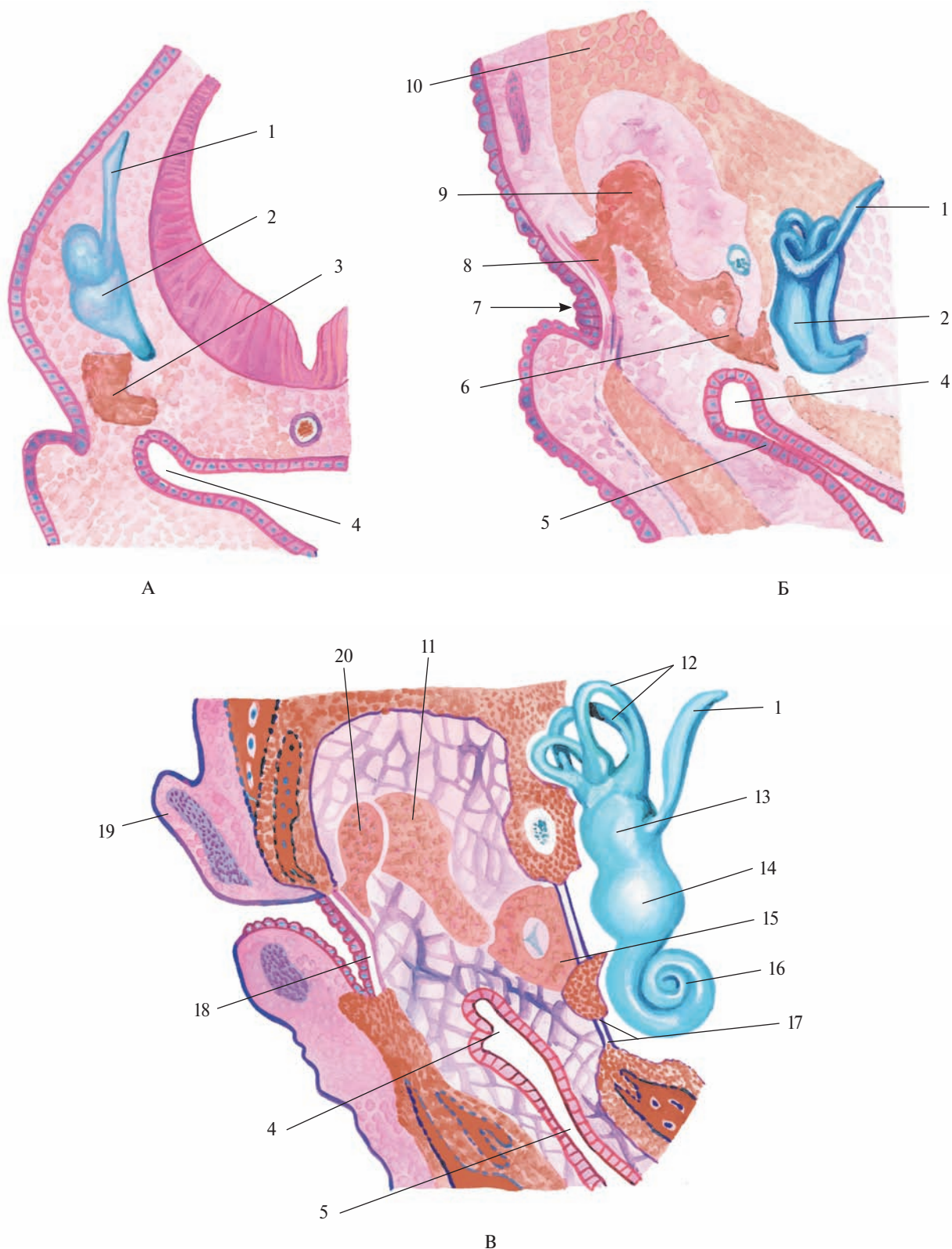


Рис. 1148. Развитие уха.

А — 7–8-я нед внутриутробного развития; Б — 16–20-я нед; В — 36-я нед — рождение.

1 — эндолимфатический проток; 2 — закладка внутреннего уха; 3 — закладка слуховых косточек; 4 — зачаток полости среднего уха; 5 — слуховая труба; 6 — закладка наружного слухового прохода; 7 — закладка стремени; 8 — закладка молоточка; 9 — закладка наковальни; 10 — закладка височной кости; 11 — наковальня; 12 — полукружные каналы; 13 — эллиптический мешочек; 14 — сферический мешочек; 15 — стремя в окне преддверия; 16 — улитка; 17 — окно улитки; 18 — барабанная перепонка; 19 — ушная раковина; 20 — молоточек.

Слуховые косточки у новорожденного по величине соответствуют таковым у взрослого, однако в теле наковальни и в головке молоточка еще остаются хрящевые участки. Слуховая труба короче и шире, чем у взрослого, ее глоточное отверстие располагается на уровне твердого неба, а с возрастом поднимается до заднего конца нижней носовой раковины, иногда немного выше. Отличия внутреннего уха у новорожденного и взрослого очень незначительны и касаются преимущественно процесса окостенения и развития некоторых образований, например костного лабиринта.

ОРГАН ВКУСА

Орган вкуса, organum gustatorium (gustus), объединяет периферические отделы вкусового анализатора, располагающиеся в полости рта. Рецепторы, воспринимающие вкусовые раздражения, представлены вкусовыми почками.

Вкусовая почка, caliculus gustatorius (gemma gustatoria) (рис. 1149), овальная, основанием погружена в соединительнотканную основу слизистой оболочки языка, а верхушкой достигает свободной поверхности эпителия, где открывается небольшим *вкусовым отверстием* (порой), *porus gustatorius*.

Общее число вкусовых почек у взрослого колеблется от 2000 до 2500. Они локализируются главным образом в эпителии желобовидных, листовидных и грибовидных сосочков. Одиночные вкусовые почки встречаются в слизистой оболочке передней поверхности мягкого неба, надгортанника и задней стенки глотки.

Вкусовая почка состоит из трех видов клеток: 1) специализированных вкусовых, 2) поддерживающих и 3) базальных.

Пища, растворенная слюной, проникает во вкусовые отверстия почек и вызывает возбуждение вкусовых клеток, которое передается на нервные окончания.

Различные вкусовые клетки избирательно воспринимают воздействие разных компонентов пищи. В связи с этим в слизистой оболочке языка выделяют вкусовые поля — области локализации вкусовых почек, вкусовые клетки которых реагируют только на определенный раздражитель (рис. 1150): сладкое — верхушка языка, кислое и соленое — края языка, горькое — участок впереди пограничной борозды (желобовидные сосочки).

От вкусовых почек импульсы передаются по ветвям верхнего гортанного и язы-

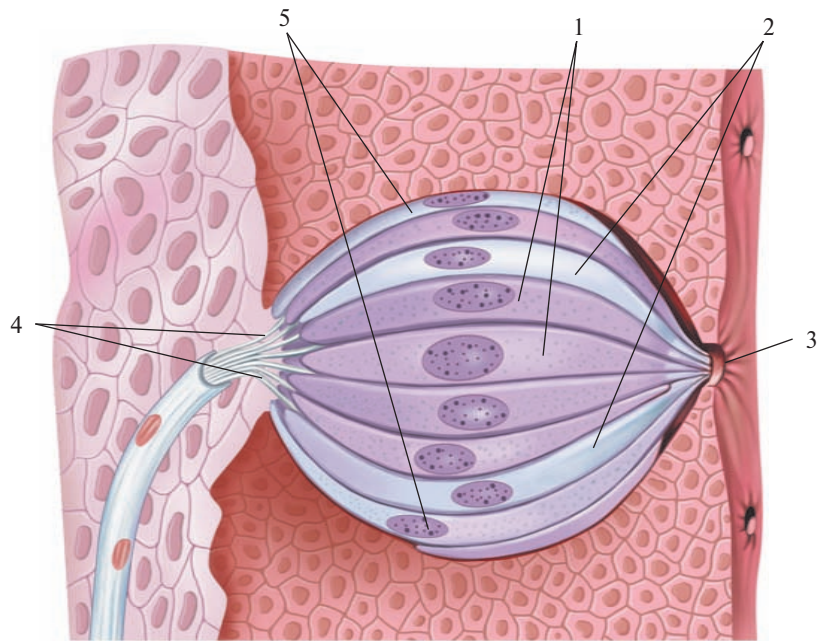


Рис. 1149. Вкусовая почка.

1 — вкусовые клетки; 2 — поддерживающие клетки; 3 — вкусовое отверстие; 4 — вкусовые нервные волокна; 5 — базальные клетки.

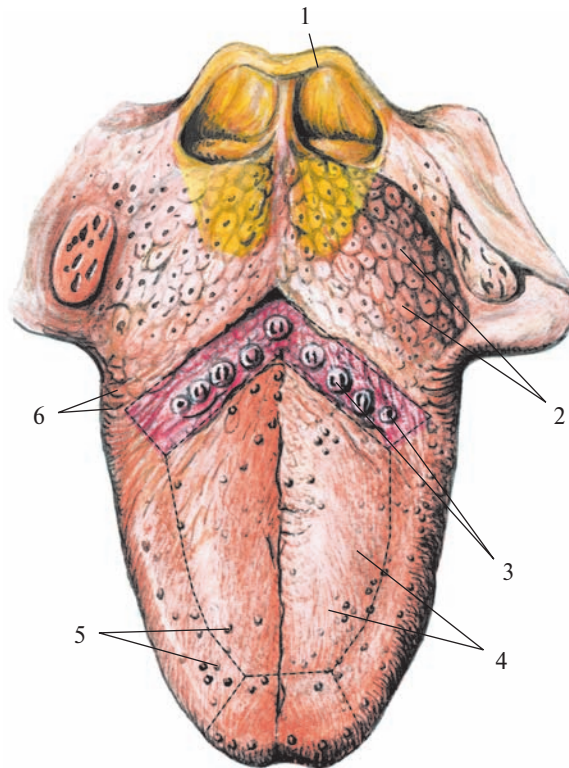


Рис. 1150. Вкусовые поля и области иннервации слизистой оболочки языка (схема). (Вкусовые поля обозначены пунктиром; область иннервации верхним гортанным нервом — желтого цвета, языкоглоточным — сиреневого, барабанной струной — розового).

1 — надгортанник; 2 — лимфоидные узелки; 3 — желобовидные сосочки; 4 — нитевидные сосочки; 5 — грибовидные сосочки; 6 — листовидные сосочки.

кожлоточного нервов и барабанной струны к ядру одиночного пути, а оттуда к корковому концу вкусового анализатора.

ОБЩИЙ ПОКРОВ

Общий покров, integumentum commune, тела состоит из кожи и подкожной основы.

Кожа, cutis (рис. 1151—1156), содержит чувствительные нервные окончания, потовые и сальные железы, мышцы, волосы и ногти. Она выполняет защитную функцию, участвует в терморегуляции и обмене веществ, является органом выделения и сво-

ей обширной поверхностью обеспечивает рецепцию температурных, тактильных и болевых раздражений.

В коже различают два слоя — эпидермис и дерму (собственно кожу).

Эпидермис, epidermis, — многослойный плоский эпителий, производное наружного зародышевого листка; является внешним слоем кожи. Толщина его варьирует от 0,07 до 0,4 мм; наибольшая отмечается в области подошвы.

В наружном *роговом слое, stratum corneum* (см. рис. 1163), эпидермиса постоянно происходит ороговение. Ороговевшие клетки превращаются в постепенно сходящиеся с поверхности эпидермиса чешуйки и

заменяются новыми, поступающими из более глубоких его слоев.

Под роговым слоем располагается *блестящий слой, stratum lucidum*, образованный 3—4 рядами клеток, заполненных особым переливающимся веществом эледином. Ниже залегает *зернистый слой, stratum granulosum*, состоящий из нескольких рядов клеток, содержащих в протоплазме гранулы кератогиалина (см. рис. 1163), а под ним *шиповатый слой, stratum spinosum*.

Самым глубоким является *ростковый (зародышевый) слой, stratum germinativum*, эпидермиса. Он состоит из 5—15 рядов клеток, содержащих пигмент, количество которого обуславливает цвет кожи. Часть

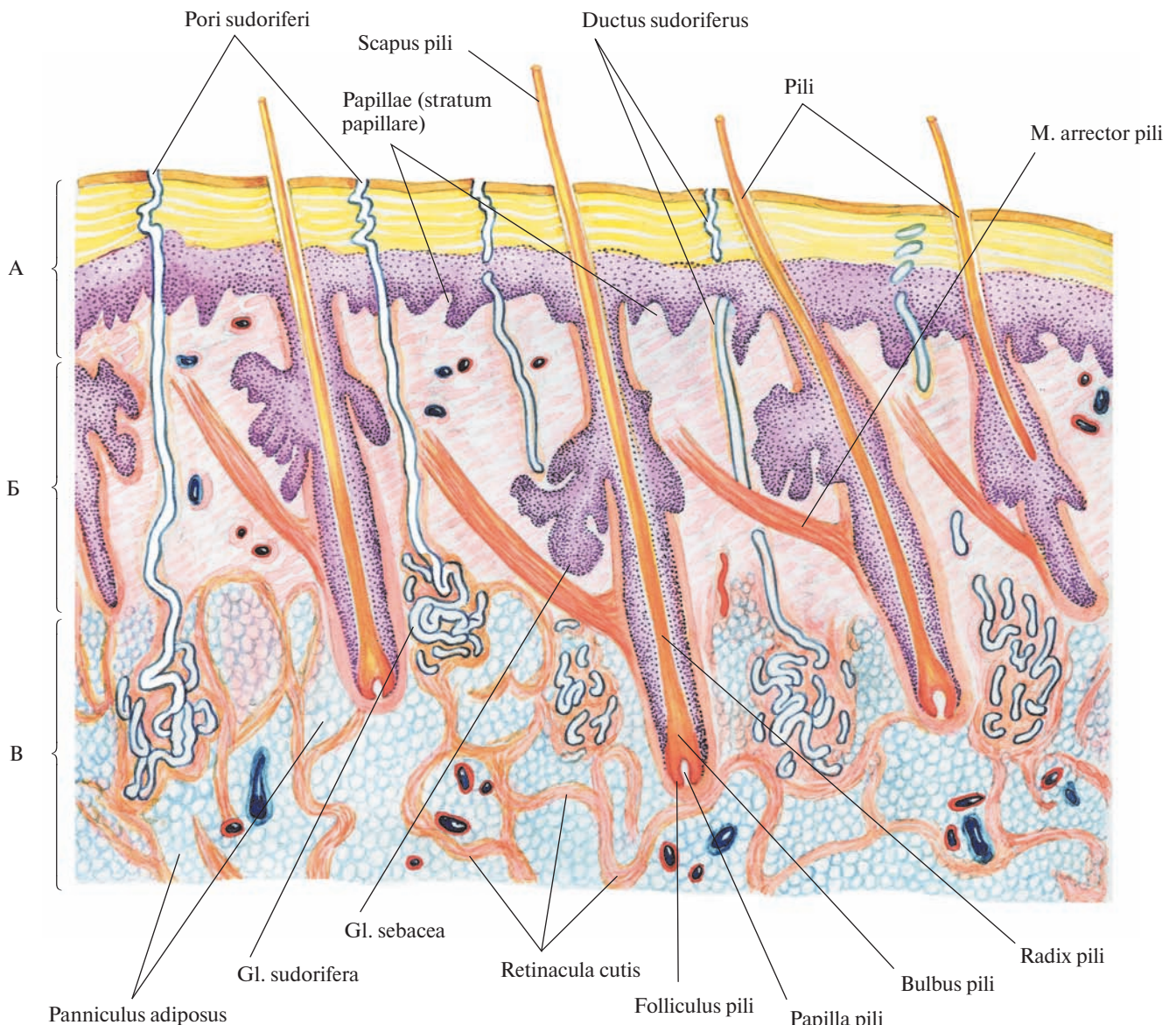


Рис. 1151. Вертикальный разрез кожи (полусхематично).

А — эпидермис. Б — собственно кожа. В — подкожная основа.

клеток этого слоя, имеющих призматическую форму и прилегающих непосредственно к собственно коже, называют *базальным (цилиндрическим) слоем*, *stratum basale (cylindricum)*. Возникающие в нем в процессе деления клетки постепенно замещают клетки в расположенных выше слоях, включая роговой, эпидермиса.

Дерма (собственно кожа), dermis (corium), — производное мезодермы, состоит из волокнистой соединительной ткани. Волокна переплетаются между собой в различных направлениях и образуют густую сеть, в которой залегают сосуды, нервы, мышцы, железы, волосы и ногти.

В собственно коже выделяют два слоя — сосочковый и сетчатый.

Сосочковый слой, stratum papillare, состоит из рыхлой соединительной ткани; такое название он получил потому, что несет на своей поверхности *сосочки, papillae*, выдающиеся в эпидермис (см. рис. 1151). Между ними располагаются межсосочковые бороздки. В сосочках залегают нервные окончания, кровеносные и лимфатические капилляры.

Сетчатый слой, stratum reticulare, составляет основную массу собственно кожи. В нем залегают корни волос, с которыми связаны сальные железы и мышцы, поднимающие волосы, а также потовые железы, подсосочковые сети кровеносных и лимфатических сосудов и нервные сплетения.

Кожа богата эластическими и коллагеновыми волокнами, они направляются от фасций в подкожную основу и собственно кожу. Эластические волокна образуют под сосочками тонкие сети и проникают в сосочки, обуславливая упругость кожи (см. рис. 1152, 1153). Эти сети также окружают сальные железы и фолликулы волос. Эластическая ткань больше развита в местах, подвергающихся давлению (ладони, подошвы, области суставов).

В собственно коже имеется также гладкомышечная ткань. Гладкие мышечные волокна направляются главным образом к волосяным сумкам и сальным железам в виде мышц, поднимающих волосы. В коже мошонки и вокруг соска молочной железы подобных мышц нет, а гладкие мышечные клетки формируют мышечный слой, залегающий в сосочковом слое и частично в подкожной основе.

Глубокий слой собственно кожи без резкой границы переходит в *подкожную основу (гиподермис), tela subcutanea (hypodermis)* (см. рис. 1151), состоящую из коллагеновых и эластических волокон соединительной ткани, которые образуют широкопетлистую сеть; ее петли заполнены рыхлой соединительной тканью, содержа-

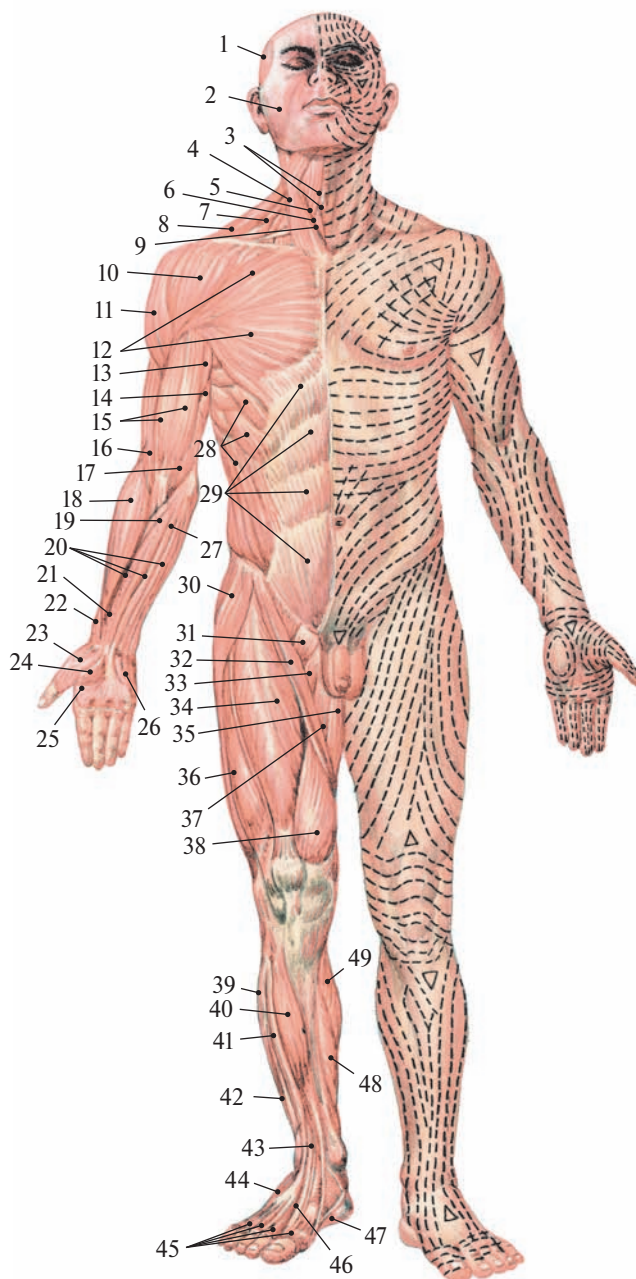


Рис. 1152. Основные направления натяжения соединительнотканых волокон в коже — «линии Лангера» (левая половина) и точки раздражения — двигательные точки (правая половина) (схема). (Передняя поверхность.)

- 1 — *m. temporalis*; 2 — *m. masseter*; 3 — *platysma*; 4 — *m. sternocleidomastoideus*; 5 — *m. omohyoideus*; 6 — *m. sternohyoideus*; 7 — *m. levator scapulae*; 8 — *m. trapezius*; 9 — *m. sternothyroideus*; 10 — *m. deltoideus* (часть, начинающаяся от ключицы); 11 — *m. deltoideus* (часть, начинающаяся от акромиона); 12 — *m. pectoralis major*; 13 — *m. coracobrachialis*; 14 — *m. triceps brachii (caput longum)*; 15 — *m. biceps brachii*; 16 — *m. brachialis*; 17 — *m. pronator teres*; 18 — *m. brachioradialis*; 19 — *m. flexor carpi radialis*; 20 — *m. flexor digitorum superficialis*; 21 — *m. flexor pollicis longus*; 22 — *m. abductor pollicis longus*; 23 — *m. abductor pollicis brevis*; 24 — *m. flexor pollicis brevis*; 25 — *m. opponens pollicis*; 26 — *m. abductor digiti minimi*; 27 — *m. palmaris longus*; 28 — *m. obliquus externus abdominis*; 29 — *m. rectus abdominis*; 30 — *m. tensor fasciae latae*; 31 — *m. pectineus*; 32 — *m. sartorius*; 33 — *m. adductor longus*; 34 — *m. rectus femoris*; 35 — *m. gracilis*; 36 — *m. vastus lateralis*; 37 — *m. adductor magnus*; 38 — *m. vastus medialis*; 39 — *m. fibularis longus*; 40 — *m. tibialis anterior*; 41 — *m. extensor digitorum longus*; 42 — *m. fibularis brevis*; 43 — *m. extensor hallucis longus*; 44 — *m. extensor digitorum brevis*; 45 — *mm. interossei dorsales*; 46 — *m. extensor hallucis brevis*; 47 — *m. abductor hallucis*; 48 — *m. soleus*; 49 — *m. gastrocnemius (caput mediale)*.

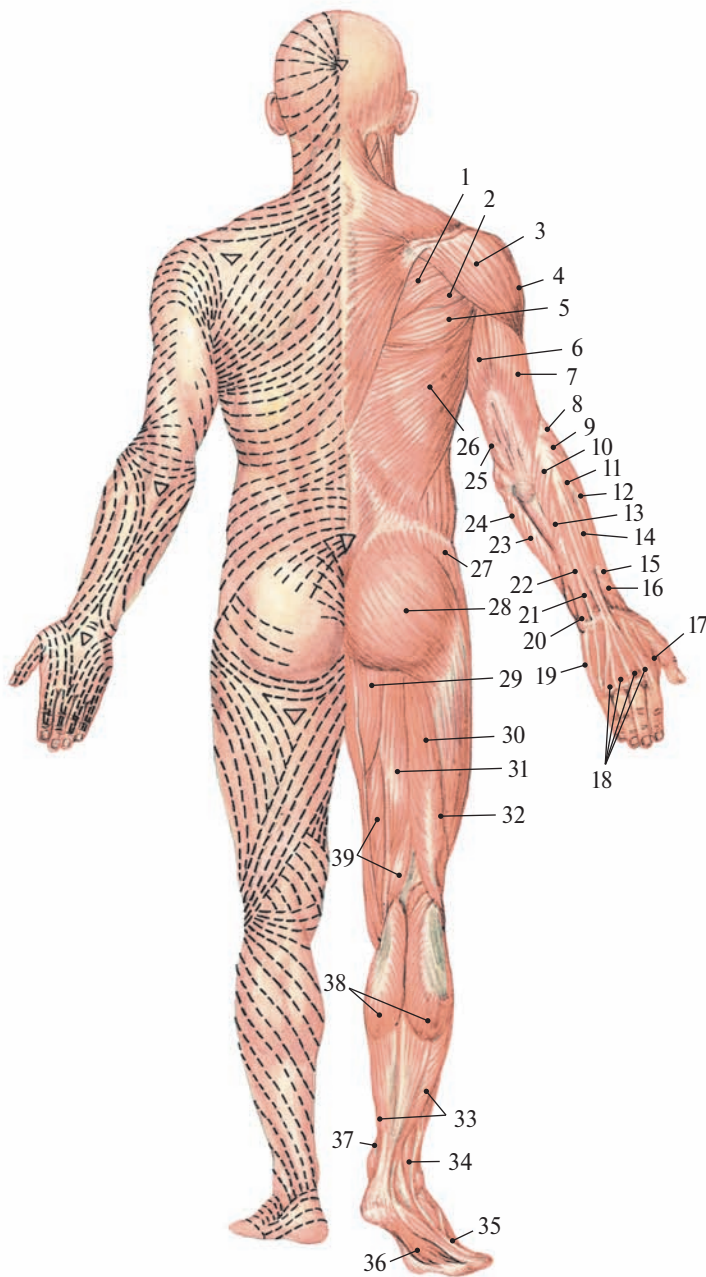


Рис. 1153. Основные направления натяжения соединительнотканых волокон в коже — «линии Лангера» (левая половина) и точки раздражения — двигательные точки (правая половина) (схема). (Задняя поверхность.)

1 — m. infraspinatus; 2 — m. teres minor; 3 — m. deltoideus (часть, начинающаяся от ости лопатки); 4 — m. deltoideus (часть, начинающаяся от акромиона); 5 — m. teres major; 6 — m. triceps brachii (caput longum); 7 — m. triceps brachii (caput laterale); 8 — m. brachioradialis; 9 — m. extensor carpi radialis longus; 10 — m. anconeus; 11 — m. supinator; 12 — m. extensor carpi radialis brevis; 13 — m. extensor carpi ulnaris; 14 — m. extensor digitorum; 15 — m. abductor pollicis longus; 16 — m. extensor pollicis brevis; 17 — m. adductor pollicis; 18 — mm. interossei dorsales; 19 — m. abductor digiti minimi; 20 — m. extensor indicis; 21 — m. extensor pollicis longus; 22 — m. extensor digiti minimi; 23 — m. flexor digitorum profundus; 24 — m. flexor carpi ulnaris; 25 — m. triceps brachii (caput mediale); 26 — m. latissimus dorsi; 27 — m. gluteus medius; 28 — m. gluteus maximus; 29 — m. adductor magnus; 30 — m. biceps femoris (caput longum); 31 — m. semitendinosus; 32 — m. biceps femoris (caput breve); 33 — m. soleus; 34 — m. flexor hallucis longus; 35 — m. abductor digiti minimi; 36 — m. flexor digitorum brevis; 37 — m. flexor digitorum longus; 38 — m. gastrocnemius; 39 — m. semimembranosus.

щей большое количество жировых клеток. Последние группируются в жировые дольки. Крупные скопления этих долек образуют *жировую слой, panniculus adiposus*. Пучки соединительной ткани, окружающие дольки, носят название *удерживателей кожи, retinacula cutis*. В них проходят сосуды и нервы.

Жировая ткань может откладываться в значительном количестве в области молочных желез, передней стенки живота и бедер. Больше всего ее содержится в ягодицах и на подошвах стоп. В области щеки скопление подкожного жира представлено заключенным в соединительнотканную капсулу жировым телом щеки. В коже век, ушных раковин, сосков молочных желез, мошонки и полового члена жира вообще не бывает.

Количество рыхлой соединительной ткани в подкожной основе определяет характер ее соединения с подлежащими тканями, что в свою очередь обуславливает степень подвижности кожи и величину образующихся складок. В области ладони и подошвы кожа малоподвижна, так как связана с расположенными глубже апоневрозами плотными соединительнотканными тяжами, между которыми имеются пространства, заполненные жировыми дольками.

Подкожная основа у различных индивидуумов и на разных местах тела развита неодинаково, что обусловлено особенностями обмена веществ, полом, возрастом и профессией.

В месте соединения I и II копчиковых позвонков на коже образуется непостоянных размеров углубление — *копчиковая ямочка, foveola coccygea*, дно которой срастается с костной поверхностью. Между дном ямочки и верхушкой копчика имеется небольшой фиброзный тяж — *каудальный удерживатель, retinaculum caudale*.

Поверхность кожи неровная, так как несет на себе ряд борозд (носогубную, подбородочно-губную, локтевые и др.) и складок.

Складки кожи подразделяются на постоянные и непостоянные. К крупным постоянным складкам относятся веки, ушные раковины, крайняя плоть, половые губы и т. д.; имеются они и в области суставов, например локтевая, паховая и др. Непостоянные складки возникают при сокращении мышц в местах, где слабо развита подкожная основа: поперечные складки кожи лба, вертикальная складка между бровями, около век и т. д.

Поверхность кожи покрыта большим количеством тонких *бороздок кожи, sulci cutis*, пролегающих в различных направлениях и образующих поля ромбической и треугольной формы, на которых выступа-

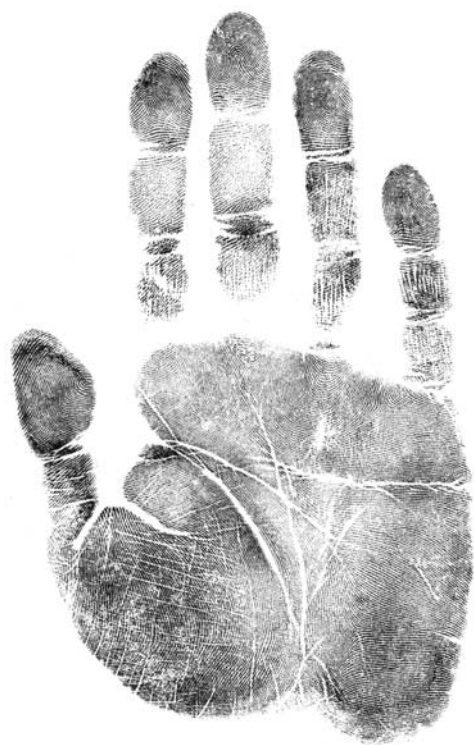

Рис. 1154. Отпечаток гребешков и бороздок кожи, *cristae et sulci cutis*, кисти, правой. (Ладонная поверхность.)



Рис. 1155. Бороздки и гребешки кожи и потовые поры на пальце. (Ладонная поверхность.)

1 — *sulci cutis*; 2 — *cristae cutis*; 3 — *pори sudoriferi*.



Рис. 1156. Отпечаток гребешков кожи, *cristae cutis*, указательного пальца кисти, правой.

ют *гребешки кожи, cristae cutis* (см. рис. 1154, 1155). В последних парными параллельными рядами располагаются сосочки собственно кожи. На верхушках гребешков открываются протоки потовых желез (см. рис. 1151).

На дистальных фалангах пальцев кистей и стоп, соответственно на их ладонных и подошвенных поверхностях, имеются выступы кожи — подушечки, содержащие много жира, соединительнотканых тяжей и нервов; они носят название *осязательных валиков, toruli tactiles* (см. рис. 1154—1156, 1161).

В области осязательных валиков пальцев рисунок гребешков кожи очень сложен: он представляет собой разнообразные комбинации петель, дуг и завитков. К тому же этот рисунок строго индивидуален и с возрастом не меняется. Постоянство и неповторимость таких рисунков позволяют использовать отпечатки пальцев для установления личности (дактилоскопия).

ЖЕЛЕЗЫ КОЖИ

Железы кожи, glandulae cutis (рис. 1157; см. рис. 1128, 1129, 1151), по строению подразделяются на сальные, потовые и молочные.

САЛЬНЫЕ ЖЕЛЕЗЫ

Сальные железы, glandulae sebaceae (см. рис. 1157), относятся к голокринным железам, железистые клетки которых во время секреции разрушаются. По форме это простые ветвящиеся альвеолярные железы; они имеются в коже всего тела, за исключением ладоней и подошв.

Выводные протоки *сальных желез, ductus glandularum sebacearum*, открываются в фолликулы волос, от 1 до 3 в каждый. В области век, красной каймы губ, сосков молочных желез, головки полового члена (клитора),

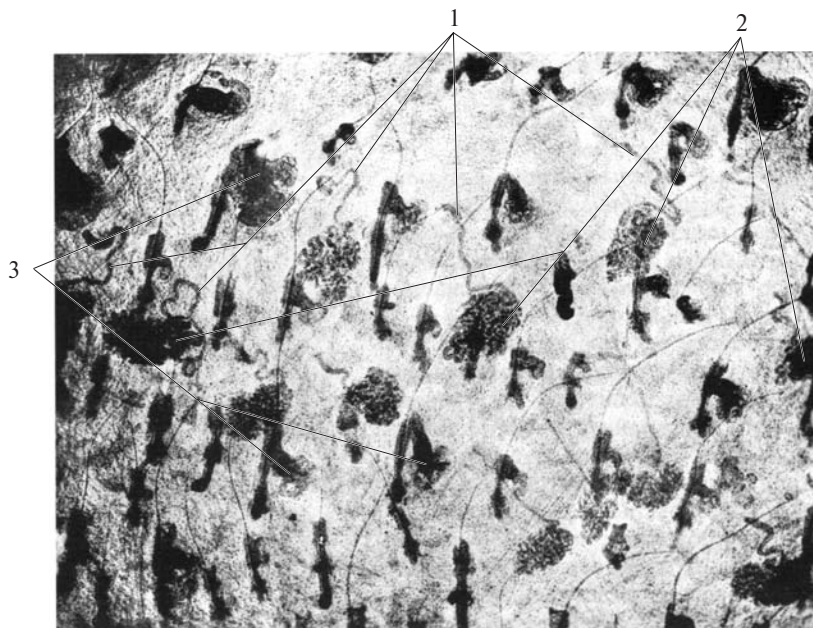

Рис. 1157. Железы кожи верхнего века (фотография). (Участок препарата тотально окрашенной кожи века.) (Препарат В. Харитоновой.)

1 — потовые протоки; 2 — потовые железы (клубочки); 3 — сальные железы.

внутренней поверхности крайней плоти и заднего прохода, т. е. в местах, где волос нет, они выходят непосредственно на поверхность кожи. Выделяемое сальными железами жировое вещество служит смазкой кожи и волос и предупреждает их высыхание.

ПОТОВЫЕ ЖЕЛЕЗЫ

Потовые железы, glandulae sudoriferae (см. рис. 1151, 1157), относятся к мерокринным железам, железистые клетки которых во время секреции не разрушаются. Среди мерокринных желез по характеру секрета различают эккринные и апокринные. Первые — это простые мерокринные, выделяющие жидкий секрет. Вторые ти-

пичными мерокринными не являются, так как во время секреции их железистые клетки частично отторгаются, но не погибают.

По форме потовые железы относятся к простым трубчатым. Они представляют собой клубочки, образуемые многократно извитой трубкой. Стенка последней выстлана одним слоем кубического эпителия, вокруг которого в продольном направлении располагаются гладкие мышечные волокна.

Потовые железы залегают на границе собственно кожи и подкожной основы или в самой подкожной основе.

Эккринные потовые железы рассеяны в коже почти всего тела; особенно многочисленны они на ладонях и подошвах. В об-

ласти красной каймы губ, головки полового члена (клитора) и внутренней поверхности крайней плоти их не бывает.

Апокринные железы располагаются преимущественно в коже лобка, подмышечных впадин, паховых сгибов, околососковых кружков и больших половых губ. Они вырабатывают секрет, отличающийся специфическим запахом.

Выводные протоки потовых желез — *потовые протоки, ductus sudoriferi*, в области эпидермиса имеют извилистый ход и открываются на гребешке кожи отверстиями — *потовыми порами, pori sudoriferi*. Удалением секрета потовых желез — потоотделением — кожа участвует в терморегуляции организма и устранении из него вредных продуктов обмена.

МОЛОЧНАЯ ЖЕЛЕЗА

Молочная железа, *tamma* (*glandula mammaria*) (рис. 1158—1160), парная, относится к кожным образованиям. По происхождению представляет собой видоизмененные потовые железы, по строению — сложную альвеолярную.

Располагается молочная железа на поверхности большой грудной и частично передней зубчатой мышцы между окологрудной и передней подмышечной линиями, на уровне от III до VI, иногда VII ребра.

Правая и левая молочные железы разделены углублением — *межгрудной бороздой, sulcus intermammarius*.

В средней части молочной железы, на уровне V ребра и немного кнаружи от срединноключичной (сосковой) линии, располагается *околососковый кружок молочной железы, areola mammae*, в центре которого находится *сосок молочной железы, papilla mammaria* (см. рис. 1158). Оба они пигментированы.

В молочной железе различают тело, жировую и фиброзную ткани.

Тело молочной железы, corpus mammae, состоит из 15—20 отдельно расположенных *долей молочной железы, lobi glandulae mammariae* (см. рис. 1159). И тело и доли окружены жировой тканью, что обуславливает размеры и полушаровидную форму молочной железы, которые также в значительной степени зависят от возраста и функционального состояния (беременность, кормление).

Каждая доля содержит отдельные *дольки молочной железы, lobuli glandulae mammariae*, открывающиеся в *млечные протоки, ductus lactiferi* (см. рис. 1159, 1160). Последние направляются к соску и перед вступлением в него веретеновидно расширяются, образуя *млечные синусы, sinus lactiferi*, а затем суживаются. Концевая часть протока пронизывает сосок и открывается на его верхушке млечным отверстием, по форме напоминающим воронку. Число млечных отверстий меньше числа долей — от 8 до 15, так как некоторые из протоков сливаются.

От передней поверхности молочной железы к коже направляются соединительнотканые отростки. Задняя ее поверхность гладкая и отграничена от подлежащей поверхностной фасции *связками, поддерживающими молочную железу, ligg. suspensoria mammaria (retinaculum cutis mammae)* (см. рис. 1159). Они представляют собой отдельные фиброзные пучки, которые начинаются от ключицы и грудной фасции и вплетаются в толщу жировой и соединительной ткани молочной железы. Посредством этих связок железа прикрепляется к ключице.

На околососковом кружке молочной железы, под кожей, имеется до 15 бугорков. Это *железы околососкового кружка, glandulae areolares* (см. рис. 1158), — рудиментарные молочные железы, открывающиеся наружу протоками. В области кружка находится небольшое количество потовых и крупных сальных желез.

Мужская молочная железа, tamma masculina, рудиментарна. Она состоит из соединительной ткани с небольшим количеством железистого эпителия; протоков не имеет.

У женщин и мужчин иногда обнаруживаются *добавочные молочные железы, mammae accessoriae* (женская и мужская), которые располагаются выше или ниже обычных.

Кожу молочной железы иннервируют чувствительные второй—шестой межреберные и отходящие от шейного сплетения надключичные нервы; симпатические нервы проникают в ткань железы вместе с сосудами.

Кровоснабжают молочную железу ветви четвертой—шестой задних межреберных и внутренней и латеральной грудных артерий. Венозная кровь оттекает по глубоким

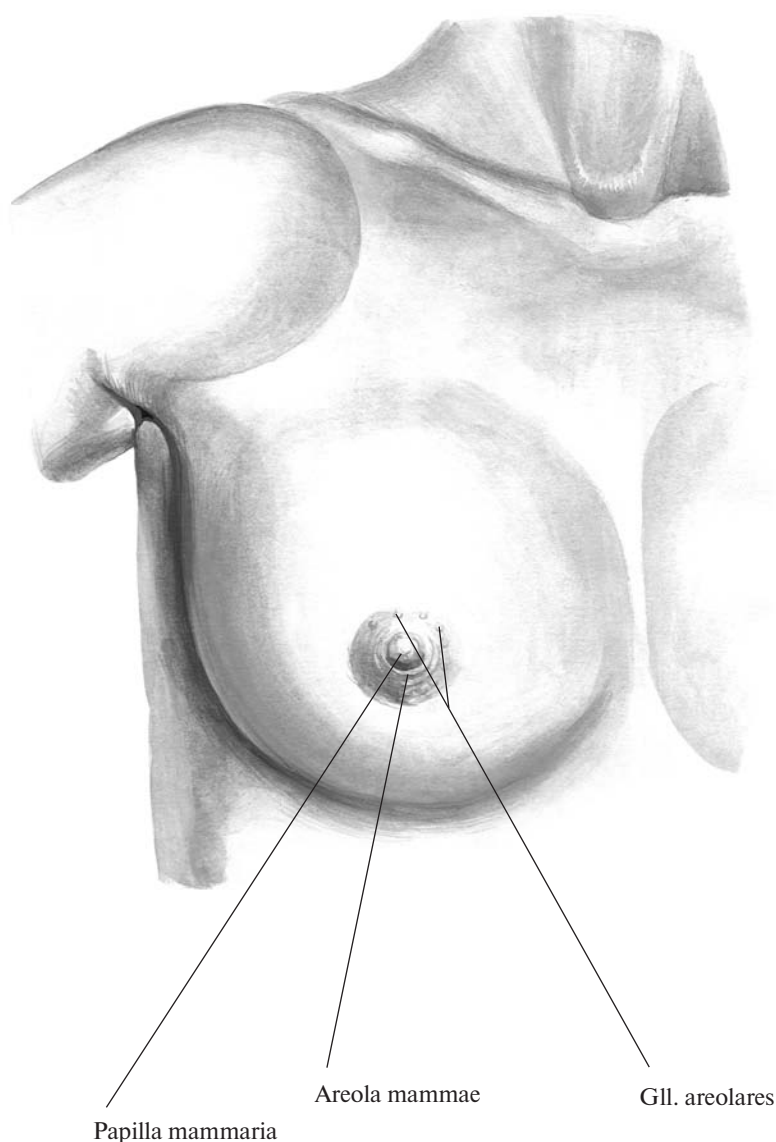


Рис. 1158. Молочная железа, *tamma*, женщины.

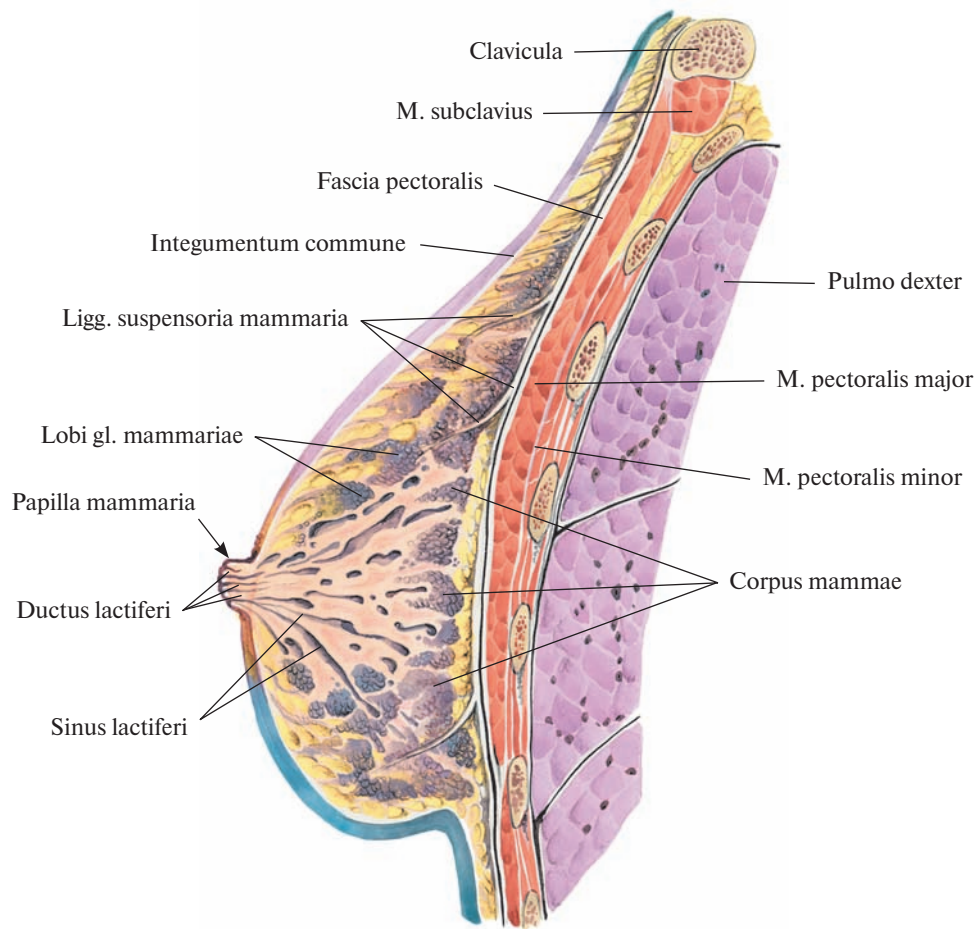


Рис. 1159. Молочная железа, татма, женщины. (Сагиттальный разрез.)

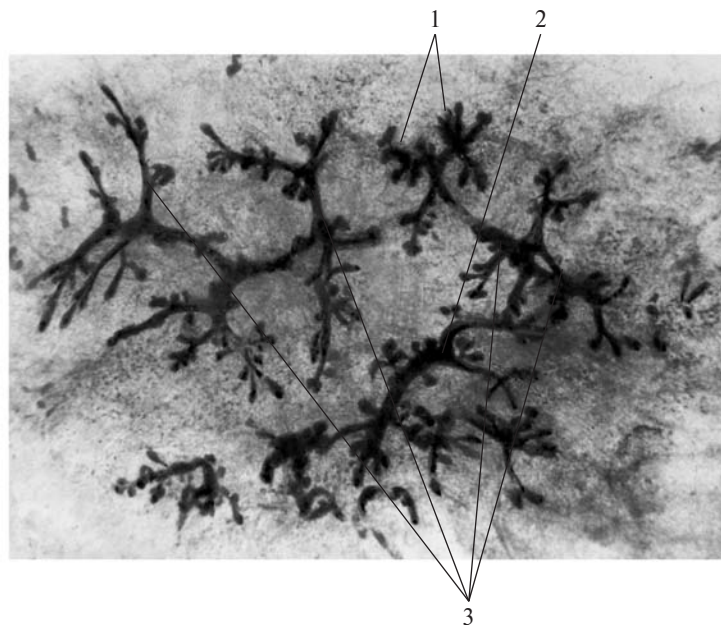


Рис. 1160. Участок молочной железы девушки 19 лет (фотография тотально окрашенного препарата).
(Препарат Н. Кузнецовой.)

1 — секреторная часть дольки; 2 — общий выводной проток дольки; 3 — внутридольковые протоки.

венам, сопровождающим артерии, и поверхностным, залегающим подкожно и образующим широкопетлистые сплетения. Лимфатические сосуды отводят лимфу к подмышечным, глубоким латеральным шейным, окологрудным и околотрахеальным лимфатическим узлам.

НОГТИ

Ноготь, *unguis* (рис. 1161—1163), — производное эпидермиса. Представляет собой немного выпуклую в поперечнике роговую пластинку, покрывающую с тыльной стороны дистальные фаланги пальцев верхних и нижних конечностей.

Развитие ногтей начинается на 3-м месяце внутриутробного периода. У доношенных плодов они немного выдаются над концами фаланг.

Различают *тело ногтя*, *corpus unguis*, представленное *роговым слоем ногтя*, *stratum corneum unguis* (см. рис. 1161, 1162), *корень ногтя*, *radix unguis*, и четыре края: *свободный край*, *margo liber*, выступающий у верхушки пальцев, *скрытый край*, *margo occultus*, в области проксимального отдела ногтя и два *латеральных края*, *marginis laterales* (см. рис. 1161—1163).

Ноготь располагается на *ложе ногтя*, *matrix unguis*, образованном соединительной тканью собственно кожи и ростковым слоем эпидермиса (см. рис. 1161—1163). На по-

верхности ложа ногтя имеются продольно идущие *ребешки ложа ногтя*, *cristae matricis unguis*. С проксимальной и латеральных сторон *край ногтевого ложа (перионихий)*, *perionyx*, ограничен *бороздкой ногтевого ложа*, *sulcus matricis unguis*, более глубокой в области корня ногтя. Над бороздкой возвышается *валик ногтя*, *vallum unguis*.

Выше корня ногтя располагается *надногтевая пластинка (эпонихий)*, *eponychium*, состоящая из рогового слоя эпидермиса; под свободным краем ногтя эпидермис немного утолщен и, отделяясь от ложа ногтя, образует *подногтевую пластинку (гипонихий)*, *hyponychium* (см. рис. 1163).

Рост ногтя происходит за счет *росткового слоя ногтя*, *stratum germinativum unguis*

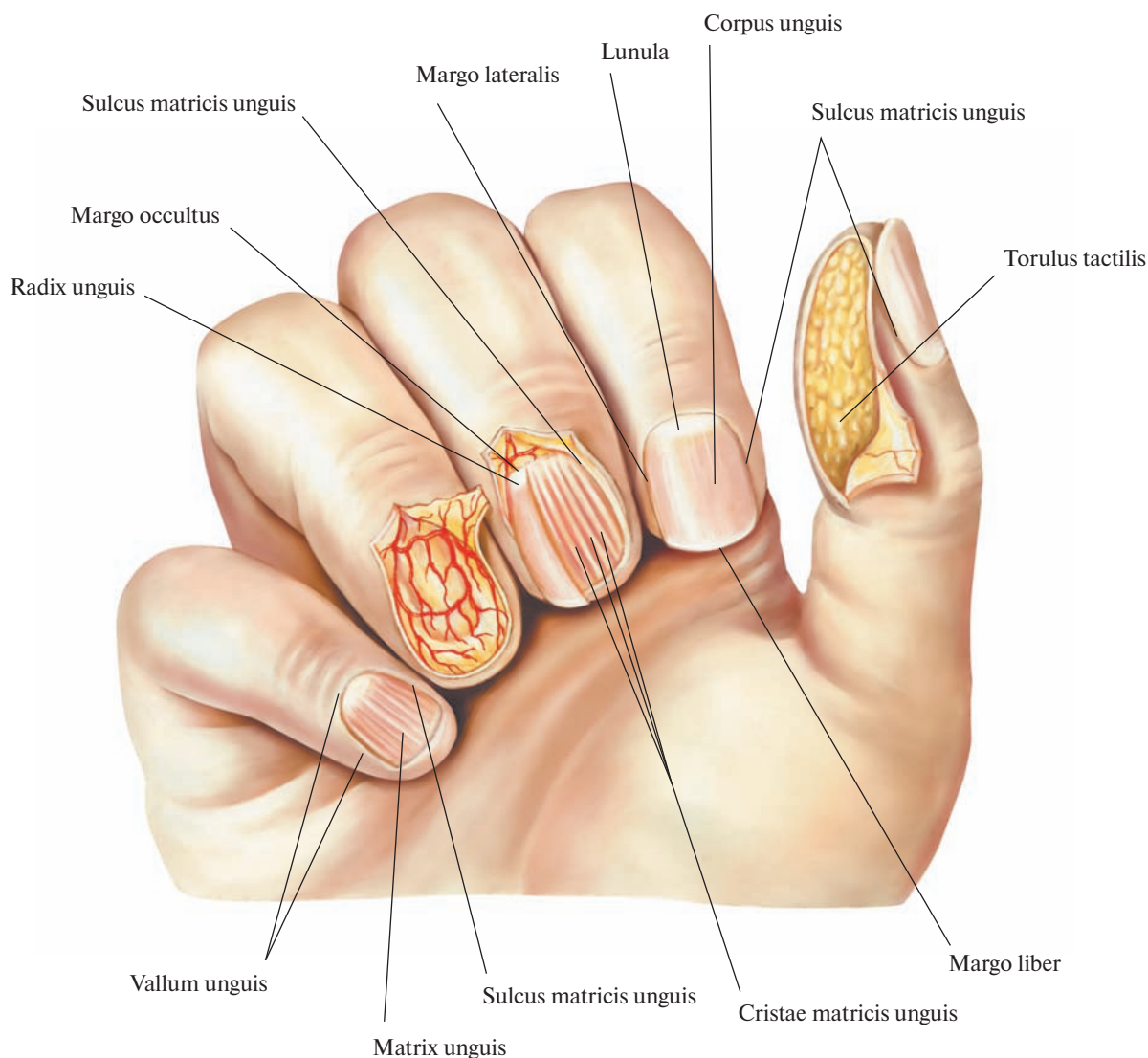


Рис. 1161. Ногти кисти, правой. (На большом пальце удален участок кожи с подкожной клетчаткой.)

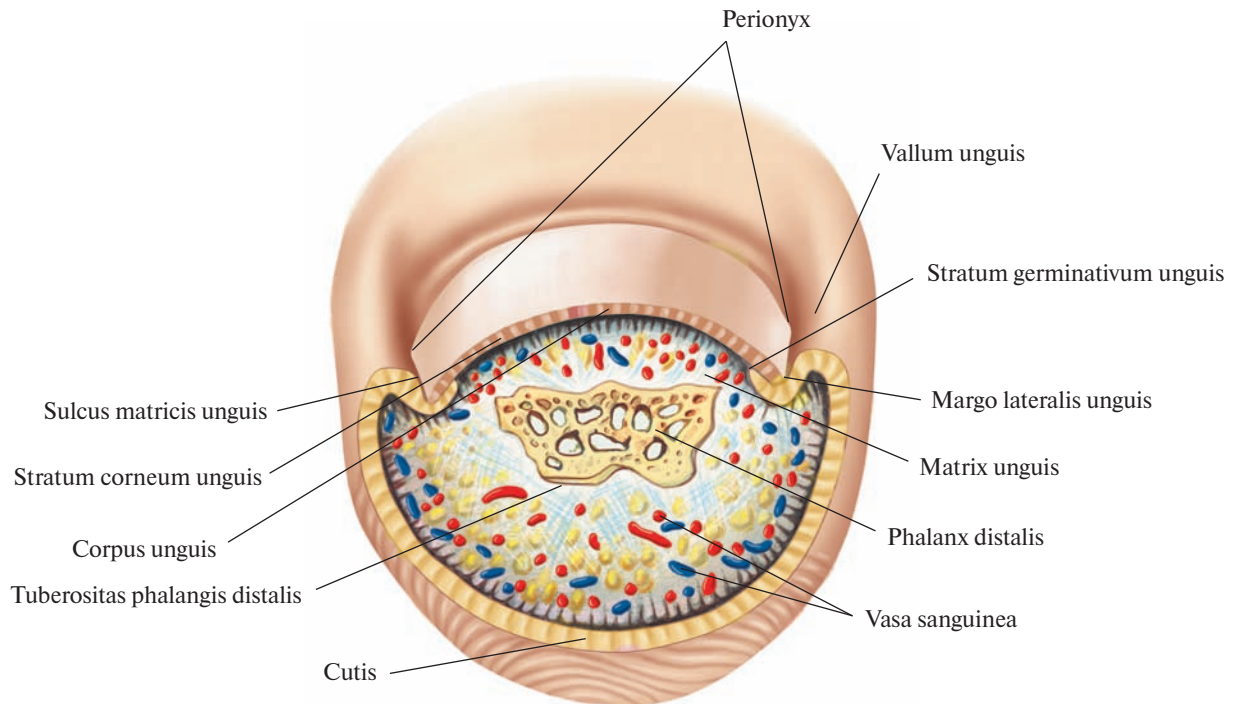


Рис. 1162. Ноготь, unguis. (Поперечный разрез дистальной фаланги указательного пальца.)

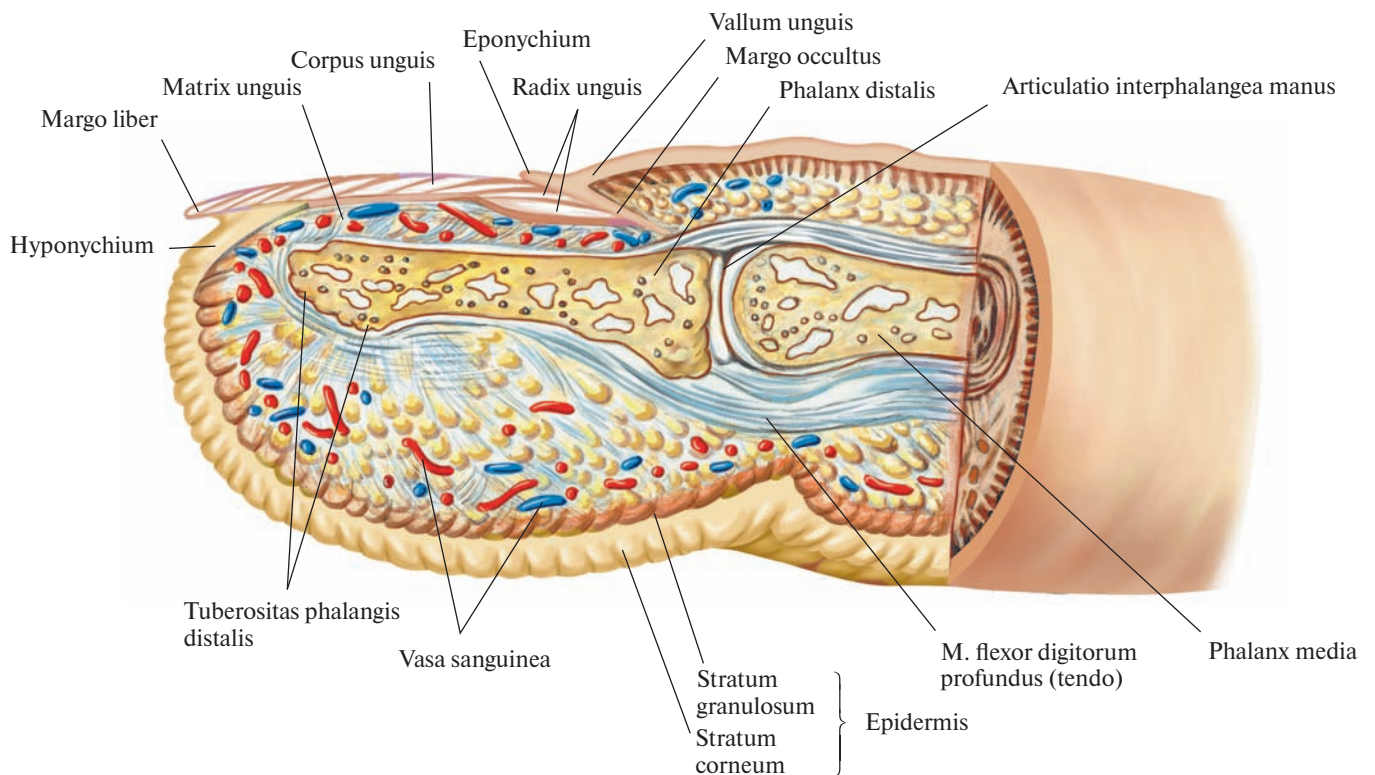


Рис. 1163. Ноготь, unguis. (Продольный разрез дистальной фаланги указательного пальца.)

(см. рис. 1162), особенно сильно развитого в области корня ногтя. Этот участок просвечивает сквозь ногтевую пластинку в виде светлого полумесяца и носит название *луночки, lunula* (см. рис. 1161).

ВОЛОСЫ

Волосы, pili (см. рис. 1151), — производные эпидермиса, появляются на 3-м месяце внутриутробного периода, покрывают всю кожу, за исключением ладоней, подошв, красной каймы губ, малых половых губ, головки полового члена и внутренней поверхности крайней плоти.

Первичные волосы тонкие, имеют вид пушка. В дальнейшем они замещаются более толстыми вторичными волосами. К последним относятся пушковые волосы тела — *пушок, lanugo; волосы головы, capilli; брови, supercilia, и ресницы, cilia*. В период полового созревания под влиянием деятельности органов внутренней секреции (половых желез) появляются третичные волосы: на лице — *борода, barba*, усы, *волосы ноздрей, vibrissae*, и в наружном слуховом проходе *волосы уха, tragi; волосы подмышки, hirci, и волосы лобка, pubes*.

Волос состоит из мозгового вещества, коры волоса и кутикулы.

Мозговое вещество, medulla pili, залегает по оси волоса. В пушковых волосах его не бывает.

Кора волоса, cortex pili, образует его основную массу. Она состоит из окружающих волос вытянутых роговых клеток. Корковое вещество содержит пигмент, от которого зависит цвет волос.

Кутикула, cuticula, покрывает волос снаружи и состоит из безъядерных роговых чешуек, расположенных наподобие черепицы.

Выделяют *корень волоса, radix pili*, залегающий в коже, и *стержень волоса, scarus pili*, находящийся над кожей (см. рис. 1151). Корень волоса по отношению к поверхности кожи расположен под углом. Он окружен внутренним и наружным корневыми влагалищами, являющимися продолжением росткового слоя эпидермиса.

Корень волоса вместе с влагалищами образует *фолликул волоса, folliculus pili*. Вокруг фолликула располагается соединительнотканная волосная сумка. В ней различают два слоя: продольный наружный и круговой внутренний. К наружному слою прикрепляются *мышцы, поднимающие волосы, mm. arrectores pilorum*; при их сокращении стержень волоса принимает вертикальное положение, что обуславливает появление «гусиной кожи» и усиление выделения секрета кожных желез. Ресницы, брови и волосы ноздрей мышц не имеют.

Утолщенная часть фолликула носит название *луковицы волоса, bulbus pili*, в которую снизу входит *сосочек волоса, papilla pili*, представляющий собой видоизмененный сосочек кожи, несущий сосуды.

Волосы растут группами (по 2—7), одна за другой. По отношению к поверхности кожи они, как правило, располагаются наклонно в определенных направлениях, в основном совпадающих с линиями Лангера (см. рис. 1152, 1153), составляя *дорожки волос, flumina pilorum*. Так как линии натяжения кожи на некоторых ее участках спиралевидны, волосы, повторяя их, образуют *завихрения волос, vortices pilorum*, особенно вокруг центра. Ресницы и волосы наружного слухового прохода и ноздрей располагаются перпендикулярно. Иногда дорожки волос образуют так называемые *перекресты волос, cruces pilorum*, в ряде случаев определяющие границы областей кожи.

Рост волоса происходит за счет *матрикса волоса, matrix pili*, — ростковых клеток, покрывающих волосную сосочек. При нарушении питания клеток образование новых клеток прекращается, при этом клетки луковицы подвергаются ороговению, она принимает вид колбы и отделяется от сосочка, волос отмирает и выпадает. Новый волос формируется уже за счет нового сосочка.

НЕРВЫ КОЖИ

К коже подходит множество нервов — чувствительных, двигательных, сосудодвигательных и секреторных (рис. 1164, 1165). В собственно коже они образуют кожное нервное сплетение, более густое в сосочковом слое, так как там сосредоточиваются *нервные окончания, terminationes nervorum*.

Окончания чувствительных нервов имеются в эпидермисе, собственно коже и подкожной основе.

В эпидермисе залегают нервные окончания, воспринимающие болевые ощущения. В нем также встречаются осязательные клетки.

В сосочках собственно кожи локализируются осязательные тельца. Они овальные и окружены соединительнотканной оболочкой. Нервные волокна, входя в осязательные тельца, спирально изгибаются. Наибольшее количество этих телец отмечается на ладонных и подошвенных поверхностях пальцев кистей и стоп; особенно много их в осязательных валиках.

В подкожной основе, надкостнице и суставах имеются крупные овальные пластинчатые нервные тельца размером от 2 до 4 мм. Они состоят из пластинок, концент-

рически расположенных вокруг осевого цилиндра нервного волокна; последний заканчивается утолщением.

Кроме чувствительных в коже находятся и симпатические нервные волокна, достигающие гладких мышц, сосудов и кожных желез.

Каждый спинномозговой нерв имеет свою область распространения, соответствующую определенному сегменту спинного мозга. Сегментарные зоны чувствительной иннервации располагаются на кожном покрове полосами (см. рис. 1164, 1165). Такие зоны есть и у тройничного нерва. Они соответствуют верхней, средней и нижней третям спинномозгового ядра.

С сегментарной иннервацией связано наличие двигательных точек, раздражение которых вызывает сокращение определенных мышц (см. рис. 1152, 1153). Знание кожных сегментов имеет большое значение для клинициста.

Области распространения чувствительных нервов, отходящих от сплетений (шейного, плечевого, пояснично-крестцового), и ветвей тройничного нерва сегментам не соответствуют. Это явление получило название периферической иннервации (см. рис. 993, 1014, 1015, 1020, 1021, 1041, 1045, 1056, 1057).

На коже имеются участки, где при заболевании некоторых внутренних органов возникают отраженные боли, — зоны рефлекторных нарушений поверхностной (кожной) чувствительности (зоны Захарьина—Геда) (рис. 1166). Они соответствуют сегментам спинного мозга, куда поступают афферентные волокна из пораженного органа.

СОСУДЫ КОЖИ

Сосуды кожи исходят частично из мышечных, частично из собственных кожных артерий. Анастомозируя друг с другом, они образуют на границе между подкожной основой и собственно кожей кожную артериальную сеть. Ветви этой сети направляются к клубочкам потовых желез, сосочкам волос и подкожной основе.

От кожной сети отходят сосуды в вышележащие слои кожи, там они разделяются и, анастомозируя друг с другом, образуют подсосочковую артериальную сеть. Эта сеть питает фолликулы волос, выводные протоки потовых желез, сальные железы, посылает мелкие артерии к сосочкам дермы, в которых они распадаются на артериальные капилляры, переходящие в более широкие венозные капилляры; последние продолжают вены кожи.

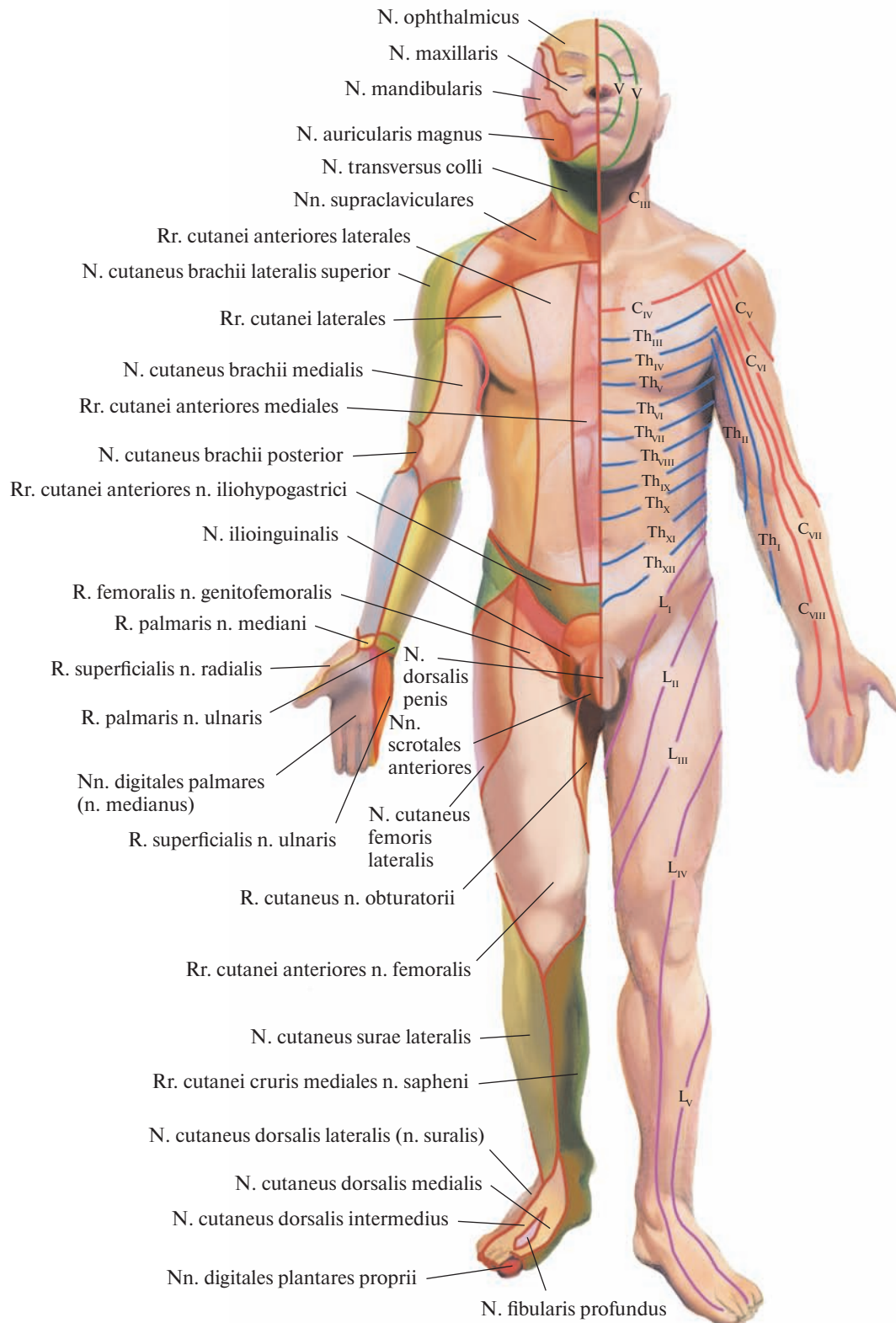


Рис. 1164. Области распространения кожных нервов; вид спереди (схема).

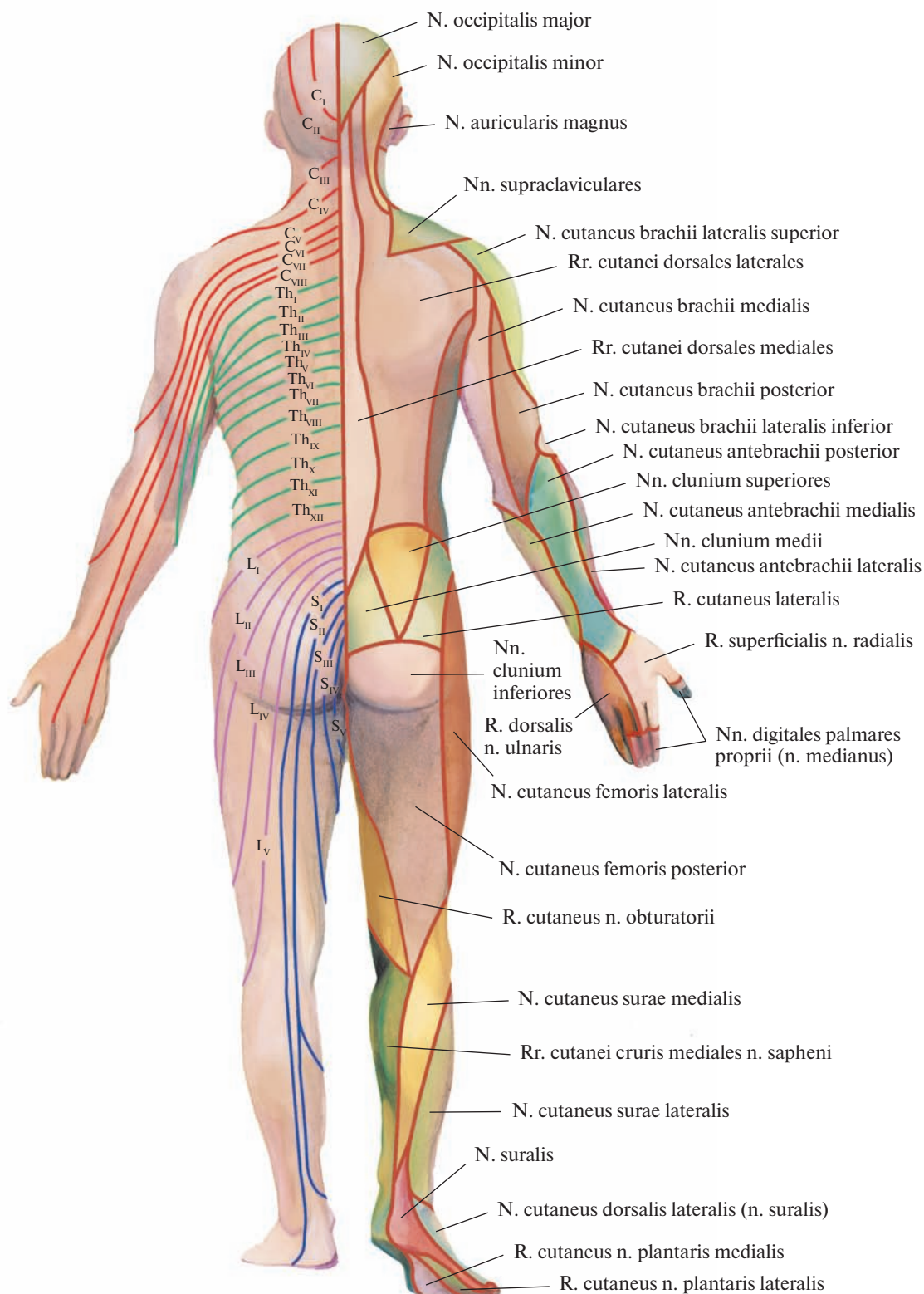


Рис. 1165. Области распространения кожных нервов; вид сзади (схема).

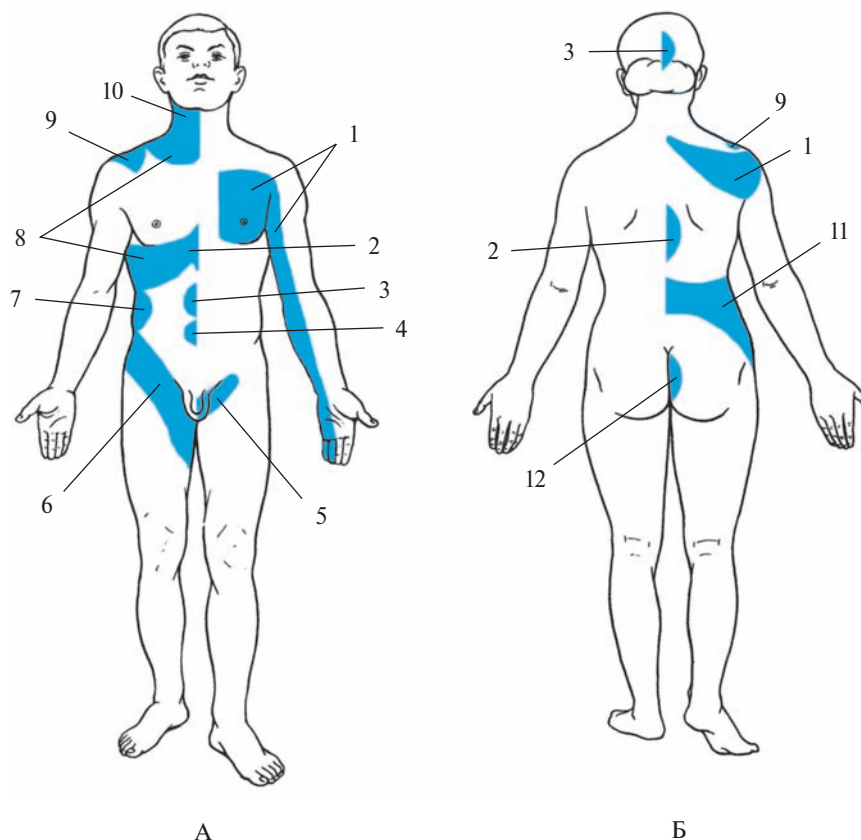


Рис. 1166. Зоны повышенной чувствительности кожи при заболеваниях внутренних органов (Захарьина—Геда).

А — вид спереди; Б — вид сзади.

1 — сердце; 2 — желудок, поджелудочная железа; 3 — тонкая кишка; 4 — мочевой пузырь; 5 — гениталии; 6 — мочеточник; 7 — почки; 8 — печень; 9 — желчевыводящие пути; 10 — диафрагма; 11 — мочевая система; 12 — матка.

Артериальные сети кожи развиты в различных ее участках неодинаково. Наиболее мощные находятся на подошвах, ладонях и ягодицах.

Вены образуют в коже четыре сплетения: 1) формируемое посткапиллярами сосочков волос, желез и мышц; 2) поверхностное подсосочковое; 3) глубокое подсосочковое; 4) глубокое кожное. Послед-

нее залегает на границе собственно кожи и подкожной основы. Начинающиеся от него вены проходят через подкожную основу и соединяются в более крупные подкожные стволы.

Лимфатическое русло кожи складывается прежде всего из двух сетей лимфатических капилляров — поверхностной (субэпидермальной) и глубокой. От первой в со-

сочки собственно кожи отходят слепые капиллярные выросты. Стволы второй продолжают в лимфокапиллярные сосуды. Последние, анастомозируя друг с другом, формируют в сетчатом слое дермы (и на ее границе с подкожной основой) внутрикожное сплетение лимфатических сосудов, от которого берут начало внекожные лимфатические сосуды.

ПРЕДМЕТНЫЙ УКАЗАТЕЛЬ*

- Аксон 9
 Ампула канальца слезного 256
 — костная канала полукружного 271
 — — задняя 271
 — — латеральная 271
 — — передняя 271
 — перепончатая канала полукружного 278
 Анализатор вкусовой 75 **935, 970**
 — двигательный 74 **935**
 — — речи письменной 74 **935**
 — — — устной 75 **935**
 — — сочетанного поворота головы и глаз 74 **935**
 — движений целенаправленных координированных 75 **935**
 — зрительный 75 **935, 956**
 — — речи письменной 75 **935**
 — обонятельный 75 **935, 954**
 — слуховой 75 **935, 975**
 — — речи устной 75 **935**
 — стереогностический 75 **935**
 — чувствительности общей 75 **935**
 Апертура(ы) IV желудочка 68
 — барабанная канальца струны барабанной 265
 — внутренняя канальца улитки 274
 Аппарат слезный 255
 Артериола(ы) пятна 251
 — сетчатки височная(ые) 251
 — — носовая верхняя 251
 — — — нижняя 251
 Артерия(и) глазная 250 **963**
 — тела стекловидного 249
- Бахромка гиппокампа 44**
 Блок 257
 Борода 291
 Борозда(ы) базилярная 54
 — бульбомостовая 54, 128
 — височная(ые) верхняя 23
 — — нижняя 23
 — — поперечные 24
 — внутритеменная 21
 — гипоталамическая 44
 — гиппокампальная 27
 — глазничные 27
 — задняя раковины ушной 261
 — затылочная поперечная 23
 — затылочно-височная 28
 — коллатеральная 28
 — круговая островка 24
 — латеральная мозга головного 20, 239 **878**
 — — задняя мозга продолговатого 64
 — — — спинного 12
 — — — передняя мозга продолговатого 64, 129
 — — — — спинного 12
 — лобная верхняя 19
 — — нижняя 19
- межгрудная 287
 — мозга большого 19
 — мыса 265
 — нерва глазодвигательного 127
 — обонятельная 26, 28
 — поводка 44
 — пограничная 68, 234
 — подтеменная 24
 — позадиоливиная 64
 — полулунная 23
 — поперечная противозавитка 262
 — постцентральная 21
 — поясная 24
 — предцентральная 19
 — промежуточная задняя мозга продолговатого 64
 — — — — спинного 12
 — склеры 245
 — спиральная внутренняя 277
 — — наружная 276
 — срединная 68
 — — задняя мозга продолговатого 64
 — — — спинного 12
 — тела мозолистого 26
 — теменно-затылочная 24
 — центральная мозга головного 19, 239
 — — островка 24
 — шпорная 26
 Бороздка(и) ампулярная протока полукружного 278
 — кожи кисти 284 **1154, 1155**
 — ложа ногтевого 289
 — нервная 234
 Бровь(и) 252, 291
 Бугор серый 47
 — червя 56
 Бугорок лицевой 68, 128
 — надкозлковый 262
 — обонятельный 27
 — раковины ушной 262
 — таламуса передний 44
 — тройничный 65
 — ядра клиновидного 65
 — — тонкого 65
 Бульбус 64
- Валик(и) нервные 234**
 — ногтя 289
 — осязательные 285
 — тела мозолистого 33
 Веко(и) 252, 259 **1110—1115, 1123**
 — верхнее 252
 — нижнее 252
 Вена(ы) водопровода преддверия 279
 — — улитки 279
 — лабиринта 279
 — протоков полукружных 279
 Венец лучистый 37
 — ресничный 247
 Вenuла(ы) пятна 251
 — сетчатки височная(ые) 251
 — — носовая(ые) 251
 Верхушка раковины ушной 262
 — рога заднего 15
 Вершина 56
 — роговицы 244
 Ветвь(и) (артерий)
 — преддверные артерии лабиринта 279
 — улитковая артерии лабиринта 279
 Ветвь(и) (нервов)
 — век нерва глазного 107
 — — — подглазничного нижние 109
 — борозды латеральной восходящая 20
 — — — задняя 20
 — — — передняя(ие) 20
 — нерва(ов) альвеолярного нижнего десневые нижние 111
 — — — — зубные нижние 111
 — — бедра кожного заднего промежностные 178
 — — бедренного кожного передние 171 **1026**
 — — — мышечные 171
 — — бедренно-полового бедренная 171
 — — — половая 171
 — — блуждающего(их) **1048, 1057, 1058**
 — — — бронхиальная(ые) 125 **1055, 1056, 1068**
 — — — глоточные 125
 — — — желудочные задние 125
 — — — — передние 125
 — — — менингеальная 122
 — — — печеночные 125
 — — — пищеводные 125
 — — — сердечная(ые) грудная(ые) 125 **1048, 1051, 1066**
 — — — — шейная(ые) верхняя(ие) 125 **1051**
 — — — — — нижние 125 **1048**
 — — — соединительная **979**
 — — — — с нервом языкоглоточным 122
 — — — ушная 122
 — — — чревные 125
 — — большеберцового мышечные 184 **1040**
 — — верхнечелюстного менингеальная 108
 — — — узловые к узлу крылонебному 109
 — — — глазного оболочечная возвратная 105
 — — — глазодвигательного к узлу ресничному верхняя 100 **1061**
 — — — — — нижняя 100 **1061**
 — — — — — гортанного верхнего внутренняя 125
 — — — — — наружная 125
 — — — — — соединительная с нервом гортанным возвратным 125
 — — — — — возвратного пищеводная(ые) 125 **1056, 1057**
 — — — — — трахеальные 125 **1068**
 — — — — — грудных задние (дорсальные) 162
 — — — — — латеральные 162 **1015, 1020**
 — — — — — медиальная 162
 — — — — — передние (вентральные) 162 **1015**
 — — — — — диафрагмального(ых) **993, 994**
 — — — — — диафрагмально-брюшная(ые) 140 **1071**
 — — — — — перикардиальная 140 **992, 1055, 1058**
 — — — — — добавочного внутреннего 126
 — — — — — наружная 126

* Прямым светлым шрифтом обозначены номера страниц, полужирным курсивом — номера рисунков.

- таламотеменные 37
- теменно-мостовые 37, 82
- хрусталика 249
- циркулярные 247
- чувствительные 128
- эфферентные 95
- Волосы 291
- Воронка гипоталамуса 47
- Ворота ядра зубчатого 63
 - — оливного нижнего 64
- Вход в пещеру сосцевидную 265
- Выпячивание лепное купола 276
 - — преддверное 276
- Вырезка межкозелковая 261
 - намета 83
 - предзатылочная 23
 - раковины ушной передняя 261
 - уха конечная 261
 - хряща слухового прохода 261
- Выступ канала лицевого 265
 - — полукружного латерального 265
 - молоточковый 265
 - спиральный 276
 - шиловидный 265
- Геликотрема 274
- Гиподермис *см. Основа подкожная*
- Гипонихий *см. Пластика подногтевая*
- Гипоталамус 47, 239 **908**
- Гиппокамп 43 **895**
- Глаз 243 **1110—1113, 1123**
- Гломус сонный 128 **978**
- Головка молоточка 265
 - рога заднего 15
 - стремени 267
 - ядра хвостатого 30
- Грануляции оболочки паутинной 88
- Гребень нервный 234
 - поперечный 274
 - преддверия 270
- Гребешок(ки) ампулярный 278
 - базиллярный 276
 - кожи кисти 285 **1154—1156**
 - ложа ногтя 289
 - окна улитки 265
- Губа края барабанного 277
 - — преддверного 277
- Дендриты 9
- Дерма *см. Собственно кожа*
- Десна 127
- Диафрагма седла 83
- Дилататор зрачка 247
- Диск нерва зрительного 247
- Дно глаза прохода слухового внутреннего 274
- Долинка мозжечка 56
- Долька(и) двубрюшная 56
 - железы молочной 287
 - парасцентральная 24
 - полулунная верхняя 56
 - — нижняя 56
 - раковины ушной 262
 - теменная верхняя 21
 - — нижняя 22
 - тонкая (парамедианная) 56
 - центральная 56
 - четырехугольная задняя 56
 - — передняя 56
- Доля(и) височная 19, 23, 28
 - железы молочной 287
 - задняя мозжечка 56
 - затылочная мозга 19, 22, 24, 28
 - клочково-узелковая мозжечка 59
 - лимбическая мозга 19, 26, 27
 - лобная мозга 19, 24, 26
 - островковая мозга *см. Островок*
 - передняя мозжечка 56
 - теменная мозга 19, 21, 24
 - Дорожки волос 291
 - Древо жизни мозжечка 60 **922**
 - Железа(ы) дна полости рта 128**
 - кожи 285 **1128, 1129, 1157**
 - конъюнктивальные 253
 - кружка околосососкового 287
 - молочная(ые) 287 **1158—1160**
 - неба мягкого 128
 - — твердого 128
 - оболочки слизистой трубы слуховой труб-
ные 269 **1136, 1137**
 - обонятельные 243
 - околоушная 128
 - потовые 286 **1157**
 - ресничные 255
 - сальные век 255 **1157**
 - — кожи 285
 - слезная(ые) 127, 255 **1116, 1117**
 - — добавочные 255 **1115, 1118**
 - слюнная поднижнечелюстная 128 **1063**
 - — подъязычная 128 **1063**
 - трубные 269
 - хряща век(а) 254 **1114, 1115**
 - шишковидная 239 **1093—1095**
 - Желудочек(и) мозга **896, 897, 900**
 - — боковой(ые) 37, 239 **898, 899**
 - — — левый 37 **900**
 - — — правый 37 **900, 901**
 - — головного 235
 - — третий (III) 51, 239 **900, 909, 910**
 - — четвертый (IV) 67, 238 **900, 928**
 - терминальный 15
 - Жидкость спинномозговая 92, 234
 - стекловидная 249
 - Завиток 261
 - Завихрения волос 291
 - Задвижка 64
 - Зона(ы) гипоталамическая(ие) 47
 - — латеральная 47
 - — медиальная 47
 - — перивентрикулярная 47
 - — неопределенная 47
 - Зрачок 247
 - Зубчики слуховые 277
 - Зубы челюсти верхней 127
 - — нижней 127
 - Извилины(ы) височная(ые) верхняя 23**
 - — нижняя 23
 - — поперечные 24
 - — средняя 23
 - — глазничные 27
 - затылочно-височная латеральная 28
 - — медиальная 28
 - зубчатая 27
 - ленточная 28
 - лобная верхняя 19, 24
 - — нижняя 20
 - — средняя 19
 - мозга большого 19
 - надкраевая 22
 - обонятельная латеральная 27
 - — медиальная 27
 - островка 24
 - — длинная 24
 - — короткие 24
 - паразиппокампа 28
 - паратерминальная 26
 - постцентральная 21
 - поясная 26
 - предцентральная 19
 - прямая 26
 - угловая 22
 - язычная 28
 - Камера(ы) стекловидная 249**
 - яблока глазного 250 **1123**
 - Канал(ы) полукружный(е) 271 **1138, 1146, 1148**
 - — латеральный 271 **977**
 - продольные стержня улитки 271
 - спиральный стержня улитки 271
 - — улитки 273
 - стекловидный 249
 - центральный мозга спинного 14, 234
 - Каналец(льцы) выводные железы слезной 255
 - слезный 256
 - Канатик(и) задний 64
 - мозга спинного 13
 - самостоятельный 68
 - Капсула внутренняя 36 **936, 937**
 - наружная 36
 - самая наружная 36
 - хрусталика 249
 - Карман IV желудка латеральный 68
 - Клин 26
 - Ключок 59
 - Клубок сосудистый 44
 - Клубочки улитки артериальные 279
 - Клюв тела мозолистого 33
 - Кожа 127, 129, 282 **1151—1153**
 - Козелок 261
 - Колено капсулы внутренней 37
 - нерва лицевого 112
 - тела мозолистого 33
 - Коленце нерва лицевого 113
 - Кольцо волокнисто-хрящевое 265
 - конъюнктивные 253
 - радужки большое 247
 - — малое 247
 - сухожильное общее 257
 - Комплекс оливы верхней *см. Ядро оливное верхнее*
 - — нижней 64
 - Конус мозговой 9
 - Конъюнктив век 253
 - яблока глазного 253 **1123**
 - Кора волоса 291
 - мозга большого 28 **883, 935**
 - — — древняя 28
 - — — новая 28
 - — — средняя *см. Мезокортекс*
 - — — старая 28
 - мозжечка 63
 - хрусталика 250
 - Корень волоса 291
 - ногтя 289
 - Корешок(ки) глазодвигательный 207 **1061**
 - — добавочный **1061**
 - двигательный нерва тройничного 103
 - задний(е) (чувствительный(е)) 95
 - — — нерва спинномозгового 12, 234
 - нерва срединного латеральный 147 **1006**
 - — — медиальный 151 **1006**
 - носоресничный 207 **1061**
 - передний(е) (двигательный(е)) 95
 - — — нерва(ов) спинномозгового(ых) 12, 234
 - парасимпатический узла крылонебного 207
 - — — поднижнечелюстного 208
 - — — подъязычного 209

- — — ресничного см. *Корешок глазодвигательный*
- — — ушного 209
- петли шейной верхний 139 **992**
- — — нижний 139
- симпатический 207
- — узла крылонебного 207
- — — поднижнечелюстного 195, 208
- — — ресничного 195
- — — ушного 209
- спинномозговой(ые) 125 **867, 985**
- тракта зрительного латеральный 52
- — — медиальный 52
- черепной 125
- чувствительный нерва тройничного 104
- — узла крылонебного 207
- — — поднижнечелюстного 208
- — — подъязычного 209
- — — ресничного (носоресничный) 207
- — — ушного 209
- Косточки слуховые 265, 279 **1131, 1148**
- Край верхний полушария 19
- задний века 253
- — моста 128
- зрачковый оболочки радужной 247
- зубчатый сетчатки 247
- латеральные ногти 289
- ложа ногтевого 289
- нижнелатеральный полушария 19
- нижнемедиальный полушария 19
- передний века 253
- ресничный оболочки радужной 247 **1123**
- свободный ногтя 289
- скрытый ногтя 289
- спиральный 277
- Круг артериальный большой радужки 251
- — малый радужки 251
- сосудистый нерва зрительного 251
- Кружок околососковый железы молочной 287
- ресничный 247
- Крылья дольки мозжечка центральной 56
- Крыша желудочка IV 67
- мозга среднего 52, 238 **924**
- Крючок извилины парагиппокампальной 28
- пластинки спиральной 273
- Купол улитки 271
- Кутикула 291

- Лабиринт вестибулярный 277
- костный 270, 279 **1138, 1142, 1144**
- перепончатый 275, 279 **1142, 1144**
- улитковый 275 **1143**
- Ладья 261
- Лента свода 35
- сосудистая 41
- таламуса 44
- Лестница барабанная 274
- преддверия 274
- Лимб роговицы 245
- Линии Лангера **1152, 1153**
- Листок(ки) мозжечка 56
- червя 56
- Ложе ногтя 289
- Лоток гиппокампа 44
- Луковица волоса 291
- обонятельная 27, 127
- рога заднего 43
- Луночка ногтя 291
- Лучистость(и) зрительная 79
- слуховая 79
- таламуса задняя 79
- — нижняя 79
- — передняя 79
- — центральная 79
- тела мозолистого 35 **892**
- — полосатого 79

- Матрикс волоса 291
- Мезокортекс 28
- Мембрана покровная 277
- сетчатая 277
- спиральная см. *Стенка барабанная*
- статоконий 277
- стекловидная 249
- Меридианы яблока глазного 244
- Место голубоватое 68
- Метаталамус(ы) 44, 47, 239
- Мешок конъюнктивальный 253
- слезный 127, 256
- эндолимфатический 277
- Мешочек сферический 277 **1148**
- эллиптический (маточка) 277 **1148**
- Миндалины мозжечка 59
- Мозг большой (конечный) 18, 235, 239 **873—875, 879—882, 884—887, 893**
- головной 17 **872, 876, 877, 907, 910, 1092—1100**
- задний 54, 235 **913**
- передний 235
- продолговатый (бульбус) 64, 128, 235 **925—927**
- промежуточный 44, 235, 238 **903, 904**
- ромбовидный 54, 235
- спинной 9, 129, 234 **866—870, 984**
- средний 52, 235, 238 **911**
- Мозжечок 56 **915—924**
- Молоточек 265 **1130, 1132, 1135, 1148**
- Мост 54, 128 **914, 926**
- Мочка см. *Долька раковины ушной*
- Мыс полости барабанной 265
- Мышца(ы) вырезки конечной 263
- глаз 259
- глазничная 257
- завитка большая 262
- — малая 262
- козелковая 262
- косая верхняя 257
- — нижняя 257
- лица 128
- напрягающая перепонку барабанную 266
- поднимающая(ие) верхнее веко 253 **958, 1120**
- — волосы 291
- противокозелковая 262
- прямая верхняя 257 **958**
- — латеральная 257
- — медиальная 257
- — нижняя 257 **1123**
- раковины ушной 262
- — — косая 262
- — — пирамидальная 262
- — — поперечная 262
- ресничная 246
- стремennая 268
- хрящей век верхняя 254
- — — нижняя 254
- части головы волосистой 128
- яблока глазного 257 **1123**
- — — наружные 257 **1120—1122**
- Мясо слезное 256 **1119**

- Надкостница глазницы 259
- Наковальня 267 **1130, 1133, 1135, 1148**
- Намет мозжечка 83 **944**
- Нейрит см. *Аксон*
- Нейрон(ы) афферентный 9
- эфферентный 9
- Нерв(ы) 9 **950**
- альвеолярный нижний 110
- ампулярный задний 117
- — латеральный 117
- — передний 117
- барабанный 120 **969, 977**
- бедренно-половой 171
- бедренный 171 **1026**
- блоковый 100, 127
- блуждающий(е) 121, 129 **978, 1048, 1049, 1051, 1055, 1056, 1058, 1067, 1068**
- большеберцовый 183 **1035, 1040**
- верхнечелюстной 108
- височные глубокие 109 **965—967**
- влагалишные 233 **1082**
- внутренностный(е) большой 201 **1048, 1055—1058**
- — крестцовые 204
- — малый 202 **1048, 1055, 1056, 1058**
- — низший 202
- — поясничные 203
- — затазовый(е) 209 **1032, 1082**
- — глазницы **957, 958**
- — глазной 104
- — глазодвигательный 100, 127 **912**
- — глоточный 208
- — голени **1036, 1038, 1039**
- — головы **960, 962, 976, 990**
- — гортанный верхний 125 **1048, 1150**
- — возвратный левый 125 **1057, 1068**
- — — правый 125 **1068**
- — нижний 125
- — груди **980**
- — грудной(ые) 162
- — — длинный 145
- — — латеральный 147 **1006**
- — — медиальный 147 **1006**
- — грудоспинной 155
- — губные задние 176
- — — передние 171
- — двигательный(е) 95 **990**
- — диафрагмальный(е) 139 **991, 992, 1048, 1055, 1058, 1071**
- — — добавочные 140 **992**
- — диафрагмы **993—995**
- — добавочный 125, 129
- — дорсальный клитора 178
- — — лопатки 145
- — — члена полового 178 **1032**
- — жевательный 109
- — железы шишковидной 195
- — заднепроходно-копчиковые 190
- — заднепроходные нижние 176 **1032**
- — запираемый 171 **1026**
- — — добавочный 174
- — затылочный большой 133
- — — малый 134
- — — третий 133
- — зрительный(е) 99, 127 **955, 956, 1121, 1123**
- — икроножный 185 **1040**
- — — каменистый большой 113
- — — глубокий 194
- — — малый 120 **977**
- — канала крыловидного 208
- — капсулы сустава локтевого **1008**
- — — кожи 291
- — — кожный(е) бедра задний 178
- — — — латеральный 171 **1026**
- — — — икры латеральный 181 **1040**
- — — — медиальный 184 **1040**
- — — — плеча задний 157 **1005**
- — — — латеральный верхний 157
- — — — — нижний 157
- — — — — медиальный 150
- — — предплечья задний 157 **1005**

- — — латеральный 145 **1005**
 - — — медиальный 150 **1005**
 - — тыльный латеральный 185
 - — — медиальный 182
 - — — промежуточный 182
 - конечности верхней **997, 998, 1000, 1006, 1010**
 - — — нижней **1022**
 - концевой 99
 - копчиковый 169
 - крестцовые 169
 - крыловидный латеральный 109
 - — медиальный 110
 - ладонный(е) собственный мизинца 150
 - лицевой(ые) 112 **968, 969, 971, 972, 977, 1049**
 - лобный 105
 - локтевой 147 **1004—1006, 1008, 1009**
 - лучевой 157 **1004**
 - малоберцовый глубокий 183
 - — общий 181 **1035, 1040**
 - — поверхностный 182
 - межкостный голени 184
 - — предплечья задний 159
 - — — передний 152 **1006**
 - межреберно-плечевые 167
 - межреберный(е) 162 **1016, 1019**
 - мошоночные задние 176
 - — передние 171
 - мышечно-кожный 145 **1006**
 - мышц(ы) бедра **1035**
 - — — квадратной 175
 - — височной **965—967**
 - — голени **1040**
 - — грушевидной 175
 - — живота поперечной **1019**
 - — запирающей внутренней 175
 - — натягающей занавеску небную 110
 - — — перепонку барабанную 110
 - — — ягодичной большой **1029**
 - надблоковый 105
 - надглазничный 105
 - надключичные 136
 - — латеральные 136
 - — медиальные 136
 - — промежуточные 136
 - надлопаточный 145
 - неба твердого **953**
 - небный(е) 208
 - — большой 208
 - — малые 208
 - нижнечелюстной 109
 - носонебный 208
 - носоресничный 107 **963, 1061**
 - оболочки слизистой лабиринта решетчатого **963**
 - — твердой мозга головного **944**
 - обонятельный 95, 127
 - остистый см. *Ветвь менингеальная нерва нижнечелюстного*
 - отводящий 111, 128
 - пальцевый(е) ладонный(е) общий(е) 150, 152
 - — — собственные 150, 154 **1009**
 - — — тыльные 149 **1004**
 - — — подошвенный(е) общий(е) 185, 190
 - — — — собственный(е) 190
 - — — тыльные 159
 - — — стопы 182, 183
 - перегородки носа **953**
 - перепонки барабанной 278
 - пещеристые клитора 231
 - — члена полового 233
 - подблоковый 107
 - подбородочный 111
 - подвздошно-паховый 170
 - — подвздошно-подчревной (подвздошно-лобковый) 170
 - — подглазничный 108
 - — подзатылочный 133
 - — подключичный 145
 - — подкожный 171 **1026**
 - — подлопаточные 155
 - — подмышечный 155 **1011**
 - — подошвенный латеральный 190
 - — — медиальный 185
 - — — собственный мизинца 190
 - — подреберный 162 **1019**
 - — подъязычный 111, 126, 129 **992**
 - — позвоночный 198
 - — половой 176 **1032**
 - — поясничные 168
 - — преддверно-улитковый 116, 128, 278 **975**
 - — преддверный 116, 128
 - — промежностный(е) 176 **1032**
 - — промежуточный 112, 128
 - — прохода слухового внутреннего **973**
 - — — наружного 110
 - — — прямокишечные см. *Нервы заднепроходные нижние*
 - — ресничные длинные 107
 - — — короткие 207 **1061**
 - — решетчатый задний **107 963**
 - — — передний 107 **963**
 - — седалишный 178 **1035, 1040**
 - — сердечный(е) шейный(е) ствола симпатического **1066**
 - — — — — верхний 196 **1048, 1051**
 - — — — — нижний 198 **1048, 1051, 1055, 1057**
 - — — — — средний 197 **1048, 1051**
 - — скуловой 109
 - — слезный 105
 - — смешанный 95
 - — сонно-барабанные 194
 - — сонный(е) внутренний 194
 - — — наружные 195
 - — спинномозговой(ые) 129, 234 **867, 983, 985, 986**
 - — срединный 151 **1005, 1006, 1008, 1009**
 - — стремени 113
 - — сферически-мешотчатый 117
 - — тройничный 103, 127 **958—961, 964**
 - — улитковый 117, 128
 - — уха наружного 278
 - — — среднего 278
 - — ушно-височный 110 **971**
 - — ушной(ые) большой 135 **971**
 - — — задний 114
 - — — передние 110
 - — челюстно-подъязычный 110
 - — черепные 95, 127, 238 **951, 952**
 - — чувствительный 95
 - — шеи **962, 976, 978—980, 989, 990, 998**
 - — — поперечный 135
 - — шейные 133
 - — щечный 110
 - — эллиптически-мешотчато-ампулярный 117
 - — эллиптически-мешотчатый 117
 - — яблока глазного 250
 - — ягодиц верхние 168
 - — — нижние 178
 - — — средние 169
 - — ягодичный верхний 175
 - — — нижний 175 **1028—1030**
 - — языкоглоточный 119, 128, 129 **977, 978, 1049, 1150**
 - — язычный 111 **1063**
 - — яремный 194
- Нить(и) корешковые передние 12
- обонятельные 95
 - терминальная 9, 235
 - Ноготь(ти) 289 **1161—1163**
 - Ножка(и) гиппокампа 44
 - завитка 261
 - канала полукружного костная(ые) 271
 - — — — — ампулярная 271
 - — — — — общая 271
 - — — — — простая 271
 - капсулы внутренней 37
 - клочка 59
 - мозга 52, 238 **912, 926, 937**
 - мозжечковая(ые) 61
 - — верхние 61 **917**
 - — нижние 61
 - — средняя(ие) 61, 127, 128 **904, 917, 928**
 - — наковальни длинная 267
 - — — короткая 267
 - — перепончатая(ые) канала полукружного 278
 - — — ампулярная 278
 - — — общая 278
 - — — простая 278
 - — противозавитка 261
 - — свода 35
 - — стремени задняя 268
 - — — передняя 268
- Область(и) гипоталамическая(ие) 48
- — предоптическая 48
 - Оболочка(и) мозга головного 83 **940, 947, 948**
 - — спинного 83 **940—942**
 - — мозговые 83
 - — мягкая мозга головного 91 **902, 947**
 - — — спинного 89
 - — нерва зрительного внутренняя 99
 - — — наружная 99
 - — паутинная 88
 - — — мозга головного 88 **946, 947**
 - — — спинного 88 **945**
 - — слизистая глотки 128
 - — — губы верхней 127
 - — — — — нижней 127
 - — — — — дужек небных 128
 - — — миндалин 128
 - — — неба 127
 - — — носа (обонятельная часть) 243 **1101**
 - — — пазухи верхнечелюстной 127
 - — — клиновидной 127
 - — — полости барабанной 268
 - — — — — носа 127
 - — — — — рта 127
 - — — — — трубы слуховой 269 **1136**
 - — — — — уха среднего 128
 - — — щеки 127
 - — — — — языка 127, 128 **1150**
 - — — — — твердая 83
 - — — — — мозга головного 83, 127, 129 **943, 944**
 - — — — — спинного 83
 - — — — — яблока глазного внутренняя 247 **1106**
 - — — — — — — — — собственно сосудистая 246
 - — — — — — — — — сосудистая 245, 259 **1104, 1105**
 - — — — — — — — — фиброзная 244
- Ограда 30
- Озеро слезное 256
 - Окно преддверия 265 **1148**
 - улитки 265 **1148**
 - Окончания нервные 291
 - Олива 64, 128, 129 **927**
 - Орган(ы) вкуса 281
 - обоняния 242
 - — полости брюшной 129
 - — — грудной 129
 - — преддверно-улитковый 269
 - — спиральный 128, 277 **1145**

- субкомиссуральный 51
- субфорникальный 51
- чувств 242
- шеи 129
- Основа(ы) подкожная 283 **1151**
- сосудистая желудочка III 51 **899**
- — — IV 68 **928**
- Островок 19, 24 **878**
- Ось завитка 261
- Ось зрительная 248
- хрусталика 249
- яблока глазного внутренняя 244
- — — наружная 244
- Отверстие(я) барабанное трубы слуховой 269
- вкусовое 281 **1149**
- внутреннее канала преддверия 270
- глоточное трубы слуховой 269 **977, 1135**
- крестцовые передние **1032**
- межжелудочковое 39
- нервов 277
- одиночное 275
- слуховое внутреннее 274
- — наружное 261
- улитки 274
- Отдел автономный системы нервной периферической 191
- периферический анализаторов 242
- — системы нервной автономной 192
- центральный анализатора 242
- — системы нервной автономной 192 **1046**
- Отросток(ки) латеральный молоточка 265
- передний молоточка 265
- ресничные 247
- улитковый 265
- чечевицеобразный 267
- Пазуха барабанная 265
- задняя 265
- Парус мозговой верхний 67 **917**
- — нижний 68, 238
- Перегородка глазничная 259
- подпаутинная задняя 88
- прозрачная 39
- срединная задняя мозга спинного 12
- шейная промежуточная 12
- Перекрест(ы) волокон нервов блоковых 68
- волос 291
- зрительный 47, 99, 127
- ножек мозжечковых верхних 61
- петель медиальных 79
- пирамид 64
- покрышечные 54
- чувствительный 79
- Перепонка барабанная 263 **1130, 1148**
- — вторичная 265
- стремени 268
- Перешеек извилины поясной 26
- трубы слуховой 269 **1136**
- хряща уха 261
- Перилимфа 270
- Периневрий 95 **950**
- Перионихий *см. Край ложа ногтевого*
- Петля латеральная 56, 79
- медиальная 79
- ножковая 47
- подключичная 198 **1051, 1055, 1056**
- спинномозговая 77
- тройничная 79 **938**
- чечевицеобразная 82
- шейная 139 **992**
- Пещера сосцевидная 265 **1135**
- Пирамида мозга продолговатого 64, 128
- преддверия 270
- червя 56
- Пластинка(и) базилярная 276
- козелка 261
- надногтевая 289
- надсосудистая 246
- сосудистая 246
- сосудисто-капиллярная 246
- спинномозговая(ые) I *см. Ядро краевое*
- — II *см. Вещество студенистое*
- — III и IV *см. Ядро собственное*
- спиральная костная улитки 273 **1139, 1140**
- Плащ *см. Кора мозга большого*
- Поверхность верхнелатеральная полушария 19
- медиальная полушария 19, 24 **879, 880**
- нижняя мозга большого 26 **872, 881, 882**
- полушария 19, 26
- Поводки 47
- Подставка мыса 265
- Подушка таламуса 44
- Покров 43
- общий 282
- серый тела мозолистого 33
- Покрышка височная 24
- мозга среднего 52
- моста 55
- теменная 22
- Поле(я) вестибулярное(ые) 68, 128
- нерва лицевого 274
- подмозлистое 26
- преддверное верхнее 274
- — нижнее 275
- предкрышечное 52
- самое заднее 68
- улитки 274
- Полоска(и) мозговая(ые) IV желудочка 68
- — таламуса 44
- молоточковая 265
- обонятельная латеральная 27
- — медиальная 27
- продольные латеральные тела мозолистого 34
- — медиальные тела мозолистого 34
- сосудистая протока улиткового 276
- терминальная 41
- Полость барабанная 263, 279 **977, 1130, 1135**
- желудочка III **901**
- перегородки прозрачной 39
- раковины уха 261
- тройничная 83 **952**
- уха среднего (зачаток) **1148**
- Полушарие(я) мозга большого 18, 19, 239 **891**
- — — левое 18
- — — правое 18 **879, 880, 1099, 1100**
- мозжечка 56
- Полус височный полушария 19
- задний хрусталика 249
- — яблока глазного 244
- затылочный полушария 19
- лобный полушария 19
- передний хрусталика 249
- — яблока глазного 244
- Порог островка 24
- Поры потовые 286 **1155**
- Почка вкусовая 281 **1149, 1082, 1086**
- Пояс 32
- Поясок ресничный 250
- Преддверие лабиринта 270 **1130, 1138**
- Предклинье 24
- Пространство(а) околососудистое 246
- перилимфатическое 274, 279
- подпаутинное 92 **901, 949**
- — межоболочечное 100
- — пещера хрусталика 250
- субдуральное 92
- угла радужно-роговичного 247
- эпидуральное 91
- эписклеральное 259
- Противозавиток 261
- Противокозелок 261
- Проток(и) мешочков эллиптического и сферического 277
- млечные 287
- носослезный 256 **1116**
- перилимфатический 274
- полукружный(е) 277 **1146**
- потовые 286 **1157**
- соединяющий 277
- улитковый 275 **1145**
- эндолимфатический 277 **1148**
- Проход слуховой внутренней 274 **973, 1143**
- — наружный 263 **1124, 1127, 1129, 1135, 1148**
- — — хрящевой 263
- Пупок перепонки барабанной 265
- Путь(и) ассоциативные мозга **889, 890**
- бульборетикулоспинномозговой 82
- восходящий(е) анализатора слухового 79
- — мозга головного 76 **932**
- — — спинного 76 **932**
- — ствола мозга головного 79 **939**
- гипоталамо-гипофизарный 49
- заднелатеральный 14
- зубчато-таламический 83
- корково-мостовой 37
- корково-мостомозжечковый 72
- корково-спинномозговой латеральный 82
- — передний 82
- красноядерно-мостовой 82
- красноядерно-спинномозговой 54, 82
- крышебульбарный 82
- крышеспинномозговой 54, 82
- лобно-мостовой 37, 82
- мозжечково-красноядерный 83
- мозжечково-ядерный 83 **939**
- мосторетикулоспинномозговой 82
- одиночный 120
- оливомозжечковый 79
- оливоулитковый 82
- пирамидный 82
- поводково-межножковый 47
- покрышечный центральный 82
- преддверно-спинномозговой(ые) 82
- проводящие мозга 72 **936, 937**
- продырявленный спиральный 271
- ретикулоспинномозговой 82
- спинномозговой нерва тройничного 104
- спинокрышечный 79
- спиномозжечковый задний 76
- — передний 77
- спинооливный 77
- спиноретикулярный 79
- спиноталамический латеральный 77
- — передний 77
- среднемозговой нерва тройничного 104
- тройнично-таламический 79
- ядерно-мозжечковый 79 **939**
- Пучок(ки) борозды краевой 82
- возвратный *см. Путь поводково-межножковый*
- клиновидный 65, 79
- крючковидный 32
- — мозжечка 83
- межпучковый (полулунный) 14
- мозга конечного медиальный 49
- ножковый 47
- продольный(е) (дугообразный(е)) 32
- — задний (дорсальный) 54
- — медиальный 54
- септомаргинальный 14

- собственные 14
- сосцевидно-покрышечный 36
- сосцевидно-таламический 36
- сплетения плечевого задний 154
 - — — латеральный 145
 - — — медиальный 147
- субталамический 47
- таламический 47
- тонкий 65, 79
- чечевицеобразный 82
- Пушок 291
- Пятно(а) желтое 247
- мешочка сферического 277
- — эллиптического 277
- решетчатое(ые) 270
- Радужка 247
- Разделения задние 142
 - передние 142
- Раковина уха 261
 - ушная 261 **1125, 1127, 1128, 1148**
- Растяжение сухожильное мышцы прямой латеральной 257
- Ресницы 253, 291
- Решетки 95
- Рог боковой 15
 - желудка бокового височный (нижний) 43 **901, 902**
 - — — затылочный (задний) 43 **901**
 - — — лобный (передний) 38 **901**
 - задний 15
 - передний 15
- Роговица 244 **1104, 1123**
- Рукоятка молоточка 265
- Ручей слезный 256
- Ручка холмика верхнего 52
 - — нижнего 52
- Свод 35 **894, 895**
 - конъюнктивы верхний 253 **1112, 1118**
 - — — нижний 253 **1112**
 - мешка слезного 256
- Связка(и) века латеральная 254
 - — медиальная 254
 - зубчатые 89
 - косточек слуховых 265
 - молоточка верхняя 266
 - — латеральная 266
 - — передняя 266
 - наковальни верхняя 267
 - — задняя 267
 - поддерживающие железу молочную 287
 - раковины ушной 262
 - спиральная протока улиткового 276
 - стремени кольцевая 268
- Сегмент(ы) мозга спинного 12 **868, 984**
 - — — грудные 12
 - — — копчиковые 12
 - — — крестцовые 12
 - — — поясничные 12
 - — — шейные 12
 - — — — верхние 127, 129
- Серп мозга большого 83 **940**
 - мозжечка 83
- Сетка трабекулярная 245
- Сетчатка 127, 247, 259
- Синапс 9
- Синдесмоз барабанно-стременной 268
- Синус(ы) млечные 287
 - склеры венозный 245
- Система нервная 9 **865**
 - — автономная 191 **1046**
 - — периферическая 9, 95
 - — центральная 9
- Скат 56
- Складка(и) веконосная 252
 - конъюнктивы полулунная 253
 - молоточковая задняя 268
 - — передняя 268
 - наковальни 268
 - радужки 247
 - ресничные 247
 - стремени 268
 - струны барабанной 268
- Склера 245, 259 **1104, 1105**
- Скорлупа ядра чечевицеобразного 30
- Слой(и) базальный (цилиндрический) эпидермиса 283
 - блестящий эпидермиса 282
 - вещества белого 52
 - внутренний пограничный 247
 - — сетчатый 247
 - — ядерный 247
 - волокон нервных 247
 - ганглионарный 247
 - жировой кожи 283
 - зернистый 63
 - — эпидермиса 282
 - зональный (пластинка I) 52
 - зрительный (пластинка III) 52
 - клеток Пуркине (грушевидных нейронов) 63
 - мозговой глубокий (пластинка VII) 52
 - — промежуточный (пластинка V) 52
 - молекулярный 63
 - наружный пограничный 247
 - — сетчатый 247
 - — ядерный 247
 - нервный 247
 - пигментный сетчатки 247 **1123**
 - роговой ногтя 289
 - — эпидермиса 282
 - ростковый ногтя 289
 - — эпидермиса 282
 - сегментов наружных и внутренних 247
 - серый(е) глубокий (пластинка VI) 52
 - — поверхностный (пластинка II) 52
 - — промежуточный (пластинка IV) 52
 - — холмика верхнего 52
 - сетчатый собственно кожи 283
 - сосочковый собственно кожи 283
 - чувствительный **1123**
 - шиповатый эпидермиса 282
- Собственно кожа 283 **1151**
- Сосок железы молочной 287
- Сосочек(ки) волоса 291
 - оболочки языка слизистой **1150**
 - слезный 256
 - собственно кожи 283
- Сосуд(ы) выступающий 276
 - кожи 291
 - кровеносные лабиринта перепончатого **1147**
 - — яблока глазного 250 **1108**
 - перепонки барабанной 278
 - спиральный 277
 - уха внутреннего 279
 - — наружного 278
 - — среднего 278
- Спайка(и) белая задняя 13
 - — передняя 13
 - — век латеральная 252
 - — медиальная 252
 - задняя (эпиталамическая) 47
 - передняя 35
 - поводков 47
 - свода 35 **894**
 - серая задняя 15
 - — передняя 15
 - супраоптическая вентральная 49
 - — дорсальная 49
 - холмиков верхних 52
 - — нижних 52
- Сплетение(я) автономное(ые) 209 **1069**
 - — — полости брюшной 209, 214 **1069, 1070, 1082**
 - — — — грудной 209 **981**
 - — — — таза малого 229 **1069, 1070, 1082, 1088**
 - — — аортальное брюшное 222 **1048, 1081, 1086**
 - — — грудное 200 **1056—1058**
 - барабанное 120 **977**
 - бедренные 229
 - брыжеечное верхнее 227 **1073, 1081—1083**
 - — — нижнее 227 **1082, 1085—1087**
 - глоточное 125
 - головки железы поджелудочной заднее 222
 - желудочное(ые) 219 **1071, 1072**
 - зубное верхнее 109
 - — — нижнее 111
 - кишечное 227
 - копчиковое 190 **1027**
 - крестцовое 174 **1027, 1032**
 - легочное 213 **1066—1068**
 - маточно-влагалищное 233 **1091**
 - межбрыжеечное 222 **1082, 1087**
 - межмышечное 220
 - мочепузырное 231 **1086, 1089**
 - мочеточниковое 226
 - надпочечниковое правое 222 **1071**
 - нервов спинномозговых 95, 129 **985, 1018**
 - околушное 114 **971**
 - панкреатическое 221 **1079, 1080**
 - — — переднее 221
 - печеночное 217 **1071—1073, 1075**
 - пещеристое 194
 - пищеводное 121 **1048, 1055—1058, 1068**
 - плечевое 142 **996, 997, 1006**
 - подвздошное(ые) 229 **1081**
 - подключичное 198
 - подсерозное желудка 220
 - подслизистое желудка 220
 - подчревное верхнее 229 **1048, 1081, 1082, 1086, 1087**
 - — — нижнее 231 **1032, 1048, 1082, 1086, 1087**
 - позвоночное 198
 - почечное 222 **1082**
 - поясничное 169 **1023**
 - пояснично-крестцовое 169 **1022, 1086**
 - предсердия(ий) левого заднее 213
 - — — переднее 213
 - продольное заднее левое 209
 - — — — правое 209
 - — — — переднее левое 209
 - — — — правое 209
 - простатическое 232 **1089**
 - протока(ов) грудного **1055**
 - — — семявыносящего(их) 232 **1089, 1090**
 - прямокишечное верхнее 229 **1085—1087**
 - — — нижнее 231
 - — — среднее 231
 - селезеночное 220 **1077, 1078**
 - сердечное(ые) 209 **1064, 1065**
 - сонное внутреннее 194
 - — — наружное 195
 - — — общее 195
 - сосудисто-нервное(ые) **950**
 - тазовое 231 **1086, 1087**
 - чревное 214 **1071, 1079**
 - шейное 134 **987, 988, 1006**
 - яичниковое (яичниковое) 226 **1087, 1090**
 - — — правое 226 **1082**

- крупноклеточная ядра красного 54
- купольная углубления надбарабанного 265
- мелкоклеточная ядра красного 54
- мягкооболочечная нити терминальной 9
- надключичная сплетения плечевого 142
- натянутая перепонки барабанной 265
- ненатянутая перепонки барабанной 265
- нижняя узла преддверного 117
- новая мозжечка 60
- обонятельная оболочки носа слизистой 127, 242 **1101**
- остистая мышцы дельтовидной **1011**
- парасимпатическая системы нервной автономной 204 **1046, 1059**
- передняя спайки передней 35
- подключичная сплетения плечевого 145
- подчелющеобразная капсулы внутренней 37
- покрышечная извилины лобной нижней 21
- поясничная мозга спинного 12
- радужковая сетчатки 248
- ресничная сетчатки 248
- роговично-склеральная сеточки трабекулярной 245
- ромбовидная системы нервной парасимпатической 206
- сетчатая вещества черного 54
- симпатическая системы нервной автономной 192 **1046, 1047**
- слепая сетчатки 248
- спинномозговая нерва добавочного 125
- среднемозговая системы нервной парасимпатической 206
- старая мозжечка 60
- тазовая системы нервной парасимпатической 209
- таламочелющеобразная капсулы внутренней 37
- твердооболочечная нити терминальной 10, 83
- треугольная извилины лобной нижней 21
- увеальная сеточки трабекулярной 245
- хрящевая трубы слуховой 269
- центральная желудочка бокового 41 **901**
- шейная мозга спинного 12
- Челнок раковины уха 261
- Червь мозжечка 56 **922, 923**
- Шар** бледный латеральный 30
 - — — медиальный 30
- Шатер** 68
- Шейка** молоточка 265
 - рога заднего 15
- Шов** века 254
 - мозга продолговатого 67
 - моста 56
- Шпора** птичья 43
- Щель** век 252
 - внутридвубрюшная (передняя нижняя) 56
 - вторичная (постпирамидная) 59
 - глазная 252 **1111**
 - горизонтальная 56
 - заднелатеральная 59
 - мозга большого поперечная 18
 - — — продольная 18, 239
 - мозжечка 56
 - первичная (предскатная) 56
 - полулунно-тонкая 56
 - преддвубрюшная (предпирамидная) 56
 - противоконвергентно-завитковая 261
 - сосудистая 43
 - спиральная 273
 - срединная передняя мозга продолговатого 64
 - — — — спинного 12
- Щипцы** тела мозолистого большие (затылочные) 35
 - — — малые (лобные) 35
- Экватор** хрусталика 250
 - яблока глазного 244
- Эндолимфа** 275
- Эндоневрий** 95 **950**
- Эпендима** 41 **902**
- Эпидермис** 282 **1151**
- Эпиневрий** 95 **950**
- Эпиталамус** 47
 - эпителий задний 245
 - передний 245
 - пигментный 247
 - хрусталика 250
- Эпонихий** см. *Пластинка надногтевая*
- Яблоко** глазное 127, 243 **1102—1108**
- Ядра(о)** автономные 127—129
 - базальные мозга конечного 29, 239 **888**
 - вентральное(ые) 47
 - — — таламуса 44
 - — — тел коленчатых 47
 - вентробазальные 47
 - вентрозаднее межклеточное 47
 - — — мелкоклеточное 47
 - вентролатеральное заднее 47
 - — — переднее 47
 - вентромедиальное гипоталамуса 48
 - вестибулярное(ые) 72
 - внутриножковое 48
 - внутрипластинчатые таламуса 47
 - воронки см. *Ядро дугообразное*
 - гигантоклеточное(ые) 65
 - гипоталамуса 47, 48
 - главное 127
 - грудное заднее (дорсальное) 17
 - двигательное(ые) 127—129
 - двойное 72
 - дорсальное(ые) гипоталамуса 48
 - — — таламуса 47
 - — — тел коленчатых 47
 - дорсомедиальное 48
 - дугообразное(ые) 64
 - — — (полулунное) 48
 - заднее 47
 - заднелатеральное 17
 - заднемедиальное 17
 - заднелатеральное 17
 - зубчатое 63
 - интерстициальное(ые) 54
 - — — передние гипоталамуса 48
 - клиновидное 65
 - — — добавочное 64
 - краевое 17
 - красное 54
 - крестцовые парасимпатические 17
 - латеральное дорсальное 47
 - — — заднее 47
 - медиальное вентральное 44
 - — — дорсальное 44
 - межножковое 47
 - межпозиционное заднее 63
 - — — переднее 63
 - мозжечка 63
 - моста 55
 - надколенчатое 47
 - надперекрестное 48
 - надсосцевидное 49
 - нерва(ов) блокового 68
 - — — блуждающего 72
 - — — глазодвигательного 68
 - — — добавочные 68
 - — — диафрагмального 17
 - — — добавочного 17, 72
 - — — лицевого 72
 - — — двигательного 72
 - — — отводящего 72
 - — — подъязычного 72
 - — — межпучковое 65
 - — — преддверно-улиткового 72
 - — — тройничного 68
 - — — — — главное 68
 - — — — — двигательное 68
 - — — — — спинномозговое 72
 - — — — — среднемозговое 72
 - — — черепных 68 **930, 931**
 - — — языкоглоточного 72
 - окололенточное 44
 - оливное верхнее 55
 - — — — — главное 64
 - — — — — добавочное заднее 64
 - — — — — медиальное 64
 - — — — — оливы нижней см. *Комплекс оливы нижней*
 - паравентрикулярное 48
 - — — — — заднее 44
 - — — — — переднее 44
 - парагигантоклеточное заднее 65
 - — — — — латеральное 65
 - парафасцикулярное 47
 - парацентральное 47
 - перегородки предкомиссуральное 39
 - передневентральное 44
 - переднедорсальное 44
 - — — — — переднее 17
 - переднелатеральное 17
 - переднемедиальное мозга спинного 17
 - — — — — таламуса 44
 - перивентрикулярное 48
 - — — — — заднее 48
 - перифорникальное 48
 - петли латеральной заднее 56
 - — — — — переднее 56
 - — — — — промежуточное 56
 - — — — — чечевицеобразной 48
 - пограничное 47
 - поводка латеральное 47
 - — — — — медиальное 47
 - подушки 47
 - поля перизонального 47
 - предкрышечные 52
 - предоптическое латеральное 48
 - — — — — медиальное 48
 - — — — — перивентрикулярное 48
 - — — — — срединное 48
 - предсосцевидное вентральное 48
 - — — — — дорсальное 48
 - пробковидное см. *Ядро межпозиционное переднее*
 - промежуточно-латеральное 17
 - промежуточно-медиальное 17
 - пути одиночного 72
 - ретикулярное латеральное 65
 - — — — — медиальное 65
 - — — — — мелкоклеточное 65
 - — — — — промежуточное 65
 - — — — — таламуса 47
 - — — — — центральное 65
 - серобугорно-сосцевидное 48
 - серобугорные латеральные 48
 - слезное 72
 - слюноотделительное верхнее 72, 128
 - — — — — нижнее 72
 - — — — — собственное 17

- соединяющее 44
- сосцевидное латеральное 49
- — медиальное 49
- спаечное ромбовидное 44
- субмедиальное 47
- субталамическое 47
- супраоптическое 48
- таламуса 44 **905**
- — задние 47
- — медиальные 44
- — передние 44
- — срединные 44
- тел(а) коленчатого(ых) латерального 47
- — — медиального 47
- — трапециевидного латеральное 55
- — — медиальное 55
- — — переднее 55
- тонкое 65
- улитковое(ые) 72
- — заднее 72
- — переднее 72
- хвостатое 30 **888**
- холмика нижнего 52
- хрусталика 250
- центральное латеральное 47
- — медиальное 47
- — мозга спинного 17
- центромедианное 47
- чечевицеобразное 30 **888**
- чувствительные нервов черепных 127—129
- шаровидное *см. Ядро межпозиционное заднее*
- шатра 63
- шва 67
- Язычок мозжечка 56
- червя 59
- Ямка верхняя желудочка IV 68
- межжовкая 52
- мозга большого латеральная 20
- наковальни 265
- нижняя 68
- противозавитка 262
- пятна желтого центральная 247
- ромбовидная 68, 238 **929**
- стекловидная 249
- треугольная 261
- Ямочка копчиковая 283
- окна улитки 265
- — преддверия 265
- Ячейки барабанные 265
- воздухоносные 269
- сосцевидные 265 **977**

INDEX TERMINORUM*

- Adhesio interthalamica 44 **904, 907, 909, 910, 924, 940**
- Aditus ad antrum mastoideum 265
- Ala(e) lobuli centralis cerebelli 56 **915, 918**
- Alveus hippocampi 44 **902**
- Ampulla canaliculi lacrimonalis inferioris 256 **1116**
 — — — superioris 256 **1116**
 — membranacea 278
 — — anterior 278 **974, 1142, 1147**
 — — lateralis 278 **974, 1142, 1147**
 — — posterior 278 **974, 1142, 1147**
 — ossea 271
 — — anterior 271 **1138, 1143**
 — — lateralis 271 **1138, 1143**
 — — posterior 271 **1138, 1143**
- Angulus iridocornealis 250 **1102, 1103**
 — oculi lateralis 252 **1110, 1111, 1112**
 — — medialis 252 **1110, 1111, 1112**
 — pontocerebellaris 60 **904**
- Ansa cervicalis 139 **960, 962, 987, 990, 991, 998, 1050**
 — lenticularis 82 **933, 937**
 — peduncularis 47
 — subclavia 198 **976, 981, 1018, 1052—1054**
- Antihelix 261 **1125, 1126**
- Antitragus 261 **1125, 1126**
- Antrum mastoideum 265 **969, 1130**
- Anulus conjunctivae 253
 — fibrocartilagineus 265 **1130**
 — iridis major 247 **1105**
 — — minor 247 **1105**
 — tendineus communis 257 **1120**
- Apertura interna canaliculi cochleae 274 **1142**
 — — — vestibuli 270 **1138**
 — lateralis(es) ventriculi quarti 68 **928**
 — mediana ventriculi quarti 68 **928**
 — tympanica canaliculi chordae tympani 265 **1130**
- Apex auriculae 262 **1125**
 — cornus posterioris medullae spinalis 15 **869**
- Apparatus lacrimalis 255
- Aqueductus mesencephali (cerebri) 54 **881, 887, 896, 897, 906, 907, 912, 914, 937, 940, 955, 1096, 1100**
 — cochleae 274
 — vestibuli 270
- Arachnoidea mater 88
 — — encephali (cranialis) 88 **940, 946—948**
 — — spinalis 88 **940—942**
- Arbor vitae 60 **922**
- Archicerebellum 60
- Archiocortex 28
- Area(e) cochlearis (cochleae) 274 **1140, 1143, 1144**
 — hypothalamica dorsalis 48
 — — intermedia 48 **908**
 — — lateralis 48
 — — posterior 48 **907, 908**
 — — rostralis 47 **907, 908**
 — nervi facialis 274 **1143**
 — postrema 68 **929**
 — preoptica 48 **907**
 — pretektalis 52 **920**
 — subcallosa 26 **879, 880, 954**
 — vestibularis(es) 68 **929, 930**
 — — inferior 275 **1143, 1144**
 — — superior 274 **1143, 1144**
- Areola mammae 287 **1158**
- Arteria(e) hyaloidea 249
- Arteriola macularis inferior 251 **1109**
 — — media 251 **1109**
 — — superior 251 **1109**
 — nasalis retinae **1108**
 — — — inferior 251 **1109**
 — — — superior 251 **1109**
 — temporalis retinae inferior 251 **1109**
 — — — superior 251 **1109**
- Articulatio(nes) incudomallearis 267 **1130—1133**
 — incudostapedialis 267 **1131**
 — ossiculorum auditus (auditoriorum) 265
- Auricula 261 **1125**
- Auris 260
 — externa 260 **1124**
 — interna 269 **1124**
 — media 263 **1124**
- Axis bulbi externus 244 **1102**
 — — internus 244
 — lentis 249 **1107**
 — opticus 248 **1102**
- Axon 9
- Barba 291
- Basis cochleae 271 **1140**
 — cornus posterioris medullae spinalis 15 **869**
 — modioli cochleae 271
 — (crus) pedunculi cerebri 52
 — stapedis 268 **1131, 1134**
- Brachium colliculi inferioris 52 **912, 920, 921, 928**
 — — superioris 52 **920, 921, 928**
- Bulbus *vide Medulla oblongata*
 — cornus posterioris 43 **893, 895, 898, 899, 909**
 — oculi 243 **955, 956, 958, 1102, 1120, 1122**
 — olfactorius 27 **872, 881, 946, 951—955, 957, 1101**
 — pili 291 **1151**
- Caecum cupulare 276 **1142**
 — vestibulare 276 **974, 1142**
- Calcar avis 43 **887, 893, 895, 898, 899, 909**
- Calculus gustatorius 281
- Camera anterior bulbi 250 **1102, 1103**
 — posterior bulbi 250 **1102, 1103**
 — postrema (vitrea) bulbi oculi 249
- Canaliculus lacrimonalis inferior 256 **1116**
 — — superior 256 **1116**
- Canalis(es) centralis 14 **869, 870, 896, 986**
 — hyaloideus 249
 — longitudinalis modioli cochleae 271 **1141**
 — semicircularis(es) 271 **975**
 — — anterior 271 **1124, 1130, 1138, 1142**
 — — lateralis 271 **1124, 1130, 1138, 1142**
 — — posterior 271 **1124, 1130, 1138, 1142**
 — spiralis cochleae 273 **1138, 1141**
 — — modioli cochleae 271 **1141**
- Capilli 291
- Capsula externa 36 **884—887, 902, 904, 910, 936, 937, 975**
 — extrema 36 **884, 886, 902, 904**
 — interna 36 **884—886, 902, 904, 910, 933, 934, 936, 937, 956, 970, 975**
 — lentis 249 **1103**
- Caput breve cornus posterioris medullae spinalis 15 **869**
 — mallei 265 **1130—1132**
 — nuclei caudati 30 **879, 884, 886—888, 898, 899, 909, 910, 924, 936**
 — stapedis 267 **1134**
- Cartilago auriculae 261 **1126**
 — meatus acustici 263 **1124, 1127**
 — tubae auditivae (auditoriae) 269 **1124**
- Caruncula lacrimonalis 256 **1111, 1112, 1116**
- Cauda equina 12 **865, 867, 1018**
 — helices 261 **1126, 1127**
 — nuclei caudati 30 **886, 888, 902, 904, 909**
- Cavitas (cavum) conchae 261 **1125**
 — tympani 263 **969, 1124**
- Cavum septi pellucidi 39 **884, 886, 894, 898, 899, 909**
 — trigeminale 83 **952, 957**
- Cellulae mastoideae 265
 — pneumaticae 269
 — tympanicae 265
- Cerebellum 56 **872, 877, 887, 889, 896, 904, 907, 909, 915—924, 932—934, 940, 946, 947, 956, 975, 976, 1094, 1096—1098, 1100**
- Cerebrum 18 **874, 875, 879—882, 884—887, 893, 938**
- Cervix cornus posterioris medullae spinalis 15 **869**
- Chiasma opticum 47, 99 **881, 885, 907, 920, 921, 940, 951, 955—957, 1094—1096, 1100, 1120**

* Прямым светлым шрифтом обозначены номера страниц, полужирным курсивом — номера рисунков.

- Chorda tympani 113 **959, 962, 970, 1046, 1060, 1062, 1130**
 Choroidea 246 **1102—1105, 1107**
 Cilia 253, 291 **1110**
 Cingulum 32 **890, 892**
 Circulus arteriosus iridis major 251 **1103—1105, 1108**
 — — — minor 251 **1103—1105, 1108**
 — vasculosus n. optici 251
 Cisterna(e) ambiens 93 **947**
 — cerebellomedullaris lateralis 92 **946**
 — — posterior (magna) 92 **940, 946, 947**
 — chiasmatica 93 **946, 947**
 — fossae lateralis cerebri 93 **946, 947**
 — interpeduncularis 93 **940, 946, 947**
 — laminae terminalis 93 **947**
 — lumbalis 93
 — pericallosa 93 **947**
 — pontocerebellaris 93 **946**
 — quadrigeminalis (v. magnae cerebri) 93 **947**
 — subarachnoideae 92
 Claustrum 30 **884—888, 902, 904, 910, 933, 936, 937, 956, 970, 975**
 Cochlea 271 **975, 1124, 1130, 1138—1141**
 Colliculus(i) facialis 68 **929, 990**
 — inferior(es) 52 **866, 907, 919—921, 924, 928, 929, 931**
 — superior(es) 52 **881, 907, 912, 919—921, 924, 928, 929, 931, 956**
 Collum mallei 265 **1132**
 Columna(e) fornix 35 **879, 886, 887, 894, 895, 899, 907, 909, 924**
 — grisea(e) anterior 15 **868, 984**
 — — intermedia 15 **868, 984**
 — — posterior 15 **868, 984**
 Commissura alba anterior 13 **869**
 — — posterior 13
 — anterior 35 **879, 887, 888, 894, 895, 907, 909, 940, 1100**
 — colliculorum inferiores 52
 — — superiores 52 **912**
 — fornix 35 **886, 894, 895, 898, 899, 909**
 — grisea anterior 15
 — — posterior 15
 — habenularum 47 **909, 919, 924**
 — lateralis palpebrarum 252 **1111**
 — medialis palpebrarum 252 **1111**
 — posterior (epithalamica) 47 **895, 924, 940**
 — supraoptica dorsalis 49
 — — ventralis 49
 Complexus olivaris inferioris 64
 Concha auriculae 261 **1124, 1125**
 Conus medullaris 9 **866, 867, 1018**
 Corium *vide Dermis*
 Cornea 244 **1102, 1104, 1105, 1107, 1108, 1111, 1120, 1122**
 Cornu anterius medullae spinalis 15 **869, 870, 986**
 — frontale (anterius) ventriculi lateralis 38 **884, 886, 896—898, 899, 909**
 — laterale medullae spinalis 15 **869, 870, 986**
 — occipitale (posterius) ventriculi lateralis 43 **886, 887, 896—898, 909**
 — posterius medullae spinalis 15 **869, 870, 986**
 — temporale (inferius) ventriculi lateralis 43 **896—898, 902, 904, 910**
 Corona ciliaris 247 **1105**
 — radiata 37 **904, 933**
 Corpus(ora) adiposum orbitae 259 **1107, 1113, 1122**
 — amygdaloideum 30 **885, 888**
 — callosum 32 **884, 885, 890—893, 895, 898, 899, 904, 909, 910, 932, 933, 970, 976, 1100**
 — ciliare 246 **1102, 1105, 1107, 1108**
 — fornix cerebri 35 **879, 885, 894, 895, 898, 899, 904, 907, 940**
 — geniculatum laterale 47 **881, 920, 921, 955, 956, 975**
 — — mediale 47 **881, 920, 921, 931, 955, 975**
 — incudis 267 **1131, 1133**
 — juxtarestiforme 61
 — mamillare(ia) 47 **872, 879, 881, 894, 895, 907, 920, 921, 940, 946, 951, 954, 955, 1093, 1095, 1100**
 — mammae 287 **1159**
 — medullare cerebelli 60 **907**
 — nuclei caudati 30 **888, 909**
 — restiforme 61
 — striatum 29 **879, 899, 924, 1094, 1096**
 — trapezoideum 55
 — unguis 289 **1161—1163**
 — vitreum 249 **1102, 1106, 1107**
 Cortex cerebelli 63 **924**
 — cerebri 28 **884, 891, 902, 933, 938, 947, 1096**
 — lentis 250 **1103**
 — pili 291
 Crista(e) ampullaris 278
 — basilaris (spiralis) 276 **1145**
 — cutis 285 **1154—1156**
 — fenestrae cochleae 265
 — matricis unguis 289 **1161**
 — transversa 274 **1143**
 — vestibuli 270 **1138**
 Cruces pilorum 291
 Crus(ra) anterius capsulae internae 37 **886, 887, 936**
 — — stapedis 268 **1131, 1134**
 — antihelices 261 **1125, 1126**
 — breve incudis 267 **1130, 1131, 1133**
 — cerebri 52 **937**
 — fornix 35 **879, 894, 895, 898, 899**
 — helices 261 **1125, 1126**
 — longum incudis 267 **1130, 1131, 1133**
 — membranaceum(a) 278
 — — ampullaris 278
 — — commune 278 **974, 1142, 1147**
 — — simplex 278 **974, 1142**
 — osseum(a) 271
 — — ampullaris(a) 271 **1138**
 — — commune 271 **1138**
 — — simplex 271 **1138**
 — posterius capsulae internae 37 **886, 887, 936**
 — — stapedis 268 **1131, 1134**
 Culmen 56 **915, 916, 919, 923**
 Cuneus 26 **880, 890**
 Cupula cochleae 271 **1138—1140**
 — pleurae **980**
 Cuticula 291
 Cutis 282 **948, 986, 1162**
 Cymba conchae 261 **1125**
 Declive 56 **915, 916, 919, 923**
 Decussatio(nes) fibrarum nn. trochlearium 68 **914**
 — lemniscorum medialium 79 **932**
 — pedunculorum cerebellarium superiorum 61
 — pyramidum 64 **866, 872, 904, 926, 951**
 — tegmentalis(es) 54 **912**
 — — anterior **937**
 Dendrita 9
 Dentes acustici 277
 Dermis (corium) 282
 Diaphragma sellae 83 **943, 952**
 Diencephalon 44, 235 **904, 1093—1098**
 Discus nervi optici 247 **1102, 1109**
 Divisio(nes) anteriores 142 **998**
 — autonómica systematis nervosi peripherici 191
 — posteriores plexus brachialis 142 **996**
 Ductuli excretorii partis orbitalis gl. lacrimalis 255
 Ductus choledochus cochlearis 275 **974, 1142, 1144, 1145, 1147**
 — endolymphaticus 277 **974, 1142, 1147**
 — glandularum sebacearum 285
 — lactiferi 287 **1159**
 — nasolacrimalis 256 **1116**
 — perilymphaticus 274 **1142, 1146**
 — reuniens 277 **974, 1142**
 — semicircularis(es) 277 **1146**
 — — anterior 278 **974, 1142, 1147**
 — — lateralis 278 **974, 1142, 1147**
 — — posterior 278 **974, 1142, 1147**
 — sudoriferus(i) 286 **1151**
 — utriculosaccularis 277 **974, 1142**
 Dura mater encephali (cranialis) 83 **940, 943, 948, 952, 957, 973, 1062, 1120, 1142**
 — — spinalis 83 **867, 940—942, 976**
 Eminencia collateralis 43 **898**
 — conchae 262 **1127**
 — fossae triangularis 262 **1127**
 — medialis fossae rhomboideae 68 **929, 930**
 — mediana hypothalami 49
 — pyramidalis 265 **1130**
 — scaphae 262 **1127**
 Encephalon(i) 17 **865, 872, 876, 877, 907, 948, 1092—1098**
 Endolympha 275
 Endoneurium 95
 Ependyma 41 **902, 910**
 Epidermis 282 **1163**
 Epineurium 95
 Epithalamus 47 **1096**
 Epithelium anterius corneae 245 **1103**
 — lentis 250 **1103**
 — pigmentosum 247 **1103**
 — posterius sclerae 245
 Epitympanum 265
 Eponychium 289 **1163**
 Equator bulbi oculi 244 **1102**
 — lentis 250 **1107**
 Excavatio disci 247 **1102, 1107**
 Facies anterior corneae 244 **1102, 1105**
 — — lentis 249 **1102**
 — — palpebrae inferioris 252 **1110**
 — — — superioris 252 **1110**
 — posterior corneae 244 **1102, 1103**
 — — iridis 247 **1103, 1105**
 — — lentis 249 **1102**

- palpebrae 253 **1112**
- superolateralis hemispherii 19
- Falx cerebelli 83 **940**
- cerebri 83 **940, 943, 948, 952**
- Fascia(e) musculares bulbi oculi 259
- Fasciculus(i) cuneatus 65, 79 **867—870, 928—930, 932, 939**
- gracilis 65, 79 **867—870, 928—930, 932, 939**
- interfascicularis 14 **868, 870**
- lateralis plexus brachialis 145 **983, 996—998, 1000**
- lenticularis 82 **933, 937**
- longitudinalis(es) dorsalis 54 **912, 914, 927**
- — inferior 32 **886, 887, 890, 893**
- — medialis(es) 54 **868, 870, 912, 914, 927, 975**
- — superior (arcuatus) 32 **889**
- mamillotegmentalis 36
- mamillothalamicus 36 **879, 885—887, 894, 895, 910, 954**
- medialis plexus brachialis 147 **983, 996—998, 1000**
- — telencephali 49
- peduncularis 47
- posterior plexus brachialis 154 **983, 996, 997, 1000**
- proprius(i) anterior(es) 14 **868, 870**
- — lateralis(es) 14 **868, 870**
- — posterior(es) 14 **868, 870**
- retroflexus *vide Tractus habenulointerpeduncularis*
- septomarginalis 14 **868, 870**
- subthalamicus 47 **937**
- sulcomarginalis 82 **868, 870**
- thalamicus 47 **937**
- uncinatus 32 **889**
- — cerebelli 83
- Fastigium 68
- Fenestra cochleae 265 **1130, 1138**
- vestibuli 265 **1138, 1143**
- Fibrae arcuatae cerebri 32 **890, 892**
- — externae anteriores 64, 79 **876, 920, 927**
- — — posteriores 64, 79 **921**
- — internae 79 **932**
- associationes 32
- circulares m. ciliaris 247 **1103**
- commissurales 32 **933**
- corticonucleares 37, 52, 55, 82 **912, 933, 934, 936**
- corticopontinae 55, 82 **912, 939**
- corticoreticulares 37, 55, 82
- corticorubrales 37, 82 **933**
- corticospinales 37, 52, 55, 82 **912, 933, 934, 936**
- corticotectales 37 **936**
- corticothalamicae 37, 82 **937**
- frontopontinae 82
- geniculocalcarinae 37
- geniculotemporales 37
- lentis 249
- longitudinales 247
- meridionales m. ciliaris 247 **1103**
- occipitopontinae 37, 82 **934, 936**
- occipitotectales 37
- olivospinales 83 **868, 870, 939**
- paraventriculohypophysiales 49
- parietopontinae 37, 82 **912, 934, 936**
- periventriculares 51
- pontis longitudinales 55 **914**
- — transversae 55 **914, 921**
- pontocerebellares 55, 82 **934, 939**
- projectiones 32
- radiales m. ciliaris 247 **1103**
- rubrothalamicae **934**
- striae terminalis 41
- supraopticohypophysiales 49
- tectopontinae 55
- temporopontinae 37, 82 **912, 934, 936**
- thalamoparietales 37
- zonulares 250 **1103, 1105**
- Filum(a) olfactoria 95 **954**
- radicularia 12 **867**
- — anteriores **868, 869**
- — posteriores **868**
- terminale 9
- Fimbria(e) hippocampi 44 **886, 887, 895, 898, 902, 909, 954**
- Fissura(e) antitragohelicina 261 **1126, 1127**
- cerebelli 56 **915, 919**
- choroidea 43 **898, 1096**
- horizontalis (intercruralis) cerebelli 56 **915—920, 922**
- intrabiventralis (anterior inferior) 56
- longitudinalis cerebri 18 **875, 881, 886, 891, 893, 904, 910, 955**
- lunogracilis (ansoparamedianus) 56 **920**
- mediana anterior medullae oblongatae 64 **926**
- — — spinalis 12 **866, 868—870, 986**
- posterolateralis 59 **917**
- prebiventralis (prepyramidalis) 56
- prima (preclivaris) 56 **915, 919, 920**
- secunda (postpyramidalis) 59 **917, 922**
- spiralis 273 **1141**
- transversa cerebri 18 **877, 947, 1094**
- Flocculus 59 **876, 904, 917, 918, 920, 928**
- Flumina pilorum 291
- Folium(a) cerebelli 56 **915, 916, 919**
- vermis 56 **915, 919, 923**
- Folliculus pili 291 **1151**
- Foramen(ina) interventriculare 39 **879, 896, 898, 1096**
- nervosum(a) 277 **1145**
- singulare 275 **1143, 1144**
- Forceps major (occipitalis) 35 **892, 898, 936**
- minor (frontalis) 35 **892, 936**
- Formatio reticularis cerebri 56 **902, 912, 914**
- — medullae oblongatae 65 **927**
- — spinalis 17 **869, 870**
- Fornix 35 **894, 895, 910, 947, 954, 956, 1100**
- conjunctivae inferior 253 **1107, 1112, 1116**
- — superior 253 **1107, 1116**
- sacci lacrimalis 256 **1116**
- Fossa antihelicis 262 **1127**
- hyaloidea 249 **1102**
- incudis 265 **1130**
- interpeduncularis 52 **872, 910, 912, 926, 951, 955**
- lateralis cerebri 20 **889, 1098**
- rhomboidea 68 **866, 867, 929, 932, 956, 970**
- triangularis 261 **1125, 1126**
- Fossula fenestrae cochleae 265
- — vestibuli 263
- Fovea centralis maculae 247 **1102, 1109**
- inferior 68 **929**
- superior 68 **929**
- Foveola coccygea 284
- Frenulum veli medullaris superioris 68 **924, 928—930**
- Fundus meatus acustici interni 274 **1143**
- Funiculus(i) anterior 13 **868, 869, 984, 986**
- lateralis 13 **868, 869, 928, 984, 986**
- medullae spinalis 13
- posterior 13, 64 **867, 869, 984, 986**
- separans 68 **929**
- Ganglion(ia) aorticorenale 222 **1069, 1070**
- cardiaca 209
- cervicale(ia) 193
- — medium 197 **976, 980, 981, 983, 987, 1018, 1047, 1050, 1052, 1054**
- — superius 194 **959, 976, 978—981, 983, 987, 1018, 1046, 1047, 1049, 1050, 1052—1054, 1060**
- cervicothoracicum (stellatum) 198 **976, 980, 981, 983, 996, 1018, 1046, 1047, 1052—1054, 1064**
- ciliare 206 **956, 958—960, 1046, 1059, 1060**
- cochleare (spirale cochleae) 117 **975, 1144, 1145**
- coeliacum(a) dextrum 214 **1070**
- geniculi (geniculatum) 113 **959, 970, 1060**
- impar 204 **1024**
- inferius nervi glossopharyngei 120 **970, 976, 1049, 1060**
- — — vagi 121 **970, 976, 978—980, 1049, 1050, 1053**
- intermedium(ia) 193 **980, 1054**
- lumbale(ia) 203 **983, 1046, 1070, 1088**
- mesentericum(a) inferius(ora) 229 **1069, 1070**
- — superius(ora) 227 **1070**
- oticum 209 **959, 1046, 1059, 1060, 1062**
- pelvicus(a) 209 **1059, 1070, 1088**
- phrenicum(a) 217 **1069, 1070**
- plexus autonomici **986**
- pterygopalatinum 207 **953, 959—961, 1046, 1059, 1060, 1062**
- renale(ia) 226 **1069, 1070**
- sacrale(ia) trunci sympathici 203 **983, 1024, 1025, 1046, 1069, 1070, 1088**
- sensorium n. spinalis 12 **867, 868, 932, 941, 942, 984, 986**
- sublinguale 209 **959, 962, 1059, 1060**
- submandibulare 208 **959, 962, 1046, 1059, 1060**
- superius nervi glossopharyngei 120 **976, 1049**
- — — vagi 121 **976, 1049, 1060**
- thoracicum(a) 199 **976, 981, 1046, 1054, 1064, 1070**
- — splanchnicum 202
- trigeminale 104 **938, 952, 957—962, 970, 990, 1062**
- trunci sympathici 193 **942, 986**
- tympanicum *vide Intumescencia tympanica*
- vertebrale 197 **980**
- vestibulare 116 **973, 975, 1144**
- Gemma gustatoria *vide Caliculus gustatorius*
- Geniculum n. facialis 113 **1062**
- Genu capsulae internae 37 **936**
- corporis callosi 33 **886, 891, 894, 936, 940, 947, 954**
- nervi facialis 112 **931**
- Glandula(e) areolares 287 **1158**
- ciliares 255
- conjunctivales 253
- cutis 285

- lacrimalis(es) 255 957—961, 1046, 1060, 1113, 1116, 1122
- — accessoriae 255
- — mammaria *vide Mamma*
- olfactoriae 243
- sebacea(e) 255, 285 1151
- tarsales 255
- tubariae 269
- Globus pallidus lateralis 30 885—888, 910, 936, 937
- — medialis 30 885—888, 910, 936, 937
- Glomeruli arteriosi cochleae 279
- Glomus choroideum 44 898, 899
- Granulationes arachnoideae 88 948
- Gyrus(i) angularis 22 877, 878
- breves insulae 24 878
- cerebri 19 876
- cinguli 26 880, 890, 893, 904, 940, 954
- dentatus 28 879, 895, 898, 902, 909, 954
- fasciolaris 28 879, 894, 895, 954
- frontalis inferior 20 877
- — medius 19 875, 877, 878, 897
- — superior 19, 24 875, 877, 878, 880, 897
- insulae 24 878
- lingualis 28 880
- longus insulae 24 878
- occipitotemporalis lateralis 28 880, 882, 893
- — medialis 28 880, 882
- olfactorii lateralis 27
- — medialis 27
- orbitales 27 882, 953
- parahippocampalis 28 880, 882, 890, 893, 895, 902, 910, 954
- paraterminalis 26 879, 954
- postcentralis 21 875, 877, 878, 897, 934, 938
- precentralis 19 875, 877, 878, 897, 934
- rectus 26 872, 882
- supramarginalis 22 877, 878
- temporalis(es) inferior 23 877
- — medius 23 877, 878
- — superior 23 877, 878, 975
- — transversus 24 878
- Habenula(e) 47 924
- Hamulus laminae spiralis 273 1139—1141
- Helicotrema 274 1139, 1141
- Helix 261 1125, 1126
- Hemispherium(ia) cerebelli 56 915, 921, 922
- cerebri 18 879, 880, 891, 1100
- Hilum nuclei dentati 63 924
- — olivaris inferioris 64 927
- Hippocampus 43 886, 887, 895, 898, 899, 902, 904, 909
- Hirci 291
- Humor aquosus 250
- vitreus 249
- Hyponychium 289 1163
- Hypothalamus 47 908, 1096
- Hypotympanum 265
- Incisura(e) anterior auriculae 261 1125
- cartilaginis meatus acustici 261 1126
- intertragica 261 1125, 1126
- preoccipitalis 23 878
- tentorii 83 943
- terminalis auriculae 261 1126, 1127
- tympanica 1130
- Incus 267 1124, 1131, 1133
- Indusium griseum 33 892
- Infundibulum 47 872, 881, 885, 907, 920, 921, 940, 943, 952, 955, 957, 1093, 1097, 1100
- Insula 19 878, 884, 887, 904, 936, 975
- Integumentum commune 282 1159
- Intumescencia cervicalis 10 866, 867
- lumbosacralis 10 866, 867
- tympanica 120 969
- Iris 247 1102—1104, 1107, 1108, 1111
- Isthmus cartilaginis auriculae 261 1127
- gyri cinguli 26 954
- tubae auditivae (auditoriae) 269 1124
- Labium limbi tympanici 277 1145
- — vestibularis 277 1145
- Labyrinthus cochlearis 275 1143
- membranaceus 275
- osseus 270 1138, 1145
- vestibularis 277
- Lacertus m. recti lateralis bulbi 257
- Lacus lacrimalis 256 1112, 1116
- Lamina(e) affixa 41 909, 910, 924
- basalis choroideae 246
- — corporis ciliaris 246
- basilaris ductus cochlearis 276 1145
- choroidocapillaris 246 1108
- cribrosa sclerae 245 1102
- episcleralis 245 1103
- fusca sclerae 245 1103
- granularis externa (lamina II) 28 883
- — interna (lamina IV) 29 883
- lateralis cartilaginis tubae auditivae 269
- limitans anterior corneae 245 1102, 1103
- — posterior corneae 245 1102, 1103
- medialis cartilaginis tubae auditivae 269 1124
- medullaris(es) lateralis 30 886, 910
- — — thalami 44
- — medialis 30 910
- — — thalami 44
- — thalami 44 905
- membranacea tubae auditivae 269
- modioli cochleae 273 1139, 1140
- molaris (lamina I) 28 883
- multiformis (lamina VI) 29 883
- profunda m. levatoris palpebrae superioris 254 1122
- pyramidalis externa (lamina III) 28 883
- — interna (lamina V) 29 883
- septi pellucidi 38 884, 886, 898, 907
- spinalis(es) 17
- spiralis(es) ossea 273 1138—1141, 1144, 1145
- superficialis m. levatoris palpebrae superioris 254
- suprachoroidea 246 1103
- tecti (quadrigemina) 52 907, 947, 1095, 1100
- terminalis 33 879, 907, 940, 1094, 1096, 1100
- tragi 261 1126
- vasculosa 246 1108
- Lanugo 291
- Lemniscus lateralis 56, 79 912, 914, 975
- medialis 79 912, 914, 927, 932
- spinalis 77 932
- trigeminalis 79 912
- Lens 249 1102, 1105, 1107, 1108
- Ligamentum(a) anulare stapediale 268 1130, 1131
- auriculae anterior 262 1126
- — posterius 262 1127
- — superius 262 1126
- denticulatum(a) 89 867, 942
- incudis posterius 267 1130
- — superius 267 1130
- mallei anterior 266
- — laterale 266 1130
- — superius 266 1130
- ossiculorum auditus (auditoriorum) 265
- palpebrale laterale 254 962, 1113
- — mediale 254 962, 1113
- spirale ductus cochlearis 276 1145
- suspensoria mammaria 287 1159
- transversum scapulae superius 1010
- Limbus anterior palpebrae 253 1111, 1112
- corneae 245 1103, 1111, 1112
- posterior palpebrae 253 1111, 1112
- spiralis ductus cochlearis 277
- Limen insulae 24 878
- Lingula cerebelli 56 917, 918, 923, 928, 940
- Liquor cerebrospinalis 92
- Lobulus(i) auriculae 262 1124, 1125, 1127
- biventer 56 876, 917, 918, 920, 922
- centralis cerebelli 56 916, 918, 919, 923
- glandulae mammariae 287
- gracilis (paramedianus) 56 917, 918, 922
- paracentralis 24 880
- parietalis inferior 22 875, 877, 897
- — superior 21 875, 877, 878, 897
- quadrangularis 918
- — anterior 56 915, 916, 919, 920
- — posterior 56 916, 919, 920
- semilunaris inferior 56 876, 915—920, 922
- — superior 56 876, 915, 916, 918—920, 922
- simplex 915, 919, 920
- Lobus(i) cerebelli anterior 56 923
- — posterior 56 923
- flocculonodularis 59 923
- frontalis 19 874, 877, 889, 894, 896, 932, 934, 936, 946, 954, 956, 975, 1098
- glandulae mammariae 287 1159
- insularis *vide Insula*
- limbicus 19
- occipitalis 19 874, 875, 877, 889, 894, 896, 932, 934, 936, 954, 956, 975, 1098
- parietalis 19 874, 877, 889, 890, 896, 932, 934, 1098
- posterior hypophysis *vide Neurohypophysis*
- temporalis 19 877, 884, 889, 894, 896, 934, 936, 946, 954, 956, 975, 1098
- Locus caeruleus 68 929
- Lunula 291 1161
- Macula(e) cribrosa(e) 270
- — inferior 271 1138
- — media 270 1138
- — superior 270 1138
- lutea 247 1109
- sacculi 277
- utriculi 277
- Malleus 265 1124, 1131, 1132

- Mamma(e) 287 **1158, 1159**
 — accessoriae 287
 — masculina 287
- Manubrium mallei 265 **1130—1132**
- Margo(ines) ciliaris iridis 247 **1104, 1105**
 — inferolateralis hemispherii cerebri 19 **876**
 — inferomedialis hemispherii cerebri 19 **879**
 — lateralis(es) unguis 289 **1161, 1162**
 — liber unguis 289 **1161, 1163**
 — occultus unguis 289 **1161, 1163**
 — pupillaris iridis 247 **1104, 1105**
 — superior hemispherii cerebri 19 **876**
- Matrix pili 291
 — unguis 289 **1161—1163**
- Meatus acusticus externus 263 **969, 1124, 1125, 1127**
 — — — cartilagineus 263 **1124, 1127**
 — — — internus 274 **1141, 1143**
- Medulla oblongata 64 **866, 872, 876, 889, 896, 907, 921, 926, 927, 932—934, 940, 946, 947, 951, 952, 956, 970, 975, 1096, 1098, 1100**
 — pili 291
 — spinalis 9 **865—870, 872, 876, 920, 921, 931, 932, 934, 938, 940—942, 951, 976, 1016, 1018, 1092, 1093—1098, 1100**
- Membrana reticularis 277 **1145**
 — spiralis *vide* *Pariet tympanicus ductus cochlearis*
 — stapediales 268 **1134**
 — statoconiorum 277
 — tectoria 277 **1145**
 — tympanica 263 **969, 1124, 1127**
 — — — secundaria 265 **1142**
 — vestibularis *vide* *Pariet vestibularis ductus cochlearis*
 — vitrea 249 **1102, 1107**
- Meninges 83
 — encephali (craniales) 83 **948**
 — spinales 83 **941, 942**
- Meridiani bulbi oculi 244
- Mesencephalon 52, 235 **938, 1092—1097**
- Mesocortex 28
- Metathalamus 47
- Metencephalon 54, 235 **1093—1098, 1100**
- Modiolus cochleae 271 **1139—1141, 1144, 1145**
- Musculus(i) antitragicus 262 **1126**
 — arrector(es) pili(or)um 291 **1151**
 — auricularis (es) 262
 — — anterior **1126, 1127**
 — — posterior **1127**
 — — superior **990, 1126, 1127**
 — externi bulbi oculi 257 **1120—1122**
 — helicis major 262 **1126**
 — — minor 262 **1126**
 — incisurae terminalis 263 **1127**
 — levator palpebrae superioris 253 **957, 958, 961, 1107, 1113, 1120—1122**
 — obliquus auriculae 262 **1127**
 — — inferior bulbi 257 **961, 1107, 1113, 1121, 1122**
 — — superior bulbi 257 **957, 958, 1107, 1120—1122**
 — orbitalis 257
 — pyramidalis auriculae 262 **1126**
 — rectus inferior bulbi 257 **958, 961, 1107, 1120—1122**
 — — — lateralis bulbi 257 **958, 961, 1102, 1120—1122**
 — — — medialis bulbi 257 **958, 1102, 1108, 1120—1122**
 — — — superior bulbi 257 **957, 958, 961, 1107, 1120—1122**
 — — — — posterior 157 **1014, 1015, 1020, 1164, 1165**
 — — — — dorsalis intermedius 182 **1022, 1036, 1037, 1041, 1164**
 — — — — lateralis 185 **1022, 1036, 1037, 1041, 1042, 1045, 1164, 1165**
 — — — — medialis 182 **1022, 1036, 1037, 1041, 1164**
 — — — femoris lateralis 171 **983, 1018, 1020—1025, 1041, 1042, 1164, 1165**
 — — — posterior 178 **983, 1020, 1022, 1027, 1034, 1042, 1165**
 — — surae lateralis 181 **1022, 1039, 1042, 1045, 1164, 1165**
 — — — medialis 184 **1022, 1039, 1042, 1045, 1165**
 — digitalis(es) dorsalis(es) manus 149, 159 **997, 1003, 1013**
 — — — pedis 182, 183 **1022, 1036, 1037**
 — — palmaris(es) communis(es) 150, 152 **997, 1001, 1014, 1164**
 — — — proprius(i) 150, 154 **997, 1001, 1003, 1013, 1014, 1015, 1164, 1165**
 — — plantaris(es) communis(es) 185, 190 **1041, 1043, 1044**
 — — — proprius(i) 190 **1041, 1043, 1044, 1164**
 — dorsalis clitoridis 178 **1033**
 — — penis 178 **1021, 1027, 1031, 1070, 1164**
 — — scapulae 145 **983, 996**
 — ethmoidalis anterior 107 **958**
 — — posterior 107 **958**
 — facialis 112 **872, 876, 904, 920, 926, 929—931, 951, 952, 959, 962, 968—971, 973, 990, 1049, 1059, 1060, 1062, 1093, 1095, 1130, 1144**
 — femoralis 171 **865, 983, 1018, 1022—1025, 1041, 1042**
 — fibularis (peroneus) communis 181 **865, 1022, 1027, 1034, 1036, 1039, 1041, 1042**
 — — profundus 183 **1022, 1036, 1037, 1041, 1164**
 — — superficialis 182 **1022, 1036, 1037, 1041**
 — frontalis 105 **957—961, 1121**
 — genitofemoralis 171 **983, 1022, 1023**
 — glossopharyngeus 119 **872, 876, 904, 920, 926, 929, 931, 951, 952, 959, 970, 976, 978—980, 1046, 1049, 1050, 1059, 1060, 1093, 1095**
 — gluteus inferior 175 **983, 1027, 1034**
 — — superior 175 **983, 1027, 1034**
 — hypoglossus 126 **872, 876, 920, 926, 927, 931, 939, 946, 951, 952, 960, 962, 976, 978—980, 987, 990, 991, 998, 1049, 1050, 1052—1054, 1093, 1095**
 — iliohypogastricus (iliopubicus) 170 **983, 1018, 1022—1024, 1041**
 — ilioinguinalis 170 **983, 1018, 1021—1024, 1041, 1164**
 — infraorbitalis 108 **959—962, 964, 972, 989**
 — infratrochlearis 107 **958, 960, 962, 968, 1113**
 — intercostalis(es) 162 **865, 981, 983, 985, 996, 998, 1016, 1018, 1046, 1054**
 — intercostobrachiales 167 **998**
 — intermedius 112 **872, 920, 926, 929, 951, 970, 973, 1046, 1144**
 — interosseus antebraechii anterior 152 **1002**
 — — — posterior 159 **1012**
 — — — cruris 184 **1039**
 — ischiadicus 178 **865, 993, 1022, 1027, 1034**
 — jugularis 194 **980, 1046, 1049, 1050, 1054**
 — labiales anteriores 171

- — posteriores 176 1033
 - lacrimalis 105 957—959, 961, 1060, 1121
 - laryngeus inferior 125 980
 - — recurrens 125 976, 979—981, 991, 1050, 1052—1054, 1064
 - — superior 125 976, 979, 980, 1050, 1052, 1053, 1064
 - lingualis 111 959, 960, 962, 970, 976, 1050, 1060, 1062
 - lumbalis(es) 168 867, 1018
 - mandibularis 109 938, 952, 957—962, 970, 990, 1050, 1060, 1062, 1164
 - massetericus 109 976, 990
 - maxillaris 108 938, 952, 953, 957—959, 961, 962, 990, 1060, 1164
 - meatus acustici externi 110 962, 976
 - medianus 151 865, 983, 996, 997, 1000—1003, 1007, 1013—1015, 1018, 1164, 1165
 - mentalis 111 959, 960, 964, 968, 989
 - mixtus 95
 - motorius 95
 - musculi obturatorii interni 175 1024, 1027, 1034
 - — piriformis 175 1027
 - — quadrati femoris 175 1027, 1034
 - — tensoris tympani 110 959, 1060, 1062
 - — — veli palatini 110 959, 1060, 1062
 - musculocutaneus 145 983, 996, 997, 1000, 1003, 1014
 - mylohyoideus 110 960, 962, 990, 1062
 - nasociliaris 107 957—961, 1060, 1121
 - nasopalatinus 207 953, 959, 1060
 - obturatorius 171 865, 983, 1018, 1022—1025
 - — accessorius 174 1023
 - occipitalis major 133 968, 988, 989, 1017, 1165
 - — minor 134 968, 983, 987—989, 998, 1017, 1165
 - — tertius 133
 - oculomotorius 100 872, 907, 908, 910, 912, 926, 931, 946, 947, 951, 952, 955—960, 1046, 1059, 1060
 - olfactorius 95 953, 957, 1062, 1101
 - ophthalmicus 104 938, 952, 957—962, 990, 1060, 1164
 - opticus 99 872, 881, 885, 907, 908, 920, 921, 943, 946, 947, 951—953, 955, 956, 958—960, 1060, 1097, 1102, 1104, 1107, 1108, 1120, 1121
 - palatinus(i) major 208 953, 959—961, 1060, 1062
 - — minor(es) 208 953, 959—961, 1060, 1062
 - palmaris proprius digiti minimi 150 1001
 - pectoralis(es) lateralis(es) 147 996, 998, 1000
 - — medialis 147 996
 - perinealis(es) 176 1027, 1031, 1033
 - peroneus *vide Nervus fibularis*
 - petrosus major 113 959, 960, 969, 1049, 1060, 1062
 - — minor 120 959, 969, 1060, 1062
 - — profundus 194 959, 960, 1060, 1062
 - pharyngeus 208 1062
 - phrenicus(i) 139 960, 962, 981, 983, 987, 991, 996, 998, 1018, 1050, 1052—1054, 1064
 - — accessorius(i) 140 991, 995
 - pinealis 195
 - plantaris lateralis 190 1022, 1038, 1041, 1043—1045
 - — medialis 185 1022, 1038, 1041, 1043—1045
 - — proprius digiti minimi 190 1043, 1044
 - pterygoideus lateralis 109 959, 962, 1060
 - — medialis 110 959, 1060, 1062
 - — pudendus 176 1021, 1024, 1027, 1031, 1033, 1034, 1070
 - — radialis 157 865, 983, 996, 997, 1000, 1003, 1007, 1010, 1012, 1014, 1015, 1020
 - — rectales inferiores *vide Nervi anales inferiores*
 - — saccularis 117 974, 1144, 1147
 - — sacrales 169 867
 - — saphenus 171 865, 1022, 1024, 1025, 1037
 - — scrotalis(es) anterior(es) 171 1021, 1164
 - — — posteriores 176 1027, 1031
 - — sensorius 95
 - — spinalis(es) 129 867, 932, 934, 941, 983, 984, 1054
 - — spinosus *vide Ramus meningeus n. mandibularis*
 - — splanchnicus(i) imus 202
 - — — lumbales 203 1070
 - — — major 201 981, 983, 1046, 1054, 1070
 - — — minor 202 983, 1046, 1054
 - — — pelvicus(i) 209 1046, 1088
 - — — sacrales 204 1069, 1070
 - — stapedius 113 1062
 - — subclavius 145 983, 996
 - — subcostalis 162 983, 1018, 1023, 1024
 - — sublingualis 111 962, 1050, 1060
 - — suboccipitalis 133
 - — subscapularis(es) 155 983, 996, 1000
 - — supraclaviculares 136 962, 983, 987, 989, 1014, 1015, 1020, 1021, 1164, 1165
 - — — intermedii 136 988
 - — — laterales 136 988, 997, 998
 - — — mediales 136 988
 - — supraorbitalis 105 957—959, 961, 962, 989, 1060, 1107, 1113
 - — suprascapularis 145 983, 996, 1010
 - — supratrochlearis 105 957, 959, 960, 962, 964, 968, 1113
 - — suralis 185 1022, 1036, 1041, 1042, 1045, 1164, 1165
 - — temporales profundi 109 976, 990
 - — terminalis 99
 - — thoracicus(i) 162 867, 1016
 - — — longus 145 983, 996, 998
 - — thoracodorsalis 155 983, 996, 1000
 - — tibialis 183 865, 1022, 1027, 1034, 1038, 1039, 1042—1045
 - — transversus colli (cervicalis) 135 968, 987—990, 1014, 1021, 1164
 - — trigeminus 103 872, 876, 904, 920, 926, 931, 939, 946, 951, 952, 957, 959—962, 970, 990, 1060, 1093, 1095, 1097
 - — trochlearis 100 872, 914, 926, 928, 929, 931, 951, 952, 957, 958, 1095, 1121
 - — tympanicus 120 959, 969
 - — ulnaris 147 865, 983, 996, 997, 1000—1003, 1007, 1010, 1012, 1014
 - — utricularis 117 974, 1144
 - — utriculoampullaris 117 1144
 - — vaginales 233 1088
 - — vagus(i) 121 872, 876, 904, 920, 926, 927, 929, 931, 939, 951, 952, 970, 976, 978—981, 991, 998, 1046, 1049, 1050, 1052—1054, 1059, 1064, 1093, 1095
 - — vertebralis 198
 - — vestibularis 116 951, 973—975, 1144, 1147
 - vestibulocochlearis 116 872, 876, 904, 920, 926, 929, 931, 939, 951, 952, 973, 974, 1049, 1093, 1095, 1130
 - zygomaticus 109 959, 961, 1060
- Neurium *vide Axon*
- Neurofibrae afferentes 95 986
- autonomicae 95
 - efferentes 95
 - myelinatae 95
 - postganglionicae 131 986
 - preganglionicae 131 986
 - somaticae 95 986
 - viscerales 95 986
- Neurohypophysis 908, 1100
- Neuron 9
- Nodus vermis 59 917, 918, 922, 923, 940
- Nucleus(i) accessorius(i) n. oculomotorii 68 912, 930, 956
- ambiguus 72 927, 930, 931
 - ansae lenticularis 48
 - anterior(es) hypothalami 47
 - — medullae spinalis 17 870, 871
 - — thalami 44 885, 904, 905, 906, 910, 937
 - — ventrolateralis thalami 47 905
 - anterodorsalis thalami 44 905
 - anterolateralis medullae spinalis 17 870, 871
 - anteromedialis medullae spinalis 17 870, 871
 - — thalami 44 905
 - anteroventralis thalami 44 905
 - arcuatus(i) medullae oblongatae 64 927, 939
 - — hypothalami 48 908
 - basalis(es) 29
 - — ventralis medialis 47
 - campi medialis 937
 - — perizonalis 47 906
 - — ventralis 937
 - caudatus 30 885, 888, 933, 934, 936, 937, 956, 970, 975
 - centralis lateralis thalami 47
 - — medialis thalami 47 905
 - — medullae spinalis 17 870, 871
 - centromedianus 47
 - cerebelli 63
 - cochlearis(es) 72 930, 931, 975
 - — anterior 72 930, 975
 - — posterior 72 930, 975
 - colliculi inferioris 52 975
 - commissuralis rhomboidalis 44
 - corporis geniculati lateralis 47 905, 956
 - — — medialis 47 887, 905, 975
 - — — trapezoidei anterior 55
 - — — lateralis 55
 - — — medialis 55
 - cuneatus 65 932
 - — accessorius 64
 - dentatus (lateralis cerebelli) 63 921, 924, 933
 - dorsalis(es) corporis geniculati 47
 - — hypothalami 48
 - — lateralis 47 905
 - — medullae spinalis *vide Nucleus thoracicus posterior*
 - — thalami 47
 - dorsomedialis 48 908
 - endopeduncularis 48

- fastigii (medialis cerebelli) 63 924
- gigantocellularis 65
 - — anterior 65
- gracilis 65 932
- habenularis lateralis 47
 - — medialis 47
- infundibularis *vide Nucleus arcuatus*
- intercalatus 927
- interfascicularis n. hypoglossi 67
- intermediolateralis 17 870, 871
- intermediomedialis 17 870, 871
- interpeduncularis 47 912
- interpositus anterior (emboliformis) 63 924
 - — posterior (globosus) 63 924
- interstitialis(es) 54 912, 937
 - — hypothalami anteriores 48
- intralaminaris(es) thalami 47 905
- lacrimalis 72 930, 931
- lateralis posterior thalami 47 905
- lemnisci lateralis 56 914, 975
 - — — anterior 56
 - — — intermedius 56
 - — — posterior 56
- lentiformis 30 884, 885, 888, 902, 904, 910, 924, 933, 934, 936, 956, 970, 975
- lentis 250 1103
- limitans 47
- mamillaris lateralis 49 908, 910
 - — medialis 49 908, 910
- marginalis medullae spinalis 17 870
- mediales thalami 44 885, 904, 906, 910, 937
- mediani thalami 44
- mediodorsalis thalami 44 905
- medioventralis thalami 44
- mesencephalicus(i) n. trigemini 72 930, 931, 938
- motorius n. trigemini 68 930, 931, 938
- nervi(orum) abducentis 72 930, 931
 - — accessorii 17, 72 870, 871, 930, 931
 - — cranialium 68 930, 931, 933, 934
 - — facialis 72 930, 931
 - — glossopharyngei 72
 - — hypoglossi 72 927, 930, 931
 - — oculomotorii 68 912, 930, 931, 975
 - — phrenici 17 870, 871
 - — trigemini 68
 - — trochlearis 68 930, 931, 975
 - — vagi 72
 - — vestibulocochlearis 72
- olivaris(es) accessorius medialis 64 927
 - — — posterior 64 927
 - — inferior(es) 64 927
 - — principalis 64 904, 921
 - — superior 55 975
- paracentralis 47
- parafascicularis 47
- paragigantocellularis lateralis 65
 - — posterior 65
- paramedianus posterior 927
- parasolitarii 927
- parasymphaticus(i) sacralis(es) 17 870, 871, 1046, 1059
- parataenialis thalami 44
- paraventricularis(es) hypothalami 48 908
 - — thalami 905
 - — — anterior 44
 - — — posterior 44
 - — perifornicis 48
 - — periventricularis hypothalami 48
 - — posterior 48
 - — ventralis 48
 - — pontis 55 914
 - — posterior(es) hypothalami 48 908
 - — (dorsalis) n. vagi 72 927, 930, 931
 - — thalami 47
 - — ventrolateralis thalami 47 905
 - — posterolateralis medullae spinalis 17 870, 871
 - — posteromedialis medullae spinalis 17 870, 871
 - — premamillaris dorsalis 49
 - — ventralis 49
 - — preopticus(i) 48 908
 - — lateralis 48
 - — medialis 48
 - — medianus 48
 - — periventricularis 48
 - — pretectales 52
 - — principalis n. trigemini 68 930, 931, 938, 970
 - — ventralis lateralis 47
 - — proprius 17 870, 871
 - — pulvinares 47 905
 - — raphae 67
 - — reticularis centralis 65
 - — — intermedius 65
 - — — lateralis 65
 - — — medialis 65
 - — — parvocellularis 65
 - — — thalami 47 905, 910
 - — retroposterolateralis medullae spinalis 17 870, 871
 - — reuniens thalami 44
 - — ruber 54 881, 887, 904, 906, 912, 933, 934, 937, 955
 - — salivatorius(i) 930, 931
 - — inferior 72 930, 931
 - — superior 72 930, 931
 - — semilunaris *vide Nucleus arcuatus*
 - — septalis precommissuralis 39
 - — spinalis(es) n. trigemini 72 927, 930, 931, 938
 - — submedialis 47
 - — subthalamicus 47 887, 904, 906, 910, 937
 - — suprachiasmaticus hypothalami 48
 - — suprageniculatus 47
 - — supramamillaris 49
 - — supraopticus hypothalami 48 908
 - — thalami 44 938
 - — thoracicus posterior 17 870, 871
 - — tractus solitarii 72 930, 931, 970
 - — tuberales laterales 48 908
 - — tuberomamillaris 48
 - — ventralis(es) anterior 47
 - — corporis geniculati 47
 - — intermedius 47
 - — laterales thalami 47 885, 904, 905, 906, 910, 937
 - — mediales 47
 - — posterior inferior 47
 - — — internus 47
 - — posterolateralis 47 905
 - — posteromedialis 47 905
 - — thalami 44
 - — ventrobasales 47 905
 - — ventromedialis hypothalami 48 908
- ventroposterior parvocellularis 47
- vestibularis(es) 72 930, 931, 975
 - — inferior 72 930
 - — lateralis 72 930, 975
 - — medialis 72 930
 - — superior 72 930, 975
- Obex** 64 867, 929
- Oculus et structurae pertinentes 243
- Oliva 64 866, 872, 920, 926, 927, 931, 933, 951, 1018
- Operculum parietale 22 877
 - temporale 24 878
- Ora serrata 247 1102, 1103, 1105
- Orbiculus ciliaris 247 1105
- Organum(a) gustatorium (gustus) 281
 - olfactorium (olfactus) 242
 - sensuum 242
 - spirale 277 1144, 1145
 - subcommissurale 51
 - subfornicale 51
 - vestibulocochleare 269
- Ossicula auditus (auditoria) 265 1131
- Ostium pharyngeum tubae auditivae 269 969, 1124
 - tympanicum tubae auditivae (auditoriae) 269 1124
- Paleocerebellum** 60
- Paleocortex 28
- Pallium *vide Cortex cerebri*
- Palpebra(e) 252 1110—1112
 - inferior 252 1110—1112, 1116
 - superior 252 1110—1112, 1116
- Panniculus adiposus 284 1044, 1151
- Papilla(e) dermis 283 1151
 - lacrimalis 256 1111, 1112, 1116
 - mammaria 287 1158, 1159
 - pili 291 1151
- Paries caroticus cavitatis tympani 265 1130
 - externus ductus cochlearis 276 1144, 1145
 - jugularis cavitatis tympani 265 1130
 - tegmentalis cavitatis tympani 265 1130
 - tympanicus ductus cochlearis 276 1144, 1145
 - vestibularis ductus cochlearis 276 1144, 1145
- Pars(tes)caeca retinae 248 1102
 - canalis n. optici 99 958
- cartilaginea tubae auditivae (auditoriae) 269
- centralis systematis nervosi 9
 - — ventriculi lateralis 41 885, 896, 897, 910
- cervicalis medullae spinalis 12 866
- ciliaris retinae 248 1102, 1103, 1105
- coccygea medullae spinalis 12 866
- duralis filii terminalis 10, 83 867
- flaccida membranae tympanicae 265 1130
- infraclavicularis plexus brachialis 145
- intracranialis n. optici 99 958, 1120
- intraocularis n. optici 99 958
- lumbalis medullae spinalis 12 866
- olfactoria tunicae mucosae nasi 243 1101
- opercularis gyri frontalis inferioris 21 877
- optica retinae 247 1102, 1103
- orbitalis gl. lacrimalis 255 1122
- — gyri frontalis inferioris 21 877, 878
- — nervi optici 99 958, 1120
- palpebralis gl. lacrimalis 255 1113, 1120, 1122
- parasymphatica systematis nervosi autonomici 204

- peripherica systematis nervosi *vide Systema nervosum periphericum*
- pialis fili terminalis 10 **866, 867**
- sacralis medullae spinalis 12 **866**
- spinalis n. accessorii *vide Radix spinalis*
- tensa membranae tympanicae 265 **1130**
- thoracica aortae medullae spinalis 12 **866**
- triangularis gyri frontalis inferioris 21 **877**
- vagalis n. accessorii *vide Radix cranialis*
- Pedunculus(i) cerebellaris(es) 61
- — inferior(es) 61 **866, 867, 917, 927–929, 932**
- — medius(i) 61 **866, 867, 904, 917, 926, 928–930, 951**
- — superior(es) 61 **866, 867, 912, 914, 917, 924, 928–930**
- cerebri 52 **867, 872, 881, 904, 907, 910, 912, 920, 921, 926, 931–934, 940, 947, 951, 955, 960, 975, 1018, 1096, 1100**
- flocculi 59 **917, 928**
- Perilympha 270
- Perineurium 95
- Perionyx 289 **1162**
- Periorbita 259 **1107**
- Pes hippocampi 44 **895**
- Pia mater encephali (cranialis) 91 **946–948**
- — spinalis 89 **941, 942**
- Pili 291 **948, 1151**
- Plexus autonomici 209
- nervosum (orum) aorticus abdominalis 222 **1069, 1070, 1081, 1088**
- — — thoracicus 200 **980**
- — atrii(orum) anterior 213 **1053, 1064**
- — — sinistri posterior 213 **1065**
- — brachialis 142 **865, 962, 979, 981, 983, 985, 991, 996–998, 1000, 1014, 1015, 1018, 1020, 1021, 1050, 1052–1054, 1064**
- — cardiacus 209
- — caroticus communis 195 **978, 1046, 1050, 1054**
- — — externus 195 **978, 1046, 1050, 1054**
- — — internus 194 **959, 969, 978, 1046, 1049, 1050, 1054**
- — cavernosus 194 **958**
- — cervicalis 134 **960, 962, 981, 985, 987, 989, 998, 1014, 1015, 1018, 1020, 1021, 1052, 1053, 1064**
- — coccygeus 190 **985, 1024, 1027**
- — coeliacus 214 **981, 1046, 1047, 1054, 1069, 1070, 1072**
- — deferentialis 232 **1070, 1089, 1090**
- — dentalis inferior 111 **959, 960**
- — — superior 109 **959, 960**
- — entericus 227
- — femorales 229
- — gastricus(ci) 219 **1070, 1072**
- — hepaticus 217 **1072**
- — hypogastricus inferior 231 **1046, 1069, 1070, 1088**
- — — superior 229 **1046, 1069, 1070, 1081, 1088**
- — iliacus(i) 229 **1081**
- — intermesentericus 222 **1070**
- — intramuscularis 220 **991**
- — intraparotideus 114 **968, 990**
- — longitudinalis anterior dexter 209 **1052, 1053, 1064**
- — — — sinister 209 **1053, 1064**
- — — — posterior dexter 209 **1052, 1065**
- — — — sinister 209 **1053**
- — — — lumbalis 169 **865, 985, 1018, 1020, 1021, 1023, 1024, 1041, 1042**
- — — — lumbosacralis 169 **985, 1022**
- — — — mesentericus inferior 227 **1046, 1047, 1069**
- — — — superior 227 **1046, 1047, 1069, 1070, 1081**
- — — — nervorum spinalium 95, 129
- — — — oesophageus 121 **980, 981, 1054**
- — — — ovaricus 226 **1088**
- — — — pancreaticus 221 **1069**
- — — — pelvicus 231 **1069, 1070, 1088**
- — — — pharyngealis 125 **980**
- — — — prostaticus 232 **1070, 1089**
- — — — pulmonalis 213 **981, 1054**
- — — — rectalis inferior 231 **1069**
- — — — — medius 231 **1069, 1070**
- — — — superior 229 **1070**
- — — — renalis 222 **1069, 1070**
- — — — sacralis 174 **865, 985, 1018, 1020, 1021, 1024, 1027, 1041, 1042, 1045, 1046, 1069, 1070, 1088**
- — — — splenicus (lienalis) 220 **1070, 1072**
- — — — subclavius 198 **976, 1050**
- — — — submucosus 220
- — — — subserosus 220
- — — — suprarenalis 222 **1070**
- — — — testicularis 226 **1069, 1090**
- — — — tympanicus 120 **969**
- — — — uretericus 226 **1069, 1089**
- — — — uterovaginalis 233 **1088, 1091**
- — — — vertebralis 198 **976**
- — — — vesicalis 231 **1070, 1088, 1089**
- Plica(e) chordae tympani 268
- ciliares 247 **1105**
- incudialis 268
- iridis 247 **1105**
- mallearis anterior 268 **1130**
- posterior 268 **1130**
- palpebronasalis 252 **1111**
- semilunaris conjunctivae 253 **1111, 1112**
- stapedialis 268
- Polus anterior bulbi oculi 244 **1102**
- — lentis 249 **1105**
- frontalis cerebri 19 **874, 876, 878, 890, 897, 1097**
- occipitalis cerebri 19 **874, 876, 878, 890, 897, 1097**
- posterior bulbi oculi 244 **1102**
- — lentis 249
- temporalis cerebri 19 **878, 890**
- Pons 54 **866, 872, 876, 907, 910, 914, 920, 921, 926, 931, 933, 934, 938, 940, 946, 947, 951, 956, 959, 960, 1018, 1098, 1100**
- Porus(i) acusticus externus 261 **962, 1124**
- — internus 274 **973**
- gustatorius 281
- sudoriferi 286 **1151, 1155**
- Precuneus 24 **880**
- Processus anterior mallei 265 **1130–1132**
- ciliares 247 **1102, 1103, 1105**
- cochleariformis 265 **1130**
- lateralis mallei 265 **1132**
- lenticularis incudis 267 **1130, 1133**
- Prominentia canalis facialis 265 **1130**
- — semicircularis lateralis 265 **1130**
- — mallearis 265 **1130**
- — spiralis 276 **1145**
- — styloidea 265 **1130**
- Promontorium tympani 265 **969, 1024, 1130**
- Prosencephalon 235 **1092–1094**
- Pubes 291
- Pulvinar thalami 44 **887, 888, 909, 919–921, 937, 955, 956**
- Punctum lacrimale 256 **1112, 1116**
- Pupilla 247 **1104, 1111**
- Putamen 30 **885–888, 910, 936, 937**
- Pyramis medullae oblongatae (bulbi) 64 **866, 872, 904, 926, 927, 933, 951, 1018**
- vermis 56 **917, 918, 923**
- vestibuli 270 **1138**
- Radiatio(nes) acustica 79 **936, 975**
- corporis callosi 35 **884, 885, 892, 893, 904, 910, 936**
- optica 79 **886, 887, 893, 936, 956**
- thalami 933
- — anterior 79 **932, 936**
- — centralis 79 **932, 936**
- — inferior 79
- — posterior 79 **932**
- Radix(ces) anterior (motoria) 95
- — n. spinalis 12 **867, 868, 870, 932, 941, 942, 984, 986, 1016**
- — cranialis n. accessorii 125 **951**
- — inferior ansae cervicalis 139 **962, 976, 987, 990**
- — lateralis n. mediani 147 **997**
- — tractus optici 52
- — medialis n. mediani 151 **997**
- — tractus optici 52
- — motoria n. spinalis *vide Radix anterior n. spinalis*
- — — trigemini 103 **926, 931, 951, 1062**
- — nasociliaris *vide Radix sensoria ganglii ciliaris*
- — parasympathica (oculomotoria) ganglii ciliaris 207 **956, 958, 1060**
- — — otici 209
- — — pterygopalatini 207
- — — submandibularis 208
- — pili 291 **1151**
- — posterior(es) n.(nn.) spinalis(um) 12, 95 **867, 868–870, 932, 941, 942, 976, 984, 986, 1016**
- — sensoria ganglii ciliaris 207 **1060**
- — — pterygopalatini 207
- — — otici 209
- — — sublingualis 209
- — — submandibularis 208
- — nervi spinalis *vide Radix posterior n. spinalis*
- — — trigemini 104 **926, 931, 951, 962, 1062**
- — spinalis n. accessorii 125 **951, 952**
- — superior ansae cervicalis 139 **960, 962, 976, 987, 990, 991**
- — sympathica ganglii ciliaris 195, 207 **958, 959, 1060**
- — — otici 209 **959, 1060**
- — — pterygopalatini 207
- — — submandibularis 195, 208 **959, 1060**
- — unguis 289 **1161, 1163**
- Ramus(i) (arteriae)
- cochlearis a. labyrinthi 279 **1147**
- vestibulares a. labyrinthi 279 **1147**
- Ramus(i) (nervi(orum))
- alveolaris(es) superior(es) anteriores 109 **959, 960**

- — — medius 108 **959, 960**
 — — — posteriores 108 **959—961**
 — anterior(es) n. (nn.) auricularis magni 135 **988**
 — — — cervicalium (ventrales) C_{II}—C_{IV} 134 **991**
 — — — cutanei antebrachii medialis 150 **1000**
 — — — lumbales (ventrales) 168
 — — — obturatorii 173 **983, 1025, 1041**
 — — — sacrales 169
 — — — spinalis(um) 129 **867, 942, 976, 984, 986**
 — — — thoracorum (ventrales) 162 **983, 985, 1016**
 — auricularis nervi auricularis posterioris 114 **968**
 — — — vagi 122 **978, 1049**
 — bronchialis(es) n. vagi 125 **980, 1052, 1053**
 — buccales n. facialis 115 **968, 972, 990**
 — calcanei laterales n. suralis 185 **1036**
 — — mediales n. tibialis 185 **1038, 1043, 1044**
 — cardiacus(i) cervicalis(es) inferior(es) 125 **979, 1050, 1064**
 — — — superior(es) 125 **979, 1050, 1052, 1053, 1064**
 — — — thoracici gangliorum thoracorum 199 **1046**
 — — — n. vagi 125 **981, 1052, 1053**
 — coeliaci trunci vagalis posterioris 125 **1070, 1072**
 — collateralis n. intercostalis **1016**
 — colli (cervicalis) n. facialis 116 **968, 990**
 — communicans(tes) albus(i) 131 **986, 1024**
 — — cochlearis 117
 — — — fibularis 181 **1022, 1042, 1045**
 — — — ganglii otici cum chorda tympani 209 **1060, 1062**
 — — — — nervo auriculotemporalis 209 **1060, 1062**
 — — — — ramo meningeo n. mandibularis 209 **1060, 1062**
 — — — — submandibularis cum n. linguale 208
 — — — griseus(i) 131 **986, 1053, 1054**
 — — — nervi(orum) auriculotemporalis cum n. facialis 110 **962, 968**
 — — — — facialis cum nervo glossopharyngeo 114 **1049**
 — — — — — vago 113
 — — — — — plexu tympanico 113 **969**
 — — — — glossopharyngei cum r. auriculari n. vagi 120 **1049**
 — — — — lacrimalis cum n. zygomatico 105 **959, 961, 1060**
 — — — — lingualis cum n. hypoglosso 111 **1050**
 — — — — mediani cum n. ulnari 152
 — — — — nasociliaris cum ganglio ciliare 107 **958—960**
 — — — — spinalis(es) 131 **1016, 1018**
 — — — — ulnaris cum n. mediano 150 **1001**
 — — — — vagi cum nervo glossopharyngeo 122 **1049**
 — — — — — laryngeo recurrente 125 **980**
 — — — ulnaris 159 **1003**
 — cutaneus(i) anterior(es) abdominales nn. intercostales 168 **1021**
 — — — laterales **1164**
 — — — mediales **1164**
 — — — nervi(orum) femoralis 171 **983, 1018, 1021, 1022, 1025, 1041, 1164**
 — — — — iliohypogastrici 170 **1021, 1023, 1164**
 — — — — intercostales 167
 — — — — obturatorii 173 **1025, 1041, 1042**
 — — — — pectoralis(es) nn. intercostales 168 **998, 1014, 1016, 1018, 1021**
 — — — — cruris mediales n. sapheni 171 **1037, 1041, 1042, 1045, 1164, 1165**
 — — — — lateralis(es) **1164, 1165**
 — — — — abdominalis(es) n. (nn.) intercostalis(es) 166 **1021, 1041**
 — — — — nervi(orum) iliohypogastrici 170 **1020, 1021, 1023, 1041, 1042**
 — — — — intercostales 166 **1020**
 — — — — pectoralis(es) nn. intercostales 166 **998, 1014, 1016, 1021**
 — — — — r(rr.)posterioris(es)n. (nn.) thoracici(orum) 162 **1015—1017, 1020**
 — — — — medialis(es) r. (rr.) posterioris(es) n. (nn.) thoracici(orum) 162 **1016, 1017, 1020**
 — — — — nervi(orum) fibularis communis **1041**
 — — — — intercostales 166
 — — — — obturatorii 173 **1021, 1022, 1041, 1042, 1164, 1165**
 — — — — plantaris(es) medialis 185 **1044, 1165**
 — — — — surae lateralis **1037**
 — — — dentales inferiores 111 **960**
 — — — superiores 109 **960**
 — — — digastricus n. facialis 114 **962, 968, 990**
 — — — dorsalis n. ulnaris 149 **1002, 1003, 1012, 1015, 1165**
 — — — externus n. accessorii 126 **976, 990, 1049**
 — — — laryngei superioris 125
 — — — femoralis n. genitofemoralis 171 **983, 1021—1024, 1041, 1164**
 — — — ganglionares n. lingualis ad ganglion sublinguale 111 **1060**
 — — — — — submandibulare 111 **959, 1060**
 — — — — — mandibularis ad ganglion oticum 109
 — — — — — maxillaris ad ganglion pterygopalatinum 109 **953, 960, 961, 1060**
 — — — — — gastrici anteriores trunci vagalis anterioris 125 **981, 1054, 1072**
 — — — — — posteriores trunci vagalis posterioris 125 **1054**
 — — — — — genitalis n. genitofemoralis 171 **983, 1022—1024**
 — — — — — gingivales inferiores 111 **960**
 — — — — — superiores 109 **960**
 — — — glandulares ganglii submandibularis ad gl. submandibulare 208 **959, 962, 1060**
 — — — — hepaticus(i) trunci vagalis anterioris 125 **1072**
 — — — — inferior(es) nervi oculomotorii 100 **958, 961, 1121**
 — — — — transversi colli 136 **988**
 — — — — infrapatellaris n. sapheni 171 **1025, 1041**
 — — — — interganglionaris(es) 193 **942, 986**
 — — — — internus nervi accessorii 126 **976, 1049**
 — — — — laryngei superioris 125
 — — — — isthmi faucium 111 **1062**
 — — — — labiales n. mentalis 111 **968**
 — — — — superiores n. infraorbitalis 109 **961, 962, 968**
 — — — — laryngopharyngei 196 **980**
 — — — — lateralis(es) nervi spinalis 129
 — — — — — supraorbitalis 105 **957—962, 964, 968, 989**
 — — — — — ramiorum posteriores nervi(orum) cervicalium (dorsales) 133 **989, 1017**
 — — — — — — thoracici 162
 — — — — — — linguales n. glossopharyngei 120 **970, 976, 978, 980**
 — — — — — — hypoglossi 126 **976, 978**
 — — — — — — lingualis 111 **962, 970**
 — — — — — — mammarii laterales 167 **998, 1018, 1021**
 — — — — — — mediales 168 **998, 1018, 1021**
 — — — — — — marginalis mandibularis 115 **968, 972, 988, 990**
 — — — — — — medialis(es) nervi(orum) spinalis 129
 — — — — — — supraorbitalis 105 **957—962, 964, 968, 989**
 — — — — — rr. posteriores nn. thoracorum 162
 — — — — — membranae tympani n. auriculotemporalis 110 **976**
 — — — — — meningeus(i) nervi mandibularis 109 **958, 1060, 1062**
 — — — — — maxillaris 108 **958, 1062**
 — — — — — spinalis (recurrentis) 131
 — — — — — vagi 122 **976, 1049**
 — — — — — recurrens(tes) (tentorius) n. ophtalmici 105 **957, 959, 1060**
 — — — — — mentales n. mentalis 111 **968**
 — — — — — muscularis(es) nervi(orum) accessorii ad musculus sternocleidomastoideum 126 **962**
 — — — — — axillaris 155 **1000**
 — — — — — femoralis 171 **1025**
 — — — — — fibularis communis **1036**
 — — — — — — profundi **1036**
 — — — — — intercostalium 166
 — — — — — ischiadici 180 **1034**
 — — — — — mediani 152 **1007**
 — — — — — musclocutanei 147 **1000**
 — — — — — obturatorii 173 **1025**
 — — — — — perinealis(ium) 176 **1027, 1031**
 — — — — — radialis 157 **1010**
 — — — — — tibialis 184 **1039**
 — — — — — ulnaris 148 **1002, 1007**
 — — — — — plexus brachialis 145 **996**
 — — — — — — cervicalis ad musculos **962, 990, 998**
 — — — — — — lumbalis **1023, 1024**
 — — — — — m. stylopharyngei n. glossopharyngei 120 **976**
 — — — — — nasalis(es) externus(i) n. ethmoidalis anterioris 107
 — — — — — — infraorbitalis 109 **961, 962, 968**
 — — — — — — internus(i) nervi ethmoidalis anterioris 107 **953**
 — — — — — — infraorbitalis 109
 — — — — — laterales n. ethmoidalis anterioris 107
 — — — — — mediales n. ethmoidalis anterioris 107 **953**
 — — — — — n. ethmoidalis anterioris **1062**
 — — — — — — posteriores inferiores 208 **1062**
 — — — — — — superiores ganglii pterygopalatini 208 **959, 1060**
 — — — — — — laterales 208 **1062**
 — — — — — — mediales 208 **953**
 — — — — — n. oculomotorii ad ganglion ciliare 100 **959, 960**
 — — — — — occipitalis n. auricularis posterioris 114 **968**
 — — — — — oesophageales n. laryngei recurrentis 125 **980**
 — — — — — plexus aortici 200
 — — — — — orbitales ganglii pterygopalatini 208 **1060**
 — — — — — palmaris nervi mediani 152 **1014, 1164**
 — — — — — — ulnaris 149 **1001, 1002, 1014, 1164**
 — — — — — palpebrales inferiores n. infraorbitalis 109 **961, 962**
 — — — — — nervi infratrochlearis 107 **962, 968**
 — — — — — parotidei n. auriculotemporalis 110 **968**
 — — — — — pericardiacus 140 **991**
 — — — — — perineales n. cutanei femoris posterioris 178 **1027**
 — — — — — pharyngeus(ei/ales) ganglii submandibularis 208 **959, 1060**
 — — — — — nervi glossopharyngei 120 **976**
 — — — — — vagi 125 **980**
 — — — — — phrenicoabdominalis(es) 140 **991, 995**
 — — — — — posterior(es) nervi(orum) auricularis magni 135 **988**
 — — — — — — cervicalium (dorsales) 133 **989, 1017**
 — — — — — — cutanei antebrachii medialis 151 **1000**
 — — — — — — lumbalium (dorsales) 168 **1017, 1020, 1042**
 — — — — — — laterales 168
 — — — — — — mediales 168

- — — obturatorii 173 **983, 1025**
- — — sacralium (dorsales) 169 **1017, 1020, 1042**
- — — — laterales 169
- — — — mediales 169
- — — spinalis(um) 129 **867, 942, 976, 984, 986**
- — — thoracici(orum) (dorsales) 162 **1016, 1017, 1020**
- profundus(i) nervi plantaris lateralis 190 **1043**
- — — radialis 159 **997, 1007, 1012**
- — — ulnaris 150 **997, 1002**
- pulmonalis(es) thoracici 200
- sinus carotici n. glossopharyngei 120 **978**
- stylohyoideus n. facialis 114 **968, 990**
- superficialis nervi plantaris lateralis 190 **1043**
- — — radialis 159 **997, 1003, 1007, 1012–1015, 1164, 1165**
- — — ulnaris 150 **997, 1001, 1002, 1014, 1164**
- superior(es) nervi oculomotorii 100 **958, 1121**
- — — transversi colli 136 **988**
- temporales n. facialis 114 **968, 972, 990**
- — superficiales n. auriculotemporalis 110 **968**
- tonsillares 120
- tracheales n. laryngei recurrentis 125 **979**
- tubarius plexus tympanici 120 **969**
- zygomatici n. facialis 115 **968, 972, 990**
- zygomaticofacialis n. zygomatici 109 **961, 964, 968, 989**
- zygomaticotemporalis n. zygomatici 109 **964, 968, 989**
- Ramus(i) (sulci(orum))
- anterior sulci lateralis cerebri 20 **876**
- ascendens sulci lateralis cerebri 20 **876**
- posterior sulci lateralis cerebri 20 **876, 1098**
- Raphe medullae oblongatae 67 **927**
- palpebralis lateralis 254 **1113**
- pontis 56 **914**
- Recessus anterior membranae tympanicae 268 **1130**
- cochlearis 271 **1138**
- ellipticus (utricularis) 271 **1138**
- epitympanicus 265 **1124, 1130**
- infundibuli **896, 907, 940, 1096**
- lateralis ventriculi quarti 68 **896, 897**
- pinealis 51 **896, 907, 940**
- posterior membranae tympanicae 268 **1130**
- sphericus (sacculus) 270 **1138**
- superior membranae tympanicae 268 **1124, 1130**
- supraopticus 51 **896, 907, 940**
- suprapinealis 51 **896**
- utricularis (utriculi) 277
- Receptores 95
- Reticulum trabeculare 245 **1102, 1103**
- Retina 247 **1105, 1107, 1108**
- Retinaculum(a) caudale 284
- cutis 284 **1151**
- — mammae *vide Ligamenta suspensoria mammaria*
- Rhombencephalon 54, 235 **1092–1094**
- Rima palpebrarum 252 **1107, 1110**
- Rivus lacrimalis 256
- Rostrum corporis callosi 33 **940**
- Sacculus 277 **974, 1142, 1147**
- Saccus conjunctivalis 253 **1107**
- endolymphaticus 277 **974, 1142**
- lacrimalis 256 **1113, 1116**
- Scala tympani 274 **1138, 1139, 1141, 1142, 1144, 1145**
- vestibuli 274 **1138, 1139, 1141, 1142, 1144, 1145**
- Scapha 261 **1125, 1126**
- Scapus pili 291 **1151**
- Sclera 245 **1102–1105, 1107, 1108**
- Segmentum(a) cervicalia (C_I–C_{VIII}) 12 **866, 871, 983, 985, 987, 989, 990, 1050, 1164, 1165**
- coccygea (Co_I–Co_{II}) 12 **871, 985**
- lumbalia (L_I–L_V) 12 **866, 871, 983, 985, 1164, 1165**
- medullae spinalis 12
- sacrale(ia) (S_I–S_V) 12 **871, 983, 985, 1059, 1165**
- thoracica (Th_I–Th_{XII}) 12 **866, 871, 983, 985, 1164, 1165**
- Septum cervicale intermedium 12 **942**
- medianum posterius 12
- orbitale 259 **1107, 1113**
- pellucidum 39 **885, 894, 899, 904, 940, 947, 954, 1100**
- Sinus lactiferi 287 **1159**
- maxillaris **1116**
- posterior 265
- tympani 265
- venosus sclerae 245 **1103, 1108**
- Spatium(a) anguli iridocornealis 247
- epidurale 91 **941, 942**
- episclerale 259 **1103**
- intervaginale subarahnoidale (lentomeningeum) 100 **1102**
- perichoroideale 245 **1103**
- perilymphaticum 274 **1142**
- subarahnoidale 92 **941, 942, 948**
- subdurale 92 **948**
- zonularia 250
- Spina helices 261 **1126, 1127**
- Splenium corporis callosi 33 **881, 886, 891, 893, 894, 898, 936, 940, 947, 954, 975**
- Stapes 267 **969, 1124, 1130, 1131, 1134, 1142**
- Statoconia 277
- Stratum(a) basale (cylindricum) epidermis 282
- corneum epidermis 282 **1163**
- — unguis 289 **1162**
- ganglionicum 247 **956, 1106**
- germinativum epidermis 282
- — unguis 289 **1162**
- granulosum corticis cerebelli 63
- — epidermis 282 **1163**
- griseum(a) colliculi superioris 52 **912, 956**
- — intermedium (lamina IV) 52
- — profundum (lamina VI) 52
- — superficiale (lamina II) 52
- limitans externum 247 **1106**
- — internum 247 **1106**
- medullare(ia) colliculi superioris 52 **912**
- — intermedium (lamina V) 52
- — profundum (lamina VII) 52
- moleculare 63
- nervosum retinae 247
- neurofibrarum 247 **1106**
- nucleare externum 247 **1106**
- — internum 247 **1106**
- opticum (lamina III) 52
- papillare dermis 283 **1151**
- pigmentosum retinae 247 **1103, 1106**
- plexiforme externum 247 **1106**
- — internum 247 **1106**
- purkinjense 63
- reticulare dermis 283
- segmentorum externorum 247 **1106**
- — internorum 247 **1106**
- spinosum epidermis 282
- zonale (lamina I) 52
- Stria(e) 34
- longitudinalis(es) lateralis(es) 34 **891, 892**
- — medialis(es) 34 **891, 892, 910, 954**
- mallearis 265 **1130**
- medullaris(es) thalami 44 **907, 909, 937, 940**
- — ventriculi quarti 68 **929**
- olfactoria lateralis 27 **881, 954, 955**
- — medialis 27 **954, 955**
- terminalis 41 **898, 910, 919, 924**
- vascularis 276 **1145**
- Stroma iridis 247 **1103**
- vitreum 249
- Structurae oculi accessoriae 252
- Subiculum promontorii 265
- Substantia alba 32 **891, 902**
- — medullae spinalis 13 **942**
- — tegmenti pontis 56
- gelatinosa 17 **870, 871**
- grisea 14 **891, 942**
- — centralis 54 **912, 937**
- intermedia centralis 14 **868–870, 896**
- — lateralis 14 **869, 870, 1046**
- lentis 249 **1103**
- nigra 52 **881, 904, 906, 910, 912, 937, 955**
- perforata anterior 27 **872, 881, 951, 955**
- — posterior 52 **872, 881, 955**
- propria corneae 244 **1103**
- — sclerae 245 **1103**
- visceralis secundaria 17 **869**
- Subthalamus 47 **907, 910**
- Sulcus(i) ampullaris 278
- anterolateralis medullae oblongatae 64 **927**
- — — spinalis 12
- antihelices transversus 262 **1127**
- basilaris 54 **872, 926**
- bulbopontinus 54 **926**
- calcarinus 26 **880, 882, 886, 887, 890, 891, 893, 898, 909, 956, 975**
- centralis cerebri 19 **875–879, 889, 897, 934, 1098**
- — insulae 24 **878**
- cerebri 19 **876**
- cinguli 24 **880, 890, 954**
- circularis insulae 24 **878**
- collateralis 28 **879, 880, 882, 890, 902**
- corporis callosi 26 **880**
- cruris helices **1127**
- cutis 284 **1154, 1155**
- frontalis inferior 19 **875, 877, 878**
- — superior 19 **875, 877, 878**
- habenularis 44 **919, 924**
- hippocampalis 27 **880, 882**
- hypothalamicus 44 **907, 908**
- intermedius posterior 12, 64 **869, 870, 928, 929**
- intraparietalis 21 **875, 877, 878, 1098**
- lateralis 20 **876, 877, 884, 904, 955**
- limitans 68 **929, 1094**
- lunatus 23 **878**

- matricis unguis 289 **1161, 1162**
- medianus ventriculi quarti 68 **929, 930**
- — posterior 12, 64 **866—870, 928—930, 986**
- occipitalis transversus 23 **877, 878**
- occipitotemporalis 28 **879, 880, 882**
- olfactorius 26 **872, 881, 882, 951**
- orbitales 27 **882**
- parietooccipitalis 24 **880, 890**
- postcentralis 21 **875, 877, 878, 1098**
- posterior auriculae 261 **1125**
- posterolateralis 12, 64 **866, 867, 869, 928, 929**
- precentralis 19 **875, 876, 878, 879, 1098**
- promontorii 265
- retroolivaris 64
- rhinalis 28 **879, 880**
- sclerae 245 **1102, 1103**
- spiralis externus 276 **1145**
- — internus 277 **1145**
- subparietalis 24 **879**
- temporalis(es) inferior 23 **877**
- — superior 23 **877, 878**
- — transversus 24 **878**
- Supercilium(a) 252, 291 **1110, 1111, 1116**
- Synapsis 9
- Syndesmosis tympanostapedialis 268 **1130**
- Systema nervosum 9 **865**
- — periphericum 95

- Taenia choroidea 41 **902, 910, 919, 924**
- fornicis 35 **902, 909, 910**
- thalami 44 **910**
- Tapetum 43 **893**
- Tarsus inferior palpebrae 254 **1107, 1113**
- superior palpebrae 254 **1107, 1113**
- Tectum mesencephali 52 **867, 887, 909, 919, 924, 928—930, 932, 934, 940, 955, 970, 976**
- Tegmen ventriculi quarti 67 **922**
- Tegmentum mesencephali 52 **881, 887**
- Tela choroidea ventriculi quarti 68 **928, 940**
- — — tertii 51 **885, 899, 907, 910, 940**
- subcutanea (hypodermis) 283
- Telencephalon 18, 235 **1093—1098, 1100**
- Tentorium cerebelli 83 **943, 952**
- Thalamus 44 **879, 886, 888, 890, 898, 902, 907, 910, 919, 924, 931—934, 936, 940, 947, 954, 956, 970, 975, 1094, 1096, 1100**
- Tonsilla cerebelli (paraflocculus) 59 **876, 917, 918, 920—922**
- Torus(i) tactilis(es) 285 **1161**
- Trabecula(e) arachnoideae 88
- Tractus bulboreticulosospinalis 82 **939**
- cerebellorubralis 83 **933, 934, 939**
- corticospontinus 37
- corticospinalis anterior 82 **868, 870, 933, 934**
- — lateralis 82 **868, 870, 933, 934**
- dentatohthalmicus 83 **937, 939**
- frontopontinus 37, 82 **934, 936**
- habenulointerpeduncularis 47
- hypothalamohypophysialis 49
- mesencephalicus n. trigemini 104 **912, 914, 930, 931**
- olfactorius 27 **872, 881, 951—955, 1101**
- olivocerebellaris 79 **927, 939**
- olivocochlearis 82
- opticus(i) 47, 99 **872, 881, 885, 902, 904, 910, 920, 921, 931, 951, 955, 956, 975, 1120**
- pontoreticulosospinalis 82 **939**
- posterolateralis 14
- pyramidalis(es) 82 **904, 927**
- reticulosospinalis 82 **868, 937**
- — anterior **868, 870**
- rubropontinus 82
- rubrospinalis 54, 82 **868, 870, 912, 914, 927, 933, 934, 937, 939**
- solitarius 120 **927, 930**
- spinalis n. trigemini 104 **927, 930, 931, 938, 939**
- spinocerebellaris anterior 77 **868, 870, 932, 939**
- — posterior 76 **868, 870, 927, 932, 939**
- spinoolivaris 77 **868, 870, 939**
- spinoreticularis 79
- spinotectalis 79 **868, 870, 912**
- spinothalamicus **912**
- — anterior 77 **868, 870, 932**
- — lateralis 77 **868, 870, 932**
- spiralis foraminosus 273 **1139—1141, 1143, 1144**
- tectobulbaris 82
- tectospinalis(es) 54, 82 **868, 870, 912, 914, 927, 934, 956**
- tegmentalis centralis 82 **914**
- trigeminohthalmicus 79
- — anterior **938**
- — posterior **938**
- vestibulospinalis 82 **868, 870, 939, 975**
- — lateralis 82
- — medialis 82
- Tragus(i) 261, 291 **1125**
- Trigonum collaterale 43 **893, 895, 898, 899, 909**
- habenulare 44 **909, 919, 924**
- lemnisci lateralis 56 **920, 921**
- nervi hypoglossi 68 **929, 930**
- — vagi (vagale) 68 **929, 930**
- olfactorium 27 **872, 881, 951, 955**
- Trochlea 257 **1120, 1122**
- Truncus(i) corporis callosi 33 **891, 892, 894, 907, 940, 954**
- encephali 17 **920, 921**
- inferior plexus brachialis 142 **996, 998**
- lumbosacralis 169 **1024, 1027**
- medius plexus brachialis 142 **996, 998**
- nervi accessorii 125
- — spinalis **942, 986**
- plexus brachialis 142
- superior plexus brachialis 142 **996, 998**
- sympathicus 192 **865, 959, 976, 978, 979—981, 983, 987, 996, 1016, 1018, 1024, 1046, 1047, 1052—1054, 1064, 1070**
- vagalis anterior 125 **981, 1054, 1070, 1072**
- — posterior 125 **1054, 1070, 1072**
- Tuba auditiva (auditoria) 268 **969, 1124, 1130**
- Tuber cinereum 47 **872, 881, 885, 955, 1096, 1097**
- vermis 56 **917, 918, 923**
- Tuberculum anterius thalami 44 **909**
- auriculare 262 **1125**
- cuneatum 65 **928, 929**
- gracile 65 **867, 928—930**
- olfactorium 27
- supratragicum 262 **1125**
- trigeminale 65
- Tunica conjunctiva bulbi 253 **1102, 1103, 1107, 1111, 1112, 1116, 1122**
- — palpebrarum 253 **1107, 1112**
- fibrosa bulbi 244
- interna bulbi 247 **1106**
- mucosa cavitatis tympanicae 268
- — tubae auditivae 269
- vasculosa bulbi 245 **1104, 1105**

- Umbo membranae tympanicae 265 **1127, 1130**
- Uncus 28 **880, 882, 890, 895, 954, 970**
- Unguis 289 **1162, 1163**
- Utriculus 277 **974, 1142, 1147**
- Uvula vermis 59 **917, 918, 923**

- Vagina(e) bulbi 259
- externa n. optici 99 **1102**
- interna n. optici 99 **1102**
- tendinis m. obliqui superioris 257 **1120, 1122**
- Vallecula cerebelli 56 **917**
- Vallum unguis 289 **1161—1163**
- Vas(a) prominens 276 **1145**
- sanguinea auris internae 279
- spirale 277 **1145**
- Velum medullare inferius 68 **907, 917, 922, 928, 930, 940, 1100**
- — superius 67 **907, 917, 922, 928—930, 940, 1100**
- Vena(e) aqueductus cochleae 279 **1147**
- — vestibuli 279 **1147**
- centralis retinae **1102, 1107, 1108**
- ductuum semicircularium 279
- labyrinthi 279 **1147**
- vestibulocochleares 279
- Ventriculus(i) cerebri lateralis(es) 37 **884, 895, 898, 899, 904, 936**
- — — dexter 37 **896**
- — — sinister 37 **896**
- — — quartus 67 **896, 897, 907, 928, 940, 947**
- — tertius 51 **885—887, 896, 897, 909, 910, 919, 924, 933, 936**
- terminalis 15
- Venula macularis inferior 251 **1109**
- — media 251 **1109**
- — superior 251 **1109**
- nasalis retinae **1108**
- — — inferior 251 **1109**
- — — superior 251 **1109**
- temporalis retinae inferior 251 **1109**
- — — superior 251 **1109**
- Vermis cerebelli 56 **907, 915, 917, 922, 924**
- Vertex corneae 244 **1102**
- Vestibulum labyrinthi 270 **975, 1124, 1138, 1142, 1143**
- Vibrissae 291 **1101**
- Vortices pilorum 291

- Zona(e) hypothalamicae 47
- incerta 47 **906, 910, 937**
- lateralis hypothalamicae 47
- medialis hypothalamicae 47
- periventricularis hypothalamicae 47
- Zonula ciliaris 250 **1102, 1103, 1105, 1107**

Учебное пособие

СИНЕЛЬНИКОВ Рафаил Давидович
СИНЕЛЬНИКОВ Яков Рафаилович
СИНЕЛЬНИКОВ Александр Яковлевич

АТЛАС АНАТОМИИ ЧЕЛОВЕКА

В 4-х томах

Том четвертый

Под ред. д-ра мед. наук, проф. А. Г. Цыбулькина

Редактор *Н. Б. Богданова*

Художники *В. В. Иванов, В. А. Казьмин, Н. В. Стахеева, В. С. Тихомирова, А. В. Киселев*

Художественный редактор *В. В. Костюхин*

Компьютерная верстка *А. В. Дятлов*

Налоговая льгота — общероссийский классификатор продукции ОК-005-93, том 2; 953000 — книги, брошюры.

Подписано в печать 07.02.19. Формат 60 × 90 ¹/₈. Печать офсетная. Гарнитура Ньютон.

Усл. печ. л. 39,50. Уч.-изд. л. 37,04. Доп. тираж 1 000 экз. Изд. № 53. Заказ №

ООО «РИА «Новая волна».

111141, г. Москва, 1-й пр-д Перова Поля, д. 11А.

Тел. (495) 306-07-59, факс (495) 306-29-57.

Интернет/Home page — www.newwave.msk.ru

Электронная почта/E-mail — sales@newwave.msk.ru

Издатель Умеренков.