

АТЛАС
АНАТОМИИ
ЧЕЛОВЕКА

Р. Д. СИНЕЛЬНИКОВ
Я. Р. СИНЕЛЬНИКОВ
А. Я. СИНЕЛЬНИКОВ

АТЛАС АНАТОМИИ ЧЕЛОВЕКА

В четырех томах

Издание седьмое, переработанное

*Рекомендовано Учебно-методическим объединением
по медицинскому и фармацевтическому образованию
вузов России в качестве учебного пособия
для студентов медицинских вузов*

Москва
Новая волна
Издатель Умеренков
2019

Р. Д. СИНЕЛЬНИКОВ
Я. Р. СИНЕЛЬНИКОВ
А. Я. СИНЕЛЬНИКОВ

АТЛАС АНАТОМИИ ЧЕЛОВЕКА

Том третий

*Учение о сосудах
и лимфоидных органах*

Москва
Новая волна
Издатель Умеренков
2019

УДК 611+611.1/.8(075.8)(084.42)
ББК 28.706
С38

Научные редакторы: д-р мед. наук, проф. А. Г. Цыбульский, канд. мед. наук, доц. Т. В. Горская

Синельников Р. Д., Синельников Я. Р., Синельников А. Я.
С38 Атлас анатомии человека: Учеб. пособие: В 4 т. Т. 3. — 7-е изд., перераб. — М.: РИА «Новая волна» : Издатель Умеренков, 2019. — 216 с.: ил.

ISBN 978-5-7864-0307-8 (Новая волна)

ISBN 978-5-94368-052-6 (Изд. Умеренков)

В третьем томе рассматриваются учение о сердечно-сосудистой системе и лимфоидные органы. Подробно представлены строение сердца, сосуды малого и большого круга кровообращения, лимфатические узлы и сосуды и селезенка; приводятся сведения о их развитии и возрастных особенностях. Текст иллюстрирован оригинальными рисунками, фотографиями препаратов и рентгенограммами. Все анатомические термины даны в соответствии с Международной анатомической терминологией (М., Медицина, 2003).

Предназначается для студентов медицинских вузов и специалистов различного медицинского профиля.

УДК 611+611.1/.8(075.8)(084.42)
ББК 28.706

ISBN 978-5-7864-0307-8 (т. 3) (Новая волна)
ISBN 978-5-94368-052-6 (т. 3) (Изд. Умеренков)
ISBN 978-5-7864-0304-7 (Новая волна)
ISBN 978-5-94368-049-6 (Изд. Умеренков)

© Синельников Р. Д., Синельников Я. Р., Синельников А. Я., 2008
© Оформление. ООО «РИА «Новая волна», 2008
© Оформление. Издатель Умеренков, 2008

Оглавление

Список сокращений 6

УЧЕНИЕ О СЕРДЕЧНО-СОСУДИСТОЙ СИСТЕМЕ — АНГИОЛОГИЯ — ANGIOLOGIA 7

Сердце 12	Артерии головного мозга	60	
Внешнее строение	12	Подключичная артерия	66
Полость сердца	16	Ветви первого отдела	66
Правое предсердие	18	Ветви второго отдела	68
Правый желудочек	20	Ветви третьего отдела	68
Левое предсердие	20	Артерии верхней конечности	69
Левый желудочек	21	Подмышечная артерия	69
Строение стенки сердца	24	Плечевая артерия	69
Наружная оболочка сердца	24	Лучевая артерия	72
Средняя оболочка сердца	24	Локтевая артерия	76
Мышечная оболочка предсердий	25	Артериальные сети	78
Мышечная оболочка желудочков	26	Артерии туловища	82
Внутренняя оболочка сердца	27	Грудная часть аорты	82
Проводящая система сердца	28	Пристеночные ветви	84
Сосуды сердца	29	Внутренностные ветви	85
Артерии	29	Брюшная часть аорты	85
Вены	32	Пристеночные ветви	85
Топография сердца	33	Внутренностные ветви	87
Перикард	38	Общая подвздошная артерия	97
Сосуды малого круга кровообращения	40	Наружная подвздошная артерия	97
Легочный ствол	40	Внутренняя подвздошная артерия	97
Правая легочная артерия	42	Пристеночные ветви	97
Левая легочная артерия	42	Внутренностные ветви	100
Легочные вены	44	Артерии нижней конечности	105
Правые легочные вены	45	Бедренная артерия	105
Левые легочные вены	46	Подколенная артерия	109
Топография бронхов и сосудов в воротах легких	46	Задняя большеберцовая артерия	113
Артерии большого круга кровообращения	48	Передняя большеберцовая артерия	118
Аорта	48	Артериальные сети	123
Восходящая часть аорты	48	Вены большого круга кровообращения	123
Дуга аорты	50	Система верхней полой вены	123
Нисходящая часть аорты	51	Верхняя полая вена	123
Артерии головы и шеи	51	Непарная и полунепарная вены	123
Общая сонная артерия	51	Плечеголовые вены	126
Наружная сонная артерия	53	Вены головы и шеи	127
Передние ветви	55	Наружная яремная вена	127
Задние ветви	56	Внутренняя яремная вена	127
Медиальные ветви	56	Внутричерепные притоки	128
Концевые ветви	56	Синусы твердой мозговой оболочки	128
Внутренняя сонная артерия	59	Вены глазницы	132

Вены внутреннего уха	132	Вены нижней конечности	155
Диплоические вены	132	Поверхностные вены	155
Эмиссарные вены	132	Глубокие вены	155
Мозговые вены	133	Позвоночные венозные сплетения	165
Внечерепные притоки	136	Анастомозы крупных венозных сосудов	167
Вены верхней конечности	139	Лимфатические стволы и протоки	167
Поверхностные вены	139	Грудной проток	171
Глубокие вены	142	Правый лимфатический проток	171
Система нижней полой вены	146	Региональные лимфатические узлы и сосуды	171
Нижняя полая вена	146	Лимфатические узлы и сосуды нижней конечности	171
Пристеночные притоки	148	Лимфатические узлы и сосуды таза	176
Внутренностные притоки	149	Лимфатические узлы и сосуды брюшной полости	178
Вены таза	149	Лимфатические узлы и сосуды грудной полости	182
Наружная подвздошная вена	150	Лимфатические узлы и сосуды верхней конечности	185
Внутренняя подвздошная вена	150	Лимфатические узлы и сосуды молочной железы	188
Пристеночные притоки	150	Лимфатические узлы и сосуды головы и шеи	188
Внутренностные притоки	152	Развитие и возрастные особенности сердечно-сосудистой системы	191
Система воротной вены печени	152		

ЛИМФОИДНЫЕ ОРГАНЫ — *ORGANA LYMPHOIDEA* 195

Тимус	196
Селезенка	197
Развитие и возрастные особенности лимфоидных органов	201

Предметный указатель	202
<i>Index terminorum</i>	209

СПИСОК СОКРАЩЕНИЙ

A., a.	— arteria	— артерия	N., n.	— nervus	— нерв
Aa., aa.	— arteriae	— артерии	Nn., nn.	— nervi	— нервы
Gl., gl.	— glandula	— железа	R., r.	— ramus	— ветвь
Lig., lig.	— ligamentum	— связка	Rr., rr.	— rami	— ветви
M., m.	— musculus	— мышца	V., v.	— vena	— вена
Mm., mm.	— musculi	— мышцы	Vv., vv.	— venae	— вены

УЧЕНИЕ
О СЕРДЕЧНО-СОСУДИСТОЙ
СИСТЕМЕ
АНГИОЛОГИЯ
ANGIOLOGIA

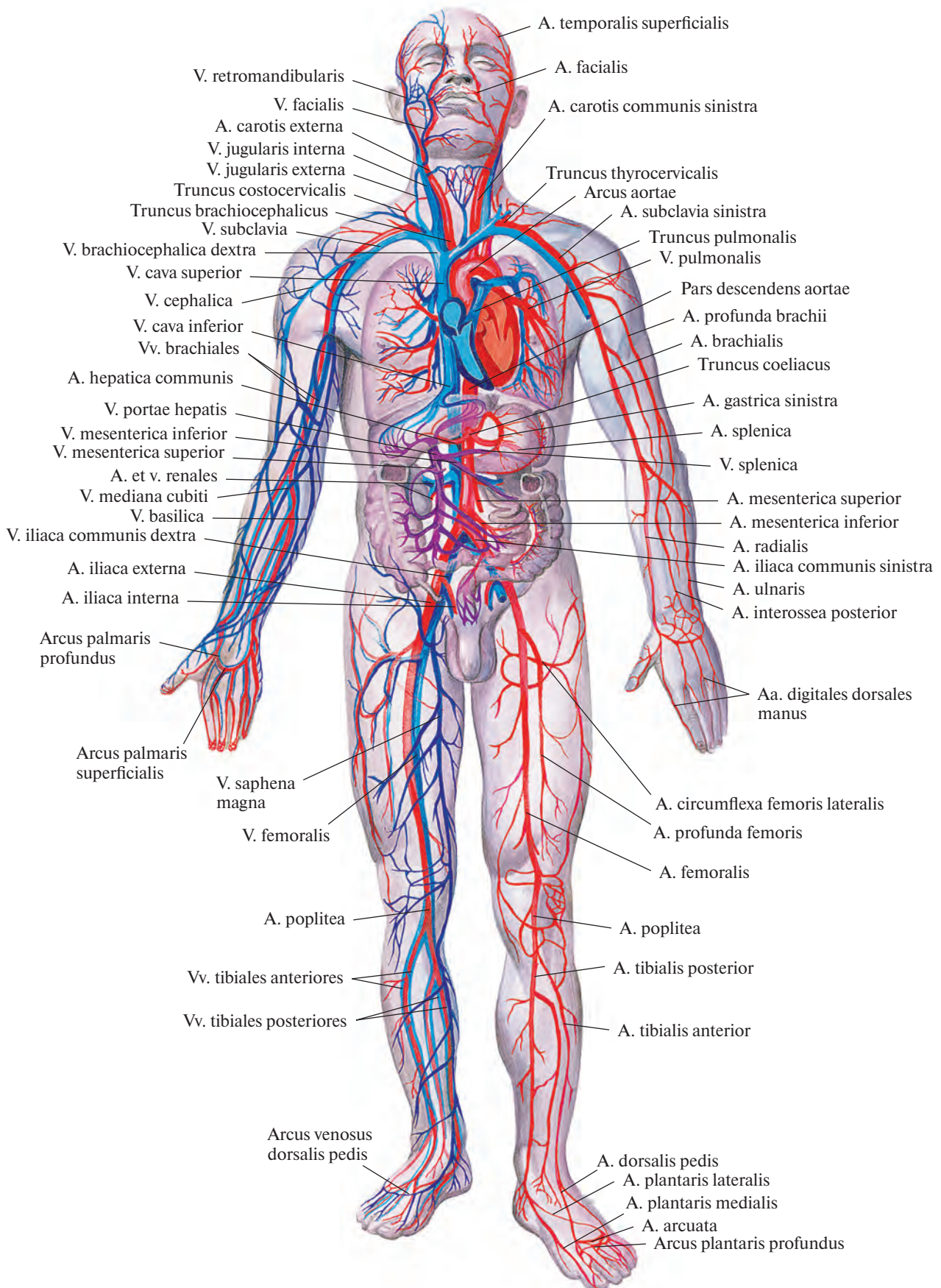


Рис. 688. Сердечно-сосудистая система (схема).

Ангиология, angiologia (от греч. *angéion* — сосуд и *logos* — учение), объединяет данные о сердечно-сосудистой системе (рис. 688, 689).

Сердечно-сосудистая система, *systema cardiovasculare*, состоит из *сердца, cor*, и системы сосудов, среди которых различают

кровеносные сосуды, vasa sanguinea, и *лимфатические сосуды, vasa lymphatici*.

Сердечно-сосудистая система, транспортирующая *кровь, haema (sanguis)*, и *лимфу, lymph*, тесно связана с системой кровеносных и лимфоидных органов (костный мозг, тимус, лимфатические узлы,

лимфоидная ткань небной, язычной, трубной и других миндалин, селезенка и печень — в эмбриональном периоде), постоянно восполняющей погибающие форменные элементы крови.

В соответствии с направлением движения крови кровеносные сосуды подразде-

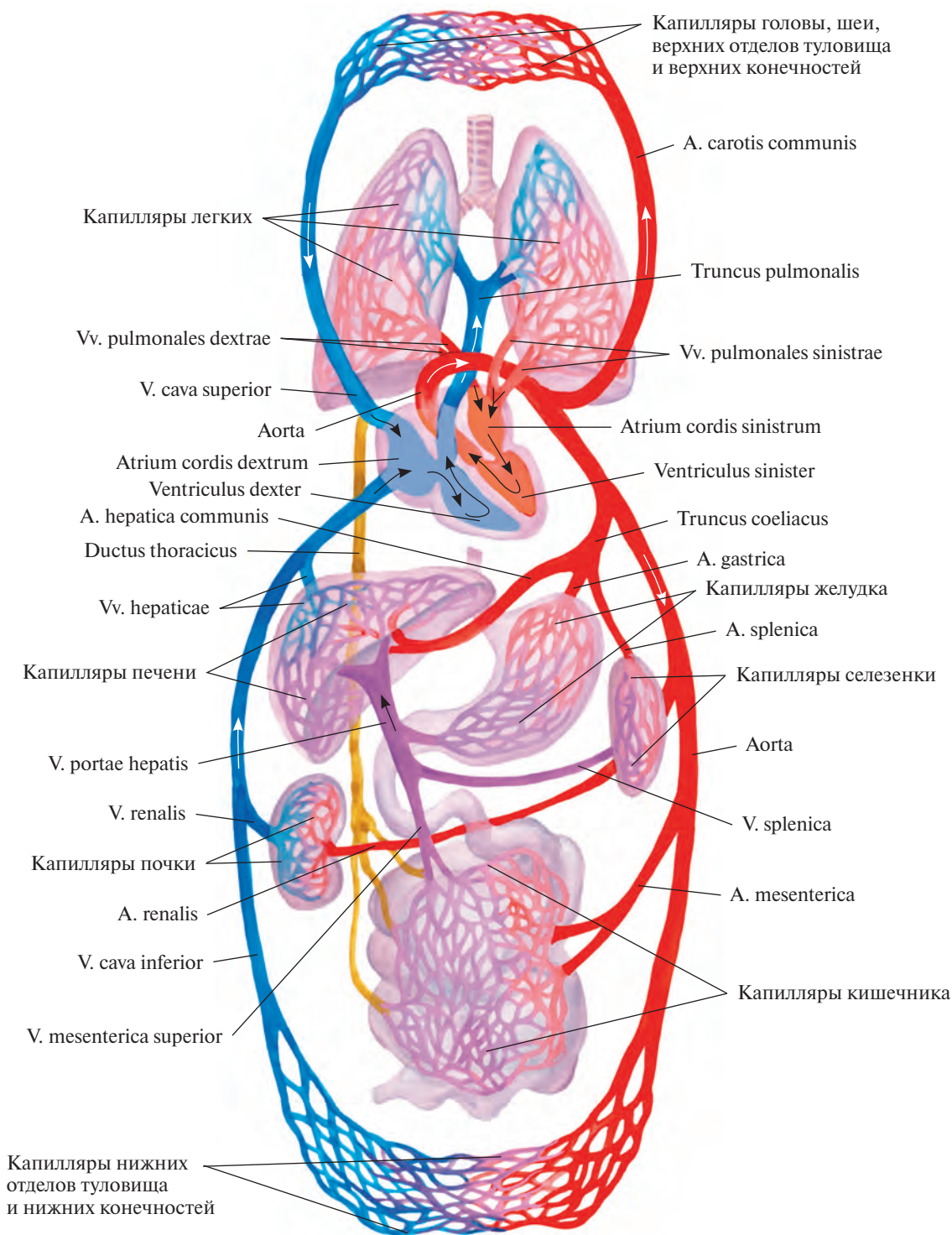


Рис. 689. Большой и малый круги кровообращения (схема).

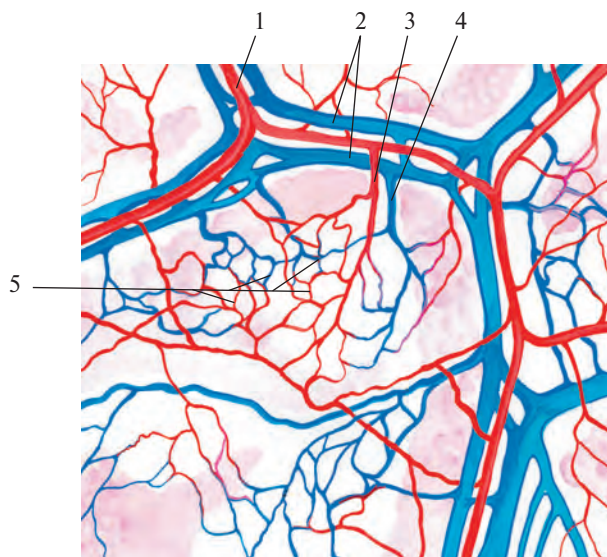


Рис. 690. Микроциркуляторное русло в париетальной плевре.

1 — артерия; 2 — вена; 3 — артериола; 4 — венула; 5 — сеть кровеносных капилляров.

ляются на *артерии, arteriae*, приносящие кровь от сердца к органам, *капилляры, vasa capillaria*, через стенки которых происходят обменные процессы, и *вены, venae*, — сосуды, несущие кровь из органов и тканей к сердцу.

Артерии последовательно ветвятся на все более мелкие сосуды, имеющие более тонкие стенки. Самые мелкие из них составляют *артериолы, arteriolarae*, и *прекапилляры*, переходящие в капилляры. Из последних кровь собирается в *посткапилляры* и далее в *венулы, venulae*, соединяющиеся в мелкие вены. Артериолы, прекапилляры, капилляры, посткапилляры, венулы, а также артериоловеноулярные анастомозы составляют *микроциркуляторное русло* (рис. 690, 691), которое обеспечивает обмен веществ между кровью и тканями в органах. В микроциркуляторное русло входят также *лимфатические капилляры, vasa lymphocapillaria*, пространственное положение которых тесно связано с кровеносными капиллярами.

Строение микроциркуляторного русла зависит от типа ветвления артериол.

Для аркадного типа ветвления артериол характерно образование многочисленных анастомозов между их ветвями, как и между притоками венул (см. рис. 691, А). При терминальном типе ветвления анастомозы между концевыми ветвями артериол не образуются (см. рис. 691, Б): после ветвления на несколько порядков артериолы без резкой границы переходят в прекапилляры, а последние — в капилляры. Строение микроциркуляторного русла отличается выраженными органоспецифическими особенностями, которые обусловлены специализацией кровеносных капилляров (см. рис. 691, В).

Стенки артерий, вен и лимфатических сосудов имеют три оболочки: внутреннюю, среднюю и наружную (рис. 692).

Внутренняя оболочка, tunica intima, сосуда состоит из эндотелия, представленного тесно прилегающими друг к другу эндотелиоцитами, находящимися на субэндотелиальном слое, который является камбиальным для последних.

Средняя оболочка, tunica media, образована главным образом циркулярно расположенными гладкими мышечными клетками, а также соединительнотканными и эластическими элементами.

Наружная оболочка, tunica externa, состоит из коллагеновых волокон и ряда продольных пучков эластических волокон.

Кровоснабжаются стенки сосудов, как кровеносных, так и лимфатических, небольшими тонкими артериями и венами — *сосудами сосудов, vasa vasorum*, а лимфа оттекает по *лимфатическим сосудам сосудов, vasa lymphatica vasorum*.

Иннервацию сосудов обеспечивают, лежащие в наружной и средней оболочках стенок сосудов сосудистые нервные сплетения, образованные нервами сосудов, *п. vasorum*. В состав этих нервов входят как автономные, так и соматические (чувствительные) нервные волокна.

Строение стенок артерий и вен различается. Стенки вен тоньше, чем стенки артерий; мышечный слой вен развит слабо. В венах, особенно в мелких и средних, имеются *венозные клапаны, valvulae venosa* (см. рис. 692).

В зависимости от степени развития мышечных или эластических элементов средней оболочки различают артерии эластического типа (аорта, легочный

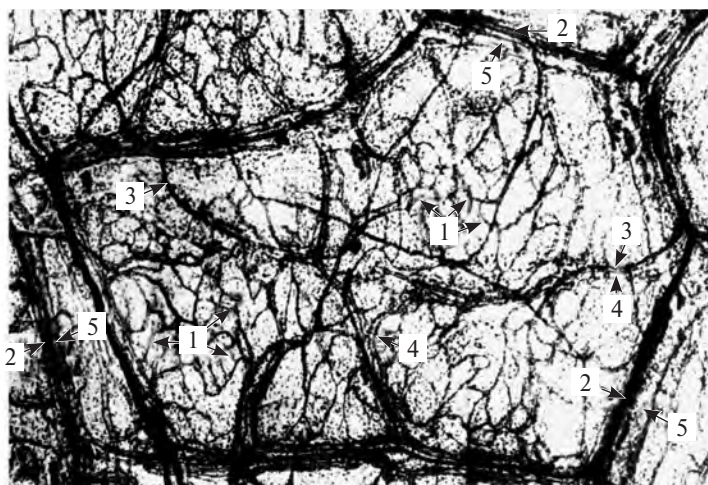
ствол), мышечно-эластического (сонная, бедренная и другие артерии такого же калибра) и мышечного типа (все остальные артерии).

Стенки капилляров состоят из одного слоя эндотелиальных клеток, расположенного на базальной мембране.

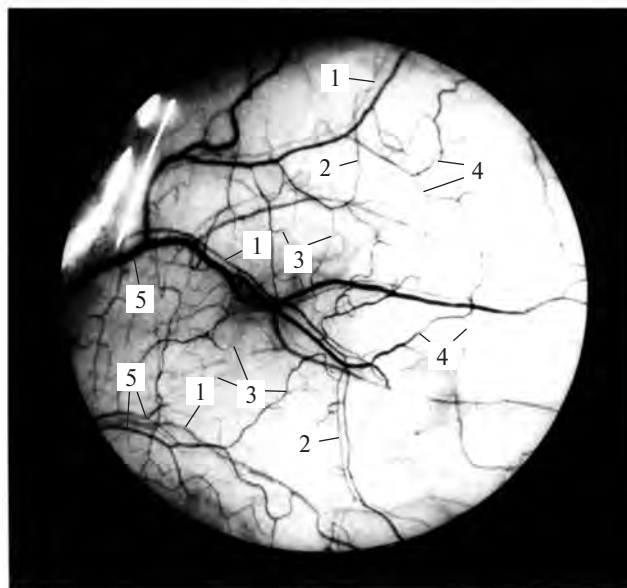
Калибр и толщина стенок кровеносных сосудов по мере удаления их от сердца меняются в результате постепенного деления в органах и тканях тела. В каждом органе характер ветвления сосудов, их архитектоника, имеет свои особенности.

Вне- и внутриорганные сосуды, соединяясь между собой, образуют соустья, или анастомозы (вне- и внутриорганные). В отдельных местах анастомозы между сосудами настолько многочисленны, что составляют *артериальную сеть, rete arteriosum*; *венозную сеть, rete venosum*, или *сосудистое сплетение, plexus vasculosus*. Посредством анастомозов соединяются более или менее удаленные один от другого участки сосудистого ствола, а также сосуды в органах и тканях. Эти сосуды принимают участие в образовании коллатерального (окольного) кровообращения (*коллатеральные сосуды, vasa collateralia*) и могут восстанавливать кровообращение в той или иной части тела при затруднении движения крови по основному стволу.

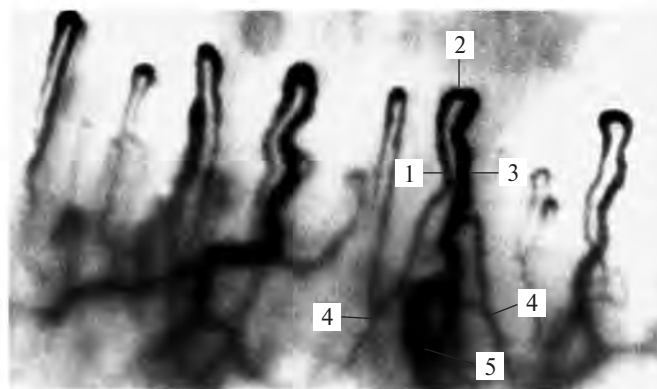
Кроме анастомозов, соединяющих два артериальных или венозных сосуда, встречаются соединения между артериолами и венулами — это *артериоловеноулярные анастомозы, anastomoses arteriolo-venulares*. Они образуют так называемый аппарат сокращенного кровообращения — дериватный аппарат.



А



Б



В

Рис. 691. Фрагменты микроциркуляторного русла. (Препараты В. И. Козлова.)

А — микроциркуляторное русло в париетальной плевре (реконструкция по микрофотограммам с препарата): 1 — кровеносные капилляры; 2 — артериола; 3 — прекапилляр; 4 — посткапилляр; 5 — венула. Б — микроциркуляторное русло в конъюнктиве глазного яблока (прижизненная микрофотограмма): 1 — ветвящиеся артериолы; 2 — прекапилляры; 3 — кровеносные капилляры; 4 — посткапилляры; 5 — венулы. В — капиллярные петли в ногтевом валике пальца кисти (прижизненная микрофотограмма): 1 — артериальный отдел кровеносного капилляра; 2 — промежуточный отдел; 3 — венозный отдел; 4 — прекапилляры; 5 — посткапилляр.

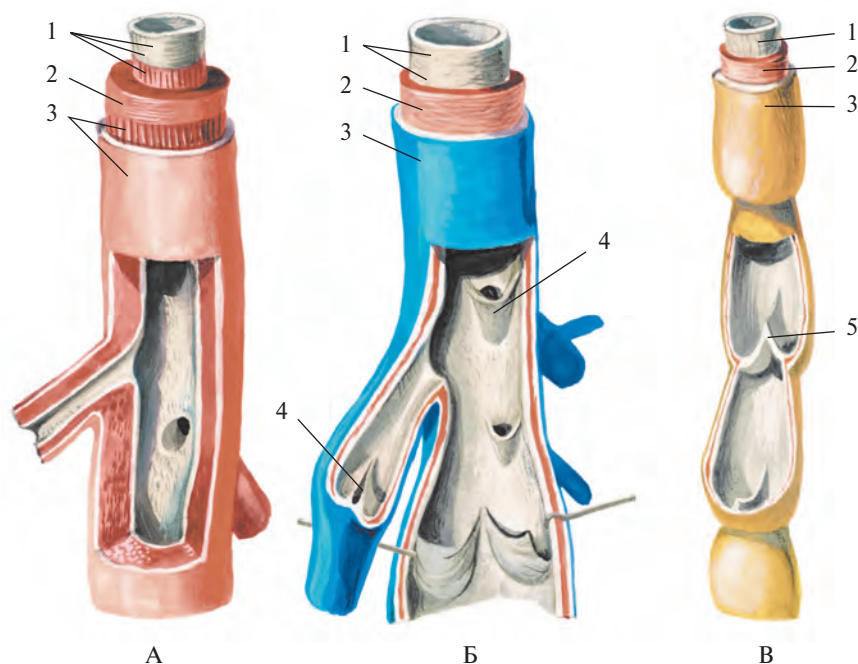


Рис. 692. Строение стенки артерии (А), вены (Б) и лимфатического сосуда (В) (схема).
 1 — внутренняя оболочка, *tunica intima*; 2 — средняя оболочка, *tunica media*; 3 — наружная оболочка, *tunica externa*;
 4 — венозный клапан, *valvula venosa*; 5 — лимфатический клапан, *valvula lymphatica*.

В ряде участков артериальной и венозной систем имеется *чудесная сеть, rete mirabile*. Она представляет собой сеть капилляров, соединяющих однотипные приносящие и выносящие сосуды. Например, в клубочке почечного тельца приносящий артериальный сосуд разделяется на капилляры, которые снова сливаются в артериальный сосуд.

Центральным органом кровообращения является сердце (см. рис. 693—700). Оно состоит из двух половин: левой — артериальной и правой — венозной. Каждая половина — это сообщающиеся между собой предсердие и желудочек сердца.

Венозная кровь по венам поступает в правое предсердие и далее в правый желудочек сердца, из последнего — в легочный ствол, откуда по легочным артериям направляется в правое и левое легкое. Там ветви легочных артерий разделяются до мельчайших сосудов — капилляров.

В легких венозная кровь насыщается кислородом, становится артериальной и по четырем легочным венам направляется в левое предсердие и далее в левый желудочек сердца. Из последнего она поступает в самую крупную артериальную магистраль — аорту и по ее ветвям, распадающимся в тканях организма до капилляров, разносится по всему телу. Отдав кислород тканям и приняв из них двуокись углерода,

кровь становится венозной. Капилляры, вновь соединяясь между собой, образуют вены.

Все вены тела впадают в два крупных ствола — верхнюю и нижнюю полые вены. В верхнюю полую вену собирается кровь из областей и органов головы и шеи, верхних конечностей и некоторых участков стенок туловища. Нижняя полая вена наполняется кровью от нижних конечностей, стенок и органов тазовой и брюшной полостей.

Обе полые вены приносят кровь в правое предсердие, куда поступает также венозная кровь из самого сердца. Так замыкается круг кровообращения. Этот путь крови разделяется на малый и большой круги кровообращения (см. рис. 689).

Малый круг кровообращения (легочный) начинается от правого желудочка сердца легочным стволом, включает разветвления легочного ствола до капиллярной сети легких и легочные вены, впадающие в левое предсердие.

Большой круг кровообращения (телесный) начинается от левого желудочка сердца аортой, включает все ее ветви, капиллярную сеть и вены органов и тканей всего тела и заканчивается в правом предсердии.

Следовательно, кровообращение совершается по двум связанным между собой кругам кровообращения.

СЕРДЦЕ

ВНЕШНЕЕ СТРОЕНИЕ

Сердце, cor (рис. 696, 697; см. рис. 693—695), представляет собой почти конусообразный полый орган с хорошо развитыми мышечными стенками. Оно располагается в нижнем отделе переднего средостения на сухожильном центре диафрагмы, между правым и левым плевральными мешками, заключено в перикард, *pericardium*, и фиксировано крупными кровеносными сосудами (см. рис. 716).

У одних людей сердце имеет более короткую округлую форму, у других — более удлиненную острую; в наполненном состоянии по величине оно приблизительно соответствует кулаку обследуемого человека. Размеры сердца взрослого человека индивидуальны. Так, длина его достигает 12—15 см, ширина (поперечный размер) составляет 8—11 см, а толщина (переднезадний размер) — 6—8 см.

Масса сердца колеблется от 220 до 300 г, а у людей, занимающихся спортом, равняется 400—450 г. У мужчин размеры и масса сердца больше, чем у женщин, и стенки его несколько толще.

Задневерхняя расширенная часть сердца называется *основанием сердца, basis cordis*, в ней открываются крупные вены, и

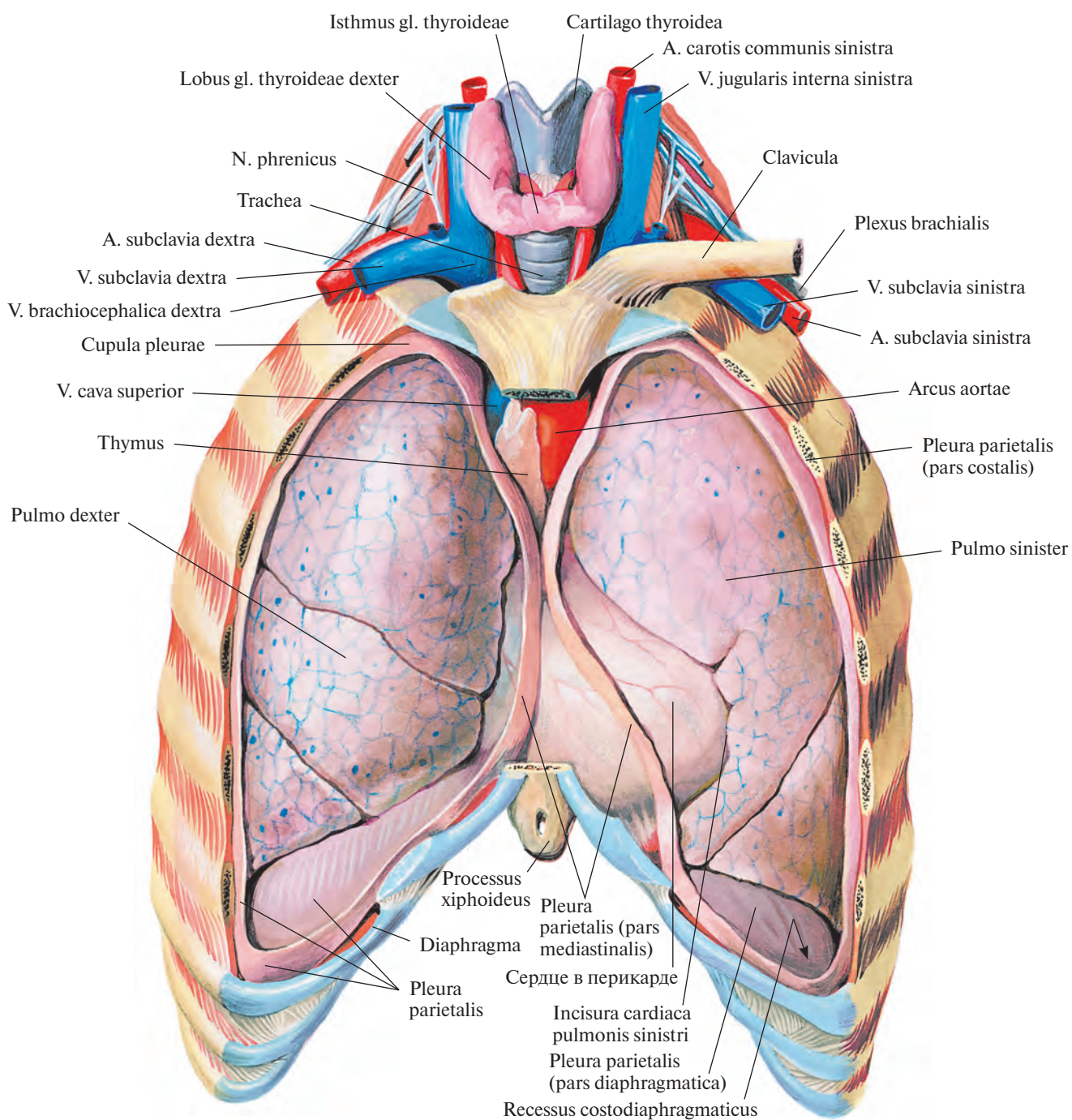


Рис. 693. Положение органов в грудной полости; вид спереди.
(Передняя стенка грудной полости и соответствующие отделы париетальной плевры удалены.)

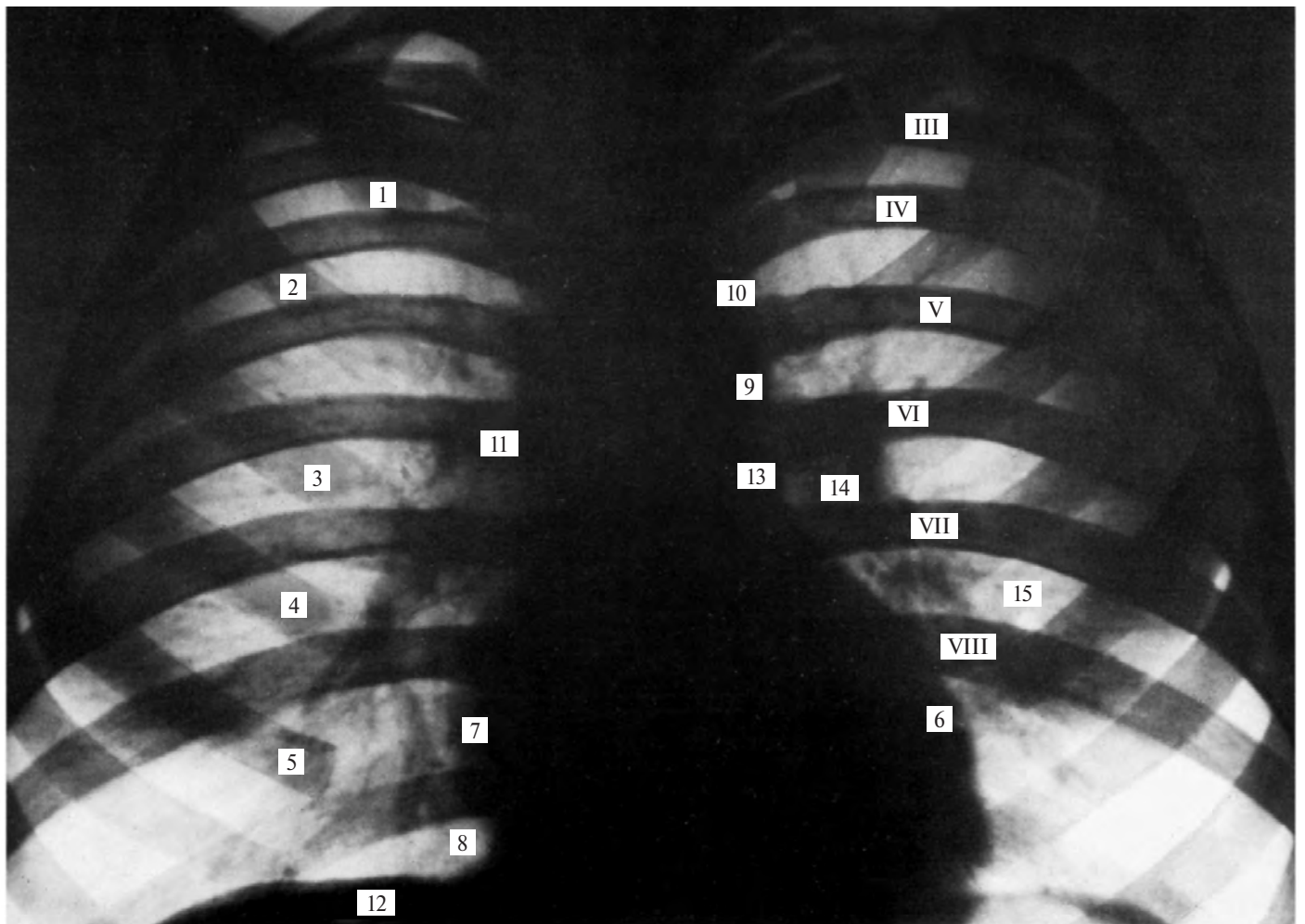


Рис. 694. Грудная клетка — сердце и легкие взрослого человека (рентгенограмма).

1—5 — передние отделы ребер; 6 — левый желудочек; 7 — правое предсердие; 8 — реберно-медиастинальный синус; 9 — нисходящая часть аорты; 10 — дуга аорты; 11 — верхняя полая вена и восходящая часть аорты; 12 — правый купол диафрагмы; 13 — легочный ствол; 14 — тень корня легкого; 15 — легочный рисунок; III—VIII — ребра, задние отделы.

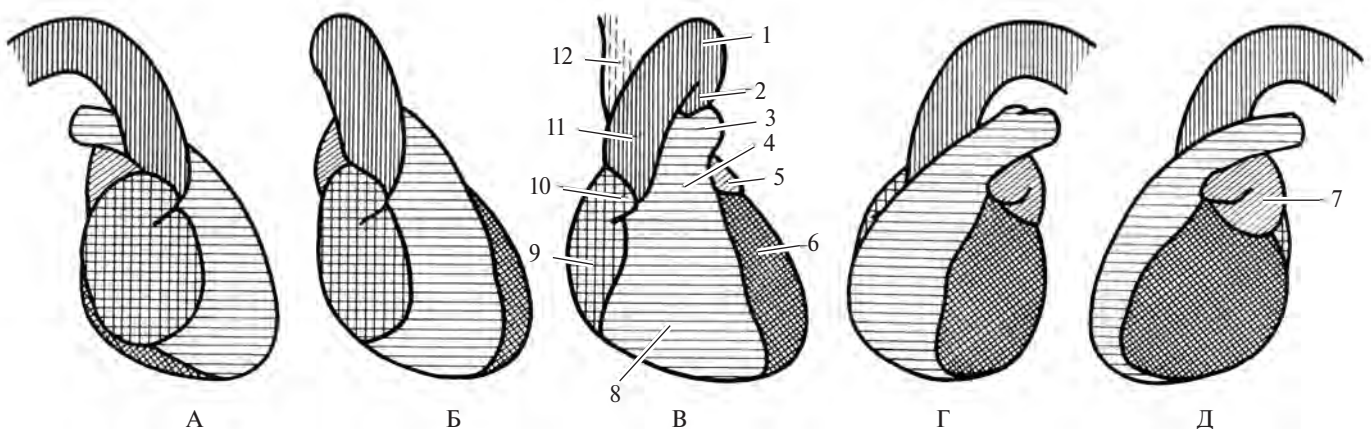


Рис. 695. Рентгеновское отображение сердца и крупных сосудов в различных проекциях (схема).

А — правая боковая проекция. Б — правая переднебоковая проекция. В — передняя проекция. Г — левая переднебоковая проекция. Д — левая боковая проекция. 1 — дуга аорты; 2 — нисходящая часть аорты; 3 — легочный ствол; 4 — аортальный конус; 5 — левое ушко; 6 — левый желудочек; 7 — левое предсердие; 8 — правый желудочек; 9 — правое предсердие; 10 — правое ушко; 11 — восходящая часть аорты; 12 — верхняя полая вена.

из нее выходят крупные артерии. Передне-нижняя свободно лежащая часть сердца называется *верхушкой сердца, apex cordis*.

Уплощенная *диафрагмальная (нижняя) поверхность, facies diaphragmatica (inferior)*, сердца (см. рис. 697) прилегает к диафрагме. Более выпуклая *грудино-реберная (передняя) поверхность, facies sternocostalis (anterior)* (см. рис. 696), обращена к груди-не и реберным хрящам. Указанные по-

верхности переходят одна в другую закругленными краями, при этом *правый край, margo dexter*, более длинный и острый. *Левая легочная (боковая) поверхность, facies pulmonalis sinistra*, более короткая и округлая.

На поверхности сердца различают три борозды. *Венечная борозда, sulcus coronarius*, располагается на границе между предсердиями и желудочками. *Передняя и задняя*

межжелудочковые борозды, sulci interventriculares anterior et posterior, отделяют один желудочек от другого. На грудино-реберной поверхности венечная борозда достигает краев легочного ствола. Место перехода передней межжелудочковой борозды в заднюю соответствует небольшому углублению — *вырезке вершины сердца, incisura apicis cordis*. В бороздах залегают сосуды сердца.

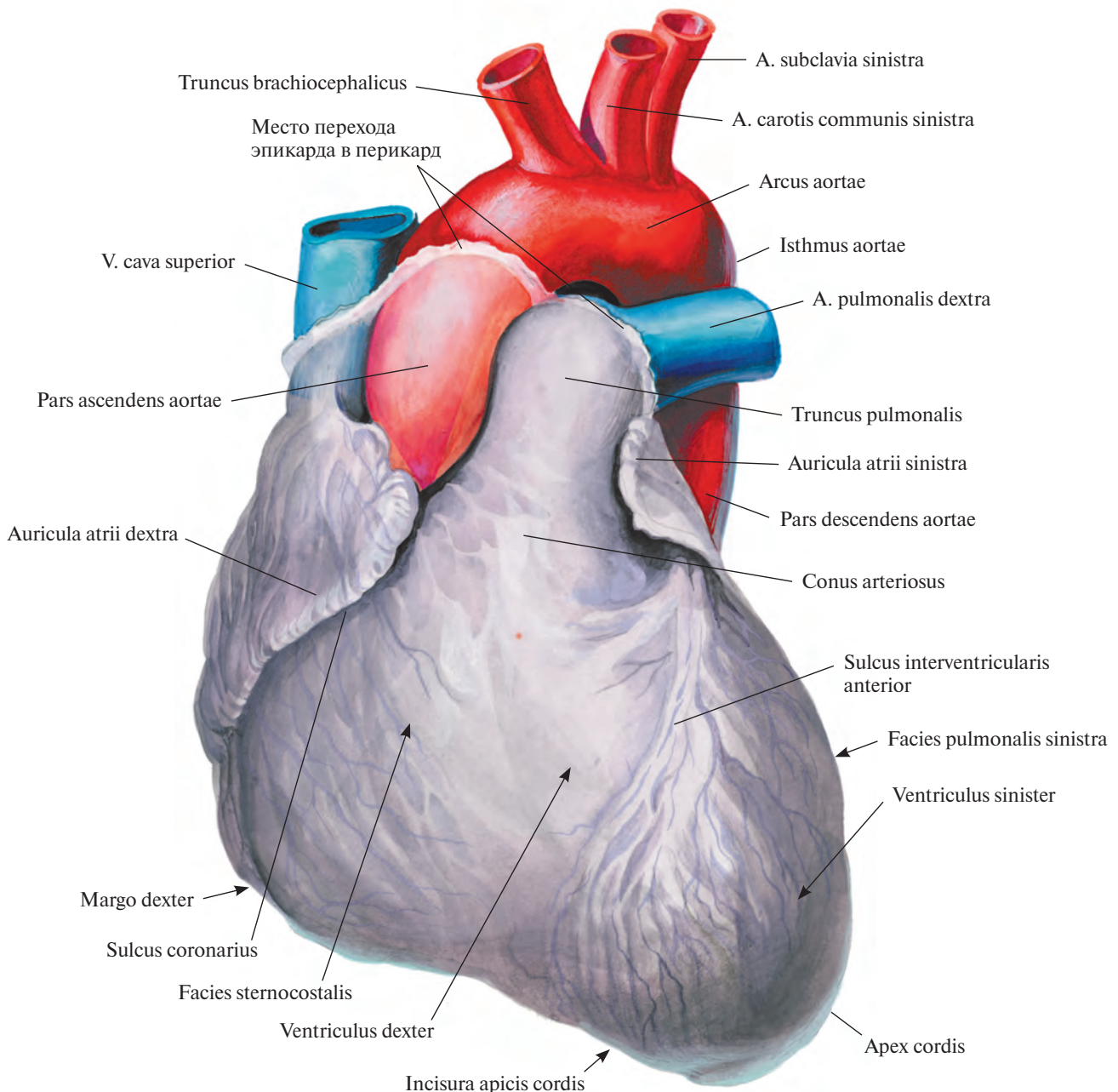


Рис. 696. Сердце, сог. (Грудино-реберная поверхность.)
(Перикард удален у места перехода в него эпикарда.)

ПОЛОСТЬ СЕРДЦА

Полость сердца включает четыре камеры: правое предсердие, atrium dextrum; правый желудочек, ventriculus dexter; левое предсердие, atrium sinistrum, и левый желудочек, ventriculus sinister (см. рис. 698, 699).

Полости предсердий отделяются одна от другой *межпредсердной перегородкой*, *septum interatriale*, полости желудочков — *межжелудочковой перегородкой*, *septum interventriculare*; положение последней соответствует на поверхности сердца передней и задней межжелудочковым бороздам.

Между предсердиями и желудочками различают *предсердно-желудочковую перегородку*, *septum atrioventriculare*.

Предсердия сообщаются с соответствующими желудочками сердца посредством предсердно-желудочковых отверстий: правое предсердие с правым желудочком — через правое предсердно-желудочковое

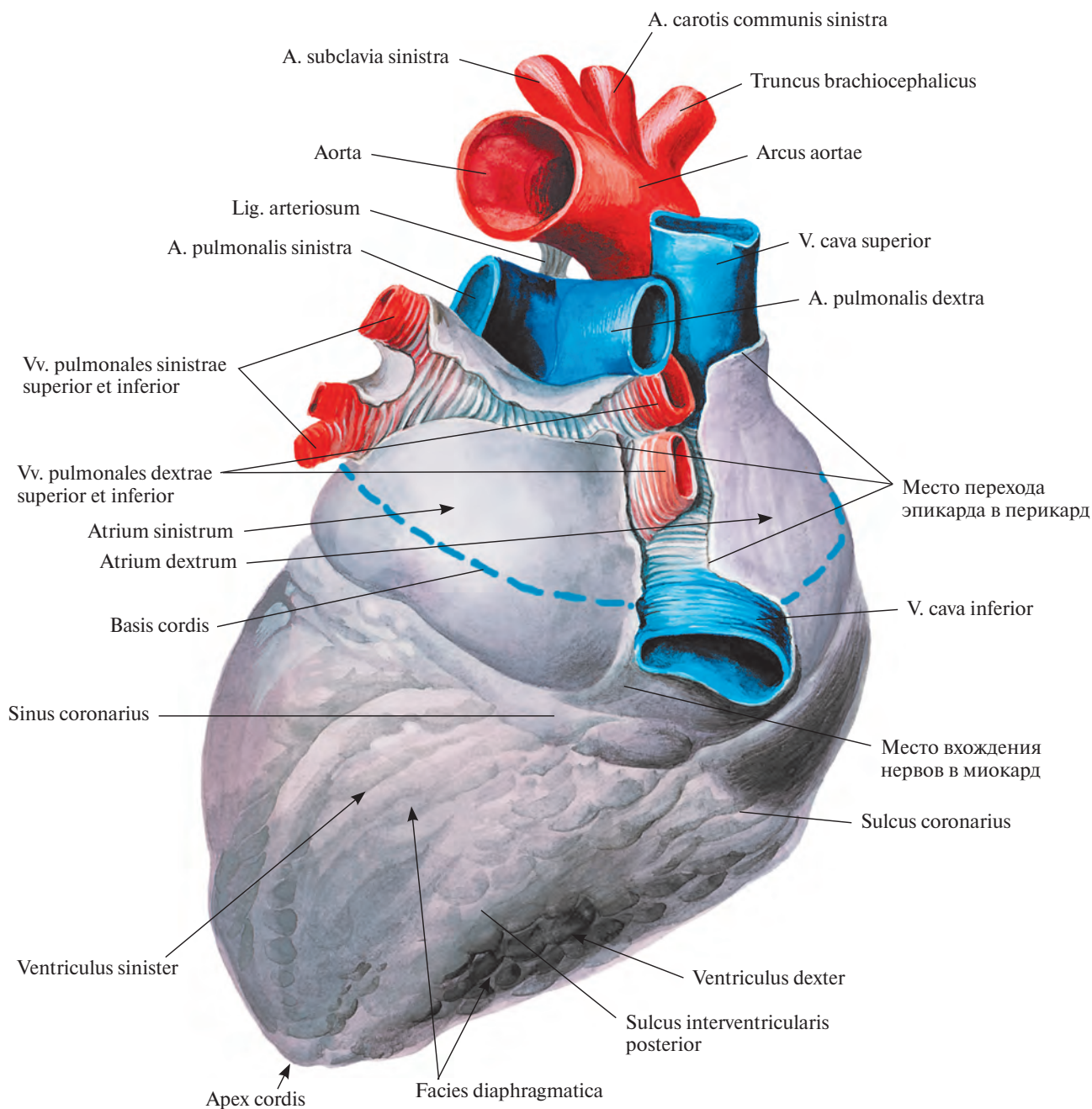


Рис. 697. Сердце, сог. (Диафрагмальная поверхность.)
(Перикард удален у места перехода в него эпикарда.)

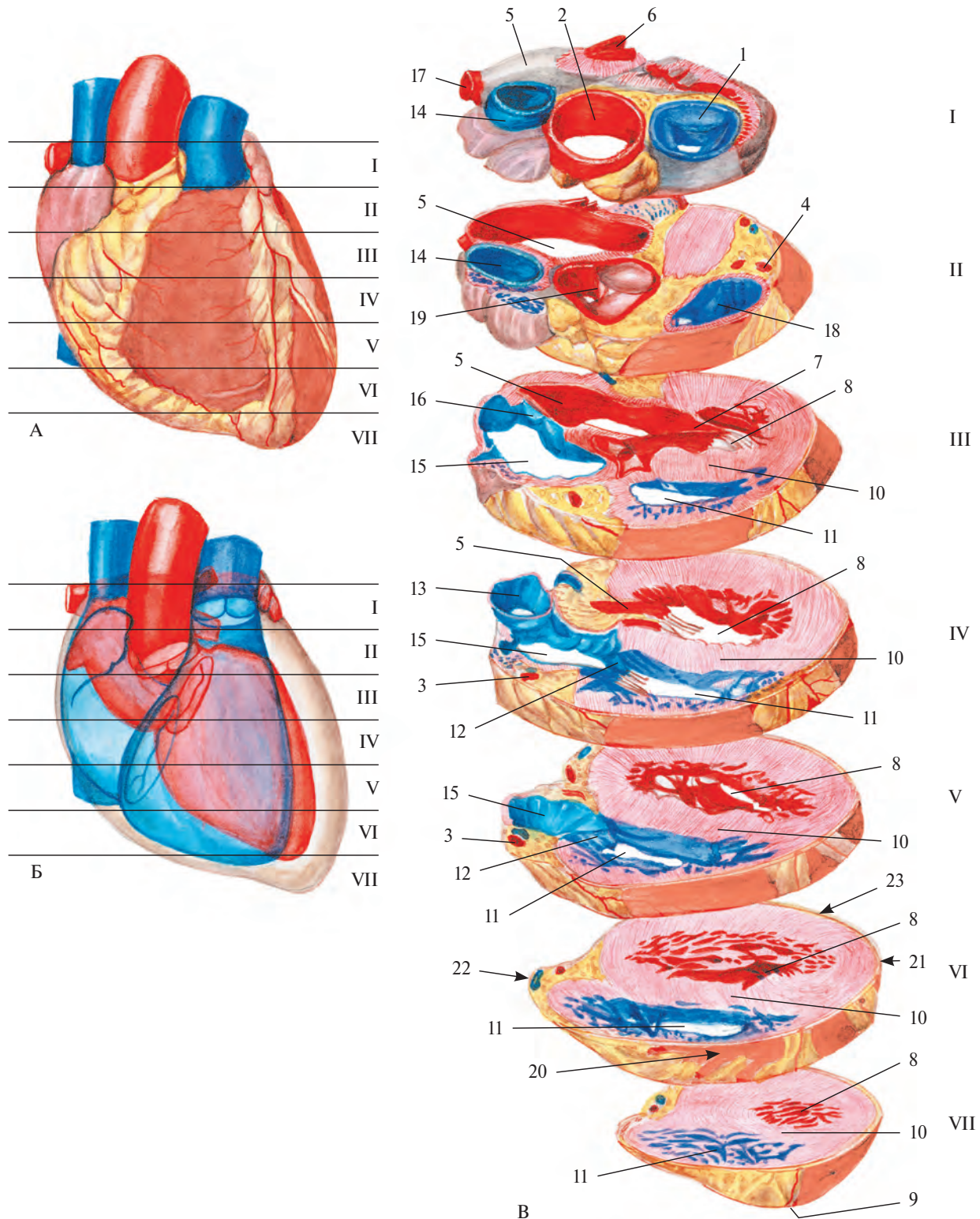


Рис. 698. Поперечные срезы сердца на разных уровнях (I—VII).

А, Б — уровни срезов, вид спереди. В — поперечные срезы.

1 — truncus pulmonalis; 2 — aorta; 3 — a. coronaria dextra; 4 — a. coronaria sinistra; 5 — atrium sinistrum; 6 — v. pulmonalis sinistra superior; 7 — valva atrioventricularis sinistra; 8 — ventriculus sinister; 9 — apex cordis; 10 — septum interventriculare (pars muscularis); 11 — ventriculus dexter; 12 — valva atrioventricularis dextra; 13 — v. cava inferior; 14 — v. cava superior; 15 — atrium dextrum; 16 — septum interatriale; 17 — v. pulmonalis dextra superior; 18 — conus arteriosus; 19 — valva aortae; 20 — facies sternocostalis; 21 — facies pulmonalis; 22 — margo dexter; 23 — facies diaphragmatica.

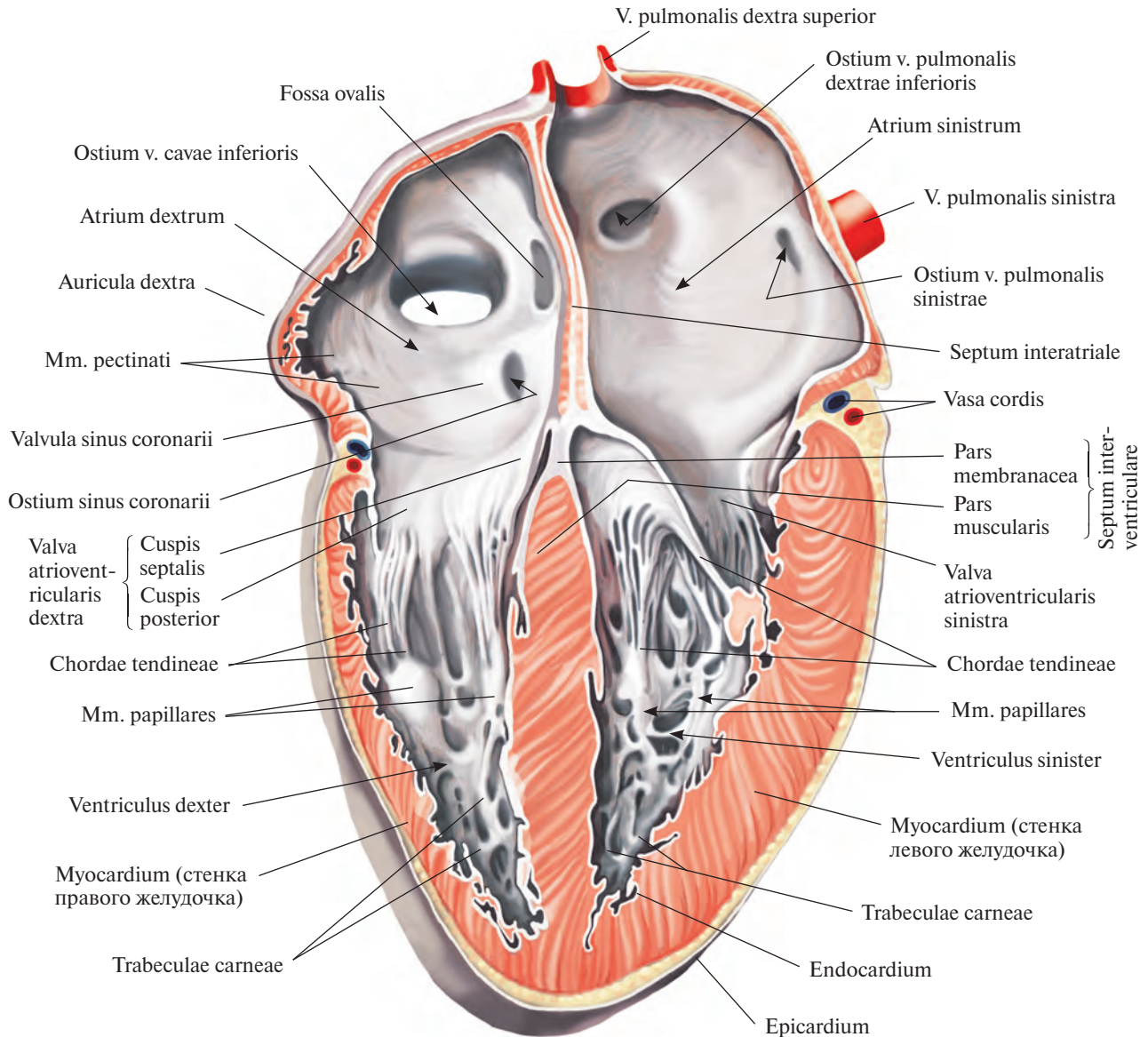


Рис. 699. Сердце, сог; вид спереди.
(Фронтальный разрез.)

отверстие, ostium atrioventriculare dextrum, левое предсердие с левым желудочком — через левое предсердно-желудочковое отверстие, ostium atrioventriculare sinisterum.

ПРАВОЕ ПРЕДСЕРДИЕ

Правое предсердие, atrium dextrum (рис. 700; см. рис. 689, 697—699, 707), расположено в правой части основания сердца, имеет форму неправильного куба.

В полости правого предсердия различают следующие стенки: *наружную*, обра-

щенную вправо, *внутреннюю*, направленную влево, которая является общей для правого и левого предсердий, а также *верхнюю, заднюю и переднюю*. Нижняя стенка отсутствует, там находится правое предсердно-желудочковое отверстие. Толщина стенок предсердия достигает 2—3 мм.

Более расширенная часть правого предсердия, которая является местом впадения крупных венозных стволов, называется *синусом полых вен, sinus venarum cavarum*. Суженная часть предсердия кпереди переходит в правое ушко. Обе эти части пред-

сердия на наружной поверхности разделены *пограничной бороздой сердца, sulcus terminalis cordis*, — нерезко выраженным косо идущим дугообразным углублением, которое начинается под нижней полую вену и заканчивается впереди верхней полую вены.

Правое ушко, auricula dextra, имеет вид уплощенного конуса, направленного вершиной влево, в сторону легочного ствола. Своей внутренней искривленной поверхностью узко прилежит к луковиче аорты. Снаружи на верхнем и нижнем краях ушка имеются небольшие неровности.

В правое предсердие впадают две — верхняя и нижняя — полые вены, венечный синус и мелкие собственные вены сердца (см. рис. 712).

Верхняя полая вена, *v. cava superior*, открывается на границе верхней и передней стенок правого предсердия *отверстием верхней полой вены, ostium venae cavae superioris*, а нижняя полая вена, *v. cava inferior*, — на границе верхней и задней стенок правого предсердия *отверстием нижней полой вены, ostium venae cavae inferioris* (см. рис. 699, 700).

По переднему краю устья нижней полой вены со стороны полости предсердия

располагается полулунной формы *заслонка нижней полой вены, valvula venae cavae inferioris*, которая идет к овальной ямке на межпредсердной перегородке. Посредством этой заслонки кровь у плода направляется из нижней полой вены через овальное отверстие в полость левого предсердия. У заслонки нередко имеется одна крупная наружная и несколько мелких сухожильных нитей.

Обе полые вены образуют тупой угол, при этом расстояние между их устьями достигает 1,5—2,0 см. Между местом впадения верхней и нижней полых вен, на внут-

ренней поверхности предсердия, располагается небольшой *межвенозный бугорок, tuberculum intervenosum*.

Рельеф внутренней поверхности правого предсердия неоднороден. Левая и задняя стенки предсердия гладкие. Правая и передняя стенки неровные, так как здесь в полость предсердия выступают в виде валиков *гребенчатые мышцы, m. pectinati*. Различают верхний и нижний пучки этих мышц. Верхний пучок следует от устьев полых вен к верхней стенке предсердия, нижний направляется вдоль нижней границы правой стенки, кверху

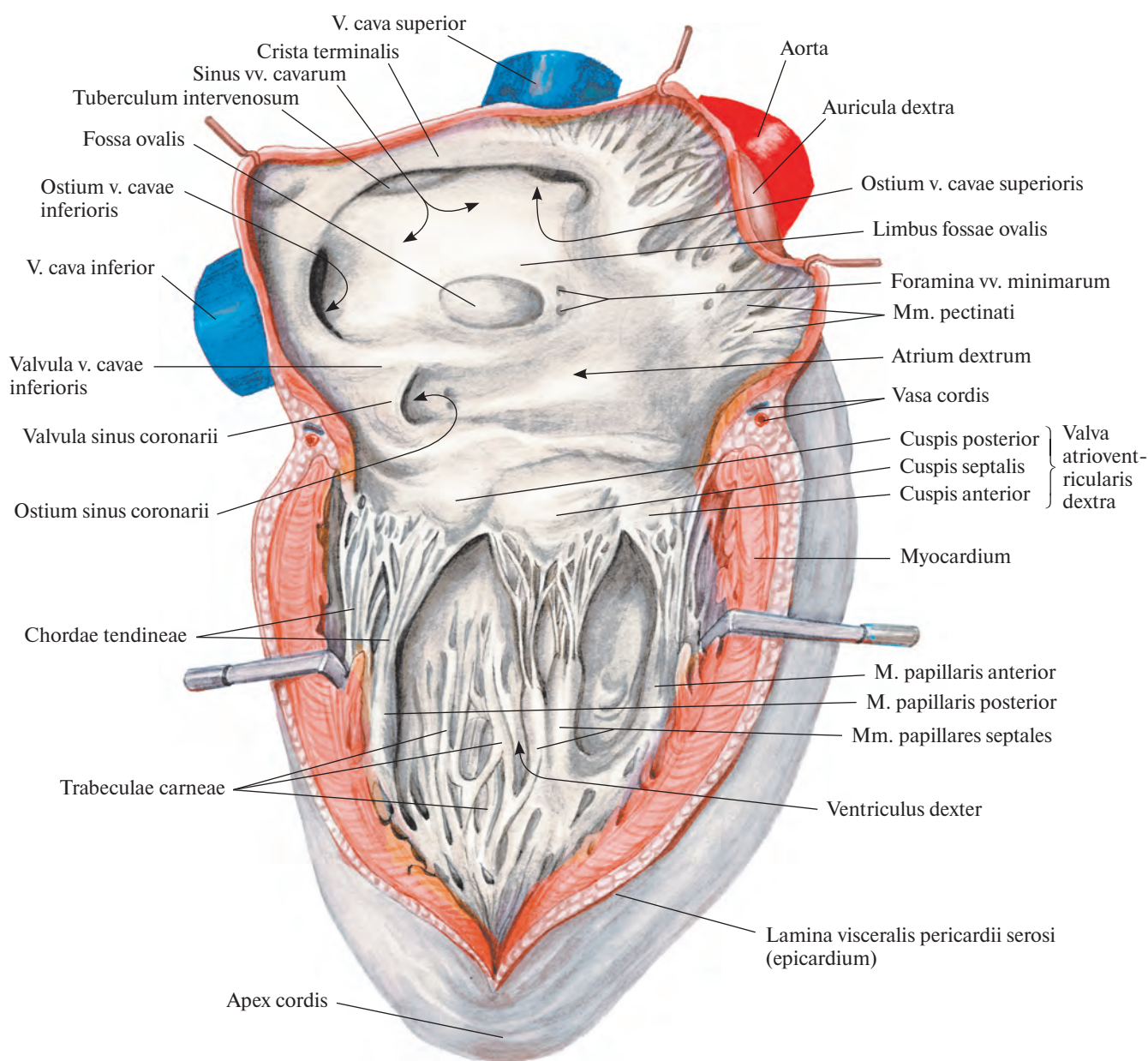


Рис. 700. Сердце, cor; вид справа.
(Правое предсердие и правый желудочек вскрыты.)

от венечной борозды. Между пучками залегают мелкие мышечные валики, идущие сверху и книзу. Гребенчатые мышцы начинаются в области *пограничного гребня, crista terminalis*, которому на наружной поверхности предсердия соответствует пограничная борозда.

Внутренняя поверхность правого ушка покрыта перекрещивающимися в различных направлениях гребенчатыми мышцами.

На относительно гладкой внутренней стенке, т. е. на межпредсердной перегородке, имеется овальное плоское углубление — *овальная ямка, fossa ovalis*. Это заросшее *овальное отверстие сердца, foramen ovale cordis*, посредством которого в эмбриональном периоде сообщаются полости правого и левого предсердий (см. рис. 699, 700). Дно овальной ямки очень тонкое и у взрослых людей довольно часто имеет щелевидное отверстие величиной с булавочную головку — остаток овального отверстия сердца плода, оно хорошо различимо со стороны левого предсердия.

Край овальной ямки, limbus fossae ovalis (см. рис. 700), образованный небольшим мышечным валиком, окружает ее спереди и снизу; к передней части края прикрепляется медиальный конец заслонки нижней полой вены.

ПРАВЫЙ ЖЕЛУДОЧЕК

Правый желудочек, ventriculus dexter (см. рис. 689, 696—700), отграничен от левого передней и задней межжелудочковыми бороздами на поверхности сердца; венечная борозда отделяет его от правого предсердия. Правый край правого желудочка заострен и носит название *правого края, margo dexter*.

Правый желудочек имеет форму неправильной трехсторонней пирамиды, основание которой направлено вверх, в сторону правого предсердия, а вершина — вниз и влево. Толщина стенки правого желудочка достигает 4—5 мм. Передняя стенка полости правого желудочка выпуклая, задняя уплощена. Левая стенка является межжелудочковой перегородкой, *septum interventriculare* (см. рис. 698, 699, 710).

На поперечном срезе на уровне верхушки сердца (см. рис. 709) полость правого желудочка представляет собой вытянутую в переднезаднем направлении щель, а на границе верхней и средней третей имеет форму треугольника, основанием которого является вдающаяся в полость правого желудочка межжелудочковая перегородка. В полости правого желудочка различают два отдела: более широкий задний — соб-

ственно полость желудочка и более узкий передний.

Задний отдел полости желудочка при посредстве *правого предсердно-желудочкового отверстия, ostium atrioventriculare dextrum*, сообщается с полостью правого предсердия. Отверстие со стороны правого предсердия продолговато-округлое.

На внутренней поверхности заднего отдела полости правого желудочка находится большое количество мышечных перекладок — *мясистых трабекул, trabeculae carneae*, образующих густую сеть.

Передний отдел полости желудочка — *артериальный конус, conus arteriosus* (см. рис. 696), имеет цилиндрическую форму и гладкие стенки. Со стороны наружной поверхности он выпуклый. Полость его в верхнем отделе ограничена *сухожилием воронки, tendo infundibuli*, и через *отверстие легочного ствола, ostium trunci pulmonalis*, переходит по направлению вверх в легочный ствол, *truncus pulmonalis*.

Между задним и передним отделами правого желудочка хорошо выражен мышечный валик — *наджелудочковый гребень, crista supraventricularis*, идущий дугообразно от предсердно-желудочкового отверстия к артериальному конусу.

По окружности предсердно-желудочкового отверстия прикрепляется образованный дубликатурой внутренней оболочки сердца — эндокарда — *правый предсердно-желудочковый (трехстворчатый) клапан, valva atrioventricularis dextra (tricuspidalis)*, препятствующий обратному току крови из полости правого желудочка в полость правого предсердия (см. рис. 699, 700, 704).

В створках клапана имеется небольшое количество коллагеновых, эластических и мышечных волокон; последние связаны с мускулатурой предсердия.

Правый предсердно-желудочковый клапан образован тремя треугольными створками: *перегородочной створкой, cuspis septalis*; *задней створкой, cuspis posterior*, и *передней створкой, cuspis anterior*. Все они свободными краями выступают в полость правого желудочка.

Из трех створок большая, перегородочная, располагается ближе к межжелудочковой перегородке и прикрепляется к медиальной части правого предсердно-желудочкового отверстия. Задняя створка, меньшая по величине, прикрепляется к задненаружной части того же отверстия, а самая малая из всех трех створок — передняя к передней части отверстия и обращена в сторону артериального конуса. Нередко между перегородочной и задней створками располагается небольшой добавочный зубец. На свободных краях створок имеются небольшие вырезки.

К свободным краям и нижним поверхностям створок прикрепляются тонкие, неодинаковой длины и толщины *сухожильные хорды, chordae tendineae*, которые начинаются обычно от сосочковых мышц. Часть сухожильных хорд, главным образом у верхушки желудочка, отходит непосредственно от мышечных пучков желудочка (от мясистых трабекул). Ряд сухожильных хорд, не связанных с сосочковыми мышцами, направляется от межжелудочковой перегородки к перегородочной створке. Небольшие участки свободного края створок между сухожильными хордами заметно истончены.

В правом желудочке различают три сосочковые мышцы: *переднюю сосочковую мышцу, m. papillaris anterior*, постоянную, большую, отходящую от передней стенки желудочка, и незначительные по величине *перегородочную сосочковую мышцу, m. papillaris septalis* (может отсутствовать), и *заднюю сосочковую мышцу, m. papillaris posterior*. Кроме того, у основания передней створки правого предсердно-желудочкового клапана располагается мясистый выступ — *перегородочно-краевая трабекула, trabecula septomarginalis*. Каждая из мышц своими хордами связана с двумя соседними створками.

Отверстие легочного ствола располагается впереди и слева, оно ведет в легочный ствол, *truncus pulmonalis*. По краям отверстия прикрепляются образованные дубликатурой эндокарда три *полулунные заслонки: передняя, правая и левая, valvulae semilunares anterior, dextra et sinistra*; свободные края их выступают в легочный ствол. Все три заслонки вместе составляют *клапан легочного ствола, valva trunci pulmonalis* (рис. 701; см. рис. 704).

Почти посередине свободного края каждой заслонки имеется небольшое малозаметное утолщение — *узелок полулунной заслонки, nodulus valvulae semilunaris*, от которого вправо и влево по краю заслонки отходит плотный тяж — *луночка полулунной заслонки, lunula valvulae semilunaris*. Полулунные заслонки образуют со стороны легочного ствола углубления — карманы, препятствующие вместе с заслонками обратному току крови из легочного ствола в полость правого желудочка.

ЛЕВОЕ ПРЕДСЕРДИЕ

Левое предсердие, atrium sinistrum (см. рис. 689, 697—699, 702, 707), так же как и правое, имеет неправильно-кубовидную форму, толщина его стенки достигает 2—3 мм. В нем различают верхнюю, переднюю, заднюю и левую стенки. Правую

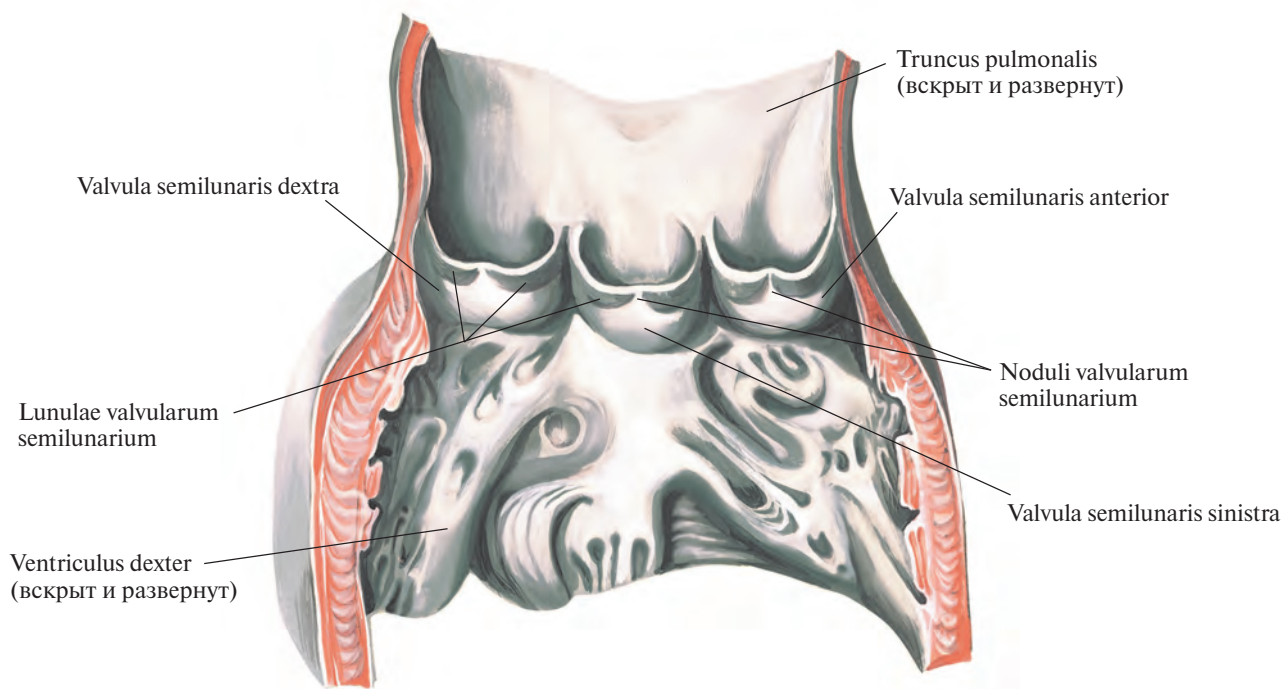


Рис. 701. Клапан легочного ствола, *valva trunci pulmonalis*.

стенку составляет межпредсердная перегородка. Нижней стенкой является основная левая желудочка.

От передневерхней стенки предсердия отходит *левое ушко*, *auricula sinistra*. Оно изгибается кпереди, охватывая начало легочного ствола.

В заднем отделе верхней стенки предсердия открываются четыре *отверстия легочных вен*, *ostia venarum pulmonalium*, через которые артериальная кровь из легких поступает в полость левого предсердия. Устья обеих правых и обеих левых легочных вен лежат близко друг к другу, тогда как между устьями правых и левых вен имеется пространство, соответствующее верхнезаднему участку стенки левого предсердия.

На нижней стенке левого предсердия расположено *левое предсердно-желудочковое отверстие*, *ostium atrioventriculare sinisterum*, через которое полость левого предсердия сообщается с полостью левого желудочка (см. рис. 704).

Внутренняя поверхность левого предсердия гладкая, за исключением правой стенки и ушка. На правой стенке левого предсердия находится плоское углубление, соответствующее овальной ямке; оно окаймлено складкой — *заслонкой овального отверстия*, *valvula foraminis ovalis* (см. рис.

702), представляющей собой остаток существовавшей в эмбриональном периоде заслонки овального отверстия.

На внутренней поверхности левого ушка имеются слабовыраженные *ребенчатые мышцы*, *mm. pectinati*, переплетающиеся между собой в различных направлениях.

ЛЕВЫЙ ЖЕЛУДОЧЕК

Левый желудочек, *ventriculus sinister* (см. рис. 689, 696—699, 702), по отношению к другим отделам сердца располагается влево, кзади и книзу. Он имеет продолговато-овальную форму.

Суженный передненижний отдел левого желудочка соответствует верхушке сердца. Левый край его округлый и является *легочной поверхностью*, *facies pulmonalis*, сердца.

Толщина стенки левого желудочка достигает 11—14 мм, главным образом за счет миокарда.

Полость левого желудочка длиннее и уже, чем правого. На поперечном срезе у верхушки сердца она представляет собой узкую щель, которая ближе к основанию принимает форму овала (см. рис. 709).

В полости левого желудочка различают два отдела: более широкий заднелевый —

путь притока крови и более узкий переднеправый — путь оттока крови. Заднелевый отдел сообщается с полостью левого предсердия посредством левого предсердно-желудочкового отверстия. Оно меньше правого предсердно-желудочкового отверстия и более округлое (см. рис. 704). Переднеправый отдел через *отверстие аорты*, *ostium aortae*, продолжается в аорту.

По окружности левого предсердно-желудочкового отверстия прикрепляется *левый предсердно-желудочковый (митральный) клапан*, *valva atrioventricularis sinistra (mitralis)*. Свободные края его створок выступают в полость желудочка. Этот клапан при сокращении левого желудочка препятствует обратному току крови в полость левого предсердия.

В клапане различают *переднюю створку*, *cuspis anterior*, и *заднюю створку*, *cuspis posterior* (см. рис. 702, 704). Между этими створками иногда имеется два небольших зубца — *комиссуральные створки*, *cuspides commissurales*.

Передняя створка, прикрепляющаяся к фиброзному кольцу, *anulus fibrosus*, левого отверстия, а также к соединительнотканной основе отверстия аорты, располагается правее, чем задняя. Ее свободные края вплетаются в *сухожильные хорды*, *chordae tendineae*, идущие от *передней сосочковой*

мышцы, *m. papillaris anterior*, лежащей на переднелевой стенке желудочка. Передняя створка несколько больше задней. Задняя створка посредством сухожильных хорд соединяется преимущественно с *задней сосочковой мышцей, m. papillaris posterior*, которая начинается на заднелевой стенке желудочка.

Комиссуральные створки, залегающие в промежутках между большими створками, прикрепляются с помощью сухожильных хорд либо к сосочковым мышцам, либо непосредственно к стенке желудочка.

В створках левого предсердно-желудочкового клапана, как и в створках правого,

имеются коллагеновые и эластические волокна и небольшое количество мышечных, связанных с мышечными волокнами левого предсердия.

Передняя и задняя сосочковые мышцы могут разделяться на несколько сосочковых мышц. От межжелудочковой перегородки, как и в правом желудочке, они начинаются очень редко.

Внутренняя поверхность стенки задне-левого отдела желудочка покрыта небольшими выступами — *мясистыми трабекулами, trabeculae carneae*, которые, переплетаясь между собой, образуют сеть, более густую у верхушки сердца, в области меж-

желудочковой перегородки. Трабекулы меньше выражены, чем в правом желудочке.

Переднеправый отдел полости левого желудочка, переходящий через отверстие аорты в аорту, располагается позади артериального конуса правого желудочка и, направляясь кверху и вправо, перекрещивает последний. Вследствие этого отверстие аорты лежит несколько кзади от отверстия легочного ствола.

По окружности отверстия аорты прикрепляются три полулунные заслонки (рис. 703, 704), которые соответственно своему положению в отверстии называются *правой*

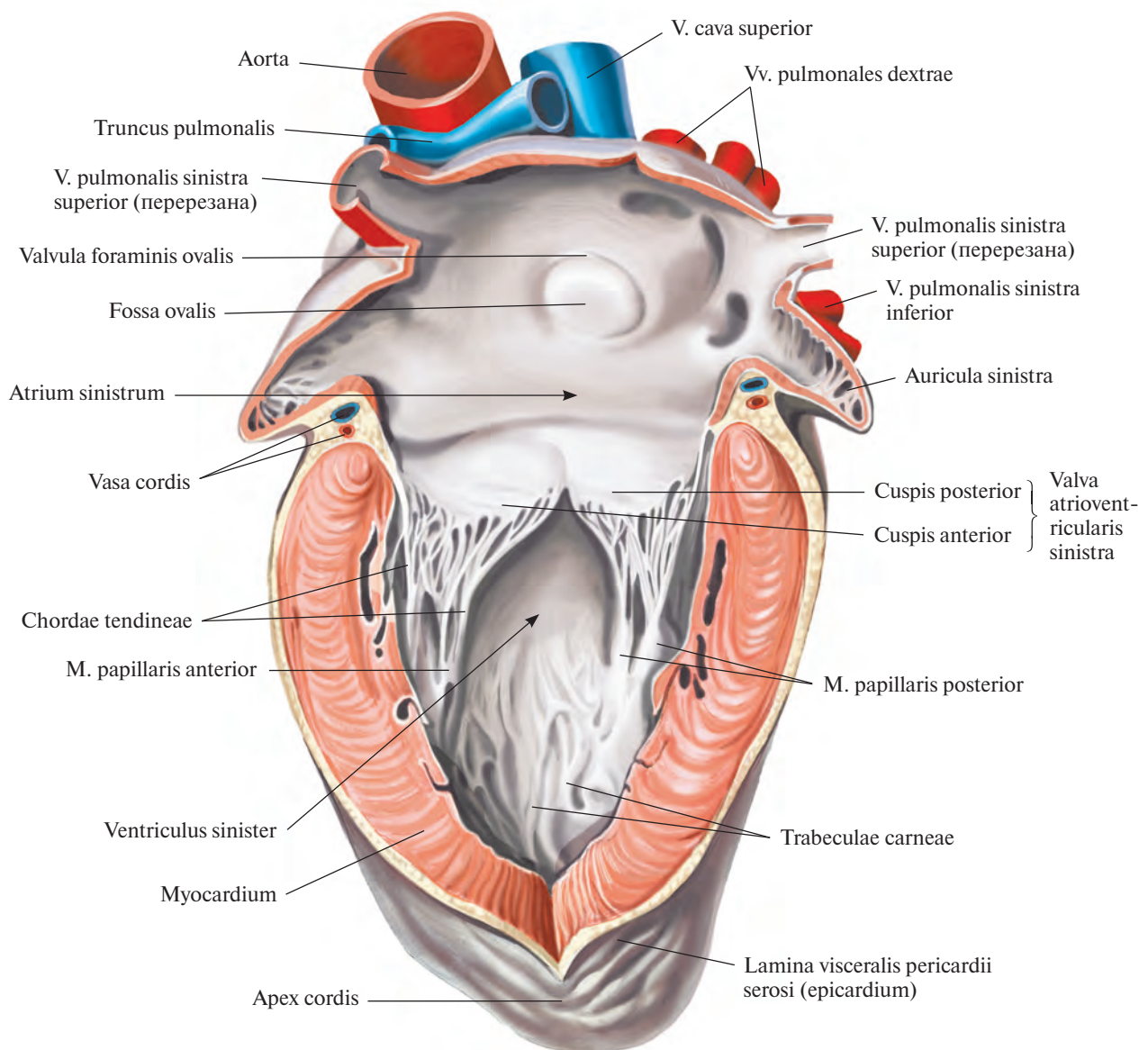


Рис. 702. Сердце, сог; вид слева.
(*Левое предсердие и левый желудочек вскрыты.*)

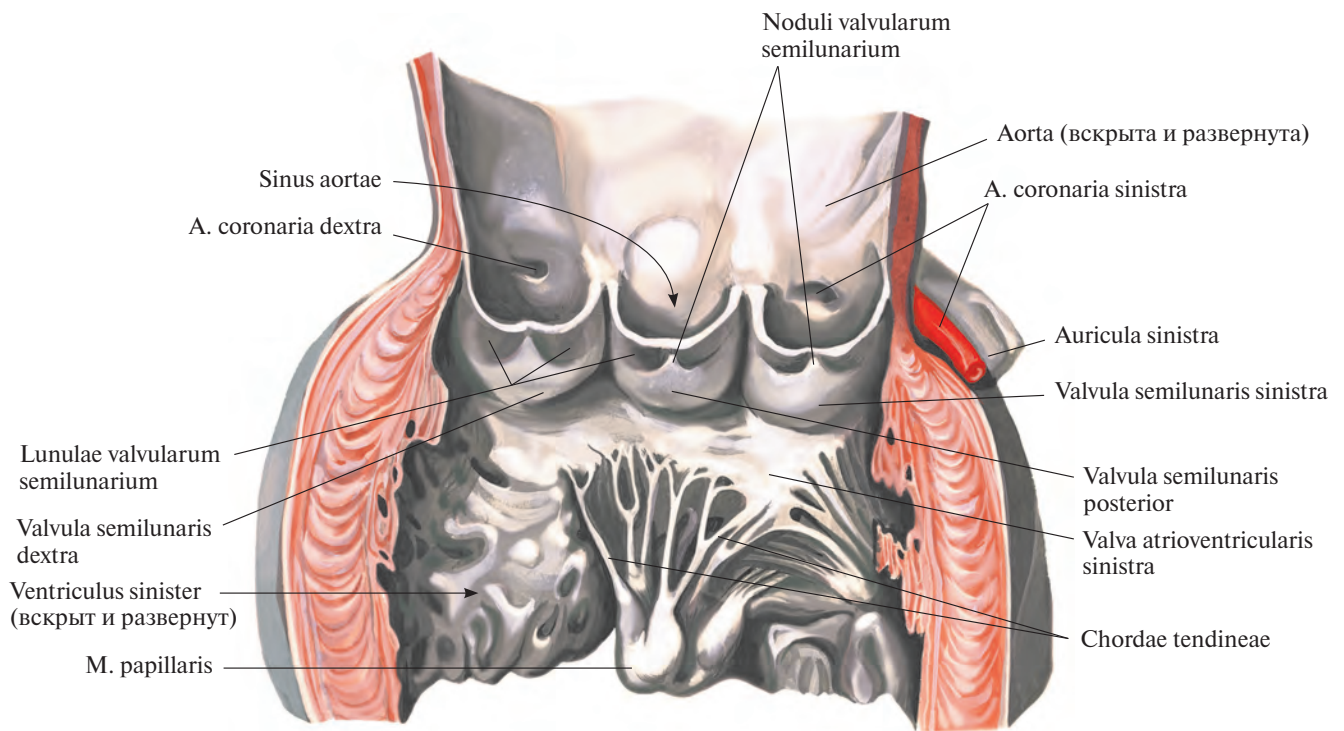


Рис. 703. Клапан аорты, valva aortae.

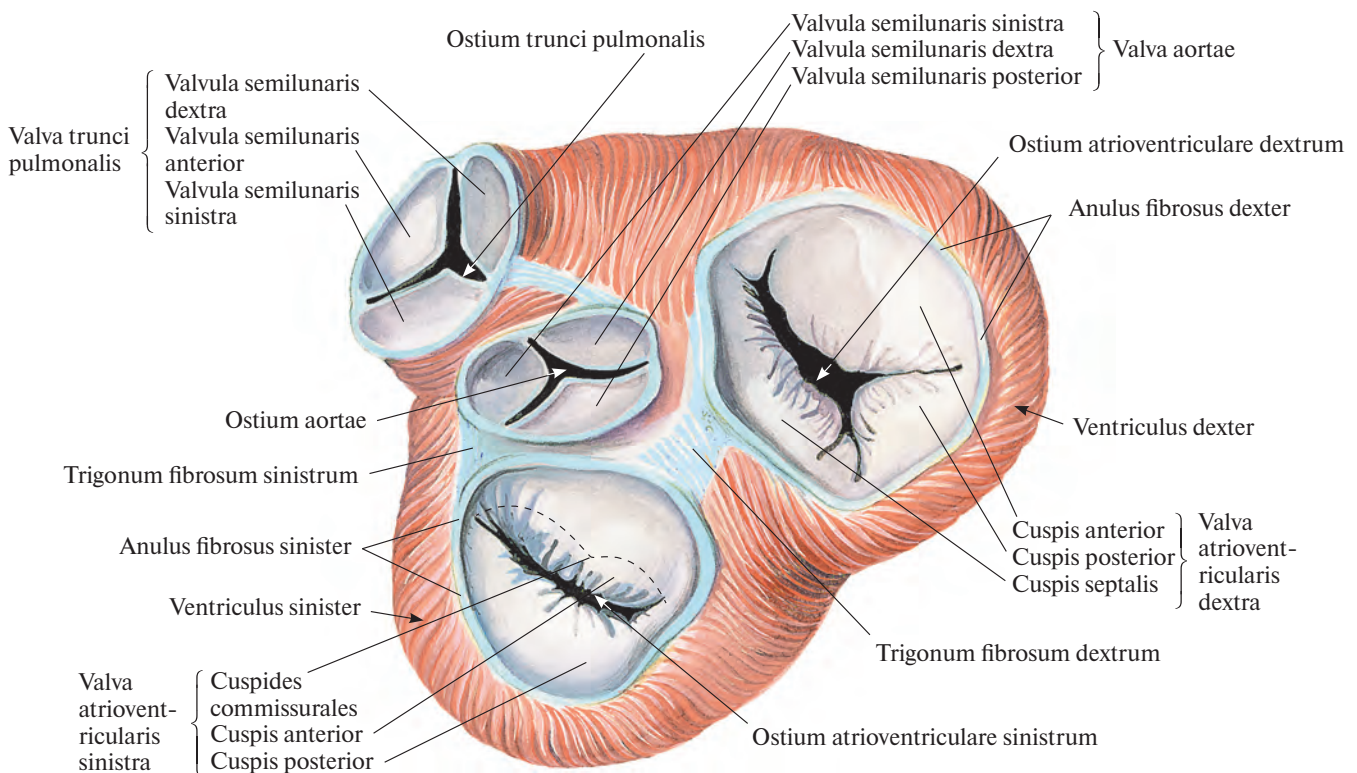


Рис. 704. Клапаны сердца, valvulae cordis, и фиброзные кольца, anuli fibrosi; вид сверху.

(Поперечным разрезом удалены легочный ствол, аорта и предсердия; эпикард удален, видны пучки миокарда.)

полулунной (венечной) заслонкой, *valvula semilunaris (coronaria) dextra*; левой полулунной (венечной) заслонкой, *valvula semilunaris (coronaria) sinistra*, и задней полулунной (невенечной) заслонкой, *valvula semilunaris posterior (non coronaria)*. Вместе они составляют *клапан аорты, valva aortae*.

Полулунные заслонки аорты, как и полулунные заслонки легочного ствола, образованы дубликатурой эндокарда, но более развиты. Залегающие в каждой из них *узелки полулунных заслонок, noduli valvularum semilunarium*, толще и твердые. Расположенные с каждой стороны от узелка *луночки полулунных заслонок, lunulae valvularum semilunarium*, более крепкие.

СТРОЕНИЕ СТЕНКИ СЕРДЦА

Стенка сердца состоит из трех слоев: наружного — **эпикарда**, среднего — **миокарда** и внутреннего — **эндокарда**.

НАРУЖНАЯ ОБОЛОЧКА СЕРДЦА

Эпикард, epicardium (см. рис. 696, 697, 716), представляет собой гладкую, тонкую и прозрачную наружную оболочку сердца. Он является висцеральной пластинкой, *lamina visceralis*, перикарда, *pericardium*. Соединительнотканная основа эпикарда в различных участках сердца, особенно в бо-

роздах и в области верхушки, содержит жировую ткань. С помощью соединительной ткани эпикард срастается с миокардом, наиболее плотно — в местах наименьшего скопления или отсутствия жировой ткани (см. «Перикард»).

СРЕДНЯЯ ОБОЛОЧКА СЕРДЦА

Миокард, myocardium (рис. 705, 706, 709; см. рис. 699, 700, 702, 704, 707, 708), средняя — мышечная оболочка сердца, или сердечная мышца, представляет собой мощную и значительную по толщине часть стенки сердца. Наибольшей толщины он достигает в области стенки левого желу-

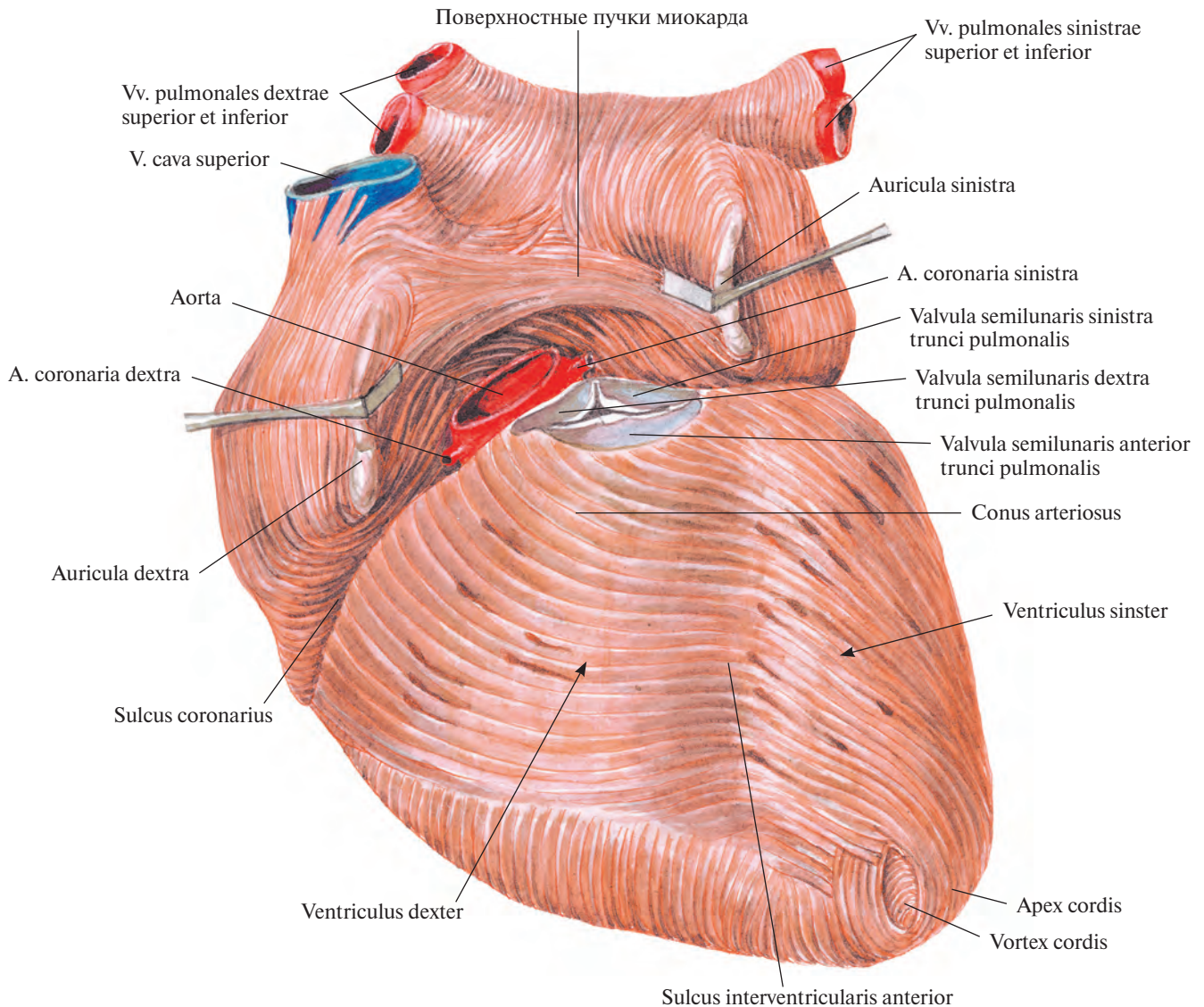


Рис. 705. Мышечная оболочка, *myocardium*, предсердий и желудочков; вид спереди. (Эпикард удален; удалены начальные участки аорты и легочного ствола.)

Вертикальные мышечные пучки размещаются перпендикулярно по отношению к фиброзным кольцам предсердно-желудочковых отверстий, прикрепляясь к ним своими концами. Часть вертикальных мышечных пучков входит в толщу створок предсердно-желудочковых клапанов.

Глубокие пучки мышц образуют гребенчатые мышцы, *mm. reclinati*, которые наиболее развиты на внутренней поверхности переднеправой стенки полости правого предсердия, а также правого и левого ушек; в левом предсердии выражены мень-

ше. В промежутках между гребенчатыми мышцами стенка предсердий и ушек особенно истончена.

На внутренней поверхности обоих ушек имеются короткие и тонкие пучки — так называемые мясистые трабекулы, *trabeculae carneae*. Перекрещиваясь в различных направлениях, они образуют очень тонкую петлеобразную сеть.

Мышечная оболочка желудочков

В мышечной оболочке — миокарде желудочков (рис. 707—709) различают поверх-

ностные, средние и глубокие пучки. Поверхностные и глубокие пучки, переходя с одного желудочка на другой, являются общими для них; средние, хотя и связаны с поверхностными и глубокими пучками, окружают каждый желудочек в отдельности.

Поверхностные пучки начинаются у основания сердца от фиброзных колец обоих желудочков, некоторые — от корней легочного ствола и аорты. По грудино-реберной поверхности сердца они идут справа налево, а по диафрагмальной — слева направо. На верхушке левого желудочка те и другие пучки образуют так называемый *завиток*

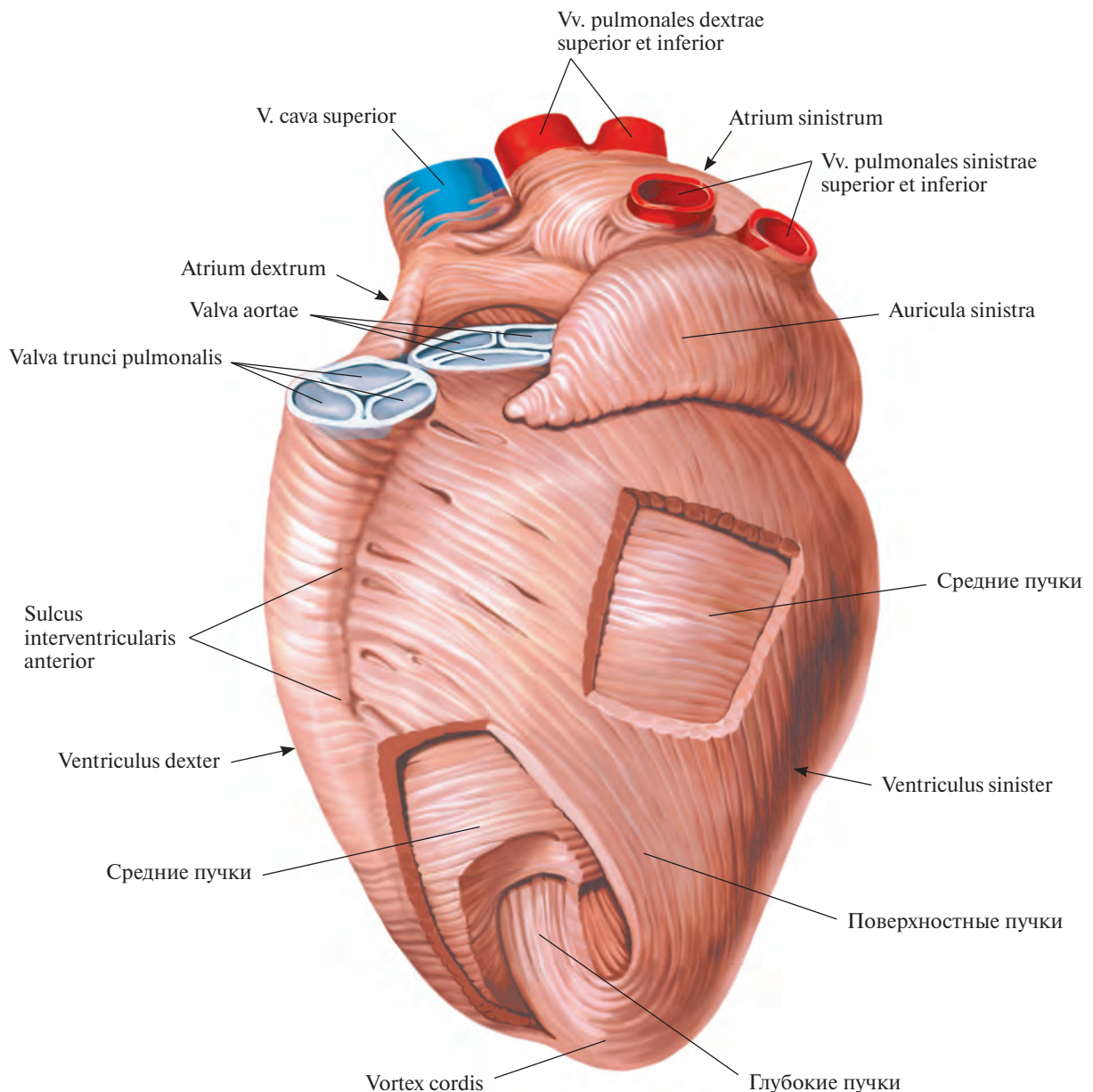


Рис. 707. Сердце, сог; вид слева.
(Расположение пучков миокарда.)

сердца, *vortex cordis* (см. рис. 706, 707), и проникают в глубину стенок сердца, переходя в глубокие мышечные пучки.

Глубокие пучки поднимаются от верхушки сердца к его основанию. Они имеют цилиндрическую или овальную форму, многократно расщепляются и снова соединяются, образуя различной величины петли. Более короткие из них не достигают основания сердца, направляясь косо от одной стенки сердца к другой в виде мясистых трабекул, которых нет только на межжелудочковой перегородке под артериальными отверстиями.

Ряд таких коротких, но более мощных мышечных пучков, связанных частично и со средними, и с поверхностными пучками, свободно выступают в полость желудочков, образуя различной величины конусовидные сосочковые мышцы (см. рис. 699, 700, 702).

Сосочковые мышцы с сухожильными хордами удерживают створки клапанов при захлопывании их током крови, направляющейся из сократившихся желудочков (при систоле) в расслабившиеся предсердия (при диастоле). Встречая препятствие со стороны клапанов, кровь устремляется не в предсердия, а в отверстия аорты и легочного ствола, полулунные заслонки которых прижимаются ее током к стенкам этих сосудов и тем самым оставляют их просвет открытым.

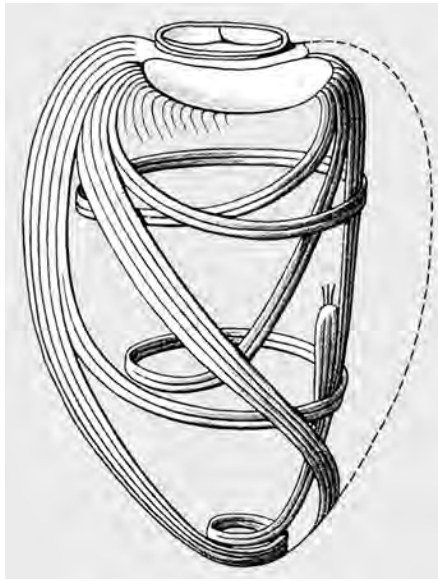


Рис. 708. Направление мышечных пучков стенки левого желудочка (схема).

Средние пучки располагаются циркулярно в стенках каждого желудочка между поверхностными и глубокими мышечными пучками. Они более развиты в левом желудочке, поэтому стенки последнего значительно толще, чем стенки правого

желудочка. Средние мышечные пучки правого желудочка уплощены и имеют почти поперечное и несколько косое от основания сердца к его верхушке направление.

Межжелудочковая перегородка, septum interventriculare (см. рис. 699), образована всеми тремя мышечными пучками обоих желудочков, однако мышечные пучки левого желудочка преобладают. Толщина перегородки достигает 10—11 мм, несколько уступая толщине стенки левого желудочка. Межжелудочковая перегородка выдается в полость правого желудочка. Значительно большая часть ее ($\frac{4}{3}$) представляет собой хорошо развитый мышечный пласт и называется *мышечной частью, pars muscularis*. Верхняя часть межжелудочковой перегородки ($\frac{1}{3}$) считается *перепончатой частью, pars membranacea*. К ней прикрепляется перегородочная створка правого предсердно-желудочкового клапана.

ВНУТРЕННЯЯ ОБОЛОЧКА СЕРДЦА

Эндокард, endocardium (см. рис. 699, 709), внутренняя оболочка сердца, состоит из эластических волокон, среди которых располагаются соединительнотканнные и гладкомышечные клетки. Со стороны полости сердца покрыт эндотелием.

Эндокард выстилает все камеры сердца, плотно сращен с подлежащим миокар-

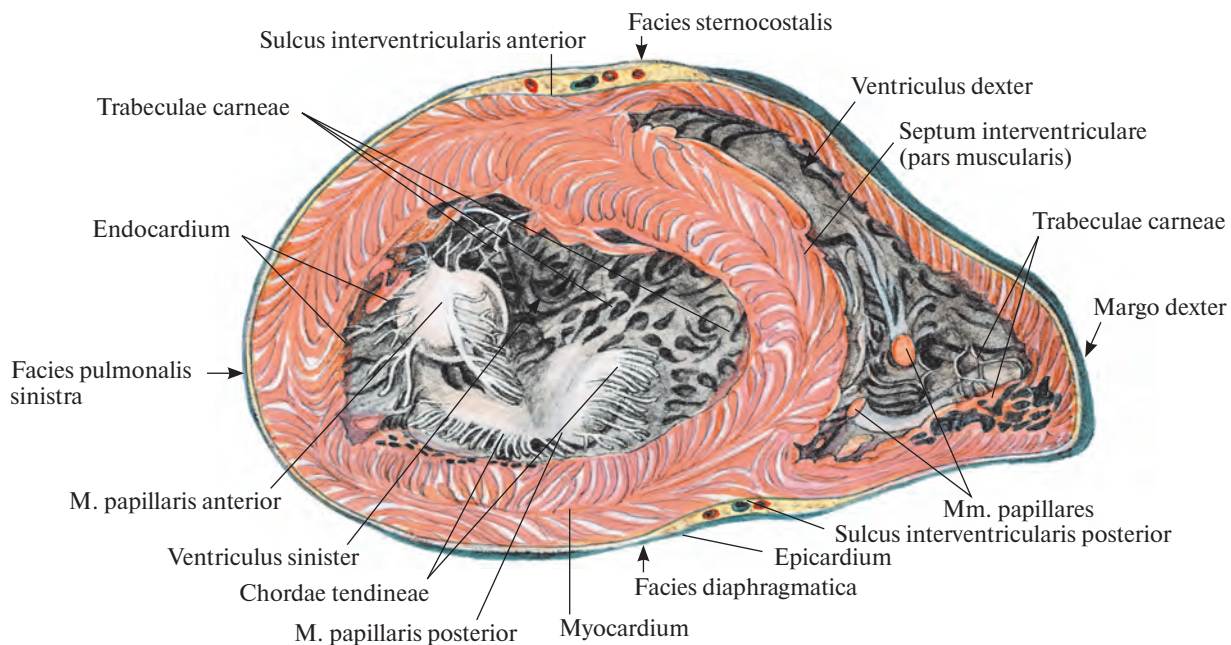


Рис. 709. Мышечная оболочка, миокардий, желудочков.

(Поперечный срез желудочков перпендикулярно продольной оси сердца на уровне верхней и средней его третей.)

сердца, *vortex cordis* (см. рис. 706, 707), и проникают в глубину стенок сердца, переходя в глубокие мышечные пучки.

Глубокие пучки поднимаются от верхушки сердца к его основанию. Они имеют цилиндрическую или овальную форму, многократно расщепляются и снова соединяются, образуя различной величины петли. Более короткие из них не достигают основания сердца, направляясь косо от одной стенки сердца к другой в виде мясистых трабекул, которых нет только на межжелудочковой перегородке под артериальными отверстиями.

Ряд таких коротких, но более мощных мышечных пучков, связанных частично и со средними, и с поверхностными пучками, свободно выступают в полость желудочков, образуя различной величины конусовидные сосочковые мышцы (см. рис. 699, 700, 702).

Сосочковые мышцы с сухожильными хордами удерживают створки клапанов при захлопывании их током крови, направляющейся из сократившихся желудочков (при систоле) в расслабившиеся предсердия (при диастоле). Встречая препятствие со стороны клапанов, кровь устремляется не в предсердия, а в отверстия аорты и легочного ствола, полулунные заслонки которых прижимаются ее током к стенкам этих сосудов и тем самым оставляют их просвет открытым.

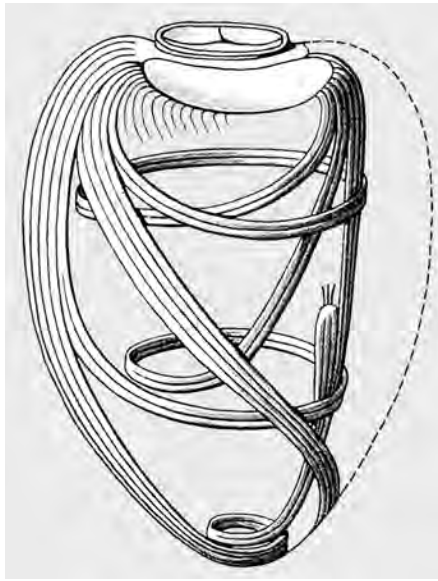


Рис. 708. Направление мышечных пучков стенки левого желудочка (схема).

Средние пучки располагаются циркулярно в стенках каждого желудочка между поверхностными и глубокими мышечными пучками. Они более развиты в левом желудочке, поэтому стенки последнего значительно толще, чем стенки правого

желудочка. Средние мышечные пучки правого желудочка уплощены и имеют почти поперечное и несколько косое от основания сердца к его верхушке направление.

Межжелудочковая перегородка, septum interventriculare (см. рис. 699), образована всеми тремя мышечными пучками обоих желудочков, однако мышечные пучки левого желудочка преобладают. Толщина перегородки достигает 10—11 мм, несколько уступая толщине стенки левого желудочка. Межжелудочковая перегородка выдается в полость правого желудочка. Значительно большая часть ее ($\frac{4}{3}$) представляет собой хорошо развитый мышечный пласт и называется *мышечной частью, pars muscularis*. Верхняя часть межжелудочковой перегородки ($\frac{1}{3}$) считается *перепончатой частью, pars membranacea*. К ней прикрепляется перегородочная створка правого предсердно-желудочкового клапана.

ВНУТРЕННЯЯ ОБОЛОЧКА СЕРДЦА

Эндокард, endocardium (см. рис. 699, 709), внутренняя оболочка сердца, состоит из эластических волокон, среди которых располагаются соединительнотканнные и гладкомышечные клетки. Со стороны полости сердца покрыт эндотелием.

Эндокард выстилает все камеры сердца, плотно сращен с подлежащим миокар-

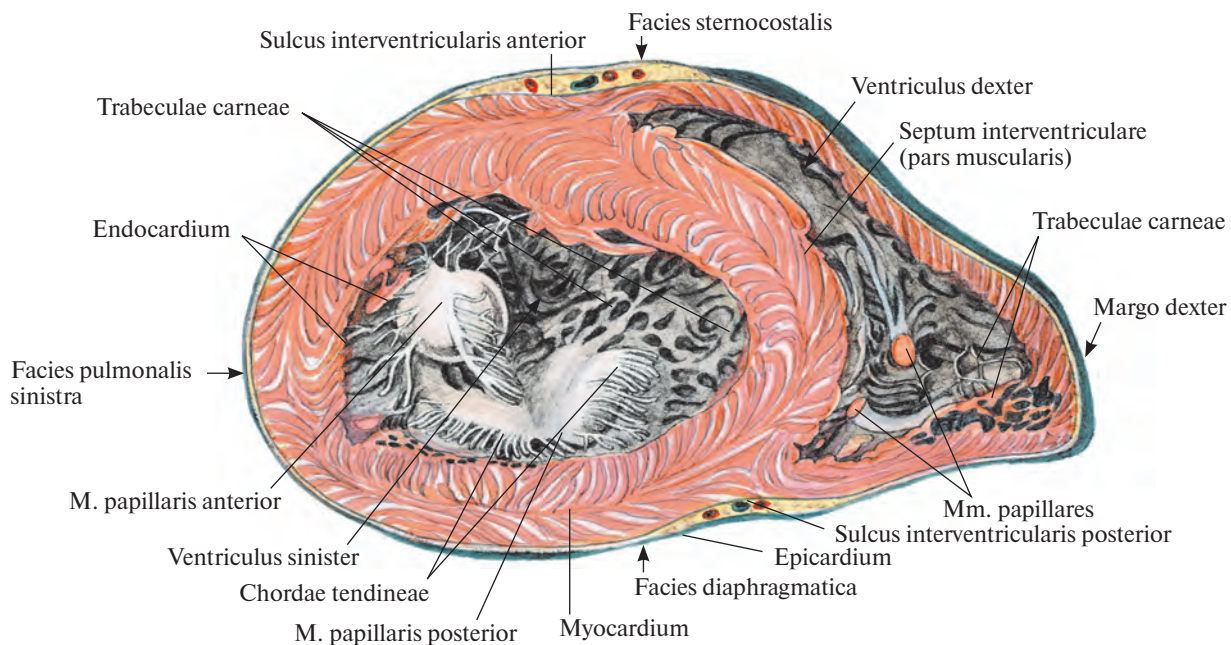


Рис. 709. Мышечная оболочка, миокардий, желудочков.

(Поперечный срез желудочков перпендикулярно продольной оси сердца на уровне верхней и средней его третей.)

дом, следует за всеми его неровностями, образуемыми мясистыми трабекулами, гребенчатыми и сосочковыми мышцами, а также их сухожильными выростами.

На внутреннюю оболочку идущих от сердца и впадающих в него сосудов — полых и легочных вен, аорты и легочного ствола — эндокард переходит без резких границ. В предсердиях он толще, чем в желудочках, особенно в левом предсердии, и тоньше там, где покрывает сосочковые мышцы с сухожильными хордами и мясистые трабекулы.

В наиболее истонченных участках стенок предсердий, где среди мышечных пучков имеются промежутки, эндокард тесно соприкасается и даже срастается с эпикардом. В области фиброзных колец предсердно-же-

лудочковых отверстий, а также отверстий аорты и легочного ствола он путем удвоения своего листка — дубликатуры эндокарда образует створки предсердно-желудочковых клапанов и полулунные клапаны легочного ствола и аорты. Волокнистая соединительная ткань между обоими листками каждой из створок и полулунных заслонок соединена с фиброзными кольцами и таким образом прикрепляет к ним клапаны.

ПРОВОДЯЩАЯ СИСТЕМА СЕРДЦА

Сердце, как орган, функционирующий в режиме постоянного автоматизма, включает в себя *проводящую систему сердца*,

complexus stimulans cordis (systema conducente cordis), координирующую, корригирующую и обеспечивающую ритмичность его работы.

Проводящая система сердца состоит из волокон проводящего миокарда, образующих узлы и пучки, которые служат для передачи импульсов, обуславливающих последовательность сокращений отдельных камер сердца.

У места впадения верхней полых вены в правое предсердие, между веной и правым ушком, располагается *синусно-предсердный узел, nodus sinuatrialis* (рис. 710). Волокна этого узла идут вдоль пограничного гребня, т. е. по границе, разделяющей правое ушко и синус полых вен, и окружают проходящий там артериальный сосуд, направляясь

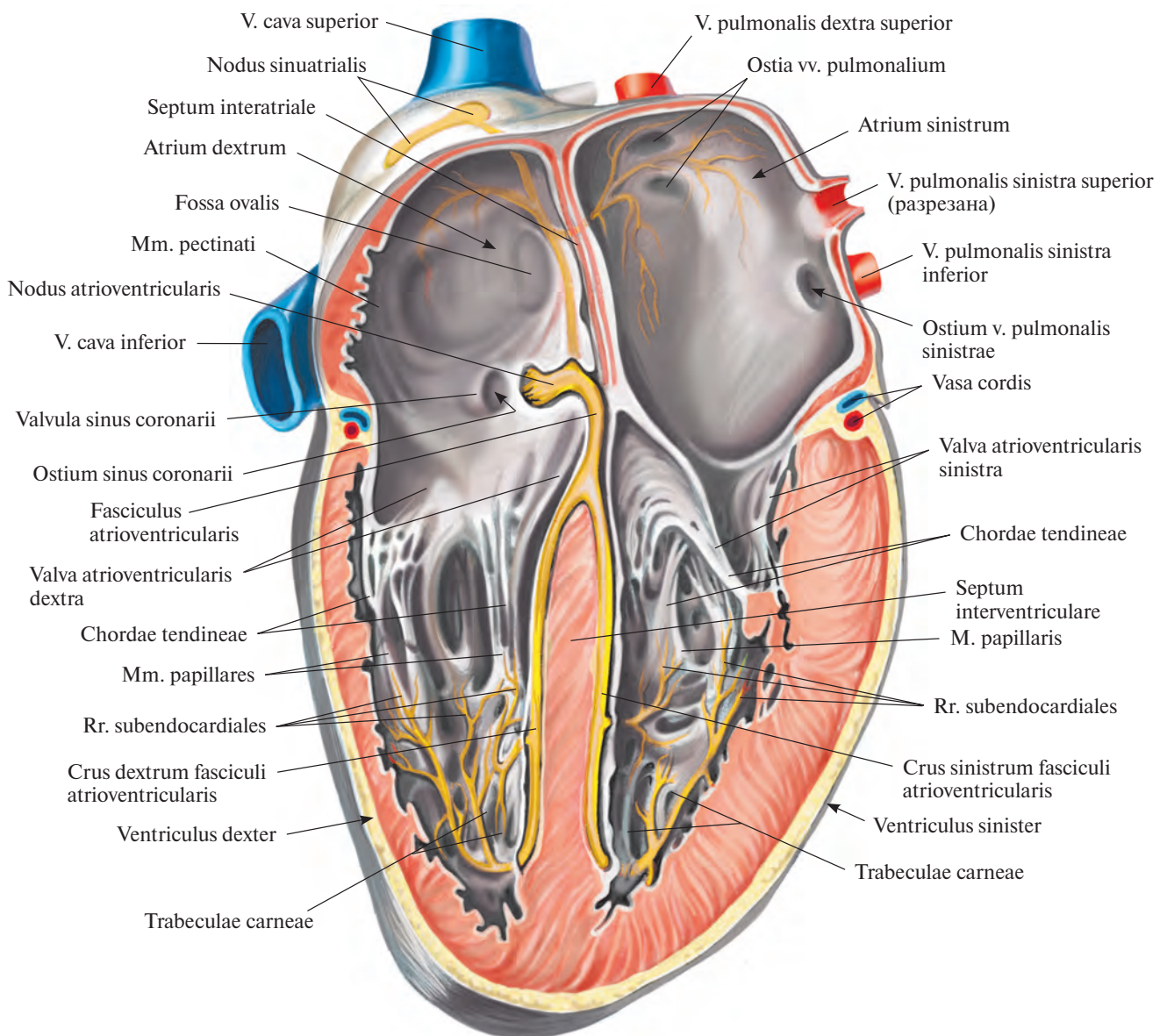


Рис. 710. Проводящая система сердца, *complexus stimulans cordis* (полусхематично).

к миокарду предсердий и предсердно-желудочковому узлу.

Мускулатура предсердий в основном не соприкасается с мускулатурой желудочков. Исключение составляет пучок проводящих волокон, начинающийся в межпредсердной перегородке в области венозного синуса сердца. Этот пучок состоит из волокон, содержащих большое количество саркоплазмы и немного миофибрилл. Он направляется к межжелудочковой перегородке и проникает в нее.

В пучке различают утолщенную начальную часть — *предсердно-желудочковый узел, nodus atrioventricularis*, переходящий в более тонкий *предсердно-желудочковый пучок, fasciculus atrioventricularis* (см. рис. 710). На-

чальная часть пучка направляется к межжелудочковой перегородке, пролегает между обоими фиброзными кольцами и у верхнезаднего отдела мышечной части перегородки делится на правую и левую ножки.

Правая ножка, crus dextrum, короткая и более тонкая, следует по перегородке со стороны полости правого желудочка к основанию передней сосочковой мышцы и в виде сети тонких волокон распространяется в мышечных пучках желудочка.

Левая ножка, crus sinistrum, шире и длиннее правой, располагается на левой стороне межжелудочковой перегородки, в своих начальных отделах залегает более поверхностно, ближе к эндокарду. Направляясь к основанию сосочковых мышц, она

рассыпается на тонкую сеть волокон, образующих переднюю и заднюю *субэндокардиальные ветви, rr. subendocardiales*, простирающиеся в миокарде левого желудочка.

СОСУДЫ СЕРДЦА

АРТЕРИИ

Кровоснабжение сердца осуществляет двумя артериями: правой венечной артерией и левой венечной артерией, которые являются первыми ветвями аорты (рис. 711—714). Каждая из них выходит из соответствующего синуса аорты.

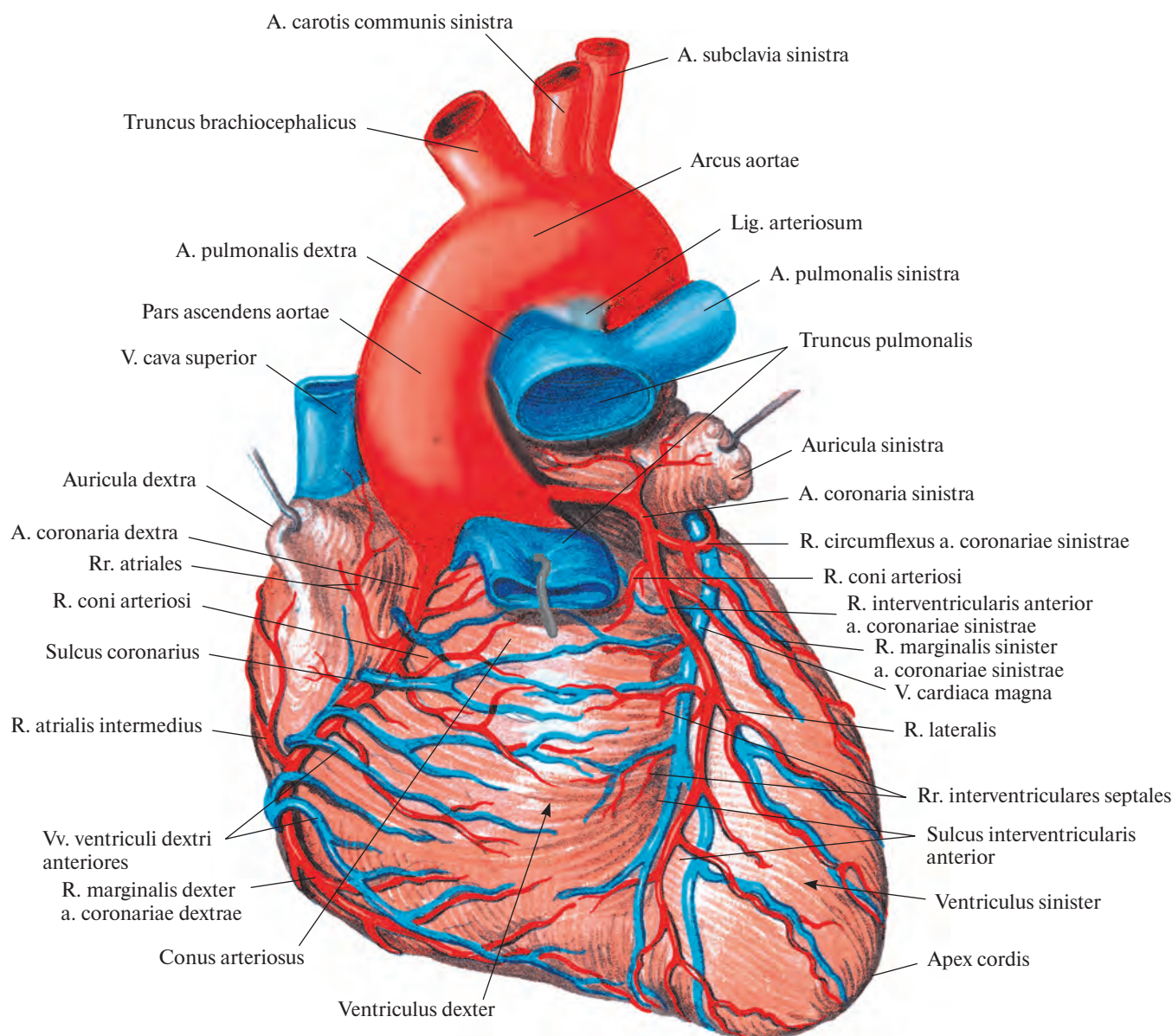


Рис. 711. Артерии и вены сердца, aa. et vv. cordis. (Грудино-реберная поверхность.)
(Легочный ствол подрезан и оттянут кпереди.)

Правая венечная артерия, a. coronaria dextra (см. рис. 703, 705, 711—713), берет начало от аорты на уровне правого синуса, следует вниз по ее стенке между артериальным конусом правого желудочка и правым ушком в венечную борозду. Прикрытая в своих начальных отделах правым ушком, артерия достигает правого края сердца. Там она посылает к стенке желудочка так называемую *правую краевую ветвь, r. marginalis dexter*, идущую вдоль правого края к верхушке сердца, а в области ушка — небольшую *ветвь синусно-предсердного узла, r. nodi sinuatrialis*.

Далее, отдав ряд мелких ветвей к стенкам аорты, ушка и артериального конуса (*ветвь артериального конуса, r. conii arteriosi*), правая венечная артерия переходит

на диафрагмальную поверхность сердца, где тоже пролегает в глубине венечной борозды. Там она посылает небольшие ветви к задней стенке правого предсердия и правого желудочка (*промежуточная предсердная ветвь, r. atrialis intermedius*), а также тоненькие ветви, кровоснабжающие предсердно-желудочковый узел и сопровождающие предсердно-желудочковый пучок, — *ветви предсердно-желудочкового узла, rr. nodi atrioventricularis*.

На диафрагмальной поверхности правая венечная артерия доходит до задней межжелудочковой борозды сердца, по которой спускается в виде *задней межжелудочковой ветви, r. interventricularis posterior*. Последняя примерно на границе средней и

нижней трети этой борозды погружается в толщу миокарда. Она кровоснабжает задний отдел межжелудочковой перегородки (*перегородочные межжелудочковые ветви, rr. interventriculares septales*) и задние стенки как правого, так и левого желудочка.

В месте погружения основного ствола в межжелудочковую борозду от него отделяется крупная ветвь, переходящая по венечной борозде на левую половину сердца и питающая своими ветвями задние стенки левого предсердия и левого желудочка.

Левая венечная артерия, a. coronaria sinistra (см. рис. 703, 705, 711, 713), более крупная, чем правая. Начинается на уровне левого синуса аорты, следует влево позади корня легочного ствола, а затем между

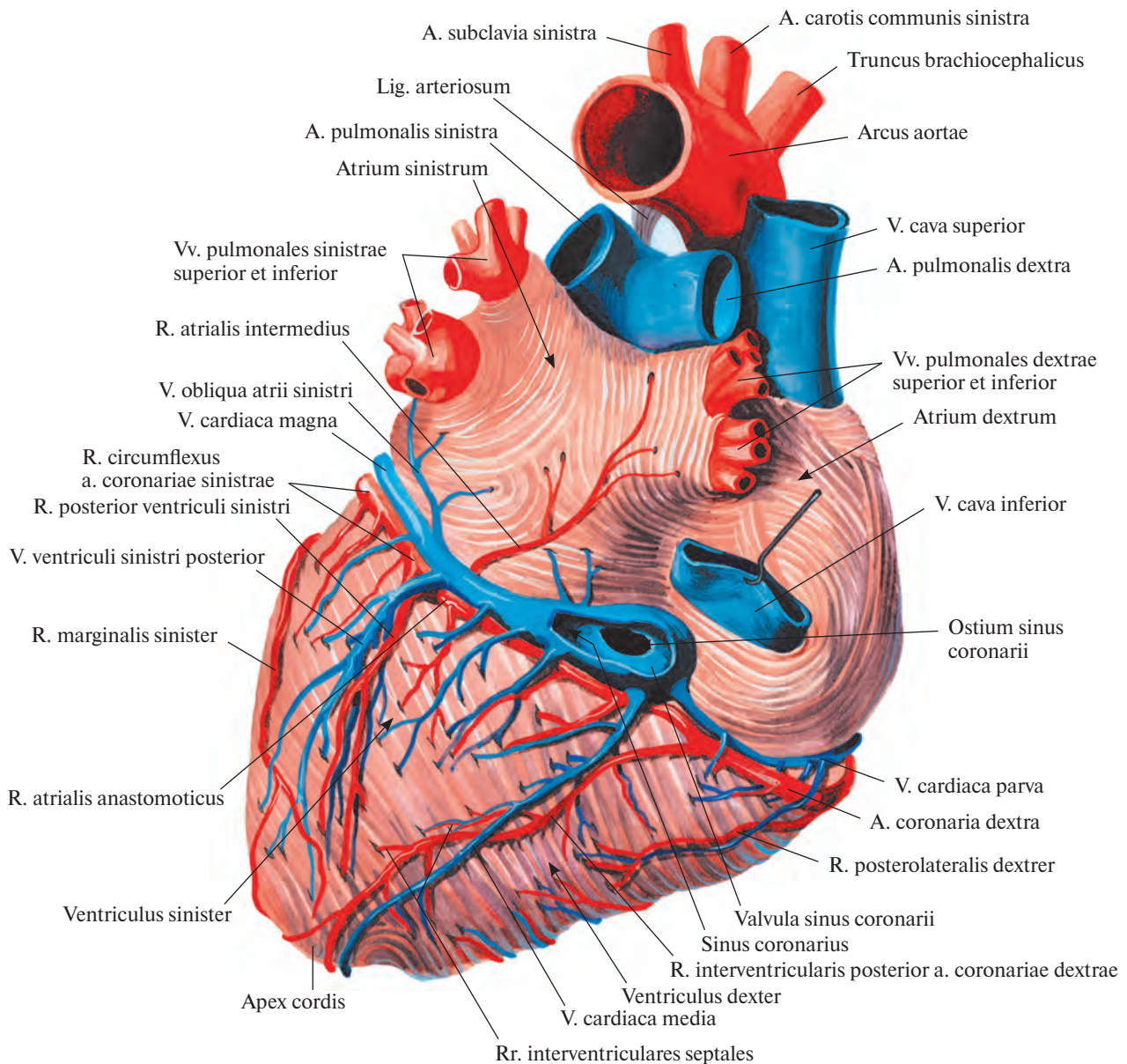


Рис. 712. Артерии и вены сердца, aa. et vv. cordis. (Диафрагмальная поверхность.)
(Нижняя полая вена оттянута кверху; венечный синус вскрыт.)

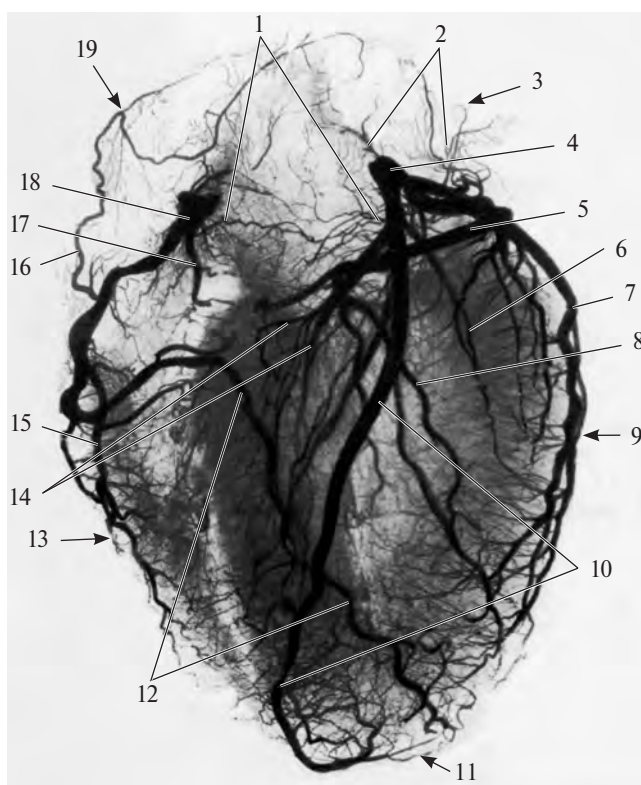


Рис. 713. Артерии сердца (рентгенограмма). (Препарат Л. Ломакиной.)

1 — сосуды артериального конуса; 2 — сосуды левого предсердия; 3 — левое предсердие; 4 — левая венечная артерия; 5 — огибающая ветвь; 6 — передняя ветвь левого желудочка; 7 — левая краевая ветвь; 8 — задняя ветвь левого желудочка; 9 — левый желудочек; 10 — передняя межжелудочковая ветвь; 11 — верхушка сердца; 12 — задняя межжелудочковая ветвь; 13 — правый желудочек; 14 — перегородочные межжелудочковые ветви; 15 — правая краевая ветвь; 16 — ветвь правого предсердия; 17 — передняя ветвь правого желудочка; 18 — правая венечная артерия; 19 — правое предсердие.

ним и левым ушком. Направляясь к левой части венечной борозды, еще за легочным стволом делится чаще всего на две ветви: переднюю межжелудочковую ветвь и огибающую ветвь.

1. *Передняя межжелудочковая ветвь, r. interventricularis anterior*, является продолжением основного ствола. Спускается по передней межжелудочковой борозде к верхушке сердца, огибает ее и заходит в концевой отдел задней межжелудочковой борозды; не достигая задней межжелудочковой ветви, погружается в толщу миокарда, отдавая ряд *перегородочных межжелудочковых ветвей, rr. interventriculares septales*. По пути посылает маленькие ветви к артериальному конусу (*ветвь артериального конуса, r. coni arteriosi*), близлежащим участкам стенок левого и правого желудочков, более крупную ветвь — к передней части межжелудочковой перегородки, мелкие анастомотические ветви к небольшим стволам, следующим от правой венечной артерии, и полностью кровоснабжает верхушку сердца.

Вблизи своего начала передняя межжелудочковая ветвь отдает диагонально идущую довольно мощную *латеральную ветвь, r. lateralis*, которая иногда отходит от основного ствола левой венечной артерии. И в том и в другом случае она распадается в области передней стенки левого желудочка.

2. *Огибающая ветвь, r. circumflexus*, следует по венечной борозде на диафрагмальную поверхность сердца. Выйдя из-под левого ушка, отдает крупную *левую краевую ветвь, r. marginalis sinister*, пролегающую книзу и несколько кзади вдоль легочной поверхности сердца по направлению к его верхушке и заканчивающуюся в передней сосочковой мышце. На диафрагмальной поверхности она посылает крупную ветвь, питающую переднюю и заднюю стенки левого желудочка, — *заднюю ветвь левого желудочка, r. posterior ventriculi sinistri*. Не доходя до задней межжелудочковой борозды, огибающая ветвь спускается по диафрагмальной поверхности левого желудочка,

но верхушки сердца не достигает. На своем пути она посылает *промежоточную предсердную ветвь, r. atrialis intermedius*, следующую под большой веной сердца на диафрагмальную поверхность левого предсердия и кровоснабжающую стенки левого ушка и левого предсердия. Кроме того, от левой венечной артерии у места отхождения задней ветви левого желудочка отделяется *анастомотическая предсердная ветвь, r. atrialis anastomotica*, которая соединяется с ветвями правой венечной артерии в области венечного синуса.

Иногда огибающая ветвь посылает непостоянные *ветви синусно-предсердного и предсердно-желудочкового узлов, rr. nodi sinuatrialis et nodi atrioventricularis*, анастомозирующие с одноименными ветвями правой венечной артерии.

Таким образом, правая венечная артерия кровоснабжает стенки легочного ствола, аорты, правого и левого предсердий, правого желудочка, заднюю стенку левого

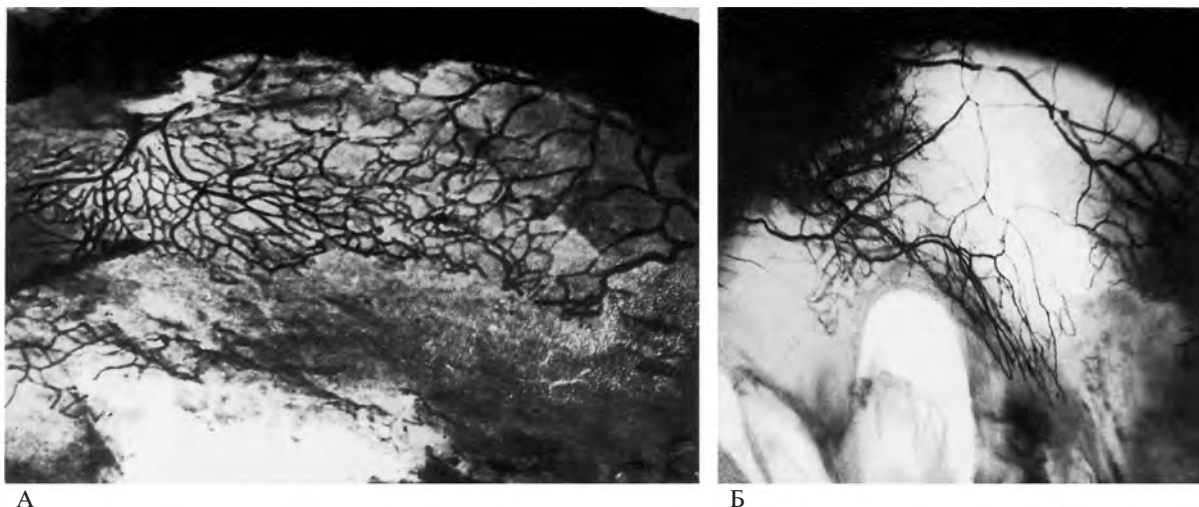


Рис. 714. Сосуды створок клапанов. (Препараты В. Соколова.)
(Сосуды инъецированы водной взвесью черной туши.)

А — передняя створка левого предсердно-желудочкового клапана (вблизи основания створки располагается узкопетлистая сосудистая сеть).
Б — передняя створка правого предсердно-желудочкового клапана (со стороны основания в створку проникают кровеносные сосуды, образуя узко- и широкопетлистые сети).

желудочка, межпредсердную и межжелудочковую перегородки.

Левая венечная артерия питает стенки легочного ствола, аорты, правого и левого предсердий, передние стенки правого и левого желудочков, заднюю стенку левого желудочка, межпредсердную и межжелудочковую перегородки.

Венечные артерии сердца анастомозируют между собой во всех его отделах, за исключением правого края и легочной поверхности, которые кровоснабжаются только соответствующими артериями.

Кроме того, имеются вневенечные анастомозы, образованные сосудами, питающими стенки легочного ствола, аорты и полых вен, а также сосудами задней стенки предсердий. Все эти сосуды соединяются с артериями бронхов, диафрагмы и перикарда.

Помимо межвенечных анастомозов (интеркоронарных), в сердце очень хорошо развиты анастомозы ветвей одной и той же артерии (интракоронарные).

Внутрисердечные артерии, особенно в области желудочков, повторяют ход мышечных пучков: в пределах поверхностных и глубоких пучков, а также сосочковых мышц они следуют по продольной оси сердца, а в средних пучках имеют поперечное направление.

ВЕНЫ

Большая часть вен сердца, *venae cordis* (кроме наименьших и передних), приносит кровь в особый резервуар — венечный синус (рис. 712; см. рис. 697, 699), открываю-

щийся в задний отдел полости правого предсердия.

Венечный синус, *sinus coronarius*, является как бы продолжением на диафрагмальную поверхность сердца его большой вены. Он располагается в левой части задней венечной борозды, начинаясь от места впадения в большую вену сердца косой вены левого предсердия и заканчиваясь между отверстием полой вены и правым предсердно-желудочковым отверстием; его длина 2—3 см. Над венечным синусом перебрашивается тонкий слой пучков миокарда, некоторые из них образуют его среднюю оболочку.

Отверстие венечного синуса, *ostium sinus coronarii*, в полости правого предсердия окаймлено **заслонкой венечного синуса**, *valvula sinus coronarii* (см. рис. 710). Две—три небольшие заслонки имеются и в самом синусе, недалеко от его отверстия.

К системе венечного синуса относятся следующие вены.

Большая вена сердца, *v. cardiaca (cordis) magna* (см. рис. 711, 712), начинается на передней поверхности верхушки сердца. Сначала она пролегает в передней межжелудочковой борозде рядом с нисходящей ветвью левой венечной артерии. Достигнувверху венечной борозды, она идет по ней по нижней границе левого предсердия до легочной поверхности сердца. Обогнув ее, большая вена сердца попадает в диафрагмальную часть венечной борозды, где и переходит без резкой границы в венечный синус. Иногда на месте перехода имеется маленькая заслонка.

В большую вену сердца впадают вены с грудино-реберной поверхности обоих же-

лудочков, межжелудочковой перегородки и в отдельных случаях вблизи синуса — задняя вена левого желудочка.

1. **Косая вена левого предсердия**, *v. obliqua atrii sinistri* (см. рис. 712), начинается на латеральной стенке левого предсердия и идет слева направо вниз в виде небольшой ветви в складке перикарда. Направляясь вниз и вправо по задней стенке левого предсердия, она переходит в венечный синус. У устья этой вены иногда встречается маленькая заслонка.

2. **Задняя вена левого желудочка**, *v. ventriculi sinistri posterior* (см. рис. 712), возникнув на заднебоковой стенке левого желудочка, направляется вверх и впадает либо в большую вену сердца, либо непосредственно в венечный синус.

3. **Средняя вена сердца (задняя межжелудочковая вена)**, *v. cardiaca (cordis) media (v. interventricularis posterior)* (см. рис. 712), начинается на диафрагмальной поверхности сердца в области его верхушки, пролегает в задней межжелудочковой борозде рядом с межжелудочковой ветвью правой венечной артерии и входит в правый конец венечного синуса. По пути принимает мелкие ветви с диафрагмальной поверхности обоих желудочков. В области вырезки сердца анастомозирует с большой веной сердца.

Малая вена сердца, *v. cardiaca (cordis) parva* (см. рис. 712), начинается на правом крае правого предсердия и правого желудочка, проходит по задней части венечной борозды и либо впадает в правый конец венечного синуса, либо самостоятельно открывается в полость правого предсердия, иногда в среднюю вену сердца.

Вне системы венечного синуса рассматривают следующие вены.

1. *Передние вены правого желудочка (передние сердечные вены, передние вены сердца), vv. ventriculi dextri anteriores (vv. cordis aetiores, vv. cordis anteriores)* (см. рис. 711), бывают различной величины. Они берут начало в области передней и боковой стенок правого желудочка, направляются кверху и вправо к

венечной борозде и впадают непосредственно в правое предсердие; в устьях этих вен иногда имеются небольшие клапаны.

2. *Наименьшие вены сердца, vv. cordis (cordis) mininae*, — группа мелких вен, собирающих кровь из различных участков сердца. Они открываются *отверстиями наименьших вен, foramina venarum minimarum*, непосредственно в правое и отчасти в ле-

вое предсердия, а также в желудочки (см. рис. 700).

ТОПОГРАФИЯ СЕРДЦА

Сердце, окруженное перикардом, располагается в нижнем отделе переднего средостения и, за исключением основания, где

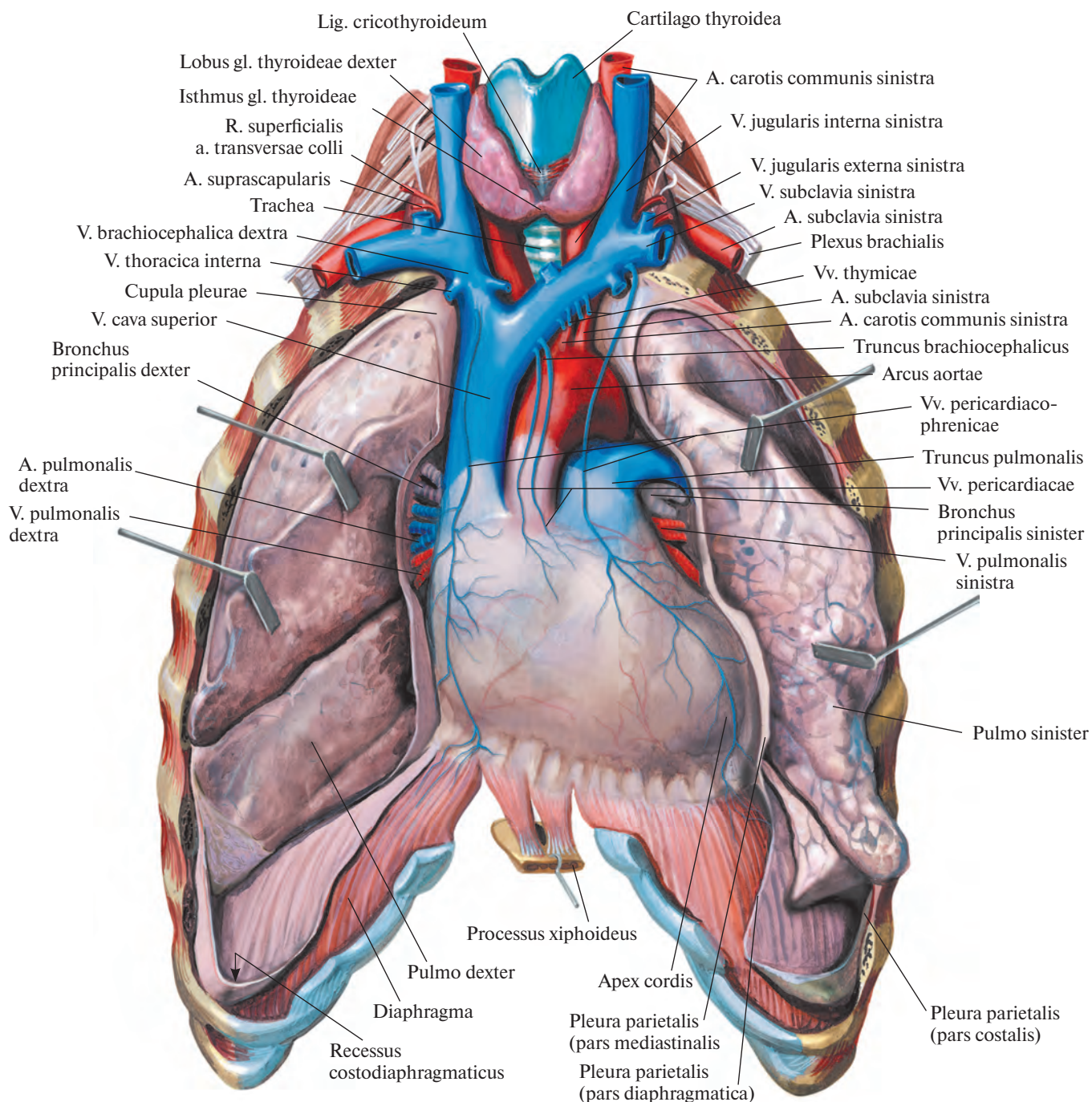


Рис. 715. Положение сердца; вид спереди.
(Легкие разведены в стороны.)

оно соединено с большими сосудами, может свободно смещаться в полости перикарда.

Грудино-реберная поверхность сердца обращена частично к груди и реберным хрящам, частично к средостенной части париетальной плевры. Грудино-реберную поверхность составляют передние поверхности правого предсердия, правого ушка,

верхней полой вены, легочного ствола, правого и левого желудочков, а также верхушка сердца и верхушка левого ушка.

Диафрагмальная поверхность сердца верхними отделами обращена к пищеводу и грудной части аорты, нижними прилегает к диафрагме. Верхние отделы включают задние поверхности преимущественно ле-

вого и отчасти правого предсердий, а нижние — нижние поверхности правого и левого желудочков и отчасти предсердий.

Нижний контур сердца образован правым желудочком и направлен к диафрагме, а его левая, легочная, поверхность — левым желудочком и обращена к левому легкому (рис. 715—718). Основание сер-

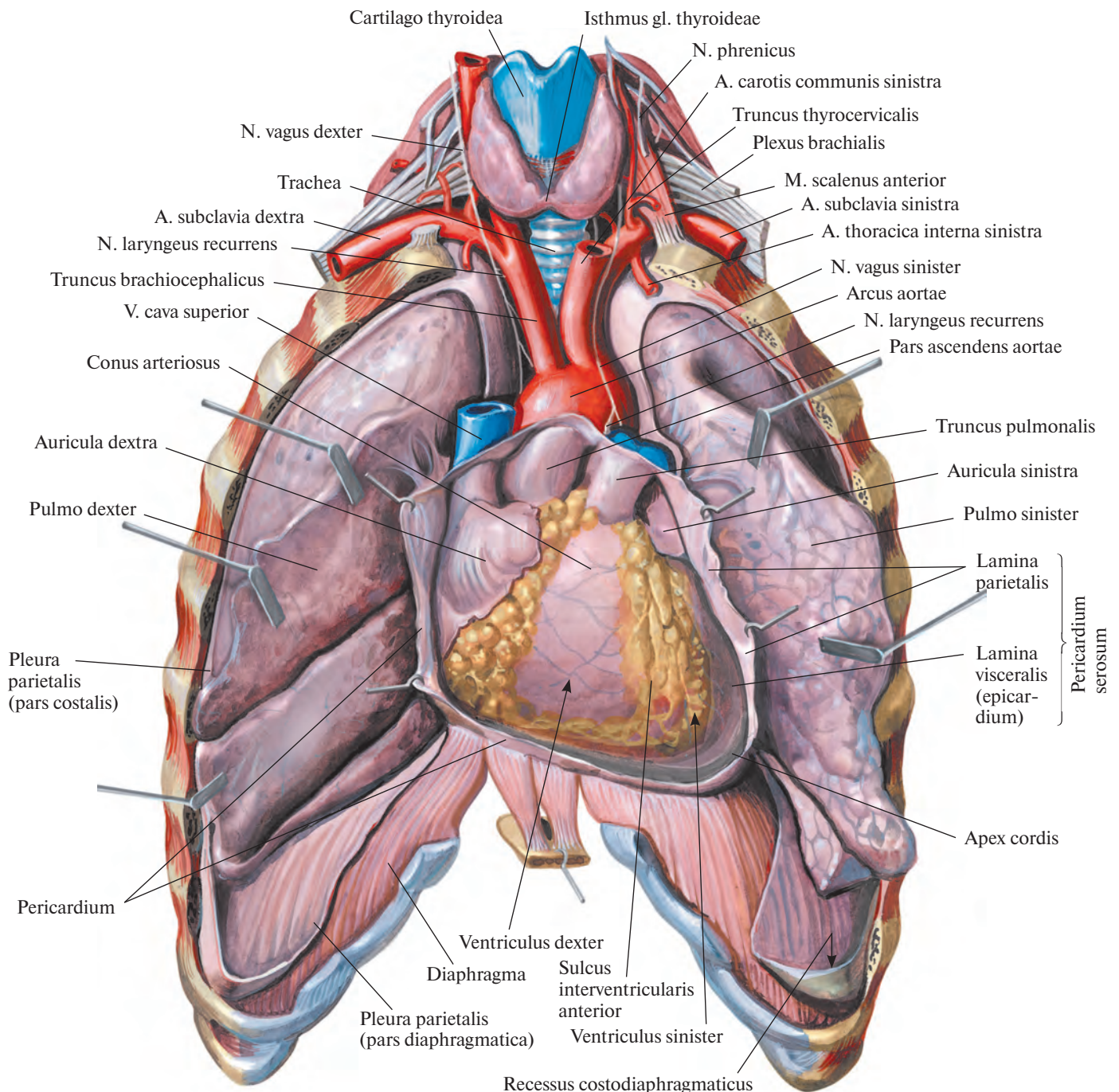


Рис. 716. Положение сердца в перикарде; вид спереди.
(Легкие разведены в стороны; перикард вскрыт.)

дца составляют левое и отчасти правое предсердия, оно направлено к позвоночному столбу. Верхушка сердца, образованная левым желудочком, обращена кпереди и проецируется на переднюю поверхность грудной клетки в области пятого левого межреберья, на 1,5 см кнутри от линии, проведенной через середину левой ключицы, — левой *сосковой* (среднеключичной) *линии*, *linea mammillaris* (medioclavicularis) (рис. 719).

Правый контур сердца образован правым краем правого предсердия, обращенным в сторону правого легкого, и выше — верхней полой веной.

Левой границей сердца служит левый желудочек, направленный к левому легкому, выше — левое ушко, а еще выше — легочный ствол.

Сердце находится сзади нижней половины грудины, а крупные сосуды (аорта и легочный ствол) — сзади верхней ее половины (см. рис. 719).

По отношению к *передней срединной линии*, *linea mediana anterior*, сердце располагается ассиметрично: почти $\frac{2}{3}$ его лежат слева и около $\frac{1}{3}$ — справа от нее.

Продольная ось сердца, идущая от основания к верхушке, образует с сагиттальной и фронтальной плоскостями тела угол,

достигающий 40°. Сама продольная ось направляется сверху вниз, справа налево и сзади кпереди. Кроме того, сердце немного повернуто вокруг своей оси справа налево, поэтому значительная часть его правой половины выступает кпереди, а большая часть левой — кзади, вследствие чего передняя поверхность правого желудочка оказывается к грудной стенке ближе остальных камер. Правый край сердца, служащий его нижней границей, достигает угла, образованного стенкой грудной клетки и диафрагмой; левое предсердие из всех полостей сердца занимает самое заднее положение.

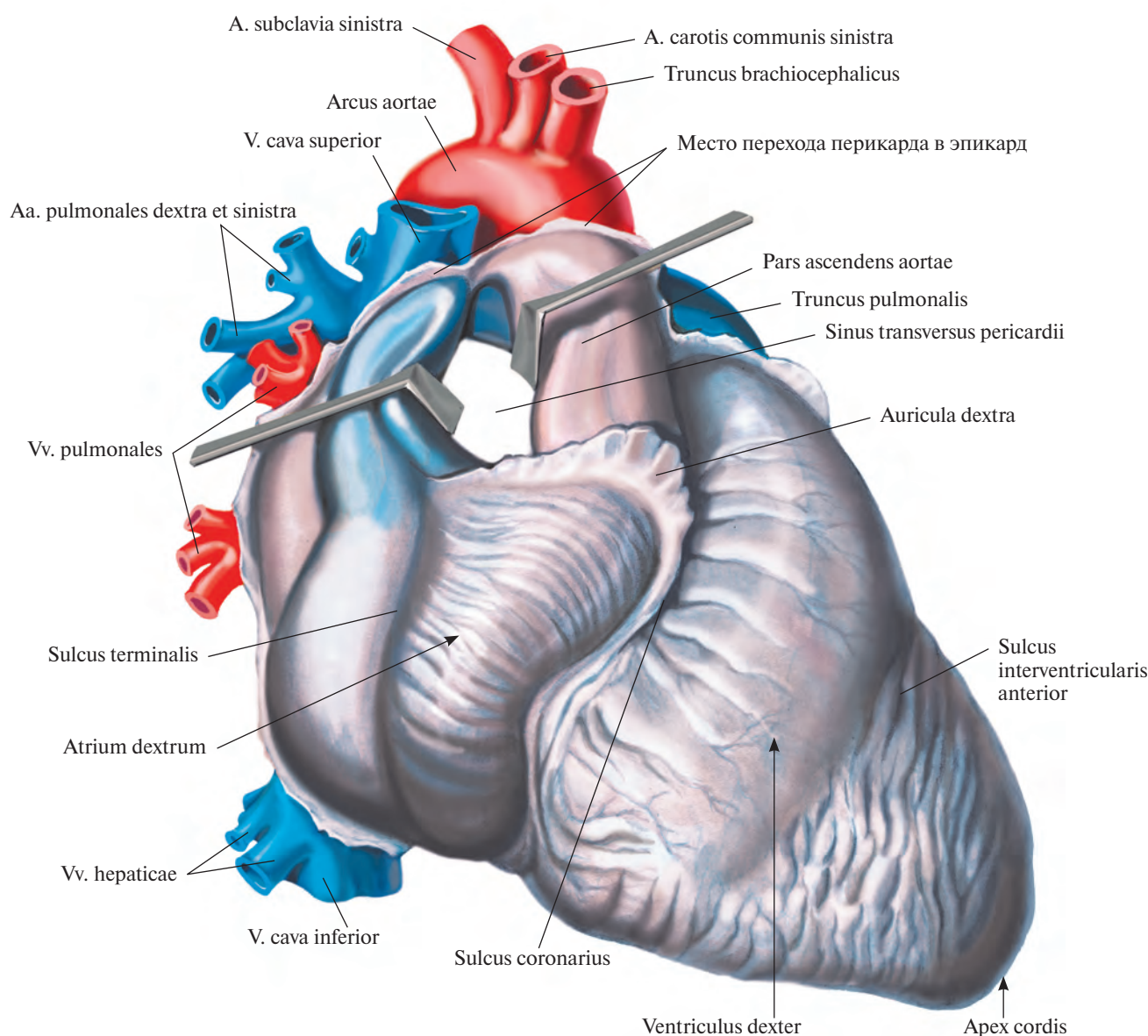


Рис. 717. Сердце, cor; вид справа и несколько спереди.

(Перикард удален в месте перехода его в эпикард; легочный ствол и аорта оттянуты кпереди, верхняя полая вена — кзади, видна поперечная пазуха перикарда.)

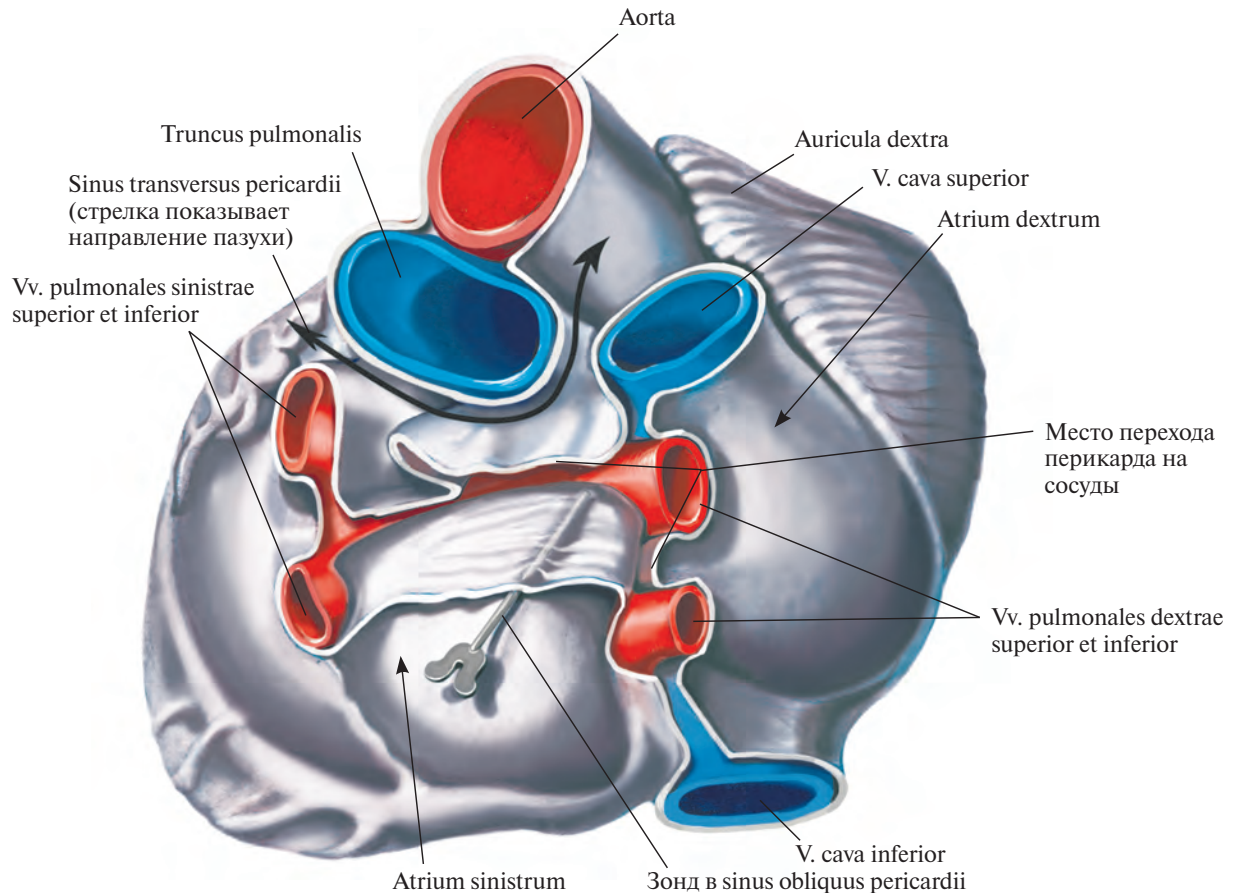


Рис. 718. Сердце, сог; вид со стороны основания сердца.

Справа от срединной плоскости тела размещаются правое предсердие с обеими полыми венами, незначительная часть правого желудочка и левого предсердия, слева — левый желудочек, большая часть правого желудочка с легочным стволом и левого предсердия с ушком, а восходящая часть аорты — и слева и справа.

Положение сердца и его отделов у человека меняется в зависимости от положения тела и дыхательных движений. Так, в положении лежа на левом боку или при наклоне кпереди сердце прилегает к грудной стенке; в положении стоя оно располагается ниже, чем в положении лежа, так, что верхушечный толчок сердца несколько смещается; при вдохе сердце отстоит от грудной стенки дальше, чем при выдохе.

Изменяется положение сердца и в зависимости от фаз сердечной деятельности, возраста, пола и индивидуальных особен-

ностей (высота стояния диафрагмы), от степени наполнения желудка, тонкой и толстой кишки.

Проекция границ сердца на переднюю стенку грудной клетки (см. рис. 694, 695, 719):

Правая граница сердца имеет вид слегка выпуклой линии, отстоящей на 1,5—2,0 см от правого края грудины, спускается от верхнего края хряща III ребра до места соединения хряща V ребра с грудиной.

Нижняя граница сердца определяется на уровне нижнего края тела грудины и представляет собой немного выпуклую книзу линию, идущую от места прикрепления хряща правого V ребра к груди до точки, расположенной в пятом межреберье с левой стороны, на 1,5 см кнутри от левой сосковой (среднеключичной) линии.

Левая граница сердца от точки, лежащей во втором левом межреберье, на 2 см

кнаружи от края грудины, следует в виде выпуклой кнаружи линии косо вниз и влево до точки, находящейся в пятом левом межреберье, на 1,5—2,0 см кнутри от левой среднеключичной линии.

Левое ушко проецируется во втором левом межреберье отступя от края грудины, *легочный ствол* — на хряще II левого ребра, у места его прикрепления к груди.

Проекция сердца на позвоночный столб соответствует верху уровню остистого отростка V грудного позвонка, внизу — уровню остистого отростка IX грудного позвонка.

Проекции предсердно-желудочковых отверстий и отверстий аорты и легочного ствола на переднюю стенку грудной клетки (см. рис. 719):

Левое предсердно-желудочковое отверстие (основание левого предсердно-желудочкового клапана) располагается слева от грудины в третьем межреберье; тоны этого

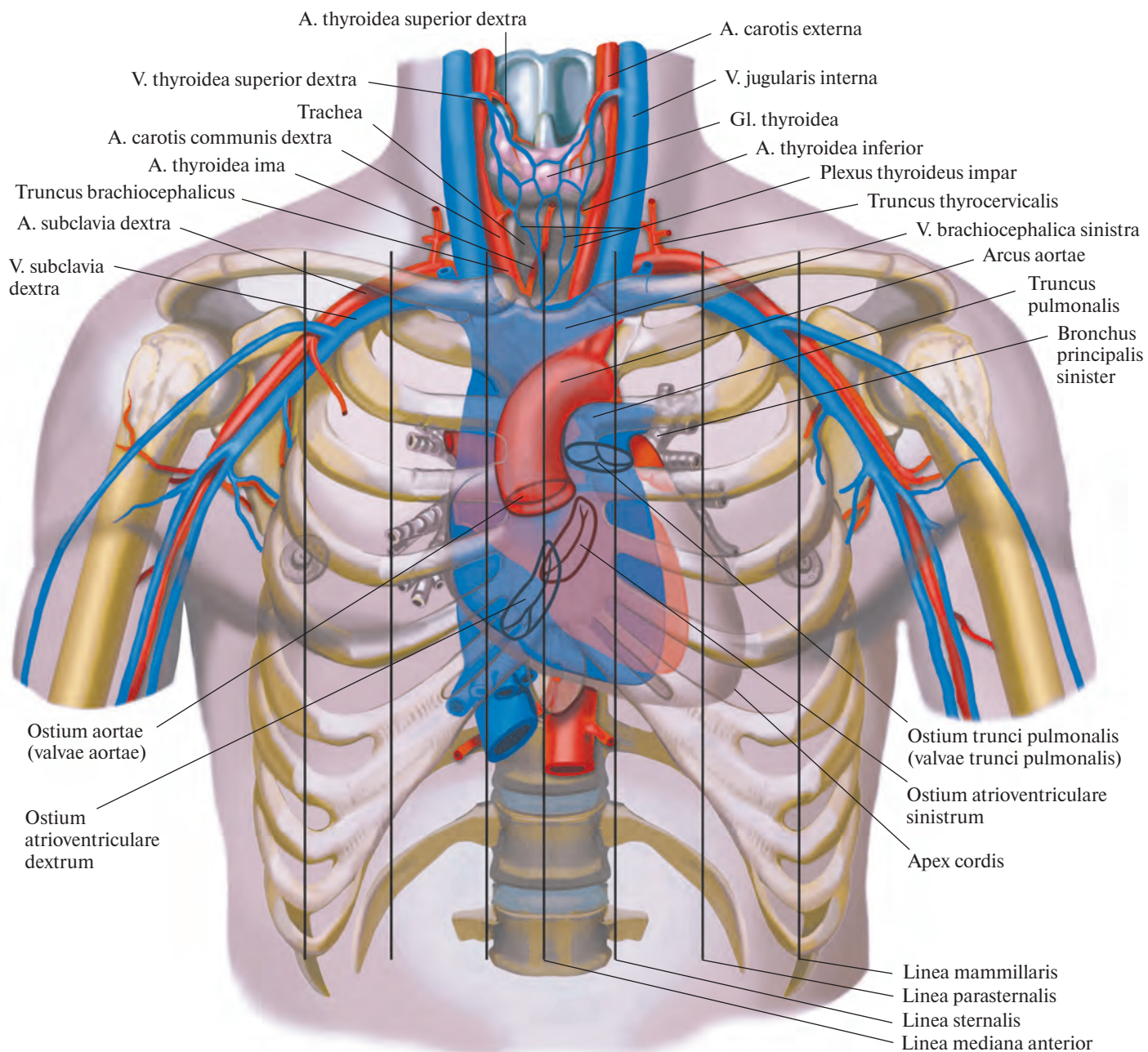


Рис. 719. Проекция сердца, его клапанов и крупных сосудов на переднюю стенку грудной клетки (полусхематично). (Перикард удален в месте перехода его в эпикард.)

клапана прослушиваются на верхушке сердца.

Правое предсердно-желудочковое отверстие (основание правого предсердно-желудочкового клапана) находится позади правой половины грудины, на линии, проведенной от точки соединения хряща левого III ребра с грудиной до точки соединения с ней хряща правого VI ребра; тоны

этого клапана прослушиваются справа на уровне хрящей V—VI ребер и прилегающего участка грудины.

Отверстие аорты (клапан аорты) лежит позади грудины, ближе к ее левому краю, на уровне третьего межреберья; тоны клапана аорты прослушиваются справа у края грудины во втором межреберье.

Отверстие легочного ствола (клапан легочного ствола) располагается на уровне прикрепления хряща левого III ребра к груди; тоны легочного ствола прослушиваются слева у края грудины во втором межреберье.

Иннервация сердца см. т. 4 «Сплетения и узлы в грудной полости».

ПЕРИКАРД

Перикард, pericardium, представляет собой мешок, в котором находится сердце (рис. 720, 721; см. рис. 716—718). Он имеет форму косо срезанного конуса с нижним основанием, расположенным на диафрагме, и вершиной, доходящей почти до

уровня угла грудины. В ширину перикард распространяется больше в левую сторону.

В перикарде различают переднюю, грудино-реберную, часть; задненижнюю, диафрагмальную, часть и две боковые — правую и левую — средостенные части.

Грудино-реберная часть обращена к передней грудной стенке, от которой отделя-

ется легкими и плеврой, за исключением участка, прилежащего к телу грудины, хрящам V—VI ребер и межреберьям, и к левому участку мечевидного отростка.

Боковые участки грудино-реберной части прикрыты правым и левым листками средостенной части париестальной плевры, ограничивающей своими передними краями два треугольника.

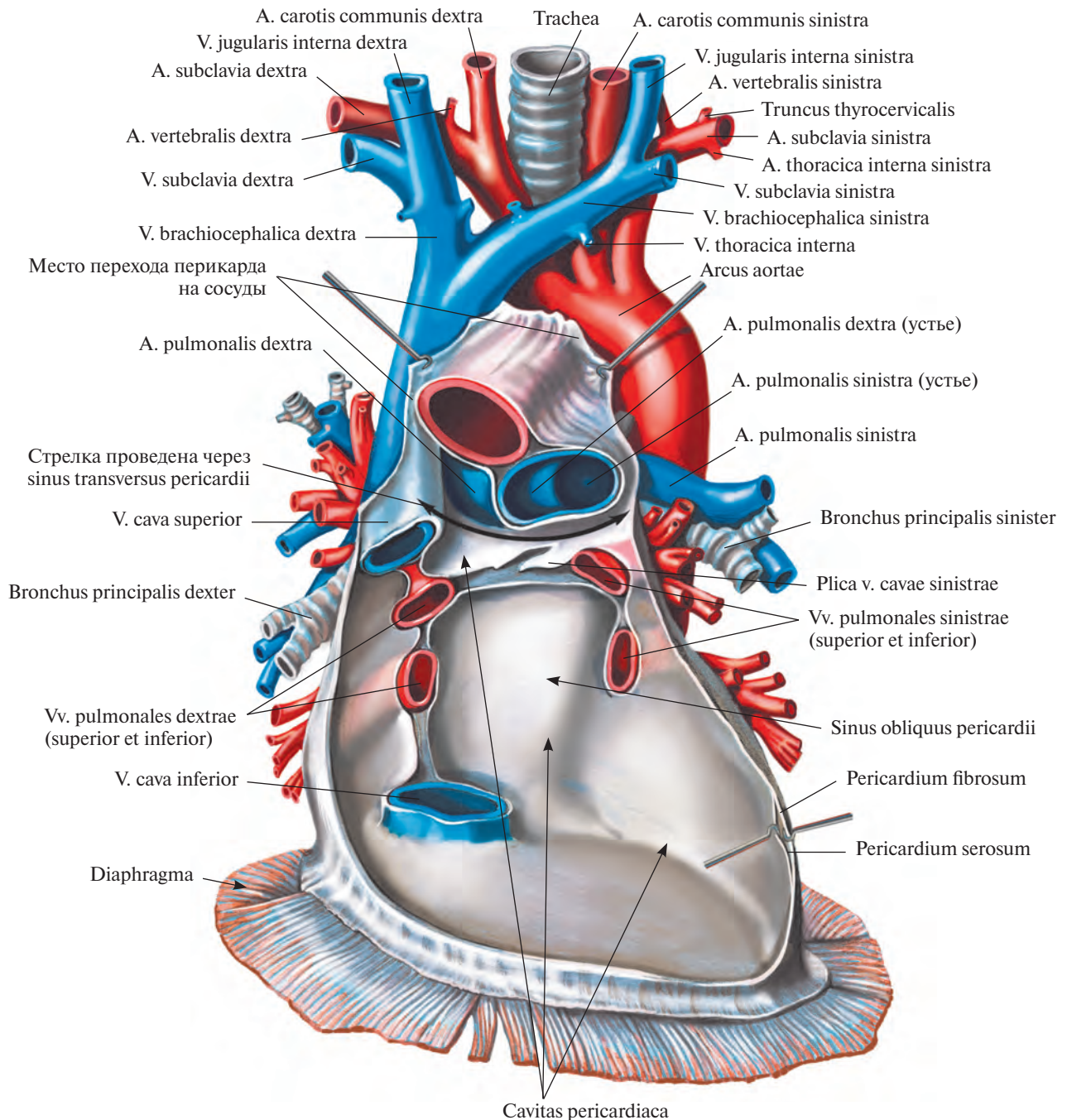


Рис. 720. Перикард, pericardium; вид спереди. (Задняя стенка.)
(Передняя стенка перикарда удалена; сердце удалено у места впадения и выхода из него крупных сосудов.)

В области верхнего треугольника грудина-реберная часть перикарда отделена от грудины рыхлой соединительной и жировой тканью, в которой у детей залегает тимус, thymus (см. «Лимфоидные органы»). Уплотненная часть этой клетчатки образует так называемую *верхнюю грудина-перикардальную связку, lig. sternopericardiacum superius*, прикрепляющую переднюю стенку перикарда к задней поверхности рукоятки грудины.

В области нижнего треугольника перикард также ограничен от грудины рыхлой клетчаткой, в которой выделяют уплотнен-

ную часть — *нижнюю грудина-перикардальную связку, lig. sternopericardiacum inferius*; она соединяет нижний участок перикарда с задней поверхностью тела грудины.

В диафрагмальной части перикарда различают верхний отдел, участвующий в образовании передней границы заднего средостения, и нижний отдел, покрывающий диафрагму.

Верхний отдел прилегает к пищеводу, грудной части аорты и непарной вене, от которых он ограничен слоем рыхлой соединительной ткани и тонким фасциальным листком.

Нижний отдел диафрагмальной части перикарда, являющийся его основанием, плотно срастается с сухожильным центром диафрагмы; незначительно распространяясь на переднелевые участки ее мышечной части, он соединен с ними рыхлой клетчаткой.

Правая и левая средостенные части перикарда прилегают к одноименной части париетальной плевры; последняя связана с перикардом посредством рыхлой соединительной ткани и может быть отделена тщательным препарированием. В толще этой рыхлой клетчатки, соединяющей плевру с

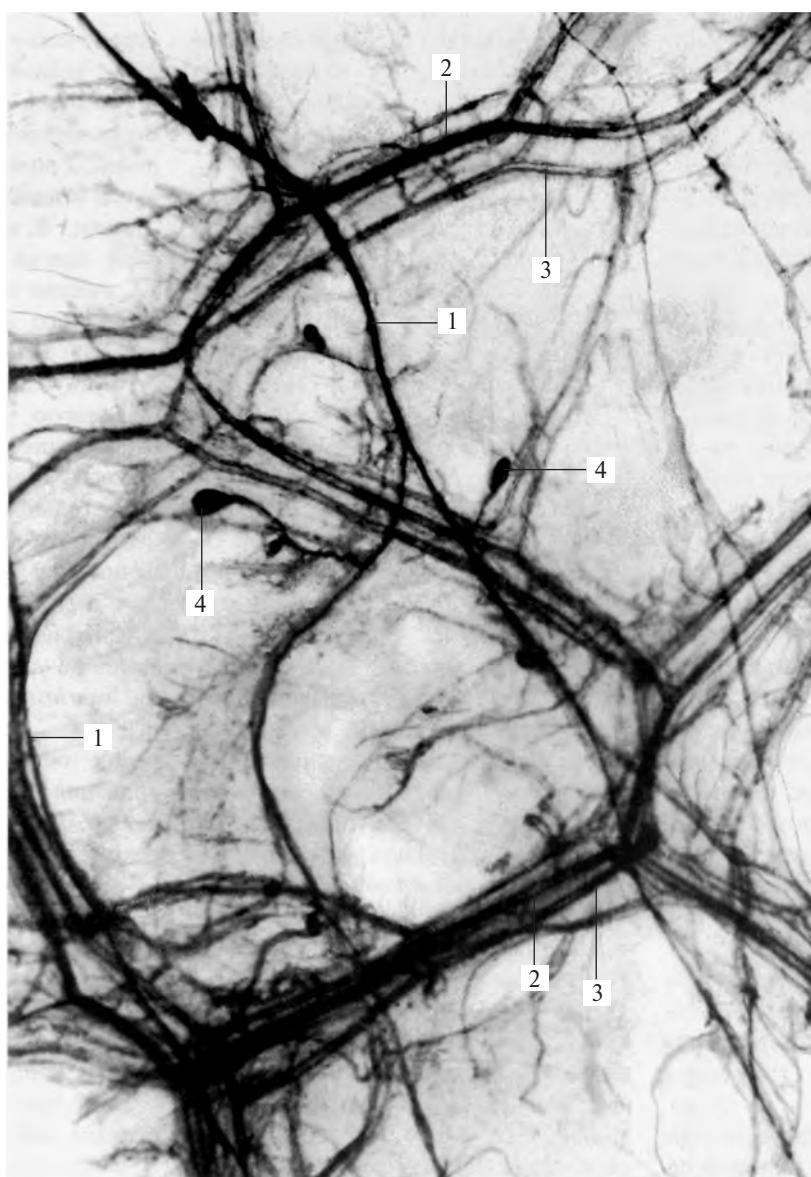


Рис. 721. Нервы и сосуды левой боковой стенки перикарда. (Препарат Л. Торубаровой.)
(Участок тотально окрашенного препарата перикарда ребенка 1,5 года.)

1 — нервные стволы; 2 — артерии; 3 — вены; 4 — нервные окончания.

перикардом, проходят диафрагмальный нерв, n. phrenicus, и сопровождающие его перикардиально-диафрагмальные сосуды.

Перикард состоит из двух частей: наружной фиброзной — *фиброзный перикард, pericardium fibrosum*, и внутренней серозной — *серозный перикард, pericardium serosum* (см. рис. 720).

Фиброзный перикард, который особенно выражен на передней стенке перикарда, прикрепляется к диафрагме, стенкам крупных сосудов и через связки — к внутренней поверхности грудины.

Серозный перикард состоит из двух пластинок: париетальной и висцеральной. *Париетальная пластинка, lamina parietalis*, плотно срастается с фиброзным перикардом, а *висцеральная пластинка (эпикард), lamina visceralis (epicardium)*, — с миокардом (см. рис. 700, 702, 716).

Эпикард переходит в париетальную пластинку серозного перикарда на основании сердца, в области впадения крупных сосудов, полых и легочных вен и выхода аорты и легочного ствола (см. рис. 718, 720). Между этими пластинками имеется щелевидное пространство — *перикардиальная полость, cavitas pericardiaca* (см. рис. 720). В полости содержится небольшое количество жидкости, которая смачивает серозные поверхности перикарда, обуславливая во время сердечных сокращений скольжение одной серозной пластинки по другой.

Если после удаления сердца рассматривать перикард изнутри, можно увидеть, что крупные сосуды располагаются по задней стенке перикарда по двум линиям — правой, более вертикальной, и левой, несколько наклоненной к ней. По правой линии пролегают сверху вниз верхняя полая вена, две правые легочные вены и нижняя полая вена, по левой — аорта, легочный ствол и две левые легочные вены (см. рис. 720).

В месте перехода эпикарда в париетальную пластинку серозного перикарда образуется несколько различных по форме и величине пазух. Наиболее крупными из них являются поперечная и косая пазухи перикарда.

Поперечная пазуха перикарда, sinus transversus pericardii (см. рис. 717, 720), ограничена сверху перикардом, сзади — верхней полой веной и передней поверхностью предсердий, спереди — аортой и легочным стволом; справа и слева открыта.

Косая пазуха перикарда, sinus obliquus pericardii (см. рис. 720), расположена снизу и сзади сердца. Она ограничена спереди покрытой эпикардом задней поверхностью левого предсердия, сзади — задней, средостенной, частью перикарда, справа — нижней полой веной, слева — легочными

венами, также покрытыми эпикардом. В верхнем слепом кармане этой пазухи располагается много нервных узлов и стволов сердечного сплетения (см. т. 4 «Нервы сердца»).

Эпикард переходит в париетальную пластинку серозного перикарда с начальной части аорты до места отделения от нее плечеголового ствола; на легочном стволе (см. рис. 696) — на уровне артериальной связки, *lig. arteriosum* (иногда ниже); на верхней полой вене (см. рис. 697) — за местом впадения в нее непарной вены, *v. azugos*; на легочных венах — почти у ворот легких; на нижней полой вене — вблизи ее устья.

На заднебоковой стенке левого предсердия, между левой верхней легочной веной и основанием левого предсердия, размещается слева направо складка перикарда — так называемая *складка левой полой вены, plica venae cavae sinistrae* (существует в эмбриональном периоде), в толще которой залегают косая вена левого предсердия, *v. obliqua atrii sinistri* (см. рис. 720), и нервное сплетение (см. т. 4 «Нервы сердца»).

Иннервация: nn. phrenici, vagi и ветви trunci sympathici.

Кровоснабжение: ветви a. thoracica interna (a. pericardiophrenica) и aa. phrenicae superiores.

СОСУДЫ МАЛОГО КРУГА КРОВООБРАЩЕНИЯ

В малом круге кровообращения осуществляется обогащение крови кислородом. К сосудам малого круга относятся:

1) легочный ствол, *truncus pulmonalis*, разделяющийся на правую и левую легочные артерии, которые в свою очередь отдают сегментарные ветви, и 2) легочные вены, *vv. pulmonales*, правая и левая, образованные сегментарными венозными ветвями.

ЛЕГОЧНЫЙ СТВОЛ

Легочный ствол, truncus pulmonalis (рис. 722, 723; см. рис. 715—718), имеет длину 5—6 см и ширину до 3 см; он является продолжением артериального конуса правого желудочка и начинается от отверстия легочного ствола. Его начальная часть, направляясь снизу и справа вверх и налево, располагается впереди и левее восходящей части аорты. На первых порах артерия несколько расширена и образует *синус легочного ствола, sinus trunci pulmonalis*, в котором различают три небольших выступа по числу полулунных заслонок клапана легочного ствола.

Далее легочный ствол огибает слева восходящую часть аорты и пролегает впереди левого предсердия и под дугой аорты. Там на уровне тела IV грудного позвонка или верхнего края хряща левого II ребра он делится на две ветви — правую легочную артерию и левую легочную артерию; каждая из них направляется в ворота соответствующего легкого, принося к нему венозную кровь из правого желудочка.

Место деления легочного ствола на указанные две ветви носит название *бифуркации легочного ствола, bifurcatio trunci pulmonalis*.

От легочного ствола в области его бифуркации к передней, вогнутой, поверхности дуги аорты следует фиброзно-мышечный тяж — *артериальная связка, lig.*

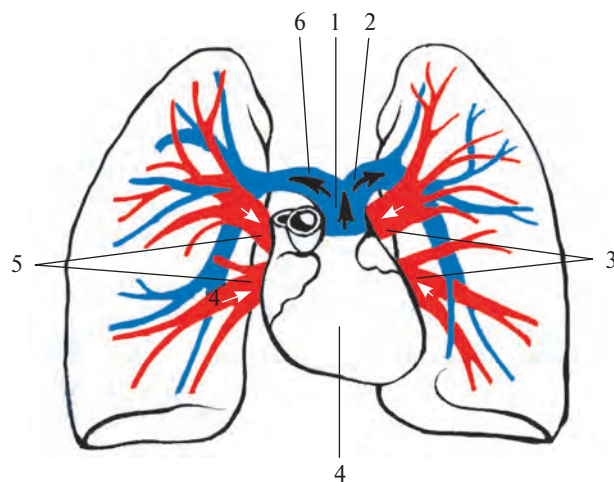


Рис. 722. Сосуды малого круга кровообращения (схема).

1 — *truncus pulmonalis*; 2 — *a. pulmonalis sinistra*; 3 — *vv. pulmonales sinistrae*; 4 — *cor*; 5 — *vv. pulmonales dextrae*; 6 — *a. pulmonalis dextra*.

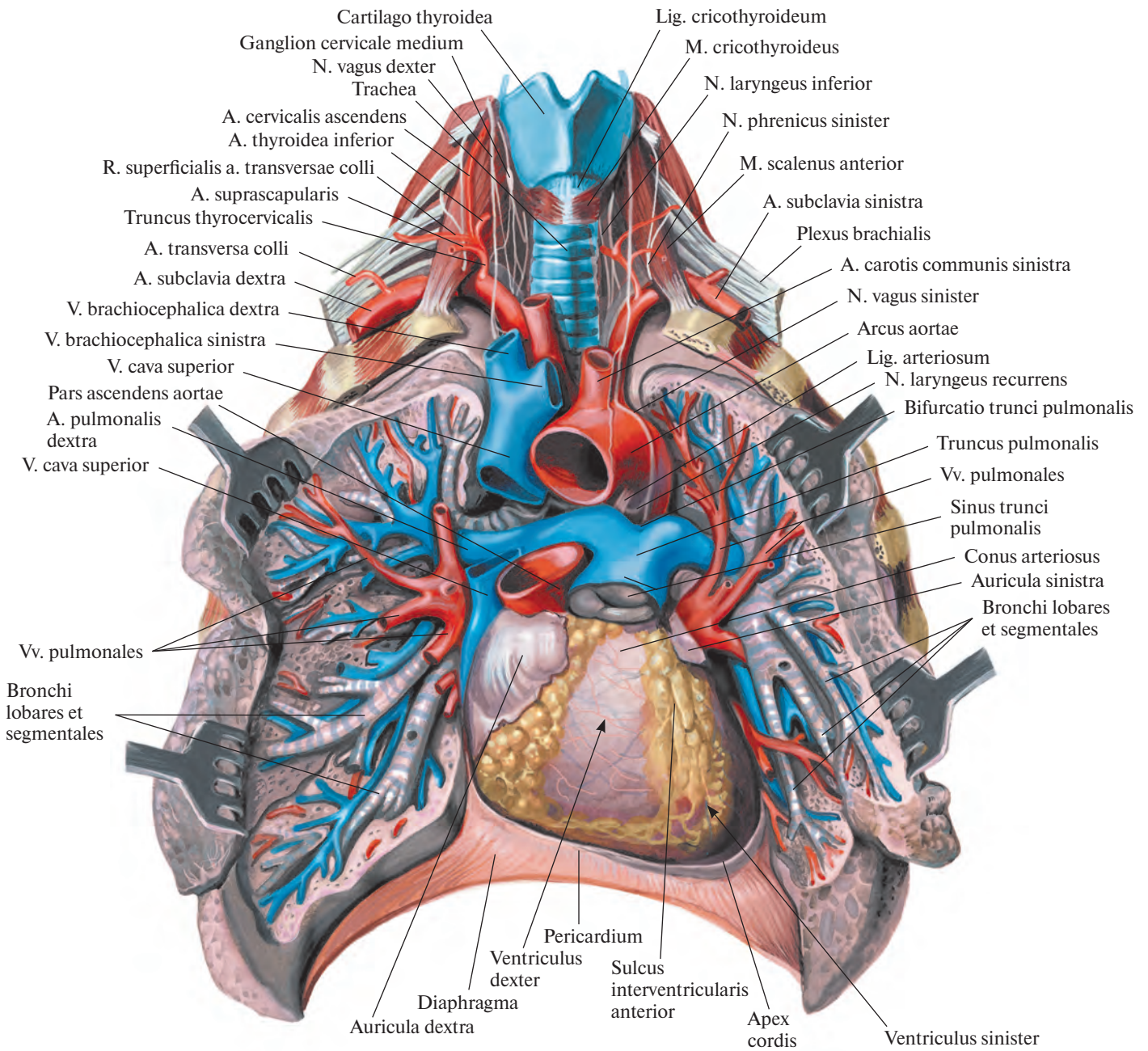


Рис. 723. Сосуды малого круга кровообращения; вид спереди.
 (Сосуды и бронхи отпрепарированы; легочный ствол, дуга аорты и верхняя полая вена перерезаны.)

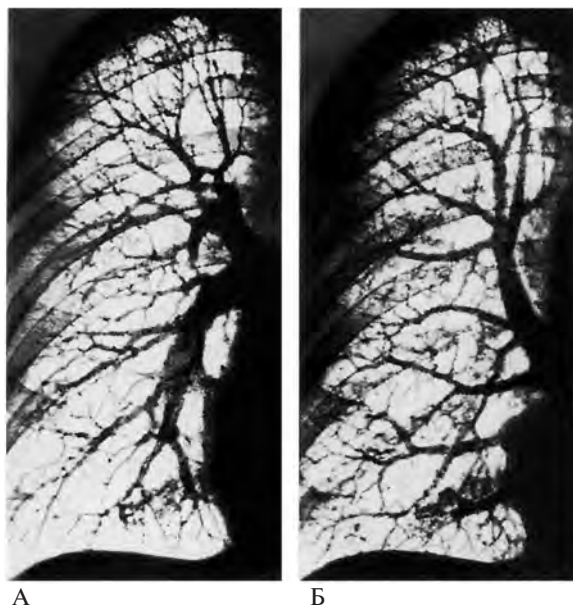

Рис. 724. Сосуды малого круга кровообращения (фотографии рентгенограмм правого легкого).

А — ветви легочной артерии. **Б** — притоки легочных вен.

arteriosum (см. рис. 711, 712). Ее длина составляет до 1 см, а толщина — до 3 мм. Артериальная связка отходит от левой легочной артерии, реже от легочного ствола, ближе к месту начала левой легочной артерии, и кончается на аорте, несколько латеральнее отделения от нее левой подключичной артерии. Во внутриутробном периоде эта связка представляет собой *артериальный проток, ductus arteriosus*, по которому большая часть крови из легочного ствола поступает в аорту. После рождения проток облитерируется, превращаясь в указанную связку.

ПРАВАЯ ЛЕГОЧНАЯ АРТЕРИЯ

Правая легочная артерия, *a. pulmonalis dextra*, несколько длиннее и шире левой (рис. 724, 725; см. рис. 722, 723). Она располагается поперечно слева направо сзади восходящей части аорты, впереди от правого главного бронха. Войдя в корень легкого, артерия распадается на восходящую и нисходящую ветви. Восходящая ветвь дает начало верхним долевым артериям, а нисходящая ветвь — средней и нижним долевым артериям, которые разделяются в сегментах соответствующих долей.

Верхние долевые артерии, *aa. lobares superiores*, представлены верхушечной, передней и задней сегментарными артериями.

1. **Верхушечная сегментарная артерия, *a. segmentalis apicalis***, начинается от восходящей ветви правой легочной артерии, сопровождая одноименный бронх, направляется кверху и проникает в верхушечный сегмент. По отношению к бронху занимает медиальное положение.

2. **Передняя сегментарная артерия, *a. segmentalis anterior***, часто начинается общим стволом с верхушечной сегментарной артерией и, направляясь вперед, достигает переднего сегмента, разделившись на *восходящую и нисходящую ветви, rr. ascendens et descendens*. Восходящая ветвь подходит к переднему сегменту со стороны нижней его поверхности, а нисходящая сопровождает сегментарный бронх, располагаясь несколько выше его.

3. **Задняя сегментарная артерия, *a. segmentalis posterior***, также может начинаться общим стволом с верхушечной сегментарной артерией, пролегает в горизонтальной щели правого легкого и, сопутствуя одноименному бронху, проникает в задний сегмент, где делится на восходящую и нисходящую ветви.

Средняя долевая артерия, *a. lobaris media*, начинается от нисходящей ветви правой легочной артерии, располагается латеральнее среднедолевого бронха и отдает *медиальную и латеральную сегментарные артерии, aa. segmentales medialis et lateralis*, которые вступают в соответствующие сегменты средней доли легкого, сопровождая одноименные бронхи.

Нижние долевые артерии, *aa. lobares inferiores*, посылаемые нисходящей ветвью правой легочной артерии, представлены верхней сегментарной артерией и базальной частью, дающей начало артериям базальных сегментов.

1. **Верхняя сегментарная артерия, *a. segmentalis superior***, самостоятельно отделяется от задней поверхности нисходящей ветви правой легочной артерии, между средней долевым артерией и начинающейся чуть ниже базальной частью. Подойдя к верхнему сегменту нижней доли, она посылает в него, как и одноименный бронх, медиальную, верхнюю и латеральную ветви.

2. **Базальная часть, *pars basalis***, является конечным отделом нисходящей ветви правой легочной артерии и отдает ветви к четырем сегментам основания нижней доли. Иногда ветви базальной части объединяются в два ствола, которые в свою очередь посылают по две сегментарные артерии; реже в каждый сегмент вступает самостоятельная ветвь.

Артерии базальных сегментов:

1) **Передняя базальная сегментарная артерия, *a. segmentalis basalis anterior***, направляется кнаружи и вниз, проникая вместе с бронхом в сегмент со стороны его верхне-медиальной поверхности.

2) **Латеральная базальная сегментарная артерия, *a. segmentalis basalis lateralis***, чаще начинается общим стволом с передней базальной сегментарной артерией. Направляется книзу и кнаружи и вместе с бронхом, пролегая сзади него, входит в латеральный сегмент.

3) **Медиальная базальная сегментарная артерия, *a. segmentalis basalis medialis***, наиболее тонкая из всех артериальных ветвей. Направляется книзу и кнутри, вместе с бронхом подходит к медиальному сегменту, занимая медиальное положение по отношению к бронху.

4) **Задняя базальная сегментарная артерия, *a. segmentalis basalis posterior***, более крупная, чем предыдущая, следует книзу и кзади. Вместе с бронхом подходит к передней поверхности заднего сегмента и проникает в него, разделяясь на латеральную и медиальную ветви.

ЛЕВАЯ ЛЕГОЧНАЯ АРТЕРИЯ

Левая легочная артерия, *a. pulmonalis sinistra*, располагается поперечно справа налево впереди грудной части аорты и главного левого бронха (рис. 726, 727; см. рис. 720, 722). В корне легкого она образует дугу, направленную кзади, а затем разветвляется на верхние долевым и нижние долевым артерии, вступающие в во-

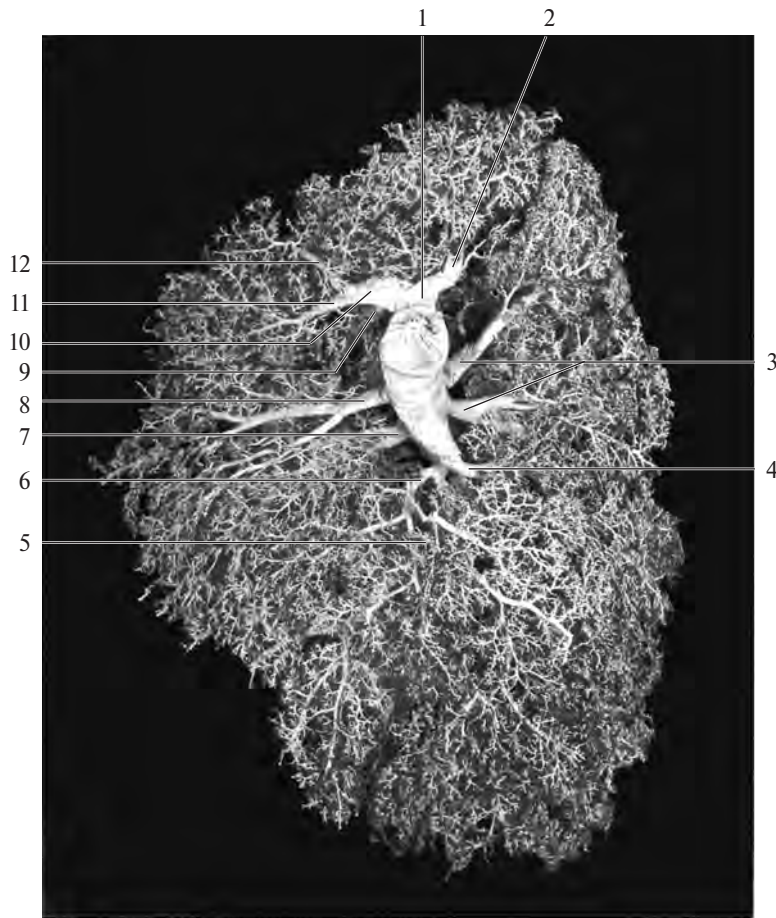


Рис. 725. Ветви легочной артерии, правой (фотография коррозионного препарата). (Препарат Л. Торубаровой.)

1 — верхняя долевая артерия; 2 — верхушечная сегментарная артерия; 3 — верхние сегментарные артерии; 4 — задняя базальная сегментарная артерия; 5 — медиальная базальная сегментарная артерия; 6 — передняя базальная сегментарная артерия; 7 — латеральная сегментарная артерия; 8 — медиальная сегментарная артерия; 9 — задняя сегментарная артерия; 10 — передняя сегментарная артерия; 11 — нисходящая ветвь передней сегментарной артерии; 12 — восходящая ветвь передней сегментарной артерии.

рота соответствующих долей левого легкого. Иногда резкого деления на долевыe артерии не наблюдается, и тогда по отношению к корню легкого различают три группы сегментарных артерий: начинающиеся впереди, сзади и выше корня легкого.

Верхние долевыe артерии, *aa. lobares superiores*:

1. *Верхушечная сегментарная артерия, a. segmentalis apicalis*, отходит от начального отдела дуги легочной артерии и, направляясь кверху, вступает вместе с сегментарным бронхом в верхушечно-задний сегмент со стороны его нижнемедиальной поверхности, отдавая верхнюю и переднюю ветви.

2. *Передняя сегментарная артерия, a. segmentalis anterior*, пролегает впереди от долевого бронха. Начинается рядом с верхушечной ветвью от передней поверхности левой легочной артерии и, направляясь

вперед и несколько кверху, попадает в передний сегмент.

3. *Задняя сегментарная артерия, a. segmentalis posterior*, часто отделяется от левой легочной артерии и, следуя кверху и кзади, проникает вместе с бронхом в верхушечно-задний сегмент со стороны его медиальной поверхности, посылая восходящую и нисходящую ветви.

4. *Язычковая артерия, a. lingularis*, начинается от передней стенки нижней ветви левой легочной артерии, над местом ее перехода в базальную часть. В большинстве случаев распадается впереди левого главного бронха на две ветви: *верхнюю язычковую артерию, a. lingularis superior*, и *нижнюю язычковую артерию, a. lingularis inferior*, которые вместе с одноименными бронхами вступают соответственно в верхний и нижний язычковые сегменты. Иногда эти ветви отходят от легочной артерии раздельно, и тогда язычковая артерия как общий ствол отсутствует.

Нижние долевыe артерии, *aa. lobares inferiores*:

1. *Верхняя сегментарная артерия, a. segmentalis superior*, берет начало от задней стенки легочной артерии несколько выше язычковой артерии. Это очень мощная ветвь, направляется кзади и кнаружи и вместе с бронхом проникает в верхний сегмент нижней доли, разделяясь внутрисегментарно на медиальную, верхнюю и латеральную ветви.

2. *Базальная часть, pars basalis*, левой легочной артерии, начинающаяся после отсоединения предыдущей ветви, посылает артерии к четырем базальным сегментам нижней доли левого легкого, причем наблюдаются различия в их отхождении и топографии.

Артерии базальных сегментов:

1) *Передняя базальная сегментарная артерия, a. segmentalis basalis anterior*, отходит от базальной части преимущественно об-

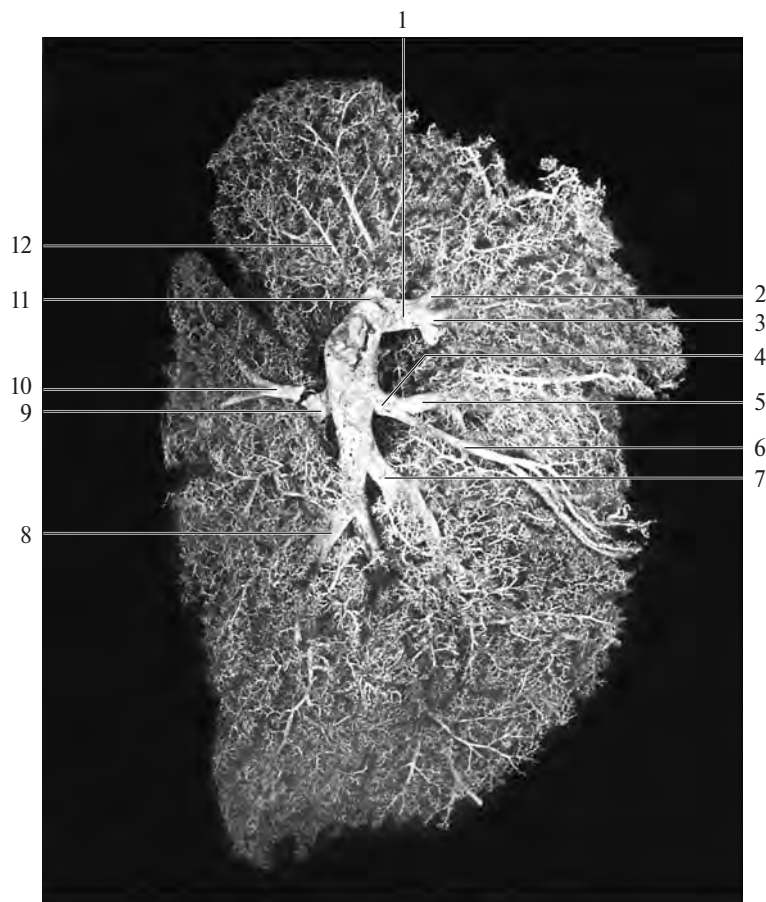


Рис. 726. Ветви легочной артерии, левой (фотография коррозионного препарата). (Препарат Л. Торубаровой.)

1 — верхняя долевая артерия; 2 — восходящая ветвь передней сегментарной артерии; 3 — передняя сегментарная артерия; 4 — язычковая артерия; 5 — верхняя язычковая артерия; 6 — нижняя язычковая артерия; 7 — передняя базальная сегментарная артерия; 8 — задняя базальная сегментарная артерия; 9 — верхняя сегментарная артерия; 10 — восходящая ветвь верхней сегментарной артерии; 11 — верхушечная сегментарная артерия; 12 — задняя сегментарная артерия.

шим стволом с медиальной базальной сегментарной артерией. Направляется вперед и книзу, проникая вместе с бронхом в передний базальный сегмент со стороны его медиальной поверхности. Внутрисегментарно распадается на переднюю и базальную ветви.

2) *Латеральная базальная сегментарная артерия, a. segmentalis basalis lateralis*, отделяется от базальной части обычно самостоятельно, реже с медиальной или передней базальной сегментарной артерией. Ее ход не всегда соответствует ходу одноименного сегментарного бронха. Если последний попадает в сегмент со стороны его верхнего края, то артерия, направляясь книзу и кпереди, погружается в него с медиальной поверхности.

3) *Медиальная базальная сегментарная артерия, a. segmentalis basalis medialis*, чаще отходит общим стволом с передней базальной сегментарной артерией. Направляясь вниз, она, повторяя путь бронха, достигает верхнемедиальной поверхности медиаль-

ного базального сегмента. В ряде случаев от этой ветви до места погружения ее в сегмент отходит артерия к латеральному базальному сегменту. Внутрисегментарно отдает две ветви — латеральную и медиальную.

4) *Задняя базальная сегментарная артерия, a. segmentalis basalis posterior*, может отходить от базальной части самостоятельно, реже вместе с латеральной базальной сегментарной артерией. Направляется книзу и кнаружи и попадает в сегмент вместе с бронхом со стороны его медиальной поверхности.

ЛЕГОЧНЫЕ ВЕНЫ

Легочные вены, правые и левые, vv. pulmonales dextrae et sinistrae (см. рис. 689, 697, 707, 722, 724Б), выносят артериальную кровь из легких; они выходят из ворот легких, обычно по две из каждого легкого (хотя число их может достигать 3—5 и даже

более). В каждой паре различают *верхнюю легочную вену, v. pulmonalis superior*, и *нижнюю легочную вену, v. pulmonalis inferior*. Все они, выйдя из ворот легких, следуют в поперечном направлении к левому предсердию и впадают в него в области его заднебоковых отделов. Правые легочные вены длиннее левых и расположены книзу от правой легочной артерии и кзади от верхней полой вены, правого предсердия и восходящей части аорты; левые легочные вены пролегают кпереди от нисходящей части аорты.

Легочные вены начинаются мощными капиллярными сетями легочных ацинусов, капилляры которых сливаются в более крупные венозные стволы — внутрисегментарная часть, *pars intrasegmentalis*, — направляющиеся к свободной или межсегментарной поверхности сегмента и впадающие во внутридолевую (межсегментарную) часть, *pars intralobaris* (*intersegmentalis*). Обе эти части образуют сегментарные вены, которые пролегают в основном в со-

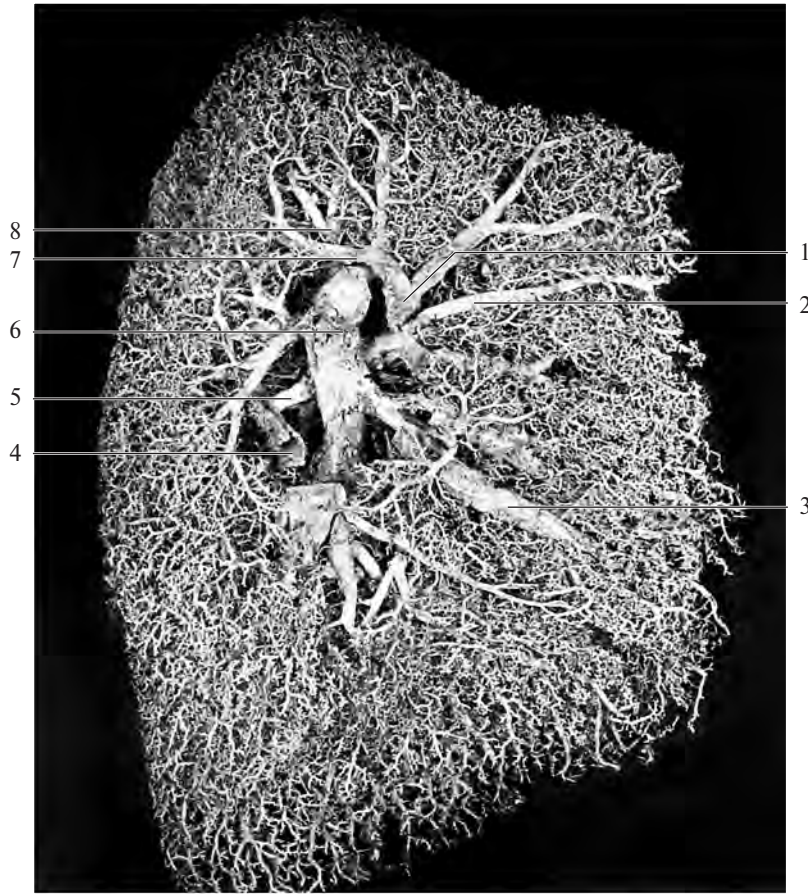


Рис. 727. Артерии и вены легкого, левого (фотография коррозионного препарата). (Препарат Л. Торубаровой.)

1 — левая верхняя легочная вена; 2 — передняя вена; 3 — язычковая вена; 4 — верхняя вена; 5 — верхняя сегментарная артерия; 6 — левая легочная артерия; 7 — задневерхушечная вена; 8 — верхушечная сегментарная артерия.

единительнотканых межсегментарных перегородках, что служит точным ориентиром при сегментарной резекции легкого.

ПРАВЫЕ ЛЕГОЧНЫЕ ВЕНЫ

От правого легкого артериальная кровь оттекает по правым верхней и нижней легочным венам (см. рис. 689, 697, 715, 718, 720, 722).

Правая верхняя легочная вена, v. pulmonalis dextra superior, образуется в результате слияния вен сегментов верхней и средней долей легкого.

1. **Верхушечная вена, v. apicalis**, представляет собой короткий венозный ствол, расположенный на средостенной поверхности верхней доли; собирает кровь с верхушечного сегмента. Перед впадением в правую верхнюю легочную вену часто соединяется с задней веной.

2. **Передняя вена, v. anterior**, получает кровь от переднего сегмента верхней доли.

Иногда передняя и задняя вены впадают общим стволом.

3. **Задняя вена, v. posterior**, принимает кровь из заднего сегмента. Это самая крупная вена из сегментарных вен верхней доли.

В ней различают *внутридолевую (межсегментарную) часть, pars intralobaris (intersegmentalis)*, и *поддолевую часть, pars infralobaris*, собирающую кровь с междолевой поверхности доли в области косой щели.

4. **Вена средней доли, v. lobi medii**, принимает кровь из двух сегментов средней доли правого легкого. Обычно она состоит из двух частей: *латеральной части, pars lateralis*, и *медиальной части, pars medialis*, соответственно дренирующих латеральный и медиальный сегменты, но иногда впадает в правую верхнюю легочную вену в виде одного ствола.

Правая нижняя легочная вена, v. pulmonalis dextra inferior, принимает кровь от пяти сегментов нижней доли. Имеет два главных

притока: верхнюю вену и общую базальную вену.

1. **Верхняя вена, v. superior**, пролегает между верхним и базальными сегментами. Образуется из основной и добавочной вен, направляется кпереди и книзу и проходит сзади верхнего сегментарного бронха. Это самый верхний ствол из впадающих в правую нижнюю легочную вену. Основная вена соответственно ветвлениям бронха имеет три притока: медиальный, верхний и латеральный, которые располагаются в основном межсегментарно, но могут пролегать и внутри сегмента. По добавочной вене кровь оттекает от верхней части верхнего сегмента в поддолевую часть задней сегментарной вены заднего сегмента верхней доли.

2. **Общая базальная вена, v. basalis communis**, представляет собой короткий ствол, соединяющий верхнюю и нижнюю базальные вены, основные стволы которых располагаются глубоко по отношению к передней поверхности доли.

Верхняя базальная вена, v. basalis superior, образуется за счет слияния наиболее крупной из сегментарных базальных вен *передней базальной вены, v. basalis anterior*, и вен, собирающих кровь с переднего, латерального и медиального базальных сегментов.

Нижняя базальная вена, v. basalis inferior, подходит к общей базальной вене со стороны ее нижнезадней полуокружности. Основным притоком этой вены является задняя базальная вена, собирающая кровь с заднего базального сегмента; иногда она может направляться и к верхней базальной вене.

ЛЕВЫЕ ЛЕГОЧНЫЕ ВЕНЫ

От левого легкого артериальная кровь оттекает по левым верхней и нижней легочным венам, которые в редких случаях могут открываться одним отверстием в левое предсердие (см. рис. 689, 697, 715, 718, 720, 722).

Левая верхняя легочная вена, v. pulmonalis sinistra superior, собирает кровь с верхней доли левого легкого. Ее образуют, соединя-

ясь, верхний, средний и нижний притоки, причем верхний приток дренирует верхушечно-задний сегмент, средний и нижний — язычковые сегменты.

1. *Задневерхушечная вена, v. apicoposterior*, возникает при слиянии верхушечной и задней сегментарных вен и представляет собой ствол, обеспечивающий отток от верхушечно-заднего сегмента. Вена пролегает в межсегментарной щели, а соединение ее притоков происходит на средостенной поверхности доли.

2. *Передняя вена, v. anterior*, собирает кровь с переднего сегмента верхней доли.

3. *Язычковая вена, v. lingularis*, чаще состоит из двух частей: *верхней части, pars superior*, и *нижней части, pars inferior*, в которые оттекает кровь из одноименных язычковых сегментов.

Левая нижняя легочная вена, v. pulmonalis sinistra inferior, образуется при соединении двух притоков, собирающих кровь из нижней доли левого легкого.

1. *Верхняя вена, v. superior*, собирает кровь из верхнего сегмента нижней доли.

2. *Общая базальная вена, v. basalis communis*, короткая, идет кнутри и кверху и про-

легает сзади переднего базального сегментарного бронха. Ее образуют, сливаясь, верхняя и нижняя базальные вены.

Верхняя базальная вена, v. basalis superior, пересекает заднюю поверхность медиального базального сегментарного бронха в поперечном направлении. В нее впадает *передняя базальная вена, v. basalis anterior*, отводящая кровь от переднего и медиального базальных сегментов.

Нижняя базальная вена, v. basalis inferior, вливается в общую базальную вену. Ее притоками являются сегментарные вены латерального и заднего сегментов, причем число, топография и размеры этих вен варьируют.

ТОПОГРАФИЯ БРОНХОВ И СОСУДОВ В ВОРОТАХ ЛЕГКИХ

В воротах легкого легочная артерия, главный бронх и легочные вены при переходе из внелегочной (внеорганной) части во внутрилегочную разделяются на ряд стволов, образующих, группируясь, корни отдельных долей легких (рис. 728—731).




Рис. 728. Артерии, вены и бронхи корней долей легкого, правого (фотография). (Препарат М. Левина.)
(*Легкое разрезано по междолевым щелям на уровне ворот долей; артерии, вены и бронхи окрашены.*)

Корень верхней доли: 1 — бронх; 2 — артерии; 3 — вена. Корень средней доли: 4 — вена; 5 — артерии; 6 — бронх.

Корень нижней доли: 7 — вены; 8 — бронхи; 9 — артерии.

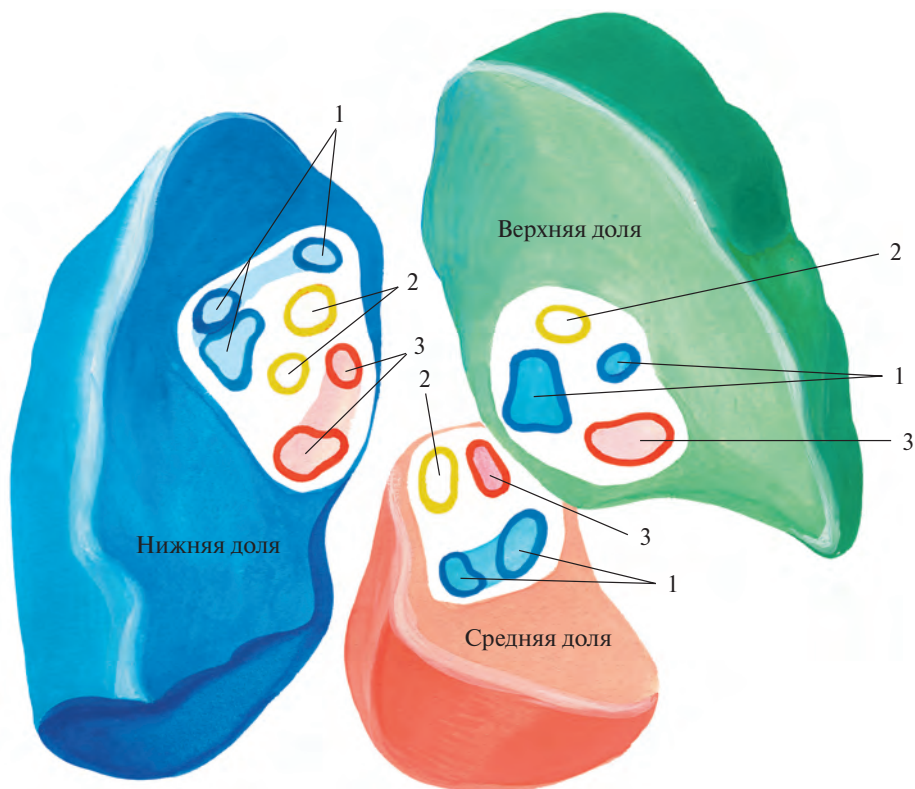


Рис. 729. Артерии, вены и бронхи корней долей легкого, правого; вид со стороны междолевых щелей (схема по М. Левину).
(Места типичного расположения сосудов.)
1 — артерии; 2 — бронхи; 3 — вены.

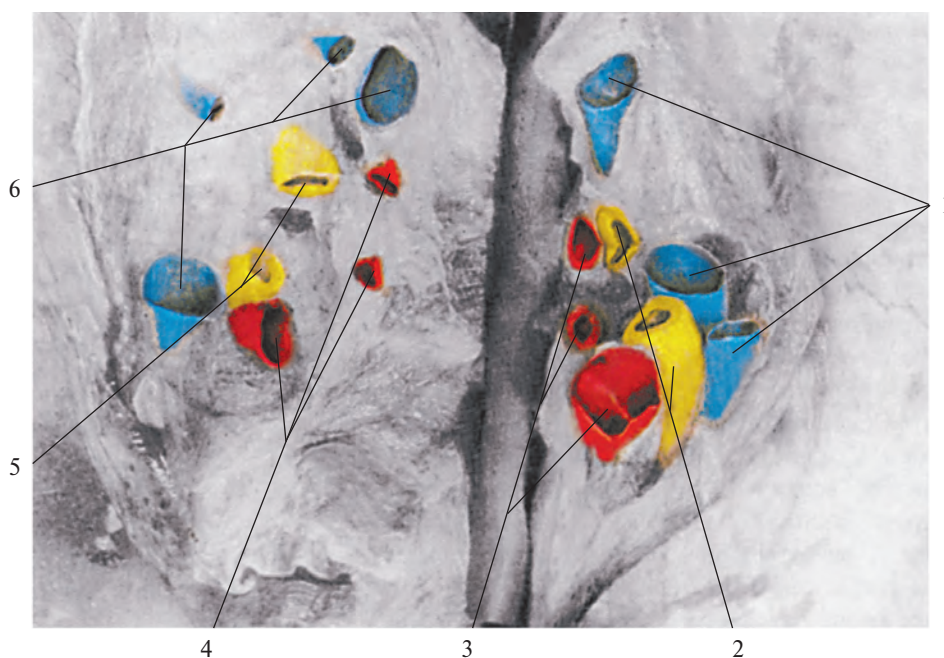


Рис. 730. Артерии, вены и бронхи корней долей легкого, левого (фотография). (Препарат М. Левина.)
(Легкое разрезано по косой щели на уровне ворот долей; артерии, вены и бронхи окрашены.)
Корень нижней доли: 1 — артерии; 2 — бронхи; 3 — вены. Корень верхней доли: 4 — вены; 5 — бронхи; 6 — артерии.

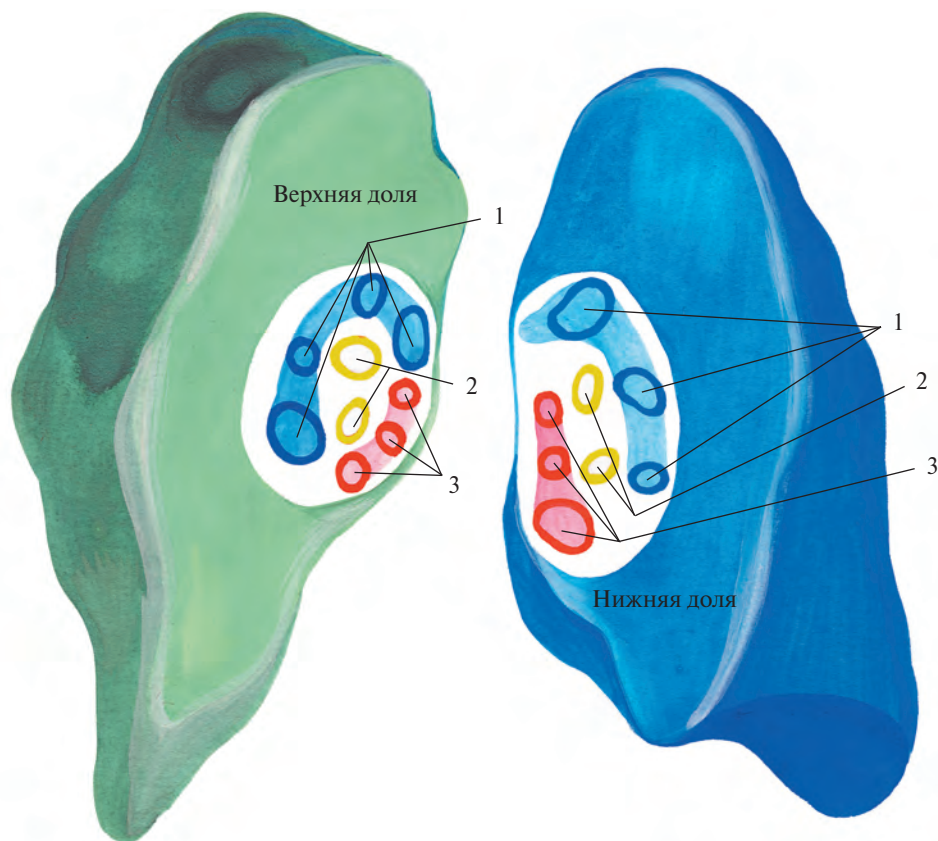


Рис. 731. Артерии, вены и бронхи корней долей легкого, левого; вид со стороны косой щели (схема по М. Левину). (Места типичного расположения сосудов.)
1 — артерии; 2 — бронхи; 3 — вены.

Ворота каждой доли, так же как и ворота легких, имеют вид выемки, внешняя форма и глубина которой индивидуально отличаются. Ворота легких могут быть похожи на полушарие, а ворота долей нередко напоминают круг или овал. Ворота отдельных долей входят в состав ворот легких и представляют собой различной величины участки последних.

В правом легком в воротах верхней доли чаще встречаются 2—3 артериальные ветви, такое же число венозных сосудов и один долевого бронха. В воротах средней доли обычно две артериальные ветви, один венозный ствол и один долевого бронха. В воротах нижней доли, как правило, два артериальных и два венозных сосуда, а также два долевого бронха.

В левом легком в воротах верхней доли обычно 3—4 ветви легочной артерии, 2—3 (чаще 3) ствола легочных вен и два долевого бронха. В воротах нижней доли три артериальные ветви, 2—3 венозных сосуда и два долевого бронха.

Ветви легочной артерии размещаются по латеральной стороне ворот долей, стволы легочных вен — ближе к медиальному краю, долевого бронха находятся

посередине. Такое расположение сосудов и бронхов отражает особенности послыльного залегания легочной артерии, легочных вен и долевого бронха при рассмотрении их со стороны междолевой борозды.

АРТЕРИИ БОЛЬШОГО КРУГА КРОВООБРАЩЕНИЯ

Артерии большого круга кровообращения обеспечивают доставку кислорода и питательных веществ всем органам и тканям.

АОРТА

Аорта, aorta (рис. 732), — самый крупный артериальный сосуд в теле человека. Через *отверстие аорты, ostium aortae*, она сообщается с левым желудочком сердца.

От аорты берут начало все артерии, образующие большой круг кровообращения.

В аорте различают восходящую часть аорты, дугу аорты и нисходящую часть

аорты. Последняя в свою очередь делится на грудную часть аорты и брюшную часть аорты.

ВОСХОДЯЩАЯ ЧАСТЬ АОРТЫ

Восходящая часть аорты (восходящая аорта), pars ascendens aortae (aorta ascendens) (см. рис. 696, 711, 716, 732, 760), берет начало в левом желудочке от отверстия аорты. Позади левой половины грудины, на уровне третьего межреберья, она направляется вверх, немного вправо и вперед и достигает высоты хряща II ребра справа, где продолжается в дугу аорты.

Начало восходящей части аорты расширено и называется *луковицей аорты, bulbus aortae*. На стенке луковицы есть три выпячивания — *синусы аорты, sinus aortae*, соответствующие положению трех полулунных заслонок аорты.

Так же как заслонки, эти синусы обозначаются: правый, левый и задний.

От правого синуса берет начало правая венечная артерия, а. coronaria dextra, а от левого — левая венечная артерия, а. coronaria sinistra (см. «Сосуды сердца»).

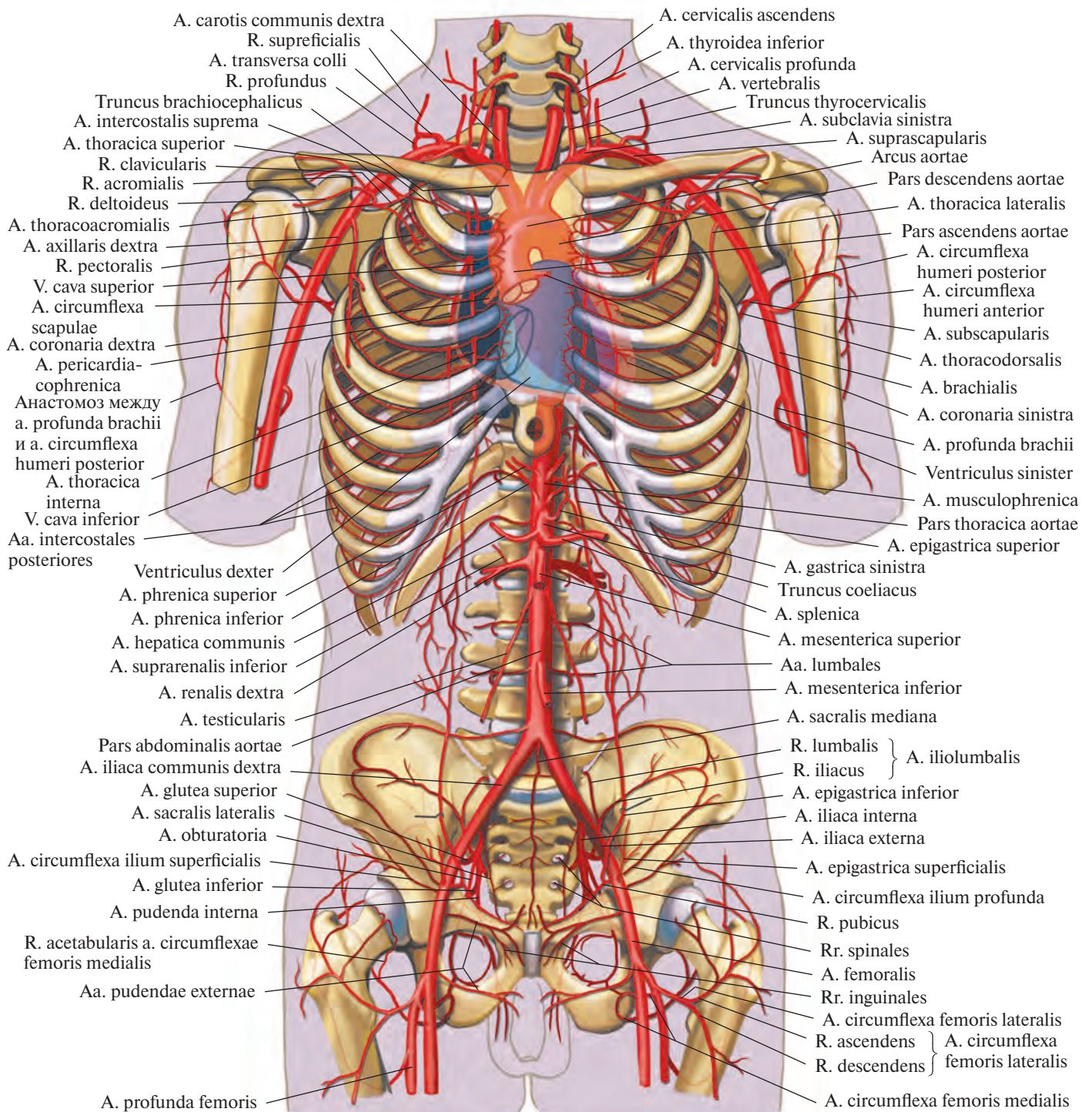


Рис. 732. Сердце, аорта и отходящие от нее ветви; вид спереди (полусхематично).

ДУГА АОРТЫ

Дуга аорты, arcus aortae (см. рис. 696, 716, 732, 760), выпуклостью обращена вверх и спереди кзади. Она направляется от хряща II ребра справа к левой поверхности тел III—IV грудных позвонков и продолжается в нисходящую часть аорты. В месте перехода заметно небольшое сужение — *перешеек аорты, isthmus aortae*.

От дуги аорты отделяются три крупных сосуда: плечеголовной ствол, левая общая сонная артерия, *a. carotis communis sinistra*, и левая подключичная артерия, *a. subclavia sinistra*.

Плечеголовной ствол, truncus brachiocephalicus, отходит от начальной части дуги аорты. Он представляет собой крупный сосуд длиной до 4 см, который идет вверх и вправо и на уровне правого грудино-ключичного сустава делится на две ветви: правую общую сонную

артерию, *a. carotis communis dextra*, и правую подключичную артерию, *a. subclavia dextra*. Иногда от плечеголовного ствола отходит *нижняя щитовидная артерия, a. thyroidea ima*.

Изредка встречаются следующие варианты развития: 1) плечеголовной ствол отсутствует, правая общая сонная и правая подключичная артерии отделяются непосредственно от дуги аорты; 2) плечеголовной ствол отходит не справа, а слева; 3) имеется два плечеголовных ствола — правый и левый.

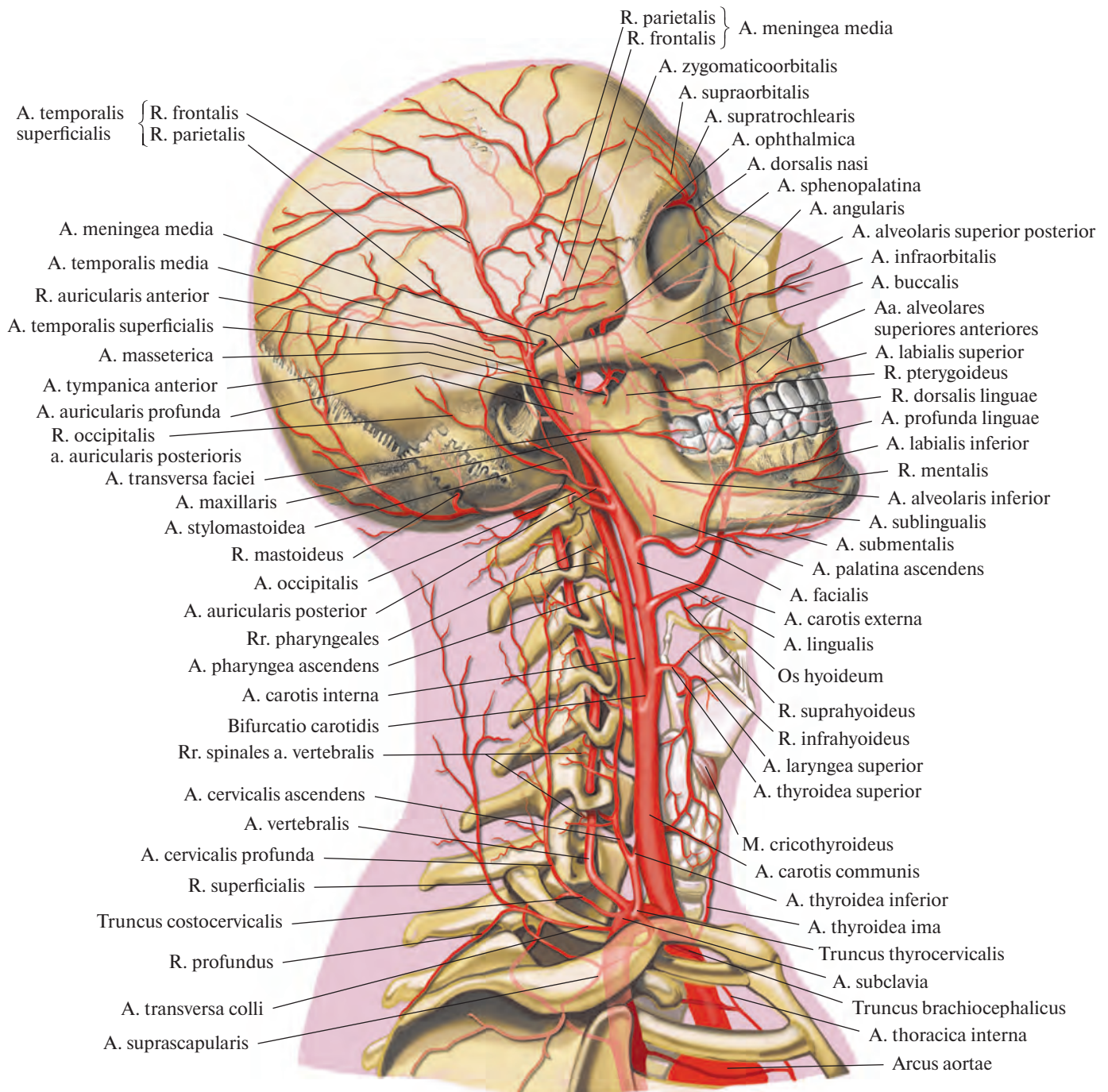


Рис. 733. Артерии головы и шеи; вид справа (полусхематично).

НИСХОДЯЩАЯ ЧАСТЬ АОРТЫ

Нисходящая часть аорты (нисходящая аорта), pars descendens aortae (aorta descendens) (см. рис. 696, 732), является продолжением дуги аорты и следует от тела III—IV грудного позвонка до уровня IV поясничного позвонка, где отдает правую и левую общие подвздошные артерии, *aa. iliacaе communes dextra et sinistra*, а сама в виде тонкого ствола — срединной крестцовой

артерии, *a. sacralis mediana*, направляется по передней поверхности крестца в полость таза.

Пройдя через аортальное отверстие диафрагмы на уровне XII грудного позвонка, нисходящая часть аорты спускается в брюшную полость. До диафрагмы она называется *грудной частью аорты, pars thoracica aortae* (см. рис. 760), а ниже — *брюшной частью аорты, pars abdominalis aortae* (см. рис. 762).

АРТЕРИИ ГОЛОВЫ И ШЕИ

ОБЩАЯ СОННАЯ АРТЕРИЯ

Общая сонная артерия, a. carotis communis (рис. 733—735; см. рис. 760), парная, берет начало в грудной полости справа от плечевого ствола, а слева — непосредственно от дуги аорты, поэтому левая общая сонная артерия на несколько сантиметров длиннее правой. Далее общая сонная артерия подни-

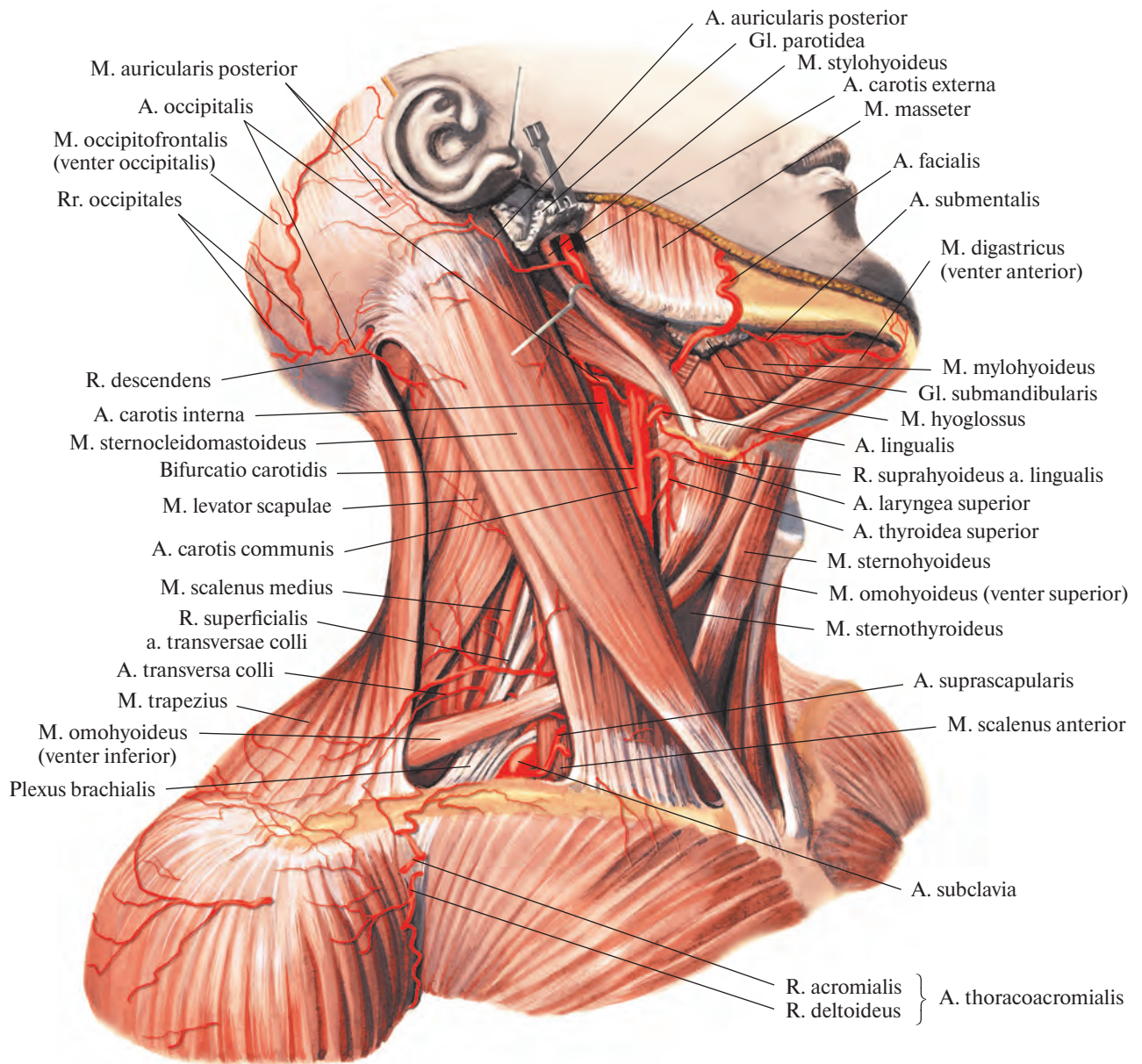


Рис. 734. Артерии шеи; вид справа.
(Кожа и подкожная мышца удалены; видно положение наружной и внутренней сонных артерий в сонном треугольнике.)

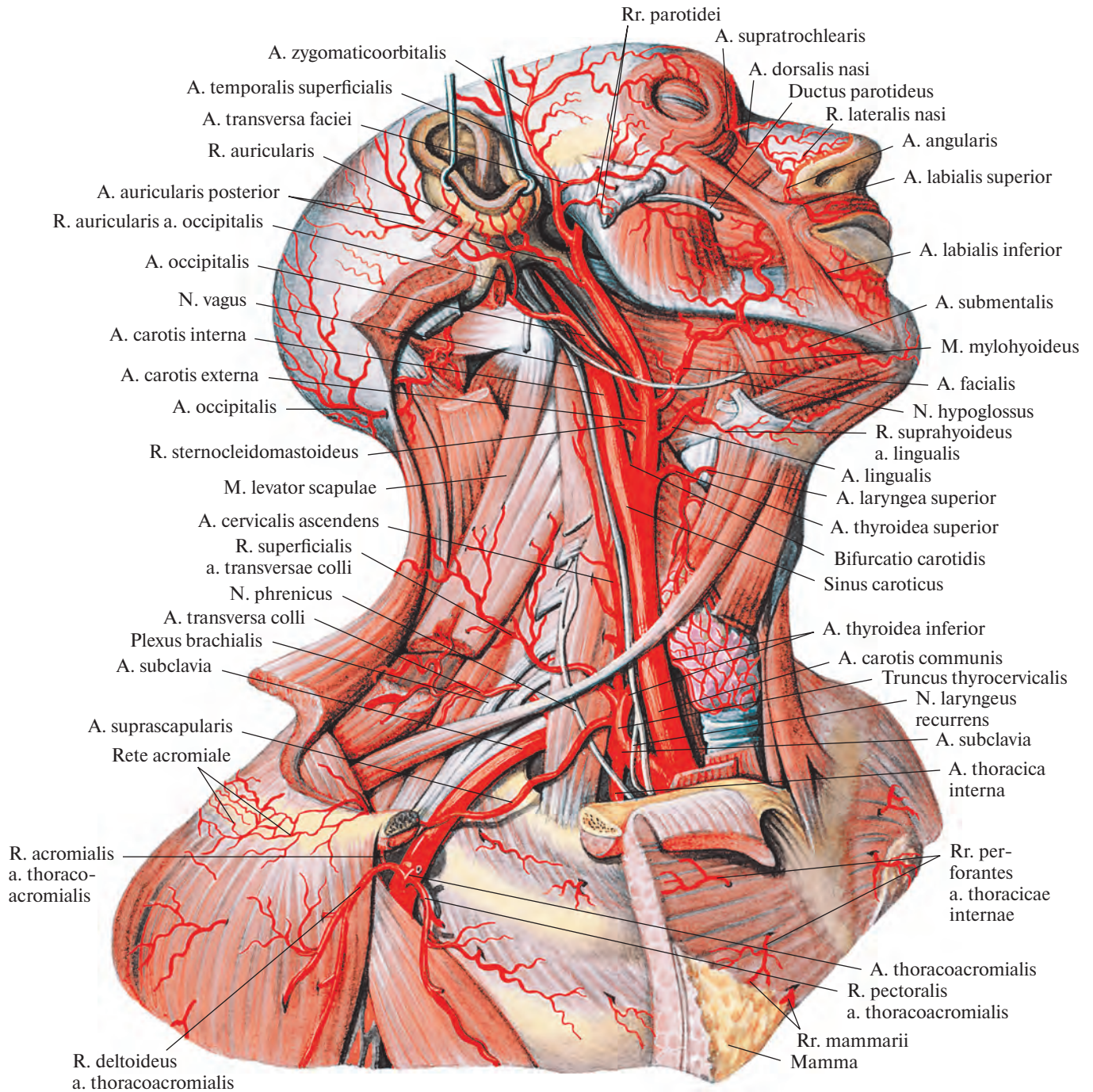


Рис. 735. Артерии головы, шеи и пояса верхней конечности.
(Мышцы шеи частично удалены; видно отношение подъязычного, блуждающего и диафрагмального нервов к артериям.)

мается почти вертикально вверх и через верхнюю апертуру грудной клетки выходит в область шеи. Там она располагается на передней поверхности поперечных отростков шейных позвонков и покрывающих их мышц, сбоку от трахеи и пищевода, позади грудино-ключично-сосцевидной мышцы и предтрахеальной пластинки фасции шеи с залегающей в ней лопаточно-подъязычной мышцей. Кнаружи от общей сонной арте-

рии находится внутренняя яремная вена, v. jugularis interna, а сзади в желобке между ними — блуждающий нерв, n. vagus.

Общая сонная артерия ветвей не дает. На уровне верхнего края щитовидного хряща находится *бифуркация сонной артерии, bifurcatio carotidis*, где она раздваивается на наружную сонную артерию, a. carotis externa, и внутреннюю сонную артерию, a. carotis interna.

У места деления расположена расширенная часть общей сонной артерии — *сонный синус, sinus caroticus*, к которому прилежит небольшой узелок — *сонный гломус*.

Сонный гломус, glomus caroticum, размерами 6×3 мм, связан с наружной оболочкой сонной артерии и состоит из соединительной ткани и имеющихся в ней специфических клеток.

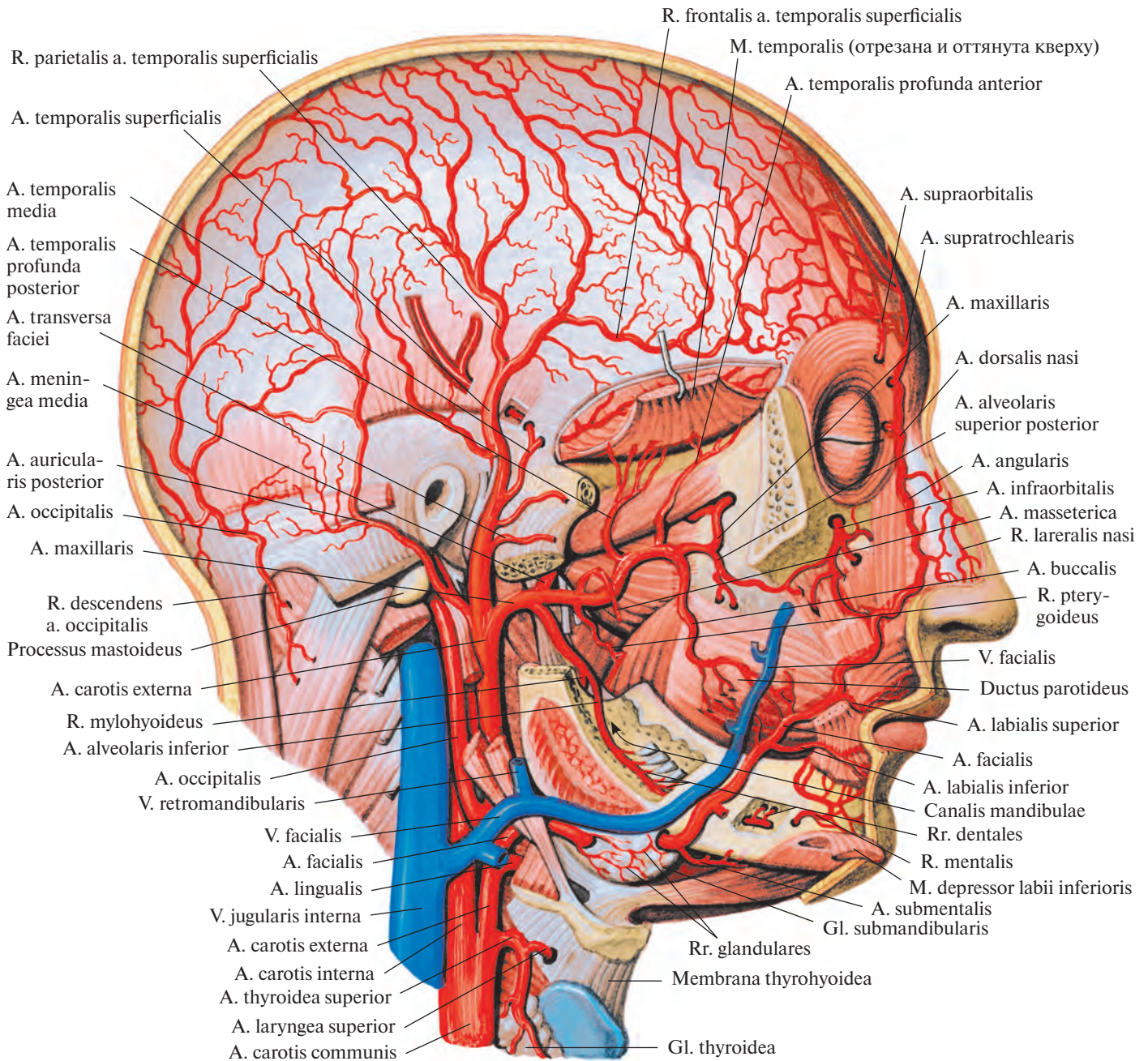


Рис. 736. Артерии головы; вид справа.
(Скуловая кость, часть нижней челюсти и ушная раковина удалены.)

Сонный гломус содержит большое количество сосудов и нервов. Он является хеморецептором, реагирующим на изменение концентрации кислорода, двуокси углерода и ионов водорода в крови, выполняя одновременно эндокринную функцию (см. т. 2 «Сонный гломус»).

Стенка сонного синуса имеет характерные особенности: средняя оболочка разви-

та слабо, а наружная (адвентициальная) утолщена и содержит большое количество эластических волокон и чувствительных нервных окончаний.

Наружная сонная артерия

Наружная сонная артерия, a. carotis externa (рис. 736, 737; см. рис. 733—735),

направляясь вверх, проходит немного впереди и медиальнее внутренней сонной артерии, а затем латеральнее ее.

Сначала наружная сонная артерия пролегает неглубоко, прикрытая подкожной мышцей шеи и поверхностной пластинкой шейной фасции. Затем, направляясь вверх, проходит сзади заднего брюшка двубрюшной мышцы и шилоподъязычной мышцы.

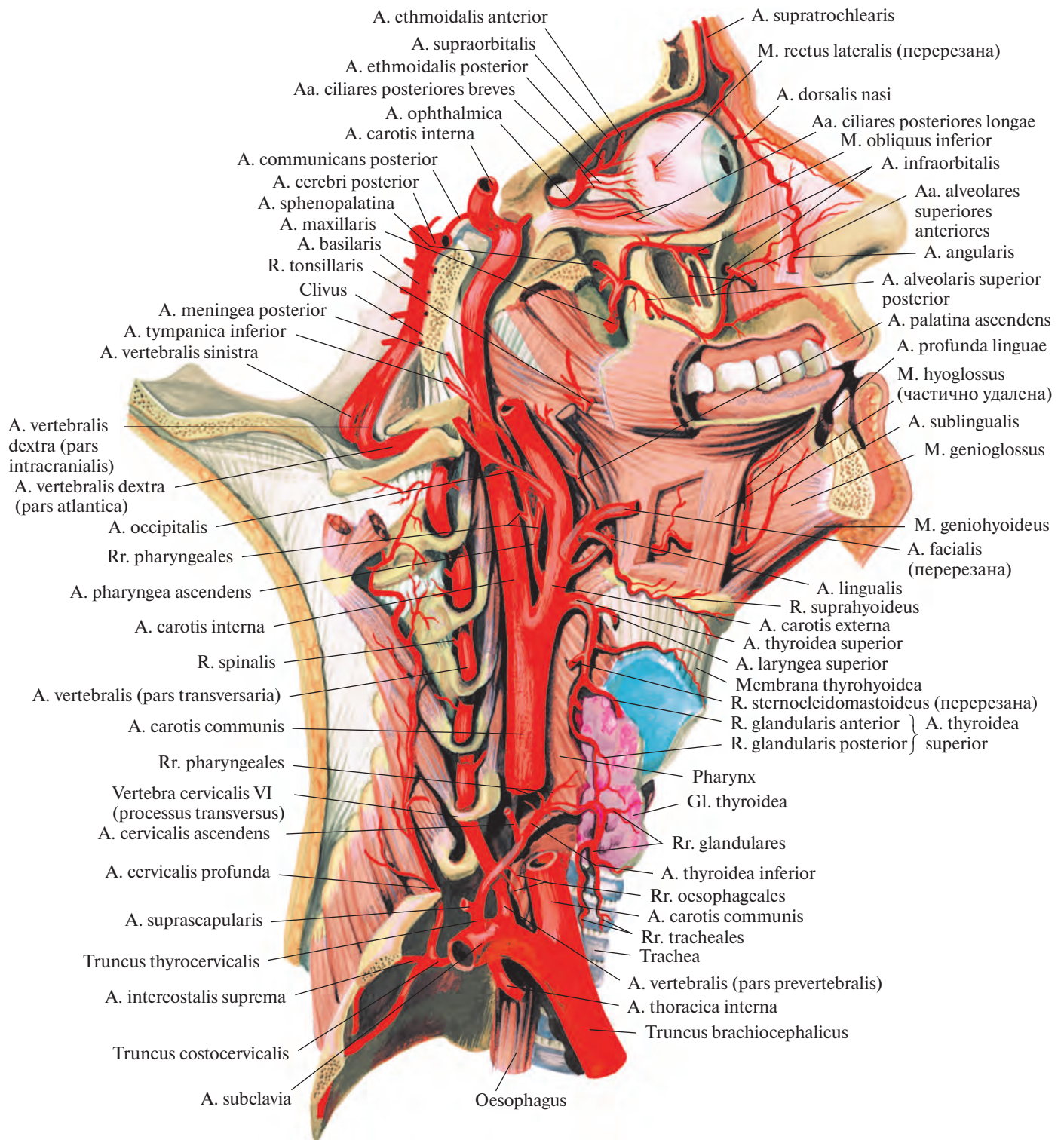


Рис. 737. Артерии головы и шеи; вид справа.
 (Нижняя и верхняя челюсти и основание черепа удалены сагиттальным распилем.)

Несколько выше она располагается сзади ветви нижней челюсти, где проникает в толщу околоушной железы и на уровне шейки мышечного отростка нижней челюсти делится на верхнечелюстную артерию, *a. maxillaris*, и поверхностную височную артерию, *a. temporalis superficialis*.

Среди ветвей наружной сонной артерии условно различают передние, задние, медиальные и концевые.

Передние ветви

1) **Верхняя щитовидная артерия, *a. thyroidea superior*** (см. рис. 734, 735), отделяется от наружной сонной артерии сразу же у места отхождения последней от общей сонной артерии на уровне больших рогов подъязычной кости. Направляется немного вверх, затем дугообразно загибается медиально и идет к верхнему краю соответствующей доли щитовидной железы, посылая в ее паренхиму *переднюю железистую ветвь, r. glandularis anterior*; *заднюю железистую ветвь, r. glandularis posterior*, и *латеральную железистую ветвь, r. glandularis lateralis*. В толще железы ветви верхней щитовидной артерии анастомозируют с ветвями нижней щитовидной артерии, *a. thyroidea inferior* (от щитовидного ствола, *truncus thyrocervicalis*, отходящего от подключичной артерии, *a. subclavia*) (см. рис. 800).

На своем пути верхняя щитовидная артерия отдает ряд ветвей.

1) **Подподъязычная ветвь, *r. infrahyoideus***, кровоснабжает подъязычную кость и прикрепляющиеся к ней мышцы; анастомозирует с одноименной ветвью противоположной стороны.

2) **Грудино-ключично-сосцевидная ветвь, *r. sternocleidomastoideus***, непостоянная, питает одноименную мышцу, подходя к ней со стороны внутренней поверхности, в верхней ее трети.

3) **Верхняя гортанная артерия, *a. laryngea superior***, следует в медиальном направлении, пролегает над верхним краем щитовидного хряща, под щитоподъязычной мышцей и, прободая щитоподъязычную мембрану, кровоснабжает мышцы, слизистую оболочку гортани и частично подъязычную кость и надгортанник.

4) **Перстнещитовидная ветвь, *r. cricothyroideus***, питает одноименную мышцу и образует дугообразный анастомоз с артерией противоположной стороны.

2) **Язычная артерия, *a. lingualis*** (рис. 738; см. рис. 735—737), толще верхней щитовидной и начинается несколько выше ее, от передней стенки наружной сонной артерии. В редких случаях отходит общим стволом с лицевой артерией и называется *язычно-лицевым стволом, truncus linguofacialis*. Язычная артерия идет немного вверх, пролегает над большими рогами подъязычной кости, направляясь вперед и кнутри. На своем пути она прикрыта сначала задним брюшком двубрюшной мышцы, шилоподъязычной мышцей, затем проникает под подъязычно-язычную мышцу (между последней и средним констриктором глотки изнутри), достигает нижней поверхности языка, погружаясь в толщу его мышц.

По своему ходу язычная артерия отдает ряд ветвей.

1) **Надподъязычная ветвь, *r. suprahyoideus***, идет по верхнему краю подъязычной кости, дугообразно анастомозирует с одно-

именной ветвью противоположной стороны; кровоснабжает подъязычную кость и прилегающие мягкие ткани.

2) **Дорсальные ветви языка, *rr. dorsales linguae***, небольшой толщины, отделяются от язычной артерии под подъязычно-язычной мышцей, направляясь круто вверх, достигают задней части спинки языка, кровоснабжая его слизистую оболочку и миндалину. Концевые их ветви проходят к надгортаннику и анастомозируют с одноименными артериями противоположной стороны.

3) **Подъязычная артерия, *a. sublingualis***, отделяется от язычной артерии до ее вступления в толщу языка, направляется кпереди, следуя над челюстно-подъязычной мышцей кнаружи от поднижнечелюстного протока; далее она достигает подъязычной железы, кровоснабжая ее и рядом лежащие мышцы; заканчивается в слизистой оболочке дна полости рта и в десне. Несколько мелких ветвей, прободая челюстно-подъязычную мышцу, анастомозируют с подподбородочной артерией, *a. submental* (ветвь лицевой артерии, *a. facialis*).

4) **Глубокая артерия языка, *a. profunda linguae***, — наиболее мощная ветвь язычной артерии, являющаяся ее продолжением. Направляясь вверх, она вступает в толщу языка между подбородочно-язычной мышцей и нижней продольной мышцей языка; затем, следуя извилисто вперед, достигает его верхушки. На своем протяжении артерия отдает многочисленные мелкие ветви, которые питают собственные мышцы и слизистую оболочку языка. Концевые ветви этой артерии подходят к узелке языка.

3) **Лицевая артерия, *a. facialis*** (см. рис. 733, 735, 736), берет начало от передней стенки наружной сонной артерии, несколько выше язычной артерии, направляется вперед и вверх и идет кнутри от заднего брюшка двубрюшной мышцы и шилоподъязычной мышцы в поднижнечелюстной треугольник. Там она либо прилегает к поднижнечелюстной железе, либо прободает ее толщу, а затем следует кнаружи, огибая нижний край тела нижней челюсти перед местом прикрепления жевательной мышцы; поворачивая вверх на боковую поверхность лица, достигает области медиального угла глаза между поверхностно расположенными и находящимися глубже мышцами лица.

На своем протяжении лицевая артерия отдает несколько ветвей.

1) **Восходящая небная артерия, *a. palatina ascendens***, отходит от начального отдела лицевой артерии и, поднимаясь вверх по боковой стенке глотки, пролегает между шилоподъязычной и шилоглоточной мышцами, кровоснабжая их. Мелкие концевые ветви этой артерии рассеиваются в области

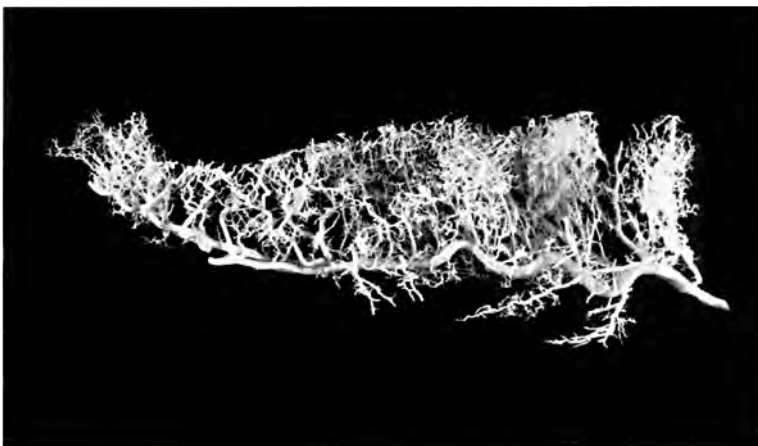


Рис. 738. Язычная артерия, правая (фотография коррозионного препарата). (Препарат Я. Синельникова.)

глоточного отверстия слуховой трубы, в небных миндалинах и частично в слизистой оболочке зева, где анастомозируют с восходящей глоточной артерией, *a. pharyngea ascendens*.

2) *Миндаликовая ветвь, r. tonsillaris*, направляется вверх по боковой поверхности глотки, прободает верхний констриктор глотки и заканчивается многочисленными небольшими ветвями в толще небной миндалины. Отдает ряд мелких ветвей к стенке глотки и корню языка.

3) *Железистые ветви, rr. glandulares*, небольшие, немногочисленные, отходят от основного ствола лицевой артерии в том месте, где она прилегает к поднижнечелюстной железе и направляются к последней.

4) *Подподбородочная артерия, a. submentalis*, — довольно мощная ветвь. Направляется впереди, пролегает между передним брюшком двубрюшной мышцы и челюстно-подъязычной мышцей и кровоснабжает их. Анастомозирует с подъязычной артерией, подподбородочная артерия переходит через нижний край нижней челюсти и, следуя к передней поверхности лица, кровоснабжает кожу и мышцы подбородка и нижней губы.

5) *Нижняя и верхняя губные артерии, aa. labiales inferior et superior*, начинаются по-разному: первая — несколько ниже угла рта, а вторая — на уровне угла; пролегают в толще круговой мышцы рта вблизи края губ. Артерии кровоснабжают кожу, мышцы и слизистую оболочку губ, анастомозируя с одноименными сосудами противоположной стороны. Верхняя губная артерия отдает тонкую ветвь к перегородке носа, *a. septi nasi*, питающую кожу перегородки носа в области ноздрей.

6) *Боковая носовая ветвь, r. lateralis nasi*, — небольшая артерия, направляется к крылу носа и кровоснабжает кожу этой области.

7) *Угловая артерия, a. angularis*, является концевой ветвью лицевой артерии. Идет вверх по боковой поверхности носа, отдавая мелкие ветви к крылу и спинке носа. Затем подходит к углу глаза, где анастомозирует с дорсальной артерией носа, *a. dorsalis nasi* (ветвь глазной артерии, *a. ophthalmica*) (см. рис. 800).

Задние ветви

1) *Грудино-ключично-сосцевидная ветвь, r. sternocleidomastoideus* (см. рис. 735), часто отходит от затылочной артерии или от наружной сонной артерии на уровне начала лицевой артерии либо несколько выше и вступает в толщу грудино-ключично-сосцевидной мышцы на границе ее средней и верхней третей.

2) *Затылочная артерия, a. occipitalis* (см. рис. 735), направляется назад и вверх. Вна-

чале она покрыта задним брюшком двубрюшной мышцы и пересекает наружную стенку внутренней сонной артерии. Затем под задним брюшком двубрюшной мышцы отклоняется кзади и идет в борозде затылочной артерии височной кости. Там между подзатылочными мышцами затылочная артерия вновь направляется кверху и выходит медиальнее места прикрепления грудино-ключично-сосцевидной мышцы. Далее, прободая прикрепление трапециевидной мышцы к верхней выйной линии, пролегает над сухожильным шлемом, отдавая концевые ветви.

От затылочной артерии берут начало следующие ветви.

1) *Грудино-ключично-сосцевидные ветви, rr. sternocleidomastoidei*, в количестве 3—4 кровоснабжают одноименную мышцу, а также близлежащие подзатылочные мышцы; иногда отделяются в виде общего ствола как *нисходящая ветвь, r. descendens*.

2) *Сосцевидная ветвь, r. mastoideus*, — тонкий сосуд, проникающий через сосцевидное отверстие к твердой оболочке головного мозга.

3) *Ушная ветвь, r. auricularis*, направляется вперед и вверх, кровоснабжая заднюю поверхность ушной раковины.

4) *Затылочные ветви, rr. occipitales*, являются концевыми ветвями. Располагаясь между надчерепной мышцей и кожей, они анастомозируют между собой и с одноименными ветвями противоположной стороны, а также с ветвями задней ушной артерии, *a. auricularis posterior*, и поверхностной височной артерией, *a. temporalis superficialis*.

5) *Менингеальная ветвь, r. meningeus*, тонкая, проникает через теменное отверстие к твердой оболочке головного мозга.

3) *Задняя ушная артерия, a. auricularis posterior* (см. рис. 735, 736), — небольшой сосуд, отделяющийся от наружной сонной артерии, выше затылочной артерии, но иногда отходящий общим с ней стволом.

Задняя ушная артерия направляется кверху, немного кзади и внутрь и вначале покрыта околоушной железой. Затем, поднимаясь по шиловидному отростку, следует к сосцевидному отростку, пролегая между ним и ушной раковиной. Там артерия делится на переднюю и заднюю концевые ветви.

От задней ушной артерии отходит ряд ветвей.

1) *Шилососцевидная артерия, a. stylomastoidea*, тонкая, направляется через одноименное отверстие в канал лицевого нерва. До вступления в канал от нее отходит небольшая *задняя барабанная артерия, a. tympanica posterior*, проникающая в барабанную полость через каменисто-барабанную щель. В канале лицевого нерва шилососце-

видная артерия отдает мелкие *сосцевидные ветви, rr. mastoidei*, к ячейкам сосцевидного отростка, и *стремennую ветвь, r. stapedius*, к стремени мышце.

2) *Ушная ветвь, r. auricularis*, проходит по задней поверхности ушной раковины и прободает ее, посылая небольшие ветви на переднюю поверхность.

3) *Затылочная ветвь, r. occipitalis*, направляется по основанию сосцевидного отростка кзади и кверху, анастомозируя с концевыми ветвями *a. occipitalis*.

Медиальные ветви

Восходящая глоточная артерия, a. pharyngea ascendens (см. рис. 737), начинается от внутренней стенки наружной сонной артерии. Направляется кверху, идет между внутренней и наружной сонными артериями, подходит к боковой стенке глотки.

От восходящей глоточной артерии берут начало следующие ветви.

1) *Глоточные ветви, rr. pharyngeales*, 2—3, направляются по задней стенке глотки и кровоснабжают заднюю ее часть с небной миндалиной до основания черепа, а также частично мягкое небо и слуховую трубу.

2) *Задняя менингеальная артерия, a. meningea posterior*, следует вверх по ходу внутренней сонной артерии, *a. carotis interna*, или через яремное отверстие; далее попадает в полость черепа и разветвляется в твердой оболочке головного мозга.

3) *Нижняя барабанная артерия, a. tympanica inferior*, тоненькая, проникает в барабанную полость через барабанный каналец и кровоснабжает ее слизистую оболочку.

Концевые ветви

1) *Верхнечелюстная артерия, a. maxillaris* (см. рис. 736, 737), отходит от наружной сонной артерии под прямым углом на уровне шейки нижней челюсти. Начальный отдел ее покрыт околоушной железой. Извиваясь, артерия направляется горизонтально кпереди между ветвью нижней челюсти и клиновидно-нижнечелюстной связкой. Далее она пролегает между латеральной крыловидной и височной мышцами и достигает крыловидно-небной ямки, где распадается на концевые ветви.

Среди ветвей верхнечелюстной артерии соответственно топографии ее отдельных участков условно различают:

1) ветви нижнечелюстной части — отходят от основного ствола вблизи от шейки нижней челюсти;

2) ветви крыловидной части — начинаются от *a. maxillaris* на ее протяжении между латеральной крыловидной и височной мышцами;

3) ветви крыловидно-небной части — отходят в крыловидно-небной ямке.

Ветви нижнечелюстной части:

1) *Глубокая ушная артерия, a. auricularis profunda*, — небольшая ветвь, отсоединяющаяся от начального отдела основного ствола. Направляется кверху и кровоснабжает суставную капсулу височно-нижнечелюстного сустава, нижнюю стенку наружного слухового прохода и барабанную перепонку.

2) *Передняя барабанная артерия, a. tympanica anterior*, часто является ветвью глубокой ушной артерии. Проникает через каменисто-барабанную щель в барабанную полость, кровоснабжая ее слизистую оболочку.

3) *Нижняя альвеолярная артерия, a. alveolaris inferior* (см. рис. 733, 736), — довольно крупный сосуд, направляется вниз, вступая через отверстие нижней челюсти в канал нижней челюсти, где пролегает вместе с одноименными веной и нервом.

В канале нижней челюсти артерия отдает несколько ветвей.

1) *Зубные ветви, rr. dentales*, продолжают в более тонкие околозубные.

2) *Околозубные ветви, rr. peridentales*, подходят к зубам, периодонту, зубным альвеолам, десне, губчатому веществу нижней челюсти.

3) *Челюстно-подъязычная ветвь, r. mylohyoideus*, отделяется от нижней альвеолярной артерии перед ее вступлением в канал нижней челюсти, идет в челюстно-подъязычной борозде и кровоснабжает челюстно-подъязычную мышцу и переднее брюшко двубрюшной мышцы.

4) *Подбородочная ветвь, r. mentalis*, является продолжением нижней альвеолярной артерии. Выходит через подбородочное отверстие на лице, распадаясь на ряд ветвей, кровоснабжает область подбородка и нижней губы и анастомозирует с ветвями нижней губной артерии, а. labialis inferior, и подбородочной артерии, а. submentalalis.

Ветви крыловидной части:

1) *Средняя менингеальная артерия, a. meningea media* (см. рис. 733, 740), — самая крупная ветвь, отходящая от верхнечелюстной артерии. Направляется кверху, через остистое отверстие попадает в полость черепа, где разделяется на *лобную* и *теменную ветви, rr. frontalis et parietalis*. Последние идут по наружной поверхности твердой оболочки головного мозга в артериальных бороздах костей черепа, кровоснабжая их, а также височные, лобные и теменные участки оболочки.

На своем пути средняя менингеальная артерия отдает несколько ветвей.

1) *Верхняя барабанная артерия, a. tympanica superior*, — тонкий сосуд; вступив через расщелину канала малого каменистого нерва в барабанную полость, кровоснабжает ее слизистую оболочку.

2) *Каменистая ветвь, r. petrosus*, берет начало выше остистого отверстия, следует латерально и кзади, входит в расщелину канала большого каменистого нерва. Там анастомозирует с ветвью задней ушной артерии — шилососцевидной артерией, а. stylomastoidea.

3) *Глазничная ветвь, r. orbitalis*, тонкая, направляется кпереди и, сопровождая глазной нерв, входит в глазницу.

4) *Анастомотическая ветвь со слезной артерией, r. anastomoticus cum a. lacrimali*, проникает через верхнюю глазничную щель в глазницу и соединяется со слезной артерией, а. lacrimalis, — ветвью глазной артерии.

5) *Крыловидно-менингеальная артерия, a. pterygomeningea*, отходит еще вне полости черепа, питает крыловидные мышцы, слуховую трубу, мышцы неба. Вступив через овальное отверстие в полость черепа, кровоснабжает тройничный узел. Может отходить непосредственно от а. maxillaris, если та следует не по латеральной, а по медиальной поверхности латеральной крыловидной мышцы.

2) *Передняя глубокая височная артерия, a. temporalis profunda anterior*, и *задняя глубокая височная артерия, a. temporalis profunda posterior* (см. рис. 736), начинаются от основного ствола верхнечелюстной артерии, направляются вверх в височную ямку, пролегая между черепом и височной мышцей, и кровоснабжают глубокие и нижние части этой мышцы.

3) *Жевательная артерия, a. masseterica*, иногда отделяется от задней глубокой височной артерии и, попадая через вырезку нижней челюсти на наружную поверхность нижней челюсти, подходит к жевательной мышце со стороны ее внутренней поверхности, питая ее.

4) *Крыловидные ветви, rr. pterygoidei*, всего 2—3, направляются к латеральной и медиальной крыловидным мышцам.

5) *Щечная артерия, a. buccalis* (см. рис. 736), — небольшой сосуд, следует вперед и вниз, проходит по щечной мышце, кровоснабжает ее, слизистую оболочку рта, десны в области верхних зубов и ряд близлежащих мышц лица. Анастомозирует с лицевой артерией.

6) *Задняя верхняя альвеолярная артерия, a. alveolaris superior posterior* (см. рис. 736, 737), начинается вблизи бугра верхней челюсти 1—3 стволами. Направляясь вниз, проникает через альвеолярные отверстия в одноименные каналы верхней челюсти, где отдает *зубные ветви, rr. dentales*, переходящие в *околозубные ветви, rr. peridentales*, достигающие корней больших коренных зубов верхней челюсти и десны.

Ветви крыловидно-небной части:

1) *Подглазничная артерия, a. infraorbitalis*, проникает через нижнюю глазничную

щель в глазницу и идет в подглазничной борозде, затем проходит по одноименному каналу и сквозь подглазничное отверстие попадает на поверхность лица, посылая концевые ветви к тканям подглазничной области лица.

По пути подглазничная артерия отдает *передние верхние альвеолярные артерии, aa. alveolares superiores anteriores*, которые пролегают по каналам в наружной стенке верхнечелюстной пазухи и, соединяясь с ветвями задней верхней альвеолярной артерии, посылают *зубные ветви, rr. dentales*, и *околозубные ветви, rr. peridentales*, непосредственно кровоснабжающие зубы верхней челюсти, десну и слизистую оболочку верхнечелюстной пазухи.

2) *Нисходящая небная артерия, a. palatina descendens*, в своей начальной части отдает *артерию крыловидного канала, a. canalis pterygoidei* (может отделяться самостоятельно, посылая *глоточную ветвь, r. pharyngeus*), направляется книзу, проникает в большой небный канал и распадается на *малые* и *большую небные артерии, aa. palatinae minores et major*, и *непостоянную глоточную ветвь, r. pharyngeus*. Малые небные артерии пролегают через малые небные отверстия и кровоснабжают ткани мягкого неба и небную миндалину. Большая небная артерия, выйдя из канала через большое небное отверстие, следует в небной борозде твердого неба, питая его слизистую оболочку, железы и десну; направляется вперед и кверху через резцовый канал и соединяется с задней перегородочной ветвью, r. septalis posterior. Некоторые ветви анастомозируют с восходящей небной артерией, а. palatina ascendens, — ветвью лицевой артерии, а. facialis.

3) *Клиновидно-небная артерия, a. sphenopalatina*, — концевой сосуд верхнечелюстной артерии. Проходит через клиновидно-небное отверстие в полость носа, где разделяется на ряд ветвей (рис. 739).

1) *Латеральные задние носовые артерии, aa. nasales posteriores laterales*, — довольно крупные ветви, кровоснабжают слизистую оболочку средней и нижней носовых раковин, боковую стенку полости носа и заканчиваются в слизистой оболочке лобной и верхнечелюстной пазух.

2) *Задние перегородочные ветви, rr. septales posteriores*, делятся на две ветви (верхнюю и нижнюю), питают слизистую оболочку перегородки носа. Эти артерии, направляясь вперед, анастомозируют с ветвями глазной артерии (от внутренней сонной), а в области резцового канала — с большой небной артерией и верхней губной артерией.

II. *Поверхностная височная артерия, a. temporalis superficialis* (см. рис. 733, 735, 736), — вторая концевая ветвь наружной сонной артерии, являющаяся ее продолжением. Берет начало у шейки нижней че-

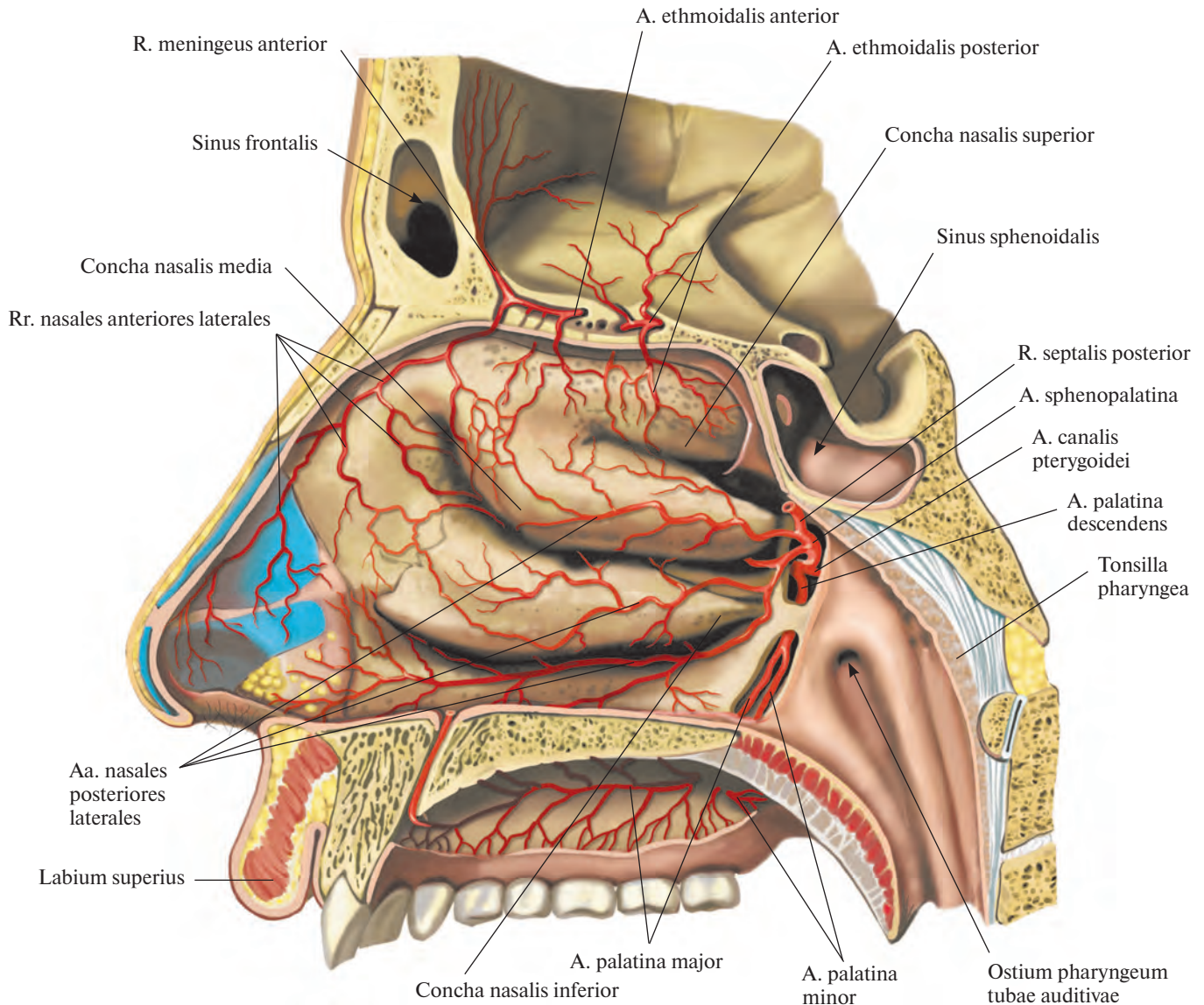


Рис. 739. Артерии стенок полости носа.
(Правая латеральная стенка полости носа со стороны внутренней поверхности.)

люсти. Направляется вверх, следуя в толще околоушной железы между наружным слуховым проходом и головкой нижней челюсти, затем, пролегая поверхностно под кожей, идет над корнем скуловой дуги, где ее можно прощупать. Несколько выше скуловой дуги делится на свои концевые ветви — лобную и теменную.

По своему ходу артерия отдает ряд ветвей.

1. *Ветви к околоушной железе, rr. parotidei*, всего 2—3, кровоснабжают околоушную железу.

2. *Поперечная артерия лица, a. transversa faciei*, располагается вначале в толще околоушной железы, питая ее, затем проходит горизонтально по поверхности жеватель-

ной мышцы между нижним краем скуловой дуги и околоушным протоком, отдавая мелкие ветви к мышцам лица и анастомозируя с ветвями лицевой артерии.

3. *Передние ушные ветви, rr. auriculares anteriores*, всего 2—3, направляются к передней поверхности ушной раковины, кровоснабжая ее кожу, хрящ и мышцы.

4. *Средняя височная артерия, a. temporalis media*, следуя вверх, прободает над скуловой дугой (с поверхности в глубину) височную фасцию и, войдя в толщу височной мышцы, питает ее.

5. *Скулоглазничная артерия, a. zygomaticoorbitalis*, направляется над скуловой дугой вперед и вверх, достигая круговой мышцы глаза. Кровоснабжает ряд мышц

лица и анастомозирует с поперечной артерией лица, лобной ветвью и слезной артерией, *a. lacrimalis* (из глазной артерии, *a. ophthalmica*).

6. *Лобная ветвь, r. frontalis*, — одна из концевых ветвей поверхностной височной артерии, направляется вперед и вверх и питает лобное брюшко затылочно-лобной мышцы, круговую мышцу глаза, сухожильный шлем и кожу лба.

7. *Теменная ветвь, r. parietalis*, — вторая концевая ветвь поверхностной височной артерии, несколько крупнее лобной ветви. Направляется вверх и кзади, кровоснабжает кожу височной области; анастомозирует с одноименной ветвью противоположной стороны.

Внутренняя сонная артерия

Внутренняя сонная артерия, a. carotis interna (см. рис. 733—737), является продолжением общей сонной артерии. В ней различают шейную, каменистую, пещеристую и мозговую части.

Направляясь вверх, внутренняя сонная артерия вначале пролегает несколько латеральнее и сзади наружной сонной артерии. Сбоку от внутренней сонной артерии находится внутренняя яремная вена, v. jugularis interna. На своем пути к основанию черепа внутренняя сонная артерия следует по боковой стенке глотки — шейная часть, *pars cervicalis*, — медиальнее околоушной железы, отделенная от нее шилоподъязычной и шилоглоточной мышцами.

В шейной части внутренняя сонная артерия ветвей обычно не отдает. Там она несколько расширена за счет *сонного синуса, sinus caroticus*.

Подойдя к основанию черепа, артерия проникает в сонный канал, следует соответственно его изгибам — каменистая часть, *pars petrosa*, — и по выходе из него вступает через ровное отверстие в полость черепа. Там она идет в сонной борозде клиновидной кости.

В сонном канале пирамиды височной кости внутренняя сонная артерия отдает следующие ветви:

1) *сонно-барабанные артерии, aa. carotico tympanicae*, в количестве 2—3 небольших стволов, проходящих в одноименных канальцах и вступающих в барабанную полость, кровоснабжая ее слизистую оболочку;

2) *артерию крыловидного канала, a. canalis pterygoidei*, направляющуюся через крыловидный канал в крыловидно-небную ямку, питая крылонебный узел.

Следуя через пещеристый синус — пещеристая часть, *pars cavernosa*, — внутренняя сонная артерия посылает ряд ветвей:

1) к пещеристому синусу и твердой оболочке головного мозга:

а) *базальную ветвь к намету, r. basalis tentorii*;

б) *краевую ветвь к намету, r. marginalis tentorii*;

в) *менингеальную ветвь, r. meningeus*;

г) *ветвь к пещеристому синусу, r. sinus cavernosus*;

2) к нервам:

а) *ветви к тройничному узлу, rr. ganglionares trigeminales*;

б) *ветви к нервам, rr. nervorum*, питающие блоковый, тройничный и отводящий нервы;

3) *нижнюю гипофизарную артерию, a. hypophysialis inferior*, которая, подойдя к нижней поверхности задней доли гипофиза,

анастомозирует с концевыми ветвями других артерий, кровоснабжающих гипофиз.

Проследовав через пещеристый синус, у малых крыльев клиновидной кости внутренняя сонная артерия достигает нижней поверхности головного мозга — ее мозговая часть, *pars cerebralis*.

В полости черепа от мозговой части отходят крупные глазная артерия, передняя мозговая артерия, a. cerebri anterior, и средняя мозговая артерия, a. cerebri media, а также передняя ворсинчатая артерия, a. choroidea anterior, и мелкие ветви: *верхняя гипофизарная артерия, a. hypophysialis superior*, к гипофизу и *ветви к скату, rr. clinivales*, кровоснабжающие твердую оболочку головного мозга в этой области.

Глазная артерия, a. ophthalmica (рис. 740, 741; см. рис. 737), — большой парный сосуд. Направляется через зрительный канал в глазницу, пролегая кнаружи от зрительного нерва. В глазнице пересекает зрительный нерв, проходя между ним и верхней прямой мышцей, и следует к медиальной стенке глазницы. Достигнув медиального угла глаза, распадается на концевые ветви — надблоковую артерию и дорсальную артерию носа.

На своем пути глазная артерия отдает ветви (см. т. 4 «Глаз и связанные с ним структуры»).

1. *Слезная артерия, a. lacrimalis*, начинается от глазной артерии после ее выхода из зрительного канала. В глазнице артерия, направляясь вдоль верхнего края латеральной прямой мышцы к слезной железе, дает небольшие ветви к нижнему и верхнему векам — *латеральные артерии век, aa. palpebrales laterales*, и к конъюнктиве. Латеральные артерии век соединяются с медиальными артериями век, aa. palpebrales mediales, и образуют *дуги верхнего и нижнего века, arcus palpebrales superior et inferior*.

Кроме того, слезная артерия имеет *анастомотическую ветвь со средней менингеальной артерией, r. anastomoticus cum a. meningea media*.

2. *Центральная артерия сетчатки, a. centralis retinae*, на расстоянии 1 см от глазного яблока вступает в толщу зрительного нерва и, достигнув глазного яблока, распадается в сетчатке на несколько лучеобразно расходящихся тонких ветвей.

3. *Короткие и длинные задние ресничные артерии, aa. ciliares posteriores breves et longae*, следуют вдоль зрительного нерва, проникают в глазное яблоко и направляются к сосудистой оболочке.

4. *Мышечные артерии, aa. musculares*, — верхняя и нижняя — распадаются на более мелкие ветви, которые кровоснабжают мышцы глазного яблока. Иногда могут отходить от слезной артерии.

От мышечных ветвей берет начало ряд артерий.

1) *Передние ресничные артерии, aa. ciliares anteriores*, всего 5—6, направляются к белочной оболочке глазного яблока и, проникая через нее, заканчиваются в толще радужки.

2) *Передние конъюнктивальные артерии, aa. conjunctivales anteriores*, питают конъюнктиву, покрывающую глазное яблоко, и анастомозируют с задними конъюнктивальными артериями.

3) *Эписклеральные артерии, aa. episclerales*, кровоснабжают склеру и соединяются в ее задних отделах с короткими задними ресничными артериями.

5. *Надглазничная артерия, a. supraorbitalis*, располагается непосредственно под верхней стенкой глазницы, между ней и мышцей, поднимающей верхнее веко. Направляясь вперед, огибает надглазничный край и через надглазничную вырезку следует кверху в лобную область, где кровоснабжает круговую мышцу глаза, лобное брюшко затылочно-лобной мышцы и кожу. Концевые ветви надглазничной артерии анастомозируют с поверхностной височной артерией, a. temporalis superficialis.

6. *Надблоковая артерия, a. supratrochlearis*, — одна из концевых ветвей глазной артерии, располагается кнутри от надглазничной артерии. Она огибает надглазничный край и, направляясь кверху, кровоснабжает кожу медиальных отделов лба и прилежащие мышцы. Ее ветви анастомозируют с ветвями одноименной артерии противоположной стороны.

7. *Задняя решетчатая артерия, a. ethmoidalis posterior* (см. рис. 739, 740, 741), как и передняя (см. ниже), отходит от глазной артерии на участке, где она пролегает вдоль медиальной стенки глазницы, в области задней трети глазницы, и, пройдя через одноименное отверстие, разветвляется в слизистой оболочке задних решетчатых ячеек, отдавая несколько мелких ветвей к слизистой оболочке задних отделов носовой перегородки.

8. *Передняя решетчатая артерия, a. ethmoidalis anterior* (см. рис. 739, 740, 741), проникает через одноименное отверстие в полость черепа и в области передней черепной ямки посылает *переднюю менингеальную ветвь, r. meningeus anterior*. Затем артерия направляется книзу, проходит через отверстие решетчатой пластинки решетчатой кости в полость носа, где кровоснабжает слизистую оболочку передней части боковых стенок, отдавая *латеральные передние носовые ветви, rr. nasales anteriores laterales*; *передние ветви к перегородке носа, rr. septales anteriores*, а также ветви к слизистой оболочке передних решетчатых ячеек.

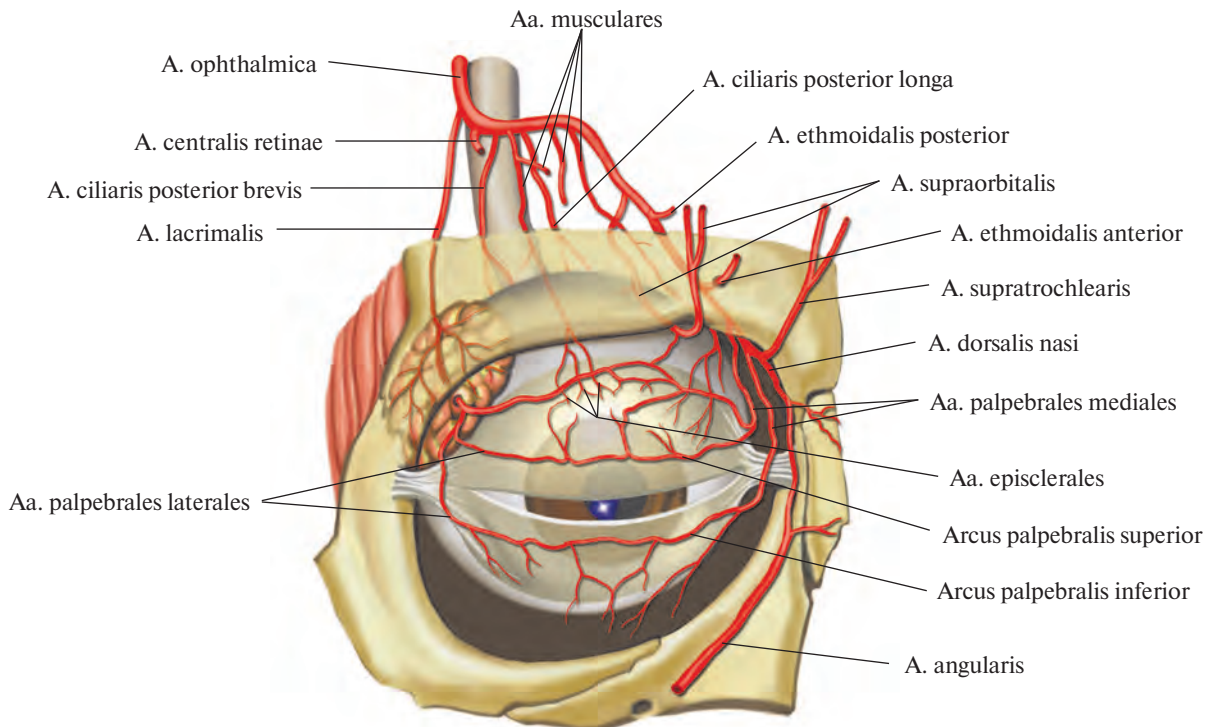


Рис. 741. Ветви глазной артерии, правой (полусхематично).

ventriculi lateralis, которые, распадаясь в стенке височного рога бокового желудочка на мелкие ветви, формируют *сосудистое сплетение бокового желудочка, plexus choroideus ventriculi lateralis*. Отсюда же отделяются короткие *ворсинчатые ветви к III желудочку, rr. choroidei ventriculi tertii*, входящие в состав *сосудистого сплетения III желудочка, plexus choroideus ventriculi tertii*.

В самом начале передняя ворсинчатая артерия отдает *ветви к переднему продырявленному веществу, rr. substantiae perforatae anterioris* (до 10), проникающие в глубь полушарий мозга.

Ряд ветвей передней ворсинчатой артерии подходит к базальным ядрам и внутренней капсуле: *ветви к хвосту хвостатого ядра, rr. caudae nuclei caudati*; *ветви к бледному шару, rr. globi pallidi*; *ветви к миндалевидному телу, rr. corporis amygdaloidei*; *ветви к внутренней капсуле, rr. capsulae internae*, — и к образованиям гипоталамуса: *ветви к серому бугру, rr. tuberis cinerei*; *ветви к ядрам гипоталамуса, rr. nucleorum hypothalami*. Кровоснабжение ядер ножек мозга осуществляется *ветвями к черному веществу, rr. substantiae nigrae*, и *ветвями к красному ядру, rr. nuclei rubri*. Кроме того, в этой области отходят *ветви к зрительному тракту, rr. tractus optici*, и *ветви к латеральному колленчатому телу, rr. corporis geniculati lateralis*.

II. Передняя мозговая артерия, a. cerebri anterior (рис. 743; см. рис. 742, 745), — довольно крупная, начинается у места разделения внутренней сонной артерии на концевые ветви, направляется вперед и в медиальную сторону, пролегая над зрительным нервом. Затем заворачивает вверх, входит в продольную щель большого мозга и идет по медиальной поверхности полушария. Потом она огибает коллено мозолистого тела, *genu corporis callosi*, и направляется по его верхней поверхности назад, достигая начала затылочной доли. В начале своего пути артерия отдает ряд мелких ветвей, проникающих через переднее продырявленное вещество, *substantia perforata anterior*, к базальным ядрам основания большого мозга. На уровне зрительного перекреста, *chiasma opticum*, она анастомозирует с одноименной артерией противоположной стороны посредством передней соединительной артерии, *a. communicans anterior*.

По отношению к последней в *a. cerebri anterior* различают предкоммуникационную и посткоммуникационную части.

Предкоммуникационная часть, *pars pre-communicalis*, передней мозговой артерии представляет собой участок от ее начала до передней соединительной артерии (см. рис. 742). От этой части отходит группа центральных артерий, *aa. centrales*, в коли-

честве 10—12, проникающих через переднее продырявленное вещество к базальным ядрам и таламусу.

1. *Переднемедиальные центральные артерии, aa. centrales anteromediales*, направляются кверху, отдавая *проксимальные медиальные артерии полосатого тела, aa. striatae mediales proximales*, кровоснабжающие наружную часть ядер бледного шара, субталамическое ядро и заднюю ножку внутренней капсулы.

2. *Надзрительная артерия, a. supraoptica*, поднимается несколько кверху, а затем следует кзади, питая головку хвостатого ядра и отчасти переднюю ножку внутренней капсулы.

3. *Передние прободающие артерии, aa. perforantes anteriores*, и *предзрительные артерии, aa. preopticae*, отходят самостоятельно или от предыдущей артерии; кровоснабжают нижние отделы той же области.

Посткоммуникационная часть, *pars post-communicalis*, передней мозговой артерии (см. рис. 742) отдает следующие ветви (см. рис. 743).

1. *Медиальная лобно-базальная (глазнично-лобная) артерия, a. frontobasalis (orbito-frontalis) medialis*, отделяется от передней мозговой артерии сразу после отхождения передней соединительной ветви, направляется кпереди вначале по медиальной поверхности лобной доли, а затем переходит

на ее нижнюю поверхность, пролегая вдоль прямой извилины.

2. Краевая артерия мозолистого тела, *a. callosomarginalis*, фактически является продолжением передней мозговой артерии. Направляется кзади, пролегая около края мозолистого тела, и на уровне его валика переходит в концевые ветви на медиальной поверхности теменной доли.

Кроме концевых ветвей краевая артерия мозолистого тела по пути следования дает начало ряду сосудов.

1) Переднемедиальная лобная ветвь, *r. frontalis anteromedialis*, отделяется на уровне нижней части колена мозолистого тела и, направляясь кпереди и кверху, пролегает по медиальной поверхности лобной доли соответственно верхней лобной из-

вилине, кровоснабжая переднюю часть этой области.

2) Промежуточно-медиальная лобная ветвь, *r. frontalis intermediomedialis*, начинается от краевой артерии мозолистого тела приблизительно в месте перехода колена в ствол мозолистого тела. Направляется по медиальной поверхности кверху и рассыляется в области верхней лобной извилины

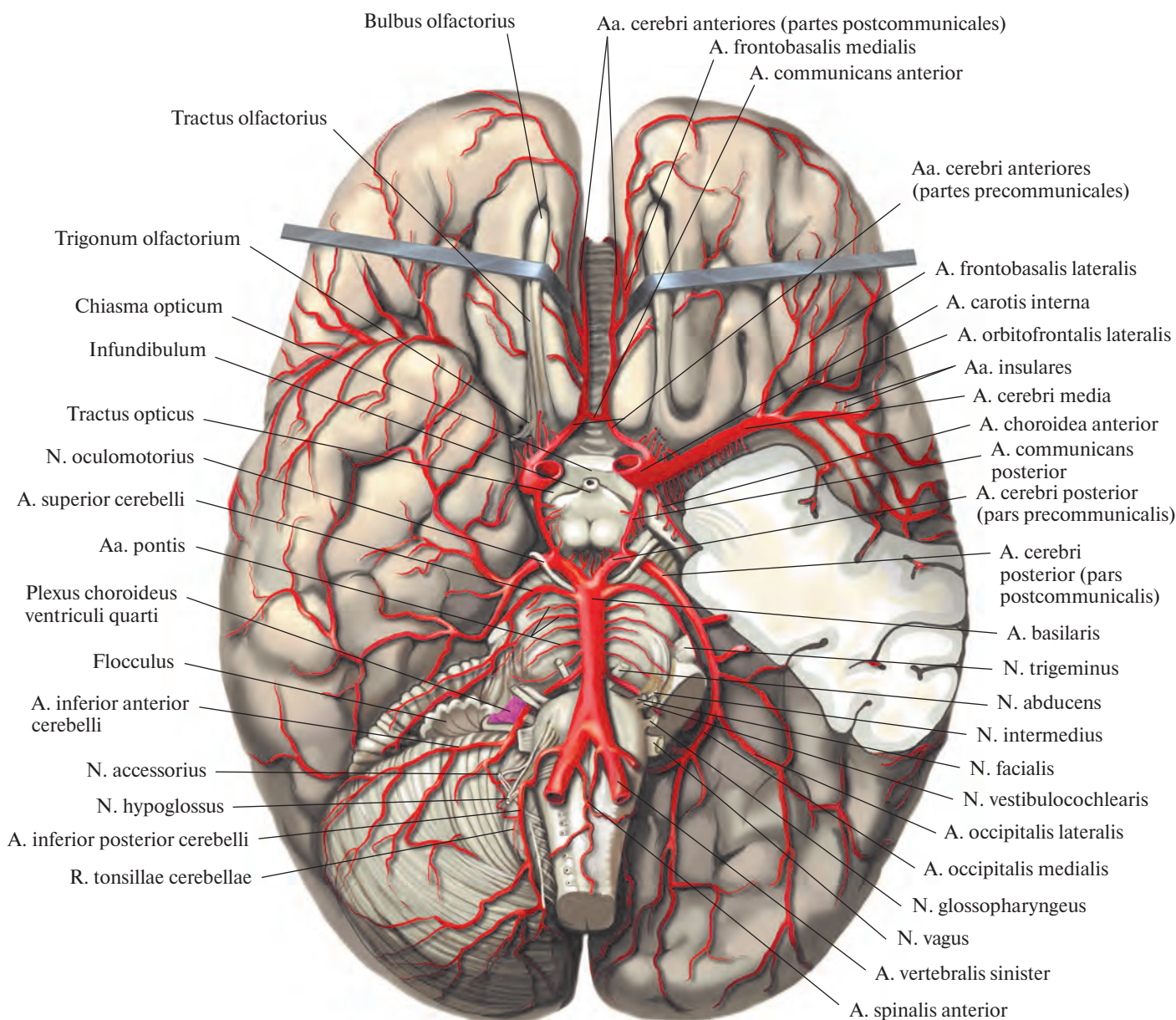


Рис. 742. Артерии головного мозга, *aa. cerebri*; вид снизу.
(Левое полушарие мозжечка и часть левой височной доли конечного мозга удалены.)

на ряд ветвей, питающих центральные отделы этой области.

3) *Заднемедиальная лобная ветвь, r. frontalis posteromedialis*, чаще начинается от предыдущей ветви, реже — от краевой артерии мозолистого тела и, следуя кзади и кверху по медиальной поверхности лобной доли, кровоснабжает эту область, достигая верхнекраевого отдела предцентральной извилины.

4) *Поясная ветвь, r. cingularis*, отойдя от основного ствола, направляется кзади, пролегая по ходу одноименной извилины; заканчивается в нижних отделах медиальной поверхности теменной доли.

3. *Околomозолистая артерия, a. pericallosa*, — довольно мощный ствол, является продолжением краевой артерии мозолистого тела. Идет кзади и кверху по медиальной поверхности полушария на границе

между лобной и теменной долями. В области предклинья распадается на *предклинные ветви, rr. precuneales*, которые направляются кзади, проходят по медиальной поверхности теменной доли около предклинья и кровоснабжают эту область, и *теменно-затылочные ветви, rr. parietooccipitales*, пролегающие рядом с передним краем одноименной борозды.

III. *Передняя соединительная артерия, a. communicans anterior*, располагается между начальными отделами двух передних мозговых артерий, там, где они наиболее сближаются перед погружением в продольную щель большого мозга. От нее, как и от предкоммуникационной части передних мозговых артерий, отходят переднемедиальные центральные артерии, но в значительно меньшем количестве.

IV. *Средняя мозговая артерия, a. cerebri media* (рис. 744, 745; см. рис. 742), — наиболее крупная из ветвей внутренней сонной артерии, является ее продолжением. Артерия проникает в глубину латеральной борозды конечного мозга и следует сначала кнаружи, а потом вверх и немного кзади на верхнелатеральную поверхность полушария конечного мозга. В ней топографически различают две части: клиновидную — от ее начала до места погружения в латеральную борозду и островковую, огибающую островок и пролегающую в латеральной борозде. Выходя из латеральной борозды, средняя мозговая артерия распадается на нижние и верхние терминальные ветви.

Клиновидная (горизонтальная) часть, *pars sphenoidalis (horizontalis)*, самая корот-

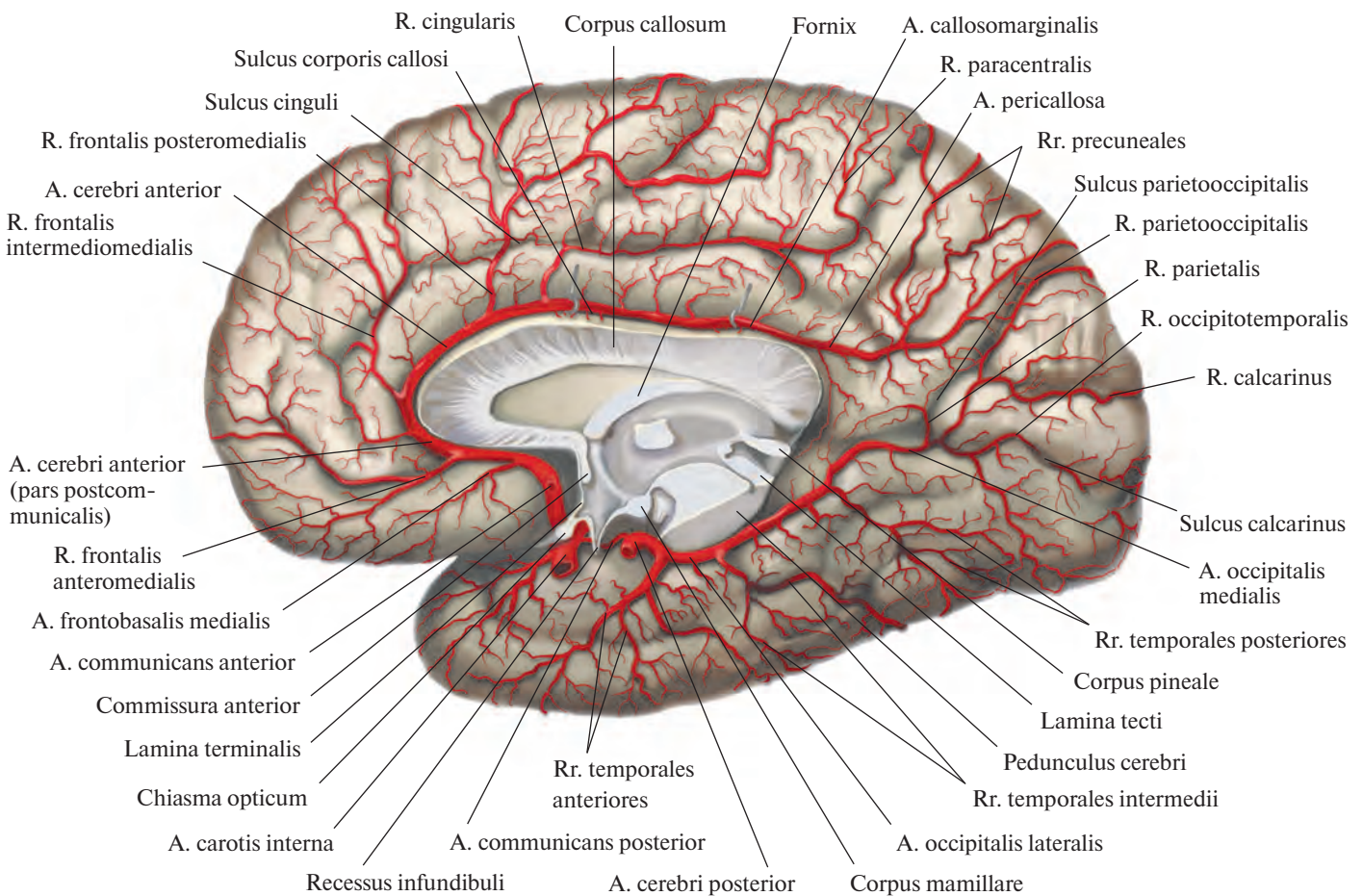


Рис. 743. Артерии головного мозга, аа. cerebri; правое полушарие. (Медиальная поверхность.)

кая, ее дистальной границей после погружения в латеральную борозду можно считать место отделения латеральной лобно-базальной артерии.

Латеральная лобно-базальная артерия, a. frontobasalis lateralis, или *латеральная глазнично-лобная артерия, a. orbitofrontalis lateralis*, направляется кпереди и кнаружи, отдавая ряд ветвей, пролегающих по нижней поверхности лобной доли, по ходу глазничных борозд; кровоснабжает глазничные извилины. Иногда одна из ветвей отделяется от основного ствола самостоятельно и следует более латерально — в этом случае именно она считается латеральной глазнично-лобной артерией.

От клиновидной части отходят также *переднелатеральные центральные артерии, aa. centrales anterolaterales*, в количестве

10—12, проникающие через переднее продырявленное вещество и распадающиеся затем на латеральные проксимальные и дистальные ветви к полосатому телу, которые направляются кверху. *Латеральные проксимальные ветви к полосатому телу, rr. proximales laterales striati*, кровоснабжают наружную часть чечевицеобразного ядра — скорлупу, putamen, и задние отделы наружной капсулы. *Латеральные дистальные ветви к полосатому телу, rr. distales laterales striati*, достигают внутренних отделов ядер бледного шара, колена внутренней капсулы, тела хвостатого ядра и медиального ядра таламуса.

Островковая часть, *pars insularis*, пролегает по всей поверхности островковой доли в глубине латеральной борозды, направляясь несколько кверху и кзади, по ходу центральной борозды островка. От

этой части средней мозговой артерии отделяются *островковые артерии, aa. insulares*, всего 3—4, которые, подобно извилинам островка, следуют кверху; кровоснабжают островковую долю (см. рис. 742, 744).

Нижние терминальные (корковые) ветви, rr. terminales (corticales) inferiores, выходят из латеральной борозды на верхнелатеральную поверхность височной доли.

1. *Передняя височная ветвь, r. temporalis anterior*, начинается от основного ствола в области передней части латеральной ямки конечного мозга и направляется вначале кверху, а потом, выйдя через латеральную борозду на уровне ее восходящей ветви, вниз и кпереди; кровоснабжает передние отделы верхней, средней и нижней височных извилин.

2. *Средняя височная ветвь, r. temporalis medius*, отсоединяется от средней мозговой

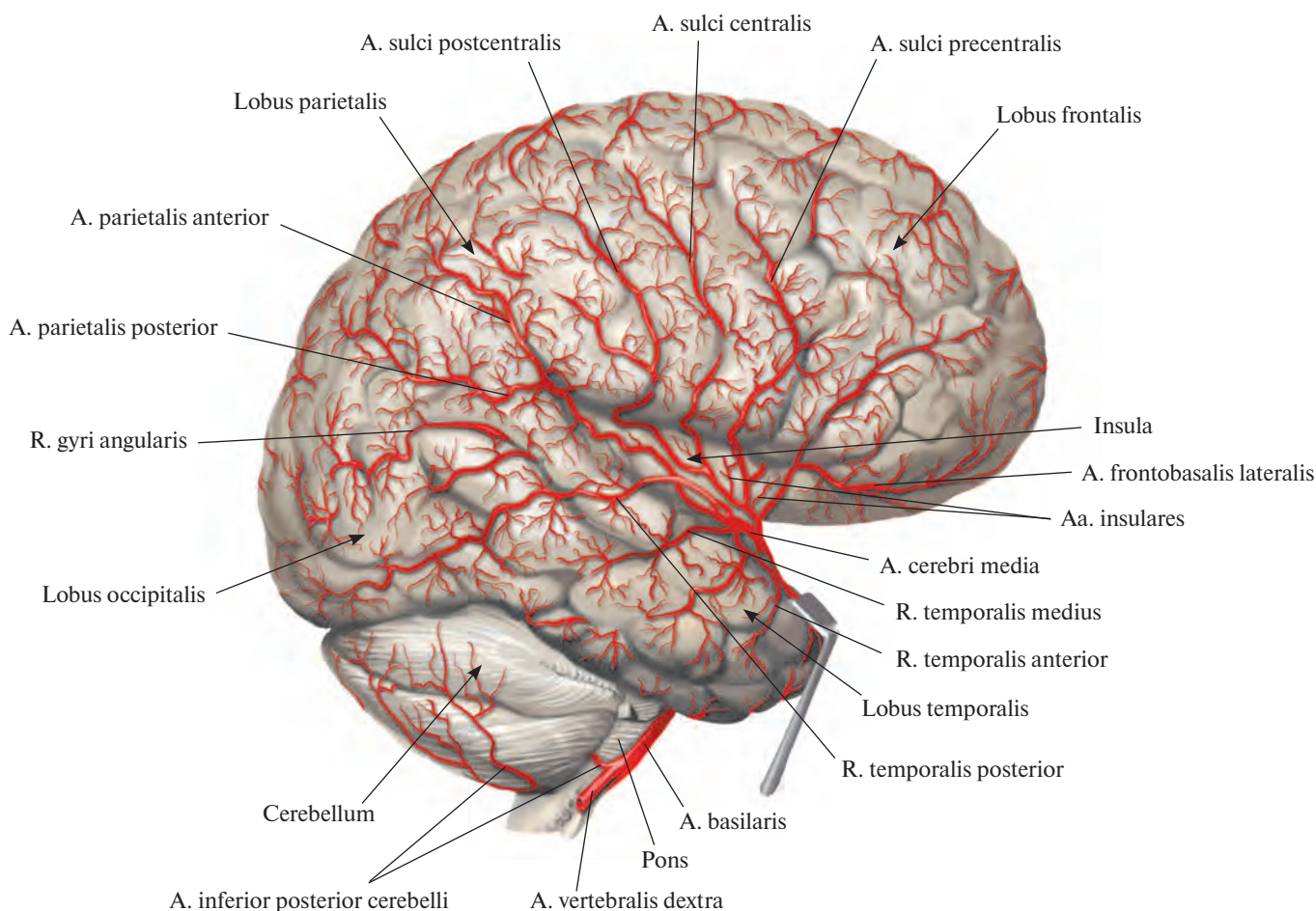


Рис. 744. Артерии головного мозга, *aa. cerebri*, правое полушарие. (Верхнелатеральная поверхность.)
(Височная доля оттянута; удалены участки лобной и теменной долей.)

артерии несколько дистальнее предыдущей, повторяет ее путь; питает срединные отделы височной доли.

3. *Задняя височная ветвь, r. temporalis posterior*, начинается от основного ствола в области задней части латеральной ямки конечного мозга, кзади от предшествующей, и через латеральную борозду направляется книзу и кзади; кровоснабжает задние отделы верхней и средней височных извилин.

4. *Ветвь угловой извилины, r. gyri angularis*, выйдя из конечного отдела латеральной борозды, следует книзу и кзади; питает угловую извилину.

Верхние терминальные (корковые) ветви, rr. terminales (corticales) superiores, выходят из латеральной борозды на верхнелатеральную поверхность лобной и теменной долей.

1. *Артерия предцентральной борозды, a. sulci precentralis*, выйдя из латеральной борозды, направляется кверху соответственно одноименной борозде; кровоснабжает предцентральную извилину и прилегающие к ней участки лобной доли.

2. *Артерия центральной борозды, a. sulci centralis*, отделяется от основного ствола несколько дистальнее предыдущей. Направляясь кверху и немного кзади, повторяет ход центральной борозды, разветвляясь в прилегающих участках коры лобной и теменной долей.

3. *Артерия постцентральной борозды, a. sulci postcentralis*, начинается от средней мозговой артерии несколько кзади от предыдущей и, выйдя через латеральную борозду, следует кверху и кзади, сопутствуя одноименной борозде. Отделяющиеся от нее мелкие ветви кровоснабжают постцентральную извилину.

4. *Передняя теменная артерия, a. parietalis anterior*, выходит из латеральной борозды довольно мощным стволом и, поднимаясь кверху и немного кзади, отдает ряд небольших ветвей, рассеивающихся по верхнелатеральной поверхности теменной доли. Ее ветви питают передние отделы нижней и верхней теменных долек.

5. *Задняя теменная артерия, a. parietalis posterior*, выходит из латеральной борозды в области ее задней ветви и, направляясь кзади, ветвится; кровоснабжает задние отделы верхней и нижней теменных долек и надкраевую извилину.

V. *Задняя мозговая артерия, a. cerebri posterior* (см. рис. 742, 743, 745, 811), парная, является концевой ветвью базилярной артерии. Идет вначале кнаружи, следуя над наметом мозжечка, отграничивающим ее от пролегающих ниже верхней мозжечковой и базилярной артерий, затем заворачивает назад и кверху, огибает наружную периферию ножки мозга и рассыпается на нижней и отчасти на верхнелатеральной

поверхности затылочной и височной долей полушария большого мозга. Отдает ветви к указанным отделам мозга, а также в заднее продырявленное вещество к ядрам большого мозга, ножке мозга — ножковые ветви, rr. pedunculares, и сосудистому сплетению III желудочка — медиальные и латеральные задние ворсинчатые ветви, rr. choroidei posteriores mediales et laterales.

В каждой задней мозговой артерии условно различают две части: предкоммуникационную — от ее начала до впадения задней соединительной артерии, a. communicans posterior (см. рис. 737, 742, 800), и посткоммуникационную — от места впадения последней до разделения задней мозговой артерии на две затылочные артерии — латеральную и медиальную, посылающие ветви к нижней и медиальной поверхностям височной и затылочной долей.

Предкоммуникационная часть, *pars precommunicalis*, отдает *заднемедиальные цент-*

ральные артерии, aa. centrales posteromediales. Они проникают через заднее продырявленное вещество и распадаются на ряд мелких стволов; кровоснабжают латеральные вентральные ядра таламуса.

Посткоммуникационная часть, *pars postcommunicalis*, дает начало следующим ветвям.

1. *Заднелатеральные центральные артерии, aa. centrales posterolaterales*, представлены группой мелких сосудов, которые кровоснабжают нижнемедиальные отделы таламуса.

2. *Таламоколенчатая артерия, a. thalamogeniculata*, питает латеральное коленчатое тело и латеральные вентральные ядра таламуса.

3. *Медиальные задние ворсинчатые ветви, rr. choroidei posteriores mediales*, направляются к таламусу, кровоснабжают его медиальные и задние ядра, подходят к сосудистому сплетению III желудочка.

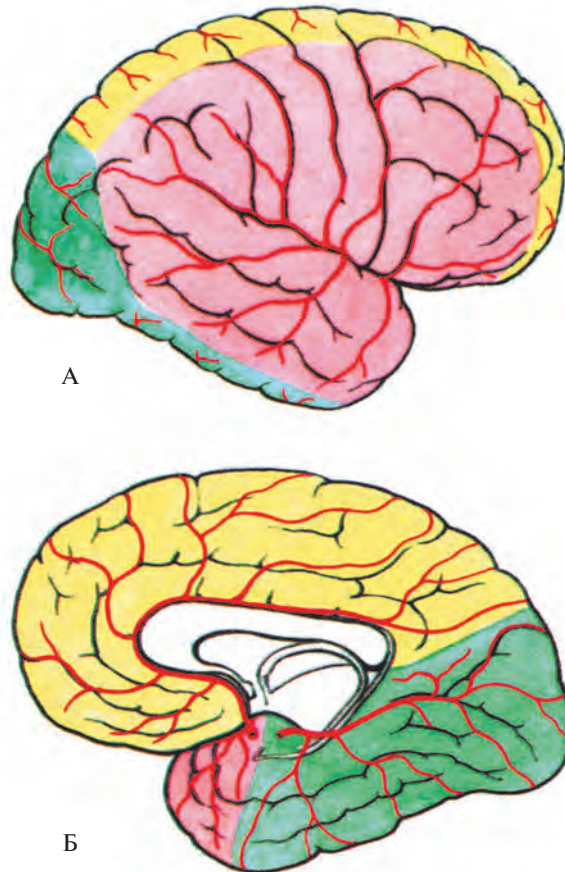


Рис. 745. Области кровоснабжения полушарий большого мозга (схема). (Желтым цветом обозначена область кровоснабжения передней мозговой артерии, *a. cerebri anterior*, розовым — средней мозговой артерии, *a. cerebri media*, зеленым — задней мозговой артерии, *a. cerebri posterior*.)
А — верхнелатеральная поверхность. Б — медиальная и нижняя поверхности.

4. Латеральные задние ворсинчатые ветви, *rr. choroidei posteriores laterales*, следуют к задним отделам таламуса, достигая сосудистого сплетения III желудочка и наружной поверхности шишковидной железы.

5. Ножковые ветви, *rr. pedunculares*, кровоснабжают средний мозг.

Заканчивается каждая задняя мозговая артерия латеральной и медиальной затылочными артериями и их ветвями.

1. Латеральная затылочная артерия, *a. occipitalis lateralis*, направляется кзади и кнаружи и, рассыпаясь на передние, промежуточные и задние височные ветви, посылает их к нижней и частично медиальной поверхностям височной доли.

1) Передние височные ветви, *rr. temporales anteriores*, отходят в количестве 2—3, а иногда общим стволом (затем разъединяясь) и идут кпереди по нижней поверхности височной доли до парагиппокампаальной извилины; кровоснабжают передние отделы последней.

2) Промежуточные (средние) височные ветви, *rr. temporales intermedii (medii)*, направляются книзу и кпереди, распределяясь в области латеральной затылочно-височной извилины, и достигают нижней височной извилины.

3) Задние височные ветви, *rr. temporales posteriores*, всего 2—3, следуют книзу и кзади, проходят по нижней поверхности затылочной доли и рассыпаются около медиальной затылочно-височной извилины.

2. Медиальная затылочная артерия, *a. occipitalis medialis*, фактически является продолжением задней мозговой артерии. От нее отходит ряд ветвей к медиальной и нижней поверхностям затылочной доли.

1) Дорсальная ветвь к мозолистому телу, *r. corporis callosi dorsalis*, небольшая, направляется кверху параллельно задней части поясной извилины и достигает валика мозолистого тела; кровоснабжает эту область, анастомозирует с концевыми разветвлениями краевой артерии мозолистого тела, *a. callosomarginalis*.

2) Теменная ветвь, *r. parietalis*, может отходить как от основного ствола, так и от предыдущей ветви. Направляется несколько кзади и кверху; кровоснабжает участок медиальной поверхности височной доли в области передненижней части предклинья.

3) Теменно-затылочная ветвь, *r. parietooccipitalis*, отходит от основного ствола кверху и кзади, пролегает, сопутствуя одноименной борозде, рядом с передневерхним краем клина; питает эту область.

4) Шпорная ветвь, *r. calcarinus*, — небольшая, идет от медиальной затылочной артерии кзади и книзу и, повторяя путь шпорной борозды, следует по медиальной поверхности затылочной доли; кровоснабжает нижнюю часть клина.

5) Затылочно-височная ветвь, *r. occipito-temporalis*, отделяется от основного ствола и направляется книзу, кзади и кнаружи, пролекая соответственно медиальной затылочно-височной извилине; питает эту область.

VI. Задняя соединительная артерия, *a. communicans posterior* (см. рис. 742), берет начало от внутренней сонной артерии и, следуя кзади и немного внутрь, подходит к задней мозговой артерии, *a. cerebri posterior* (ветвь базилярной артерии, *a. basilaris*) (см. рис. 800). Она отдает ветви, кровоснабжающие черепные нервы: ветвь к перекресту, *r. chiasmaticus*, и ветвь к глазодвигательному нерву, *r. nervi oculomotorii*, — а также артерии серого бугра, *aa. tubercis cinerei*; таламотуберальную артерию, *a. thalamotuberalis*; сосцевидные артерии, *aa. mamillares*, и гипоталамическую ветвь, *r. hypothalamicus*.

Согласно вышеизложенному задние мозговые и задние соединительные артерии вместе с передними мозговыми артериями и передней соединительной артерией принимают участие в образовании артериального круга большого мозга, *circulus arteriosus cerebri*. Последний, располагаясь над турецким седлом, является одним из важных артериальных анастомозов. На основании мозга артериальный круг большого мозга окружает зрительный перекрест, серый бугор и сосцевидные тела.

ПОДКЛЮЧИЧНАЯ АРТЕРИЯ

Подключичная артерия, *a. subclavia* (рис. 746; см. рис. 732—735, 747, 760, 776), парная. Начинаются подключичные артерии в переднем средостении: правая — от плечеголового ствола, левая — непосредственно от дуги аорты, поэтому она длиннее правой.

Подключичная артерия направляется кверху и латерально, к верхней апертуре грудной клетки, образуя слегка выпуклую дугу, которая огибает купол плевры и верхушку легкого, оставляя на последней небольшое вдавление, при этом левая артерия лежит позади левой плечеголовой вены, *v. brachiocephalica sinistra*.

Достигнув I ребра, подключичная артерия проникает в межлестничный промежуток между обращенными друг к другу поверхностями передней и средней лестничных мышц и проходит по I ребру. Над ней в указанном промежутке располагается плечевое сплетение.

На верхней поверхности I ребра, на месте пролегания артерии, образуется желобок — борозда подключичной артерии.

Обогнув в межлестничном промежутке I ребро, подключичная артерия проходит

под ключицу и вступает в подмышечную полость, где получает название подмышечной артерии, *a. axillaris*.

В подключичной артерии топографически различают три отдела: первый — от ее начала до межлестничного промежутка, второй — в межлестничном промежутке и третий — от межлестничного промежутка до верхней границы подмышечной полости.

Ветви первого отдела

Первый отдел подключичной артерии отдает следующие ветви: позвоночную артерию, продолжающуюся в базилярную артерию, внутреннюю грудную артерию и шитовойшейный ствол.

1. Позвоночная артерия, *a. vertebralis* (см. рис. 733, 737, 746, 747), начинается от подключичной артерии сразу после выхода ее из грудной полости. В ней различают четыре части.

Начавшись от верхнемедиальной стенки подключичной артерии, позвоночная артерия направляется кверху и несколько кзади и проходит сзади общей сонной артерии вдоль наружного края длинной мышцы шеи — предпозвоночная часть, *pars prevertebralis*.

Затем она вступает в поперечное отверстие VI шейного позвонка и поднимается вертикально через одноименные отверстия всех шейных позвонков — поперечно-отростковая (шейная) часть, *pars transversaria (cervicalis)*.

Выйдя из поперечного отверстия II шейного позвонка, позвоночная артерия поворачивается кнаружи; достигнув поперечного отверстия атланта, направляется кверху и проходит через него — атлантовая часть, *pars atlantica*. Далее пролегает медиально в борозде позвоночной артерии по верхней поверхности атланта, затем следует кверху и, прободя заднюю атлантозатылочную мембрану и твердую оболочку головного мозга, вступает через большое (затылочное) отверстие в полость черепа, в подпаутинное пространство — внутричерепная часть, *pars intracranialis*.

В полости черепа, направляясь на скат кверху и несколько кпереди, левая и правая позвоночные артерии конвергируют, проходя по поверхности продолговатого мозга; у заднего края моста мозга соединяются между собой, образуя один непарный сосуд — базилярную артерию.

Позвоночная артерия отдает следующие ветви.

1. Спинномозговые ветви, *rr. spinales*, берут начало от той части позвоночной артерии, которая проходит сквозь позвоночные отверстия. Через межпозвоночные отверстия шейных позвонков они проникают в

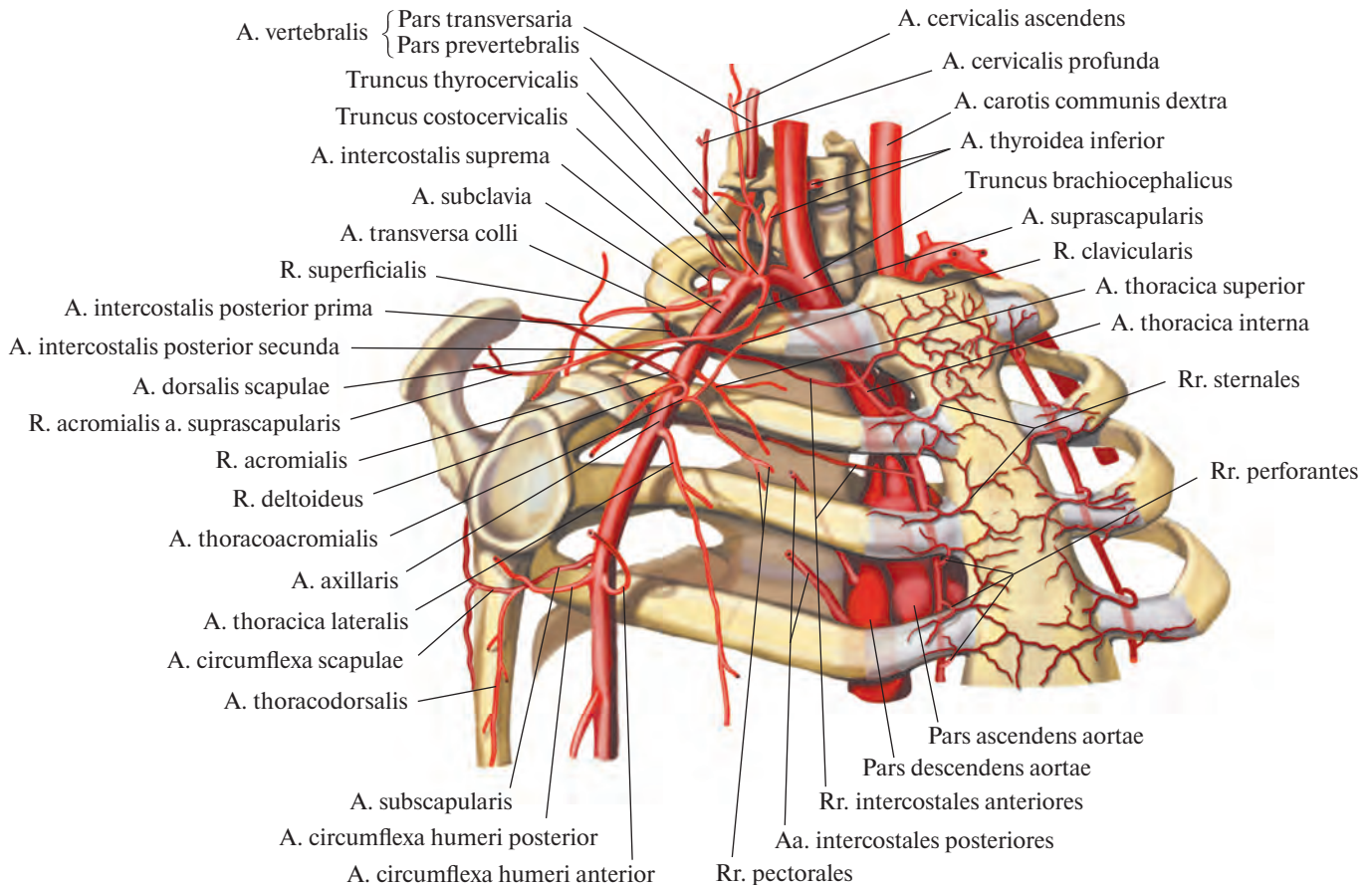


Рис. 746. Подключичная артерия, *a. subclavia*, и подмышечная артерия, *a. axillaris*, и их ветви, правые (полусхематично).

позвоночный канал, где кровоснабжают спинной мозг и его оболочки.

2. Мышечные ветви, *rr. musculares*, направляются к предпозвоночным мышцам шеи.

3. Задняя спинномозговая артерия, *a. spinalis posterior*, парная, отходит с каждой стороны от позвоночной артерии в полости черепа, несколько выше большого отверстия. Направляется вниз, вступает в позвоночный канал и по задней поверхности спинного мозга, вдоль латеральных борозд, *sulci laterales posteriores*, достигает области конского хвоста; кровоснабжает спинной мозг и его оболочки.

Задние спинномозговые артерии анастомозируют между собой, а также со спинномозговыми ветвями позвоночных, межреберных и поясничных артерий (см. рис. 800).

4. Передняя спинномозговая артерия, *a. spinalis anterior*, начинается от позвоночной артерии над передним краем большого отверстия. Направляется вниз, на уровне перекреста пирамид соединяется с одноименной артерией противоположной стороны, образуя один непарный сосуд. Последний спускается по передней срединной щели спинного мозга и заканчивается в об-

ласти терминальной нити; кровоснабжает спинной мозг и его оболочки и анастомозирует со спинномозговыми ветвями позвоночных, межреберных и поясничных артерий.

5. Задняя нижняя мозжечковая артерия, *a. inferior posterior cerebelli* (см. рис. 742), рассыпается в нижнезаднем отделе полушарий мозжечка на ряд мелких ветвей: к сосудистому сплетению IV желудочка — *ворсинчатая ветвь к IV желудочку, r. choroidae ventriculi quarti*; к продолговатому мозгу — *латеральные и медиальные мозговые ветви, rr. medullares laterales et mediales*; к мозжечку — *ветвь к миндалине мозжечка, r. tonsillae cerebelli*.

6. Менингеальные ветви, *rr. meningei*, отходят от внутричерепной части позвоночной артерии; кровоснабжают твердую оболочку головного мозга в области задней черепной ямки.

II. **Базиллярная артерия, *a. basilaris***, направляется по скату, прилегая к базиллярной борозде и нижней поверхности моста, и у переднего края последнего делится на две — правую и левую — задние мозговые артерии, *aa. cerebri posteriores*.

От базиллярной артерии (см. рис. 737, 742) отходит ряд ветвей.

1. **Передняя нижняя мозжечковая артерия, *a. inferior anterior cerebelli***, может начинаться не только от базиллярной, но и от позвоночной артерии; кровоснабжает передненижний отдел мозжечка.

2. **Артерия лабиринта, *a. labyrinthi***, направляется через внутреннее слуховое отверстие и проходит вместе с преддверноулитковым нервом, *n. vestibulocochlearis*, к внутреннему уху. Иногда берет начало от передней нижней мозжечковой артерии.

3. **Артерии моста, *aa. pontis***, проникают в ткани моста и кровоснабжают его ядра.

4. **Среднемозговые артерии, *aa. mesencephalicae***, отходят от дистального отдела базиллярной артерии симметрично по 2—3 небольших ствола к каждой ножке мозга.

5. **Верхняя мозжечковая артерия, *a. superior cerebelli***, отделяется от базиллярной артерии у переднего края моста, направляется кнаружи и назад вокруг ножек мозга и разветвляется в области верхней поверхности мозжечка и в сосудистом сплетении III желудочка.

III. **Внутренняя грудная артерия, *a. thoracica interna*** (см. рис. 732, 776), начинается от нижней стенки подключичной артерии на уровне отхождения позвоночной артерии; следует вниз позади подключичной

вены, через верхнюю апертуру грудной клетки вступает в грудинную полость и спускается параллельно краю грудины по задней поверхности хрящей I—VII ребер, покрытая поперечной мышцей груди и париетальной плеврой.

На высоте VII ребра внутренняя грудная артерия разделяется на мышечно-диафрагмальную артерию и верхнюю надчревную артерию. На своем пути отдает ряд ветвей.

1. *Медиастинальные ветви, rr. mediastinales*, — это 2—3 тонких сосуда; кровоснабжают передние отделы перикарда и окологрудные лимфатические узлы.

2. *Тимусные ветви, rr. thymici*, питают соответствующую долю тимуса.

3. *Трахеальные ветви, rr. tracheales*, представляют собой тонкие стволы; кровоснабжают средний отдел трахеи.

4. *Бронхиальные ветви, rr. bronchiales*, непостоянные; подходят к концевому отделу трахеи и соответствующему главному бронху.

5. *Перикардодиафрагмальная артерия, a. pericardiosphrenica*, — довольно мощный сосуд. Начинается на уровне I ребра и следует вместе с диафрагмальным нервом к диафрагме, посылая по пути ветви к перикарду.

6. *Грудинные ветви, rr. sternales*, подходят к задней поверхности грудины.

7. *Прободающие ветви, rr. perforantes*, проникают в 6—7 верхних межреберий и отдают ветви к большой и малой грудным мышцам.

От 2—3 прободающих ветвей отходят *медиальные ветви к молочной железе, rr. mammarii mediales*, которые распределяются как в самой железе, так и в окружающих ее тканях.

8. *Передние межреберные ветви, rr. intercostales anteriores*, берущие начало от внутренней грудной артерии, направляются по две к шести верхним межреберьям, где, следуя вдоль верхнего и нижнего краев ребер, анастомозируют с задними межреберными артериями, aa. intercostales posteriores, от грудной части аорты (см. рис. 761, 800). Межреберные ветви, идущие вдоль нижних краев ребер, развиты сильнее.

Передние межреберные ветви, отдаваемые мышечно-диафрагмальной артерией, направляются в пять нижних межреберий.

9. *Латеральная реберная ветвь, r. costalis lateralis*, непостоянная, может отходить от подключичной артерии. Спускается позади реберной дуги кнаружи от a. thoracica interna и отдает небольшие ветви к межреберным мышцам.

10. *Мышечно-диафрагмальная артерия, a. musculosphrenica*, идет вдоль реберной дуги по линии прикрепления реберной части диафрагмы к грудной клетке. Отдает

ветви к диафрагме, мышцам живота и нижним межреберьям.

11. *Верхняя надчревная артерия, a. epigastrica superior*, следует книзу, прободает заднюю стенку влагалища прямой мышцы живота, пролегает по задней поверхности этой мышцы и на уровне пупка анастомозирует с нижней надчревной артерией, a. epigastrica inferior (ветвь наружной подвздошной артерии, a. iliaca externa) (см. рис. 800). Посылает ветви к прямой мышце живота и ее влагалищу, а также к серповидной связке печени и коже пупочной области.

IV. *Щитовидный ствол, truncus thyrocervicalis* (см. рис. 732, 733, 735, 737, 746), длиной до 1,5 см, отходит от передневерхней полуокружности подключичной артерии перед вступлением ее в межлестничную промежутку.

1. *Нижняя щитовидная артерия, a. thyroidea inferior*, направляется вверх и медиально по передней поверхности передней лестничной мышцы, позади внутренней яремной вены и общей сонной артерии. Образовав на уровне VI шейного позвонка дугу, достигает задней поверхности нижнего отдела боковой доли щитовидной железы, где посылает в паренхиме железы *железистые ветви, rr. glandulares*, которые анастомозируют на поверхности и внутри железы с ветвями верхней щитовидной артерии (ветвь наружной сонной артерии) (см. рис. 800). Кроме того, от нижней щитовидной артерии к трахее направляются *трахеальные ветви, aa. tracheales*. Часто они отходят вместе с пищеводными ветвями.

Пищеводные ветви, rr. oesophageales, тонкие, достигают начального отдела пищевода, *глоточные ветви, rr. pharyngeales*, всего 2—3, идут к глотке, а *нижняя гортанная артерия, a. laryngea inferior*, сопровождаемая возвратным гортанным нервом, направляется к гортани, вступает в ее стенку и образует анастомоз с верхней гортанной артерией (от верхней щитовидной артерии).

2. *Восходящая шейная артерия, a. cervicalis ascendens*, следует вверх по передней поверхности передней лестничной мышцы и мышцы, поднимающей лопатку, медиальнее диафрагмального нерва. Она отдает *спинномозговые ветви, rr. spinales*, и ветви к глубоким мышцам шеи и подзатылочным мышцам.

3. *Надлопаточная артерия, a. suprascapularis*, идет кнаружи и несколько книзу, пролегая сзади ключицы и впереди передней лестничной мышцы, где посылает небольшую *акромиальную ветвь, r. acromialis*. Затем, повторяя путь нижнего брюшка лопаточно-подъязычной мышцы, достигает вырезки лопатки и следует над верхней поперечной связкой лопатки в надостную ямку. Там отдает ветви к надостной мышце,

после чего обходит шейку лопатки и вступает в подостную ямку, где кровоснабжает залегающие в ней мышцы и анастомозирует с артерией, огибающей лопатку, a. circumflexa scapulae (ветвь подмышечной артерии, a. axillaris), и поперечной артерией шеи, a. transversa colli (ветвь a. subclavia) (см. рис. 746, 751, 800).

Ветви второго отдела

От второго отдела подключичной артерии отходит только одна ветвь — реберно-шейный ствол.

Реберно-шейный ствол, truncus costocervicalis (см. рис. 688, 733, 737, 746), начинается в межлестничном промежутке от задней стенки подключичной артерии и, следуя назад, сразу распадается на две ветви.

1. *Глубокая шейная артерия, a. cervicalis profunda*, направляется назад и несколько кверху, пролегает между шейкой I ребра и поперечным отростком VII шейного позвонка и поднимается вверх до II шейного позвонка; кровоснабжает глубокие мышцы в задней области шеи и посылает ветви к спинному мозгу в позвоночный канал. Ее ветви анастомозируют с ветвями a. vertebralis, a. cervicalis ascendens и a. occipitalis.

2. *Наивысшая межреберная артерия, a. intercostalis suprema* (см. рис. 760), идет вниз, пересекает переднюю поверхность шейки I, а затем II ребра. От нее отходят две артерии: 1) *первая задняя межреберная артерия, a. intercostalis posterior prima*, пролегающая в первом межреберье, и 2) *вторая задняя межреберная артерия, a. intercostalis posterior secunda*, располагающаяся во втором межреберье. Обе артерии, следуя в межреберных промежутках, соединяются с передними межреберными ветвями a. thoracica interna. От каждой из них отходят *дорсальные ветви, rr. dorsales*, направляющиеся к мышцам спины, и *спинномозговые ветви, rr. spinales*.

Ветви третьего отдела

Третий отдел подключичной артерии отдает обычно только одну ветвь — поперечную артерию шеи.

Поперечная артерия шеи, a. transversa colli (cervicis) (см. рис. 733—735, 746, 751), начинается от подключичной артерии после ее выхода из межлестничного промежутка. Направляется назад и кнаружи, идет между ветвями плечевого сплетения и, минуя среднюю и заднюю лестничные мышцы, пролегает под мышцей, поднимающей лопатку. Там у верхнего угла лопатки поперечная артерия шеи отдает три ветви.

1. *Поверхностная ветвь, r. superficialis*, делится на *восходящую ветвь, r. ascendens*, и *нисходящую ветвь, r. descendens*, следующие

в латеральном направлении впереди передней лестничной мышцы, плечевого сплетения и мышцы, поднимающей лопатку.

В нижнем отделе заднего треугольника шеи артерия скрывается под трапециевидной мышцей, кровоснабжает ее, а также посылает ветви к коже и надключичным лимфатическим узлам.

2. *Глубокая ветвь, r. profundus*, направляется несколько кзади и книзу, продолжаясь в дорсальную артерию лопатки. Отдает ветви к мышцам пояса верхней конечности, залегающим на задней поверхности лопатки; кровоснабжает указанные мышцы и кожу в этой области, анастомозирует с грудоспинной артерией, *a. thoracodorsalis*.

3. *Дорсальная артерия лопатки, a. dorsalis scapulae*, следует под ромбовидные мышцы и, пройдя вдоль медиального края лопатки, между прикреплением ромбовидных мышц и передней зубчатой мышцы, достигает широчайшей мышцы спины. Может начинаться непосредственно от подключичной артерии.

АРТЕРИИ ВЕРХНЕЙ КОНЕЧНОСТИ

ПОДМЫШЕЧНАЯ АРТЕРИЯ

Подмышечная артерия, a. axillaris (рис. 747; см. рис. 732, 746, 749, 800), пролегает в подмышечной ямке. Она является непосредственным продолжением подключичной артерии и следует от ключицы до нижнего края большой грудной мышцы, где переходит в плечевую артерию, *a. brachialis*.

Подмышечную артерию условно делят по передней стенке подмышечной полости на три части: первая часть соответствует уровню ключично-грудного треугольника, *trigonum clavipectorale* (от ключицы до верхнего края малой грудной мышцы); вторая — уровню малой грудной мышцы; третья часть простирается от нижнего края малой грудной мышцы до нижнего края большой грудной мышцы.

Первая часть подмышечной артерии лежит на верхних зубах передней зубчатой мышцы, прикрытая спереди ключично-грудной фасцией. Кпереди и кнутри от артерии пролегает подключичная вена, *v. subclavia*, кпереди и кнаружи — стволы плечевого сплетения, *plexus brachialis*.

От этой части подмышечной артерии отходят следующие ветви.

1. *Верхняя грудная артерия, a. thoracica superior*, начинается у нижнего края ключицы, направляется медиально вниз, посылая ветви к двум верхним межреберным мышцам и передней зубчатой мышце, а также к большой и малой грудным мышцам и молочной железе.

2. *Грудоакромиальная артерия, a. thoracoacromialis*, отходит у верхнемедиального края малой грудной мышцы и, прободая с глубины к поверхности ключично-грудную фасцию, сразу делится на следующие ветви.

1) *Акромиальная ветвь, r. acromialis*, направляется вверх и кнаружи, пролегает под большой грудной и дельтовидной мышцами и кровоснабжает их. Достигнув акромиона, посылает ветви к плечевому суставу и, анастомозируя с ветвями надлопаточной артерии, *a. suprascapularis*, и других артерий, принимает участие в образовании сосудистой акромиальной сети, *rete acromiale* (см. рис. 746, 800).

2) *Ключичная ветвь, r. clavicularis*, направляется к ключице; кровоснабжает подключичную мышцу.

3) *Дельтовидная ветвь, r. deltoideus*, идет вниз и кнаружи, проходит в борозде между дельтовидной мышцей и большой грудной мышцей и кровоснабжает их.

4) *Грудные ветви, rr. pectorales*, следуют преимущественно к большой и малой грудным мышцам, некоторые — к передней зубчатой мышце.

Вторая часть подмышечной артерии располагается непосредственно сзади малой грудной мышцы и окружена сзади, медиально и латерально стволами плечевого сплетения. От этой части отходит только одна ветвь — латеральная грудная артерия.

Латеральная грудная артерия, a. thoracica lateralis (см. рис. 747, 749), от нижней периферии подмышечной артерии направляется вниз, пролегает вначале позади малой грудной мышцы, а затем вдоль ее наружного края по наружной поверхности передней зубчатой мышцы. Кровоснабжает переднюю зубчатую мышцу, малую грудную мышцу, молочную железу (*латеральные ветви к молочной железе, rr. mammarii laterales*), а также лимфатические узлы и клетчатку подмышечной полости и анастомозирует с межреберными артериями, *aa. intercostales*, и *rr. pectorales a. thoracoacromialis*.

Третья часть подмышечной артерии лежит позади большой грудной мышцы, на подлопаточной мышце и сухожилиях широчайшей мышцы спины и большой круглой мышцы; кнаружи от артерии находится клювовидно-плечевая мышца. Ветви плечевого сплетения располагаются по бокам и впереди этой части подмышечной артерии.

От третьей части подмышечной артерии отходят следующие ветви (см. рис. 746, 747).

1. *Подлопаточная артерия, a. subscapularis*, начинается на уровне нижнего края подлопаточной мышцы и, направляясь вниз, распадается на две ветви. До места деления она отдает 2—3 небольшие *подло-*

паточные ветви, rr. subscapulares, которые также могут отходить от начальной части артерии, огибающей лопатку, и заканчиваются в подлопаточной мышце.

Концевые ветви подлопаточной артерии:

1) *Артерия, огибающая лопатку, a. circumflexa scapulae*, идет назад и, обходя латеральный край лопатки, направляется вверх, в подостную ямку. Кровоснабжает подлопаточную, большую и малую круглые мышцы, широчайшую мышцу спины, дельтовидную и подостную мышцы. Образует анастомозы с ветвями поперечной артерии шеи, *a. transversa colli*, и *a. suprascapularis* (см. рис. 746, 751, 800).

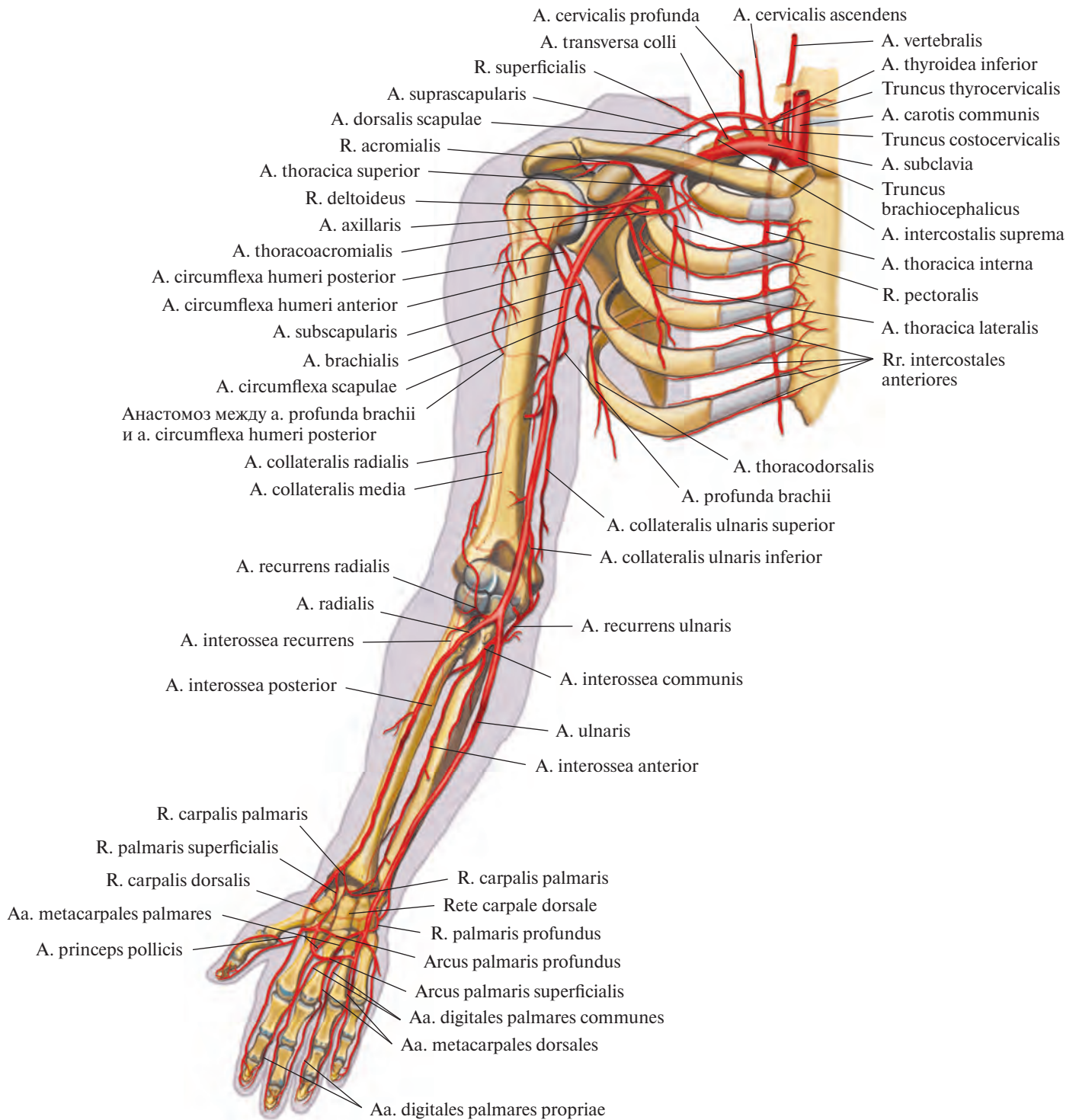
2) *Грудоспинная артерия, a. thoracodorsalis*, продолжая путь ствола подлопаточной артерии, идет вниз вдоль задней стенки подмышечной полости по латеральному краю лопатки в щели между подлопаточной мышцей, широчайшей мышцей спины и большой круглой мышцей до нижнего угла лопатки. Заканчиваясь в толще широчайшей мышцы спины, анастомозирует с ветвями *a. transversa colli*.

2. *Передняя артерия, огибающая плечевую кость, a. circumflexa humeri anterior*, начинается от латеральной стенки подмышечной артерии, идет под клювовидно-плечевой мышцей, а затем под короткой головкой двуглавой мышцы плеча по передней поверхности плечевой кости. Достигнув области межбугорковой борозды, делится на две ветви: одна из них поднимается кверху, сопровождая сухожилие длинной головки двуглавой мышцы плеча, и, вступив в плечевой сустав, направляется к головке плечевой кости; другая ветвь обходит латеральный край плечевой кости и анастомозирует с задней артерией, огибающей плечевую кость.

3. *Задняя артерия, огибающая плечевую кость, a. circumflexa humeri posterior*, берет начало от задней стенки подмышечной артерии рядом с *a. circumflexa humeri anterior*. Направляется назад, обходит заднюю и латеральную поверхности хирургической шейки плечевой кости, пролегая вместе с подмышечным нервом, *n. axillaris*, по внутренней поверхности дельтовидной мышцы. Анастомозирует с *a. circumflexa humeri anterior*, *a. circumflexa scapulae*, *a. thoracodorsalis* и *a. suprascapularis*. Кровоснабжает капсулу плечевого сустава, дельтовидную мышцу и кожу в этой области.

ПЛЕЧЕВАЯ АРТЕРИЯ

Плечевая артерия, a. brachialis (рис. 748—750, см. рис. 747), является непосредственным продолжением подмышечной артерии. Она начинается на уровне нижнего края



**Рис. 747. Артерии верхней конечности, правой (полусхематично).
(Ладонная поверхность.)**

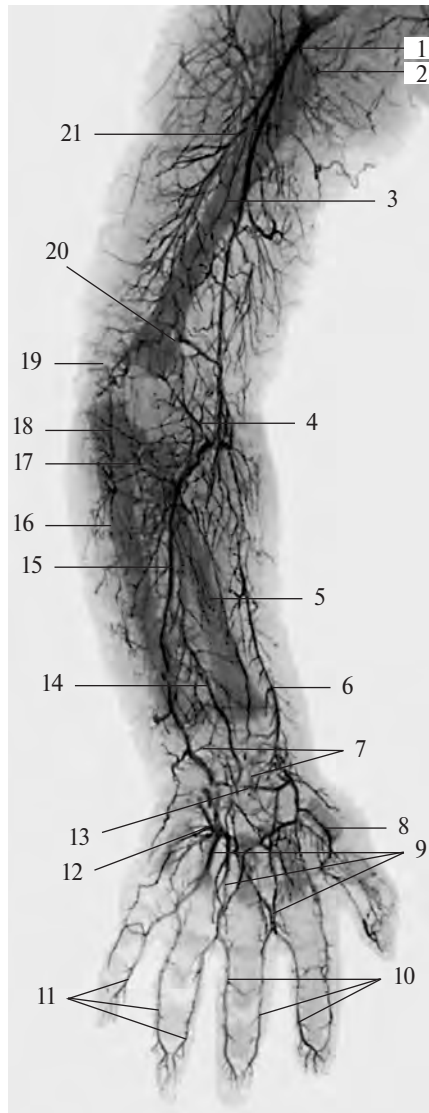


Рис. 748. Артерии верхней конечности новорожденного, правой (фотография рентгенограммы). (Рука в положении пронации.)

1 — плечевая артерия; 2 — задняя артерия, огибающая плечевую кость; 3 — плечевая кость; 4 — лучевая возвратная артерия; 5 — лучевая кость; 6 — лучевая артерия; 7 — ладонная сеть запястья; 8 — артерия большого пальца кисти; 9 — общие ладонные пальцевые артерии; 10, 11 — собственные ладонные пальцевые артерии; 12 — поверхностная ладонная дуга; 13 — глубокая ладонная дуга; 14 — задняя межкостная артерия; 15 — локтевая артерия; 16 — локтевая кость; 17 — передняя ветвь локтевой возвратной артерии; 18 — задняя ветвь локтевой возвратной артерии; 19 — локтевая суставная сеть; 20 — нижняя локтевая коллатеральная артерия; 21 — глубокая артерия плеча.

большой грудной мышцы, пролегает впереди клювовидно-плечевой мышцы, потом по медиальной локтевой борозде, на поверхности плечевой мышцы. Следуя по мышце вниз, плечевая артерия достигает локтевой ямки. Там она пролегает в желобке между круглым пронатором и плечелучевой мышцей под апоневрозом двуглавой мышцы плеча и распадается на две ветви: лучевую артерию, *a. radialis*, и локтевую артерию, *a. ulnaris*. Иногда, как вариант деления, *a. bra-*

chialis переходит в концевые ветви выше передней локтевой области, следуя подкожно, и получает название *поверхностной плечевой артерии, a. brachialis superficialis*.

Плечевую артерию сопровождают две плечевые вены, *vv. brachiales*, и срединный нерв, *n. medianus*. Последний в верхней трети плеча лежит снаружи от артерии, в средней трети — спереди, а в нижней трети располагается вдоль медиальной стенки артерии.

Плечевая артерия вместе с плечевыми венами и срединным нервом образует сосудисто-нервный пучок плеча.

От плечевой артерии отходят следующие ветви.

1. *Глубокая артерия плеча, a. profunda brachii* (рис. 751; см. рис. 750), начинается в верхней трети плеча от заднемедиальной полуокружности плечевой артерии. Направляясь назад, она вместе с лучевым нервом, *n. radialis*, спирально огибает заднюю поверхность плечевой кости. Затем глубокая артерия плеча продолжается в *лучевую коллатеральную артерию, a. collateralis radialis*, которая вначале идет сзади латеральной межмышечной перегородки плеча и, отдав ветви, участвующие в образовании локтевой суставной сети, *rete articulare cubiti*, анастомозирует с лучевой возвратной артерией, *a. recurrens radialis* (см. рис. 751, 755, 800).

Глубокая артерия плеча посылает ряд ветвей.

1) *Дельтовидная ветвь, r. deltoideus*, отходит от начального отдела глубокой артерии плеча, пролегает под клювовидно-плечевой мышцей и двуглавой мышцей плеча, отдает им ветви и по передней поверхности плечевой кости достигает дельтовидной мышцы.

2) *Артерии, питающие плечевую кость, aa. nutriticiae (nutrientes) humeri*, направляются в питательные отверстия плечевой кости. Могут отходить непосредственно от плечевой артерии.

3) *Средняя коллатеральная артерия, a. collateralis media*, следует вниз между латеральной и медиальной головками трехглавой мышцы плеча. Затем вступает в толщу латеральной головки и, достигнув локтевого сустава, анастомозирует с возвратной межкостной артерией, *a. interossea recurrens* (см. рис. 800), принимая участие в образовании локтевой суставной сети.

2. *Верхняя локтевая коллатеральная артерия, a. collateralis ulnaris superior* (см. рис. 750, 753, 754), начинается несколько ниже глубокой артерии плеча от медиальной стенки плечевой артерии, а иногда общим с ней стволом. Направляясь книзу, подходит к локтевому нерву, *n. ulnaris*, сопровождает его до медиального надмышелка, где принимает участие в образовании локтевой суставной сети. Кровоснабжает плечевую мышцу, медиальную головку трехглавой мышцы плеча и кожу в этой области; анастомозирует у медиального надмышелка с задней ветвью локтевой возвратной артерии, *r. posterior a. recurrentis ulnaris* (см. рис. 755, 800).

3. *Нижняя локтевая коллатеральная артерия, a. collateralis ulnaris inferior* (см. рис. 750, 753, 754), начинается в нижней трети плеча от медиальной стенки плечевой

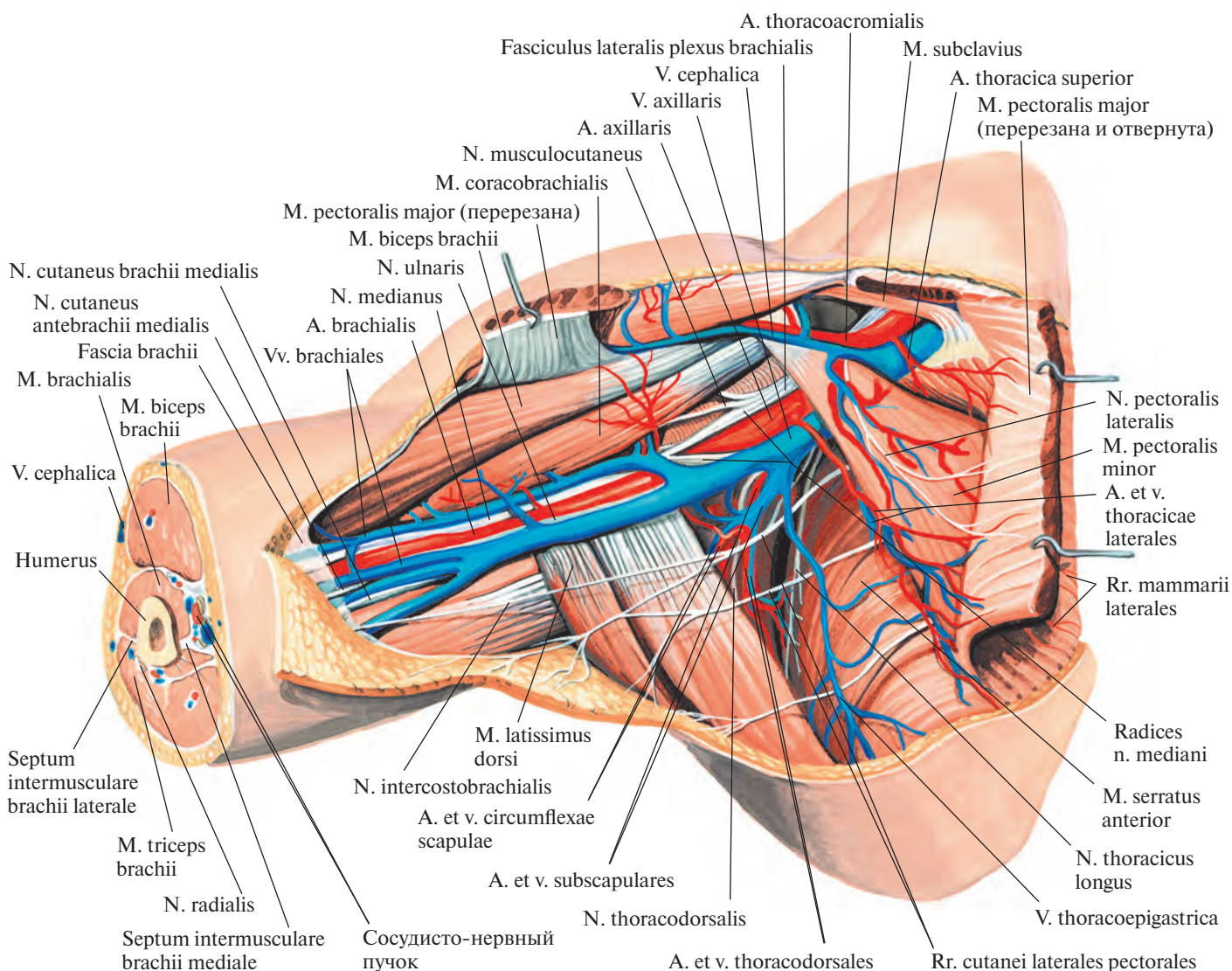


Рис. 749. Артерии, вены и нервы подмышечной полости, правой. (Внутренняя поверхность.)
(Кожа, подкожная клетчатка, фасция, лимфатические узлы и сосуды удалены; большая грудная мышца перерезана и частично удалена.)

артерии, как раз над медиальным надмыщелком. Направляясь книзу по передней поверхности плечевой мышцы, анастомозирует с передней ветвью локтевой возвратной артерии, г. anterior a. recurrens ulnaris (см. рис. 755, 800). Своими ветвями достигает области медиального надмыщелка, прободает медиальную межмышечную перегородку плеча и принимает участие в образовании локтевой суставной сети.

Лучевая артерия

Лучевая артерия, a. radialis (рис. 752—758; см. рис. 747, 748), отходит от плечевой артерии в области локтевой ямки. Направ-

ляясь книзу, несколько отклоняется кнаружи и идет по передней поверхности мышцы — круглого пронатора. Достигнув медиального края плечелучевой мышцы, проходит между ней и сначала круглым пронатором, а потом — лучевым сгибателем запястья.

По сторонам артерии располагаются две лучевые вены, vv. radiales.

В нижней трети предплечья лучевая артерия пролегает наиболее поверхностно: покрыта только фасцией и кожей. Там она легко прощупывается и может быть прижата к лучевой кости.

Далее лучевая артерия, продолжая спускаться вниз, на уровне шиловидного

отростка лучевой кости отклоняется кзади, пролекая под сухожилиями длинной мышцы, отводящей большой палец кисти, и короткого разгибателя большого пальца кисти; затем следует под сухожилием длинного разгибателя большого пальца на тыл кисти. Там она меняет свое направление, прободает мышцы первого межпальцевого промежутка и выходит на ладонную поверхность кисти; потом изгибается в сторону локтевого края и соединяется с глубокой ладонной ветвью локтевой артерии, г. palmaris profundus a. ulnaris, образуя глубокую ладонную дугу.

Глубокая ладонная дуга, arcus palmaris profundus (см. рис. 748, 753, 757, 759, 800)

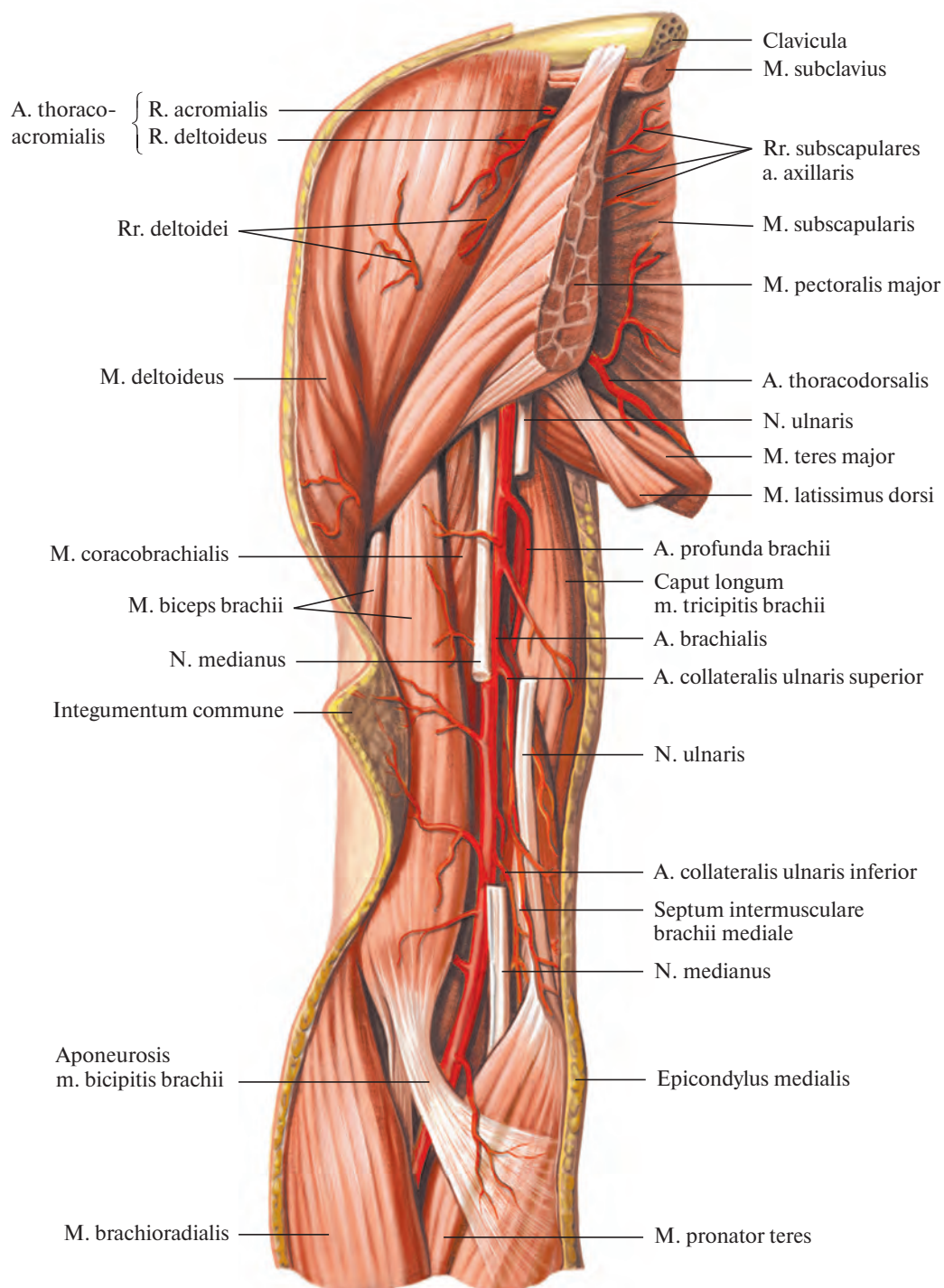


Рис. 750. Артерии и нервы плеча, правого. (Передневнутренняя поверхность.)
(Участки срединного и локтевого нервов удалены.)

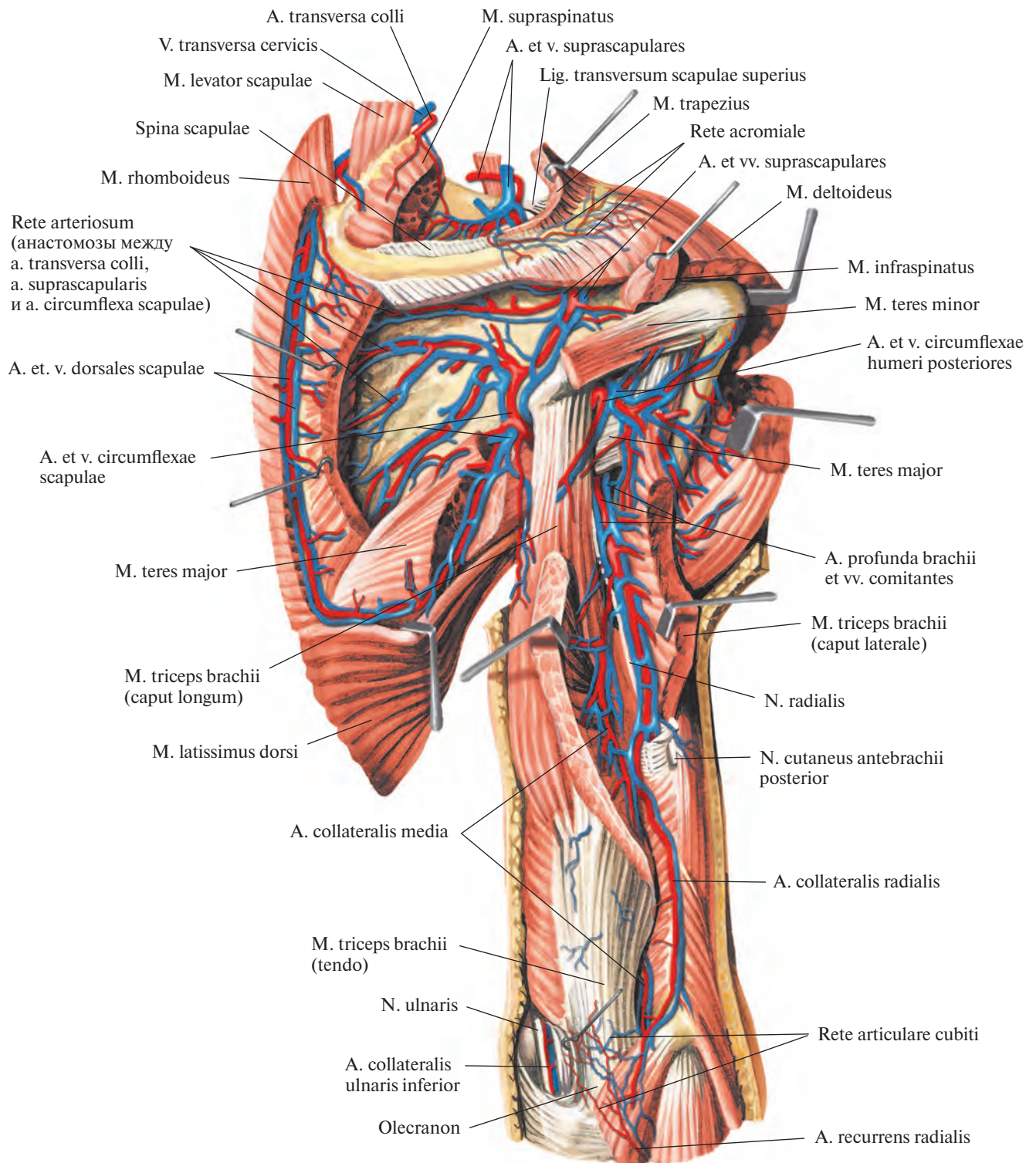


Рис. 751. Артерии и вены пояса верхней конечности и плеча, правая сторона. (Задняя поверхность.)
(Надостные, подостные и большая круглая мышцы и латеральная головка трехглавой мышцы
частично удалены.)

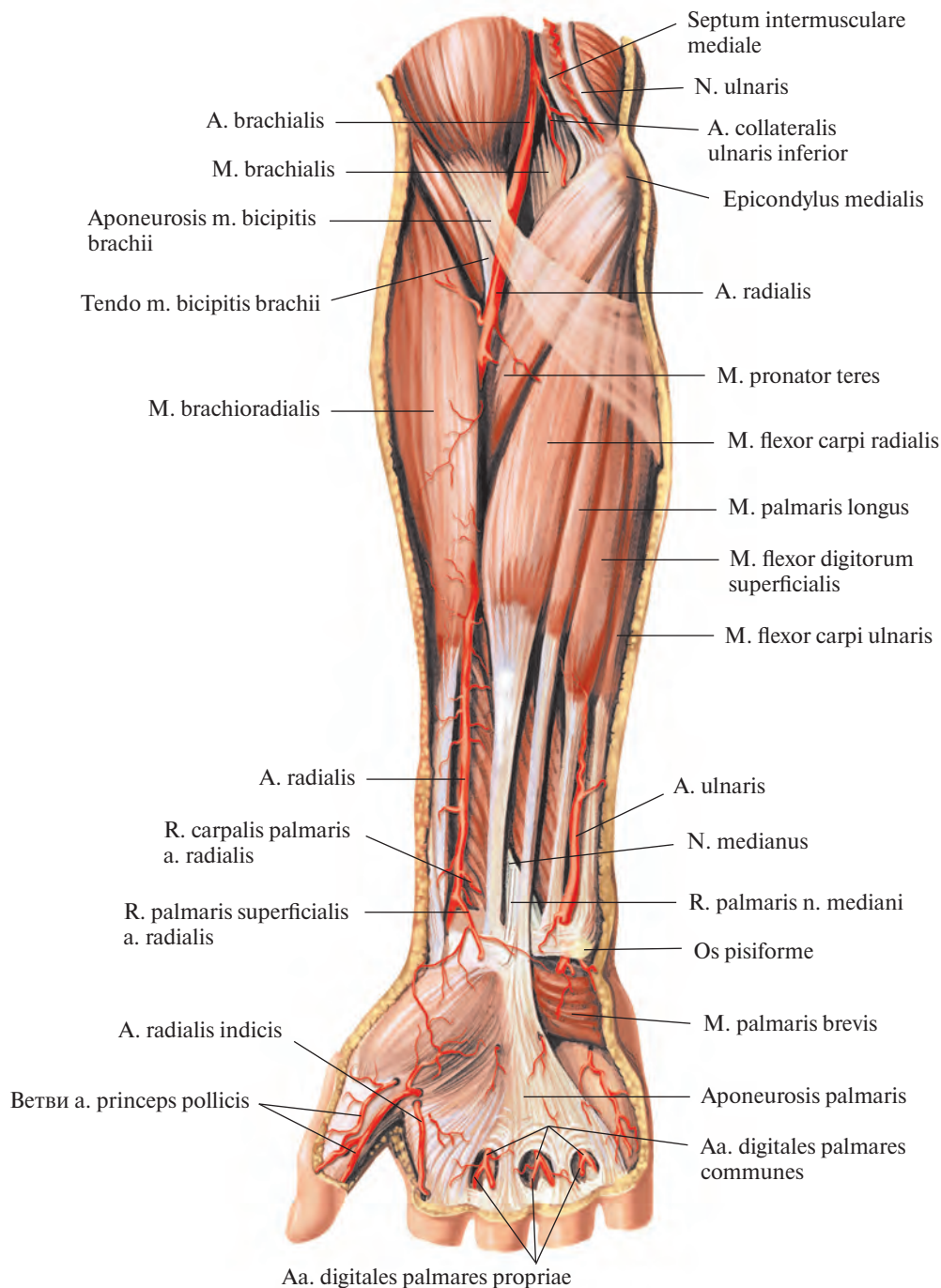


Рис. 752. Артерии предплечья и кисти, правых. (Ладонная поверхность.)

залегает на уровне оснований II—V пястных костей под сухожилиями поверхностного и глубокого сгибателей пальцев, между началом мышцы, приводящей большой палец кисти, и короткого сгибателя большого пальца кисти.

От глубокой ладонной дуги отходят ладонные пястные артерии, *aa. metacarpales palmares*, всего 3 (см. рис. 757). Они следуют в дистальном по отношению к дуге направлении и распределяются во втором,

третьем и четвертом межкостных пястных промежутках вдоль ладонной поверхности межкостных мышц. Там от каждой артерии отсоединяется по одной *прободающей ветви, r. perforans*. Эти ветви проникают через соответствующие межкостные промежутки и выходят на тыльную поверхность кисти, где анастомозируют с тыльными пястными артериями, *aa. metacarpales dorsales*.

Каждая ладонная пястная артерия, следуя в межкостном промежутке, загибается

на уровне головок пястных костей в сторону ладонной поверхности и вливается в соответствующую общую ладонную пальцевую артерию, *a. digitalis palmaris communis*.

На своем пути лучевая артерия отдает ряд ветвей, кровоснабжающих мышцы предплечья.

1. *Лучевая возвратная артерия, a. recurrens radialis* (см. рис. 753), начинается от лучевой артерии еще в области локтевой ямки, отходит от ее латеральной стенки и

следует кнаружи между плечевой и плече-лучевой мышцами. Ветви лучевой возвратной артерии направляются к близлежащим мышцам. У латерального надмыщелка она анастомозирует с лучевой коллатеральной артерией, а. collateralis radialis (от глубокой артерии плеча) и принимает участие в образовании локтевой суставной сети.

2. *Ладонная запястная ветвь, r. carpalis palmaris* (см. рис. 757, 759), берет начало от лучевой артерии на уровне нижнего края квадратного пронатора и, направляясь в сторону локтевого края предплечья, соединяется с ладонной запястной ветвью, r. carpalis palmaris (от локтевой артерии) (см. рис. 800). Указанные артерии включаются в ладонную артериальную сеть запястья (см. рис. 748).

3. *Поверхностная ладонная ветвь, r. palmaris superficialis* (см. рис. 756), начинается от лучевой артерии на уровне основания шиловидного отростка лучевой кости, направляется вниз, пролегает над мышцами возвышения большого пальца кисти или прободает их и, анастомозируя с локтевой артерией, образует поверхностную ладонную дугу, arcus palmaris superficialis (см. рис. 759, 800). Кровоснабжает также мышцы и кожу в области возвышения большого пальца кисти.

4. *Тыльная запястная ветвь, r. carpalis dorsalis* (см. рис. 754, 758, 759), отходит от лучевой артерии и, направляясь по тыльной поверхности основания кисти в сторону ее локтевого края, анастомозирует с тыльной запястной ветвью локтевой артерии, r. carpalis dorsalis a. ulnaris (см. рис. 758, 800), и вместе с ней принимает участие в образовании тыльной сети запястья, rete carpalis dorsale.

От тыльной сети запястья отдельно, а иногда спаренно начинаются *тыльные пястные артерии, aa. metacarpales dorsales*, всего 3—4. Они следуют в дистальном направлении между сухожилиями разгибателя пальцев. На уровне головок пястных костей каждая из них распадается на две *тыльные пальцевые артерии, aa. digitales dorsales*, которые идут по обращенным одна к другой боковым поверхностям смежных пальцев и кровоснабжают тыльную поверхность проксимальной и средней фаланг.

5. *Артерия большого пальца кисти, a. princeps pollicis*, начинается от лучевой артерии либо в толще межкостной мышцы, либо по выходе ее на ладонную поверхность и делится на две, реже на три собственные ладонные пальцевые артерии, aa. digitales palmares propriae. Последние идут по ладонной поверхности боковых краев I пальца, а иногда и по лучевой стороне II пальца.

6. *Лучевая артерия указательного пальца, a. radialis indicis*, отходит несколько ме-

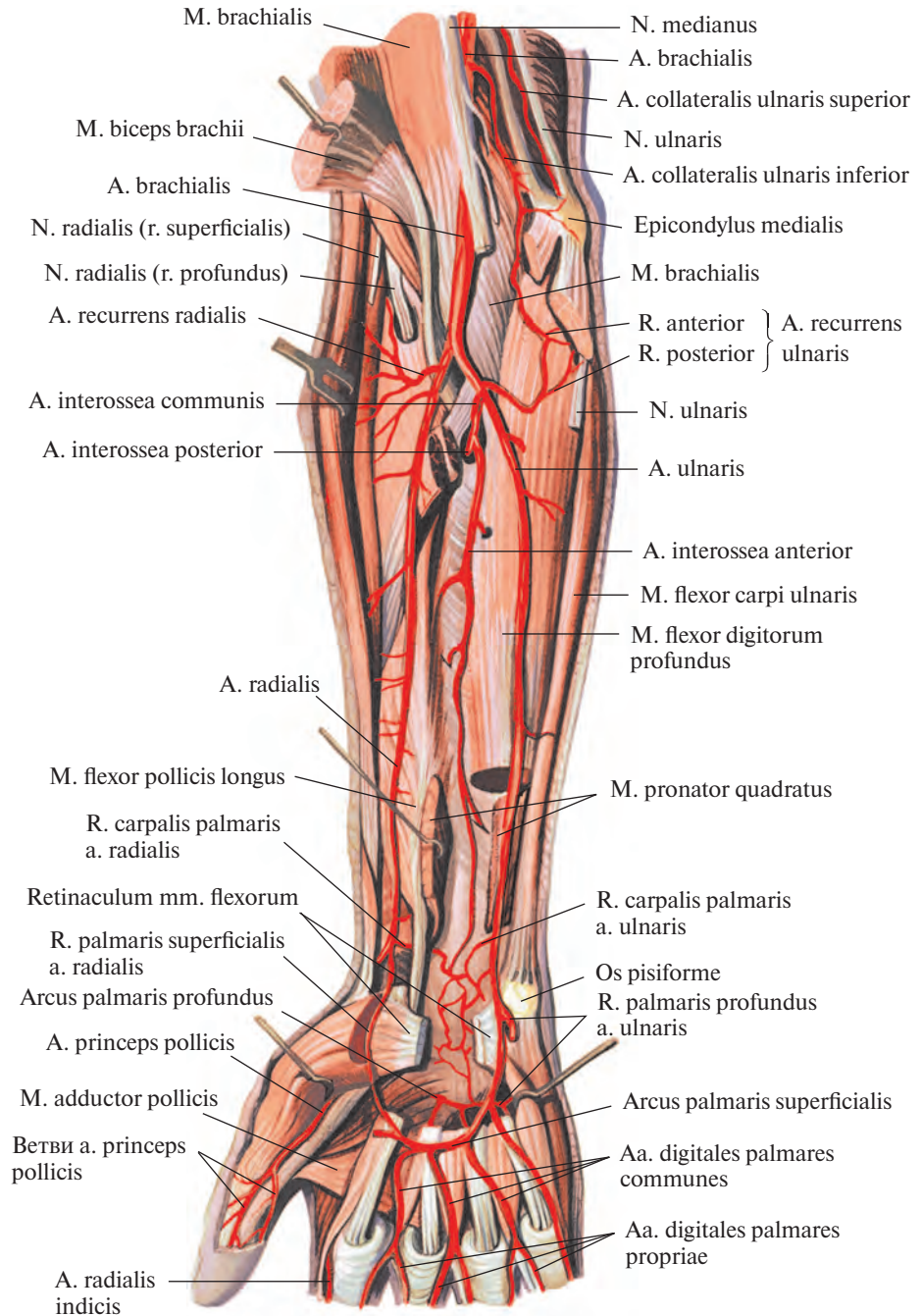


Рис. 753. Артерии предплечья и кисти, правых. (Ладонная поверхность.) (Поверхностные и частично глубокие мышцы предплечья удалены.)

диальнее предыдущей, пролегает в борозде между брюшками тыльных межкостных мышц, направляясь дистально вдоль лучевой поверхности указательного пальца.

Локтевая артерия

Локтевая артерия, a. ulnaris (рис. 759; см. рис. 747, 748, 752, 753, 755—757), является как бы продолжением плечевой артерии и отходит от нее в локтевой ямке на

уровне венечного отростка локтевой кости. Описав пологую дугу, направляется вниз к медиальному (локтевому) краю предплечья и располагается между поверхностным и глубоким слоями мышц передней поверхности предплечья. Примерно на середине предплечья локтевая артерия ложится в борозду между поверхностным сгибателем пальцев и локтевым сгибателем запястья и следует по ней до дистального отдела предплечья, где переходит на кисть. На своем

пути она отдает ряд небольших ветвей, кровоснабжающих мышцы предплечья. В области лучезапястного сустава локтевая артерия пролегает под короткой ладонной мышцей, латеральное гороховидной кости, по удерживателю мышц-сгибателей. Выйдя на ладонную поверхность кисти, она следует под ладонным апоневрозом по сухожилиям сгибателей пальцев и, направляясь в сторону лучевого края, делает изгиб, выпуклостью обращенный дистально, от которого отходит артерия к локтевой поверхности мизинца. Достигнув области возвышения большого пальца кисти, локтевая артерия истончается и соединяется с концом поверхностной ладонной ветви лучевой артерии, г. *palmaris superficialis a. radialis*, образуя поверхностную ладонную дугу (см. рис. 800). На всем протяжении локтевую артерию сопровождают две локтевые вены, *vv. ulnares*.

Поверхностная ладонная дуга, arcus palmaris superficialis (см. рис. 748, 753, 756), залегает выше и дистальнее глубокой ладонной дуги.

От поверхностной ладонной дуги берут начало *общие ладонные пальцевые артерии, aa. digitales palmares communes*, всего 3 (см. рис. 756, 757). Они следуют в дистальном направлении к межпальцевым промежуткам. Каждая из них на уровне головок пястных костей принимает ладонные пястные артерии от глубокой ладонной дуги и делится на две *собственные ладонные пальцевые артерии, aa. digitales palmares propriae* (см. рис. 756—758).

Смежные собственные ладонные пальцевые артерии следуют по обращенным одна к другой поверхностям II—V пальцев, отдавая ветви к их ладонной поверхности, а также к тыльной поверхности средней и дистальной фаланг.

Собственные ладонные пальцевые артерии каждого пальца широко анастомозируют между собой, особенно в области дистальных фаланг.

Локтевая артерия отдает следующие ветви.

1. *Локтевая возвратная артерия, a. recurrens ulnaris* (см. рис. 753), отходит от медиальной стенки начального отдела локтевой артерии и распадается на переднюю и заднюю ветви.

1) *Передняя ветвь, r. anterior*, следуя медиально вверх, пролегает по плечевой мышце под круглым пронатором и анастомозирует с нижней локтевой коллатеральной артерией, *a. collateralis ulnaris inferior*, от плечевой артерии, *a. brachialis*, послав ветви к головкам мышц-сгибателей, начинающихся от медиального надмыщелка.

2) *Задняя ветвь, r. posterior*, направляется назад и вверх, идет под поверхностным сгибателем пальцев и подходит к локтево-

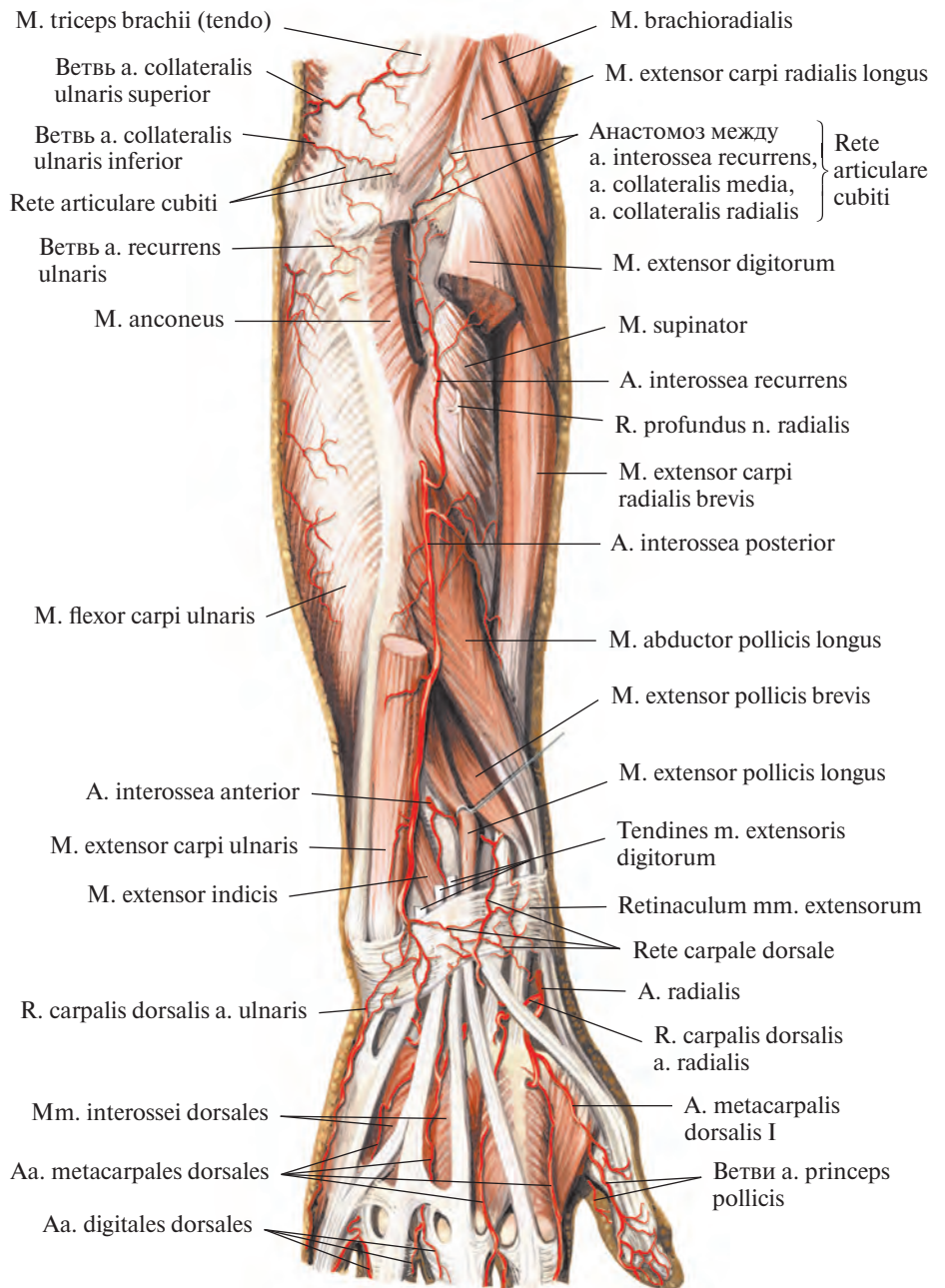


Рис. 754. Артерии предплечья и кисти, правых. (Тыльная поверхность.) (Общий разгибатель пальцев и локтевой разгибатель запястья частично удалены.)

му нерву. Следуя кверху по пути последнего, анастомозирует с верхней локтевой коллатеральной артерией, *a. collateralis ulnaris superior*; ее ветви участвуют в образовании локтевой суставной сети, *rete articulare cubiti*.

2. *Общая межкостная артерия, a. interossea communis* (см. рис. 753), начинается на уровне бугристости лучевой кости. Иногда вместо одной артерии бывает несколько небольших ветвей. Направляясь в сторону

дистального конца предплечья, общая межкостная артерия почти в самом начале своего пути делится на две ветви — переднюю и заднюю.

1) *Передняя межкостная артерия, a. interossea anterior* (см. рис. 753), следует вниз по передней поверхности межкостной перепонки, *membrana interossea*, пролекая между глубоким сгибателем пальцев и длинным сгибателем большого пальца кисти. У верхнего края квадратного про-

натора или несколько дистальнее артерия прободает межкостную перепонку и, выйдя на ее тыльную поверхность, принимает участие в образовании тыльной сети запястья (см. рис. 758). От передней межкостной артерии отходит *артерия, сопровождающая срединный нерв, a. comitans nervi mediani*.

2) *Задняя межкостная артерия, a. interossea posterior* (см. рис. 754), начавшись от общей межкостной артерии, сразу же прободает *membrana interossea* и попадает на ее тыльную поверхность дистальнее супинатора. Там, пройдя между глубокими и поверхностными мышцами следует в сопровождении заднего межкостного нерва предплечья, *n. interosseus antebrachii posterior*, к лучезапястному суставу, где включается в тыльную сеть запястья (см. рис. 758).

От задней межкостной артерии, в том месте, где она выходит на тыл предплечья, отделяется *возвратная межкостная*

артерия, a. interossea recurrens, которая направляется вверх под локтевую мышцу, анастомозируя со средней коллатеральной артерией, *a. collateralis media*; принимает участие в образовании локтевой суставной сети.

3. *Ладонная запястная ветвь, r. carpalis palmaris* (рис. 759; см. рис. 757), начинается на уровне головки локтевой кости или несколько выше, следует радиально вниз и соединяется с одноименной ветвью лучевой артерии (см. рис. 800).

4. *Тыльная запястная ветвь, r. carpalis dorsalis* (см. рис. 758), отходит рядом с ладонной запястной ветвью и, пролегая под сухожилием локтевого сгибателя запястья, направляется на тыл кисти, где анастомозирует с тыльной запястной ветвью лучевой артерии (см. рис. 800), принимая участие в образовании тыльной сети запястья.

5. *Глубокая ладонная ветвь, r. palmaris profundus*, начинается от локтевой артерии

на уровне гороховидной кости или несколько дистальнее ее, следует между коротким сгибателем мизинца и мышцей, отводящей мизинец, под сухожилия сгибателей пальцев. Там она соединяется с концевой ветвью лучевой артерии, образуя глубокую ладонную дугу.

АРТЕРИАЛЬНЫЕ СЕТИ

От подключичной, подмышечной, плечевой, лучевой и локтевой артерий отходит ряд ветвей, которые, анастомозируя между собой, образуют *артериальные сети, retia arteriosa*, особенно хорошо развитые в области суставов (см. рис. 751, 800).

1. *Акромиальная сеть, rete acromiale* (см. рис. 751) располагается в окружности плечевого сустава. Она залегает в области акромиона и сформирована анастомотическими ветвями между грудоакромиальной

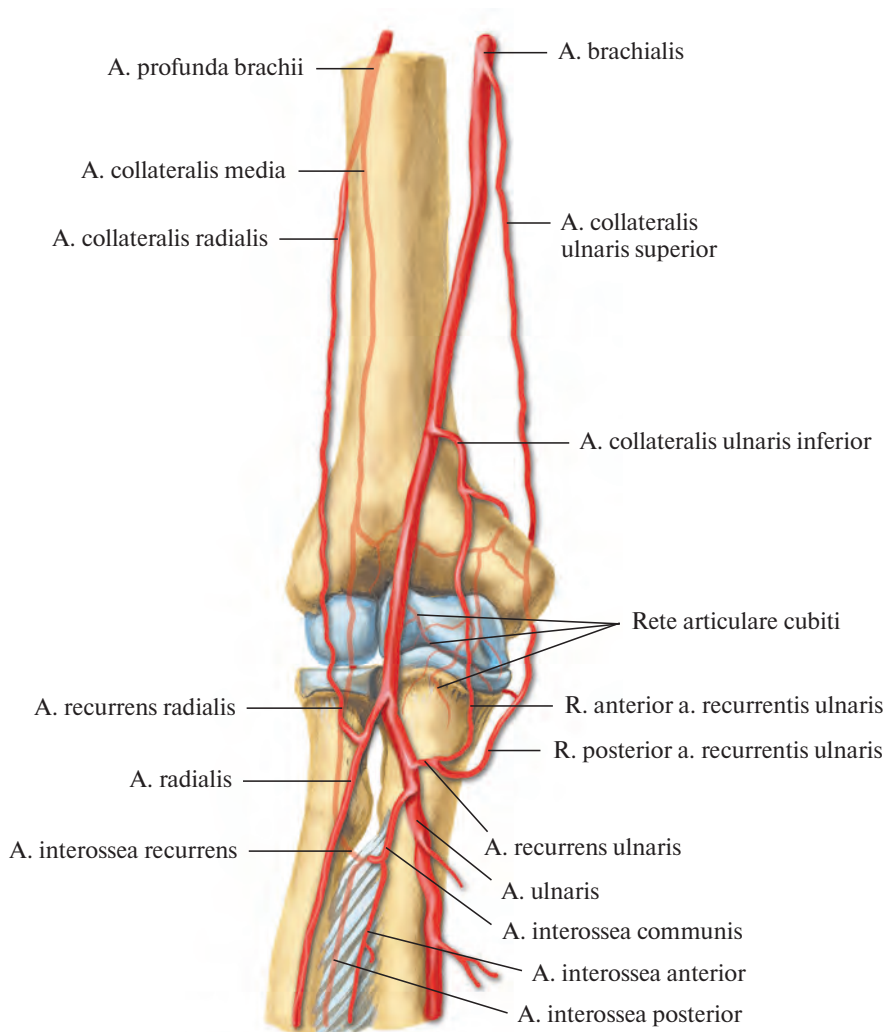


Рис. 755. Артерии области локтевого сустава (полусхематично.)

артерией (от подмышечной артерии) и надлопаточной артерией (от подключичной артерии). Кроме того, в окружности проксимального отдела плечевой кости имеется анастомотическая связь между передней и задней артериями, огибающими плечевую кость (ветви подмышечной артерии).

2. *Локтевая суставная сеть, rete articulare cubiti* (см. рис. 751, 754, 755) находится в области локтевого сустава. В ней различают две сети: сеть локтевого сустава и сеть локтевого отростка. Обе сети образованы анастомотическими ветвями верхней и нижней локтевых коллатеральных артерий (от плечевой артерии), средней и лучевой

коллатеральных артерий (от глубокой артерии плеча) с одной стороны, а с другой — ветвями лучевой возвратной артерии (от лучевой артерии), локтевой возвратной артерии (от локтевой артерии) и возвратной межкостной артерии (от задней межкостной артерии). Сосуды этой сильно развитой анастомотической сети кровоснабжают

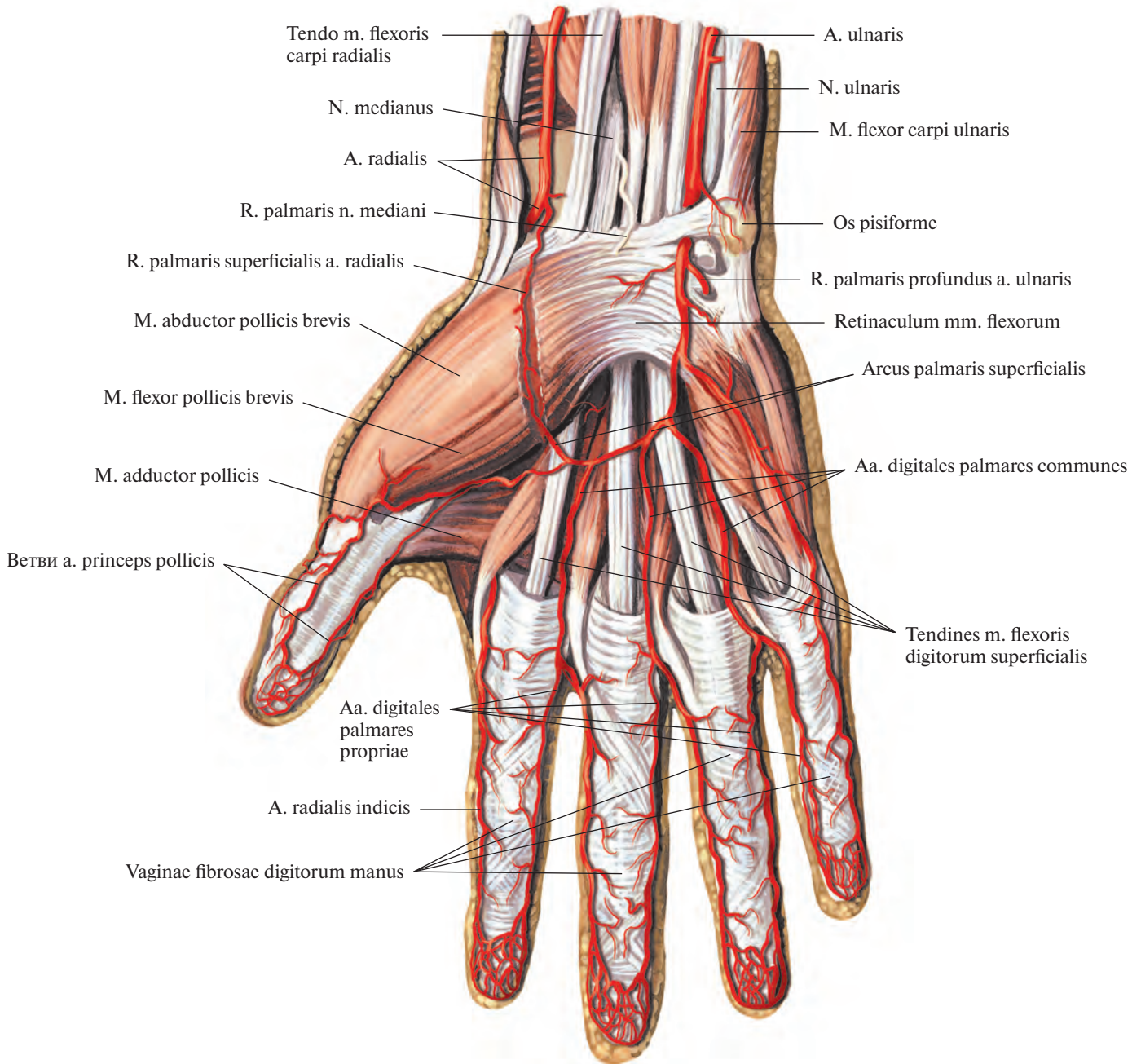


Рис. 756. Артерии кисти, правой. (Ладонная поверхность.)
(Ладонный апоневроз удален, видна поверхностная ладонная дуга.)

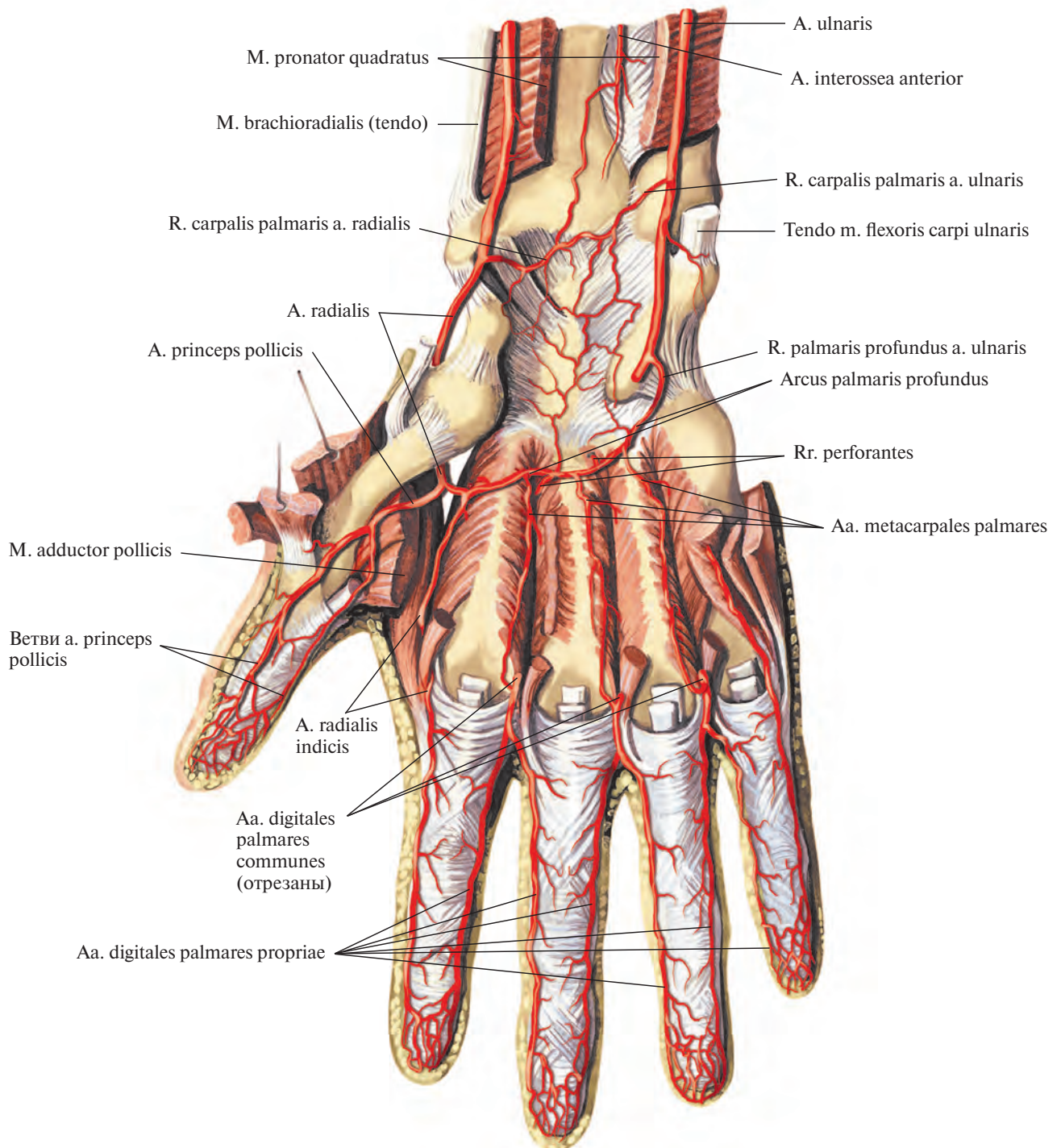


Рис. 757. Артерии кисти, правой. (Ладонная поверхность.)
 (Мышцы кисти, за исключением межкостных, удалены, видна глубокая ладонная дуга.)

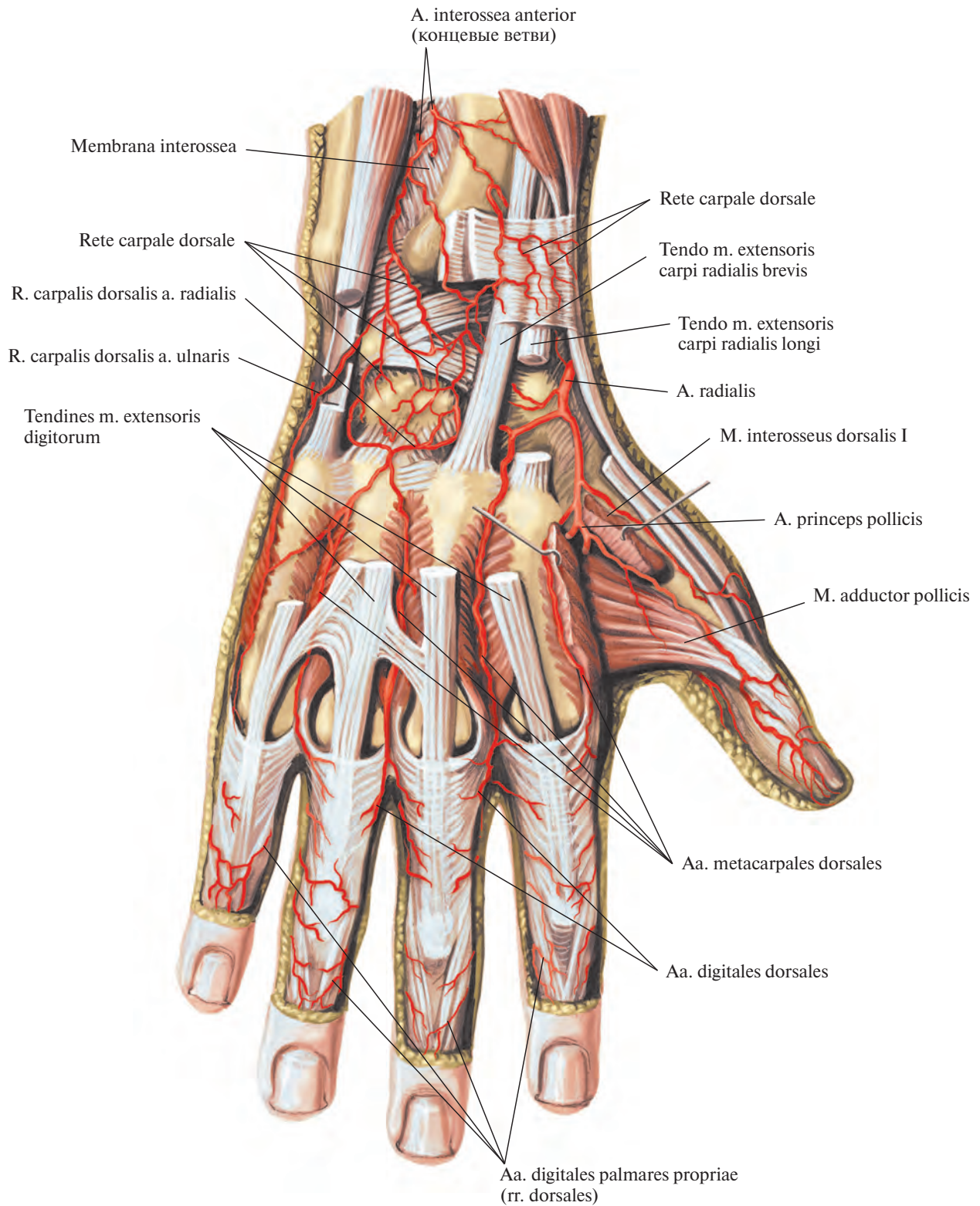


Рис. 758. Артерии кисти, правой. (Тыльная поверхность.)
(Сухожилия разгибателей пальцев частично удалены.)

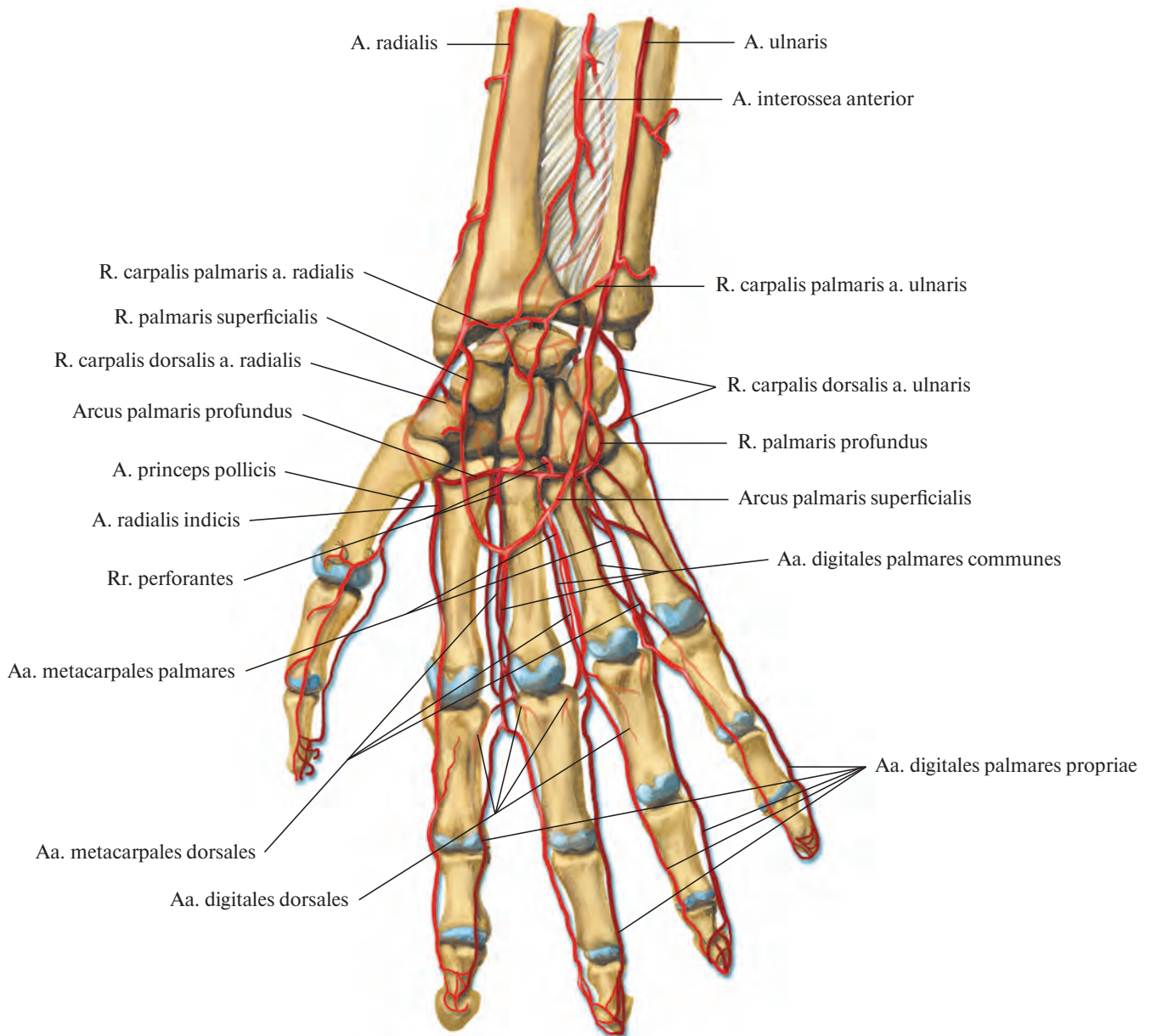


Рис. 759. Артерии области лучезяпястного сустава и кисти (полусхематично).

кости, суставы, мышцы и кожу в локтевой области.

3. **Ладонная сеть запястья** располагается на ладонной поверхности связочного аппарата запястья. Ее формируют ладонные запястные ветви лучевой и локтевой артерий, а также ветви от глубокой ладонной дуги и передней межкостной артерии (см. рис. 748, 759).

4. **Тыльная сеть запястья, rete carpale dorsale** (см. рис. 747, 754, 758), находится на

тыльной поверхности кисти, в области удерживателей мышц-разгибателей. Ее делят на поверхностную тыльную сеть запястья, залегающую под кожей, и глубокую тыльную сеть запястья, расположенную на костях и связках суставов запястья. В образовании тыльной сети запястья принимают участие тыльные запястные ветви, гг. carpales dorsales, лучевой и локтевой артерий, а также передняя и задняя межкостные артерии.

АРТЕРИИ ТУЛОВИЩА

ГРУДНАЯ ЧАСТЬ АОРТЫ

Грудная часть аорты (грудная аорта), pars thoracica aortae (aorta thoracica) (рис. 760, 761; см. рис. 732), располагается в заднем средостении, непосредственно на позвоночном столбе.

Верхний отдел грудной части аорты находится с левой стороны позвоночного

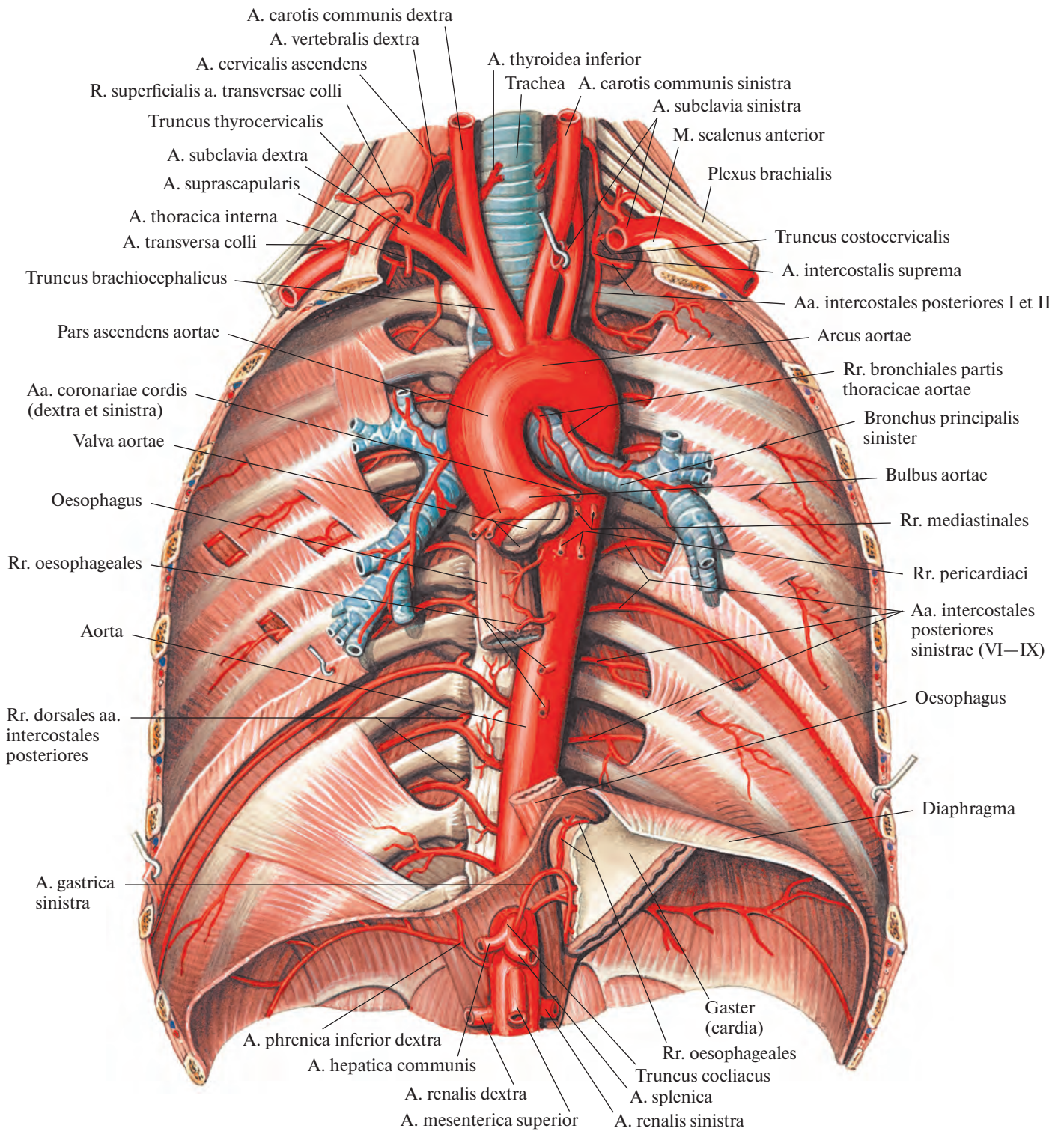


Рис. 760. Грудная часть аорты, pars thoracica aortae; вид спереди.
 (Сердце, легкие и часть пищевода, а также париетальная плевра и внутригрудная фасция удалены.)

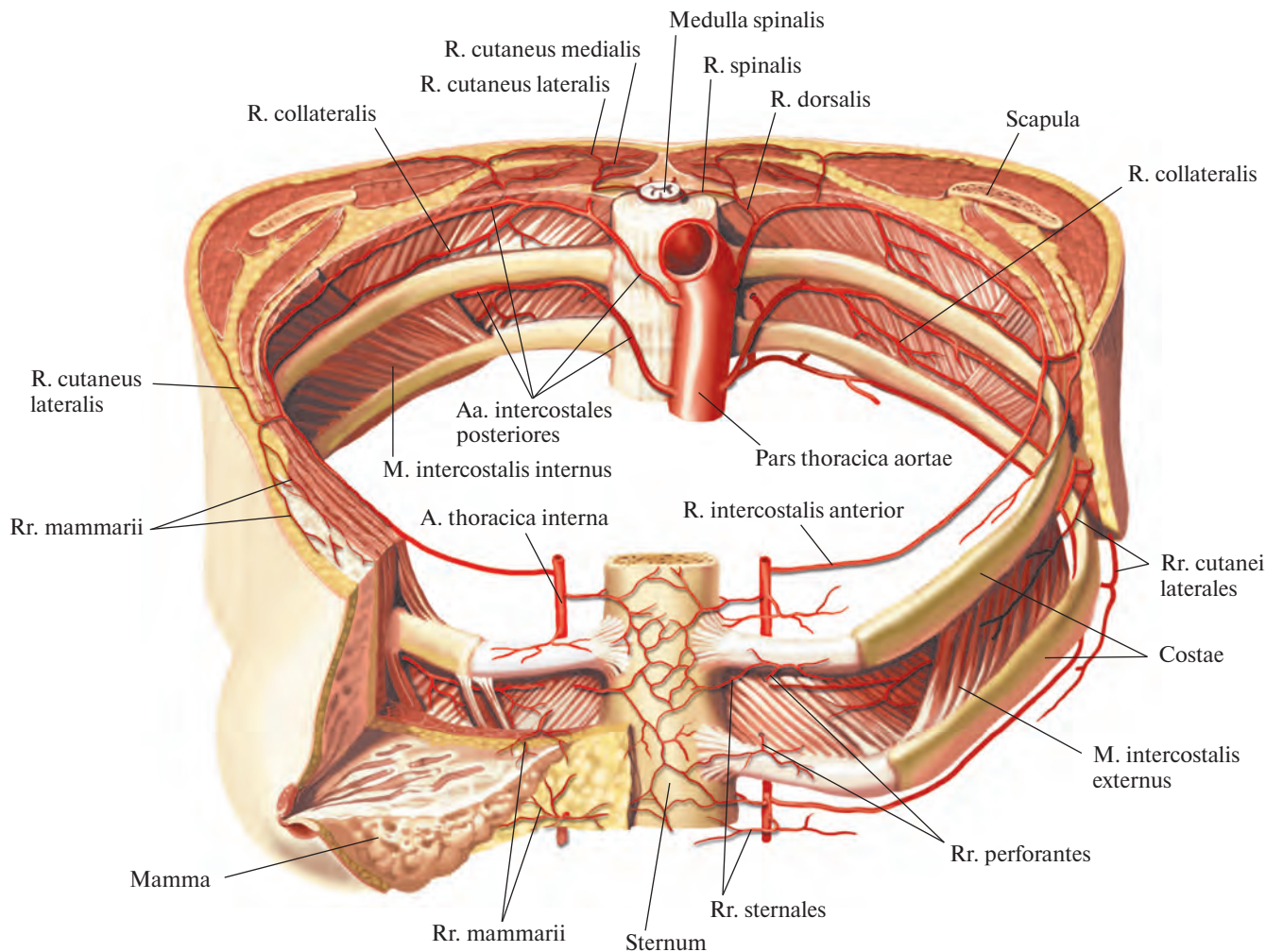


Рис. 761. Межреберные артерии; вид спереди и немного сверху.

(Кожные покровы и поверхностные мышцы переднебоковой поверхности груди в пределах III—IV ребер удалены; частично удалены правая молочная железа, париетальная плевра и внутригрудная фасция.)

столба, затем аорта смещается немного вправо и вступает в брюшную полость, оказываясь несколько левее срединной линии. Справа к грудной части аорты прилегают грудной проток, ductus thoracicus, и непарная вена, v. azygos, слева — полунепарная вена, v. hemiazygos, спереди — левый главный бронх. Верхняя треть пищевода располагается справа от аорты, средняя — впереди, а нижняя — слева.

От грудной части аорты отходят ветви, которые можно разделить на пристеночные и внутренностные.

Пристеночные ветви

1. **Верхние диафрагмальные артерии, aa. phrenicae superiores** (см. рис. 732), всего две, отходят от передней стенки нижней части грудной аорты и направляются к верхней

поверхности поясничной части диафрагмы, анастомозируя в ее толще с ветвями нижних диафрагмальных артерий от брюшной части аорты (см. рис. 800).

2. **Задние межреберные артерии, aa. intercostales posteriores** (см. рис. 760, 761), — это довольно мощные сосуды, всего 10 пар, начинаются от задней стенки грудной части аорты на всем ее протяжении. Девять из них пролегают в межреберных промежутках — от третьего до одиннадцатого включительно, а самые нижние идут под XII ребрами и называются **подреберными артериями, aa. subcostales**.

Правые задние межреберные артерии несколько длиннее левых, так как грудная часть аорты располагается на левой поверхности позвоночного столба.

Каждая задняя межреберная артерия на своем пути отдает спинную ветвь, а сама

направляется немного вверх и идет в борозде вышележащего ребра по внутренней поверхности наружной межреберной мышцы; покрыта только грудной фасцией и париетальной плеврой.

Спинная ветвь, r. dorsalis, отходит от начального участка задней межреберной артерии и следует под шейкой ребра, между его связками, на заднюю (спинную) поверхность туловища. Через межпозвоночное отверстие к спинному мозгу направляется ее **спинномозговая ветвь, r. spinalis**, которая в позвоночном канале анастомозирует с лежащими выше и ниже одноименными сосудами и с соответствующей ветвью противоположной стороны, образуя вокруг спинного мозга артериальное кольцо (см. рис. 761); кровоснабжает также оболочки спинного мозга и позвонки.

Концевые стволы спинных ветвей идут далее кзади, отдавая мышечные ветви. Потом каждый из концевых стволов делится на две ветви — медиальную и латеральную. *Медиальная кожная ветвь, r. cutaneus medialis*, кровоснабжает кожу в области остистых отростков и на своем пути посылает ряд мелких ветвей к длиннейшей и полустристой мышцам. *Латеральная кожная ветвь, r. cutaneus lateralis*, питает кожу боковых отделов спины, а также отдает небольшие ветви к подвздошно-реберной мышце.

В области углов ребер от задней межреберной артерии начинается довольно мощная *коллатеральная ветвь, r. collateralis*. Она направляется книзу и впереди, следует вдоль верхнего края нижележащего ребра, проходя между наружной и внутренней межреберными мышцами и кровоснабжая их нижние отделы.

Начиная от углов ребер, а. *intercostalis posterior* и *r. collateralis* идут по межреберью между наружной и внутренней межреберными мышцами и анастомозируют с передними межреберными ветвями внутренней грудной артерии, *rr. intercostales anteriores* а. *thoracicae internaе* (от подключичной артерии, а. *subclavia*), а 1-я межреберная артерия — с наивысшей межреберной артерией, а. *intercostalis suprema* (см. рис. 800). Концевые ветви межреберных артерий, от 7-й до 12-й, пересекают край реберной дуги и выходят между слоями широких мышц живота, кровоснабжая их и прямые мышцы живота. Они анастомозируют с ветвями верхней и нижней надчревных артерий, аа. *epigastricae superior et inferior*.

Задняя межреберная артерия дает также *латеральную кожную ветвь, r. cutaneus lateralis*, которая прободает межреберные и широкие мышцы живота и проникает в подкожную основу, а также *латеральные ветви к молочной железе, rr. mammarii laterales*, отходящие от 4-й, 5-й и 6-й межреберных артерий.

Внутренностные ветви

1. *Бронхиальные ветви, rr. bronchiales* (см. рис. 760), всего две, реже 3—4, отходят от передней стенки начальной части грудной аорты, вступают в ворота легких и разветвляются вместе с бронхами.

Концевые стволы бронхиальных ветвей направляются к бронхолегочным лимфатическим узлам, перикарду, плевре и пищеводу.

2. *Пищеводные ветви, rr. oesophageales*, всего 3—6, следуют к участку пищевода, соприкасающемуся с аортой, и разделяются там на восходящие и нисходящие. В нижних отделах пищеводные ветви анастомо-

зируют с левой желудочной артерией, а. *gastrica sinistra* (см. рис. 800), а в верхних — с нижней щитовидной артерией, а. *thyroidea inferior*.

3. *Медиастинальные ветви, rr. mediastinales*, — многочисленные мелкие ветви, начинающиеся от передней и боковой стенок аорты; кровоснабжают соединительную ткань и лимфатические узлы средостения.

4. *Перикардальные ветви, rr. pericardiaci*, — небольшие сосуды, количество которых варьирует, направляются к задней поверхности перикарда.

БРЮШНАЯ ЧАСТЬ АОРТЫ

Брюшная часть аорты (брюшная аорта), pars abdominalis aortae (aorta abdominalis) (рис. 762; см. рис. 732, 771), является продолжением ее грудной части. Начинается на уровне XII грудного позвонка и доходит до IV—V поясничного позвонка, где распадается на две общие подвздошные артерии, аа. *iliacae communes*. Место деления называется *бифуркацией аорты, bifurcatio aortae*. От бифуркации книзу отходит тонкая ветвь, пролегающая по передней поверхности крестца, — срединная крестцовая артерия, а. *sacralis mediana*.

Брюшная часть аорты располагается забрюшинно. К верхнему ее отделу прилегают, пересекая его, тело поджелудочной железы и две вены: следующая вдоль верхнего края поджелудочной железы селезеночная вена, в. *splénica*, и левая почечная вена, в. *renalis sinistra*, идущая позади железы. Ниже тела поджелудочной железы, впереди аорты, находится нижняя часть двенадцатиперстной кишки, а ниже ее — начало корня брыжейки тонкой кишки. Справа от аорты лежит нижняя полая вена, в. *cava inferior*; позади верхнего отдела брюшной аорты располагается цистерна грудного протока, *cisterna chyli*, — начальная часть грудного протока, *ductus thoracicus*.

От брюшной части аорты отходят ветви, среди которых различают пристеночные и внутренностные.

Пристеночные ветви

1. *Нижняя диафрагмальная артерия, a. phrenica inferior* (см. рис. 762), — довольно мощный парный сосуд. Отходит от передней стенки начальной части брюшной аорты на уровне XII грудного позвонка и направляется к нижней поверхности сухожильного центра диафрагмы, где отдает передние и задние ветви, кровоснабжающие последнюю. В толще диафрагмы правая и левая артерии анастомозируют между

собой и с ветвями грудной части аорты (см. рис. 800). Правая артерия проходит сзади нижней полой вены, левая — сзади пищевода.

На своем пути артерия отдает 5—7 *верхних надпочечниковых артерий, aa. suprarenales superiores*. Это тонкие сосуды, которые отходят от начального отдела нижней диафрагмальной артерии и кровоснабжают надпочечник. По пути они отдают несколько мелких ветвей к нижним отделам пищевода и к брюшине.

2. *Поясничные артерии, aa. lumbales* (см. рис. 762), — это 4 парные артерии, начинающиеся от задней стенки брюшной части аорты на уровне тел I—IV поясничных позвонков. Направляются поперечно в латеральную сторону, при этом две верхние артерии проходят сзади ножек диафрагмы, две нижние — сзади большой поясничной мышцы.

Все поясничные артерии анастомозируют между собой и с верхней и нижней надчревыми артериями, кровоснабжающими прямую мышцу живота. По своему ходу артерии дают ряд мелких ветвей к подкожной клетчатке и к коже; в области белой линии они соединяются кое-где с одноименными артериями противоположной стороны. Кроме того, поясничные артерии анастомозируют с межреберными артериями, аа. *intercostales*; подвздошно-поясничной артерией, а. *iliolumbalis*; глубокой артерией, огибающей подвздошную кость, а. *circumflexa ilium profunda*, и верхней ягдичной артерией, а. *glutea superior*.

Достигнув поперечных отростков позвонков, каждая поясничная артерия отдает *дорсальную ветвь, r. dorsalis*. Затем она идет сзади квадратной мышцы поясницы, кровоснабжая ее; далее направляется к передней стенке живота, пролегает между поперечной и внутренней кривой мышцами живота и доходит до прямой мышцы живота.

Дорсальная ветвь следует на заднюю поверхность туловища к мышцам спины и коже поясничной области. По пути она отдает небольшую ветвь к спинному мозгу — *спинномозговую ветвь, r. spinalis*, которая входит через межпозвоночное отверстие в позвоночный канал, кровоснабжая спинной мозг и его оболочки.

3. *Срединная крестцовая артерия, a. sacralis mediana* (см. рис. 762), является прямым продолжением брюшной части аорты. Начинается от задней ее стенки немного выше бифуркации аорты, т. е. на уровне V поясничного позвонка. Она представляет собой тонкий сосуд, проходящий сверху вниз посередине тазовой поверхности крестца и заканчивающийся на копчике в копчиковом гломусе, *glomus coccigeum* (см. т. 2 «Парааортальные тельца»).

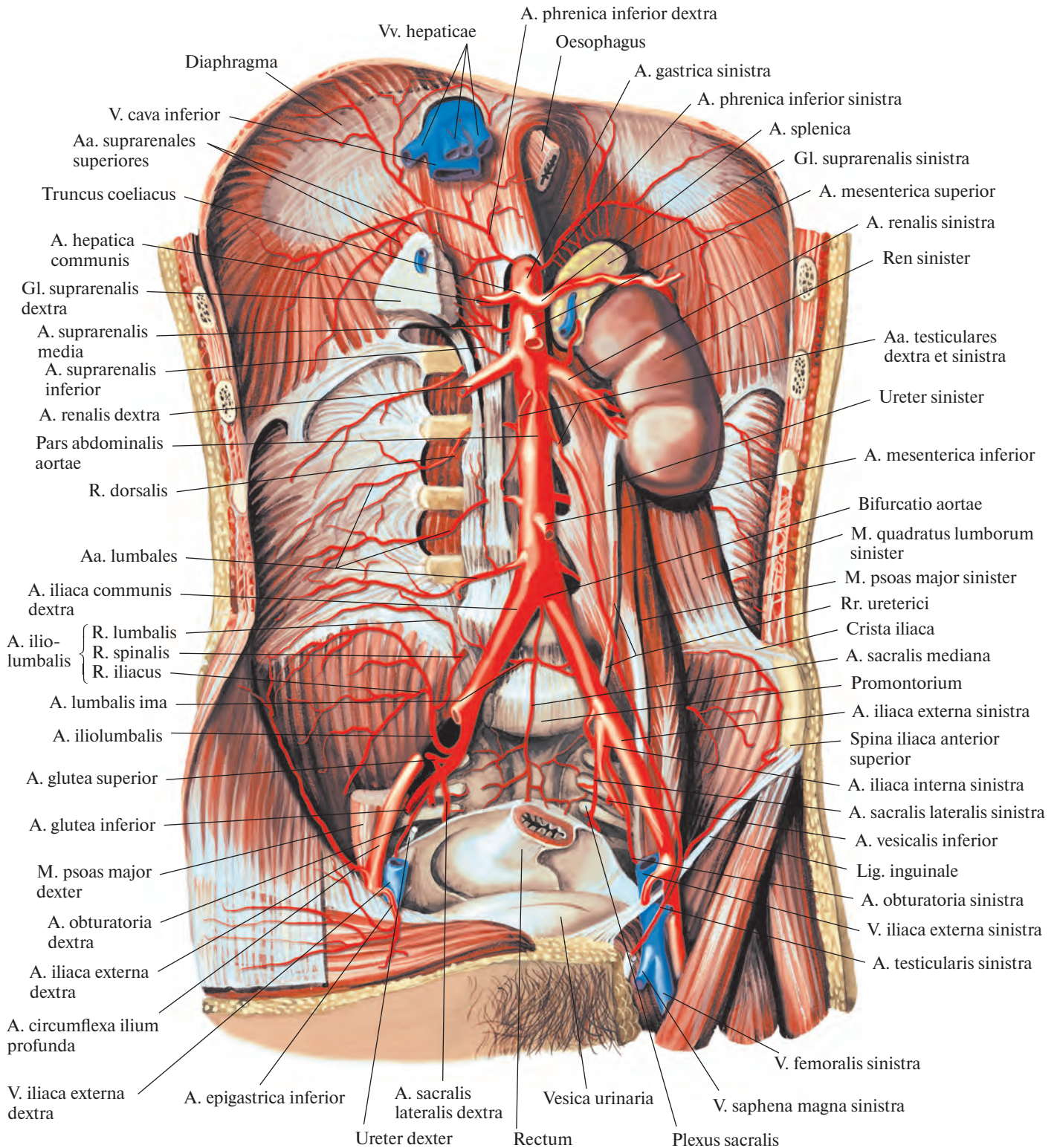


Рис. 762. Брюшная часть аорты, pars abdominalis aortae; вид спереди.

(Желудок, тонкая и толстая кишка, печень, поджелудочная железа и правая почка с мочеточником, а также париетальная брюшина и внутрибрюшная фасция, нижняя полая вена и ее притоки удалены.)

От срединной крестцовой артерии на ее пути отделяются следующие ветви.

1) *Низшая поясничная артерия, a. lumbalis ima*, парная, отходит в области V поясничного позвонка, питает подвздошно-поясничную мышцу. На своем пути артерия отдает дорсальную ветвь, участвующую в кровоснабжении глубоких мышц спины и спинного мозга.

2) *Латеральные крестцовые ветви, rr. sacrales laterales*, отходят от основного ствола на уровне каждого позвонка и, рассыпаясь на тазовой поверхности крестца, анастомозируют с аналогичными ветвями латеральных крестцовых артерий (от внутренних подвздошных артерий).

От нижнего отдела срединной крестцовой артерии берут начало несколько мелких ветвей, которые кровоснабжают нижние отделы прямой кишки и рыхлую клетчатку вокруг нее.

Внутренностные ветви

I. *Чревный ствол, truncus coeliacus* (рис. 763, 764; см. рис. 760, 762, 771), — короткий сосуд, длиной 1—2 см, берет начало от пе-

редней стенки аорты на уровне верхнего края тела I поясничного позвонка или нижнего края тела XII грудного позвонка в том месте, где брюшная часть аорты выходит из аортального отверстия. Направляется кпереди и сразу делится на три ветви: левую желудочную артерию, общую печеночную артерию и селезеночную артерию.

1. *Левая желудочная артерия, a. gastrica sinistra*, меньшая из указанных трех артерий. Поднимается немного вверх и влево; подойдя к кардиальной части желудка, отдает несколько небольших стволов к пищеводу — *пищеводные ветви, rr. oesophageales*, анастомозирующие с одноименными ветвями грудной части аорты (см. рис. 760, 800), а сама, следуя вправо, спускается по малой кривизне желудка, соединяясь с правой желудочной артерией, a. gastrica dextra (от общей печеночной артерии). На своем пути вдоль малой кривизны посылает мелкие ветви к передней и задней стенкам желудка.

2. *Общая печеночная артерия, a. hepatica communis*, — более мощный сосуд, имеет длину до 4 см. Отойдя от чревного ствола, следует по правой ножке диафрагмы, верх-

нему краю поджелудочной железы слева направо и проникает в малый сальник, где разделяется на две ветви — собственную печеночную и гастродуоденальную артерии.

1) *Собственная печеночная артерия, a. hepatica propria*, начавшись от общей печеночной артерии, направляется к воротам печени в толще печеночно-дуоденальной связки, слева от общего желчного протока и несколько кпереди от воротной вены печени, v. portae hepatis. Подойдя к воротам печени, собственная печеночная артерия делится на правую и левую ветви.

Правая ветвь, r. dexter, у ворот печени отдает *желчно-пузырную артерию, a. cystica*, а в воротах посылает к хвостатой доле печени *артерию хвостатой доли, a. lobi caudati*, и к соответствующим сегментам правой доли печени *артерию переднего сегмента, a. segmenti anterioris*, и *артерию заднего сегмента, a. segmenti posterioris*.

Левая ветвь, r. sinister, кладет начало *артерии хвостатой доли, a. lobi caudati*, и *артериям медиального и латерально сегментов левой доли печени, a. segmenti medialis et a. segmenti lateralis*. Кроме того, от левой (реже от правой) ветви отделяется непостоянная

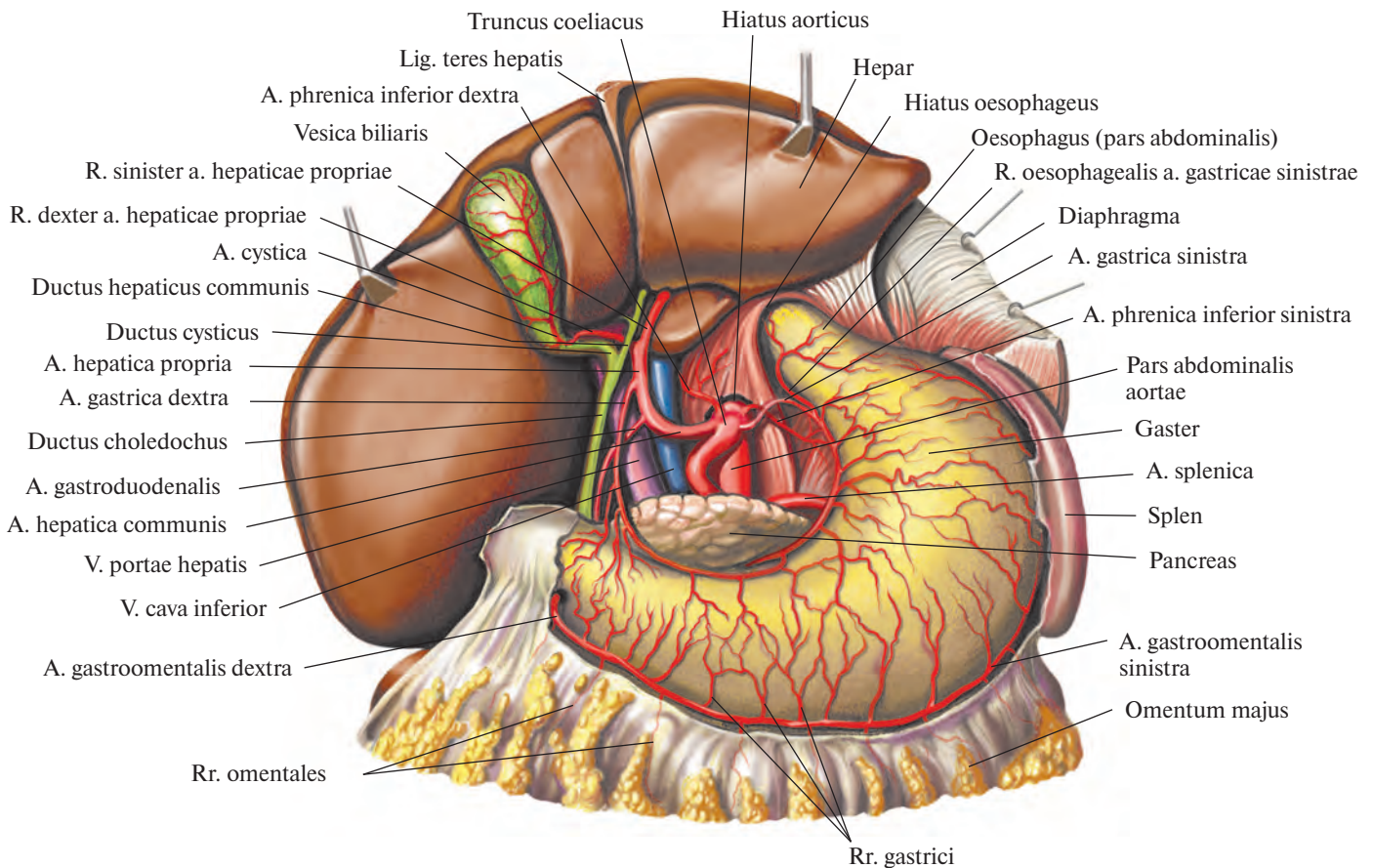


Рис. 763. Артерии органов брюшной полости; вид спереди. (Печень отведена кверху; малый сальник удален.)

промежуточная ветвь, *r. intermedius*, кровоснабжающая квадратную долю печени.

От собственной печеночной, иногда от общей печеночной артерии отходит также тонкая ветвь — *правая желудочная артерия, a. gastrica dextra*. Направляется сверху вниз к малой кривизне желудка, вдоль которой идет справа налево, и анастомозирует с *a. gastrica sinistra*. Правая желудочная артерия дает ряд ветвей, кровоснабжающих переднюю и заднюю стенки желудка.

2) *Гастродуоденальная артерия, a. gastroduodenalis*, — довольно мощный ствол. Направляется от общей печеночной артерии книзу, позади привратниковой части желудка, пересекая ее сверху вниз. Иногда от нее отходит *наддуоденальная артерия, a. supraduodenalis*, которая пролегает поперек передней поверхности головки поджелудочной железы.

От гастродуоденальной артерии берут начало следующие ветви.

а) *Правая желудочно-сальниковая артерия, a. gastromentalis dextra*, является продолжением гастродуоденальной артерии.

Направляется влево вдоль большой кривизны желудка между листками большого сальника, посылает мелкие *желудочные ветви, rr. gastrici*, к передней и задней стенкам желудка, а также *сальниковые ветви, rr. omentales*, к большому сальнику. В области большой кривизны анастомозирует с левой желудочно-сальниковой артерией, *a. gastromentalis sinistra* (ветвь селезеночной артерии, *a. splenica*).

б) *Верхняя панкреатодуоденальная артерия, a. pancreaticoduodenalis superior*, делится на заднюю и переднюю верхние панкреатодуоденальные артерии (рис. 765).

Задняя верхняя панкреатодуоденальная артерия, a. pancreaticoduodenalis superior posterior, проходит по задней поверхности головки поджелудочной железы и, направляясь вниз, дает на своем пути *панкреатические ветви, rr. pancreatici*, и *дуоденальные ветви, rr. duodenales*. У нижнего края горизонтальной части двенадцатиперстной кишки анастомозирует с нижней панкреатодуоденальной артерией, *a. pancreaticoduodenalis inferior* (ветвь верхней брыжееч-

ной артерии, *a. mesenterica superior*) (см. рис. 800).

Передняя верхняя панкреатодуоденальная артерия, a. pancreaticoduodenalis superior anterior, дугообразно располагается на передней поверхности головки поджелудочной железы и медиального края нисходящей части двенадцатиперстной кишки, направляется книзу, отдавая на своем пути *дуоденальные ветви, rr. duodenales*, и *панкреатические ветви, rr. pancreatici*. У нижнего края горизонтальной части двенадцатиперстной кишки анастомозирует с нижней панкреатодуоденальной артерией, *a. pancreaticoduodenalis inferior* (ветвь верхней брыжеечной артерии) (см. рис. 800).

в) *Позадидуоденальные артерии, aa. retroduodenales*, являются правыми концевыми ветвями гастродуоденальной артерии. Они окружают по передней поверхности правый край головки поджелудочной железы.

3. *Селезеночная артерия, a. splenica (lienalis)* (см. рис. 764, 765), — наиболее толстая из ветвей, отходящих от чревного ствола.

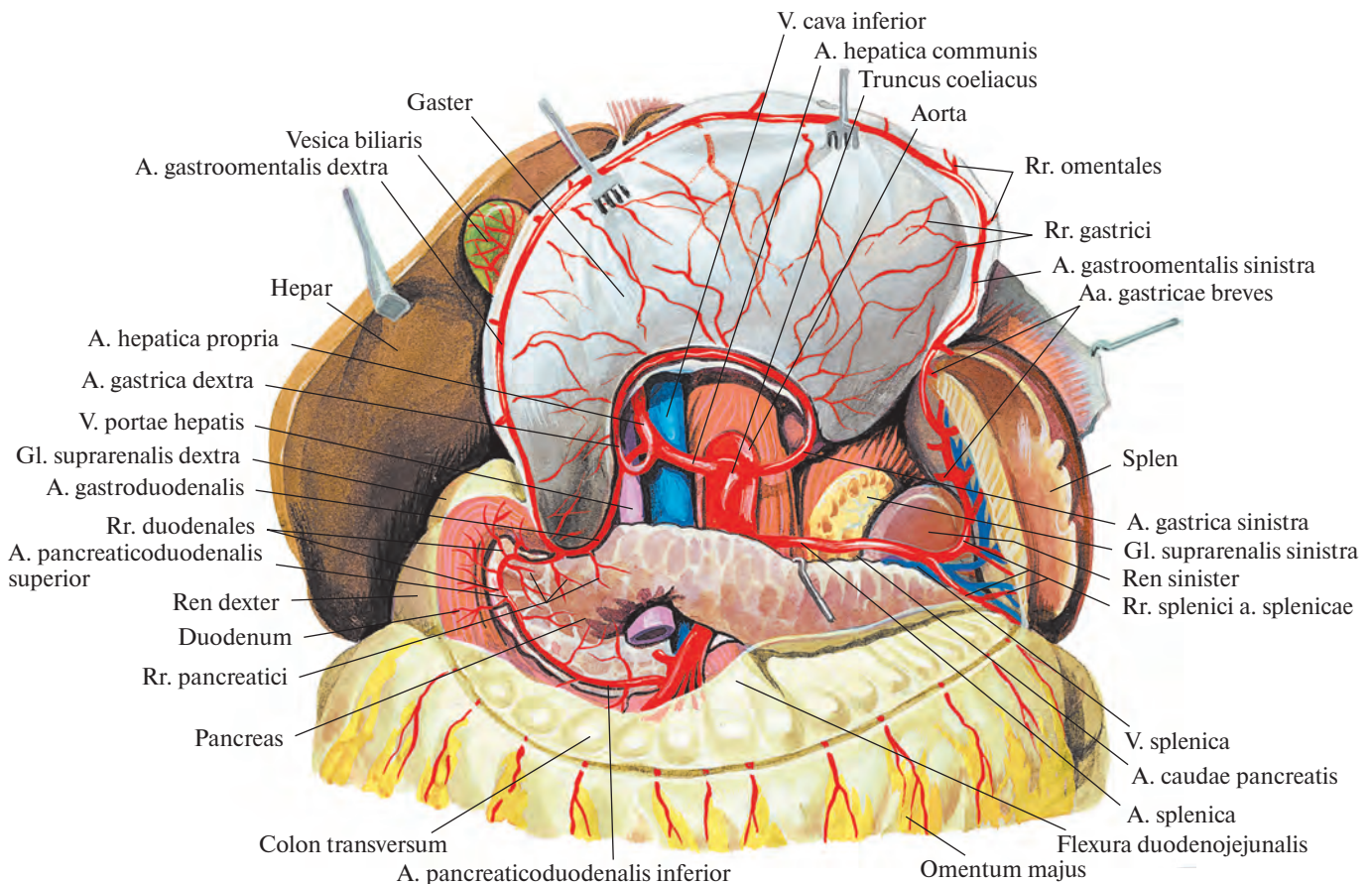


Рис. 764. Артерии органов брюшной полости; вид спереди. (Желудок отвернут кверху; брюшина частично удалена.)

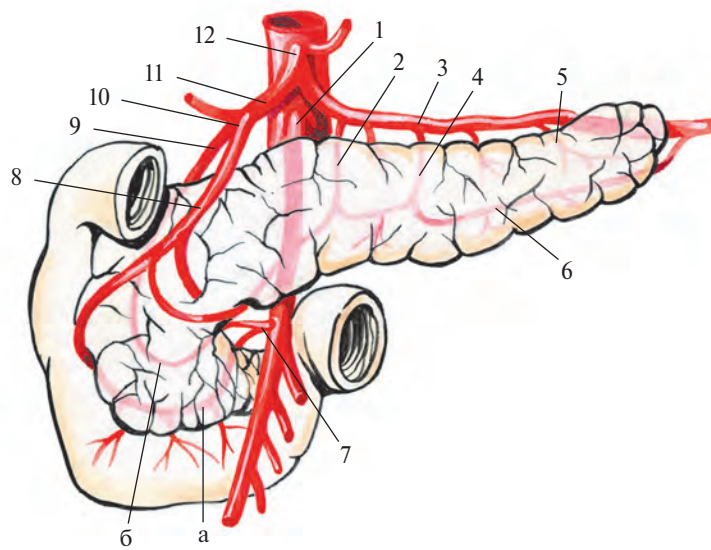


Рис. 765. Кровоснабжение поджелудочной железы (полусхематично).

1 — *a. mesenterica superior*; 2 — *a. pancreatica dorsalis*; 3 — *a. splenica*; 4 — *a. pancreatica magna*; 5 — *a. caudae pancreatis*; 6 — *a. pancreatica inferior*; 7 — *a. pancreaticoduodenalis inferior*: а — *r. anterior*, б — *r. posterior*; 8 — *a. pancreaticoduodenalis superior anterior*; 9 — *a. pancreaticoduodenalis superior posterior*; 10 — *a. gastroduodenalis*; 11 — *a. hepatica communis*; 12 — *truncus coeliacus*.

Направляется влево и вместе с одноименной веной пролегает позади верхнего края поджелудочной железы. Дойдя до хвоста поджелудочной железы, входит в желудочно-селезеночную связку и распадается на концевые ветви, следующие к селезенке.

Селезеночная артерия дает ветви, кровоснабжающие поджелудочную железу, желудок и большой сальник.

1) **Панкреатические ветви, *rr. pancreatici*** (см. рис. 765, 800), отходят от селезеночной артерии на всем ее протяжении и проникают в паренхиму поджелудочной железы.

а) **Дорсальная панкреатическая артерия, *a. pancreatica dorsalis***, следует книзу соответственно среднему отделу задней поверхности тела поджелудочной железы и у нижнего ее края продолжается в **нижнюю панкреатическую артерию, *a. pancreatica inferior***, кровоснабжающую передне-нижнюю поверхность поджелудочной железы.

б) **Большая панкреатическая артерия, *a. pancreatica magna***, отходит от основного ствола или от дорсальной панкреатической артерии, направляется вправо и идет по задней поверхности тела и головки поджелудочной железы. Соединяется с анастомозом между задней верхней и нижней панкреатодуоденальными артериями.

в) **Хвостовая панкреатическая артерия, *a. caudae pancreatis***, одна из концевых ветвей селезеночной артерии, кровоснабжает хвост поджелудочной железы.

2) **Селезеночные ветви, *rr. splenici (lienales)***, всего 4—6, являются концевыми ветвями селезеночной артерии, через ворота селезенки они проникают в ее паренхиму.

3) **Короткие желудочные артерии, *aa. gastricae breves***, в виде 3—7 мелких стволов следуют в толще желудочно-селезеночной связки от конечного отдела селезеночной артерии к дну желудка, анастомозируя с другими желудочными артериями.

4) **Левая желудочно-сальниковая артерия, *a. gastromentalis sinistra***, начинается от селезеночной артерии в том месте, где от нее отходят концевые ветви к селезенке, и спускается вниз впереди поджелудочной железы. Дойдя до большой кривизны желудка, направляется вдоль нее слева направо, пролекая между листками большого сальника. На границе левой и средней третей большой кривизны анастомозирует с правой желудочно-сальниковой артерией (от *a. gastroduodenalis*). По своему ходу посылает ряд мелких ветвей к передней и задней стенкам желудка — **желудочные ветви, *rr. gastrici***, и к большому сальнику — **сальниковые ветви, *rr. omentales*** (см. рис. 763, 764).

5) **Задняя желудочная артерия, *a. gastrica posterior***, непостоянная, кровоснабжает заднюю стенку желудка, ближе к кардиальной части.

II. **Верхняя брыжеечная артерия, *a. mesenterica superior*** (рис. 766—769; см. рис. 762, 771), представляет собой крупный сосуд, который начинается от передней

стенки аорты, немного ниже (на 1—3 см) чревного ствола, позади поджелудочной железы.

Выйдя из-под нижнего края железы, верхняя брыжеечная артерия направляется вниз и вправо. Вместе с пролегающей справа от нее верхней брыжеечной веной следует по передней поверхности горизонтальной части двенадцатиперстной кишки и пересекает ее поперек, оставляя слева двенадцатиперстно-тощекишечный изгиб. Дойдя до корня брыжейки тонкой кишки, проникает между ее листками, образуя дугу, выпуклостью обращенную влево, и достигает правой подвздошной ямки.

На своем пути верхняя брыжеечная артерия отдает следующие ветви: к тонкой кишке (за исключением верхней части двенадцатиперстной кишки), к слепой кишке с червеобразным отростком, к восходящей и частично к поперечной ободочной кишке.

1. **Нижняя панкреатодуоденальная артерия, *a. pancreaticoduodenalis inferior*** (иногда неединственная), отходит от правой стенки начального участка верхней брыжеечной артерии и делится на **переднюю ветвь, *r. anterior***, и **заднюю ветвь, *r. posterior***, которые направляются вниз и вправо по передней поверхности поджелудочной железы, огибая ее головку вдоль границы с двенадцатиперстной кишкой. Отдает мелкие ветви к поджелудочной железе и двенадцатиперстной кишке; анастомозирует с передней и

задней верхними панкреатодуоденальными артериями и ветвями a. gastroduodenalis.

2. *Тощекишечные артерии, aa. jejunales*, всего 7—8, отходят последовательно одна за другой от выпуклой части дуги верхней брыжеечной артерии и направляются между листками брыжейки к петлям тощей

кишки. На своем пути каждая ветвь распадается на два ствола, которые анастомозируют с такими же стволами, образовавшимися от деления соседних кишечных артерий (см. рис. 767).

3. *Подвздошно-кишечные артерии, aa. ileales*, в количестве 5—6, направляются к

петлям подвздошной кишки и, раздваиваясь, соединяются с рядом пролегающими кишечными артериями. Такие анастомозы кишечных артерий имеют вид дуг. От этих дуг отходят новые ветви, которые также делятся, образуя дуги второго порядка (несколько меньшей величины). От дуг

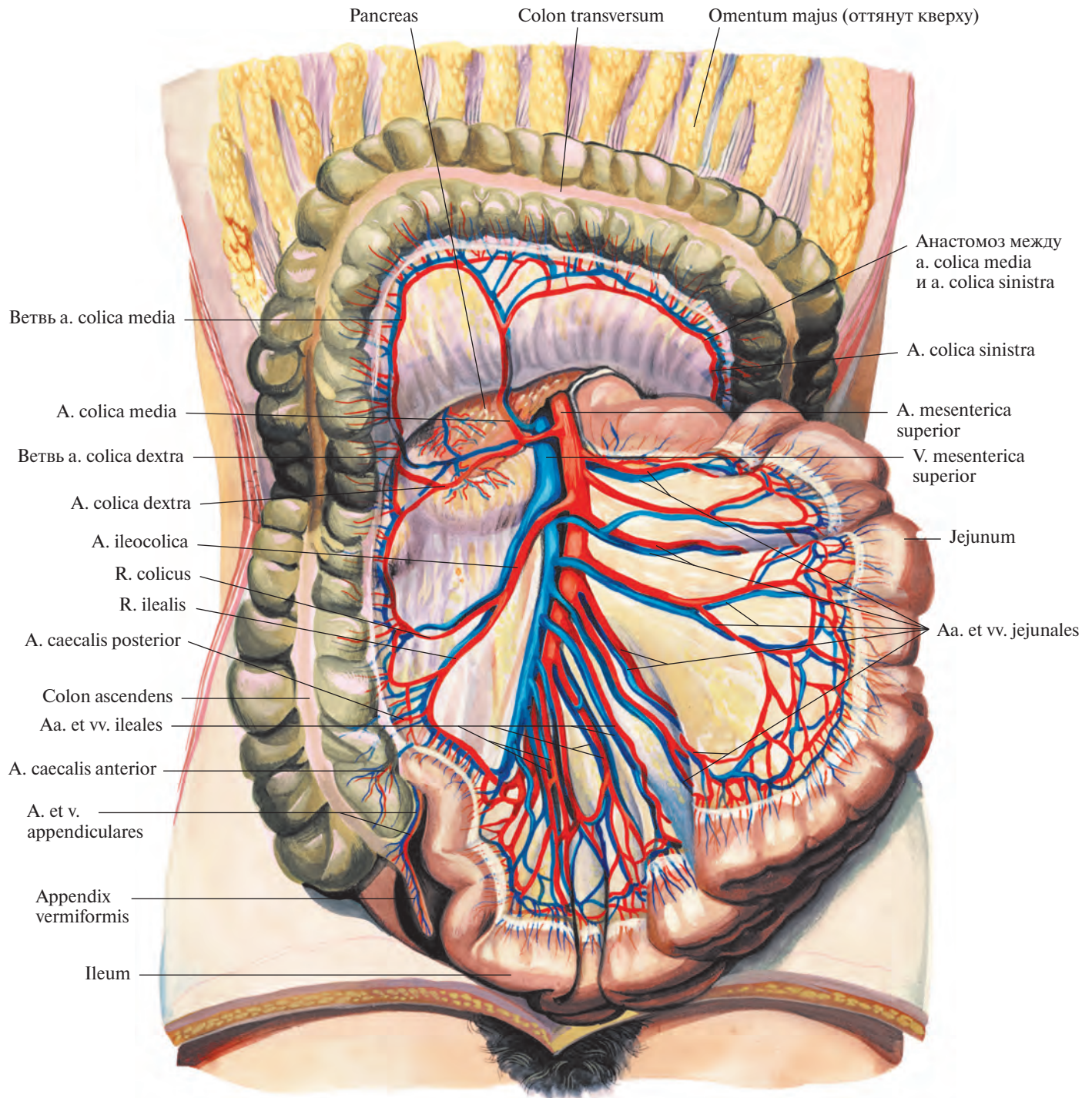


Рис. 766. Артерии и вены тонкой и толстой кишки; вид спереди.
(Петли тонкой кишки отведены влево; поперечная ободочная кишка оттянута кверху; висцеральная брюшина частично удалена.)




Рис. 767. Сосуды брыжейки тонкой кишки (фотография). (Препарат Р. Синельникова.)
 (Участок тотально окрашенного препарата артерий, вен, лимфатических узлов
 и сосудов брыжейки тонкой кишки новорожденного.)
 1 — брыжеечные лимфатические узлы; 2 — стенка тонкой кишки; 3 — кишечные артерии; 4 — кишечные вены.

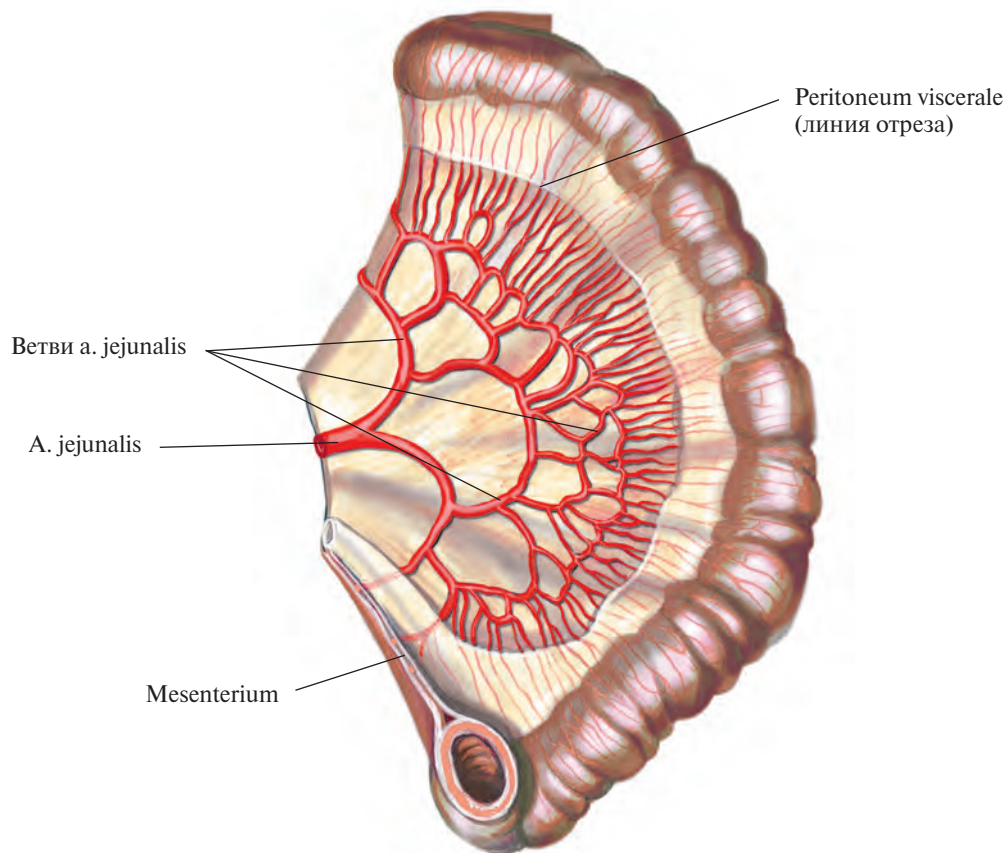


Рис. 768. Артерии петли тонкой кишки.

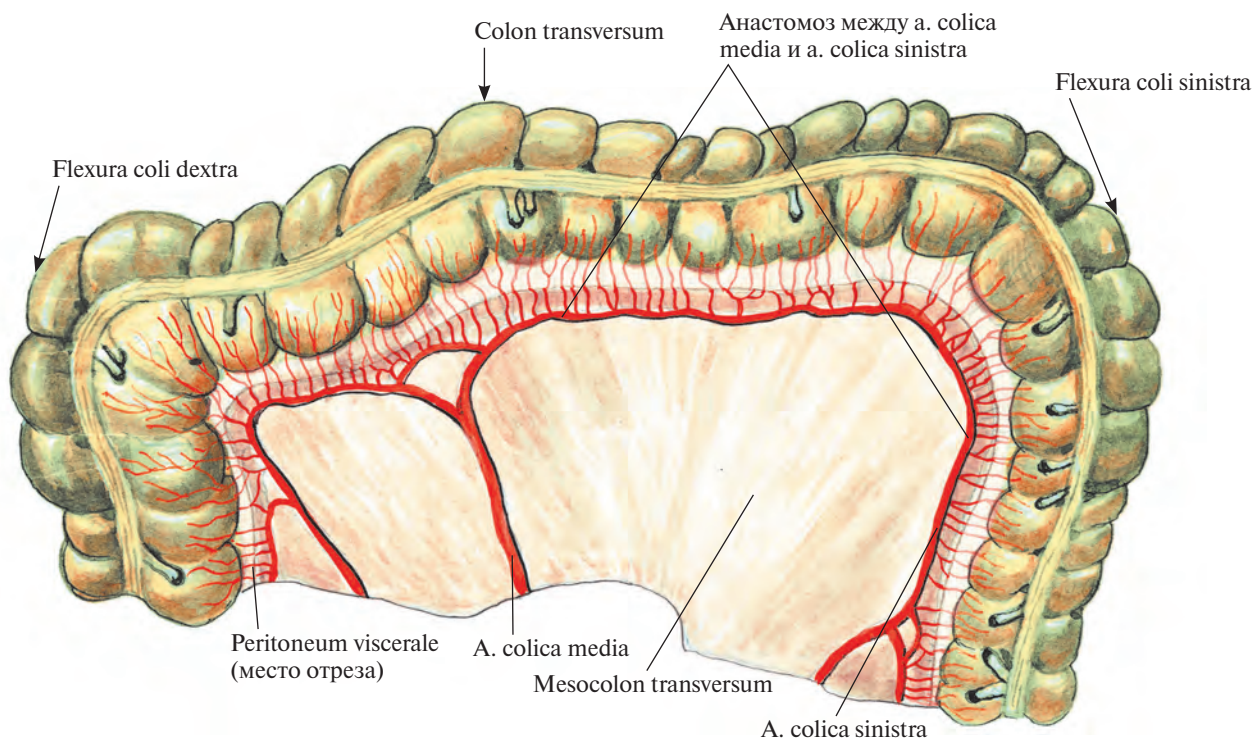


Рис. 769. Артерии поперечной ободочной кишки.

второго порядка снова отсоединяются артерии и, делясь, формируют дуги третьего порядка и т. д. От последних, самых дистальных, дуг отходят небольшие прямые сосуды непосредственно к стенкам петель тонкой кишки (см. рис. 768). Эти дуги дают также мелкие ветви, кровоснабжающие брыжеечные лимфатические узлы.

4. *Подвздошно-ободочная артерия, a. ileocolica*, отходит от начальной части верхней брыжеечной артерии. Направляясь вправо и вниз под париетальной брюшиной задней стенки брюшной полости к концу подвздошной кишки и к слепой кишке, распадается на подвздошно-кишечную и ободочную ветви, кровоснабжающие слепую кишку, начало ободочной кишки и конечный отдел подвздошной кишки.

Подвздошно-кишечная ветвь, r. ilealis, анастомозирует с последней из тощекишечных артерий.

Ободочная ветвь, r. colicus, направляется вправо к восходящей ободочной кишке, поднимается вдоль ее медиальной стенки и анастомозирует (образует дугу) с правой ободочной артерией, a. colica dextra. От указанной дуги отделяются ветви, кровоснабжающие восходящую ободочную кишку и верхнюю часть слепой кишки.

На своем пути подвздошно-ободочная артерия посылает *переднюю и заднюю слепо-*

кишечные артерии, aa. caecales anterior et posterior, которые направляются на соответствующие стенки слепой кишки и, достигнув илеоцекального угла, соединяются с ветвями подвздошно-кишечной ветви. Между листками брыжейки червеобразного отростка от задней слепокишечной артерии отделяется *артерия червеобразного отростка, a. appendicularis*, кровоснабжающая последний.

5. *Правая ободочная артерия, a. colica dextra*, отсоединяется с правой стороны от верхней брыжеечной артерии, в верхней ее трети, на уровне корня брыжейки поперечной ободочной кишки, и направляется почти горизонтально вправо, к медиальной стенке восходящей ободочной кишки. Не достигая восходящей ободочной кишки, распадается на восходящую и нисходящую ветви. Нисходящая ветвь соединяется с ободочной ветвью a. ileocolica, а восходящая — с правой ветвью средней ободочной артерии. От дуг, образованных этими анастомозами, направляются стволы к стенке восходящей ободочной кишки, к правому изгибу ободочной кишки и к поперечной ободочной кишке.

6. *Средняя ободочная артерия, a. colica media*, следует от начального отдела верхней брыжеечной артерии вперед и вправо

между листками брыжейки поперечной ободочной кишки и распадается на правую и левую ветви. Правая ветвь соединяется с восходящей ветвью a. colica dextra, а левая ветвь идет вдоль брыжеечного края поперечной ободочной кишки и анастомозирует с восходящей ветвью левой ободочной артерии, a. colica sinistra (от нижней брыжеечной артерии) (см. рис. 766, 769, 771, 800). Соединяясь таким путем с ветвями соседних артерий, средняя ободочная артерия формирует дуги. От ветвей указанных дуг образуются дуги второго и третьего порядка, которые дают прямые стволы к стенкам поперечной ободочной кишки, к правому и левому изгибам ободочной кишки.

III. *Нижняя брыжеечная артерия, a. mesenterica inferior* (рис. 770, 771), начинается от передней стенки брюшной аорты на уровне нижнего края III поясничного позвонка, идет позади брюшины влево и вниз и разделяется на три ветви.

1. *Левая ободочная артерия, a. colica sinistra*, пролегает забрюшинно в левом брыжеечном синусе впереди левого мочеточника и левой яичковой (яичниковой) артерии, a. testicularis (ovarica) sinistra; распадается на восходящую и нисходящую ветви. Восходящая ветвь анастомозирует с левой ветвью средней ободочной артерии, обра-

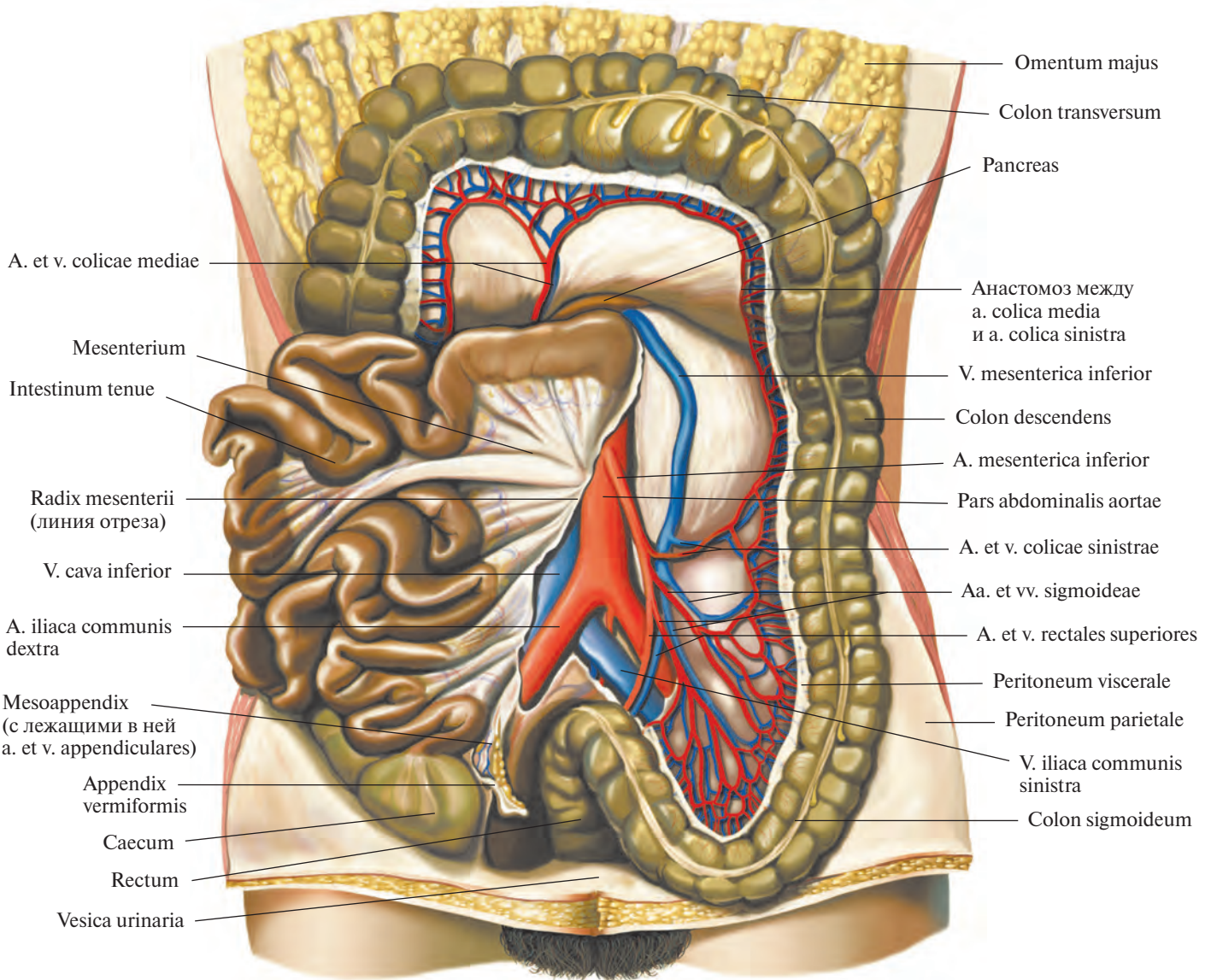


Рис. 770. Артерии и вены толстой кишки; вид спереди.

(Петли тонкой кишки оттянуты вправо; поперечная ободочная кишка отведена кверху, сигмовидная — книзу; висцеральная брюшина частично удалена.)

зую дугу (см. рис. 769, 770, 800); кровоснабжает левую часть поперечной ободочной кишки и левый изгиб ободочной кишки. Нисходящая ветвь соединяется с сигмовидной артерией и питает нисходящую ободочную кишку.

2. *Сигмовидные артерии, aa. sigmoideae* (иногда их несколько), идут вниз сначала забрюшинно, а затем между листками брыжейки сигмовидной ободочной кишки; анастомозируют с ветвями левой ободочной артерии и верхней прямокишечной ар-

терии, образуя дуги, от которых отделяются стволы, кровоснабжающие сигмовидную ободочную кишку.

3. *Верхняя прямокишечная артерия, a. rectalis superior*, является концевой ветвью нижней брыжеечной артерии; направляясь вниз, распадается на две ветви. Одна ветвь анастомозирует с ветвью сигмовидной артерии и кровоснабжает нижние отделы сигмовидной ободочной кишки. Другая ветвь направляется в полость малого таза, пересекает спереди левую общую под-

вздошную артерию, а. iliaca communis sinistra, и, пролегая в брыжейке верхней части тазового отдела прямой кишки, распадается на правую и левую ветви, которые питают ампулу прямой кишки. В стенке кишки они анастомозируют со средней прямокишечной артерией, а. rectalis media, ветвью внутренней подвздошной артерии, а. iliaca interna (см. рис. 771, 800).

IV. *Средняя надпочечниковая артерия, a. suprarenalis media*, парная, берет начало от латеральной стенки верхнего отдела

брюшной части аорты, несколько ниже места отхождения верхней брыжеечной артерии. Направляется поперечно кнаружи, пересекает ножку диафрагмы и достигает надпочечника, в паренхиме которого анастомозирует с мелкими ветвями верхней и нижней надпочечниковых артерий.

V. **Почечная артерия, a. renalis** (рис. 772—774; см. рис. 762, 771), парная, крупная. Начинается от латеральной стенки аорты на уровне II поясничного позвонка почти под прямым углом к аорте, на 1—2 см ниже отхождения верхней брыжеечной артерии. Правая почечная артерия не-

сколько длиннее левой, так как аорта лежит слева от срединной линии; направляясь к почке, она располагается сзади нижней полой вены.

Не доходя до почечных ворот, каждая почечная артерия отдает небольшую *нижнюю надпочечниковую артерию, a. suprarenalis inferior*.

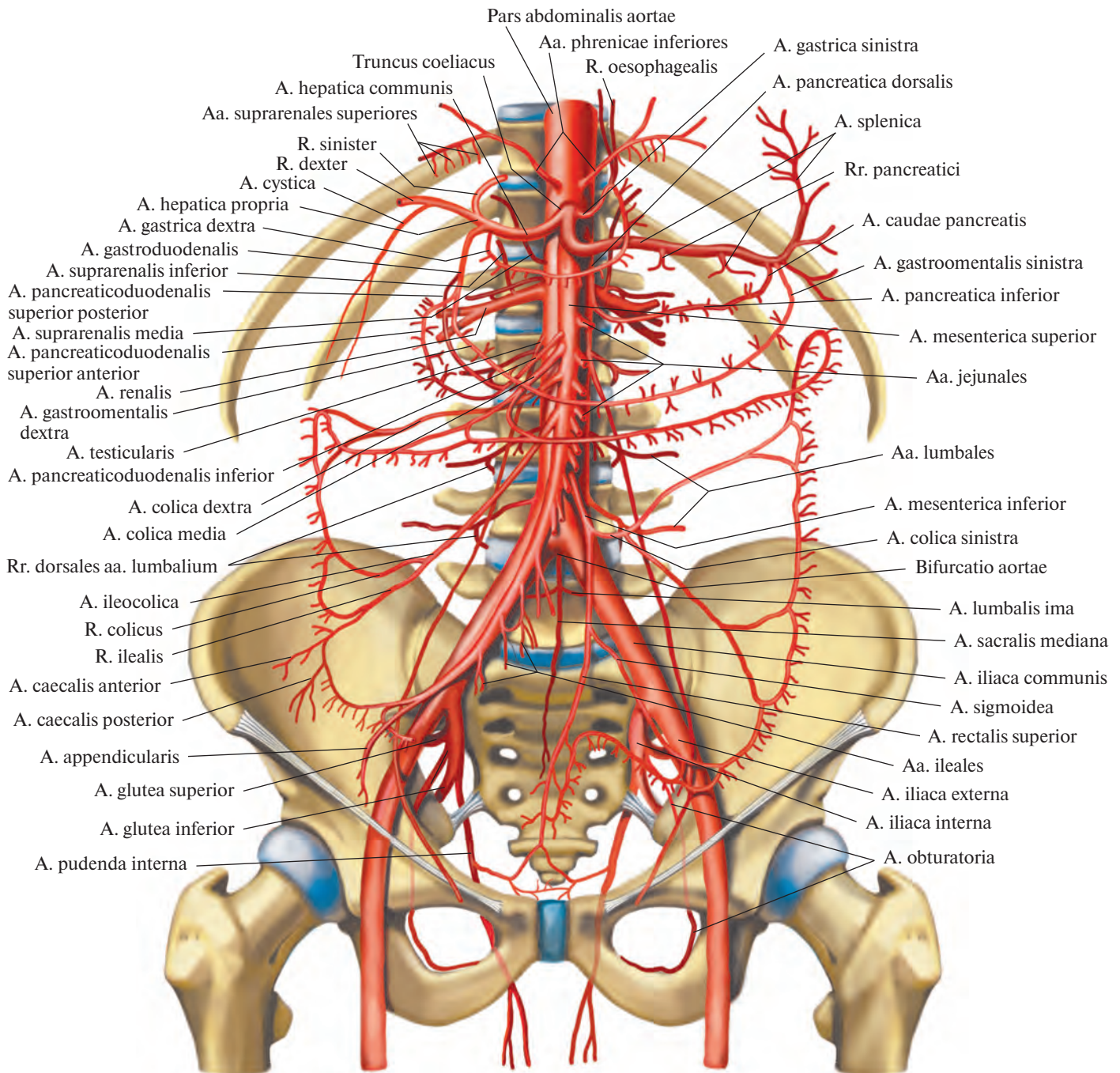


Рис. 771. Ветви брюшной части аорты (полусхематично).

nalis inferior, которая, проникнув в паренхиму надпочечника, анастомозирует с ветвями средней и верхней надпочечниковых артерий.

В области почечных ворот почечная артерия делится на переднюю и заднюю ветви (см. рис. 772, 773).

Передняя ветвь, r. anterior, входит в почечные ворота, пролекая впереди почечной лоханки, и рассыпается, посылая стволы к четырем сегментам почек: *артерию верхнего сегмента, a. segmenti superioris*,

— к верхнему; *артерию верхнего переднего сегмента, a. segmenti anterioris superioris*, — к верхнему переднему; *артерию нижнего переднего сегмента, a. segmenti anterioris inferioris*, — к нижнему переднему и *артерию нижнего сегмента, a. segmenti inferioris*, — к нижнему.

Задняя ветвь, r. posterior, почечной артерии следует сзади почечной лоханки и, направляясь в задний сегмент, отдает *мочеточниковые ветви, rr. ureterici*, которые могут начинаться от самой почечной артерии

и распадаются на мелкие задние и передние ветви.

VI. Яичковая (яичниковая) артерия, a. testicularis (ovarica) (см. рис. 762), парная, тонкая, отходит (иногда правая и левая общим стволом) от передней стенки брюшной аорты, несколько ниже почечной артерии. Направляется вниз и латерально, идет по большой поясничной мышце, пересекает мочеточник, а над дугообразной линией — наружную подвздошную артерию. По пути отдает ветви к жировой капсуле почки

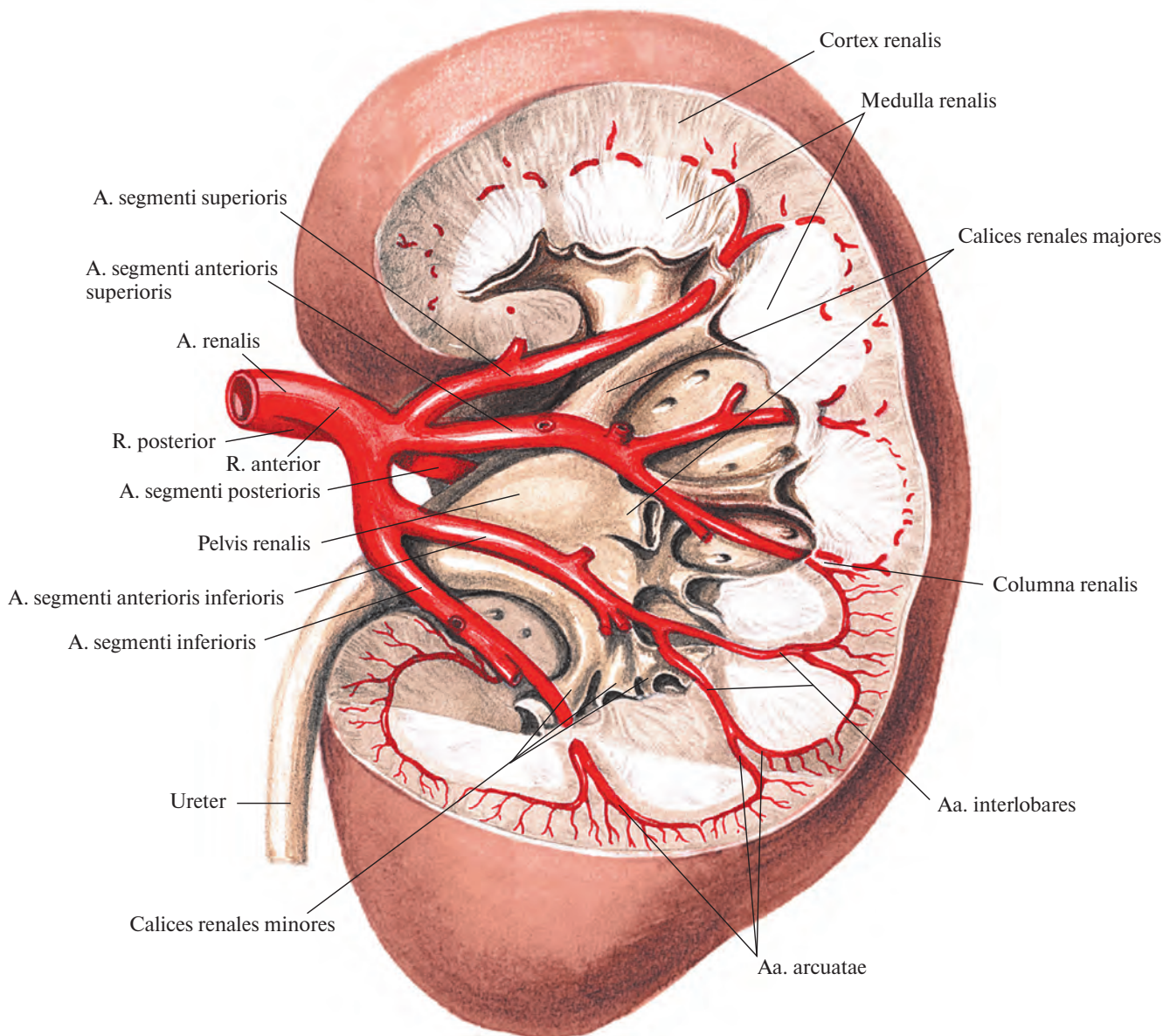


Рис. 772. Почечная артерия, a. renalis, левая, и ее ветви.
(Часть паренхимы почки удалена; инъецированные сосуды отпрепарированы.)




Рис. 773. Артерии и вены почки (фотография коррозионного препарата). (Препарат М. Бурых.)

1 — ветви почечной артерии; 2 — почечная артерия; 3 — нижняя полая вена; 4 — почечная вена; 5 — притоки почечной вены; 6 — почечная лоханка; 7 — мочеточник.

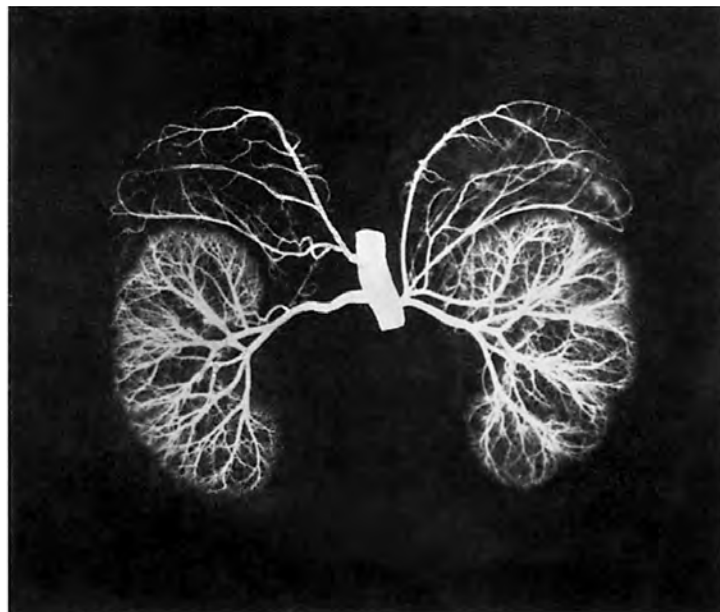


Рис. 774. Сосуды почек и надпочечников; вид спереди (рентгенограмма).

и мочеточнику — *мочеточниковые ветви, rr. ureterici*.

Далее яичковая артерия направляется к глубокому паховому кольцу и, присоединившись к семявыносящему протоку, переходит через паховый канал в мошонку, где распадается на ряд мелких сосудов, идущих в паренхиму яичка и к его придатку, — *ветви придатка яичка, rr. epididymales*. На своем пути анастомозирует с кремас-терной артерией, *a. cremasterica* (ветвь нижней надчревной артерии, *a. epigastrica inferior*), и с артерией семявыносящего протока, *a. ductus deferentis* (ветвь внутренней подвздошной артерии, *a. iliaca interna*).

У женщин соответствующая яичковой яичниковая артерия, отдает ряд *мочеточниковых ветвей, rr. ureterici*, а затем проходит между листками широкой связки матки, вдоль ее свободного края, и посылает ветви к маточной трубе — *трубные ветви, rr. tubarii*, и в ворота яичника. Концевая ветвь яичниковой артерии анастомозирует с яичниковой ветвью маточной артерии (см. рис. 800).

ОБЩАЯ ПОДВЗДОШНАЯ АРТЕРИЯ

Общая подвздошная артерия, *a. iliaca communis* (см. рис. 688, 732, 762, 771, 775, 780, 783, 785, 787), парная, образуется в результате деления брюшной части аорты. Общие подвздошные артерии расходятся под углом, направляясь вниз и кнаружи. У женщин этот угол несколько больше, чем у мужчин. Длина общей подвздошной артерии 5—7 см. На уровне крестцово-подвздошного сустава артерия делится на две ветви: наружную подвздошную артерию и внутреннюю подвздошную артерию.

По своему ходу общая подвздошная артерия посылает ряд мелких ветвей к лимфатическим узлам, мочеточнику и большой поясничной мышце.

Наружная подвздошная артерия

Наружная подвздошная артерия, *a. iliaca externa* (рис. 775; см. рис. 688, 732, 762, 780, 783, 784, 787), парная. Отойдя от *a. iliaca communis* крупным стволом, она, пролегая забрюшинно, направляется по медиальному краю большой поясничной мышцы вперед и вниз и проникает под паховой связкой в сосудистую лакуну, где следует латеральнее одноименной вены. По выходе на бедро артерия непосредственно продолжается в бедренную артерию, *a. femoralis*.

Наружная подвздошная артерия отдает ряд ветвей.

1. **Нижняя надчревная артерия, *a. epigastrica inferior*** (см. рис. 762, 778), отходит тонким стволом от передней стенки наружной подвздошной артерии перед ее вступлением в сосудистую лакуну и направляется медиально вверх по задней поверхности передней брюшной стенки между брюшиной и поперечной фасцией. Сначала она идет по задней стенке пахового канала; поднимаясь выше, попадает во влагалище прямой мышцы живота, где пролегал между указанной мышцей и задней стенкой ее влагалища, отдает ветви к ним и на уровне пупочного кольца распадается на ряд стволов, соединяющихся с верхней надчревной артерией, *a. epigastrica superior* (ветвь внутренней грудной артерии) (см. рис. 800).

На своем пути нижняя надчревная артерия анастомозирует с концевыми ветвями нижних 4—5 задних межреберных и поясничных артерий, также проникающих во влагалище прямой мышцы живота.

От нижней надчревной артерии отходят следующие ветви.

1) **Лобковая ветвь, *r. pubicus***, — небольшой сосуд, отделяется у самого начала нижней надчревной артерии, идет по задней поверхности лобковой кости до лобкового симфиза, посылая *запирательную ветвь, r. obturatorius* (см. рис. 800), и *добавочную запирательную артерию, a. obturatoria accessoria*. Анастомозирует с одноименной ветвью противоположной стороны и лобковой ветвью запирательной артерии, *r. pubicus a. obturatoria*. Лобковая ветвь кровоснабжает нижние отделы прямой и пирамидальной мышц живота.

2) **Кремас-терная артерия, *a. cremasterica*** (*артерия круглой связки матки, a. ligamenti teretis uteri*, у женщин), тоньше предыдущей, отходит несколько выше лобковой ветви и, следуя через глубокое паховое кольцо в паховый канал, включается в состав семенной канатика и спускается с ним в мошонку. Кровоснабжает мышцу, поднимающую яичко, и все оболочки яичка, анастомозируя с яичковой артерией, *a. testicularis* (ветвь брюшной части аорты, *pars abdominalis aortae*), наружными половыми артериями, *aa. pudendae externae* (ветви бедренной артерии, *a. femoralis*), и с артерией семявыносящего протока, *a. ductus deferentis* (ветвь внутренней подвздошной артерии, *a. iliaca interna*). У женщин соответствующая артерия идет вместе с круглой связкой матки к большим половым губам.

2. **Глубокая артерия, огибающая подвздошную кость, *a. circumflexa ilium profunda*** (см. рис. 775, 787), начинается от латеральной стенки наружной подвздошной артерии и, следуя кнаружи и вверх вдоль паховой связки, доходит до верхней перед-

ней подвздошной ости, где отдает *восходящую ветвь, r. ascendens*, кровоснабжающую кожу и мышцы нижнелатерального участка передней стенки живота. Далее идет рядом с подвздошным гребнем, посылая ветви к мышцам переднелатеральной стенки живота. Артерия пролегал между подвздошной и поперечной фасциями. Концевые ветви анастомозируют с подвздошной ветвью подвздошно-поясничной артерии, *r. iliacus a. iliolumbalis* (см. рис. 775, 787, 800).

Внутренняя подвздошная артерия

Внутренняя подвздошная артерия, *a. iliaca interna* (см. рис. 732, 775, 779, 780, 783, 785, 787), отходит от общей подвздошной артерии и направляется вниз, в полость малого таза, пролегал по линии крестцово-подвздошного сустава. На уровне верхнего края большого седалищного отверстия распадается на передний и задний стволы. Ветви, отходящие от этих стволов, направляются к стенкам и органам малого таза и поэтому разделяются на пристеночные и внутренностные.

Пристеночные ветви

1. **Подвздошно-поясничная артерия, *a. iliolumbalis*** (см. рис. 762, 783), берет начало от заднего ствола внутренней подвздошной артерии, направляется кверху и кзади, проходит под большой поясничной мышцей и у ее внутреннего края делится на поясничную и подвздошную ветви.

1) **Поясничная ветвь, *r. lumbalis***, соответствует дорсальной ветви поясничных артерий. Направляется кзади, отдает к спинному мозгу *спинномозговую ветвь, r. spinalis*; кровоснабжает большую и малую поясничные мышцы, квадратную мышцу поясницы, задние отделы поперечной мышцы живота.

2) **Подвздошная ветвь, *r. iliacus***, распадается на две ветви — поверхностную и глубокую. Поверхностная ветвь идет вдоль подвздошного гребня и, анастомозируя с глубокой артерией, огибающей подвздошную кость, *a. circumflexa ilium profunda*, образует дугу, от которой отходят ветви, кровоснабжающие подвздошную мышцу и нижние отделы мышц передней брюшной стенки. Глубокая ветвь посылает ветви к подвздошной кости, соединяясь с запирательной артерией, *a. obturatoria*.

2. **Латеральная крестцовая артерия, *a. sacralis lateralis***, направляясь в медиальную сторону, спускается по тазовой поверхности крестца кнутри от передних крестцовых отверстий, при этом она отдает медиальные и латеральные ветви. Медиальные ветви, всего 5—6,

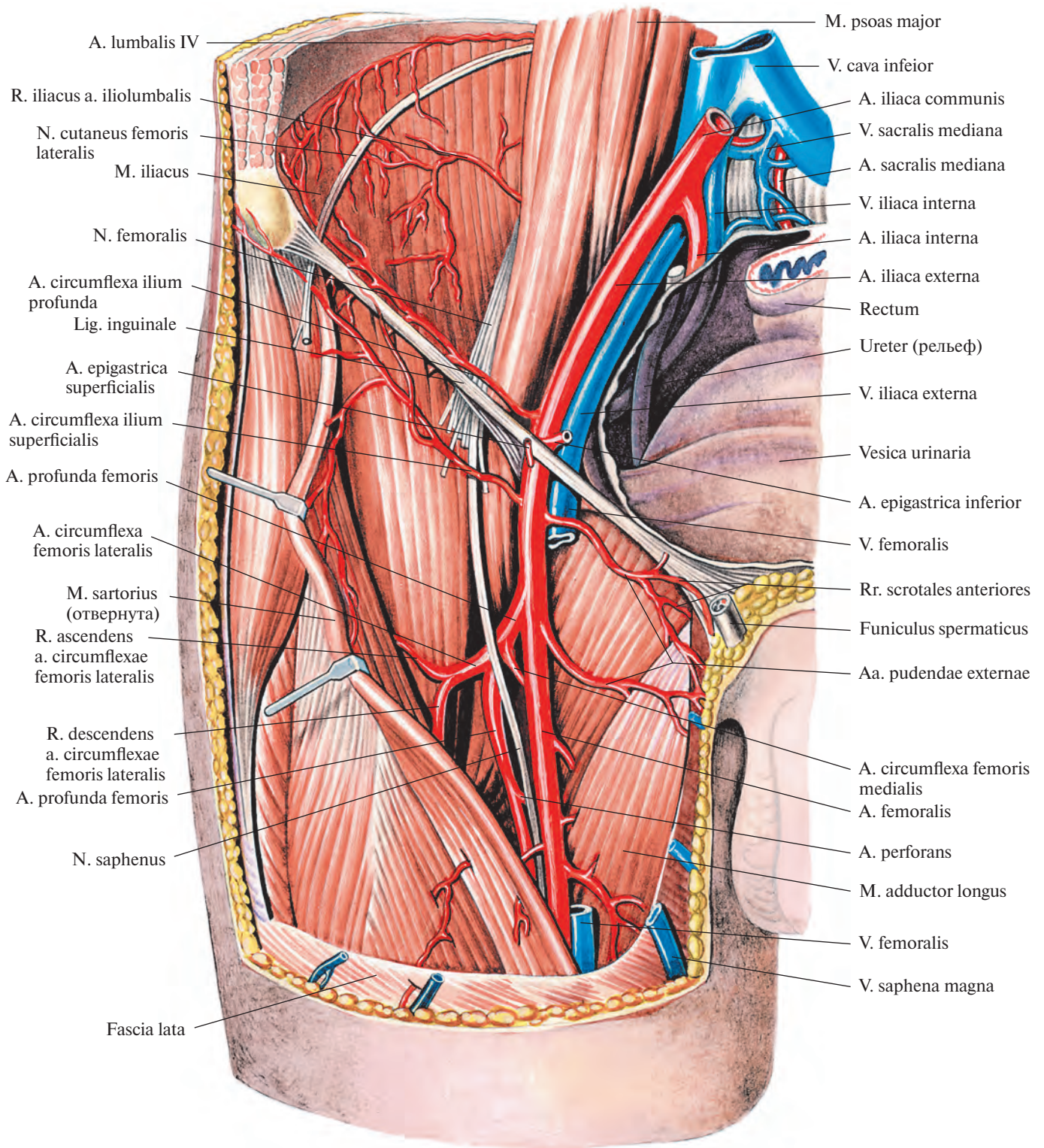


Рис. 775. Наружная подвздошная артерия, а. iliaca externa, и бедренная артерия, а. femoralis, правые; вид спереди. (Бедренная вена и бедренный нерв частично удалены.)

анастомозируют с ветвями срединной крестцовой артерии, образуя артериальную сеть. Латеральные ветви проникают через передние крестцовые отверстия в крестцовый канал, где отдают *спинномозговые ветви*, *rr. spinales*, и, выйдя через задние крестцовые отверстия, кровоснабжают крестец, кожу в крестцовой области и нижние отделы глубоких мышц спины, а также крестцово-подвздошный сустав, грушевидную, копчиковую мышцы и мышцу, поднимающую задний проход.

3. **Верхняя ягодичная артерия**, *a. glutea superior* (рис. 776, 777; см. рис. 780, 783, 787, 788), — самая мощная ветвь внутренней подвздошной артерии. Являясь продолжением заднего ствола, она проходит из полости таза над грушевидной мышцей назад в ягодичную область, отдает по пути ветви к грушевидной, внутренней запирающей

мышцам и мышце, поднимающей задний проход. Выйдя из полости таза, артерия разделяется на две ветви — поверхностную и глубокую.

1) **Поверхностная ветвь**, *r. superficialis*, располагается между большой и средней ягодичными мышцами и кровоснабжает их.

2) **Глубокая ветвь**, *r. profundus*, делится на *верхнюю и нижнюю ветви*, *rr. superior et inferior*. Залегая между средней и малой ягодичными мышцами (см. рис. 777), она кровоснабжает их и напрягатель широкой фасции, посылая ряд мелких стволов к тазобедренному суставу. Анастомозирует с нижней ягодичной артерией и с латеральной артерией, огибающей бедренную кость, *a. circumflexa femoris lateralis* (см. рис. 800).

4. **Нижняя ягодичная артерия**, *a. glutea inferior* (см. рис. 776, 787, 788), отделяется в виде довольно крупной ветви от переднего

ствола внутренней подвздошной артерии, спускается по передней поверхности грушевидной мышцы и крестцового сплетения и выходит из полости таза вместе с внутренней половой артерией.

Нижняя ягодичная артерия кровоснабжает большую ягодичную мышцу (см. рис. 776), отдает *артерию, сопровождающую седалищный нерв*, *a. comitans nervi ischiadici* (см. рис. 788), и посылает ряд ветвей к тазобедренному суставу и коже в ягодичной области, анастомозируя с медиальной артерией, огибающей бедренную кость, *a. circumflexa femoris medialis* (см. рис. 800), задней ветвью запирающей артерии и с *a. glutea superior*.

5. **Запирающая артерия**, *a. obturatoria* (см. рис. 783, 786, 787), начинается от переднего ствола внутренней подвздошной артерии, идет по боковой поверхности малого таза, параллельно дугообразной ли-

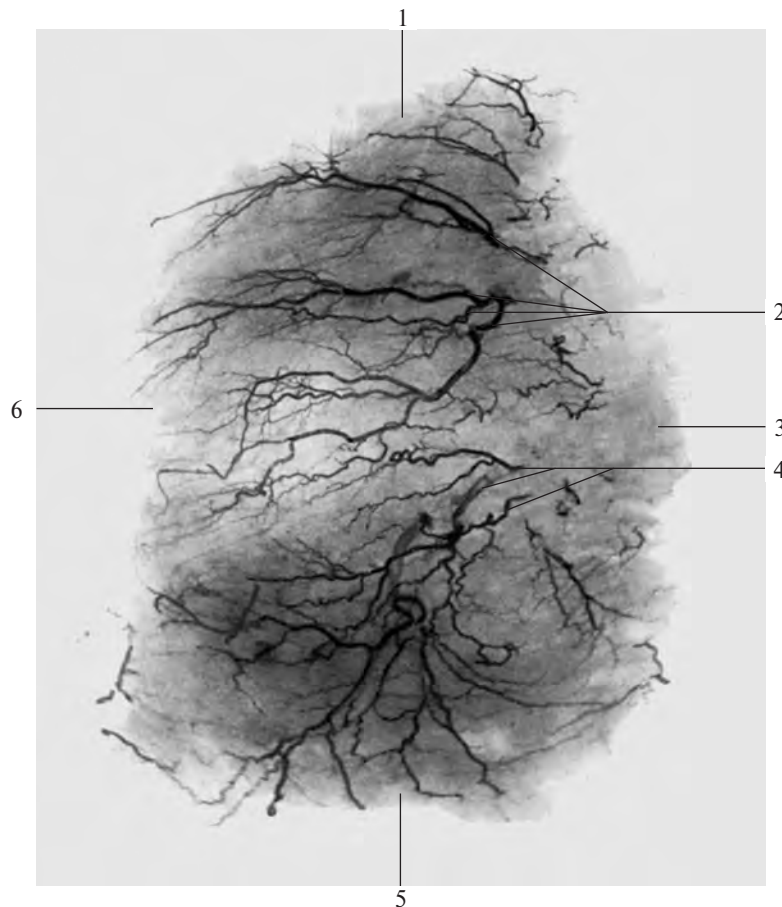


Рис. 776. Артерии большой ягодичной мышцы, правой (фотография рентгенограммы). (Препарат Н. Рыбакиной.) (Представлены наиболее крупные сосуды в толще мышцы.)

1 — верхний край мышцы; 2 — стволы поверхностной ветви верхней ягодичной артерии; 3 — медиальный край мышцы; 4 — стволы нижней ягодичной артерии; 5 — нижний край мышцы; 6 — латеральный край мышцы.

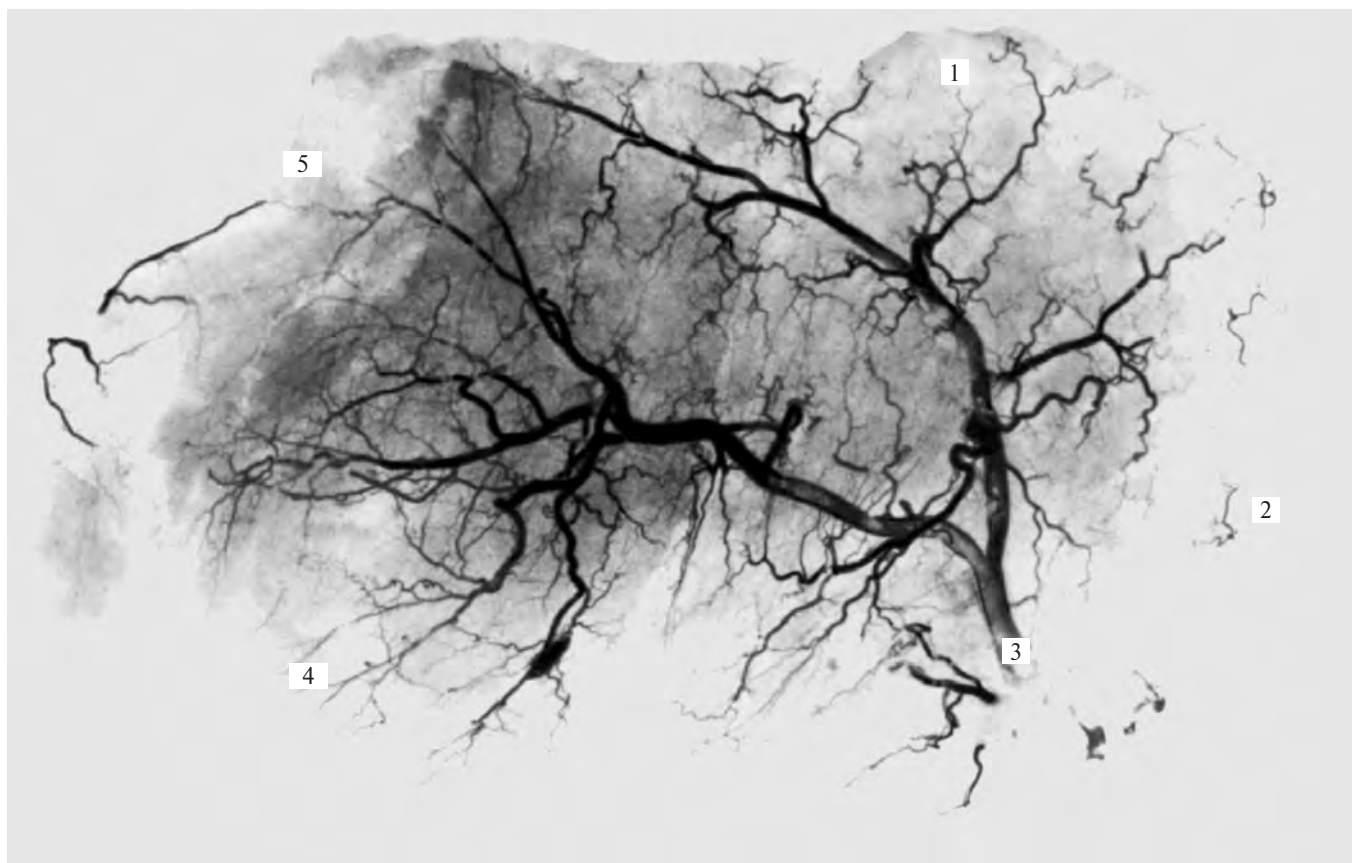

Рис. 777. Артерии средней ягодичной мышцы, правой (фотография рентгенограммы). (Препарат Н. Рыбакиной.)
(Представлены наиболее крупные сосуды в толще мышцы.)

1 — верхний край мышцы; 2 — задний край мышцы; 3 — глубокая ветвь верхней ягодичной артерии и ее разветвление в толще мышцы; 4 — дистальное сухожилие мышцы; 5 — передний край мышцы.

нии, вперед к запирательному отверстию и покидает полость таза через запирательный канал.

Описаны варианты, когда *a. obturatoria* отходит от нижней надчревной артерии, *a. epigastrica inferior*, или от наружной подвздошной артерии, *a. iliaca externa*.

Перед вступлением в запирательный канал запирательная артерия дает лобковую ветвь, а в самом канале делится на свои концевые ветви — переднюю и заднюю.

1) *Лобковая ветвь, r. pubicus*, поднимается по задней поверхности верхней ветви лобковой кости и, достигнув лобкового симфиза, анастомозирует с лобковой ветвью нижней надчревной артерии.

2) *Передняя ветвь, r. anterior*, идет вниз по наружной запирательной мышце, кровоснабжает ее и верхние отделы приводящих мышц бедра.

3) *Задняя ветвь, r. posterior*, направляется кзади и книзу по наружной поверхности запирательной мембраны, питает наружную и внутреннюю запирательные

мышцы, седалищную кость и тазобедренный сустав, посылая к нему *вертлужную ветвь, r. acetabularis*. Последняя входит через вырезку вертлужной впадины в полость тазобедренного сустава и по связке головки бедра достигает головки бедренной кости.

Внутренностные ветви

1. *Пупочная артерия, a. umbilicalis* (рис. 778; см. рис. 780, 858), — в эмбриональном периоде одна из самых крупных ветвей внутренней подвздошной артерии. Начинается от переднего ствола последней и, направляясь вперед по латеральной стенке таза, попадает на латеральную стенку мочевого пузыря, а затем идет под брюшиной по задней поверхности передней стенки брюшной полости вверх к пупочной области. Там вместе с одноименным сосудом противоположной стороны пупочная артерия входит в состав пупочного канатика. После рождения ее просвет на значительном протяжении закрывается — *закрытая часть, pars occlusa*,

и она превращается в *связку пупочной артерии, chorda arteriae umbilicalis* (медиальную пупочную связку). Начальный отдел сосуда остается проходимым — это *открытая часть, pars patens*, функционирует в течение всей жизни. Она отдает следующие артерии.

1) *Верхние мочепузырные артерии, aa. vesicales superiores*, всего 2—4, направляются к верхним отделам мочевого пузыря и кровоснабжают его верхушку.

2) *Артерия семявыносящего протока, a. ductus deferentis*, идет вперед и, достигнув семявыносящего протока, распадается на две ветви, которые пролегают вдоль протока. Одна из них вместе с протоком вступает в состав семенного канатика, анастомозируя с яичковой артерией, *a. testicularis*. Вместе с семенным канатиком проходит через паховый канал и достигает придатка яичка. Другая ветвь идет вместе с семявыносящим протоком к семенным железам. От нее в этой области отходят *мочеточниковые ветви, rr. ureterici*, к тазовой части мочеточника.

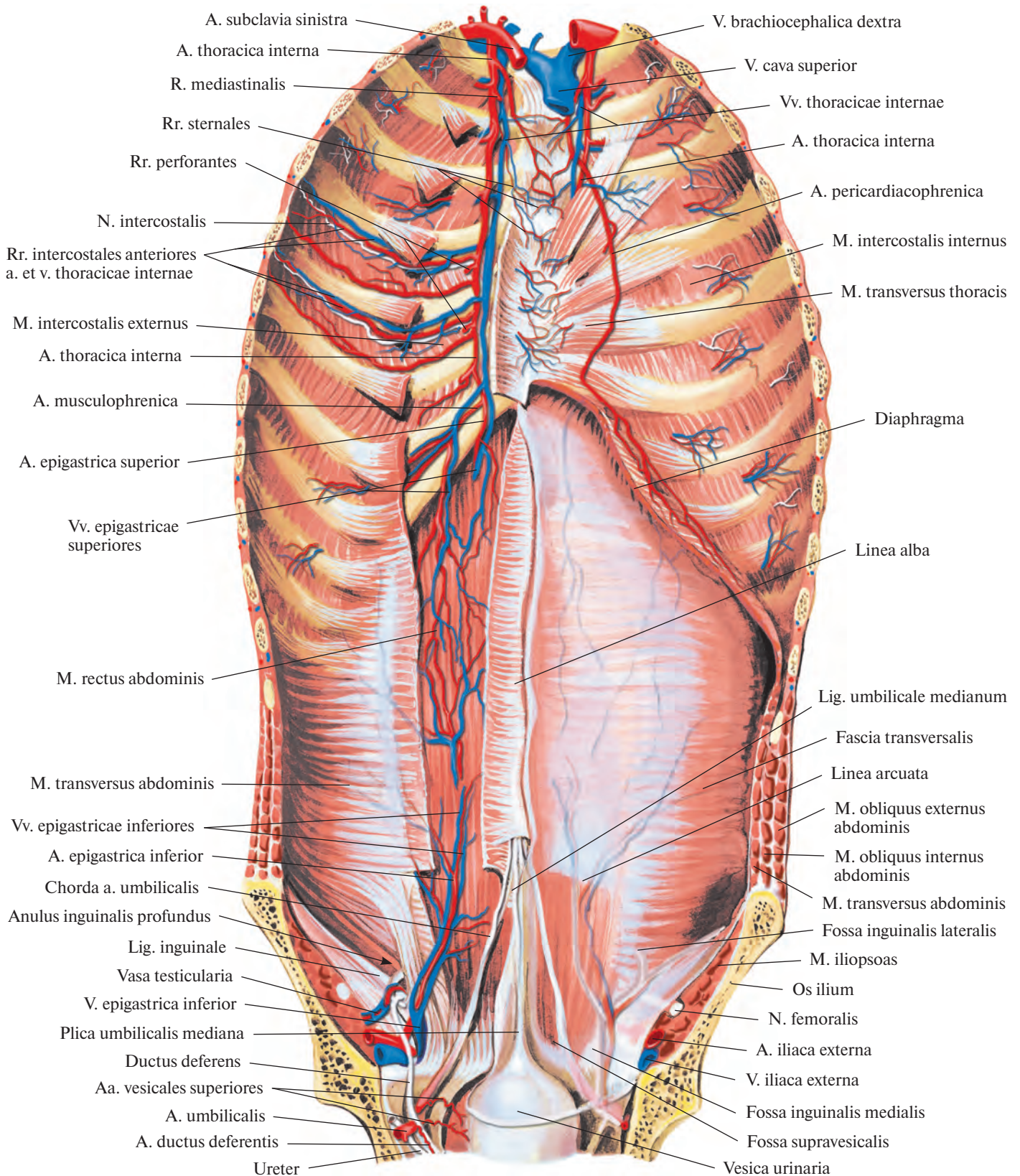


Рис. 778. Артерии и вены передней стенки туловища; вид сзади.
 (Слева удалены брюшинный покров и задняя стенка влагалища прямой мышцы живота.)

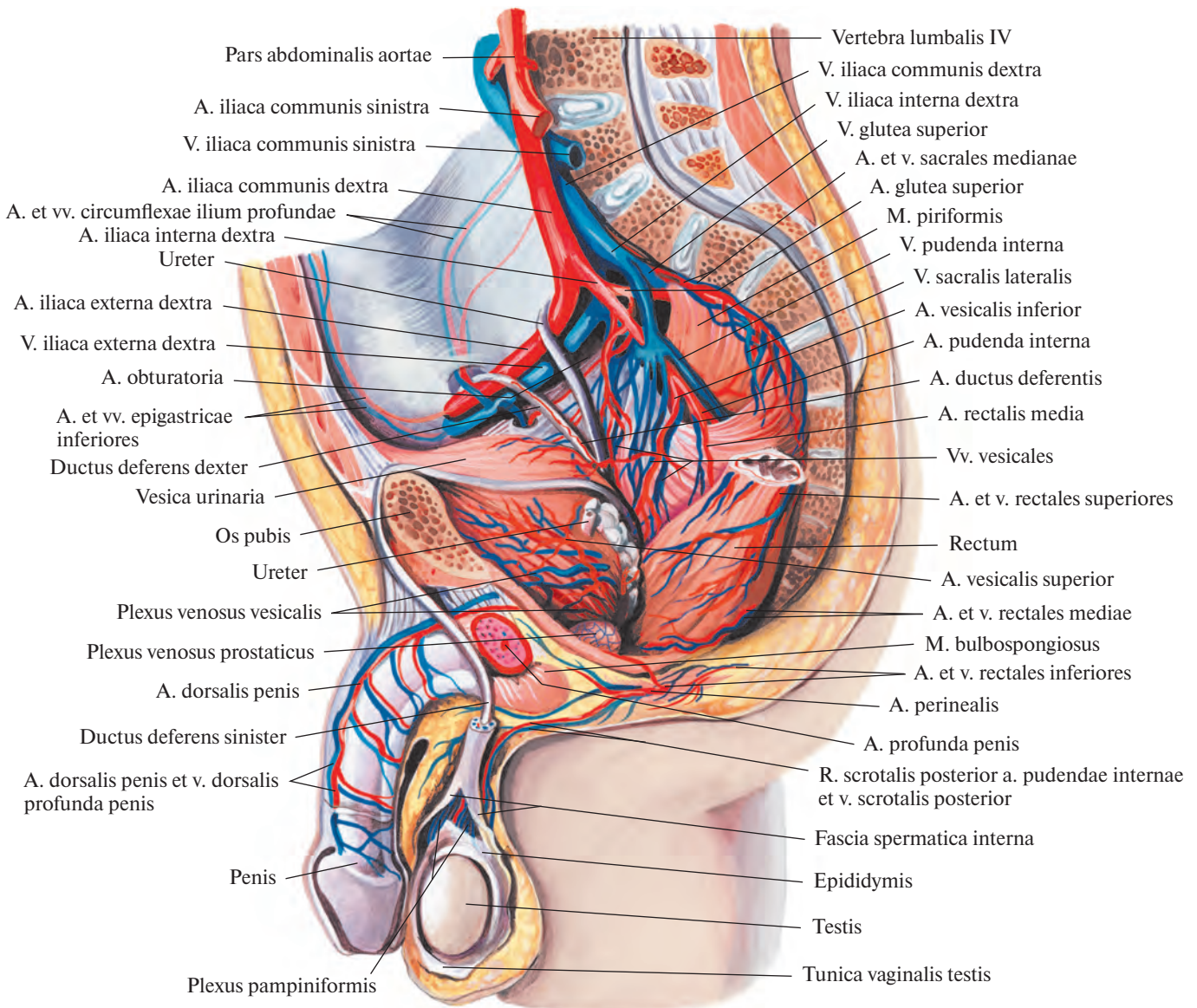


Рис. 779. Артерии и вены органов полости таза мужчины; вид слева.

(Сагиттальный распил влево от срединной плоскости; брюшина удалена, прямая кишка немного оттянута влево.)

2. **Нижняя мочепузырная артерия, a. vesicalis inferior** (рис. 779, 780), берет начало от внутренней подвздошной артерии и, подойдя к дну мочевого пузыря, анастомозирует с ветвями верхней мочепузырной артерии. Отдает *простатические ветви, rr. prostatici*, а у женщин — непостоянные ветви к влагалищу.

3. **Маточная артерия, a. uterina** (см. рис. 780) (соответствует артерии семявыносящего протока у мужчин), начинается от переднего ствола внутренней подвздошной артерии и, пролегая под брюшиной,

следует медиально вперед в основании широкой связки, достигая боковой стенки матки на уровне ее шейки; по пути пересекает расположенный глубже мочеточник. У стенки матки посылает нисходящие *влагалищные ветви, rr. vaginales*, которые идут по переднелатеральной стенке влагалища, отдавая ветви, анастомозирующие с такими же ветвями противоположной стороны. Затем маточная артерия поднимается по боковой стенке матки к соответствующему рогу матки, где посылает *спиральные ветви, rr. heliacini*. Анастомозирует с яичниковой

артерией (ветвь брюшной части аорты) (см. рис. 800) и отдает *трубные ветви, rr. tubarii*, к маточной трубе и *яичниковые ветви, rr. ovarici*, к яичнику.

4. **Средняя прямокишечная артерия, a. rectalis media**, — мелкий сосуд, в отдельных случаях отсутствует. Начинается от переднего ствола внутренней подвздошной артерии, как правило, самостоятельно, но иногда от нижней мочепузырной артерии или внутренней половой артерии; кровоснабжает среднюю часть прямой кишки. Отдает ряд мелких ветвей к простате и

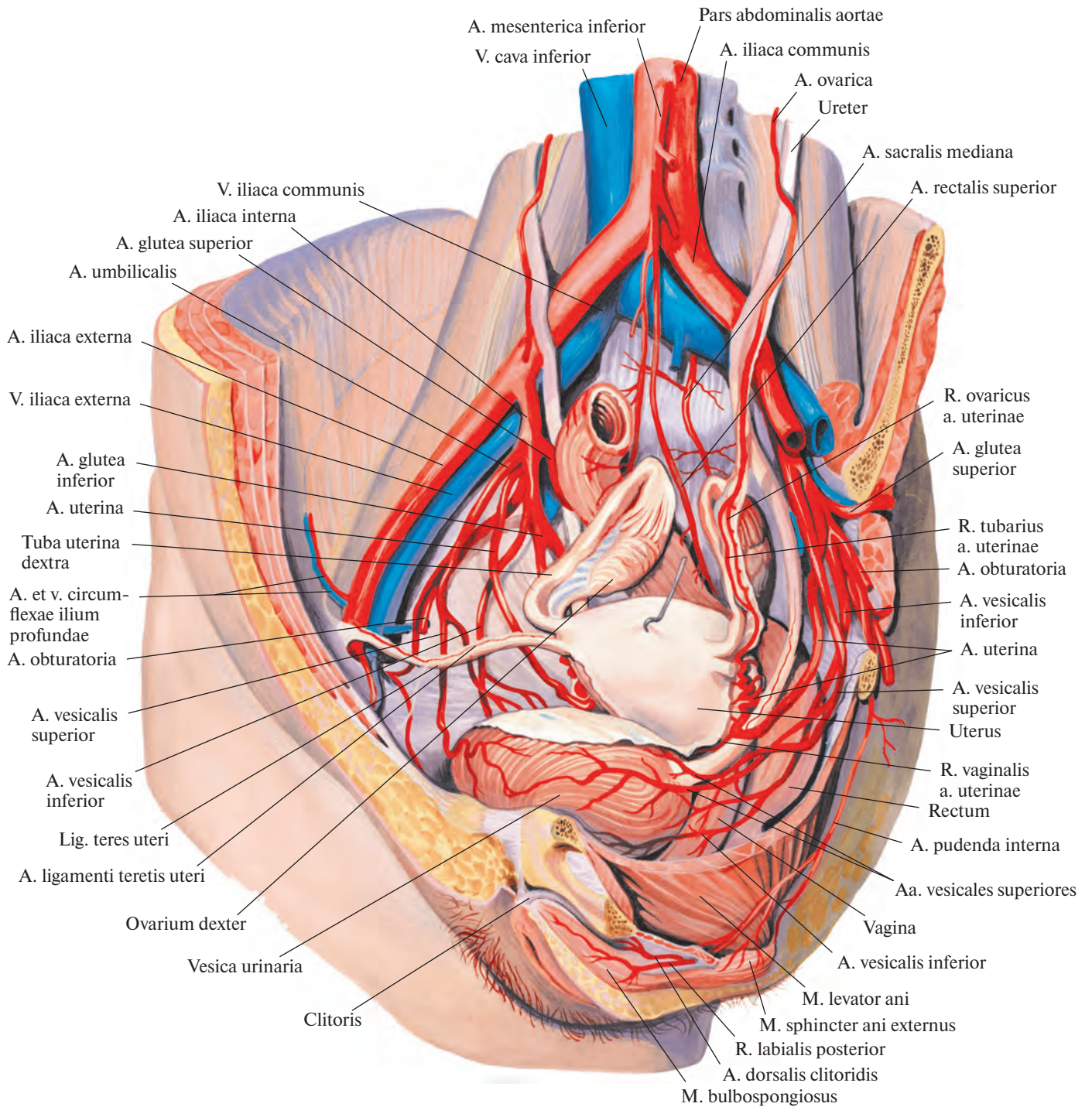


Рис. 780. Артерии и вены органов полости таза женщины.
 (Серозные покровы удалены; матка оттянута кзади, маточные трубы и яичники приподняты.)

семенным железам. В стенке прямой кишки анастомозирует с верхней (ветвь нижней брыжеечной артерии) и нижней прямокишечными артериями, aa. rectales superior et inferior (см. рис. 800).

5. **Внутренняя половая артерия, a. pudenda interna** (рис. 781; см. рис. 780), берет начало от переднего ствола внутренней подвздошной артерии, идет вниз и кнаружи и под грушевидной мышцей выходит из малого таза. Затем огибает седалищную ость и, направляясь медиально вперед, снова вступает в полость малого таза через

малое седалищное отверстие, уже ниже диафрагмы таза, попадая в седалищно-анальную ямку. Пролегая по боковой стенке этой ямки, внутренняя половая артерия достигает задней периферии мочеполовой области. Следует кпереди вдоль нижней ветви лобковой кости, у края поверхностной поперечной мышцы промежности направляется с глубины на поверхность мочеполовой области, где делится на ряд концевых ветвей.

1) **Дорсальная артерия полового члена (клитора), a. dorsalis penis (clitoridis)** (рис.

782; см. рис. 779, 780), является по существу продолжением a. pudenda interna. Вместе с одноименной артерией противоположной стороны проходит вдоль пращевидной связки полового члена (клитора), по сторонам занимающей среднюю линию спинки члена (клитора) глубокой дорсальной вены полового члена (клитора), v. dorsalis profunda penis (clitoridis), до его головки, отдавая ветви к мошонке и пещеристым телам (к коже задней части больших половых губ).

2) **Артерия луковицы полового члена (преддверия), a. bulbi penis (vestibuli)**, крово-

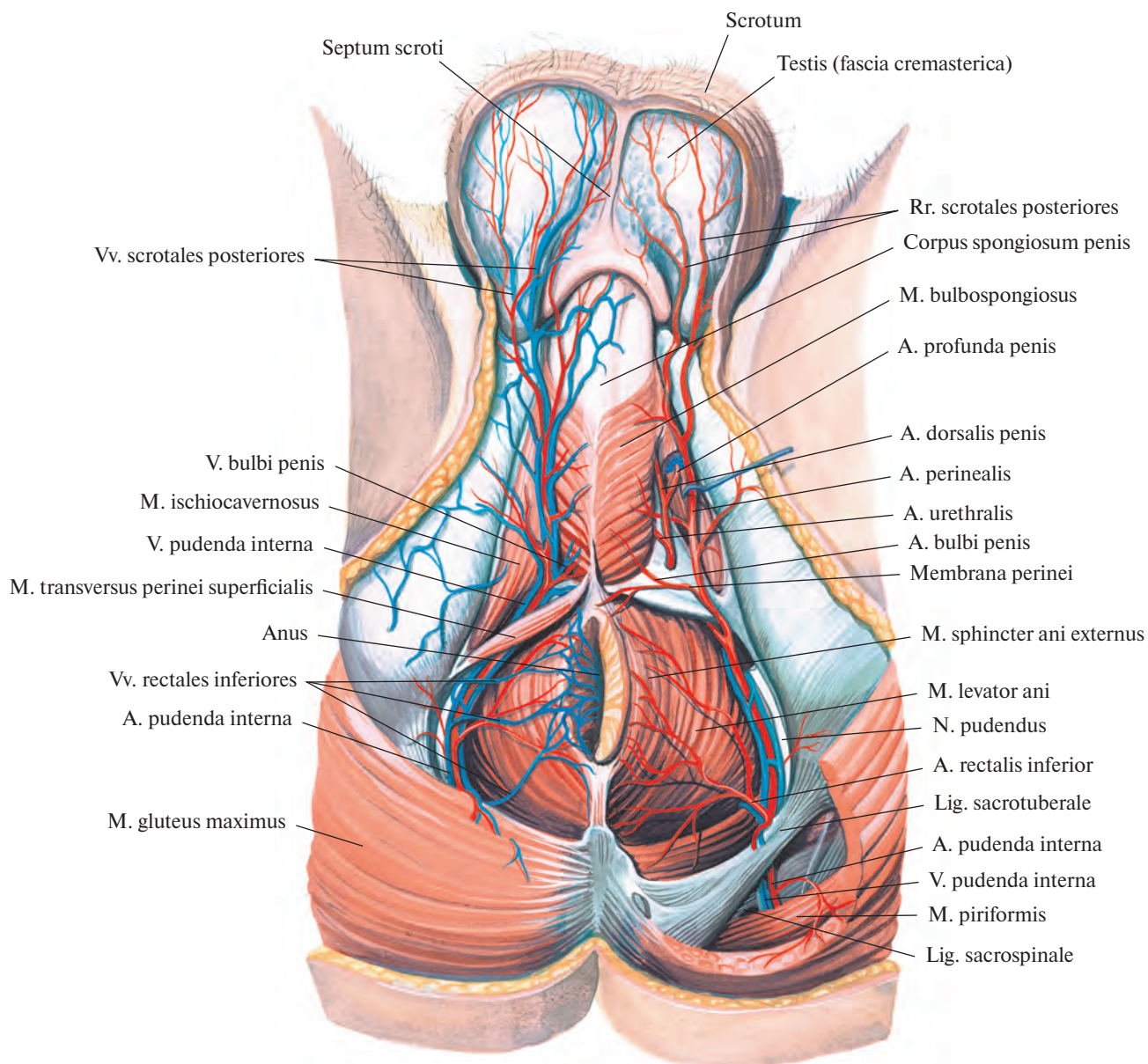


Рис. 781. Артерии и вены промежности мужчины; вид снизу.
(Большая ягодичная мышца слева частично удалена; мошонка оттянута.)

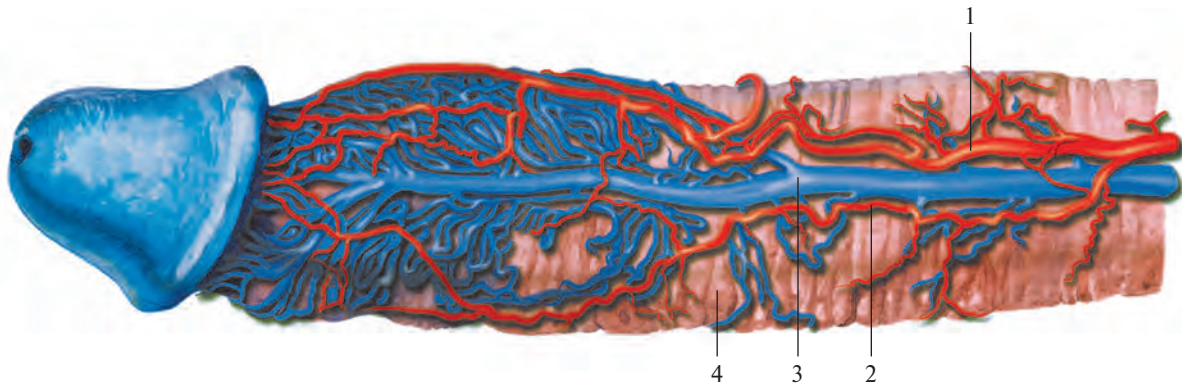


Рис. 782. Рисунок коррозионного препарата полового члена. (Препарат А. Б. Ходеса.)
(Раздельная инъекция окрашенным целлоидином.)

1 — a. dorsalis penis dextra; 2 — a. dorsalis penis sinistra; 3 — v. dorsalis profunda penis; 4 — corpus cavernosum penis.

снабжает луковицу полового члена (преддверия), луковично-губчатую мышцу, слизистую оболочку задней части уретры и бульбоуретральные железы.

3) *Уретральная артерия, a. urethralis*, вступает в губчатое тело полового члена и следует в нем до его головки, где анастомозирует с глубокой артерией полового члена. У женщин заканчивается двумя ветвями — к уретре и к луковице преддверия.

4) *Глубокая артерия полового члена (клитора), a. profunda penis (clitoridis)*, прободает белочную оболочку у основания пещеристого тела и направляется к головке полового члена (клитора). Ветви этой артерии анастомозируют с одноименными артериями противоположной стороны.

5) *Нижняя прямокишечная артерия, a. rectalis inferior*, отходит в седалищно-анальной ямке на уровне седалищного бугра и направляется медиально к нижнему отделу прямой кишки и заднему проходу; кровоснабжает кожу и жировую клетчатку в этой области, а также мышцу, поднимающую задний проход, и сфинктер заднего прохода. В толще стенки кишки ее ветви анастомозируют с ветвями средней прямокишечной артерии (см. рис. 800).

6) *Промежностная артерия, a. perinealis*, отходит от внутренней половой артерии, несколько дистальнее предыдущей, и чаще всего пролегает сзади поверхностной поперечной мышцы промежности, отдавая мелкие *задние мошоночные ветви, rr. scrotales posteriores*, к задним отделам мошонки, мышцам промежности и заднему участку перегородки мошонки (у женщин — *задние губные ветви, rr. labiales posteriores*, к задним участкам больших половых губ).

АРТЕРИИ НИЖНЕЙ КОНЕЧНОСТИ

БЕДРЕННАЯ АРТЕРИЯ

Бедренная артерия, a. femoralis (рис. 783—786; см. рис. 688, 789), является продолжением наружной подвздошной артерии. Начинается под паховой связкой в сосудистой лакуне и, выйдя на переднюю поверхность бедра, направляется медиально вниз, пролекая в желобке между передней и медиальной группами мышц бедра. В верхней трети бедра следует в пределах бедренного треугольника по глубокому листку широкой фасции под ее поверхностным листком; медиальнее проходит бедренная вена, v. femoralis.

Выйдя из бедренного треугольника, бедренная артерия (вместе с бедренной веной), прикрытая портняжной мышцей, вступает на границе средней и нижней трети бедра в верхнее отверстие приводящего канала. В канале пролегает в сопровождении подкожного нерва, n. saphenus, и бедренной вены. Вместе с последней отклоняется кзади и выходит через нижнее отверстие канала на заднюю поверхность нижней конечности в подколенную ямку, где получает название подколенной артерии, a. poplitea.

Бедренная артерия отдает ряд ветвей, кровоснабжающих бедро и переднюю стенку живота.

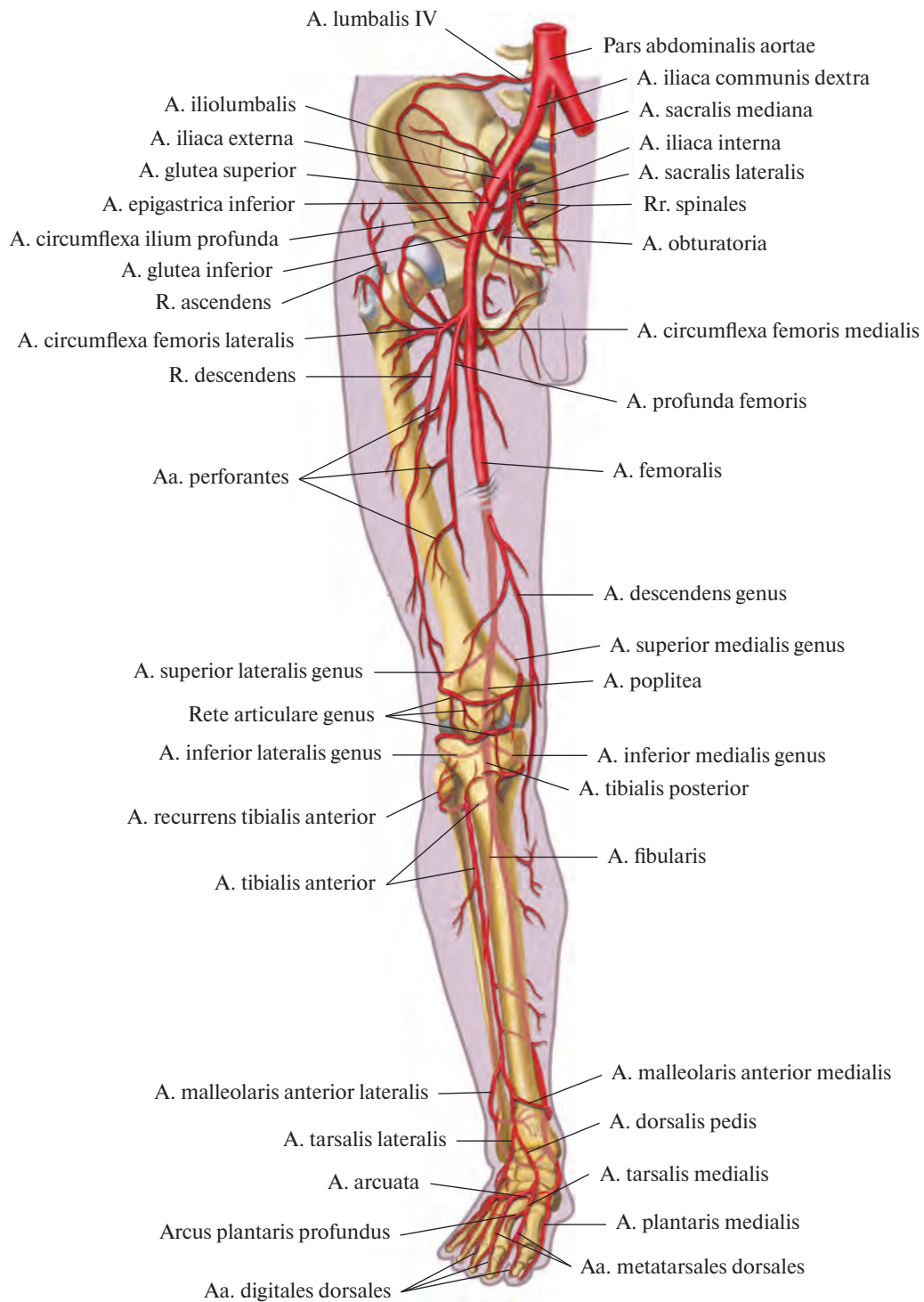
1. *Поверхностная надчревная артерия, a. epigastrica superficialis* (рис. 787; см. рис. 775), начинается от передней стенки бедренной артерии ниже паховой связки, прободает около подкожной щели поверхностный листок широкой фасции и, поднимаясь медиально вверх, переходит на переднюю брюшную стенку, где, пролекая

подкожно, достигает области пупочного кольца. Там ее ветви анастомозируют с ветвями верхней надчревной артерии, a. epigastrica superior (от внутренней грудной артерии, a. thoracica interna). Ветви поверхностной надчревной артерии кровоснабжают кожу передней брюшной стенки и наружную косую мышцу живота.

2. *Поверхностная артерия, огибающая подвздошную кость, a. circumflexa ilium superficialis*, отходит от латеральной стенки бедренной артерии или от поверхностной надчревной артерии и направляется вдоль паховой связки латерально вверх к верхней передней подвздошной ости; питает кожу, мышцы и паховые лимфатические узлы.

3. *Наружные половые артерии, aa. pudendae externae* (см. рис. 775, 787), в виде двух, иногда трех тонких стволов следуют медиально, огибая переднюю и заднюю периферию бедренной вены. *Поверхностная наружная половая артерия, a. pudenda externa superficialis*, направляется вверх и разветвляется в коже над лобком. *Глубокая наружная половая артерия, a. pudenda externa profunda*, пролекая над гребенчатой мышцей и, прободая широкую фасцию бедра, посылает *передние мошоночные (губные) ветви, rr. scrotales (labiales) anteriores*, к мошонке (половым губам) и *паховые ветви, rr. inguinales*, 3—4 небольших ствола, которые могут отходить и от начального отдела бедренной артерии и кровоснабжают кожу, а также поверхностные и глубокие лимфатические узлы в паховой области.

4. *Глубокая артерия бедра, a. profunda femoris* (см. рис. 775, 783—785, 787), — самая мощная ветвь бедренной артерии. Начинается от ее задней стенки, на 3—4 см ниже паховой связки, проходит по подвздошно-поясничной и гребенчатой мышцам и направляется вначале кнаружи,



**Рис. 783. Артерии нижней конечности, правой (полусхематично).
(Передняя поверхность.)**

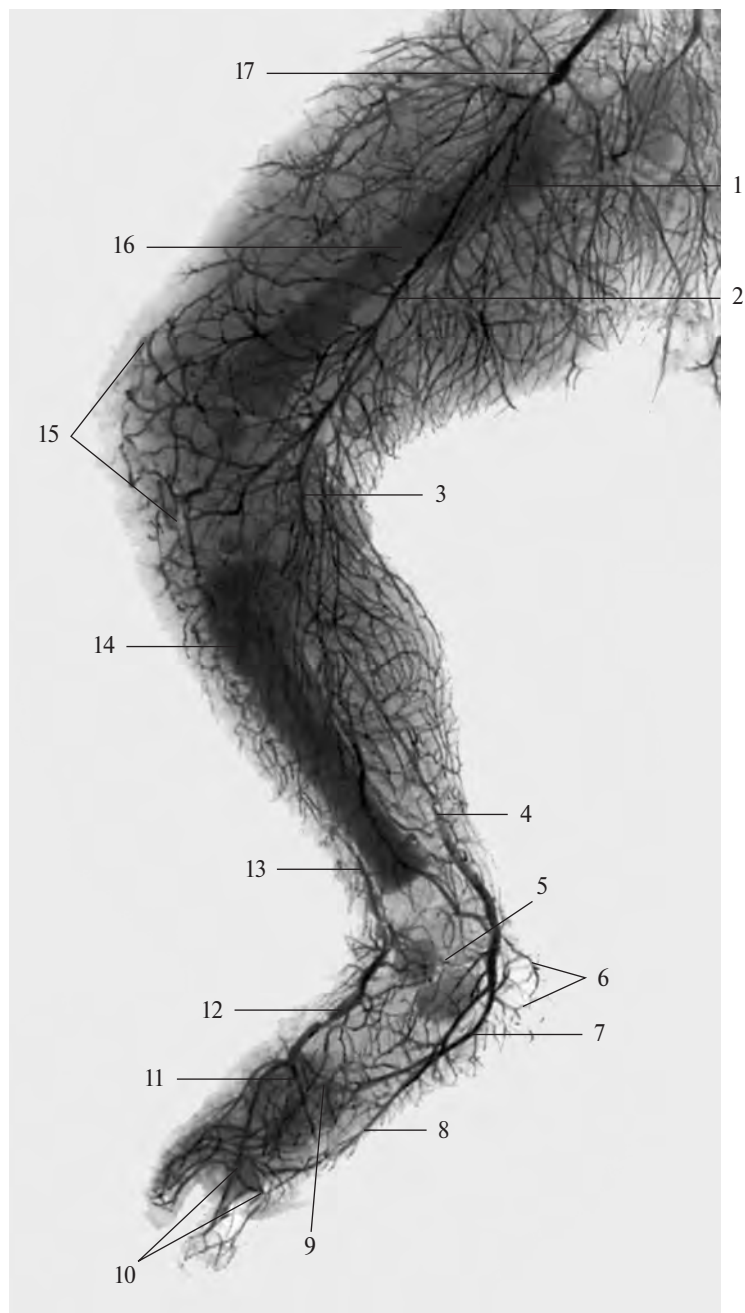


Рис. 784. Артерии нижней конечности новорожденного, правой (фотография рентгенограммы).

1 — глубокая артерия бедра; 2 — бедренная артерия; 3 — подколенная артерия; 4 — задняя большеберцовая артерия; 5 — медиальная лодыжковая сеть; 6 — пяточные ветви; 7 — латеральная подошвенная артерия; 8 — медиальная подошвенная артерия; 9 — глубокая подошвенная дуга; 10 — дугообразная артерия; 11 — глубокая подошвенная сеть; 12 — тыльная артерия стопы; 13 — передняя большеберцовая артерия; 14 — большеберцовая кость; 15 — коленная суставная сеть; 16 — бедренная кость; 17 — наружная подвздошная артерия с введенной в нее металлической канюлей.

а затем вниз позади бедренной артерии. Отклоняясь кзади, следует между медиальной широкой мышцей бедра и приводящими мышцами и в нижней трети бедра между большой и длинной приводящими мышцами продолжается в *прободающую артерию, a. perforans*.

Глубокая артерия бедра отдает ряд ветвей.

1) *Медиальная артерия, огибающая бедренную кость, a. circumflexa femoris medialis* (см. рис. 783, 787), отходит от глубокой артерии бедра сзади бедренной артерии, идет горизонтально внутрь и, проникая между подвздошно-поясничной и гребенчатой мышцами в толщу мышц, приводящих бедро, огибает с медиальной стороны шейку бедренной кости.

От медиальной артерии, огибающей бедренную кость, берут начало следующие ветви:

а) *восходящая ветвь, r. ascendens*, — представляет собой небольшой ствол, направляющийся вверх и кнутри; разветвляясь, подходит к гребенчатой мышце и проксимальной части длинной приводящей мышцы;

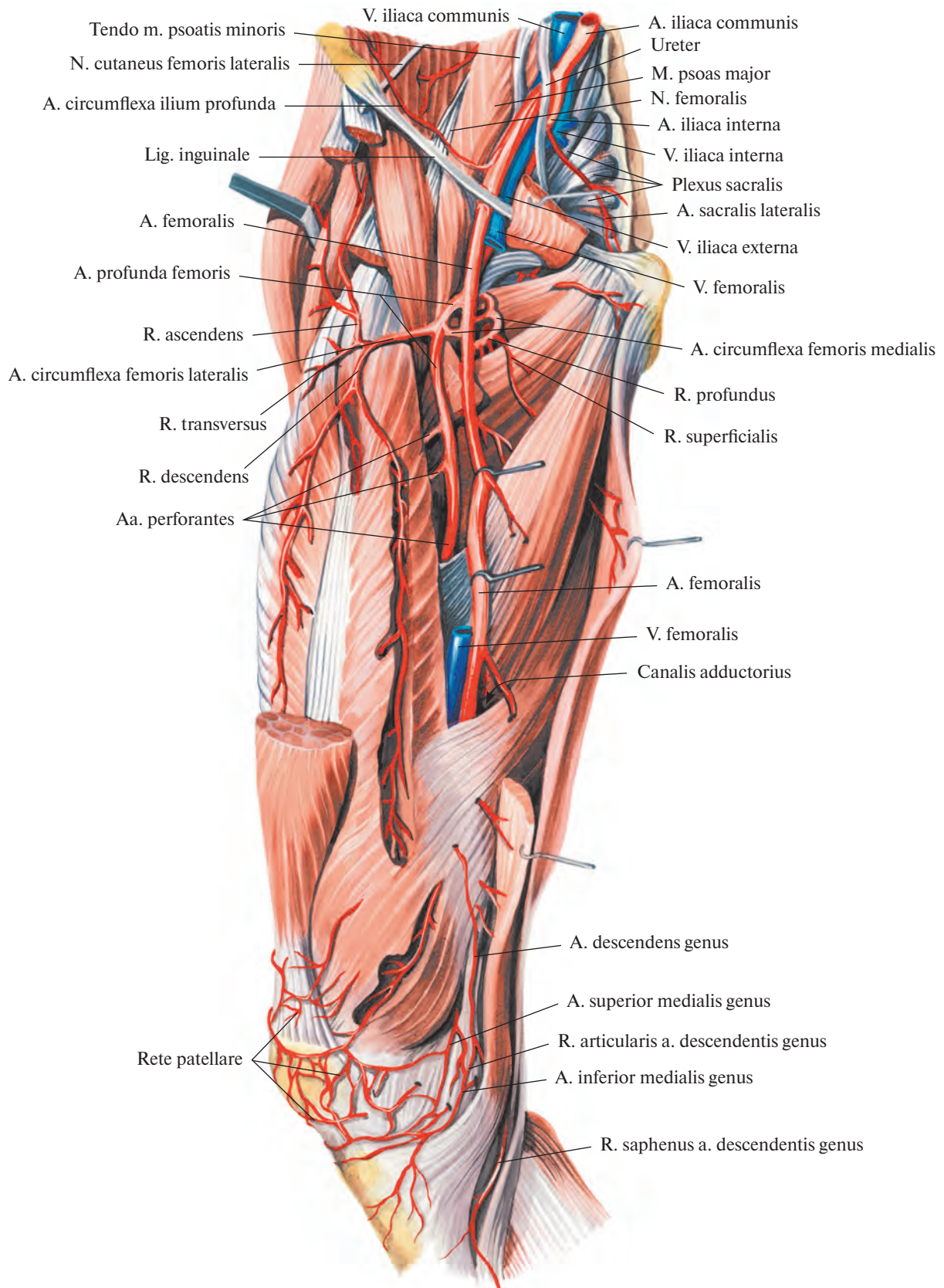


Рис. 785. Бедренная артерия, а. femoralis, правая. (Внутренняя поверхность бедра.)
 (Портняжная, гребенчатая и прямая мышцы частично удалены.)

б) *поверхностная ветвь, r. superficialis*, — тонкий сосуд, следует медиально вниз по поверхности гребенчатой мышцы и, проникая между ней и длинной приводящей мышцей, идет между длинной и короткой приводящими мышцами; кровоснабжает длинную и короткую приводящие мышцы, тонкую и наружную запирательную мышцы;

в) *глубокая ветвь, r. profundus*, — более крупный ствол, являющийся продолжением *a. circumflexa femoris medialis*. Направляется кзади, проходит между наружной запирательной мышцей и квадратной мышцей бедра, разделяясь на восходящую и нисходящую ветви;

г) *ветвь вертлужной впадины, r. acetabularis*, — тонкая артерия, анастомозирует с ветвями других артерий, кровоснабжающих тазобедренный сустав.

2) *Латеральная артерия, огибающая бедренную кость, a. circumflexa femoris lateralis* (см. рис. 783, 787), — крупный ствол, отходит от латеральной стенки глубокой артерии бедра почти у самого ее начала. Следует кнаружи впереди подвздошно-поясничной мышцы, сзади портняжной мышцы и прямой мышцы бедра; подойдя к большому вертелу бедренной кости, разделяется на ветви:

а) *восходящая ветвь, r. ascendens*, направляется вверх и кнаружи, пролегая под напрягателем широкой фасции и средней ягодичной мышцей;

б) *нисходящая ветвь, r. descendens*, более мощная, чем предыдущая. Отходит от латеральной стенки *a. circumflexa femoris lateralis* и следует под прямой мышцей бедра, затем спускается по борозде между промежуточной и латеральной широкими мышцами бедра, кровоснабжая их. Достигнув области колена, анастомозирует с ветвями подколенной артерии. На своем пути кровоснабжает головки четырехглавой мышцы бедра и отдает ветви к коже бедра;

в) *поперечная ветвь, r. transversus*, представляет собой небольшой сосуд, направляющийся латерально; питает проксимальную часть прямой мышцы бедра и латеральную широкую мышцу бедра.

3) *Прободающие артерии, aa. perforantes* (рис. 788; см. рис. 785), обычно три, отделяются от глубокой артерии бедра на разном уровне и проходят на заднюю поверхность бедра у самой линии прикрепления приводящих мышц к бедренной кости.

Первая прободающая артерия начинается у нижнего края гребенчатой мышцы, вторая — у нижнего края короткой приводящей мышцы и третья — ниже длинной приводящей мышцы. Все три ветви прободают к бедренной кости и, проникнув в заднюю группу мышц бедра, кровоснабжают приводящие, полуперепончатую, по-

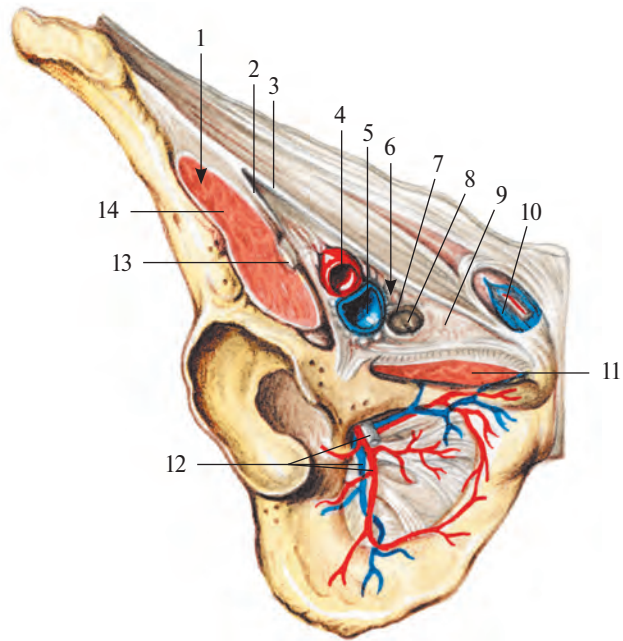


Рис. 786. Мышечная и сосудистая лакуны паховой области, правая сторона.

1 — lacuna musculorum; 2 — arcus iliopectineus; 3 — lig. inguinale; 4 — a. femoralis; 5 — v. femoralis; 6 — lacuna vasorum; 7 — anulus femoralis; 8 — nodus lymphoideus inguinalis profundus; 9 — lig. lacunare; 10 — funiculus spermaticus; 11 — m. pectineus; 12 — n., a. et v. obturatoriae; 13 — n. femoralis; 14 — m. iliopsoas.

лусухожильную мышцу, двуглавую мышцу бедра и кожу в этой области.

Вторая и третья прободающие артерии отдают небольшие ветви к бедренной кости — *артерии, питающие бедренную кость, aa. nutriticiae femoris*.

5. *Нисходящая коленная артерия, a. descendens genuis* (см. рис. 785, 790), — довольно длинный сосуд, начинается чаще от бедренной артерии в приводящем канале, реже — от латеральной артерии, огибающей бедренную кость. Направляясь вниз, прободает вместе с подкожным нервом, n. saphenus, с глубины к поверхности сухожильную пластинку, составляющую переднюю стенку приводящего канала, пролегая позади портняжной мышцы и медиального мышечка бедра и заканчивается в мышцах этой области и капсуле коленного сустава.

Указанная артерия отдает следующие ветви:

а) *подкожную ветвь, r. saphenus*, к коже и подкожной клетчатке ниже коленного сустава;

б) *суставные ветви, rr. articulares*, принимающие участие в образовании коленной суставной сети, rete articulare genus, и сети надколенника, rete patellare (см. рис. 785, 790, 791).

ПОДКОЛЕННАЯ АРТЕРИЯ

Подколенная артерия, a. poplitea (рис. 789—791; см. рис. 783, 788, 790), является непосредственным продолжением бедренной артерии. Начинается на уровне нижнего отверстия приводящего канала и идет под полуперепончатой мышцей по дну подколенной ямки, прилегая сначала к подколенной поверхности бедренной кости, потом к капсуле коленного сустава, а нижним отделом — к подколенной мышце. Направляется вниз несколько латерально, а от середины подколенной ямки — почти вертикально.

Нижний отдел подколенной артерии проходит в щель между прикрывающими ее головками икроножной мышцы, а на уровне нижнего края подколенной мышцы она следует между ней и головками икроножной мышцы; под краем камбаловидной мышцы делится на заднюю большеберцовую артерию, a. tibialis posterior, и переднюю большеберцовую артерию, a. tibialis anterior.

Подколенную артерию на всем ее протяжении сопровождают одноименная вена и большеберцовый нерв, n. tibialis. В области подколенной ямки вена лежит над

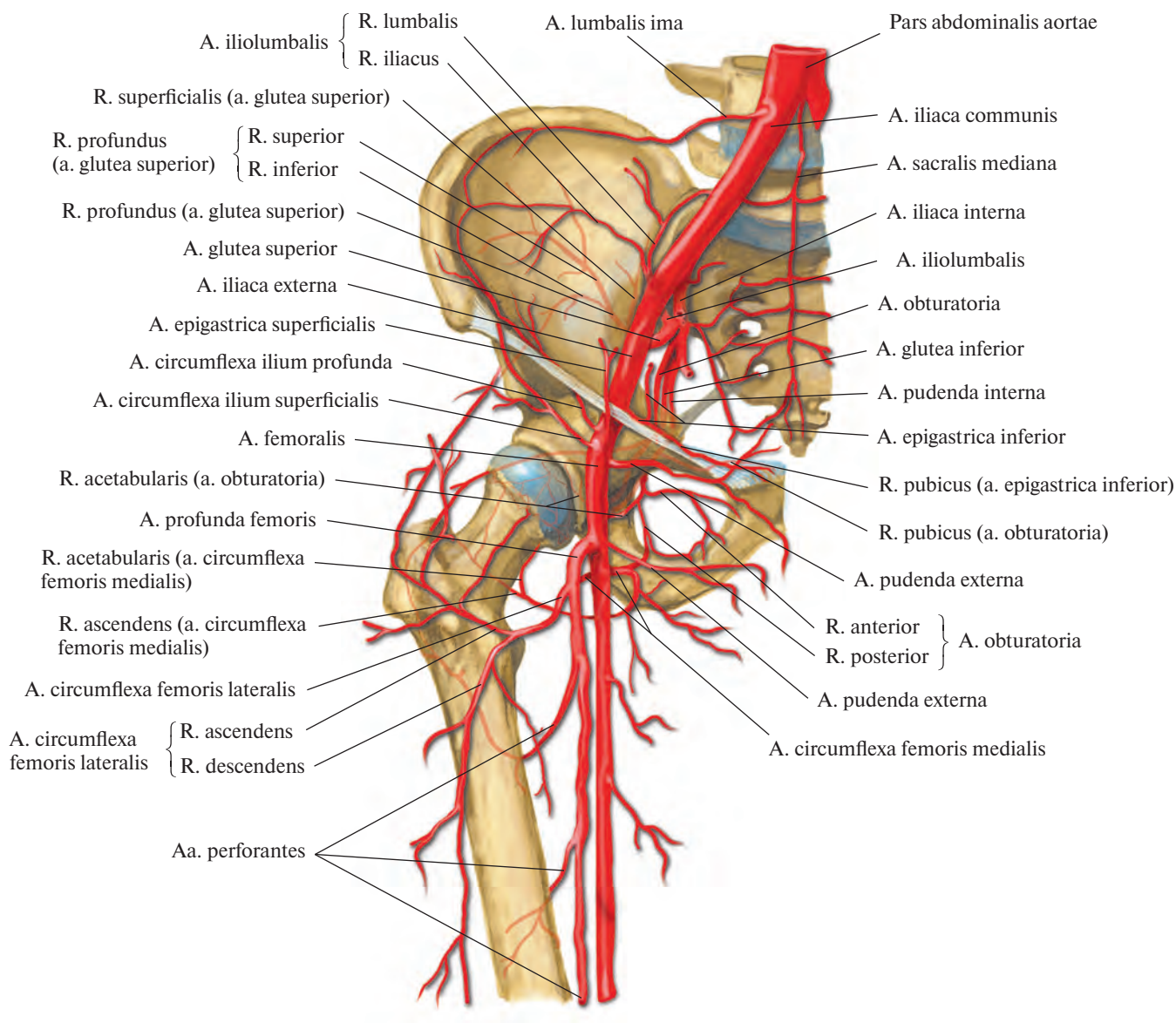


Рис. 787. Артерии таза и области тазобедренного сустава (полусхематично).

артерией, а нерв занимает по отношению к ним еще более поверхностное положение.

По своему ходу подколенная артерия дает ряд ветвей, которые кровоснабжают мышцы и коленный сустав. Все эти ветви широко анастомозируют между собой, а также с аа. perforantes (ветви а. profunda femoris) и а. descendens genus (ветвь а. femoralis), образуя густую сосудистую коленную суставную сеть (см. рис. 800).

От подколенной артерии отходит ряд ветвей (см. рис. 790, 791).

1. *Латеральная верхняя коленная артерия, а. superior lateralis genus*, идет кнаружи под двуглавую мышцу бедра и, следуя над латеральным мышцелком, распадается на более мелкие ветви, принимающие участие в образовании коленной суставной сети.

2. *Медиальная верхняя коленная артерия, а. superior medialis genus*, направляется кпереди под сухожилиями полуперепончатой и большой приводящей мышц, над медиальным мышцелком и, огибая с внутренней стороны бедренную кость, включается в коленную суставную сеть.

3. *Средняя коленная артерия, а. media genus*, от подколенной артерии следует кпереди, над косой подколенной связкой прободает капсулу коленного сустава и отдает ряд ветвей к синовиальной оболочке сустава и крестообразным связкам.

4. *Латеральная нижняя коленная артерия, а. inferior lateralis genus*, начинается от самого дистального отдела подколенной артерии, пролегает под латеральной головкой икроножной мышцы и двуглавой мышцей бедра, огибая коленный сустав выше головки малоберцовой кости и,

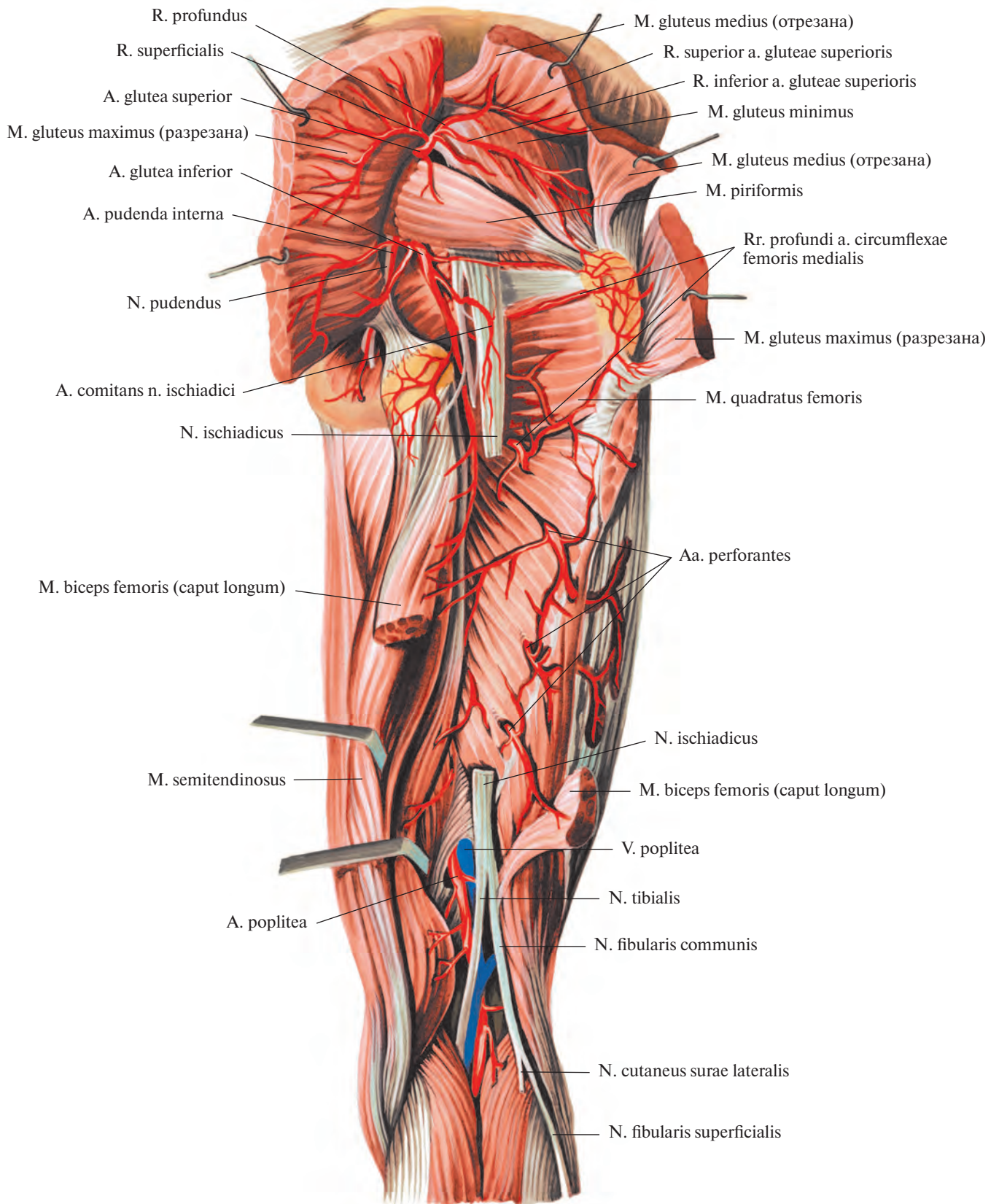
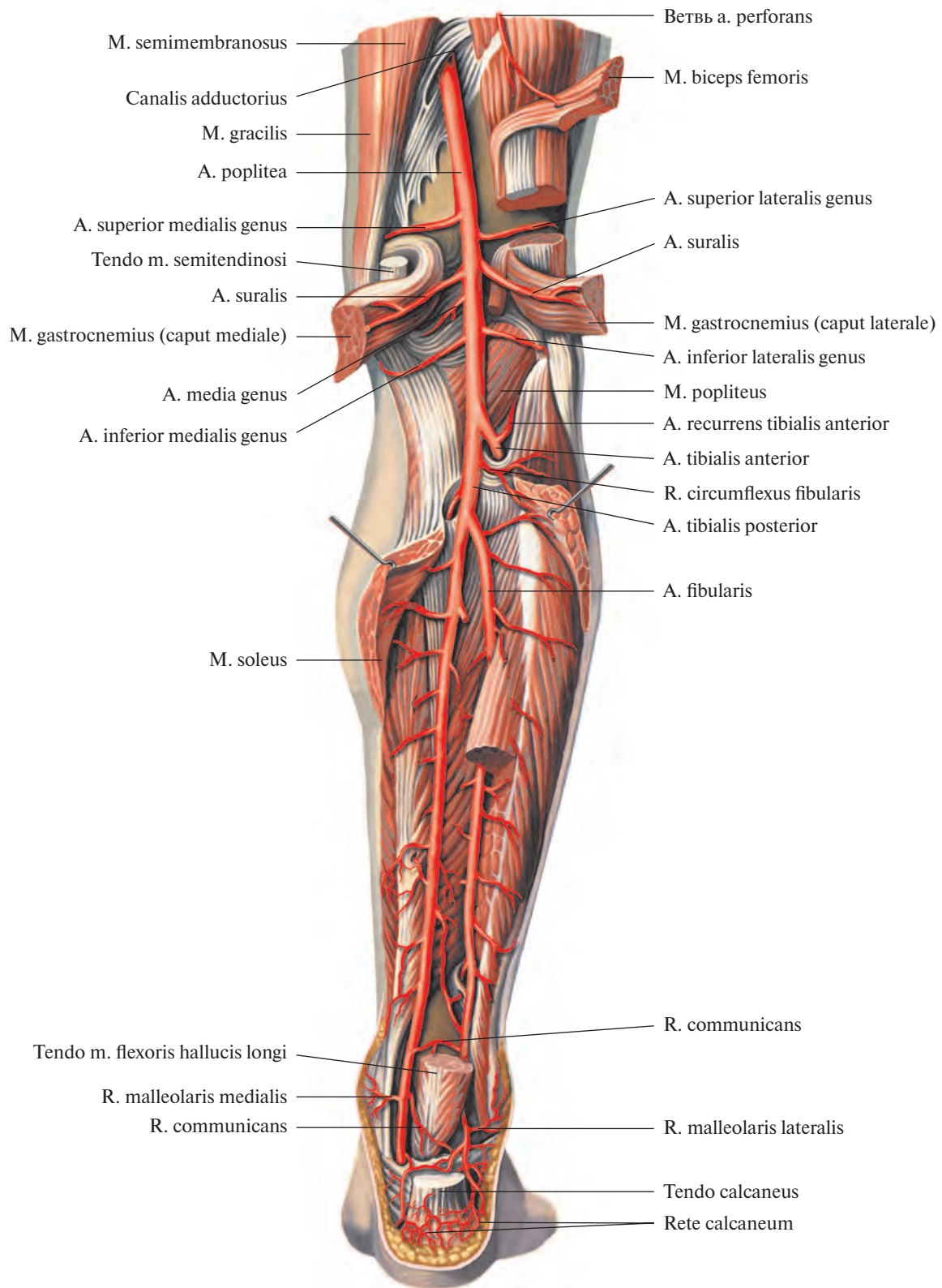


Рис. 788. Артерии бедра, правого. (Задняя поверхность).
 (Большая и средняя ягодичные и двуглавая мышцы перерезаны и оттянуты; седалищный нерв частично удален.)



**Рис. 789. Артерии голени, правой. (Задняя поверхность).
(Трехглавая мышца голени и длинный сгибатель большого пальца стопы частично удалены.)**

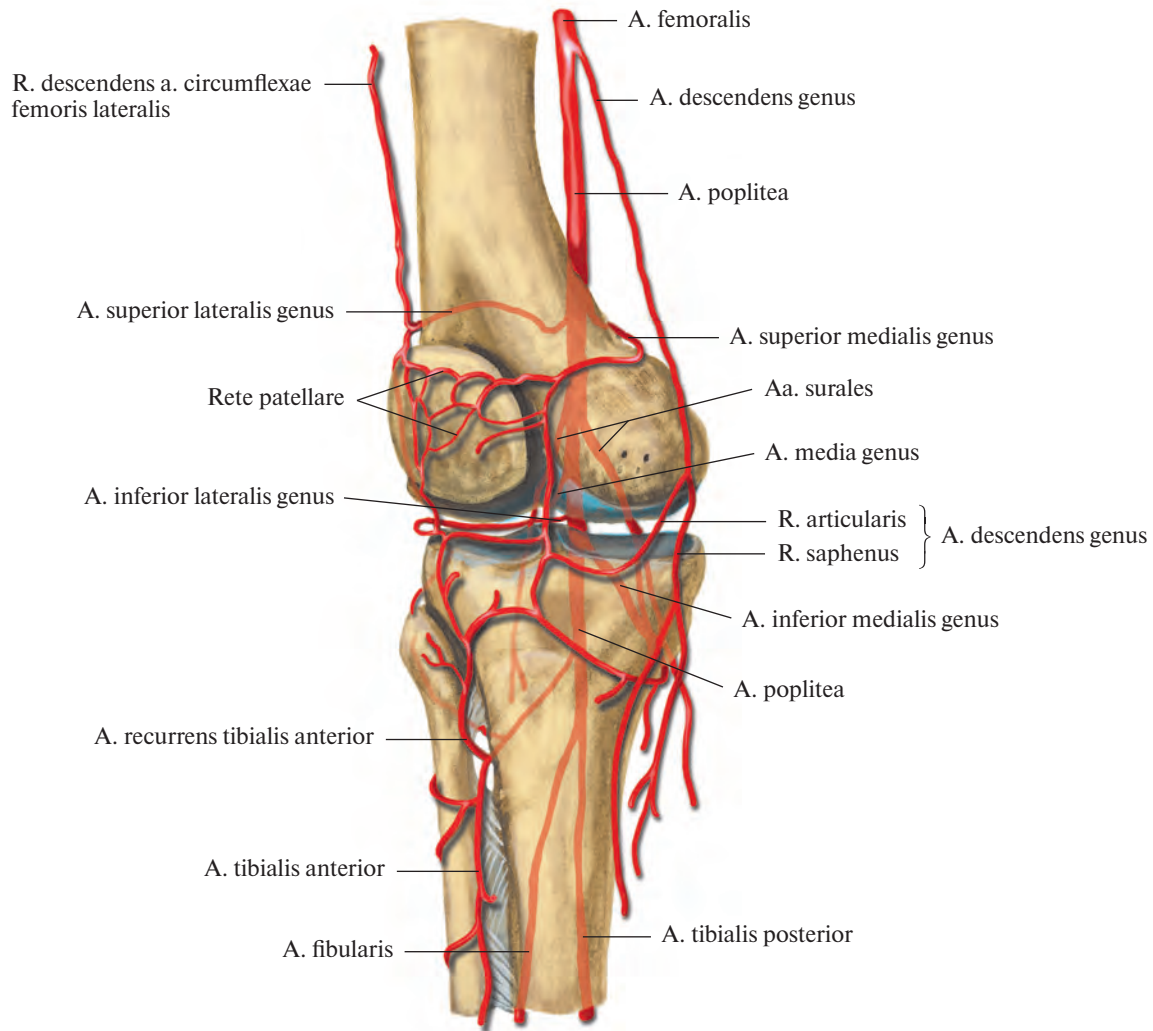


Рис. 790. Артерии области коленного сустава (полусхематично).

выйдя на переднюю поверхность колена, принимает участие в образовании коленной суставной сети.

5. *Медиальная нижняя коленная артерия, a. inferior medialis genus*, направляется под медиальную головку икроножной мышцы и обходит медиальную периферию коленного сустава, следуя под большеберцовой коллатеральной связкой. Ветви артерии включаются в состав сосудистой сети коленного сустава.

6. *Икроножные артерии, aa. surales*, всего две (иногда больше), отходят от задней стенки подколенной артерии и, распадаясь на ряд более мелких ветвей, кровоснабжают проксимальные отделы трехглавой и подошвенной мышц голени и кожу голени.

Задняя большеберцовая артерия

Задняя большеберцовая артерия, a. tibialis posterior (рис. 792, 793), является ветвью подколенной артерии. Она следует вниз по задней поверхности голени сзади камбаловидной мышцы и впереди задней большеберцовой мышцы и длинного сгибателя пальцев. Ее сопровождают две одноименные вены, а латерально к ней непосредственно прилегает большеберцовый нерв, n. tibialis. В верхней трети голени от a. tibialis posterior отделяется маленький ствол, входящий в питательное отверстие большеберцовой кости и кровоснабжающий ее, — *артерия, питающая большеберцовую кость, a. nutricia (nutriens) tibiae*. Направляясь вниз и немного медиально, задняя большебер-

цовая артерия достигает медиальной лодыжки, которую огибает сзади на середине расстояния между ней и краем пяточного сухожилия. Там она отделяется от заднего края медиальной лодыжки сухожилиями задней большеберцовой мышцы и длинного сгибателя пальцев и пролегает между листками удерживателя мышц-сгибателей, retinaculum mm. flexorum, ограничивающими ее от длинного сгибателя большого пальца стопы. Пройдя под retinaculum mm. flexorum и далее под проксимальным участком мышцы, отводящей большой палец стопы, m. abductor hallucis, артерия переходит на подошвенную поверхность стопы, где под верхним краем m. abductor hallucis или еще под retinaculum mm. flexorum распадается на две ветви: латеральную подош-

венную артерию, *a. plantaris lateralis*, и медиальную подошвенную артерию, *a. plantaris medialis* (см. рис. 794, 795).

На своем пути задняя большеберцовая артерия отдает ряд ветвей.

1. *Ветвь, огибающая малоберцовую кость, r. circumflexus fibularis (peronealis)* (см. рис. 789), отходит от основного ствола у его начала и направляется вперед под головку малоберцовой кости; кровоснабжает мышцы в этой области и принимает участие в образовании коленной суставной сети.

2. *Малоберцовая артерия, a. fibularis (peronea)* (рис. 793; см. рис. 789), — самая крупная ветвь задней большеберцовой артерии. Отходит от ее начального отдела. Несколько ниже уровня головки малоберцовой кости направляется вниз, латеральнее задней большеберцовой артерии, близко к малоберцовой кости, по задней поверхности задней большеберцовой мыш-

цы, прикрытая сзади (с поверхности) длинным сгибателем большого пальца стопы. На уровне латеральной лодыжки распадается на *пяточные ветви, rr. calcanei*, следующие к голеностопному суставу и к пяточной сети, *rete calcaneum*.

От малоберцовой артерии отходит ряд ветвей.

1) *Прободающая ветвь, r. perforans*, начинается на 4—5 см выше латеральной лодыжки и, пройдя сквозь межкостную перепонку, направляется вниз по передней поверхности голени. Анастомозирует с латеральной передней лодыжковой артерией, *a. malleolaris anterior lateralis* (от передней большеберцовой артерии, *a. tibialis anterior*), принимая участие в образовании латеральной лодыжковой сети, *rete malleolare laterale*, и пяточной сети;

2) *Латеральные лодыжковые ветви, rr. malleolares laterales*, — небольшие сосуды,

входящие в состав латеральной лодыжковой сети. Анастомозируют с латеральной передней лодыжковой артерией (см. рис. 800).

3) *Соединительная ветвь, r. communicans*, — маленький ствол, отходит медиально на уровне лодыжек по задней поверхности большеберцовой кости и сливается с *a. tibialis posterior*.

3. *Медиальные лодыжковые ветви, rr. malleolares mediales* (см. рис. 789, 793), начинаются сзади медиальной лодыжки и, направляясь вперед, анастомозируют с медиальной передней лодыжковой артерией, *a. malleolaris anterior medialis* (от *a. tibialis anterior*) (см. рис. 800).

4. *Пяточные ветви, rr. calcanei* (см. рис. 793), всего 2—4, следуют к внутренней поверхности пятки, где, соединяясь с латеральными пяточными ветвями (от малоберцовой артерии), образуют пяточную сеть.

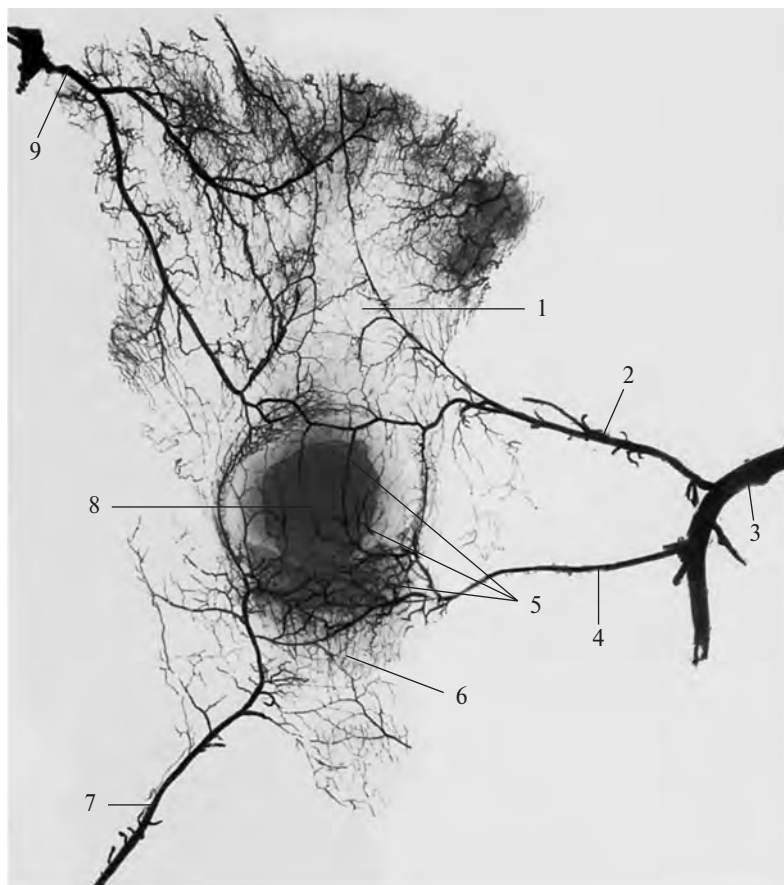


Рис. 791. Артерии, подходящие к надколеннику, ребенка 8 лет (фотография рентгенограммы.) (Препарат Г. Томиловой.)
(Видны большое костное ядро и хрящевой ободок надколенника.)

1 — сухожилие четырехглавой мышцы бедра; 2 — медиальная верхняя коленная артерия; 3 — подколенная артерия; 4 — медиальная нижняя коленная артерия; 5 — сеть надколенника; 6 — связка надколенника; 7 — передняя большеберцовая возвратная артерия; 8 — надколенник; 9 — латеральная верхняя коленная артерия.

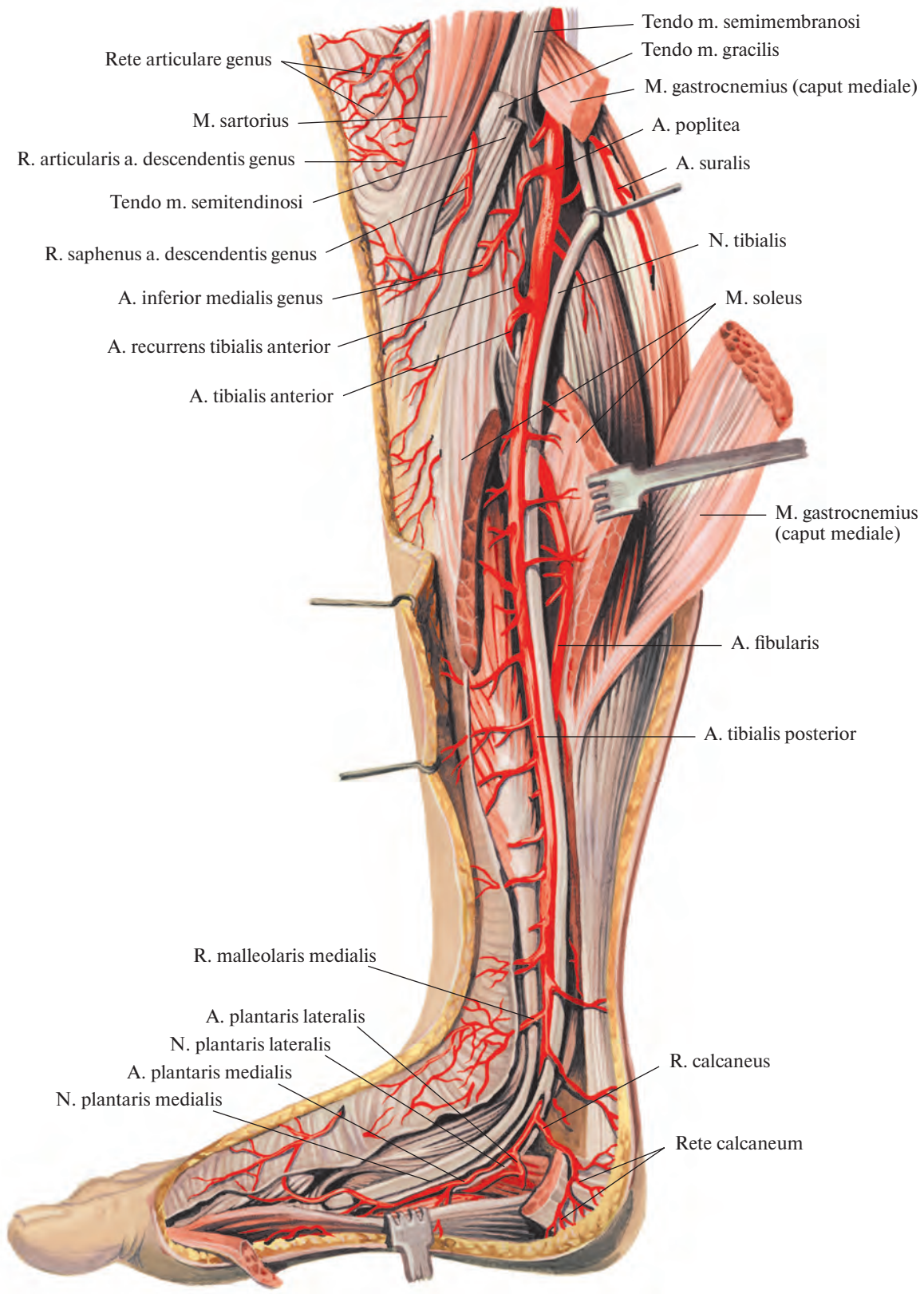


Рис. 792. Задняя большеберцовая артерия, а. tibialis posterior, и большеберцовый нерв, n. tibialis, правые. (Внутренняя поверхность.) (Медиальная головка икроножной мышцы и камбаловидная мышца перерезаны и оттянуты.)

5. Медиальная подошвенная артерия, *a. plantaris medialis* (рис. 794, 795), выйдя из-под *retinaculum mm. flexorum*, пролегает по медиальному краю подошвенной поверхности стопы между *m. abductor hallucis* и коротким сгибателем пальцев, *m. flexor digitorum brevis*, направляясь к I плюсневой кости. Проходя между указанными мышцами, артерия делится на две ветви — поверхностную и глубокую.

1) Поверхностная ветвь, *r. superficialis*, проникает через *m. abductor hallucis*, кровоснабжает ее и, направляясь вдоль внутреннего края стопы, достигает I пальца.

2) Глубокая ветвь, *r. profundus*, продолжает ход медиальной подошвенной артерии в борозде между *m. abductor hallucis* и *m. flexor digitorum brevis* до головки I плюсневой кости, питает указанные мышцы и кожу, анастомозирует с первой подошвенной плюсневой артерией, иногда прямо с подошвенной дугой.

6. Латеральная подошвенная артерия, *a. plantaris lateralis* (см. рис. 794, 795), по диаметру крупнее предыдущей. Выйдя из-под *m. abductor hallucis*, переходит на подошвенную поверхность стопы, где между *m. flexor digitorum brevis* и квадратной

мышцей подошвы, *m. quadratus plantae*, направляется слегка дугообразно к латеральному краю стопы. Далее она следует вперед и, достигнув основания V плюсневой кости, отдает *собственную подошвенную пальцевую артерию, a. digitalis plantaris propria*, к латеральному краю V пальца, а сама поворачивает в медиальную сторону и пролегает между самым глубоким слоем мышц подошвы — подошвенными межкостными мышцами, *mm. interossei plantares*, и более поверхностно расположенными кривой головкой мышцей, приводящей большой палец стопы, *m. adductor*

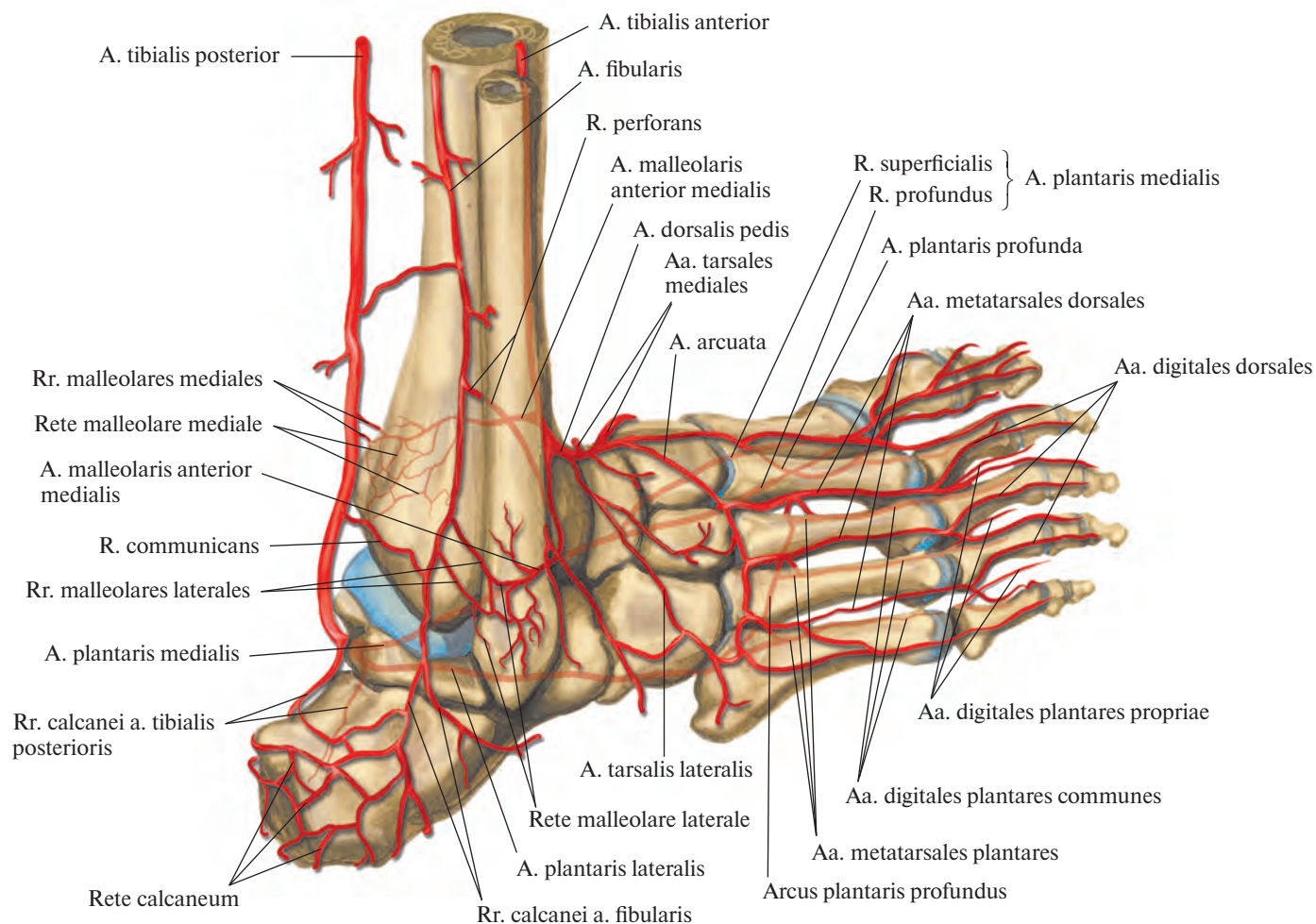


Рис. 793. Артерии области голеностопного сустава и стопы (полусхематично).

hallucis, и сухожилиями длинного сгибателя пальцев, *m. flexor digitorum longus*. Пройдя таким путем в медиальном направлении, артерия образует *глубокую подошвенную дугу, arcus plantaris profundus*. У первого межплюсневых промежутка, дуга соединяется с глубокой подошвенной артерией, *r. plantaris profundus* (от тыльной артерии стопы, *a. dorsalis pedis*). Иногда между латеральной и медиальной подошвенными артериями под подошвенным апоневрозом, на уровне начала сухожилий короткого сгибателя пальцев, образуется

поверхностная подошвенная дуга, arcus plantaris superficialis.

От глубокой подошвенной дуги отходят *подошвенные плюсневые артерии, aa. metatarsales plantares*, всего четыре. Они направляются кпереди в промежутках между плюсневыми костями. Дистальные концы этих артерий называются *общими подошвенными пальцевыми артериями, aa. digitales plantares communes*. На уровне основания первых фаланг каждая из них разделяется на две *собственные подошвенные пальцевые артерии, aa. digitales plantares propriae*, кото-

рые идут по обращенным один к другому краям пальцев.

Первая общая подошвенная пальцевая артерия дает три собственные подошвенные пальцевые артерии: одну — к медиальному краю II пальца и две — к сторонам I пальца.

От глубокой подошвенной дуги отходят также несколько мелких ветвей к мышцам и костям подошвенной поверхности стопы (рис. 796, 797) и *прободающие ветви, rr. perforantes* (см. «Тыльная артерия стопы, *a. dorsalis pedis*»).

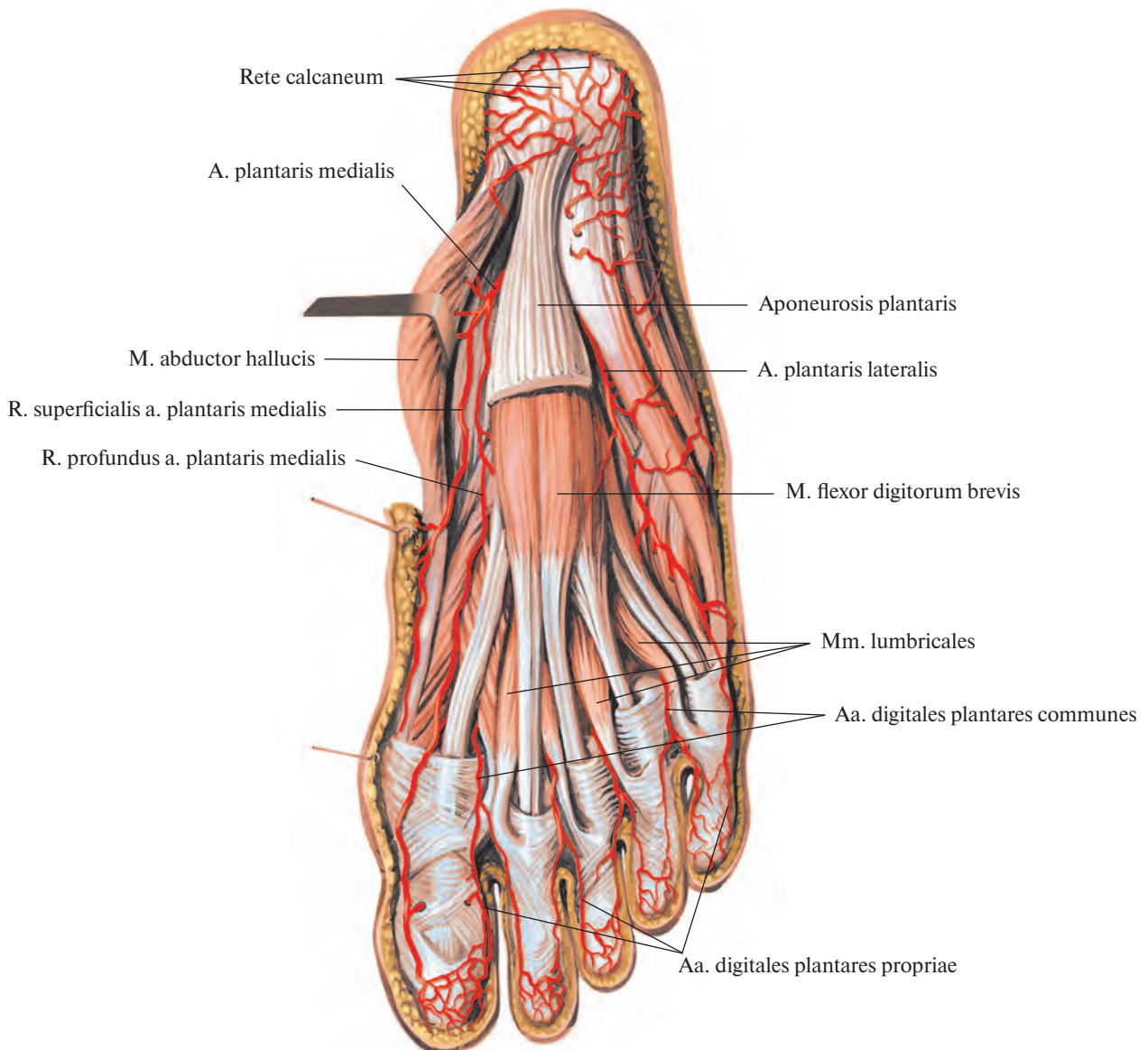


Рис. 794. Артерии стопы, правой. (Подошвенная поверхность.)
(Подошвенный апоневроз частично удален.)

Передняя большеберцовая артерия

Передняя большеберцовая артерия, a. tibialis anterior (рис. 798, 799; см. рис. 789), отсоединившись от подколенной артерии, направляется вперед, прободает в проксимальном отделе межкостную перепонку и выходит на переднюю поверхность голени. Там она идет по передней поверхности межкостной перепонки в сопровождении двух вен и глубокого малоберцового нерва, n. fibularis profundus, который сначала пролегает латерально, а затем пересекает ее и ме-

диально спускается вниз. В верхней трети голени артерия следует в глубине между передней большеберцовой мышцей, m. tibialis anterior, и длинным разгибателем пальцев, m. extensor digitorum longus, а с середины голени — между m. tibialis anterior и длинным разгибателем большого пальца стопы, m. extensor hallucis longus.

В дистальном отделе голени передняя большеберцовая артерия пролегает неглубоко и направляется на медиальную поверхность большеберцовой кости, а на уровне лодыжек идет по капсуле голеностопного

сустава, в области которого проходит под нижним удерживателем сухожилий мышц-разгибателей, retinaculum mm. extensorum inferius, на тыльную поверхность стопы, получая название тыльной артерии стопы.

На своем пути передняя большеберцовая артерия отдает ряд ветвей.

1. **Задняя большеберцовая возвратная артерия, a. recurrens tibialis posterior**, непостоянная, берет начало от передней большеберцовой артерии на задней поверхности голени и направляется кверху под подколенную мышцу, к коленному суставу; при-

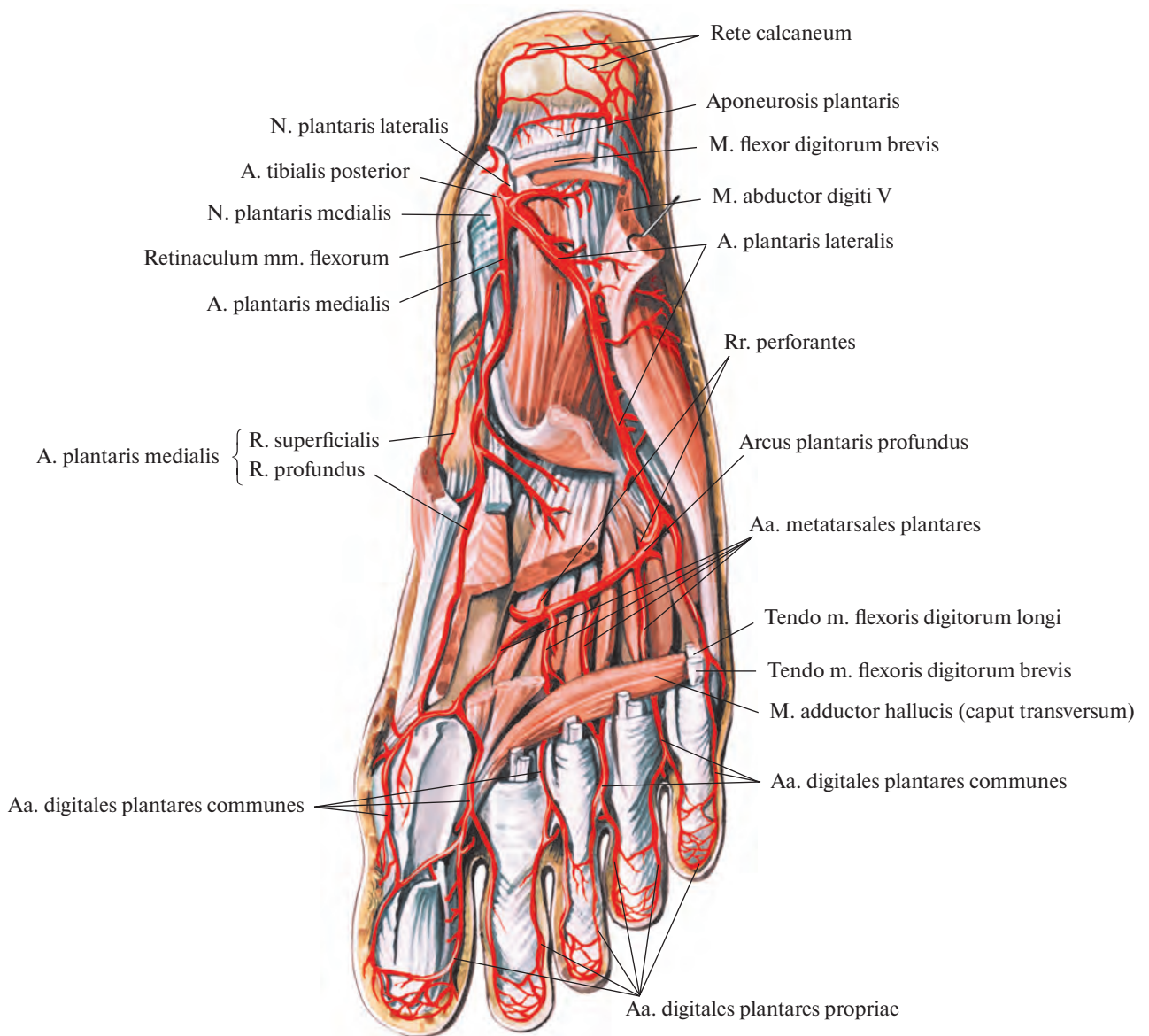


Рис. 795. Артерии стопы, правой. (Подошвенная поверхность.)
(Мышцы частично удалены.)

нимает участие в образовании коленной суставной сети.

2. *Передняя большеберцовая возвратная артерия, a. recurrens tibialis anterior*, отделяется от передней большеберцовой артерии сразу же после того, как та проходит сквозь межкостную перепонку на переднюю поверхность голени. Направляется вверх, проникает через толщу передней большеберцовой мышцы, вступает на переднюю поверхность латерального мыщелка большеберцовой кости, анастомозируя с латеральными и медиальными верхними и нижними коленными артериями и ветвями средней коленной артерии; как и предыдущая артерия, принимает участие в образовании коленной суставной сети (см. рис. 792, 800).

3. *Латеральная передняя лодыжковая артерия, a. malleolaris anterior lateralis*, отходит сразу перед голеностопным суставом; идет под сухожилием по длинному разгибателю пальцев кнаружи, на переднюю поверхность латеральной лодыжки, где включается в латеральную лодыжковую сеть. По пути анастомозирует с прободающей и латеральными лодыжковыми ветвями малоберцовой артерии (см. рис. 800), отдавая при этом несколько мелких стволов к голеностопному суставу.

4. *Медиальная передняя лодыжковая артерия, a. malleolaris anterior medialis*, отходит от передней большеберцовой артерии на том же уровне, что и латеральная. Направляясь медиально, следует под сухожилием передней большеберцовой мышцы на переднюю поверхность медиальной лодыжки и принимает участие в образовании лодыжковой сети.

5. *Тыльная артерия стопы, a. dorsalis pedis* (рис. 799; см. рис. 793), является продолжением передней большеберцовой артерии. Выходит из-под нижнего удерживателя сухожилий разгибателей и направляется вперед по тылу стопы, пролегая между длинным и коротким разгибателями большого пальца стопы. Достигнув межкостного промежутка между I и II плюсневыми костями, делится на глубокую подошвенную и первую тыльную плюсневую артерии.

Тыльная артерия стопы отдает ряд мелких ветвей.

1) *Медиальные предплюсневые артерии, aa. tarsales mediales*, отходят от тыльной артерии стопы в виде 2—3 небольших стволов, идут под сухожилием длинного разгибателя большого пальца стопы к медиальному краю стопы, принимая участие в образовании медиальной лодыжковой сети.

2) *Латеральная предплюсневая артерия, a. tarsalis lateralis*, берет начало на уровне переднего конца таранной кости, следует латерально, а затем вперед по костям

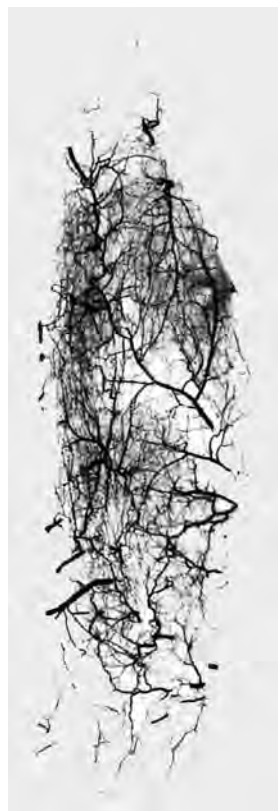

Рис. 796. Артерии короткого сгибателя пальцев стопы (фотография рентгенограммы.) (Препарат Г. Потапенко.)

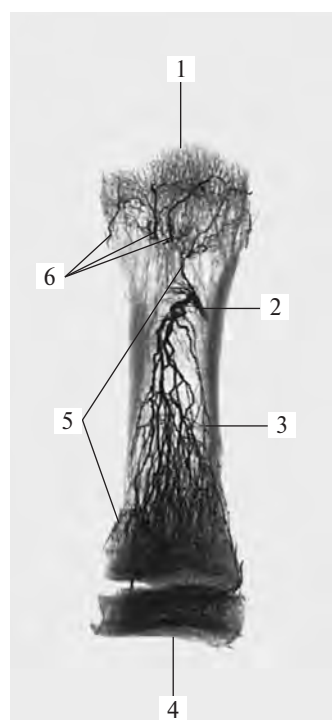


Рис. 797. Артерия I плюсневой кости (фотография рентгенограммы.) (Препарат Л. Кардашева.)

1 — головка плюсневой кости; 2 — питающая артерия; 3 — тело плюсневой кости; 4 — основание плюсневой кости; 5 — ветви питающей артерии; 6 — артерии головки.

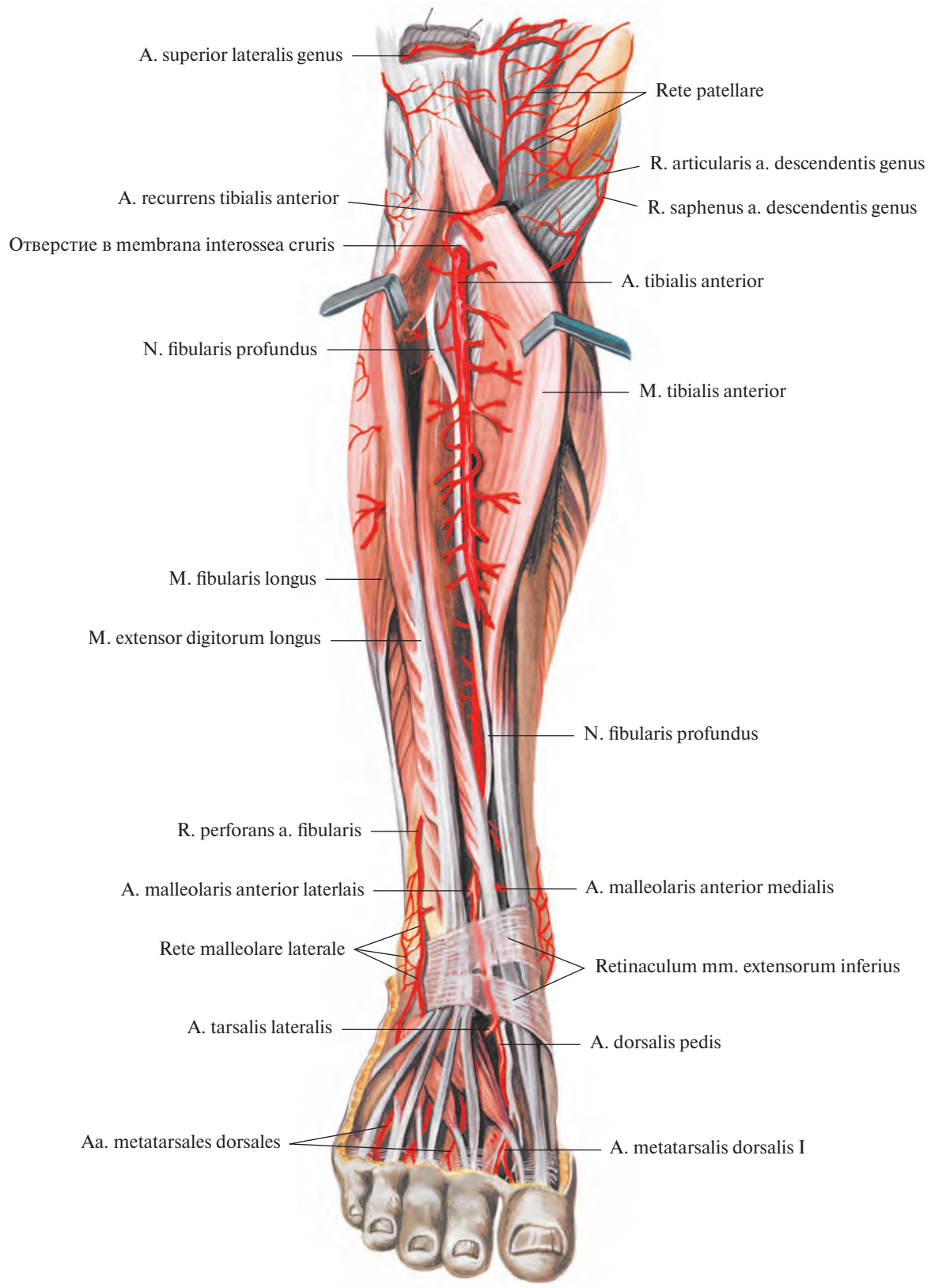


Рис. 798. Передняя большеберцовая артерия, а. tibialis anterior, и глубокий малоберцовый нерв, н. fibularis profundus, правые. (Передняя поверхность голени.)

предплюсны под коротким разгибателем пальцев, кровоснабжая его; достигнув основания V плюсневой кости, анастомозирует с дугообразной артерией.

3) *Дугообразная артерия, a. arcuata*, отделяется около проксимальной фаланги II плюсневой кости, проходит под коротким разгибателем пальцев, направляется латерально вперед к основанию V плюсневой кости, где соединяется с *a. tarsalis lateralis*, образуя артериальную дугу. От передней стенки дугообразной артерии начинаются II, III, IV *тыльные плюсневые артерии, aa. metatarsales dorsales*. Они представляют

собой прямо идущие, сравнительно тонкие сосуды, которые следуют вперед, пролегая в трех наружных межкостных промежутках на тыльных межкостных мышцах.

Начальные отделы II, III, IV тыльных плюсневых артерий анастомозируют у оснований плюсневых костей через промежутки между ними с подошвенными плюсневыми артериями посредством слабо развитых *прободающих ветвей, rr. perforantes*. На уровне головок плюсневых костей или несколько дистальнее каждая тыльная плюсневая артерия распадается на две *тыльные пальцевые артерии, aa. digitales*

dorsales, направляющиеся кпереди вдоль обращенных один к другому краев тыльной поверхности пальцев.

4) *Первая тыльная плюсневая артерия, a. metatarsalis dorsalis prima*, — одна из двух конечных ветвей тыльной артерии стопы. Она идет в первом межкостном промежутке по тыльной межкостной мышце, отдавая три *тыльные пальцевые артерии, aa. digitales dorsales*: две к I пальцу и одну — к медиальной поверхности II пальца.

5) *Глубокая подошвенная артерия, a. plantaris profunda*, является второй конечной ветвью тыльной артерии стопы.

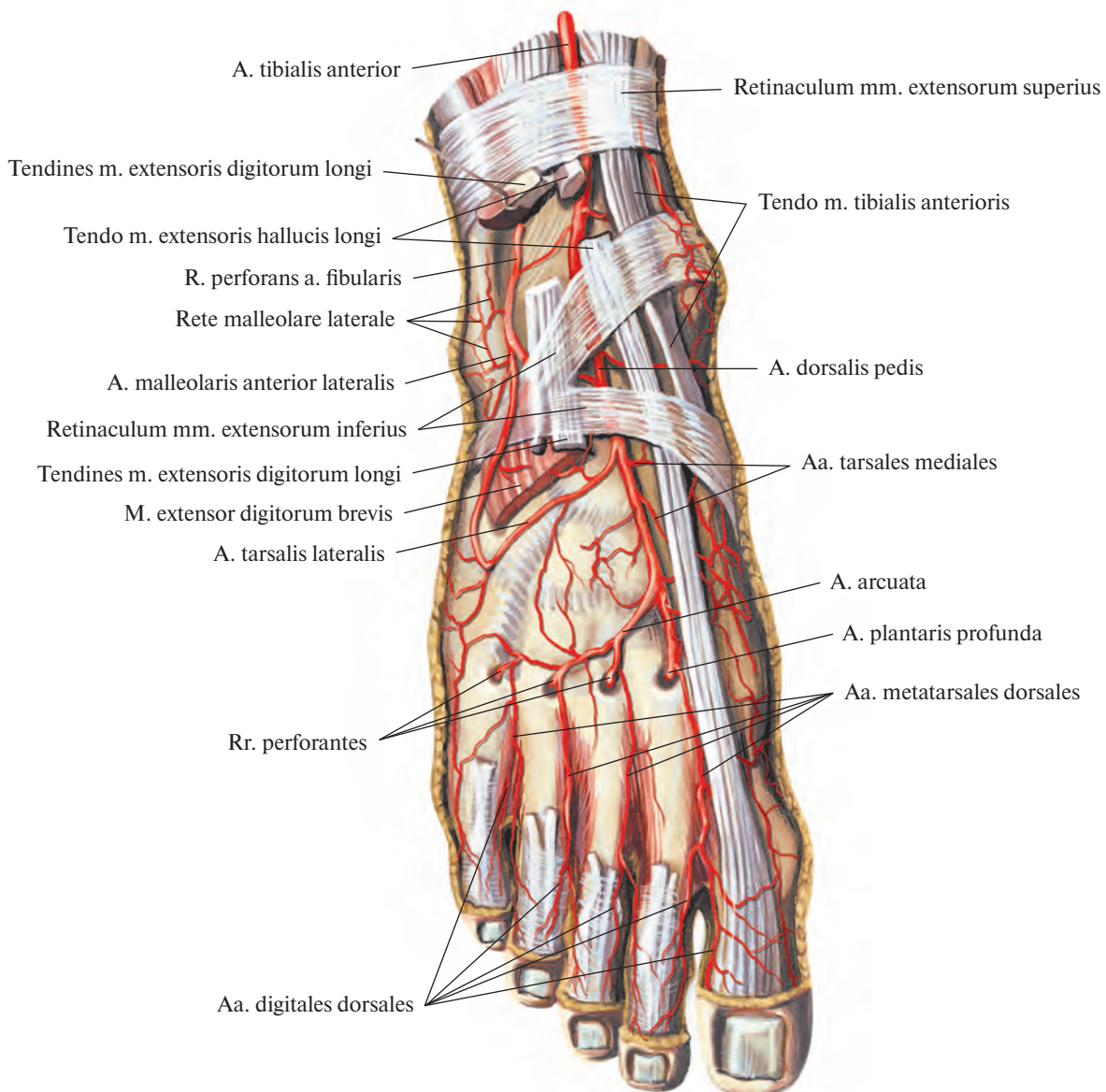
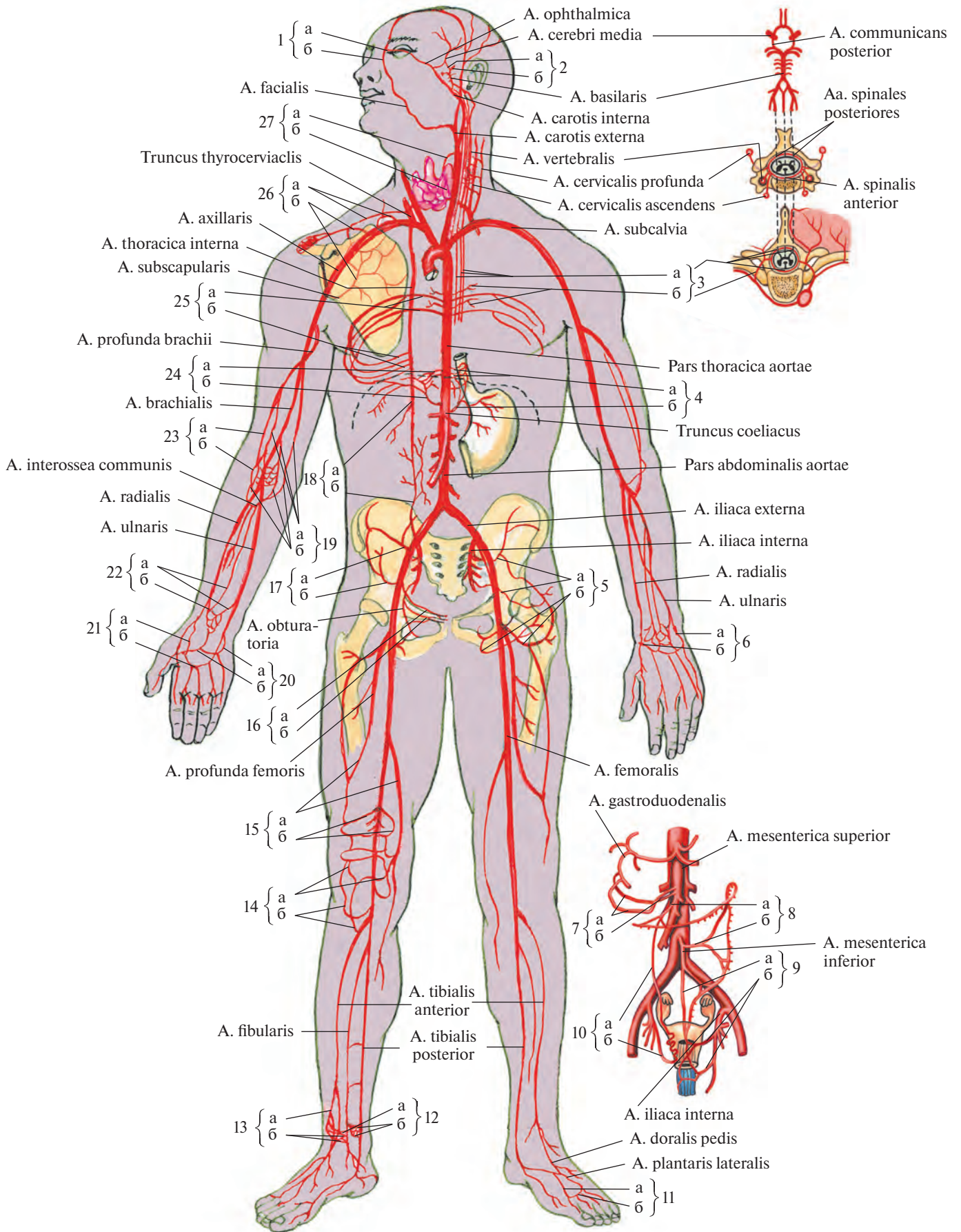


Рис. 799. Артерии стопы, правой. (Тыльная поверхность.)
(Сухожилия разгибателей пальцев частично удалены.)



Она прободает у начала первого межкостного промежутка I тыльную межкостную мышцу и переходит на подошвенную поверхность стопы, анастомозируя с конечным отделом латеральной подошвенной артерии (от задней большеберцовой артерии); образует подошвенную дугу (см. рис. 795, 800).

АРТЕРИАЛЬНЫЕ СЕТИ

На нижней конечности имеется ряд анастомозов между крупными артериальными стволами и их ветвями, которые, особенно в области суставов, формируют артериальные сети (рис. 800).

1. **Коленная суставная сеть, rete articulare genuis** (см. рис. 783, 792), представляет собой густую артериальную сеть, в образовании которой принимают участие ветви нисходящей коленной артерии (от бедренной артерии), латеральных и медиальных верхних и нижних и средней коленных артерий (все от подколенной артерии), ответвления ветви, огибающей малоберцовую кость (от задней большеберцовой артерии), ветви передней и задней большеберцовых возвратных артерий (от передней большеберцовой артерии).

2. **Сеть надколенника, rete patellare** (см. рис. 785, 790, 791, 798), является обособленной частью коленной суставной сети, располагается вокруг надколенника. Формируется концевыми ответвлениями сосудов, образующих коленную суставную сеть.

3. **Медиальная лодыжковая сеть, rete malleolare mediale** (см. рис. 793), находится на медиальной лодыжке, формируется

медиальными лодыжковыми ветвями задней большеберцовой артерии и ветвями медиальной передней лодыжковой артерии (от передней большеберцовой артерии) и медиальных предплюсневых артерий (от тыльной артерии стопы).

4. **Латеральная лодыжковая сеть, rete malleolare laterale** (см. рис. 793, 798, 799), располагается на латеральной лодыжке. Образуется за счет латеральных лодыжковых ветвей и ответвлений продобавляющей ветви малоберцовой артерии, ветвей латеральной передней лодыжковой артерии (от передней большеберцовой артерии) и задних ветвей латеральной предплюсневой артерии (от тыльной артерии стопы).

5. **Пяточная сеть, rete calcaneum** (см. рис. 789, 792, 794, 795), залегает на задней поверхности бугра пяточной кости. В образовании этой сети принимают участие пяточные ветви малоберцовой и задней большеберцовой артерий.

ВЕНЫ БОЛЬШОГО КРУГА КРОВООБРАЩЕНИЯ

СИСТЕМА ВЕРХНЕЙ ПОЛОЙ ВЕНЫ

ВЕРХНЯЯ ПОЛАЯ ВЕНА

Верхняя полая вена, v. cava superior (рис. 801), образуется в переднем средостении, сзади хряща правого I ребра, у грудины, путем слияния двух, правой и левой, плечеголовных вен, vv. brachiocephalicae dextra et sinistra. Направляется вниз, у II ребра вступает в перикардальную полость, а несколько ниже, на уровне соеди-

нения хряща правого III ребра с грудиной, впадает в правое предсердие.

Впереди верхней полой вены располагаются тимус и ограниченное листками плевры правое легкое. Правая стенка вены прилегает к средостенной части париетальной плевры правого легкого и правому диафрагмальному нерву, n. phrenicus dexter, левая стенка соприкасается с восходящей частью аорты, pars ascendens aortae. Нижний отдел задней стенки примыкает к передней поверхности корня правого легкого.

Верхняя полая вена клапанов не имеет.

Сзади, на уровне верхнего края правого бронха, непосредственно перед вступлением в перикард, в верхнюю полую вену впадает непарная вена.

Непарная и полунепарная вены

Непарная вена, v. azygos, и полунепарная вена, v. hemiazygos (рис. 802), собирают кровь главным образом из стенок брюшной и грудной полостей. Обе вены начинаются в нижнем отделе поясничной области: непарная — справа, полунепарная — слева — как продолжение восходящих поясничных вен.

Правая и левая восходящие поясничные вены, vv. lumbales ascendentes dextra et sinistra, сообщаются внизу с общими подвздошными венами, vv. iliacae communes, или с латеральными крестцовыми венами, vv. sacrales laterales, и следуют кверху, располагаясь позади большой поясничной мышцы и впереди поперечных отростков поясничных позвонков. Там они широко анастомозируют с поясничными венами, vv. lumbales, представляя как бы систему анастомозов между ними.

Рис. 800. Наиболее крупные артериальные анастомозы (схема).

(Цифрами обозначены анастомозы, буквами — артерии, их непосредственно образующие.)

Анастомоз между: 1 — a. carotis externa и a. carotis interna: а — a. dorsalis nasi, б — a. angularis; 2 — a. carotis interna и a. subclavia: а — a. communicans posterior, б — a. cerebri posterior; 3 — a. subclavia и pars thoracica aortae: а — aa. spinales posteriores et anterior; б — rr. spinales aa. intercostales posteriores; 4 — pars thoracica aortae и pars abdominalis aortae: а — rr. oesophageales, б — a. gastrica sinistra; 5 — a. iliaca interna и a. femoralis: а — aa. gluteae superior et inferior, б — aa. circumflexae femoris medialis et lateralis; 6 — a. radialis и a. ulnaris: а — r. carpalis dorsalis a. radialis, б — r. carpalis dorsalis a. ulnaris; 7 — truncus coeliacus и a. mesenterica superior: а — aa. pancreaticoduodenales superiores anterior et posterior, б — a. pancreaticoduodenalis inferior; 8 — a. mesenterica superior и a. mesenterica inferior: а — a. colica media, б — a. colica sinistra; 9 — a. mesenterica inferior и a. iliaca interna: а — a. rectalis superior, б — aa. rectales media et inferior; 10 — pars abdominalis aortae и a. iliaca interna: а — a. ovarica, б — a. uterina; 11 — a. tibialis anterior и a. tibialis posterior: а — a. plantaris profunda, б — arcus plantaris profundus; 12 — a. tibialis anterior и a. tibialis posterior: а — a. malleolaris anterior medialis, б — rr. malleolares mediales a. tibialis posterioris; 13 — a. tibialis anterior и a. tibialis posterior: а — a. malleolaris anterior lateralis, б — rr. malleolares laterales a. fibularis; 14 — a. poplitea и a. tibialis anterior: а — aa. inferiores medialis et lateralis genus, б — aa. recurrentes tibiales anterior et posterior; 15 — a. femoralis и a. poplitea: а — a. perforans от a. profunda femoris и a. descendens genus, б — aa. superiores medialis et lateralis genus; 16 — a. iliaca externa и a. iliaca interna: а — r. pubicus a. epigastricae inferioris, б — r. pubicus a. obturatoriae; 17 — a. iliaca interna и a. iliaca externa: а — a. iliolumbalis, б — a. circumflexa ilium profunda; 18 — a. subclavia и a. iliaca externa: а — a. epigastrica superior, б — a. epigastrica inferior; 19 — a. brachialis и a. ulnaris: а — aa. collaterales ulnares superior et inferior и a. collateralis media, б — rr. anterior et posterior a. recurrentis ulnaris и a. interossea recurrens; 20 — a. ulnaris и a. radialis: а — r. palmaris profundus a. ulnaris, б — a. radialis; 21 — a. radialis и a. ulnaris: а — r. palmaris superficialis a. radialis, б — arcus palmaris superficialis; 22 — a. ulnaris и a. radialis: а — r. carpalis palmaris a. ulnaris и a. interossea anterior, б — r. carpalis palmaris a. radialis; 23 — a. brachialis и a. radialis: а — a. collateralis radialis, б — a. recurrens radialis; 24 — pars thoracica aortae и pars abdominalis aortae: а — aa. phrenicae superiores, б — a. phrenica inferior; 25 — pars thoracica aortae и a. subclavia: а — aa. intercostales posteriores, б — rr. intercostales anteriores a. thoracicae internae; 26 — a. subclavia и a. axillaris: а — a. suprascapularis и a. transversa colli, б — a. circumflexa scapulae и a. thoracoacromialis; 27 — a. carotis externa и a. subclavia: а — a. thyroidea superior, б — a. thyroidea inferior.

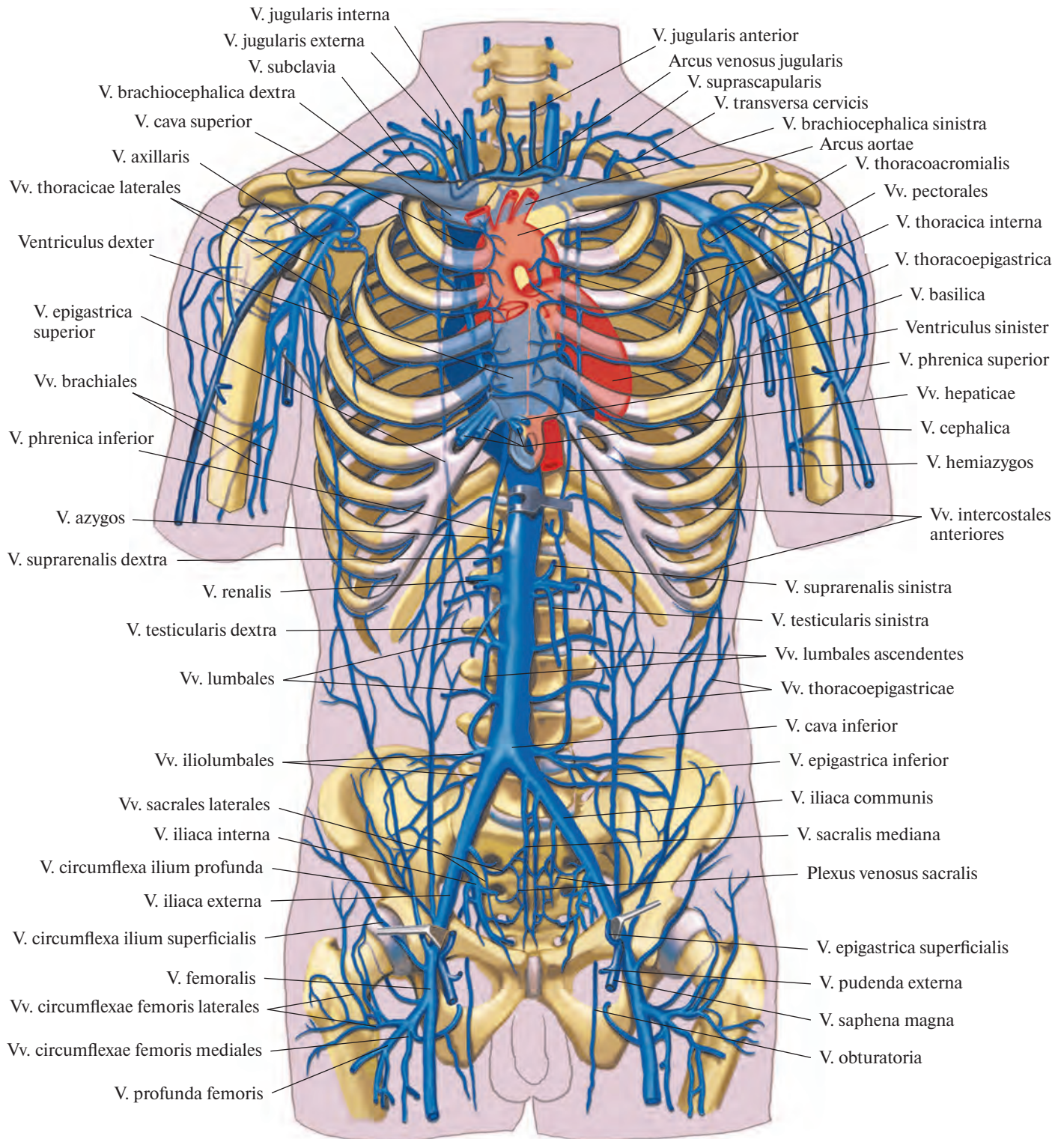


Рис. 801. Сердце и системы верхней и нижней полых вен; вид спереди (полусхематично).

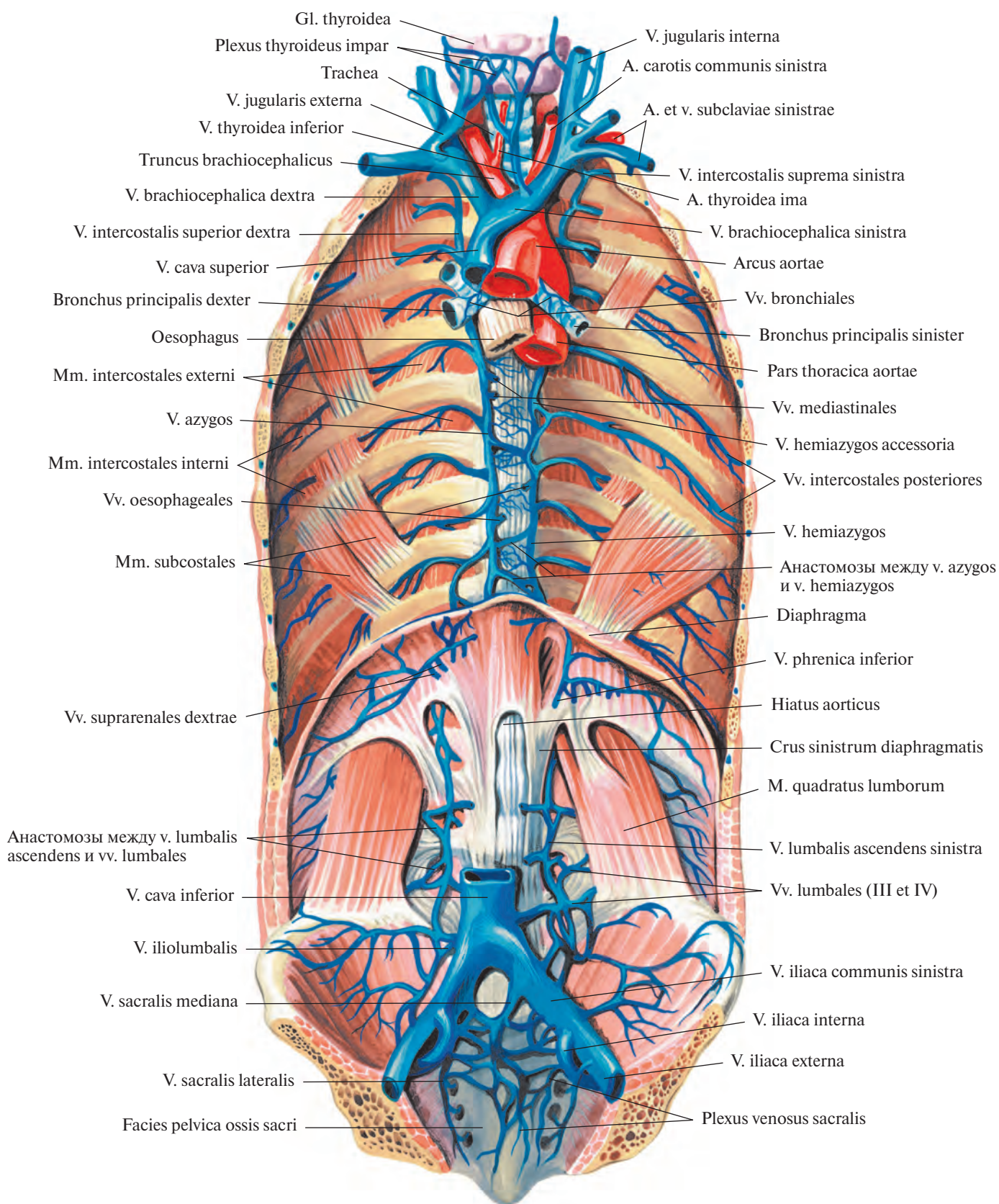


Рис. 802. Непарная вена, v. azygos; полунепарная вена, v. hemiazygos, и добавочная полунепарная вена, v. hemiazygos accessoria; вид спереди. (Париетальная плевра и брюшина, а также внутригрудная и внутрибрюшинная фасции удалены.)

Направляясь далее вверх, правая и левая восходящие поясничные вены постепенно приближаются к срединной плоскости и, достигнув I поясничного позвонка, пролегают по переднелатеральной поверхности тел позвонков. Затем обе они через щель в диафрагме проникают в грудную полость. Каждую из них сопровождает большой внутренностный нерв, n. splanchnicus major.

Вступив в заднее средостение, восходящие поясничные вены получают другое название: правая становится непарной, а левая полунепарной веной.

Непарная вена направляется вверх по правой переднелатеральной поверхности грудного отдела позвоночного столба, пересекает спереди правые задние межреберные артерии, aa. intercostales posteriores dextrae, пролегая сзади правой стенки пищевода, справа от нисходящей части аорты и грудного протока.

Достигнув IV—V грудного позвонка, непарная вена отклоняется немного вправо и назад, огибает заднюю поверхность корня легкого и на уровне тела III грудного позвонка поворачивает вперед. Образуя дугу непарной вены, *arcus venae azygos*, обращенную выпуклостью кверху, она перебирается через правый бронх и сразу же вливается в верхнюю полую вену. У места впадения имеет два клапана.

Притоками непарной вены являются полунепарная вена; правая верхняя межреберная вена; правые задние межреберные вены (IV—XI), в том числе правая подреберная вена; *верхние диафрагмальные вены*, vv. *phrenicae superiores*; *пищеводные вены*, vv. *oesophageales*; *перикардиальные вены*, vv. *pericardiacae*; *бронхиальные вены*, vv. *bronchiales*, и *медиастинальные вены*, vv. *mediastinales* (последние могут вливаться в полунепарную вену).

Правая верхняя межреберная вена, v. *intercostalis superior dextra*, собирает кровь в трех верхних межреберных промежутках (первом—третьем); в непарную вену впадает рядом с ее дугой.

Полунепарная вена, вступив в грудную полость, направляется вверх по левой латеральной поверхности позвоночного столба, сзади и левее аорты, пересекая спереди задние межреберные артерии, aa. intercostales posteriores.

Достигнув X—XII грудных позвонков полунепарная вена заворачивает вправо и идет по передней поверхности позвоночного столба сзади аорты, пищевода и грудного протока. Затем она поперек или наискось (снизу вверх и слева направо) пересекает переднюю поверхность позвоночного столба и на уровне VIII грудного позвонка впадает в непарную вену.

Полунепарная вена короче и несколько тоньше, чем непарная. Она принимает до-

бавочную полунепарную вену; левые задние межреберные вены (VII—XI) из 4—6 нижних межреберий, в том числе левую подреберную вену, и *пищеводные вены*, vv. *oesophageales*.

Добавочная полунепарная вена, v. *hemiazygos accessoria*, пролегает в заднем средостении. Она образуется из 3—4 верхних задних межреберных вен левой стороны и следует сверху вниз по левой латеральной поверхности позвоночного столба, может впадать непосредственно в непарную вену. Анастомозирует с левой плечеголовной веной.

Задние межреберные вены, vv. *intercostales posteriores*, правые и левые (см. рис. 802), располагаются во всех межреберных промежутках между внутренними и наружными межреберными мышцами. Каждая межреберная вена вместе с межреберной артерией и межреберным нервом, n. *intercostalis*, образуют сосудисто-нервный пучок межреберья. Венозный сосуд, который следует вдоль нижнего края XII ребра, называется *подреберной веной*, v. *subcostalis*. Вены, отводящие кровь от верхних межреберий, сливаясь, формируют правую и левую верхние межреберные вены.

Девять—десять верхних задних межреберных вен в передних отделах межреберий анастомозируют с передними межреберными венами. Остальные задние межреберные вены и подреберная вена не соединяются с внутренней грудной веной.

Каждая задняя межреберная вена в заднем отделе межреберного промежутка принимает *дорсальную вену*, v. *dorsalis*, которая собирает кровь от кожи и мышц спины, от позвоночных венозных сплетений — по *межпозвоночным венам*, vv. *intervertebrales* (см. рис. 835), и от спинного мозга и его оболочек — по *спинномозговым венам*, vv. *spinales* (см. рис. 836).

В устьях задних межреберных вен имеются клапаны.

Плечеголовные вены

Плечеголовные вены, vv. *brachiocephalicae* (см. рис. 801, 802), правая и левая, собирают кровь от головы, шеи и верхних конечностей.

Каждая плечеголовная вена образуется в области верхней апертуры грудной клетки, сзади соответствующего грудино-ключичного сустава, из двух вен — внутренней яремной вены, v. *jugularis interna*, и подключичной вены, v. *subclavia*.

Правая плечеголовная вена v. *brachiocephalica dextra*, начинается сзади правого грудино-ключичного сустава, спускается почти вертикально к медиальному концу I ребра, где сливается с одноименной веной противоположной стороны. Правая

стенка вены прилегает к париетальной плевре, образующей здесь купол плевры.

Левая плечеголовная вена, v. *brachiocephalica sinistra*, вдвое длиннее правой. От места своего образования направляется косо сверху вниз слева направо сзади рукоятки грудины и почти под прямым углом сливается с правой плечеголовной веной. Своей задней стенкой она прилегает к дуге аорты и ее ветвям, сзади ее пересекают блуждающий и диафрагмальный нервы.

Плечеголовные вены имеют притоки.

1) *Нижние щитовидные вены*, vv. *thyroideae inferiores* (см. рис. 802), всего 1—3, начинаются из *непарного щитовидного сплетения*, *plexus thyroideus impar*, которое располагается на передней поверхности шейной части трахеи и нижнего отдела щитовидной железы. Это сплетение соединяется с верхними щитовидными венами, венами трахеи, гортани и пищевода.

В нижнюю щитовидную вену впадает *нижняя гортанная вена*, v. *laryngea inferior*, которая собирает кровь с гортани в области надгортаника и несколько ниже его, анастомозируя с верхней щитовидной веной, v. *thyroidea superior*.

Самая нижняя щитовидная вена (при ее наличии) вливается в левую плечеголовную вену.

2) *Позвоночная вена*, v. *vertebralis* (см. рис. 803, 835), парная, начинается у затылочной кости в области задней периферии большого отверстия и анастомозирует там с затылочной веной.

Сопровождающая позвоночную артерию, позвоночная вена образует вокруг нее сплетение и принимает на своем протяжении кровь от позвоночных венозных сплетений и глубоких вен шеи.

Выйдя через поперечное отверстие VI, а иногда VII шейного позвонка, позвоночная вена направляется вперед, пролегал впереди подключичной артерии и впадает в начальный отдел плечеголовной вены. У устья позвоночной вены есть клапаны.

Позвоночная вена имеет притоки.

1) *Затылочная вена*, v. *occipitalis*, получает кровь от *подзатылочного венозного сплетения*, *plexus venosus suboccipitalis*, расположенного в глубоких слоях подзатылочных мышц. Может анастомозировать как с наружной яремной веной, так и с ее ветвью — задней ушной веной. Иногда, сопутствуя одноименной артерии, затылочная вена впадает во внутреннюю яремную вену.

2) *Передняя позвоночная вена*, v. *vertebralis anterior*, начинается от подзатылочного венозного сплетения на уровне I шейного позвонка, направляется книзу, сопровождая восходящую шейную артерию,

a. cervicalis ascendens, и вливается в конечный участок v. vertebralis.

3) *Добавочная позвоночная вена, v. vertebralis accessoria*, дренируя позвоночное венозное сплетение, фактически дублирует v. vertebralis. Спускается вниз, проходит по передней поверхности поперечных отростков всех шейных позвонков и соединяется с конечным отделом v. vertebralis.

3. *Наивысшие межреберные вены, vv. intercostales supremae*, правая и левая, собирают кровь соответственно из 2—3 правых верхних межреберий и 3—4 левых.

Правая наивысшая межреберная вена чаще впадает непосредственно в правую плечеголовную вену, реже в непарную вену; левая — в левую плечеголовную вену либо в добавочную полунепарную вену, в последнем случае она всегда имеет связь с плечеголовной веной.

4. *Глубокая шейная вена, v. cervicalis (colli) profunda* (см. рис. 803), парная, начинается в области задней дуги атланта, над полуостистой мышцей, от наружного позвоночного венозного сплетения. Анастомозируя с затылочной веной, следует вниз сзади поперечных отростков шейных позвонков; отводит кровь от подзатылочных мышц. Иногда вливается в плечеголовную вену, а чаще в позвоночную.

5. *Внутренние грудные вены, vv. thoracicae internae* (см. рис. 778, 801), по две с каждой стороны, начинаются в брюшной стенке под названием верхних надчревных вен.

Верхние надчревные вены, vv. epigastricae superiores, направляются вверх, огибают заднюю поверхность реберной дуги и вступают в грудную полость, где идут по бокам внутренней грудной артерии, а. thoracica interna, уже как внутренние грудные вены.

Внутренние грудные вены собирают кровь из верхнего отдела передней брюшной стенки и анастомозируют с нижней надчревной веной, v. epigastrica inferior, которая относится к системе нижней полой вены, v. cava inferior.

В верхние грудные вены впадают парные *мышечно-диафрагмальные вены, vv. musculophrenicae*; *передние межреберные вены, vv. intercostales anteriores*, из передних отделов 9—10 верхних межреберий (в устьях этих вен имеются клапаны), а также прободящие вены, vv. perforantes (в том числе идущие от молочной железы). Кроме того, к ним подходят *подкожные вены живота, vv. subcutaneae abdominis*.

По пути внутренние грудные вены левой и правой сторон анастомозируют между собой. Вены каждой стороны заканчиваются, сливаясь в один ствол. Все они имеют клапаны.

Левая внутренняя грудная вена впадает в левую плечеголовную вену, правая —

в правую плечеголовную вену или непосредственно в верхнюю полую вену.

6. *Левая верхняя межреберная вена, v. intercostalis superior sinistra*, отводит кровь от первого межреберного промежутка и вливается в левую плечеголовную вену.

7. Небольшие вены из органов средостения: 1) *вены тимуса, vv. thymicae*; 2) *медиастинальные вены, vv. mediastinales*; 3) *перикардальные вены, vv. pericardicae*; 4) *пищеводные вены, vv. oesophageales*; 5) *бронхиальные вены, vv. bronchiales*; 6) *трахеальные вены, vv. tracheales*; 7) *перикардодиафрагмальные вены, vv. pericardiacophrenicae*.

ВЕНЫ ГОЛОВЫ И ШЕИ

Основным венозным коллектором, куда поступает кровь от головы и шеи, является внутренняя яремная вена, v. jugularis interna. Она простирается от основания черепа до надключичной ямки, где сливается с подключичной веной, v. subclavia, образуя плечеголовную вену, v. brachiocephalica.

Внутренняя яремная вена получает большую часть венозной крови из полости черепа и от мягких тканей головы и органов шеи.

Кроме внутренней яремной вены венозную кровь от мягких тканей головы и шеи принимает наружная яремная вена, v. jugularis externa.

Наружная яремная вена

Наружная яремная вена, v. jugularis externa (рис. 803, 804), образуется на уровне угла нижней челюсти под ушной раковиной путем слияния одного из двух стволов задней ушной вены с занижнечелюстной веной. Спускается отвесно вниз по наружной поверхности грудино-ключично-сосцевидной мышцы, пролегая непосредственно под подкожной мышцей шеи. Примерно на середине грудино-ключично-сосцевидной мышцы она достигает ее заднего края и следует по нему; не дойдя до ключицы, прободает поверхностную пластинку фасции шеи и впадает либо в подключичную вену, либо во внутреннюю яремную вену, а иногда в венозный угол — место их слияния. У наружной яремной вены есть клапаны.

Задняя ушная вена, v. auricularis posterior, собирает кровь из мягких тканей сзади ушной раковины. Имеет связь с сосцевидной эмиссарной веной, v. emissaria mastoidea.

У наружной яремной вены есть притоки.

1. *Затылочная вена, v. occipitalis*, получает кровь от мягких тканей затылочной области. Впадает в наружную яремную вену ниже задней ушной. Иногда, сопутствуя

затылочной артерии, вливается во внутреннюю яремную вену.

2. *Надлопаточная вена, v. suprascapularis*, сопровождает одноименную артерию в виде двух стволов, которые соединяются в один ствол, впадающий в конечный отдел наружной яремной вены или в подключичную вену.

3. *Поперечные вены шеи, vv. transversae cervicis (colli)*, являются спутницами одноименной артерии, причем иногда они вливаются в наружную яремную вену общим стволом с надлопаточной веной.

4. *Передняя яремная вена, v. jugularis anterior*, образуется из кожных вен подбородочной области, направляется вниз рядом с срединной линией шеи, пролегая вначале по наружной поверхности челюстно-подъязычной мышцы, а затем — по передней поверхности грудино-щитовидной мышцы. Над яремной вырезкой грудины передние яремные вены обеих сторон вступают в межфасциальное надгрудинное пространство и соединяются между собой с помощью хорошо развитого анастомоза — *яремной венозной дуги, arcus venosus jugularis*. Затем передняя яремная вена отклоняется наружу и, пройдя сзади грудино-ключично-сосцевидной мышцы, вливается в наружную яремную вену перед ее впадением в подключичную вену, реже непосредственно в подключичную вену.

Можно отметить, что передние яремные вены обеих сторон иногда соединяются, образуя срединную вену шеи.

Внутренняя яремная вена

Внутренняя яремная вена, v. jugularis interna (рис. 805; см. рис. 802, 803, 810), начинается в яремном отверстии черепа, занимая его заднюю, большую, часть. Начальный отдел вены несколько расширен — это *верхняя луковича яремной вены, bulbus superior venae jugularis*. От луковичи ствол внутренней яремной вены идет вниз, прилегая сначала к задней стенке внутренней сонной артерии, а затем к передней стенке наружной сонной артерии.

Ниже верхнего края гортани внутренняя яремная вена располагается в сонном треугольнике, сзади грудино-ключично-сосцевидной мышцы, m. sternocleidomastoideus, в одном соединительнотканном влаглище с общей сонной артерией, a. carotis communis, и с блуждающим нервом, n. vagus; вместе они образуют сосудисто-нервный пучок шеи. В этом пучке v. jugularis interna лежит латерально, a. carotis communis — медиально, n. vagus — между ними и сзади.

Выше грудино-ключичного сустава нижний конец внутренней яремной вены перед ее соединением с подключичной веной расширяется, образуя *нижнюю лукови-*

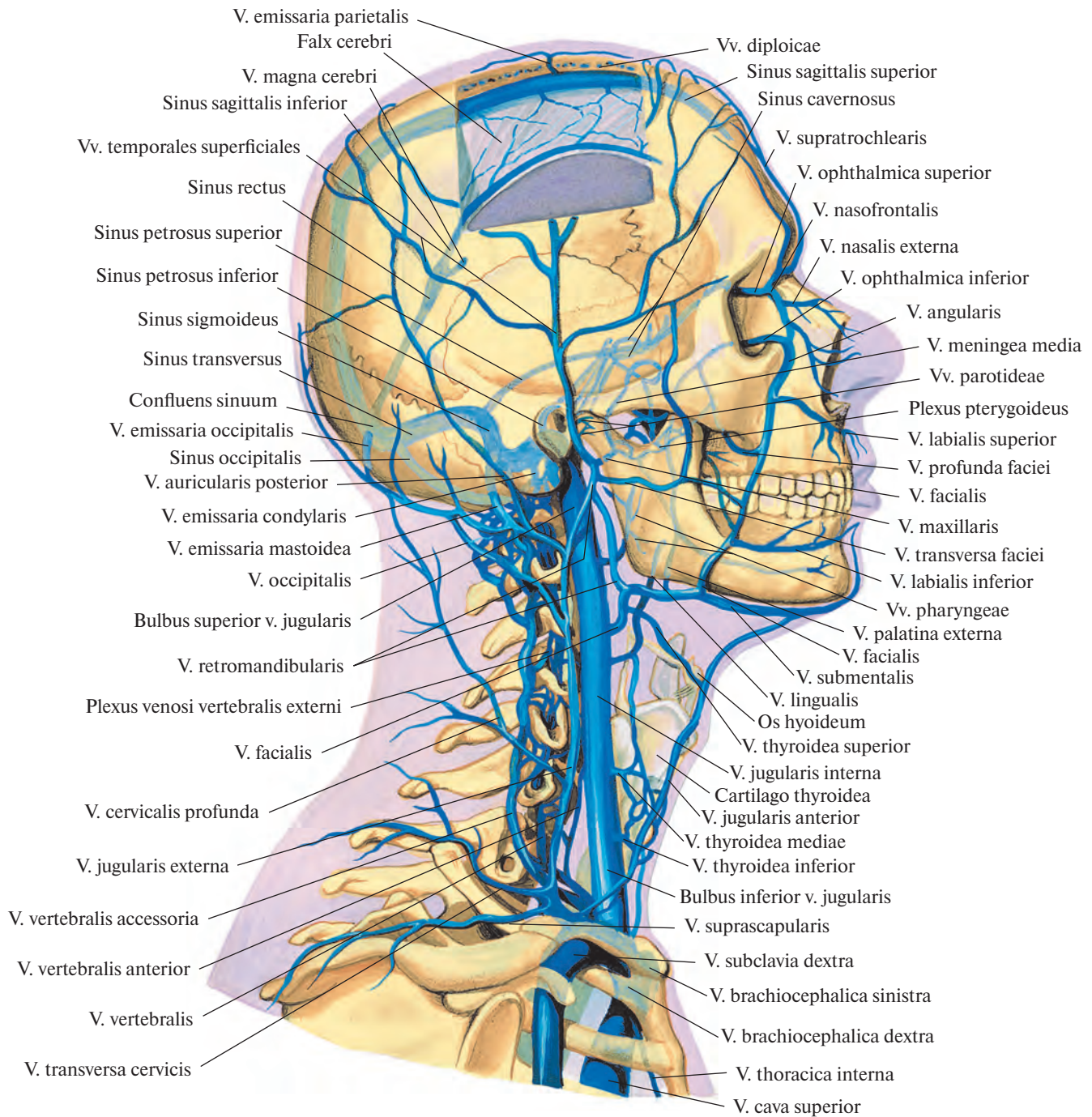


Рис. 803. Вены головы и шеи; вид справа (полусхематично).
(Часть теменной кости удалена; видны диплоические и эмиссарные вены.)

цу яремной вены, *bulbus inferior venae jugularis*. У луковицы в ее верхнем отделе и у места слияния внутренней яремной и подключичной вен имеются клапаны.

Сзади грудино-ключичного сустава внутренняя яремная вена соединяется с подключичной, образуя плечеголовную вену, *v. brachiocephalica*. Правая внутренняя

яремная вена часто бывает более развита, чем левая.

Все притоки внутренней яремной вены делят на внутричерепные и внечерепные.

Внутричерепные притоки

К внутричерепным притокам внутренней яремной вены относятся: 1) синусы

твёрдой мозговой оболочки, 2) вены глазницы, 3) вены внутреннего уха, 4) диплоические вены, 5) эмиссарные вены, 6) мозговые вены.

Синусы твёрдой мозговой оболочки

Синусы твёрдой мозговой оболочки, sinus durae matris (рис. 806; см. рис. 803, 818), — это

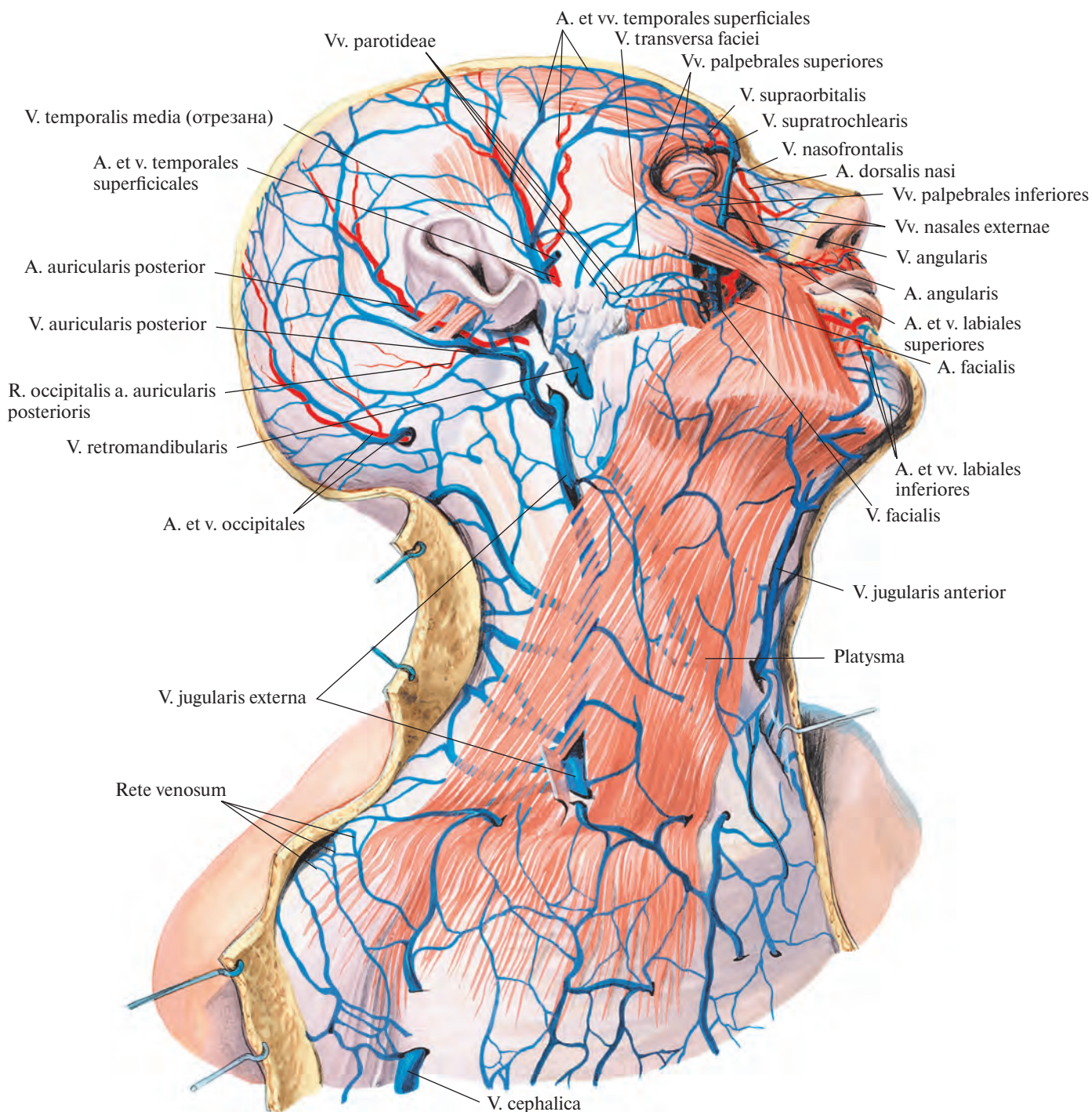


Рис. 804. Поверхностные вены головы и шеи; вид справа.
(Кожа и подкожная клетчатка удалены.)

специфические венозные сосуды, стенки которых образованы листками твердой оболочки головного мозга. Общим у синусов и вен является то, что внутренняя поверхность как тех, так и других выстлана эндотелием. Отличие заключается прежде всего в строении стенок. Стенки вен эластичны, состоят из трех слоев, просвет вен при разрезе спада-

ется, в то время как стенки синусов туго натянуты, образованы плотной волокнистой соединительной тканью с примесью эластических волокон, просвет синусов при разрезе зияет. Кроме того, у венозных сосудов есть клапаны, а в полости синусов находится ряд покрытых эндотелием волокнистых перепокрытий и неполных перегородок, перебра-

сывающихся с одной стенки на другую и в некоторых синусах значительного развитых. Стенки синусов в отличие от стенок вен не содержат мышечных элементов.

1. **Верхний сагиттальный синус, sinus sagittalis superior**, имеет просвет треугольной формы и идет вдоль верхнего края серпа большого мозга (отросток твердой обо-

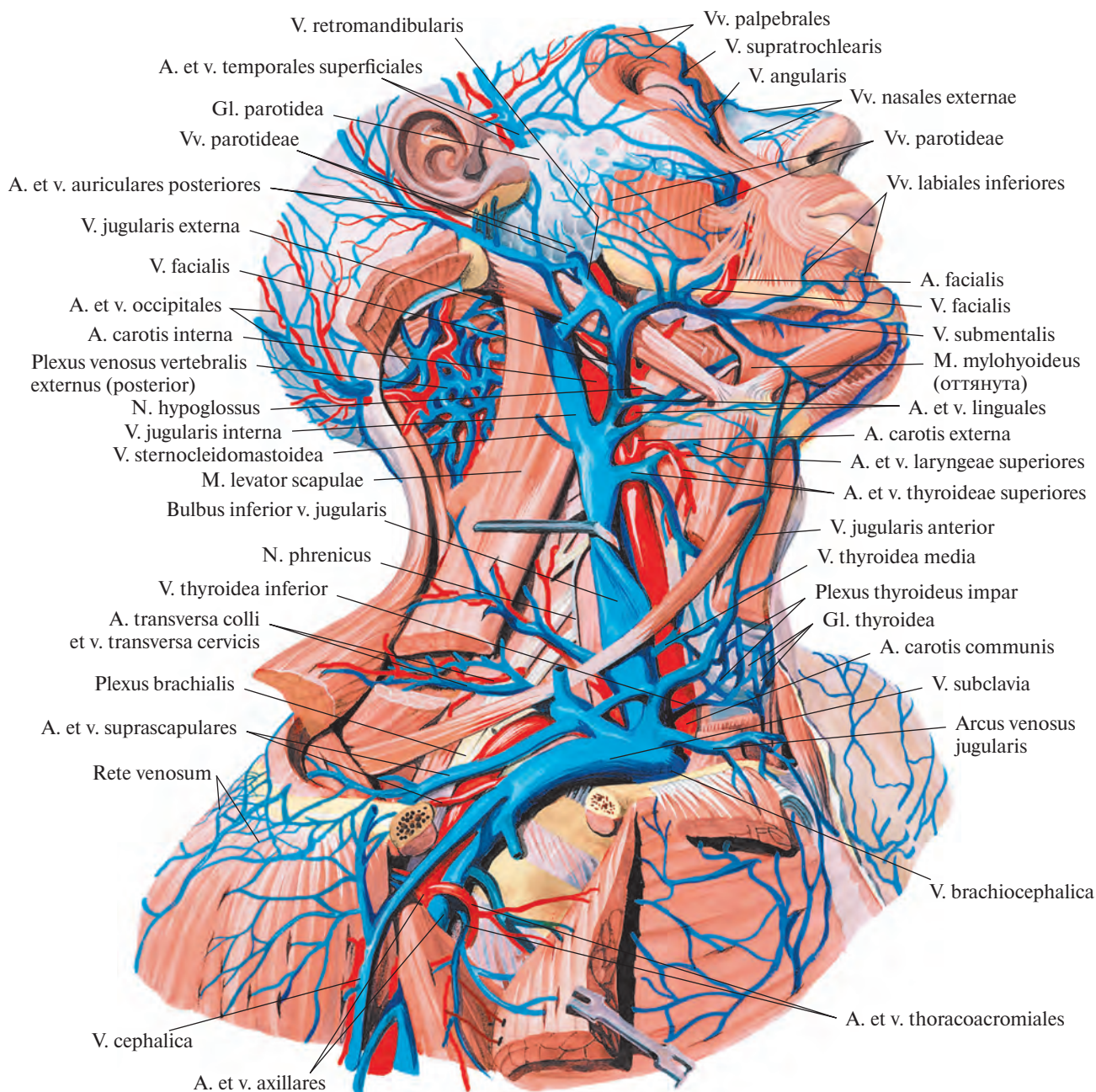


Рис. 805. Вены и артерии головы, шеи и пояса верхней конечности, правой; вид сбоку. (Боковая группа мышц и большая грудная мышца частично удалены.)

лочки головного мозга) от петушиного гребня до внутреннего затылочного выступа. Впадает чаще всего в правый поперечный синус. По ходу верхнего сагиттального синуса имеются небольшие дивертикулы — боковые лакуны, *lacunae laterales*.

2. **Нижний сагиттальный синус**, *sinus sagittalis inferior*, тянется вдоль всего нижне-

го края серпа большого мозга и у места соединения его с наметом мозжечка сливается с большой мозговой веной, образуя прямой синус.

3. **Прямой синус**, *sinus rectus*, располагается по линии слияния серпа большого мозга с наметом мозжечка. Имеет просвет четырехугольной формы. От места своего

образования прямой синус направляется к внутреннему затылочному выступу, где сливается с верхним сагиттальным синусом, формируя *синусный сток*, *confluens sinuum*.

4. **Поперечный синус**, *sinus transversus*, парный, пролегает в борозде поперечного синуса затылочной кости вдоль заднего

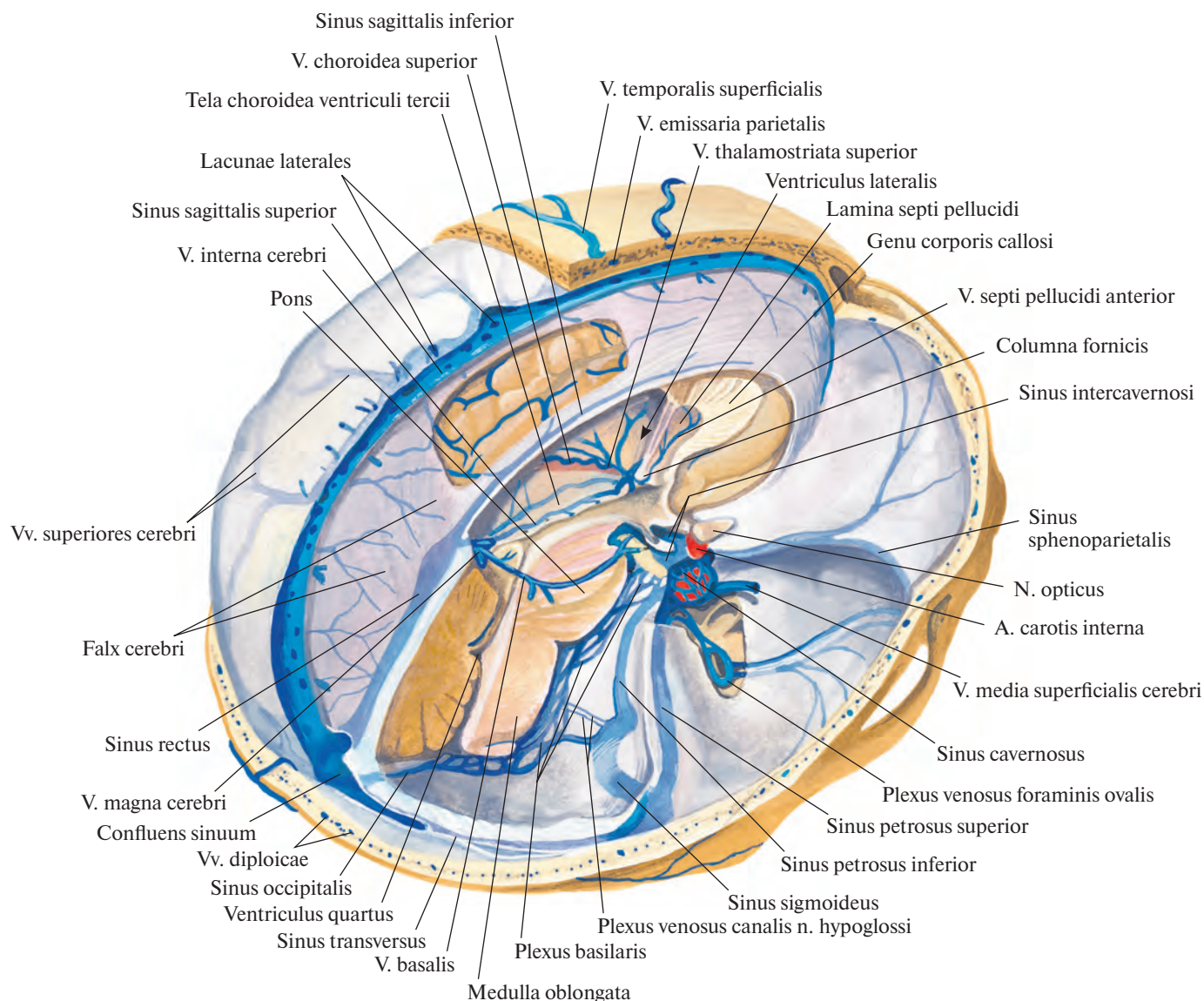


Рис. 806. Синусы твердой мозговой оболочки, sinus durae matris; вид справа.
 (Правая и частично левая части свода черепа удалены; сагиттальным разрезом удалена правая половина головного мозга и участки твердой мозговой оболочки.)

края намета мозжечка. Оба синуса отводят кровь от синусного стока. Они направляются кнаружи, к сосцевидному углу теменной кости, где каждый из них продолжается в сигмовидный синус.

5. **Сигмовидный синус, sinus sigmoideus**, следует в борозде сигмовидного синуса височной кости и через яремное отверстие переходит в верхнюю луковичу яремной вены.

6. **Затылочный синус, sinus occipitalis**, пролегает в толще края серпа мозжечка вдоль внутреннего затылочного гребня, от

внутреннего затылочного выступа до большого отверстия. Там он расщепляется на два ствола, которые огибают слева и справа большое отверстие и впадают в сигмовидный синус, реже — непосредственно в верхнюю луковичу яремной вены.

7. **Пещеристый синус, sinus cavernosus**, парный, пролегает по боковым поверхностям тела клиновидной кости. Просвет его имеет форму неправильного треугольника.

Название синуса «пещеристый» обусловлено большим количеством соедине-

тельных перегородок, которые понижают его полость. В полости пещеристого синуса располагаются внутренняя сонная артерия, а. carotis interna, с окружающим ее симпатическим сплетением и отводящий нерв, n. abducens. В верхнелатеральной стенке синуса проходят глазодвигательный нерв, n. oculomotorius; блоковый нерв, n. trochlearis, и глазной нерв, n. ophthalmicus (первая ветвь тройничного нерва).

8. **Передний и задний межпещеристые синусы, sinus intercavernosi anterior et posterior**

ор, располагаются вокруг турецкого седла и гипофиза. Они соединяют оба пещеристых синуса и образуют вместе с ними замкнутое венозное кольцо.

9. **Клиновидно-теменной синус**, *sinus sphenoparietalis*, парный, располагается вдоль малых крыльев клиновидной кости; впадает в пещеристый синус.

10. **Верхний каменный синус**, *sinus petrosus superior*, парный, пролегает в борозде верхнего каменного синуса височной кости от пещеристого синуса до сигмовидного.

11. **Нижний каменный синус**, *sinus petrosus inferior*, парный, следует в борозде нижнего каменного синуса затылочной и височной костей от заднего края пещеристого синуса до верхней луковичи яремной вены.

12. **Базиллярное сплетение**, *plexus basilaris*, залегает в области ската. Оно имеет вид сети, связывающей оба пещеристых и оба нижних каменных синуса, а внизу соединяется с внутренним позвоночным венозным сплетением, *plexus venosus vertebralis internus*.

Синусы твердой оболочки головного мозга принимают следующие вены: вены глазницы и глазного яблока, вены внутреннего уха, диплоические вены, вены твердой оболочки головного мозга и мозговые вены.

Собрав венозную кровь от костей черепа, оболочек и мозга, синусы твердой мозговой оболочки несут ее преимущественно во внутреннюю яремную вену. Так, кровь из синусного стока по поперечному, а затем сигмовидному синусам достигает верхней луковичи яремной вены.

Кровь из межпещеристого синуса вблизи турецкого седла оттекает по нижнему каменному синусу непосредственно в верхнюю луковичу яремной вены, а по верхнему каменному синусу — в сигмовидный синус.

Часть крови из синусов твердой мозговой оболочки через эмиссарные вены и венозные сплетения в области отдельных отверстий черепа попадает во внечерепные притоки внутренней яремной вены.

Вены глазницы

1. **Верхняя глазная вена**, *v. ophthalmica superior* (см. рис. 803), образуется путем слияния носолобной, надблоковой и надглазничной вен, следует внутри глазницы от медиального угла глаза кзади как раз на уровне перехода верхней стенки глазницы в медиальную; сопровождает глазную артерию. Примерно на середине длины медиальной стенки глазницы отклоняется кнаружи, пролегает над верхней прямой мышцей глазного яблока, затем делает изгиб и через верхнюю глазничную щель вступает в

полость черепа, где сразу впадает в пещеристый синус.

С верхней глазной веной соединяются:

1) вены глазного яблока: **центральная вена сетчатки**, *v. centralis retinae*; **ресничные вены**, *vv. ciliares*; **склеральные вены**, *vv. sclerales*; **ворткозные вены**, *vv. vorticosae*, собственно сосудистой оболочки глазного яблока и **эписклеральные вены**, *vv. episclerales* (см. т. 4 «Глаз и связанные с ним структуры»);

2) **вены век**, *vv. palpebrales*, анастомозирующие с одноименными притоками *v. facialis*;

3) **конъюнктивальные вены**, *vv. conjunctivales*;

4) **слезная вена**, *v. lacrimalis*, получающая кровь от слезной железы и латеральной прямой мышцы глазного яблока;

5) **решетчатые вены**, *vv. ethmoidales*.

2. **Нижняя глазная вена**, *v. ophthalmica inferior* (см. рис. 803), образуется у угла между нижней и медиальной стенками переднего отдела глазницы из вен слезного мешка и мышечных вен. Идет по нижней стенке глазницы вдоль нижней прямой мышцы глазного яблока, анастомозируя с *v. ophthalmica superior*.

В заднем отделе глазницы нижняя глазная вена делится на два ствола: один ствол проходит через верхнюю глазничную щель в полость черепа и впадает в пещеристый синус; другой отклоняется кнаружи и, выйдя через нижнюю глазничную щель, вливается в глубокую вену лица, *v. faciei profunda*.

Верхняя и нижняя глазные вены клапанов не имеют.

Вены внутреннего уха

К **венам внутреннего уха**, *vv. auris internaе*, относятся следующие вены.

1. **Вены лабиринта**, *vv. labyrinthi*, направляются из пирамиды височной кости через внутренний слуховой проход в нижний каменный синус.

2. **Вена водопровода улитки**, *v. aqueductus cochleae*, следует сквозь апертуру каналца улитки и впадает в верхнюю луковичу яремной вены.

3. **Вена водопровода преддверия**, *v. aqueductus vestibuli*, выходит через апертуру каналца преддверия (см. т. 4 «Преддверно-улитковый орган»).

Диплоические вены

Диплоические вены, *vv. diploicae* (рис. 807; см. рис. 806), — это вены губчатого вещества костей свода черепа. Они не имеют клапанов, пролегают в диплоических каналах, анастомозируя друг с другом, и направляются преимущественно в сторону основания черепа. Часть из них, пройдя сквозь отверстия во внутренней пластинке костей черепа, впадает в синусы твердой

мозговой оболочки, а другие через эмиссарные вены, *vv. emissariae*, соединяются с венами наружного покрова головы. Таким образом, *vv. diploicae*, вены наружного покрова головы и синусы твердой мозговой оболочки оказываются связанными между собой.

Различают следующие крупные диплоические вены (см. рис. 803, 807).

1. **Лобная диплоическая вена**, *v. diploica frontalis*, пролегает в толще чешуи лобной кости, вблизи средней линии, и несет кровь частично в верхний сагиттальный синус, частично — в надглазничную вену.

2. **Передняя височная диплоическая вена**, *v. diploica temporalis anterior*, впадает в клиновидно-теменной синус и глубокую височную вену, *v. temporalis profunda*.

3. **Задняя височная диплоическая вена**, *v. diploica temporalis posterior*, собирает кровь с теменной и височной костей и в области сосцевидной эмиссарной вены, *v. emissaria mastoidea*, и несет ее в поперечный синус и заднюю ушную вену, *v. auricularis posterior*.

4. **Затылочная диплоическая вена**, *v. diploica occipitalis*, впадает в поперечный синус или через затылочную эмиссарную вену, *v. emissaria occipitalis*, — в затылочную вену, *v. occipitalis*.

Эмиссарные вены

Эмиссарные вены, *vv. emissariae* (см. рис. 803, 806), проходят через ряд отверстий черепа и соединяют между собой вены наружных покровов головы с венами полости черепа.

1. **Теменная эмиссарная вена**, *v. emissaria parietalis*, следует сквозь теменное отверстие, связывает верхний сагиттальный синус, *sinus sagittalis superior*, с поверхностной височной веной *v. temporalis superficialis*.

2. **Затылочная эмиссарная вена**, *v. emissaria occipitalis*, располагается в окружности наружного затылочного выступа и соединяет поперечный синус, *sinus transversus*, и синусный сток, *confluens sinuum*, с истоками затылочной вены, *v. occipitalis*.

3. **Мыщелковая эмиссарная вена**, *v. emissaria condylaris*, пролегает в мышцелковом канале затылочной кости, связывает сигмовидный синус, *sinus sigmoideus*, с глубокой шейной веной, *v. cervicalis profunda*, и наружным позвоночным венозным сплетением, *plexus venosus vertebralis externus*.

4. **Сосцевидная эмиссарная вена**, *v. emissaria mastoidea*, идет через сосцевидное отверстие височной кости и соединяет *sinus sigmoideus* с *v. occipitalis* или с задней ушной веной, *v. auricularis posterior*.

К эмиссарным венам относят также венозные сплетения, сопутствующие сосудам и нервам в отверстиях черепа.

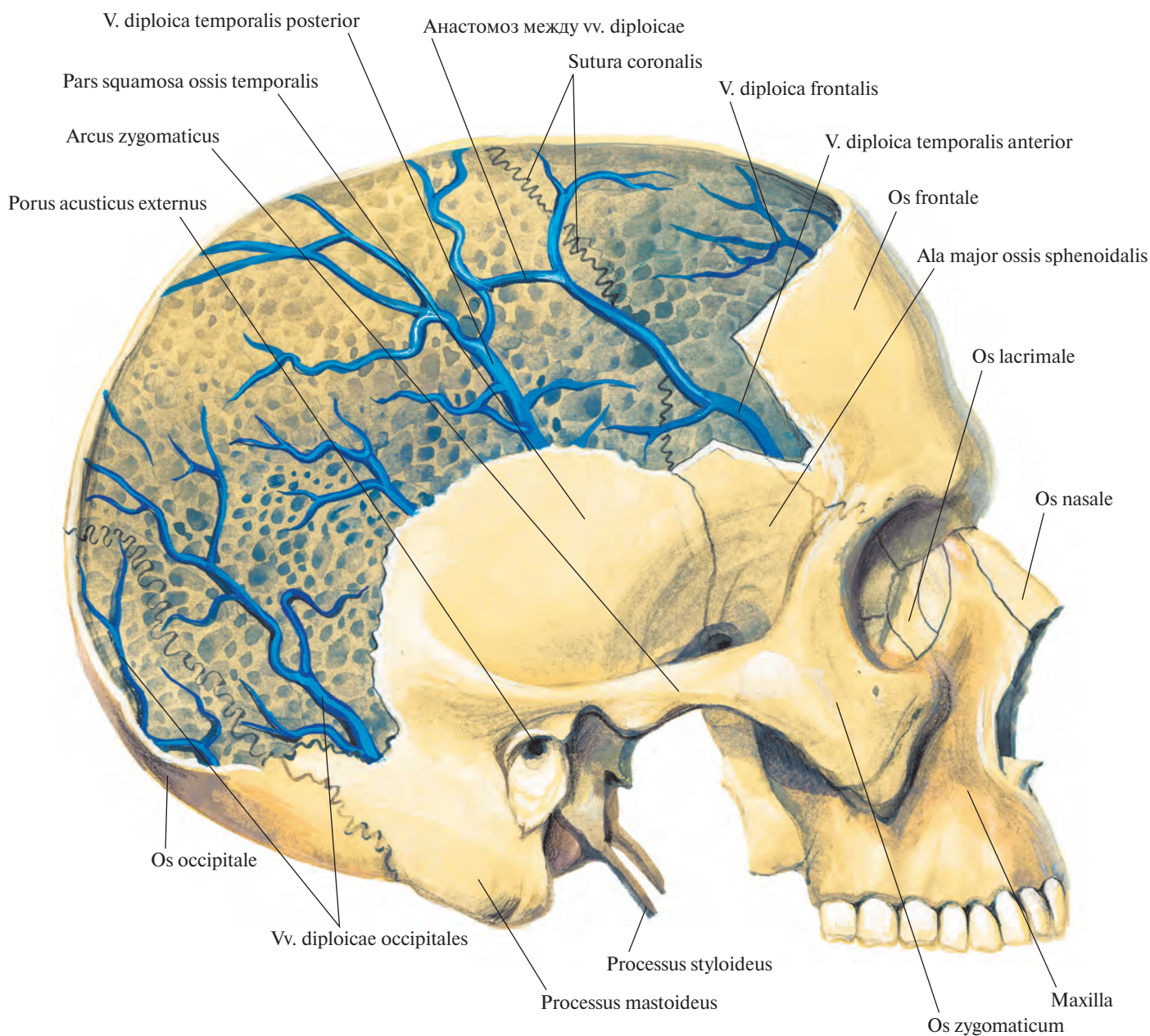


Рис. 807. Диплоические вены костей черепа. (Правая поверхность черепа.)
(Большая часть наружной пластинки свода черепа удалена.)

1. **Венозное сплетение сонного канала**, *plexus venosus caroticus internus*, по ходу внутренней сонной артерии, а. carotis interna, соединяет пещеристый синус, *sinus cavernosus*, и крыловидное сплетение, *plexus pterygoideus*.

2. **Венозное сплетение овального отверстия**, *plexus venosus foraminis ovalis*, проходит через овальное отверстие.

3. **Венозное сплетение канала подъязычного нерва**, *plexus venosus canalis nervi hypoglossi*, окружает подъязычный нерв, п. hypoglossus, в одноименном канале и со-

единяет верхнюю луковицу яремной вены с передним внутренним позвоночным венозным сплетением.

Мозговые вены

Мозговые вены, *vv. encephali*, делятся на поверхностные и глубокие мозговые вены, вены ствола головного мозга и вены мозжечка.

Поверхностные мозговые вены, *vv. superficiales cerebri* (рис. 808; см. рис. 806), собирают кровь с верхнелатеральной, медиальной и нижней поверхностей полушарий

конечного мозга и несут ее, прободая в различных местах паутинную оболочку, к близлежащим синусам твердой оболочки головного мозга.

1. **Верхние мозговые вены**, *vv. superiores cerebri*, образуют на верхнелатеральной поверхности полушарий венозную сеть мягкой оболочки головного мозга, в которую впадают внутримозговые вены. В этой сети различают более крупные сосуды, несущие кровь в верхний сагиттальный синус.

1) **Предлобные вены**, *vv. prefrontales*, всего 2—3, отводят кровь от передненижних

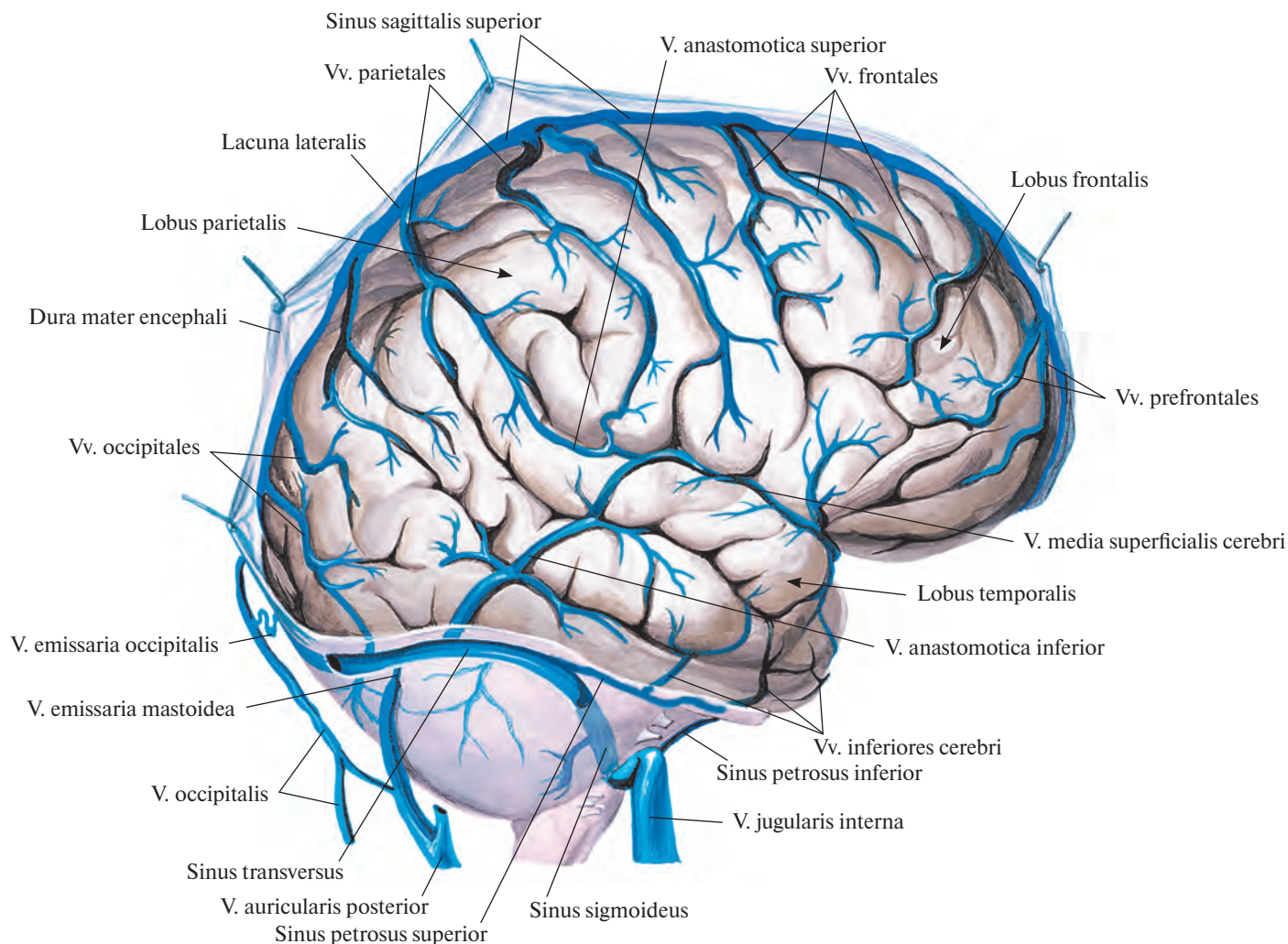


Рис. 808. Поверхностные мозговые вены, vv. superficiales cerebri; правое полушарие. (Верхнелатеральная поверхность.) (Сохранена часть твердой оболочки головного мозга.)

отделов лобной доли и впадают в передний отдел верхнего сагиттального синуса.

2) *Лобные вены, vv. frontales*, числом 3—5, собирают кровь с верхнелатеральной поверхности одноименной доли.

3) *Теменные вены, vv. parietales*, отводят кровь от поверхности соответствующей доли полушарий, анастомозируют с нижней анастомотической веной.

4) *Височные вены, vv. temporales*, получают кровь с латеральной поверхности одноименной доли.

5) *Затылочные вены, vv. occipitales*, всего 2—3, собирают кровь с верхнелатеральной поверхности соответствующей доли, впадают в задние отделы верхнего сагитталь-

ного и поперечного синусов. Часто анастомозируют с нижней анастомотической веной.

2) *Поверхностная средняя мозговая вена, v. media superficialis cerebri*, начинается в верхнем отделе центральной борозды, там же соединяется с верхним сагиттальным синусом. Следуя по указанной борозде, а затем по латеральной ямке большого мозга, переходит на нижнюю поверхность полушарий и впадает в пещеристый или в клиновидно-теменной синус.

На своем пути поверхностная средняя мозговая вена соединяется с верхней и нижней анастомотическими венами.

1) *Верхняя анастомотическая вена, v. anastomotica superior*, начинается от верх-

него сагиттального синуса, пролегает по верхнелатеральной поверхности теменной доли. Соединяясь с *v. media superficialis cerebri*, образует анастомоз между верхним сагиттальным и пещеристым синусами.

2) *Нижняя анастомотическая вена, v. anastomotica inferior*, берет начало от верхнего сагиттального синуса в области верхнелатеральной поверхности затылочной доли и, направляясь вниз и несколько кпереди, впадает в поперечный или сигмовидный синус. Кроме того, 2—3 ее ствола подходят к *v. media superficialis cerebri*.

3) *Нижние мозговые вены, vv. inferiores cerebri*, располагаются на нижней поверх-

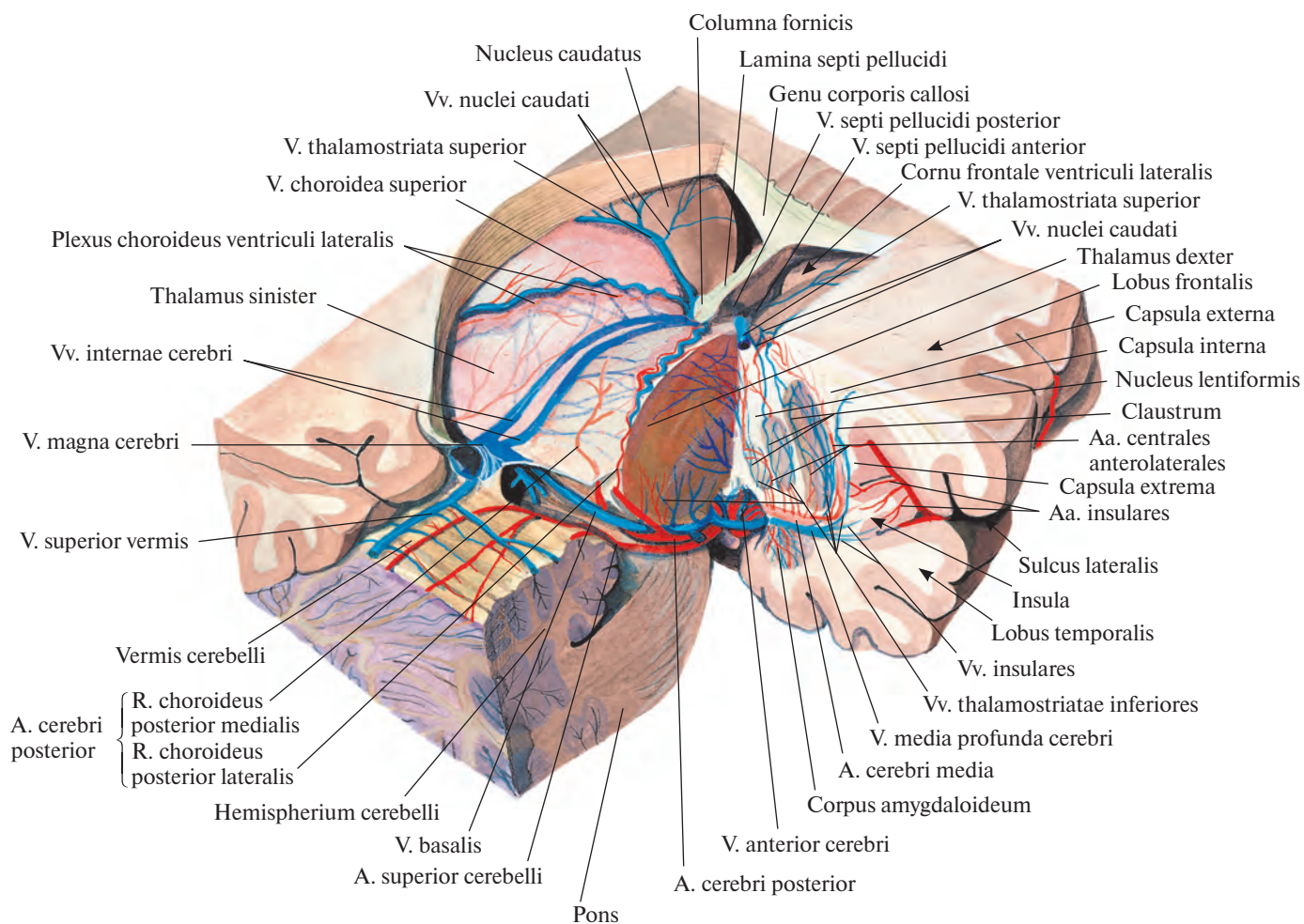


Рис. 809. Глубокие мозговые вены, *vv. profundae cerebri*; вид несколько сверху и сбоку. (Удалены полушария большого мозга, большая часть мозолистого тела, свод, правые отделы мозжечка и ствола головного мозга.)

ности височной и затылочной долей, получают кровь от мозгового вещества в этих областях. Чаще всего они образуют 1—2 общих ствола, которые впадают в поперечный синус; к ним присоединяется *вена крючка, v. uncalis*.

Глубокие мозговые вены, *vv. profundae cerebri* (рис. 809; см. рис. 803, 806), отводят кровь от белого вещества и ядер полушарий, таламуса, стенок желудочков и сосудистого сплетения мозга.

Главным коллектором, куда поступает кровь из глубоких вен мозга, является **большая мозговая вена, *v. magna cerebri***. Она образуется при слиянии базальных вен (правой и левой) и внутренних мозговых вен (правой и левой). Имеет длину около 1 см,

пролегает в глубине поперечной щели большого мозга спереди назад и, пройдя между нижней поверхностью валика мозолистого тела и пластинкой крыши среднего мозга, соединяется с нижним сагиттальным синусом, формируя прямую синус.

1. **Базальная вена, *v. basalis***, парная, образуется в области переднего продырявленного вещества при слиянии передней мозговой вены с глубокой средней мозговой веной и вместе со зрительным трактом огибает наружную поверхность ножки мозга. Выйдя на верхнюю поверхность четверохолмия, соединяется с внутренней мозговой веной. Впереди ножек мозга левая и правая базальные вены анастомозируют между собой.

*Передняя мозговая вена, *v. anterior cerebri**, следует по медиальной поверхности полушария большого мозга, сопровождая переднюю мозговую артерию, *a. cerebri anterior*. На нижней поверхности большого мозга соединяется с одноименной веной противоположной стороны, затем каждая из них сливается с глубокой средней мозговой веной, образуя базальную вену.

*Глубокая средняя мозговая вена, *v. media profunda cerebri**, пролегает в глубине латеральной борозды полушария. Достигнув переднего продырявленного вещества, сливается с передней мозговой веной. По своему ходу принимает 2—3 *островковые вены, *vv. insulares**.

Базальная вена имеет следующие притоки.

1) *Нижние таламостриарные вены*, *vv. thalamostriatae inferiores*, мелкие, всего 3—5, собирают кровь с нижних отделов таламуса и полосатого тела и направляются вниз и кзади; могут впадать в глубокую среднюю мозговую вену.

2) *Вена обонятельной извилины*, *v. gyri olfactorii*, небольшая, пролегает вдоль борозды по верхней поверхности обонятельного тракта. Отводит кровь как от мозгового вещества в этой области, так и от самого тракта; иногда вливается в переднюю мозговую вену.

3) *Нижняя желудочковая вена*, *v. ventricularis inferior*, тонкая, парная. Получает кровь из нижних отделов боковых стенок и дна III желудочка; соединяется с нижней таламостриарной веной.

4) *Нижняя ворсинчатая вена*, *v. choroidea inferior*, небольшая, пролегает по нижней поверхности сосудистого сплетения, направляясь кпереди; анастомозирует с верхней ворсинчатой веной.

5) *Ножекковые вены*, *vv. pedunculares*, отводят кровь от основания ножек мозга.

2. *Внутренняя мозговая вена*, *v. interna cerebri*, парная, является основным путем оттока от глубоких вен головного мозга. Образовавшись в области межжелудочкового отверстия, идет назад между двумя листками сосудистой основы III желудочка, огибая верхний медиальный край таламуса. На уровне задней стенки III желудочка обе, левая и правая, внутренние мозговые вены конвергируют и, соединившись между собой над четверохолмием, формируют большую мозговую вену. Почти у места своего слияния они принимают соответственно левую и правую базальные вены.

Внутренняя мозговая вена имеет следующие основные притоки.

1) *Верхняя ворсинчатая вена*, *v. choroidea superior*, мощная, отводит кровь от сосудистого сплетения боковых желудочков. Во внутреннюю мозговую вену впадает у межжелудочкового отверстия.

2) *Верхняя таламостриарная (конечная) вена*, *v. thalamostriata superior (terminalis)*, пролегает в борозде между хвостатым ядром и таламусом. Отводя кровь от этих образований, следует в толще терминальной полоски сзади кпереди, огибает переднюю периферию таламуса и принимает *вены прозрачной перегородки, переднюю и заднюю*, *vv. septi pellucidi anterior et posterior*. Затем поворачивает назад и около межжелудочкового отверстия сливается с верхней ворсинчатой веной.

В верхнюю таламостриарную вену впадают мелкие вены, названия которых соответствуют области их дренирования: ме-

диальная и латеральная вены бокового желудочка, *vv. ventriculi lateralis medialis et lateralis*; *задняя и дорсальная вены мозолистого тела*, *vv. corporis callosi posterior et dorsalis*; *вены хвостатого ядра*, *vv. nuclei caudati*.

Вены ствола головного мозга, *vv. trunci encephali*, отводят кровь от моста, продолговатого мозга и латеральных отделов IV желудочка. К ним относятся:

1) *мостосреднемозговая вена*, *v. pontomesencephalica*;

2) *вены моста*, *vv. pontis*;

3) *вены продолговатого мозга*, *vv. medullae oblongatae*;

4) *вена латерального кармана IV желудочка*, *v. recessus lateralis ventriculi quarti*.

Все эти вены впадают во внутренние мозговые вены или непосредственно в большую мозговую вену.

Вены мозжечка, *vv. cerebelli*, представлены верхней и нижней венозными сетями.

1. *Верхние вены мозжечка*, *vv. superiores cerebelli*, впадают в поперечные и прямой синусы и в большую мозговую вену. На своем пути получают кровь из *верхней вены червя*, *v. superior vermis*.

2. *Нижние вены мозжечка*, *vv. inferiores cerebelli*, подходят к поперечным и нижним каменистым синусам, анастомозируют с *нижней веной червя*, *v. inferior vermis*, в которую впадают *предцентральная вена мозжечка*, *v. precentralis cerebelli*, и *каменистая вена*, *v. petrosa*.

Внечерепные притоки

Внечерепные притоки внутренней яремной вены получают кровь из мягких тканей головы, лица, органов и мышц шеи.

1. *Лицевая вена*, *v. facialis* (рис. 810; см. рис. 803), начинается у медиального угла глаза как угловая вена, направляется наискось сверху вниз и спереди назад, проходя сзади лицевой артерии, а. facialis, под скуловыми мышцами. Достигнув основания нижней челюсти, огибает его впереди переднего края жевательной мышцы и далее следует по наружной поверхности поднижнечелюстной железы несколько кзади. Затем прободает поверхностную пластинку фасции шеи, образуя ложе поднижнечелюстной железы, и на уровне угла нижней челюсти соединяется с занижнечелюстной веной.

Далее ствол лицевой вены следует от угла нижней челюсти через сонный треугольник назад и вниз. На уровне подъязычной кости наискось пересекает латеральную и переднюю стенки наружной сонной артерии и впадает во внутреннюю яремную вену.

Угловая вена, *v. angularis* образуется путем слияния носолобной, надблоковой и надглазничной вен.

1) *Носолобная вена*, *v. nasofrontalis*, формируется из мелких вен спинки носа и области габеллы, входит в глазницу над медиальной связкой века. Является также одним из истоков верхней глазной вены.

2) *Надблоковая вена*, *v. supratrochlearis*, отводит кровь от мягких тканей лба, бровей, спинки носа и век, наискось спускается со лба к корню носа и там принимает участие в образовании верхней глазной вены. Анастомозирует с височными венами и с одноименной веной противоположной стороны.

3) *Надглазничная вена*, *v. supraorbitalis*, начинается в области латерального угла глаза и, пролекая под круговой мышцей глаза, направляется к его медиальному углу, где участвует в формировании верхней глазной вены.

В связи с тем что угловая и верхняя глазная вены имеют общие истоки, у медиального угла глаза образуется анастомоз между поверхностными венами лица и пещеристым синусом.

Угловая вена сопровождает одноименную артерию и на своем пути принимает *вены верхнего века*, *vv. palpebrales superiores*, впадающие в ее начальный отдел, и *вены нижнего века*, *vv. palpebrales inferiores*, собирающие кровь из нижнего века и венозного сплетения в окружности носослезного протока.

Лицевая вена, являющаяся продолжением угловой вены, имеет следующие притоки.

1) *Наружные носовые вены*, *vv. nasales externae*, идут от спинки и крыльев носа и впадают в медиальную стенку лицевой вены.

2) *Верхняя губная вена*, *v. labialis superior*, образуется из вен верхней губы, следует назад и кнаружи и вливается в v. facialis несколько выше угла рта.

3) *Нижние губные вены*, *vv. labiales inferiores*, собирают кровь из вен нижней губы, направляются назад и слегка книзу и впадают в лицевую вену немного выше основания нижней челюсти.

4) *Глубокая вена лица*, *v. profunda faciei*, начинается в подвисочной ямке. Там она соединяется с нижней глазной веной, крыловидным сплетением, альвеолярным венозным сплетением, с венами, идущими от слизистой оболочки верхнечелюстной пазухи, десен и задних зубов верхней челюсти. Направляясь вперед и несколько кнаружи, она огибает нижний край скулового отростка верхней челюсти, пролекая по наружной поверхности щечной мышцы до задней периферии v. facialis, где вливается в нее несколько выше места впадения верхней губной вены.

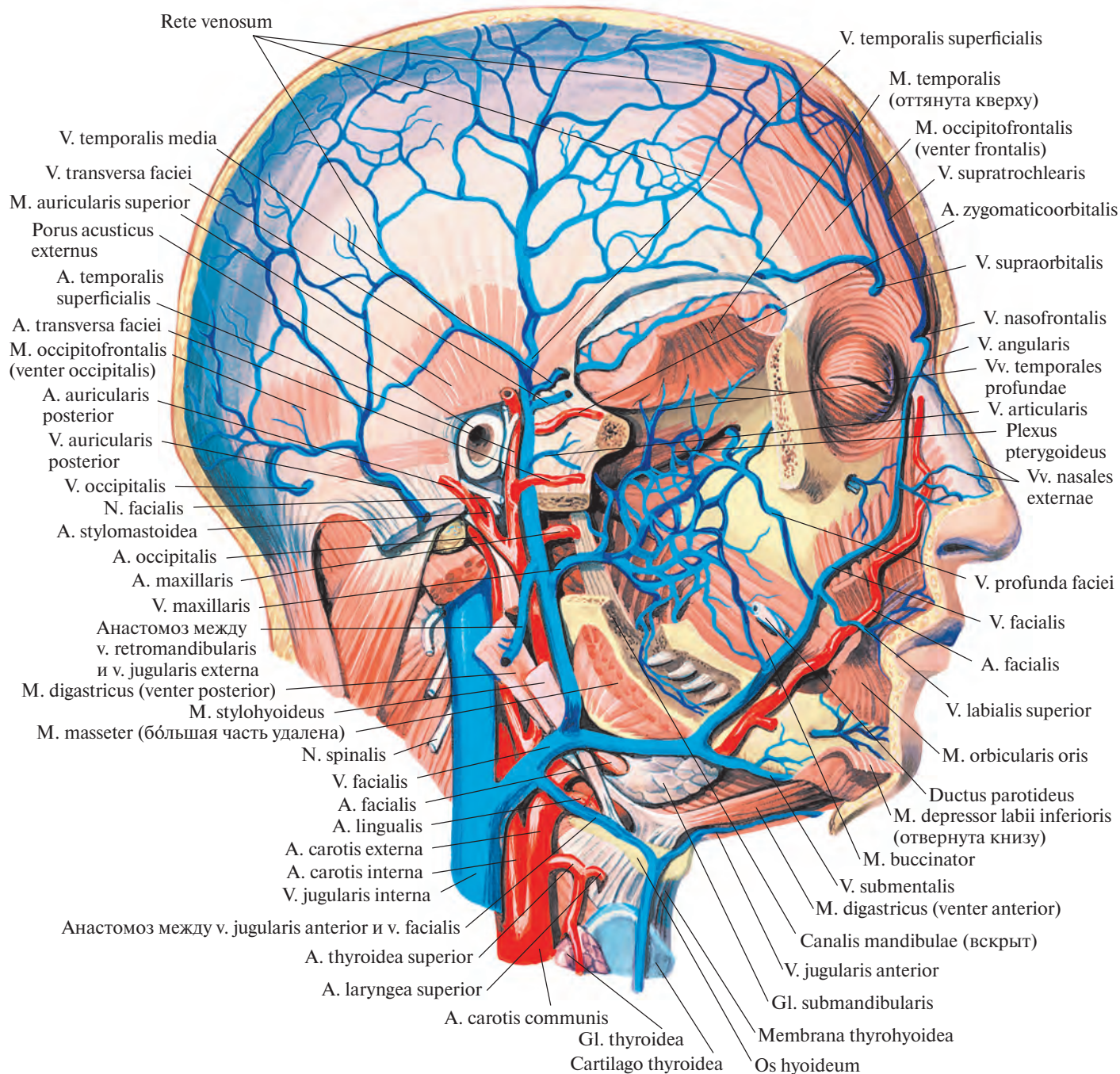


Рис. 810. Вены головы; вид справа.
(Скуловая кость, часть нижней челюсти и ушная раковина удалены.)

5) Вены околоушной железы, vv. parotidae, принимают кровь как из поверхностной, так и из глубокой части околоушной железы.

6) Подподбородочная вена, v. submental, образуется из вен мышц дна полости рта и подъязычной слюнной железы, а также из вен лимфатических узлов этой области.

Направляется спереди назад вдоль основания нижней челюсти и впадает в лицевую вену там, где она прилегает к наружной поверхности поднижнечелюстной железы.

7) Наружная небная вена, v. palatina externa, начинается от небных миндалин, боковой стенки глотки и мягкого неба. Со-

провождает восходящую небную артерию и впадает в v. facialis на уровне подъязычной кости.

Все притоки лицевой вены имеют клапаны. Через носолобную вену, а затем верхнюю глазную вену лицевая вена соединяется с пещеристым синусом, с помощью наружной небной вены — с венами глотки

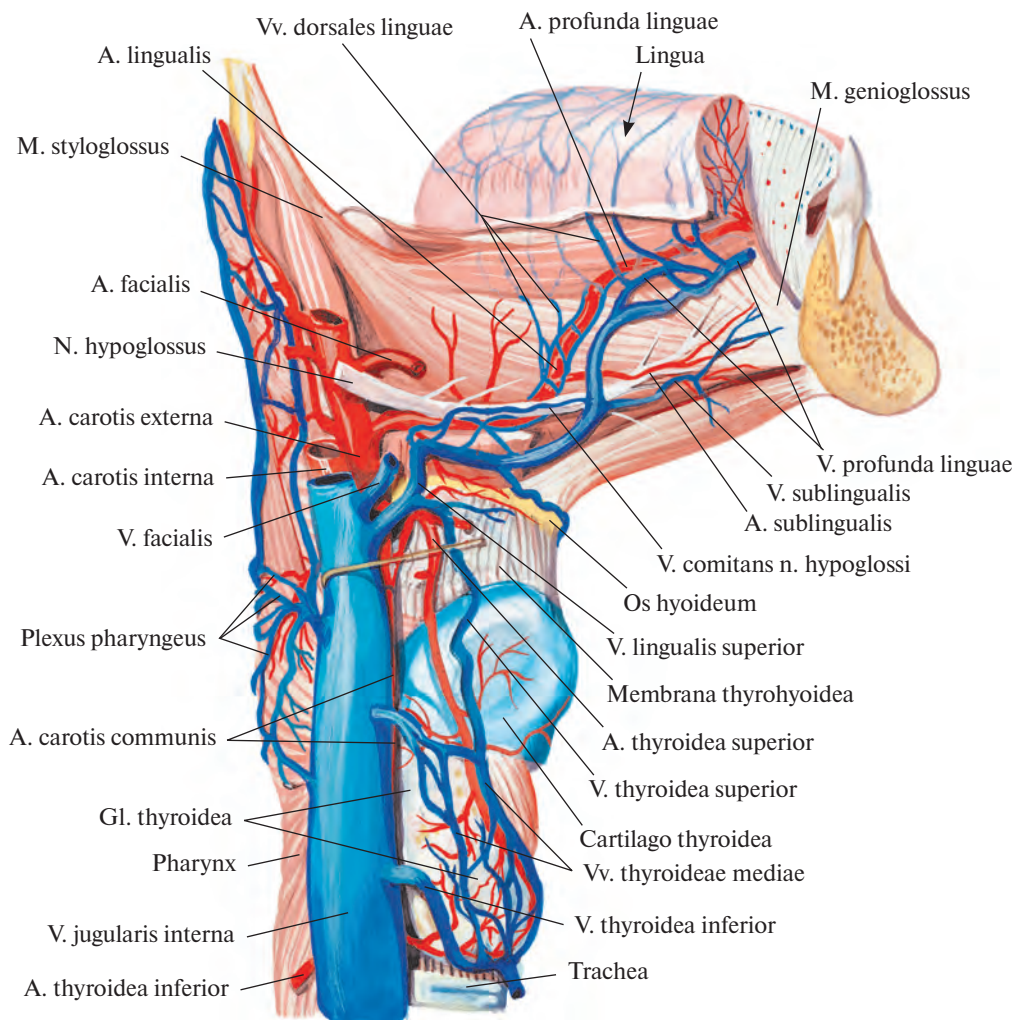


Рис. 811. Артерии и вены языка и глотки.

и посредством глубокой вены лица — с занижнечелюстной веной.

2) **Занижнечелюстная вена**, *v. retromandibularis*, является прямым продолжением поверхностной височной вены. Пролегает впереди ушной раковины сверху вниз, вначале через толщу околоушной железы, а затем вдоль латеральной стенки наружной сонной артерии, позади ветви нижней челюсти. Достигнув угла нижней челюсти, поворачивает вперед и впадает во внутреннюю яремную или в лицевую вену.

Поверхностные височные вены, *vv. temporales superficiales*, собирают кровь из подкожной венозной сети наружной поверхности свода черепа, из области кровоснабжаемой поверхностной височной артерией, *a. temporalis superficialis*. Общий ствол, образуемый этими венами, направляется вниз, пролекая сзади одноименной артерии, впереди ушной раковины. Вблизи перехода в занижнечелюстную вену *v. temporalis superficialis* имеет клапаны. Своими

истоками, в которые впадают теменная эмиссарная вена, *v. emissaria parietalis*, и средняя височная вена, анастомозирует с одноименной веной противоположной стороны, надблоковой веной и задней ушной веной, *v. auricularis posterior*.

Средняя височная вена, *v. temporalis media*, формируется в толще височной мышцы и проходит по ней спереди назад под височной фасцией, образуя небольшую дугу, выпуклостью обращенную назад. У этой вены имеются клапаны.

В толще височной мышцы средняя височная вена анастомозирует с глубокими височными венами, у латерального угла глаза — с поверхностной венозной сетью лица. Над корнем скуловой дуги прободает височную фасцию и соединяется с *v. temporalis superficialis*.

Занижнечелюстная вена имеет следующие притоки.

1) **Поперечная вена лица**, *v. transversa faciei*, собирает кровь с боковой поверхнос-

ти лица. Направляется спереди назад между околоушным протоком и скуловой дугой, сопровождая одноименную артерию, часто двумя стволами.

2) **Верхнечелюстные вены**, *vv. maxillares*, пролегают сзади (глубже) шейки нижней челюсти, сопутствуют верхнечелюстной артерии, *a. maxillaris*, в ее начальном отделе. У них есть клапаны. Верхнечелюстные вены несут кровь из крыловидного сплетения.

Крыловидное сплетение, *plexus pterygoideus*, располагается в области подвисочной ямки на поверхности латеральной и медиальной крыловидных мышц. Его образуют вены, большинство из которых имеют клапаны:

а) **глубокие височные вены**, *vv. temporales profundae* (всего 3—4), идущие от височной мышцы;

б) **средние менингеальные вены**, *vv. meningee mediae*, которые сопровождают одноименную артерию, соединяются по пути

с клиновидно-теменным синусом и выходят из полости черепа через остистое отверстие;

в) *вена крыловидного канала*, *v. canalis pterygoidei*, сопутствующая артерии крыловидного канала;

г) *вены околоушной железы*, *vv. parotidaeae*, выходящие из толщи околоушной железы несколькими мелкими стволами;

д) *передние ушные вены*, *vv. auriculares anteriores*, собирающие кровь с передней поверхности ушной раковины и наружного слухового прохода;

е) *суставные вены*, *vv. articulares*, отводящие кровь из венозного сплетения, окружающего височно-нижнечелюстной сустав;

ж) *барабанные вены*, *vv. tympanicae*, собирающие кровь со стенок барабанной полости;

з) *шилососцевидная вена*, *v. stylomastoidea*, сопровождающая по выходе из шилососцевидного отверстия одноименную артерию и лицевой нерв.

Крыловидное сплетение соединяется с пещеристым синусом через венозные сплетения сонного канала, овального, остистого и рваного, отверстий. Кроме того, оно связано с лицевой веной посредством *v. profunda faciei*.

3. **Глоточные вены**, *vv. pharyngeae*, отходят от боковой и задней поверхностей глотки, от *глоточного сплетения*, *plexus pharyngeus* (рис. 811), соединяющегося с венами слуховой трубы, мягкого неба, твердой оболочки головного мозга и веной крыловидного канала, а также с крыловидным и позвоночными сплетениями. Глоточные вены клапанов не имеют. Они начинаются на различных уровнях глотки и спускаются по ее наружной стенке, сопровождая восходящую глоточную артерию *a. pharyngea ascendens*.

4. **Язычная вена**, *v. lingualis* (см. рис. 803, 811), образуется у корня языка и сопутствует язычной артерии, *a. lingualis*, до переднего края подъязычно-язычной мышцы, *m. hyoglossus*. Затем отклоняется от артерии и, пролекая по наружной поверхности указанной мышцы, минует большой рог подъязычной кости.

Язычная вена принимает следующие притоки.

1) **Дорсальные вены языка**, *vv. dorsales linguae*, собирают кровь из подслизистой венозной сети спинки языка, наиболее развитой в заднем отделе спинки.

2) **Глубокая вена языка**, *v. profunda linguae*, двумя стволами сопровождает одноименную артерию на всем протяжении.

3) **Подъязычная вена**, *v. sublingualis*, собирает кровь из подслизистой венозной сети верхушки и боковых отделов языка, из подъязычной и поднижнечелюстной слюнных желез.

4) **Вена, сопровождающая подъязычный нерв**, *v. comitans nervi hypoglossi*, в переднем отделе дна полости рта соединяется с подъязычной веной и сопутствует *n. hypoglossus*; в *v. lingualis* вливается вблизи большого рога подъязычной кости.

Все перечисленные притоки имеют клапаны и либо образуют у корня языка один ствол язычной вены, либо порознь впадают во внутреннюю яремную или лицевую вену.

5. **Верхние щитовидные вены**, *vv. thyroideae superiores* (см. рис. 803, 805, 811), обычно две, выходят из венозного сплетения верхнего отдела щитовидной железы, сопровождают одноименные артерии. По пути принимают *верхние гортанные вены*, *vv. laryngeae superiores* (см. рис. 805), отводящие кровь от гортани и сопутствующие соответствующей артерии. Затем верхние щитовидные вены соединяются в небольшой ствол, который несет кровь во внутреннюю яремную или лицевую вену либо в язычную вену. Имеют клапаны.

6. **Средние щитовидные вены**, *vv. thyroideae mediae*, непостоянные. Берут начало от задненаружной поверхности каждой доли щитовидной железы и, подойдя к передней стенке внутренней яремной вены, впадают в нее.

7. **Грудино-ключично-сосцевидная вена**, *v. sternocleidomastoidea*, небольшая, иногда представлена 2—3 мелкими стволами, отводящими кровь от одноименной мышцы. Впадает в заднюю стенку *v. jugularis interna*.

8. **Менингеальные вены**, *vv. meningeeae*, собирают кровь от твердой оболочки головного мозга в задней черепной ямке; могут вливаться как в рядом расположенные синусы твердой оболочки головного мозга, так и в начальные отделы *v. jugularis interna*.

ВЕНЫ ВЕРХНЕЙ КОНЕЧНОСТИ

Вены верхней конечности (рис. 812) делятся на поверхностные и глубокие. И те и другие имеют много клапанов, а между собой соединяются посредством вен без клапанов.

Поверхностные вены

Поверхностные вены верхней конечности, *vv. superficiales membri superioris* (рис. 813—815; см. рис. 812, 834) пролекают в подкожной клетчатке по собственной фасции мышц верхней конечности. Собирают кровь из кожи, подкожной клетчатки и располагающихся в них венозных сетей. Более развиты на тыле кисти.

К поверхностным венам верхней конечности относятся латеральная и медиальная подкожные вены руки. Обе они начинаются от венозных сетей кисти, *retia venosa manus*.

На ладонной поверхности пальцев находится сеть венозных сосудов (см. рис. 813), образованная *ладонными пальцевыми венами*, *vv. digitales palmares*. Эта сеть широко анастомозирует с венозной сетью тыла пальцев. У оснований проксимальных фаланг вены пальцевых ладонных сплетений образуют *межголовковые вены*, *vv. intercapitulares*, которые по межпальцевым кожным складкам проходят на тыл кисти. На ладонной поверхности у оснований II—V пальцев межголовковые вены соединяются между собой и, образуя дугу, впадают в ладонные пястные вены, *vv. metacarpales palmares*, относящиеся к глубоким венам.

На тыльной поверхности кисти залегает *тыльная венозная сеть кисти*, *rete venosum dorsale manus* (см. рис. 814). Она начинается у корня ногтя, где соединяется с венами ладонной поверхности.

В тыльной венозной сети выделяют более крупные тыльные пальцевые вены, по две на каждом пальце, которые следуют в продольном направлении и, анастомозируя между собой, формируют на середине проксимальных фаланг с тыльной стороны тыльные пальцевые венозные дуги.

Сосуды, отводящие кровь из вен двух соседних пальцев перед впадением в *vv. intercapitulares* соединяются между собой и образуют четыре *дорсальные пястные вены*, *vv. metacarpales dorsales*. Вены I и V пальцев имеют продолжение на лучевой и локтевой сторонах кисти.

В 1-ю и 4-ю дорсальные пястные вены впадают остальные дорсальные пястные вены.

Первая дорсальная пястная вена переходит на предплечье и становится латеральной подкожной веной руки. Четвертая дорсальная пястная вена получает название медиальной подкожной вены руки.

Латеральная подкожная вена руки, *v. cephalica* (см. рис. 814, 815, 834), является непосредственным продолжением 1-й дорсальной пястной вены. Начавшись на тыле кисти, поднимается вверх, огибает лучезапястный сустав и следует по лучевому краю предплечья, а на границе нижней и средней его третей переходит на ладонную поверхность и достигает локтевого сгиба. Там она перемещается на плечо и пролекает по латеральной лучевой борозде, *sulcus bicipitalis lateralis*, а затем по борозде между дельтовидной и большой грудной мышцами и, пройдя сквозь грудную фасцию,

направляется вглубь. Ниже ключицы *v. cephalica* принимает грудноакромиальную вену, *v. thoracoacromialis*, и, прободая медиальный участок ключично-грудной фасции, впадает в подмышечную вену, *v. axillaris*.

Иногда вдоль латерального края предплечья располагается *добавочная латераль-*

ная подкожная вена руки, v. cephalica accessoria, сопровождающая *v. cephalica* и вливающаяся в нее в области локтя.

Медиальная подкожная вена руки, v. basilica, является продолжением 4-й дорсальной пястной вены. Вначале она поднимается по тыльной поверхности предплечья,

а затем постепенно перемещается на его ладонную поверхность, по медиальному краю которой достигает локтевого сгиба. Там принимает срединную вену локтя и, заметно увеличиваясь в калибре, переходит на плечо и идет в медиальной локтевой борозде, *sulcus bicipitalis medialis*.

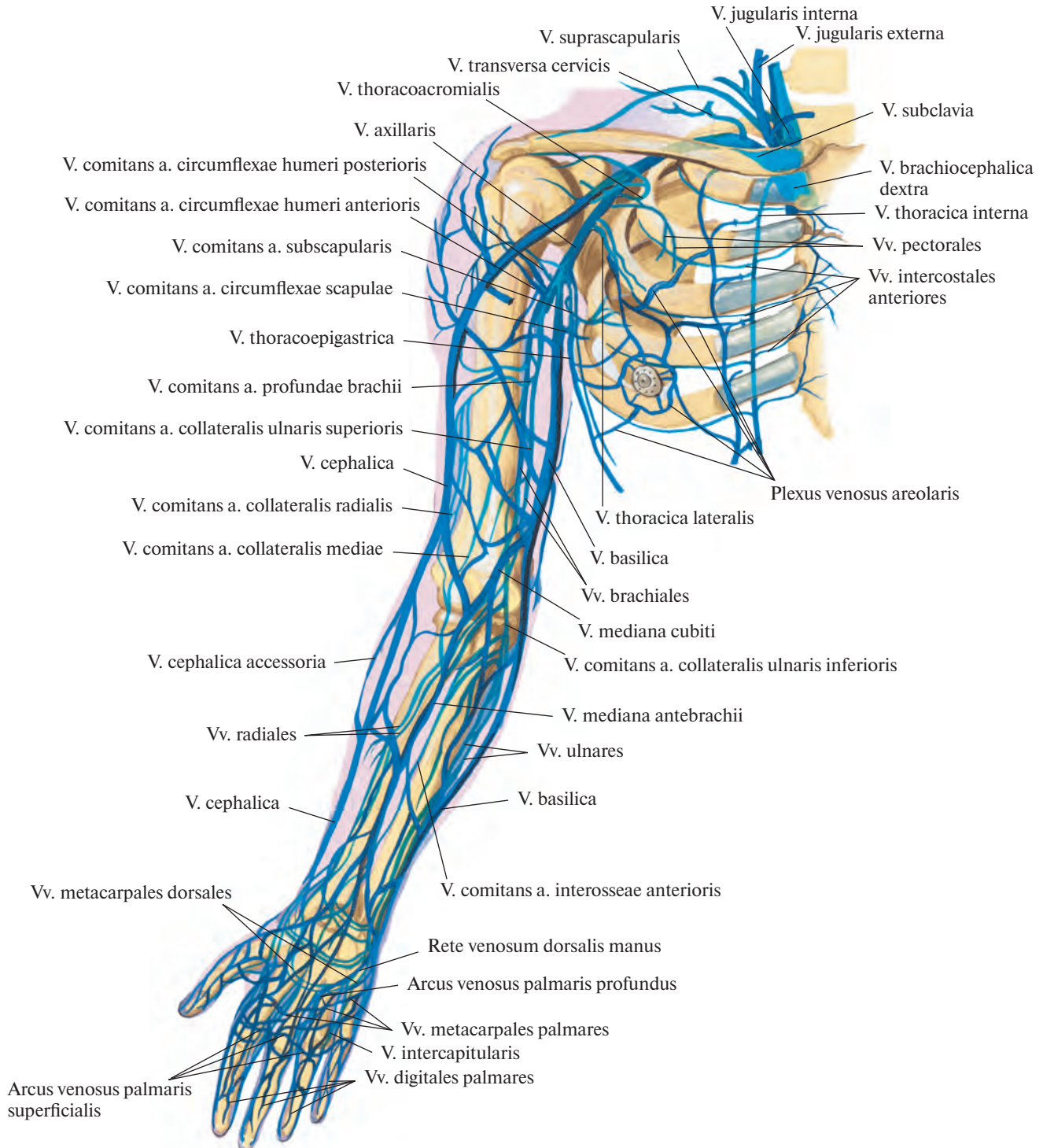


Рис. 812. Вены верхней конечности, правой (полусхематично). (Ладонная поверхность.)

Примерно на границе нижней и средней третей плеча *v. basilica* прободает фасцию плеча и, продолжая свой путь, впадает в плечевые вены, *vv. brachiales*.

Иногда *v. basilica* только анастомозирует с *vv. brachiales*, а сама следует вместе с сосудисто-нервным пучком плеча до под-

мышечной полости, где вливается в подмышечную вену.

Срединная вена локтя, v. mediana cubiti, начинается от *v. cephalica* в верхней трети предплечья и, направляясь снизу медиально вверх, наискось пересекает локтевую ямку, попадая в *v. basilica*. В локтевом

сгибе имеется постоянный анастомоз между *v. mediana cubiti* и глубокими венами. В виде одиночного ствола наблюдается не всегда.

На ладонной поверхности предплечья между *v. basilica* и *v. cephalica* встречается непостоянная *срединная вена предплечья*,

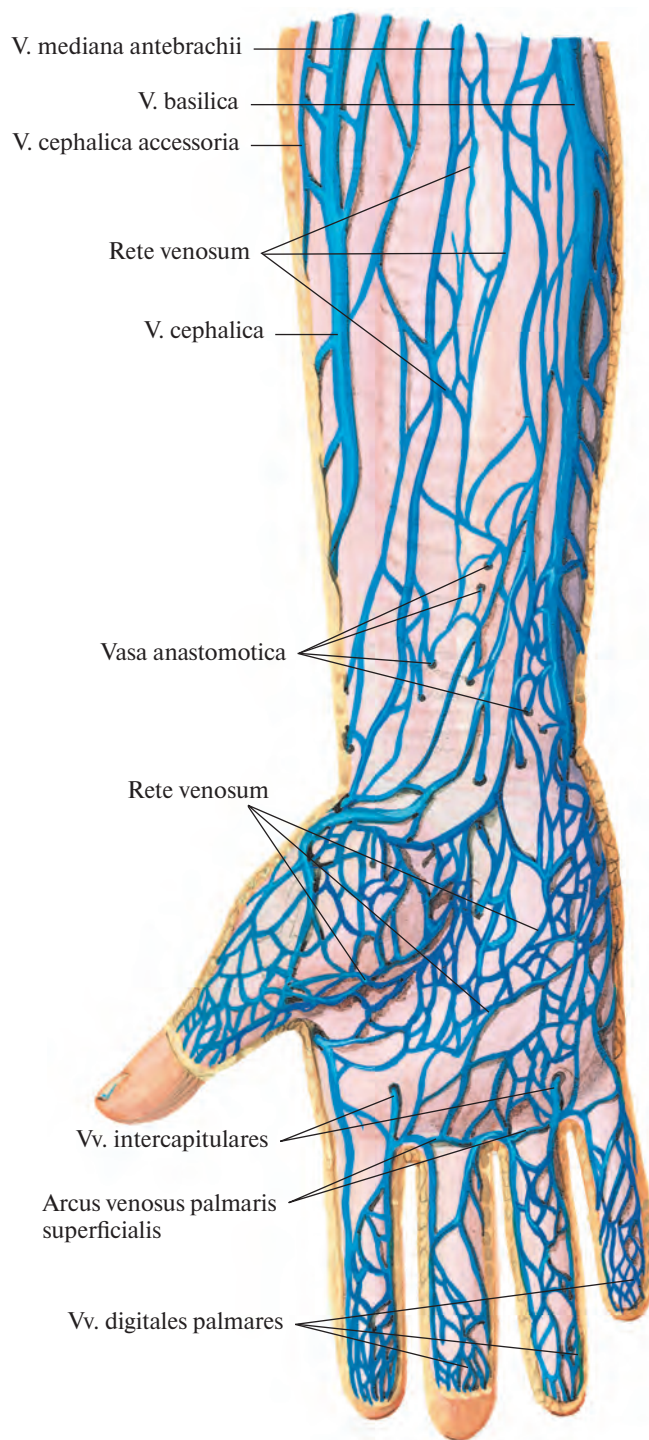


Рис. 813. Поверхностные вены предплечья и кисти, правых. (Ладонная поверхность.)
(Кожа и подкожная клетчатка удалены.)

v. mediana antebrachii. В верхней трети предплечья она либо пролегает вместе с *v. mediana cubiti*, либо раздваивается: один ее ствол под названием *латеральной подкожной вены предплечья*, *v. cephalica antebrachii*, направляется к *v. cephalica*, другой — *медиальная подкожная вена предплечья*, *v. basilica antebrachii*, — к *v. basilica*.

В дистальном отделе предплечья *v. cephalica* и *v. basilica* связаны с глубокой ладонной венозной дугой. Кроме того, по своему ходу они широко анастомозируют между собой как на ладонной, так и на тыльной поверхности предплечья.

Глубокие вены

Глубокие вены верхней конечности, *vv. profundae membri superioris* (рис. 816—818; см. рис. 812), отводят кровь от мышц, костей и суставов. Их основные стволы — так называемые *прилежащие вены*, *vv. comitantes*, — по два сопровождают каждую из соответствующих артерий верхней конечности. В области кисти имеются две венозные дуги.

Поверхностная ладонная венозная дуга, *arcus venosus palmaris superficialis*, слабо развита, сопровождает одноименную артериальную дугу.

Глубокая ладонная венозная дуга, *arcus venosus palmaris profundus*, располагается по ходу глубокой артериальной дуги (см. рис. 816). Она состоит из двух анастомозирующих между собой вен, в которые впадают парные *ладонные пястные вены*, *vv. metacarpales palmares*, собирающие кровь от межкостных мышц, и ряд мелких сосудов, идущих от глубокой ладонной венозной сети запястья, залегающей на костях и связках запястья. Ладонные пястные вены соединяются через межпястные промежутки с венами тыла кисти.

В первом межпястном промежутке глубокая ладонная венозная дуга анастомозирует с 1-й дорсальной пястной веной.

Вены поверхностной и глубокой ладонных дуг, перейдя на предплечье, образуют по две сообщающиеся друг с другом локтевые и лучевые вены.

Локтевые и лучевые вены, *vv. ulnares et vv. radiales* (см. рис. 817), располагаясь по обеим сторонам одноименных артерий, направляются к локтевой ямке; в них впадают вены мышц и костей, названия этих притоков соответствуют названиям ветвей сопровождаемых артерий. В области локтевой ямки локтевые и лучевые вены соединяются, формируя две плечевые вены.

Плечевые вены, *vv. brachiales*, сопутствуют плечевой артерии (см. рис. 817), прини-

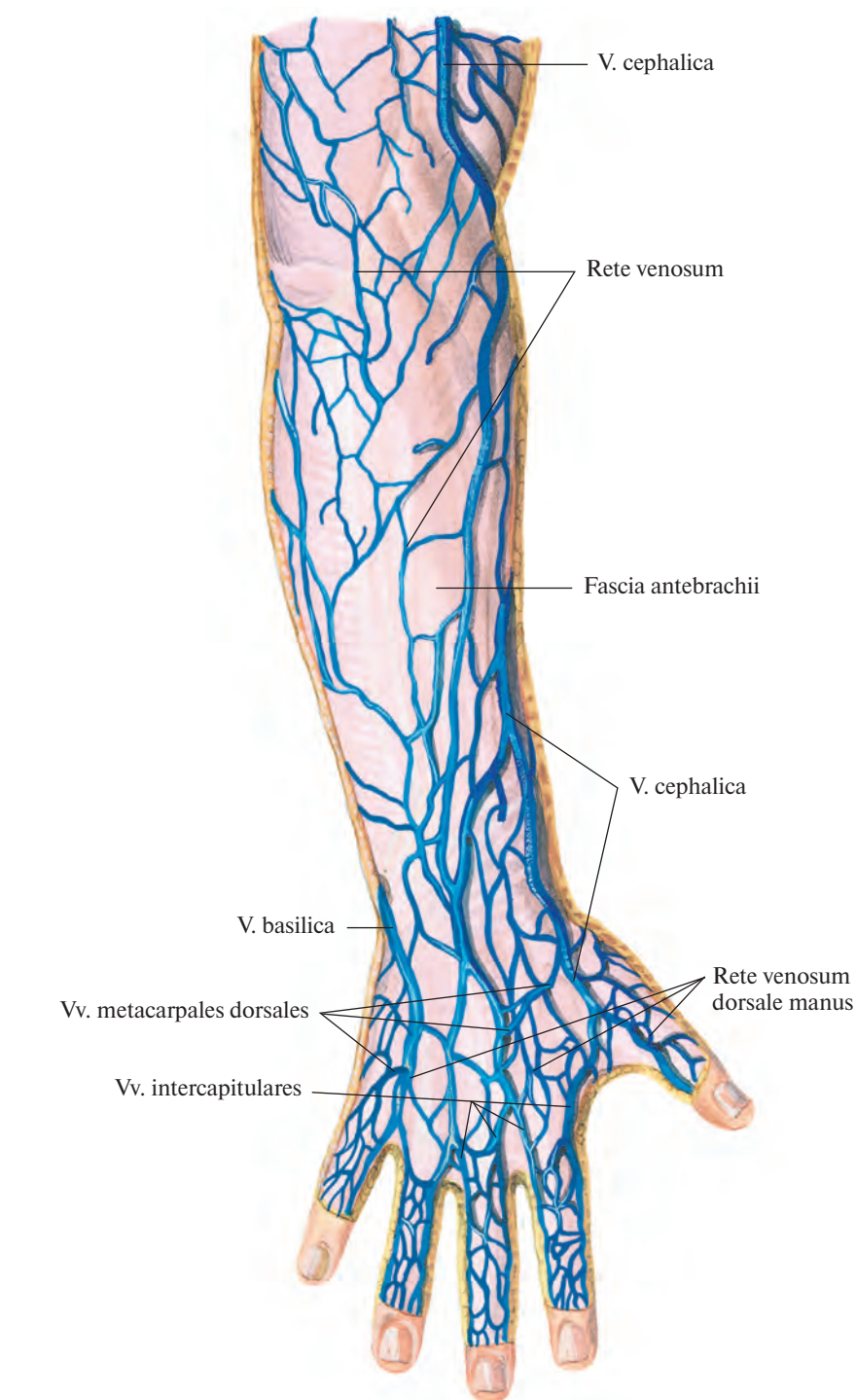


Рис. 814. Поверхностные вены предплечья и кисти, правых. (Тыльная поверхность.)
(Кожа и подкожная клетчатка удалены.)

мают по ходу ряд крупных и мелких притоков и, вступив в подмышечную полость, сливаются, образуя подмышечную вену.

Подмышечная вена, *v. axillaris* (см. рис. 749, 812, 818), располагается в подмышечной полости впереди одноименной артерии. Она простирается от нижнего края

большой грудной мышцы до I ребра и является главным коллектором, куда поступает кровь из глубоких и поверхностных вен верхней конечности.

В подмышечную вену впадают латеральная подкожная вена руки, *v. cephalica*; грудонадчревные вены и соответствующие

ветвям подмышечной артерии прилежащие вены, vv. comitantes, к которым относятся вены, огибающие плечевую кость, vv. circumflexae humeri; подлопаточные вены, vv. subscapulares, и латеральная грудная вена.

Груднонадчревные вены, vv. thoracoepigastricae, начинаются в боковых отделах грудной и брюшной стенок, анастомозируют вниз с поверхностной надчревной веной,

v. epigastrica superficialis, и по боковой поверхности грудной клетки достигают подмышечной полости.

Латеральная грудная вена, v. thoracica lateralis, принимает:

1) вены, несущие кровь из околососкового венозного сплетения, plexus venosus areolaris (поверхностное сплетение в окружности соска молочной железы);

2) вены, которые отводят кровь от передней зубчатой мышцы и широко анастомозируют с 6—7 верхними задними межреберными венами; могут также впадать в v. thoracoepigastrica.

У наружного края I ребра подмышечная вена переходит в подключичную вену.

Подключичная вена, v. subclavia, является непосредственным продолжением

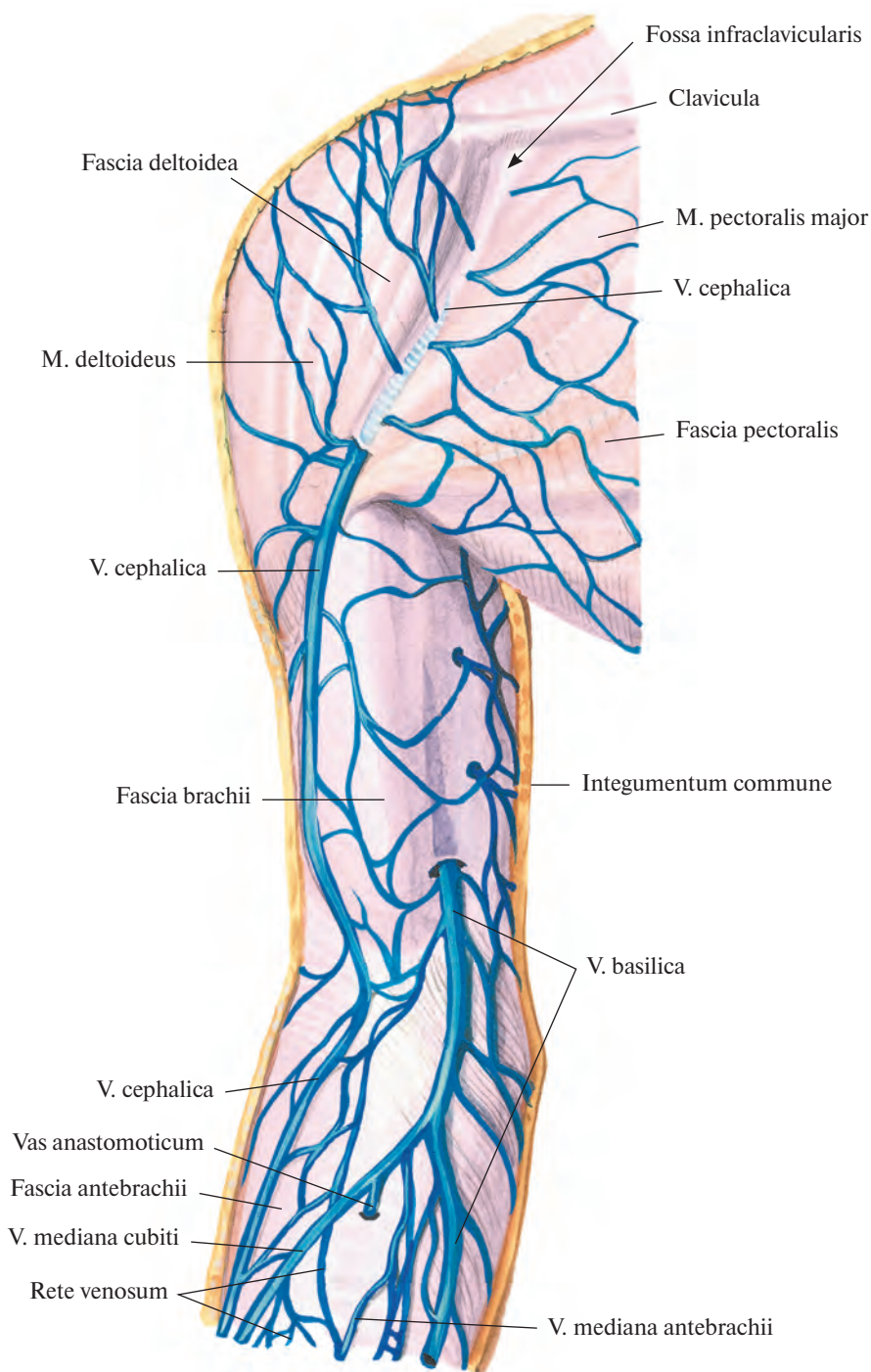


Рис. 815. Поверхностные вены плеча, правого. (Внутренняя поверхность.)
(Кожа и подкожная клетчатка удалены.)

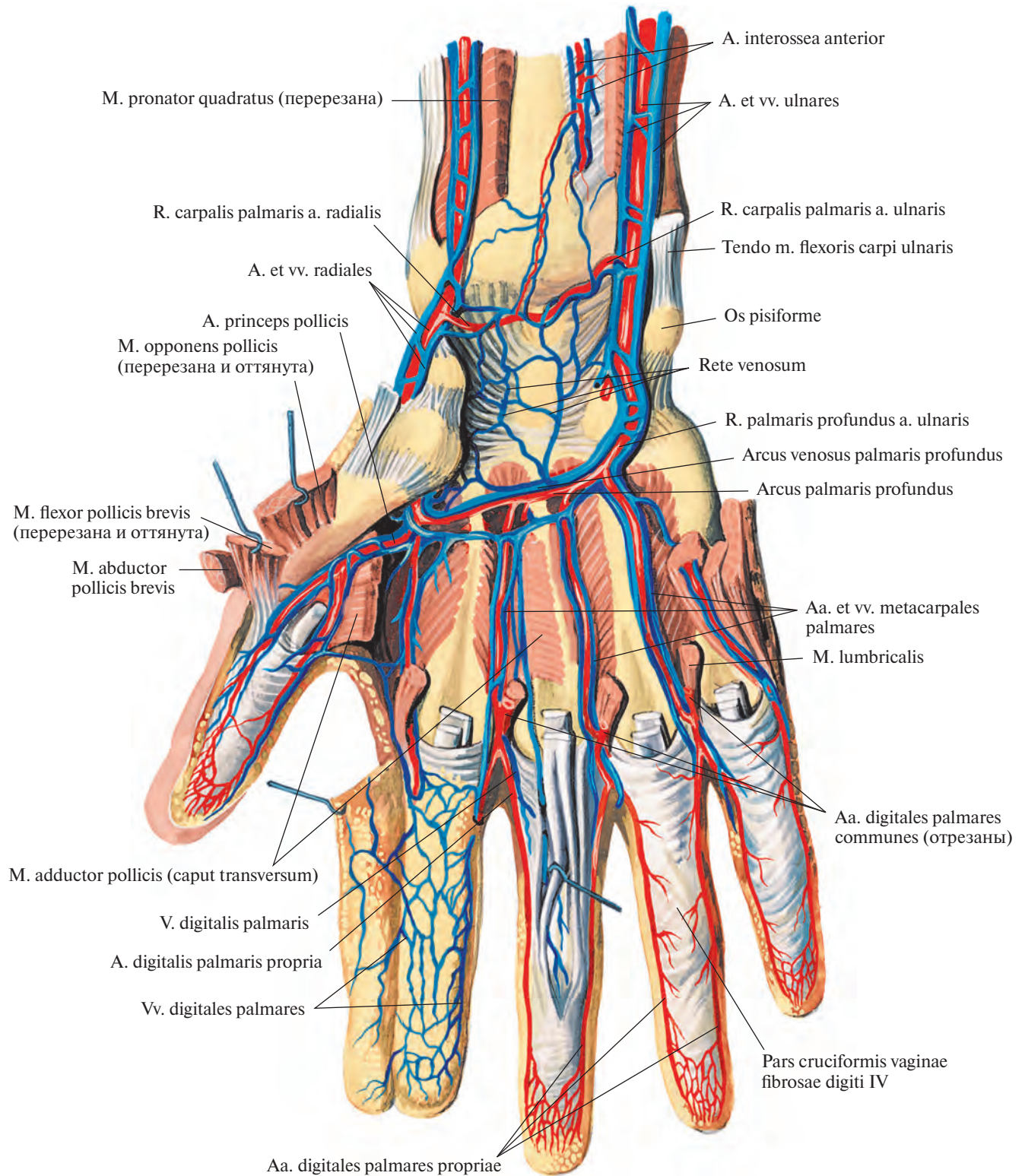


Рис. 816. Вены и артерии кисти, правой. (Ладонная поверхность.)
(Мышцы частично удалены.)

подмышечной вены. Она проходит по верхней поверхности I ребра, располагаясь в предлестничном промежутке (впереди прикрепления передней лестничной мышцы), и достигает задней поверхности грудино-ключичного сустава. Там подключичная вена имеет двойной клапан и соединяется с внут-

решней яремной веной, v. jugularis interna, образуя вместе с ней плечеголовную вену.

Место слияния v. subclavia и v. jugularis interna в зависимости от стороны носит название левого или правого *венозного угла*.

В подключичную вену впадают: *дорсальная вена лопатки*, v. dorsalis scapulae,

анастомозирующая с наружной яремной веной; *грудные вены*, vv. pectorales, которые также могут впадать в v. cephalica и v. axillaris, и *грудноакромиальная вена*, v. thoracoacromialis (непостоянная), сопровождающая одноименные артерии и часто несущая кровь в v. cephalica.

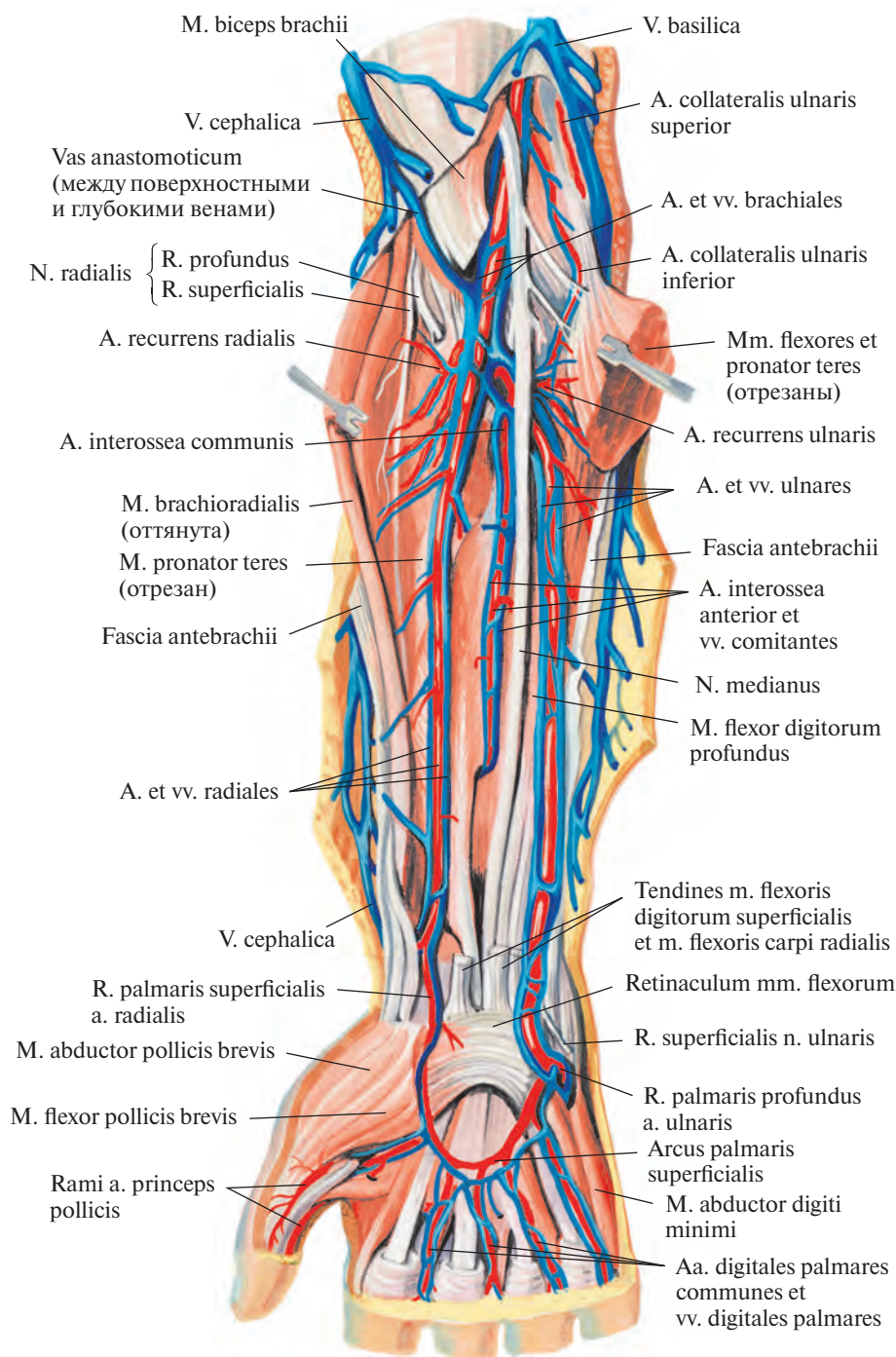


Рис. 817. Вены и артерии предплечья и кисти, правых. (Ладонная поверхность.)
(Поверхностные мышцы предплечья частично удалены.)

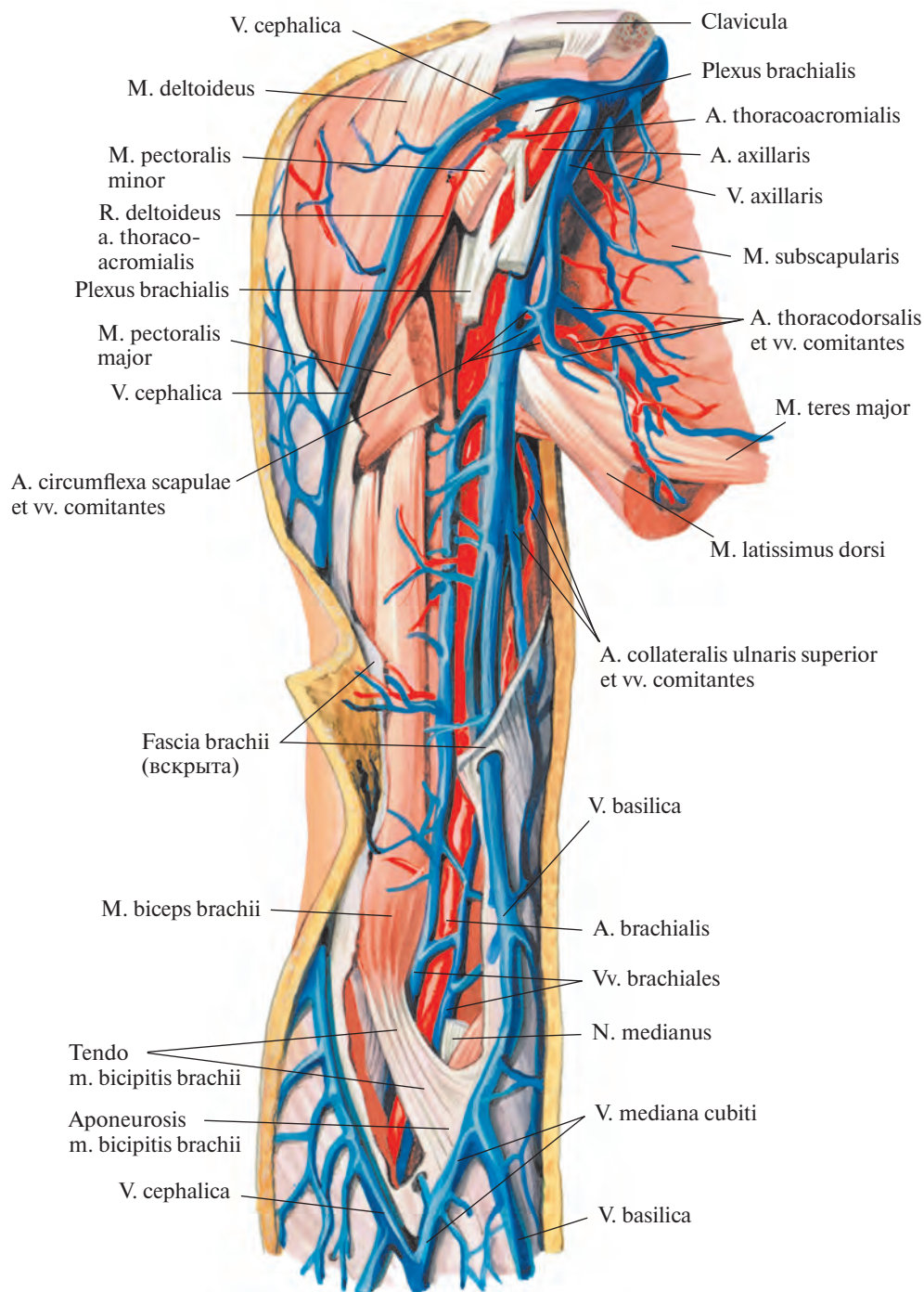


Рис. 818. Вены и артерии плеча, правого. (Внутренняя поверхность.)
(Фасция плеча частично удалена.)

СИСТЕМА НИЖНЕЙ ПОЛОЙ ВЕНЫ

НИЖНЯЯ ПОЛАЯ ВЕНА

Нижняя полая вена, v. cava inferior (рис. 819; см. рис. 801, 802), собирает кровь с нижних конечностей, стенок и органов таза

и брюшной полости. Начинается на правой переднелатеральной поверхности IV—V поясничных позвонков. Образуется путем слияния двух общих подвздошных вен, правой и левой, vv. iliaca communes dextra et sinistra, и следует вверх и немного вправо по латеральной поверхности тел позвонков к отверстию нижней полой вены диафрагмы.

Левая стенка вены на большом протяжении соприкасается с аортой, задняя прилегает вначале к латеральному краю правой большой поясничной мышцы, а затем к правой ножке диафрагмы.

Сзади нижней полой вены проходят правые поясничные артерии, aa. lumbales dextrae, и правая почечная артерия,

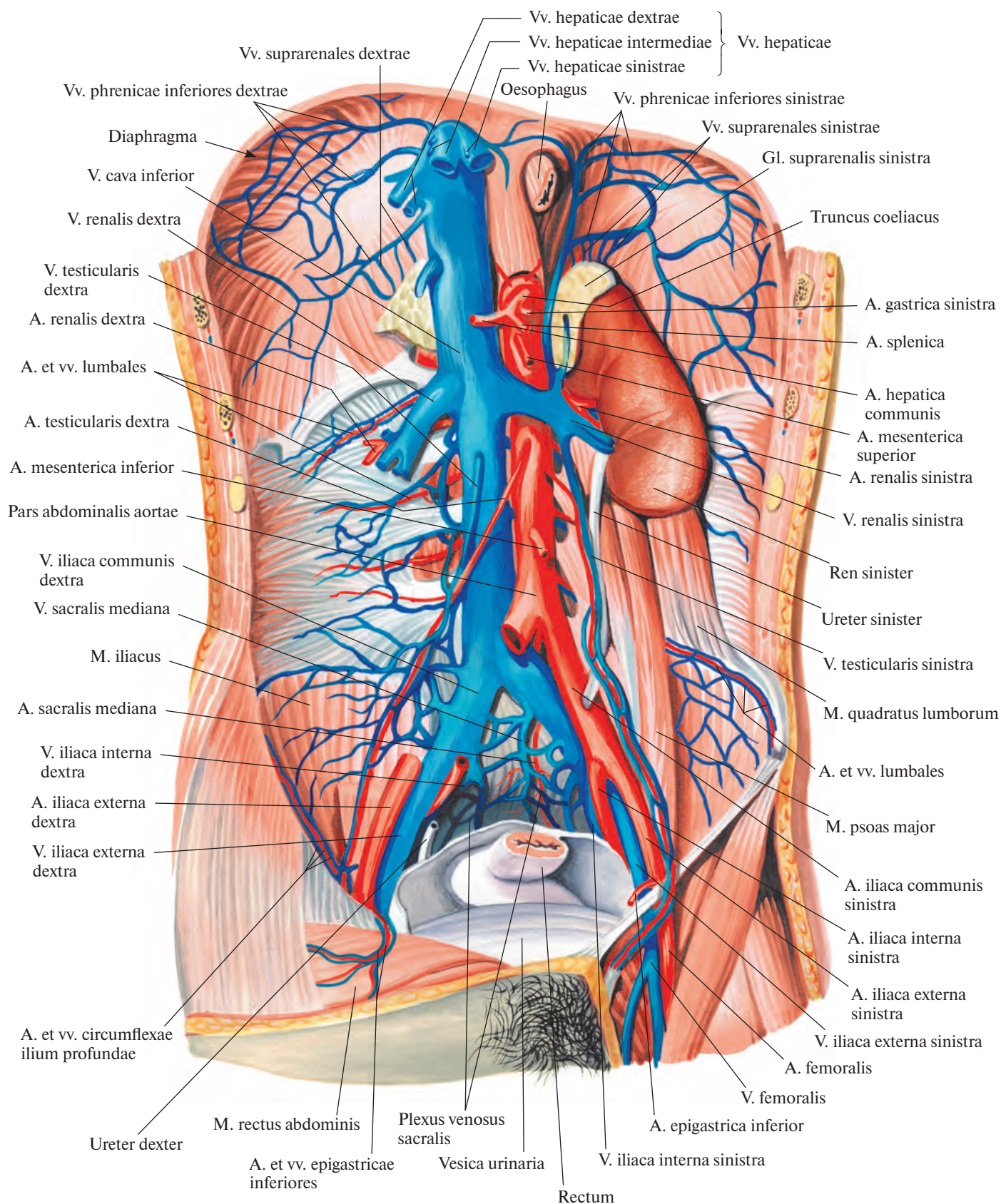


Рис. 819. Нижняя полая вена, v. cava inferior, и брюшная часть аорты, pars abdominalis aortae; вид спереди. (Желудок, тонкая и толстая кишка, печень, поджелудочная железа и правая почка с мочеточником, а также париетальная брюшина и париетальная фасция живота удалены; часть правой общей подвздошной артерии вырезана.)

а. genalis dextra. На уровне последней вена расширена, отклоняется немного вправо и пролегает впереди медиального края правого надпочечника, направляясь на заднюю часть диафрагмальной поверхности печени в борозду нижней полой вены. Затем через отверстие нижней полой вены диафрагмы проникает в полость перикарда и сразу впадает в правое предсердие.

Вдоль передней стенки вены снизу вверх располагаются: корень брыжейки тонкой кишки и правая яичковая (яичниковая) артерия, а. testicularis (ovarica) dextra, горизонтальная часть двенадцатиперстной кишки, над ней головка поджелудочной железы и частично нисходящая часть двенадцатиперстной кишки. Еще выше помещается корень брыжейки поперечной обо-

дочной кишки. Самый верхний конец вены немного расширен и с трех сторон окружен паренхимой печени.

Участки передней стенки нижней полой вены внизу от места ее образования до корня брыжейки тонкой кишки, а вверху от корня брыжейки поперечной ободочной кишки до нижнего края печени покрыты брюшиной.

Притоки нижней полой вены делят на пристеночные и внутренностные.

Пристеночные притоки

1. **Поясничные вены, vv. lumbales** (см. рис. 819), по две слева и справа, пролегают между мышцами брюшной стенки, подобно межреберным венам, повторяя ход поясничных артерий.

Притоками поясничных вен являются **дорсальная вена, v. dorsalis**, которая идет между поперечными отростками позвонков от кожи и мышц спины, а в области межпозвоночных отверстий — сосуды от позвоночных венозных сплетений. Мелкие стволы vv. lumbales выходят из-за медиального края большой поясничной мышцы, следуют по передней поверхности позвоночного столба (левые сзади аорты) к нижней полой вене и впадают в ее заднюю стенку.

Поясничные вены имеют несколько клапанов; по сторонам позвоночника они соединяются посредством вертикально расположенных анастомозов, образующих **левую восходящую поясничную вену, v. lumbalis ascendens sinistra**, и **правую восходящую поясничную вену, v. lumbalis ascendens dextra**.

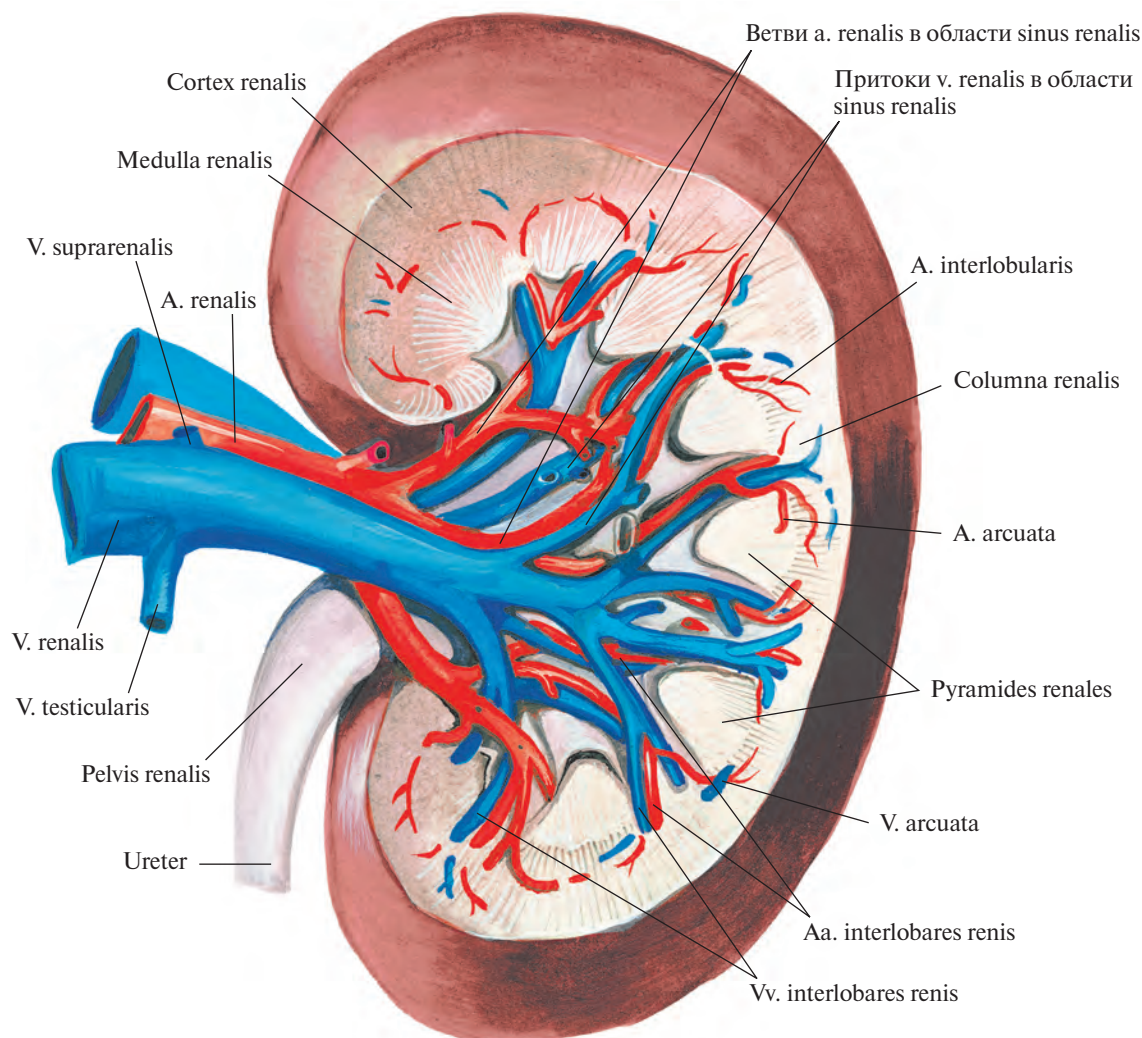


Рис. 820. Левая почечная вена, v. renalis sinistra, и левая почечная артерия, а. renalis sinistra; вид спереди. (Часть паренхимы почки удалена; инъецированные сосуды отпрепарированы.)

Левые поясничные вены длиннее правых, так как нижняя полая вена размещается справа от срединной линии тела.

2. **Нижняя диафрагмальная вена**, *v. phrenica inferior*, парная, сопровождает ветви одноименной артерии на нижней поверхности диафрагмы и под диафрагмой впадает в нижнюю полую вену.

Внутренностные притоки

1. **Яичковая (яичниковая) вена**, *v. testicularis (ovarica)* (см. рис. 819, 823), отводит кровь из лозовидного сплетения, *plexus pampiniformis*, формируемого венами, выходящими из соответствующих половых желез в области их ворот.

У мужчин лозовидное сплетение (см. рис. 779), образуется в мошонке из собственных вен яичка. Последние выходят в области задней поверхности яичка, соединяются с венами придатка яичка и формируют несколько небольших стволов, анастомозирующих между собой. В паховом канале лозовидное сплетение сопровождается яичковой артерией. По мере приближения к глубокому паховому кольцу количество сосудов в этом сплетении уменьшается, и в брюшную полость входят только два мелких ствола. Они следуют забрюшинно вверх и несколько медиально по передней поверхности большой поясничной мышцы и на уровне крестцово-подвздошного сустава соединяются, образуя один ствол — яичковую вену.

Правая яичковая вена, *v. testicularis dextra*, направляясь кверху, впадает непосредственно в нижнюю полую вену; **левая яичковая вена**, *v. testicularis sinistra*, вливается в левую почечную вену.

У женщин лозовидное сплетение (см. рис. 823) образуется в области ворот яичника большим количеством вен, выходящих из толщи железы, и располагается между листками широкой связки матки; анастомозирует с маточным венозным сплетением, *plexus venosus uterinus*, и с венами маточной трубы. Лозовидное сплетение продолжается в яичниковую вену, которая сопровождает одноименную артерию сначала в подвешивающей связке яичника, а затем забрюшинно, следуя вверх; клапанов в вене мало.

2. **Почечные вены**, *vv. renales* (рис. 820, 821; см. рис. 819), образуются в области почечных ворот путем слияния 3—4, а иногда и большего числа выходящих из ворот вен. От почечных ворот почечные вены направляются в медиальную сторону и под прямым углом впадают в нижнюю полую вену на уровне хряща между I и II поясничными позвонками (левая несколько выше, чем правая).

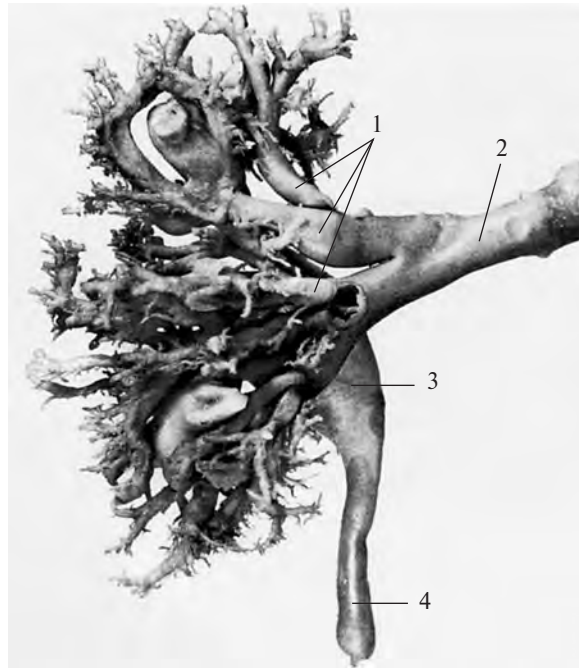


Рис. 821. Вены почки (фотография коррозионного препарата). (Препарат М. Бурых.)

1 — притоки почечной вены; 2 — почечная вена; 3 — почечная лоханка; 4 — мочеточник.

В почечные вены вливаются вены от жировой капсулы почки и мочеточника.

Левая почечная вена длиннее правой; она принимает левую надпочечниковую и яичковую (яичниковую) вены и спереди пересекает аорту.

Почечные вены анастомозируют с поясничными, непарной и полунепарной венами.

3. **Надпочечниковые вены**, *vv. suprarenales*, образуются из небольших вен, выходящих из надпочечников.

Левая надпочечниковая вена, *v. suprarenalis sinistra*, впадает в *v. renalis sinistra*; **правая надпочечниковая вена**, *v. suprarenalis dextra*, — чаще всего в нижнюю полую вену, иногда в *v. renalis dextra*. Кроме того, некоторые из надпочечниковых вен вливаются в нижние диафрагмальные вены.

4. **Печеночные вены**, *vv. hepaticae* (см. рис. 819, 858), являются последними притоками, которые принимает нижняя полая вена в брюшной полости и вообще перед впадением в правое предсердие. Они выходят из печени в области борозды нижней полой вены и сразу же впадают в нижнюю полую вену. Начало им дают центральные вены долек печени.

Печеночные вены собирают кровь из системы капилляров собственной печеночной артерии и воротной вены в толще печени. Крупные печеночные вены, всего три, несут кровь из правой доли печени — *пра-*

вая печеночная вена, *v. hepatica dextra*, из квадратной и хвостатой долей — *промежуточная печеночная вена*, *v. hepatica intermedia*, и из левой доли печени — *левая печеночная вена*, *v. hepatica sinistra*. Последняя перед впадением в нижнюю полую вену соединяется с венозной связкой, *lig. venosum*.

Вены таза

Венозная кровь от стенок и органов таза собирается в два крупных венозных ствола — наружную подвздошную вену, *v. iliaca externa*, и внутреннюю подвздошную вену, *v. iliaca interna*, которые, соединяясь, образуют общую подвздошную вену.

Общая подвздошная вена, *v. iliaca communis* (рис. 822, 823; см. рис. 801, 819), парная, начинается на уровне крестцово-подвздошного сустава. Обе общие подвздошные вены направляются медиально вверх и, соединяясь на уровне хряща между IV и V поясничными позвонками, образуют справа от срединной линии нижнюю полую вену.

Правая общая подвздошная вена несколько короче левой. Левая принимает *срединную крестцовую вену*, *v. sacralis mediana*, которая следует по тазовой поверхности крестца по ходу одноименной артерии. Соединяясь с притоками латеральных крестцовых вен, она образует крестцовое венозное сплетение, *plexus venosus sacralis*,

анастомозирующее с прямокишечным венозным сплетением, plexus venosus rectalis, и с мочепузырным венозным сплетением, plexus venosus vesicalis.

В общую подвздошную вену часто впадает подвздошно-поясничная вена, v. iliolumbalis.

Наружная подвздошная вена

Наружная подвздошная вена, v. iliaca externa (см. рис. 802, 819, 822, 823), представляет собой продолжение бедренной вены, v. femoralis, и в своем начальном отделе имеет один, иногда два клапана. Она протекает от паховой связки до крестцово-подвздошного сустава; повторяя ход одноименной артерии, располагается кнутри от последней. Дойдя до крестцово-подвздошного сустава, соединяется с внутренней подвздошной веной и образует общую подвздошную вену.

В наружную подвздошную вену впадают следующие вены.

1. **Нижние надчревные вены, vv. epigastricae inferiores** (см. рис. 778, 779), парные, сопровождают одноименную артерию, собирая кровь с нижних отделов передней брюшной стенки; анастомозируют с верхними надчревными венами, vv. epigastricae superiores; околопупочными венами, vv. paraumbilicales, и с запирательными венами, vv. obturatoriae.

2. **Глубокая вена, огибающая подвздошную кость, v. circumflexa ilium profunda**, идет рядом с соответствующей артерией, отводит кровь от боковых отделов нижней части стенки живота.

Внутренняя подвздошная вена

Внутренняя подвздошная вена, v. iliaca interna (см. рис. 779, 785, 822, 823), — крупный сосуд, располагается сзади одноименной артерии; образуется у верхнего края большого седалищного отверстия из вен, получающих кровь от стенок и органов таза. Направляясь кверху по боковой стенке таза, внутренняя подвздошная вена на уровне линии, разграничивающей большой и малый таз, на передней поверхности крестцово-подвздошного сустава, соединяется с наружной подвздошной веной.

Вены, впадающие во внутреннюю подвздошную вену, делятся на пристеночные и внутренностные.

Пристеночные притоки

1. **Подвздошно-поясничная вена, v. iliolumbalis** (см. рис. 801, 802), иногда двойная, сопровождает одноименную артерию и собирает кровь из межпозвоночных вен, непостоянно из последней поясничной вены и со стенок подвздошной ямки. Часто впадает в общую подвздошную вену.

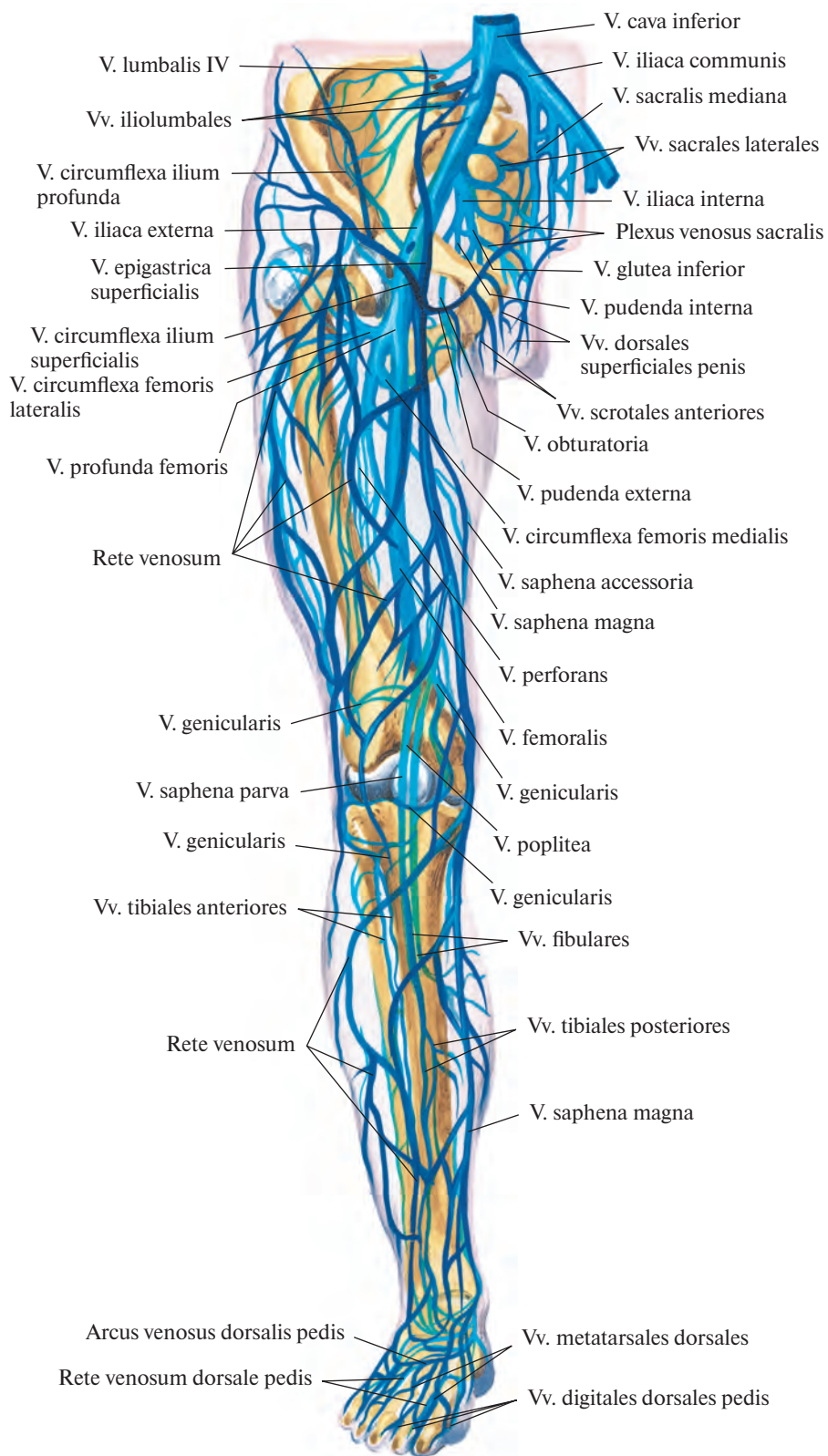


Рис. 822. Вены тазового пояса и свободной части нижней конечности, правой (полусхематично). (Передняя поверхность.)

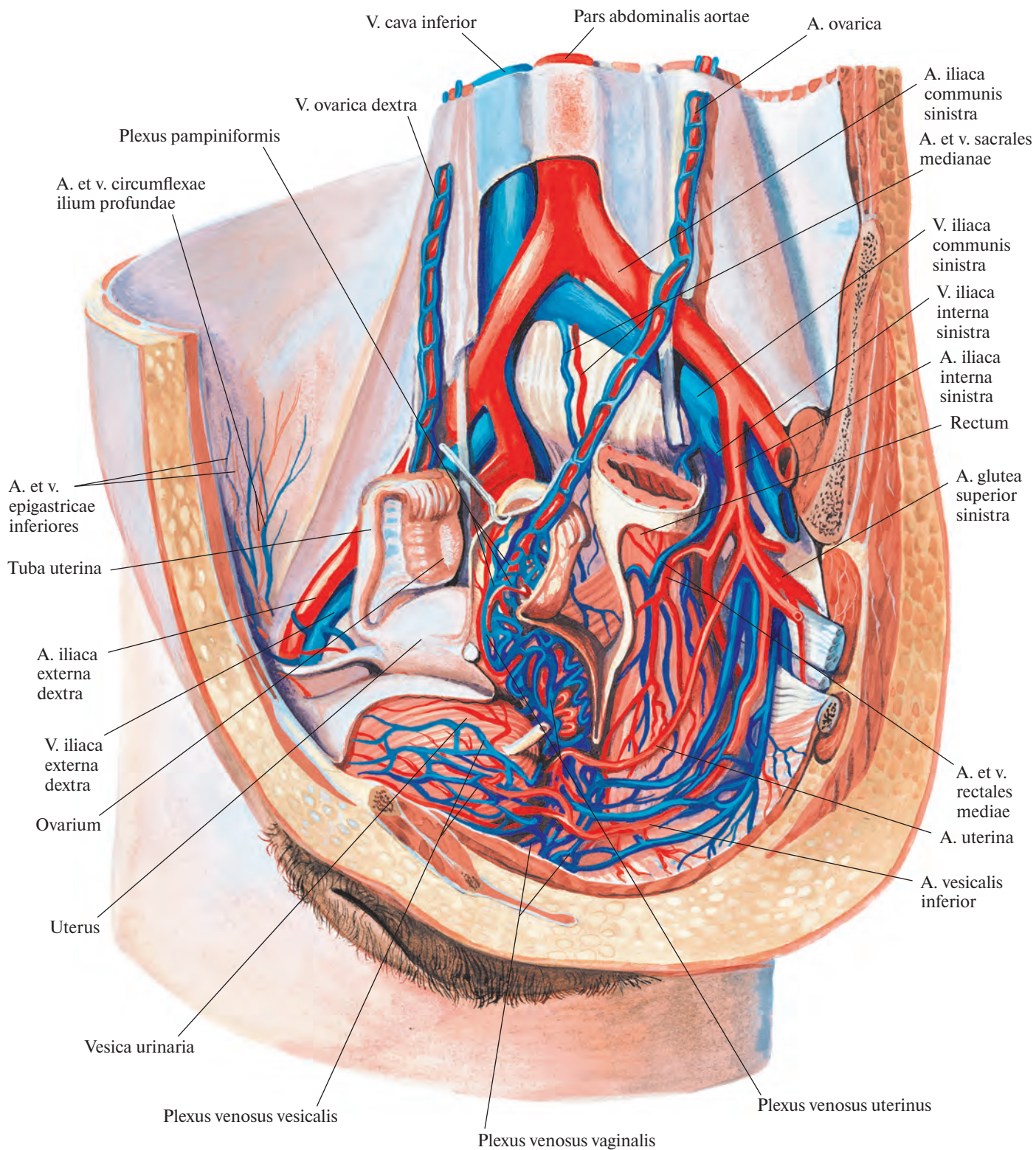


Рис. 823. Артерии и вены органов полости таза женщины; вид слева и несколько спереди. (Сагиттальный разрез значительно влево от срединной плоскости; париетальная брюшина удалена.)

Анастомозирует с глубокой веной, огибающей подвздошную кость, *v. circumflexa ilium profunda*; латеральными крестцовыми венами и с восходящей поясничной веной, *v. lumbalis ascendens*.

2. Верхние ягодичные вены, *vv. gluteae superiores* (см. рис. 832), сопровождая парными стволами все разветвления одноименной артерии, собирают кровь из верхних отделов ягодичной области. При прохождении через щель над грушевидной мышцей образуют вокруг последней сплетение.

3. Нижние ягодичные вены, *vv. gluteae inferiores* (см. рис. 832), пролегают рядом с одноименной артерией и собирают кровь из большой ягодичной мышцы, из вен, сопутствующих артерии, сопровождающей седалищный нерв, *a. comitans nervi ischiadici*, и мышц бедра. Анастомозируют с верхней прободающей веной, *v. perforans superior*, являющейся притоком глубокой вены бедра, и медиальной веной, огибающей бедренную кость, *v. circumflexa femoris medialis*.

4. Запирательные вены, *vv. obturatoriae* (см. рис. 801), повторяют ход запирательной артерии, имеют парные притоки. Анастомозируют с наружной подвздошной веной, иногда просто впадая в нее, и с медиальной веной, огибающей бедренную кость.

5. Латеральные крестцовые вены, *vv. sacrales laterales*, сопровождают одноименную артерию, принимают спинномозговые вены, *vv. spinales*, выходящие из передних крестцовых отверстий. Анастомозируют со срединной крестцовой веной, образуя вместе с ней на тазовой поверхности крестца *крестцовое венозное сплетение, plexus venosus sacralis* (см. рис. 801, 802, 819).

Внутренностные притоки

1. Внутренняя половая вена, *v. pudenda interna* (см. рис. 779, 781, 822), часто двойная, образуется в области промежности под лобковым симфизом путем слияния глубокой дорсальной вены полового члена (клитора) с рядом глубоких вен полового члена (клитора).

Глубокая дорсальная вена полового члена (клитора), v. dorsalis profunda penis (clitoridis) (см. рис. 779, 782), начинается около венца головки из вен головки и крайней плоти, пролегает по борозде между двумя дорсальными артериями полового члена (клитора) и на своем пути принимает ряд вен от кожи полового члена (клитора), его пещеристых тел и мошонки (половых губ).

Глубокие вены полового члена (клитора), vv. profundae penis (clitoridis), отводят кровь от полового члена (клитора), выходят на внутренней поверхности его ножек и огибают нижнюю ветвь лобковой кости.

Внутренняя половая вена сопровождается одноименную артерию и вместе с ней проникает через отверстие под грушевидной мышцей в полость малого таза. В конечных отделах иногда сливается с нижней ягодичной веной в один ствол.

Притоки внутренней половой вены соответствуют ветвям внутренней половой артерии:

1) *вены мочеиспускательного канала;*

2) *вены луковицы полового члена (преддверия), vv. bulbi penis (vestibuli);*

3) *задние мошоночные (губные) вены, vv. scrotales (labiales) posteriores;*

4) *нижние прямокишечные вены, vv. rectales inferiores.*

Кроме того, *v. pudenda interna* принимает вены, отводящие кровь от простатического венозного сплетения.

Простатическое венозное сплетение, plexus venosus prostaticus (см. рис. 779), непарное, располагается сзади лобкового симфиза и впереди простаты. В него впадают небольшие вены от простаты, нижней части мочевого пузыря, мочеиспускательного канала, клетчатки залобкового пространства и частично глубокие вены полового члена.

Plexus prostaticus анастомозирует с мочепузырными венами и венозным сплетением, кровь из него может оттекать непосредственно в *v. iliaca interna*.

2. Мочепузырные вены, *vv. vesicales*, многочисленные, отводят кровь из мочепузырного венозного сплетения.

Мочепузырное венозное сплетение, plexus venosus vesicalis (см. рис. 779, 823), — самое мощное из венозных сплетений таза. Залегают в нижних отделах мочевого пузыря и у мужчин переходит в простатическое венозное сплетение, а у женщин — на начальный отдел мочеиспускательного канала, где соединяется с влагалищным венозным сплетением. Принимает кровь у мужчин от мочевого пузыря, семявыносящих протоков, семенных желез и простаты, у женщин — от мочевого пузыря, начального отдела мочеиспускательного канала и влагалища, а также от нескольких глубоких вен клитора.

Мочепузырное венозное сплетение широко анастомозирует с маточным и прямокишечным венозными сплетениями, а также с внутренней половой, нижней и верхней ягодичными и запирательной венами.

3. Маточные вены, *vv. uterinae*, отводят кровь от маточного венозного сплетения.

Маточное венозное сплетение, plexus venosus uterinus (см. рис. 823), довольно мощное, собирает кровь из влагалища, матки, маточной трубы и широкой связки матки. Располагается в пределах задней и боковых стенок влагалища и боковой пе-

риферии шейки матки, а также в околоматочной клетчатке (*parametrium*) и связано с венами наружных половых органов, прямокишечным и мочепузырным венозными сплетениями, с лозовидным сплетением яичника и *влагалищным венозным сплетением, plexus venosus vaginalis*, получающим кровь от стенок влагалища (см. рис. 823).

4. Средние прямокишечные вены, *vv. rectales mediae*, парные, отводят кровь от прямокишечного венозного сплетения; по пути принимают мочепузырные вены, вены простаты и семенных желез (матки и влагалища у женщин).

Прямокишечное венозное сплетение, plexus venosus rectalis (см. рис. 824, 837), делится на внутреннее и наружное сплетения прямой кишки.

Внутреннее прямокишечное венозное сплетение располагается в подслизистой основе прямой кишки и подкожно в окружности заднего прохода, а наружное залегают в соединительной ткани на поверхности мышечного слоя кишки.

Кровь из внутреннего прямокишечного венозного сплетения по небольшим венам, прободающим мышечную оболочку кишки, направляется в наружное прямокишечное венозное сплетение.

Система воротной вены печени

Воротная вена печени, v. portae hepatis (рис. 824, 825; см. рис. 837), отводит кровь от непарных органов брюшной полости. Образуется сзади головки поджелудочной железы в результате слияния трех вен — нижней и верхней брыжеечных и селезеночной.

Сформировавшись, воротная вена направляется вверх и вправо, пролегает сзади верхней части двенадцатиперстной кишки, вступает в печеночно-дуоденальную связку и, пройдя между ее листками, достигает ворот печени. В толще связки воротная вена размещается вместе с общим желчным и пузырным протоками, а также с общей и собственной печеночными артериями таким образом, что протоки занимают крайнее положение справа, левее находятся артерии, а сзади протоков и артерий и между ними — она сама.

В воротах печени воротная вена делится на две ветви — правую и левую — соответственно правой и левой долям печени.

Правая ветвь, r. dexter, шире левой; через ворота печени она вступает в толщу правой доли печени, где распадается на *переднюю и заднюю ветви, rr. anterior et posterior*.

Левая ветвь, r. sinister, длиннее правой; направляется к левой стороне ворот печени, по пути в свою очередь делится на *поперечную часть, pars transversa*, дающую

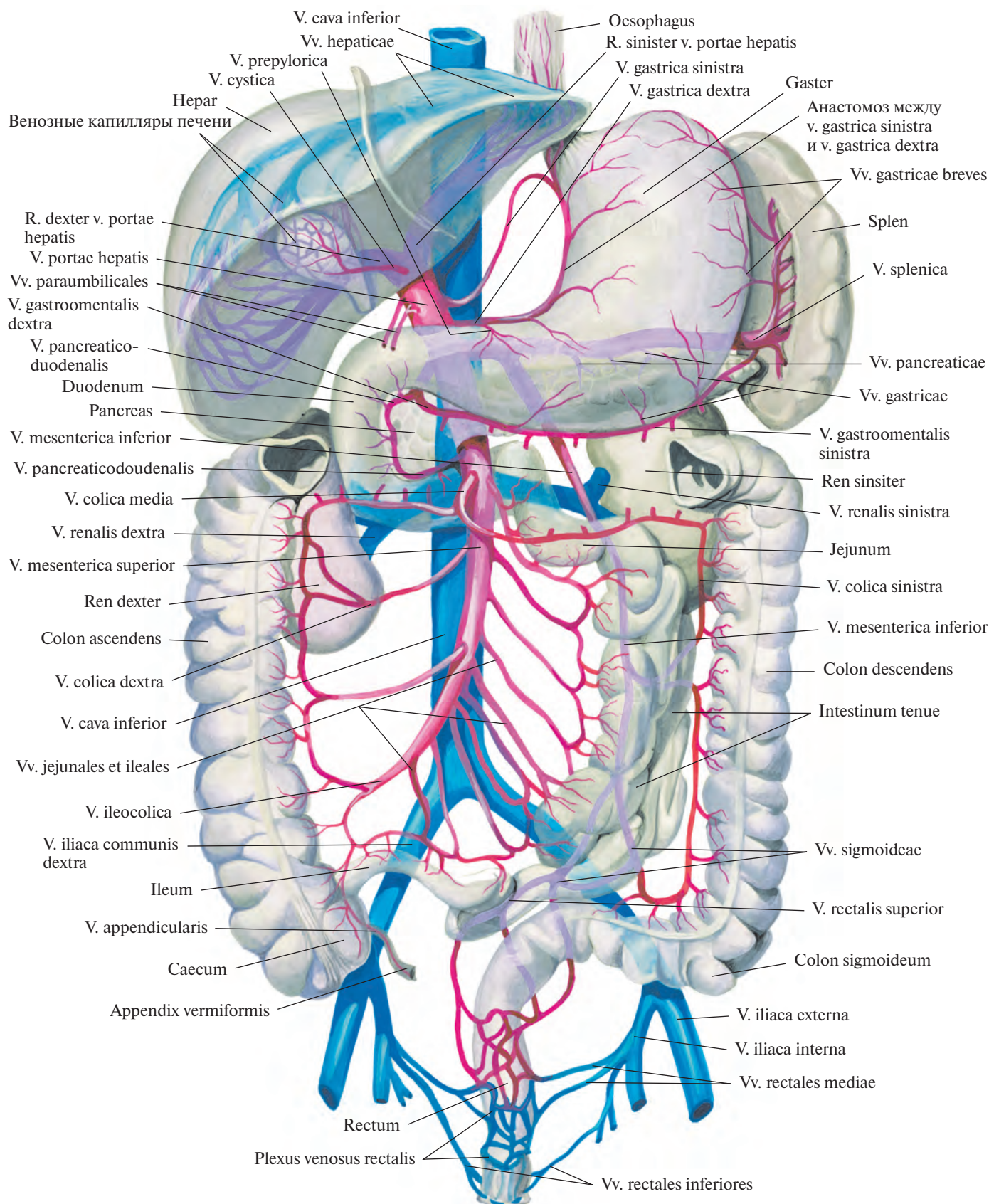


Рис. 824. Система воротной вены; вид спереди (схема).

ветви к хвостатой доле, *rr. lobi caudati*, и пупочную часть, *pars umbilicalis*, от которой отходят латеральные и медиальные ветви, *rr. laterales et mediales*, в паренхиму левой доли печени.

Три вены — нижняя брыжеечная, верхняя брыжеечная и селезеночная, образующие *v. portae hepatis*, называются корнями воротной вены.

1. *Нижняя брыжеечная вена, v. mesenterica inferior* (см. рис. 770, 824), собирает кровь со стенок верхней части прямой, сигмовидной ободочной и нисходящей ободочной кишки; ее притоки соответствуют всем разветвлениям нижней брыжеечной артерии. Она начинается в полости малого таза как верхняя прямокишечная вена и в стенке прямой кишки своими истоками связана с прямокишечным венозным сплетением, *plexus venosus rectalis*.

Верхняя прямокишечная вена, v. rectalis superior, направляется вверх, пересекает спереди подвздошные сосуды на уровне левого крестцово-подвздошного сустава и принимает *вены сигмовидной кишки, vv. sig-*

moideae, от стенки сигмовидной ободочной кишки.

Нижняя брыжеечная вена располагается забрюшинно и, следуя вверх, образует небольшую дугу, выпуклостью обращенную влево. Приняв *левую ободочную вену, v. colica sinistra*, она отклоняется вправо, проходит левее двенадцатиперстно-тощечного изгиба под поджелудочную железу и чаще всего соединяется с селезеночной веной. Иногда нижняя брыжеечная вена впадает непосредственно в воротную вену.

2. *Верхняя брыжеечная вена, v. mesenterica superior* (см. рис. 766, 824), отводит кровь от тонкой кишки и ее брыжейки, слепой кишки и червеобразного отростка, восходящей и поперечной ободочных кишок и от брыжеечных лимфатических узлов этих областей. Ствол верхней брыжеечной вены располагается справа от одноименной артерии, а ее притоки сопровождают все разветвления указанной артерии.

Верхняя брыжеечная вена начинается в области илеоцекального угла, где носит название подвздошно-ободочной вены.

Подвздошно-ободочная вена, v. ileocolica, собирает кровь с конечного отдела подвздошной кишки, червеобразного отростка — *вена червеобразного отростка, v. appendicularis*, — и слепой кишки. Направляясь вверх и влево, она непосредственно продолжается в верхнюю брыжеечную вену.

Верхняя брыжеечная вена располагается в корне брыжейки тонкой кишки и, образуя дугу, выпуклостью обращенную влево и вниз, принимает ряд вен.

1) *Вены тощей и подвздошной кишок, vv. jejunes et ileales*, всего 16—20, направляются в брыжейку тонкой кишки, их притоки сопровождают ветви тонкокишечных артерий. Кишечные вены впадают в верхнюю брыжеечную вену слева.

2) *Правая ободочная вена, v. colica dextra*, идет от восходящей ободочной кишки забрюшинно и анастомозирует с подвздошно-ободочной и средней ободочной венами.

3) *Средняя ободочная вена, v. colica media*, располагается между листками брыжейки поперечной ободочной кишки; получает

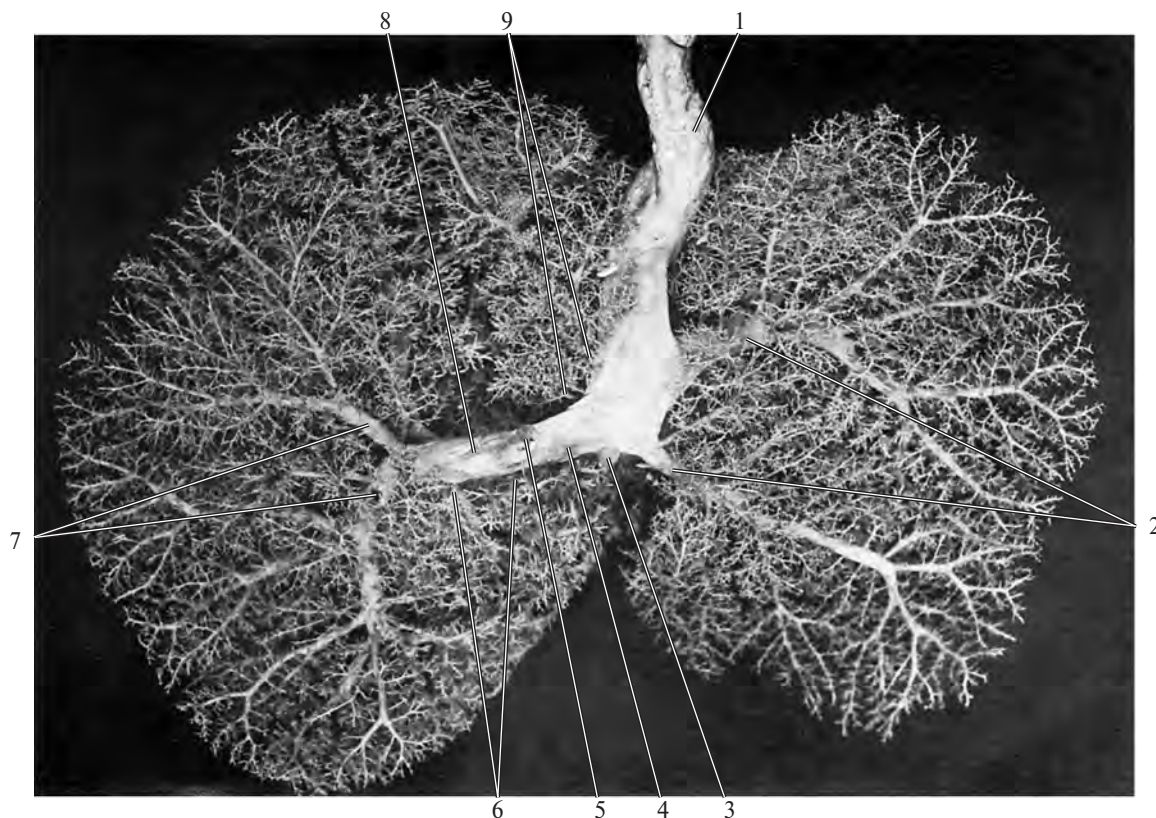


Рис. 825. Воротная вена и ее разветвления в печени новорожденного (фотография коррозионного препарата).

(Препарат Т. Морозовой.)

1 — пупочная вена; 2 — латеральные ветви левой доли (III и II сегменты); 3 — венозный проток; 4 — левая ветвь воротной вены; 5 — воротная вена (отрезана); 6 — ветви к хвостатой доле (I сегмент); 7 — ветви заднего сегмента правой доли (VII и VI сегменты); 8 — правая ветвь воротной вены; 9 — медиальные ветви левой доли (IV сегмент).

кровь из правого изгиба ободочной кишки и поперечной ободочной кишки. В области левого изгиба ободочной кишки анастомозирует с левой ободочной веной, образуя большую аркаду.

4) *Правая желудочно-сальниковая вена, v. gastromentalis (gastroepiploica) dextra*, сопровождает одноименную артерию вдоль большой кривизны желудка; отводит кровь от желудка и большого сальника. На уровне привратника впадает в верхнюю брыжеечную вену, приняв перед этим часть панкреатических и панкреатодуоденальных вен.

5) *Панкреатодуоденальные вены, vv. pancreaticoduodenales*, повторяя путь одноименных артерий, собирают кровь с головки поджелудочной железы и двенадцатиперстной кишки.

6) *Панкреатические вены, vv. pancreaticae*, отходят от паренхимы головки поджелудочной железы, часть из них впадает в панкреатодуоденальные вены.

3. *Селезеночная вена, v. splenica (lienalis)* (см. рис. 824), отводит кровь от селезенки, желудка, поджелудочной железы и большого сальника. Образуется у ворот селезенки из многочисленных вен, выходящих из паренхимы селезенки (см. рис. 764). Там же она принимает *левую желудочно-сальниковую вену, v. gastromentalis (gastroepiploica) sinistra*, которая сопровождает одноименную артерию и получает кровь от желудка и большого сальника, и *короткие желудочные вены, vv. gastricae breves*, несущие кровь из области дна желудка.

От ворот селезенки селезеночная вена направляется вправо вдоль верхнего края поджелудочной железы, следуя ниже одноименной артерии. Она пересекает переднюю стенку аорты над верхней брыжеечной артерией и сливается с верхней брыжеечной веной, образуя воротную вену печени.

Селезеночная вена принимает *панкреатические вены, vv. pancreaticae*, в основном от тела и хвоста поджелудочной железы.

Кроме указанных вен, образующих воротную вену печени, в ее ствол непосредственно впадают следующие вены.

1. *Предпривратниковая вена, v. prepylorica*, начинается в области привратниковой части желудка и сопровождает правую желудочную артерию.

2. *Желудочные вены, левая и правая, vv. gastricae sinistra et dextra*, идут по малой кривизне желудка, сопутствуя желудочным артериям. В области привратника в них впадают вены привратника, в области кардиальной части желудка — вены пищевода.

3. *Околопупочные вены, vv. paraumbilicales* (см. рис. 824, 837), начинаются в передней брюшной стенке в окружности пупочного кольца, где анастомозируют

с притоками грудонадчревной, верхней, нижней и поверхностной надчревных вен. Направляясь к печени по круглой связке печени, околопупочные вены либо соединяются в один ствол, либо самостоятельно впадают в воротную вену.

4. *Желчно-пузырная вена, v. cystica*, вливается в воротную вену непосредственно в паренхиме печени.

Кроме того, в этой области в *v. portae hepatis* впадают ряд мелких вен из стенок самой воротной вены, печеночных артерий и протоков печени, а также вены от диафрагмы, которые по серповидной связке достигают печени.

ВЕНЫ НИЖНЕЙ КОНЕЧНОСТИ

В области нижней конечности различают поверхностные и глубокие вены, анастомозирующие друг с другом; наиболее крупные из них имеют клапаны.

Поверхностные вены

Поверхностные вены нижней конечности, vv. superficiales membri inferioris (рис. 826—828), пролегают в подкожной клетчатке.

На тыле стопы в области каждого пальца имеется хорошо развитое венозное сплетение ложа ногтя. Вены, отводящие кровь от этих сплетений, — *тыльные пальцевые вены стопы, vv. digitales dorsales pedis*, идут по краям тыльной поверхности пальцев (см. рис. 826). Они анастомозируют между собой и с венами подошвенной поверхности пальцев, образуя на уровне дистальных концов плюсневых костей *тыльную венозную дугу стопы, arcus venosus dorsalis pedis*. Эта дуга является частью кожной *тыльной венозной сети стопы, rete venosum dorsale pedis*. В последней выделяют *тыльные плюсневые вены стопы, vv. metatarsales dorsales*. Наиболее крупные из них переходят в *латеральную краевую вену, v. marginalis lateralis*, и *медиальную краевую вену, v. marginalis medialis* (см. рис. 827), которые следуют по соответствующим краям стопы.

Поверхностные вены подошвы широко анастомозируют на периферии стопы с латеральной и медиальной краевыми венами и продолжают в области пятки в вены стопы и далее в вены голени.

Медиальная и латеральная краевые вены, направляясь проксимально, непосредственно переходят в две крупные подошвенные вены нижней конечности — в большую и малую подошвенные вены ноги соответственно.

1. *Большая подкожная вена ноги, v. saphena magna* (рис. 828; см. рис. 801, 822, 826,

827, 834), начинается в тыльной венозной сети стопы, формируясь как самостоятельный сосуд вдоль ее медиального края. Является непосредственным продолжением медиальной краевой вены.

Направляясь кверху, *v. saphena magna* проходит по переднему краю медиальной лодыжки на голень и следует в подкожной клетчатке по медиальному краю большеберцовой кости. По пути принимает ряд поверхностных вен голени. Достигнув коленного сустава, она огибают медиальный мыщелок сзади и переходит на переднемедиальную поверхность бедра. Следуя проксимально, прободает в области подкожной щели поверхностный листок широкой фасции бедра и впадает в бедренную вену. Имеет несколько клапанов.

На бедре *v. saphena magna* принимает многочисленные вены, собирающие кровь с передней поверхности бедра, и *добавочную подкожную вену ноги, v. saphena accessoria*, образующуюся из кожных вен медиальной поверхности бедра.

2. *Малая подкожная вена ноги, v. saphena parva* (см. рис. 827, 834), выходит из латеральной части подкожной тыльной венозной сети стопы, формируясь вдоль ее латерального края. Является продолжением латеральной краевой вены.

V. saphena parva огибают сзади латеральную лодыжку и, направляясь кверху, переходит на заднюю поверхность голени, где идет вначале вдоль латерального края пяточного сухожилия, а затем по середине задней поверхности голени. Принимая на своем пути многочисленные подошвенные вены с боковой и задней поверхностей голени, широко анастомозирует с глубокими венами.

На середине задней поверхности голени (над икрой) малая подкожная вена проходит между листками фасции голени и далее следует рядом с медиальным кожным нервом икры, *n. cutaneus surae medialis*, между головками икроножной мышцы. Достигнув подколенной ямки, проникает в ее глубину, прободая подколенную фасцию и впадает в подколенную вену. Имеет несколько клапанов.

V. saphena magna и *v. saphena parva* широко анастомозируют между собой.

Глубокие вены

Глубокие вены нижней конечности, vv. profundae membri inferioris (рис. 829—834), сопровождают одноименные артерии. На подошвенной поверхности стопы начинаются по сторонам каждого пальца *подошвенными пальцевыми венами, vv. digitales plantares* (см. рис. 829), которые, сливаясь, образуют *подошвенные плюсневые вены, vv. metatarsales plantares*. От последних отходят

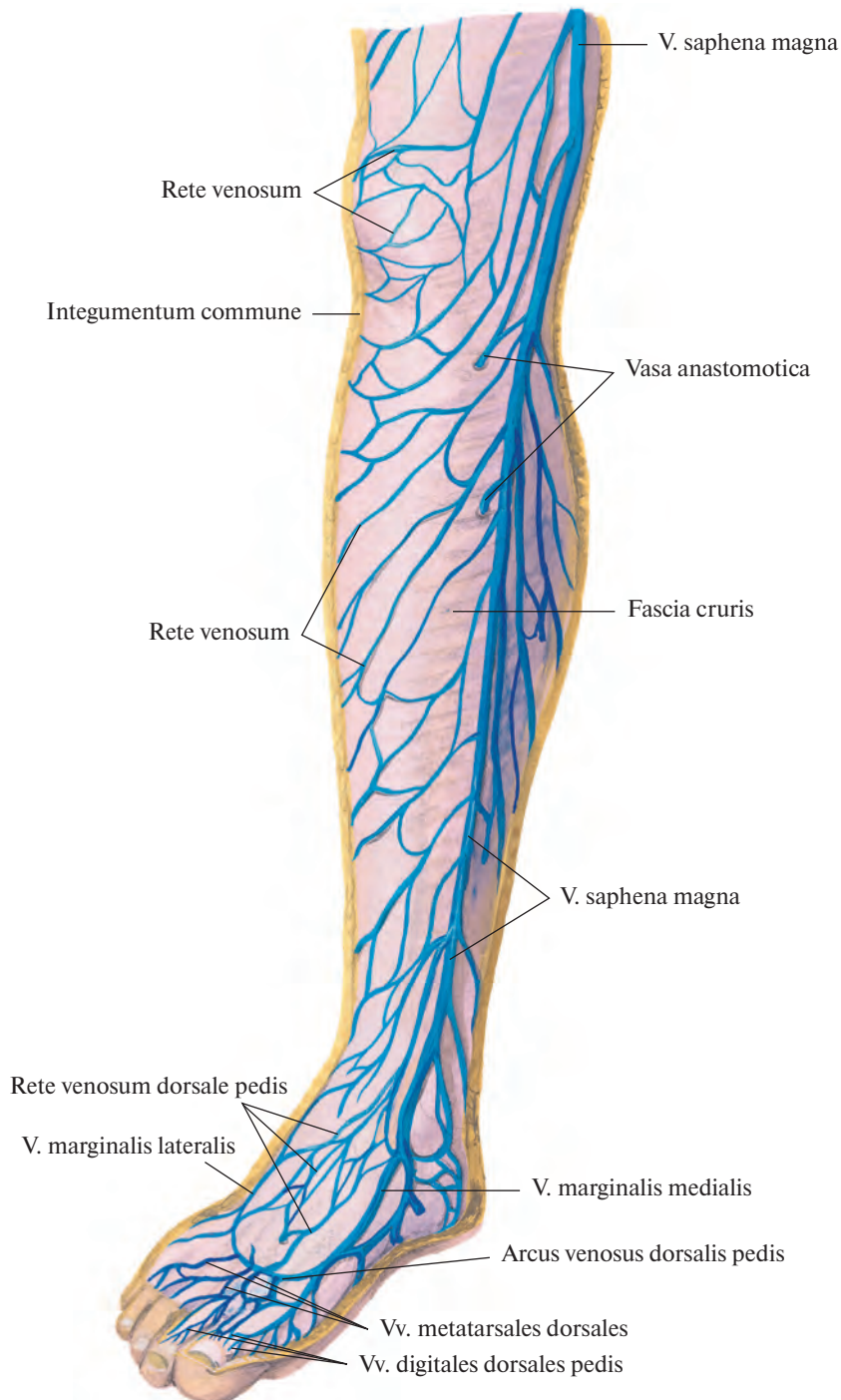


Рис. 826. Поверхностные вены голени, правой. (Переднемедиальная поверхность.)
(Кожная и подкожная клетчатка удалены.)

прободающие вены, *vv. perforantes*, которые проникают на тыл стопы, где анастомозируют с глубокими и поверхностными венами.

Направляясь проксимально, *vv. metatarsales plantares* впадают в *подошвенную венную дугу, arcus venosus plantaris*, являю-

щуюся частью *венозной подошвенной сети, rete venosum plantare*, связанной с венами тыла стопы посредством *межголовковых вен, vv. intercapitulares*.

Из подошвенной дуги кровь оттекает по латеральным и медиальным подошвенным венам, сопровождающим одноимен-

ные артерии. Латеральные подошвенные вены соединяются с медиальными и образуют задние большеберцовые вены. Из подошвенной венозной дуги кровь оттекает также по глубоким подошвенным венам через первый межкостный плюсневый промежуток в сторону вен тыла стопы.

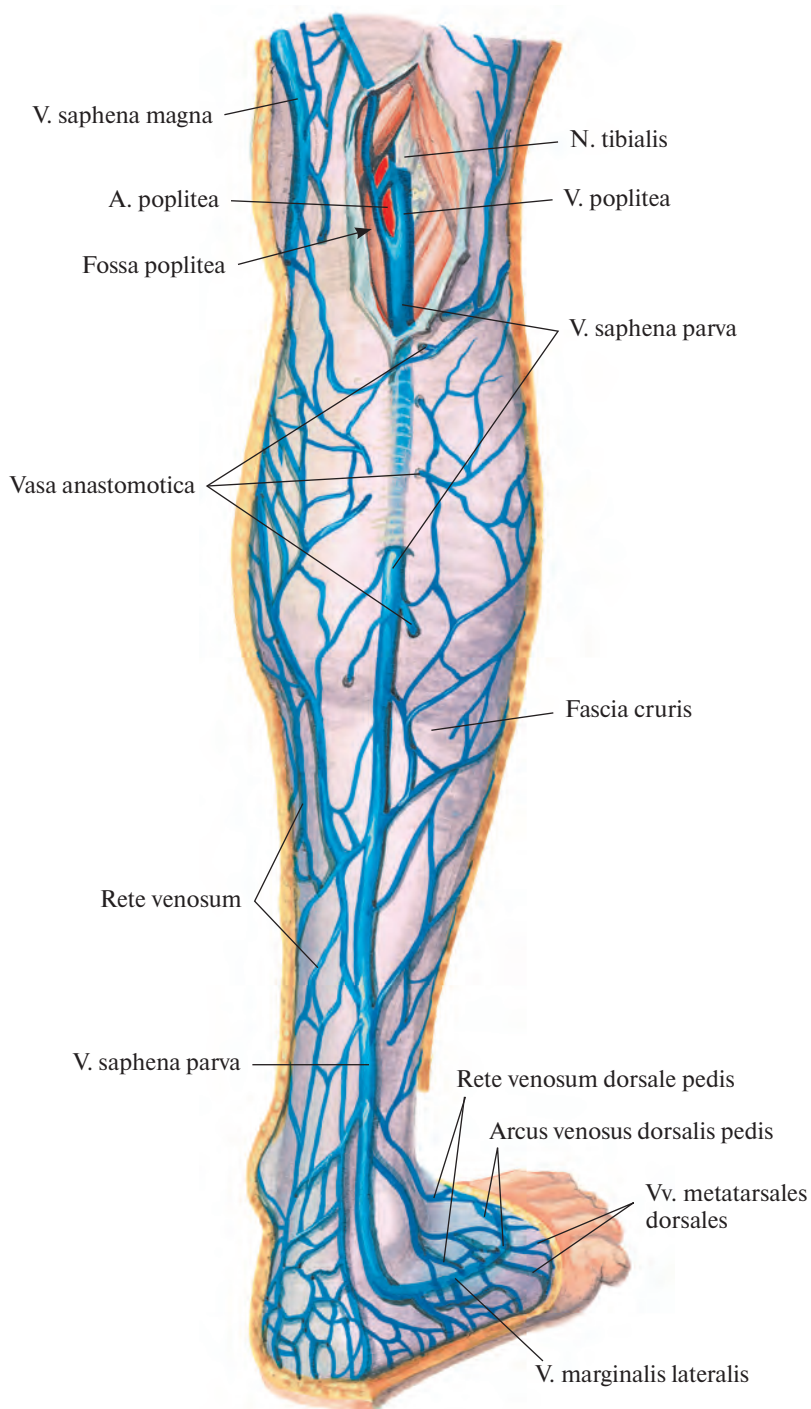


Рис. 827. Поверхностные вены голени, правой. (Задняя поверхность.)

(Кожа и подкожная клетчатка удалены; фасция в области подколенной ямки рассечена и оттянута в стороны.)

Начало глубоким венам тыла стопы дают тыльные плюсневые вены стопы, vv. metatarsales dorsales, которые впадают в вены, сопровождающие дугообразную артерию, а. arcuata. Из последних кровь оттекает в тыльные вены стопы и далее в передние большеберцовые вены.

1. **Задние большеберцовые вены, vv. tibiales posteriores** (см. рис. 830, 831), парные, направляются проксимально, сопровождая одноименную артерию, и принимают на своем пути ряд вен, отходящих от костей, мышц и фасций задней поверхности голени, в том числе довольно крупные *мало-*

берцовые вены, vv. fibularis. В верхней трети голени соединяются с передними большеберцовыми венами, формируя подколенную вену.

2. **Передние большеберцовые вены, vv. tibiales anteriores** (см. рис. 822, 830), образуются в результате слияния тыльных плюс-

невых вен стопы. Перейдя на голень, направляются вверх по ходу одноименной артерии и проникают через межкостную перепонку на заднюю поверхность голени, принимая участие в формировании подколенной вены.

Тыльные плюсневые вены стопы получают кровь преимущественно из образующих их мелких венозных сосудов концев пальцев, а также из вен подошвенной поверхности, с которыми они анастомозируют при посредстве прободающих вен.

3. **Подколенная вена, v. poplitea** (см. рис. 831, 832), вступив в подколенную ямку,

следует латерально кзади от подколенной артерии, поверхностнее и латеральнее нее проходит большеберцовый нерв, n. tibialis. Направляясь по пути артерии кверху, пересекает подколенную ямку и попадает в приводящий канал, где получает название бедренной вены.

В подколенную вену впадают мелкие *вены колена, vv. geniculares*, вены от сустава и мышц данной области, а также малая подкожная вена ноги.

4. **Бедренная вена, v. femoralis** (см. рис. 822, 833), иногда парная, сопровождает одноименную артерию в приводящем канале,

а затем в бедренном треугольнике, проходит под паховой связкой в сосудистой лакуне, где продолжается в наружную подвздошную вену, v. iliaca externa.

В приводящем канале бедренная вена располагается сзади и несколько латеральнее бедренной артерии, в средней трети бедра — сзади нее, а в сосудистой лакуне — медиальнее.

В бедренную вену впадает ряд подкожных вен. Почти все они подходят к ней в области подкожной щели. Самая крупная из них — большая подкожная вена ноги.

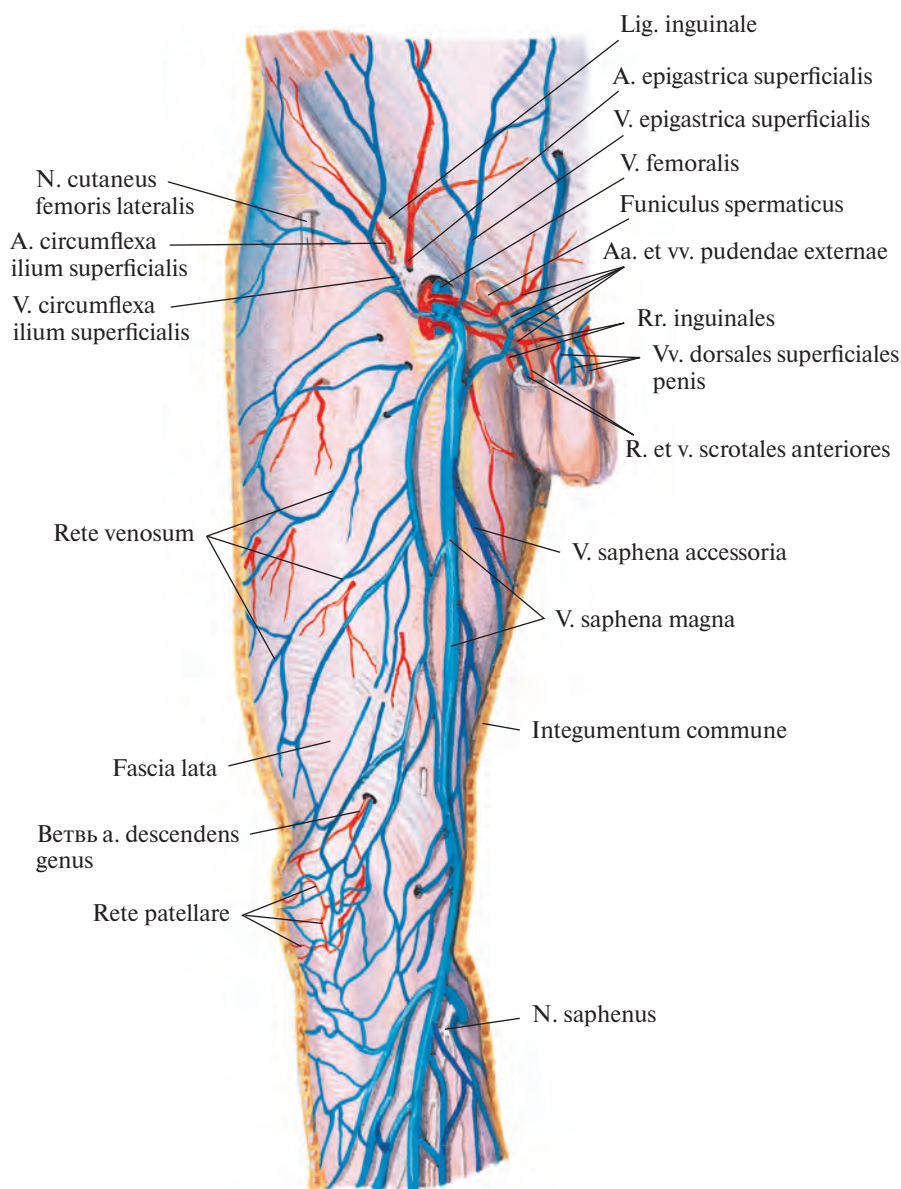


Рис. 828. Поверхностные вены бедра, правого. (Переднемедиальная поверхность.)
(Кожа и подкожная клетчатка удалены.)

Бедренная вена принимает также ряд глубоких вен, которые сопровождают одноименные артерии. Они собирают кровь из венозных сплетений мышц передней поверхности бедра, с соответствующей стороны бедренной артерии, и, анастомозируя между собой, впадают в бедренную вену в верхней трети бедра.

1) *Глубокая вена бедра, v. profunda femoris*, чаще всего идет одним стволом, имеет несколько клапанов. В нее впадают следующие парные вены.

а) *Прободающие вены, vv. perforantes*, пролегают по ходу одноименных артерий. На задней поверхности большой приводящей мышцы анастомозируют между со-

бой, а также с нижней ягодичной веной, v. glutea inferior; медиальной веной, огибающей бедренную кость, и подколенной веной.

б) *Медиальные и латеральные вены, огибающие бедренную кость, vv. circumflexae femoris mediales et laterales*, сопутствуют соответствующим артериям и анастомозируют

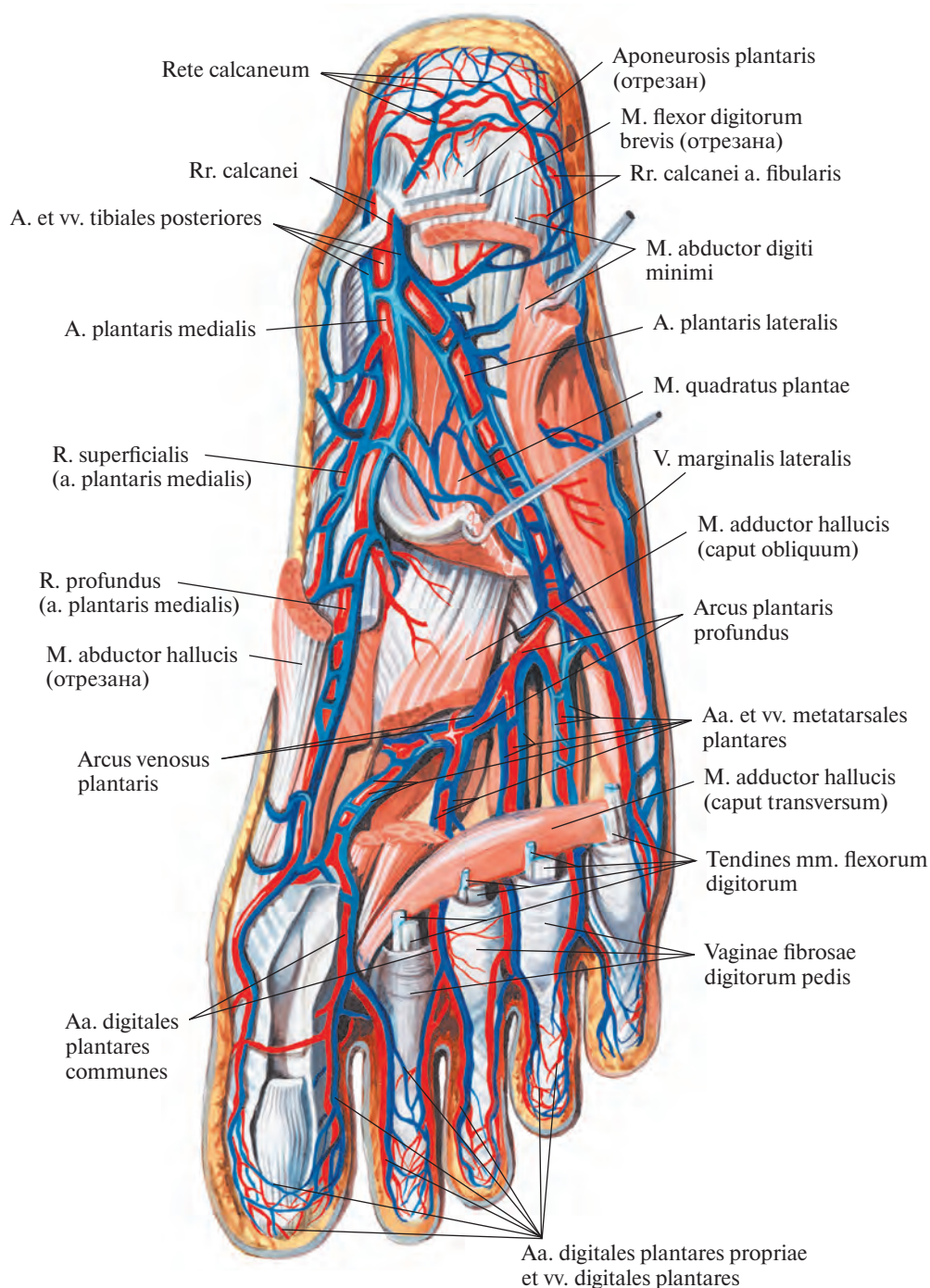


Рис. 829. Вены и артерии стопы, правой. (Подошвенная поверхность.)
(Поверхностные мышцы частично удалены.)

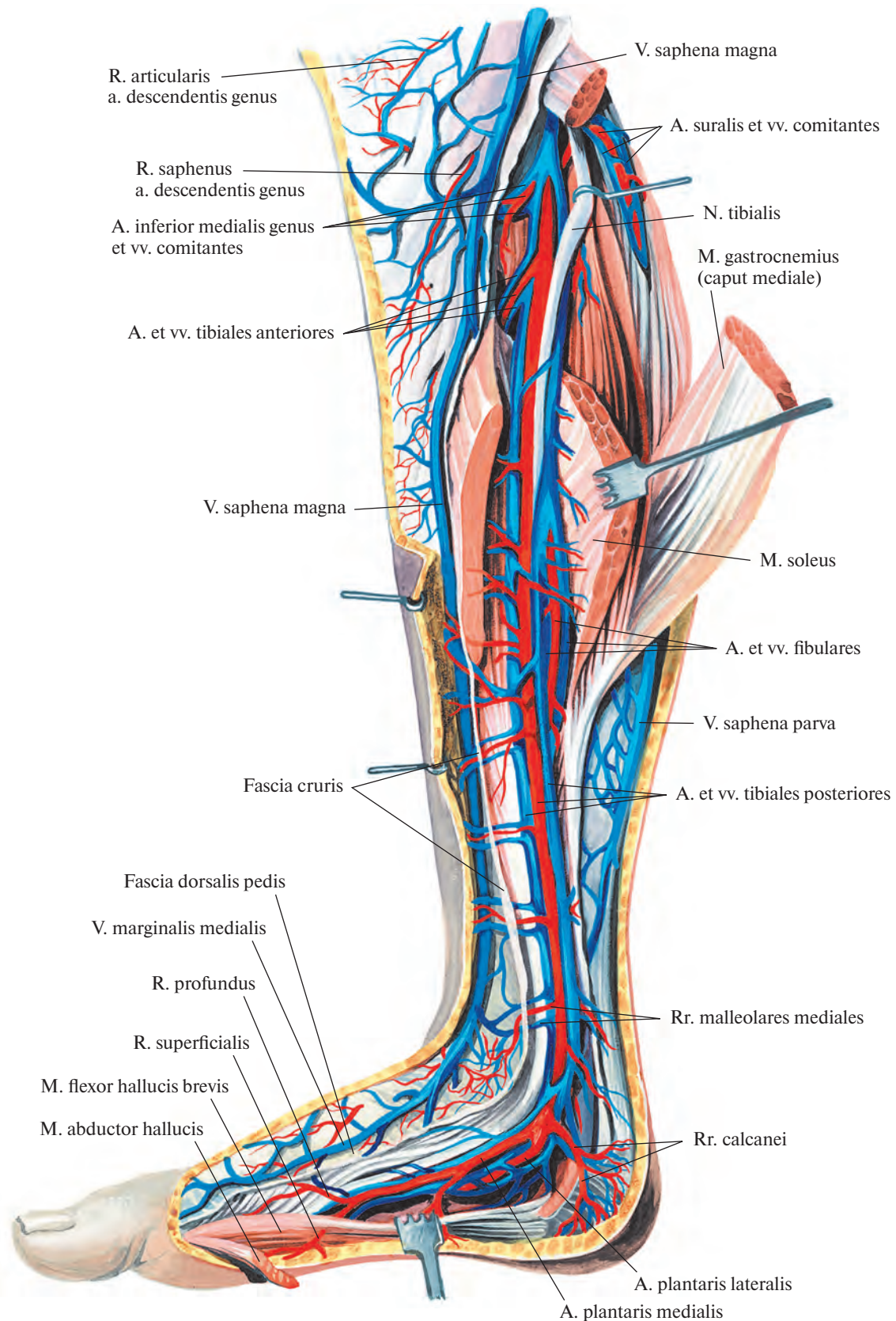


Рис. 830. Вены и артерии голени и стопы, правых. (Медиальная поверхность.)
(Трехглавая мышца голени и мышца, отводящая большой палец стопы, частично удалены.)

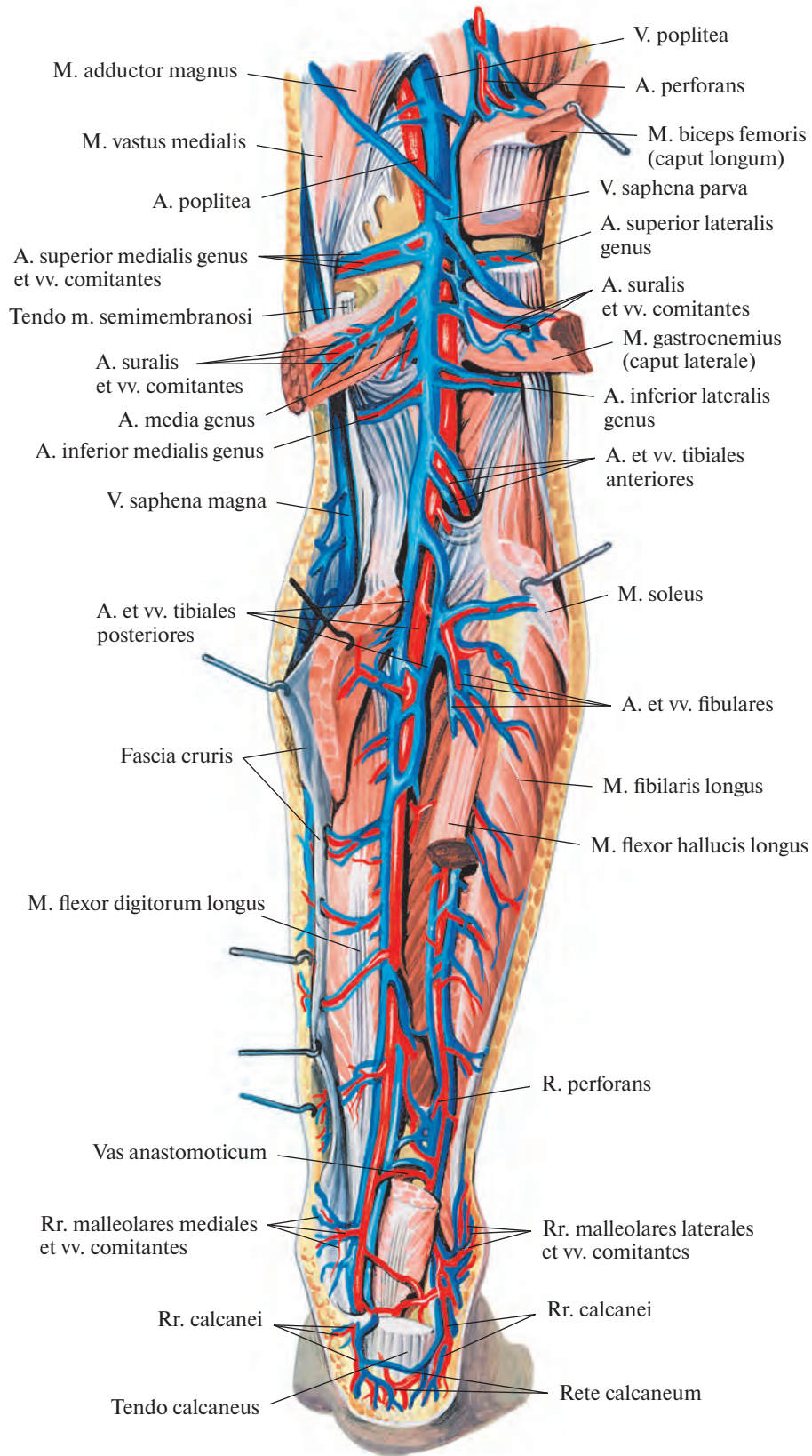


Рис. 831. Вены и артерии голени, правой. (Задняя поверхность.)
(Трехглавая мышца голени частично удалена.)

как между собой, так и с vv. perforantes, vv. gluteae inferiores, запирающей веней, v. obturatoria.

2) Поверхностная надчревная вена, v. epigastrica superficialis (см. рис. 834), сопровождает одноименную артерию, собирает кровь из нижних отделов передней

брюшной стенки и впадает в бедренную вену или в большую подкожную вену ноги. Анастомозирует с грудонадчревной веной, v. thorasuperiora (вливается в подмышечную вену, v. axillaris), верхними и нижними надчревыми, vv. epigastricae superiores et inferiores, околопупочными

венами, vv. paraumbilicales, а также с соответствующей веной противоположной стороны.

3) Поверхностная вена, огибающая подвздошную кость, v. circumflexa ilium superficialis, сопровождает одноименную артерию, пролегает вдоль паховой связки.

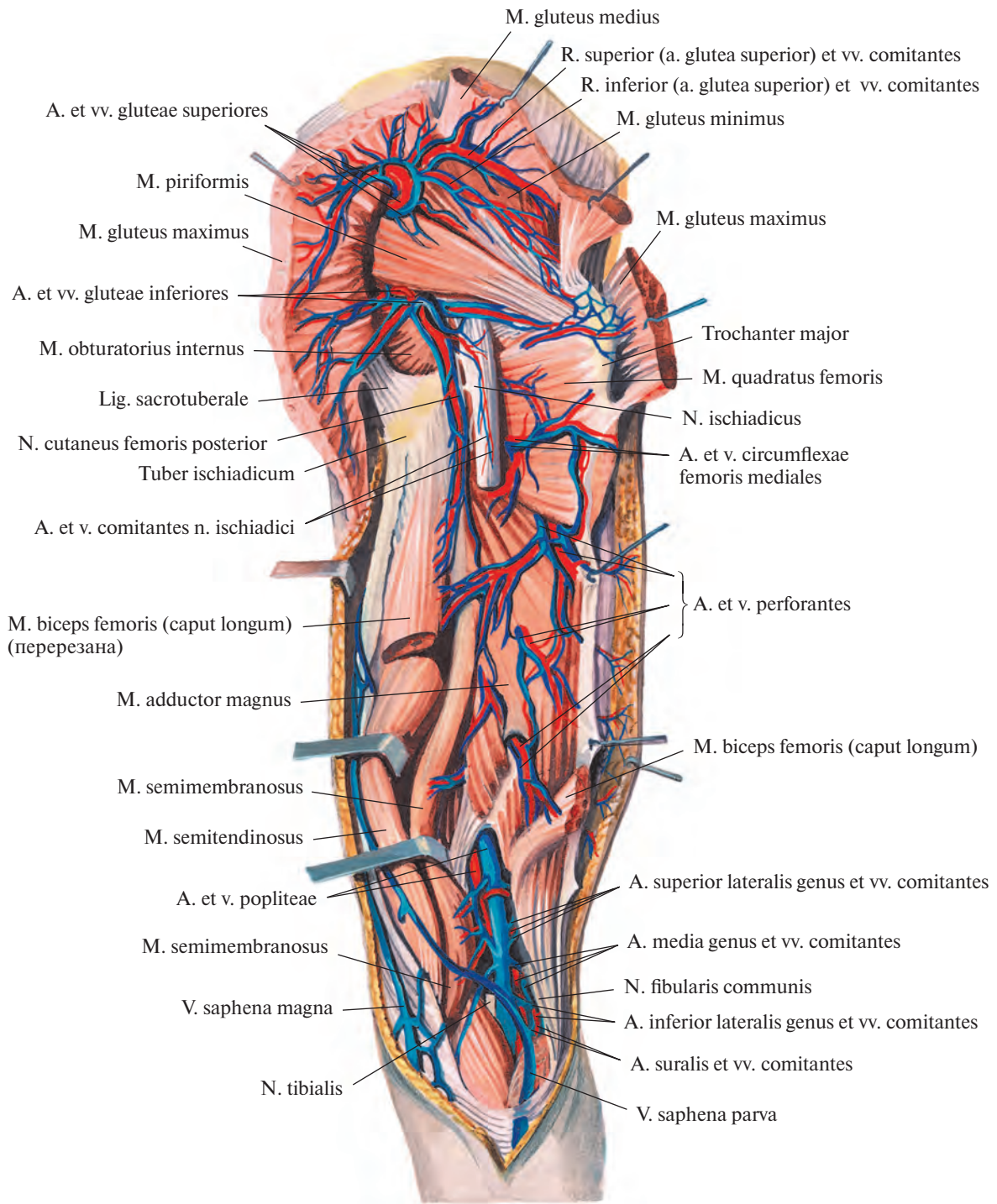
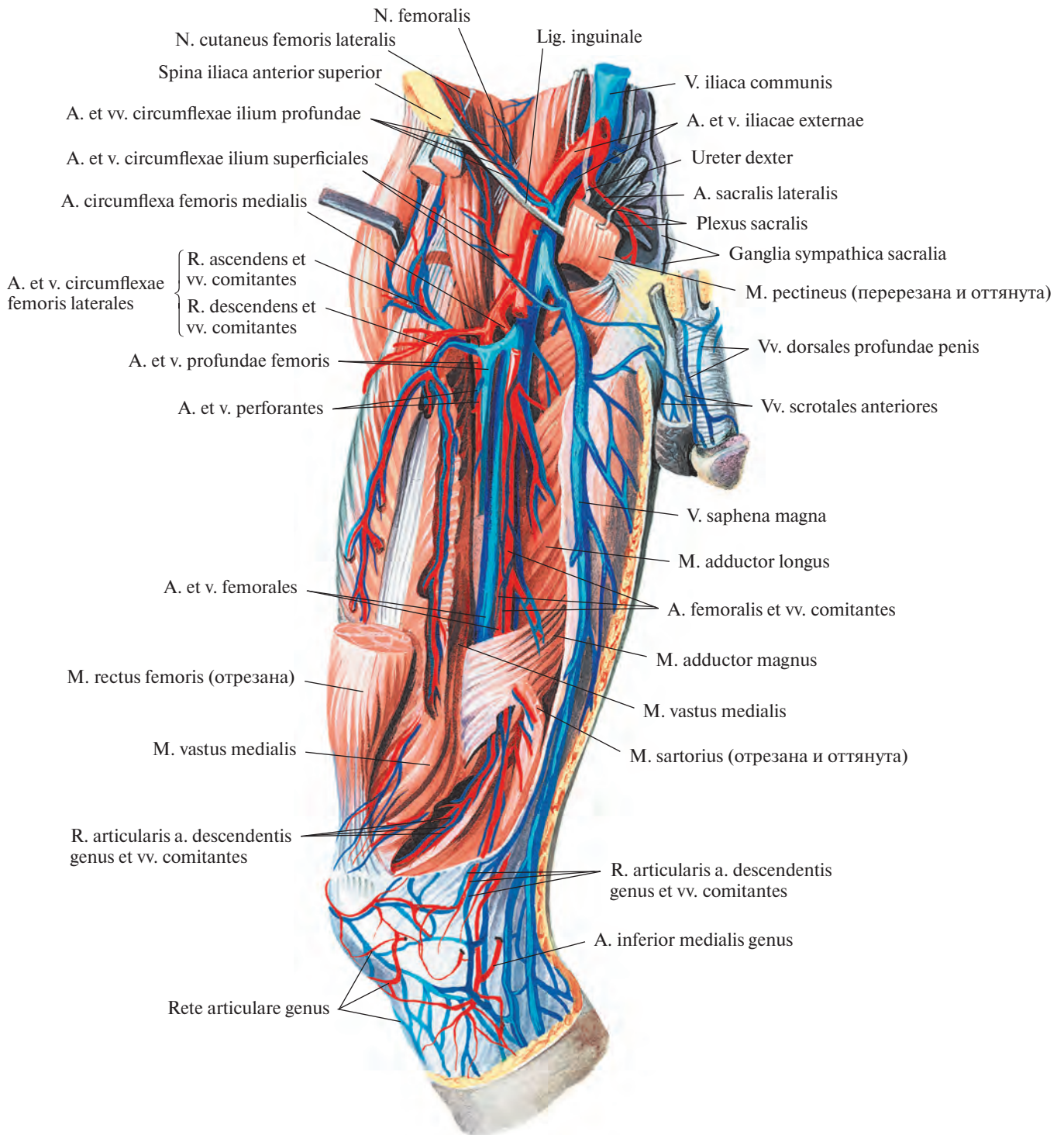


Рис. 832. Вены и артерии таза и бедра, правого. (Задняя поверхность.)
(Большая и средняя ягодичные мышцы и длинная головка двуглавой мышцы бедра перезазаны и оттянуты; ствол седалищного нерва перезазан в области верхней трети бедра.)



**Рис. 833. Вены и артерии бедра, правого. (Переднемедиальная поверхность.)
 (Портняжная и прямая мышцы бедра частично удалены.)**

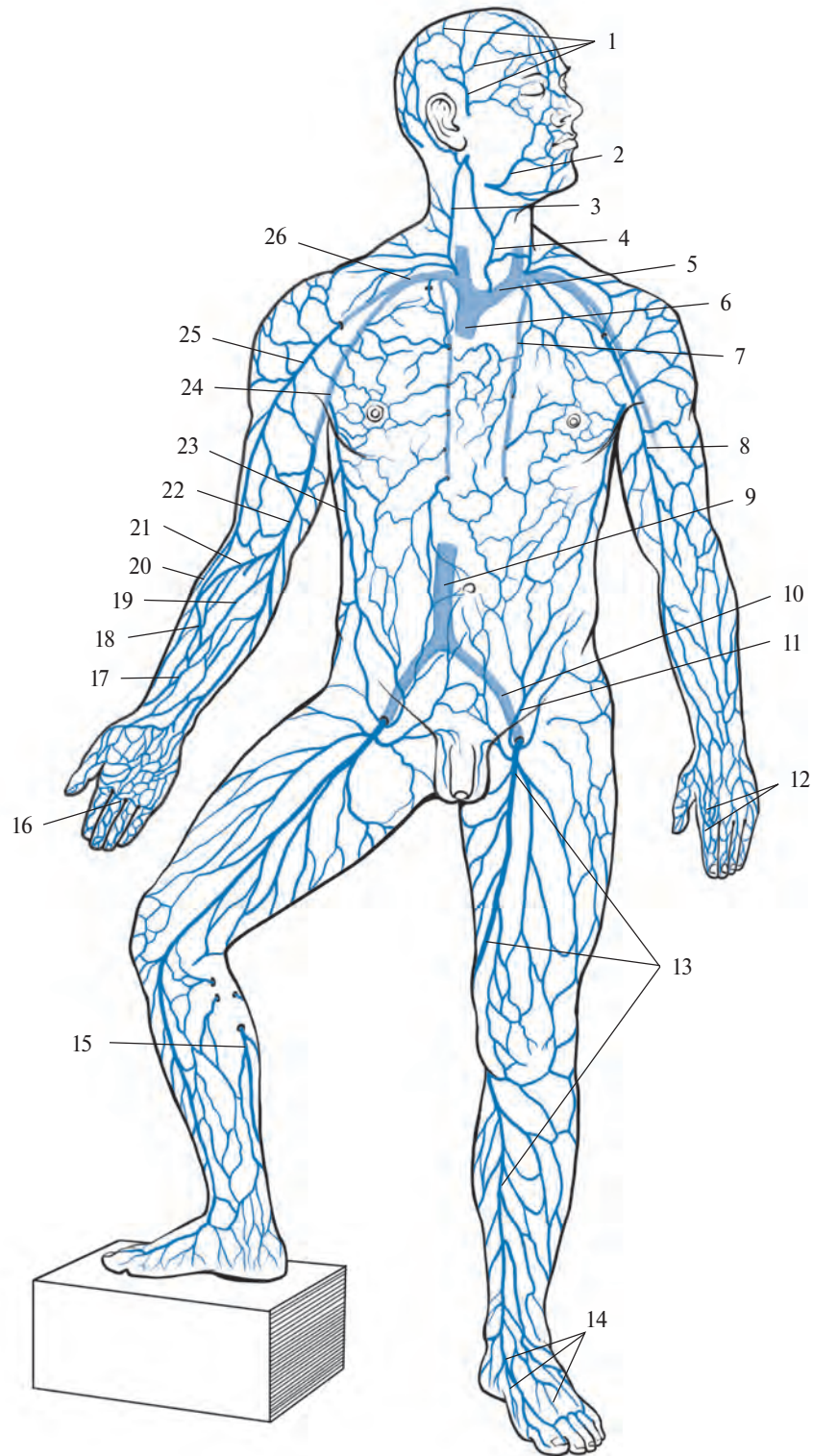


Рис. 834. Поверхностные вены (полусхематично).

(Поверхностные вены — темно-синего цвета, глубокие — голубого).

1 — vv. temporales superficiales; 2 — v. facialis; 3 — v. jugularis externa; 4 — v. jugularis anterior; 5 — v. brachiocephalica sinistra; 6 — v. cava superior; 7 — v. thoracica interna; 8 — v. cephalica; 9 — v. cava inferior; 10 — v. iliaca communis; 11 — v. epigastrica superficialis; 12 — rete venosum dorsale manus; 13 — v. saphena magna; 14 — rete venosum dorsale pedis; 15 — v. saphena parva; 16 — arcus venosus palmaris superficialis; 17 — v. mediana antebrachii; 18 — v. cephalica antebrachii; 19 — v. basilica antebrachii; 20 — v. cephalica accessoria; 21 — v. mediana cubiti; 22 — v. basilica; 23 — v. thoracoepigastrica; 24 — v. axillaris; 25 — v. cephalica; 26 — v. subclavia.

4) Наружные половые вены, *vv. pudendae externae*, сопутствуют соответствующим артериям. Они фактически являются продолжением *передних мошоночных (губных) вен*, *vv. scrotales (labiales) anteriores*, и *поверхностной дорсальной вены полового члена (клитора)*, *v. dorsalis superficialis penis (clitoridis)*.

ПОЗВОНОЧНЫЕ ВЕНОЗНЫЕ СПЛЕТЕНИЯ

Вены позвоночного столба, *vv. columnae vertebralis* (рис. 835, 836), образуют сплетения на его наружной и внутренней поверхностях.

1. Наружные позвоночные венозные сплетения, *plexus venosi vertebrales externi*, располагаются на передней и задней поверхностях позвоночного столба:

1) *переднее наружное позвоночное венозное сплетение, plexus venosus vertebralis externus anterior*, собирает кровь от передних

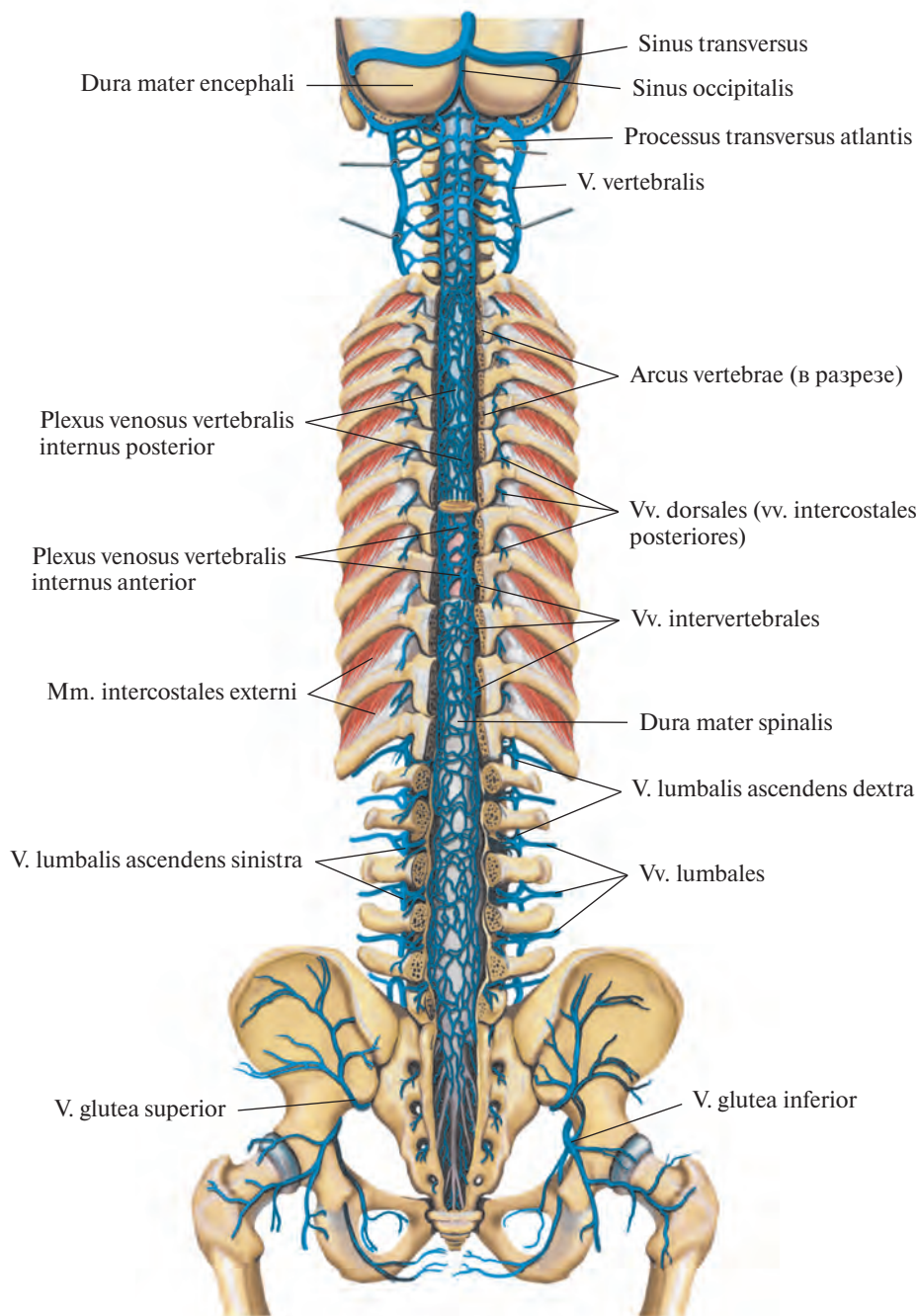


Рис. 835. Позвоночные венозные сплетения, *plexus venosi vertebrales*; вид сзади. (Дуги позвонков удалены; фронтальным распилом удалены задние отделы черепа.)

отделов тел позвонков, передней продольной связки и прилегающих мышц (глубокие мышцы шеи);

2) *заднее наружное позвоночное венозное сплетение, plexus venosus vertebralis externus posterior*, располагается на задней поверхности дуг и поперечных и остистых отростков, принимает кровь от глубоких мышц и кожи спины и позвонков.

2. *Внутренние позвоночные венозные сплетения, plexus venosi vertebrales interni* (см. рис. 836), находятся в полости позво-

ночного канала и располагаются вдоль внутренней поверхности его костных стенок, кнаружи от твердой оболочки спинного мозга, от большого (затылочного) отверстия до нижнего конца крестцового канала. Различают *переднее и заднее внутренние позвоночные венозные сплетения, plexus venosi vertebrales interni anterior et posterior*, при этом переднее образовано более крупными венами.

В переднее внутреннее сплетение впадают *базально-позвоночные вены, vv. basiver-*

tebrales (см. рис. 836), пролегающие в каналах губчатого вещества по направлению к задней поверхности тел позвонков.

Передние и задние позвоночные венозные сплетения связаны поперечными анастомозами, образующими на уровне каждого позвонка венозные кольца. Кроме того, заднее внутреннее позвоночное сплетение сообщается с задним наружным позвоночным сплетением, а внутреннее переднее — с наружным передним.

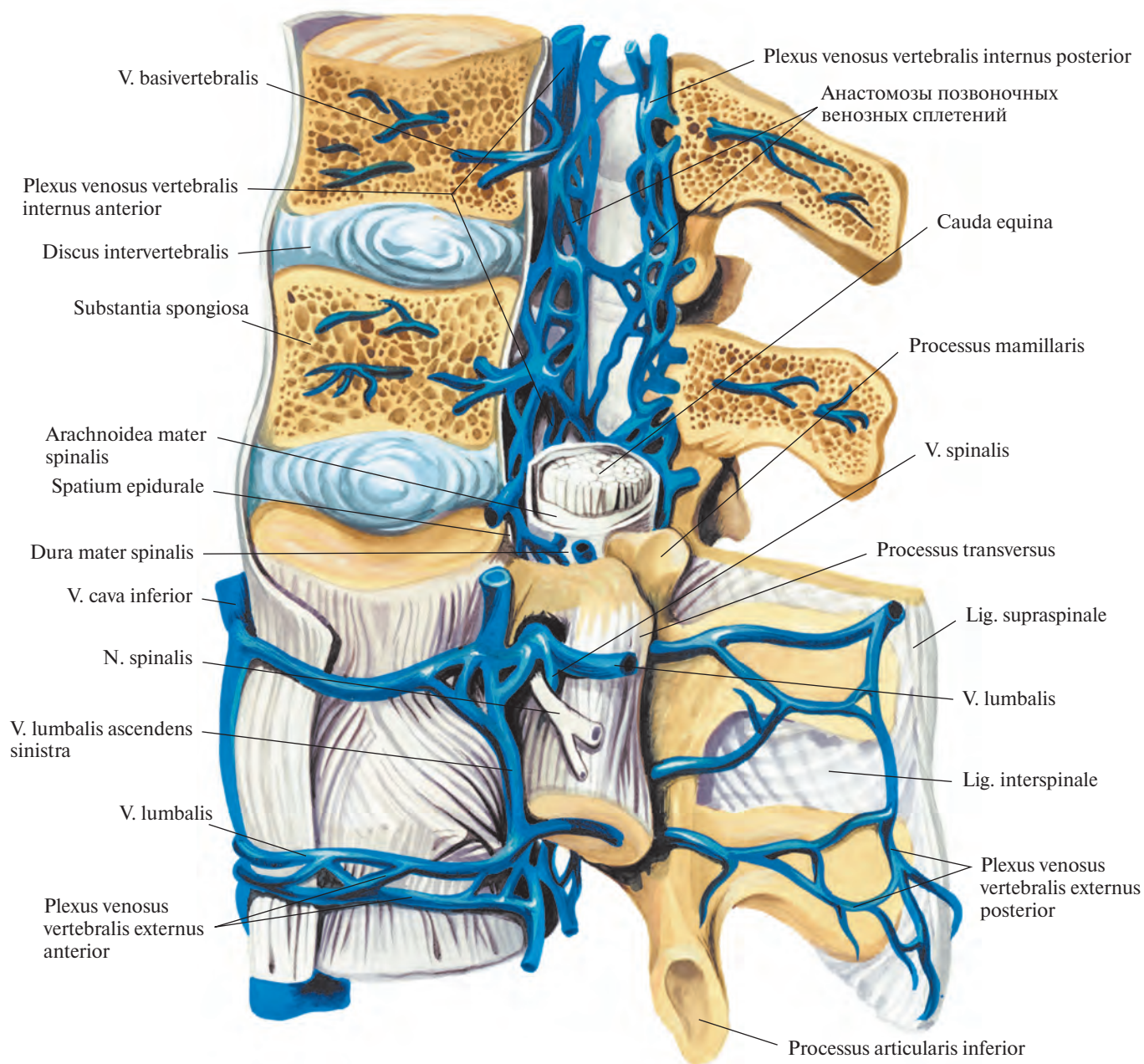


Рис. 836. Позвоночные венозные сплетения, plexus venosi vertebrales; вид слева.
(Сагиттальным распилом удалены части тел, дуг и остистых отростков двух верхних позвонков.)

Внутренние сплетения собирают кровь от позвонков и внутренних связей и на уровне большого отверстия соединяются с затылочным синусом и базилярным сплетением.

Через межпозвоночные отверстия внутренние позвоночные венозные сплетения сообщаются на всем протяжении позвоночного столба с наружными позвоночными венозными сплетениями, в области шеи — с позвоночными венами, в грудной области — с задними межреберными венами, в поясничной — с поясничными.

Позвоночные сплетения связаны с *передними и задними спинномозговыми венами, vv. spinales anteriores et posteriores*, которые расположены в мягкой оболочке спинного мозга.

Отток крови от спинного мозга и позвоночных сплетений осуществляется через межпозвоночные вены, *vv. intervertebrales*, в позвоночные, *vv. vertebrales*; задние межреберные, *vv. intercostales posteriores*; поясничные, *vv. lumbales*, и латеральные крестцовые, *vv. sacrales laterales*, вены.

АНАСТОМОЗЫ КРУПНЫХ ВЕНОЗНЫХ СОСУДОВ

Анастомозы между верхней и нижней полыми венами:

1. Верхняя полая вена соединяется с нижней полую вену через вены переднебоковой стенки туловища (рис. 837; см. рис. 801). В венозном сплетении в области пупочного кольца имеются анастомозы между верхними и нижними надчревными венами.

Нижние надчревные вены, направляющиеся в наружные подвздошные вены и далее в общие подвздошные и в нижнюю полую вену, соединяются с верхними надчревными венами, кровь из которых по внутренним грудным и плечеголовным венам поступает в верхнюю полую вену.

Поверхностные надчревные вены, вливающиеся в бедренные вены, а через них в подвздошные и нижнюю полую вену, в области пупочного кольца анастомозируют с кожными венами, впадающими во внутреннюю грудную вену (из системы верхней полые вены).

Груднадчревная вена, идущая снаружи по боковым стенкам грудной и брюшной полостей, соединяет бедренную вену (система нижней полые вены) с подмышечной веной (система верхней полые вены).

2. Системы непарной и полунепарной вен образуют крупный анастомоз между верхней и нижней полыми венами (см. рис. 801, 837).

Непарная вена, приняв полунепарную вену и правые межреберные вены, впадает непосредственно в верхнюю полую вену.

Истоками непарной и полунепарной вен являются восходящие поясничные вены, имеющие множественные связи с поясничными венами, которые несут кровь прямо в нижнюю полую вену, а также соединяются с общими подвздошными венами.

3. Наружные и внутренние позвоночные венозные сплетения представляют собой непрерывную цепь анастомозов, простирающуюся от большого отверстия до нижнего конца крестцового канала (см. рис. 835, 837).

В области груди кровь из позвоночных венозных сплетений поступает в задние межреберные вены, несущие ее в непарную и полунепарную вены и далее в верхнюю полую вену.

Позвоночные венозные сплетения в поясничном отделе соединяются с поясничными венами, впадающими в нижнюю полую вену.

В крестцовом отделе позвоночные венозные сплетения анастомозируют (через передние крестцовые отверстия) с латеральными и срединной крестцовыми венами, которые несут кровь в систему нижней полые вены.

Таким образом, с помощью позвоночных сплетений устанавливается широкая связь между венами полости черепа (венозными синусами) и венами малого таза.

Анастомозы воротной вены с верхней и нижней полыми венами:

1. Воротная вена соединяется посредством околопупочных вен с верхней и нижней полыми венами (см. рис. 837).

Околопупочные вены располагаются в окружности облитерированной пупочной вены (*v. umbilicalis*) и связывают воротную вену или ее левую ветвь с истоками верхних и нижних надчревных вен в области пупочного кольца. Надчревные вены несут кровь соответственно в верхнюю и нижнюю полые вены.

2. Воротная вена анастомозирует с системой верхней полые вены через пищеводные вены, которые образуют пищеводное венозное сплетение. Это сплетение в брюшной полости, в области кардиальной части желудка, соединяется через левую желудочную вену с воротной веной, а в грудной полости — с непарной и полунепарной венами, которые несут кровь в верхнюю полую вену.

3. Воротная вена анастомозирует с нижней полую веной через прямокишечное венозное сплетение: нижние и средние прямокишечные вены впадают во внутренние подвздошные вены из системы нижней полые вены, а верхние прямокишечные вены являются истоками нижней брыжеечной вены из системы воротной вены.

Кроме того, воротная вена соединяется с рядом венозных сосудов забрюшинного пространства, в частности с яичковыми (яичниковыми) и почечными венами — притоками нижней полые вены. Нужно отметить и анастомозы между поясничными венами (система *v. cava inferior*) и венами восходящей и нисходящей частей ободочной кишки (система *v. portae hepatis*).

Остальные соединения венозных сосудов систем верхней полые, нижней полые и воротной вен, а также вен сердца указаны при описании вен каждой области тела. При затруднении продвижения крови по какому-либо венозному сосуду она может направляться по системе анастомозов и при этом следовать даже в обратную сторону.

ЛИМФАТИЧЕСКИЕ СТВОЛЫ И ПРОТОКИ

Лимфатические стволы и протоки, trunci et ductus lymphatici (рис. 838; см. рис. 689), являются частью сердечно-сосудистой системы. Они дополняют венозную систему — способствуют обмену веществ в организме, унося от клеток и тканей различные его продукты, а также инородные тела (бактерии), которые не проникают в венозную систему.

К лимфатическим стволам и протокам относят следующие образования.

1. *Лимфатические капилляры, vasa lymphocapillaria*, — самые тонкие лимфатические сосуды, стенки которых состоят из слоя эндотелиальных клеток. Многократно соединяясь между собой, они образуют во всех органах и тканях разнообразные *сети лимфатических капилляров, retia lymphocapillaria*.

2. *Лимфатические сосуды, vasa lymphatica*, формируются в результате слияния лимфатических капилляров. Стенки у лимфатических сосудов тоньше, чем у кровеносных, и состоят из трех оболочек: *внутренней, tunica intima*, эндотелиальной; *средней, tunica media*, образованной преимущественно круговыми гладкими мышечными волокнами с примесью эластических; *наружной, tunica externa*, адвентициальной, в состав которой входят соединительнотканые пучки, эластические и продольно идущие мышечные волокна (см. рис. 692, В).

У лимфатических сосудов много парных *лимфатических клапанов, valvulae lymphaticae*, полулунной формы, допускающих ток лимфы только в сторону сердца; у них есть *сосуды сосудов, vasa vasorum*, и нервы.

Лимфа из лимфатических капилляров поступает в лимфатические сосуды, которые несут ее в крупные лимфатические протоки. Различают *поверхностные*

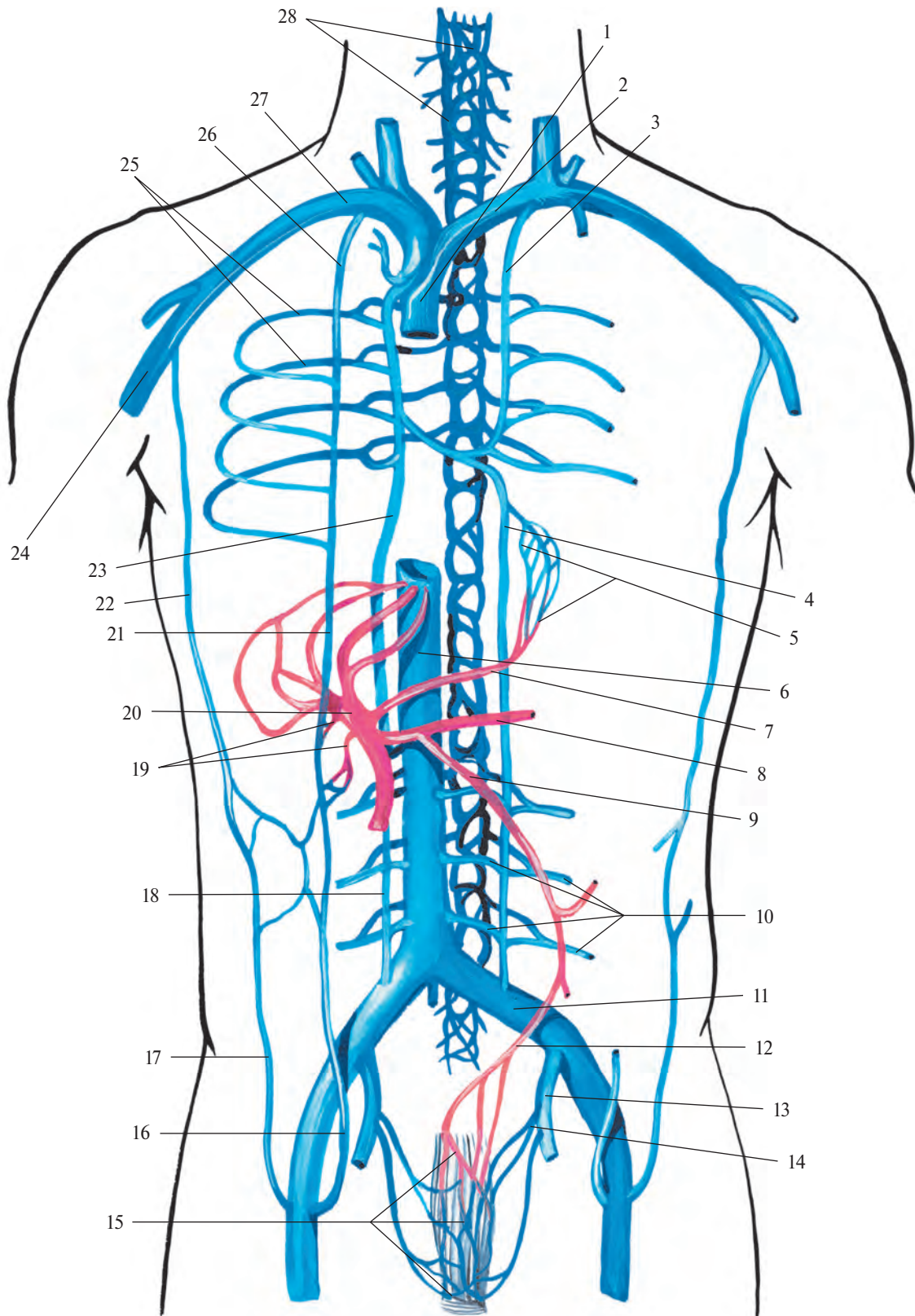


Рис. 837. Анастомозы между воротной веной, верхней и нижней полыми венами (схема).

1 — v. cava superior; 2 — v. brachiocephalica sinistra; 3 — v. hemiazygos accessoria; 4 — v. hemiazygos; 5 — plexus venosus oesophageus; 6 — v. cava inferior; 7 — v. gastrica dextra; 8 — v. splenica; 9 — v. mesenterica inferior; 10 — vv. lumbales; 11 — v. iliaca communis; 12 — v. rectalis superior; 13 — v. iliaca interna; 14 — v. rectalis media; 15 — plexus venosus rectalis; 16 — v. epigastrica inferior; 17 — v. epigastrica superficialis; 18 — v. lumbalis ascendens; 19 — vv. paraumbilicales; 20 — v. portae hepatis; 21 — v. epigastrica superior; 22 — v. thoracoepigastrica; 23 — v. azygos; 24 — v. axillaris; 25 — vv. intercostales posteriores; 26 — v. thoracica interna; 27 — v. subclavia; 28 — plexus venosus vertebralis.

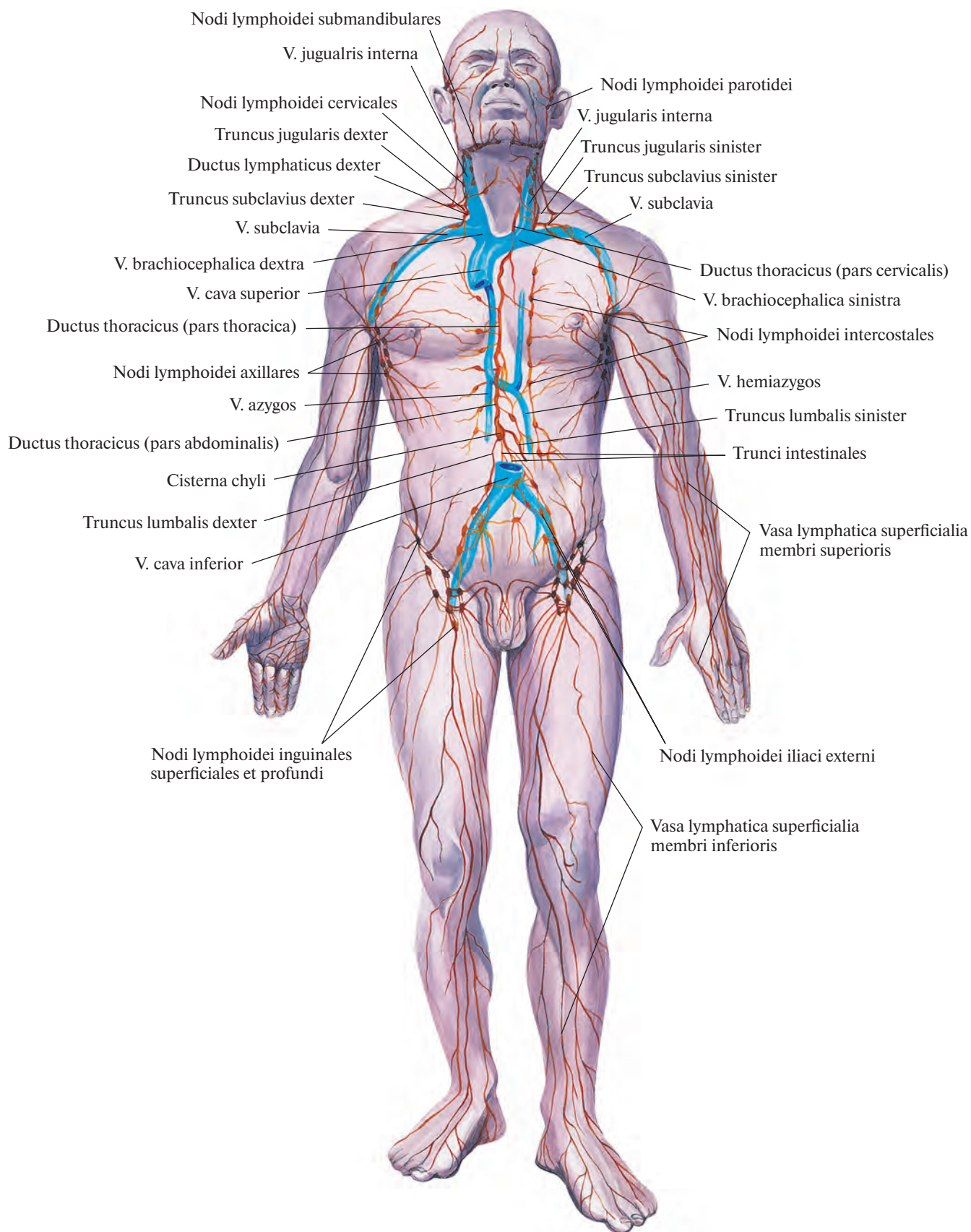


Рис. 838. Лимфатические узлы и сосуды (схема).

лимфатические сосуды, *vasa lymphatica superficialia*, располагающиеся в подкожной клетчатке, и *глубокие лимфатические сосуды, vasa lymphatica profunda*, в основном сопровождающие большие артериальные стволы, в связи с чем и получают их названия.

Лимфатические сосуды, соединяясь между собой, образуют *лимфатические сплетения, plexus lymphatici*, в подкожной клетчатке, в органах и по ходу кровеносных сосудов. Поверхностные и глубокие лимфатические сосуды и их сплетения анастомозируют между собой.

3. *Лимфатические узлы, nodi lymphoidei (nodi lymphatici, lymphonodi)* (рис. 839), располагаются по ходу поверхностных и глубоких лимфатических сосудов. Они принимают лимфу от тканей, органов или участков тела,

в которых эти сосуды берут начало, в связи с чем называются *региональными лимфатическими узлами, nodi lymphoidei regionales*. Среди узлов, локализующихся в полостях тела, выделяют пристеночные — *париетальные лимфатические узлы, nodi lymphoidei parietales*, и внутренностные — *висцеральные лимфатические узлы, nodi lymphoidei viscerales*.

В лимфатическом узле различают вступающие в него — *приносящие* лимфатические сосуды, по которым лимфа попадает в узел, и выходящие из него — *выносящие* сосуды, отводящие лимфу от узла. Таким образом, лимфатические сосуды в лимфатических узлах прерываются.

Лимфатические узлы могут иметь разнообразную форму (округлые, продолговатые и др.) и различную величину.

У каждого узла есть *капсула, capsula*, представляющая собой плотную соединительнотканную оболочку, содержащую коллагеновые и эластические волокна с примесью гладких мышечных, что обеспечивает ему возможность сокращаться и активно продвигать лимфатическую жидкость. От капсулы в толщу узла направляются отростки — *трабекулы, trabeculae*, образующие его остов. То место узла, где из него выходит выносящий лимфатический сосуд и проникают кровеносные сосуды и нервы, называется *воротами, hilum*.

Основную массу узла составляет лимфоидная ткань, которая заполняет промежутки между трабекулами. Она образует *корковое вещество, cortex*, красновато-жел-

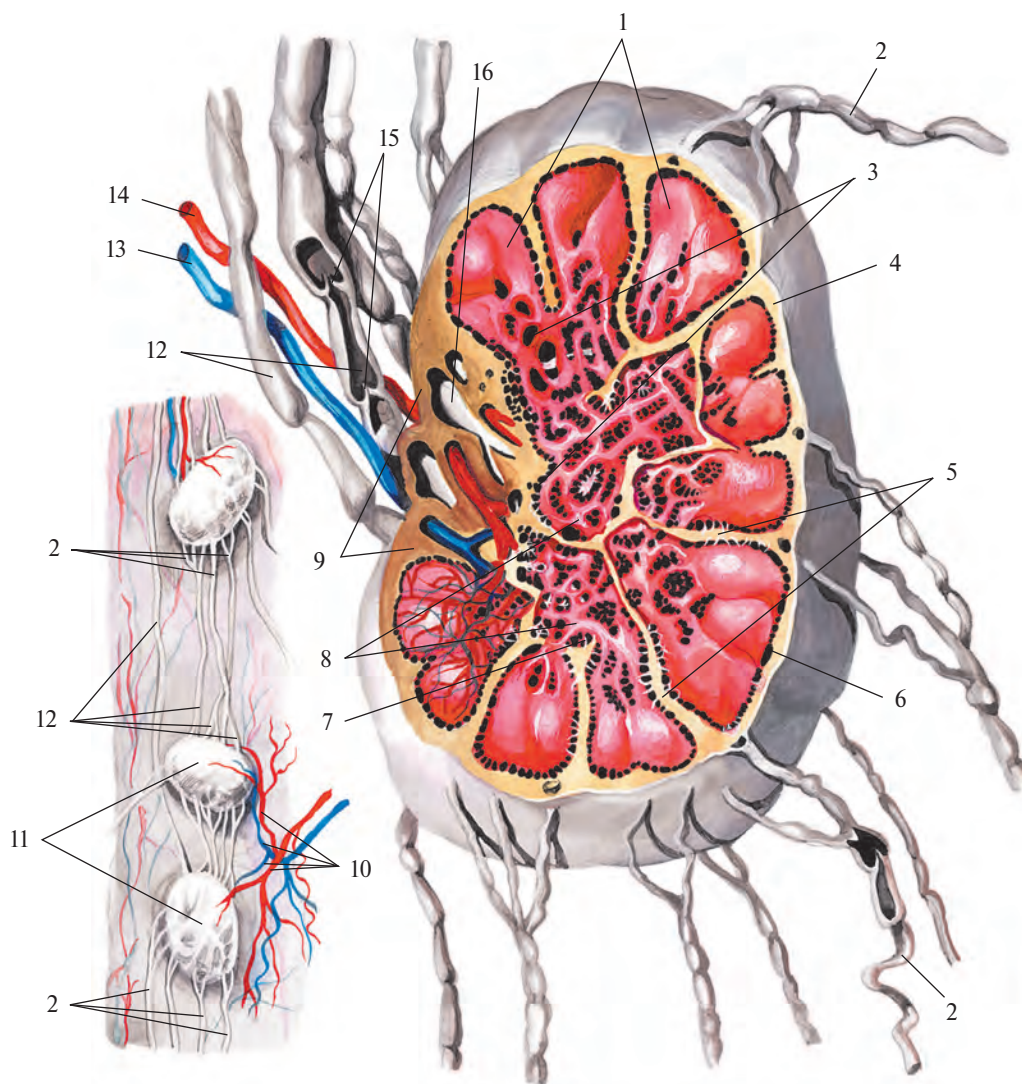


Рис. 839. Лимфатический узел (схема). (Внутреннее строение.)

1 — корковое вещество; 2 — приносящие лимфатические сосуды; 3 — мозговое вещество; 4 — капсула; 5 — трабекулы; 6 — краевой синус; 7 — промежуточный синус; 8 — мякотные шнуры; 9 — ворота лимфатического узла; 10 — артерии и вены лимфатических узлов; 11 — лимфатические узлы; 12 — выносящие лимфатические сосуды; 13 — вена; 14 — артерия; 15 — клапаны в лимфатическом сосуде; 16 — конечный синус.

того цвета и *мозговое вещество, medulla*, красноватого цвета.

Между капсулой, трабекулами и лимфоидной тканью находятся свободные пространства, имеющие расширения, — *синусы*, выстланные эндотелием.

Лимфа, поступившая в узел по приносящим сосудам, омывает лимфоидную ткань, освобождается от инородных тел (бактерии, клетки опухоли и др.) и, обогатившись лимфоцитами, оттекает от него по выносящим сосудам.

Лимфатические сосуды, доставляющие лимфу от региональных лимфатических узлов, соединяются в большие лимфатические стволы, которые в конечном счете образуют два крупных лимфатических протока — грудной проток и правый лимфатический проток.

ГРУДНОЙ ПРОТОК

Грудной проток, ductus thoracicus (рис. 840; см. рис. 838), собирает лимфу с обеих нижних конечностей, органов и стенок тазовой и брюшной полостей, левого легкого, левой половины сердца, стенок левой половины грудной клетки, с левой верхней конечности и левой половины шеи и головы.

Образуется грудной проток в брюшной полости на уровне II поясничного позвонка путем слияния трех лимфатических сосудов: левого поясничного ствола, правого поясничного ствола и кишечного ствола.

Левый и правый поясничные стволы, trunci lumbales sinister et dexter, собирают лимфу с нижних конечностей, стенок и органов полости таза, брюшной стенки, органов забрюшинного пространства, поясничного и крестцового отделов позвоночного столба и оболочек спинного мозга.

Кишечный ствол, truncus intestinalis, отводит лимфу от пищеварительных органов брюшной полости.

Оба поясничных и кишечный стволы при соединении образуют иногда расширенный отдел грудного протока — *цистерну грудного протока, cisterna chyli*. Нередко она может отсутствовать, и тогда эти стволы впадают непосредственно в грудной проток. Уровень образования, форма и размеры цистерны, а также вид соединения указанных трех протоков индивидуально различны.

Цистерна грудного протока располагается на передней поверхности тел позвонков — от II поясничного до XI грудного, между ножками диафрагмы. Нижняя часть ее лежит сзади аорты, верхняя — вдоль ее правой стенки. Кверху цистерна постепенно суживается и непосредственно продолжается в грудной проток. Последний вмес-

те с аортой проходит через аортальное отверстие диафрагмы в грудную полость.

В грудной полости грудной проток располагается в заднем средостении вдоль правой стенки аорты, между ней и непарной веной, на передней поверхности тел позвонков. Там он пересекает передние стенки правых межреберных артерий, прикрытый спереди париетальной плеврой.

Направляясь вверх, грудной проток отклоняется влево, идет сзади пищевода и, оставляя справа III грудной позвонок, поднимается до VII шейного позвонка. Затем поворачивает вперед, огибает левый купол плевры, проходит между левой общей сонной артерией и левой подключичной артерией и впадает в левый венозный угол — место слияния левой подключичной вены с левой внутренней яремной веной.

В грудной полости на уровне VII—VIII позвонка грудной проток иногда расщепляется на два или больше стволов, которые потом снова соединяются. Если грудной проток впадает в венозный угол несколькими стволами, может распадаться также его конечный отдел. В грудной полости в ductus thoracicus вливаются небольшие межреберные лимфатические сосуды и крупный **левый бронхосредостенный ствол, truncus bronchomediastinalis sinister**, доставляющий лимфу от органов, расположенных в левой половине грудной клетки: левого легкого, левой половины сердца, пищевода и трахеи — и от щитовидной железы.

У места впадения в левый венозный угол ductus thoracicus принимает в свой состав еще два крупных лимфатических сосуда — **левый подключичный ствол, truncus subclavius sinister**, собирающий лимфу с левой верхней конечности, и **левый яремный ствол, truncus jugularis sinister**, несущий лимфу от левой половины головы и шеи.

Длина грудного протока составляет 35—45 см. Диаметр его просвета не везде одинаков: кроме начального расширения — цистерны, имеется несколько меньшее расширение в конечном отделе, вблизи впадения в венозный угол.

По ходу протока залегает большое количество лимфатических узлов. Движение лимфы по протоку осуществляется, с одной стороны, в результате присасывающего действия отрицательного давления в полости грудной клетки и в крупных венозных сосудах, с другой — в силу прессорного действия ножек диафрагмы и наличия клапанов. Последние имеются на всем протяжении грудного протока. Особенно много их в его верхнем отделе. Клапаны расположены в области впадения протока в левый венозный угол и препятствуют обратному току лимфы и попаданию крови из вен в грудной проток.

ПРАВЫЙ ЛИМФАТИЧЕСКИЙ ПРОТОК

Правый лимфатический проток, ductus lymphaticus (thoracicus) dexter (см. рис. 838, 840, 849), представляет собой короткий, длиной 1,0—1,5 см, лимфатический сосуд диаметром до 2 мм, который располагается в правой большой надключичной ямке и впадает в правый венозный угол — место слияния правой внутренней яремной вены с правой подключичной веной.

В правый лимфатический проток поступает лимфа из правой верхней конечности, правой половины головы и шеи и правой половины грудной клетки. Его образуют три лимфатических сосуда:

1) **правый подключичный ствол, truncus subclavius dexter**, несущий лимфу от правой верхней конечности;

2) **правый яремный ствол, truncus jugularis dexter**, доставляющий лимфу от правой половины головы и шеи;

3) **правый бронхосредостенный ствол, truncus bronchomediastinalis dexter**, собирающий лимфу с правой половины сердца, правого легкого, правой половины пищевода и нижней части трахеи, а также со стенок правой половины грудной полости.

Правый лимфатический проток в области устья имеет клапаны.

Лимфатические стволы, формирующие правый лимфатический проток, могут соединяться между собой до его образования или открываются в вены самостоятельно.

РЕГИОНАЛЬНЫЕ ЛИМФАТИЧЕСКИЕ УЗЛЫ И СОСУДЫ

ЛИМФАТИЧЕСКИЕ УЗЛЫ И СОСУДЫ НИЖНЕЙ КОНЕЧНОСТИ

В области нижней конечности различают следующие группы лимфатических узлов.

1. **Поверхностные паховые лимфатические узлы, nodi lymphoidei inguinales superficiales** (рис. 841, 842; см. рис. 838), всего 10—16, залегают в верхней трети бедра, немного ниже паховой связки, под кожей на широкой фасции бедра. Часть из них (4—7) располагается в области подкожной щели и носит название **нижних паховых узлов, nodi inguinales inferiores**. Три—пять узлов залегают вдоль паховой связки — **верхнемедиальные паховые узлы, nodi inguinales superomediales**, а 3—4 узла, находящиеся несколько ниже и кнаружи, — это **верхнелатеральные паховые узлы, nodi inguinales superolaterales**.

2. **Глубокие паховые лимфатические узлы, nodi lymphoidei inguinales profundi** (см. рис.

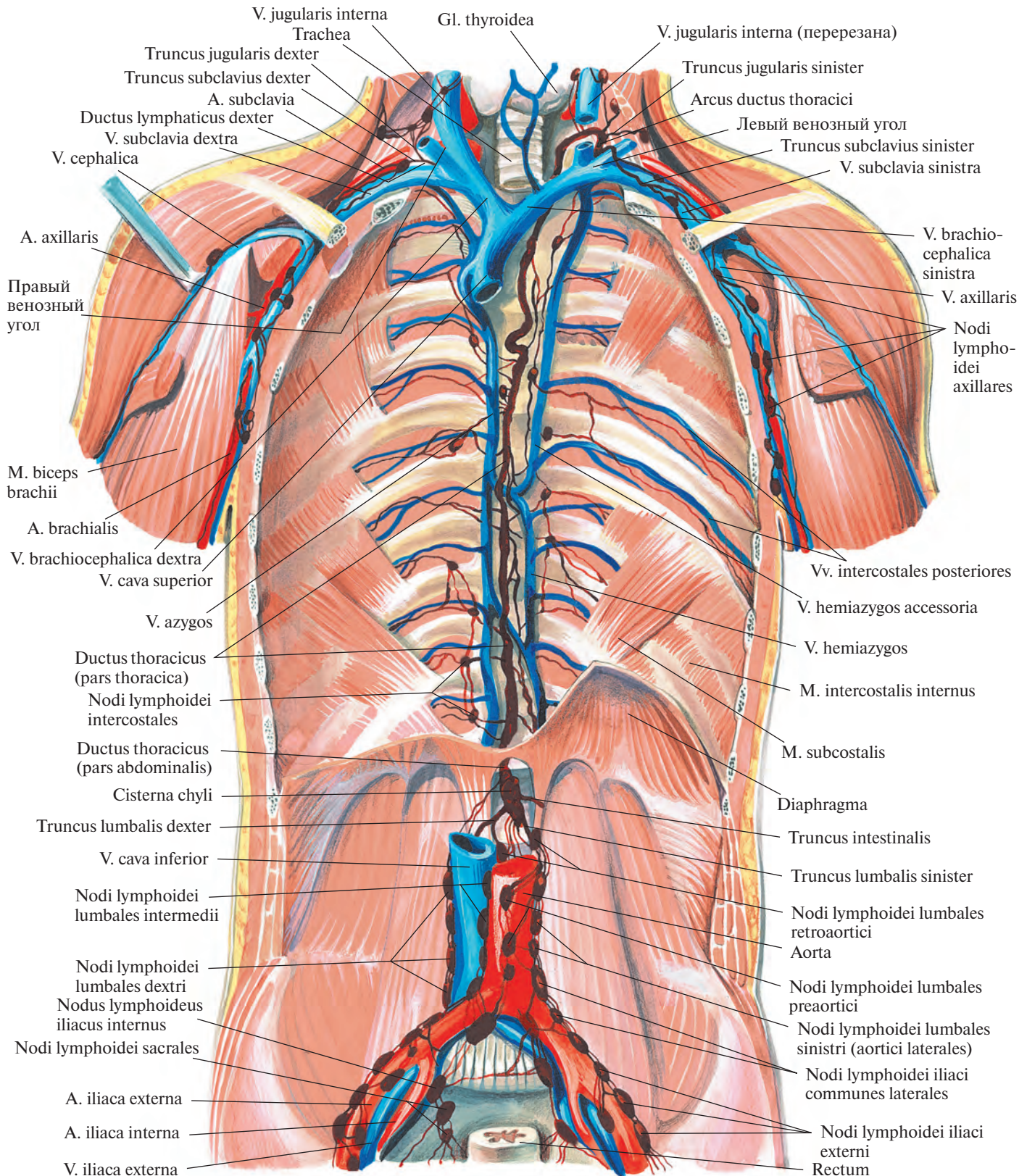


Рис. 840. Грудной проток, лимфатические сосуды и узлы (подмышечные, поясничные и подвздошные).

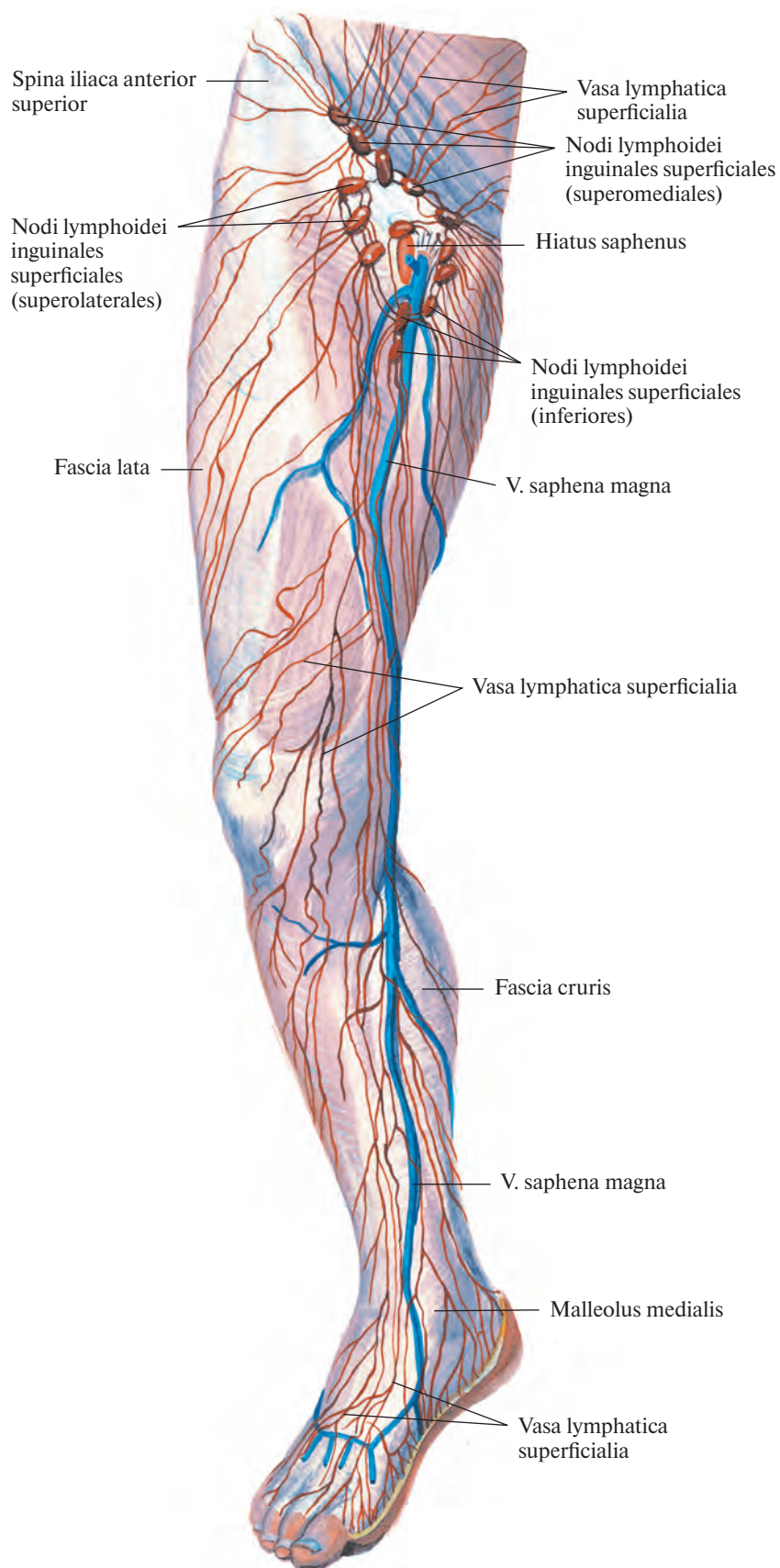


Рис. 841. Поверхностные лимфатические узлы и сосуды нижней конечности. (Переднемедиальная поверхность.)

842), всего 3—5, располагаются под широкой фасцией бедра на передней стенке бедренной вены. Один из них, наиболее крупный, залегают непосредственно под паховой связкой медиальнее бедренной вены, т. е. занимает самый медиальный отдел сосудистой лакуны.

3. **Подколенные лимфатические узлы**, *nodi lymphoidei poplitei* (рис. 843, 844), всего 4—6, располагаются в глубине подколенной ямки, в окружности подколенных артерии и вены. Среди них различают *поверхностные и глубокие лимфатические узлы*, *nodi lymphoidei superficiales et profundi*.

Кроме указанных, небольшие лимфатические узлы поодиночке и группами залегают в разных отделах нижней конечности по ходу лимфатических сосудов. Так, встречаются непостоянные *передний большеберцовый узел*, *nodus tibialis anterior*; *задний большеберцовый узел*, *nodus tibialis posterior*, и *малоберцовый узел*, *nodus fibularis*.

Лимфатические сосуды нижней конечности делят на поверхностные и глубокие.

Поверхностные лимфатические сосуды (см. рис. 841, 843) формируются в сетях лимфатических капилляров кожи, фасций

и надкостницы костей, которые покрыты только кожей.

Начало лимфатическим сосудам нижних конечностей дают следующие образования.

1. Тыльная и подошвенная лимфатические сети стопы. Мелкие лимфатические сосуды, выходящие из этих сетей, сливаются в крупные поверхностные лимфатические сосуды нижней конечности, пролегающие между кожей и поверхностной фасцией рядом с подкожными венами.

2. Лимфатические сосуды медиальной поверхности стопы (см. рис. 841, 843).

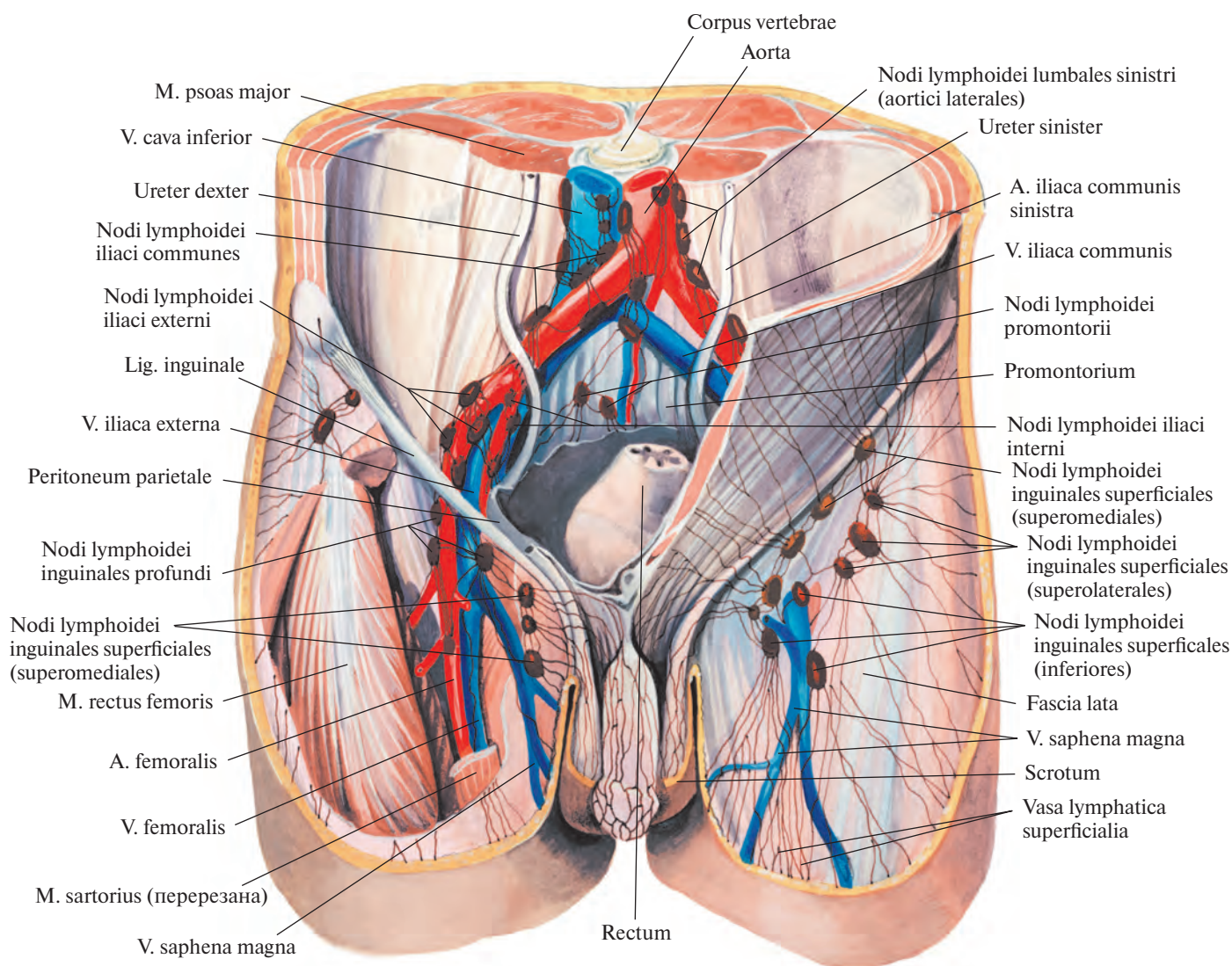


Рис. 842. Лимфатические узлы и сосуды паховой и подвздошной областей; вид спереди.

Приняв в свой состав сосуды от кожи в области медиальной лодыжки, они переходят на медиальную поверхность голени, идут там рядом с большой подкожной веной ноги, *v. saphena magna*, и вместе с ней оказываются на переднемедиальной поверхности бедра. Поднимаясь, указанные лимфатические сосуды достигают подкожной щели, где впадают в поверхностные паховые лимфатические узлы.

3. Лимфатические сосуды латеральной поверхности стопы. Принимают сосуды от кожи в области латеральной лодыжки и следуют на заднюю поверхность голени вместе с малой подкожной веной ноги, *v. saphena parva*. Достигнув с нею подколенной ямки, меньшая часть этих сосудов (1—2) впадает в подколенные лимфатические узлы, а остальные направляются кверху и кнутри и переходят на медиальную поверхность бедра, где соединяются с поверхностными лимфатическими сосудами, которые несут лимфу в поверхностные паховые лимфатические узлы, залегающие в подкожной щели.

4. Лимфатические сосуды от нижних отделов брюшной стенки — поверхностные брюшные лимфатические сосуды и от наружных половых органов: у мужчин — поверхностные лимфатические сосуды полового члена, лимфатические сосуды мошонки, заднего прохода и промежности, у женщин — лимфатические сосуды области больших и малых половых губ, клитора и промежности, а также нижних отделов влагалища и дна матки. Все они впадают в поверхностные паховые лимфатические узлы (см. рис. 842). К последним подходят также поверхностные лимфатические сосуды от наружной поверхности бедра, ягодичной области и нижних отделов спины.

Выносящие лимфатические сосуды поверхностных паховых лимфатических узлов прободают широкую фасцию бедра около подкожной щели и вступают в глубокие паховые лимфатические узлы (см. рис. 842). Часть из них достигает крупного лимфатического узла в области сосудистой лакуны.

Глубокие лимфатические сосуды нижней конечности (см. рис. 844) берут начало в сетях лимфатических капилляров, находящихся в мышцах, фасциях, суставах и костях.

Лимфатические сосуды тыла стопы сливаются в передние большеберцовые лимфатические сосуды, которые следуют вместе с тыльной артерией стопы, а затем с передней большеберцовой артерией в составе сосудисто-нервного пучка передней поверхности голени.

В верхней трети голени передние большеберцовые лимфатические сосуды пре-

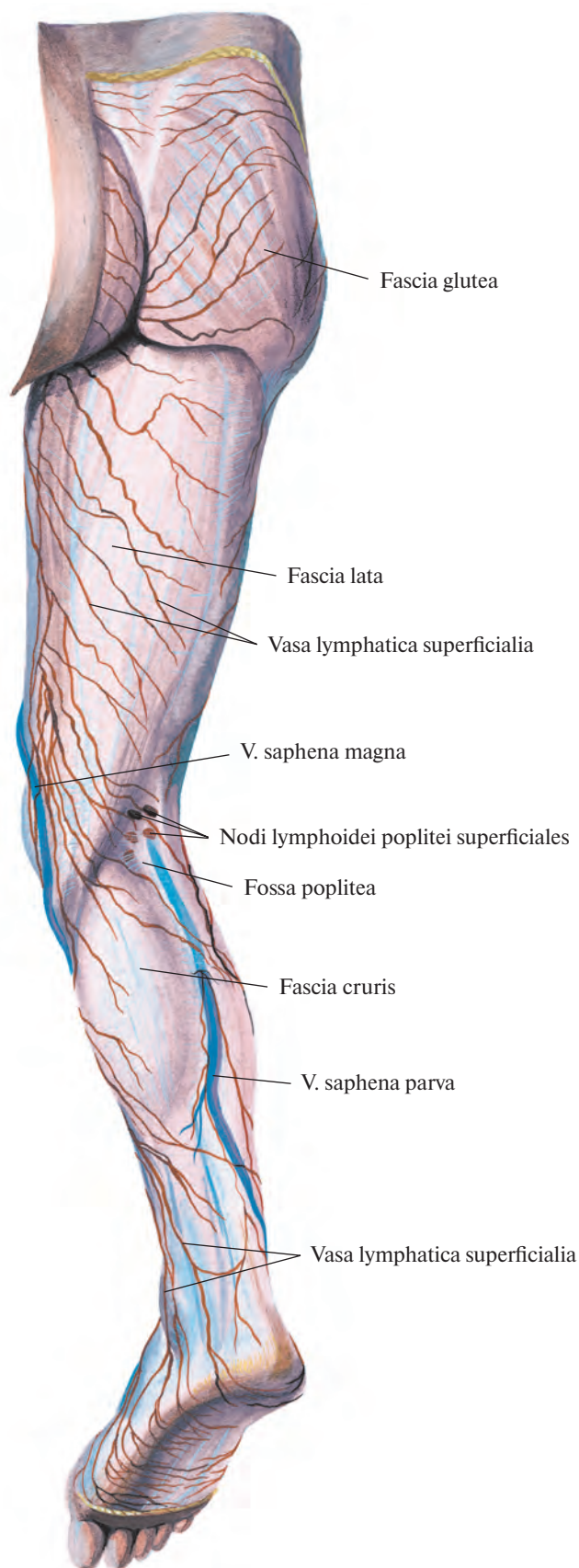


Рис. 843. Поверхностные лимфатические узлы и сосуды нижней конечности; вид сзади.

рываются в передних большеберцовых лимфатических узлах. Выносящие сосуды последних впадают в подколенные лимфатические узлы.

Лимфатические сосуды подошвенной поверхности стопы сливаются в задние большеберцовые лимфатические сосуды, которые, как и малоберцовые лимфатические сосуды, сопровождают одноименные артерии и, достигнув подколенной ямки, вступают в подколенные лимфатические узлы (см. рис. 844).

Выносящие лимфатические сосуды подколенных узлов направляются через приводящий канал на бедро, где, анастомозируя с глубокими лимфатическими сосудами бедра, формируют лимфатическое сплетение, окружающее бедренную артерию. Часть лимфатических сосудов бедра проникает в малый таз, следуя по ходу седалищного нерва. В верхней трети бедра одни из них вступают в глубокие паховые лимфатические узлы, другие, минуя эти узлы, достигают крупного лимфатического узла в сосудистой лакуне.

Глубокие лимфатические сосуды передней области бедра и ягодичной области сливаются в лимфатические сосуды, которые, следуя вместе с ягодичными и запирательными венами и артериями входят в полость таза и впадают в подвздошные лимфатические узлы.

Выносящие лимфатические сосуды глубоких паховых узлов проникают вместе с наружными подвздошными артерией и веной в полость таза, где вступают в наружные подвздошные лимфатические узлы, *nodi lymphoidei iliaci externi* (см. рис. 840, 842). Выносящие сосуды последних направляются к поясничным лимфатическим узлам, *nodi lymphoidei lumbales*.

ЛИМФАТИЧЕСКИЕ УЗЛЫ И СОСУДЫ ТАЗА

Лимфатические узлы и сосуды органов и стенок таза (рис. 845; см. рис. 840, 842) располагаются вблизи кровеносных сосудов.

В области таза различают париетальные и висцеральные лимфатические узлы.

К **париетальным лимфатическим узлам** относятся узлы, локализующиеся вдоль подвздошных артерий и вен.

1. **Общие подвздошные лимфатические узлы, *nodi lymphoidei iliaci communes*** (см. рис. 842, 845), залегают по ходу общей подвздошной артерии и по отношению к ней и к одноименной вене делятся на **медиальные, промежуточные и латеральные узлы, *nodi mediales, intermedii et laterales***, а также на **подоортальные узлы, *nodi subaortici***, и **узлы мыса, *nodi promontorii***.

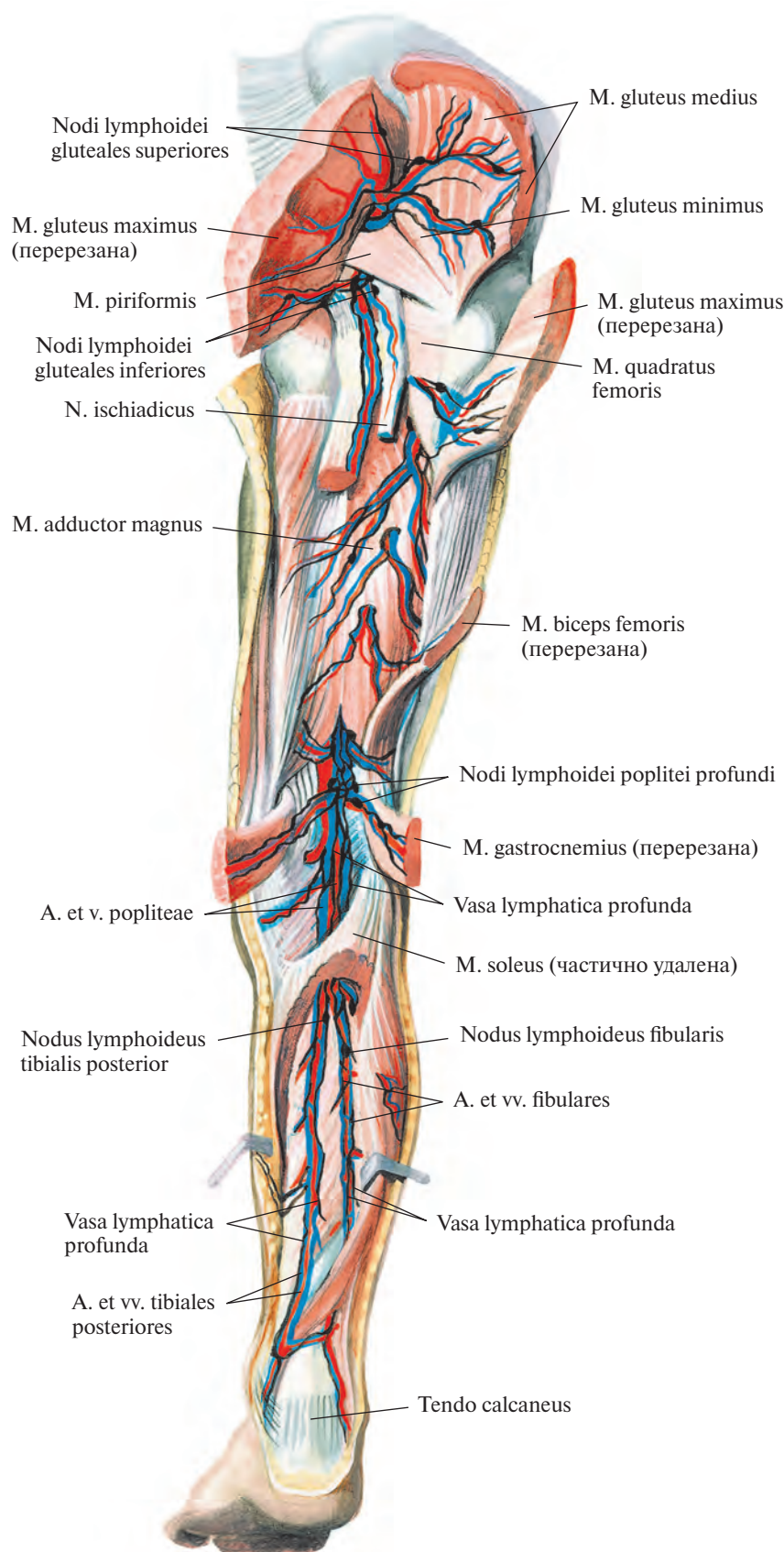


Рис. 844. Глубокие лимфатические узлы и сосуды нижней конечности; вид сзади (по В. В. Гинзбургу).

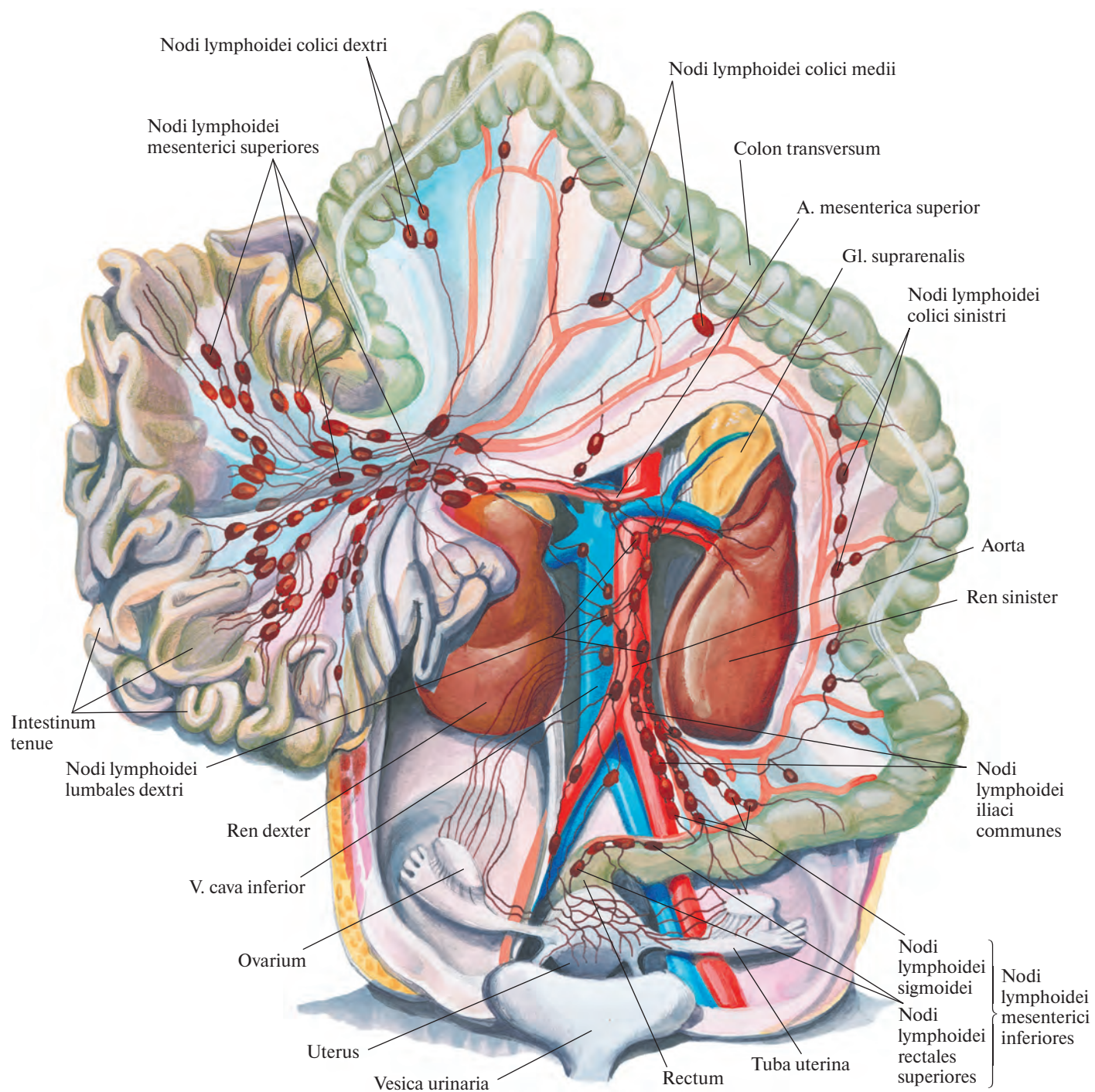


Рис. 845. Лимфатические узлы и сосуды тонкой и толстой кишки, почек, надпочечников, матки, маточной трубы и яичника ребенка 7—8 мес; вид спереди (по Г. М. Иосифову).

2. **Наружные подвздошные лимфатические узлы, *nodi lymphoidei iliaci externi*** (см. рис. 838, 842), всего 4—10, располагаются по бокам и впереди наружных подвздошных артерий и вены и вместе с соединяющимися их сосудами образуют лимфатическое сплетение, которое отводит лимфу от нижней конечности, стенок таза и нижнего отдела брюшной стенки.

Различают *медиальные, промежуточные и латеральные узлы, *nodi mediales, intermedii et laterales**. Непостоянно залегающие в мышечной лакуне 1—3 узла в зависимости от топографии называются соответственно *медиальный, промежуточный и латеральный лакунарные узлы, *nodi lacunares medialis, intermedius et lateralis**. Имеются также 2—3 *межподвздошных узла, *nodi interiliaci**, и *запирательные узлы, *nodi obturatorii**, по ходу одноименной артерии.

3. **Внутренние подвздошные лимфатические узлы, *nodi lymphoidei iliaci interni*** (см. рис. 840, 842), залегают вдоль внутренней подвздошной артерии, получают лимфу от органов малого таза. Различают *верхние и нижние ягодичные узлы, *nodi gluteales superiores et inferiores**, и *крестцовые узлы, *nodi sacrales** (см. рис. 840).

К **висцеральным лимфатическим узлам** относятся узлы органов таза.

1. **Околомочепузырные лимфатические узлы, *nodi lymphoidei paravesicales***, в зависимости от положения разделяют на *предмочепузырные, замочепузырные и латеральные мочепузырные узлы, *nodi prevesicales, retrovesicales (postvesicales) et vesicales laterales**.

2. **Околوماتочные лимфатические узлы, *nodi lymphoidei parauterini***, всего 2—3, залегают по краям тела матки, в дубликатуре ее широкой связки.

3. **Околовагинальные лимфатические узлы, *nodi lymphoidei paravaginales***, располагаются в клетчатке заднелатеральной стенки влагалища.

4. **Околопрямокишечные (аноректальные) лимфатические узлы, *nodi lymphoidei pararectales (anorectales)***, локализуются главным образом на переднелатеральных стенках тазовой части прямой кишки (у женщин по топографии могут определяться как предыдущие), причем 2—3 узла залегают на уровне верхнего края ампулы, а 2—4 — у ее нижнего края, над диафрагмой таза.

Большинство лимфатических сосудов органов таза направляются в крестцовые и внутренние подвздошные узлы.

Лимфатические сосуды мочевого пузыря, получающие лимфу из сетей лимфатических капилляров, пролегают в мышечном слое и фасции мочевого пузыря, окружая его со всех сторон. Соединившись у мужчин с лимфатическими сосудами простаты, семенных желез и мочеиспускательного

канала, они направляются к крестцовым, наружным и внутренним подвздошным лимфатическим узлам.

Лимфатические сосуды полового члена делятся на *глубокие*, которые идут вместе с глубокой дорсальной веной полового члена, *v. dorsalis profunda penis*, и достигают крестцовых и внутренних подвздошных лимфатических узлов, и *поверхностные*, впадающие в поверхностные верхне-медиальные паховые лимфатические узлы (см. рис. 842).

Лимфатические сосуды яичка начинаются в сетях лимфатических капилляров белочной оболочки и паренхимы яичка. Соединяясь с лимфатическими сосудами оболочки придатка яичка, они образуют внутри яичка сплетение, отводящие сосуды которого переходят в составе семенного канатика через паховый канал в брюшную полость, где следуют вместе с яичковыми артерией и венами и впадают в поясничные лимфатические узлы.

Лимфатические сосуды матки начинаются в сетях лимфатических капилляров, залегающих в серозной, мышечной и слизистой оболочках матки. Большая часть отводящих лимфатических сосудов тела и дна матки располагаются между листками широкой связки матки, соединяясь с лимфатическими сосудами маточных труб и яичников. Лимфатические сосуды последних образуют внутри яичника лимфатическое сплетение, отводящие сосуды которого сопутствуют яичниковым артерии и вене и заканчиваются в поясничных лимфатических узлах.

Кроме того, некоторые лимфатические сосуды дна и тела матки направляются к подвздошным лимфатическим узлам, а другие, пролегая по ходу круглой связки матки, — к паховым лимфатическим узлам. Ряд лимфатических сосудов мышечной оболочки матки следует к околомочепузырным лимфатическим узлам.

От шейки матки и верхних двух третей влагалища лимфатические сосуды направляются к крестцовым, внутренним и наружным подвздошным лимфатическим узлам.

Лимфатические сосуды прямой кишки образуют сплетения в подслизистой основе. Отводящие лимфатические сосуды слизистой оболочки прямой кишки вступают в *nodi lymphoidei iliaci interni*, выносящие сосуды которых, сопутствуя кровеносным сосудам, достигают крестцовых лимфатических узлов.

От кожи, окружающей задний проход, лимфатические сосуды направляются вместе с сосудами промежности к поверхностным паховым лимфатическим узлам. От верхних отделов прямой кишки, от подсерозного сплетения, идут, сопровождая верхнюю прямокишечную артерию, лимфати-

ческие сосуды, которые вступают в околопрямокишечные лимфатические узлы.

Лимфатические сосуды задних отделов стенок таза и нижних отделов позвоночного столба следуют по ходу срединной крестцовой артерии к поясничным лимфатическим узлам, *nodi lymphoidei lumbales* (см. рис. 840, 842, 845).

От органов и стенок малого таза, повторяя путь соответствующих артерий, идут лимфатические сосуды к внутренним и наружным подвздошным лимфатическим узлам, выносящие сосуды которых, сопровождая общие подвздошные артерии, несут лимфу в общие подвздошные и поясничные лимфатические узлы.

ЛИМФАТИЧЕСКИЕ УЗЛЫ И СОСУДЫ БРЮШНОЙ ПОЛОСТИ

Лимфатические узлы живота можно разделить на *париетальные* и *висцеральные*.

К **париетальным лимфатическим узлам** относятся следующие узлы.

1. **Поясничные лимфатические узлы, *nodi lymphoidei lumbales***, в количестве 20—30 залегают по бокам и впереди брюшной аорты и нижней полой вены. Среди них выделяют *левые, промежуточные и правые поясничные узлы*.

1) *Левые поясничные узлы, *nodi lumbales sinistri** (см. рис. 840, 842), располагаются слева вдоль аорты. По отношению к последней различают:

а) *латеральные аортальные узлы, *nodi aortici laterales**, залегающие вдоль левой стенки аорты;

б) *преаортальные узлы, *nodi preaortici**, находящиеся на передней стенке аорты;

в) *постаортальные узлы, *nodi retroaortici (postaortici)**, которые локализуются соответственно вдоль задней стенки аорты, на передней поверхности тел поясничных позвонков.

2) *Промежуточные поясничные лимфатические узлы, *nodi lymphoidei lumbales intermedii** (см. рис. 840), размещаются между аортой и нижней полой веной.

3) *Правые поясничные лимфатические узлы, *nodi lymphoidei lumbales dextri** (см. рис. 840, 845), залегают вокруг нижней полой вены. Их значительно меньше, чем аортальных. Среди них различают:

а) *латеральные кавальные узлы, *nodi cavales laterales**, залегающие вдоль правой стенки нижней полой вены;

б) *предкавальные узлы, *nodi precavales**, располагающиеся на передней стенке вены;

в) *посткавальные узлы, *nodi retrocavales (postcavales)**, которые находятся сзади нижней полой вены.

2. **Нижние диафрагмальные лимфатические узлы, *nodi lymphoidei phrenici inferiores***

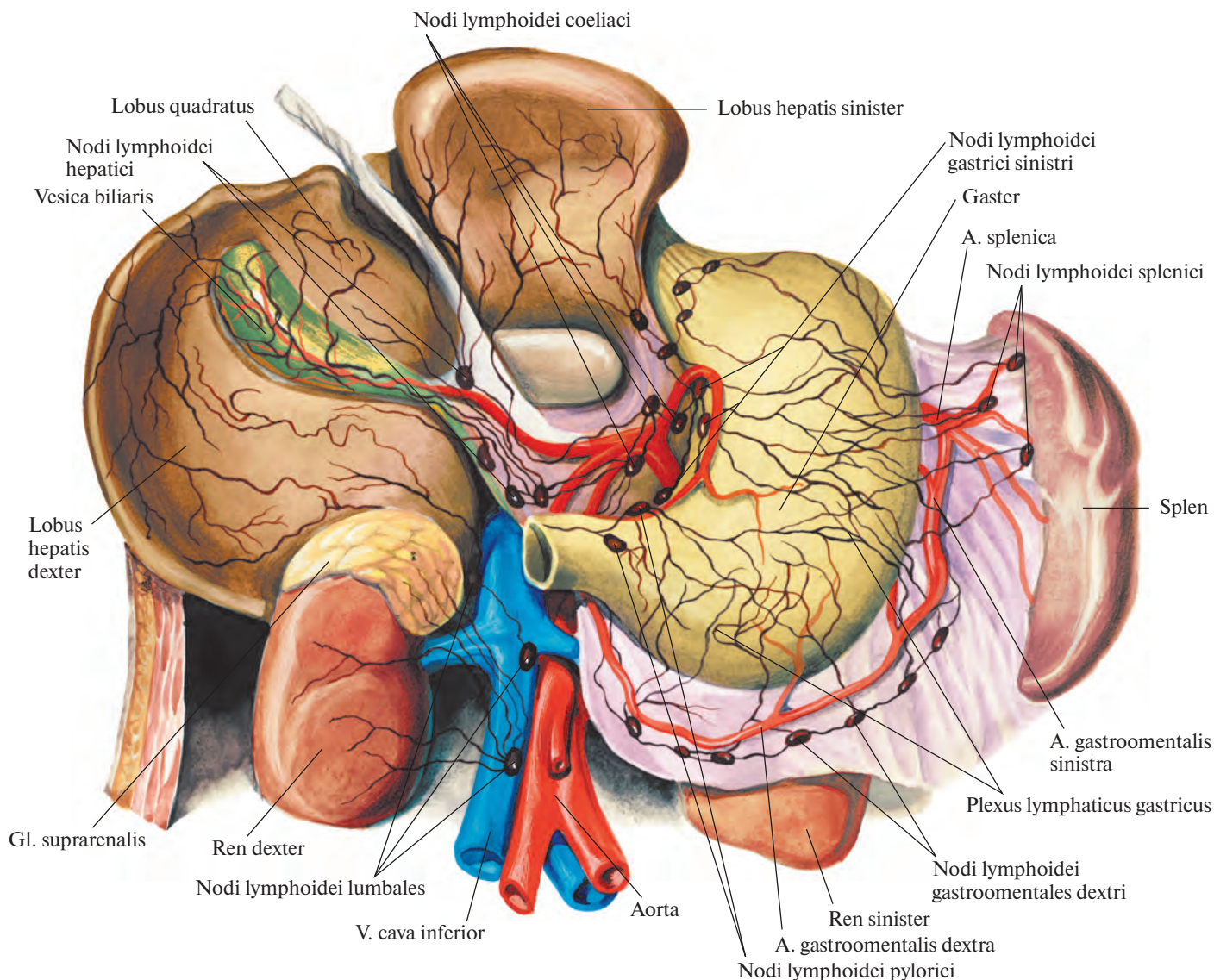


Рис. 846. Лимфатические узлы и сосуды висцеральной поверхности печени, передней поверхности желудка, правого надпочечника и почек; вид спереди (по Г. М. Иосифову).

(см. рис. 849), располагаются вблизи аортального отверстия и ножек диафрагмы.

3. **Нижние надчревные лимфатические узлы, nodi lymphoidei epigastrici inferiores**, залегают вдоль начальной части нижней надчревной артерии.

Висцеральные лимфатические узлы входят в систему кишечного ствола.

1. **Чревные лимфатические узлы, nodi lymphoidei coeliaci** (рис. 846), всего 10—15, располагаются у корня чревного ствола. Они получают лимфу из желудка, селезенки, печени (частично), поджелудочной железы и верхней части двенадцатиперстной кишки через соответствующие этим органам лимфатические узлы.

2. **Лимфатические узлы желудка, nodi lymphoidei gastrici** (см. рис. 846), образуют 1-й ряд узлов, через которые лимфа оттекает от желудка.

1) **Левые и правые желудочные лимфатические узлы, nodi lymphoidei gastrici sinistri et dextri**, залегают в области малой кривизны желудка по ходу левой и правой желудочных артерий.

2) **Левые и правые желудочно-сальниковые лимфатические узлы, nodi lymphoidei gastroenterales sinistri et dextri**, располагаются по большой кривизне желудка небольшими группами.

3) **Пилорические лимфатические узлы, nodi lymphoidei pylorici**, находятся в области привратника. Среди них различают **надпилорический узел, nodus suprapyloricus**; **подпилорические узлы, nodi subpylorici**, и **запилорические узлы, nodi retropylorici**.

3. **Селезеночные лимфатические узлы, nodi lymphoidei splenici (lientalis)** (см. рис. 846), располагаются в области ворот селезенки и по ходу селезеночной артерии. Они

составляют 2-й ряд узлов на пути лимфы от желудка к чревным узлам.

4. **Печеночные лимфатические узлы, nodi lymphoidei hepatici** (см. рис. 846), залегают в области ворот печени и вдоль собственной и общей печеночных артерий. Как и предыдущие, образуют 2-й ряд узлов по ходу лимфы. К ним относятся:

1) **желчно-пузырный узел, nodus cysticus**, непостоянный, локализующийся в области шейки желчного пузыря;

2) **узел сальникового отверстия, nodus foratinalis**, непостоянный, залегающий забрюшинно на задней стенке сальникового отверстия.

5. **Верхние и нижние панкреатические лимфатические узлы, nodi lymphoidei pancreatici superiores et inferiores**, располагаются по соответствующим краям тела и хвоста поджелудочной железы.

6. **Верхние и нижние панкреатодуоденальные лимфатические узлы, *nodi lymphoidei pancreaticoduodenales superiores et inferiores***, залегают вдоль одноименных артерий на передней и задней поверхностях головки поджелудочной железы и нисходящей части двенадцатиперстной кишки.

7. **Брыжеечные лимфатические узлы, *nodi lymphoidei mesenterici*** (см. рис. 845), всего 180—200, размещаются около ветвей верхней и нижней брыжеечных артерий, в связи с чем их разделяют на верхние и нижние брыжеечные узлы.

1) **Верхние брыжеечные узлы, *nodi mesenterici superiores***, локализуются вблизи от участков верхних брыжеечных артерий и вены, располагающихся сзади поджелудочной железы. Соответственно отделам кишечника среди них различают ряд групп.

а) **Подвздошно-ободочные узлы, *nodi ileocolici***, располагаются между листками брыжейки тонкой кишки.

б) **Предслепкишечные узлы, *nodi precaecales***, залегают в подбрюшинном слое слепой кишки по ходу передней слепкишечной артерии.

в) **Заслепкишечные узлы, *nodi retrocaecales***, локализуются в клетчатке на задней стенке слепой кишки вокруг задней слепкишечной артерии. С ними связана группа непостоянных узлов червеобразного отростка, *nodi appendiculares*.

г) **Правые и средние ободочные узлы, *nodi colici dextri et medii***, залегают забрюшинно по ходу правой ободочной артерии.

д) **Брыжеечно-ободочные узлы, *nodi mesocolici***, среди которых различают *околоободочные узлы, *nodi paracolici*, размещаются между листками поперечной ободочной кишки.*

2) **Нижние брыжеечные узлы, *nodi mesenterici inferiores***, делятся на *левые ободочные узлы, *nodi colici sinistri*, лежащие за брюшиной, *сигмовидные узлы, *nodi sigmoidei*, и *верхние прямокишечные узлы, *nodi rectales superiores*, локализующиеся у начала нижней брыжеечной артерии.***

Все перечисленные брыжеечные узлы размещаются в три ряда:

1-й ряд — **юстаккишечные узлы, *nodi juxtaintestinales***, — непосредственно у стенки кишки;

2-й ряд — **промежуточные узлы** — на середине ширины брыжейки;

3-й ряд — **верхние центральные узлы, *nodi superiores centrales***, — в области корня брыжейки, где их особенно много и расположены они плотно — один возле другого.

Лимфатические сосуды тонкой и толстой кишки образуются в сетях лимфатических капилляров слизистой, мышечной и серозной оболочек стенок кишечника.

Лимфатическую сеть слизистой оболочки тонкой кишки, окружающую ки-

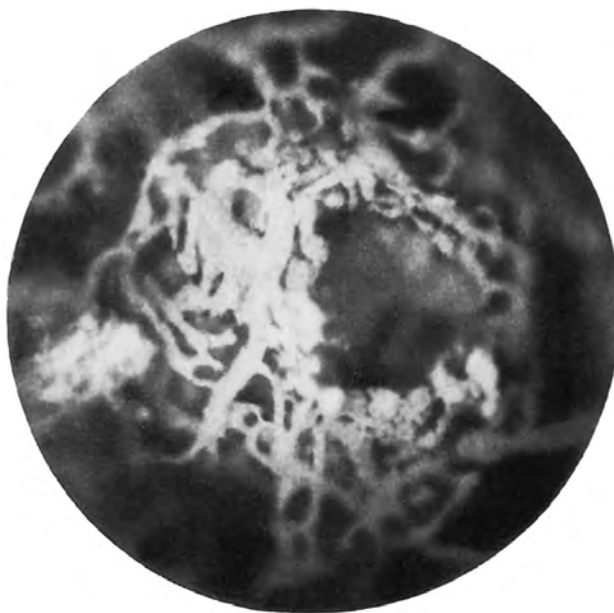


Рис. 847. Лимфатические сосуды одиночного лимфоидного узелка червеобразного отростка новорожденного (фотография). (Препарат А. Сушко.) (В глубине видны лимфатические сосуды подслизистой основы.)

шечные железы, формируют центральные лимфатические капилляры, слепо начинающиеся на верхушке кишечных ворсинок и идущие по ним вдоль их длинной оси. Из этой сети лимфа поступает в лимфатическое сплетение подслизистой основы, в котором имеются лимфоидные узелки.

Отводящие сосуды подслизистой сплетения прободают мышечную оболочку, попадают в подсерозную основу и направляются к брыжеечному краю кишки. По пути лимфатические капилляры подслизистой основы соединяются анастомозами с капиллярами мышечной оболочки.

В мышечной оболочке различают лимфатические капилляры ее кругового и продольного слоев, а также капиллярную сеть между ними.

В серозной оболочке выделяют сеть лимфатических капилляров и сплетение отводящих сосудов. Лимфа из мышечной оболочки поступает главным образом в капилляры серозной оболочки, а затем в ее отводящие лимфатические сосуды, которые соединяются с отводящими сосудами тонкой кишки, направляющимися в брыжейку.

Отводящие лимфатические сосуды двенадцатиперстной кишки собираются у головки поджелудочной железы, следуют по ходу кровеносных сосудов и впадают в верхние и нижние панкреатодуоденальные

лимфатические узлы. Выносящие сосуды этих узлов частично идут к червям лимфатическим узлам, а частично — к узлам, локализующимся у начала верхней брыжеечной артерии.

Внутри- и внеорганные лимфатические сосуды двенадцатиперстной кишки анастомозируют с лимфатическими сосудами желудка.

Отводящие лимфатические сосуды толстой и подвздошной кишки (см. рис. 845) направляются в брыжейку и последовательно проходят все три ряда верхних брыжеечных узлов. Большая часть выносящих сосудов узлов 3-го ряда образуют вместе с выносящими сосудами червевых узлов *кишечные стволы, *trunci intestinales** (см. рис. 838), остальные направляются к преаортальным лимфатическим узлам.

Система лимфатических сосудов толстой кишки в основном, исключая центральные лимфатические капилляры в кишечных ворсинках в связи с отсутствием там самих ворсинок, такая же, как и у тонкой кишки. Отводящие лимфатические сосуды толстой кишки тоже, следуя вместе с кровеносными сосудами, проходят три ряда брыжеечных узлов.

Лимфатические сосуды от правой половины толстой кишки направляются в верхние брыжеечные узлы, а от левой половины ободочной кишки — в нижние брыже-

ечные узлы и далее в систему кишечных стволов.

В подслизистой основе толстой кишки, как и в тонкой кишке, имеются лимфоидные узелки (рис. 847).

Внутриорганные лимфатические сосуды толстой кишки соединяются с лимфатическими сосудами тонкой кишки через капилляры слизистой оболочки и подслизистой основы в месте перехода подвздошной кишки в слепую.

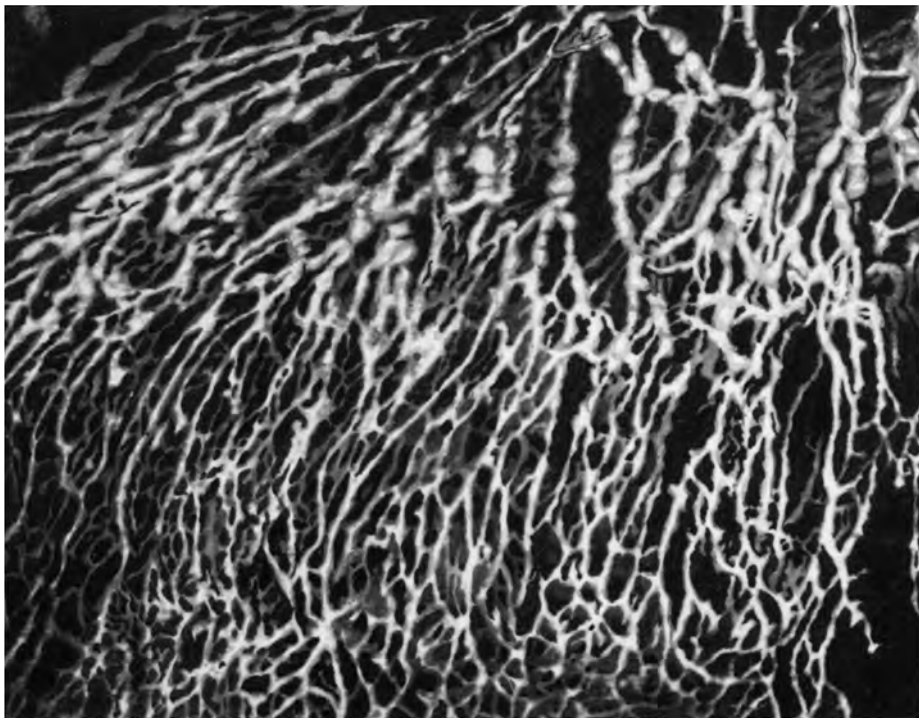
Лимфатические сосуды желудка (рис. 848) формируются в сетях лимфатических капилляров в слизистой оболочке, подслизистой основе, мышечной и серозной оболочках.

Начинаются лимфатические капилляры слизистой оболочки желудка *синусоидальными сосудами*, *vasa sinusoida*, — слепыми выпячиваниями, располагающимися между желудочными железами. Соединяясь между собой, они образуют межслизистую сеть лимфатических капилляров слизистой оболочки желудка. Отводящие сосуды этой сети направляются в подслизистую лимфатическую сеть, лежащую на мышечной пластинке слизистой оболочки.

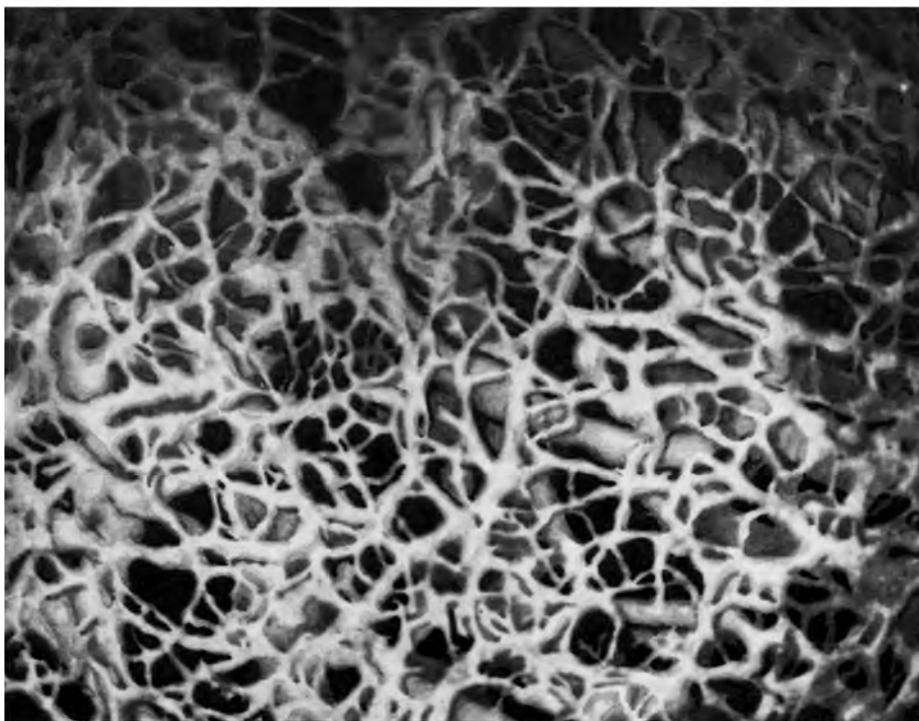
Отводящие лимфатические сосуды подслизистой основы (см. рис. 848), соединяясь между собой, формируют подслизистое сплетение. Часть отводящих лимфатических сосудов подслизистой основы проходит через мышечную оболочку и вступает в подсерозное сплетение лимфатических сосудов; другие сосуды прободают мышечную оболочку в области малой и большой кривизны, сливаются с отводящими сосудами подсерозного сплетения и образуют отводящие лимфатические сосуды желудка. Лимфатические капилляры межмышечной сети впадают в отводящие сосуды подслизистого сплетения в тех местах, где они проникают сквозь мышечную оболочку.

Отводящие лимфатические сосуды желудка следуют по пути кровеносных сосудов к близлежащим лимфатическим узлам, выносящие сосуды которых направляются от малой кривизны, верхней трети привратника и кардиальной части желудка через левые желудочные узлы вдоль левой желудочной артерии к чревным узлам; от дна желудка — к панкреатическим и селезеночным узлам, а оттуда к чревным лимфатическим узлам; от правых желудочных и правых желудочно-сальниковых узлов области большой кривизны и от пилорических узлов — также к чревным лимфатическим узлам, по ходу правых желудочно-сальниковых артерии и вены, *a. et v. gastromentales dextrae*.

Между внутриорганными лимфатическими сплетениями желудка и пищевода имеются анастомозы.



А



Б

Рис. 848. Лимфатические сети. (Препарат А. Сушко.)

А — серозно-подсерозная сеть и собирающие коллекторы вблизи малой кривизны желудка.

Б — поджелудочная и подслизистая сети в области привратника желудка.

Лимфатические сосуды селезенки делятся на поверхностные и глубокие. Собираясь в области ворот селезенки (см. рис. 846), они вступают далее в панкреатические и селезеночные лимфатические узлы. Выносящие сосуды этих узлов следуют вдоль селезеночной артерии и достигают чревных лимфатических узлов.

Лимфатические сосуды печени (см. рис. 846) делятся на поверхностные и глубокие.

Поверхностные лимфатические сосуды начинаются в сети лимфатических капилляров, располагающихся на поверхности печени между пучками волокон, образующих ее фиброзную капсулу. Отводящие сосуды этой сети, соединяясь друг с другом, формируют сплетение.

Отводящие сосуды указанного сплетения, сопровождая попарно сосуды фиброзной капсулы печени, следуют с висцеральной поверхности печени к ее воротам, к месту соединения с глубокими лимфатическими сосудами, и далее к задней части диафрагмальной поверхности печени. Там они впадают в левые желудочные лимфатические узлы и в узлы, окружающие аорту.

Несколько отводящих лимфатических сосудов диафрагмальной поверхности печени перегибаются через ее нижний край и вливаются в сосуды висцеральной поверхности; большая же часть их направляются к основанию венечной и серповидной связок, где образуют сплетения. Из этих сплетений выходят лимфатические сосуды, которые, следуя по указанным связкам, прободают диафрагму и впадают в верхние диафрагмальные узлы, *nodi phrenici superiores*, на ее верхней поверхности в грудной полости.

Глубокие лимфатические сосуды печени начинаются в сети лимфатических капилляров в междольковой соединительной ткани.

Отводящие сосуды глубокой капиллярной сети сопровождают междольковые кровеносные сосуды и желчные протоки, образуя вокруг них сплетения, и выходят из печени в области ворот печени и в задней части ее диафрагмальной поверхности.

Сосуды, вышедшие из ворот печени, соединяются с поверхностными сосудами и вступают в печеночные лимфатические узлы, выносящие сосуды которых направляются к *nodi lymphoidei coeliaci*. Лимфатические сосуды, выходящие в задней части диафрагмальной поверхности печени, следуют к нижним и верхним диафрагмальным узлам, откуда лимфа поступает в узлы грудной полости.

Глубокие и поверхностные лимфатические сосуды анастомозируют между собой и

принимают участие в образовании кишечных стволов.

Лимфатические сосуды поджелудочной железы выходят из нее на всем протяжении.

Отводящие лимфатические сосуды, идущие от головки поджелудочной железы, вступают главным образом в верхние и нижние панкреатодуоденальные лимфатические узлы, от тела железы — в верхние и нижние панкреатические и селезеночные узлы, от хвоста поджелудочной железы — в селезеночные лимфатические узлы.

Кроме того, ряд лимфатических сосудов поджелудочной железы, следуя по ходу кровеносных сосудов, достигает узлов соседних органов (*nodi lymphoidei gastrici sinistri, hepatici, mesenterici superiores et colici*). Выносящие сосуды региональных узлов поджелудочной железы направляются к чревным лимфатическим узлам.

Лимфатические сосуды почек (см. рис. 846) делятся на поверхностные и глубокие.

Поверхностные сосуды располагаются в фиброзной капсуле почки и связаны с глубокими.

Глубокие сосуды почек начинаются в сетях лимфатических капилляров, окружающих почечные каналы, и по ходу кровеносных сосудов направляются к почечным воротам, где соединяются с поверхностными. Следуя от ворот почки, одна часть лимфатических сосудов пролегалает впереди почечной вены, другая — между веной и артерией, а третья — за артерией. Указанные три группы сосудов подходят к поясничным лимфатическим узлам — преимущественно к постаортальным. Вместе с почечными сосудами в эти узлы вливаются отводящие лимфатические сосуды надпочечников, верхнего отдела мочеточника и яичка (яичника).

Выносящие сосуды поясничных лимфатических узлов образуют *левый и правый поясничные стволы, trunci lumbales sinister et dexter*.

ЛИМФАТИЧЕСКИЕ УЗЛЫ И СОСУДЫ ГРУДНОЙ ПОЛОСТИ

Лимфатические узлы грудной полости делятся на париетальные и висцеральные.

К **париетальным лимфатическим узлам** относятся следующие узлы.

1. **Окологрудные лимфатические узлы, *nodi lymphoidei parasternales***, располагаются по ходу внутренней грудной артерии, а *thoracica interna*.

2. **Межреберные лимфатические узлы, *nodi lymphoidei intercostales*** (см. рис. 838, 840), размещаются в задней части межре-

берных промежутков и на головках ребер.

3. **Превертебральные лимфатические узлы, *nodi lymphoidei prevertebrales***, одиночные, залегают на передней и боковых поверхностях нижних грудных позвонков.

4. **Верхние диафрагмальные лимфатические узлы, *nodi lymphoidei phrenici superiores*** (рис. 849), располагаются как в переднем, так и в заднем средостении. В переднем средостении они залегают у места прикрепления диафрагмы к VII ребру и мечевидному отростку и впереди нижней полой вены, а в заднем — вблизи аортального отверстия.

К **висцеральным лимфатическим узлам** относятся следующие узлы.

1. **Предперикардальные лимфатические узлы, *nodi lymphoidei prepericardiales***, одиночные, залегают на нижнепередней поверхности перикарда.

2. **Латеральные перикардальные лимфатические узлы, *nodi lymphoidei pericardiaci laterales***, одиночные, локализируются на латеральных поверхностях перикарда.

3. **Узел артериальной связки, *nodus ligamenti arteriosi***, одиночный, прилежит к артериальной связке.

4. **Внутрилегочные лимфатические узлы, *nodi lymphoidei intrapulmonales*** (см. рис. 849), располагаются в глубине паренхимы легкого у верхушек легочных долей.

5. **Бронхолегочные лимфатические узлы, *nodi lymphoidei bronchopulmonales*** (рис. 850), локализируются по ходу бронхиального дерева внутри легкого.

6. **Трахеобронхиальные лимфатические узлы, *nodi lymphoidei tracheobronchiales***, залегают в области грудной части трахеи и корней легких — от главных бронхов до средостенной поверхности легких. Различают *верхние и нижние трахеобронхиальные лимфатические узлы, nodi lymphoidei tracheobronchiales superiores et inferiores* (см. рис. 849). Первые располагаются от ворот легких до разделения трахеи, вторые — под бифуркацией трахеи между главными бронхами. Одиночные лимфатические узлы встречаются в области ворот легких и в углах ветвления долевых и сегментарных бронхов и сосудов.

7. **Околотрахеальные лимфатические узлы, *nodi lymphoidei paratracheales*** (см. рис. 850), залегают у боковых стенок трахеи, а также впереди нее.

8. **Юкстапищеводные лимфатические узлы, *nodi lymphoidei juxtaoesophageales*** (см. рис. 849), располагаются вблизи пищевода, главным образом на уровне ворот легких.

9. **Плечеголовые лимфатические узлы, *nodi lymphoidei brachiocephalici*** (см. рис. 849, 850), одиночные, залегают на передних стенках дуги аорты и плечеголовных вен.

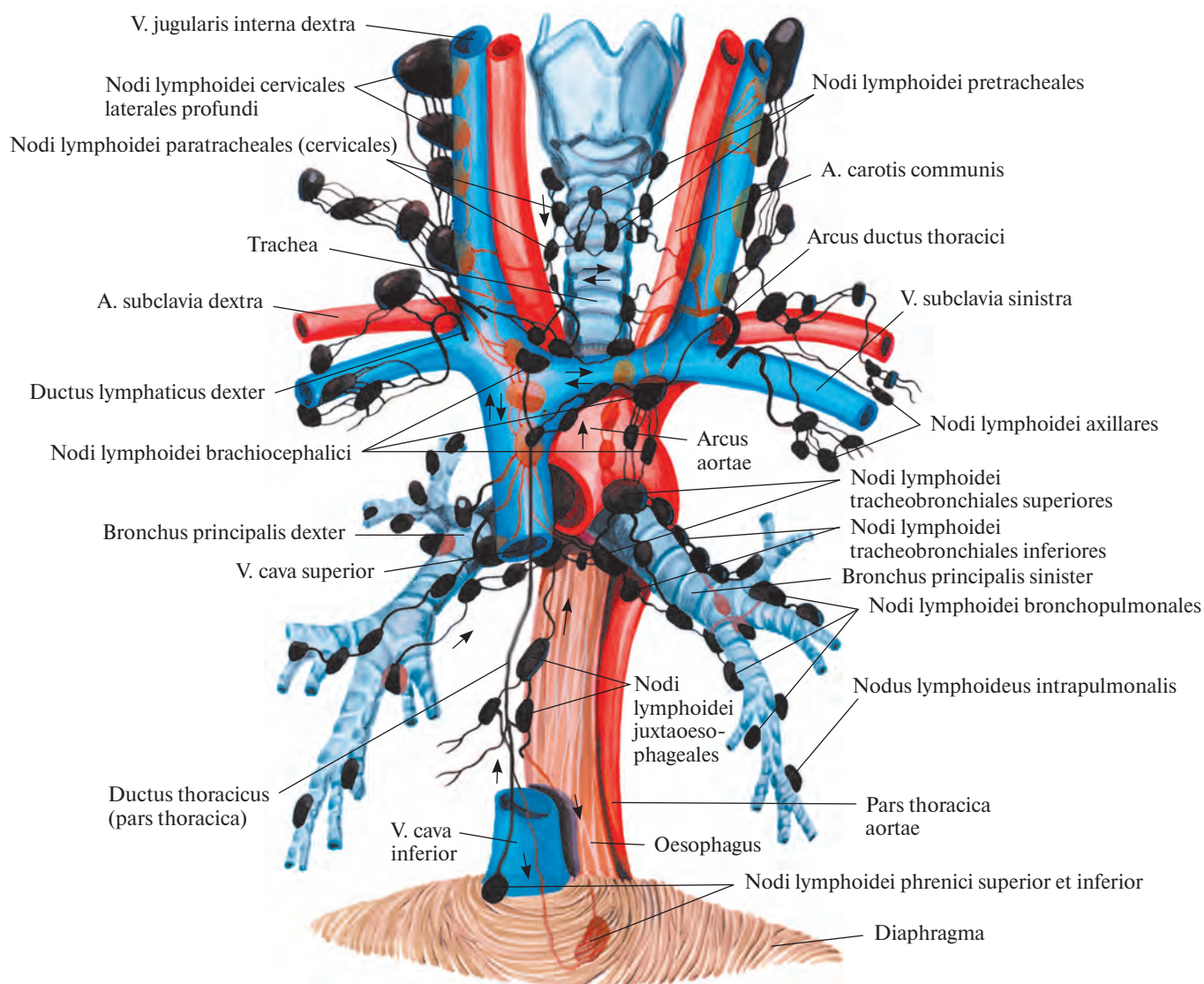


Рис. 849. Лимфатические узлы и сосуды средостения и шеи (схема) (по Д. А. Жданову).

Лимфатические сосуды диафрагмы начинаются в сетях лимфатических капилляров серозных оболочек (брюшины и плевры) и подсерозной основы.

От нижней поверхности диафрагмы отводящие лимфатические сосуды направляются к нижним диафрагмальным узлам и далее к постаортальным узлам брюшной полости.

Отводящие сосуды верхней поверхности диафрагмы от передней и средней ее частей идут в верхние диафрагмальные узлы, находящиеся в переднем средостении; от задней части несколько сосудов следуют в брюшную полость к постаортальным узлам, а остальные — в верхние

диафрагмальные лимфатические узлы, залегающие в заднем средостении.

Диафрагмальные узлы принимают также лимфу от верхней поверхности печени.

Выносящие сосуды от передних верхних диафрагмальных узлов направляются в окологрудинные лимфатические узлы, а от задних — в бронхосредостенный ствол.

Лимфатические сосуды стенок грудной полости отводят лимфу от мышц и костей грудной клетки, а также от поверхностного и глубокого лимфатических сплетений верхней части парietальной плевры. Среди них различают передние и задние межреберные лимфатические сосуды.

Передние межреберные сосуды вступают в окологрудинные лимфатические узлы, выносящие сосуды которых с левой стороны впадают в грудной проток, а с правой — в правый лимфатический проток.

Задние межреберные лимфатические сосуды идут по межреберьям назад, принимают отводящие лимфатические сосуды области спины и вступают в межреберные и превертбральные лимфатические узлы.

Выносящие сосуды этих узлов при посредстве нескольких ответвлений впадают в начальный отдел грудного протока, в пределах его цистерны. Часть из них вступает в лимфатические узлы, залегающие по ходу

пищевода, выносящие сосуды которых с левой стороны также впадают в грудной проток, а справа — в правый лимфатический проток.

Лимфатические сосуды легких (рис. 851; см. рис. 849—850) делятся на поверхностные и глубокие.

Поверхностные сосуды отводят лимфу от капиллярных сетей (узко- и широкопетливой), залегающих в легочной плевре (см. рис. 851). Часть из них вступает в толщу легких и соединяется с глубокими сосудами, а другие направляются к лимфатическим узлам в области ворот легких.

Глубокие лимфатические сосуды начинаются в сетях лимфатических капилляров в межальвеолярных перегородках легких и в подслизистой основе бронхов и идут по перегородкам легкого и наружной оболочке сосудов и бронхов, формируя вокруг них лимфатические сплетения. Отводящие

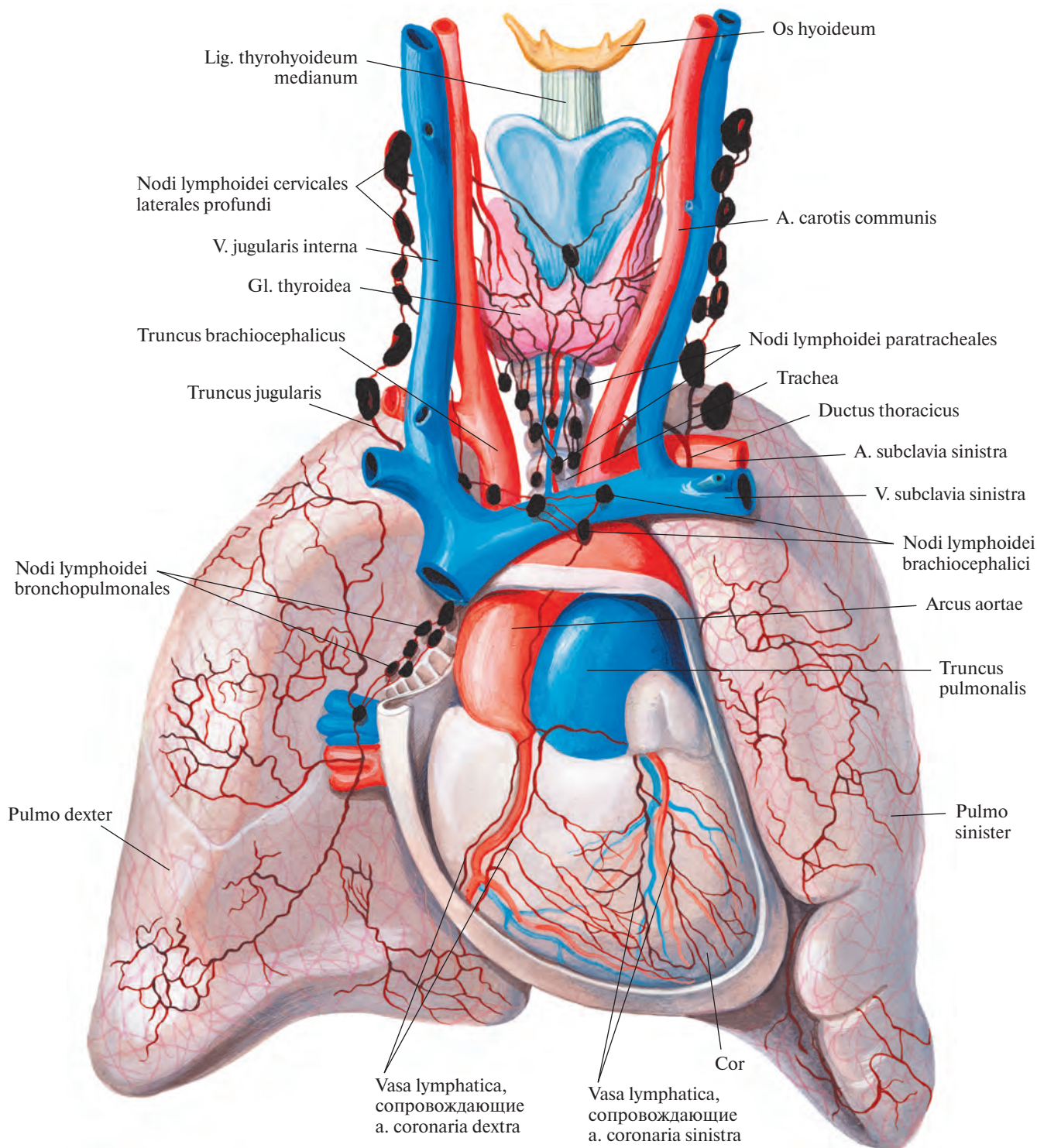


Рис. 850. Лимфатические узлы и сосуды сердца, легких и щитовидной железы ребенка 6—7 мес; вид спереди (по Г. М. Иосифову).



Рис. 851. Поверхностные лимфатические сосуды реберной поверхности легкого плода 8 мес (фотография). (Препарат А. Сушко.)

сосуды этих сплетений, прерываясь в легочных узлах, выходят из ворот легких и несут лимфу в бронхолегочные узлы (см. рис. 849, 850), залегающие около долевых бронхов, в области ворот легких, затем в верхние и нижние трахеобронхиальные узлы, а оттуда — в околотрахеальные узлы. Последние принимают также лимфу от узлов, локализующихся в заднем средостении и от ряда лимфатических сосудов пищевода.

Выносящие сосуды околотрахеальных лимфатических узлов формируют *правый и левый бронхосредостенные стволы, trunci bronchomediastinales dexter et sinister*.

Лимфатические сосуды сердца (см. рис. 850) делят на глубокие и поверхностные.

Глубокие сосуды образуются в сетях лимфатических капилляров миокарда и эндокарда.

Поверхностные лимфатические сосуды сердца в желудочках начинаются в поверхностной и глубокой капиллярных сетях, а в предсердиях — в однослойной сети; пролегают под эпикардом.

Отводящие сосуды сердца образуют сплетения вокруг венечных артерий и их ветвей.

Лимфатические сосуды, сопровождающие левую венечную артерию, соединяются, пролегая по задней стенке легочного ствола, и впадают в трахеобронхиальные узлы, локализующиеся у бифуркации трахеи.

Сосуды, сопутствующие правой венечной артерии, образуют один ствол, поднимающийся по передней стенке восходящей аорты и вливающийся в узел артериальной связки. Оттуда лимфа поступает в лимфатические узлы, располагающиеся в переднем средостении (см. рис. 850).

Лимфатические сосуды пищевода (см. рис. 849) формируются в сетях лимфатических капилляров в слизистой и мышечной оболочках и образуют сплетение в подслизистой основе.

Отводящие сосуды от верхней половины пищевода направляются к околотрахеальным и юкстапищеводным лимфатическим узлам и к узлам, размещающимся в заднем средостении, а от нижней половины — к узлам, залегающим в заднем средостении, и к левым желудочным узлам.

Лимфатические сосуды тимуса образуют два выносящих лимфатических ствола, которые следуют к узлам, располагающимся в переднем средостении.

ЛИМФАТИЧЕСКИЕ УЗЛЫ И СОСУДЫ ВЕРХНЕЙ КОНЕЧНОСТИ

В области верхней конечности различают следующие лимфатические узлы.

1. **Подмышечные лимфатические узлы, nodi lymphoidei axillares** (см. рис. 838, 852, 854, 855), всего 15—20, залегают в подмышечной полости. Они являются региональными узлами верхней конечности и молочной железы.

Часть подмышечных узлов располагается поверхностно, в слое жировой клетчатки, остальные — в глубине подмышечной полости, в окружности кровеносных сосудов.

По топографии и связям с лимфатическими сосудами определенных областей различают следующие группы подмышечных узлов.

1) **Грудные (передние) узлы, nodi pectorales (anteriores)**, располагаются на наружной

поверхности передней зубчатой мышцы и принимают лимфу от поверхностных сосудов верхнего отдела передней брюшной стенки, переднебоковых поверхностей грудной клетки и от молочной железы.

2) **Подлопаточные (задние) узлы, nodi subscapulares (posteriores)**, локализируются на передней поверхности одноименной мышцы. В эти узлы поступает лимфа из лимфатических сосудов плеча и задней поверхности грудной клетки.

3) **Плечевые (латеральные) узлы, nodi humerales (laterales)**, залегают на медиальной поверхности клювовидно-плечевой мышцы и принимают лимфатические сосуды верхней конечности.

4) **Центральные узлы, nodi centrales**, располагаются по ходу сосудисто-нервного пучка подмышечной ямки. Получают лимфу из подмышечных узлов других групп и молочной железы.

5) **Верхушечные узлы, nodi apicales**, локализируются в области верхней апертуры подмышечной ямки. Собирают лимфу из всех подмышечных узлов.

2. **Плечевые лимфатические узлы, nodi lymphoidei brachiales**, располагаются по ходу плечевой артерии.

3. **Локтевые лимфатические узлы, nodi lymphoidei cubitales** (см. рис. 854), локализируются преимущественно в глубине локтевой ямки, в окружности кровеносных сосудов. Часть из них — **надблоковые узлы, nodi supratrochleares** (1—3), залегают поверхностно над медиальным надмышечком плечевой кости.

Кроме того, в верхней трети предплечья по ходу локтевой артерии встречаются одиночные лимфатические узлы предплечья, всего 1—2.

Лимфатические сосуды верхней конечности делятся на поверхностные и глубокие.

Поверхностные лимфатические сосуды верхней конечности (рис. 852, 853) залегают в поверхностных слоях подкожной клетчатки. Они выходят из лимфатических сетей тыльной и ладонной поверхностей кисти, образуя две группы больших лимфатических сосудов: внутреннюю — вдоль медиаль-

ной подкожной вены руки, *v. basilica*, и наружную — по пути латеральной подкожной вены руки, *v. cephalica*. Крупные стволы поверхностных сосудов, всего 8—10, принимают на своем протяжении мелкие лимфатические сосуды смежных областей.

Внутренние поверхностные лимфатические сосуды верхней конечности (см. рис. 852), следуя вместе с *v. basilica*, достигают локтевой ямки. Там 1—2 сосуда

вступают в локтевые лимфатические узлы, выносящие сосуды которых идут рядом с веной под фасцию плеча к глубоким лимфатическим сосудам плеча. Остальные лимфатические сосуды этой группы пролегают в подкожной клетчатке по внутренней поверхности плеча и достигают *nodi lymphoidei axillares*.

Наружные поверхностные лимфатические сосуды верхней конечности (см.

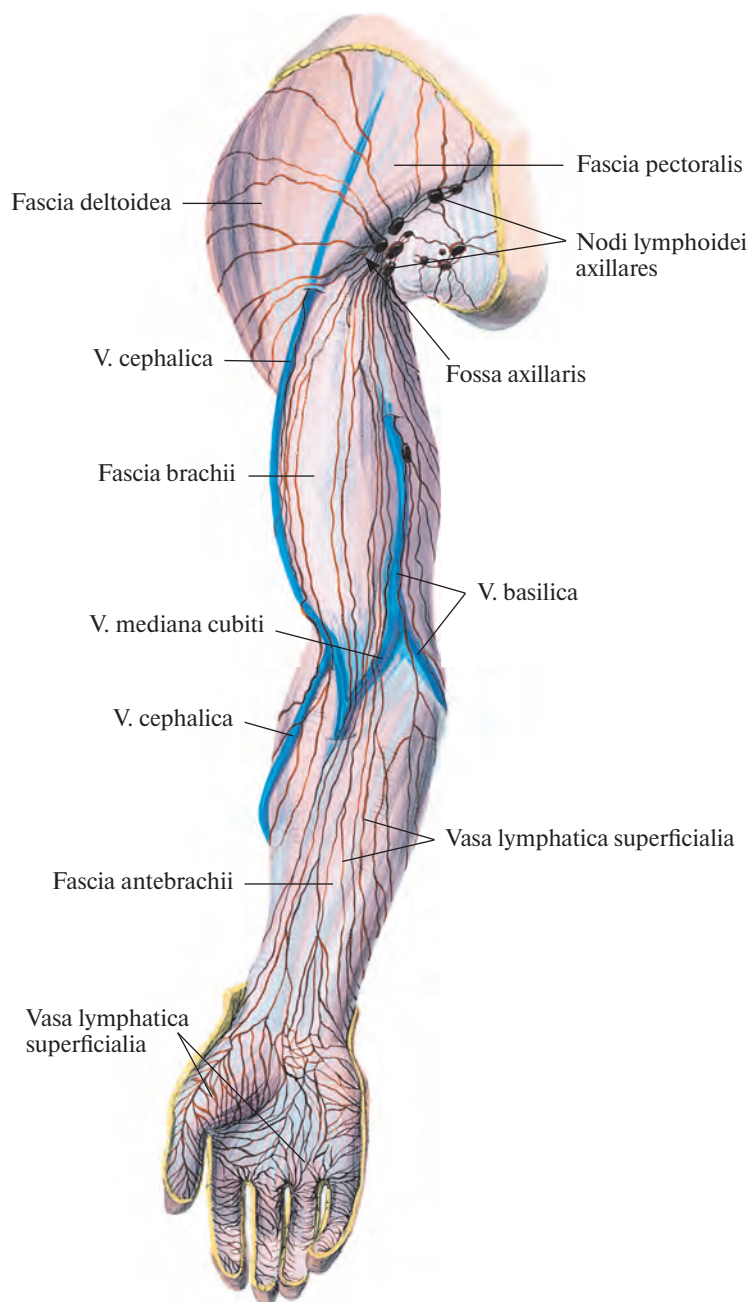


Рис. 852. Поверхностные лимфатические сосуды верхней конечности. (Ладонная поверхность.)

рис. 853) следуют вместе с *v. cephalica*. Достигнув верхней трети плеча, проникают в глубину, в подмышечную полость, где так же подходят к *nodi lymphoidei axillares*.

Глубокие лимфатические сосуды верхней конечности (рис. 854) отводят лимфу от мышц, костей и суставов.

Лимфатические сосуды пальцев следуют по их боковой поверхности по ходу артерий. На кисти, анастомозируя между со-

бой, они образуют ладонное лимфатическое сплетение, которое соответствует артериальной дуге.

Отводящие сосуды этого сплетения направляются на предплечье по ходу лучевой и локтевой артерий, *aa. radialis et ulnaris*. Лимфатический сосуд, пролегающий вдоль *a. ulnaris*, прерывается в верхней трети предплечья в локтевых лимфатических узлах, куда впадает также сосуд,

отводящий лимфу с тыла предплечья и сопровождающий заднюю межкостную артерию.

Лимфатические сосуды, сопутствующие лучевой и локтевой артериям, достигнув локтевой ямки, вступают в *nodi lymphoidei cubitales*.

Выносящие сосуды локтевых лимфатических узлов образуют один ствол, направляющийся на плечо вдоль плечевой

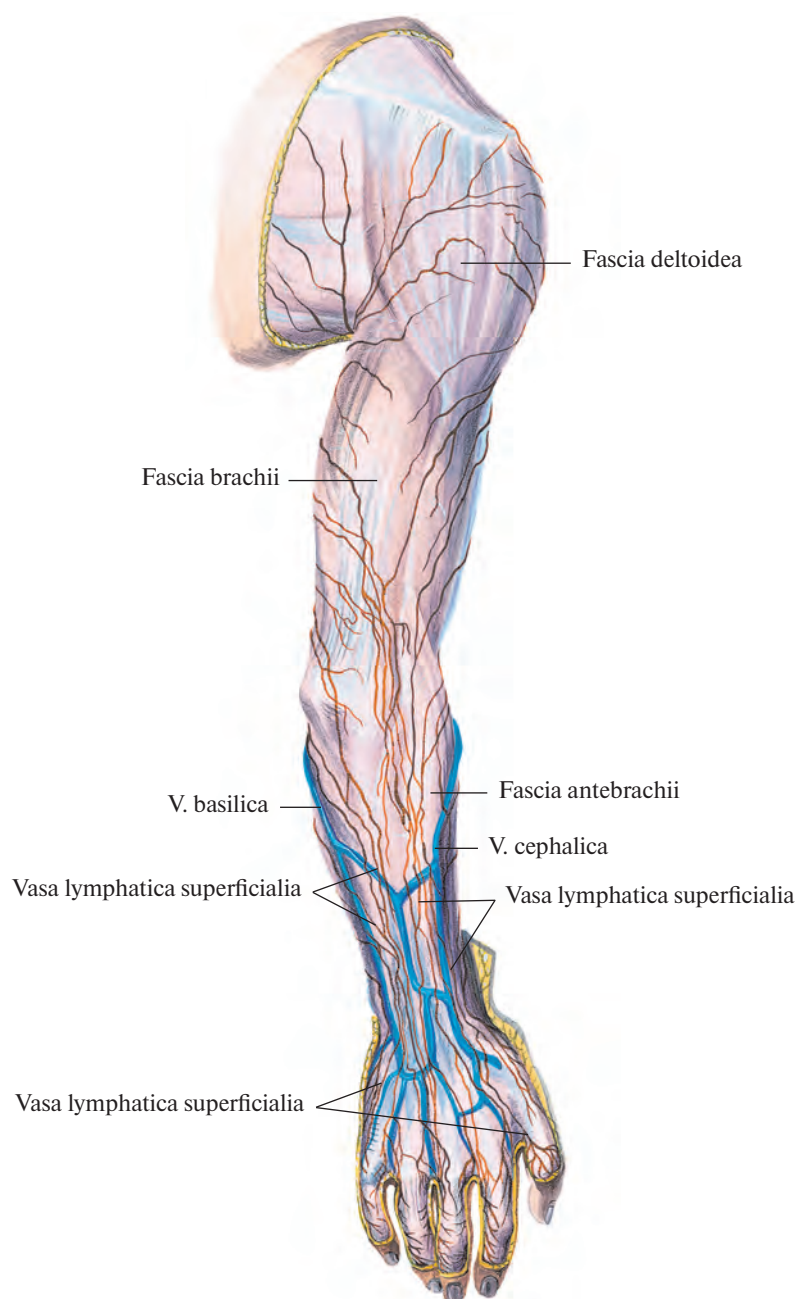


Рис. 853. Поверхностные лимфатические сосуды верхней конечности. (Тыльная поверхность.)

ЛИМФАТИЧЕСКИЕ УЗЛЫ И СОСУДЫ МОЛОЧНОЙ ЖЕЛЕЗЫ

В области молочной железы различают следующие группы лимфатических узлов.

1. **Окологрудные лимфатические узлы, nodi lymphoidei paramammarii** (рис. 855), располагаются вдоль латеральной грудной артерии, а. thoracica lateralis.

2. **Межгрудные лимфатические узлы, nodi lymphoidei interpectorales**, всего 3—4, залегают подкожно или между большой и малой грудными мышцами в верхнем отделе переднебоковой поверхности груди.

Лимфатические сосуды молочной железы (см. рис. 855) формируются в двух сетях лимфатических капилляров — поверхностной и глубокой. Они связаны с близлежащими и отдаленными лимфатическими узлами.

В основном лимфа оттекает в подмышечные лимфатические узлы, nodi lymphoidei axillares. От медиальных квадрантов (участков) груди отводящие лимфатические сосуды следуют по пути передних прободающих сосудов через межреберные промежутки в окологрудные лимфатические узлы, nodi lymphoidei parasternales; от верхних и боковых участков — в окологрудные и межгрудные узлы, прободая грудные мышцы или огибая наружный край большой грудной мышцы. Часть лимфатических сосудов молочной железы обходит спереди ключицу и впадает в надключичные узлы, nodi supraclaviculares, и в яремно-лопаточно-подъязычный узел, nodus juguloomohyoideus.

Между лимфатическими сосудами левой и правой молочных желез имеются анастомозы.

ЛИМФАТИЧЕСКИЕ УЗЛЫ И СОСУДЫ ГОЛОВЫ И ШЕИ

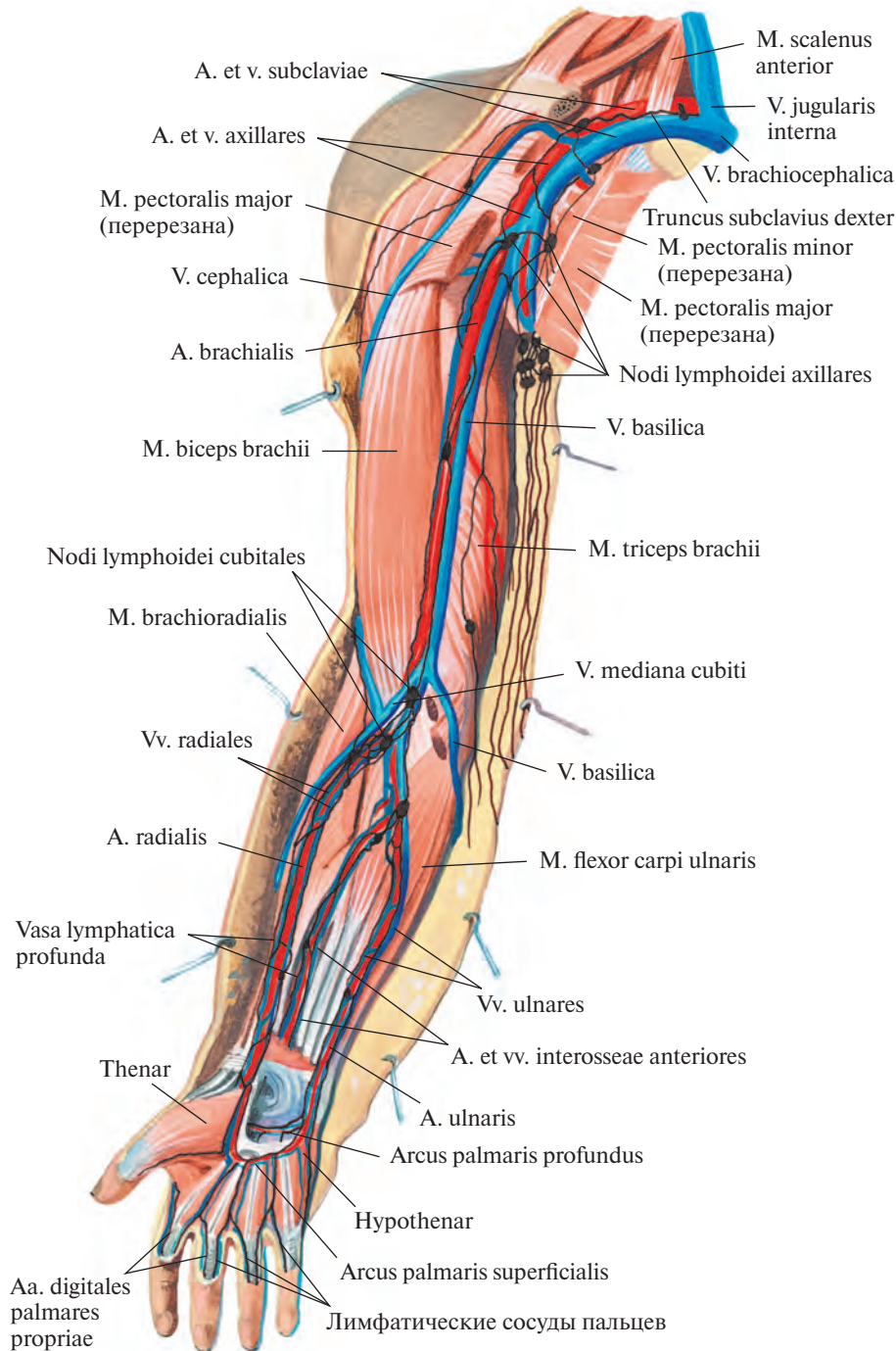
В области головы и шеи различают следующие основные группы лимфатических узлов.

1. **Затылочные лимфатические узлы, nodi lymphoidei occipitales** (см. рис. 855), от 2 до 5—6, залегают в подкожной клетчатке на уровне верхней выйной линии.

2. **Сосцевидные лимфатические узлы, nodi lymphoidei mastoidei** (см. рис. 855), всего 2—4, локализуются сзади ушной раковины около сосцевидного отростка, у места прикрепления грудино-ключично-сосцевидной мышцы.

3. **Околоушные лимфатические узлы, nodi lymphoidei parotidei** (см. рис. 838, 855), делятся на поверхностные и глубокие.

1) **Поверхностные околоушные узлы, nodi parotidei superficiales** (2—4), располагаются на поверхностной части околоушной железы



**Рис. 854. Глубокие лимфатические сосуды верхней конечности.
(Ладонная поверхность.)**

артерии, а. brachialis. На границе нижней и средней третей плеча он вступает в плечевую лимфатический узел, из которого выходят два выносящих сосуда. Поднимаясь вверх вдоль плечевой артерии, эти сосуды достигают плечевых (латеральных) подмышечных узлов в подмышечной полости.

Выносящие сосуды всех подмышечных узлов, следуя по ходу подмышечной и подключичной вен, формируют в подмышечной ямке подмышечное лимфатическое сплетение, *plexus lymphaticus axillaris*. Отводящие сосуды этого сплетения образуют правый и левый подключичные стволы, *trunci subclavii dexter et sinister*.

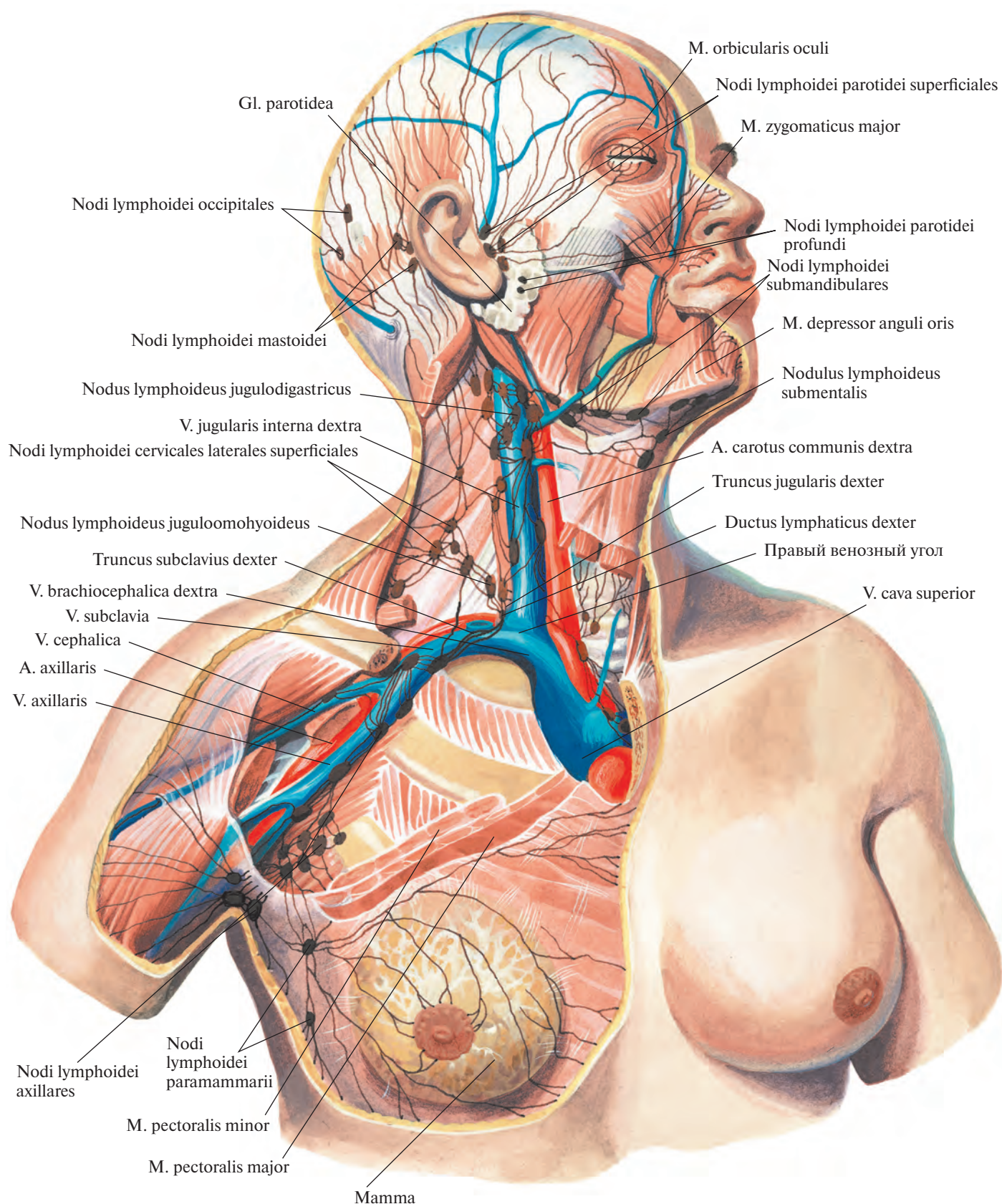


Рис. 855. Лимфатические узлы и сосуды подмышечной области, молочной железы, головы и шеи; вид спереди. (Удалена часть грудино-ключично-сосцевидной мышцы. Видны глубокие лимфатические сосуды и узлы шеи.)

впереди козелка ушной раковины, на уровне наружного слухового отверстия.

2) **Глубокие околоушные узлы, *nodi parotidae profundi*** (3—10), локализуются по ходу поверхностной височной артерии, *a. temporalis superficialis*, представлены тремя группами:

а) **предушные узлы, *nodi preauriculares***, залегают в верхней трети глубокой части околоушной железы;

б) **нижнеушные узлы, *nodi infraauriculares***, — в паренхиме нижней трети;

в) **внутрижелезистые узлы, *nodi intraglandulares***, — в толще средней трети железы.

4. **Лицевые лимфатические узлы, *nodi lymphoidei faciales***, располагаются главным образом вдоль лицевой артерии, *a. facialis*, и ее ветвей. Среди них различают (по 1—2) следующие узлы: **щечный узел, *nodus buccinatorius***; **носогубной узел, *nodus nasolabialis***; **малаярный (скуловой) узел, *nodus malaris***, и **нижнечелюстной узел, *nodus mandibularis***.

5. **Поднижнечелюстные лимфатические узлы, *nodi lymphoidei submandibulares*** (см. рис. 838, 855), всего 6—10, располагаются в поднижнечелюстном треугольнике вдоль нижнего края основания нижней челюсти. Часть их залегают в толще поднижнечелюстной слюнной железы.

6. **Подподбородочные лимфатические узлы, *nodi lymphoidei submentales*** (см. рис. 855), всего 2—8, располагаются выше тела подъязычной кости, на передней поверхности челюстно-подъязычных мышц.

7. **Передние шейные лимфатические узлы, *nodi lymphoidei cervicales (colli) anteriores***, разделяют на поверхностные (5—10) и глубокие (30—80).

1) **Поверхностные (передние яремные) передние шейные узлы, *nodi cervicales anteriores superficiales (jugulares anteriores)***, залегают поодиночке по ходу передней яремной вены, *v. jugularis anterior*, ниже подъязычной кости.

2) **Глубокие передние шейные узлы, *nodi cervicales anteriores profundi***, располагаются на наружных и боковых поверхностях гортани и трахеи. Среди них различают следующие группы узлов.

а) **Предгортанные узлы, *nodi prelaryngei*** (всего 2—3), локализуются над верхним краем перешейка щитовидной железы на наружной поверхности гортани.

б) **Щитовидные узлы, *nodi thyroidei***, могут залегать как на поверхности, так и в толще щитовидной железы.

в) **Предтрахеальные узлы, *nodi pretracheales*** (см. рис. 849), находятся на наружной поверхности верхней трети трахеи.

г) **Паратрахеальные узлы, *nodi paratracheales (cervicales)*** (см. рис. 849), располагаются ниже перешейка щитовидной железы на боковых поверхностях верхней трети

трахеи. Ниже, в грудной полости, подобные лимфатические узлы называются околотрахеальными.

8. **Латеральные шейные лимфатические узлы, *nodi lymphoidei cervicales (colli) laterales***, делятся на поверхностные и глубокие.

1) **Поверхностные латеральные шейные узлы, *nodi cervicales laterales superficiales*** (см. рис. 855), всего 4—5, залегают вдоль наружной яремной вены, *v. jugularis externa*.

2) **Глубокие латеральные шейные узлы, *nodi cervicales laterales profundi*** (см. рис. 849, 850), всего 10—15, располагаются вдоль внутренней яремной вены большими группами. Различают верхние и нижние глубокие узлы.

а) **Верхние глубокие узлы, *nodi profundi superiores***, включают **латеральный и передний узлы, *nodi lateralis et anterioris***, локализующиеся на соответствующих стенках внутренней яремной вены, и **крупный яремно-двубрюшный узел, *nodus jugulodigastricus***, залегающий ниже заднего брюшка двубрюшной мышцы, на уровне внутренней яремной вены.

б) **Нижние глубокие узлы, *nodi profundi inferiores***, подразделяются по отношению к внутренней яремной вене на **передние и латеральные узлы, *nodi anteriores et laterales***, и самый большой в этой группе **яремно-лопаточно-подъязычный узел, *nodus juguloomohyoideus***, располагающийся сзади сухожильной перемычки лопаточно-подъязычной мышцы.

9. **Надключичные лимфатические узлы, *nodi lymphoidei supraclaviculares***, залегают в лопаточно-ключичном треугольнике вдоль подключичной вены.

10. **Добавочные лимфатические узлы, *nodi lymphoidei accessorii***, локализуются по ходу одноименного нерва в верхней части лопаточно-трапециевидного треугольника.

11. **Заглоточные лимфатические узлы, *nodi lymphoidei retropharyngeales***, располагаются на заднебоковой поверхности глотки.

Лимфатические сосуды головы делятся на поверхностные и глубокие (см. рис. 855).

Поверхностные сосуды начинаются из лимфатических сетей кожи. Среди них различают две группы — заднюю и переднюю. Крупные лимфатические сосуды сопровождают соответствующие артерии и вены.

Задние поверхностные лимфатические сосуды затылочной области вступают в затылочные лимфатические узлы, выносящие сосуды которых идут к глубоким латеральным шейным узлам.

Сосуды задних отделов теменной и височной областей и задней поверхности ушной раковины впадают в сосцевидные лимфатические узлы, откуда лимфа отте-

кает к глубоким латеральным шейным и поверхностным околоушным узлам.

Лимфатические сосуды от барабанной перепонки и наружного слухового прохода идут к поверхностным и глубоким околоушным лимфатическим узлам.

Выносящие сосуды указанных узлов (*nodi occipitales, mastoidei, parotidei*) впадают преимущественно в поверхностные шейные лимфатические узлы, некоторые направляются в глубокие шейные лимфатические узлы (см. рис. 849, 855).

Передние поверхностные сосуды головы, образующиеся в лимфатических сетях кожи лба, латеральных отделов верхнего и нижнего век, передних отделов теменной и височной областей и передней поверхности ушной раковины, направляются к поверхностным околоушным лимфатическим узлам. Выносящие сосуды этих узлов вступают в толще околоушной железы в глубокие околоушные узлы, выносящие сосуды которых на уровне угла нижней челюсти впадают в глубокие латеральные шейные узлы.

Лимфатические сосуды из кожных сетей медиальных отделов верхнего и нижнего век, мягких тканей носа, щек, верхней губы и латеральных отделов нижней губы и подбородка направляются соответственно ходу лицевых кровеносных сосудов к поднижнечелюстным лимфатическим узлам. Некоторые из них прерываются в щечном лимфатическом узле.

Лимфатические сосуды от медиальных частей нижней губы и подбородка направляются к подподбородочным лимфатическим узлам. Выносящие сосуды последних впадают в глубокие шейные лимфатические узлы.

Глубокие лимфатические сосуды от твердого и мягкого неба, носовой части глотки и полости носа, крыловидно-небной и подвисочной ямок, среднего уха, околоушной и слезной желез подходят к околоушным лимфатическим узлам.

Сосуды от конъюнктивы, мышц, костей, слизистой оболочки преддверия рта и носа, десен, зубов, малых слюнных, поднижнечелюстной и подъязычной желез направляются к поднижнечелюстным лимфатическим узлам, выносящие сосуды которых впадают в глубокие шейные узлы.

Лимфатические сосуды языка (рис. 856) начинаются из сети лимфатических капилляров слизистой оболочки и из сети, находящейся в толще собственных мышц языка. Отводящие сосуды от тела языка направляются к глубоким шейным, поднижнечелюстным и заглоточным лимфатическим узлам, а от верхушки — к подподбородочным.

В глазном яблоке лимфатических сосудов нет, но имеются лимфатические

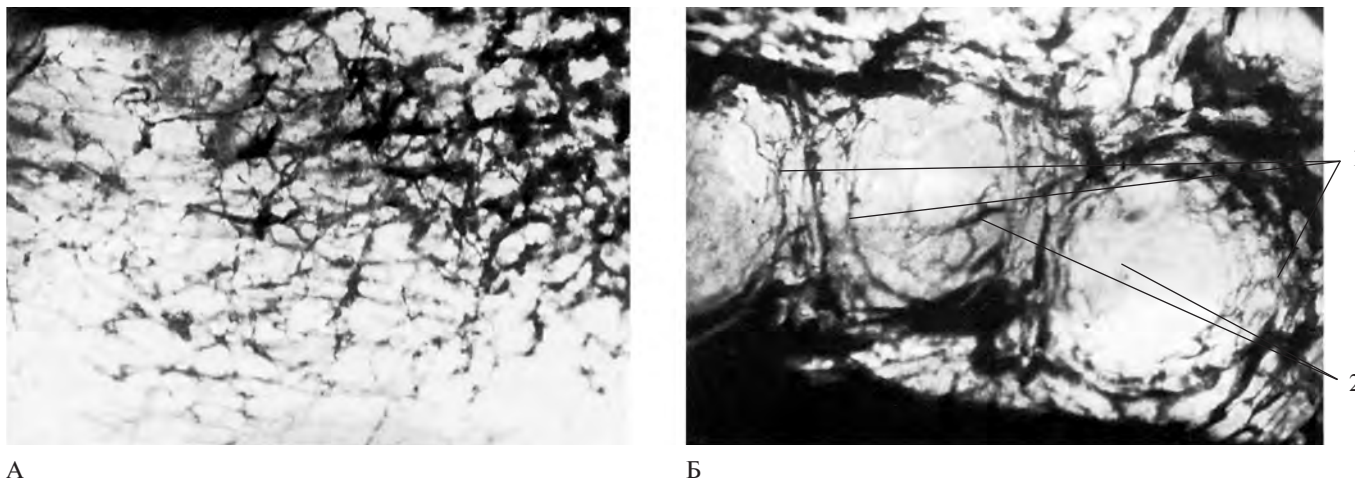


Рис. 856. Лимфатические сосуды языка. (Препараты Я. Синельникова.)

А — лимфатические сосуды, образующие сплетения в толще собственных мышц передней трети языка.
Б — лимфатические сосуды желобовидных сосочков языка: 1 — сосуды валиков; 2 — сосуды сосочков.

пространства. К ним относятся пространства пояска, *spatia zonularia*; передняя и задняя камеры глазного яблока, *camerae anterior et posterior bulbi*; щели между оболочками. Отток жидкости из передней и задней камер и пространств пояска осуществляется через пространства радужно-роговичного угла в венозный синус склеры, *sinus venosus sclerae*, а оттуда в вены глаза (см. т. 4 «Глаз и связанные с ним структуры»).

Лимфатические сосуды шеи можно разделить на две группы — латеральную и переднюю.

В латеральной группе различают поверхностные и глубокие сосуды.

Поверхностные лимфатические сосуды шеи (см. рис. 855) направляются к наружной яремной вене, *v. jugularis externa*, в окружности которой они соединяются между собой и вступают в *nodii lymphoidei cervicales superficiales*.

Глубокие сосуды отводят лимфу от внутренних органов шеи: глотки, гортани, трахеи и шейной части пищевода, щитовидной железы и мышц шеи. Они направляются к сосудисто-нервному пучку шеи, где вступают в яремно-двубрюшный узел и в глубокие шейные узлы (см. рис. 849, 855).

Выносящие сосуды нижних глубоких шейных узлов образуют короткие *правый и левый яремные стволы, trunci jugulares dexter et sinister*.

Передние лимфатические сосуды отводят лимфу от перешейка щитовидной железы и частично от гортани. Сосуды, идущие от перешейка щитовидной железы прерываются в предгортанных и паратрахеальных лимфатических узлах.

РАЗВИТИЕ И ВОЗРАСТНЫЕ ОСОБЕННОСТИ СЕРДЕЧНО-СОСУДИСТОЙ СИСТЕМЫ

Сердце (рис. 857) закладывается на 3-й неделе внутриутробного развития в виде правой и левой трубок, возникающих из мезенхимы и расположенных в области головной кишки. В процессе развития эти парные трубки сливаются, образуя одну трубку с двухслойной стенкой. В дальнейшем путем постепенного преобразования из внутреннего слоя трубки формируется эндокард, а из наружного — миокард и эпикард. В процессе роста трубка из удлиненной становится S-образной. Далее эта изогнутая трубка претерпевает очень сложные преобразования: изменяются ее положение, размеры, форма и строение полости. Внутри полости появляются перегородки, разделяющие сердце на четыре камеры. Внутри камер из утолщений эндокарда образуются атриовентрикулярные клапаны и заслонки. В процессе развития сердце из шейной области постепенно опускается в грудную, где в зависимости от возраста меняет свое положение. При этом сердце, располагающееся вентрально в передней брюшной полости, оказывается покрытым серозной оболочкой, которая вместе с наружной поверхностью сердечной трубки образует перикардальную полость.

У новорожденного сердце занимает поперечное положение и оттеснено кзади увеличенным тимусом. Кроме того, увеличенная печень обуславливает высокое стояние сердца: его верхушка проецируется на уровне четвертого межреберья слева; к 5 годам она находится на уровне пятого

межреберья, а к 10 годам почти соответствует уровню верхушки сердца взрослого человека. Предсердия и желудочки развиваются неравномерно. У новорожденного и в первые месяцы жизни рост предсердий происходит более интенсивно, чем рост желудочков; на втором году жизни их рост в общем одинаков. Начиная с 10-летнего возраста, наоборот, желудочки опережают в росте предсердия, при этом более интенсивно развивается левый желудочек. С конца первого года сердце начинает занимать косое положение.

Масса сердца новорожденного в среднем составляет 17—20 г, в 1—2 года — 52—55 г, в 5—6 лет — 82—85 г, в 9—10 лет — 95—111 г, в 11—12 лет — 125—128 г, в 14—15 лет — 183—185 г и к 16 годам достигает 190—193 г. В первые годы жизни масса сердца у мальчиков больше, чем у девочек; у последних усиленный рост сердца происходит в 12—13 лет, превышая рост сердца мальчиков. К 16 годам показатели массы сердца девочек вновь начинают отставать. В период полового созревания наблюдается усиление роста сердца.

Кровообращение плода, так называемое плацентарное, отличается от постнатального тем, что, во-первых, малый (легочный) круг кровообращения у плода пропускает кровь, но не участвует в процессе газообмена, как это происходит с момента рождения; во-вторых, между левым и правым предсердиями имеется сообщение и, в-третьих, между легочным стволом и аортой есть соустье, в результате чего плод питается смешанной (артериально-венозной) кровью, достигающей тех или иных органов с большим или меньшим содержанием артериальной крови.

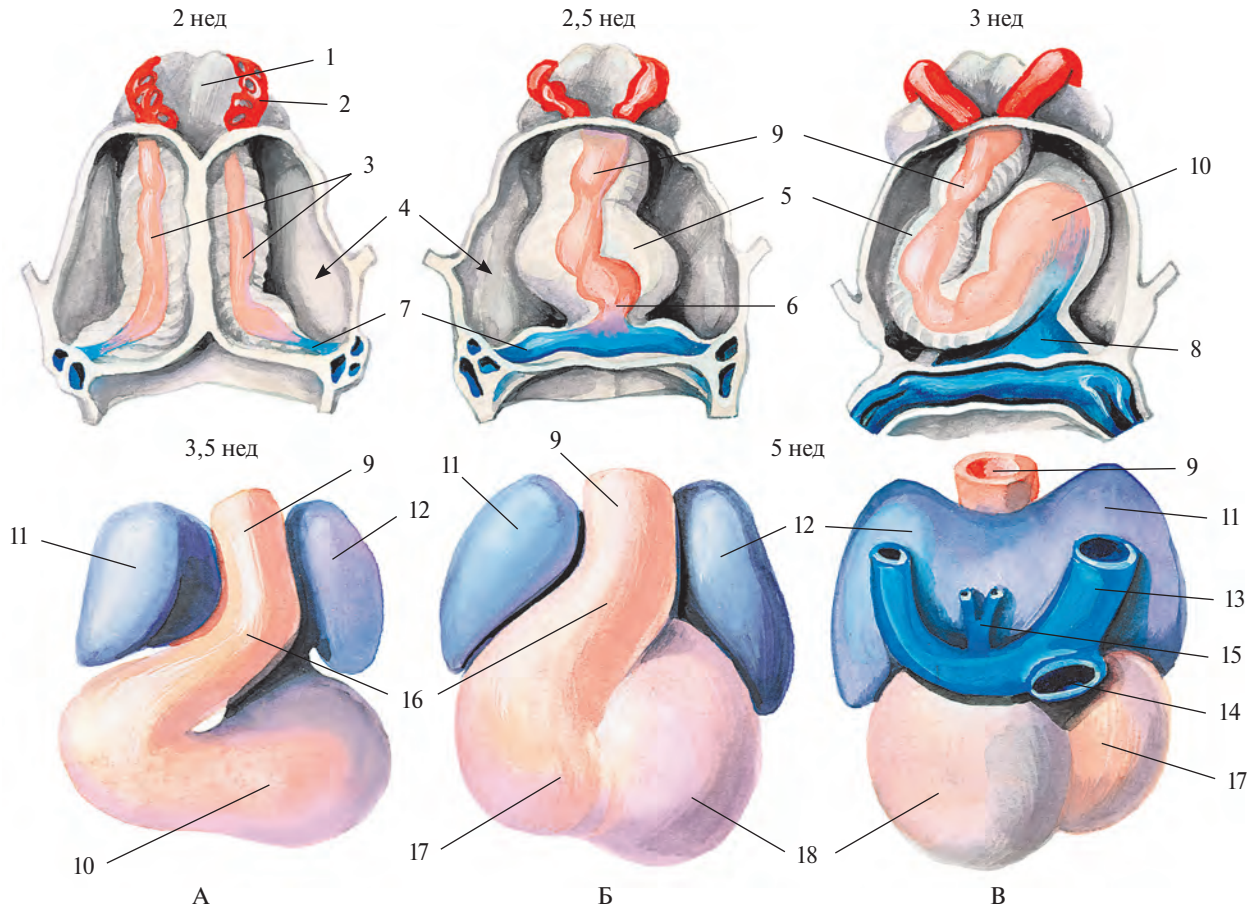


Рис. 857. Стадии развития сердца; вид спереди (А, Б) и сзади (В).

1 — глотка; 2 — первая дуга аорты; 3 — эндокардиальные трубки; 4 — перикард и его полость; 5 — эпимиокард (закладка миокарда и эпикарда); 6 — эндокард желудочка; 7 — закладка предсердий; 8 — предсердие; 9 — артериальный ствол; 10 — желудочек; 11 — правое предсердие; 12 — левое предсердие; 13 — верхняя полая вена; 14 — нижняя полая вена; 15 — легочные вены; 16 — артериальный конус; 17 — правый желудочек; 18 — левый желудочек.

В плаценте, *placenta* (рис. 858), берут начало истоки *пупочной вены*, *v. umbilicalis*, по которой окисленная в плаценте артериальная кровь направляется к плоду. Следуя в составе *пупочного канатика* (*пуповины*), *funiculus umbilicalis*, пупочная вена проникает через пупочное кольцо в брюшную полость плода, направляется к печени и входит в ее толщу. В паренхиме печени она соединяется с сосудами печени и под названием *венозного протока*, *ductus venosus*, вместе с печеночными венами несет кровь в нижнюю полую вену, *v. cava inferior*.

По нижней полой вене кровь поступает в правое предсердие, где основная ее масса при посредстве *заслонки нижней полой вены*, *valvula venae cavae inferioris*, преимущественно в первой половине беременности, проходит через *овальное отверстие сердца*, *foramen ovale cordis*, межпредсердной перегородки в левое предсердие. Оттуда кровь следует в левый желудочек, а затем в аорту,

по ветвям которой направляется в первую очередь к сердцу (по венечным артериям), шее и голове и верхним конечностям (по плечеголовному стволу, левой общей сонной и левой подключичной артериям).

В правое предсердие кроме нижней полой вены приносят кровь верхняя полая вена, *v. cava superior*, и венечный синус, *sinus coronarius*. Венозная кровь, поступающая в правое предсердие из двух последних сосудов, направляется вместе с небольшим количеством смешанной крови из нижней полой вены в правый желудочек, а отсюда — в легочный ствол, *truncus pulmonalis*, который соединяется с аортой через *артериальный проток*, *ductus arteriosus*, впадающий в дугу аорты ниже места отхождения от нее левой подключичной артерии. Из легочного ствола кровь направляется по легочным артериям в легкие, а избыток ее — по артериальному протоку в нисходящую аорту.

Таким образом, ниже впадения артериального протока аорта содержит смешанную кровь: из левого желудочка — богатую артериальной кровью, и из артериального протока — с преобладанием венозной крови. По ветвям грудной и брюшной частей аорты эта смешанная кровь направляется к стенкам и органам грудной и брюшной полостей, таза и к нижним конечностям. Часть крови следует по двум — *правой и левой — пупочным артериям*, *aa. umbilicales dextra et sinistra*, которые, пролегая по обеим сторонам мочевого пузыря, выходят из брюшной полости через пупочное кольцо и в составе пупочного канатика достигают плаценты. В плаценте кровь плода получает питательные вещества, отдает двуокись углерода и, обогатившись кислородом, снова направляется по пупочной вене к плоду.

После рождения, когда начинает функционировать легочный круг кровообращения и пупочный канатик перевязывают,

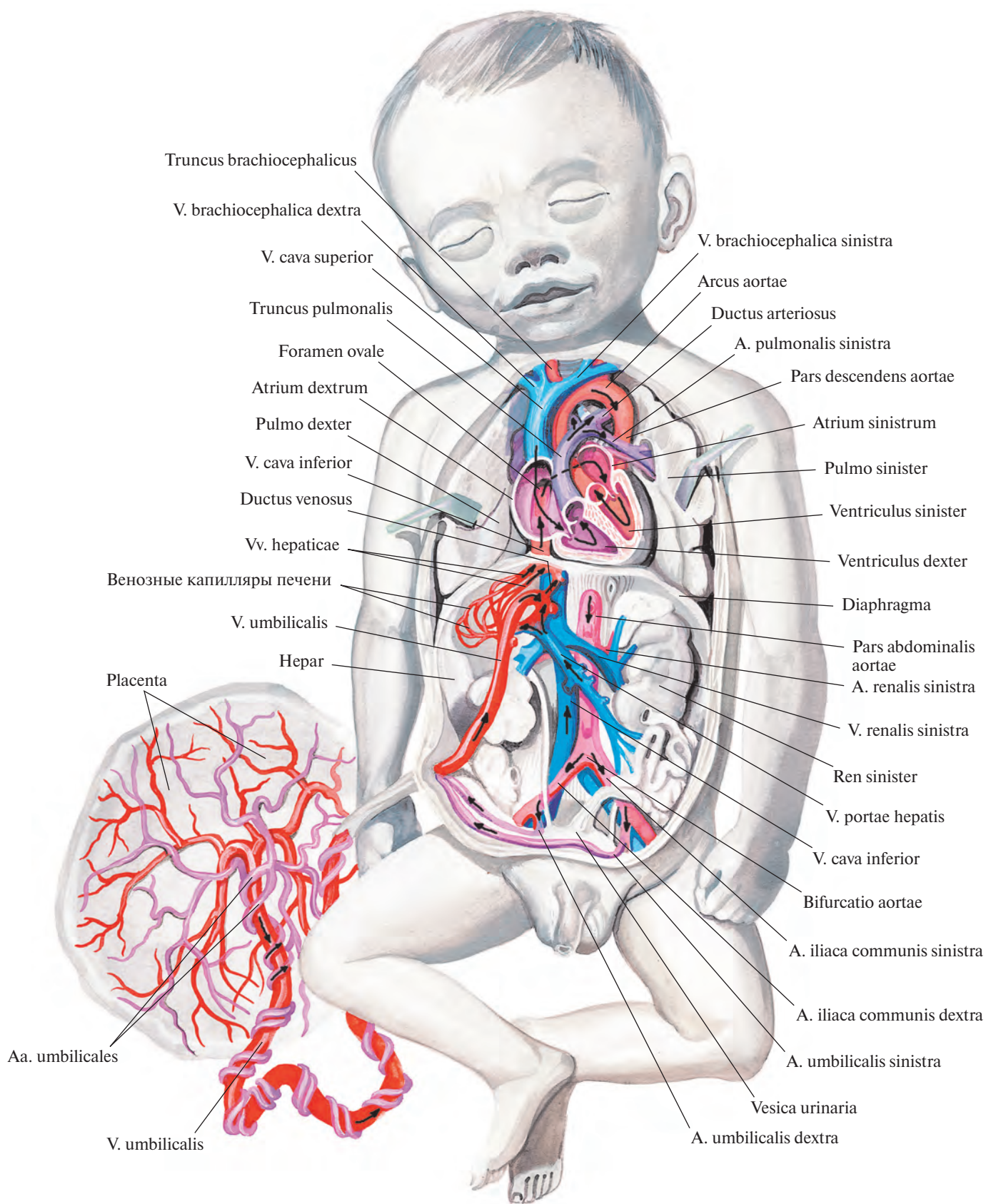


Рис. 858. Артерии и вены доношенного плода; вид спереди. (Грудная и брюшная полости вскрыты; желудок, большая часть кишки и печени, поджелудочная железа удалены.)

происходит постепенное запустевание пупочной вены, венозного и артериального протоков и дистальных отделов пупочных артерий — все они облитерируются и образуют связки. Пупочная вена перерождается в круглую связку печени, *lig. teres hepatis*; венозный проток — в венозную связку, *lig. venosum*; артериальный проток — в артериальную связку, *lig. arteriosum* (см. рис. 711, 712), а обе пупочные артерии превращаются в тяжи — связки пупочных артерий, *chordae aa. umbilicales* (см. рис. 778), пролегающие по внутренней поверхности передней брюшной стенки. Зарастает также овальное отверстие, которое становится овальной ямкой, *fossa ovalis* (см. рис. 700, 702), а заслонка нижней полой вены, потерявшая после рождения свое функциональное значение, образует небольшую складку, тянущуюся от устья нижней полой вены к овальной ямке.

К р о в е н о с н ы е с о с у д ы, элементы крови — вся кровеносная система формируется из мезобласта, из клеток мезенхимы. Закладка сосудов происходит в двух местах: в кровяных островках вне тела эмбриона и внутри его. Обе эти системы сосудов на 3-й

неделе развития соединяются, но в дальнейшем первые редуцируются. Развитие сосудов происходит одновременно с развитием сердца. Мезенхимные клетки превращаются в эндотелий — внутренний слой каждого сосуда; в дальнейшем его окружают еще два слоя: средний — мышечный и наружный — соединительнотканый, оба также формируются из мезенхимы.

У новорожденного те же сосуды, что и у взрослого. Некоторые из них отличаются расположением, отношением к соседним органам, калибром, особенностями строения стенки, степенью развития. Например, калибр легочного ствола больше, чем у аорты. Дуга аорты у новорожденного занимает более горизонтальное положение, чем у взрослого. Общая сонная артерия не прямая, а немного изогнутая кзади и кнаружи. Место ее разделения на наружную и внутреннюю сонные артерии находится значительно выше (на уровне II шейного позвонка), чем у взрослого; в дальнейшем оно постепенно опускается. Почечные артерии и вены у новорожденного располагаются косо, как и почки, и по мере подъема последних принимают горизонтальное поло-

жение. Вены менее развиты, чем артерии, но их рост более интенсивен. У новорожденного они более прямолинейны, клапаны недостаточно развиты.

Л и м ф а т и ч е с к и е с о с у д ы и узлы возникают из мезенхимы по ходу крупных вен в виде лимфатических мешков на 6—7-й неделе внутриутробного периода — следовательно, позже образования кровеносных сосудов. Лимфатические сосуды, как и кровеносные, изнутри выстланы эндотелием. В конце 3-го месяца из указанных мешков, вначале в яремной и паховой областях, образуются лимфатические узлы. У новорожденных они отличаются некоторыми особенностями. В первую очередь это относится к их количеству: региональных лимфатических узлов — затылочных, околоушных и предгортанных — у новорожденного больше, чем у взрослого. Строение узлов тоже несколько иное: в них мало развиты центры размножения лимфоцитов, разнообразна форма синусов. Что касается грудного протока, то он прямолинейен, цистерна его крайне слабо развита. Стенки лимфатических сосудов очень тонкие.

**ЛИМФОИДНЫЕ
ОРГАНЫ**

*ORGANA
LYMPHOIDEA*

Лимфоидные органы, *organa lymphoidea*, — это органы, содержащие лимфоидную ткань и участвующие в образовании клеток, осуществляющих, создавая иммунитет, защитную реакцию организма (рис. 859).

Первичными лимфоидными органами, *organa lymphoidea primaria*, являются костный мозг, *medulla ossium*, и тимус, *thymus*.

К вторичным лимфоидным органам, *organa lymphoidea secundaria*, относятся: региональные лимфатические узлы, *noduli lymphoidei regionales*; селезенка, *splen*; небные миндалины, *tonsillae palatinae*; глоточная миндалина, *tonsilla pharyngea*; трубные миндалины, *tonsillae tubariae*; язычная миндалина, *tonsilla lingualis*; одиночные лимфоидные узелки, *noduli lymphoidei solitarii* (располагаются в стенках полых органов пищеварительной и дыхательной систем), и групповые лимфоидные узелки, *noduli lymphoidei aggregati* (локализуются в стенке подвздошной кишки и червеобразного отростка).

Костный мозг является органом гемоцитопоэза (кровообразования). Он содержит стволовые клетки, которые дают начало всем видам клеток крови — гемоглобину и лимфы — лимфоцитам.

Тимус представляет собой центральный орган иммуногенеза. Он продуцирует гормоноподобное вещество тимозин, увеличивающее количество лимфоцитов и усиливающее иммунитет. Тимозин также способствует процессам роста и формирования скелета.

В тимусе происходит превращение части стволовых клеток костного мозга в Т-лимфоциты (тимусзависимые), а В-лимфоциты дифференцируются (предположительно) из клеток костного мозга и лимфоидных узелков червеобразного отростка и подвздошной кишки. В дальнейшем эти лимфоциты с током крови поступают в перечисленные выше вторичные лимфоидные органы. В них происходит значительная часть последующих превращений клеток.

ТИМУС

Тимус, *thymus* (рис. 860), — непарный орган. В нем различают 2 (редко 3—4) обычно тесно прилегающие одна к другой и связанные между собой рыхлой соединительной тканью доли — *правую долю, lobus dexter*, и *левую долю, lobus sinister*. Доли тимуса ассиметричны, вытянуты в длину; передняя поверхность у них выпуклая, задняя вогнутая. Нижняя, наиболее расширенная часть тимуса — это его основание, суженные верхние отделы — верхушка.

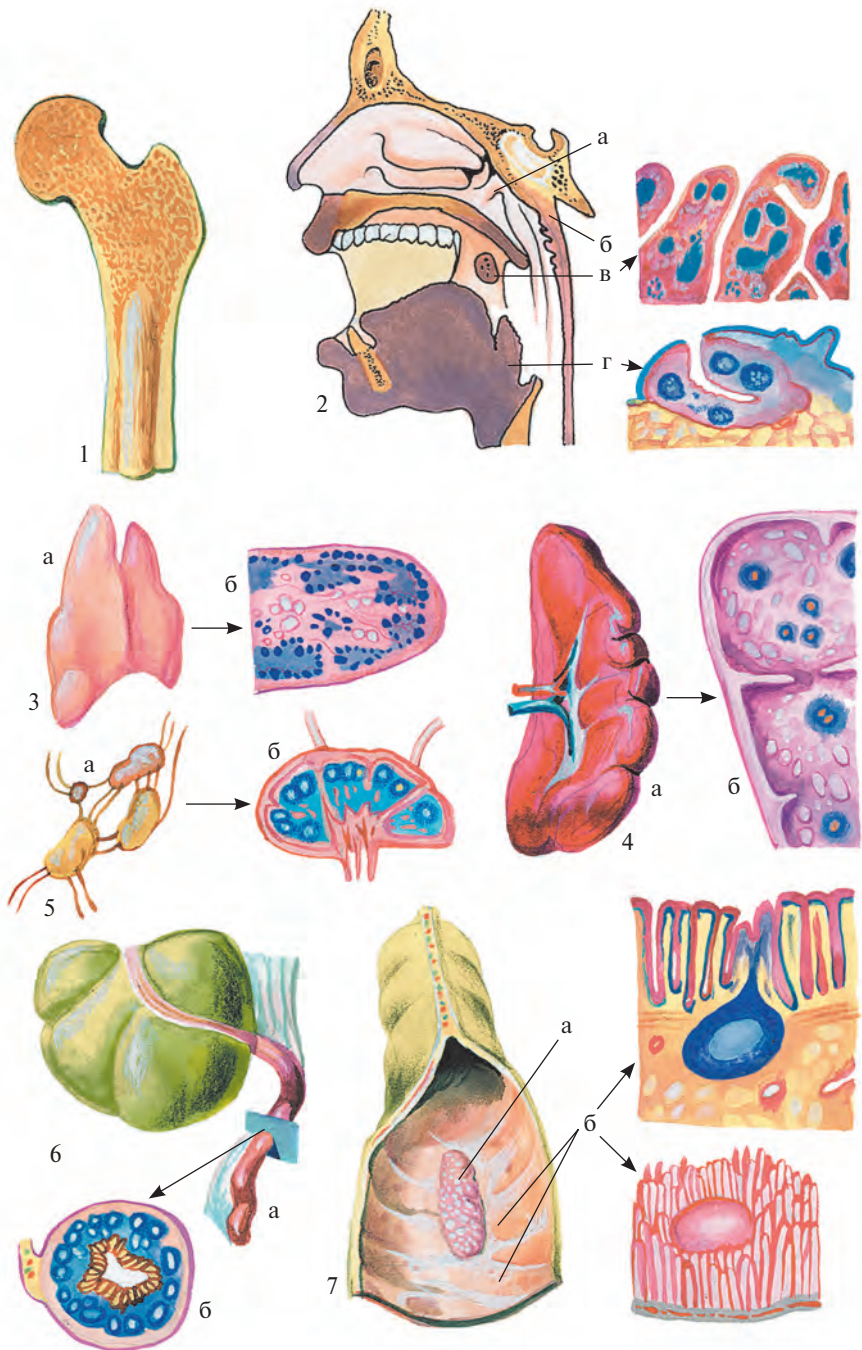


Рис. 859. Лимфоидные органы (полусхематично).

1 — продольный распил бедренной кости, содержащей костный мозг; 2 — сагиттальный распил головы: а — трубная миндалина, б — глоточная миндалина, в — небная миндалина и ее микроскопическое строение, г — язычная миндалина и ее микроскопическое строение; 3 — тимус: а — общий вид, б — микроскопическое строение; 4 — селезенка: а — общий вид, б — микроскопическое строение; 5 — лимфатические узлы: а — общий вид, б — микроскопическое строение; 6 — червеобразный отросток: а — общий вид, б — микроскопическое строение; 7 — отрезок подвздошной кишки: а — групповой лимфоидный узелок, б — одиночные лимфоидные узелки и их гистологическое (вверху) и макромикроскопическое (внизу) строение.

Основная масса органа залегает в переднем средостении. Верхние отделы располагаются в верхнем средостении, сзади рукоятки и верхней части тела грудины, в области так называемого треугольника тимуса. Они могут выходить за пределы верхнего средостения и у новорожденного достигают щитовидной железы, занимая пространство над яремной вырезкой. Нижние границы тимуса определяются на уровне хряща III ребра.

Задней поверхностью верхние отделы органа прилегают к трахее, передней — к месту прикрепления грудино-щитовидных мышц. Задняя поверхность остальных отделов примыкает к крупным кровеносным сосудам: верхней полой вене, плечеголовным венам, дуге аорты с отходящими от нее артериями, а также к перикарду; края тимуса соприкасаются со средостенной частью париетальной плевры.

Орган серо-розового цвета, с возрастом становится желтоватым вследствие преобладания жира.

Тимус покрыт тонкой соединительнотканной оболочкой, которая образует перегородки между отдельными дольками тимуса, *lobuli thymi*. Паренхима долек состоит из коркового вещества, *cortex thymi*, распределяющегося по их периферии, и мозгового вещества, *medulla thymi*, залегающего в центре. Как корковое, так и мозговое вещество содержит сеть, образованную эпителиоцитами и их отростками, петли которой заполнены лимфоцитами. Особенностью мозгового вещества является наличие в нем особых концентрических телец.

Капсула тимуса окружена жировой и рыхлой клетчаткой, удерживающей его среди прилегающих органов и сосудов; в ее толще иногда залегают лимфатические узлы переднего средостения. Редко встречаются изолированные узелки — так называемые *добавочные дольки тимуса, lobuli thymici accessorii*.

Иннервация: ветви nn. vagi, четырех нижних шейных спинномозговых нервов и трех шейных симпатических узлов; капсула — ветви nn. phrenici.

Кровоснабжение: rr. thymici aa. thoracicae internaе, thyroideaе inferiores, pericardiacophrenicae, phrenicae superiores (такое обилие артериальных источников характерно для детского и подросткового возраста). Венозная кровь оттекает по крупным венам в один венозный ствол, который впадает в v. brachiocephalica sinistra, а из мелких вен — в vv. thoracicae internaе, thyroideaе inferiores, pericardiacophrenicae, phrenicae superiores (иногда в vv. jugulares). Лимфатические сосуды вливаются в лимфатические узлы средостения.

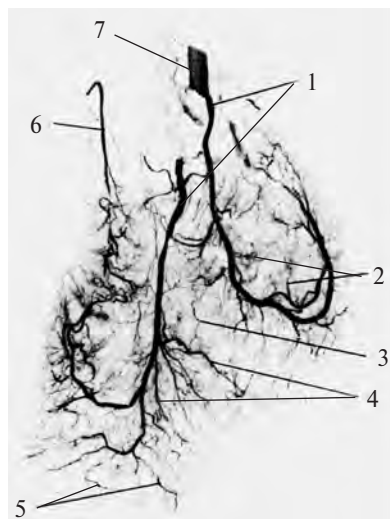


Рис. 860. Артерии тимуса мальчика 7 лет (ангиограмма) (Препарат Е. Панкова.)

1 — главные верхушечные артериальные стволы; 2 — ветви 2-го порядка, отходящие от главного артериального ствола; 3 — анастомоз между ветвями 2-го порядка; 4 — ветви 1-го порядка; 5 — концевые ветви; 6 — боковой артериальный ствол; 7 — внутренняя грудная артерия.

СЕЛЕЗЕНКА

Селезенка, splen (lien) (рис. 861—863), — непарный орган, имеет форму кофейного боба, располагается в области левого подреберья между диафрагмой и желудком. Ее длина составляет 11—12 см, ширина 7—8 см, толщина 3—4 см, масса 150—200 г. Однако размеры и масса селезенки индивидуальны и физиологически очень изменчивы. Цвет органа буровато-красный, консистенция мягкая, на разрезе видно белое и красное вещество — пульпа селезенки. По длинной оси селезенка почти параллельна нижним ребрам.

В селезенке различают выпуклую наружную, обращенную к диафрагме *диафрагмальную поверхность, facies diaphragmatica* (см. рис. 861), и несколько вогнутую внутреннюю, направленную к желудку и другим органам *висцеральную поверхность, facies visceralis* (см. рис. 862).

Обе поверхности сходятся на нижнем и верхнем краях селезенки. Тупой *нижний край, margo inferior*, обращен назад и вниз; острый *верхний край, margo superior*, — кпереди и кверху, он имеет две или три вырезки. Оба края доходят с разных сторон до заднего и переднего концов селезенки.

Задний конец, extremitas posterior, селезенки направлен кверху и назад к позвоночнику, а *передний конец, extremitas anterior*, — вниз и вперед к левой реберной дуге.

По ширине селезенка проецируется на грудную клетку между IX и XI левыми ребрами по средней подмышечной линии, задний ее конец — на расстоянии 4—5 см от позвоночного столба, передний — по передней подмышечной линии.

Диафрагмальная поверхность селезенки гладкая, висцеральная несет на себе отпечатки прилегающих к ней органов. По середине висцеральной поверхности, занимающая две трети ее длины, располагается несколько углублений, составляющих *ворота селезенки, hilum splenicum (lienale)*, — место вхождения в паренхиму нервов и сосудов.

Ворота селезенки делят висцеральную поверхность на латеральную и медиальную половины. К латеральной (расположенной кверху от ворот) половине прилегает желудок — это *желудочная поверхность, facies gastrica*; она соответствует участку большой кривизны желудка, находящемуся около его дна. Медиальная половина висцеральной поверхности селезенки соприкасается с левым надпочечником и левой почкой и называется *почечной поверхностью, facies renalis*.

К переднему краю медиальной половины, у самых ворот селезенки, примыкает конец хвоста поджелудочной железы. Расположенный ниже участок медиальной половины граничит с левым изгибом ободочной кишки — это *ободочная поверхность, facies colica*.

Селезенка со всех сторон, кроме висцеральной поверхности на протяжении ворот, окружена висцеральной брюшиной.

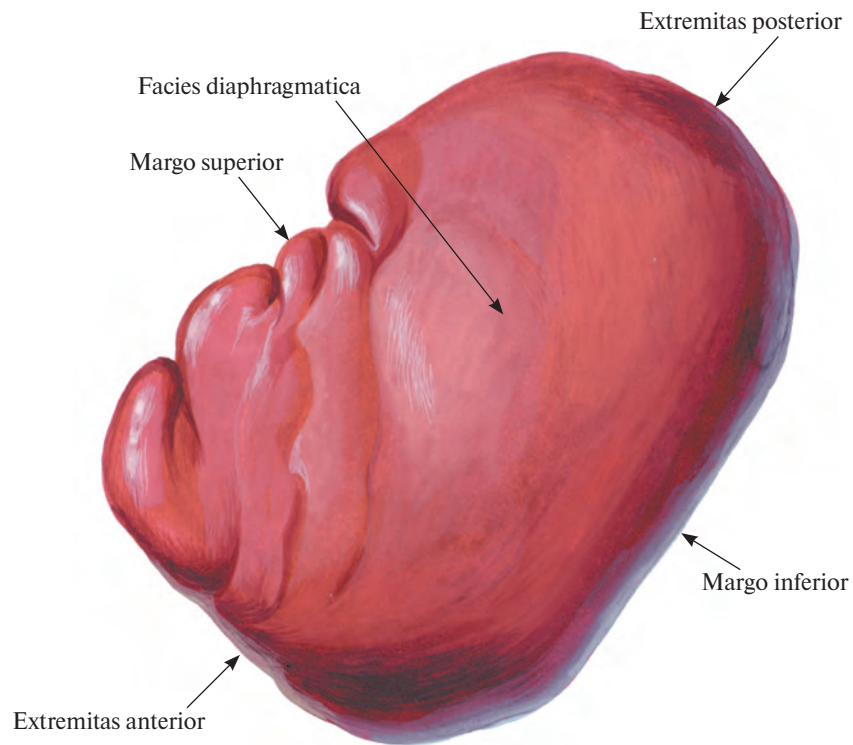


Рис. 861. Селезенка, splen; вид сверху.

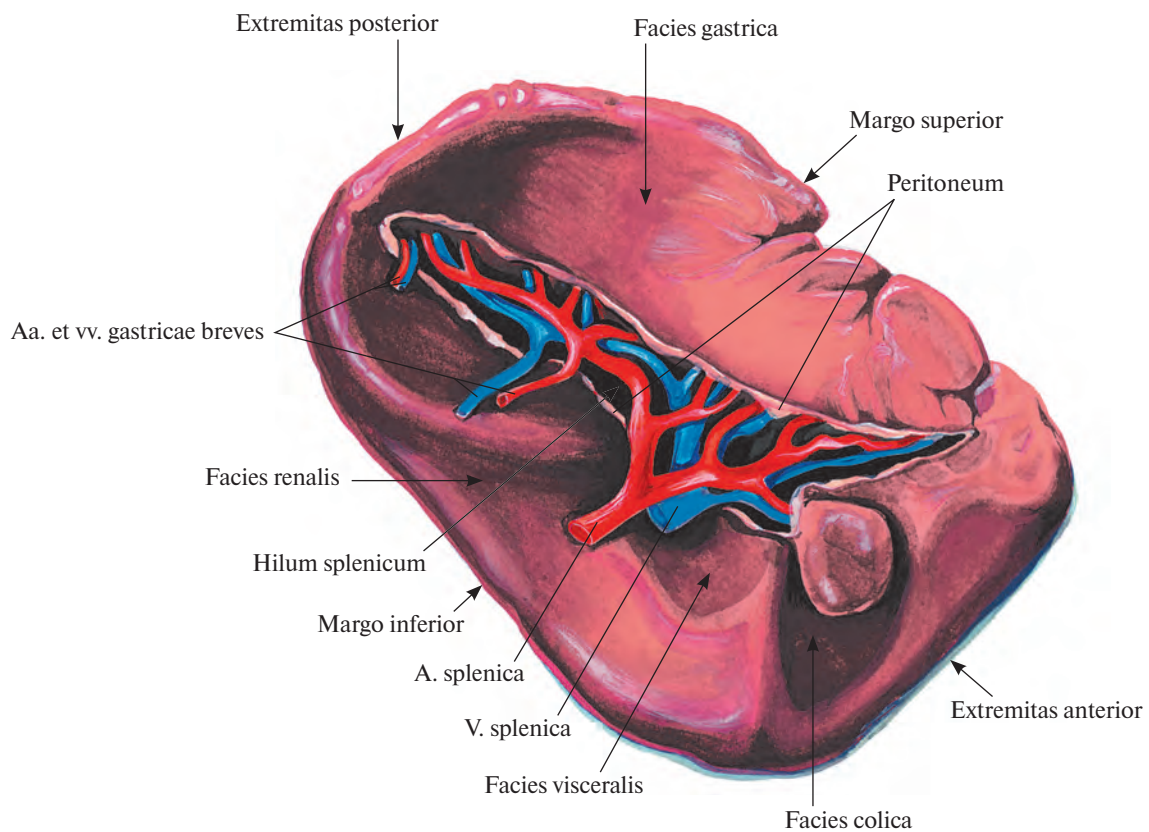


Рис. 862. Селезенка, splen; вид спереди.

От ворот селезенки идут две брюшинные связки: желудочно-селезеночная, lig. gastrosplenicum, и селезеночно-почечная (диафрагмально-селезеночная), lig. spleno-renal, переходящие одна в другую. Эти связки являются левой частью дорсальной брыжейки желудка, в которую как бы вставлена сбоку селезенка (см. т. 2 «Брюшина»). В составе желудочно-селезеночной связки к воротам селезенки подходит хвост поджелудочной железы. Нередко в

данной связке встречается небольшая *добавочная селезенка, splen accessorius*.

Передний конец селезенки покоится на участке брюшины, соединяющем левый изгиб ободочной кишки с париетальной брюшиной диафрагмы, и ограничивает селезеночное углубление, recessus splenicus, сальниковой сумки.

Селезенка покрыта *серозной оболочкой, tunica serosa*, под которой залегает *фиброзная оболочка, tunica fibrosa*, составляющая

капсулу, capsula, селезенки и образующая уходящие в глубь органа перегородки — *трабекулы селезенки, trabeculae splenicae* (см. рис. 863). Трабекулы могут соединяться друг с другом либо заканчиваться свободно. Они формируют остов селезенки.

Пространства между трабекулами заполнены *пульпой селезенки, pulpa splenica (lienalis)*, состоящей из нежной ретикулярной ткани и густого сплетения *синусов селезенки, sinus splenicus (lienalis)*. В пульпе

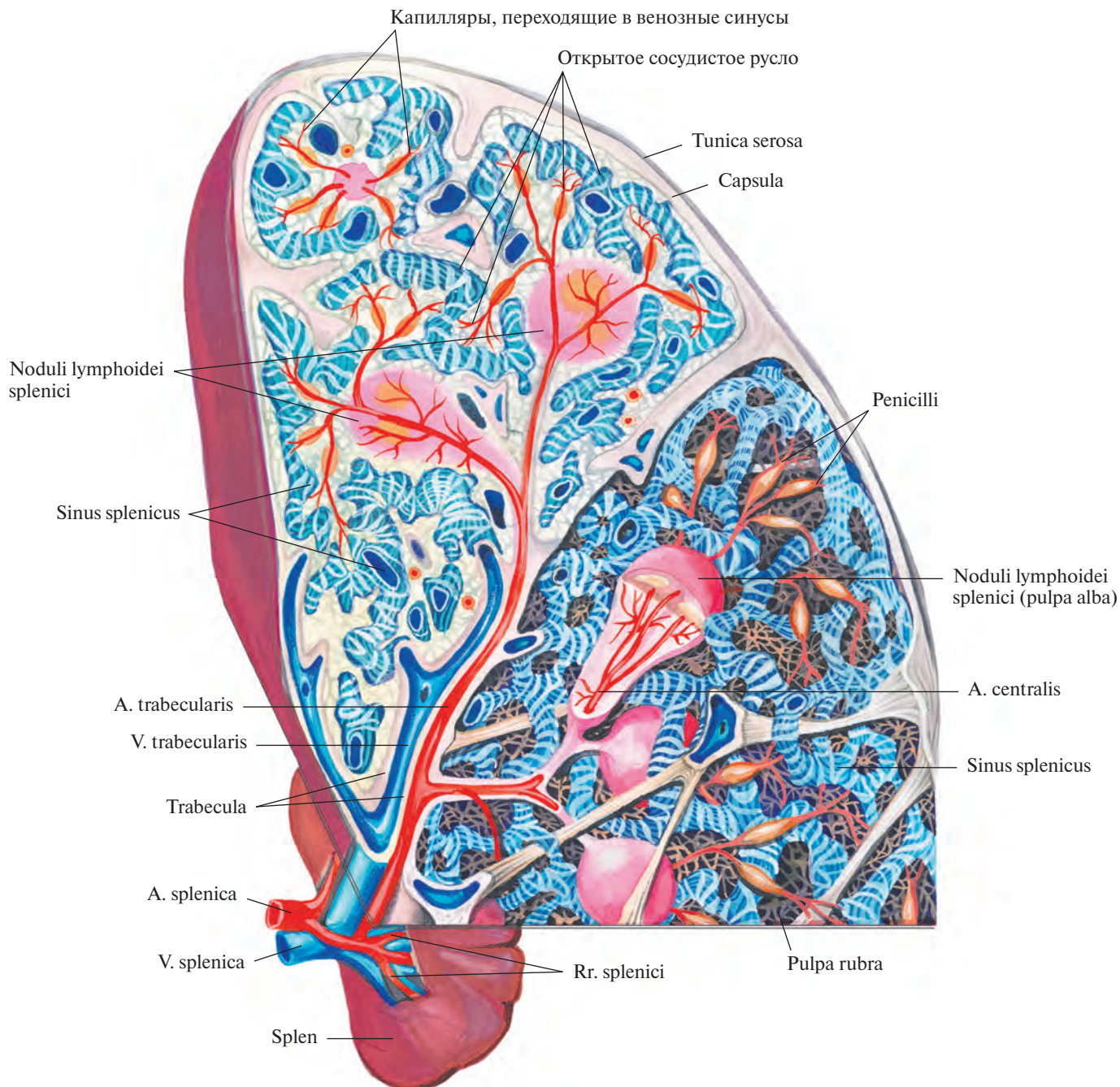


Рис. 863. Строение селезенки (схема).
(Вверху слева — срез, внизу — реконструкция.)

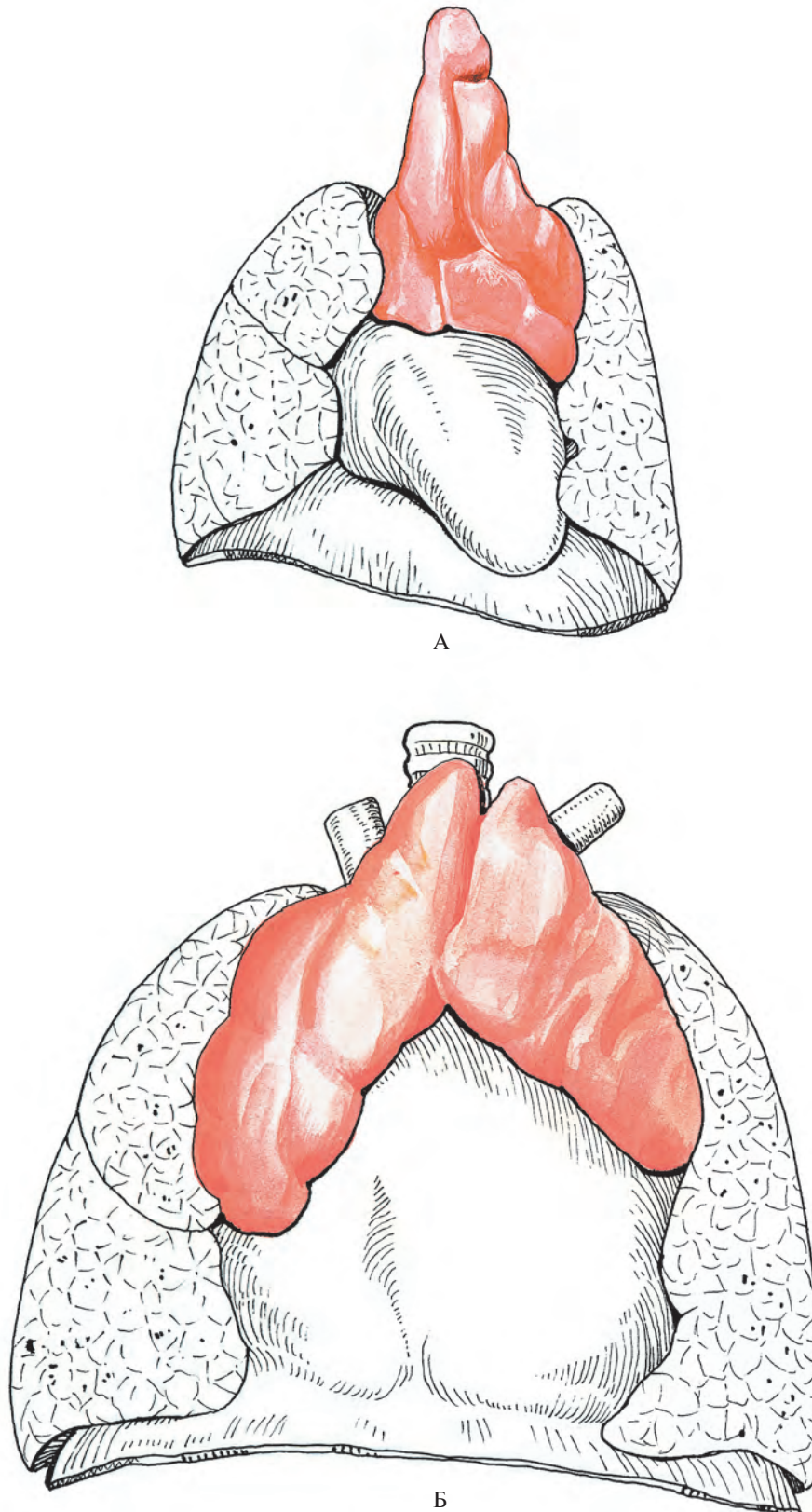


Рис. 864. Развитие тимуса.
А — плод 7 мес; Б — новорожденный.

имеются *селезеночные лимфоидные узелки, noduli lymphoidei splenici (lienales)*, к которым подходит часть ветвей *трабекулярных артерий, aa. trabeculares*, начинающихся от селезеночных ветвей, г. *splenici*, селезеночной артерии, а. *splenica*. В узелках ветви трабекулярных артерий продолжают в *центральные артерии, aa. centrales*. Каждая из последних ветвится внутри узелка на ряд капилляров, а затем покидает его, отдавая мелкие концевые ветви — *кисточки, penicilli*.

В совокупности лимфоидные узелки составляют *белую пульпу, pulpa alba*, селезенки, в которой происходит размножение лимфоцитов и обогащение ими крови.

Другая часть ветвей трабекулярных артерий открывается в синусы селезенки и образует вместе с ними *открытое сосудистое русло*, заполненное красными кровяными тельцами, — *красную пульпу, pulpa rubra*, где погибают отжившие эритроциты и берут начало внутриселезеночные вены.

И н н е р в а ц и я: *plexus splenicus* (периартериальное сплетение по ходу селезеночной артерии).

К р о в о с н а б ж е н и е: а. *splenica*.

РАЗВИТИЕ И ВОЗРАСТНЫЕ ОСОБЕННОСТИ ЛИМФОИДНЫХ ОРГАНОВ

Т и м у с (бранхиогенная группа) развивается из энтодермы в области 3-го жаберного кармана и представляет собой лимфоэпителиальный орган (рис. 864). Наибольших размеров тимус достигает у новорожденных и особенно у детей в возрасте 2 лет, с этого времени до периода полового созревания он увеличивается незначительно.

Масса тимуса у новорожденного колеблется от 10 до 15 г, у ребенка 2 лет составляет 20 г, а к 15 годам достигает 30—40 г.

Продольный размер тимуса у новорожденного до 5 см, поперечный — от 2 до 3 см и переднезадний — от 8 до 10 мм.

В дальнейшем происходит инволюция органа, в нем увеличивается количество жировой и соединительной ткани, а коркового и мозгового вещества становится гораздо меньше; паренхима остается в виде небольших островков. Масса тимуса резко уменьшается и к 25—30 годам достигает 25 г, а к 70 годам — 6 г.

В редких случаях тимус сохраняется у взрослых (так называемый *status thymico-lymphaticus*).

Селезенка закладывается в конце 1-го месяца эмбрионального периода в области задней стенки сальниковой сумки, у большой кривизны желудка, в виде маленького скопления мезенхимных клеток. В начале 3-го месяца это скопление начинает отделяться от стенки сальниковой сумки и остается связанным только с теми кровеносными сосудами, которые проникают в будущие ворота органа.

У новорожденного селезенка залегает так, что ее верхний полюс находится на уровне VIII, нижний — XI ребра слева, у детей в возрасте 6 месяцев верхний полюс определяется на высоте IX, нижний — XI—XII ребер.

Масса селезенки новорожденного в среднем составляет 8 г, ширина — 3 см, длина — 5 см, толщина — 1 см. К 8 годам длина увеличивается до 8 см, ширина — до 5 см, толщина — до 2 см. По форме селезенка может быть длинной и тонкой или короткой и толстой в зависимости от степени наполнения ее кровью.

- пальцевая(ые) ладонная(ые) общая(ие) 77 **748**
- — — собственные 77 **748**
- — подошвенная(ые) общие 117
- — — собственная(ые) 116, 117
- — тыльные кисти 76
- — — стопы 121
- панкреатическая большая 89
- — дорсальная 89
- — нижняя 89
- — хвостовая 89
- панкреатодуоденальная верхняя 88
- — — задняя 88
- — — передняя 88
- — — нижняя 89
- перикарда **721**
- перикардодиафрагмальная 68
- петли кишки тонкой **768**
- печеночная общая 87
- — собственная 87
- питающая(ие) кость бедренную 109
- — — большеберцовую 113
- — — плечевую 71
- — плеча **750, 751, 818**
- — глубокая 71 **748**
- — плечевая 69 **748**
- — поверхностная 71
- — плода **858**
- плюсневая(ые) подошвенные 117
- — тыльная(ые) 121
- подвздошная(ые) внутренняя 97
- — наружная 97 **775, 784**
- — общая(ие) 97
- подвздошно-кишечные 90
- подвздошно-ободочная 92
- подвздошно-поясничная 97
- подглазничная 57
- подключичная 66 **746**
- подколенная 109 **784, 791**
- подлопаточная 69
- подмышечная 69 **746**
- подошвенная глубокая 121
- — латеральная 116 **784**
- — медиальная 116 **784**
- подподбородочная 56
- подреберные 84
- подъязычная 55
- позадиуденальные 88
- позвоночная 66
- половая(ые) внутренняя 104
- — наружная(ые) 105
- — — глубокая 105
- — — поверхностная 105
- — полости подмышечной **749**
- почечная 94 **772, 773, 820**
- почки **773**
- пояса конечности верхней **735, 751, 805**
- поясничная(ые) 85
- — низшая 87
- предзрительные 61
- предплечья **752—754, 817**
- предплюсневая(ые) латеральная 119
- — медиальные 119
- прободающая(ие) 107, 109
- — передние 61
- промежности мужчины **781**
- промежностная 105
- протока семьявыносящего 100
- прямокишечная верхняя 93
- — нижняя 105
- — средняя 102
- пупочная 100, 192
- пястные ладонные 75
- — тыльные 76
- ресничные задние 59
- — передние 59
- решетчатая задняя 59
- — передняя 59
- связки матки круглой 97
- сгибателя пальцев стопы короткого **796**
- сегмента верхнего почки 95
- — — переднего почки 95
- — — заднего печени 87
- — латерального печени 87
- — медиального печени 87
- — нижнего почки 95
- — — переднего почки 95
- — — переднего печени 87
- сегментарная(ые) базальная задняя легкого левого 44 **726**
- — — — правого 42 **725**
- — — латеральная легкого левого 44
- — — — правого 42
- — — медиальная легкого левого 44
- — — — правого 42 **725**
- — — передняя легкого левого 43 **726**
- — — — правого 42 **725**
- — — верхняя(ие) легкого левого 43 **726, 727**
- — — — правого 42 **725**
- — — верхушечная легкого левого 43 **726, 727**
- — — — правого 42 **725**
- — — задняя легкого левого 43 **726**
- — — — правого 42 **725**
- — латеральная легкого правого 42 **725**
- — медиальная легкого правого 42 **725**
- — передняя легкого левого 43 **726**
- — — правого 42 **725**
- селезенки центральные 201
- селезеночная 88
- сердца **711—713**
- сетчатки центральная 59
- сигмовидные 93
- скулоглазничная 58
- слезная 59
- слепокишечная задняя 92
- — передняя 92
- соединительная задняя 66
- — передняя 63
- сонная внутренняя 59
- — наружная 53
- — общая 51
- сонно-барабанные 59
- сопровождающая нерв седлишный 99
- — — срединный 78
- сосцевидные 66
- спинномозговая задняя 67
- — передняя 67
- среднемозговые 67
- стенки(ок) полости носа **739**
- — туловища передней **778**
- — стопы **793—797, 799, 829, 830**
- — тыльная 119 **784**
- таза **787, 832**
- таламоколенчатая 65
- таламотуберальная 66
- тела мозолистого краевая 62
- — полосатого медиальные проксимальные 61
- теменная задняя 65
- — передняя 65
- тимуса **860**
- тощекишечные 90
- трабекулярные 201
- туловища 82
- угловая 56
- узлов лимфатических **839**
- уретральная 105
- ушная глубокая 57
- — задняя 56
- — центральная(ые) заднелатеральные 65
- — — заднемедиальные 65
- — — переднелатеральные 64
- — — переднемедиальные 61
- — — сетчатки *см. Артерия сетчатки центральная*
- члена полового глубокая 105
- — — дорсальная 104
- — шеи 51 **733—735, 737, 805**
- — поперечная 68
- — шейная восходящая 68
- — глубокая 68
- шилососцевидная 56
- — щечная 57
- щитовидная верхняя 55
- — нижняя 68
- — низшая 50
- эписклеральные 59
- ягодиная верхняя 99 **777**
- — нижняя 99
- языка **811**
- — глубокая 55
- — язычковая 43 **726**
- — верхняя 43 **726**
- — нижняя 43 **726**
- язычная 55 **738**
- яичковая 95
- — правая
- — яичниковая 95
- — правая
- Бифуркация аорты 85**
- артерии сонной 52
- ствола легочного 40
- Борозда(ы) венечная 15**
- межжелудочковая задняя 15
- — передняя 15
- сердца пограничная 18
- Бугорок межвенозный 19**
- Вена(ы) 10 690, 692, 834**
- анастомотическая верхняя 134
- — нижняя 134
- базальная 135
- — верхняя легкого левого 46
- — — правого 46
- — нижняя легкого левого 46
- — — правого 46
- — общая легкого левого 46
- — — правого 45
- — передняя легкого левого 46
- базально-позвоночные 166
- барабанные 139
- бедра **828, 832, 833**
- — глубокая 159
- — бедренная 158
- — большеберцовые задние 157
- — — передние 157
- — бронхиальные 126, 127
- — брыжеечная верхняя 154
- — — нижняя 154
- — век(а) 132
- — — верхнего 136
- — — нижнего 136
- — верхнечелюстные 138
- — — верхняя легкого левого 46 **727**
- — — правого 45
- — — верхушечная доли верхней легкого правого 45
- — височная(ые) 134
- — — глубокие 138
- — — поверхностные 138

- — средняя 138
- водопровода преддверия 132
- — улитки 132
- воротная печени 152 **824, 825, 837**
- ворсинчатая верхняя 136
- — нижняя 136
- вортикозные 132
- глазная верхняя 132
- — нижняя 132
- глазницы 132 **740**
- глоточные 139
- голени **826, 827, 830, 831**
- головы 127 **803, 805, 810**
- гортанная(ые) верхние 139
- — нижняя 126
- грудино-ключично-сосцевидная 139
- грудная(ые) 145
- — внутренние 127
- — латеральная 143
- грудноакромиальная 145
- груднонадчревные 143
- губная(ые) верхняя 136
- — задние 152
- — нижние 136
- — передние 165
- диафрагмальная(ые) нижняя 149
- — верхние 126
- диплоическая(ие) 132 **803, 807**
- — височная задняя 132
- — — передняя 132
- — затылочная 132
- — лобная 132
- доли средней легкого правого 45
- дорсальная 126, 148
- железы околоушной 137, 139
- желудка бокового латеральная 136
- — — медиальная 136
- — левого задняя 32
- — правого передние 33
- желудочковая нижняя 136
- желудочная(ые) короткие 155
- — левая 155
- — правая 155
- желудочно-сальниковая левая 155
- — правая 155
- желчно-пузырная 155
- живота подкожные 127
- задневерхушечная легкого левого 46 **727**
- задняя доли верхней легкого правого 45
- занижнечелюстная 138
- запираательные 152
- затылочная(ые) 126, 127, 134
- извилины обонятельной 136
- каменистая 136
- канала крыловидного 139
- — мочеиспускательного 152
- кармана латерального IV желудка 136
- кисти **813, 814, 816, 817**
- кишечные **767**
- кишки подвздошной 154
- — сигмовидной 154
- — толстой **766, 770**
- — тонкой **766**
- — тошей 154
- клитора глубокие 152
- — дорсальная глубокая 152
- — — поверхностная 165
- колена 158
- конечная *см. Вена таламостриарная*
- конечности верхней 139 **812**
- — — глубокие 142
- — — поверхностные 139
- — — нижней 155 **822**
- — — глубокие 155
- — — поверхностные 155
- — конъюнктивальные 132
- — краевая латеральная 155
- — медиальная 155
- — крестцовая(ые) латеральные 152
- — срединная 149
- круга обращения большого 123
- крючка 134
- лабиринта 132
- легкого левого **727**
- легочная(ые) 44 **857**
- — левая(ые) 46
- — — верхняя 46 **727**
- — — нижняя 46
- — правая(ые) 45
- — — верхняя 45
- — — нижняя 45
- лица глубокая 136
- — поперечная 138
- лицевая 136
- лобные 134
- локтевые 142
- локтя срединная 141
- лопатки дорсальная 145
- луковицы преддверия 152
- — члена полового 152
- лучевые 142
- малоберцовые 157
- маточные 152
- медиастинальные 126, 127
- межголовковые конечности верхней 139
- — — нижней 156
- межжелудочковая задняя *см. Вена сердца срединная*
- межпозвоночные 126
- межреберная(ые) верхняя левая 127
- — — правая 126
- — задние 126
- — наивысшие 127
- — передние 127
- менингеальные 139
- — средние 138
- мозга продолговатого 136
- мозговая(ые) 133
- — большая 135
- — верхние 133
- — внутренняя 136
- — глубокие 135 **809**
- — нижние 134
- — передняя 135
- — поверхностные 133 **808**
- — средняя глубокая 135
- — — поверхностная 134
- мозжечка 136
- — предцентральная 136
- — моста 136
- мостосреднемозговая 136
- мочепузырные 152
- мошоночные задние 152
- — передние 165
- мышечно-диафрагмальные 127
- надблоковая 136
- надглазничная 136
- надлопаточная 127
- надпочечниковая(ые) 149
- надчревная(ые) верхние 127
- — нижняя(ие) 150
- — поверхностная 162
- небная наружная 137
- непарная 123, 126 **802**
- ноги подкожная большая 155
- — — добавочная 155
- — — малая 155
- — — ножковые 136
- — — носовые наружные 136
- — — носолобная 136
- — — ободочная левая 154
- — — правая 154
- — — срединная 154
- — огибающая(ие) кость бедренную латеральные 159
- — — — медиальные 159
- — — — плечевую 143
- — — — подвздошную глубокая 150
- — — — — поверхностная 162
- — околопочечные 155
- — островковые 135
- — отростка червеобразного 154
- — пальцевые ладонные 139
- — подошвенные 155
- — панкреатические 155
- — панкреатодуоденальные 155
- — перегородки прозрачной задняя 136
- — — передняя 136
- — передняя доли верхней легкого 45, 46 **727**
- — перикарда **721**
- — перикардимальные 126, 127
- — перикардодиафрагмальные 127
- — печеночная(ые) 149
- — левая 149
- — правая 149
- — промежуточная 149
- — пищеводные 126, 127
- — плеча **751, 815, 818**
- — плечевые 142
- — плечеголовная(ые) 126
- — левая 126
- — правая 126
- — плюсовые подошвенные 155
- — подвздошная(ые) внутренняя 150
- — — наружная 150
- — — общая(ие) 149
- — подвздошно-ободочная 154
- — подвздошно-поясничная 150
- — подключичная 143
- — подколенная 158
- — подлопаточные 143
- — подмышечная 142
- — подподбородочная 137
- — подреберная 126
- — подъязычная 139
- — позвоночная 126
- — добавочная 127
- — — передняя 126
- — — полая верхняя 123 **694, 695, 723, 801, 837, 857**
- — — — нижняя 146 **712, 773, 801, 819, 837, 857**
- — — — половая(ые) внутренняя 152
- — — — наружные 165
- — — — полости подмышечной **749**
- — — — полунепарная 123, 126 **802**
- — — — — добавочная 126 **802**
- — — — почечная(ые) 149 **773, 820, 821**
- — — — — пояса конечности верхней **751, 805**
- — — — — тазового **822**
- — — — — поясничная 148
- — — — — восходящая(ие) 123, 148
- — — — — предлобные 133
- — — — — предплечья **813, 814, 817**
- — — — — — подкожная латеральная 142
- — — — — — — медиальная 142
- — — — — — — срединная 141
- — — — — — — предпривратниковая 155
- — — — — — — предсердия левого косая 32
- — — — — — — прилежащие 142
- — — — — — — прободающие 156, 159

- промежности мужчины **781**
- прямокишечная(ые) верхняя 154
- — нижние 152
- — средние 152
- пупочная 192 **825**
- пястные дорсальные 139
- — ладонные 142
- ресничные 132
- решетчатые 132
- руки подкожная латеральная 139
- — — добавочная 140
- — — медиальная 140
- селезеночная 155
- сердца 32 **711, 712**
- — большая 32
- — малая 32
- — наименьшие 33
- — передние *см. Вены желудка правого передние*
- — средняя 32
- сетчатки центральная 132
- склеральные 132
- слезная 132
- сопровождающая нерв подъязычный 139
- спинномозговые 126
- — задние 167
- — передние 167
- ствола мозга головного 136
- стенки перикарда **721**
- — туловища **778**
- столба позвоночного 165
- стопы **829, 830**
- — пальцевые тыльные 155
- — плюсневые тыльные 155
- суставные 139
- таза 149 **832**
- таламостриарная(ые) верхняя (конечная) 136
- — нижние 136
- тела мозолистого дорсальная 136
- — — задняя 136
- теменная(ые) 132, 134
- тимуса 127
- трахеальные 127
- угловая 136
- узлов лимфатических **839**
- уха внутреннего 132
- ушная(ые) задняя 127
- — передние 139
- червя верхняя 136
- — нижняя 136
- члена полового глубокие 152
- — — дорсальная глубокая 152
- — — — поверхностная 165
- шеи 127 **803, 805**
- — поперечные 127
- шейная глубокая 127
- шилососцевидная 139
- щитовидные верхние 139
- — нижние 126
- — средние 139
- эмиссарная(ые) 132 **803**
- — затылочная 132
- — мышечковая 132
- — сосцевидная 132
- — теменная 132
- эписклеральные 132
- ягодичные верхние 152
- — нижние 152
- ядра хвостатого 136
- языка **811**
- — глубокая 139
- — дорсальные 139
- язычковая легкого левого 46 **727**
- язычная 139
- яичковая 149
- яичниковая 149
- яремная внутренняя 127
- — наружная 127
- — передняя 127
- Венула(ы) 10 **690, 691**
- Верхушка сердца 15 **713**
- Ветвь(и) акромиальная артерии грудоакромиальной 69
- — — надлопаточной 68
- — — анастомотическая с артерией менингеальной средней 59
- — — — слезной 57
- артерии венечной левой латеральная 31
- — верхнечелюстной 56, 57
- — ворсинчатой передней 61
- — запирающей 100
- — легочной 42 **724—726**
- — локтевой возвратной 77 **748**
- — надпочечниковой нижней 95
- — панкреатодуоденальной нижней 89
- — печеночной собственной 87
- — питающей кость плюсневую **797**
- — подключичной 66, 68 **746**
- — подмышечной **746**
- — почечной 95 **772, 773**
- — — сегмента верхнего 95
- — — — нижнего 95
- — сонной внутренней 59
- — — наружной 55, 56
- бронхиальные артерии грудной внутренней 68
- — части аорты грудной 85
- вертлужная 100
- височная(ые) задняя(ие) артерии затылочной латеральной 66
- — — — мозговой средней 65
- — — — передней(ие) артерии затылочной латеральной 66
- — — — мозговой средней 64
- — промежуточные (средние) артерии затылочной латеральной 66
- — средняя артерии мозговой средней 65
- влагалищные артерии маточной 102
- внутренностные артерии подвздошной внутренней 100
- — части аорты брюшной 87
- — — — грудной 85
- ворсинчатая(ые) задние артерии мозговой задней 65, 66
- — к желудочку артерии ворсинчатой передней 60, 61
- — — — IV артерии мозжечковой нижней задней 67
- — — — восходящая артерии, огибающей кость бедренную 107, 109
- — — — — подвздошную 97
- — — — сегментарной верхней легкого левого **726**
- — — — — передней легкого 42 **725, 726**
- впадины вертлужной артерии, огибающей кость бедренную, медиальной 109
- гипоталамическая артерии соединительной задней 66
- глазничная артерии менингеальной средней 57
- глоточная(ые) артерии глоточной восходящей 56
- — — небной нисходящей 57
- — — щитовидной нижней 68
- грудинные артерии грудной внутренней 68
- грудино-ключично-сосцевидная(ые) артерии затылочной 56
- — — сонной наружной 56
- — — щитовидной верхней 55
- грудные артерии грудоакромиальной 69
- губные задние артерии промежностной 105
- — передние артерии половой наружной глубокой 105
- дельтовидная артерии грудоакромиальной 69
- — — плеча глубокой 71
- дорсальная(ые) артерии(ий) межреберных задних 68
- — — поясничной 85
- — языка артерии язычной 55
- дуоденальные артерии панкреатодуоденальной верхней 88
- железистая(ые) артерии лицевой 56
- — — щитовидной верхней 55
- — — — нижней 68
- желудочка артерии венечной 31 **713**
- желудочные артерии желудочно-сальниковой 88, 89
- запирающая артерии надчревной нижней 97
- запястная ладонная артерии локтевой 78
- — — — лучевой 76
- — тыльная артерии локтевой 78
- — — — лучевой 76
- затылочно-височная артерии затылочной медиальной 66
- затылочная(ые) артерии затылочной 56
- — — шилососцевидной 56
- зубные артерии альвеолярной 57
- извилины угловой 65
- к железе молочной латеральные артерии грудной латеральной 69
- — — — — межреберной задней 85
- — — — — медиальные артерии грудной внутренней 68
- — — — — околоушной артерии височной поверхностной 58
- — миндалине мозжечка артерии мозжечковой нижней задней 67
- — намету базальная 59
- — — краевая 59
- — нерву(ам) глазодвигательному артерии соединительной задней 66
- — перегородке носа артерии губной верхней 56
- — — — — передние артерии решетчатой передней 59
- — — — — перекресту артерии соединительной задней 66
- — телу мозолистому дорсальная артерии затылочной медиальной 66
- — — — — полосатому латеральные 64
- — каменистая артерии менингеальной средней 57
- — ключичная артерии грудоакромиальной 69
- — кожная артерии межреберной задней 85
- — коллатеральная артерии межреберной задней 85
- — коңуа артериального артерии венечной 30, 31
- — концевые артерии(ий) сонной наружной 56
- — корковые *см. Ветви терминальные*
- — краевая левая артерии венечной левой 31 **713**
- — правая артерии венечной правой 30 **713**
- — крестцовые латеральные артерии крестцовой срединной 87
- — крыловидные артерии верхнечелюстной 57
- — ладонная глубокая артерии локтевой 78
- — — — — поверхностная артерии лучевой 76

- лобковая артерии запирающей 100
- — — надчревной нижней 97
- лобная артерии височной поверхностной 58
- — — краевой тела мозолистого 62, 63
- — — менингеальной средней 57
- лодыжковые артерии малоберцовой 114
- медиастинальные артерии грудной внутренней 68
- — части аорты грудной 85
- межжелудочковая(ые) задняя артерии венечной правой 30 **713**
- — перегородочные артерии венечной 30, 31 **713**
- — передняя артерии венечной левой 31 **713**
- межреберные передние артерии грудной внутренней 68
- менингеальная(ые) артерии затылочной 56
- — — позвоночной 67
- — — решетчатой передней передняя 59
- — — сонной внутренней 59
- миндаликовая артерии лицевой 56
- мозговые артерии мозжечковой нижней задней 67
- мочеточниковые артерии почечной 95
- — — протока семявыносящего 100
- — — яичковой 97
- — — яичниковой 97
- мошоночные задние артерии промежностной 105
- — передние артерии половой наружной глубокой 105
- мышечные артерии позвоночной 67
- надподъязычная артерии язычной 55
- нисходящая артерии сегментарной передней легкого правого 42 **725**
- ножковые артерии мозговой задней 66
- носовая(ые) боковая артерии лицевой 56
- — передние латеральные артерии решетчатой передней 59
- ободочная 92
- огибающая артерии венечной левой 31 **713**
- — кость малоберцовую артерии большеберцовой 114
- околозубные артерии альвеолярной верхней 57
- панкреатические артерии панкреатодуоденальной верхней 88
- — — селезеночной 89
- паховые артерии половой наружной глубокой 105
- перегородочная(ые) задняя(ие) артерии клиновидно-небной 57
- перикардиальные части аорты грудной 85
- перстнещитовидная артерии щитовидной верхней 55
- пищеводные артерии желудочной левой 87
- — — щитовидной нижней 68
- — части аорты грудной 85
- подбородочная артерии альвеолярной нижней 57
- подвздошная артерии подвздошно-поясничной 97
- подвздошно-кишечная артерии подвздошно-ободочной 92
- подкожная артерии коленной нисходящей 109
- подлопаточные артерии подмышечной 69
- подподбородочная артерии верхнечелюстной 57
- подподъязычная артерии щитовидной верхней 55
- поясная артерии краевой тела мозолистого 63
- поясничная артерии подвздошно-поясничной 97
- предклинные артерии околомозолистой 63
- предсердия правого артерии венечной правой **713**
- предсердная анастомотическая артерии венечной левой 31
- — промежуточная артерии венечной 30, 31
- — придатка яичка артерии яичковой 97
- пристеночные артерии подвздошной внутренней 97
- — части аорты брюшной 85
- — — — грудной 84
- — — прободающая(ие) артерии(и) грудной внутренней 68
- — — малоберцовой 114
- — — плюсневых тыльных 121
- — — пястных ладонных 75
- — — промежуточная артерии печеночной собственной 88
- простатические артерии мочепузырной нижней 102
- пяточные 114 **784**
- реберная латеральная артерии грудной внутренней 68
- — — сальниковые артерии желудочно-сальниковой 88, 89
- — — селезеночные 89
- соединительная артерии малоберцовой 114
- сосцевидная(ые) артерии затылочной 56
- — — шиლოსосцевидной 56
- — — спинная артерии межреберной задней 84
- — — спинномозговая(ые) артерии(и) крестцовой латеральной 99
- — — — межреберных задних 68, 84
- — — — подвздошно-поясничной 97
- — — — позвоночной 66
- — — — поясничной 85
- — — — шейной восходящей 68
- — — спиральные артерии маточной 102
- — — стремленная артерии шиლოსосцевидной 56
- — — субэндокардиальные 29
- — — суставные артерии коленной нисходящей 109
- — — теменная артерии поверхностной височной 58
- — — — затылочной медиальной 66
- — — — менингеальной средней 57
- — — — теменно-затылочная(ые) артерии затылочной медиальной 66
- — — — околомозолистой 63
- — — терминальные артерии мозговой средней 64, 65
- — — тимусные артерии грудной внутренней 68
- — — трахеальные артерии грудной внутренней 68
- — — — щитовидной нижней 68
- — — трубные артерии маточной 102
- — — — яичниковой 97
- — — узла предсердно-желудочкового артерии венечной 30, 31
- — — — синусно-предсердного артерии венечной 30, 31
- — — — ушная(ые) артерии затылочной 56
- — — — передние артерии височной поверхностной 58
- — — — челюстно-подъязычная артерии альвеолярной нижней 57
- — — — шпорная артерии затылочной 66
- — — — яичниковые артерии маточной 102
- Ветвь(и) вен(ы)
- — — — вены воротной печени 152—154 **825**
- — — — к доле хвостатой 154 **825**
- Вещество корковое тимуса 197
- — — узла лимфатического 170 **839**
- — — мозгового тимуса 197
- — — узла лимфатического 171 **839**
- Ворота селезенки 197
- узла лимфатического 170 **839**
- Вырезка верхушки сердца 15
- Гломус сонный 52
- Гребень наджелудочковый 20
- пограничный 20
- Дольки тимуса 197
- — добавочные 197
- Доля тимуса левая 196
- — правая 196
- Дуга аорты 50 **694, 695, 723, 857**
- века верхнего 59
- — — нижнего 59
- — — венозная ладонная глубокая 142
- — — — поверхностная 142
- — — подошвенная 156
- — — стопы тыльная 155
- — — — яремная 127
- — — вены непарной 126
- — — ладонная глубокая 72 **748, 757**
- — — — поверхностная 77 **748, 756**
- — — подошвенная глубокая 117 **784**
- — — — поверхностная 117
- Желудочек(ки) сердца **709, 857**
- — левый 21 **694, 695, 702, 713, 857**
- — правый 20 **695, 700, 713, 857**
- Завиток сердца 26
- Заслонка(и) вены полой нижней 19, 192
- — — клапана аорты полулунная(ые) 23
- — — — — задняя (невенечная) 24
- — — — — левая (венечная) 24
- — — — — правая (венечная) 24
- — — — — ствола легочного полулунная левая 20
- — — — — — передняя 20
- — — — — — правая 20
- — — — — отверстия овального 21
- — — — — синуса венечного 32
- Иннервация перикарда 40
- селезенки 201
- сердца 37
- тимуса 197
- Канатик пупочный 192
- Капилляры 10, 167 **689, 691**
- Капсула селезенки 199
- узла лимфатического 170 **839**
- Кисточки селезенки 201
- Клапан(ы) аорты 24 **703**
- венозные(е) 10 **692**
- лимфатический(е) 167 **692, 839**
- предсердно-желудочковый левый (митральный) 21 **714**
- — правый (трехстворчатый) 20 **714**
- — — сердца **704, 719**
- — — — ствола легочного 20 **701**
- Кольцо(а) фиброзное(ые) 25 **704**
- Конец селезенки 197
- Конус артериальный 20 **857**
- Кровоснабжение железы поджелудочной **765**
- перикарда 40
- селезенки 201
- тимуса 197
- Кровь 9
- Круг кровообращения большой 12 **689**
- — — малый 12 **689, 722—724**
- — — мозга большого артериальный 66
- Лакуны(а) боковые 130

- Лимфа 9
- Линия сосковая 35
— срединная передняя 35
- Луковица аорты 48
— вены яремной внутренней 127
- Луночка(и) заслонки(ок) аорты полулунной(ых) 24
— — ствола легочного полулунной 20
- Миокард** 24 **697, 704, 707, 857**
- Мочеточник **773, 821**
- Мышца(ы) гребенчатые 19, 21
— сосочковая задняя 20, 22
— — перегородочная 20
— — передняя 20, 21
- Ножка пучка предсердно-желудочкового** 29
- Оболочка(и) мышечная желудочков сердца**
26 **705, 706, 708, 709**
— — предсердий 25 **705**
— сердца внутренняя 27
— серозная селезенки 199
— фиброзная селезенки 199
- Органы лимфоидные 196, 201 **859**
- Основание сердца 12
- Отверстие(я) аорты 21
— вен(ы) легочных 21
— — полый верхней 19
— — — нижней 19
— — сердца наименьших 33
— предсердно-желудочковое левое 21
— — правое 20
— сердца овальное 20, 192
— синуса венечного 32
— ствола легочного 20
- Пазуха перикарда косая** 40
— — поперечная 40
- Перегорodka межжелудочковая 16, 27
— межпредсердная 16
— предсердно-желудочковая 16
- Перешеек аорты 50
- Перикард 38 **696, 697, 716—718, 720, 721, 857**
— серозный 40
— фиброзный 40
- Пластинка висцеральная перикарда 40
— париетальная перикарда 40
- Полость перикардиальная 40 **857**
— сердца 16
- Посткапилляры 10 **691**
- Предсердие левое 20 **695, 702, 713, 857**
— правое 18 **694, 695, 700, 713, 857**
- Прекапилляры 10 **691**
- Проток(и) артериальный 192
— венозный 192 **825**
— лимфатический(е) 167
— — правый (грудной) 171 **840**
- Пульпа селезенки 199
— — белая 201
— — красная 201
- Пучок(ки) миокарда (мышечные) желудочков сердца 26, 27 **708**
— — предсердий 25 **705**
— предсердно-желудочковый 29
- Русло микроциркуляторное** 10 **690, 691**
— сосудистое открытое 201 **863**
- Связка артериальная** 40
— артерии пупочной 100
— венозная 149
— грудино-перикардиальная верхняя 39
— — нижняя 39
- Селезенка 197 **859, 861—863**
— добавочная 199
- Сердце(а) 12, 191 **694—700, 702, 707, 710, 715—719, 732, 801**
- Сеть(и) акромиальная 78
— артериальная(ые) 10, 78, 123
— — запястья ладонная 82 **748**
— — — тыльная 82
— — лодыжковая латеральная 123
— — — медиальная 123 **784**
— — надколенника 123 **791**
— — подошвенная глубокая **784**
— — пяточная 123
— — суставная коленная 123 **784**
— — — локтевая 79 **748**
— венозная 10
— — кисти тыльная 139
— — подошвенная 156
— — стопы тыльная 155
— капилляров кровеносных **690**
— — лимфатических 167 **848**
— сосудистая **714**
— чудесная 12
- Синус(ы) аорты 48
— вен полых 18
— венечный 32 **712**
— затылочный 131
— каменистый(е) 132
— клиновидно-теменной 132
— межпещеристый(ые) 131
— оболочки мозговой твердой 128 **806**
— пещеристый 131
— поперечный 130
— прямой 130
— сагиттальный(е) 129, 130
— селезенки 199
— сигмовидный 131
— сонный 52, 59
— ствола легочного 40
— узла лимфатического 171 **839**
- Система вены воротной печени 152 **824**
— — полый верхней 123 **801**
— — — нижней 146 **801**
— сердечно-сосудистая 9 **688**
— сердца проводящая 28 **710**
- Складка вены полый левой 40
- Сосуды кровеносные 9, 194 **695, 719**
— — коллатеральные 10
— — конуса артериального **713**
— — круга кровообращения малого 40 **722—724**
— лимфатические 9, 167, 194 **692, 838, 840**
— — выносящие 170 **839**
— — глубокие 170, 174
— — головы 188, 190 **855**
— — диафрагмы 183
— — железы молочной 188 **855**
— — — поджелудочной 182
— — — щитовидной ребенка **850**
— — желудка 181 **846, 848**
— — кишки прямой 178
— — — толстой 180 **845**
— — — тонкой 180 **845**
— — конечности верхней 185
— — — — глубокие 187 **854**
— — — — поверхностные 186 **852, 853**
— — — — нижней 171
— — — — глубокие 175 **844**
— — — — поверхностные 174 **841, 843**
— — легких 184 **850, 851**
— — — глубокие 184
— — — поверхностные 184
— — матки 178 **845**
— — надпочечника(ов) **845, 846**
— — печени 182 **846**
— — пищевода 185
— — поверхностные 170
— — — полости брюшной 178
— — — — грудной 182
— — — почек 182 **845, 846**
— — — — глубокие 182
— — — — поверхностные 182
— — приносящие 170 **839**
— — — пузыря мочевого 178
— — региональные 171
— — селезенки 182
— — сердца 29, 185 **850**
— — синусоидальные 181
— — средостения **849**
— — стенок полости грудной 183
— — таза 176
— — тимуса 185
— — трубы маточной ребенка **845**
— — члена полового 178
— — шеи 188, 191 **849, 855**
— — языка **856**
— — яичка 178
— — яичника ребенка **845**
— сосудов 10, 167
— — лимфатические 10
- Сплетение(я) венозное(ые) базилярное 132
— — влагалищное 152
— — глоточное 139
— — канала нерва подъязычного 133
— — — сонного 133
— — крестцовое 152
— — крыловидное 138
— — лозовидное 149
— — маточное 152
— — мочепузырное 152
— — околососковое 143
— — отверстия овального 133
— — подзатылочное 126
— — позвоночное(ые) 165 **835, 836**
— — — внутреннее 166
— — — наружные 165
— — простатическое 152
— — прямокишечное 152
— — щитовидное непарное 126
— лимфатическое(ие) 170
— — подмышечное 188
— сосудистое 10
— — желудочка бокового 61
— — — III 61
- Ствол(ы) бронхосредостенный 171, 185
— ветви поверхностной артерии ягодичной верхней **776**
— кишечный(е) 171, 180
— легочный 40 **694, 695, 723**
— лимфатические 167
— плечеголовной 50
— подключичный 171, 188
— поясничный 171, 182
— реберно-шейный 68
— чревный 87
— щитовидный 68
— язычно-лицевой 55
— яремный 171, 191
- Створка(и) клапана предсердно-желудочкового левого задняя 21
— — — комиссуральные 21
— — — передняя 21 **714**
— — — правого задняя 20
— — — — перегородочная 20
— — — — передняя 20 **714**
- Сток синусный 130

INDEX TERMINORUM*

- Anulus(i) fibrosus(i) dexter 25 704
 — — sinister 25 704
- Aorta 48 689, 697, 6)98, 700, 702, 703, 705, 718, 760, 764, 840, 842, 845, 846
 — abdominalis *vide Pars abdominalis aortae*
 — ascendens *vide Pars ascendens aortae*
 — descendens *vide Pars descendens aortae*
 — thoracica *vide Pars thoracica aortae*
- Apex cordis 15 696—698, 700, 702, 705, 711, 712, 715—717, 719, 723
- Arcus aortae 50 688, 693, 696, 697, 711, 712, 715—717, 719, 720, 723, 732, 733, 760, 801, 802, 849, 850, 858
 — ductus thoracici 840, 849
 — palmaris profundus 72 688, 747, 753, 757, 759, 816, 854
 — — superficialis 77 688, 747, 753, 756, 759, 817, 854
 — palpebralis inferior 59 741
 — — superior 59 741
 — plantaris(es) 117 688, 783, 793, 795, 800, 829
 — venosus dorsalis pedis 155 688, 822, 826, 827
 — — jugularis 127 801, 805
 — — palmaris profundus 142 812, 816
 — — — superficialis 142 812, 813, 834
 — — plantaris 156 829
- Arteria(e) alveolaris(es) inferior 57 733, 736
 — — superior(es) anteriores 57 733, 737
 — — — posterior 57 733, 736, 737
 — angularis 56 733, 735—737, 741, 800, 804
 — appendicularis 92 766, 770, 771
 — arcuata(e) 121 688, 772, 783, 793, 799, 820
 — auricularis posterior 56 733—736, 804, 805, 810
 — — profunda 57 733
 — axillaris 69 732, 746, 747, 749, 800, 805, 818, 840, 854, 855
 — basilaris 67 737, 742, 744, 800
 — brachialis(es) 69, 71 688, 732, 747, 749, 750, 752, 753, 755, 800, 817, 818, 840, 854
 — buccalis 57 733, 736
 — bulbi penis 104 781
 — — — vestibuli 104
 — caecalis(es) 92 766, 771
 — callosomarginalis 62 743
 — canalis pterygoidei 57, 59 739
 — caroticotympanicae 59
 — carotis communis 51 688, 689, 693, 696, 697, 711, 712, 715—717, 719, 720, 723, 732—737, 746, 747, 760, 802, 805, 810, 811, 849, 850, 855
 — — externa 53 688, 719, 733—737, 805, 810, 811
 — — interna 59 733—737, 740, 742, 743, 800, 805, 806, 810, 811
 — — caudae pancreatis 89 764, 765, 771
 — centralis(es) anterolaterales 64 809
 — — anteromediales 61
 — — posterolaterales a. cerebri posterioris 65
 — — posteromediales a. cerebri posterioris 65
 — — retinae 59 740, 741
 — cerebri anterior(es) 61 742, 743, 745
 — — media 63 742, 744, 745, 800, 809
 — — posterior 65 737, 742, 743, 745, 800, 809
 — cervicalis ascendens 68 723, 732, 733, 735, 737, 746, 747, 760, 800
 — — profunda 68 732, 733, 737, 746, 747, 800
 — — superficialis 715, 723, 734, 735, 760
 — choroidea anterior 60 742
 — ciliaris(es) posterior(es) brevis(es) 59 737, 740, 741
 — — — longa(e) 59 737, 740, 741
 — circumflexa femoris lateralis 109 688, 732, 775, 783, 785, 787, 800, 833
 — — — medialis 107 732, 775, 783, 785, 787, 832, 833
 — — humeri anterior 69 732, 746, 747
 — — — posterior 69 732, 746, 747, 751
 — — ilium profunda 97 732, 762, 775, 779, 780, 783, 785, 787, 800, 819, 823, 833
 — — — superficialis 105 732, 775, 787, 828, 833
 — — scapulae 69 732, 746, 747, 749, 751, 800, 818
 — colica(e) 92 766, 769—771, 800
 — — media 92 766, 769—771, 800
 — collateralis media 71 747, 751, 754, 755, 800
 — — radialis 71 747, 751, 754, 755, 800
 — — ulnaris inferior 71 747, 750—755, 800, 817
 — — — superior 71 747, 750, 753—755, 800, 817, 818
 — comitans nervi ischiadici 99 788, 832
 — — — mediani 78
 — communicans anterior 63 742, 743
 — — posterior 66 737, 742, 743, 800
 — conjunctivales 59, 60
 — coronaria dextra 30 698, 703, 705, 711, 712, 732, 760, 850
 — — sinistra 30, 698, 703, 705, 711, 732, 760, 850
 — cystica 87 763, 771
 — descendens genus 109 783, 785, 790, 800, 828
 — digitalis(es) dorsales manus 76 688, 747, 754, 758, 759
 — — — pedis 121 783, 793, 799
 — — palmaris(es) communis(es) 77 747, 752, 753, 756, 757, 759, 816, 817
 — — — propriae 77 747, 752, 753, 756—759, 816, 854
 — — plantaris(es) communes 117 793—795, 829
 — — — propria(e) 116, 117 793—795, 829
 — dorsalis clitoridis 104 780
 — — nasi 60 733, 735—737, 741, 800, 804
 — — pedis 119 688, 783, 793, 798—800
 — — penis 104 779, 781, 782
 — — scapulae 69 746, 747, 751
 — ductus deferentis 100 778, 779
 — epigastrica inferior 97 732, 762, 775, 778, 779, 783, 787, 800, 819, 823
 — — superficialis 105 732, 775, 787, 828
 — — superior 68 732, 778, 800
 — episclerales 59 741
 — ethmoidalis anterior 59 737, 739—741
 — — posterior 59 737, 739—741
 — facialis 55 688, 733—737, 800, 804, 805, 810, 811
 — femoralis 105 688, 732, 775, 783, 785—787, 790, 800, 819, 833, 842
 — fibularis 114 783, 789, 790, 792, 793,, 830, 831, 844
 — frontobasalis lateralis 64 742, 744
 — — medialis 61 742, 743
 — gastrica(e) 689
 — — breves 89 764, 862
 — — dextra 88 763, 764, 771
 — — posterior 89
 — — sinistra 87 688, 732, 760, 762—764, 771, 819
 — gastroduodenalis 88 763—765, 771, 800
 — gastromentalis dextra 88 763, 764, 771, 846
 — — sinistra 89 763, 764, 771, 846
 — glutea inferior 99 732, 762, 771, 780, 783, 787, 788, 800, 832
 — — superior 99 732, 762, 771, 779, 780, 783, 787, 788, 800, 823, 832
 — hepatica communis 87 688, 689, 732, 760, 762—765, 771, 819
 — — propria 87 763, 764, 771
 — ileales 90 766, 771
 — ileocolica 92 766, 771
 — iliaca(e) communis(es) 97 688, 732, 762, 770, 771, 775, 779, 780, 783, 785, 787, 819, 823, 842, 858
 — — externa 97 688, 732, 762, 771, 775, 778—780, 783, 787, 800, 819, 823, 833, 840
 — — interna 97 688, 732, 762, 771, 775, 779, 780, 783, 785, 787, 800, 819, 823, 840
 — iliolumbalis 97 732, 762, 783, 787, 800
 — inferior anterior cerebelli 67 742
 — — lateralis genus 110 783, 789, 790, 800, 831, 832
 — — medialis genus 113 783, 785, 789, 790, 792, 800, 830, 831, 833
 — — posterior cerebelli 67 742, 744
 — infraorbitalis 57 733, 736, 737
 — insulares 64 742, 744, 809
 — intercostalis(es) posterior(es) 68, 84 732, 746, 760, 761
 — — suprema 68 732, 737, 746, 747, 760
 — interossea anterior 77 747, 753—755, 757—759, 800, 816, 817, 854
 — — communis 77 747, 753, 755, 800, 817
 — — posterior 78 688, 747, 753—755
 — — recurrens 78 747, 754, 755, 800
 — jejunalis(es) 90 766, 768, 771
 — labialis inferior 56 733, 735, 736, 804
 — — superior 56 733, 735, 736, 804

* Прямым светлым шрифтом обозначены номера страниц, полужирным курсивом — номера рисунков.

- lacrimalis 59 740, 741
 - laryngea inferior 68
 - — superior 55 733—737, 805, 810
 - ligamenti teretis uteri 97 780
 - lingualis 55 733—737, 805, 810, 811
 - lingularis(es) 43
 - lobaris(es) inferiores pulmonis(es) 42, 43
 - — media pulmonis dextri 42
 - — superiores pulmonis(es) 42, 43
 - lobi caudati 87
 - lumbalis(es) 85 732, 762, 771, 775, 783, 819
 - — ima 87 762, 771, 787
 - malleolaris anterior lateralis 119 783, 798—800
 - — — medialis 119 783, 793, 798, 800
 - mamillares 66
 - masseterica 57 733, 736
 - maxillaris 56 733, 736, 737, 810
 - media genus 110 789, 790, 831, 832
 - meningea media 57 733, 736, 740
 - — posterior 56 737
 - mesenterica inferior 92 688, 732, 762, 770, 771, 780, 800, 819
 - — superior 89 688, 732, 760, 762, 765, 766, 771, 800, 819, 845
 - metacarpales dorsales 76 747, 754, 758, 759
 - — palmares 75 747, 757, 759, 816
 - metatarsalis(es) dorsalis(es) 121 754, 783, 793, 798, 799
 - — plantares 117 793, 795, 829
 - musculares 59 740, 741
 - musculophrenica 68 732, 778
 - nasales posteriores laterales 57 739
 - nutricia(ae) femoris 71, 109, 113
 - obturatoria 99 732, 762, 771, 779, 780, 783, 786, 787, 800
 - occipitalis 56 733—737, 804, 805, 810
 - — lateralis 66 742, 743
 - — medialis 66 742, 743
 - ophthalmica 59 733, 737, 740, 741, 800
 - orbitofrontalis *vide Arteria frontobasalis*
 - ovarica 95 780, 800, 823
 - palatina(e) ascendens 55 733, 737
 - — descendens 57 739
 - — major 57 739
 - — minor(es) 57 739
 - palpebrales laterales 59 741
 - — mediales 60 741
 - pancreatica dorsalis 89 765, 771
 - — inferior 89 765, 771
 - — magna 89 765
 - pancreaticoduodenalis inferior 89 764, 765, 771
 - — superior 88 764
 - — — anterior 88 765, 771, 800
 - — — posterior 88 765, 771, 800
 - parietalis anterior 65 744
 - — posterior 65 744
 - perforans(tes) 107, 109 783, 785, 787—789, 800, 831—833
 - pericallosa 63 743
 - pericardiacophrenica 68 732, 778
 - perinealis 105 779, 781
 - peronea *vide Arteria fibularis*
 - pharyngea ascendens 56 733, 737
 - phrenica(e) inferior(es) 85 732, 760, 762, 763, 771
 - — superior(es) 84 732, 800
 - plantaris lateralis 116 688, 792—795, 829, 830
 - — medialis 116 688, 783, 792—795, 829, 830
 - — profunda 121 793, 799, 800
 - pontis 67 742
 - poplitea 109 688, 783, 788—790, 792, 800, 827, 831, 832, 844
 - preopticae 61
 - princeps pollicis 76 747, 752—754, 756—759, 816
 - profunda brachii 71 688, 732, 747, 750, 751, 755
 - — clitoridis 105
 - — femoris 105 688, 732, 775, 783, 785, 787, 833
 - — linguae 55 733, 737, 811
 - — penis 105 779, 781
 - pterygomeningea 57
 - pudenda(e) externa(e) 105 732, 775, 787, 828
 - — — profunda 105
 - — — superficialis 105
 - — interna 104 732, 771, 779—781, 787, 788
 - pulmonalis dextra 42 696, 697, 711, 712, 715, 717, 720, 722, 723
 - — sinistra 42 697, 711, 712, 717, 720, 722, 858
 - radialis 72 688, 747, 752—759, 800, 816, 817, 854
 - — indicis 76 752, 753, 756, 757, 759
 - rectalis inferior 105 779, 781, 800
 - — media 102 779, 800, 823
 - — superior 93 770, 771, 779, 780, 800
 - recurrens radialis 75 747, 751, 753, 755, 800, 817
 - — tibialis anterior 119 783, 789, 790, 792, 798, 800
 - — — posterior 118 800
 - — ulnaris 77 747, 753—755, 817
 - renalis(es) 94 688, 689, 732, 760, 762, 771, 819, 820, 858
 - sacralis lateralis 97 732, 762, 783, 785, 833
 - — mediana 85 732, 762, 771, 775, 779, 780, 783, 787, 819, 823
 - segmentalis(es) anterior(es) 42, 43
 - — apicalis(es) 42, 43
 - — basalis(es) 42—44
 - — lateralis pulmonis dextri 42
 - — medialis pulmonis dextri 42
 - — posterior(es) 42, 43
 - — superior(es) 42, 43
 - segmenti anterioris hepatici 87
 - — — inferioris renalis 95 772
 - — — superioris renalis 95 772
 - — inferioris renalis 95 772
 - — lateralis hepatici 87
 - — medialis hepatici 87
 - — posterioris hepatici 87
 - — — renalis 772
 - — superioris renalis 95 772
 - sigmoidea(e) 93 770, 771
 - sphenopalatina 57 733, 737, 739
 - spinalis(es) anterior 67 742, 800
 - — posterior(es) 67 800
 - splenica (lienalis) 88 688, 689, 732, 760, 762—765, 771, 819, 846, 862, 863
 - styломastoidea 56 733, 810
 - subclavia 66 688, 693, 696, 697, 711, 712, 715—717, 719, 720, 723, 732—735, 737, 746, 747, 760, 778, 800, 802, 840, 849, 850, 854
 - sublingualis 55 733, 737, 811
 - submentalis 56 733—736
 - — subscapularis 69 732, 746, 747, 749, 800
 - sulci centralis 65 744
 - — postcentralis 65 744
 - — precentralis 65 744
 - superior cerebelli 67 742, 809
 - — lateralis genus 110 783, 789, 790, 798, 831, 832
 - — medialis genus 110 783, 785, 789, 790, 800, 831
 - supraduodenalis 88
 - supraoptica 61
 - supraorbitalis 59 733, 736, 737, 740, 741
 - suprarenalis(es) inferior 94 732, 762, 771
 - — media 93 762, 771
 - — superiores 85 762, 771
 - suprascapularis 68 715, 723, 732—735, 737, 746, 747, 751, 760, 800, 805
 - supratrochlearis 59 733, 735—737, 741
 - suralis(es) 113 789, 790, 792, 830—832
 - tarsalis(es) lateralis 119 783, 793, 798, 799
 - — medialis(es) 119 783, 793, 799
 - temporalis media 58 733, 736
 - — profunda anterior 57 736
 - — — posterior 57 736
 - — superficialis 57 688, 733, 735, 736, 804, 805, 810
 - testicularis 95 732, 762, 771, 819
 - thalamogeniculata 65
 - thalamotuberalis 66
 - thoracica interna 67 716, 720, 732, 733, 735, 737, 746, 747, 760, 761, 778, 800
 - — lateralis 69 732, 746, 747, 749
 - — superior 69 732, 746, 747, 749
 - thoracoacromialis 69 732, 734, 735, 746, 747, 749, 750, 800, 805, 818
 - thoracodorsalis 69 732, 746, 747, 749, 750, 818
 - thyroidea ima 50 719, 733, 802
 - — inferior 68 719, 723, 732, 733, 735, 737, 746, 747, 760, 800, 811
 - — superior 55 719, 733—737, 800, 805, 810, 811
 - tibialis anterior 118 688, 783, 789, 790, 792, 793, 798—800, 830, 831
 - — posterior 113 688, 783, 789, 790, 792, 793, 795, 800, 829—831, 844
 - trabecularis(es) 201 863
 - transversa colli 68 723, 732—735, 746, 747, 751, 760, 800, 805
 - — faciei 58 733, 735, 736, 810
 - tubercis cinerei 66
 - tympanica anterior 57 733
 - — inferior 56 737
 - — posterior 56
 - — superior 57
 - ulnaris 76 688, 747, 752, 753, 755—757, 759, 800, 816, 817, 854
 - umbilicalis 100 778, 780, 858
 - — dextra 192 858
 - — sinistra 192 858
 - urethralis 105 781
 - uterina 102 780, 800, 823
 - vertebralis 66 720, 732, 733, 737, 744, 746, 747, 760
 - vesicalis(es) inferior 102 762, 779, 780, 823
 - — superior(es) 100 778—780
 - zygomaticoorbitalis 58 733, 735, 810
- Arteriolae 10
- Atrium cordis dextrum 18 689, 697—700, 707, 710, 712, 717, 718, 858

- — sinistrum 20 **689, 697–699, 702, 707, 710, 712, 718, 858**
- Auricula atrii dextra 18 **696, 699, 700, 705, 711, 716–718, 723**
- — sinistra 21 **696, 702, 703, 705–707, 711, 716, 723**
- Basis cordis 12 **697**
- Bifurcatio aortae 85 **762, 771, 858**
- carotidis 52 **733–735**
- trunci pulmonalis 40 **723**
- Bulbus aortae 48 **760**
- inferior v. jugularis interna 128 **803, 805**
- superior v. jugularis interna 127 **803**
- Capsula nodi lymphoidei 170
- splenica 199 **863**
- Chorda(e) a. umbilicalis 100 **778**
- tendineae 20, 21 **699, 700, 702, 703, 709, 710**
- Circulus arteriosus cerebri 66
- Cisterna chyli 171 **838, 840**
- Complexus stimulans cordis 28 **710**
- Confluens sinuum 130 **803, 806**
- Conus arteriosus 20 **696, 698, 705, 711, 716, 723**
- Cor 12 **696, 697, 699, 700, 702, 717, 718, 722, 850**
- Cortex nodi lymphoidei 170
- thymi 197
- Crista supraventricularis 20
- terminalis 20 **700**
- Crus dextrum fasciculi atrioventricularis 29 **710**
- sinistrum fasciculi atrioventricularis 29 **710**
- Cuspis(des) anterior valvae atrioventricularis dextrae 20 **700, 704**
- — — sinistrae 21 **702, 704**
- commissurales valvae atrioventricularis sinistrae 21 **704**
- posterior valvae atrioventricularis dextrae 20 **699, 700, 704**
- — — sinistrae 21 **702, 704**
- septalis valvae atrioventricularis 20 **699, 700, 704**
- Ductus arteriosus 192 **858**
- lymphaticus(i) 167
- — dexter 171 **838, 840, 849, 855**
- thoracicus 171 **689, 838, 840, 849, 850**
- venosus 192 **858**
- Endocardium 27 **699, 709**
- Epicardium 24, 40 **699, 700, 702, 709, 716**
- Extremitas anterior splenica 197 **861, 862**
- posterior splenica 197 **861, 862**
- Facies colica splenica 197 **862**
- diaphragmatica (inferior) cordis 15 **697, 698, 709**
- — splenica 197 **861**
- gastrica splenica 197 **862**
- pulmonalis sinistra cordis 15 **696, 698, 709**
- renalis splenica 197 **862**
- sternocostalis (anterior) cordis 15 **696, 698, 709**
- visceralis splenica 197 **862**
- Fasciculus atrioventricularis 29 **710**
- Foramen(ina) ovale cordis 20, 192 **858**
- venarum minimarum 33 **700**
- Fossa ovalis 20 **699, 700, 702, 710**
- Glomus caroticum 52
- Haema (sanguis) 9
- Hilum nodi lymphoidei 170
- splenicum 197 **862**
- Incisura apicis cordis 15 **696**
- Isthmus aortae 50 **696**
- Lacuna(e) lateralis(es) 130 **806, 808**
- Lamina parietalis pericardii serosi 40 **716**
- visceralis pericardii serosi (epicardium) 40 **700, 702, 716**
- Ligamentum arteriosum 40 **697, 711, 712, 723**
- sternopericardiacum 39
- Limbus fossae ovalis 20 **700**
- Linea arcuata mamillaris 35 **719**
- mediana anterior 35 **719**
- Lobuli thymi 197
- thymici accessorii 197
- Lobus thymi 196
- Lunula(e) valvulae(arum) semilunaris(ium) valvae aortae 24 **703**
- — — trunci pulmonalis 20 **701**
- Lympha 9
- Margo dexter cordis 15 **696, 698, 709**
- inferior splenica 197 **861, 862**
- superior splenica 197 **861, 862**
- Medulla nodi lymphoidei 171
- thymi 197
- Musculus(i) papillaris(es) **699, 703, 709, 710**
- — anterior 20, 22 **700, 702, 709**
- — posterior 20, 22 **700, 702, 709**
- — septalis(es) 20 **700**
- pectinati 19, 21 **699, 700, 710**
- Myocardium 24 **699, 700, 702, 705, 706, 709**
- Nodulus(i) lymphoidei splenici 201 **863**
- valvulae(arum) semilunaris(ium) valvae aortae 24 **703**
- — — trunci pulmonalis 20 **701**
- Nodus(i) atrioventricularis 29 **710**
- lymphoideus(ei) 170
- — accessorii 190
- — aortici laterales 178 **840, 842**
- — apicales 185
- — appendiculares 180
- — axillares 185 **838, 840, 849, 852, 854, 855**
- — brachiales 185
- — brachiocephalici 182 **849, 850**
- — bronchopulmonales 182 **849, 850**
- — buccinatorius 190
- — cauales laterales 178
- — centrales 185
- — cervicales (colli) 190 **838**
- — — anteriores 190
- — — — profundi 190
- — — — superficiales 190
- — — laterales 190
- — — — profundi 190 **849, 850**
- — — — inferiores 190
- — — — anteriores 190
- — — — laterales 190
- — — — superiores 190
- — — — anteriores 190
- — — — laterales 190
- — — — superficiales 190 **855**
- — — — coeliaci 179 **846**
- — — — colici dextri 180 **845**
- — — — — medii 180 **845**
- — — — sinistri 180 **845**
- — — — cubitales 185 **854**
- — — — cysticus 179
- — — — epigastrici inferiores 179
- — — — faciales 190
- — — — fibularis 174 **844**
- — — — foraminalis 179
- — — — gastrici 179
- — — — dextri 179
- — — — sinistri 179 **846**
- — — — gastrointestinales dextri 179 **846**
- — — — sinistri 179
- — — — gluteales inferiores 178 **844**
- — — — superiores 178 **844**
- — — — hepatici 179 **846**
- — — — humerales (laterales) 185
- — — — ileocolici 180
- — — — iliacus(i) communes 176 **842, 845**
- — — — — intermedii 176
- — — — — laterales 176 **840**
- — — — — mediales 176
- — — — — externi 178 **838, 840, 842**
- — — — — intermedii 178
- — — — — laterales 178
- — — — — mediales 178
- — — — — internus(i) 178 **840, 842**
- — — — — infraauriculares 190
- — — — — inguinalis(es) profundus(i) 171 **786, 838, 842**
- — — — — superficiales 171 **838**
- — — — — inferiores 171 **841, 842**
- — — — — superolaterales 171 **841, 842**
- — — — — superomediales 171 **841, 842**
- — — — — intercostales 182 **838, 840**
- — — — — interiliaci 178
- — — — — interpectorales 188
- — — — — intraglandulares 190
- — — — — intrapulmonalis(es) 182 **849**
- — — — — jugulares anteriores *vide Nodi cervicales anteriores superficiales*
- — — — — jugulodigastricus 190 **855**
- — — — — juguloomohyoideus 190 **855**
- — — — — juxtaintestinales 180
- — — — — juxtaoesophageales 182 **849**
- — — — — ligamenti arteriosi 182
- — — — — lumbales 178 **846**
- — — — — dextri 178 **840, 845**
- — — — — intermedii 178 **840**
- — — — — sinistri 178 **840, 842**
- — — — — malaris 190
- — — — — mandibularis 190
- — — — — mastoidei 188 **855**
- — — — — mesenterici 180
- — — — — inferiores 180 **845**
- — — — — superiores 180 **845**
- — — — — mesocolici 180

- — nasolabialis 190
 - — obturatorii 178
 - — occipitales 188 **855**
 - — pancreatici inferiores 179
 - — superiores 179
 - — pancreaticoduodenales inferiores 180
 - — superiores 180
 - — paracolici 180
 - — paramammarii 188 **855**
 - — pararectales 178
 - — parasternales 182
 - — paratracheales 182 **849, 850**
 - — (cervicales) 190 **849**
 - — parauterini 178
 - — paravaginales 178
 - — paravesicales 178
 - — parietales 170
 - — parotidei 188 **838**
 - — — profundus 190 **855**
 - — — superficiales 188 **855**
 - — pectorales (anteriores) 185
 - — pericardiaca laterales 182
 - — phrenici inferior(es) 178 **849**
 - — — superior(es) 182 **849**
 - — poplitei 174
 - — — profundus 174 **844**
 - — — superficiales 174 **843**
 - — preaortici 178 **840**
 - — preauriculares 190
 - — precaecales 180
 - — precavales 178
 - — prelaryngei 190
 - — prepericardiales 182
 - — pretracheales 190 **849**
 - — prevertebrales 182
 - — prevesicales 178
 - — promontorii 176 **842**
 - — pylorici 179 **846**
 - — rectales superiores 180 **845**
 - — regionales 170
 - — retroaortici 178 **840**
 - — retrocaecales 180
 - — retrocavales 178
 - — retropharyngeales 190
 - — retropylorici 179
 - — retrovesicales 178
 - — sacrales 178 **840**
 - — sigmoidei 180 **845**
 - — splenici (lienalis) 179 **846**
 - — subaortici 176
 - — submandibulares 190 **838, 855**
 - — submentalis(es) 190 **855**
 - — subpylorici 179
 - — subscapulares (posteriores) 185
 - — superiores centrales 180
 - — supraclaviculares 190
 - — suprapyloricus 179
 - — supratrochleares 185
 - — thyroidei 190
 - — tibialis anterior 174
 - — — posterior 174 **844**
 - — tracheobronchiales 182
 - — — inferiores 182 **849**
 - — — superiores 182 **849**
 - — vesicales laterales 178
 - — viscerales 170
 - — sinuatralis 28 **710**
- Organa lymphoidea** 196
- Ostium(a) aortae** 21 **704, 719**
- atrioventriculare dextrum 20 **704, 719**
 - — sinistrum 21 **704, 719**
 - sinus coronarii 32 **699, 700, 710, 712**
 - trunci pulmonalis 20 **704, 719**
 - venae(rum) cavae inferioris 19 **699, 700**
 - — superioris 19 **700**
 - — pulmonalis(ium) 21 **699, 710**
- Pars abdominalis aortae** 85 **732, 762, 763, 770, 771, 779, 780, 783, 787, 800, 819, 823, 858**
- ascendens aortae 48 **696, 711, 716, 717, 723, 732, 746, 760**
 - atlantica a. vertebralis 66 **737**
 - descendens aortae 51 **688, 696, 732, 746, 858**
 - intracranialis a. vertebralis 66 **737**
 - membranacea septi interventricularis 27 **699**
 - muscularis septi interventricularis 27 **698, 699, 709**
 - postcommunicalis(es) a.(aa.) cerebri anterioris(es) 61 **742, 743**
 - — — posterioris 65 **742**
 - precommunicalis(es) a.(aa.) cerebri anterioris(es) 61 **742**
 - — — posterioris 65 **742**
 - prevertebralis a. vertebralis 66 **737, 746**
 - thoracica aortae 82 **732, 760, 761, 800, 802, 849**
 - transversaria a. vertebralis 66 **737, 746**
- Penicilli** 201 **863**
- Pericardium** 38 **716, 720, 723**
- fibrosum 40 **720**
 - serosum 40 **716, 720**
- Placenta** 192 **858**
- Plexus lymphaticus(i)** 170
- axillaris 188
 - vasculosus 10
 - venosus(i) areolaris 143 **812**
 - — basilaris 132 **806**
 - — canalis n. hypoglossi 133 **806**
 - — caroticus internus 133
 - — foraminis ovalis 133 **806**
 - — pampiniformis 149 **779, 823**
 - — pharyngeus 139 **811**
 - — prostaticus 152 **779**
 - — pterygoideus 138 **803, 810**
 - — rectalis 152 **824, 837**
 - — sacralis 152 **801, 802, 819, 822**
 - — suboccipitalis 126
 - — thyroideus impar 126 **719, 802, 805**
 - — uterinus 152 **823**
 - — vaginalis 152 **823**
 - — vertebralis(es) **835—837**
 - — — externus(i) 165 **803**
 - — — — anterior 165 **836**
 - — — — posterior 166 **805, 836**
 - — — — internus(i) anterior 166 **835, 836**
 - — — — posterior 166 **835, 836**
 - — vesicalis 152 **779, 823**
- Plica venae cavae sinistrae** 40 **720**
- Pulpa alba** 201 **863**
- rubra 201 **863**
 - splenica 199
- Ramus(i) (arteriae(arum))**
- accessorius a. meningee mediae **740**
 - acetabularis a. circumflexae femoris medialis 109 **732, 787**
 - — — obturatoriae 100 **787**
 - acromialis a. suprascapularis 68 **746, 747**
 - — — thoracoacromialis 69 **732, 734, 735, 746, 750**
 - anastomoticus a. meningee mediae cum a. lacrimale 57
 - — — lacrimalis cum a. meningea media 59
 - anterior a. obturatoriae 100 **787**
 - — — pancreaticoduodenalis inferioris 89 **765**
 - — — recurrens ulnaris 77 **753, 755, 800**
 - — — renalis 95 **772**
 - articularis(es) a. descendens genus 109 **785, 790, 792, 798, 830, 833**
 - ascendens a. circumflexae femoris lateralis 109 **732, 775, 783, 785, 787, 833**
 - — — — medialis 107 **787**
 - — — — ilium profundae 97
 - — — segmentalis anterioris 42
 - — rami superficialis a. transversae colli 68
 - atrialis(es) a. coronariae dextrae **711**
 - — anastomoticus a. coronariae sinistrae 31 **712**
 - — intermedius a. coronariae dextrae 30 **711**
 - — — — sinistrae 31 **712**
 - auricularis(es) anterior(es) a. temporalis superficialis 58 **733**
 - — a. auricularis posterioris 56 **735**
 - — — occipitalis 56 **735**
 - basalis tentorii partis cavernosae a. carotis interna 59
 - bronchiales a. thoracicae interna 68
 - — partis thoracicae aortae 85 **760**
 - calcaneus(i) a. fibularis 114 **793, 829, 831**
 - — — tibialis posterioris 114 **792, 793, 829, 830**
 - calcarinus a. occipitalis medialis 66 **743**
 - capsulae interna a. choroideae anterioris 61
 - carpalis dorsalis a. radialis 76 **747, 754, 758, 759**
 - — — — ulnaris 78 **754, 758, 759, 800**
 - — — palmaris arteriae radialis 76 **747, 752, 753, 757, 759, 800, 816**
 - — — — ulnaris 78 **747, 753, 757, 759, 800, 816**
 - caudae nuclei caudati a. choroideae anterioris 61
 - chiasmaticus a. communicantis posterioris 66
 - choroideus(i) posterior(es) lateralis(es) a. cerebri posterioris 66 **809**
 - — — medialis(es) a. cerebri posterioris 65 **809**
 - — — ventriculi lateralis a. choroideae anterioris 60
 - — — quarti a. inferioris posterioris cerebelli 67
 - — — tertii a. choroideae anterioris 61
 - cingularis a. callosomarginalis 63 **743**
 - circumflexus a. coronariae sinistrae 31 **711, 712**
 - — fibularis 114 **789**
 - clavicularis a. thoracoacromialis 69 **732, 746**
 - clivales partis cerebrales a. carotis interna 59
 - colicus a. ileocolicis 92
 - collateralis a. intercostalis posterioris 85 **761**
 - communicans a. fibularis 114 **789, 793**
 - coni arteriosi a. coronariae dextrae 30 **711**

- — — — sinistrae 31 **711**
- corporis amygdaloidei a. choroideae anterioris 61
- — callosi dorsalis a. occipitalis medialis 66
- — geniculati lateralis a. choroideae anterioris 61
- corticales *vide Rami terminales*
- costalis lateralis a. thoracicae internae 68
- cricothyroideus a. thyroideae superioris 55
- cutaneus(i) lateralis(es) a. intercostalis posterioris 85 **761**
- — medialis a. intercostalis posterioris 85 **761**
- deltoideus(i) a. profundae brachii 71
- — thoracoacromialis 69 **732, 734, 735, 746, 747, 750, 818**
- dentales a. alveolaris inferioris 57 **736**
- — — superioris anterioris 57
- — — — posterioris 57
- descendens a. circumflexae femoris lateralis 109 **732, 775, 783, 785, 787, 790, 833**
- — — occipitalis 56 **734, 736**
- — — segmentalis anterioris 42
- — rami superficialis a. transversae colli 68
- dexter a. hepaticae propriae 87 **763, 771**
- dorsalis(es) a.(aa.) intercostalis(es) posterioris(es) 68, 84 **760, 761**
- — — lumbalis 85 **762, 771**
- — — linguae 55 **733**
- duodenales a. pancreaticoduodenalis superioris 88 **764**
- epididymales a. testicularis 97
- frontalis anteromedialis a. callosomarginalis 62 **743**
- — arteriae meningae mediae 57 **733**
- — — temporalis superficialis 58 **733, 736**
- — — intermediomedialis a. callosomarginalis 62 **743**
- — — posteromedialis a. callosomarginalis 63 **743**
- ganglionares trigeminales partis cavernosae a. carotis internae 59
- gastrici a. gastrointestinalis dextrae 88 **763**
- — — sinistrae 89 **763, 764**
- glandularis(es) anterior a. thyroideae superioris 55 **737**
- — arteriae facialis 56 **736**
- — — thyroideae inferioris 68 **737**
- — — lateralis a. thyroideae superioris 55
- — — posterior a. thyroideae superioris 55 **737**
- globi pallidi a. choroideae anterioris 61
- gyri angularis 65 **744**
- helicini a. uterinae 102
- hypothalamicus a. communicantis posterioris 66
- iliacus a. iliolumbalis 97 **732, 762, 775, 787**
- inferior r. profundus a. gluteae superioris 99 **787, 788, 832**
- infrahyoideus a. thyroideae superioris 55 **733**
- inguinales a. pudendae externae profundae 105 **732, 828**
- intercostalis(es) anterior(es) a. thoracicae internae 68 **746, 747, 761, 778, 800**
- intermedius a. hepaticae 88
- interventricularis(es) anterior a. coronariae sinistrae 31 **711**
- — posterior a. coronariae dextrae 30 **712**
- — septales a. coronariae dextrae 30 **712**
- — — — sinistrae 31 **711**
- labialis(es) anteriores a. pudendae externae profundae 105
- — posterioris(es) a. perinealis 105 **780**
- — lateralis a. coronariae sinistrae 31 **711**
- — nasi a. facialis 56 **735, 736**
- — lumbalis a. iliolumbalis 97 **732, 762, 787**
- — malleolaris(es) lateralis(es) a. fibularis 114 **789, 793, 800, 831**
- — — medialis(es) a. tibialis posterioris 114 **789, 792, 793, 800, 830, 831**
- — mammarii laterales a. intercostalis posterioris 85
- — — — thoracicae lateralis 69 **749**
- — — mediales a. thoracicae internae 68 **735, 761**
- — — marginalis dexter a. coronariae dextrae 30 **711**
- — — sinister a. coronariae sinistrae 31 **711, 712**
- — — tentorii partis cavernosae a. carotis internae 59
- mastoideus(i) a. auricularis posterioris 56
- — — occipitalis 56 **733**
- mediastinalis(es) a. thoracicae internae 68 **778**
- — partis thoracicae aortae 85 **760**
- medullares laterales a. inferioris posterioris cerebelli 67
- — mediales a. inferioris posterioris cerebelli 67
- meningeus(i) anterior a. ethmoidalis anterioris 59 **739, 740**
- — arteriae vertebralis 67
- — — occipitalis 56
- — — partis cavernosae a. carotis internae 59
- mentalis a. alveolaris inferioris 57 **733, 736**
- musculares a. vertebralis 67
- mylohyoideus a. alveolaris inferioris 57 **736**
- nasales anteriores laterales a. ethmoidalis anterioris 59 **739**
- nervi(or)um a. communicantis posterioris 66
- — partis cavernosae a. carotis internae 59
- nodi atrioventricularis a. coronariae dextrae 30
- — — — sinistrae 31
- — — sinuatrialis a. coronariae dextrae 30
- — — — sinistrae 31
- nuclei(or)um hypothalami a. choroideae anterioris 61
- — rubri a. choroideae anterioris 61
- obturatorius r. pubici a. epigastricae inferioris 97
- occipitalis(es) a. auricularis posterioris 56 **733, 804**
- — — occipitalis 56 **734**
- occipitotemporalis a. occipitalis medialis 66 **743**
- oesophagealis(es) a. gastricae sinistrae 87 **760, 763, 771**
- — — thyroideae inferioris 68 **737**
- — — partis thoracicae aortae 85 **760, 800**
- omentales a. gastrointestinalis dextrae 88 **763**
- — — sinistrae 89 **764**
- orbitalis a. meningae mediae 57
- ovaricus(i) a. uterinae 102 **780**
- palmaris profundus a. ulnaris 78 **747, 753, 756, 757, 759, 800, 816, 817**
- — superficialis a. radialis 76 **747, 752, 753, 756, 759, 800, 817**
- pancreatici a. pancreaticoduodenalis superioris 88 **764**
- — — splenicae 89 **771**
- paracentralis a. callosomarginalis **743**
- parietalis a. meningae mediae 57 **733**
- — — occipitalis medialis 66 **743**
- — — temporalis superficialis 58 **733, 736**
- parietooccipitalis a. occipitalis medialis 66 **743**
- — — pericallosa 63
- parotidei a. temporalis superficialis 58 **735**
- pectoralis(es) a. thoracoacromialis 69 **732, 735, 746, 747**
- pedunculares a. cerebri posterioris 66
- perforans(tes) arci palmaris profundi 75 **757, 759**
- — — plantaris profundi 117 **795**
- — — a.(aa.) fibularis 114 **793, 798, 799, 831**
- — — metatarsales dorsales 121 **799**
- — — thoracicae internae 68 **735, 746, 761, 778**
- pericardiaci partis thoracicae aortae 85 **760**
- peridetales a. alveolaris inferioris 57
- — — superioris anterioris 57
- — — — posterioris 57
- petrosus a. meningae mediae 57
- pharyngeus(ales) a. palatinae descendens 57
- — — pharyngeae ascendens 56 **733, 737**
- — — thyroideae inferioris 68 **737**
- posterior a. obturatoriae 100 **787**
- — — pancreaticoduodenalis inferioris 89 **765**
- — — recurrens ulnaris 77 **753, 755, 800**
- — — renalis 95 **772**
- — — ventriculi sinistri 31 **712**
- posterolateralis dexter a. coronariae dextrae **712**
- precuneales a. pericallosa 63 **743**
- profundus(i) arteriae circumflexae femoris medialis 109 **785, 788**
- — — gluteae superioris 99 **787, 788**
- — — plantaris medialis 116 **793—795, 829, 830**
- — — transversae colli 69 **732, 733**
- prostatici a. vesicalis inferioris 102
- pterygoideus(i) a. maxillaris 57 **733, 736**
- pubicus a. epigastricae inferioris 97 **732, 787, 800**
- — — obturatoriae 100 **787, 800**
- sacrales laterales a. sacralis medianae 87
- saphenus a. descendens genu 109 **785, 790, 792, 798, 830**
- scrotalis(es) anterior(es) a. pudendae externae profundae 105 **775, 828**
- — — posteriores a. perinealis 105 **779, 781**
- septalis(es) anteriores a. ethmoidalis anterioris 59
- — — posterior(es) a. sphenopalatinae 57 **739**
- septi nasi a. labialis superioris 56
- sinister a. hepaticae propriae 87 **763, 771**
- sinus cavernosi partis cavernosae a. carotis internae 59
- spinalis(es) a.(aa.) cervicalis ascendens 68
- — — iliolumbalis 97 **762**
- — — intercostalis(es) posterioris(es) 68, 84 **761, 800**
- — — lumbalis 85
- — — sacralis lateralis 99 **732, 783**
- — — vertebralis 66 **733, 737**
- splenici a. splenicae 89 **764, 863**
- stapedius a. auricularis posterioris 56
- sternales a. thoracicae internae 68 **746, 761, 778**
- sternocleidomastoideus(i) arteriae carotis externae 56 **735**
- — — thyroideae superioris 55 **733, 737**
- striati 64
- subendocardiales 29 **710**
- subscapulares a. axillaris 69 **750**
- superficialis arteriae circumflexae femoris medialis 109 **785**

- — — gluteae superioris 99 787, 788
- — — plantaris medialis 116 793—795, 829, 830
- — — transversae colli 68 732, 733, 746, 747
- superior r. profundi a. gluteae superioris 99 787, 788, 832
- suprahyoideus a. lingualis 55 733—735, 737
- temporalis(es) anterior(es) a. cerebri medii 64 744
- — — — occipitalis lateralis 66 743
- — — — intermedii a. occipitalis lateralis 66 743
- — — — medius a. cerebri medii 65 744
- — — — posterior(es) a. cerebri medii 65 744
- — — — occipitalis lateralis 66 743
- terminales inferiores a. cerebri medii 64
- — superiores a. cerebri medii 65
- tonsillae cerebelli a. inferioris posterioris cerebelli 67 742
- tonsillaris a. facialis 56 737
- tracheales a. thoracicae internae 68
- — — a. thyroideae inferioris 68 737
- tractus optici a. choroideae anterioris 61
- transversus a. circumflexae femoris lateralis 109 785
- tubarius(i) a. ovaricae 97
- — — uterinae 102 780
- tuberis cinerei a. choroideae anterioris 61
- ureterici a. ductus deferentis 100
- — — ovaricae 97
- — — suprarenalis inferioris 95
- — — testicularis 97 762
- vaginales a. uterinae 102 780
- Ramus(i) (venae(arum))
- dexter v. portae hepatis 152 824
- sinister v. portae hepatis 152 824
- Rete(ia) acromiale 78 735, 751
- arteriosum(a) 10, 78 751
- articulare cubiti 79 751, 754, 755
- — — genus 123 783, 792, 833
- calcaneum 123 789, 792—795, 829, 831
- carpale dorsale 82 747, 754, 758
- lymphocapillaria 167
- malleolare laterale 123 793, 798, 799
- — — mediale 123 793
- mirabile 12
- patellare 123 785, 790, 798, 828
- venosum 10 804, 805, 810, 813—816, 822, 826—828
- — — dorsale manus 139 812, 814, 834
- — — pedis 155 822, 826, 827, 834
- — — plantare 156
- Septum atrioventriculare 16
- interatriale 16 698, 699, 710
- interventriculare 16, 27 698, 699, 709, 710
- Sinus aortae 48 703
- caroticus 52, 59 735
- cavernosus 131 740, 803, 806
- coronarius 32 697, 712
- durae matris 128 806
- intercavernosus(i) 131 740, 806
- nodi lymphoidei 171
- obliquus pericardii 40 718, 720
- occipitalis 131 803, 806, 835
- petrosus inferior 132 803, 806, 808
- — — superior 132 740, 803, 806, 808
- rectus 130 803, 806
- sagittalis inferior 130 803, 806
- — — superior 129 803, 806, 808
- sigmoideus 131 803, 806, 808
- sphenoparietalis 132 806
- splenicus 199 863
- transversus 130 803, 806, 808, 835
- — — pericardii 40 717, 718, 720
- — — trunci pulmonalis 40 723
- — — venarum cavarum 18 700
- Splen 197 763, 764, 824, 846, 861—863
- accessorius 199
- Sulcus(i) coronarius 15 696, 697, 705, 711, 717
- — — interventricularis anterior 15 696, 705—707, 709, 711, 716, 717, 723
- — — posterior 15 697, 706, 709
- — — terminalis cordis 18 717
- Systema conducente cordis *vide Complexus stimulans cordis*
- Tendo(ines) infundibuli 20
- Thymus 196 693
- Trabecula(e) carnae ventriculi 20, 22 699, 700, 702, 709, 710
- nodi lymphoidei 170
- septomarginalis 20
- splenicae 199 863
- Trigonum(a) fibrosum(a) 25 704
- Truncus brachiocephalicus 50 688, 696, 697, 711, 712, 715—717, 719, 732, 733, 737, 746, 747, 760, 802, 850, 858
- bronchomediastinalis 171, 185
- coeliacus 87 688, 689, 732, 760, 762—765, 771, 800, 819
- costocervicalis 68 688, 733, 737, 746, 747, 760
- intestinalis(es) 171, 180 838, 840
- jugularis 171, 191 838, 840, 850, 855
- linguofacialis 55
- lumbalis 171, 182 838, 840
- lymphatici 167
- pulmonalis 40 688, 689, 696, 698, 701, 702, 706, 711, 715—719, 722, 723, 850, 858
- subclavius 171, 188 838, 840, 854, 855
- thyrocervicalis 68 688, 716, 719, 720, 723, 732, 733, 735, 737, 746, 747, 760, 800
- Tuberculum intervenosum 19 700
- Tunica externa 10, 167 692
- intima 10, 167 692
- media 10, 167 692
- serosa splenica 199 863
- Valva(e) aortae 24 698, 703, 704, 707, 719, 760
- atrioventricularis (tricuspidalis) dextra 20 698, 699, 700, 704, 710
- — — sinistra (mitralis) 21 698, 699, 702, 703, 704, 710
- — — trunci pulmonalis 20 701, 704, 707, 719
- Valvula(e) cordis 704
- foraminis ovalis 21 702
- lymphatica(e) 167 692
- semilunaris anterior valvae trunci pulmonalis 20 701, 704, 705
- — — dextra (coronaria) valvae aortae 24 703, 704
- — — — trunci pulmonalis 20 701, 704, 705
- — — posterior (non coronaria) valvae aortae 24 703, 704
- — — sinistra (coronaria) valvae aortae 24 703, 704
- — — — trunci pulmonalis 20 701, 704, 705
- sinus coronarii 32 699, 700, 710, 712
- venae cavae inferioris 19, 192 700
- venosa 10 692
- Vas(a) anastomoticum(a) 813, 815, 817, 826, 827, 831
- capillaria 10
- collateralia 10
- lymphaticum(a) 9, 167 850
- — — profunda 170 844, 854
- — — superficialia 170 838, 841—843, 852, 853
- lymphocapillaria 10, 167
- sanguinea 9
- sinusoidea 181
- vasorum 10, 167
- Vena(e) anastomotica inferior 134 808
- — — superior 134 808
- angularis 136 803—805, 810
- anterior cerebri 135 809
- — — lobi superioris pulmonis dextri 45
- — — — — sinistri 46
- — — — — apicalis lobi superioris pulmonis dextri 45
- — — — — apicoposterior lobi superioris pulmonis sinistri 46
- — — — — appendicularis 154 766, 770, 824
- — — — — aqueductus cochleae 132
- — — — — vestibuli 132
- — — — — articularis(es) 139 810
- — — — — auricularis(es) anteriores 139
- — — — — posterior 127 803—805, 808, 810
- — — — — auris internae 132
- — — — — axillaris 142 749, 801, 805, 812, 818, 834, 837, 840, 854, 855
- — — — — azygos 123 801, 802, 837, 838, 840
- — — — — basalis 135 806, 809
- — — — — anterior lobi inferioris pulmonis 46
- — — — — communis lobi inferioris pulmonis 45, 46
- — — — — inferior lobi inferioris pulmonis 46
- — — — — superior lobi inferioris pulmonis 46
- — — — — basilica 140 688, 801, 812—815, 817, 818, 834, 852—854
- — — — — antebrachii 142 834
- — — — — basivertebralis(es) 166 836
- — — — — brachiales 142 688, 749, 801, 812, 817, 818
- — — — — brachiocephalica(e) 126 688, 693, 715, 719, 720, 723, 778, 801—803, 805, 812, 834, 837, 838, 840, 854, 855, 858
- — — — — bronchiales 126, 127 802
- — — — — bulbi penis 152 781
- — — — — vestibuli 152
- — — — — canalis pterygoidei 139
- — — — — cardiaca(e) (cordis) anteriores *vide Venae ventriculi dextri anteriores*
- — — — — — — magna 32 711, 712
- — — — — — — media 32 712
- — — — — — — minimae 33
- — — — — — — parva 32 712
- — — — — cava inferior 146 688, 689, 697, 698, 700, 710, 712, 717, 718, 720, 732, 762—764, 770, 775, 780, 801, 802, 819, 822—824, 836—838, 840, 842, 845, 846, 849, 858

- superior 123 688, 689, 693, 696—698, 700, 702, 705, 707, 710, 711, 712, 715—718, 720, 723, 732, 778, 801, 802, 803, 834, 837, 838, 840, 849, 855
- centralis retinae 132
- cephalica 139 688, 749, 801, 804, 805, 812—815, 817, 818, 834, 840, 852—855
- — accessoria 140 812, 813, 834
- — antebrachii 142 834
- cerebelli 136
- cervicalis profunda 127 803
- choroidea inferior 136
- — superior 136 806, 809
- ciliaris(es) 132 740
- circumflexa(e) femoris lateralis(es) 159 801, 833
- — — medialis(es) 159 801, 822, 832
- — humeri posterior 143 751
- — ilium profunda(e) 150 779, 780, 819, 823, 833
- — — superficialis 162 801, 822, 828, 833
- — scapulae 751
- colica dextra 154 824
- — media 154 770, 824
- — sinistra 154 770, 824
- colli profunda *vide Vena cervicalis profunda*
- columnae vertebralis 165
- comitans(tes) arteriae 142
- conjunctivales 132
- cordis 32 711, 712
- corporis callosi dorsalis 136
- — — posterior 136
- cystica 155 824
- digitalis(es) dorsales pedis 155 822, 826
- — palmaris(es) 139 812, 813, 816, 817
- — plantares 155 829
- diploica(e) 132 803, 806, 807
- — frontalis 132 807
- — occipitales 132 807
- — temporalis anterior 132 807
- — — posterior 132 807
- dorsalis(es) linguae 139 811
- — profunda(e) clitoridis 152
- — — penis 152 779, 782, 833
- — superficialis(es) clitoridis 165
- — — penis 165 822, 828
- — scapulae 145 751
- — vv. intercostalium posteriorum 126, 148 835
- emissaria(e) 132
- — condylaris 132 803
- — mastoidea 132 803, 808
- — occipitalis 132 803, 808
- — parietalis 132 803, 806
- encephali 133
- epigastrica(e) inferior(es) 150 778, 779, 801, 819, 823, 837
- — superficialis 162 801, 822, 828, 834, 837
- — superior(es) 127 778, 801, 837
- episclerales 132 740
- ethmoidalis(es) 132 740
- facialis 136 688, 736, 803—805, 810, 811, 834
- faciei profunda 132
- femoralis 158 688, 762, 775, 785, 786, 801, 819, 822, 828, 833, 842
- fibulares 157 822, 830, 831, 844
- frontales 134 808
- gastrica(e) breves 155 824, 862
- — dextra 155 824, 837
- — sinistra 155 824
- gastroenterialis (gastroepiploica) dextra 155 824
- — — sinistra 155 824
- genicularis(es) 158 822
- glutea(e) inferior(es) 152 822, 832, 835
- — superior(es) 152 779, 832, 835
- gyri olfactorii 136
- hemiazygos 123 801, 802, 837, 838, 840
- — accessoria 126 802, 837, 840
- hepatica(e) 149 689, 717, 762, 801, 819, 824, 858
- — dextra 149 819
- — intermedia(e) 149 819
- — sinistra(e) 149 819
- ileales 154 766, 824
- ileocolica 154 824
- iliaca communis 149 688, 770, 779, 780, 785, 801, 802, 819, 822—824, 833, 834, 837, 842
- — externa 150 762, 775, 778—780, 785, 801, 802, 819, 822—824, 833, 840, 842
- — interna 150 775, 779, 785, 801, 802, 819, 822—824, 837
- iliolumbalis(es) 150 801, 802, 822
- inferior(es) cerebelli 136
- — cerebri 134 808
- — vermis 136
- insulares 135 809
- intercapitularis(es) 139, 156 812—814
- intercostalis(es) anteriores 127 801, 812
- — posteriores 126 802, 837, 840
- — superior dextra 126 802
- — — sinistra 127
- — suprema(e) 127 802
- interna(e) cerebri 136 806, 809
- interosae anteriores 854
- interventricularis posterior *vide Vena cardiaca media*
- intervertebrales 126 835
- jejunales 154 766, 824
- jugularis anterior 127 801, 803—805, 810, 834
- — externa 127 688, 715, 801—805, 810, 812, 834
- — interna 127 688, 693, 715, 719, 720, 736, 801—803, 805, 808, 810—812, 838, 840, 849, 850, 854, 855
- labialis(es) anteriores 165
- — inferior(es) 136 803—805
- — posteriores 152
- — superior 136 803, 804, 810
- labyrinthi 132
- lacrimalis 132 740
- laryngea(e) inferior 126
- — superior(es) 139 805
- lienalis *vide Vena splenica*
- lingualis 139 803, 805, 811
- lingularis 46
- lobi medii pulmonis dextri 45
- lumbalis(es) 148 801, 802, 819, 822, 835, 836, 837
- — ascendens(tes) 123, 148 801, 802, 835—837
- magna cerebri 135 803, 806, 809
- marginalis lateralis 155 826, 827, 829
- — medialis 155 826, 830
- maxillaris(es) 138 803, 810
- media profunda cerebri 135 809
- — superficialis cerebri 134 806, 808
- mediana antebrachii 142 812, 813, 815, 834
- — cubiti 141 688, 812, 815, 818, 834, 852, 854
- mediastinales 126, 127 802
- medullae oblongatae 136
- meningeae(e) 139
- — media(e) 138 740, 803
- mesenterica inferior 154 688, 770, 824, 837
- — superior 154 688, 689, 766, 824
- metacarpales dorsales 139 812, 814
- — palmares 142 812, 816
- metatarsales dorsales 155 822, 826, 827
- — plantares 155 829
- musculophrenicae 127
- nasalis(es) externa(e) 136 803—805, 810
- nasofrontalis 136 740, 803, 804, 810
- nuclei caudati 136 809
- obliqua atrii sinistri 32 712
- obturatoria(e) 152 786, 801, 822
- occipitalis(es) 126, 127, 134 803—805, 808, 810
- oesophageales 126, 127 802
- ophthalmica inferior 132 803
- — superior 132 740, 803
- ovarica 149 823
- palatina externa 137 803
- palpebrales 132 805
- — inferiores 136 804
- — superiores 136 804
- pancreatica 155 824
- pancreaticoduodenalis(es) 155 824
- paraumbilicales 155 824, 837
- parietales 134 808
- parotideae 137, 139 803—805
- pectorales 145 801, 812
- pedunculares 136
- perforans(tes) 156, 159 822, 832, 833
- pericardiaca 126, 127 715
- pericardiophrenicae 127, 715
- petrosa 136
- pharyngeae 139 803
- phrenica(e) inferior(es) 149 801, 802, 819
- — superior(es) 126, 801
- pontis 136
- pontomesencephalica 136
- poplitea 158 788, 822, 827, 831, 832, 844
- portae hepatis 152 688, 689, 763, 764, 824, 837
- posterior lobi superioris pulmonis dextri 45
- precentralis cerebelli 136
- prefrontales 133 808
- prepylorica 155 824
- profunda(e) cerebri 135 809
- — clitoridis 152
- — faciei 136 803, 810
- — femoris 159 801, 822, 833
- — linguae 139 811
- — membri inferioris 155
- — — superioris 142
- — penis 152
- pudenda(e) externa(e) 165 801, 822, 828
- — interna 152 779, 781, 822
- pulmonalis(es) 44 688, 717, 723
- — dextra(e) 44 689, 702, 715, 722
- — — inferior 45 697, 705, 707, 712, 718, 720
- — — superior 45 697—699, 705, 707, 710, 712, 718, 720

- sinistra(e) 44 689, 699, 715, 722
- — inferior 46 697, 702, 705, 707, 710, 712, 718, 720
- — superior 46 697, 698, 702, 705, 707, 710, 712, 718, 720
- radiales 142 812, 816, 817, 854
- recessus lateralis ventriculi quarti 136
- rectalis(es) inferior(es) 152 779, 781, 824
- — media(e) 152 779, 823, 824, 837
- — superior 154 770, 779, 824, 837
- renalis(es) 149 688, 689, 801, 819, 820, 824, 858
- retromandibularis 138 688, 736, 803—805, 810
- sacralis(es) lateralis(es) 152 779, 801, 802, 822
- — mediana 149 775, 779, 801, 802, 819, 822, 823
- saphena accessoria 155 822, 828
- — magna 155 688, 762, 775, 801, 822, 826—828, 830—834, 841—843
- — parva 155 822, 827, 830—832, 834, 843
- sclerales 132
- scrotalis(es) anteriores 165 822, 828, 833
- — posterior(es) 152 779, 781
- septi pellucidi anterior 136 806, 809
- — — posterior 136 809
- sigmoideae 154 770, 824
- spinalis(es) 126, 836
- — anteriores 167
- — posteriores 167
- splenica 155 688, 689, 764, 824, 837, 862, 863
- sternocleidomastoidea 139 805
- stylomastoidea 139
- subclavia 143 688, 693, 715, 719, 720, 801—803, 805, 812, 834, 837, 838, 840, 849, 850, 854, 855
- subcostalis 126
- subcutaneae abdominis 127
- sublingualis 139 811
- submentalialis 137 803, 805, 810
- subscapularis(es) 143 749
- superficiales cerebri 133 808
- — membri inferioris 155
- — — superioris 139
- superior(es) cerebelli 136
- — cerebri 133 806
- — lobi inferioris pulmonis 45, 46
- — vermis 136 809
- supraorbitalis 136 804, 810
- suprarenalis(es) 149 801, 802, 819, 820
- suprascapularis 127 751, 801, 803, 805, 812
- supratrochlearis 136 803—805, 810
- temporalis(es) 134
- — media 138 804, 810
- — profunda(e) 138 810
- — superficialis(es) 138 803—806, 810, 834
- testicularis(es) 149 801, 819, 820
- thalamostriata(e) inferiores 136 809
- — superior (terminalis) 136 806, 809
- thoracica(e) interna(e) 127, 715, 720, 778, 801, 803, 812, 834, 837
- — lateralis(es) 143 749, 801, 812
- thoracoacromialis 145 801, 805, 812
- thoracoepigastrica(e) 143 749, 801, 812, 834, 837
- thymicae 127 715
- thyroidea(e) inferior(es) 126, 802, 803, 805, 811
- — media(e) 139 803, 805, 811
- — superior(es) 139 719, 803, 805, 811
- tibiales anteriores 157 688, 822, 830, 831
- — posteriores 157 688, 822, 829, 830, 831, 844
- tracheales 127
- transversa(e) cervicis (colli) 127 751, 801, 803, 805, 812
- — faciei 138 803, 804, 810
- trunci encephali 136
- tympanicae 139
- ulnares 142 812, 816, 817, 854
- umbilicalis 192 858
- uncalis 135
- uterinae 152
- venticularis inferior 136
- ventriculi dextri anteriores 33 711
- — sinistri posterior 32 712
- vertebralis 126 803, 835
- — accessoria 127 803
- — anterior 126 803
- vesicales 152 779
- vorticiosa(e) 132 740
- Ventriculus dexter 20 689, 696—701, 704—707, 709—712, 716, 717, 723, 732, 801, 858
- sinister 21 689, 696—699, 702—707, 709—712, 716, 723, 732, 801, 858
- Venulae 10
- Vortex cordis 27 705—707

Учебное пособие

СИНЕЛЬНИКОВ Рафаил Давидович
СИНЕЛЬНИКОВ Яков Рафаилович
СИНЕЛЬНИКОВ Александр Яковлевич

АТЛАС АНАТОМИИ ЧЕЛОВЕКА

В 4-х томах

Том третий

Редакторы *М. Г. Фомина, Н. Б. Богданова*
Художники *В. В. Иванов, В. А. Казьмин, Н. В. Стахеева, В. С. Тихомирова*
Художественный редактор *В. В. Костюхин*
Компьютерная верстка *А. В. Дятлов*

Налоговая льгота — общероссийский классификатор продукции ОК-005-93, том 2; 953000 — книги, брошюры.

Подписано в печать 01.12.19. Формат 60 × 90 1/8. Печать офсетная. Гарнитура Ньютон.

Усл. печ. л. 27,00. Уч.-изд. л. 27,20. Доп. тираж 1 000 экз. Изд. № 52. Заказ №

ООО «РИА «Новая волна».

111141, г. Москва, 1-й пр-д Перова Поля, д. 11А.

Тел. (495) 306-07-59, факс (495) 306-29-57.

Интернет/Home page — www.newwave.msk.ru

Электронная почта/E-mail — sales@newwave.msk.ru

Издатель Умеренков.