

АТЛАС
АНАТОМИИ
ЧЕЛОВЕКА

Р. Д. СИНЕЛЬНИКОВ
Я. Р. СИНЕЛЬНИКОВ
А. Я. СИНЕЛЬНИКОВ

АТЛАС АНАТОМИИ ЧЕЛОВЕКА

В четырех томах

Под общей редакцией
доктора медицинских наук, профессора А.Г. Цыбулькина

Издание восьмое, переработанное

Москва
Новая волна
Издатель Умеренков
2018

Р. Д. СИНЕЛЬНИКОВ
Я. Р. СИНЕЛЬНИКОВ
А. Я. СИНЕЛЬНИКОВ

АТЛАС АНАТОМИИ ЧЕЛОВЕКА

Том второй

*Учение о внутренностях
и эндокринных железах*

Москва
Новая волна
Издатель Умеренков
2018

УДК 611+611.1/.8(075.8)(084.42)
ББК 28.706
С38

Научный редактор д-р мед. наук, проф. А. Г. Цыбульский

Синельников Р. Д., Синельников Я. Р., Синельников А. Я.
С38 Атлас анатомии человека: Учеб. пособие: В 4 т. Т. 2. — 8-е изд., перераб. — М.: РИА «Новая волна»: Издатель Умеренков, 2018. — 272 с.: ил.

ISBN 978-5-7864-0278-1 (Новая волна)
ISBN 978-5-94368-070-0 (Изд. Умеренков)

Во втором томе рассматриваются учение о внутренностях — пищеварительной, дыхательной, мочевой и половых системах, а также эндокринные железы. Приводятся сведения о развитии и возрастных особенностях органов и систем. Иллюстративный материал представлен рисунками препаратов, специально подготовленных для атласа, и рентгенограммами. Анатомические термины даны в соответствии с Международной анатомической терминологией (М., Медицина, 2003), не вошедшие в нее приводятся в авторской редакции.

Предназначается для студентов медицинских вузов и специалистов различного медицинского профиля.

УДК 611+611.1/.8(075.8)(084.42)
ББК 28.706

ISBN 978-5-7864-0278-1 (т. 2) (Новая волна)
ISBN 978-5-94368-070-0 (т. 2) (Изд. Умеренков)
ISBN 978-5-7864-0297-2 (Новая волна)
ISBN 978-5-94368-068-7 (Изд. Умеренков)

© Синельников Р. Д., Синельников Я. Р., Синельников А. Я., 2018
© Оформление. ООО «РИА «Новая волна», 2018
© Оформление. Издатель Умеренков, 2018

Учебное пособие

СИНЕЛЬНИКОВ Рафаил Давидович
СИНЕЛЬНИКОВ Яков Рафаилович
СИНЕЛЬНИКОВ Александр Яковлевич

АТЛАС АНАТОМИИ ЧЕЛОВЕКА

В 4-х томах

Том второй

Редактор *Н. А. Литвина*

Художники *В. В. Иванов, В. А. Казьмин, Н. В. Стахеева, В. С. Тихомирова*

Компьютерная верстка *Т. С. Прокуратова*

Корректор *Н. Б. Богданова*

Налоговая льгота — общероссийский классификатор продукции ОК-005-93, том 2; 953000 — книги, брошюры.

Подписано в печать 25.05.18. Формат 60 x 90 1/8. Печать офсетная. Гарнитура Ньютон.

Усл. печ. л. 34,00. Уч.-изд. л. 29,28. Тираж 2 000 экз. Изд. № 70. Заказ №

ООО «РИА «Новая волна».

11141, г. Москва, 1-й пр-д Перова Поля, д. 11А.

Тел. (495) 306-07-59, факс (495) 306-29-57.

Интернет/Home page — www.newwave.msk.ru

Электронная почта/E-mail — sales@newwave.msk.ru

Издатель Умеренков

Оглавление

Список сокращений	6	Топография желчных протоков	91
		Поджелудочная железа	92
		Брюшина	95
		Брюшинный покров и брюшинные складки	98
		Развитие и возрастные особенности пищеварительной системы	110
		Дыхательная система	118
		Нос	119
		Полость носа	119
		Околоносовые пазухи	120
		Гортань	126
		Хрящи гортани	126
		Соединения хрящей гортани	129
		Мышцы гортани	135
		Полость гортани	140
		Трахея и главные бронхи	144
		Легкие	147
		Внешнее строение легких	147
		Внутреннее строение легких	153
		Бронхолегочные сегменты	154
		Границы легких	162
		Плевра	163
		Средостение	167
		Развитие и возрастные особенности дыхательной системы	169
		Мочевая и половые системы	171
		Мочевая система	171
		Почки	171
		Скелетотопия и синтопия почек	180
		Мочеточники	180
		Мочевой пузырь	183
		Синтопия мочевого пузыря	185
		Половые системы	186
		Мужские половые органы	186
		Внутренние мужские половые органы	186
		Яички	186
		Придаток яичка	186
		Семенные канатики	189
		Семявыносящие протоки	191
		Семенные железы	191
		Простата	192
		Зональная анатомия простаты	196
		Бульбоуретральные железы	197
		Наружные мужские половые органы	197
		Половой член	197
		Мужской мочеиспускательный канал	200
		Мошонка	204
		Мочеполовая брюшина мужчины	205
		Женские половые органы	205
		Внутренние женские половые органы	205
		Яичники	205
		Маточные трубы	208
Пищеварительная система	12		
Полость рта	14		
Преддверие рта	14		
Собственно полость рта	15		
Небо	15		
Мышцы мягкого неба и зева	17		
Язык	19		
Мышцы языка	20		
Скелетные мышцы языка	20		
Собственные мышцы языка	21		
Слизистая оболочка языка	22		
Слизистая оболочка дна полости рта	26		
Железы рта	26		
Большие слюнные железы	26		
Околоушная железа	26		
Поднижнечелюстная железа	26		
Подъязычная железа	27		
Малые слюнные железы	27		
Зубы	28		
Молочные зубы	32		
Постоянные зубы	35		
Глотка	42		
Стенки глотки	42		
Полость глотки	43		
Окологлоточные пространства	49		
Пищевод	51		
Желудок	54		
Топография желудка	61		
Тонкая кишка	63		
Двенадцатиперстная кишка	64		
Топография двенадцатиперстной кишки	67		
Брыжеечная часть тонкой кишки	67		
Топография брыжеечной части тонкой кишки	68		
Толстая кишка	68		
Слепая кишка	68		
Ободочная кишка	69		
Строение стенок слепой и ободочной кишок	75		
Прямая кишка	75		
Строение стенки прямой кишки	76		
Топография толстой кишки	80		
Печень	81		
Строение печени	86		
Топография и синтопия печени	89		
Желчный пузырь	89		
Строение стенки желчного пузыря	90		
Топография желчного пузыря	90		
Желчные протоки	90		

Матка	210	Мышцы диафрагмы таза	232
Придатки яичников	213	Фасция таза	237
Влагалище	213		
Наружные женские половые органы	214	239–257 ЭНДОКРИННЫЕ ЖЕЛЕЗЫ — GLANDULAE ENDOCRINAE	
Лобок	214	Щитовидная железа	241
Большие половые губы	214	Околощитовидные железы	243
Малые половые губы	214	Эндокринная часть поджелудочной железы	246
Преддверие влагалища	215	Надпочечники	247
Луковица преддверия	215	Эндокринная часть половых желез	249
Большие и малые железы преддверия	216	Гипофиз	251
Клитор	216	Шишковидная железа	254
Женский мочеиспускательный канал	217	Развитие и возрастные особенности эндокринных желез	256
Мочеполовая брюшина женщины	217		
Развитие и возрастные особенности органов мочевой и половых систем	219	<i>Предметный указатель</i>	258
Промежность	225	<i>Index terminorum</i>	266
Мочеполовая область	227		
Мышцы мочеполовой области	228		
Диафрагма таза	232		

СПИСОК СОКРАЩЕНИЙ

A., a.	— arteria	— артерия	Rr., rr.	— rami	— ветви
Aa., aa.	— arteriae	— артерии	V., v.	— vena	— вена
Gl., gl.	— glandula	— железа	Vv., vv.	— venae	— вены
Gll., gll.	— glandulae	— железы	s.	— seu, sive	— или
Lig., lig.	— ligamentum	— связка	L1, L2, L3...	— nervus lumbalis 1, 2, 3...	— пояснич- ный нерв 1, 2, 3...
Ligg., ligg.	— ligamenta	— связки	S1, S2, S3...	— nervus sacralis 1, 2, 3...	— крестцо- вый нерв 1, 2, 3...
M., m.	— musculus	— мышца	T1, T2, T3...	— nervus thoracicus 1, 2, 3...	— грудной нерв 1, 2, 3...
Mm., mm.	— musculi	— мышцы			
N., n.	— nervus	— нерв			
Nn., nn.	— nervi	— нервы			
R., r.	— ramus	— ветвь			

**УЧЕНИЕ
О ВНУТРЕННОСТЯХ
СПЛАНХНОЛОГИЯ
*SPLANCHNOLOGIA***

Внутренностями, viscera (греч. splanchna), называются органы, расположенные преимущественно в полостях шеи, груди, живота и таза, обеспечивающие обменные процессы с внешней средой и выполняющие различные растительные функции: питание, дыхание, выделение и размножение (рис. 1–4). Внутренности объединяются в си-

стемы по функциональному и топографо-анатомическому признакам, и их развитие и дифференцировка находятся под единым для каждой системы генетическим контролем. Каждый орган имеет особое строение и функции и вместе с другими органами данной системы участвует в ее функционировании.

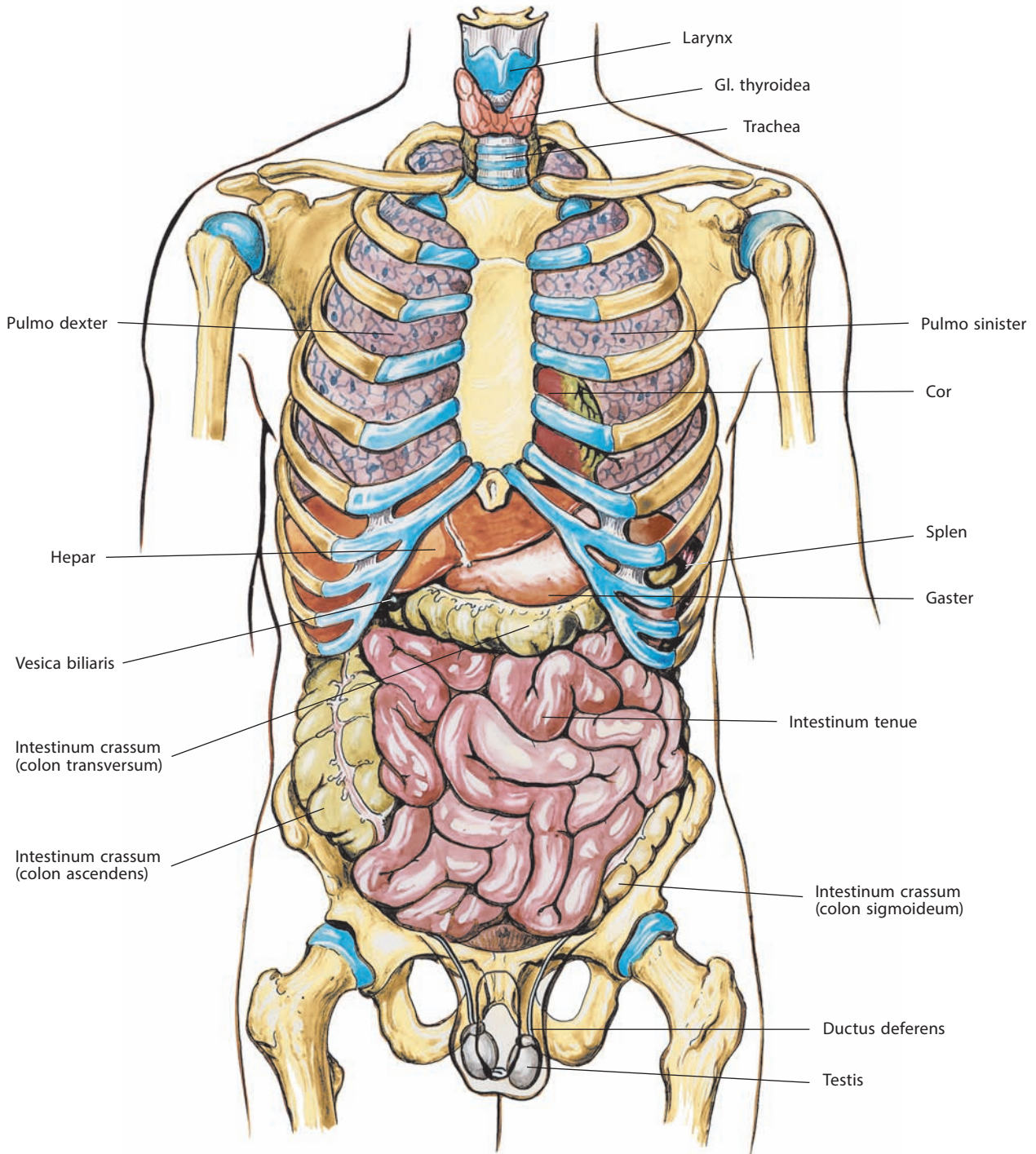


Рис. 1. Положение внутренностей, viscera, в грудной и брюшной полостях мужчины (полусхематично). Вид спереди

Различают пищеварительную, дыхательную, мочевую и половую системы (последние две часто объединяют в мочеполовой аппарат).

Некоторые органы входят в состав разных систем. Так, например, глотка является органом как пищеварительной, так и дыхательной системы, а мужской мочеиспускательный

канал входит в состав мочевой системы и одновременно относится к половой системе.

Общим для всех систем является наличие трубчатых или другой формы полых органов, выстланных изнутри **слизистой оболочкой, tunica mucosa**, которая покрыта эпителием и состоит из соединительнотканной **собственной**

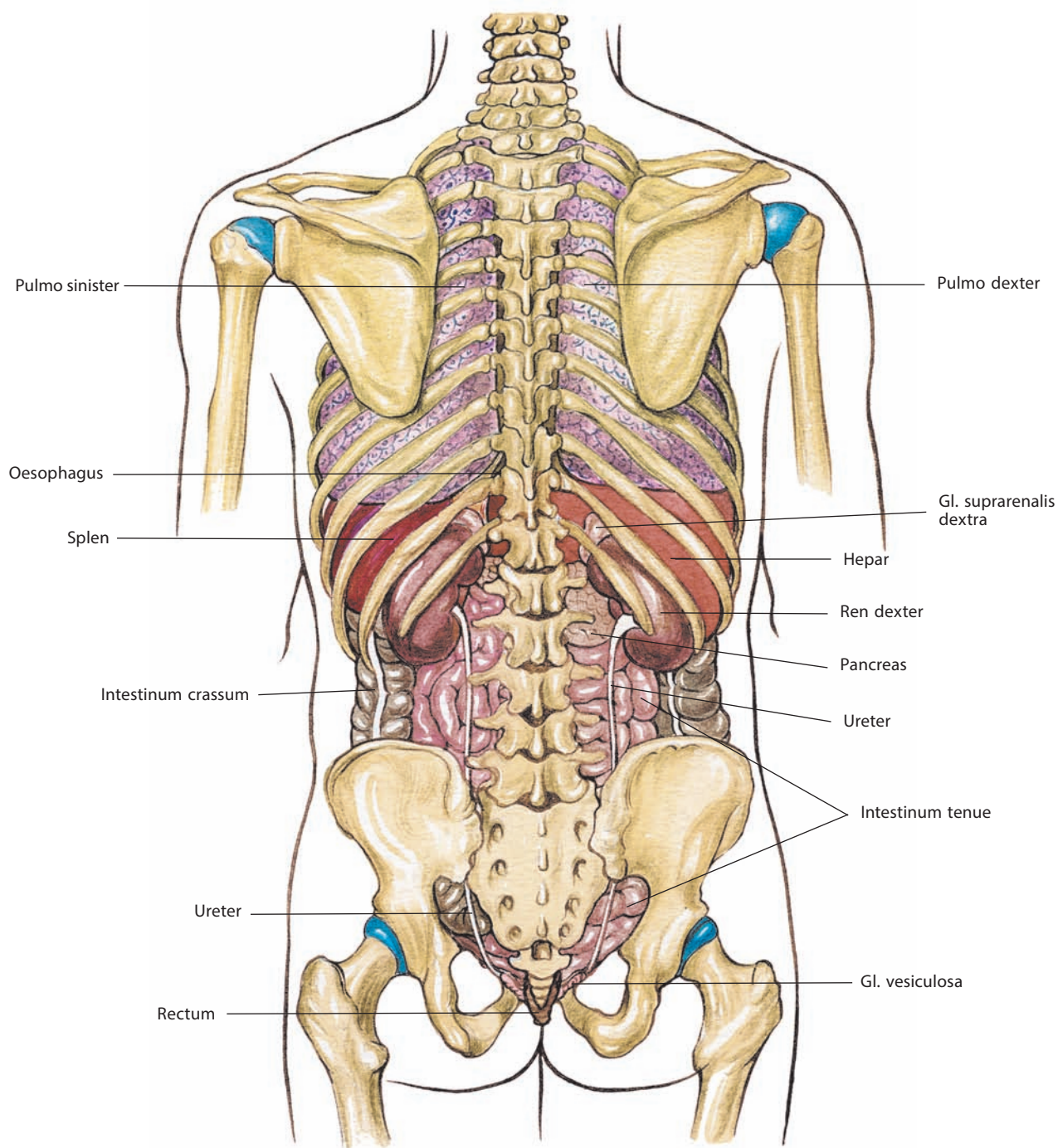


Рис. 2. Положение внутренностей, viscera, в грудной и брюшной полостях мужчины (полусхематично). Вид сзади

пластинки, *lamina propria*, и подлежащей мышечной пластинки, *lamina muscularis*. В толще слизистой оболочки залегает множество разной формы желез, *glandulae*, выделяющих секрет в полость органов. Кнаружи от слизистой оболочки располагается подслизистая основа, *tela submucosa*, а затем — мышечная оболочка, *tunica muscularis*. У большинства

органов последняя образована гладкой мышечной тканью и имеет несколько слоев. Снаружи полые органы могут быть покрыты или серозной оболочкой, *tunica serosa*, или адвентициальной оболочкой, *tunica adventitia*. Между мышечной и серозной оболочками располагается подсерозная основа, *tela subserosa* (см. рис. 6).

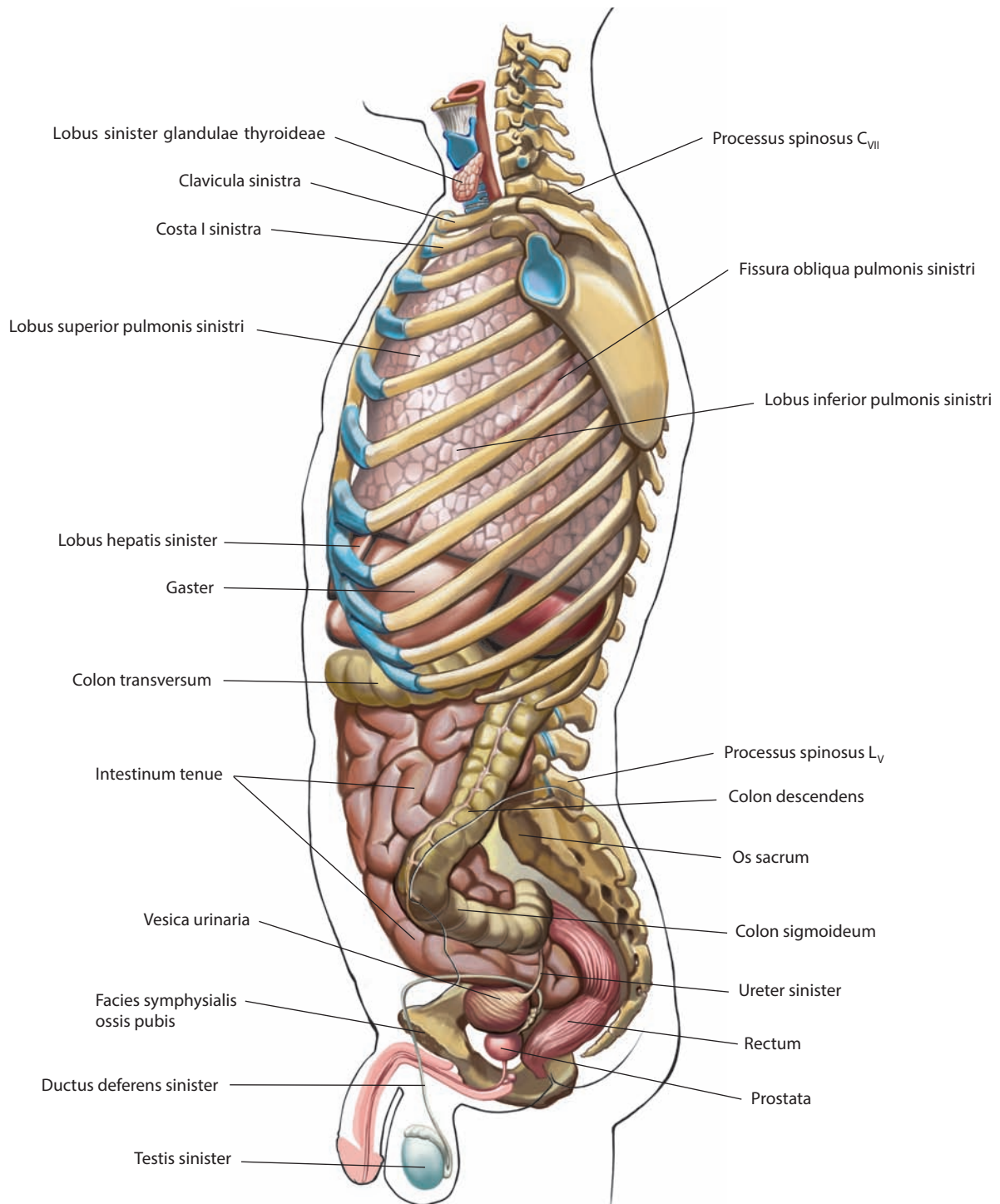


Рис. 3. Положение внутренностей, viscera, в грудной и брюшной полостях мужчины (полусхематично).

Вид слева. Левые тазовая кость, верхняя и нижняя конечности удалены

Указанные слои в каждом органе имеют индивидуальные морфологические особенности, что определяется функцией и расположением органа.

Кроме полых органов к внутренностям относятся также, которые образованы **паренхимой, parenchyma**, — специфической тканью, выполняющей основную функцию органа, и **стромой, stroma**, — опорной тканью, обеспечивающей транс-

порт жидкости к клеткам паренхимы и содержащей нервы и сосуды. Такие органы называются паренхиматозными (легкие, печень, почки, поджелудочная и щитовидная железы, надпочечники и т. д.). Большинство паренхиматозных органов — железы, вырабатывающие секрет. Строма может разделять орган на **доли, lobi**, и **дольки, lobuli**.

Функции всех внутренностей тесно связаны между собой.

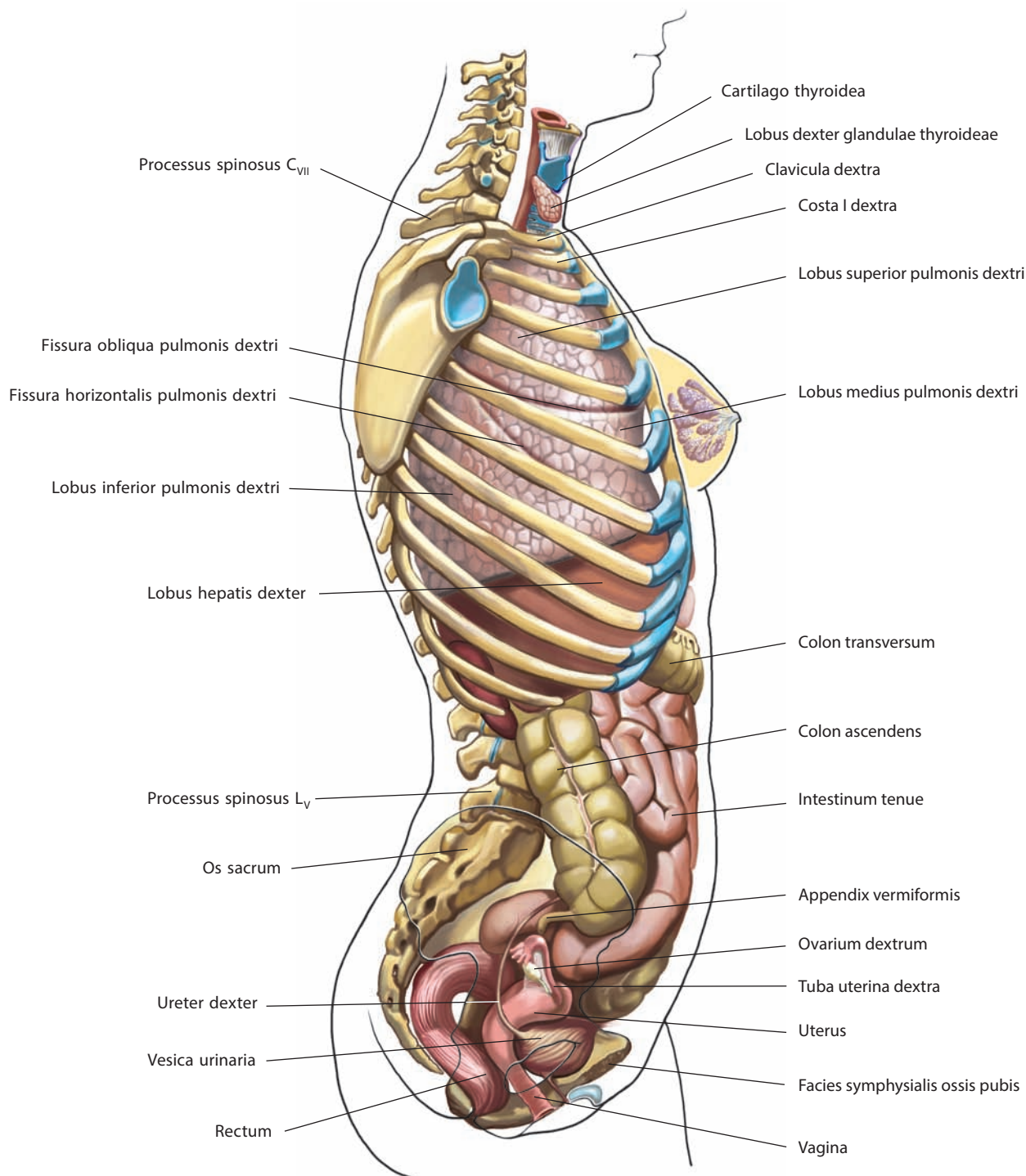


Рис. 4. Положение внутренностей, viscera, в грудной и брюшной полостях женщины (полусхематично). Вид справа. Правые тазовая кость, верхняя и нижняя конечности удалены

ПИЩЕВАРИТЕЛЬНАЯ СИСТЕМА

Пищеварительная система, *systema digestorium* (рис. 5), представляет собой длинный (8–10 м) канал (трубку), начинающийся ротовой щелью и заканчивающийся задним проходом. На всем протяжении пищеварительный канал отличается неравномерностью диаметра; сужаясь и расширяясь, он образует многочисленные изгибы. Пищеварительную систему составляют органы, обеспечивающие механическую и химическую ферментативную обработку пищи, последующее всасывание расщепленных питательных веществ в кровеносные и лимфатические сосуды и выведение непереваренных остатков пищи наружу.

Первым отделом пищеварительной системы является полость рта, открывающаяся на лице ротовой щелью (ротовым отверстием). За полостью рта следуют: перешеек зева, глотка, пищевод, желудок, тонкая кишка и толстая кишка, которая заканчивается задним проходом. К пищеварительной системе относятся также железы рта (большие и малые слюнные железы), печень и внепеченочные желчные пути, поджелудочная железа (см. рис. 5).

Стенка пищеварительного канала состоит из:

1) слизистой оболочки, в которой расположены различного типа железы, продуцирующие секрет, выделяемый через выводной проток в полость пищеварительного канала. Часть клеток слизистой оболочки синтезирует гормоны и гормоноподобные вещества, которые выделяются непосредственно в кровь. В некоторых отделах пищеварительного канала в слизистой оболочке имеются собственные гладкомышечные волокна и переменное количество лимфоидной ткани, представляющей иммунную систему;

2) подслизистой основы, представленной сетью коллагеновых и эластических волокон;

3) мышечной оболочки, состоящей большей частью из гладкомышечных волокон, но на некоторых участках пищеварительного канала образованной поперечнополосатыми волокнами (глотка, верхняя и частично средняя трети пищевода и заднепроходный, или анальный, канал);

4) адвентициальной оболочки, состоящей из густой сети переплетающихся соединительнотканых волокон, в толще которой проходит большое количество сосудов и нервов;

5) серозной оболочки (брюшины), покрывающей в брюшной полости частично или полностью пищеварительный канал и другие органы пищеварительной системы и отделяющейся от подлежащей ткани соединительнотканной подсерозной основой.

В зависимости от функционального назначения стенка каждого из отделов пищеварительного канала имеет свои анатомические особенности — это главным образом форма и величина складок, количество и строение желез слизистой оболочки, толщина подслизистой основы, направление и концентрация мышечных пучков, степень развития адвентициальной или серозной оболочки (рис. 6). Подробно строение стенки каждого отдела рассматривается при описании отдельных органов.

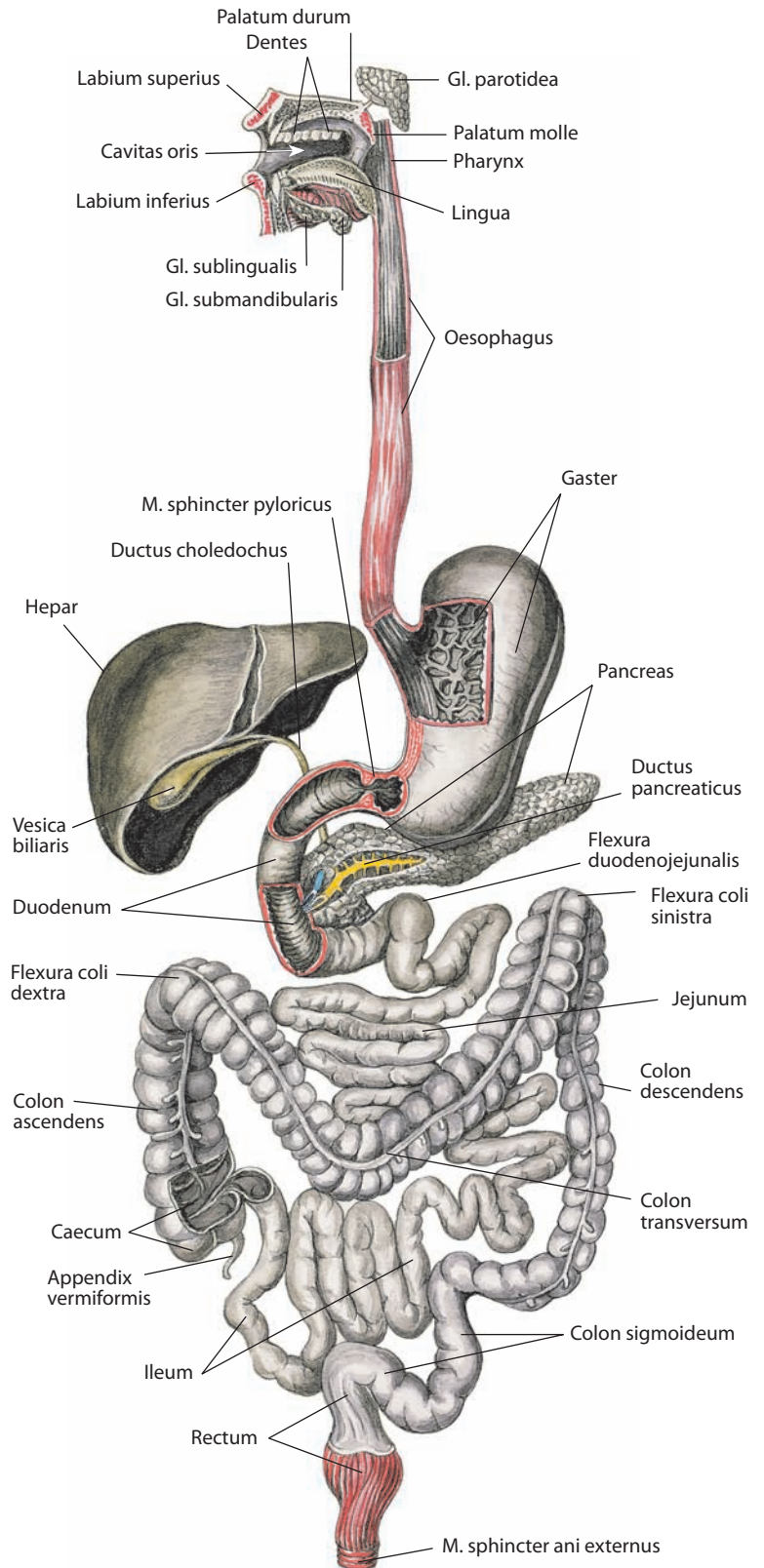


Рис. 5. Пищеварительная система, *systema digestorium* (схема)

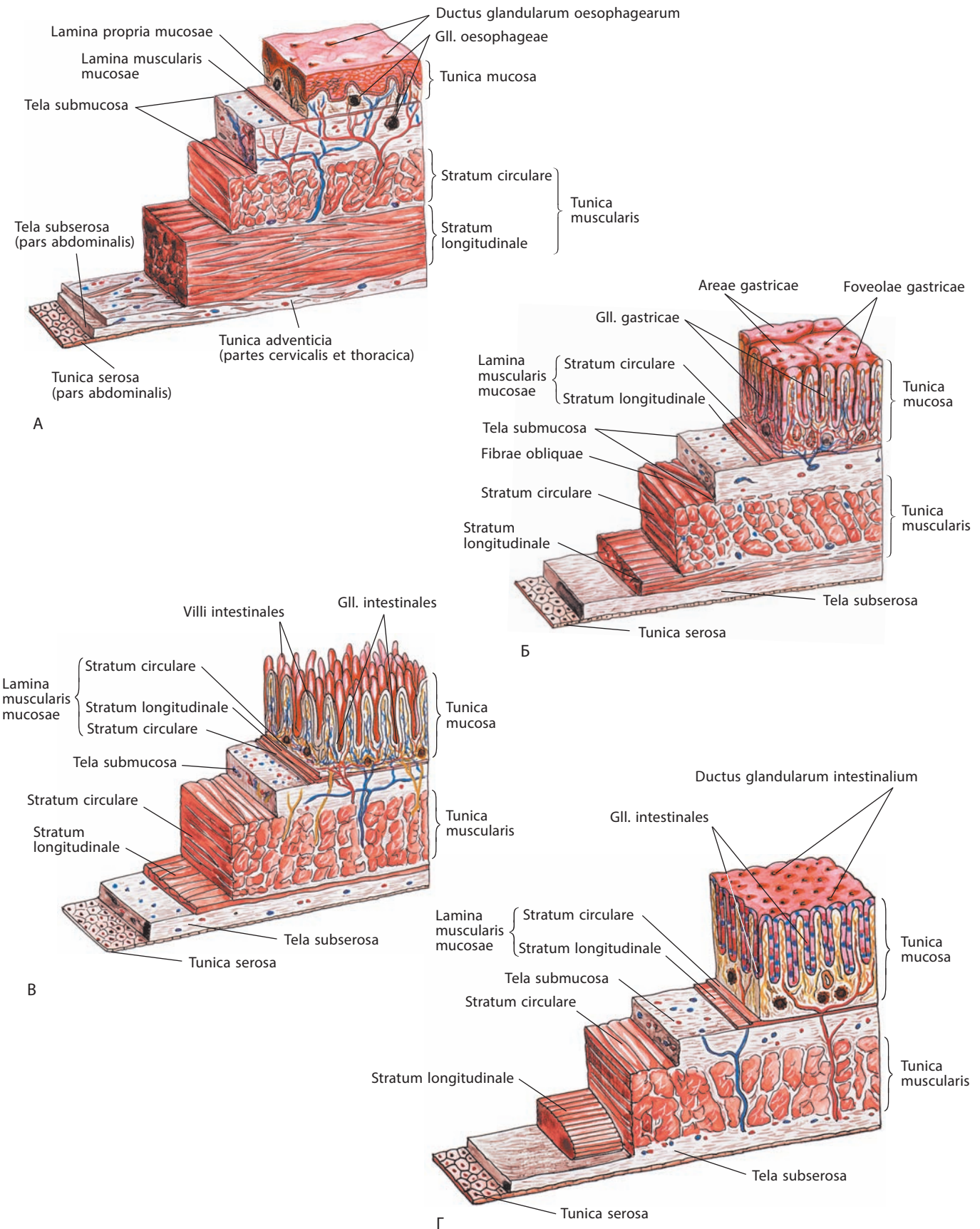


Рис. 6. Строение стенки пищевода (А), желудка (Б), тонкой (В) и толстой (Г) кишки (схема)

ПОЛОСТЬ РТА

Полость рта, *cavitas oris* (см. рис. 5, 7, 8, 13, 14, 46), ограничена спереди губами, по бокам — щеками, сверху — небом, снизу — языком и мышцами, образующими дно полости рта; сзади при посредстве перешейка зева полость рта сообщается с глоткой.

Челюсти с зубами делят полость рта на две части: передненаружную — преддверие рта и задневнутреннюю (кнутри от альвеолярного отростка и альвеолярной части) — собственно полость рта. Обе части при сомкнутых челюстях сообщаются между собой посредством маленьких промежутков между основаниями коронок зубов и больших

промежутков позади последних коренных зубов челюстей. Полость рта изнутри покрыта **слизистой оболочкой рта, *tunica mucosa oris*** (см. рис. 8).

ПРЕДДВЕРИЕ РТА

Преддверие рта, *vestibulum oris* (см. рис. 14, 40, 46, 122), представляет собой щелевидное подковообразное пространство, ограниченное снаружи губами и щеками, изнутри — деснами и рядами зубов, а сзади — *крыловидно-нижнечелюстной складкой, *plica pterygomandibularis** (см. рис. 7).

Губы рта, *labia oris*, — это две, в основном мышечные, складки: **верхняя губа, *labium superius*** (см. рис. 5, 7, 8, 14, 17),

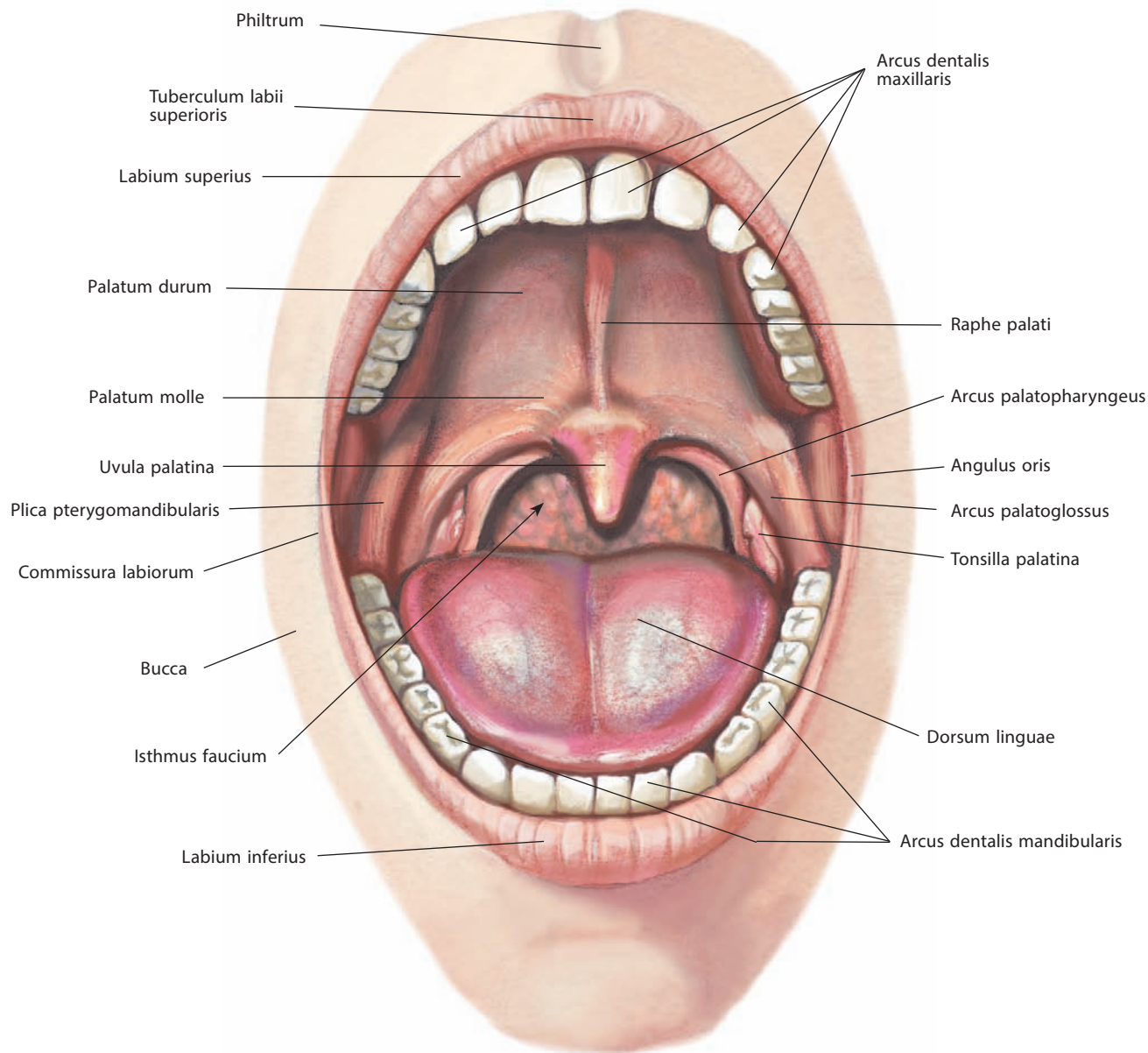


Рис. 7. Полость рта, *cavitas oris*, и перешеек зева, *isthmus faucium*.

Вид спереди

и **нижняя губа, labium inferius** (см. рис. 5, 7, 14, 17). Будучи сомкнутыми, они закрывают ротовое отверстие и ограничивают поперечную **ротовую щель, rima oris** (см. рис. 14), концы которой носят название **углов рта, anguli oris**. В углах рта верхняя и нижняя губы соединяются посредством **спаек губ, commissurae labiorum** (см. рис. 7).

Видимая поверхность губ покрыта кожей. На кожистой поверхности верхней губы по срединной линии находится непарный, ограниченный кожистыми валиками **губной желобок, philtrum**, примыкающий к **бугорку верхней губы, tuberculum labii superioris** (см. рис. 7).

От щек верхняя губа отделена носогубной бороздой. Нижняя губа отграничена от подбородка горизонтально идущей подбородочно-губной бороздой.

В покрове каждой губы выделяют промежуточную часть (участок розового цвета, имеющий тоже кожистый покров, но без рогового слоя).

Поверхность губ, обращенная к зубам, гладкая, влажная, покрыта слизистой оболочкой, переходящей в слизистый покров альвеолярного отростка верхней челюсти и альвеолярной части нижней челюсти — десны.

При переходе в десны слизистая оболочка верхней и нижней губ выстилает верхний и нижний своды преддверия полости рта (переходные складки) и образует две сагиттально-срединные складки: **уздечку верхней губы, frenulum labii superioris**, и **уздечку нижней губы, frenulum labii inferioris** (см. рис. 13).

В подслизистой основе губ залегают в большом количестве **губные железы, glandulae labiales** (см. рис. 17), достигающие величины горошины; выводные протоки этих желез открываются на покрытой слизистой оболочкой поверхности губ.

Толщу губ образуют преимущественно круговая мышца рта и рыхлая соединительная ткань.

Десна, gingiva (см. рис. 13, 19, 122), неглубокой **десневой бороздой, sulcus gingivalis** (см. рис. 8), разделяется на две части: **краевую десну, gingiva marginalis**, или **свободную часть десны, pars libera gingivae**, окружающую шейку зуба, и **альвеолярную десну, gingiva alveolaris**, или **прикрепленную часть десны, pars affixa gingivae**, сростающуюся с альвеолярным отростком (альвеолярной частью) челюстей.

Краевая десна, высотой 0,5–1,5 мм, со стороны, противоположной десневой борозде, ограничена **десневым краем, margo gingivalis**, формирующим в межзубных промежутках **десневые (межзубные) сосочки, papillae gingivales (interdentales)** (см. рис. 8, 20). Между краевой десной и зубом пролегает десневой карман в виде щелевидного пространства глубиной 0,2–2,0 мм. Дно десневого кармана, приблизительно соответствующее десневой борозде, выстлано многослойным плоским неороговевающим **эпителием прикрепления, epithelium junctionale**, переходящим на поверхность зуба и предохраняющим подлежащие ткани от проникновения инфекции.

Альвеолярная десна, высотой около 5 мм, прочно сращена с надкостницей. Под многослойным плоским **эпителием десны, epithelium gingivale alveolare** (см. рис. 21), имеющим признаки орогования, находится собственная соединительнотканная основа.

Десна содержит ряд фиброзных пучков, среди которых выделяется **межзубная связка десны, lig. interdentalis gingivae** (см. рис. 20), соединяющая все зубы одной челюсти в единый зубной ряд.

Иннервация: двигательная — лицевой нерв; чувствительная: верхняя губа — подглазничный нерв (ветвь верхнечелюстного нерва), нижняя губа — подбородочный нерв (ветвь нижнечелюстного нерва), угол рта — щечный, подбородочный нервы (ветви

нижнечелюстного нерва) и подглазничный нерв (ветвь верхнечелюстного нерва).

Кровоснабжение: нижняя и верхняя губные артерии (ветви лицевой артерии), подбородочная ветвь верхнечелюстной артерии. Венозная кровь оттекает по одноименным венам в лицевую вену. Лимфа отводится от центральной части нижней губы в подбородочные лимфоузлы, а от латеральных частей — в поднижнечелюстные лимфоузлы, что имеет значение при метастатическом распространении рака нижней губы.

Щеки, buccae (см. рис. 7), снаружи покрыты кожей, изнутри — слизистой оболочкой рта, между которыми расположена щечная мышца (см. рис. 8, 41, 46).

Подкожная клетчатка, более или менее развитая, утолщена в центральных отделах щеки. Между жевательной и щечной мышцами находится ограниченное скопление жира — **жировое тело щеки, corpus adiposum buccae** (см. рис. 122).

На слизистой оболочке щек открывается несколько протоков **щечных желез, glandulae buccales** (см. рис. 17), тела которых расположены как в подслизистой основе, так и между мышечными пучками щечной мышцы. Железы щеки в области последнего большого коренного зуба (III моляра) называются **молярными железами, glandulae molares**.

На уровне верхнего второго большого коренного зуба на слизистой оболочке каждой щеки имеется **сосочек протока околоушной железы, papilla ductus parotidei** (см. рис. 8), — здесь открывается околоушной проток (см. рис. 8, 46). Слизистая оболочка щек продолжается в десны.

В нижнем отделе щечной области, ближе к ветви нижней челюсти, в толще мягких тканей располагается **околоротовой орган, organum juxtaorale**. Эта анатомическая структура обнаруживается с большой частотой у взрослых и представляет собой конгломерат эпителиальных клеток с большим количеством сосудов и нервных окончаний. Функционально околоротовой орган рассматривается как механорецептор латеральной стенки полости рта и, возможно, височно-нижнечелюстного сустава, связанный с процессом пережевывания пищи.

Иннервация: двигательная — лицевой нерв; чувствительная — щечный нерв (ветвь нижнечелюстного нерва).

Кровоснабжение: лицевая, щечная артерии, поперечная артерия лица (ветви наружной сонной, верхнечелюстной и поверхностной височной артерий соответственно). Венозная кровь обычно оттекает по лицевой вене и поперечной вене лица (притоки внутренней яремной и нижнечелюстной вен соответственно), однако возможны значительные индивидуальные варианты. Лимфа отводится в поднижнечелюстные лимфоузлы.

СОБСТВЕННО ПОЛОСТЬ РТА

Собственно полость рта, cavitas oris propria (см. рис. 40, 122), при сомкнутых челюстях целиком заполнена языком и имеет овальную форму. Ее наружной стенкой является язычная поверхность верхнечелюстной (верхней) и нижнечелюстной (нижней) зубных дуг и десен, верхней — небо, нижней — дно полости рта.

Небо

Верхняя стенка собственно полости рта — **небо, palatum**, делится на твердое и мягкое.

Передняя часть неба — **твердое небо, palatum durum** (см. рис. 5, 7, 14, 15, 18, 40, 46), имеет костную основу — костное небо, которое образовано небными отростками верхних челюстей и горизонтальными пластинками небных костей.

Слизистая оболочка, тесно прилегающая к твердому небу, гладкая, переходит спереди и с боков в десну, сзади — на небный язычок и дужки неба. Посередине слизистой оболочки неба имеется узкая беловатая полоска — **шов неба, raphe palati** (см. рис. 7, 46). На шве, около медиальных резцов, находится небольшая складка — **резцовый сосочек, papilla incisiva** (см. рис. 8, 46), который соответствует резцовому каналу (см. рис. 116, 118).

От шва в поперечном направлении отходит несколько (или одна) слабовыраженных **поперечных небных складок, plicae palatinae transversae (rugae palatinae)** (см. рис. 8, 46). В области шва слизистая оболочка неба тоньше, чем по краям, где между ней и надкостницей расположен тонкий слой слизистых **небных желез, glandulae palatinae** (см. рис. 8, 18, 44, 46).

Образуя два продолговатых скопления, они заполняют пространство между костным небом и альвеолярными отростками верхних челюстей. Слой желез твердого неба утолщается по направлению кзади и без заметной границы переходит в слой желез мягкого неба.

Задняя часть неба — **мягкое небо (небная занавеска), palatum molle (velum palatinum)** (см. рис. 5, 7, 14, 15, 18, 39, 40, 45, 46), образовано в основном мышцами, апоневрозом и слизистой оболочкой, в которой расположены небные железы. В нем различают переднюю горизонтальную часть, являющуюся продолжением твердого неба, и заднюю часть, направляющуюся косо кзади и книзу. Вместе с корнем языка мягкое небо ограничивает перешеек зева. Оно покрыто слизистой оболочкой, которая срастается с хорошо разви-

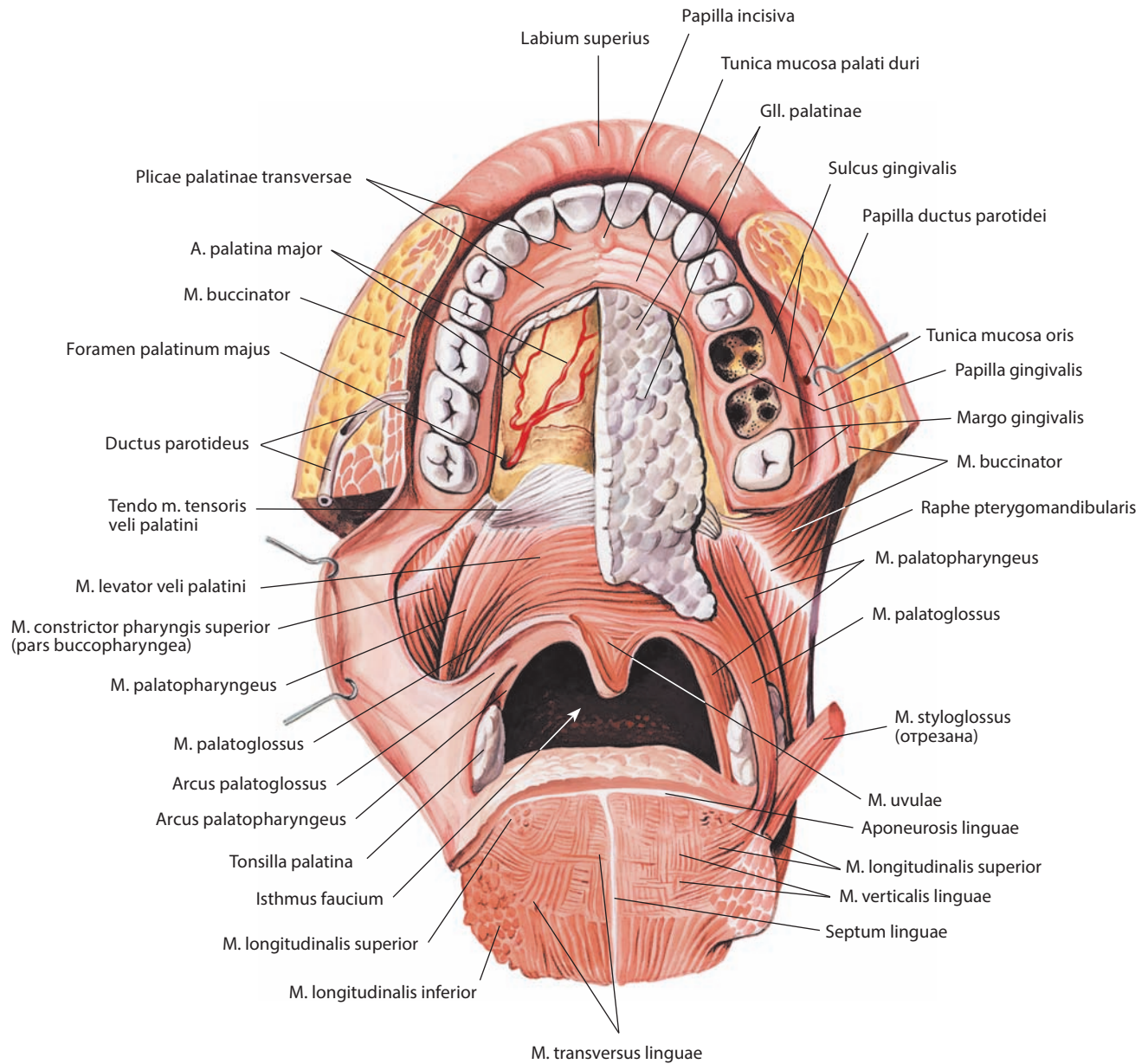


Рис. 8. Полость рта, cavitas oris; небные железы, gll. palatinae; мышцы мягкого неба и зева, mm. palati molli et faucium.
Вид спереди и снизу. Большая часть слизистой оболочки и небные железы справа удалены

тым **небным апоневрозом, aponeurosis palatina** (см. рис. 14), — местом прикрепления мышц мягкого неба. Мягкое небо посередине вытягивается в небольшой, конической формы **небный язычок, uvula palatina** (см. рис. 7, 14, 45, 46); на его передней поверхности видно продолжение шва неба.

С каждой стороны мягкое небо переходит в две дужки. Передняя — **небно-язычная дужка (передняя складка зева), arcus palatoglossus (plica anterior faucium)**, направляется к корню языка, задняя — **небно-глоточная дужка (задняя складка зева), arcus palatopharyngeus (plica posterior faucium)**, переходит в слизистую оболочку боковой стенки глотки (см. рис. 7, 8). Сверху в результате соединения задней поверхности небно-язычной дужки и передней поверхности небно-глоточной дужки образуется **полулунная складка, plica semilunaris** (см. рис. 18, 40), ограничивающая сверху надминдаликовую ямку.

Таким образом, между небными дужками (латерально), мягким небом (сверху) и корнем языка (снизу) формируется пространство, через которое полость рта сообщается с полостью глотки, — **перешеек зева, isthmus faucium** (см. рис. 7, 8, 146), а передний округлый край его в клинике называют **зевом, fauces**.

От задней поверхности небно-язычной дужки отходит тонкая **треугольная складка, plica triangularis** (см. рис. 18), слизистой оболочки, частично покрывающая внутреннюю поверхность небной миндалины. Узкая наверху, она своим широким основанием прикрепляется к боковому краю корня языка. Между задним ее краем и небно-язычной дужкой спереди и небно-глоточной дужкой сзади образуется треугольная **миндаликовая ямка (миндаликовый синус), fossa tonsillaris (sinus tonsillaris)**, на дне которой находится небная миндалина, заполняющая у взрослых всю ямку.

И н е р в а ц и я: большой небный и носонебный нервы (ветви верхнечелюстного нерва), парасимпатическая и симпатическая иннервация от крылонебного и верхнего шейного узлов соответственно.

К р о в о с н а б ж е н и е: нисходящая, большая и малые небные артерии (ветви верхнечелюстной артерии), восходящая небная артерия (ветвь лицевой артерии). Венозная кровь оттекает в лицевую вену по наружной небной вене и в крыловидное сплетение. Лимфа отводится в верхние глубокие шейные лимфоузлы.

Небная миндалина, tonsilla palatina (рис. 9; см. рис. 7, 8, 10, 11, 18, 40), — парное бобовидное образование. Миндалины располагаются с каждой стороны между небно-язычной и небно-глоточной дужками в миндаликовой ямке. Снаружи миндалина имеет фиброзную выстилку — **миндаликовую капсулу, capsula tonsillaris** (см. рис. 9), и граничит со щечно-глоточной частью верхнего констриктора глотки. Внутренняя ее поверхность неровная, с многочисленными круглыми или овальными **миндаликовыми ямочками, fossulae tonsillares** (см. рис. 9, 18), соответствующими **миндаликовым криптам, cryptae tonsillares** (см. рис. 9). Последние являются углублениями эпителиальной выстилки, залегают в веществе небной миндалины. На медиальной поверхности небной миндалины довольно часто определяется наиболее глубокая **миндаликовая (внутриминдаликовая) щель, fissura tonsillaris (intratonsillaris)**, открытая в своей верхней части. В стенках ямочек и крипт заложены многочисленные **лимфоидные узелки, noduli lymphoidei**.

В нормальном состоянии миндалина не выходит за пределы ямки и над ней остается свободное пространство — **надминдаликовая ямка, fossa supratonsillaris** (см. рис. 18).

И н е р в а ц и я: малые небные нервы (ветви верхнечелюстного нерва), глоточное сплетение [миндаликовая ветвь языкоглоточного нерва (IX черепного нерва)].

К р о в о с н а б ж е н и е: миндаликовая ветвь лицевой артерии, восходящая небная артерия (ветвь лицевой артерии) и нисходящая

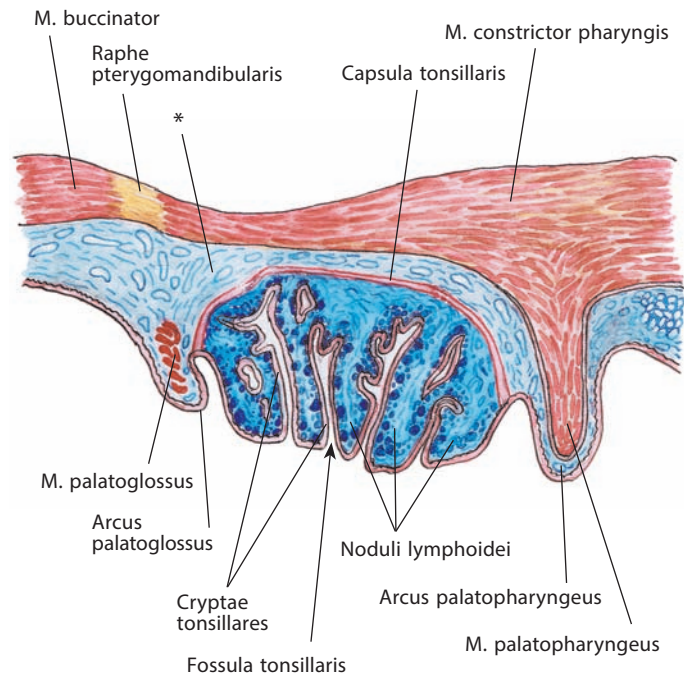


Рис. 9. Небная миндалина, tonsilla palatina.
Поперечный срез

* Околоминдаликовая клетчатка.

небная артерия (ветвь верхнечелюстной артерии). Венозная кровь оттекает по притокам лицевой вены и в крыловидное сплетение. Лимфа отводится в верхние глубокие шейные лимфоузлы, преимущественно в яремно-двубрюшный узел.

Мышцы мягкого неба и зева

Мышцы мягкого неба и зева, mm. palati molli et faucium, выполняют в основном сфинктерную функцию, разделяя дыхательные и пищеварительные пути, и обеспечивают адекватный пассаж пищевого комка из полости рта в полость ротовой части глотки.

1. Мышца, напрягающая небную занавеску, m. tensor veli palatini (см. рис. 8, 10, 41), плоская, треугольная, располагается между медиальной крыловидной мышцей и мышцей, поднимающей небную занавеску. Своим широким основанием начинается от ладьевидной ямки клиновидной кости, перепончатой пластинки хрящевой части слуховой трубы и края ее костной борозды, достигая ости клиновидной кости. Направляясь книзу, переходит в узкое сухожилие, которое, обогнув борозду крыловидного крючка крыловидного отростка и слизистую сумку на нем, рассыпается широким пучком сухожильных волокон в апоневрозе мягкого неба. Некоторые пучки прикрепляются на заднем крае горизонтальной пластинки небной кости, частично сплетаясь с пучками одноименной мышцы противоположной стороны.

Мышца растягивает передний отдел мягкого неба и глоточный отдел слуховой трубы.

И н е р в а ц и я: ветвь нижнечелюстного нерва.

К р о в о с н а б ж е н и е: восходящая небная артерия (ветвь лицевой артерии), нисходящая небная артерия (ветвь верхнечелюстной артерии).

2. **Мышца, поднимающая небную занавеску, m. levator veli palatini** (см. рис. 8, 10, 41, 42, 44), плоская, расположена медиально и кзади от предыдущей. Начинается коротким сухожилием от нижней поверхности пирамиды височной кости, кпереди от наружного отверстия сонного канала, и от хрящевой части слуховой трубы, со стороны нижнемедиальной ее поверхности. Пучки направляются вниз, внутрь, вперед и, расширяясь, входят в мягкое небо, переплетаясь с пучками одноименной мышцы противоположной стороны. Часть пучков прикрепляется к среднему отделу апоневроза неба. Волокна мышцы располагаются медиальнее верхнего констриктора глотки и кпереди от трубно-глоточной мышцы.

Мышца поднимает мягкое небо, сужает глоточное отверстие слуховой трубы. Во время глотания мягкое небо поднимается достаточно высоко и полностью отделяет носовую часть глотки от ротовой.

Иннервация: блуждающий нерв (X черепной нерв), возможно, черепной корешок добавочного нерва (XI черепного нерва) через глоточное сплетение.

Кровоснабжение: восходящая небная артерия (ветвь лицевой артерии), нисходящая небная артерия (ветвь верхнечелюстной артерии).

3. **Мышца язычка, m. uvulae** (см. рис. 8, 10, 18, 44), — это два мышечных пучка, сходящихся к срединной линии

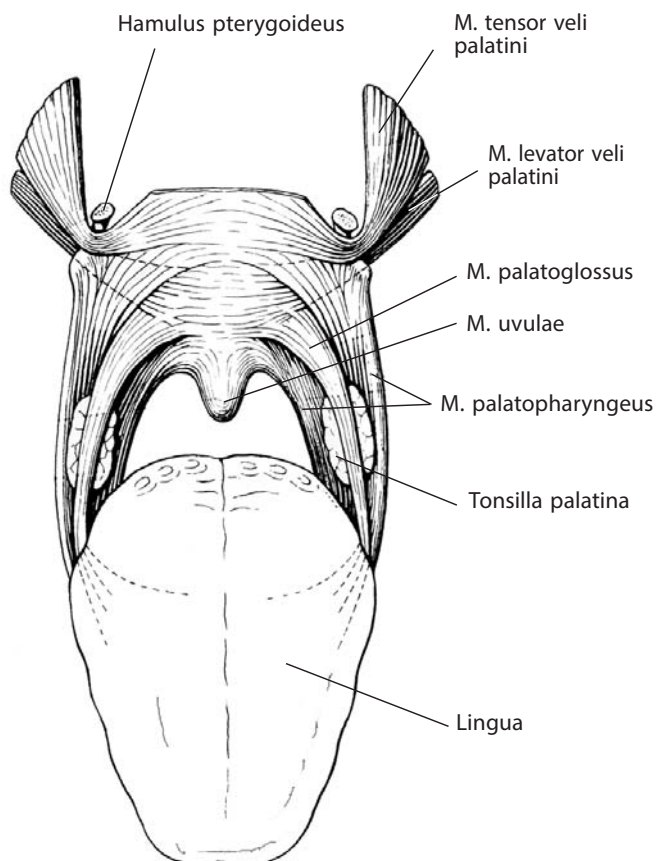


Рис. 10. Мышцы мягкого неба и зева, mm. palati molli et faucium (схема).

Вид спереди

язычка. Постепенное уменьшение количества мышечных волокон обуславливает его коническую форму. Пучки берут свое начало от задней носовой ости твердого неба и от небного апоневроза и направляются к срединной линии, вплетаясь в слизистую оболочку язычка. Большая часть мышечных пучков, начинающихся от небного апоневроза, достигает срединной линии, в результате чего средняя часть утолщается.

Мышца укорачивает язычок, поднимая его.

Иннервация: блуждающий нерв (X черепной нерв), возможно, черепной корешок добавочного нерва (XI черепного нерва) через глоточное сплетение.

Кровоснабжение: восходящая небная артерия (ветвь лицевой артерии), нисходящая небная артерия (ветвь верхнечелюстной артерии).

4. **Небно-язычная мышца, m. palatoglossus** (см. рис. 8–10), узкая, плоская, залегает в одноименной дужке. Начинается от бокового края корня языка, являясь как бы продолжением его поперечных мышечных пучков, и, поднимаясь кверху, заканчивается в апоневрозе мягкого неба. Часть волокон мышцы проходит в толщу языка.

Мышца поднимает корень языка, сближает небно-язычные дужки и тем самым сужает зев.

Иннервация: блуждающий нерв (X черепной нерв), возможно, черепной корешок добавочного нерва (XI черепного нерва) через глоточное сплетение.

Кровоснабжение: восходящая небная артерия (ветвь лицевой артерии), восходящая глоточная артерия (ветвь наружной сонной артерии).

5. **Небно-глоточная мышца, m. palatopharyngeus** (см. рис. 8–10, 43, 44), начинается двумя пучками, разделенными мышцей, поднимающей небную занавеску. Более крупный **передний пучок, fasciculus anterior** (см. рис. 44), отходит от носовой поверхности заднего края твердого неба вместе с волокнами небного апоневроза, так что некоторые мышечные пучки пересекают срединную линию, переплетаясь с пучками такой же мышцы с другой стороны. **Задний пучок (небно-глоточный сфинктер), fasciculus posterior (m. sphincter palatopharyngeus)**, берет начало от переднелатерального края небного апоневроза и принимает пучки волокон от мышцы, поднимающей небную занавеску, и мышцы язычка, а также волокна от нижнезадней стенки хрящевой части слуховой трубы, крючка крыловидного отростка и задней носовой ости. Оба пучка соединяются у заднего края мышцы, поднимающей небную занавеску, и, сливаясь с волокнами трубно-глоточной мышцы, направляются вниз и латерально. Большая часть мышцы, пролегая под слизистой оболочкой небо-глоточной складки позади небной миндалины, прикрепляется к заднему краю пластинки щитовидного хряща, а другая ее часть вместе с волокнами шилоглоточной мышцы вплетается в подслизистую основу глотки на своей и противоположной стороне. Небно-глоточная мышца формирует неполный продольный слой мышечной оболочки в верхней части глотки.

Мышца поднимает глотку, язык и гортань, сближает небные дужки, тянет мягкое небо вниз и назад, расширяет просвет слуховой трубы.

Иннервация: глоточная ветвь блуждающего нерва от глоточного сплетения.

Кровоснабжение: восходящая небная артерия (ветвь лицевой артерии), большая небная артерия (ветвь верхнечелюстной артерии) и глоточная ветвь восходящей глоточной артерии. Венозная кровь оттекает от мышц мягкого неба через одноименные вены в крыловидное сплетение.

Язык

Язык, lingua (рис. 11; см. рис. 12–17), — мышечный орган, покрытый сверху, с боков и частично снизу слизистой оболочкой. В языке различают две части: переднюю свободную, или тело языка, и заднюю — корень языка.

Тело языка, corpus linguae (см. рис. 11), заканчивается спереди плоской закругленной **верхушкой языка, apex linguae** (см. рис. 11, 16). Оно отделяется **пограничной бороздой языка, sulcus terminalis linguae** (см. рис. 11), от расположенного кзади от нее **корня языка, radix linguae** (см. рис. 11, 44, 45). Тело языка ограничено по сторонам **краем языка, margo linguae** (см. рис. 13).

Пограничная борозда состоит из двух половин, которые сходятся на срединной линии языка под тупым углом, открытым кпереди. У вершины этого угла имеется **слепое отверстие языка, foramen caecum linguae** (см. рис. 11, 14, 124), — след заросшего **щитовидного протока, ductus thyroglossalis** (место первичного формирования щитовидной железы, которая в процессе эмбриогенеза мигрирует книзу) (см. рис. 14).

Верхняя, тыльная, поверхность — **спинка языка, dorsum linguae** (см. рис. 7, 11, 13), — выпуклая в продольном и поперечном направлениях. Пограничная борозда делит спинку языка на **переднюю (предбороздовую) часть, pars anterior (presulcalis)**, и **заднюю (послебороздовую) часть, pars posterior**

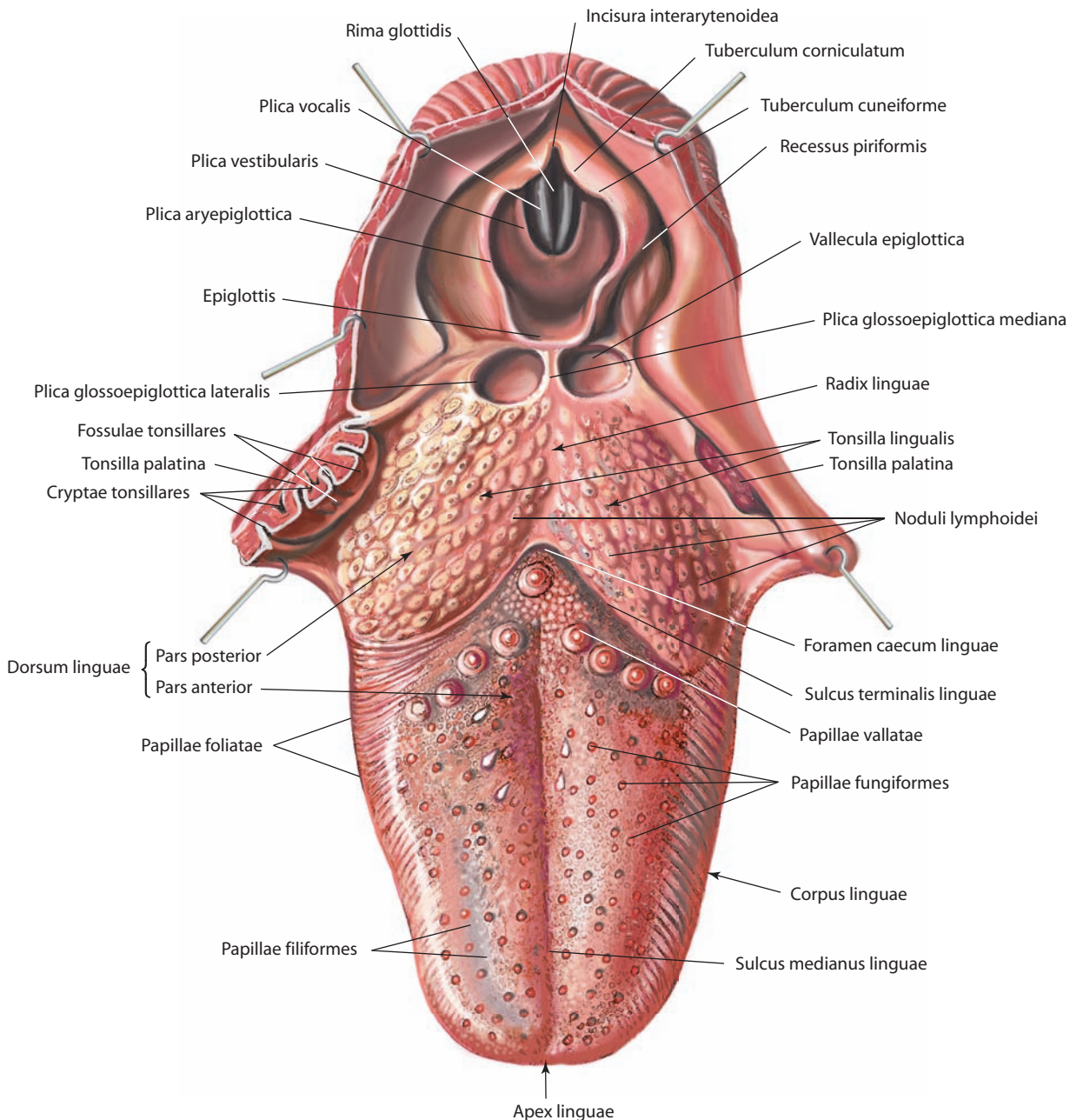


Рис. 11. Язык, lingua, и слизистая оболочка спинки языка, tunica mucosa dorsi linguae.
Вид сверху

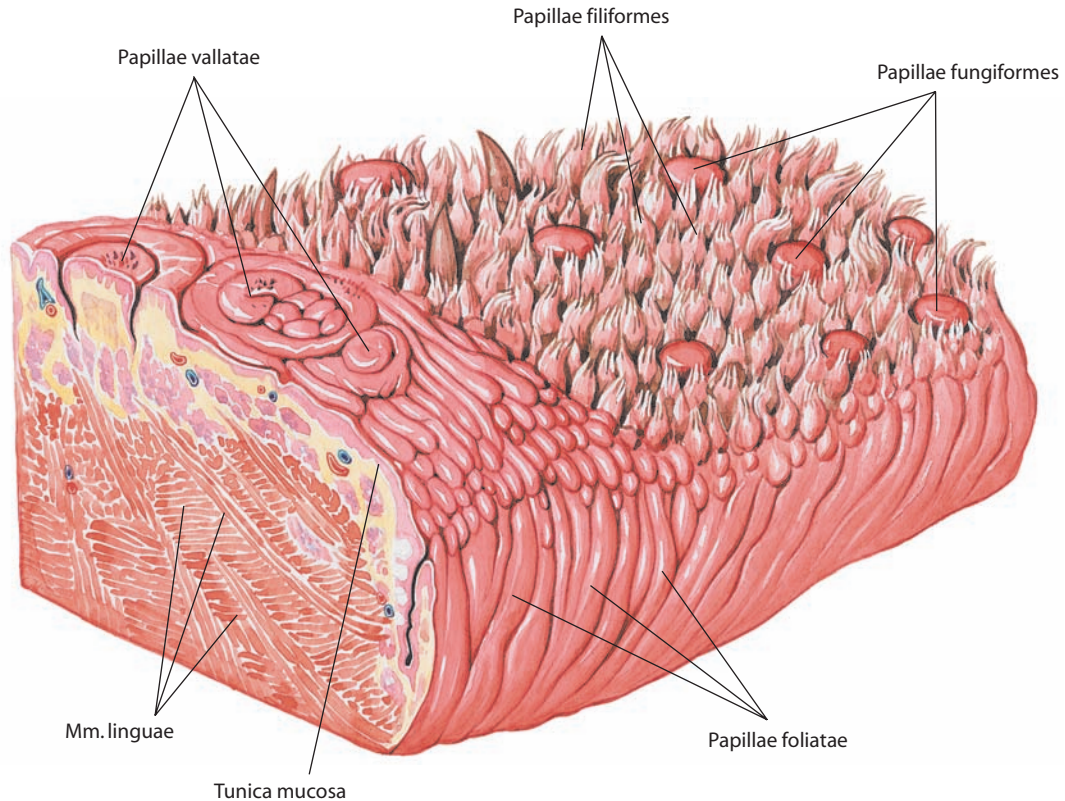


Рис. 12. Участок слизистой оболочки языка, *tunica mucosa linguae*. Вид спереди и слева

(*postsulcalis*) (см. рис. 11). На спинке языка в продольном направлении расположена **средняя борозда языка, *sulcus medianus linguae***, которая делит тело языка на правую и левую части. Соответственно этой борозде в толще языка располагается соединительнотканная пластинка — **перегородка языка, *septum linguae*** (см. рис. 8, 16, 122).

Нижняя поверхность языка, *facies inferior linguae* (см. рис. 13), свободна только в своей передней части. Ее слизистая оболочка гладкая и имеет две сходящиеся кпереди **бахромчатые складки, *plicae fimbriatae***. От нижней поверхности языка до десен в сагитальном направлении идет складка слизистой оболочки — **уздечка языка, *frenulum linguae***.

Подслизистая основа языка представлена **апоневрозом языка, *aponeurosis linguae*** (см. рис. 8, 14).

Мышцы языка

Язык состоит из **мышц языка, *mm. linguae*** (рис. 15, 16, 42), которые можно разделить на две группы. Одна группа представлена мышцами, начинающимися на костях и вплетающимися в тело языка. Эти мышцы принято называть скелетными, их сокращение изменяет положение языка. Другая группа мышц является собственными мышцами языка, их функция — изменять форму языка.

Скелетные мышцы языка

1. **Подбородочно-язычная мышца, *m. genioglossus*** (см. рис. 14–17, 40, 42), располагается по сторонам перегородки языка. Начинается от верхней подбородочной ости, откуда пучки ее, веерообразно расходясь, следуют к слизистой оболочке языка в качестве вертикальной мышцы. Нижние пучки мышцы, идущие над подбородочно-подъязычной мышцей, прикрепляются к телу подъязычной кости и надгортаннику.

Мышца тянет язык вперед и вниз.

2. **Подъязычно-язычная мышца, *m. hyoglossus*** (см. рис. 41, 42), плоская, четырехугольная, лежит кнаружи от подбородочно-язычной мышцы. Начинается от верхнего края тела и большого рога подъязычной кости. Пучки ее направляются кверху и кпереди, к боковому краю корня и тела языка, где, проходя между шиловязычной мышцей и нижней продольной мышцей языка, достигают верхушки языка. Из мышечной массы выделяются два относительно самостоятельных пучка, каждый из которых может рассматриваться как отдельная мышца:

1) **хрящезычная мышца, *m. chondroglossus*** (см. рис. 15, 16), начинающаяся в виде округлого мышечного пучка, который направляется кверху от задней поверхности малого рога подъязычной кости и вплетается в толщу мышц языка в области его спинки;

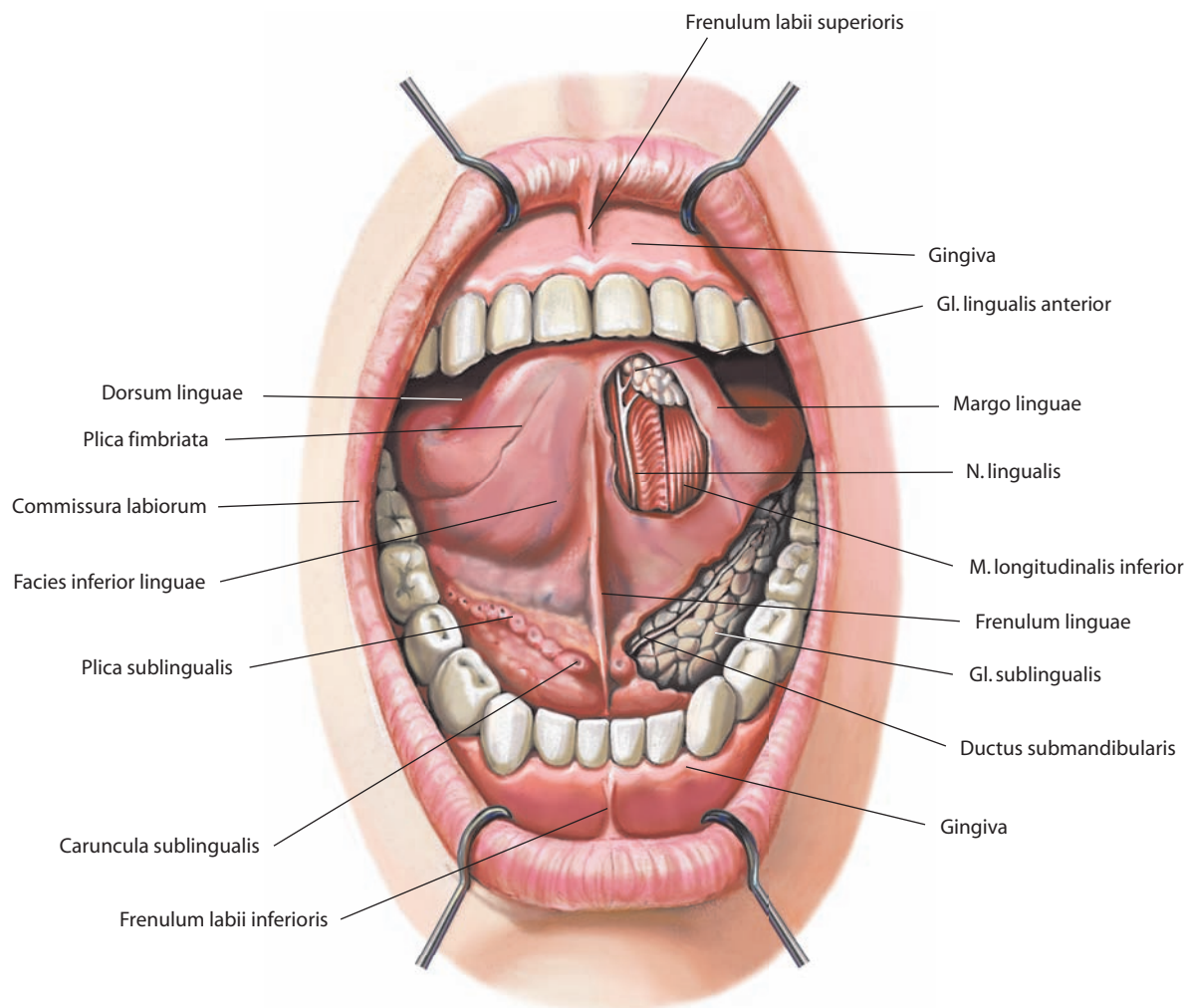


Рис. 13. Полость рта, cavitas oris.

Вид спереди. Язык поднят; слева удалены участки слизистой оболочки; видны подъязычная железа и передняя язычная железа

2) **рожково-язычная мышца, m. ceratoglossus**, представленная уплощенным пучком мышечных волокон, который поднимается вертикально от задней поверхности большого рога подъязычной кости (часть волокон отходит от малого рога) и входит в толщу языка в области боковой поверхности корня и тела. Кнутри от рожково-язычной мышцы расположена язычная артерия.

Вся толща подъязычно-язычной мышцы отделяет язычный нерв от язычной артерии, однако известны описания более поверхностного расположения этого сосудисто-нервного пучка.

Мышца тянет язык назад и вниз.

3. **Шилоязычная мышца, m. styloglossus** (см. рис. 15, 16, 42, 46), начинается от шиловидного отростка и шилоподъязычной связки, идет косо вниз, вперед и внутрь, между шилоподъязычной мышцей и глоткой, прилежит к боковой поверхности корня языка и наружной поверхности подъязычно-язычной мышцы. Более толстый верхний ее пучок

направляется вдоль края языка к его вершечке; более тонкий нижний пучок прободает подъязычно-язычную мышцу и у задней части языка направляется внутрь, где сплетается сухожильными пучками с одноименной мышцей противоположной стороны.

Мышца тянет язык, особенно корень его, вверх и назад.

Собственные мышцы языка

1. **Вертикальная мышца языка, m. verticalis linguae** (см. рис. 8), состоит из коротких пучков, располагающихся в свободной части языка между его спинкой и нижней поверхностью.

Мышца уплощает язык.

2. **Нижняя продольная мышца, m. longitudinalis inferior** (см. рис. 8, 13, 15, 16, 42), длинная и узкая, начинается от апоневроза языка в области корня языка и идет к вершечке языка, заканчиваясь на нижней его поверхности. Начальные

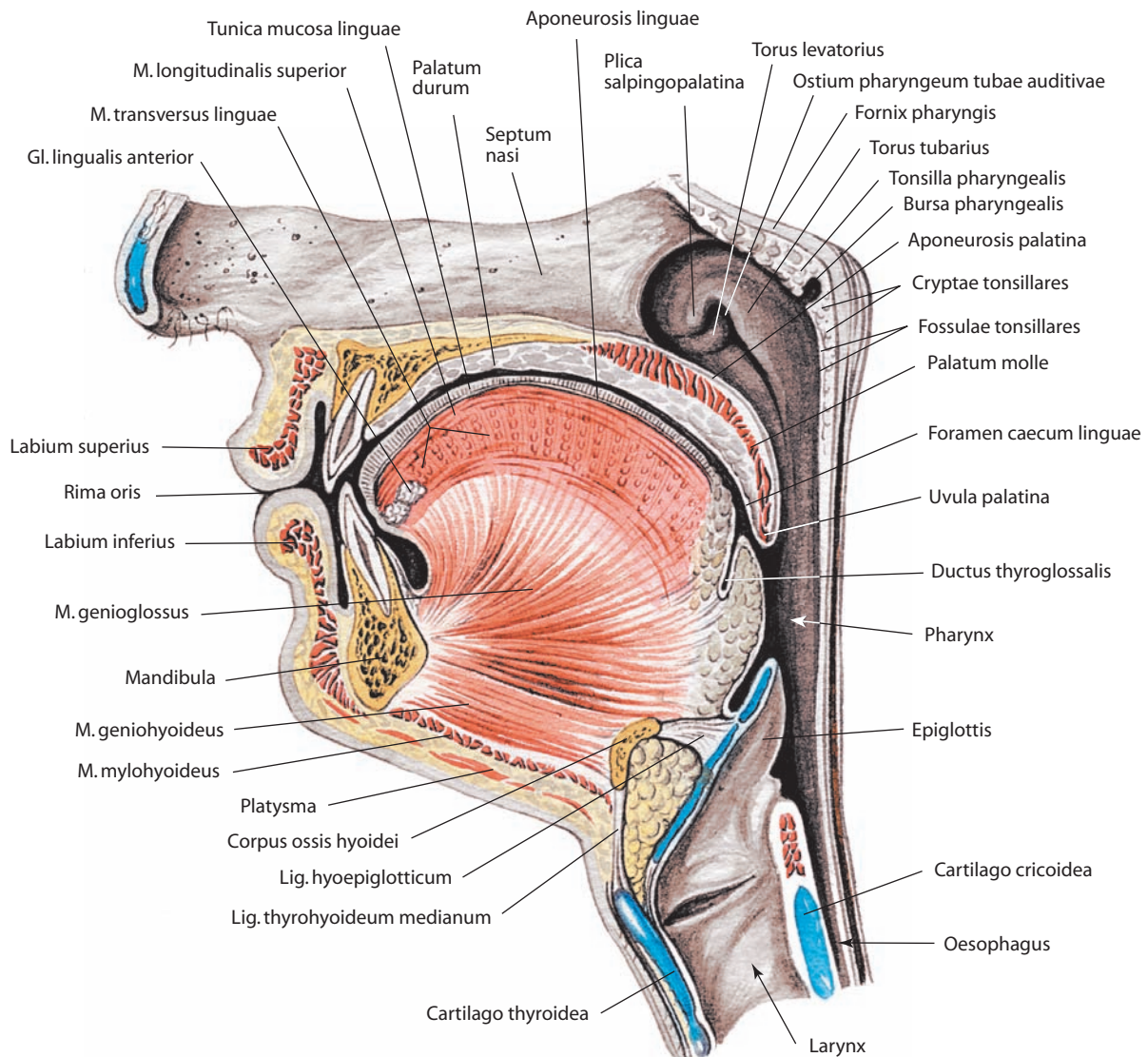


Рис. 14. Преддверие рта, vestibulum oris, и полость рта, cavitas oris.

Сагиттальный распил влево от носовой перегородки. Вид слева

отделы мышцы располагаются между шилоязычной и подбородочно-язычной, а затем между подъязычно-язычной и подбородочно-язычной мышцами.

Мышца укорачивает язык.

3. Верхняя продольная мышца, m. longitudinalis superior (см. рис. 8, 14), начинается тремя пучками: медиальным — от передней поверхности надгортанника и от срединной язычно-надгортанной складки и двумя латеральными — от малых рогов подъязычной кости. Затем все три пучка сходятся и идут непосредственно под апоневрозом языка вдоль всей спинки языка до его верхушки, при этом на всем пути пучки переплетаются между собой.

Мышца участвует в сгибании языка, укорачивает язык и поднимает его верхушку.

4. Поперечная мышца языка, m. transversus linguae (см. рис. 8, 14, 16), залегает на всем протяжении языка. Состоит из отдельных поперечно идущих мышечных пучков, начинающихся от перегородки языка, отчасти прободая ее; заканчивается в апоневрозе и слизистой оболочке краев и спинки языка.

Мышца уменьшает поперечный размер языка и делает его поперечно выпуклым кверху.

И н е р в а ц и я: все мышцы языка иннервируются язычными ветвями подъязычного нерва (XII черепного нерва).

К р о в о с а б ж е н и е: все мышцы языка получают артериальную кровь через язычную артерию (ветвь наружной сонной артерии). Венозная кровь оттекает по дорсальным и глубокой венам языка, которые сливаются и образуют язычную вену, впадающую во внутреннюю яремную вену. Лимфа отводится от мышц языка в подподбородочные, поднижнечелюстные и затем в глубокие шейные лимфоузлы.

Слизистая оболочка языка

Слизистая оболочка языка, tunica mucosa linguae (см. рис. 11, 12, 14), гладкая в области корня, нижней поверхности тела и верхушки языка и шероховатая на его спинке. Эта шероховатость обусловлена большим количеством мелких возвышений — **сосочков языка, papillae linguales** (см. рис. 11, 12).

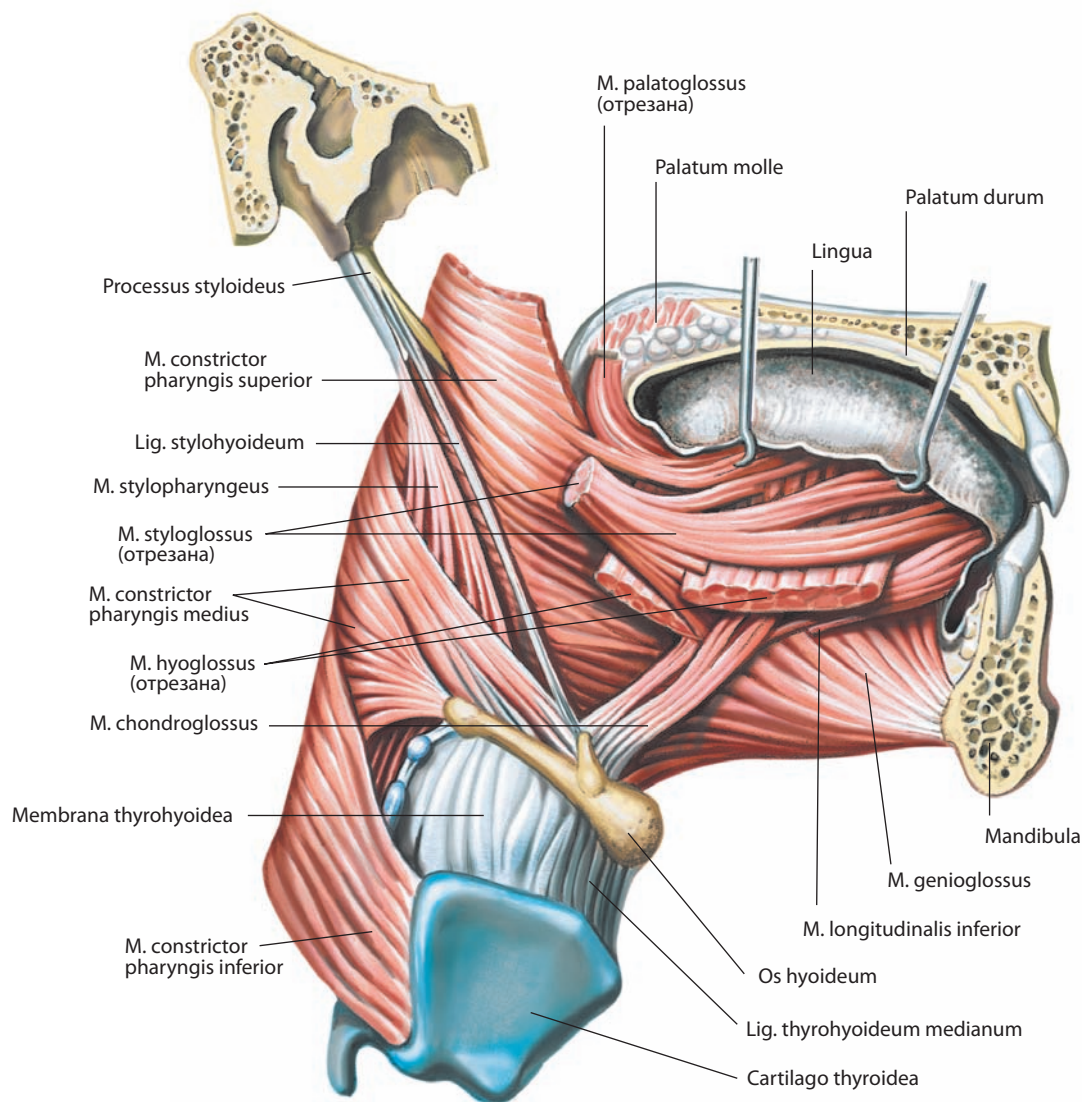


Рис. 15. Мышцы языка, *mm. linguae*, правые.

Вид справа

Сосочки языка имеют различную структуру и функции (восприятие разнообразных вкусовых и температурных ощущений). В связи с этим различают четыре группы сосочков языка.

1. **Нитевидные сосочки, *papillae filiformes***, располагаются по поверхности всей спинки языка, придавая слизистой оболочке бархатистый вид. В передней части, до пограничной борозды, они наиболее многочисленны, в задней части и по краям языка — единичны. Спереди и на боковых отделах языка нитевидные сосочки размещаются диагонально, параллельно пограничной борозде, в области верхушки — поперечно.

Нитевидные сосочки увеличивают поверхность соприкосновения пищевого комка с языком и способствуют более глубокой его механической обработке.

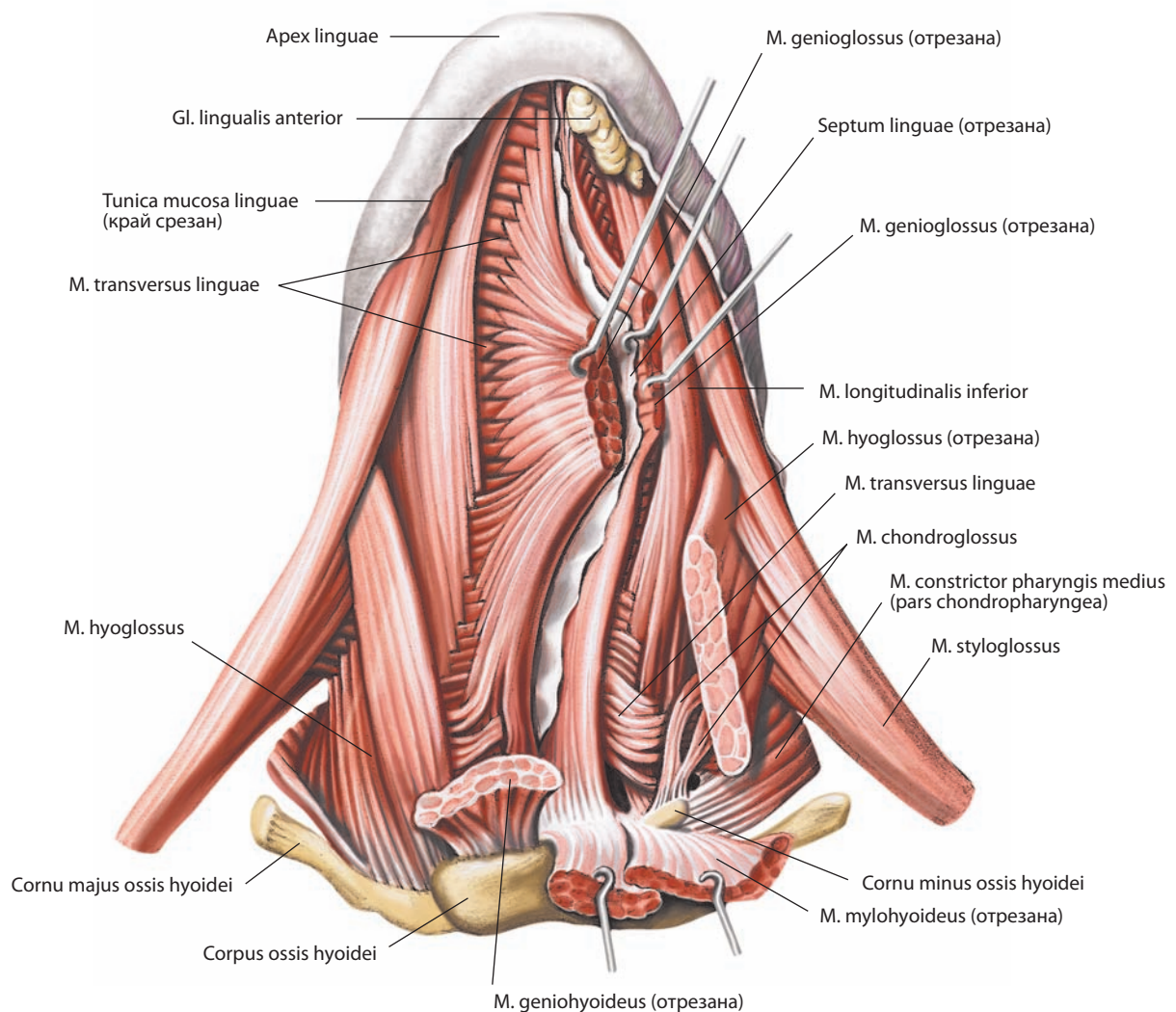
2. **Грибовидные сосочки, *papillae fungiformes***, числом от 150 до 200, рассеяны по спинке языка, ближе к его краям, особенно в области верхушки, но редки в среднем отделе языка. Они имеют форму грибовидных выростов, крупнее нитевидных и потому хорошо различимы между ними.

Грибовидные сосочки содержат вкусовые почки и терморцепторы.

3. **Желобовидные сосочки, *papillae vallatae***, числом от 7 до 11, самые крупные, но мало возвышаются над поверхностью; расположены на границе между телом и корнем языка, кпереди от пограничной борозды и параллельно ей. Центральный сосочек, окруженный валиком, лежит перед слепым отверстием языка. Каждый сосочек представляет собой небольшое цилиндрическое возвышение, окруженное кольцеобразной бороздой, вокруг которой имеется валик из слизистой оболочки.

Желобовидные сосочки содержат множественные вкусовые почки.

4. **Листовидные сосочки, *papillae foliatae***, располагаются на боковых отделах языка. Они состоят из 5–8 разделенных бороздками складок, идущих почти вертикально перед небо-язычной дужкой. Листовидные сосочки неодинаковы по величине и лучше выражены ближе к корню языка.

Рис. 16. Мышцы языка, *mm. linguae*.

Вид снизу

Листовидные сосочки содержат большое количество вкусовых почек.

На слизистой оболочке языка открываются протоки множества язычных желез, относящихся к малым слюнным железам. Кроме того, под эпителием в области корня языка до надгортанника залегает большое число **лимфоидных узелков, noduli lymphoidei**, различной величины. Их скопление получило название **язычной миндалины, tonsilla lingualis** (см. рис. 11).

Язычные железы, glandulae linguales (см. рис. 13, 14, 16, 17), частично располагаются в передних отделах языка, по обе стороны от переднего края подбородочно-язычной мышцы, их выводные протоки открываются на нижней поверхности языка вдоль бахромчатой складки; частично — по краям задней части тела языка в толще шиловязычной и небно-язычной мышц, их выводные протоки открываются в складках листовидных сосочков; частично — в области язычной миндалины, их выводные протоки открываются в бороздки, расположенные вокруг фолликулов.

Слизистая оболочка, переходя с корня языка на надгортанник, образует три складки. Одна из них, непарная, рас-

положена центрально — **срединная язычно-надгортанная складка, plica glossoepiglottica mediana** (см. рис. 11, 125); парная складка идет к боковому краю надгортанника — **боковая язычно-надгортанная складка, plica glossoepiglottica lateralis** (см. рис. 11, 125, 138, 146). Между срединной и боковыми складками с каждой стороны находится **ямка надгортанника, vallecule epiglottica** (см. рис. 11, 40, 125).

В толще языка проходят сосуды и нервы.

И н е р в а ц и я: общая чувствительность — передние $\frac{2}{3}$ языка — язычный нерв (ветвь нижнечелюстного нерва), задняя $\frac{1}{3}$ языка — языкоглоточный нерв; специальная чувствительность (вкус) — передние $\frac{2}{3}$ языка — барабанная струна (ветвь лицевого нерва), задняя $\frac{1}{3}$ языка — языкоглоточный нерв.

К р о в о с н а б ж е н и е и венозный отток такие же, как у мышц языка. Пути отведения лимфы: от задней $\frac{1}{3}$ языка и корня языка — в верхние глубокие латеральные шейные лимфоузлы; от медиальных отделов передних $\frac{2}{3}$ языка — в нижние глубокие латеральные шейные лимфоузлы; от латеральных отделов передних $\frac{2}{3}$ языка — в поднижнечелюстные лимфоузлы; от верхушки и уздечки языка — в подподбородочные лимфоузлы.

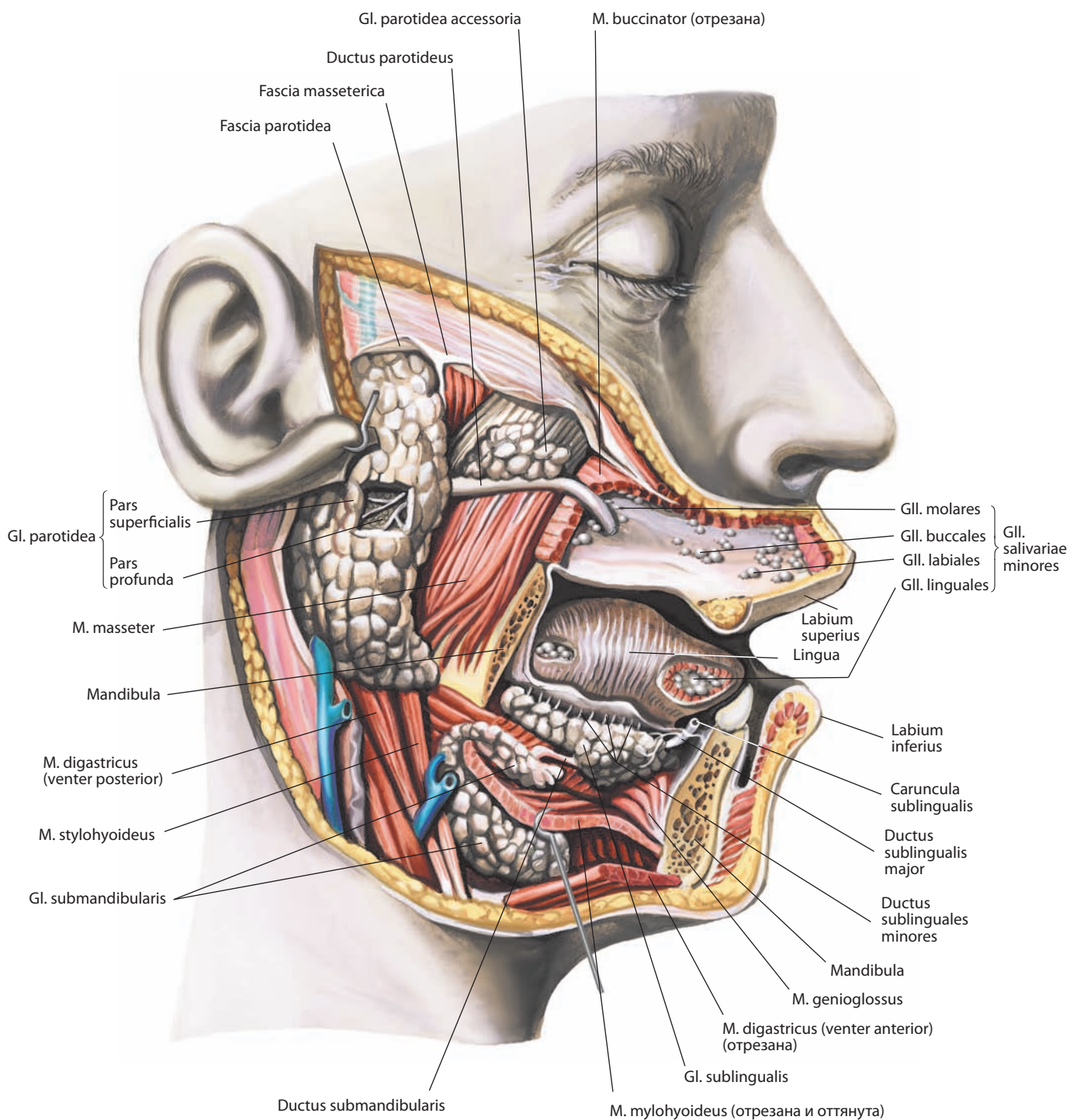


Рис. 17. Железы рта, gll. oris, правые.

Вид справа. Правые половина нижней челюсти и щека удалены

Слизистая оболочка дна полости рта

На дне полости рта, по обе стороны от уздечки языка, залегает маленький округлый бугорок — **подъязычный сосочек, caruncula sublingualis** (см. рис. 13, 17, 18), в котором открываются протоки поднижнечелюстной и подъязычной желез: поднижнечелюстной проток и большой подъязычный проток.

Кзади и кнаружи от подъязычного сосочка слизистая оболочка покрывает подъязычную железу, образуя продольно идущую **подъязычную складку, plica sublingualis** (см. рис. 13); на этой складке открываются малые подъязычные протоки.

Железы рта

Железы рта, glandulae oris, выделяют *слюну, saliva*, поэтому их называют **слюнными железами, glandulae salivariae**. Среди них различают большие слюнные железы и малые слюнные железы.

Большие слюнные железы

Большие слюнные железы, glandulae salivariae majores, — это три железы: околоушная, поднижнечелюстная и подъязычная, — представляющие собой довольно крупные парные органы.

Околоушная железа

Околоушная железа, glandula parotidea (см. рис. 5, 17, 46), по строению является сложной альвеолярной железой. Она имеет форму пирамиды, частично располагается на наружной поверхности ветви нижней челюсти и жевательной мышцы. Нижний ее участок может соприкасаться с поднижнечелюстной железой, отделяясь от нее фасцией. В глубине околоушная железа прилегает к шиловидному отростку, шилоподъязычной и шилоязычной мышцам, а также к внутренней сонной артерии и внутренней яремной вене. Она окружена плотной фасцией околоушной железы, отростки которой проникают между ее дольками.

Различают поверхностную и глубокую части околоушной железы. **Поверхностная часть, pars superficialis** (см. рис. 17), располагается на жевательной мышце. **Глубокая часть, pars profunda**, залегает в углублении позади ветви нижней челюсти.

Выводной проток околоушной железы — **околоушной проток, ductus parotideus** (см. рис. 8, 17, 41, 46), выходит у верхнего отдела ее переднего края и идет почти горизонтально, параллельно скуловой дуге, по наружной поверхности жевательной мышцы; достигнув переднего ее края, прободает щечную мышцу и открывается в преддверии рта на уровне верхнего второго большого коренного зуба, где на слизистой оболочке щеки имеется сосочек протока околоушной железы. По ходу околоушного протока располагается переменная по размерам **добавочная околоушная железа, glandula parotidea accessoria** (см. рис. 17).

При классической пирамидальной форме верхняя, переднемедиальная и заднемедиальная поверхности железы имеют относительно небольшую площадь. Наружная ее поверхность покрыта капсулой, которая содержит ветви большого ушного нерва, поверхностные околоушные лимфоузлы и примыкает к заднему краю подкожной мышцы шеи. Наружная поверхность ограничена сверху скуловой дугой, сзади — грудно-ключично-сосцевидной мышцей, снизу — углом нижней челюсти, передняя ее часть располагается на

жевательной мышце. Несколько вогнутая верхняя поверхность граничит с хрящевой частью наружного слухового прохода и задней поверхностью височно-нижнечелюстного сустава. В этой области ушно-височный нерв огибает шейку нижней челюсти и входит в капсулу железы. Верхушка железы прилегает к заднему брюшку двубрюшной мышцы и к грудно-ключично-сосцевидной мышце, образующей задний край сонного треугольника. Переднемедиальная поверхность железы примыкает к ветви нижней челюсти. Она покрывает нижнезаднюю часть жевательной мышцы, латеральную поверхность височно-нижнечелюстного сустава и достигает медиальной крыловидной мышцы. Заднемедиальная поверхность железы прилегает к сосцевидному отростку височной кости, грудно-ключично-сосцевидной и двубрюшной мышцам.

Через ткань железы проходят несколько сосудов и нервов. Наружная сонная артерия входит через заднемедиальную поверхность железы, где разделяется на концевые ветви — верхнечелюстную артерию, выходящую из железы по переднемедиальному краю, и поверхностную височную артерию, покидающую железу по верхнему краю. В паренхиме железы от поверхностной височной артерии отходят поперечная артерия лица и задняя ушная артерия. Занижнечелюстная вена формируется при слиянии верхнечелюстной и поверхностной височной вен и располагается латеральнее наружной сонной артерии. Она проходит в толще железы книзу и выходит несколько кзади от ее верхушки. Лицевой нерв входит в ткань железы по заднему краю и почти сразу отдает несколько ветвей. Ветви лицевого нерва, выходящие из ткани железы по переднему краю, распределяются крайне вариационно, что будет рассмотрено в соответствующем разделе Атласа (см. т. 4 «Черепные нервы»).

И н н е р в а ц и я: чувствительная — околоушные ветви ушно-височного нерва (ветвь нижнечелюстного нерва); парасимпатические преганглионарные волокна проходят в составе малого каменистого нерва (ветвь языкоглоточного нерва), постганглионарные волокна — от ушного узла в составе ушно-височного нерва; симпатические волокна — от периаартериальных сплетений вокруг железистых артерий.

К р о в о с н а б ж е н и е: ветви поверхностной височной артерии (ветвь наружной сонной артерии) по мере прохождения их через паренхиму железы. Венозная кровь оттекает по притокам занижнечелюстной вены. Лимфа отводится в поднижнечелюстные и верхние глубокие шейные лимфоузлы.

Поднижнечелюстная железа

Поднижнечелюстная железа, glandula submandibularis (см. рис. 5, 17, 18), по строению относится к сложным альвеолярным железам. Она располагается в поднижнечелюстном треугольнике в фасциальном влагалище, образованном поверхностной пластинкой шейной фасции.

Верхней своей поверхностью железа прилегает к челюстно-подъязычной мышце и, обогнув ее задний край, ложится на ее верхнюю поверхность, где соприкасается с задненаружной поверхностью подъязычной железы. Кзади она достигает капсулы околоушной железы и медиальной крыловидной мышцы. Выводной проток поднижнечелюстной железы — **поднижнечелюстной проток, ductus submandibularis** (см. рис. 13, 17, 18), проходит вдоль внутренней поверхности подъязычной железы кпереди и кверху и открывается на подъязычном сосочке.

И н н е р в а ц и я: чувствительная — от ветвей язычного нерва (ветвь нижнечелюстного нерва); парасимпатическая — барабанная

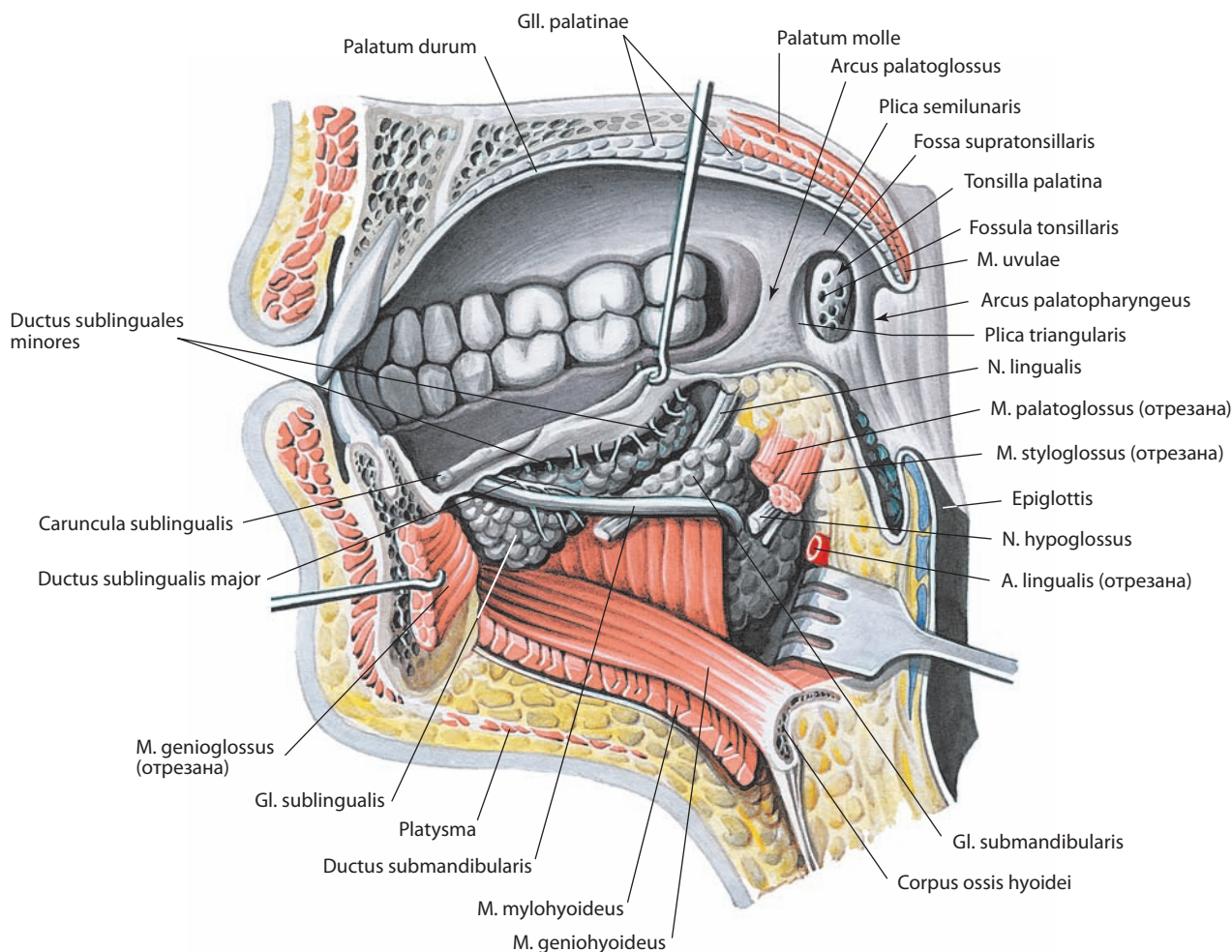


Рис. 18. Железы рта, gll. oris, правые.
Срединный распил. Вид слева

струна (ветвь лицевого нерва) через поднижнечелюстной автономный узел; симпатическая — от сплетения вокруг лицевой артерии.

Кровоснабжение: железистые ветви лицевой артерии и подъязычная артерия (ветвь язычной артерии). Венозная кровь оттекает по лицевой вене, в крыловидное сплетение и внутреннюю яремную вену. Лимфа отводится в поднижнечелюстные лимфоузлы и оттуда — в нижние и частично верхние глубокие шейные лимфоузлы.

Подъязычная железа

Подъязычная железа, glandula sublingualis (см. рис. 5, 13, 17, 18), по своему строению относится к сложным смешанным альвеолярно-трубчатым железам. Располагается непосредственно под слизистой оболочкой дна полости рта, на челюстно-подъязычной мышце, залегая кнаружи от подбородочно-подъязычной, подбородочно-язычной и подъязычно-язычной мышц. Передним концом примыкает к внутренней поверхности тела нижней челюсти, а задним — к поднижнечелюстной железе. Многочисленные короткие протоки — **малые подъязычные протоки, ductus sublinguales minores** (см. рис. 17, 18), открываются вдоль

подъязычной складки. Помимо указанных малых протоков, иногда имеется **большой подъязычный проток, ductus sublingualis major** (см. рис. 17, 18). Он проходит по внутренней поверхности железы и, либо самостоятельно, либо соединившись с протоком поднижнечелюстной железы, открывается в подъязычном сосочке.

Иннервация: см. «Поднижнечелюстная железа».

Кровоснабжение: ветви подъязычной артерии (ветвь язычной артерии) и подподбородочная артерия (ветвь лицевой артерии). Венозная кровь оттекает через подъязычную вену (приток внутренней яремной вены). Лимфа отводится в поднижнечелюстные и подподбородочные лимфоузлы.

Малые слюнные железы

Малые слюнные железы, glandulae salivariae minores (см. рис. 17), бывают слизистые, серозные и смешанные. Залегают они поодиночке и группами. В основу их названий положен топографический признак. Различают: губные, щечные, молярные, небные и язычные железы. Более подробно эти железы рассматриваются при описании отдельных органов и стенок полости рта.

Зубы

Зубы, dentes (рис. 19–38), укреплены в альвеолах верхней и нижней челюстей. Форма соединения между зубом и альвеолой носит название зубоальвеолярного синдесмоза.

У человека зубы прорезываются в два периода. В первый период прорезываются так называемые молочные зубы, во второй — постоянные зубы.

В каждом зубе различают следующие части (см. рис. 19, 21, 24): часть, выступающую над десной, — **коронку зуба, corona dentis**; часть, охваченную десной, — **шейку зуба, cervix dentis**, и часть, находящуюся в альвеоле челюсти, — **корень зуба, radix dentis**. В связи с тем, что с возрастом про-

исходит перестройка, а затем атрофия альвеолярных отростков верхней челюсти и опускается десневой край (см. рис. 21), выделяют **клиническую коронку, corona clinica**, представляющую собой видимую часть зуба от поверхности смыкания до уровня десневого края, и **клинический корень, radix clinica**, — от уровня десневого края до верхушки корня (см. рис. 19).

Число корней у разных зубов неодинаково. Некоторые зубы имеют только один корень, другие — два или три.

Основную массу зуба составляет **дентин, dentinum**. В области коронки дентин покрыт **эмалью, enamelum**, а в области шейки и корня — **цементом, cementum** (см. рис. 19, 20, 24). Корень зуба окружен **периодонтом, periodontium**

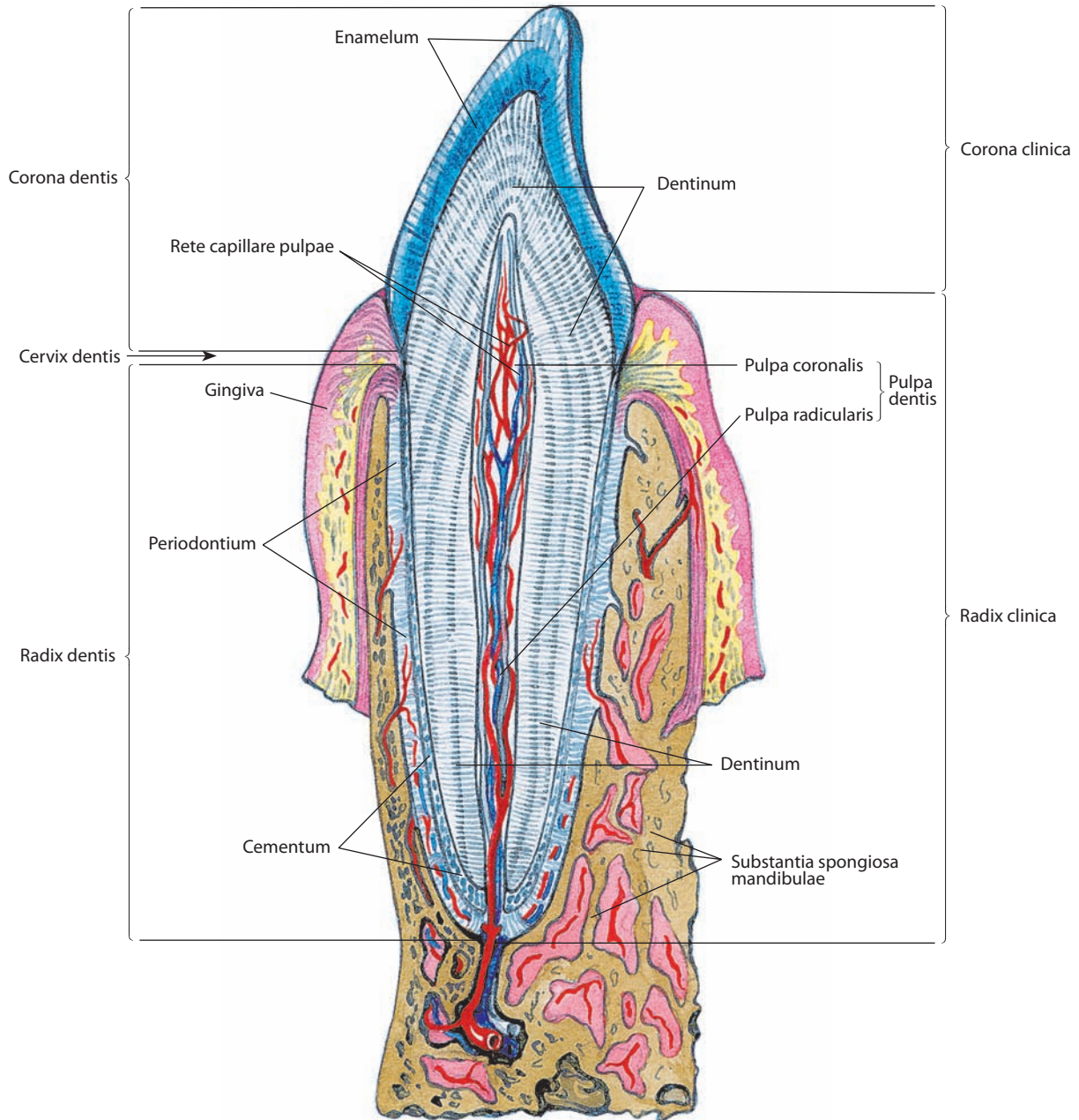


Рис. 19. Резец, медиальный нижний.

Сагиттальный распил. Пульпа и стенки зубной альвеолы сохранены

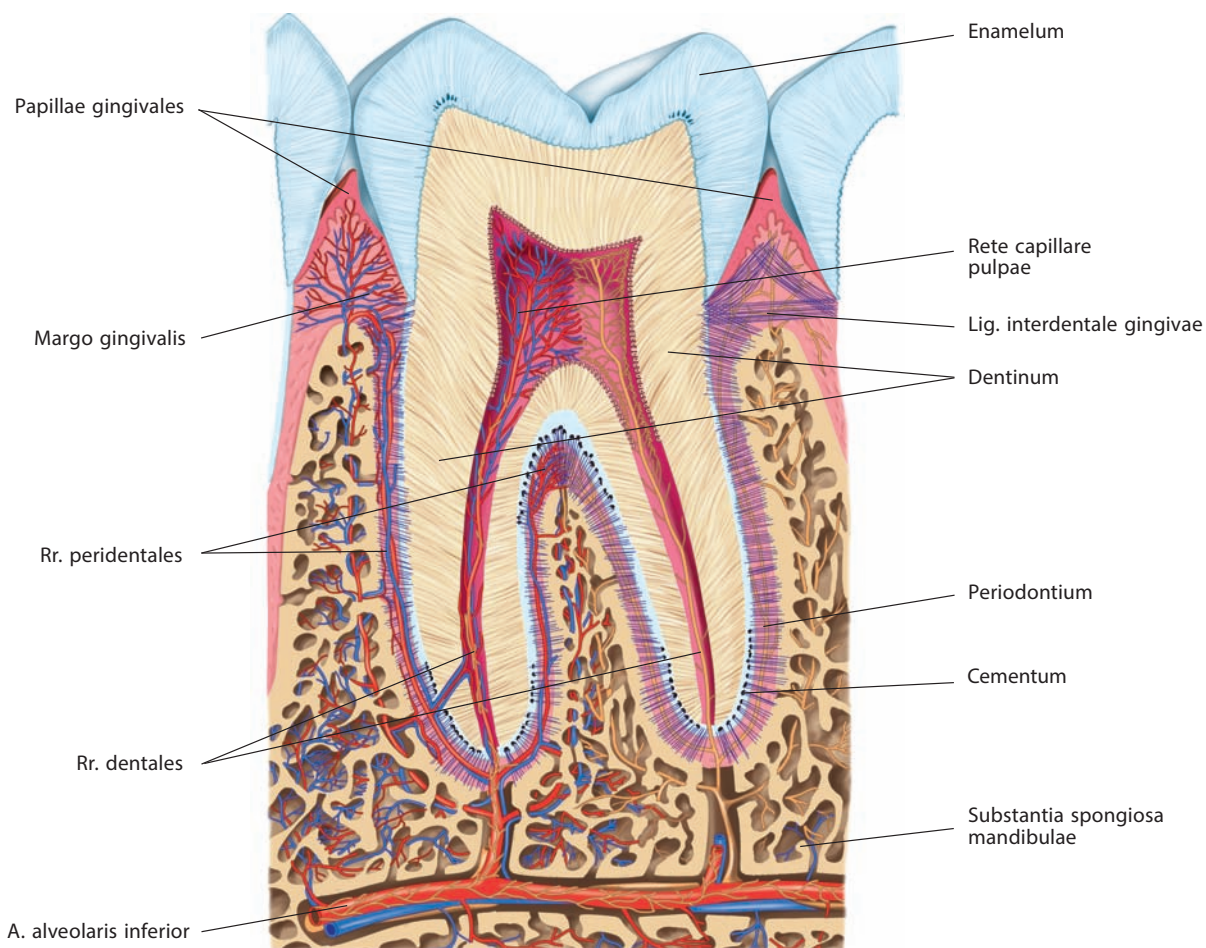


Рис. 20. Кровеносные сосуды зубов (полусхематично).

Распил челюсти через 1-й нижний левый моляр

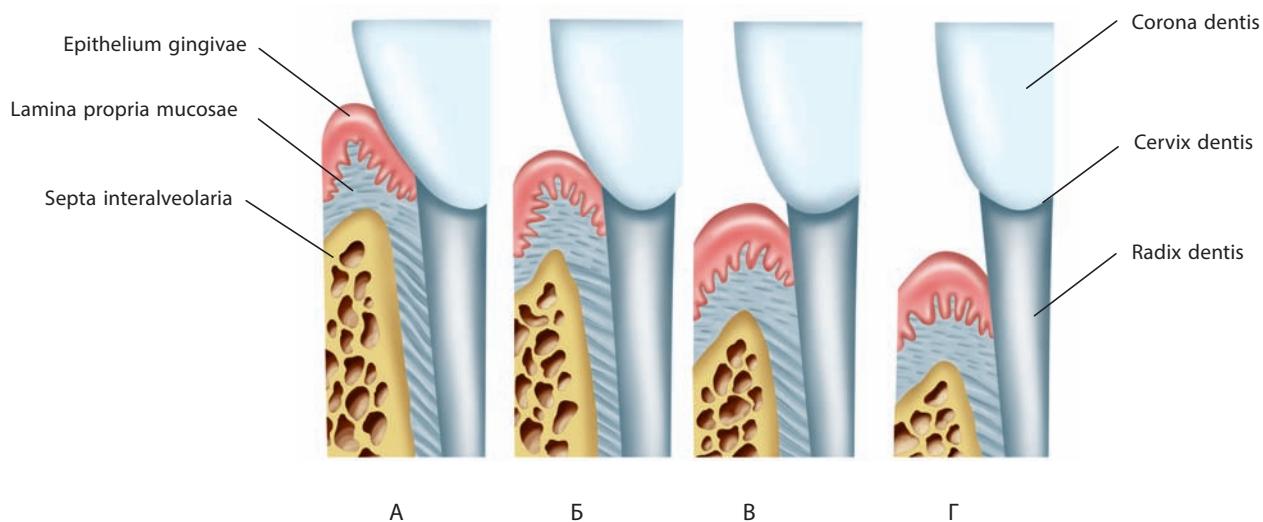


Рис. 21. Десна и ее взаимоотношения с однокорневым зубом в различные возрастные периоды (схема):

А, Б — детский возраст; В — зрелый возраст; Г — старческий возраст

(см. рис. 19, 20). Периодонт укрепляет корень в зубных альвеолах. Он представляет собой комплекс соединительно-тканых пучков, которые фиксируют зуб в альвеоле, соединяя стенки последней с цементом, покрывающим корень зуба. В укреплении зубов большую роль играют десны.

Внутри зуба имеется **полость зуба, cavitas dentis**, или **пульпарная полость, cavitas pulparis**, которая состоит из **полости коронки, cavitas coronae**, переходящей в узкий **канал корня зуба, canalis radialis dentis**. На **вершущке корня зуба, apex radialis dentis**, канал корня открывается небольшим **отверстием верхушки зуба, foramen apicis dentis** (см. рис. 23Б, 24), через который в полость зуба, содержащую **пульпу зуба, pulpa dentis** (см. рис. 19), в форме соединительной ткани, проходят сосуды, составляющие **сосудистую сеть пульпы, rete capillare pulpaе** (см. рис. 20), и нервы. Различают **пульпу коронки, pulpa coronalis**, и **пульпу корня, pulpa radicularis** (см. рис. 19).

По форме коронок зубы делят на резцы, клыки, малые коренные зубы (премоляры) и большие коренные зубы (моляры).

В коронке зуба различают 5 поверхностей (см. рис. 30—34): внутреннюю, которая у зубов нижней челюсти обращена к языку и называется **язычной поверхностью, facies lingualis**, а у зубов верхней челюсти направлена в сторону неба и носит название **небной поверхности, facies palatinalis**; наружную, обращенную в преддверие рта **вестибулярную поверхность, facies vestibularis**, которая называется **щечной поверхностью, facies buccalis**, или **губной поверхностью, facies labialis**, в зависимости от того, соприкасается она с внутренней поверхностью щек или губ соответственно; **окклюзионную поверхность** (поверхность смыкания), **facies occlusalis**, обращенную к такой же поверхности зубов другой челюсти; две **контактные поверхности, facies contactae**, соприкасающиеся с соседними зубами: **мезиальную поверхность, facies mesialis**, обращенную к срединной линии, т. е. соприкасающуюся с предыдущим по счету зубом, и **дистальную поверхность, facies distalis**, обращенную в сторону III моляра.

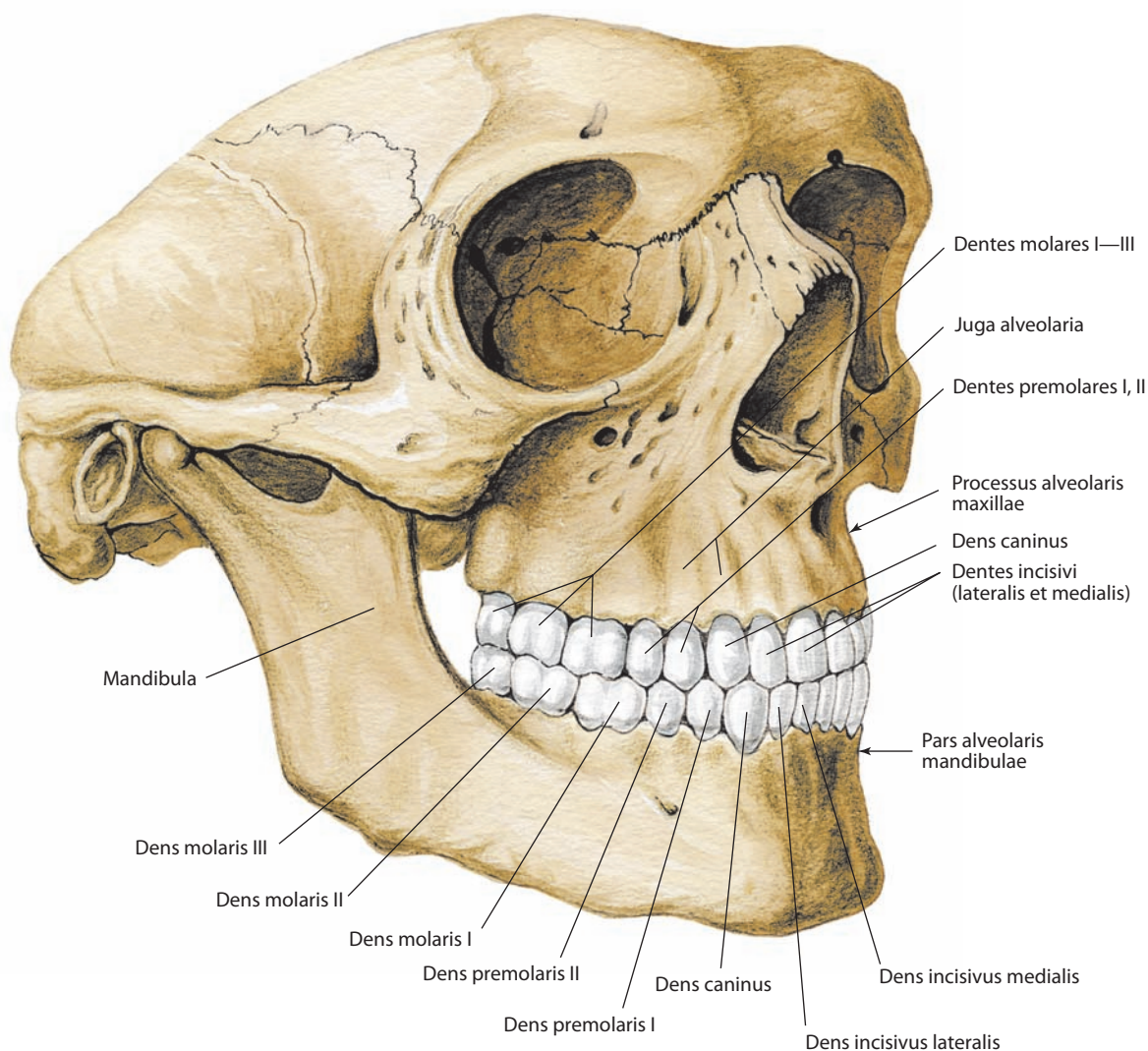


Рис. 22. Зубы верхней и нижней челюстей, постоянные.

Вид спереди и справа

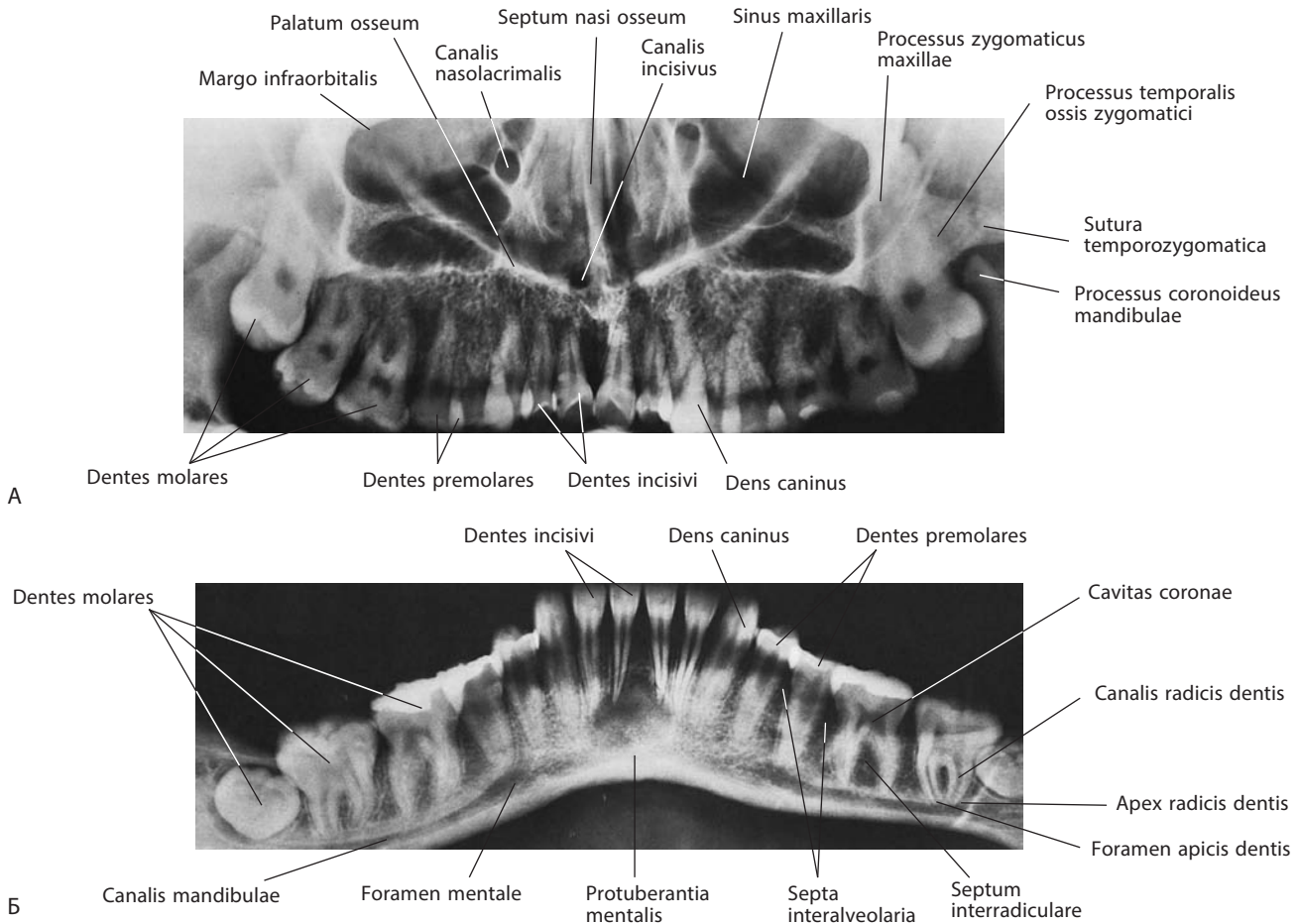


Рис. 23. Зубы верхней (А) и нижней (Б) челюстей, постоянные (панорамные рентгенограммы)

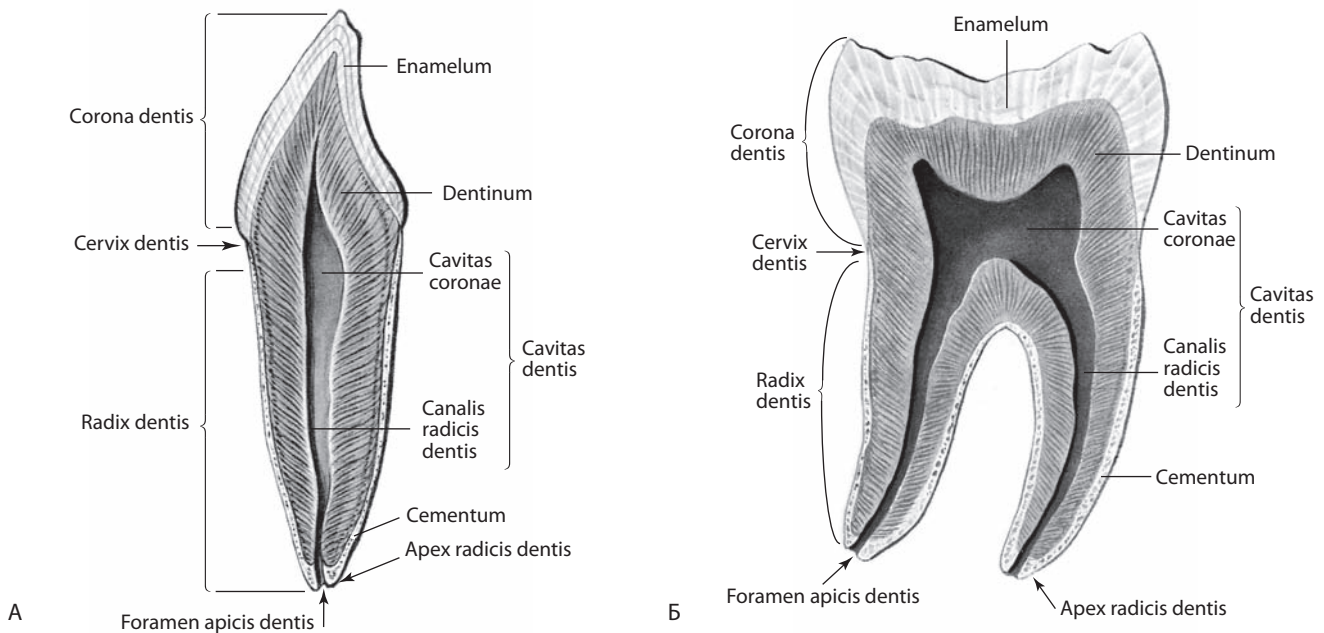


Рис. 24. Постоянные зубы, *dentes permanentes* (полусхематично):

А — однокорневой; Б — двухкорневой.

Вертикальный распил

Молочные зубы

Молочные зубы, *dentes decidui* (см. рис. 25—29), числом 20, по 10 на каждой челюсти, прорезываются в возрасте от 6 мес до 2 лет. Закладка молочных и постоянных зубов происходит одновременно. Молочные зубы по величине меньше соответствующих постоянных; коронки их относительно шире и короче, а корни сравнительно короткие. Среди молочных зубов нет малых коренных (премоляров).

Формула молочных зубов. Полную, или клиническую, формулу молочных зубов записывают римскими цифрами:

V	IV	III	II	I	I	II	III	IV	V
V	IV	III	II	I	I	II	III	IV	V

На каждой половине верхней челюсти 2 резца (I, II), 1 клык (III), 0 малых коренных, 2 больших коренных (IV, V); на всей челюсти 10 зубов. На каждой половине

нижней челюсти так же 2 резца, 1 клык, 0 малых коренных и 2 больших коренных; на всей челюсти 10 зубов. Всего у ребенка $10 + 10 = 20$ зубов. Это записывается в виде групповой формулы:

2	0	1	2	2	1	0	2
2	0	1	2	2	1	0	2

Широкое распространение получила зубная формула, предложенная Международной стоматологической федерацией — FDI. Это двухцифровая схема: к порядковому номеру зуба добавляють номер квадранта для молочных зубов от 5-го до 8-го:

55	54	53	52	51	61	62	63	64	65
85	84	83	82	81	71	72	73	74	75

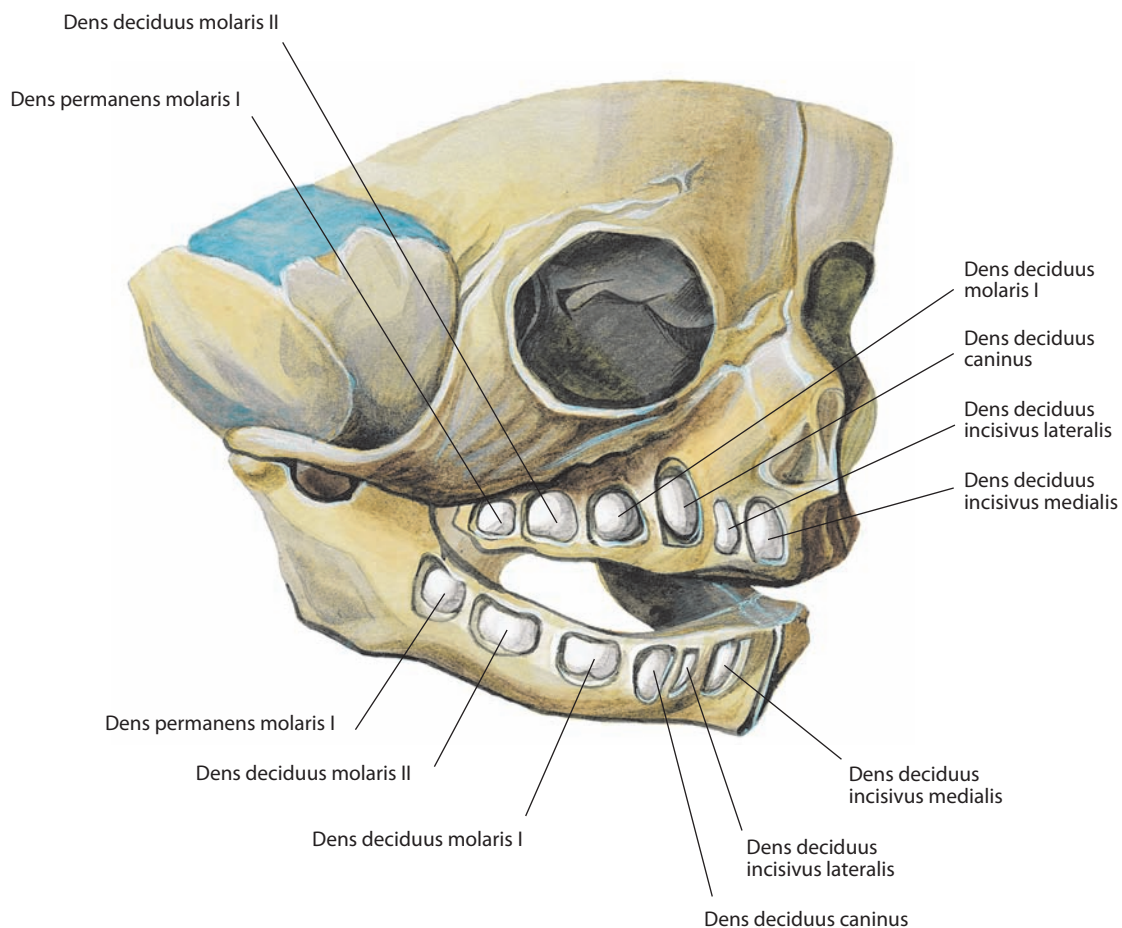


Рис. 25. Лицевой череп новорожденного.
Вид спереди и справа. Часть костной ткани альвеолярных дуг удалена

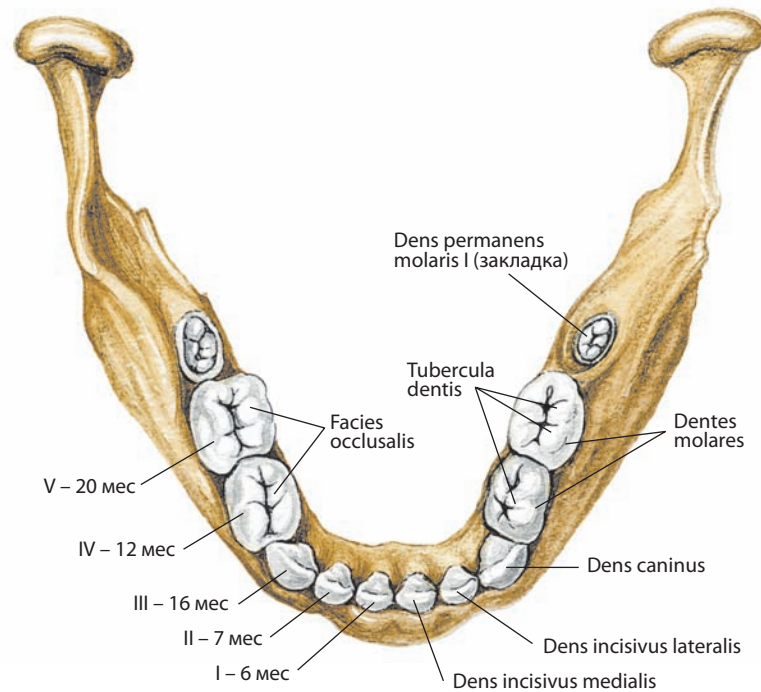


Рис. 28. Молочные зубы, *dentes decidui*, нижней челюсти ребенка 4 лет.

Вид сверху. Сроки прорезывания зубов (по С.С. Михайлову) и порядковые номера последних указаны на левой стороне рисунка

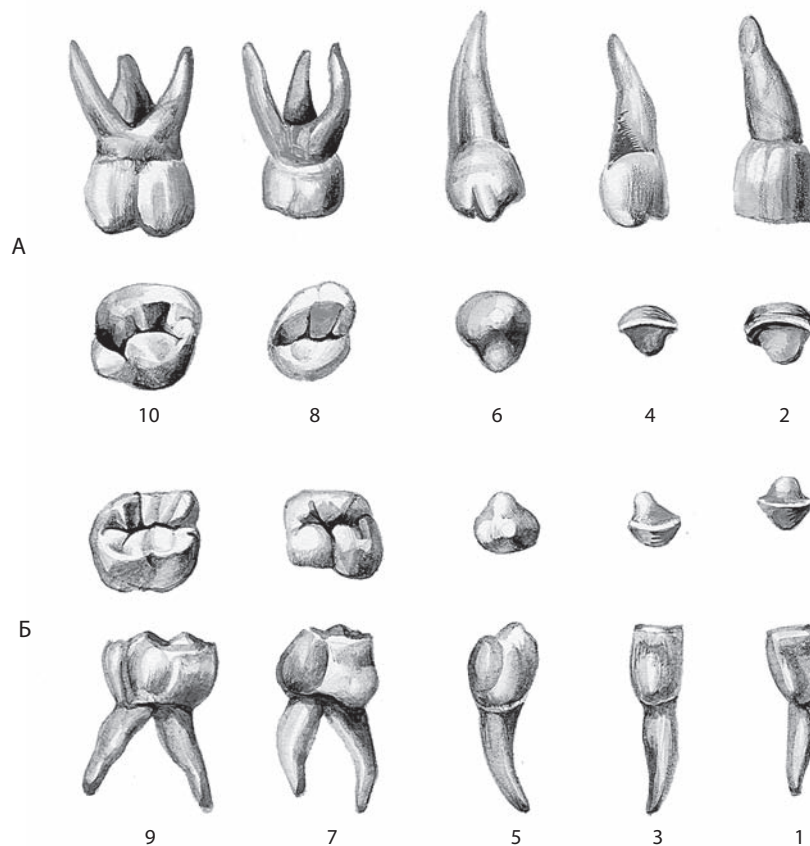


Рис. 29. Молочные зубы, *dentes decidui*, правые:

А — зубы верхней челюсти; Б — зубы нижней челюсти. 1, 3, 5, 7, 9 — вестибулярная поверхность; 2, 4 — режущий край; 6 — острое зуба; 8, 10 — окклюзионная поверхность

Постоянные зубы

Постоянные зубы, dentes permanentes (рис. 22, 23, 24, 30–38), числом 32, начинают прорезываться в 6–7 лет. Часть из них прорезывается дополнительно к 20 молочным зубам, часть замещает выпадающие молочные зубы (см. рис. 33, 34).

Формула постоянных зубов. Полная клиническая формула постоянных зубов записывается арабскими цифрами:

8	7	6	5	4	3	2	1	1	2	3	4	5	6	7	8
8	7	6	5	4	3	2	1	1	2	3	4	5	6	7	8

На каждой половине верхней челюсти 2 резца (1, 2), 1 клык (3), 2 малых коренных (4, 5), 3 больших коренных (6, 7, 8); на всей челюсти 16 зубов. На каждой половине нижней челюсти так же 2 резца, 1 клык, 2 малых коренных

и 3 больших коренных; на всей челюсти 16 зубов. Всего у взрослого человека 16 + 16 = 32 зуба. Это записывается в виде групповой формулы:

3	2	1	2	2	1	2	3
3	2	1	2	2	1	2	3

указывающей на число зубов в каждой группе.

Формула постоянных зубов, предложенная FDI:

18	17	16	15	14	13	12	11	21	22	23	24	25	26	27	28
48	47	46	45	44	43	42	41	31	32	33	34	35	36	37	38

Резцы, dentes incisivi (см. рис. 22, 23, 30, 31, 33, 34), их всего 8, расположены по 4 на каждой челюсти, из них

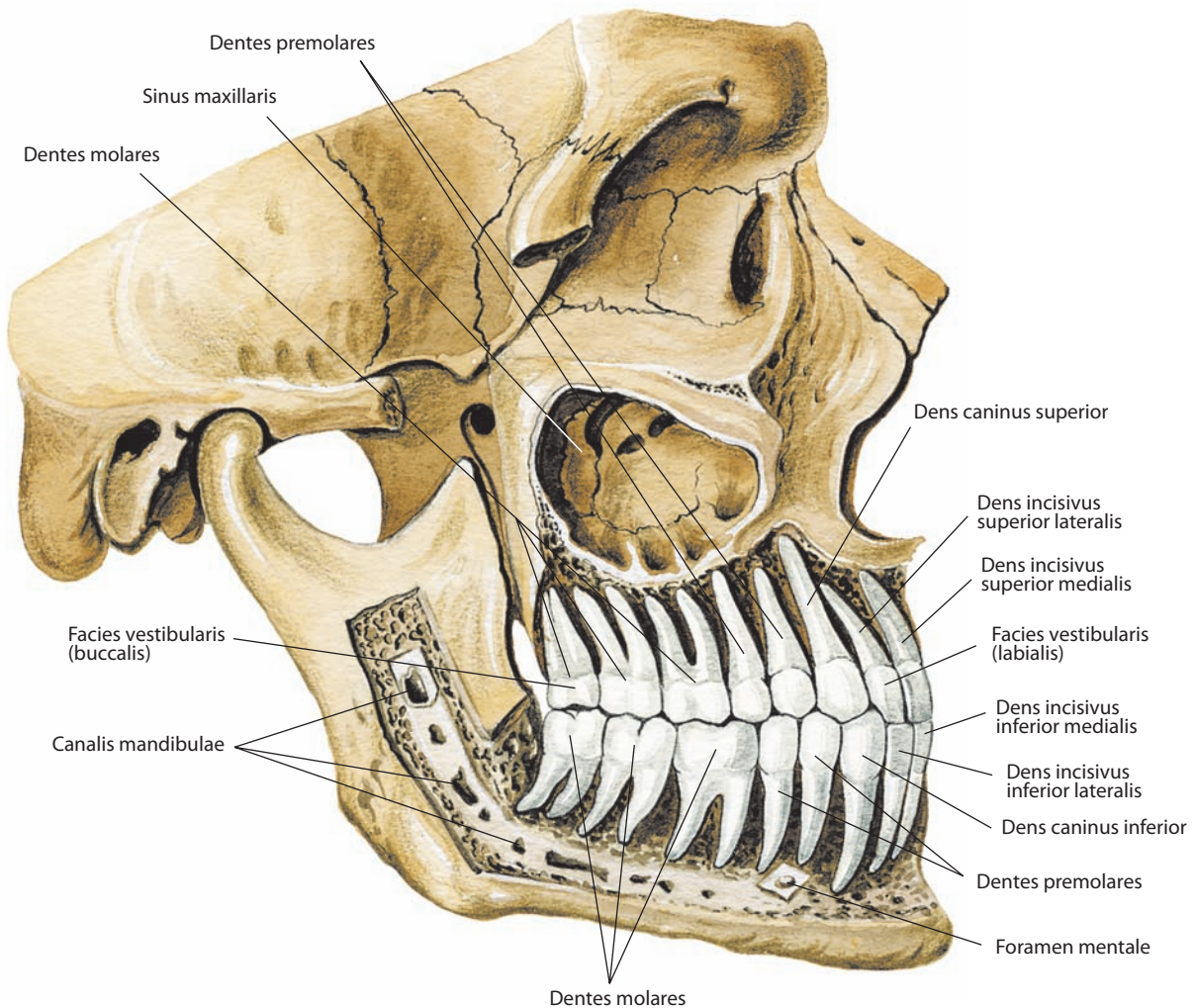


Рис. 30. Постоянные зубы, dentes permanentes, верхней и нижней челюстей, правые. Вид снаружи. Наружная пластинка костного вещества альвеолярных дуг удалена; верхнечелюстная пазуха и частично канал нижней челюсти вскрыты

2 медиальных и 2 латеральных. Коронки зубов лопатообразные, имеют острый **режущий край, margo incisalis** (см. рис. 33, 34). Вестибулярная поверхность коронки слегка выпуклая. На язычной (небной) поверхности, у шейки, находится **бугорок зуба, tuberculum dentis** (см. рис. 32). Контактная поверхность треугольная, так как у режущего края коронка узкая, а по направлению к шейке утолщается. Верхние резцы больше нижних; самыми большими являются верхние медиальные, самыми маленькими — нижние медиальные. Между коронкой и корнем различают **пояс, cingulum**, представляющий собой небольшое дугообразное возвышение, ограничивающее бугорок зуба и продолжающееся в **краевые гребешки, cristae marginales**.

Корни резцов конусообразные, сдавлены с боков. На их контактных поверхностях располагаются слабо выраженные продольные борозды.

Постоянные резцы внешне очень схожи с молочными и отличаются только большими размерами. Коронка лопатообразная, со слабо развитыми зубцами на режущем крае.

Клыки, dentes canini (см. рис. 22, 23, 30, 31, 33, 34), всего их 4, расположены по 1 с каждой стороны на каждой челюсти непосредственно снаружи от резцов. Для них характерны длинный корень и конусообразная коронка. Как и у резцов, на коронке можно различить четыре поверхности. Вестибулярная поверхность выпуклая, пятиугольная, наи-

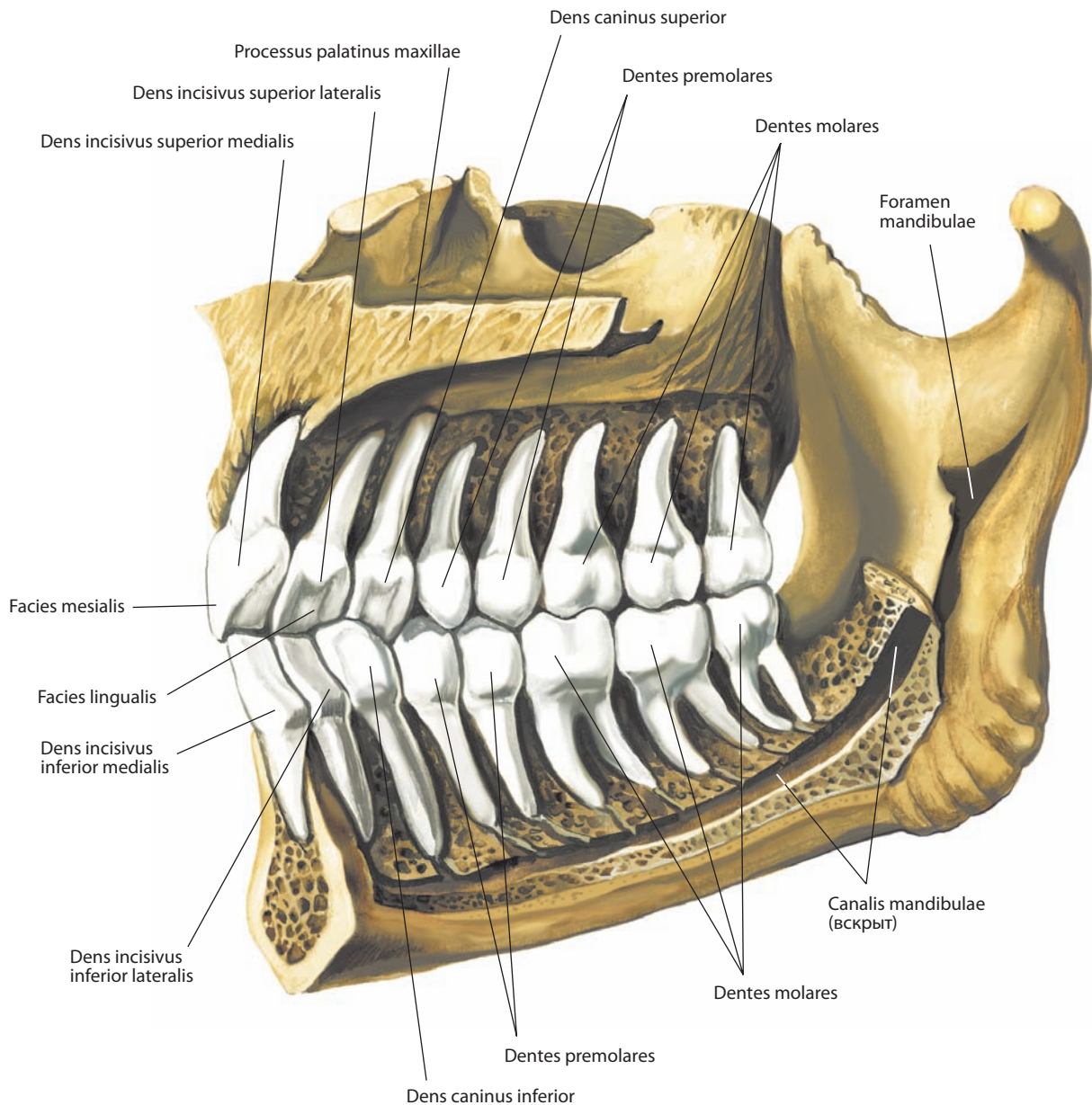


Рис. 31. Постоянные зубы, dentes permanentes, верхней и нижней челюстей, правые. Срединный распил. Вид изнутри. Внутренняя пластинка альвеолярных дуг удалена; канал нижней челюсти вскрыт

более широкая между концами режущего края. На язычной (небной) поверхности, у шейки зуба, хорошо выражен бугорок, переходящий в продольное возвышение, которое направляется к внутреннему углу режущего края. Этот бугорок у нижнего клыка не выражен. Режущий край образован сходящимися под углом продолжениями контактных поверхностей, поэтому окклюзионная поверхность треугольная. Корни одиночны, сдвинуты с боков и имеют на боковых поверхностях продольные борозды. Верхушка корня несколько отклонена латерально.

На язычной (небной) поверхности хорошо выражены пояс и краевой гребешок.

Клыки **верхнечелюстной (верхней) зубной дуги, arcus dentalis maxillaris (superior)**, отличаются от клыков **нижнечелюстной (нижней) зубной дуги, arcus dentalis mandibularis (inferior)**, большей величиной, более широкой коронкой и более длинным корнем (см. рис. 7).

Постоянные клыки очень похожи на молочные; корни их закруглены и направлены в сторону первого коренного зуба.

Малые коренные зубы (премоляры), dentes premolares (см. рис. 22, 23, 30, 31, 33, 34), их всего 8, расположены вза-

ди от клыка — по 2 с каждой стороны на каждой челюсти. Форма окклюзионной поверхности приближается к четырехугольной. Окклюзионная поверхность делится на 2 бугорка **поперечным гребешком, crista transversalis** (см. рис. 32). Наружный бугорок (щечный) развит лучше, чем внутренний (язычный). Бугорки у зубов верхней челюсти более массивные и четче отделены один от другого. Корень чаще один, у первых верхних премоляров раздвоен. У малых коренных зубов нижней зубной дуги корень конусообразный, у верхних премоляров несколько сдвинут спереди назад, а на передней и задней его поверхностях имеются продольные борозды. В корне первого премоляра верхней челюсти два канала — щечный и небный.

Для отличия резцов, клыков и премоляров правой и левой сторон используют три признака: 1) признак корня, 2) признак угла коронки и 3) признак кривизны эмали (см. рис. 35, 36, 38).

У резцов эти признаки проявляются следующим образом: 1) корень отклонен в сторону, соответствующую его положению; 2) латеральный угол, образованный латеральным и режущим краями, закруглен; 3) вестибулярная поверхность у медиального края выпуклая, по направлению

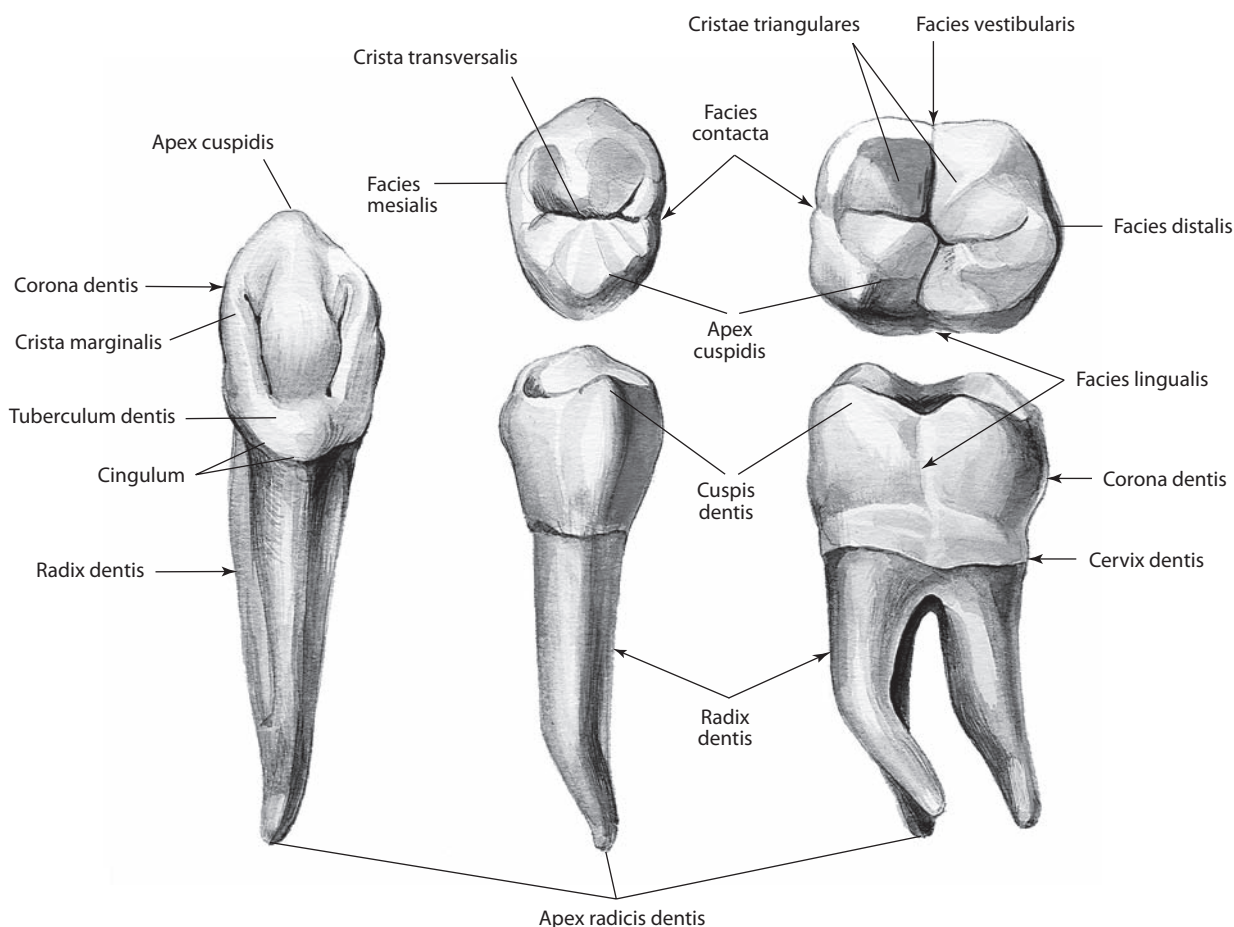


Рис. 32. Постоянные зубы, dentes permanentes (полусхематично)

к латеральному краю уплощается. Признак корня у резцов верхней зубной дуги ясно выражен, у нижних резцов встречается не всегда.

Большие коренные зубы (моляры), *dentes molares* (см. рис. 22, 23, 30, 31, 33, 34), всего их 12, расположены кзади от малых коренных, по 3 с каждой стороны на каждой челюсти. Самый последний из них — **третий большой коренной зуб (третий моляр), *dens molaris tertius***, или **зуб мудрости, *dens serotinus*** (см. рис. 33, 34).

Поверхность смыкания верхних больших коренных зубов разделена бороздами, образующими букву Н, на 4 бугорка: два щечных и два язычных. Возвышение эмали такого бугорка носит название **острие зуба, *cuspidis dentis*** (см. рис. 32), оно заканчивается **верхушкой острия, *apex cuspidis***. Поверхности каждого бугорка, конвергирующие к центральной части поверхности смыкания, представляют собой **треугольный гребешок, *crista triangularis***.

Большие коренные зубы верхней челюсти имеют по три корня: один — небный, верхушкой обращен в сторо-

ну твердого неба, два других — щечные, их верхушки направлены кзади. Величина трех больших коренных зубов уменьшается от первого к третьему.

Третий верхний большой коренной зуб — наименьший. Форма его коронки разнообразна. Варьирует и число корней, их может быть и больше, и меньше трех. Полость зуба велика и продолжается в каждый из бугорков. Каждый корень имеет одиночный канал.

Большие коренные зубы нижней челюсти крупнее таковых верхней челюсти. Поверхности смыкания у них разделены двумя бороздами на 4 бугорка. Два из них располагаются у вестибулярного края, два — у язычного; только первый большой коренной зуб имеет 5 бугорков, три из которых находятся у вестибулярного края. Третий нижний большой коренной зуб, как такой же зуб верхней челюсти, весьма вариабелен.

Моляры нижней челюсти имеют по 2 корня — передний и задний, сдвинутые спереди кзади. Передний корень идет почти вертикально, задний больше направлен кзади.

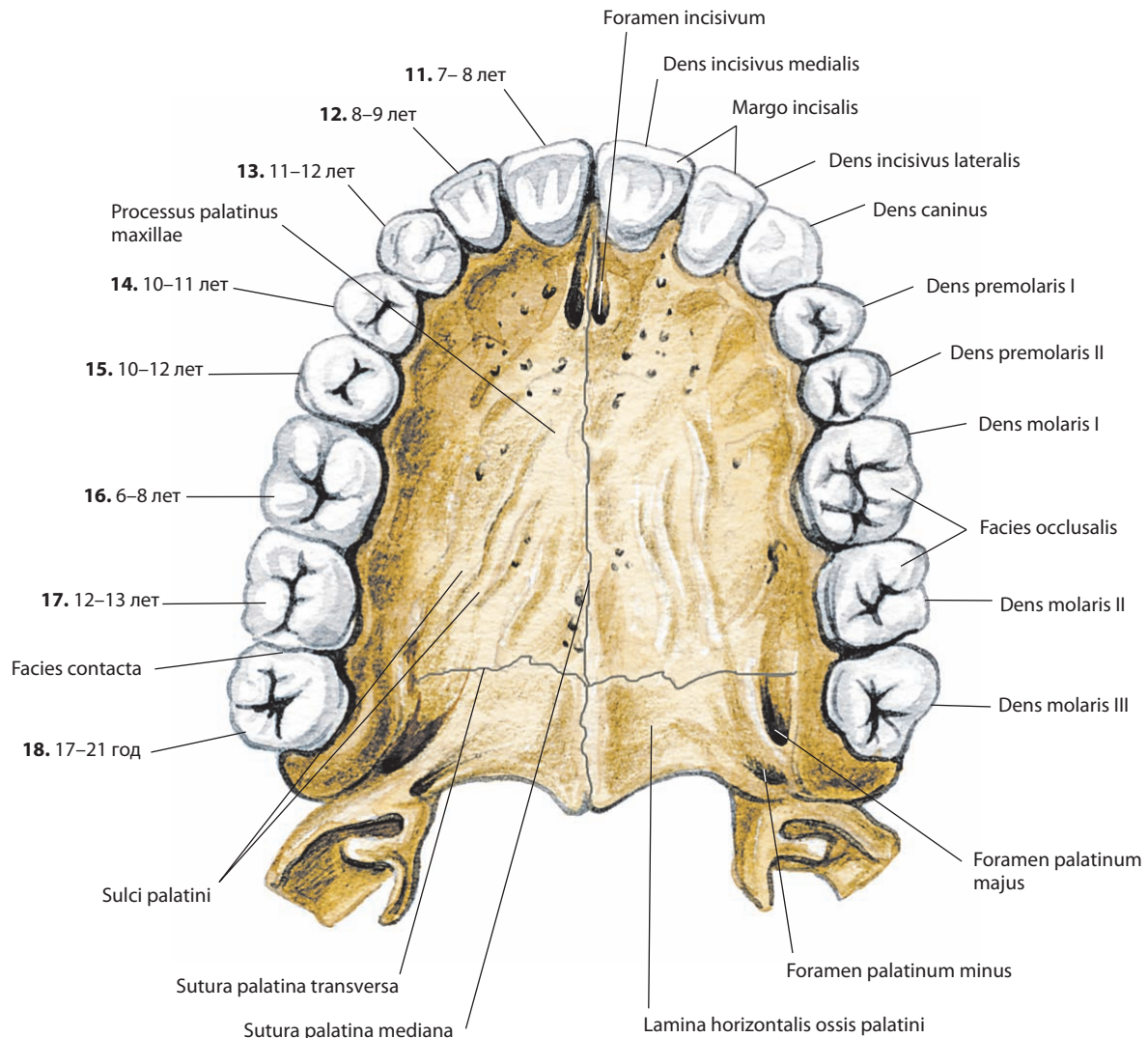


Рис. 33. Постоянные зубы, *dentes permanentes*, верхней челюсти.

Вид снизу. Сроки прорезывания зубов (по С. С. Михайлову) и порядковые номера последних указаны на левой стороне рисунка

Полость зуба своими очертаниями соответствует коронке, продолжается в каждый бугорок. В переднем корне 2 канала, а в заднем — один. Величина всех моляров как верхней, так и нижней челюсти убывает спереди кзади. Молочные моляры, их 8, по форме сходны с постоянными. Соотношение между верхнечелюстной (верхней) зубной дугой и нижнечелюстной (нижней) зубной дугой при наиболее плотном смыкании, *occlusio*, зубов называется прикусом, при этом зубы одной челюсти соприкасаются с одноименными зубами другой челюсти (см. рис. 22, 30, 31). Каждый зуб верхней челюсти контактирует также с зубом, расположенным латерально от одноименного зуба другой челюсти, и, наоборот, каждый зуб нижней челюсти соприкасается с зубом, расположенным медиально от одноименного.

Одноименные соприкасающиеся зубы называются главными антагонистами, а частично соприкасающиеся разноименные — побочными антагонистами.

Медиальные резцы нижней челюсти и третьи большие коренные зубы верхней не имеют побочных антагонистов.

Резцы верхнечелюстной зубной дуги при смыкании зубов, как правило, выступают над нижними резцами, частично прикрывая их.

Врожденная щель между рядом расположенными зубами называется **диастемой, diastema**; чаще всего она встречается между верхними медиальными резцами.

Иннервация: зубы верхней челюсти — верхнее зубное сплетение, верхние альвеолярные нервы (ветви верхнечелюстного нерва); зубы нижней челюсти — нижнее зубное сплетение, нижний альвеолярный нерв (ветви нижнечелюстного нерва).

Кровоснабжение: зубы верхней челюсти — передние и задние верхние альвеолярные артерии; зубы нижней челюсти — нижние альвеолярные артерии (все ветви верхнечелюстной артерии). Венозная кровь оттекает от передних зубов обеих челюстей через ветви лицевой вены, задних — в крыловидное сплетение и далее в занижнечелюстную вену. Лимфа отводится в подподбородочные (передние зубы), поднижнечелюстные (средние зубы) и верхние глубокие шейные (задние зубы) лимфоузлы.

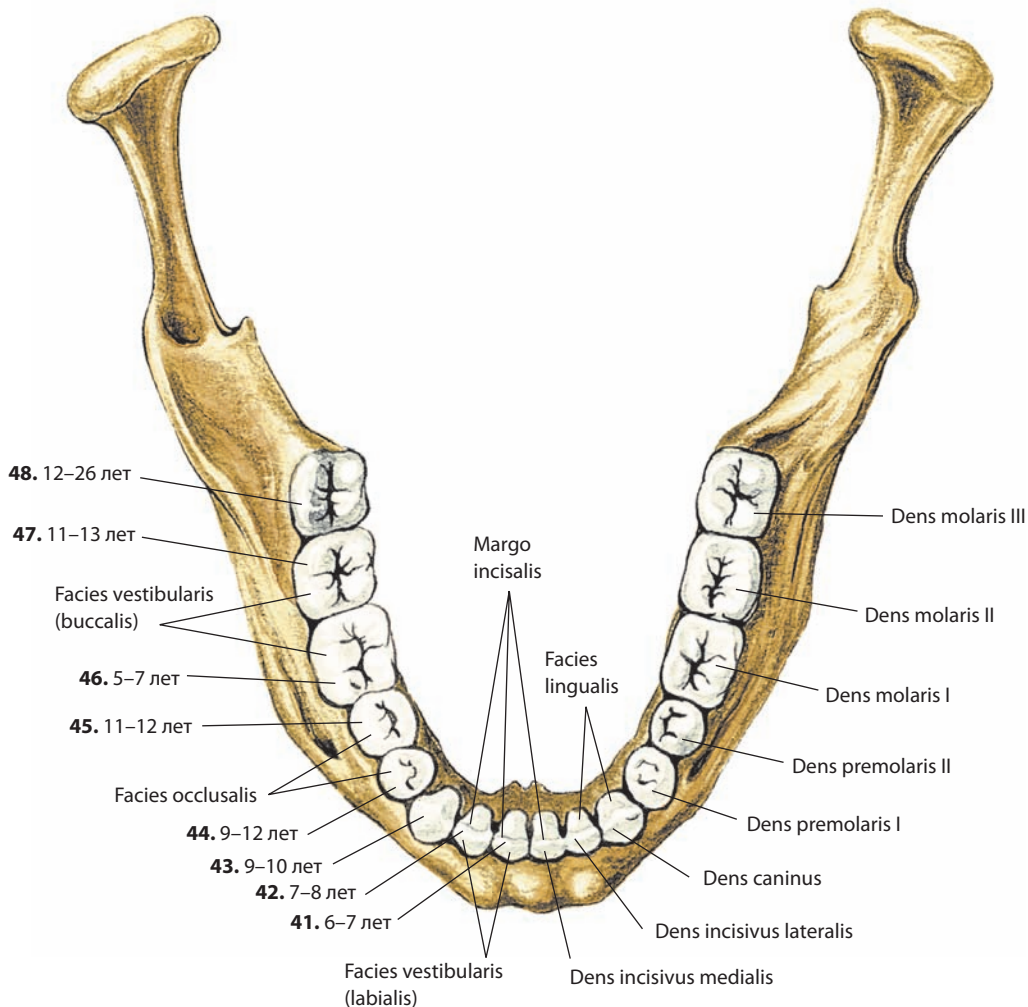


Рис. 34. Постоянные зубы, *dentes permanentes*, нижней челюсти.

Вид сверху. Сроки прорезывания зубов (по С. С. Михайлову) и порядковые номера последних указаны на левой стороне рисунка

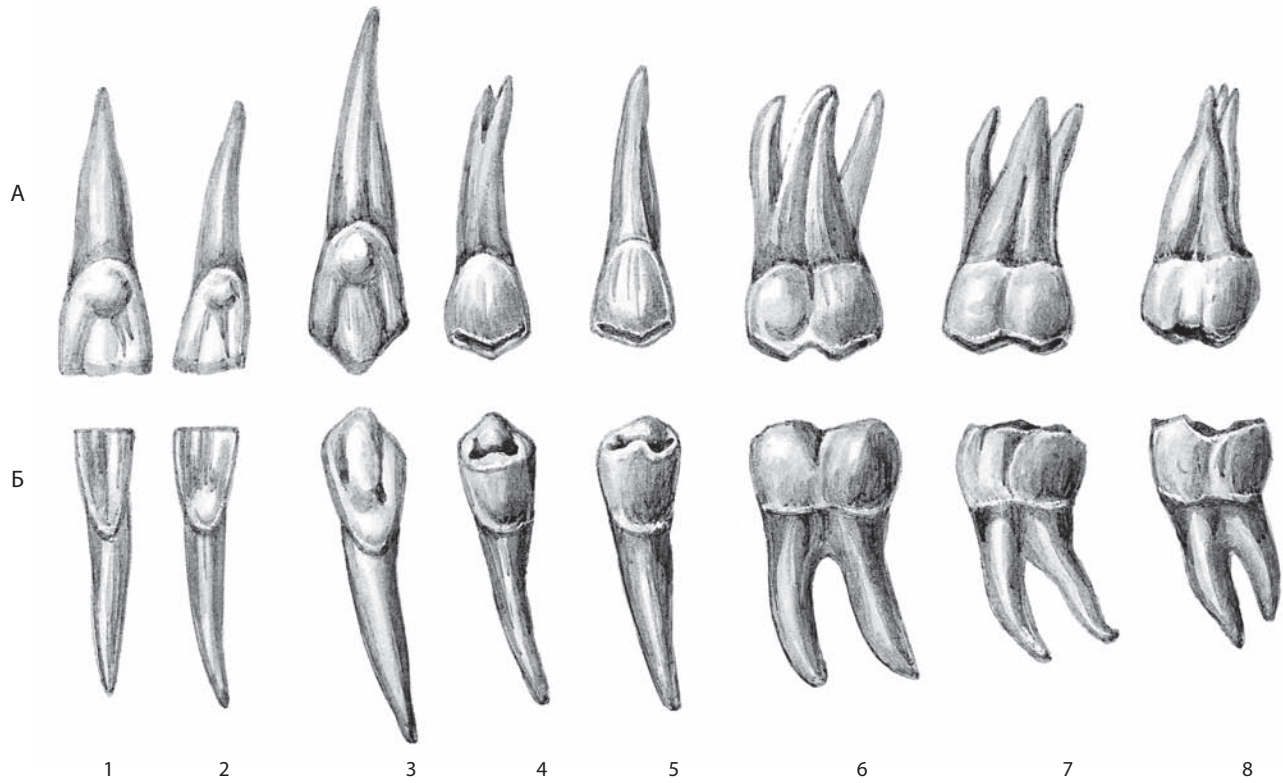


Рис. 35. Постоянные зубы, *dentes permanentes*, правые; язычная поверхность, *facies lingualis* (полусхематично):
 А — зубы верхней челюсти; Б — зубы нижней челюсти. 1 — медиальный резец, *dens incisivus medialis*; 2 — латеральный резец, *dens incisivus lateralis*; 3 — клык, *dens caninus*; 4 — первый малый коренной зуб, *dens premolaris I*; 5 — второй малый коренной зуб, *dens premolaris II*; 6 — первый большой коренной зуб, *dens molaris I*; 7 — второй большой коренной зуб, *dens molaris II*; 8 — третий большой коренной зуб, *dens molaris tertius*

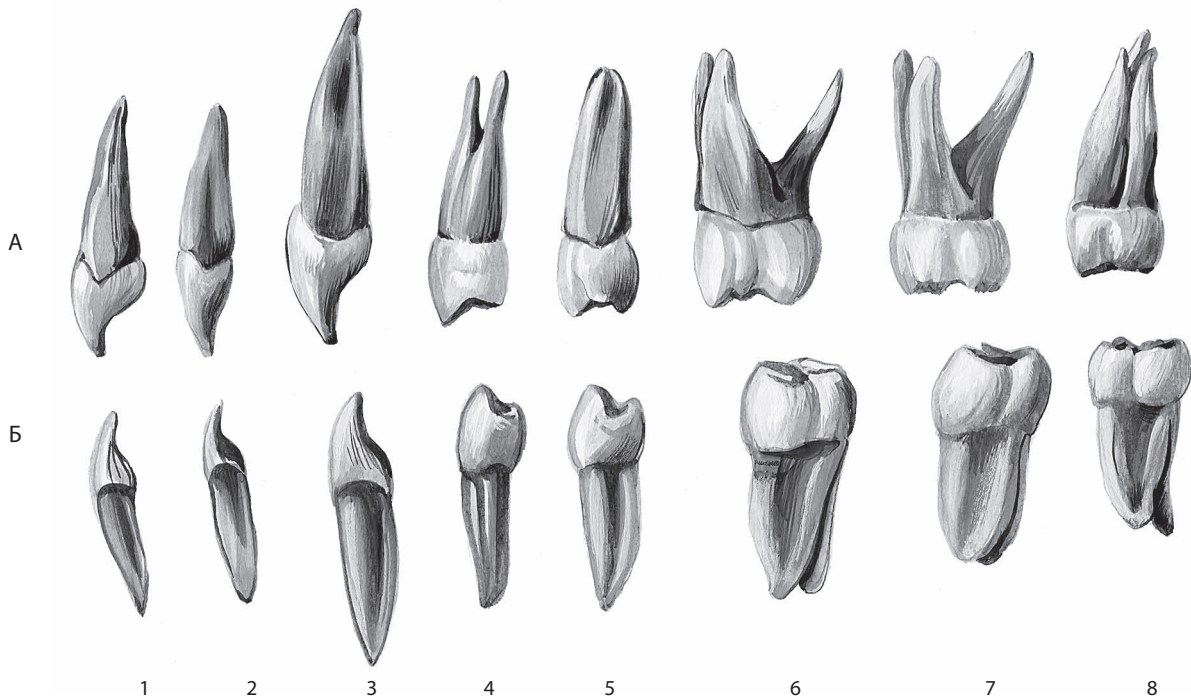


Рис. 36. Постоянные зубы, *dentes permanentes*, правые; мезиальная поверхность, *facies mesialis* (полусхематично):
 А — зубы верхней челюсти; Б — зубы нижней челюсти. 1 — медиальный резец, *dens incisivus medialis*; 2 — латеральный резец, *dens incisivus lateralis*; 3 — клык, *dens caninus*; 4 — первый малый коренной зуб, *dens premolaris I*; 5 — второй малый коренной зуб, *dens premolaris II*; 6 — первый большой коренной зуб, *dens molaris I*; 7 — второй большой коренной зуб, *dens molaris II*; 8 — третий большой коренной зуб, *dens molaris tertius*

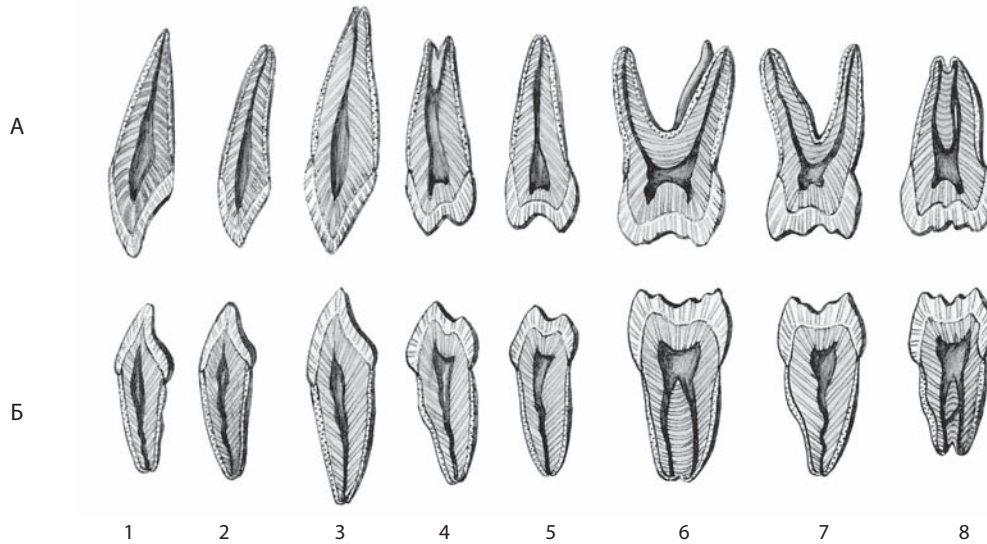


Рис. 37. Постоянные зубы, dentes permanentes, правые (полусхематично):

А — зубы верхней челюсти; Б — зубы нижней челюсти. 1 — медиальный резец, dens incisivus medialis; 2 — латеральный резец, dens incisivus lateralis; 3 — клык, dens caninus; 4 — первый малый коренной зуб, dens premolaris I; 5 — второй малый коренной зуб, dens premolaris II; 6 — первый большой коренной зуб, dens molaris I; 7 — второй большой коренной зуб, dens molaris II; 8 — третий большой коренной зуб, dens molaris tertius.

Распил каждого зуба проведен в направлении от преддверия рта к языку

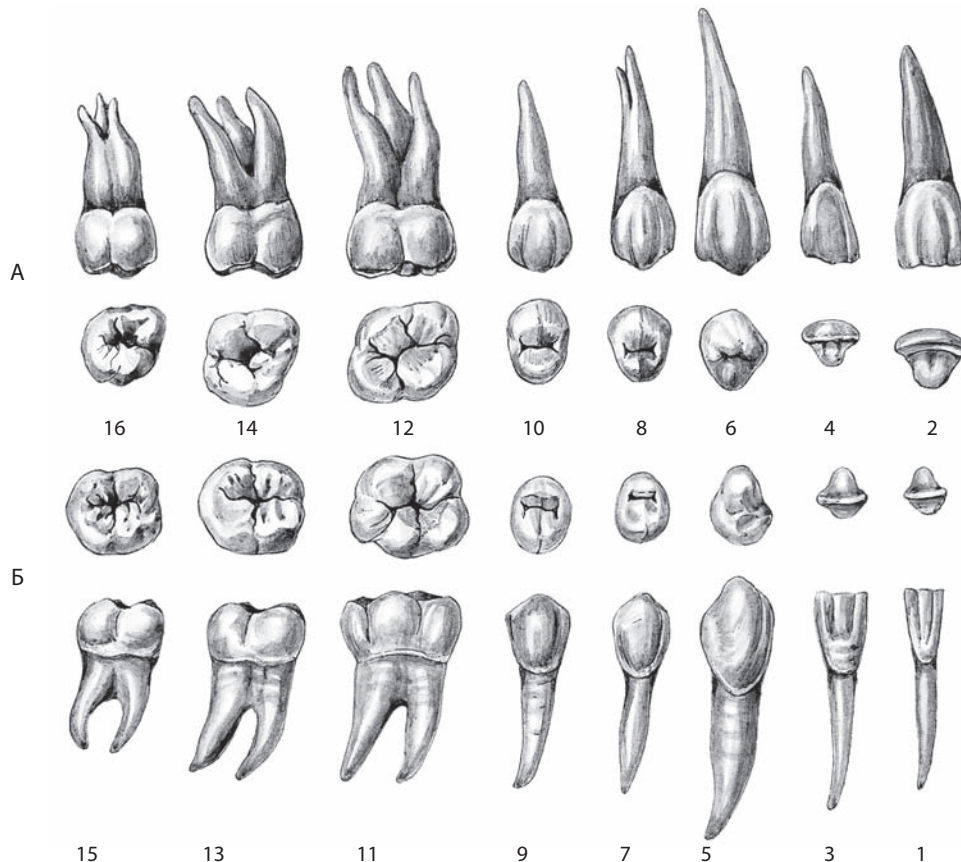


Рис. 38. Постоянные зубы, dentes permanentes, правые (полусхематично):

А — зубы верхней челюсти; Б — зубы нижней челюсти. 1, 3, 5, 7, 9, 11, 13, 15 — вестибулярная поверхность, facies vestibularis; 2, 4 — режущий край, margo incisalis; 6 — острый зуб, cuspis dentis; 8, 10, 12, 14, 16 — окклюзионная поверхность (смыкания), facies occlusalis; 1, 2 — медиальные резцы, dentes incisivi mediales; 3, 4 — латеральные резцы, dentes incisivi laterales; 5, 6 — клыки, dentes canini; 7, 8 — первые малые коренные зубы, dentes premolares I; 9, 10 — вторые малые коренные зубы, dentes premolares II; 11, 12 — первые большие коренные зубы, dentes molares I; 13, 14 — вторые большие коренные зубы, dentes molares II; 15, 16 — третьи большие коренные зубы, dentes molares tertii

ГЛОТКА

Глотка, pharynx (рис. 39–46), является частью пищеварительного канала, по ней пищевой комок из полости рта перемещается в пищевод. В то же время глотка — это путь, по которому проходит воздух из полости носа в гортань и обратно (см. рис. 39).

Глотка расположена впереди шейного отдела позвоночного столба, задней стенкой она прилегает к предпозвоночной пластинке шейной фасции и простирается от основания черепа до VI шейного позвонка, где, сужаясь, переходит в пищевод. Линия прикрепления глотки к основанию черепа имеет вид незавершенного неправильного кольца. Задняя часть глотки прикрепляется к нижней поверхности затылочной кости в области глоточного бугорка, затем линия прикрепления направляется к верхушке пирамиды височной кости, проходя медиальнее точки прикрепления мышцы, поднимающей небную занавеску, и далее — кпереди, заканчиваясь на заднем крае медиальной пластинки крыловидного отростка клиновидной кости. Длина глотки взрослого индивидуума 12–15 см.

Верхняя часть глотки сообщается с полостью носа и называется **носовой частью глотки** (носоглоткой), **pars nasalis pharyngis**. Она соответствует I и II шейным позвонкам. Средняя часть глотки сообщается с полостью рта и носит название **ротовой части глотки, pars oralis pharyngis**. Задняя стенка этой части глотки соответствует телу III шейного позвонка. Нижняя часть расположена позади гортани — это **гортанная часть глотки, pars laryngea pharyngis**. Ее задняя стенка соответствует уровню IV–V шейного позвонка (см. рис. 39, 45).

СТЕНКИ ГЛОТКИ

В глотке различают верхнюю стенку — **свод глотки, fornix pharyngis** (см. рис. 14, 40), заднюю и две боковые. Свод глотки малоподвижен, так как сращен с костными образованиями черепа, в противоположность нижней части глотки, окруженной хорошо развитой рыхлой соединительной тканью. В своде глотки залегает конгломерат эпителиальных клеток, по своему строению и архитектонике похожий на аденогипофиз — это **глоточный гипофиз, hypophysis pharyngealis** (см. рис. 40).

Стенки глотки образованы слизистой оболочкой, подслизистой основой, мышечной и адвентициальной оболочками.

Слизистая оболочка в области носовой части глотки покрыта реснитчатым эпителием, а в среднем и нижнем отделах — многослойным плоским. Она является продолжением слизистой оболочки полостей носа и рта, а внизу переходит в слизистую оболочку гортани и пищевода.

Подслизистая основа представлена плотной соединительнотканной пластинкой, которая в верхних отделах глотки более плотная и называется **глоточно-базиллярной фасцией, fascia pharyngobasilaris** (см. рис. 41, 43, 116). Тесно срастаясь с ней, слизистая оболочка глотки не образует складок. Только в нижних участках глотки подслизистая основа построена из рыхлой соединительной ткани, благодаря чему слизистая оболочка глотки образует ряд продольных складок. В подслизистой основе залегают различные по величине и форме **глоточные железы, glandulae pharyngeales**, протоки которых открываются на поверхности слизистой оболочки. В разных участках подслизистой основы глотки имеются значительные скопления лимфоидной ткани.

Мышцы (мышечная оболочка) глотки, musculi (tunica muscularis) pharyngis (см. рис. 41–44), включают шесть пар поперечнополосатых мышц. Три пары являются мышцами, сжимающими глотку (констрикторами). Эти мышцы сходятся сзади по срединной линии, частично перебрасываются на противоположную сторону и вплетаются в продольно расположенный соединительнотканый пучок, начинающийся от глоточного бугорка и носящий название **шва глотки, raphe pharyngis** (см. рис. 43). Остальные две пары мышц — это мышцы, поднимающие глотку. Они идут в продольном направлении. Глотка является единственным отделом пищеварительного канала, где наружный мышечный слой циркулярный, а внутренний — продольный.

К мышцам глотки относятся шесть парных мышц.

1. **Верхний констриктор глотки, m. constrictor pharyngis superior** (см. рис. 15, 41–43, 46). Он имеет форму четырехугольной пластинки. Начинается от нескольких участков, в соответствии с чем различают следующие четыре его части:

1) **крылоглоточная часть, pars pterygopharyngea** (см. рис. 41), начинается от крючка и заднего края медиальной пластинки крыловидного отростка; выполняет функцию небно-глоточного сфинктера, который, по мнению автора, является самостоятельной мышцей;

2) **щечно-глоточная часть, pars buccopharyngea** (см. рис. 8, 41), — от крылонижнечелюстного шва, **raphe pterygomandibularis** (см. рис. 8, 9, 41, 42). Эту часть покрывает **щечно-глоточная фасция, fascia buccopharyngealis** (см. рис. 46), переходящая со щечной мышцы;

3) **языкоглоточная часть, pars glossopharyngea** (см. рис. 41), — от корня языка;

4) **челюстно-глоточная часть, pars mylopharyngea** (см. рис. 41), — от заднего конца челюстно-подъязычной линии тела нижней челюсти.

Мышечные пучки идут горизонтально по боковой стенке глотки на заднюю и соединяются с пучками мышцы противоположной стороны в шве глотки. Верхний край мышцы не достигает основания черепа, и участок стенки глотки, лишенный мышечного слоя, состоит из утолщенной фиброзной основы глотки — это глоточно-базиллярная фасция.

2. **Средний констриктор глотки, m. constrictor pharyngis medius** (см. рис. 15, 41–43), состоит из двух частей:

1) **хрящеглоточная часть, pars chondropharyngea** (см. рис. 16, 41, 42), берет начало от малого рога подъязычной кости;

2) **рожково-глоточная часть, pars ceratopharyngea** (см. рис. 41, 42), — от большого рога подъязычной кости.

Мышца имеет форму треугольной пластинки, широкое основание которой расположено по шву глотки, а вершина обращена к подъязычной кости. Верхние пучки ее частично прикрывают верхний констриктор глотки.

3. **Нижний констриктор глотки, m. constrictor pharyngis inferior** (см. рис. 15, 41–43), плоский, частично прикрывает средний констриктор глотки, состоит из двух частей:

1) **щитоглоточная часть, pars thyropharyngea (m. thyropharyngeus)** (см. рис. 41, 42), начинается от наружной поверхности пластинки щитовидного хряща гортани;

2) **перстнеглоточная часть, pars cricopharyngea (m. cricopharyngeus)** (см. рис. 41), — от боковой поверхности перстневидного хряща гортани.

Мышечные пучки, расходясь веерообразно, соединяются по шву глотки с пучками одноименной мышцы противоположной стороны.

Все мышцы-констрикторы сужают просвет глотки.

4. **Шилоглоточная мышца, m. stylopharyngeus** (см. рис. 15, 42–44), узкая, длинная. Начинается от шиловидного отростка височной кости, идет вниз вдоль стенки глотки, проникает в нее между верхним и средним констрикторами глотки и, разделяясь на пучки, вплетается в стенку глотки, а часть пучков достигает хрящей гортани.

Мышца поднимает глотку и гортань.

5. **Небно-глоточная мышца, m. palatopharyngeus** (см. рис. 8, 10, 43, 44; «Мышцы мягкого неба и зева»).

6. **Трубно-глоточная мышца, m. salpingopharyngeus** (см. рис. 44), представляет собой пучок мышечных волокон, начинающихся от хрящевой части слуховой трубы и сливающихся с небно-глоточной мышцей.

Мышца участвует в поднятии глотки.

Снаружи мышечную оболочку глотки покрывает соединительнотканная оболочка — *адвентиция, adventitia*, переходящая в соединительнотканную (адвентициальную) оболочку пищевода.

ПОЛОСТЬ ГЛОТКИ

Полость глотки, cavitas pharyngis, представляет собой цилиндрическую полость, почти округлой формы в горизонтальном сечении, расположенную по срединной сагитальной линии. Передняя стенка полости глотки отсутствует, поскольку полость соединяется с анатомическими структурами, расположенными кпереди: полостью носа, полостью рта и полостью гортани.

Носовая часть глотки (см. рис. 39, 45) простирается от свода глотки до мягкого неба. Спереди в нее открываются задние отверстия полости носа — хоаны.

На боковой стенке с каждой стороны, на уровне прикрепления заднего конца нижней носовой раковины, находится воронкообразное **глоточное отверстие слуховой трубы, ostium pharyngeum tubae auditivae (auditoriae)** (см. рис. 14, 40, 45, 113, 114). Через слуховую трубу полость глотки соединяется с полостью среднего уха.

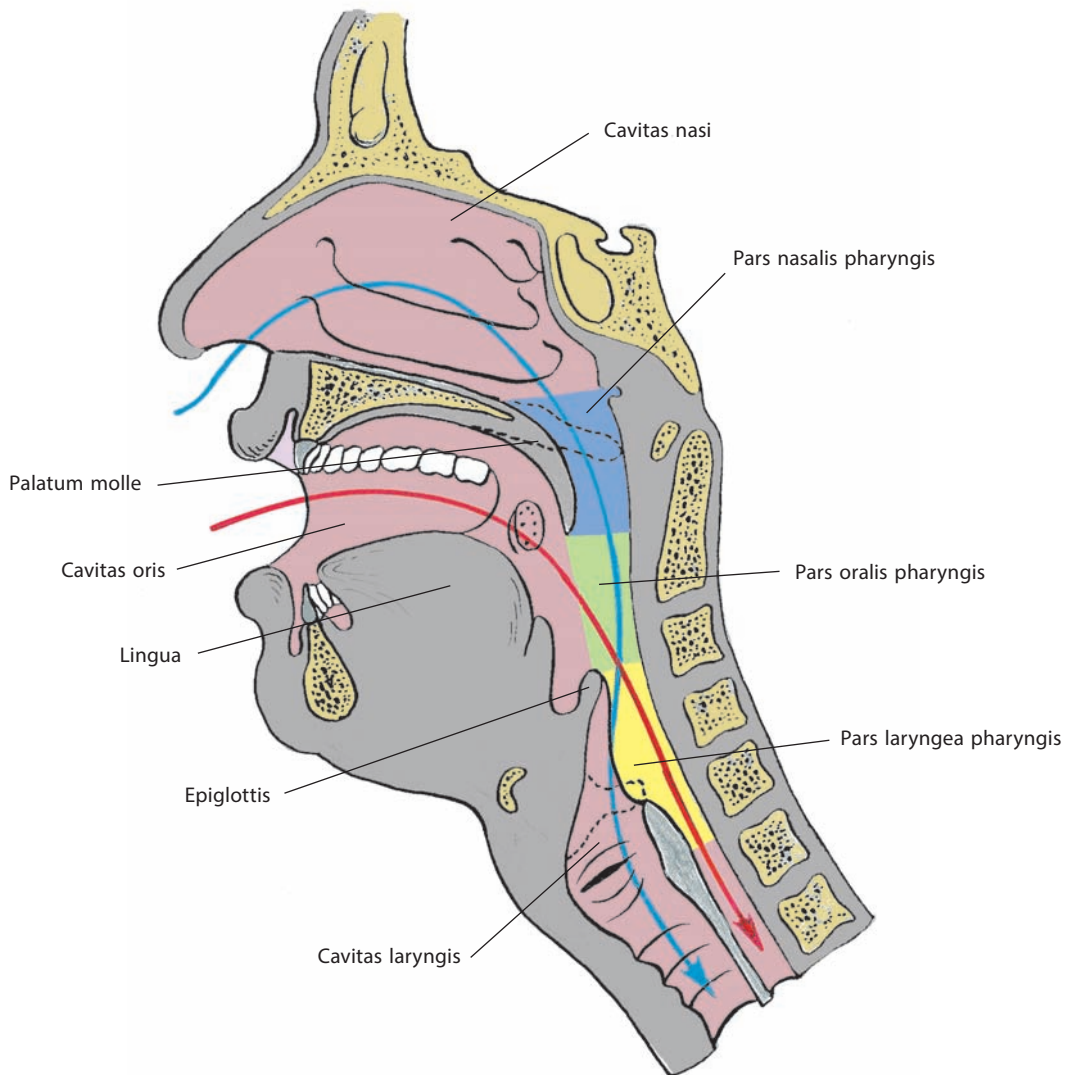


Рис. 39. Дыхательный (синяя линия) и пищеварительный (красная линия) пути и их пересечение в области глотки (схема). Срединный распил. Вид слева

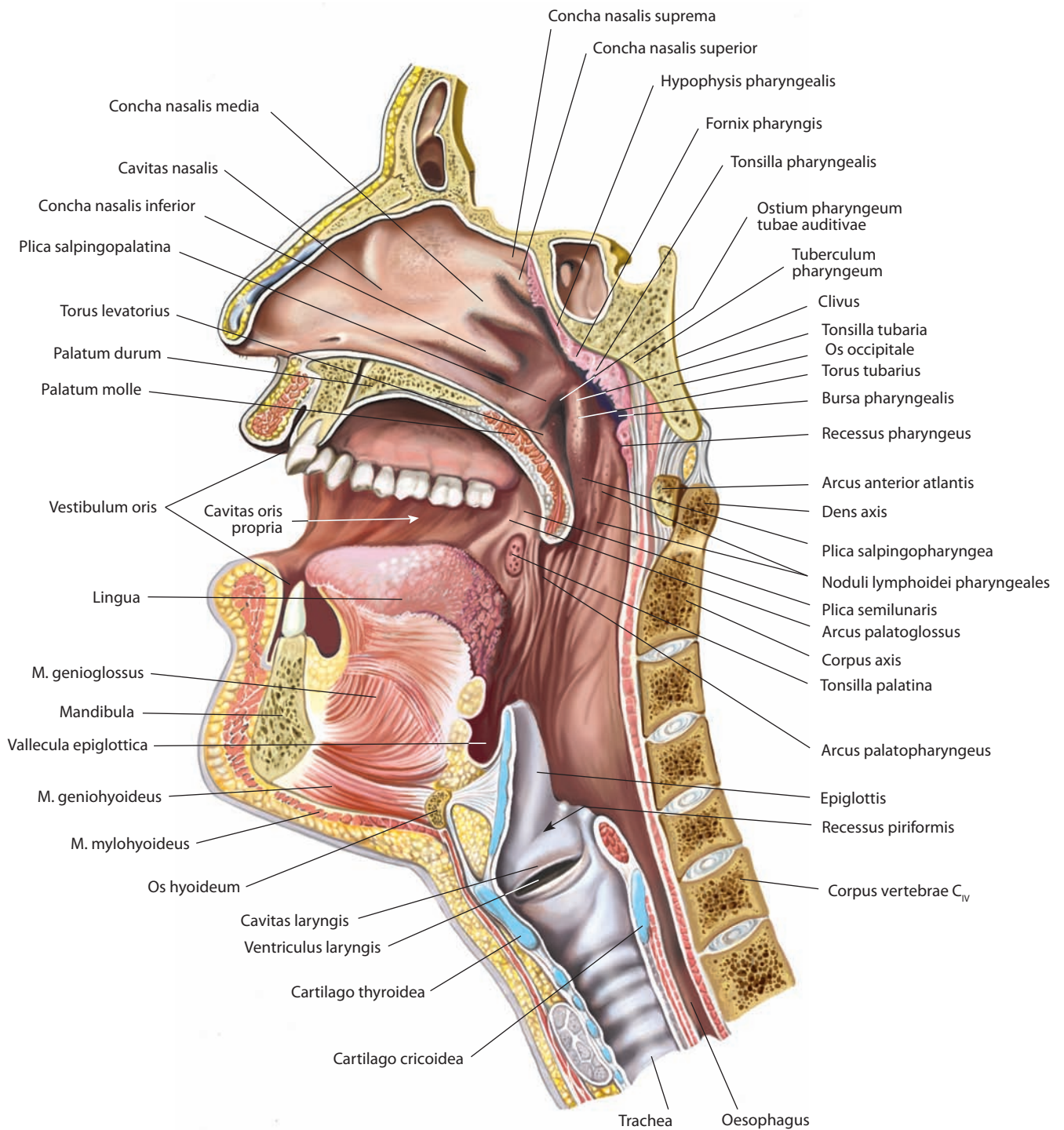


Рис. 40. Полость глотки, cavitas pharyngis.

Сагиттальный распил вправо от носовой перегородки. Вид слева

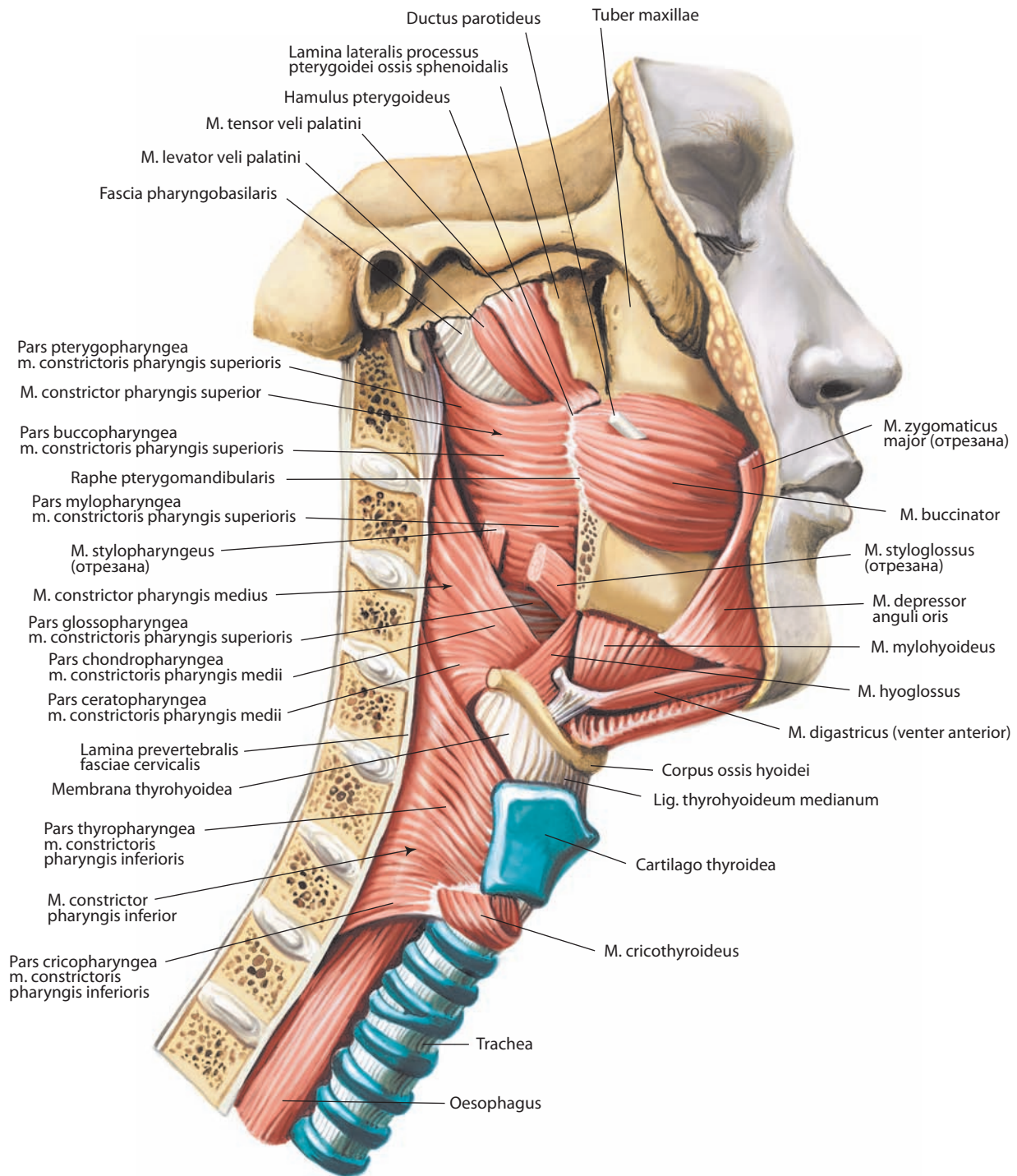


Рис. 41. Мышцы глотки, *mm. pharyngis*, правые.
Вид справа

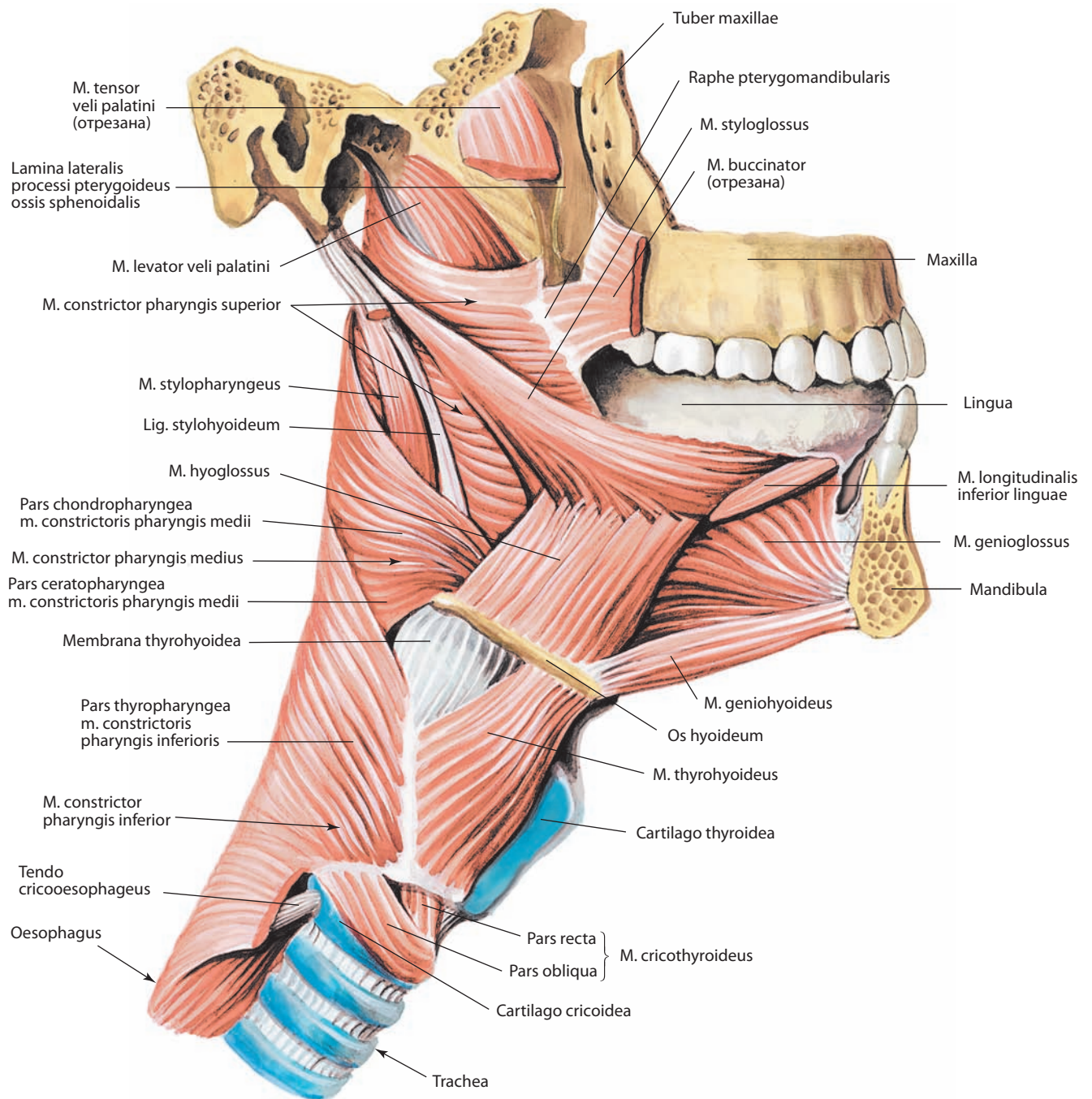


Рис. 42. Мышцы глотки и языка, *mm. pharyngis et linguae*, правые.
Вид справа

В области глоточного отверстия слуховой трубы слизистая оболочка образует две сходящиеся над отверстием складки. В задней складке залегает хрящ слуховой трубы, образующий **трубный валик, torus tubarius** (см. рис. 14, 40, 45, 115). Трубный валик продолжается в постепенно истончающуюся складку слизистой оболочки — **трубно-глоточную складку, plica salpingopharyngea** (см. рис. 40, 45, 114). Кзади от него находится небольшое углубление — **глоточный карман, recessus pharyngeus** (см. рис. 40, 45). Книзу от глоточного отверстия слуховой трубы определяется **валик мышцы, поднимающей мягкое небо, torus levatorius** (см. рис. 14, 40). От передневерхнего края трубного валика к мягкому

небу тянется **трубно-небная складка, plica salpingopalatina** (см. рис. 14, 40, 114).

Лимфоидная ткань носовой части глотки образует скопления — **глоточную (аденоидную) миндалину, tonsilla pharyngealis (adenoidea)** (см. рис. 14, 40, 114), и две **трубные миндалины, tonsillae tubariae** (см. рис. 40).

Глоточная миндалина имеет такое же строение, как и небная. Ее поверхность, обращенная в полость глотки, покрыта **миндаликовыми ямочками, fossulae tonsillares** (см. рис. 14), в которые открываются извилистые углубления — **миндаликовые крипты, cryptae tonsillares**, расположенные в строении миндалины. В глубине срединного кармана глоточ-

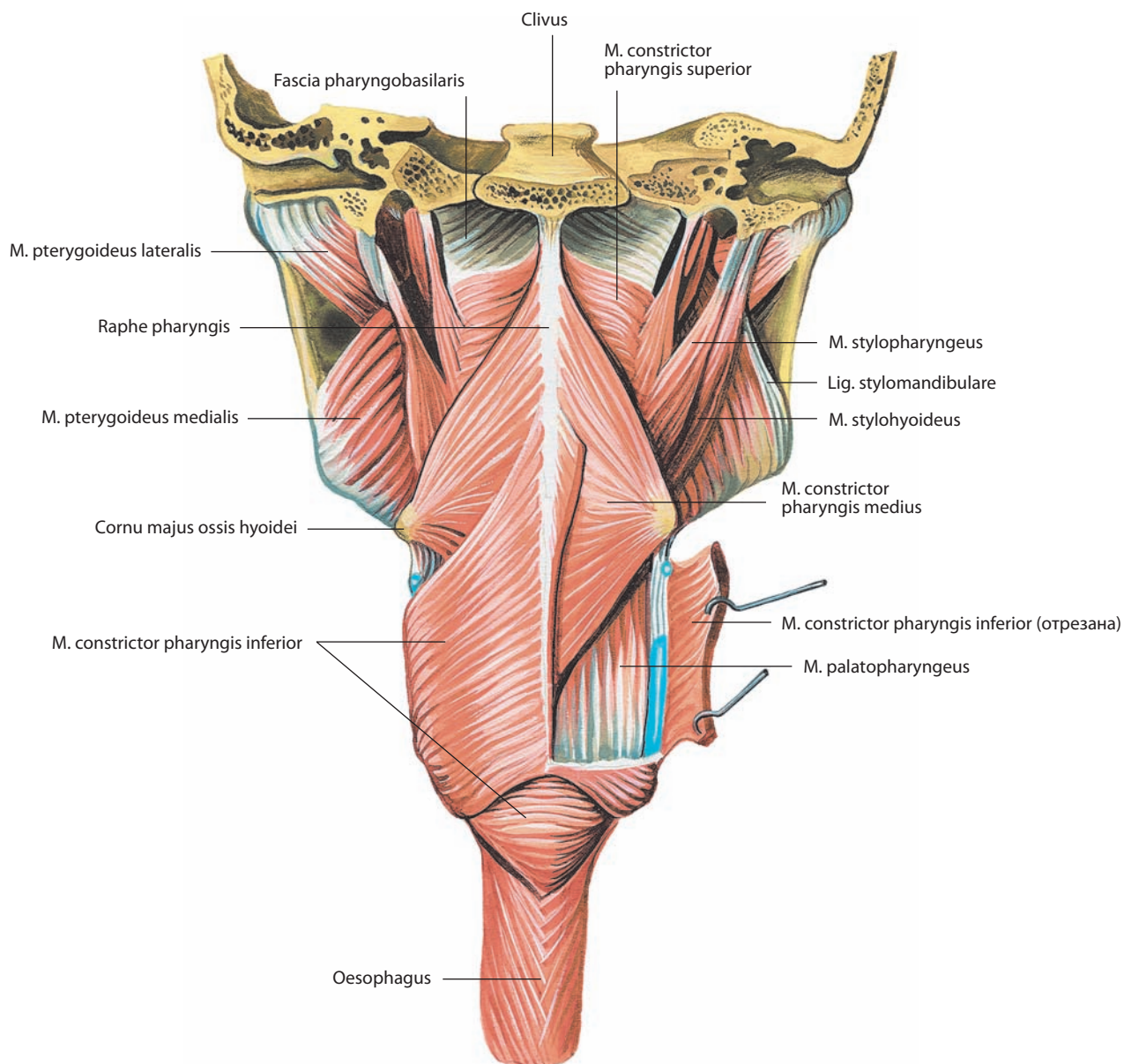


Рис. 43. Мышцы глотки, mm. pharyngis.
Вид сзади

ной миндалины иногда открывается дивертикул — **глочная сумка, bursa pharyngealis** (см. рис. 14, 40, 115). Глоточная миндалина покрыта респираторным эпителием.

Трубная миндалина представляет собой группу фолликулов, залегающих вокруг глоточного отверстия слуховой трубы. Она также покрыта респираторным эпителием.

Кроме скоплений лимфоидной ткани в виде миндалин, в слизистой оболочке ротовой части глотки располагается переменное число одиночных **глочных лимфоидных узелков, noduli lymphoidei pharyngeales** (см. рис. 40).

Язычная, небные, трубные, глоточная миндалины и глоточные лимфоидные узелки вместе образуют **глочное лимфоидное кольцо**.

Ротовая часть глотки простирается от уровня мягкого неба до входа в гортань. При глотании полость ротовой части глотки отделяется от полости ее носовой части мягким небом, принимающим при этом горизонтальное положение (см. рис. 39). Спереди полость ротовой части глотки через перешеек зева сообщается с полостью рта.

Гортанная часть глотки продолжается от входа в гортань до нижнего края перстневидного хряща гортани, где она переходит в пищевод. На передней ее стенке находится вход в гортань, через который ее полость сообщается с полостью гортани. В полости гортанной части глотки, между внутренней поверхностью щитовидного хряща гортани и черпаловидно-надгортанной складкой, имеется углубление — **грушевидный карман**,

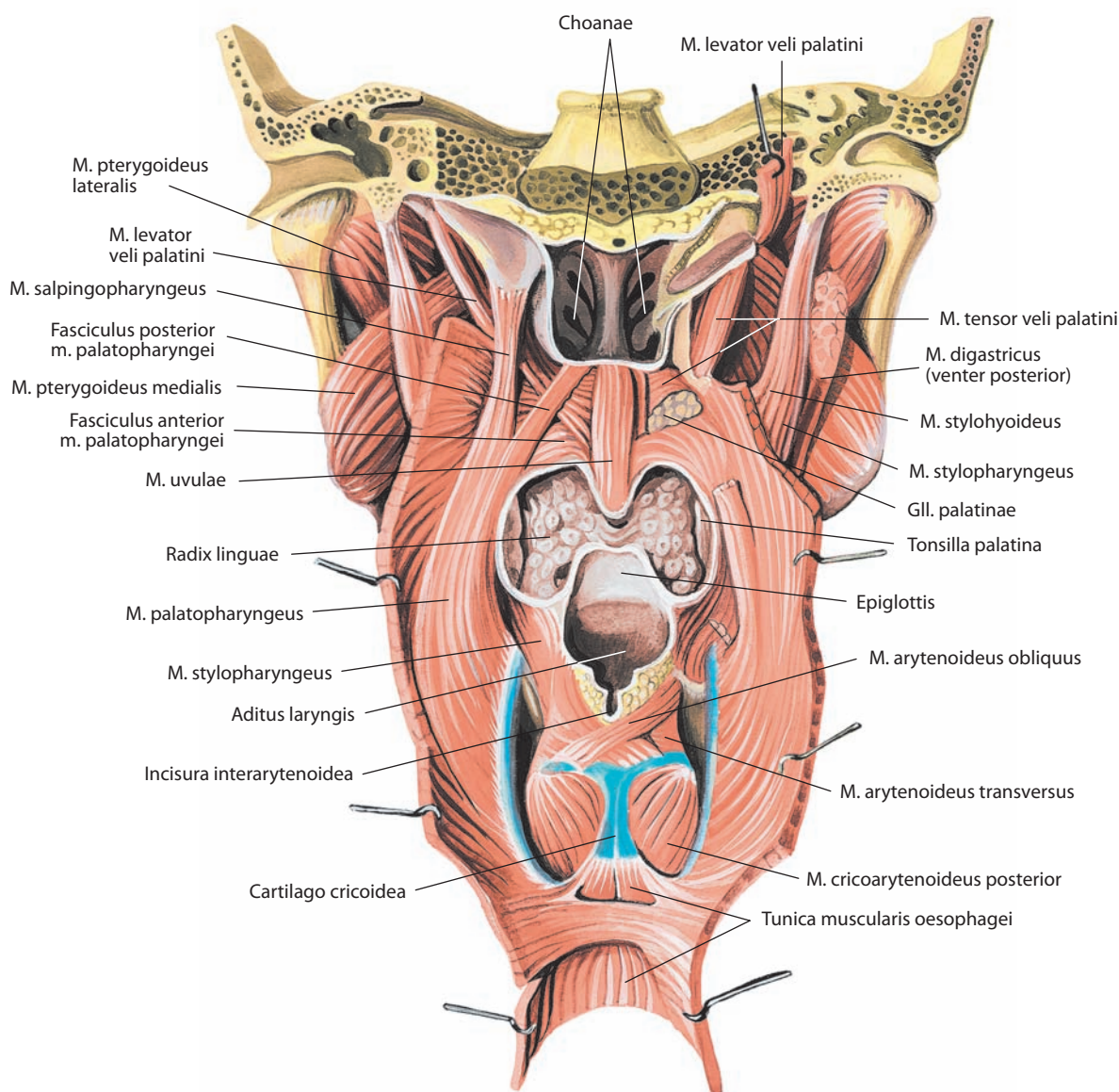


Рис. 44. Мышцы глотки, mm. pharyngis.

Вид сзади. Задняя стенка глотки вскрыта срединным разрезом и отвернута, слизистая оболочка удалена

recessus piriformis (см. рис. 11, 40, 45, 125, 146). Здесь над верхним гортанным нервом слизистая оболочка образует складку **верхнего гортанного нерва, plica nervi laryngei superioris** (см. рис. 45, 146).

Иннервация: глоточное сплетение, сформированное ветвями языкоглоточного и блуждающего черепных нервов и гортанно-глоточными ветвями верхнего шейного узла.

Кровоснабжение: восходящая глоточная артерия (ветвь наружной сонной артерии); восходящая небная артерия и миндаликовые ветви (ветви лицевой артерии). Венозная кровь оттекает в глоточное сплетение, затем направляется в глоточную вену, откуда поступает во внутреннюю яремную вену. Лимфа отводится в глубокие шейные лимфоузлы либо непосредственно, либо через заглочные и паратрахеальные лимфоузлы.

ОКОЛОГЛОТЧНЫЕ ПРОСТРАНСТВА

Глотка окружена значительным количеством рыхлой соединительной ткани — клетчатки, заполняющей **окологлоточное пространство, spatium peripharyngeum**, которое делится на заглочное и боковые окологлоточные пространства (см. рис. 46).

Заглочное пространство, spatium retropharyngeum, представляет собой щель, ограниченную спереди щечно-глоточной фасцией, сзади — предпозвоночной пластинкой фасции шеи, латерально — медиальными поверхностями сонных впагалищ. Вверху заглочное пространство достигает основания черепа, книзу переходит в позадипищеводное пространство шеи. В загло-

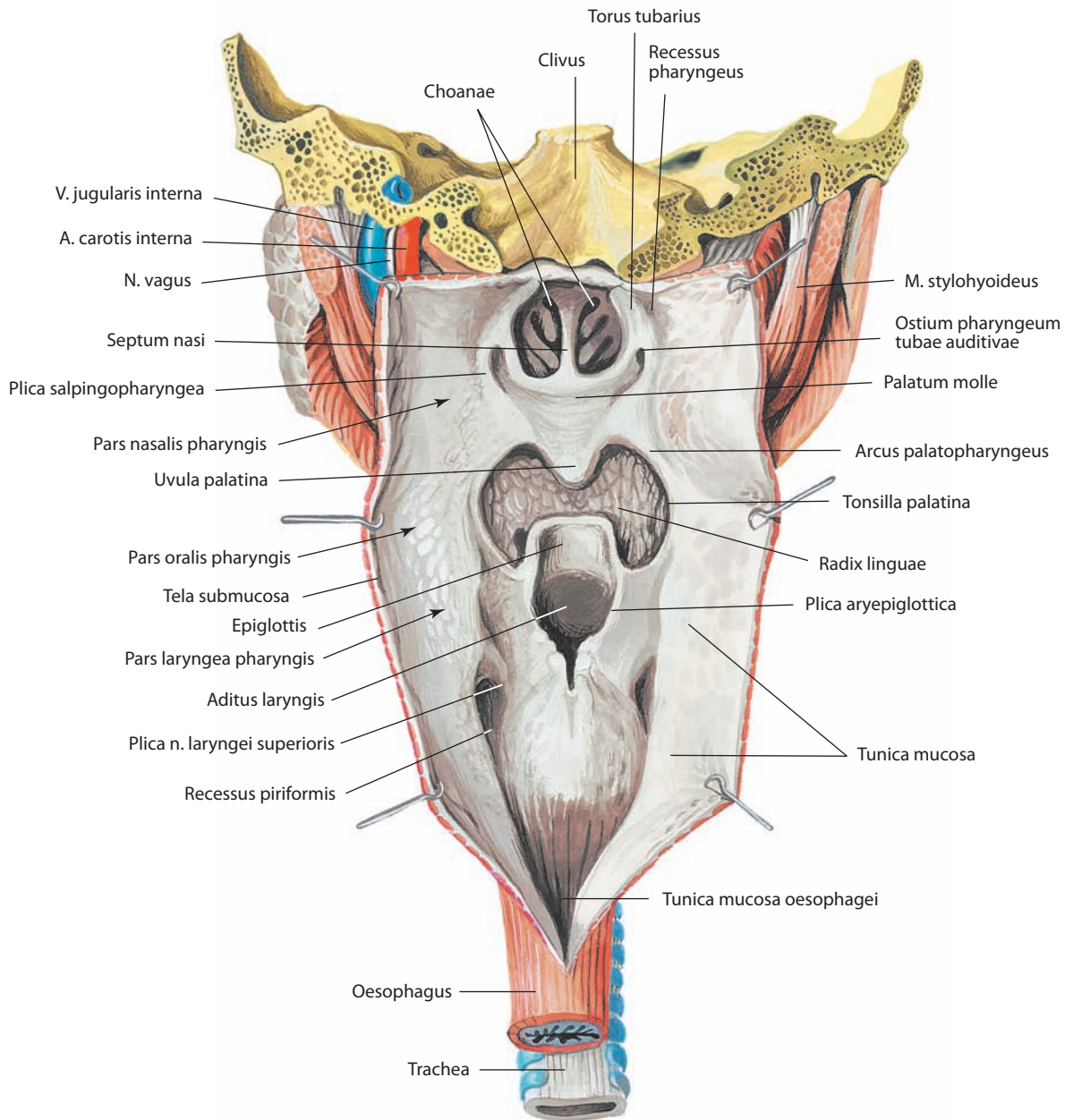


Рис. 45. Полость глотки, cavitas pharyngis.
Вид сзади. Задняя стенка глотки вскрыта срединным разрезом и отвернута

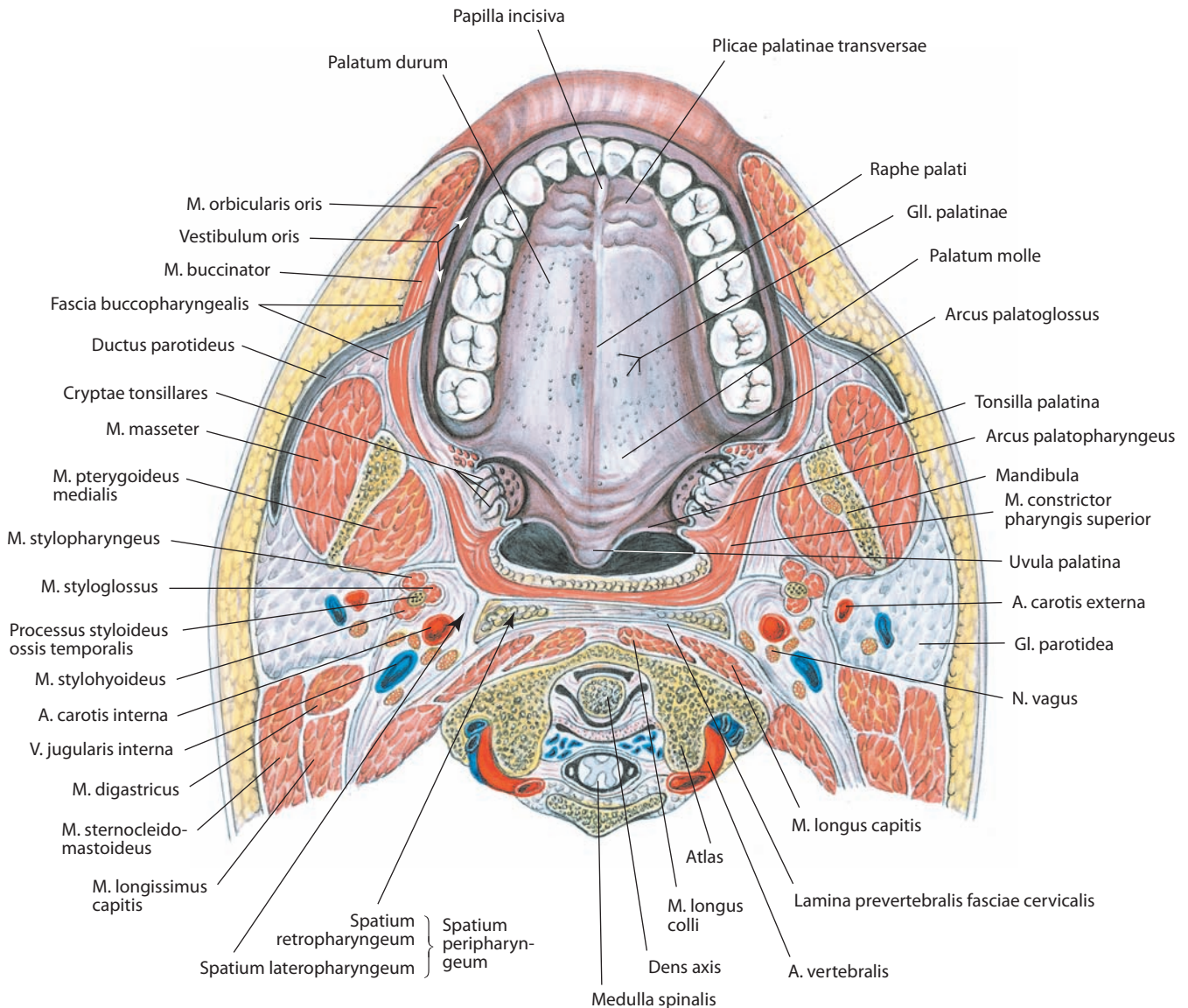


Рис. 46. Полость рта, cavitas oris; твердое и мягкое небо, palatum durum et palatum molle.

Горизонтальный распил головы и шеи на уровне I шейного позвонка. Вид снизу

точном пространстве залегают заглочные лимфатические узлы.

Боковое окологлоточное пространство, spatium lateropharyngeum (pharyngeum laterale; parapharyngeum), парное. Боковая стенка глотки и мышца, поднимающая небную занавеску, составляют его медиальную стенку. Латеральную стенку пространства образуют мышца, напрягающая небную занавеску, медиальная крыловидная мышца и фасция, натянутая между задневерхним краем медиальной крыловидной мышцы, основанием черепа и шиловидным отростком. Спереди обе эти стенки сближаются и клетчаточное пространство замыкается переходом фасциальной пластинки от щечно-глоточной фасции на медиальную крыловидную мышцу. Между мышцами, поднимающей

и напрягающей небную занавеску, клетчатка бокового окологлоточного пространства сообщается со скоплением клетчатки под слизистыми оболочками миндалинковой ямки, небо-язычной и крыловидно-нижнечелюстной складок. Вверху боковое окологлоточное пространство достигает основания черепа, а снизу ограничено фасциальным футляром поднижнечелюстной железы.

Границей между заглочным и боковым окологлоточными пространствами служит плотная фасция, натянутая между основанием черепа, шиловидным отростком, шилоглоточной мышцей и стенкой глотки. Вверху эта фасция окутывает внутреннюю сонную артерию, внутреннюю яремную вену и блуждающий нерв, продолжаясь на шею в виде сонного влагалища.

ПИЩЕВОД

Пищевод, oesophagus (рис. 47–50), представляет собой мышечно-слизистую трубку, длина его у взрослого человека составляет приблизительно 25 см. Пищевод соединяет глотку и желудок. Он начинается в области шеи на уровне нижнего края перстневидного хряща гортани, что соответствует VI шейному позвонку, опускается книзу, проходя в верхнем и нижнем заднем средостении кпереди от позвоночного столба. На уровне IX–X грудного позвонка пищевод проходит через пищеводное отверстие диафрагмы и заканчивается пищеводно-желудочным соустьем на уровне XI грудного позвонка.

Пищевод на своем протяжении имеет два незначительных изгиба во фронтальной плоскости. Верхний изгиб начинается на уровне II грудного позвонка: здесь пищевод уходит влево, достигая наибольшего отклонения на уровне VII шейного позвонка и затем возвращается к срединной линии на уровне V грудного позвонка. Нижний изгиб, направленный также влево, находится на уровне VII–VIII грудного позвонка непосредственно перед прохождением через диафрагму. Другие изгибы пищевода расположены в сагиттальной плоскости, поскольку курс пищевода соответствует изгибам позвоночного столба. У многих людей несколько выше второго фронтального изгиба определяется небольшое отклонение вправо за счет прохождения в этом месте аорты.

Анатомически в пищеводе выделяют четыре сужения, локализацию которых можно установить по расстоянию от резцов при проведении эндоскопического исследования.

Верхнее, **глоточно-пищеводное сужение, constrictio pharyngooesophagealis** (см. рис. 47), расположено на расстоянии около 15 см от резцов и определяется как верхний пищеводный сфинктер. Второе, **аортальное сужение** находится на расстоянии 22–23 см в месте примыкания пищевода к дуге аорты. Третье, **бронхиальное сужение** расположено на уровне левого главного бронха на расстоянии 27–28 см. Два последних сужения можно объединить общим термином — **сужение грудной части (бронхоаортальное сужение), constrictio partis thoracicae (bronchoaortica)** (рис. 47, 50). Четвертое, **диафрагмальное сужение, constrictio phrenica (diaphragmatica)** (рис. 47), определяется при прохождении пищевода через диафрагму на расстоянии 40–41 см. Отсюда начинается нижний пищеводный сфинктер, нарушение двигательной функции которого имеет большое значение в развитии ряда заболеваний (рефлюкс-эзофагит).

Эти ориентиры являются клинически важными, поскольку позволяют корректировать расположение инструментов, введенных через пищевод в просвет пищеварительного канала.

В пищеводе выделяют три анатомические части: шейную, грудную и брюшную.

Шейная часть, pars cervicalis (colli) (см. рис. 47, 48), расположена кзади от трахеи, к которой она прикрепляется рыхлой соединительной тканью. Шейная часть лежит между уровнями VI шейного и I–II грудного позвонка. Длина ее колеблется от 5 до 8 см. В борозде между пищеводом и трахеей с каждой стороны проходит возвратный гортанный нерв. К задней поверхности шейной части пищевода прилегают позвоночный столб, длинные мышцы шеи и предпозвоночная пластинка собственной фасции шеи. Латеральнее шейной части находятся общие сонные артерии и задние поверхности долей щитовидной железы. Внизу шейная часть расположена ближе к левому сонно-

му влагалищу в связи с левосторонним изгибом пищевода. Короткий участок грудного лимфатического протока прилежит к левой стенке пищевода.

Грудная часть, pars thoracica (см. рис. 47, 48), имеет наибольшую длину — 15–18 см, находится между уровнями I–II и IX–X грудных позвонков, т. е. до места вхождения пищевода в пищеводное отверстие диафрагмы. В верхнем средостении пищевод располагается несколько слева от срединной линии, между трахеей спереди и грудным отделом позвоночника сзади. Книзу он входит в заднее нижнее средостение позади

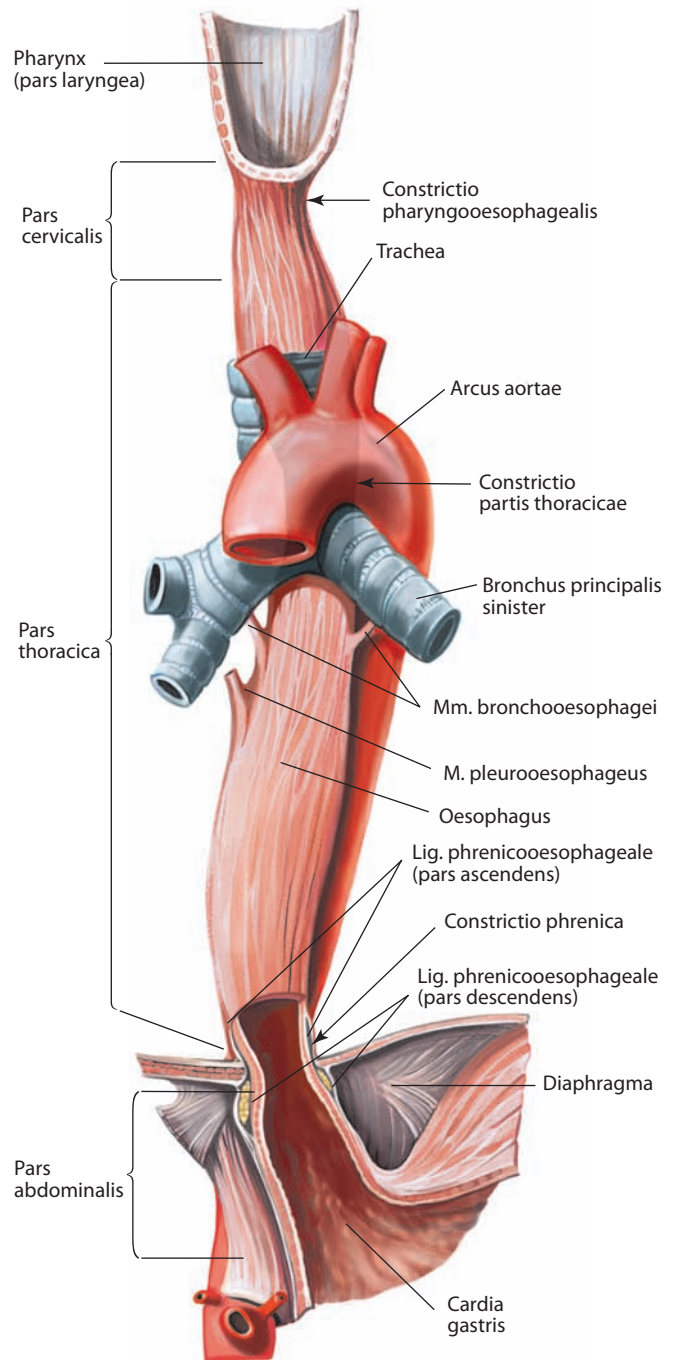


Рис. 47. Пищевод, oesophagus (полусхематично). Вид спереди

аорты и несколько справа от нее. Затем пищевод отклоняется несколько влево, пролегал кпереди от нисходящей части аорты и достигает пищеводного отверстия диафрагмы на уровне X грудного позвонка. К передней стенке грудной части пищевода примыкают трахея, правая легочная артерия, левый главный бронх и перикард. К задней стенке пищевода прилежит грудной отдел позвоночного столба, вверху — длинные мышцы шеи, ниже — правые задние межреберные артерии, грудной лимфатический проток, непарная вена, концевые части полунепарной и добавочной полунепарной вен. К нижнему отрезку грудной части пищевода примыкает правый реберно-диафрагмальный синус плевры.

В верхнем средостении на уровне IV–V грудного позвонка пищевод передней поверхностью соприкасается с дугой аорты, слева от него расположены конечная часть дуги

аорты, левая подключичная артерия и грудной лимфатический проток, левая средостенная плевра и левый возвратный гортанный нерв. В нижнем заднем средостении к пищеводу прилегают нисходящая часть аорты и левая медиастинальная плевра, а ниже дуги аорты пищевод примыкает к задней поверхности левого бронха, соединяясь с ним слаборазвитой **бронхопищеводной мышцей, m. bronchooesophageus** (см. рис. 47). Мышца парная, представляет собой мышечно-эластичную пластинку, прикрепляющуюся к задней поверхности главного бронха; может отсутствовать.

На уровне ворот легких от пищевода отходит парная **плевропищеводная мышца, m. pleurooesophageus** (см. рис. 47), состоящая главным образом из гладких мышечных волокон. Слева она соединяет аорту и пищевод с медиастинальной плеврой на уровне бифуркации бронхов, а справа отходит от нижней трети грудной части пищевода и прикрепляется к правой медиастинальной плевре.

К боковым поверхностям пищевода тесно прилежат блуждающие нервы, при этом правый находится несколько кзади, а левый — кпереди. Такое расположение блуждающих нервов связано с поворотом желудка вправо в ходе эмбриогенеза. Здесь же в нижнем заднем средостении справа и кзади от пищевода расположен грудной лимфатический проток. На уровне V грудного позвонка грудной проток относительно пищевода занимает срединную сагитальную позицию, затем отклоняется влево.

К передним отделам нижней трети пищевода примыкает та часть перикарда, которая соответствует левому предсердию и левому желудочку.

Брюшная часть, pars abdominalis (см. рис. 47, 48, 50), наиболее короткая, длиной приблизительно 2,0–2,5 см, располагается между уровнями IX–X и XI грудных позвонков, несколько расширена в пищеводно-желудочном соединении. Эта часть пищевода находится слева от срединной плоскости и начинается от пищеводного отверстия диафрагмы. От уровня пищеводного отверстия брюшная часть проходит книзу в косом направлении и заканчивается пищеводно-желудочным соединением. Брюшная часть пищевода расположена кзади от левой доли печени. К задней поверхности пищевода примыкают левая нога диафрагмы, левые нижние диафрагмальные сосуды и левый большой внутренностный нерв. Адвентициальная оболочка брюшной части пищевода представлена тонким слоем рыхлой соединительной ткани, покрытой висцеральной брюшиной. В ней расположены передний и задний блуждающие стволы (продолжения пищеводного сплетения) и пищеводные ветви левых желудочных сосудов.

Брюшная часть пищевода фиксируется к диафрагме **диафрагмально-пищеводной связкой, lig. phrenicooesophageale**, ограничивающей его подвижность. В ней различают восходящую и нисходящую части, прикрепляющиеся к стенке пищевода выше и ниже пищеводного отверстия диафрагмы.

В стенке пищевода различают три оболочки: слизистую, мышечную и адвентициальную (см. рис. 6А, 49); брюшная часть покрыта серозной оболочкой.

Слизистая оболочка покрыта многослойным плоским эпителием. Толща слизистой оболочки образована рыхлой клетчаткой и развитой мышечной пластинкой слизистой оболочки, состоящей из гладких волокон, роль которых сводится к сокращению слизистой оболочки при уменьшении просвета пищевода.

На поперечном срезе просвет пищевода имеет вид звездчатой щели благодаря сжатым стенкам и хорошо выраженным продольным складкам. Величина складок обусловлена значительным развитием рыхлой соединительной

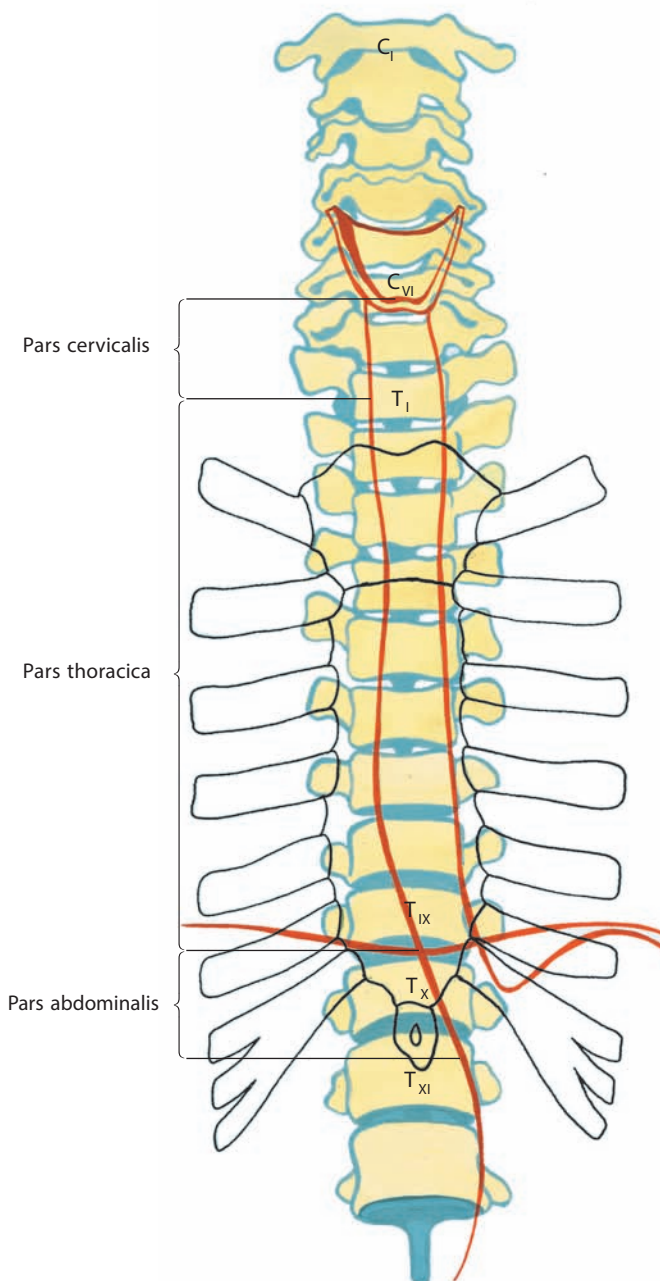


Рис. 48. Скелетотопия пищевода (схема).

Вид спереди

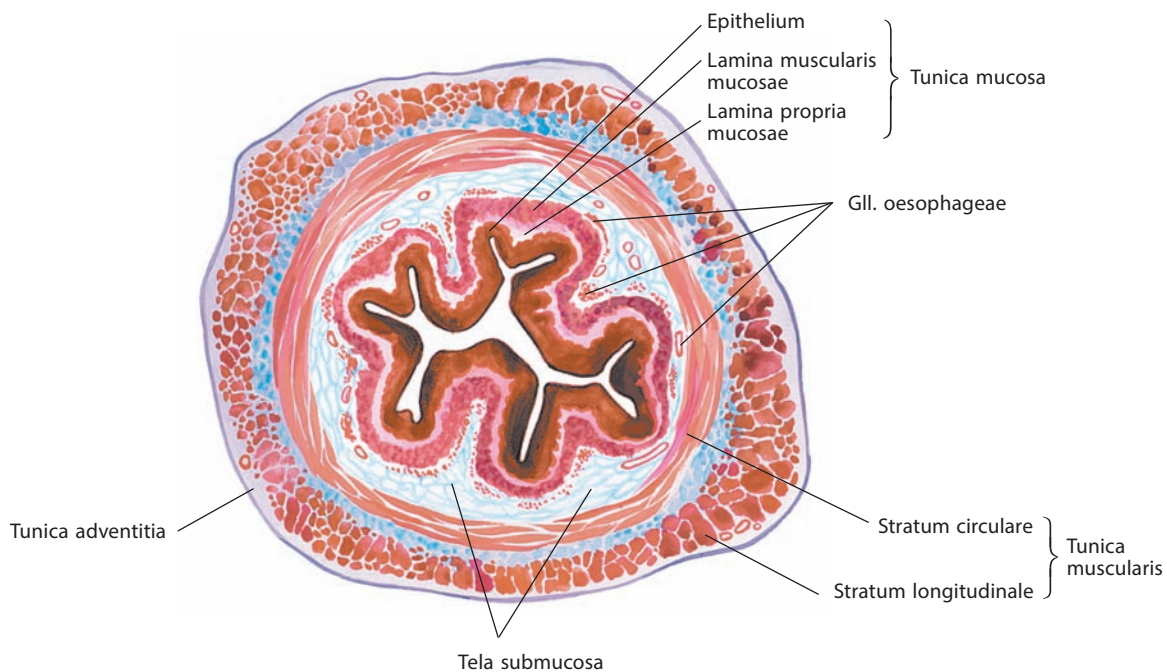


Рис. 49. Грудная часть пищевода, pars thoracica oesophagei.
 Поперечный срез

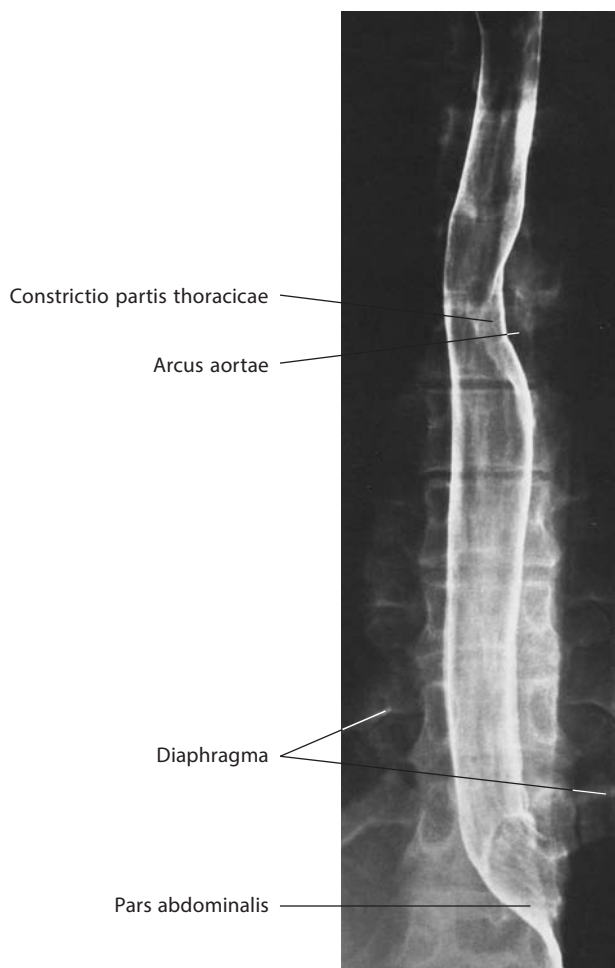

Рис. 50. Пищевод, oesophagus (рентгенограмма)

ткани, образующей подслизистую основу. Последняя залегает между слизистой и мышечной оболочками. В подслизистой основе располагаются многочисленные сосуды, **железы пищевода, glandulae oesophageae** (см. рис. 49), протоки которых открываются на поверхности слизистой оболочки, и одиночные лимфоидные фолликулы.

Мышечная оболочка (см. рис. 49) состоит из двух *слоев*: внутреннего *кругового, stratum circulare*, и наружного *продольного, stratum longitudinale*.

В межмышечном слое, в его рыхлой соединительной ткани, располагаются сосудистые сети и нервные сплетения.

В верхней трети пищевода мышечные слои представлены поперечнополосатыми мышечными волокнами, которые в средней трети постепенно замещаются гладкомышечными, так что нижняя треть пищевода состоит исключительно из гладких мышечных волокон. Мышечные слои развиты неравномерно. Так, продольный слой составляют волокна, обособляющиеся в верхней части пищевода в парное **перстнепищеводное сухожилие, tendo cricooesophageus** (см. рис. 42), которое прикрепляется к нижнему краю пластинки перстневидного хряща гортани. В связи с этим в начальной части пищевода остается участок без продольного слоя. Круговой слой стенки пищевода в верхних отделах является продолжением мускулатуры глотки, а внизу переходит в круговые и косые волокна мышечной стенки желудка. На отдельных участках пищевода можно видеть слабо развитый продольный слой, залегающий кнутри от кругового.

Адвентициальная оболочка (см. рис. 49) образована рыхлой соединительной тканью, содержащей незначительное количество эластических волокон, и располагается в шейной и грудной частях пищевода. Благодаря этой оболочке пищевод занимает устойчивое положение среди других органов, залегающих вокруг него в заднем средостении. В толще адвентициальной оболочки проходят основные кровеносные сосуды, по которым осуществляется кровоснабжение пищевода, лимфатические сосуды, несущие лимфу от стенок пищевода, а также стволы блуждающих нервов, образующих в грудной полости сплетения.

Брюшная часть пищевода покрыта серозной оболочкой, которая отделена от мышечной оболочки подсерозной основой.

И н е р в а ц и я: шейная часть пищевода — возвратные гортанные нервы (ветви блуждающего нерва) и симпатические сплетения, расположенные вокруг нижних щитовидных артерий; нижняя часть пищевода — мощное пищеводное сплетение, которое муфтообразно окружает пищевод, начиная от уровня корней легких, и состоит из парасимпатических и симпатических волокон. Двигательные волокна к поперечнополосатым и гладким мышцам пищевода проходят в составе блуждающего нерва.

К р о в о с н а б ж е н и е: шейная часть пищевода — нижние щитовидные артерии (ветви щитовидного ствола); грудная часть пищевода — бронхиальные и пищеводные ветви грудной части аорты (грудной аорты); брюшная часть пищевода — пищеводные ветви левой желудочной артерии (ветви чревного ствола). Венозная кровь от шейной части пищевода оттекает через нижние щитовидные вены в плечеголовые вены; от грудной части пищевода — в пищеводное сплетение и далее в непарную, полунепарную, межреберные и бронхиальные вены; от брюшной части пищевода — в пищеводные вены и далее в левую желудочную вену (система воротной вены печени). Лимфа от шейной части пищевода отводится в верхние и нижние трахеобронхиальные, паратрахеальные и паравerteбральные лимфоузлы; от грудной части пищевода — в нижние трахеобронхиальные и медиастинальные лимфоузлы; от брюшной части пищевода — в лимфатическое кольцо кардии.

ЖЕЛУДОК

Желудок, gaster (см. рис. 1, 5, 51–59, 77, 90, 92–94, 102, 103), располагается в верхней левой ($\frac{5}{6}$) и в правой ($\frac{1}{6}$) частях брюшной полости; длинная ось его идет слева сверху и сзади вправо вниз и вперед и находится почти во фронтальной плоскости. Форма и размеры желудка изменчивы и обусловлены степенью его наполнения, функциональным состоянием мускулатуры стенок (сокращение, расслабление). Форма желудка зависит также от возраста человека.

Принято различать три формы желудка: форму рога, форму чулка и форму крючка.

Левая часть желудка располагается слева под диафрагмой, а узкая правая — под печенью. Длина желудка по длинной его оси в среднем равна 21–25 см. Вместимость желудка, составляющая в среднем 3 л, весьма вариабельна и зависит от характера питания.

Желудок состоит из нескольких частей: кардии, или кардиальной части, дна (свода), тела и привратниковой (пилорической) части.

Кардия, cardia, или **кардиальная часть, pars cardiaca** (см. рис. 47, 52, 56, 94), начинается **кардиальным отверстием, ostium cardiacum** (см. рис. 56), через которое желудок сообщается с пищеводом.

Непосредственно влево от кардиальной части, отделяясь от нее **кардиальной вырезкой, incisura cardialis** (см. рис. 52, 56), находится выступающее кверху **дно (свод) желудка, fundus (fornix) gastricus** (см. рис. 51А, 52, 54, 56, 98).

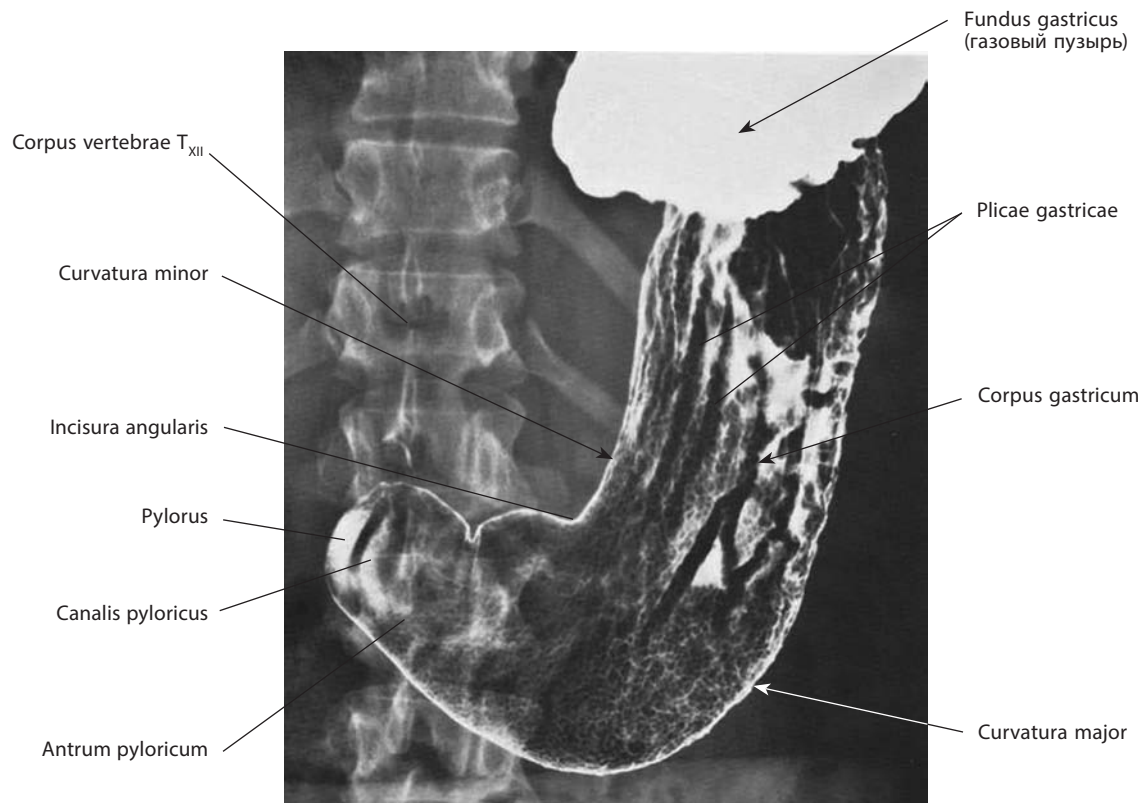
Самая большая часть — **тело желудка, corpus gastricum** (см. рис. 51А, 52), которое кверху без резких границ продолжается в дно, а вправо, постепенно сужаясь, переходит в привратниковую часть.

Привратниковая (пилорическая) часть, pars pylorica (см. рис. 52, 56, 100), непосредственно прилегает к **отверстию привратника, ostium pyloricum** (см. рис. 56), через которое просвет желудка сообщается с просветом двенадцатиперстной кишки. Привратниковую часть разделяют на **привратниковую пещеру, antrum pyloricum** (см. рис. 51, 52); **канал привратника, canalis pyloricus** (см. рис. 51, 56), равный по диаметру прилегающей двенадцатиперстной кишке, и сам **привратник (пилорус), pylorus** (см. рис. 51, 52, 88, 94), — участок желудка, переходящий в двенадцатиперстную кишку, причем на этом уровне слой циркулярных мышечных пучков утолщается, образуя **сфинктер привратника, m. sphincter pyloricus** (см. рис. 5, 54, 56).

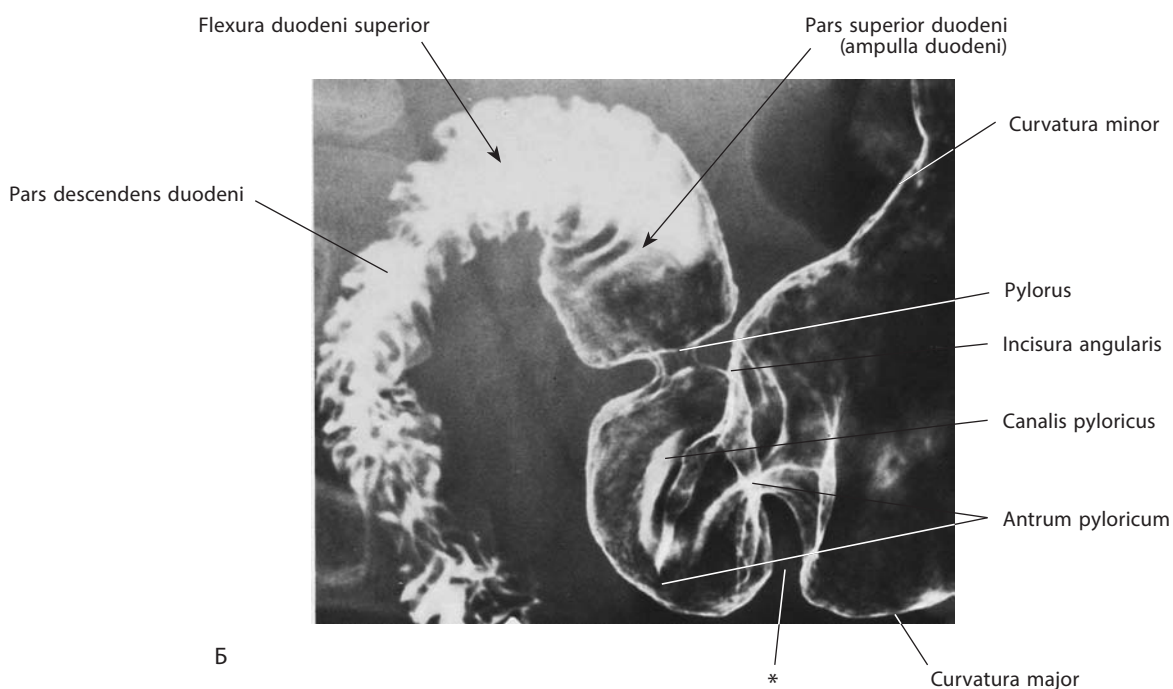
Кардия, дно и тело желудка направлены сверху вниз и направо; привратниковая часть располагается под углом к телу снизу вверх и направо. Тело на границе с привратниковой пещерой образует наиболее узкую часть полости.

Описанная форма желудка, наблюдаемая при рентгенологическом исследовании, напоминает крючок, она встречается наиболее часто. Желудок может иметь форму рога, при этом положение тела желудка приближается к поперечному, а привратниковая часть продолжает тело, не образуя с ним угла. Третья форма желудка — форма чулка. Для такого желудка характерны вертикальное положение и тело большой длины, нижний край которого находится на уровне IV поясничного позвонка, а привратниковая часть — на уровне II поясничного позвонка по средней линии.

Обращенная кпереди поверхность желудка составляет его **переднюю стенку, paries anterior** (см. рис. 52, 54), обращенная кзади — **заднюю стенку, paries posterior** (см. рис. 54). Край желудка, образующий границу между передней и задней стенками, дугообразно вогнут, он более короткий и составляет **малую кривизну, curvatura minor**



A



Б

Рис. 51. Желудок, gaster (рентгенограмма):

A — тело желудка, corpus gastricum; Б — привратниковая часть желудка, pars pylorica gastris

* Перистальтическая волна.

(см. рис. 51, 52). Малая кривизна формирует медиальный край желудка. Она начинается от медиальной поверхности пищевода, кпереди от волокон правой ножки диафрагмы, направляется книзу и вправо, располагаясь кпереди от верхнего края поджелудочной железы, и достигает верхней поверхности привратника вблизи срединной плоскости справа. Малая кривизна на границе тела желудка и привратниковой части образует **угловую вырезку, incisura angularis** (см. рис. 51, 52, 56). К малой кривизне желудка прикрепляется часть малого сальника, в котором проходят желудочные сосуды. Нижний край, служащий нижней границей между стенками желудка, выпуклый и

более длинный — это **большая кривизна, curvatura major** (см. рис. 51, 52), желудка. Большая кривизна начинается кардиальной вырезкой и направляется кверху, кзади и латерально (влево), формируя верхнелатерально-нижнюю границу желудка. Наивысшая точка большой кривизны располагается на уровне V межреберного промежутка слева и соответствует верхушке дна желудка. Отсюда большая кривизна опускается кпереди до уровня X реберного хряща, затем проходит медиально в почти горизонтальной плоскости и заканчивается по нижнему краю сфинктера привратника. От латеральной части большой кривизны начинается желудочно-селезеночная связка брюшины,

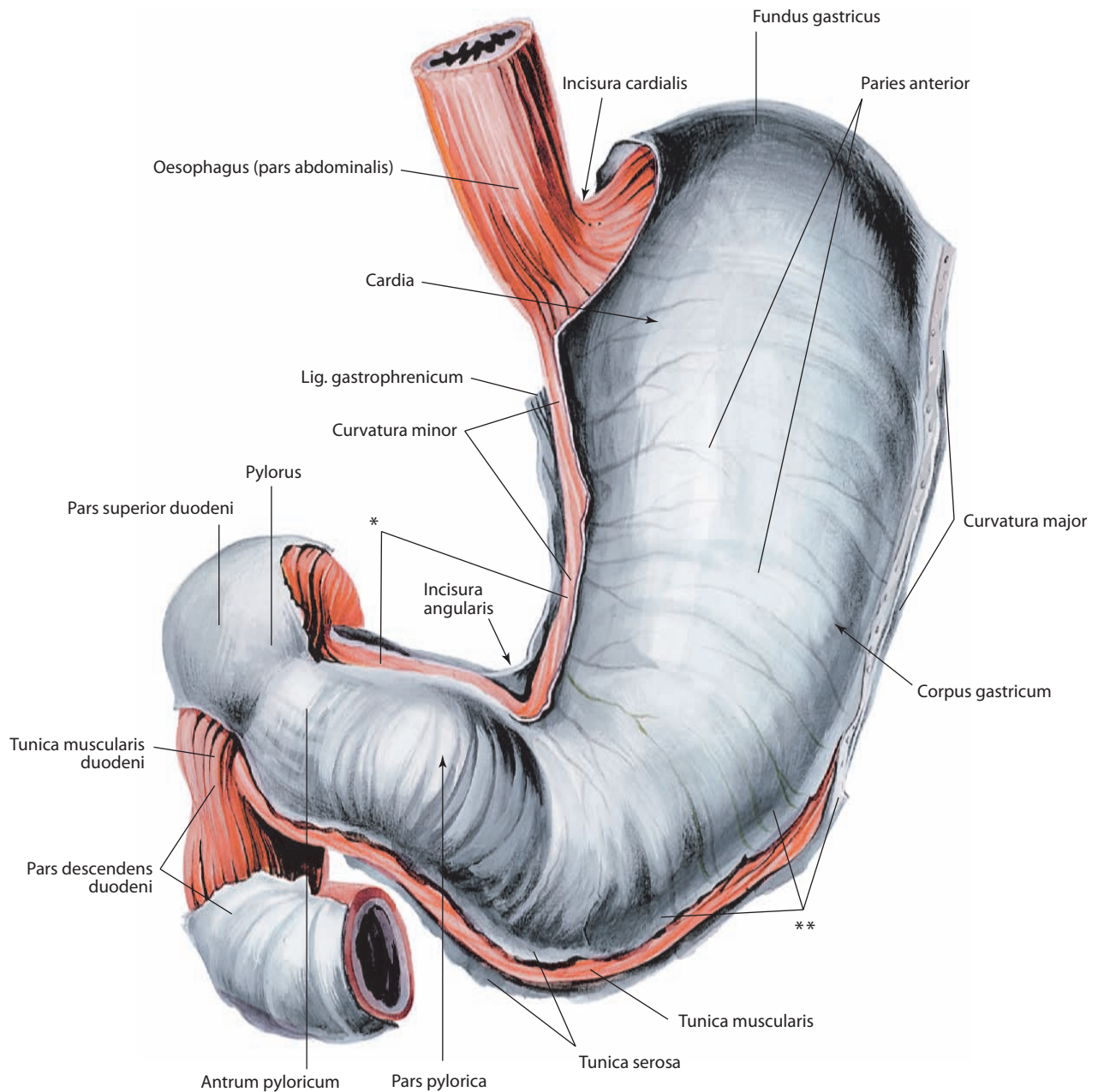


Рис. 52. Желудок, gaster, и двенадцатиперстная кишка, duodenum.

Вид спереди

* Место перехода брюшины в малый сальник.

** Место перехода брюшины в большой сальник.

а от остальной части — большой сальник, который является производным задней брыжейки желудка, между пластинками которой расположены желудочно-сальниковые сосуды (см. «Брюшина»).

По большой кривизне резкой границы между телом желудка и привратниковой частью нет. Только в период переваривания пищи тело отделяется от привратниковой части (пещеры) глубокой складкой, что можно видеть при рентгенологическом исследовании. Такая перетяжка обычно видна и на трупе.

Стенка желудка состоит из трех оболочек: внутренней — слизистой, средней — мышечной и наружной — серозной (брюшины) (см. рис. 6Б).

Слизистая оболочка желудка является продолжением слизистой оболочки пищевода. Хорошо различимая полоска зубчатой формы представляет границу между эпителием слизистой оболочки пищевода и желудка. На уровне привратника соответственно положению жома слизистая оболочка образует постоянную складку. Слизистая оболочка желудка имеет толщину 1,5—2,0 мм; она образует многочисленные **складки желудка, plicae gastricae** (см. рис. 51А, 5Б), преимущественно на задней его стенке.

Складки имеют различную протяженность и разное направление. Возле малой кривизны расположены длинные продольные складки, которые отграничивают гладкий участок слизистой оболочки области кривизны —

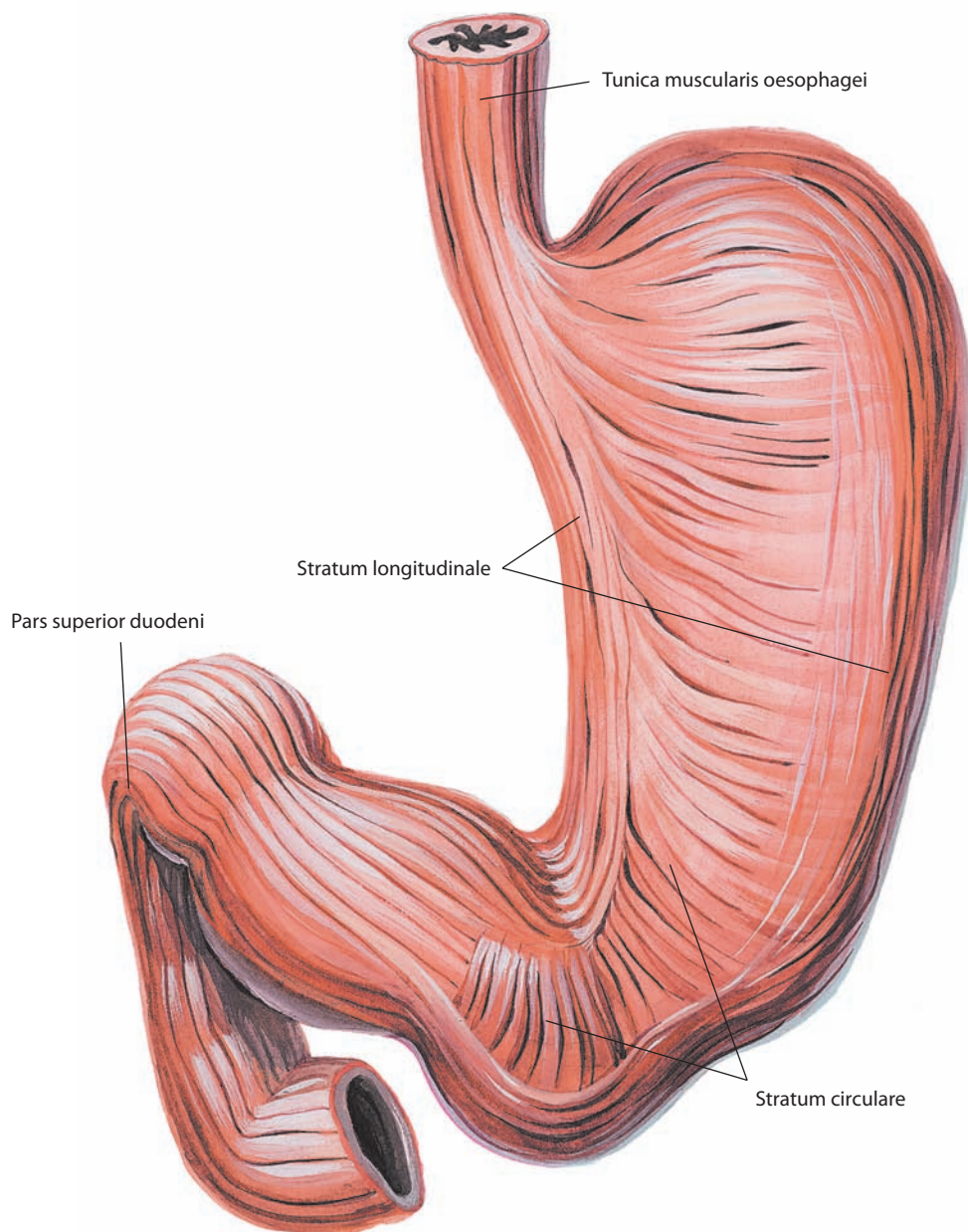


Рис. 53. Мышечная оболочка желудка и двенадцатиперстной кишки, tunica muscularis gastris et duodeni, наружная поверхность.

Вид спереди. Серозная оболочка удалена

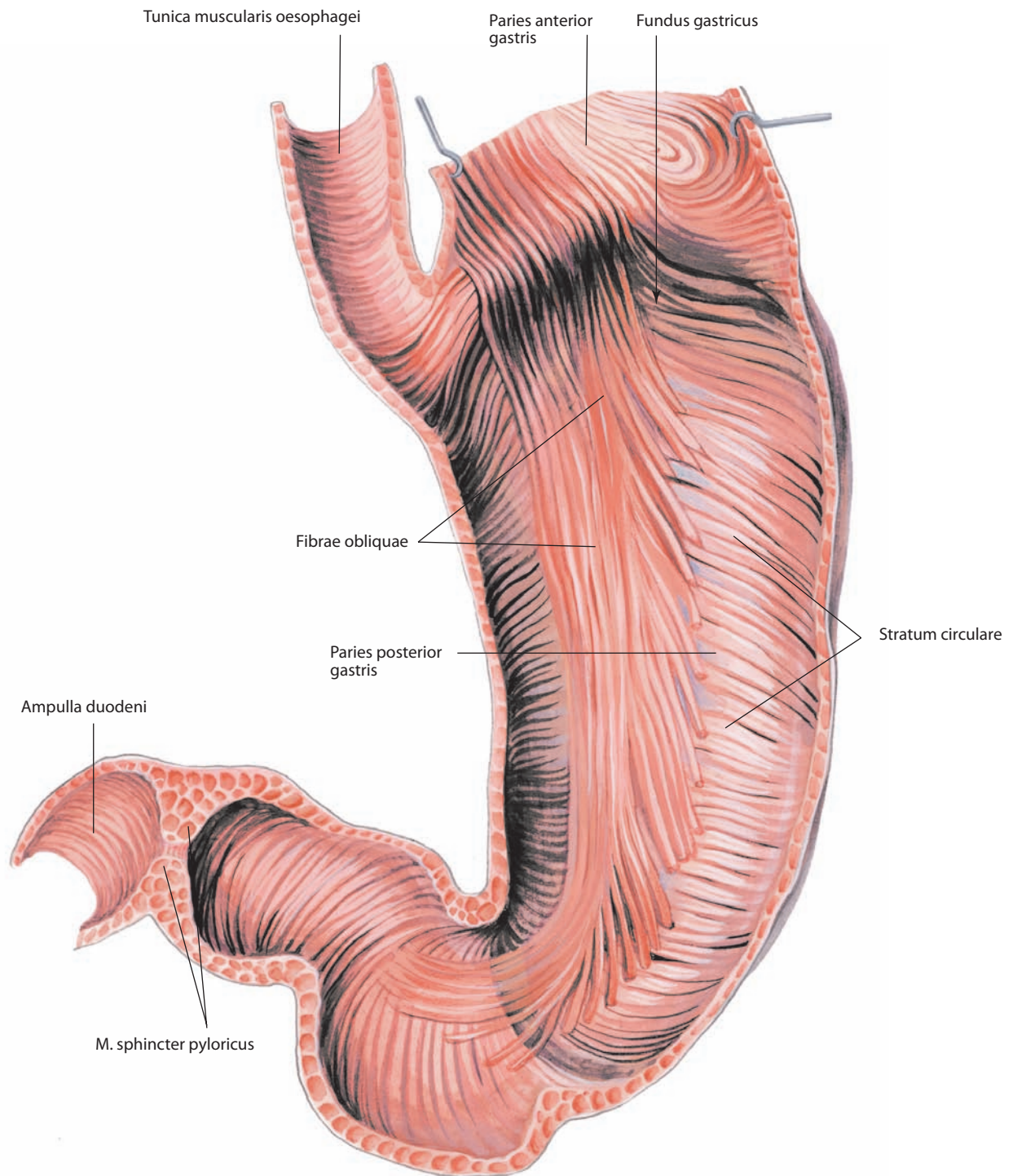


Рис. 54. Мышечная оболочка желудка, tunica muscularis gastris, внутренняя поверхность.
Фронтальный разрез. Вид спереди. Слизистая оболочка и подслизистая основа удалены

канал желудка, *canalis gastricus* (см. рис. 56). По этому каналу вода направляется непосредственно в привратниковую пещеру. На остальных участках стенки желудка складки имеют разнообразное направление, причем различают более длинные складки, соединенные между собой более короткими. Направление и число продольных складок более или менее постоянны, и у живого человека складки хорошо определяются при рентгенологическом исследовании с помощью контрастных масс. При растяжении желудка складки слизистой оболочки сглаживаются.

Слизистая оболочка желудка обладает собственной мышечной пластинкой, отделена от мышечной оболочки хорошо развитой рыхлой подслизистой основой; наличие этих двух слоев обуславливает образование складок.

Слизистая оболочка желудка разделена на мелкие, диаметром 1–6 мм, участки — **желудочные поля, *areae gastricae*** (см. рис. 6Б, 57). На них находятся углубления — **желудочные ямки, *foveolae gastricae***, имеющие диаметр 0,2 мм; ямки окружены **ворсинчатыми складками, *plicae villosae*** (см.

рис. 57), которые более выражены в области привратника. В каждую ямочку открываются отверстия 1–2 протоков **желез желудка, *glandulae gastricae*** (см. рис. 6Б).

Различают **собственные железы желудка, *glandulae gastricae propriae***, расположенные в области дна и тела, **кардиальные железы, *glandulae cardiales***, а также **пилорические железы, *glandulae pyloricae***. Собственные и кардиальные железы по своему строению являются простыми или разветвленными трубчатыми, а пилорические железы — короткими извитыми трубчатыми. В слизистой оболочке (главным образом в привратниковой части) залегают лимфоидные узелки.

Мышечная оболочка желудка состоит из двух слоев: продольного и кругового, а также из косых волокон (см. рис. 6Б, 53–55).

Наружный **продольный слой, *stratum longitudinale***, желудка, представляющий собой продолжение одноименного слоя пищевода, сразу после перехода на желудок разделяется на две ленты. Одна лента, расположенная слева, вы-

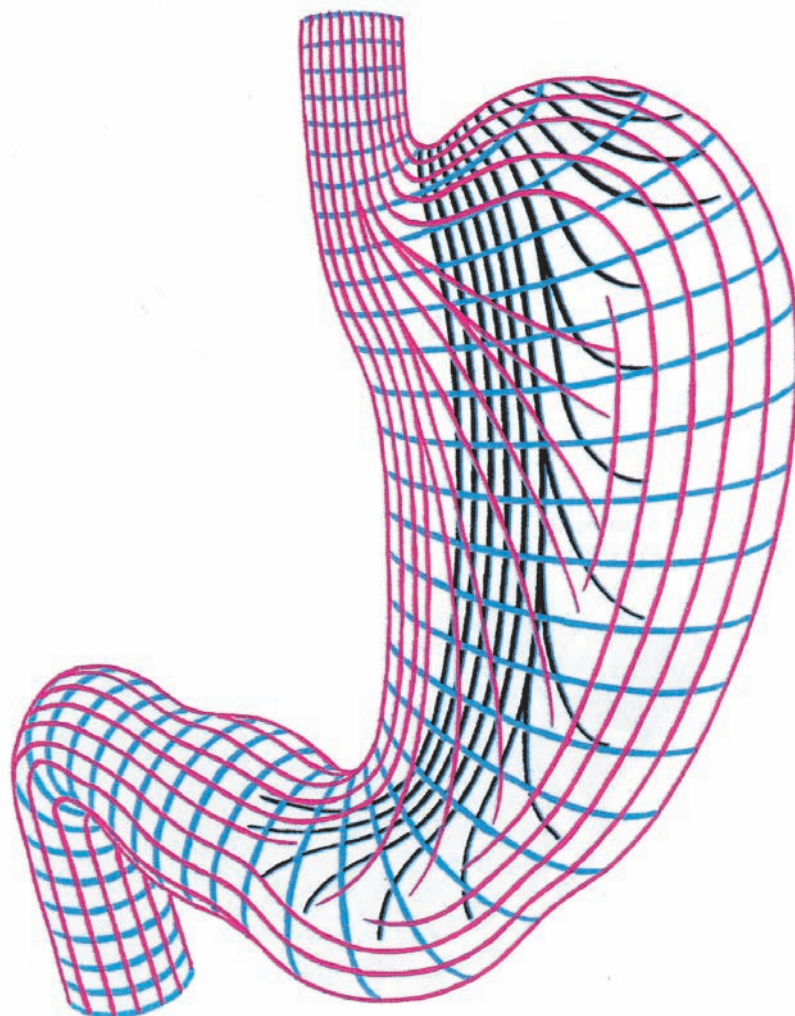


Рис. 55. Расположение мышечных слоев желудка (схема).

Вид спереди. Продольный слой обозначен красным цветом, круговой — синим, косые волокна — черным

ходит на большую кривизну по передней и задней стенкам, вторая, проходящая справа, по малой кривизне достигает сфинктера привратника, а небольшая часть волокон веерообразно расходится по передней и задней стенкам желудка и вплетается в пучки следующего — кругового — слоя. В области большой кривизны и дна желудка продольные мышечные пучки образуют более тонкий слой, чем вдоль малой кривизны, но занимают большую площадь.

Круговой слой, stratum circulare, желудка является продолжением кругового слоя пищевода. Это сплошной слой, охватывающий желудок на всем его протяжении. Несколько слабее он выражен в области дна; на уровне

привратника образует значительное утолщение — сфинктер привратника (см. рис. 56).

Кнутри от кругового слоя находятся **косые волокна, fibrae obliquae** (см. рис. 54, 55). Их пучки не представляют сплошного слоя, а образуют отдельные группы; в области входа в желудок, между кардиальной частью и дном, они петлеобразно охватывают его, переходя на переднюю и заднюю поверхности тела. Сокращение этой мышечной петли обуславливает наличие кардиальной вырезки. Вблизи малой кривизны косые пучки принимают продольное направление.

Серозная оболочка (см. рис. 6Б, 52) представляет собой внутренностную пластинку брюшины и покрывает желу-

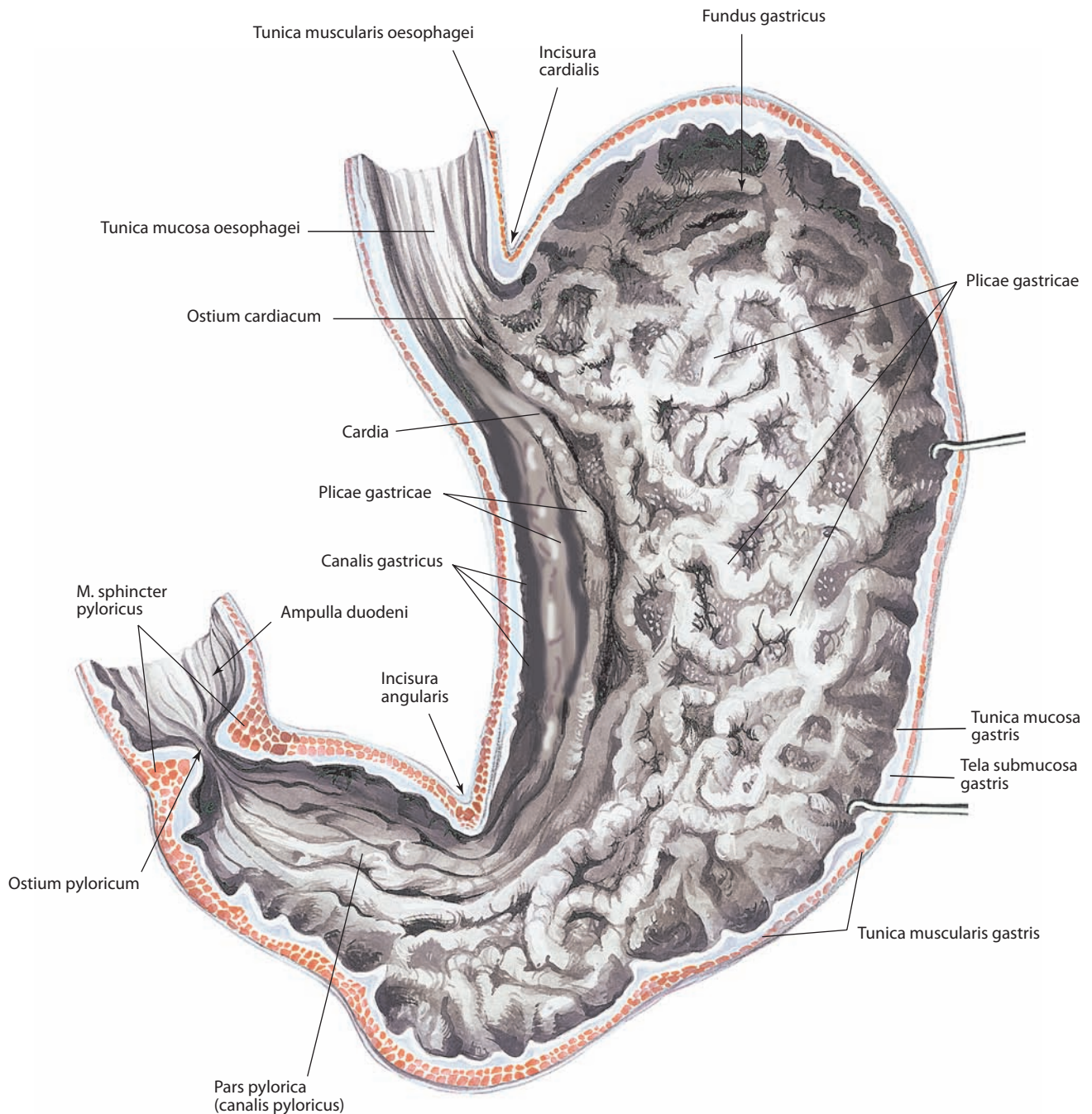


Рис. 56. Слизистая оболочка желудка, tunica mucosa gastris, задняя стенка.

Фронтальный разрез. Вид спереди




Рис. 57. Участок слизистой оболочки желудка, *tunica mucosa gastris*

док со всех сторон; таким образом, желудок расположен внутрибрюшинно (интраперитонеально). Под брюшиной лежит тонкая подсерозная основа, благодаря которой серозная оболочка срастается с мышечной оболочкой. Без серозной оболочки остаются лишь узкие полоски по малой и большой кривизне, где пластинки брюшины, покрывающие переднюю и заднюю стенки, сходятся, образуя брюшинные связки желудка. Здесь, вдоль и той и другой кривизны, между пластинками брюшины залегают кровеносные и лимфатические сосуды, нервы желудка и региональные лимфатические узлы. Не покрыт брюшиной также небольшой участок задней стенки желудка левее кардии, где стенка желудка соприкасается с диафрагмой. Брюшина, переходя с желудка на диафрагму и на соседние органы, образует ряд связок (см. «Брюшина»).

ТОПОГРАФИЯ ЖЕЛУДКА

Большая часть желудка располагается левее срединной плоскости тела (см. рис. 58, 59). Проекция желудка на переднюю стенку живота занимает левую подреберную и надчревную области. Скелетотопически вход в желудок залегает влево от позвоночного столба, на уровне X или XI грудного позвонка, выход — вправо от позвоночника, на уровне XII грудного или I поясничного позвонка.

Желудок смещается при дыхании и в зависимости от наполнения соседних полых органов (поперечная ободочная кишка). Наименее подвижными являются кардия и привратниковая часть желудка, остальные части отличаются значительной смещаемостью.

Верхний (вертикальный при форме желудка в виде крючка или чулка) отдел малой кривизны располагается

вдоль левого края позвоночного столба, нижний ее отдел пересекает позвоночный столб слева направо.

Верхняя часть передней стенки желудка расположена кзади от левой реберной дуги, в левом подреберье, и контактирует с диафрагмой, которая отделяет желудок от левой плевральной полости, левого легкого и перикардиальной полости, ниже — с поперечной мышцей живота. Верхнелевые отделы передней поверхности прилегают к желудочной поверхности селезенки, правая половина передней стенки находится в непосредственном контакте с левой и квадратной долями печени. Задняя стенка желудка расположена кпереди от левой ножки диафрагмы и соответствующей мышечной ее части. Эта стенка желудка в области дна примыкает к селезенке; на остальном протяжении она прилегает к органам, расположенным на задней стенке живота: левому надпочечнику, верхнему концу левой почки, поджелудочной железе, аорте и отходящим от нее сосудам.

Дно желудка расположено под куполом левой половины диафрагмы. Малая кривизна и верхний участок передней стенки примыкают к висцеральной поверхности левой доли печени.

Нижний отдел передней стенки тела и привратниковая часть желудка прилежат к реберной части диафрагмы и передней брюшной стенке в области надчревя. Левый участок передней стенки вдоль большой кривизны желудка примыкает к висцеральной поверхности селезенки; на остальном протяжении (вправо) она прилежит к поперечной ободочной кишке. Низшая точка (нижний полюс) большой кривизны при крючковидной форме желудка и более вертикальном его положении иногда достигает уровня линии между подвздошными гребнями или находится ниже нее. Если желудок имеет форму рога

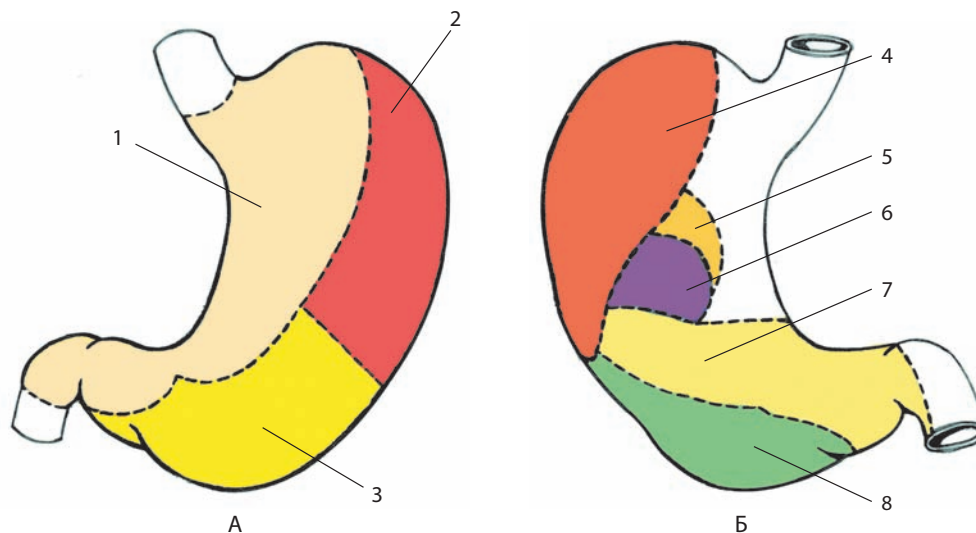


Рис. 58. Области соприкосновения передней (А) и задней (Б) стенок желудка со смежными органами:
 1 — печенью; 2 — диафрагмой; 3 — передней брюшной стенкой; 4 — селезенкой; 5 — левым надпочечником; 6 — левой почкой;
 7 — поджелудочной железой; 8 — ободочной кишкой

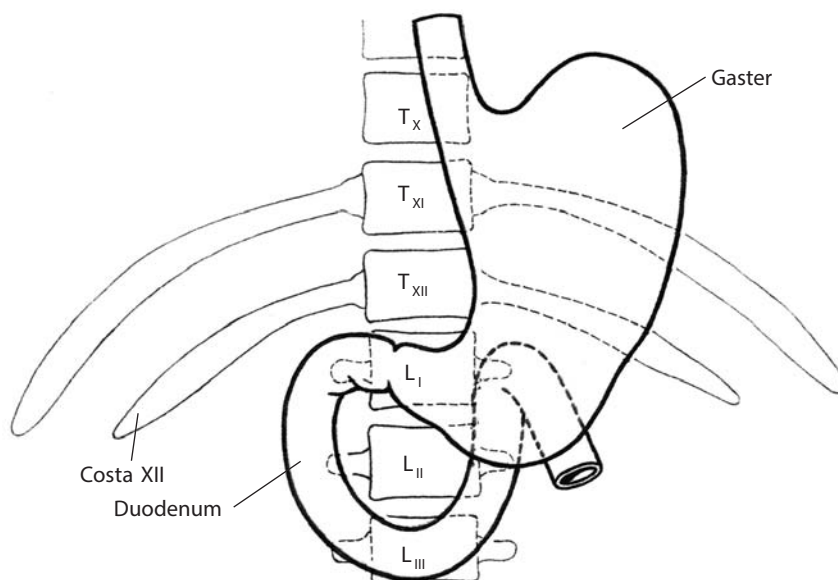


Рис. 59. Скелетотопия желудка и двенадцатиперстной кишки (схема).
 Вид спереди

и занимает более поперечное положение, большая кривизна располагается на уровне линии, соединяющей концы X ребер, или на уровне пупочного кольца.

И н е р в а ц и я: ветви блуждающего нерва и симпатического ствола образуют желудочное нервное сплетение.

К р о в о с н а б ж е н и е: со стороны малой кривизны — из анастомозирующих между собой правой желудочной артерии (ветвь собственной печеночной артерии) и левой желудочной артерии (ветвь чревного ствола); со стороны большой кривизны — из анастомозирующих между собой правой желудочно-сальниковой артерии (ветвь гастродуоденальной артерии) и левой желудочно-сальниковой артерии (ветвь селезеночной артерии); к области дна

подходят короткие желудочные артерии (ветви селезеночной артерии). Венозная кровь оттекает по одноименным венам, впадающим в систему воротной вены печени. Лимфа из стенок желудка отводится в региональные лимфатические узлы, расположенные главным образом по малой и большой кривизне. Лимфатические сосуды от кардии, а также от прилегающих отделов передней и задней стенок и правой половины дна желудка подходят к лимфатическому кольцу кардии; от малой кривизны и прилегающих к ней участков стенок — к правым желудочным лимфоузлам; от привратниковой части — к левым желудочным, печеночным и пилорическим лимфоузлам; от большой кривизны — к правым и левым желудочно-сальниковым лимфоузлам.

ТОНКАЯ КИШКА

Тонкая кишка, *intestinum tenue* (см. рис. 1–4, 60–63, 90, 99, 101), начинается от привратника желудка и заканчивается подвздошнокишечным отверстием у места перехода ее в толстую кишку.

Тонкая кишка является самым длинным (до 5 м) отделом пищеварительного тракта; ее брыжеечная часть занимает почти весь нижний этаж брюшной полости. Она состоит из трех частей: двенадцатиперстной кишки, тощей кишки и подвздошной кишки. Две последние составляют ее брыжеечный отдел. Диаметр тонкой кишки неодинаковый: в проксимальном отделе он составляет 4–6 см, в дистальном — 2,5–3,0 см.

Характерной особенностью двенадцатиперстной кишки является то, что она почти полностью расположена в забрюшинном пространстве и относится к забрюшинным органам. Остальная часть тонкой кишки покрыта со всех сторон

брюшиной, т. е. расположена интраперитонеально и имеет брыжейку (см. «Брюшина»).

Слизистая оболочка тонкой кишки имеет на своей поверхности небольшие выросты — **кишечные ворсинки, *villi intestinales*** (см. рис. 6B), — до 40 на 1 мм², что придает ей бархатистый вид. Высота ворсинок колеблется от 0,5 до 1,5 мм, а толщина — от 0,2 до 0,5 мм. Форма кишечных ворсинок также разнообразна: в двенадцатиперстной кишке они листовидные, в тощей кишке — цилиндрические, в подвздошной — бокаловидные (см. рис. 63).

В центральной части ворсинки располагается лимфатический капилляр. Кровеносные сосуды направляются через всю толщу слизистой оболочки к основанию ворсинки, проникают в нее и, разветвляясь на капиллярные сети, доходят до ее верхушки (см. рис. 63).

Вокруг основания ворсинок в слизистой оболочке имеются углубления — крипты, в них открываются устья **кишечных желез, *glandulae intestinales*** (см. рис. 6B). Железы

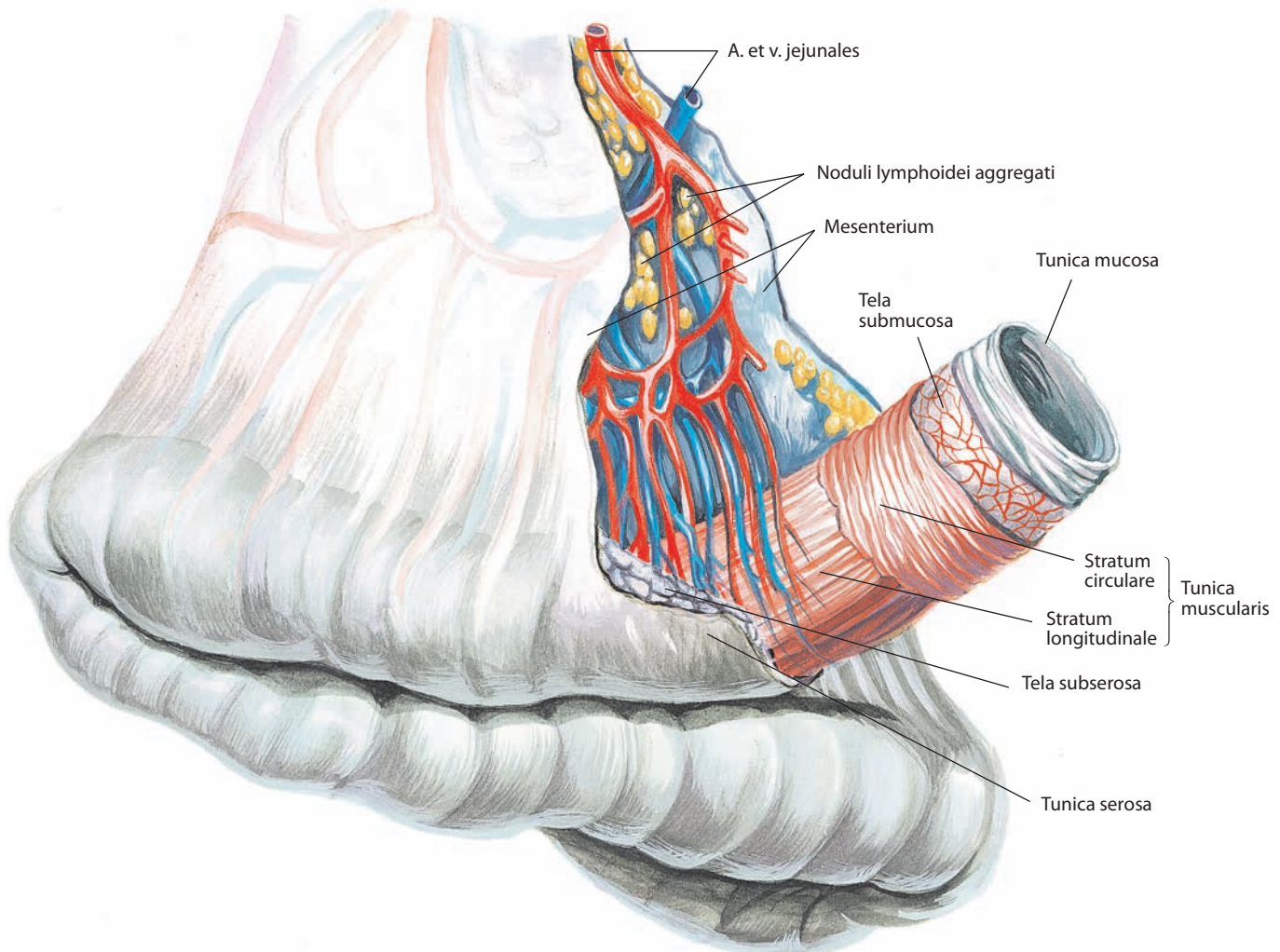


Рис. 60. Петля брыжеечной части тонкой кишки, *intestinum tenue*

представляют собой прямые трубочки, достигающие своим дном мышечной пластинки слизистой оболочки. Они располагаются на всем протяжении слизистой оболочки тонкой кишки, составляя почти сплошной слой и прерываясь лишь в местах залегания **групповых лимфоидных узелков, noduli lymphoidei aggregati** (см. рис. 60, 62). Слизистая оболочка двенадцатиперстной кишки, ворсинки и крипты выстланы однослойным призматическим эпителием с примесью бокаловидных клеток; в самой глубокой части крипт располагаются клетки железистого эпителия. На слизистой оболочке тонкой кишки также находятся **одиночные лимфоидные узелки, noduli lymphoidei solitarii**.

Слизистая оболочка формирует постоянные **круговые складки, plicae circulares** (см. рис. 61, 62, 88), благодаря наличию хорошо выраженной подслизистой основы и собственной мышечной пластинки слизистой оболочки.

Толщина мышечной оболочки в различных частях тонкой кишки варьирует: в двенадцатиперстной кишке она составляет 0,3—0,5 мм; в тощей и подвздошной кишках она тоньше. Мышечная оболочка состоит из двух слоев гладких мышц: **наружного продольного слоя (спиралевидного слоя длинного шара), stratum longitudinale (stratum helicoidale longi gradus)** (см. рис. 6В, 60, 61), и **внутреннего кругового слоя (спиралевидного слоя короткого шара), stratum circulare (stratum helicoidale brevis gradus)** (см. рис. 6В, 60). На отдельных участках появляется еще один круговой слой, самый поверхностный.

Серозная оболочка тонкой кишки отделена от подлежащей мышечной оболочки подсерозной основой.

ДВЕНАДЦАТИПЕРСТНАЯ КИШКА

Двенадцатиперстная кишка, duodenum (см. рис. 5, 52—54, 77, 87—89, 92—94, 101—103), начинается под печенью на уровне тела XII грудного или I поясничного позвонка, справа от позвоночного столба. От привратника желудка она идет слева направо и кзади, затем поворачивает вниз и спускается впереди правой почки до уровня II или верхнего края III поясничного позвонка; потом поворачивает влево, располагается сначала почти горизонтально, пересекая впереди нижнюю поую вену, а затем идет косо вверх впереди брюшной части аорты и, наконец, на уровне тела I или II поясничного позвонка, слева от него, переходит в тощую кишку. Таким образом, двенадцатиперстная кишка имеет очертания подковы или неполного кольца, охватывающего сверху, справа и снизу головку и отчасти тело поджелудочной железы.

Первый отдел кишки — **верхняя часть, pars superior** (см. рис. 51Б, 52, 53, 82, 87, 88, 100), вначале несколько расширена и образует **ампулу, ampulla**, или **луковицу, bulbus** (см. рис. 54, 56, 88); второй отдел — **нисходящая часть, pars descendens** (см. рис. 51Б, 52, 87—89, 100), затем третий отдел — **горизонтальная (нижняя) часть, pars horizontalis (inferior)** (см. рис. 87—89, 100), которая переходит в четвертый, последний, отдел — **восходящую часть, pars ascendens** (см. рис. 87—89, 94). При переходе верхней части в нисходящую заметен **верхний изгиб двенадцатиперстной кишки, flexura duodeni superior** (см. рис. 51Б, 87, 88), а при переходе нисходящей части в горизонтальную — **нижний изгиб двенадцатиперстной кишки, flexura duodeni inferior** (см. рис. 87). Наконец, при переходе двенадцатиперстной кишки в тощую образуется наиболее крутой **двенадцатиперстно-тощекишечный изгиб, flexura duodenojejunalis** (см. рис. 5, 88, 89, 94, 100).

Почти вся двенадцатиперстная кишка рельефно выступает под брюшинным покровом задней стенки живота за исключением отрезка горизонтальной части, который

пересекает крупные сосуды, — так называемой **скрытой части двенадцатиперстной кишки, pars tecta duodeni**.

К задней поверхности двенадцатиперстно-тощекишечного изгиба подходит **мышца (связка), подвешивающая двенадцатиперстную кишку, m. suspensorius (lig. suspensorium) duodeni** (см. рис. 89), представляющая собой мышечно-соединительнотканый тяж, прикрепляющийся к левой ножке диафрагмы. Если мышца присутствует, то в ней можно выделить две части: **диафрагмально-чревную часть, pars phrenicocoeliaca**, состоящую из поперечнополосатых мышечных волокон, которые начинаются от левой ножки диафрагмы, и **чревно-дуоденальную часть, pars coeliacoduodenalis**, представленную гладкомышечными волокнами, которые начинаются от клетчатки, окружающей чревной ствол.

Длина двенадцатиперстной кишки 27—30 см, диаметр наиболее широкой нисходящей части составляет 4,7 см. Незначительное сужение просвета двенадцатиперстной кишки отмечается на уровне середины нисходящей части, в том месте, где ее пересекает правая ободочная артерия, и на границе между горизонтальной и восходящей частями, где кишки пересекают сверху вниз верхние брыжеечные сосуды.

Стенка двенадцатиперстной кишки состоит из трех оболочек: слизистой, мышечной и серозной.

Слизистая оболочка состоит из эпителиального слоя с подстилающей его соединительнотканной пластинкой, мышечной пластинки слизистой оболочки и слоя подслизистой рыхлой клетчатки, отделяющей слизистую оболочку от мышечной. В верхней части двенадцатиперстной кишки слизистая оболочка образует продольные складки, в нисходящей и горизонтальной частях — круговые складки. Круговые складки являются постоянными, занимают $\frac{1}{2}$ или $\frac{2}{3}$ окружности кишки.

В нижней половине нисходящей части двенадцатиперстной кишки по заднемедиальной поверхности располагается **продольная складка двенадцатиперстной кишки, plica longitudinalis duodeni** (см. рис. 88), длиной около 11—13 мм, которая соединяет большой и малый сосочки двенадцатиперстной кишки. В верхушке **большого сосочка двенадцатиперстной кишки, papilla duodeni major** (см. рис. 85, 86, 88), открывается устье печеночно-поджелудочной ампулы, образованной слиянием терминальных отделов общего желчного протока и протока поджелудочной железы. Большой сосочек двенадцатиперстной кишки определяет границу между производными передней эмбриональной кишки и средней эмбриональной кишки, которые расположены проксимальнее и дистальнее соответственно. В верхушке **малого сосочка двенадцатиперстной кишки, papilla duodeni minor** (см. рис. 88), располагается устье добавочного выводного протока поджелудочной железы.

В подслизистой основе двенадцатиперстной кишки залегают разветвленные трубчатые **дуоденальные железы, glandulae duodenales**; больше всего их в верхней части, по направлению к низу число их убывает. На протяжении слизистой оболочки двенадцатиперстной кишки находятся одиночные лимфоидные узелки.

Мышечная оболочка двенадцатиперстной кишки имеет толщину 0,3—0,5 мм; это больше, чем ее толщина в остальных частях тонкой кишки. Мышечная оболочка состоит из двух слоев гладких мышц: наружного продольного и внутреннего кругового.

Только начало верхней части двенадцатиперстной кишки (на протяжении 2,5—5,0 см) покрыто брюшиной с трех сторон; нисходящая и горизонтальная части расположены забрюшинно и покрыты адвентициальной оболочкой.

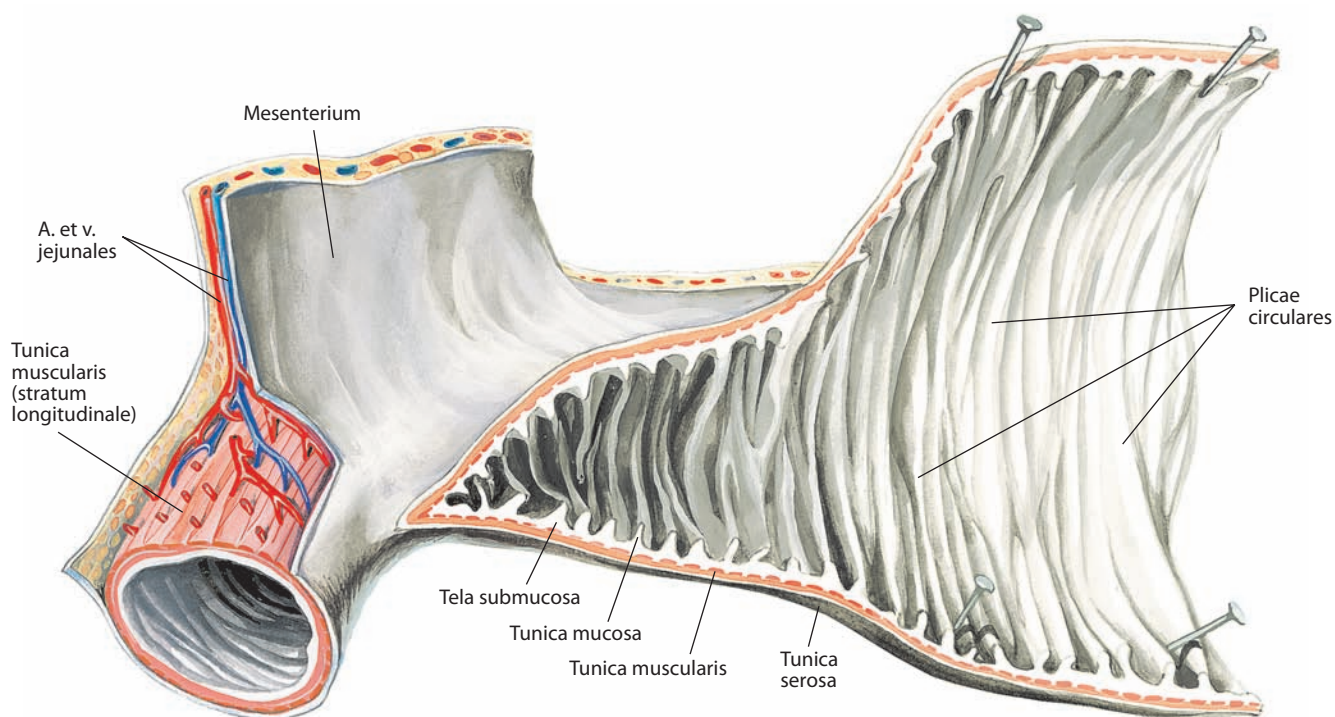


Рис. 61. Тощая кишка, jejunum; слизистая оболочка тонкой кишки, tunica mucosa intestini tenuis.

Большая часть отрезка кишки вскрыта; серозная оболочка частично удалена; виден продольный слой мышечной оболочки

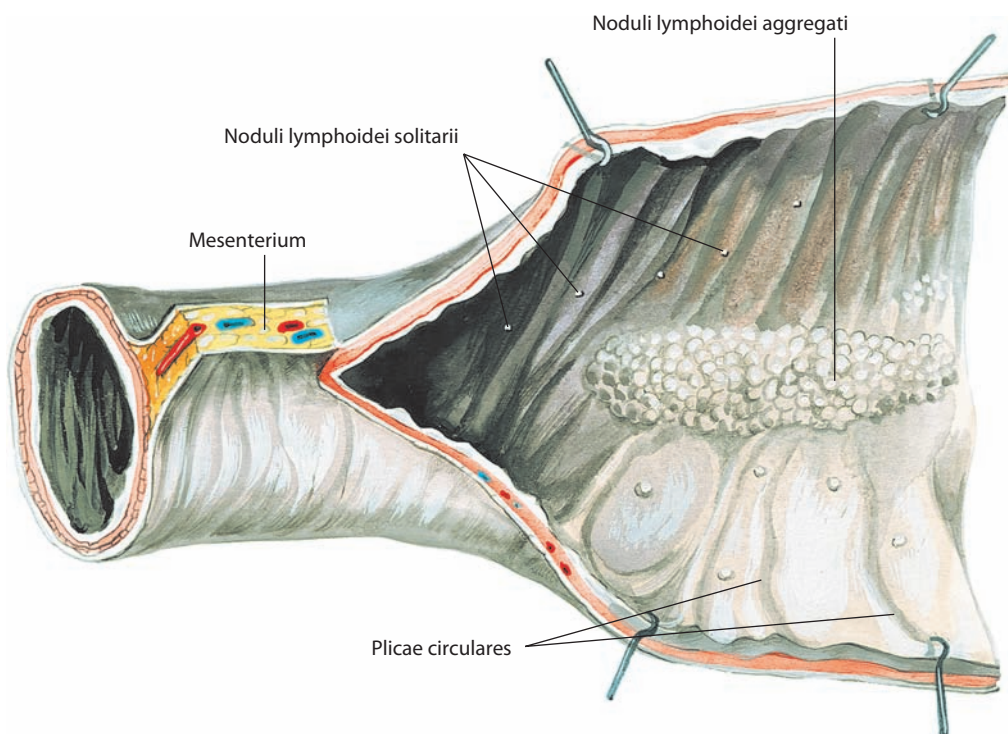


Рис. 62. Подвздошная кишка, ileum; слизистая оболочка тонкой кишки, tunica mucosa intestini tenuis.

Большая часть отрезка кишки вскрыта по брыжеечному краю

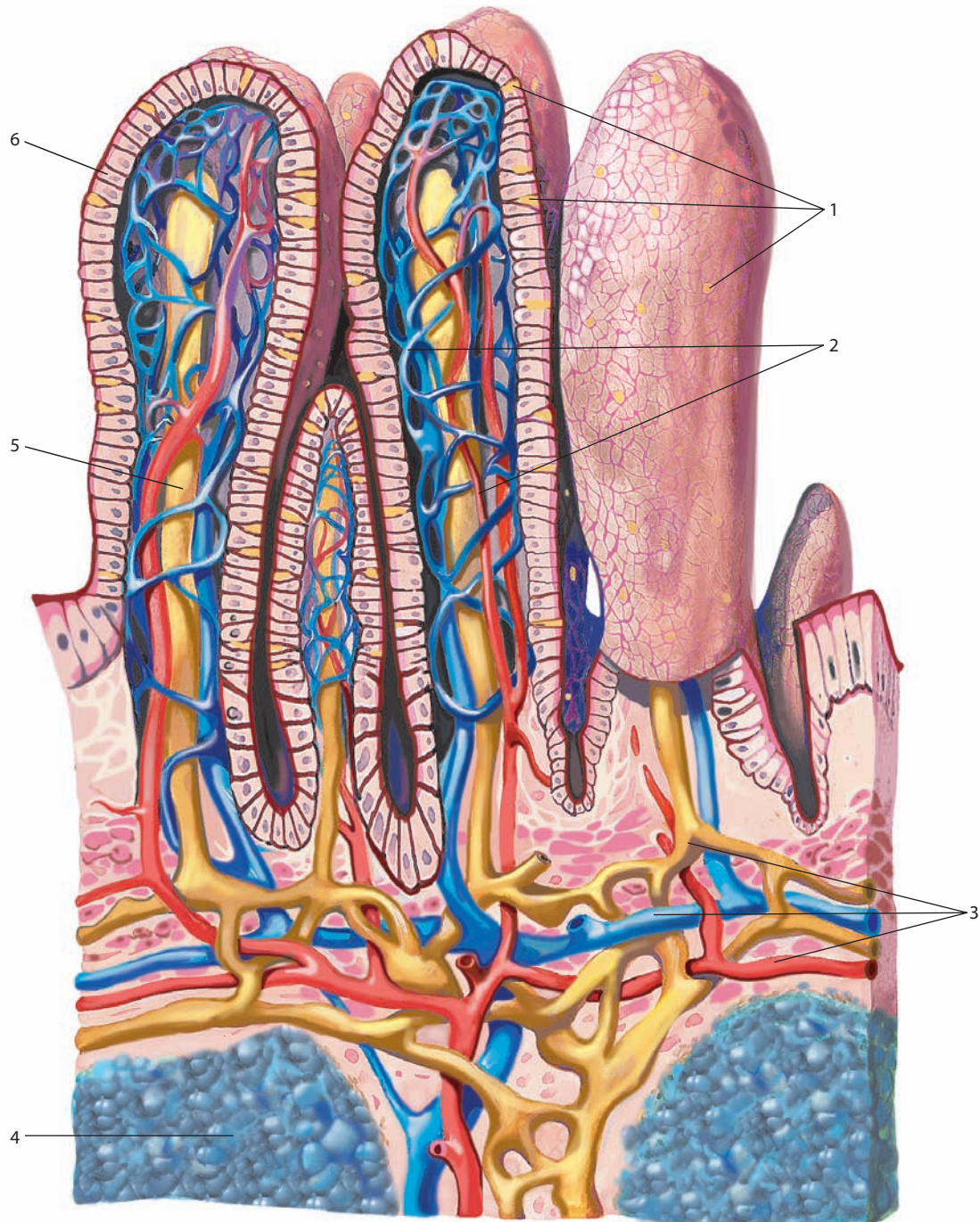


Рис. 63. Ворсинки, villi intestinales, подвздошной кишки (схематично):

1 — бокаловидные клетки; 2 — сеть кровеносных капилляров; 3 — внутренняя сеть лимфатических и кровеносных сосудов слизистой оболочки; 4 — лимфоидный узелок; 5 — центральный лимфатический сосуд; 6 — эпителий.
Артериальные сосуды обозначены красным цветом, венозные — синим, лимфатические — желтым

Топография двенадцатиперстной кишки

Верхняя часть двенадцатиперстной кишки расположена справа от тела I поясничного или XII грудного позвонка, на протяжении нескольких сантиметров от привратника внутрибрюшинно, поэтому она относительно подвижна. От верхнего края ее следует печеночно-дуоденальная связка.

Верхним краем верхняя часть примыкает к квадратной доле печени. К передней поверхности верхней части прилежит желчный пузырь, который иногда соединен с двенадцатиперстной кишкой небольшой брюшинной связкой. Нижним краем верхняя часть примыкает к головке поджелудочной железы. Нисходящая часть двенадцатиперстной кишки расположена вдоль правой поверхности I, II и III поясничных позвонков. Она покрыта брюшиной справа и спереди. Сзади нисходящая часть прилежит к медиальному участку правой почки и левее — к нижней полой вене. Середину передней поверхности двенадцатиперстной кишки пересекает брыжейка поперечной ободочной кишки с залегающей в ней правой ободочной артерией; выше этого места к передней поверхности нисходящей части примыкает правый изгиб ободочной кишки.

У медиального края нисходящей части располагается головка поджелудочной железы, по краю последней проходит передняя верхняя панкреатодуоденальная артерия, которая посылает питающие ветви к обоим органам. Горизонтальная часть двенадцатиперстной кишки находится на уровне III поясничного позвонка, пересекая его справа налево, впереди нижней полой вены; лежит забрюшинно. Она покрыта брюшиной спереди и снизу; лишь место ее перехода в тощую кишку (двенадцатиперстно-тощекишечный изгиб) находится внутрибрюшинно; в этом месте к противоположному ее краю от основания брыжейки поперечной ободочной кишки идет брюшинная верхняя дуоденальная складка (см. рис. 94). Восходящая часть расположена на уровне тела I—II поясничного позвонка.

На границе горизонтальной и восходящей частей кишки пересекают почти вертикально верхние брыжеечные сосуды (артерия и вена), а левее — корень брыжейки тонкой кишки. Задняя поверхность восходящей части прилежит к брюшной части аорты. Верхним краем горизонтальная часть двенадцатиперстной кишки примыкает к головке и телу поджелудочной железы.

БРЫЖЕЕЧНАЯ ЧАСТЬ ТОНКОЙ КИШКИ

Брыжеечная часть тонкой кишки располагается в нижнем этаже брюшной полости, под брыжейкой поперечной ободочной кишки (см. рис. 60, 91). Она начинается у двенадцатиперстно-тощекишечного изгиба, слева от тела I—II поясничного позвонка. Нижняя ее граница определяется в правой подвздошной ямке на уровне тела IV поясничного позвонка. Диаметр брыжеечной части тонкой кишки в начальной части составляет 4,8—5,0 см, в дистальной — 2,7—3,0 см. Вся эта часть тонкой кишки располагается интраперитонеально, т. е. покрыта со всех сторон висцеральной брюшиной, за исключением узкой полосы места прикрепления брыжейки.

Брыжеечная часть тонкой кишки по ряду признаков (см. далее) делится на два отдела: проксимальные $\frac{2}{5}$ ее длины составляют **тощую кишку, jejunum** (см. рис. 5, 61, 87, 91, 96, 100, 102, 103), дистальные $\frac{3}{5}$ — **подвздошную кишку, ileum** (см. рис. 5, 67, 68, 91, 94, 95, 99, 102, 103); выраженной границы между ними нет.

Петли тонкой кишки имеют более или менее определенные положение и направление: 6—7 петель проксимального отдела (тощая кишка) распределяются горизонтально и занимают левую верхнюю часть нижнего этажа брюшной полости и пупочную область; 7—8 петель дистального отдела (подвздошная кишка) вертикальные, занимают подчревную, правую паховую области и у мужчин полость малого таза. В малом тазу размещены концевые петли подвздошной кишки перед переходом в концевой отдел, вследствие чего последний имеет направление снизу вверх и направо (восходящее) в подвздошную ямку. Кроме того, петли тонкой кишки расположены в два слоя.

В брыжеечной части тонкой кишки различают два края: брыжеечный, которым кишка прикрепляется к брыжейке, и противоположный свободный. По брыжеечному краю между пластинками брыжейки располагаются сосуды и нервы, которые входят в стенку кишки.

Стенки брыжеечной части тонкой кишки построены из трех оболочек: слизистой, мышечной и серозной (см. рис. 6B).

Слизистая оболочка состоит из эпителиального покрова с подстилающей пластинкой и мышечной пластинки слизистой оболочки. Слизистая оболочка образует круговые складки (см. рис. 61, 62), имеет кишечные ворсинки и крипты, в которые открываются протоки кишечных желез, а также одиночные и групповые лимфоидные узелки, т. е. все те образования, которые (за исключением дуоденальных желез) присущи и слизистой оболочке двенадцатиперстной кишки. Разница в строении этих образований заключается в следующем: в брыжеечной части тонкой кишки круговых складок меньше, чем в двенадцатиперстной кишке, от тощей кишки к подвздошной кишке число их постепенно уменьшается, а в конечной части последней их почти нет. Общее число складок в тонкой кишке колеблется от 500 до 1200. В той же последовательности (от начала к концу тонкой кишки) снижается и высота складок.

Ворсинки в брыжеечной части тонкой кишки тоньше и несколько короче, чем в двенадцатиперстной. Число их убывает в дистальном направлении, составляя в тощей кишке 30—40, в подвздошной — 18—30 на 1 мм²; длина и толщина их также уменьшаются.

Мышечная оболочка состоит из двух слоев гладкомышечных волокон: наружного продольного и внутреннего кругового.

Серозная оболочка облегает кишку снаружи со всех сторон, оставляя свободной лишь узкую полоску по брыжеечному краю, где обе пластинки брыжейки, подойдя к стенке кишки, расходятся по разные ее стороны. С подлежащей мышечной оболочкой серозная оболочка соединяется посредством подсерозной основы.

Конечная часть, pars terminalis, подвздошной кишки располагается в правом нижнем квадранте живота (правой паховой области) и заканчивается переходом в слепую кишку, представленным подвздошнокишечным отверстием (см. рис. 67, 68). Границами его является воронкообразная заслонка с выпуклостью в сторону просвета слепой кишки, которая выполняет функцию клапана.

В подслизистой основе брыжеечной части тонкой кишки имеется около 200 одиночных лимфоидных узелков размером приблизительно 1—2 мм, достигающих поверхности слизистой оболочки. Кроме того, в этом отделе тонкой кишки залегают групповые лимфоидные узелки (см. рис. 62). Они располагаются на противоположном брыжейке крае, их скопления имеют длину 2—10 см, ширину 1—3 см; число их в тонкой кишке составляет 30—40.

Топография брыжеечной части тонкой кишки

Брыжеечная часть тонкой кишки занимает центральное положение в нижнем этаже брюшной полости, располагаясь ниже брыжейки поперечной ободочной кишки. Петли тонкой кишки окаймлены восходящей (справа), поперечной (сверху), нисходящей (слева) и сигмовидной (снизу) ободочной кишкой. Спереди они покрыты, как фартуком, большим сальником, спускающимся от большой кривизны желудка и нижнего края поперечной ободочной кишки и отделяющим их от передней брюшной стенки.

Задняя поверхность тонкой кишки прилежит к париетальной брюшине, покрывающей правее корня брыжейки нижнюю часть двенадцатиперстной кишки, головку поджелудочной железы, нижний конец правой почки, правый мочеточник, правую большую поясничную мышцу, а левее корня брыжейки — нижний конец левой почки, левый мочеточник, левую большую поясничную мышцу, брюшную часть аорты, нижнюю полую вену и общие подвздошные сосуды. Слева и внизу к петлям тонкой кишки примыкает сигмовидная ободочная кишка со своей брыжейкой.

В полости малого таза петли тонкой кишки прилежат спереди — к мочевому пузырю, сзади — к прямой кишке, а у женщин — сверху к матке и ее придаткам.

Конечная часть подвздошной кишки пересекает правую большую поясничную мышцу и правые общие подвздошные сосуды.

И н н е р в а ц и я: двенадцатиперстная кишка иннервируется симпатическими и парасимпатическими волокнами. Преганглионарные симпатические нейроны располагаются в спинном мозге на уровне V—XII грудных позвонков. Они проходят в составе внутренних симпатических нервов и формируют чревное сплетение, синансы находятся в чревном ганглии. Постганглионарные нейроны окружают артериальные сосуды, вместе с которыми они подходят к стенке двенадцатиперстной кишки и формируют нервные сплетения в стенке кишки: подсерозное, мышечно-кишечное и подслизистое. Преганглионарные парасимпатические волокна проходят в составе блуждающих стволов, участвуют в формировании чревного сплетения и распределяются в стенке кишки, где располагаются синансы парасимпатических волокон.

Брыжеечная часть тонкой кишки иннервируется симпатическими и парасимпатическими волокнами. Распределение пре- и постганглионарных нейронов и их аксонов аналогично таковому в двенадцатиперстной кишке.

К р о в о с н а б ж е н и е: двенадцатиперстная кишка кровоснабжается в основном передней и задней верхними (ветви чревного ствола) и нижней (ветвь нижней брыжеечной артерии) панкреатодуоденальными артериями; дистальные отделы верхней части и нисходящая часть — частично ветвями правой желудочной, наддуоденальной, правой желудочно-сальниковой, общей печеночной и гастродуоденальной артериями (ветви чревного ствола). Венозная кровь оттекает от двенадцатиперстной кишки по одноименным венам в систему воротной вены печени. Лимфатический отток осуществляется в над- и подпилорические, печеночные, панкреатодуоденальные и верхние брыжеечные лимфоузлы.

Брыжеечная часть тонкой кишки кровоснабжается ветвями верхней брыжеечной артерии. Артерии интенсивно разветвляются при приближении к брыжеечному краю кишки, входят в ее стенку между серозной и мышечной оболочками, кровоснабжают последнюю и далее формируют подслизистое сплетение, ветви которого кровоснабжают железистый и ворсинчатый аппараты кишки. В тощей кишке дистальные артерии формируют менее выраженные артериальные аркады и более длинные прямые сосуды, чем в подвздошной кишке. Венозная кровь оттекает по одноименным венам в воротную вену печени. Лимфа отводится в брыжеечные лимфоузлы, расположенные по ходу артерий.

ТОЛСТАЯ КИШКА

Толстая кишка, *intestinum crassum* (см. рис. 1, 2, 64—74), является продолжением тонкой кишки. Она состоит из слепой кишки, ободочной кишки и прямой кишки. Ободочная кишка делится в свою очередь на четыре части: восходящую ободочную, поперечную ободочную, нисходящую ободочную и сигмовидную ободочную. Длина толстой кишки равна 100—150 см, диаметр ее в начальном отделе (слепая кишка) достигает 7—8 см, затем постепенно уменьшается и в дистальном участке нисходящей ободочной кишки составляет 4—5 см. Толстая кишка отличается от тонкой топографией, формой и строением. Ее стенка состоит из слизистой, мышечной и серозной оболочек (см. рис. 6Г).

Слизистая оболочка толстой кишки характеризуется отсутствием ворсинок, определяемых в тонкой кишке, и удлиненными **кишечными железами, *glandulae intestinales*** (см. рис. 6Г). Глубокие отделы слизистой оболочки представлены мышечной пластинкой. Слизистая оболочка толстой кишки плотно прикрепляется к подслизистой основе.

Мышечная оболочка так же, как и остальной пищеварительный канал на всем своем протяжении, имеет наружный продольный и внутренний круговой слои.

Продольные мышечные пучки образуют во всех частях толстой кишки (за исключением прямой кишки) три полосы шириной 3—4 мм — **ленты ободочной кишки, *taeniae coli***, находящиеся на равных расстояниях одна от другой. Различают **свободную ленту, *taenia libera*** (см. рис. 65, 67, 68); **брыжеечную ленту, *taenia mesocolica*** (см. рис. 65, 67), и **сальниковую ленту, *taenia omentalis***.

В области слепой кишки все три ленты сближаются и сходятся у основания червеобразного отростка, окружая его сплошным мышечным слоем. Точно так же все три ленты расширяются к концу сигмовидной ободочной кишки и образуют полный продольный мышечный слой стенки прямой кишки.

В пространствах между лентами в стенке толстой кишки имеются расположенные последовательно одно за другим выпячивания, или **гаустры ободочной кишки, *haustra coli*** (см. рис. 65, 67, 68), так что на каждом данном уровне кишки имеется три гаустры и три ленты. Они отделены друг от друга по длине кишки поперечными бороздами. Эти борозды выпячиваются в полость кишки, образуя **полулунные складки ободочной кишки, *plicae semilunares coli***.

Соответственно бороздам на стенке ободочной кишки находятся жировые брюшинные складки — **сальниковые отростки, *appendices omentales (adiposae coli; epiploicae)*** (см. рис. 65, 68); они образуют на восходящей, нисходящей и сигмовидной ободочной кишке два ряда, на поперечной ободочной — один ряд. Иногда соседние сальниковые отростки одного ряда сливаются в единую складку.

Серозная оболочка отделяется от мышечной оболочки подсерозной основой.

Толстая кишка отличается от тонкой большим диаметром и особым расположением мышечных слоев (наличием мышечных лент, гаустр и сальниковых отростков), а также цветом: она имеет сероватый (пепельный) оттенок, в то время как стенка тонкой кишки розоватая, что связано с особенностями внутрисстеночного кровенаполнения.

СЛЕПАЯ КИШКА

Слепая кишка, *caecum* (см. рис. 5, 66, 67, 68, 91, 94, 95, 99), — мешковидное образование, расположенное ниже впадения подвздошной кишки в толстую, обычно в правой подвздошной ямке. Длина ее у разных людей колеблется

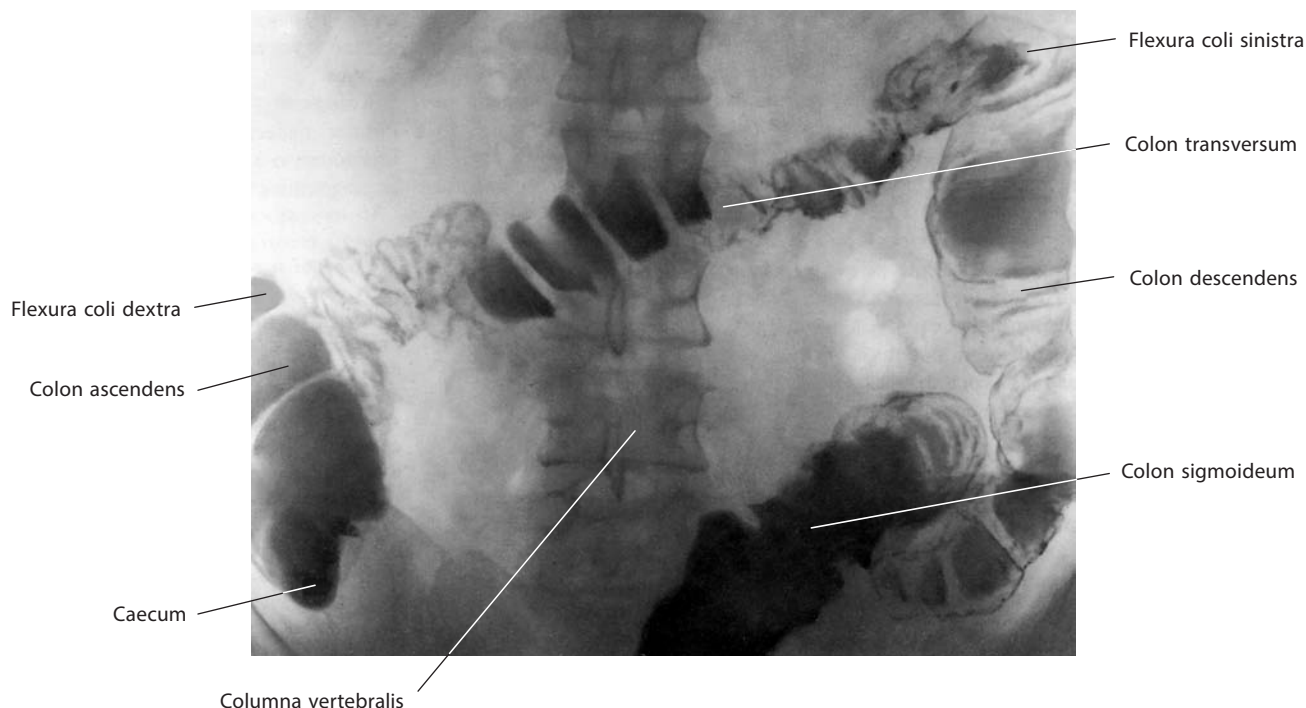


Рис. 64. Толстая кишка, *intestinum crassum* (рентгенограмма).

Контрастное вещество целиком заполняет слепую кишку и частично остальные отделы толстой кишки

от 3 до 8 см, диаметр составляет 4—7 см и является наибольшим из всех отделов толстой кишки (исключая ампулу прямой кишки).

Слепая кишка покрыта брюшиной со всех сторон, но не имеет брыжейки, наличие которой обычно определяет подвижность части кишки. Несмотря на это, она достаточно подвижна за счет своей формы. В редких случаях отмечается наличие брыжейки как слепой кишки, так и начального отдела восходящей ободочной кишки, а у ряда людей слепая кишка может не иметь серозной оболочки по задневерхней поверхности, т. е. принимать не интра-, а мезоперитонеальное положение.

На внутренней поверхности стенки слепой кишки у места перехода подвздошной кишки в толстую участок слизистой оболочки выступает в просвет слепой кишки кверху в виде **подвздошнокишечного сосочка, *papilla ilealis***, в котором выше и ниже **подвздошнокишечного отверстия, *ostium ileale***, имеются две складки: **подвздошно-ободочнокишечная (верхняя) губа, *labrum ileocolicum (superius)***, и **подвздошно-слепокишечная (нижняя) губа, *labrum ileocaecale (inferius)*** (см. рис. 67, 68). Они сращены и продолжают в виде **уздечек подвздошнокишечного отверстия, *frenula ostii ilealis*** (см. рис. 68), расположенных на границе слепой и восходящей ободочной кишки. В основании губ круговой мышечный слой более развит и представляет собой своего рода сфинктер.

От заднемедиальной стенки слепой кишки, на 0,5—5,0 см ниже илеоцекального угла, образующегося в месте впадения в нее подвздошной кишки, отходит **червеобразный отросток (аппендикс), *appendix vermiformis*** (см. рис. 5, 66, 67, 68, 69, 94, 95). Он представляет собой узкую трубку диаметром 3—4 мм, длиной от 2,5 до 15 см. Просвет аппендикса сообщается с просветом слепой кишки через **отверстие червеобразного отростка, *ostium appendicis vermiformis***

(см. рис. 68, 99). Брыжейка червеобразного отростка соединяет отросток со стенкой слепой кишки и конечной частью подвздошной (см. «Брюшина»).

Слизистая оболочка червеобразного отростка характеризуется обилием лимфоидной ткани, образующей почти сплошной слой в виде **групповых лимфоидных узелков, *noduli lymphoidei aggregati*** (см. рис. 69).

Обычно червеобразный отросток лежит в правой подвздошной ямке; свободный конец его обращен вниз и в медиальную сторону, достигает пограничной линии таза и иногда спускается в малый таз. Однако такое положение встречается не у всех людей. Отросток может занимать относительно слепой кишки и дистального отдела тонкой кишки следующие позиции: позадислепокишечную или позадитолстокишечную (60—65%) — кзади от слепой кишки, или ниже начального отдела восходящей ободочной кишки, или совмещать оба эти положения; при этом он может не иметь брюшинного покрова, т. е. залегать ретроперитонеально; нисходящую позицию (30—35%) — строго книзу, пересекая линию входа в таз; подслепокишечную позицию (около 2%) — ниже слепой кишки; предподвздошнокишечную позицию (около 1%) — кпереди от конечного отдела подвздошной кишки с прямым соприкосновением с передней стенкой живота; позадиподвздошнокишечную позицию (около 1%) — кзади от конечного отдела подвздошной кишки.

ОБОДОЧНАЯ КИШКА

Ободочная кишка, *colon*, по своему положению как бы окаймляет имеющиеся в середине нижнего этажа брюшной полости петли тонкой кишки. Восходящая ободочная кишка размещается справа, поперечная — сверху, нисходящая — слева, сигмовидная — слева и частично снизу (см. рис. 1, 3, 4).

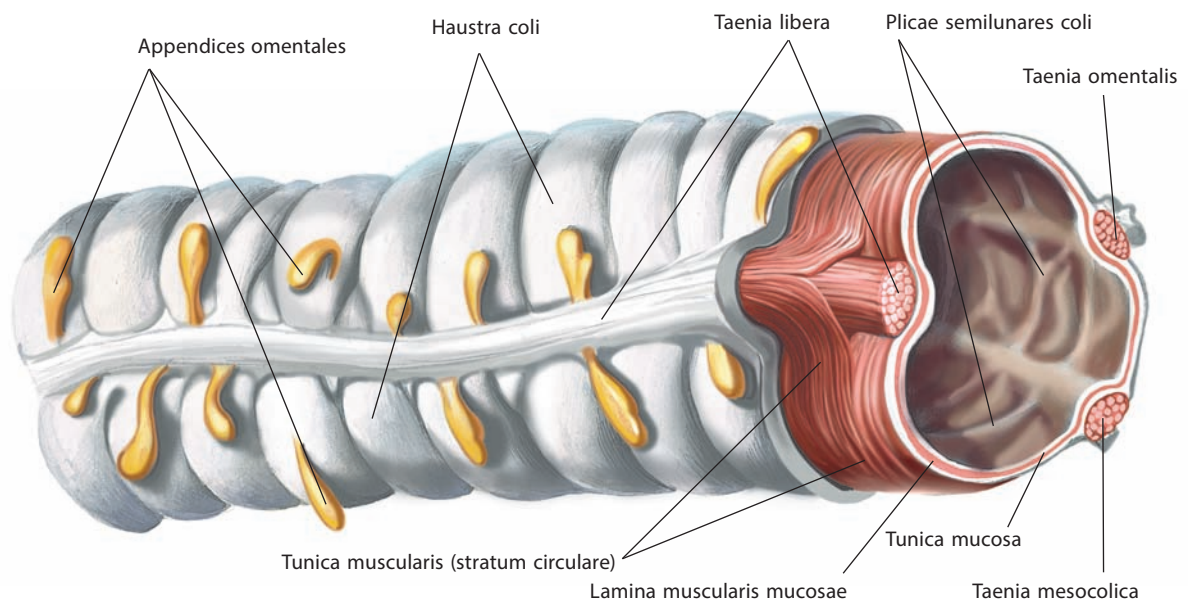


Рис. 65. Толстая кишка, *intestinum crassum*; отрезок поперечной ободочной кишки.
Вид спереди. Серозная оболочка частично удалена; виден круговой слой мышечной оболочки

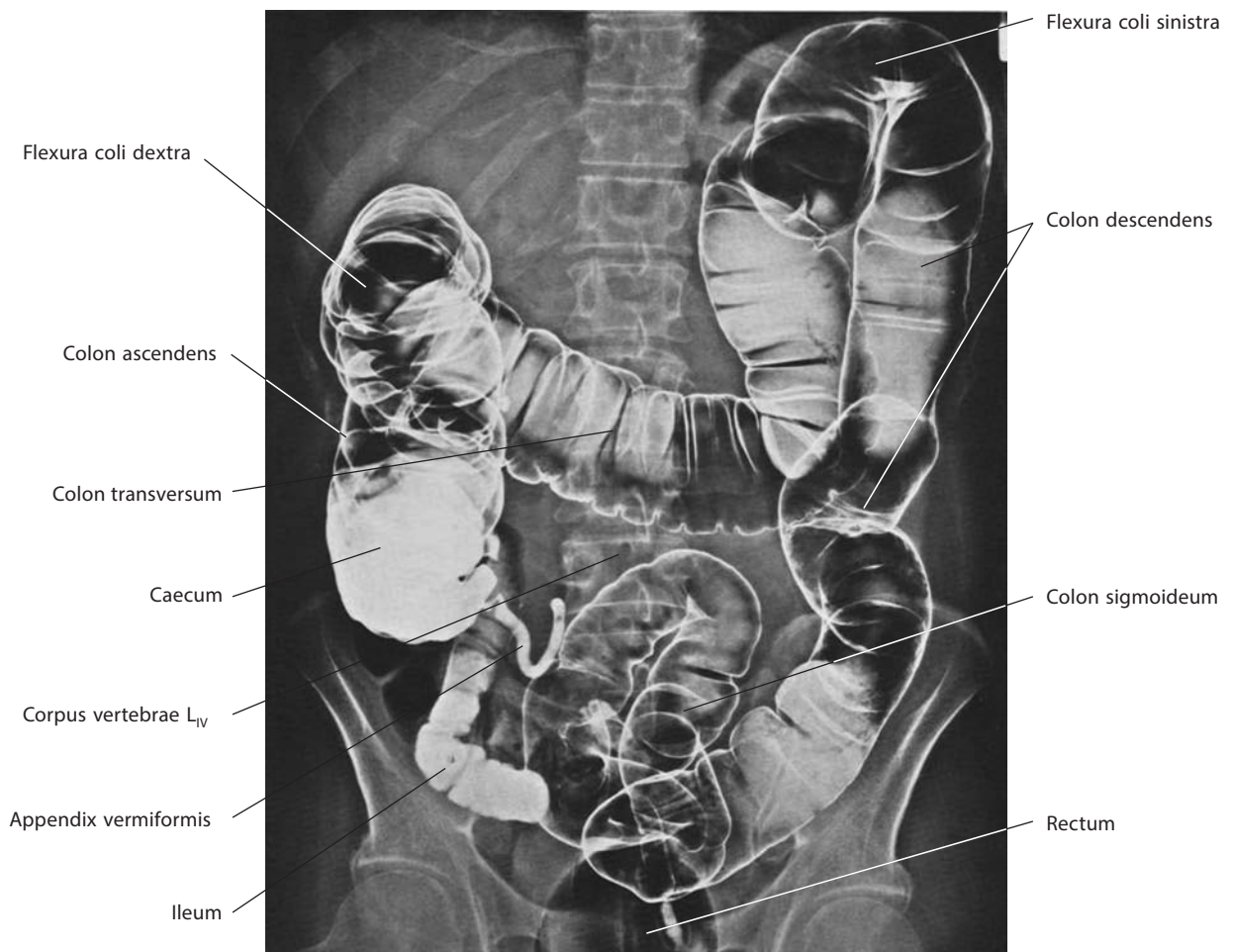


Рис. 66. Толстая кишка, *intestinum crassum* (рентгенограмма)

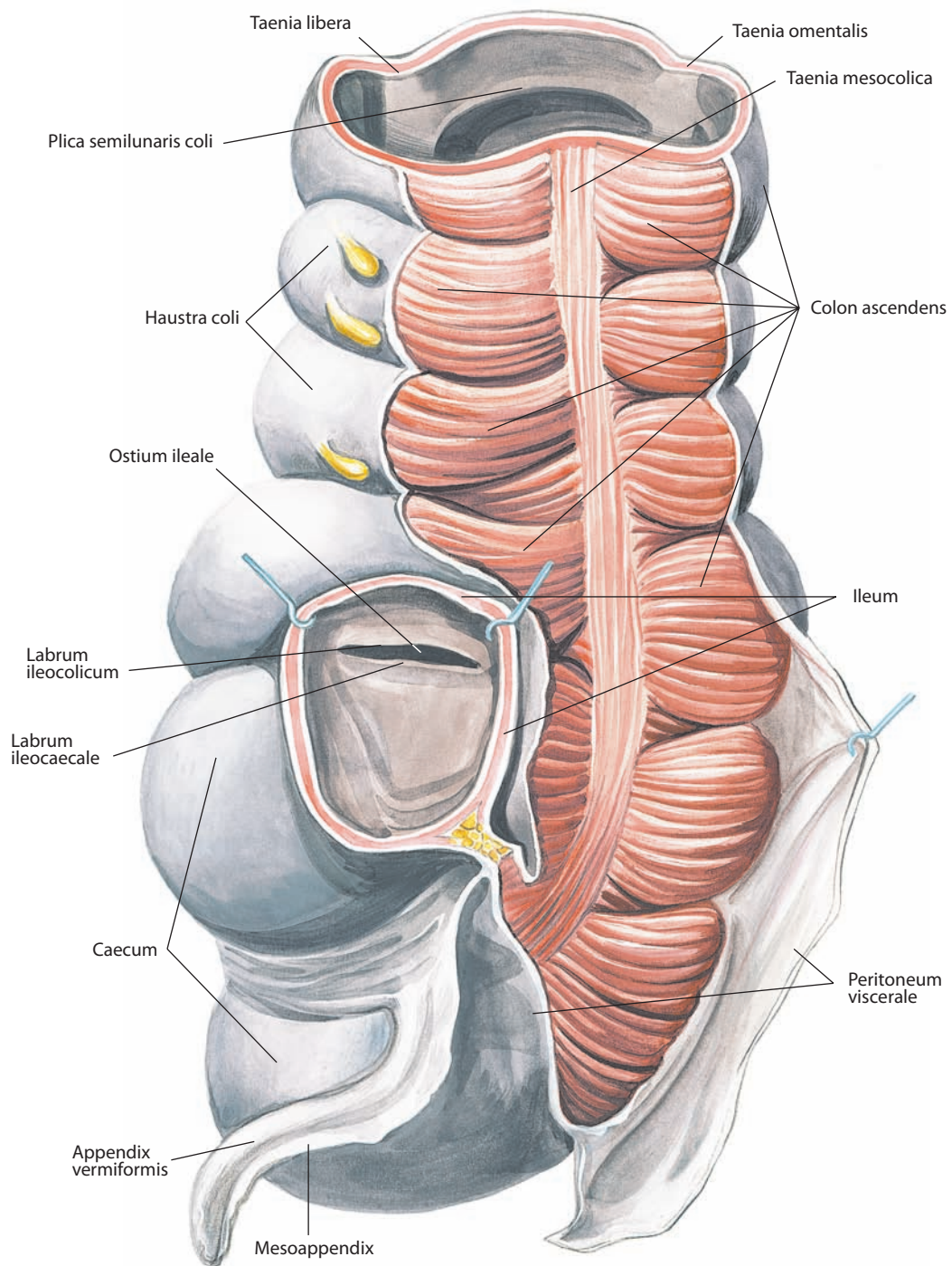


Рис. 67. Слепая кишка, саесит, червеобразный отросток, арpendix vermiformis, и восходящая ободочная кишка, colon ascendens.

Вид сзади

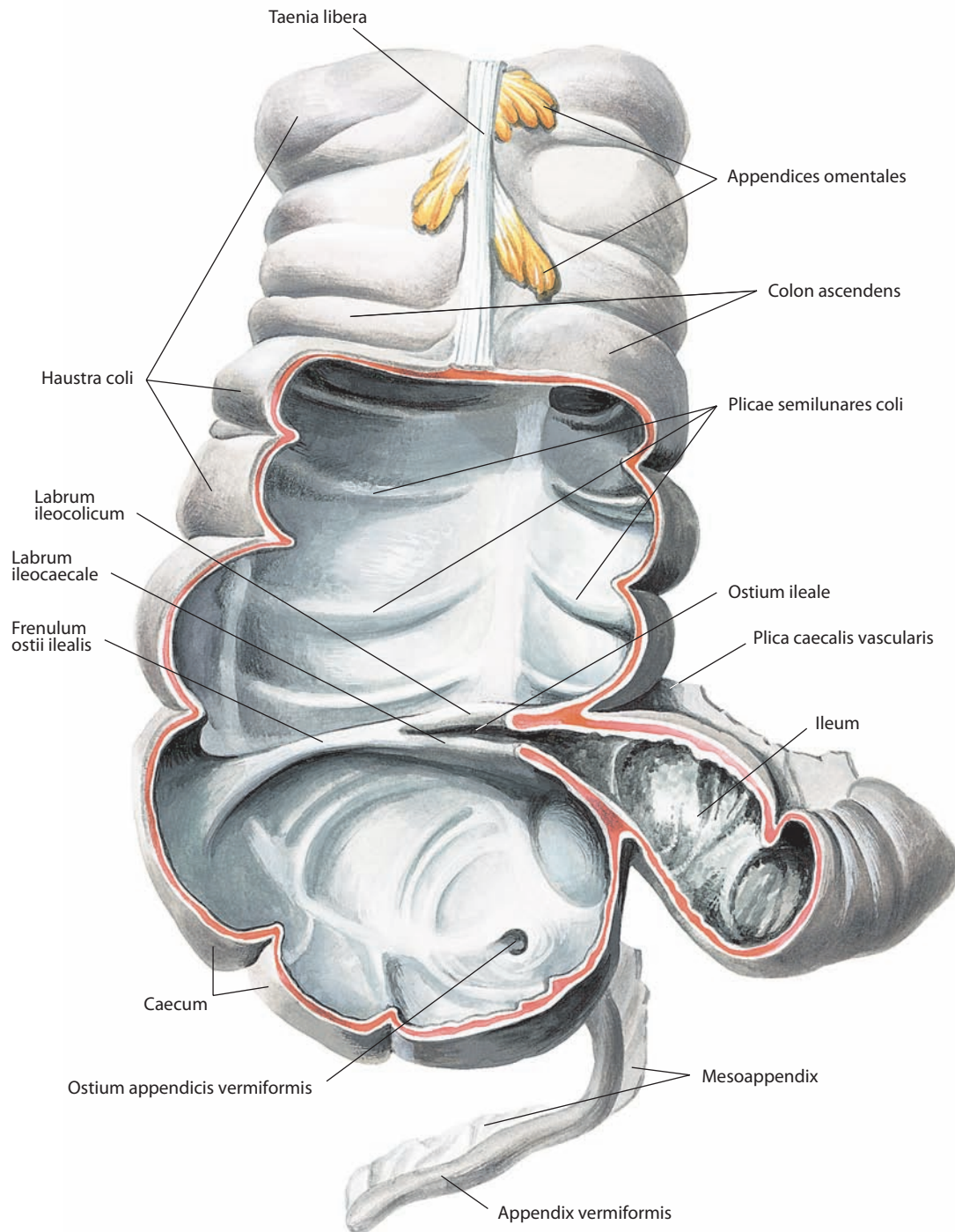


Рис. 68. Слепая кишка, саекум, червеобразный отросток, *appendix vermiformis*, и восходящая ободочная кишка, *colon ascendens*.

Вид спереди. Часть передней стенки кишки удалена

Восходящая ободочная кишка, colon ascendens (см. рис. 1, 4, 5, 66, 67, 68, 90, 91, 94, 95, 99, 101), начинается от места перехода подвздошной кишки в слепую, являясь продолжением последней. Отделена от слепой кишки двумя бороздами, которые соответствуют уздечкам подвздошнокишечного отверстия. Своей задней, лишенной брюшины поверхностью примыкает к задней стенке живота, занимая крайнее боковое положение справа. Начинается несколько ниже подвздошного гребня; восходя вертикально, располагается сначала впереди квадратной мышцы поясницы, далее впереди правой почки и доходит до нижней поверхности правой доли печени; здесь изгибается влево и вперед и переходит в поперечную ободочную кишку. Изгиб называется **правым (печеночным) изгибом ободочной кишки, flexura coli dextra (hepatica)** (см. рис. 5, 66, 94), и по сравнению с левым изгибом ободочной кишки бывает обычно более пологим. Правый изгиб совершается не только во фронтальной, но и в сагиттальной плоскости, поэтому начальная часть поперечной ободочной кишки лежит впереди восходящей. Длина восходящей ободочной кишки достигает 20 см, но как и ее положение довольно вариабельна: нередко при высоком положении слепой кишки восходящая ободочная кишка имеет длину 12 см и даже меньше. Ленты на восходящей ободочной кишке размещаются в такой последовательности: на передней поверхности — свободная лента,

на заднебоковой — сальниковая лента и на заднемедиальной — брыжеечная лента.

Поперечная ободочная кишка, colon transversum (см. рис. 1, 3–5, 66, 90, 91, 102, 103), начинается в правой подреберной области на уровне хряща X ребра от правого изгиба ободочной кишки, идет в несколько косом направлении справа налево и вверх, в левую подреберную область. Здесь на уровне хряща IX ребра или восьмого межреберья она у левого изгиба ободочной кишки переходит в нисходящую ободочную кишку. Левый участок поперечной ободочной кишки лежит вентральнее, чем нисходящая ободочная кишка. Средняя часть поперечной ободочной кишки пересекает надчревную область, образуя направленный книзу изгиб (провисает), так что восходящая и нисходящая ободочные кишки вместе с поперечной напоминают букву М. Длина поперечной ободочной кишки достигает 50 см. Это самый длинный отдел толстой кишки. Он расположен интраперитонеально и имеет собственную брыжейку, начинающуюся на задней стенке живота от пристеночной брюшины.

К передней поверхности поперечной ободочной кишки вдоль продолжения заднебоковой сальниковой ленты прикрепляется желудочно-ободочная связка — часть большого сальника, прикрывающего все отделы тонкой кишки. В результате такого расположения поперечная ободочная

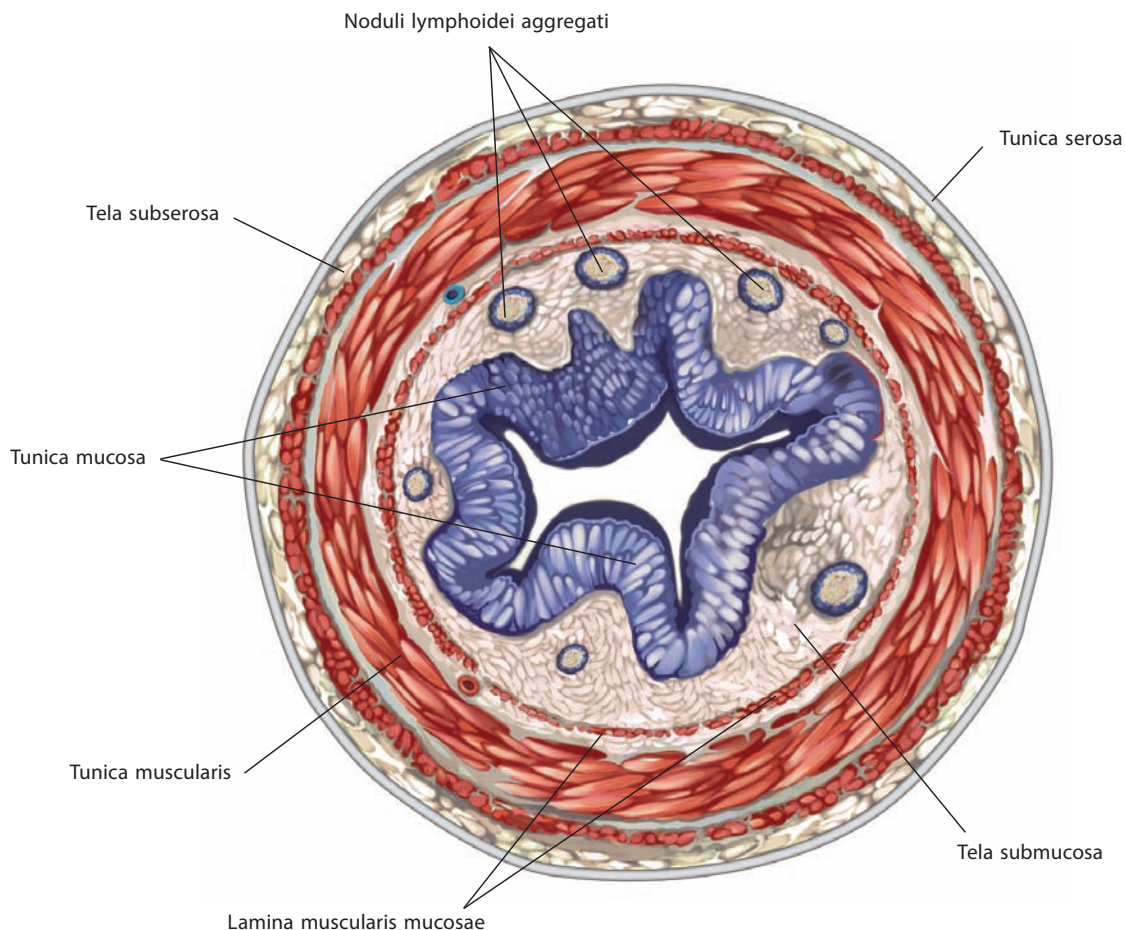


Рис. 69. Червеобразный отросток, appendix vermiformis.

Поперечный срез

кишка, укрытая сальником спереди, при вскрытой полости живота не видна или только просвечивает (см. рис. 90). Если отвернуть сальник вместе с фиксированной у его задней поверхности поперечной ободочной кишкой кверху (см. рис. 91), можно увидеть заднюю (дорсальную) ее поверхность с находящейся на ней свободной лентой и брыжейку поперечной ободочной кишки (см. «Брюшина»).

Левый (селезеночный) изгиб ободочной кишки, flexura coli sinistra (splenica) (см. рис. 5, 66, 94), расположен в левой подреберной области, значительно выше и глубже (дорсальнее), чем правый, — сразу же под нижним полюсом селезенки. Левый конец поперечной ободочной кишки образует с начальным отделом нисходящей ободочной кишки острый угол, вершина которого фиксирована пластинкой брюшины, спускающейся от диафрагмы.

Нисходящая ободочная кишка, colon descendens (см. рис. 5, 66, 70, 71, 94, 95, 99, 101), размещается на задней стенке живота, занимая здесь крайнее левое положение у боковой стенки. Начинается вверху от левого изгиба и опускается по задней стенке живота; своей задней, лишенной брюшинного покрова поверхностью пролегает впереди латерального участка левой почки и квадратной мышцы поясницы и доходит до уровня левого подвздошного гребня; здесь перехо-

дит в следующий отдел — сигмовидную ободочную кишку. Нисходящая ободочная кишка длиннее восходящей, размеры ее достигают 22—23 см, диаметр в месте перехода в сигмовидную ободочную кишку около 4 см. Число гаустр и их глубина уменьшаются; размещение мышечных лент, положение брюшины и сальниковых отростков такие же, как и на восходящей ободочной кишке.

Сигмовидная ободочная кишка, colon sigmoideum (см. рис. 1, 3, 5, 66, 70, 71, 90, 91, 94, 95, 102, 103), находится в левой подвздошной ямке. Начинается сверху и латерально на уровне заднего края подвздошного гребня. Образовав две петли, из которых одна, проксимальная, расположена на подвздошной мышце, выпуклой частью обращена книзу, а другая, дистальная, на большой поясничной мышце, — кверху, сигмовидная ободочная кишка направляется вправо (медиально) и вниз, перегибается через пограничную линию и вступает в полость малого таза, где на уровне III крестцового позвонка переходит в прямую кишку. Длина сигмовидной ободочной кишки в среднем 54—55 см, она подвержена значительным индивидуальным колебаниям (от 15 до 67 см); диаметр около 4 см. Сигмовидная ободочная кишка расположена интраперитонеально и имеет брыжейку (см. «Брюшина»).

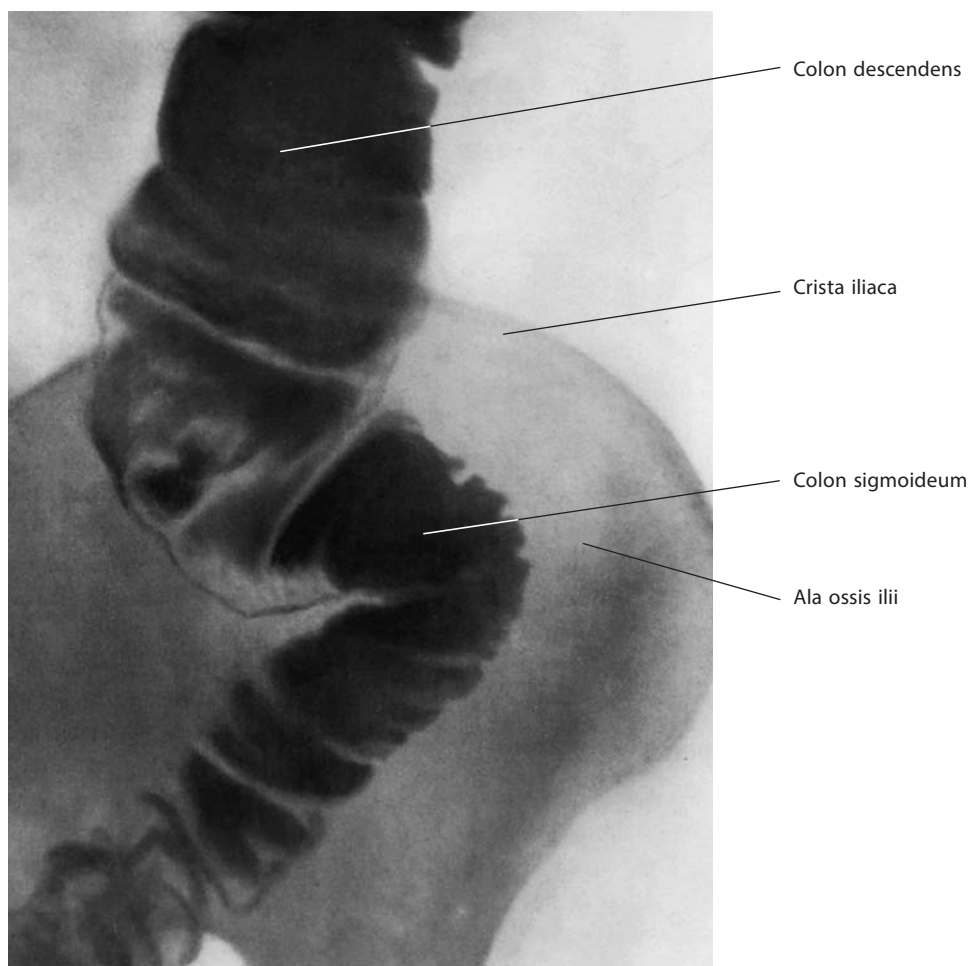


Рис. 70. Сигмовидная ободочная кишка, colon sigmoideum (рентгенограмма)

Строение стенок слепой и ободочной кишок

Слизистая оболочка ободочной кишки представляет собой эпителиальный покров с подстилающей его базальной мембраной, собственной соединительнотканной прослойкой и мышечной пластинкой слизистой оболочки, под которой лежит подслизистая основа.

Эпителий слизистой оболочки состоит из цилиндрических клеток с большим количеством бокаловидных. Слизистая оболочка толстой кишки содержит кишечные железы и лишена ворсинок. На всем протяжении слизистой оболочки имеются одиночные лимфоидные узелки. Соответственно расположению поперечных борозд слизистая оболочка образует полулунные складки ободочной кишки.

Мышечная оболочка ободочной кишки состоит из двух слоев — наружного **продольного**, **stratum longitudinale**, и внутреннего **кругового**, **stratum circulare**. Основная часть продольного мышечного слоя собрана в ленты (см. рис. 65, 67, 68). Мышечная оболочка червеобразного отростка сплошная, двухслойная, но развита слабее, чем в других отделах толстой кишки.

Полностью из трех слоев — брюшины, мышечной и слизистой оболочек — состоят лишь те отделы толстой кишки, которые расположены внутрибрюшинно, а именно: слепая, поперечная ободочная, сигмовидная ободочная и верхняя треть прямой кишки; восходящая ободочная кишка и нисходящая ободочная кишка (в некоторых случаях и слепая

кишка) покрыты брюшиной с трех сторон: латеральной, передней и медиальной, т. е. расположены мезоперитонеально. Участок задней стенки восходящей ободочной и нисходящей ободочной кишки лишен серозной оболочки на ширину 2—3 см; брыжеечные части толстой кишки — поперечная ободочная и сигмовидная ободочная — имеют по линии прикрепления брыжейки узкую полосу без брюшины. В местах расположения борозд на ободочной кишке серозная оболочка следует по стенке за углублением.

В редких случаях проксимальные отделы восходящей ободочной и дистальные отделы нисходящей ободочной кишки могут быть расположены интраперитонеально и иметь собственные брыжейки (см. «Брюшина»).

ПРЯМАЯ КИШКА

Прямая кишка, rectum (рис. 72, 73; см. рис. 2—5, 66, 71, 74, 94, 95, 100, 102, 103), расположена в полости малого таза, у задней его стенки, образованной крестцом, копчиком и задними отделами мышц тазового дна. Начинается от конца тазовой части сигмовидной ободочной кишки на уровне III крестцового позвонка и кончается в области промежности задним проходом (см. рис. 102, 103). Длина ее 14—18 см. Диаметр прямой кишки на ее протяжении увеличивается от 4 см (начало от сигмовидной ободочной кишки) до 7,5 см в средней части (ампула) и снова уменьшается до щели на уровне заднего прохода.

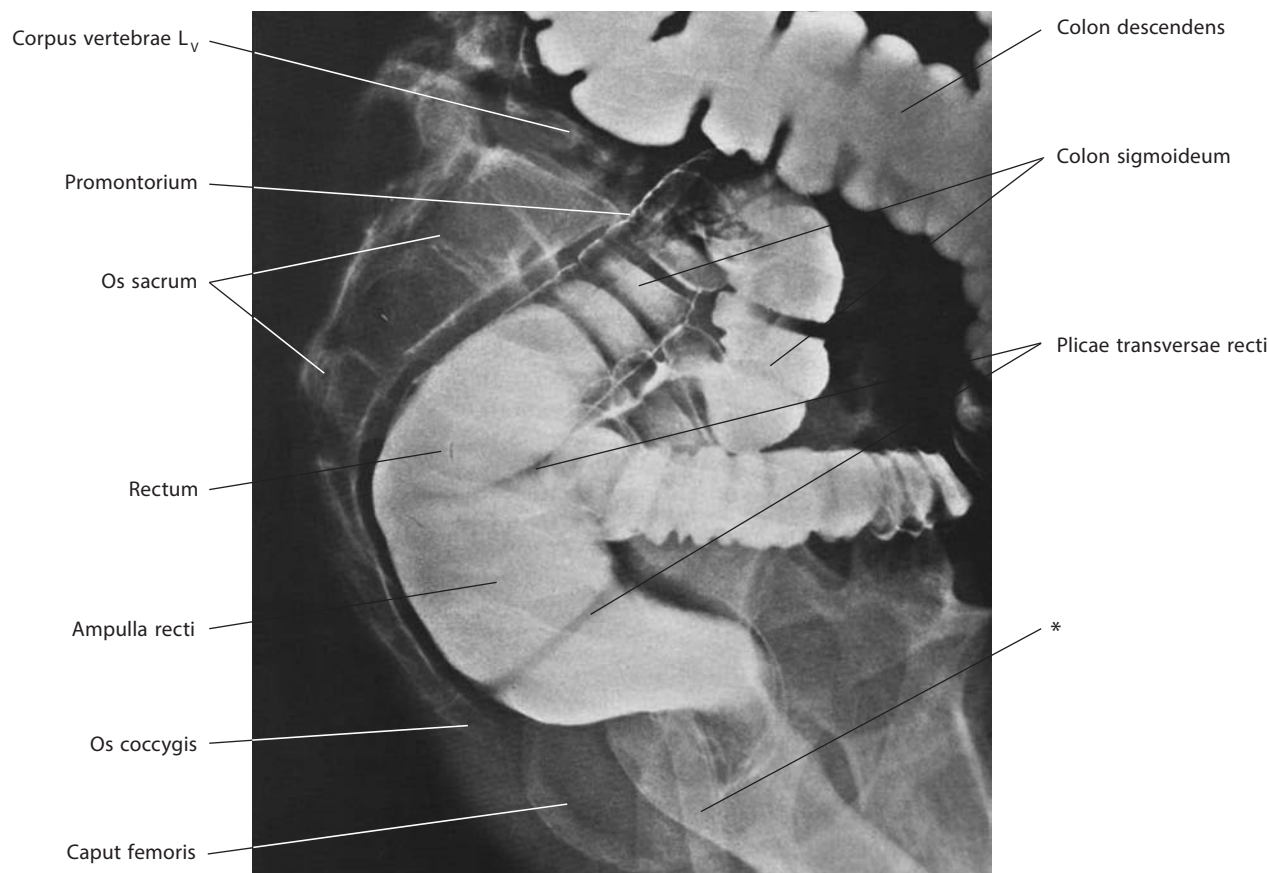


Рис. 71. Сигмовидная ободочная, colon sigmoideum, и прямая, rectum, кишки (рентгенограмма)

* Инструмент в просвете прямой кишки.

Прямая кишка состоит из двух частей: тазовой и промежностной. Первая располагается над диафрагмой таза, в полости малого таза, и в свою очередь подразделяется на более узкий надампулярный отдел и широкую **ампулу прямой кишки, ampulla recti** (см. рис. 71, 72, 74). Вторая часть прямой кишки залегает под диафрагмой таза, в области промежности, и представляет собой **заднепроходный (анальный) канал, canalis analis** (см. рис. 74).

Тазовая часть прямой кишки образует в сагиттальной плоскости постоянный изгиб, открытый кпереди соответственно вогнутости крестца, — **крестцовый изгиб, flexura sacralis** (см. рис. 73, 102); верхняя часть его следует спереди назад и вниз, нижняя — сзади наперед и книзу.

Во фронтальной плоскости тазовая часть кишки образует более или менее выраженные **латеральные изгибы, flexurae laterales**, верхняя часть каждого из них идет слева сверху вниз и направо, нижняя — в обратном направлении: **верхнеправый (верхний) латеральный изгиб, flexura superodextra (superior) lateralis**; **промежуточный левый латеральный (латеральный промежуточный) изгиб, flexura intermediosinistra (intermedia) lateralis**; **нижнеправый (нижний) латеральный изгиб, flexura inferodextra (inferior) lateralis** (см. рис. 73).

Второй постоянный изгиб в сагиттальной плоскости, но уже вогнутостью кзади, располагается при переходе тазовой части в промежностную; пройдя диафрагму таза, прямая кишка резко (почти под прямым углом) поворачивает назад, образуя **анально-прямокишечный (промежностный) изгиб, flexura anorectalis (perinealis)** (см. рис. 102, 186, 209). На этом уровне прямая кишка огибает верхушку копчика. Длина тазовой части составляет от 10 до 14 см, промежностной — около 4 см.

На уровне нижнего края III крестцового позвонка прямая кишка начинает терять свой серозный покров: сначала со стороны задней поверхности, потом с боковой и, наконец, с передней. Таким образом, верхний, надампулярный, отдел тазовой части прямой кишки располагается внутрибрюшинно, верхняя часть ампулы окружена серозной оболочкой с трех сторон, а самый нижний отдел ампулы лежит забрюшинно, так как брюшина покрывает здесь лишь небольшой участок передней стенки.

Линия конечного прикрепления брюшины к стенке кишки (после чего кишка располагается уже экстраперитонеально) следует косо сверху сзади вниз и вперед. По мере того как стенка тазового отдела прямой кишки лишается брюшинного покрова, его заменяет висцеральная фасция таза, образующая футляр прямой кишки.

Промежностная часть прямой кишки открывается в углублении межъягодичной борозды почти на середине расстояния между копчиком и основанием мошонки у мужчин или задней спайкой больших половых губ у женщин, на уровне поперечной линии, соединяющей оба седалищных бугра, **задним проходом, anus** (см. рис. 73, 102, 103, 187, 210, 235, 237), имеющим вид продольной щели.

Строение стенки прямой кишки

Слизистая оболочка прямой кишки покрыта эпителием, содержит кишечные железы и крипты, но лишена ворсинок. На протяжении тазового отдела прямой кишки слизистая оболочка образует три (иногда больше) **поперечные складки, plicae transversae recti** (см. рис. 71, 74, 187, 210), охватывающие половину окружности кишки. Из этих трех складок верхняя находится примерно на 10 см выше заднего прохода. Кроме поперечных складок на слизистой оболочке имеется большое количество непостоянных складок, идущих в различных направлениях.

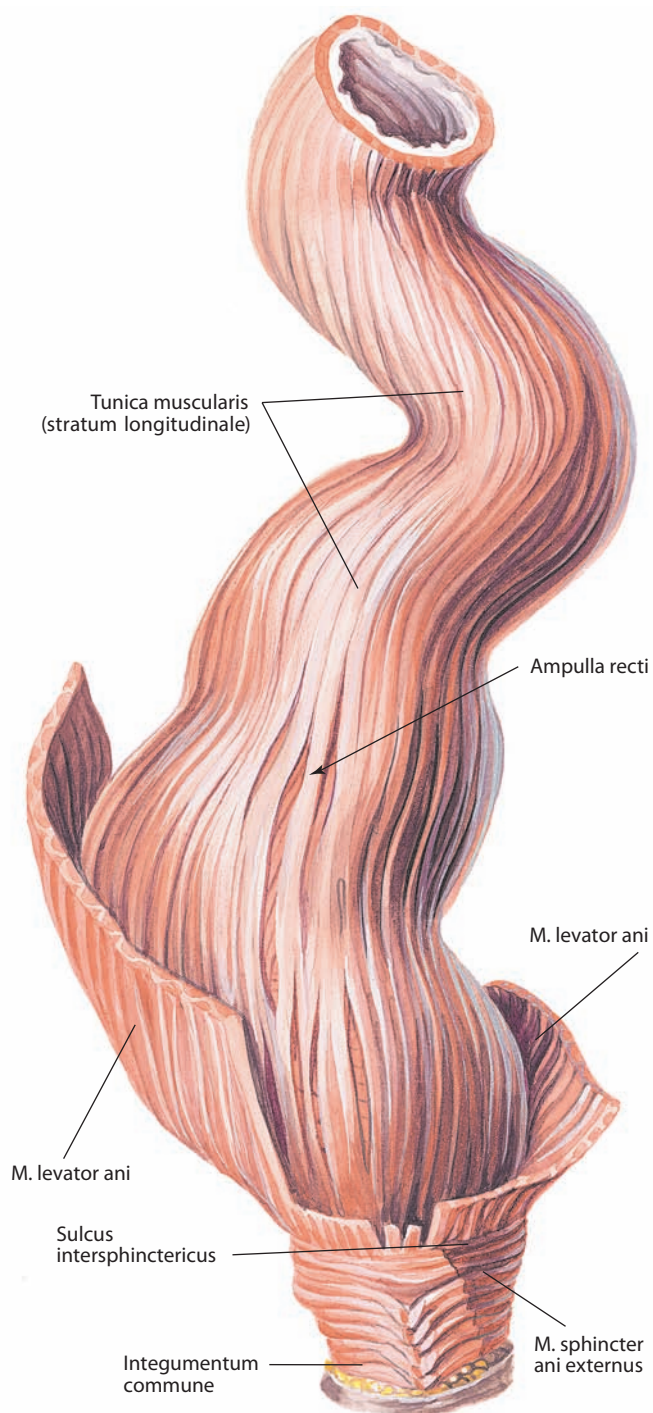


Рис. 72. Прямая кишка, rectum.
Вид спереди

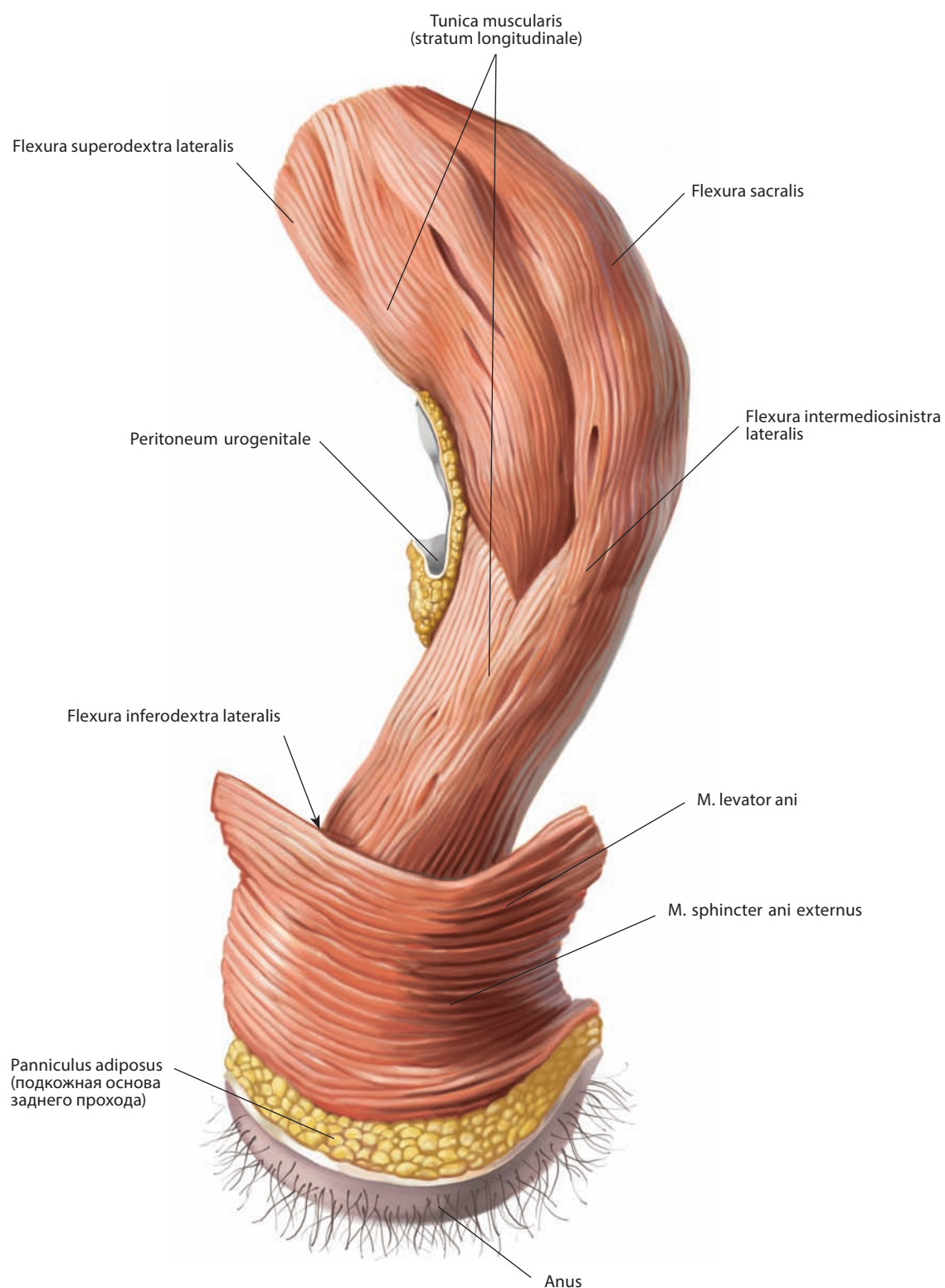


Рис. 73. Прямая кишка, rectum.
Вид сзади и слева

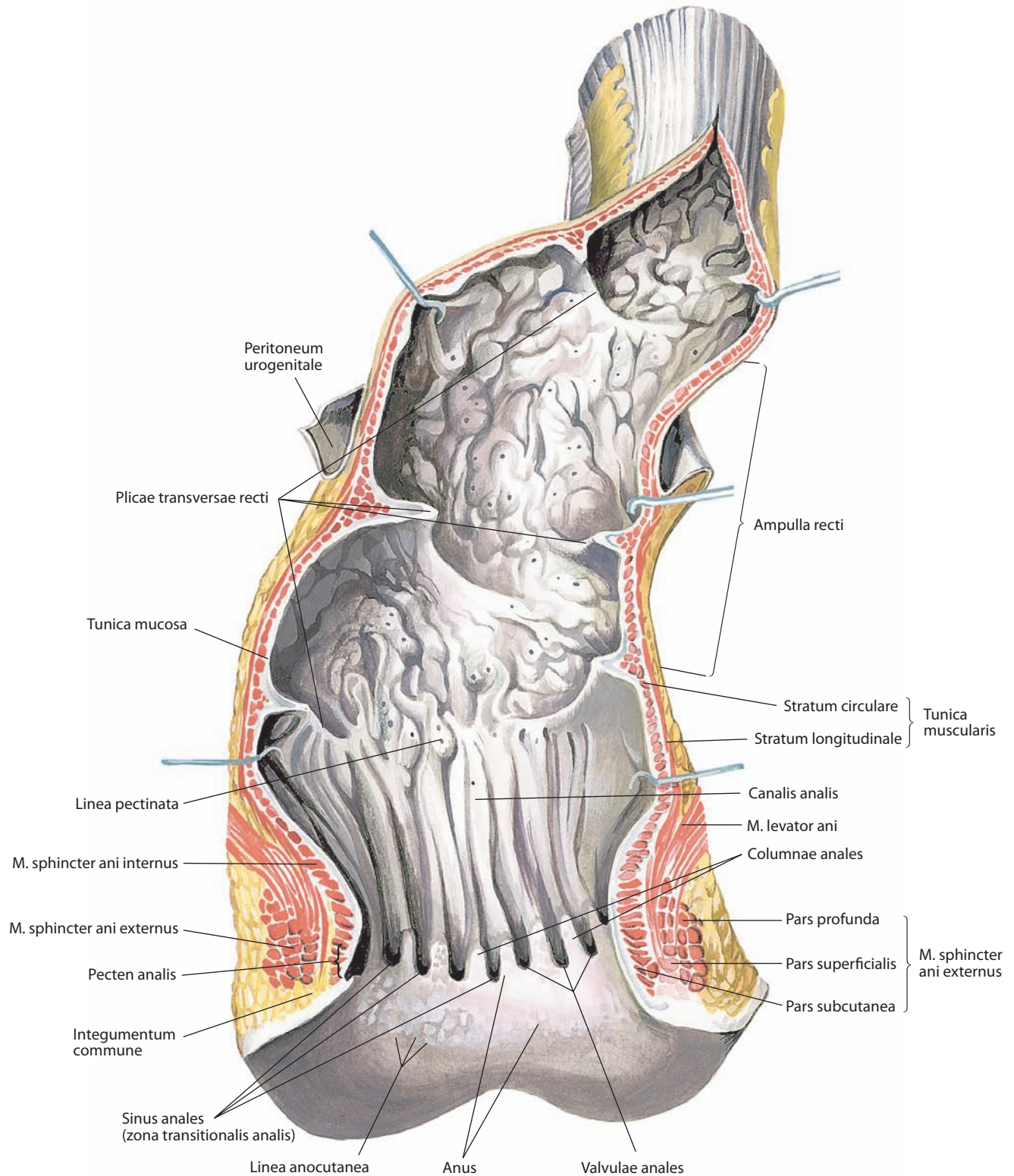


Рис. 74. Слизистая оболочка прямой кишки, tunica mucosa recti, и заднепроходный канал, canalis analis.

Вид спереди. Передняя стенка кишки вскрыта срединным разрезом и отвернута

Слизистая оболочка конечного отдела прямой кишки (заднепроходного канала) образует до 10 продольных складок — **заднепроходные (анальные) столбы, columnnae anales** (см. рис. 74), ширина и высота которых в дистальном направлении увеличивается. Верхним концам заднепроходных столбов соответствует **гребенчатая линия, linea pectinata**.

Дистальнее заднепроходных столбов располагается слегка выпячивающийся кольцевой участок с гладкой поверхностью слизистой оболочки — **заднепроходная (анальная) переходная зона, zona transitionalis analis** (см. рис. 74). Эта зона как бы замыкает снизу углубления между столбами, превращая их в карманы, — **заднепроходные (анальные) синусы, sinus anales**. На дне их залегают **заднепроходные (анальные) железы, glandulae anales**. Поперечные складки заднепроходной переходной зоны, замыкающие синусы снизу, как бы соединяя заднепроходные столбы, носят название **заднепроходных (анальных) заслонок, valvulae anales**. Совокупность заднепроходных заслонок образует валик слизистой оболочки — **заднепроходный (анальный) гребень, pecten analis**.

Слизистая оболочка заднепроходных столбов выстлана плоским неороговевающим эпителием, заднепроходной переходной зоны — многослойным неороговевающим эпителием, заднепроходных синусов — многослойным эпителием. Крипты в слизистой оболочке прямой кишки имеются только до зоны заднепроходных столбов.

Ниже уровня заднепроходных синусов видна линия границы между слизистой оболочкой заднего прохода и кожей — **заднепроходно-кожная (анально-кожная) линия, linea anocutanea** (см. рис. 74). Кожа заднего прохода выстлана пигментированным многослойным плоским ороговевающим эпителием с выраженными сосочками. В ней имеются заднепроходные железы.

Подслизистая основа зоны заднепроходных столбов и заднепроходной переходной зоны представляет собой рыхлую клетчатку, в которой залегают прямокишечное венозное сплетение. В заднепроходной переходной зоне это сплетение образует сплошное кольцо; в подслизистой основе зоны заднепроходных столбов кроме венозных сплетений располагаются пучки продольных мышечных волокон, а также одиночные лимфоидные узелки.

Мышечная оболочка прямой кишки состоит из двух **слоев**: наружного **продольного, stratum longitudinale**, менее толстого, и внутреннего **кругового, stratum circulare**, более толстого. Продольный слой является продолжением мышечных лент сигмовидной ободочной кишки, которые здесь расширяются и охватывают кишку сплошным слоем. На передней и задней стенках продольные мышечные пучки развиты сильнее. В продольный мышечный слой нижнего отдела ампулы вплетаются пучки, идущие от передней крестцово-копчиковой связки, — **прямокишечно-копчиковая мышца, m. rectococcygeus** (см. рис. 102, 187, 210, 234, 239, 243). Часть мышечных волокон продольного слоя вплетается в мышцу, поднимающую задний проход (см. «Диафрагма таза»; рис. 72–74, 97, 186, 228, 234, 235, 237, 239), а часть достигает кожи заднего прохода.

У мужчин на передней поверхности нижнего участка прямой кишки часть продольных мышечных пучков образует небольшие **анально-прямокишечно-промежностные (прямокишечно-уретральные) мышцы, mm. anorectoperineales (rectourethrales)**.

Эти мышцы располагаются одна над другой: **прямокишечно-промежностная (верхняя прямокишечно-уретральная) мышца, m. rectoperinealis (rectourethralis superior)**,

начинается от стенки нижней части прямой кишки, а **анально-промежностная (нижняя прямокишечно-уретральная) мышца, m. anoperinealis (rectourethralis inferior)**, — от стенки анального канала. Обе прикрепляются к сухожильному центру промежности в месте прохождения через него промежуточной части мочеиспускательного канала. От задней стенки заднепроходного канала отходит заднепроходно-копчиковое тело. Кроме того, несколько выше у мужчин имеется **прямокишечно-пузырная мышца, m. rectovesicalis** (см. рис. 187), представляющая собой мышечный пучок, соединяющий продольные мышечные пучки мочевого пузыря с такими же пучками прямой кишки.

Круговой мышечный слой прямой кишки распространяется до заднего прохода; здесь он утолщается и формирует **внутренний сфинктер заднего прохода, m. sphincter ani internus** (см. рис. 74, 187, 210), который состоит из гладкой мышечной ткани. Передние пучки его вплетаются в жом промежуточной части мочеиспускательного канала (у мужчин) или в мускулатуру влагалища (у женщин). Вокруг заднего прохода в подкожной клетчатке располагается **наружный сфинктер заднего прохода, m. sphincter ani externus** (см. рис. 5, 72–74, 186, 187, 203, 209, 210), который состоит из поперечнополосатой мышечной ткани и относится к произвольным мышцам промежности. В нем различают **подкожную часть, pars subcutanea**, представленную тонкими мышечными волокнами, прикрепляющимися к коже заднего прохода, **поверхностную часть, pars superficialis**, состоящую из довольно мощных круговых волокон, и **глубокую часть, pars profunda**, образованную так же крупными круговыми мышечными пучками, окружающими заднепроходный канал (см. рис. 74). Наружная, более поверхностная его часть охватывает медиальный отдел мышцы, поднимающей задний проход; глубже лежащий отдел примыкает к круговому слою прямой кишки, образуя здесь внутренний жом. Мышца, поднимающая задний проход, входит в промежуток между наружным и внутренним сфинктерами прямой кишки. Передняя часть этой мышцы — лобково-копчиковая мышца — формирует неполную мышечную петлю вокруг промежностной части прямой кишки. Место вхождения волокон мышцы, поднимающей задний проход, в стенку прямой кишки обозначено небольшим углублением, которое называется **межсфинктерной бороздой, sulcus intersphinctericus** (см. рис. 72).

Мышцы кругового слоя прямой кишки образуют утолщения в месте расположения поперечных складок слизистой оболочки (см. далее). Наиболее выраженное утолщение находится на 6–7 см выше заднего прохода.

Серозная оболочка (брюшина) входит в состав стенки прямой кишки лишь на небольшом протяжении. Внебрюшинный отдел тазовой части прямой кишки окружен висцеральной фасцией таза, непосредственно к мышечному слою стенки кишки не прилегающей. Между висцеральной фасцией и мышечным слоем залегает слой жировой клетчатки, располагаются нервы, питающие кишку кровеносные сосуды и лимфатические узлы. Прямая кишка отделяется от лежащих впереди органов (мочевого пузыря, простаты и др.) фасцией, образовавшейся из сросшихся серозных пластинок самой глубокой части брюшинного кармана малого таза; она идет от дна прямокишечно-маточного углубления (у женщин) или прямокишечно-пузырного углубления (у мужчин) к сухожильному центру мышц промежности и называется соответственно прямокишечно-влагалищной фасцией (см. рис. 210) или прямокишечно-простатической фасцией (см. рис. 186). Дорсально фасция прямой кишки кончается

ся по средней линии задней стенки последней. По задне-латеральной поверхности средней трети прямой кишки брюшина несколько выступает кпереди и частично покрывает небольшой соединительнотканый тяж, состоящий из плотно прилегающих друг к другу волокон фиброзной ткани, который носит название **боковой связки прямой кишки, lig. recti laterale** (см. рис. 100). Связка начинается от субсерозного слоя и проходит до латеральной поверхности крестца, где прикрепляется на уровне II—IV крестцового позвонка. В конечном отделе волокна связки вплетаются в крестцово-остистую и крестцово-бугорную связки. Внутри связки проходит средняя прямокишечная артерия (если существует).

ТОПОГРАФИЯ ТОЛСТОЙ КИШКИ

Слепая кишка располагается в правой подвздошной ямке, на 4—5 см выше середины паховой связки. Она может залегать медиальнее и ниже, непосредственно над верхней апертурой малого таза, или, наоборот, высоко, в правой подреберной области, под правой долей печени. Основание червеобразного отростка проецируется в точке, находящейся между правой и средней третями поперечной линии, соединяющей верхние передние ости подвздошных костей. Задняя стенка слепой кишки прилежит к париетальной брюшине в области подвздошных ямок. Слева и снизу к слепой кишке примыкают петли подвздошной кишки.

Восходящая ободочная кишка (ее задняя поверхность) прилегает к фасции, покрывающей подвздошную мышцу, квадратную мышцу поясницы, и к фасции нижнего участка правой почки. Заднюю стенку кишки отделяет от указанных фасций забрюшинная клетчатка, сопровождающая ободочную кишку. Спереди и слева к восходящей ободочной кишке прилегают петли тонкой кишки, большой сальник.

Правый (печеночный) изгиб ободочной кишки находится на уровне хряща X ребра и примыкает к нижней поверхности правой доли печени, к дну желчного пузыря (правее его).

Поперечная ободочная кишка располагается в правой подреберной области, в надчревной области и в левой подреберной области, проходя, таким образом, соответственно линии, соединяющей конец правого X ребра с концом левого IX ребра. Средняя, провисающая, часть кишки может достигать уровня пупка и даже опускаться ниже.

Спереди поперечная ободочная кишка прилегает (отделенная большим сальником) к передней брюшной стенке. Вверху она примыкает к нижней поверхности правой доли печени, желчному пузырю, большой кривизне желудка и селезенке, внизу — к петлям тонкой кишки, сзади — к нижней части двенадцатиперстной кишки и поджелудочной железе. Поперечная ободочная кишка со своей брыжейкой топографически разделяет брюшную полость на два этажа: верхний, в котором залегают печень, желудок и селезенка, и нижний, где находятся петли тонкой кишки.

Левый (селезеночный) изгиб ободочной кишки располагается на уровне хряща IX ребра или лежащего выше восьмого межреберья, на 4 см выше правого изгиба; он примыкает к нижнему краю селезенки и сзади — к левой почке.

Нисходящая ободочная кишка вверху прилегает к передней поверхности левой почки. Ниже она рас-

полагается у фасции, покрывающей квадратную мышцу поясницы, поперечную мышцу живота и подвздошную мышцу. Подобно восходящей, нисходящая ободочная кишка отделена от фасции рыхлой забрюшинной клетчаткой. Верхняя ее часть направлена слегка косо вправо вниз и кпереди, а на дальнейшем протяжении — вертикально вниз и кпереди. Спереди нисходящая ободочная кишка прикрыта петлями тонкой кишки.

Сигмовидная ободочная кишка располагается в левой подвздошной ямке и верхнем отделе полости малого таза. В зависимости от ширины брыжейки она может переходить за срединную плоскость брюшной полости в правую половину живота и направляться вверх до брыжейки поперечной ободочной кишки. Сзади, через брюшину, сигмовидная ободочная кишка прилегает к подвздошной и большой поясничной мышцам, а также к общим подвздошным сосудам и мочеточнику.

Прямая кишка своей тазовой частью лежит в выемке, образованной крестцом и копчиком. Сзади она примыкает к крестцу, сбоку и снизу — к мышцам диафрагмы таза. У мужчин спереди (и сверху) на уровне тазового, покрытого брюшиной отдела к прямой кишке прилегают петли тонкой кишки, мочевого пузыря, а у женщин — тело матки и ниже — самый верхний отдел задней стенки влагалища. По сторонам тазового отдела прямой кишки находятся брюшинные параректальные складки.

Спереди внебрюшинного участка прямой кишки, отделенные прямокишечно-простатической фасцией, у мужчин располагаются: посередине — задняя стенка мочевого пузыря и ниже — задняя поверхность простаты, латерально — правая и левая семенные железы, ампулы семявыносящих протоков.

У женщин к передней стенке внебрюшинного участка прямой кишки прилегает задняя стенка влагалища, отделенная соединительнотканной прямокишечно-влагалищной фасцией.

Иннервация: толстая кишка иннервируется за счет симпатических и парасимпатических волокон. Симпатические волокна проходят в составе грудных (T5—T12) и поясничных (L1—L2) внутренностных нервов, а к наиболее дистальным отделам толстой кишки — крестцовых (S3—S4) внутренностных нервов, ветви которых располагаются вместе с ветвями верхней и нижней брыжеечных артерий. Парасимпатическая иннервация осуществляется за счет блуждающего нерва и тазовых внутренностных (S2—S4) нервов.

Кровоснабжение: толстая кишка — верхняя и нижняя брыжеечные артерии; слепая, восходящая ободочная и приблизительно $\frac{2}{3}$ поперечной ободочной кишки — верхняя брыжеечная артерия; левая $\frac{1}{3}$ поперечной ободочной, нисходящая ободочная, сигмовидная ободочная и прямая кишки, а также верхние отделы заднепроходного канала — нижняя брыжеечная артерия. Внутренняя подвздошная артерия отдает ряд ветвей к прямой кишке и формирует анастомозы с верхней прямокишечной артерией (ветвью нижней брыжеечной артерии). Венозная кровь от толстой кишки оттекает в воротную вену печени через верхнюю и нижнюю брыжеечные вены, небольшое ее количество — во внутреннюю подвздошную вену (через средние прямокишечные вены) и во внутреннюю половую вену (через нижние прямокишечные вены). Лимфа отводится от производных эмбриональной средней кишки (слепая, восходящая и $\frac{2}{3}$ поперечной ободочной кишки) в лимфатические узлы, расположенные по ходу верхней брыжеечной артерии и ее ветвей, а от производных эмбриональной конечной кишки ($\frac{1}{3}$ поперечной ободочной, нисходящая ободочная, сигмовидная ободочная и прямая кишки) — в лимфоузлы, расположенные по ходу нижней брыжеечной артерии.

ПЕЧЕНЬ

Печень, hepar (рис. 75–84; см. рис. 1–5, 90, 92–94, 98, 102, 103), — самая крупная из пищеварительных желез, занимает верхний этаж брюшной полости, располагаясь под диафрагмой (см. рис. 94), главным образом с правой стороны. По форме печень несколько напоминает шляпку большого гриба, имеет верхнюю выпуклую и нижнюю слегка вогнутую поверхности. Выпуклость лишена симметричности, так как наиболее выступающей и объемной частью является не центральная, а правая задняя, которая спереди и влево клинообразно сужается. Размеры печени: справа налево в среднем 26–30 см; спереди назад — правая доля 20–22 см, левая доля 15–16 см; наибольшая толщина (правая доля) — 6–9 см. Масса печени составляет в среднем 1500 г. Цвет ее красно-бурый, консистенция мягкая.

В печени различают верхнюю выпуклую диафрагмальную поверхность и нижнюю, местами вогнутую, висцеральную поверхность; острый нижний край отделяет переднюю часть диафрагмальной поверхности от висцеральной поверхности.

На нижнем крае печени имеется вырезка круглой связки; правее располагается небольшая вырезка, соответствующая прилежающему дну желчного пузыря.

Диафрагмальная поверхность, facies diaphragmatica (см. рис. 75, 79), выпуклая и соответствует по форме куполу диафрагмы. От высшей точки идет пологий скат к острому нижнему краю, **margo inferior** (см. рис. 75), и влево, к левому

краю печени; крутой скат следует к задней и правой частям диафрагмальной поверхности.

На диафрагмальной поверхности различают **верхнюю часть, pars superior** (см. рис. 79, 80), обращенную к сухожильному центру диафрагмы; **переднюю часть, pars anterior** (см. рис. 75), обращенную кпереди, к реберной части диафрагмы, и к передней стенке живота в надчревной области (левая доля); **правую часть, pars dextra** (см. рис. 80), направленную вправо, к боковой брюшной стенке (соответственно средней подмышечной линии), и **заднюю часть, pars posterior** (см. рис. 79, 80), обращенную в сторону спины (соответственно задней подмышечной линии).

Кверху, к диафрагме, направляется сагиттально расположенная брюшинная серповидная связка печени, которая следует от нижнего края печени назад на протяжении примерно $\frac{2}{3}$ ширины печени; сзади пластинки связки расходятся вправо и влево, продолжаясь в виде передней пластинки венечной связки печени. Серповидная связка отделяет на диафрагмальной поверхности печени большую правую ее долю от меньшей левой. В верхней части диафрагмальной поверхности имеется небольшое **сердечное вдавление, impressio cardiaca** (см. рис. 80), образовавшееся в связи с давлением сердца на сухожильный центр диафрагмы.

Висцеральная поверхность, facies visceralis (см. рис. 76–78), плоская, слегка вогнутая, соответствует конфигурации подлежащих органов. На ней располагаются три борозды, делящие ее на четыре доли. Две борозды имеют сагитталь-

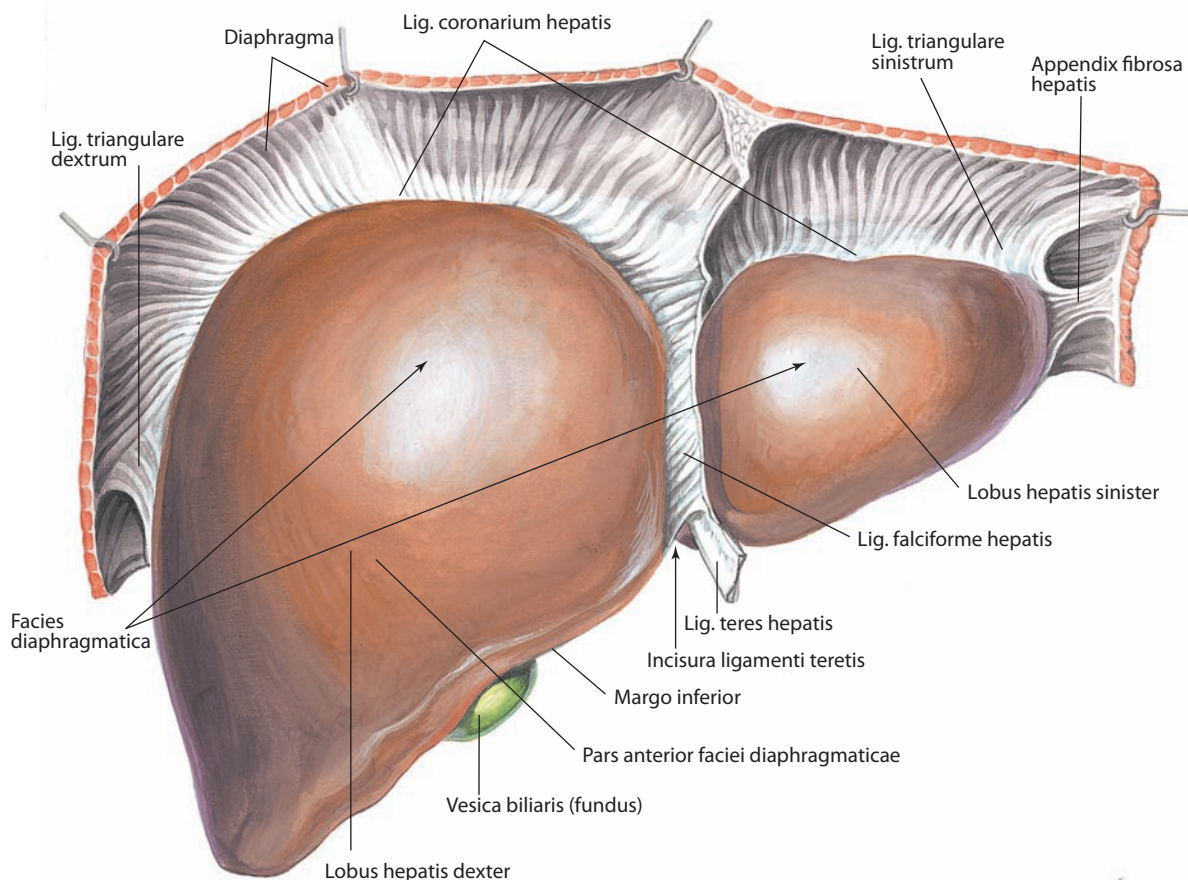


Рис. 75. Печень, hepar.

Передняя часть диафрагмальной поверхности, pars anterior faciei diaphragmaticae

ное направление и тянутся почти параллельно одна другой от переднего края печени к заднему; приблизительно на середине этого расстояния их соединяет, в виде как бы перекладины, третья, поперечная, борозда.

Поперечная борозда разделяет левую борозду на два отдела: передний (предпоперечный) и задний (постпоперечный). Более глубокий передний отдел — **щель круглой связки, fissura ligamenti teretis** (в эмбриональном периоде — борозда пупочной вены) (см. рис. 78), начинается на нижнем крае печени от **вырезки круглой связки, incisura ligamenti teretis** (см. рис. 75, 78), в ней залегает **круглая связка печени, lig. teres hepatis** (см. рис. 75, 76, 79, 90, 92, 93), идущая спереди и снизу от пупка и заключающая облитерированную пупочную вену. Задний отдел левой борозды — **щель венозной связки, fissura ligamenti venosi** (в эмбриональном периоде — ямка венозного протока) (см. рис. 78), содержит **венозную связку, lig. venosum** (облитерированный венозный проток) (см. рис. 76, 79, 80), и тянется от поперечной борозды назад к левой печеночной вене. Левая борозда по своему положению на висцеральной поверхности соответствует линии прикрепления серповидной связки на диафрагмальной поверхности печени и, таким образом, служит здесь границей левой и правой долей печени. Вместе с тем круглая связка печени

залегает в нижнем крае серповидной связки, на свободном переднем ее участке.

Правая борозда представляет собой продольно расположенную ямку и называется **ямкой желчного пузыря, fossa vesicae biliaris (felleae)** (см. рис. 78), которой на нижнем крае печени соответствует вырезка. Она менее глубокая, чем борозда круглой связки, но более широкая и является отпечатком расположенного в ней желчного пузыря. Ямка проходит назад до поперечной борозды и кзади от последней продолжается в виде **борозды нижней полой вены, sulcus venae caeve inferioris**.

Поперечная борозда — это **ворота печени, porta hepatis** (см. рис. 78, 79, 96). В них залегают собственная печеночная артерия, общий печеночный проток и воротная вена печени, делящиеся прямо тут на свои основные ветви, правую и левую. Эти три компонента со своими внутрипеченочными ветвями описываются как **печеночная триада, trias hepatica** (см. рис. 76, 81).

Три эти борозды делят висцеральную поверхность печени на четыре доли. Левая борозда отграничивает справа нижнюю поверхность левой доли печени; правая борозда отграничивает слева нижнюю поверхность правой доли печени.

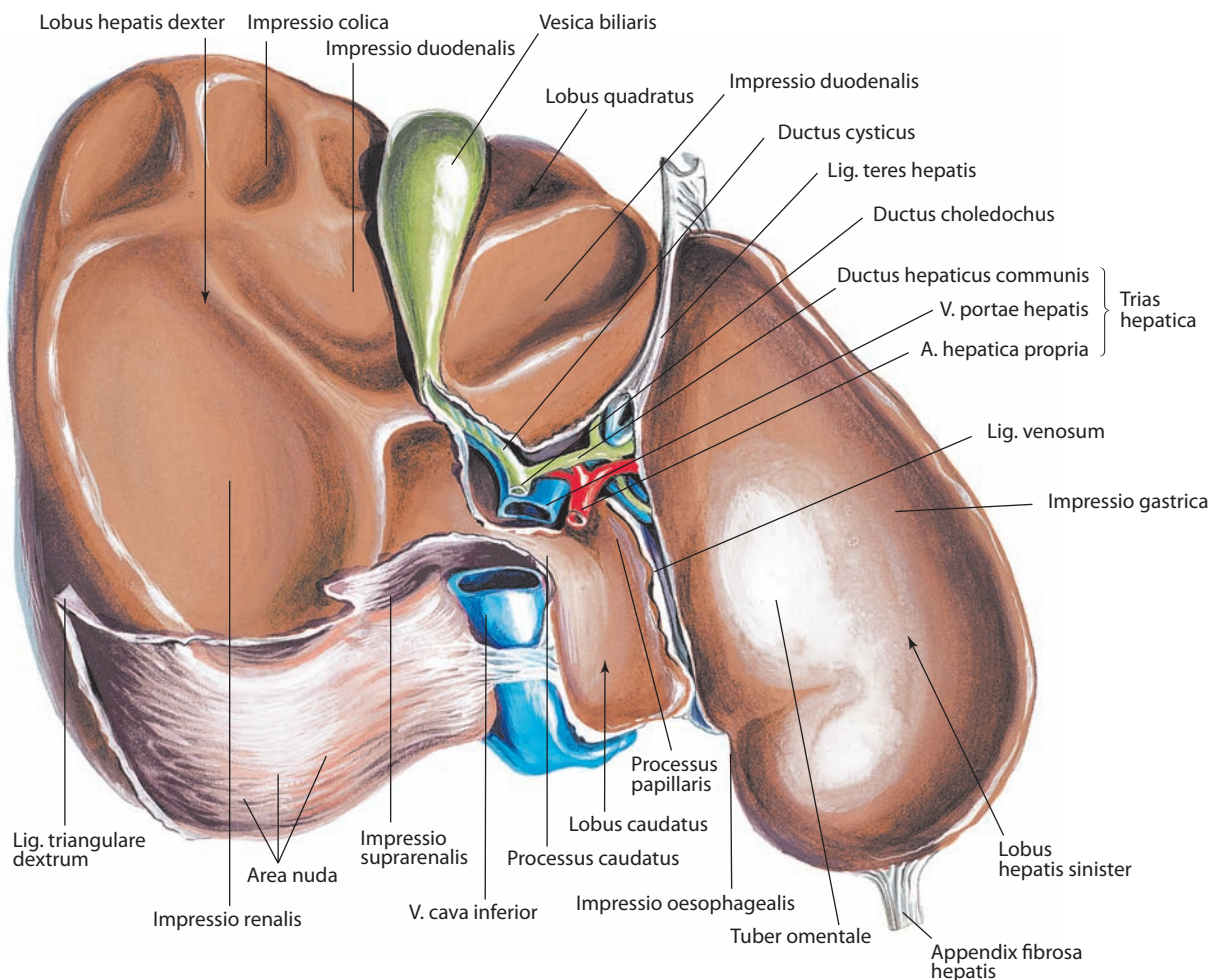


Рис. 76. Печень, hepar.

Висцеральная поверхность, facies visceralis

Средний участок между правой и левой бороздами на висцеральной поверхности печени делится поперечной бороздой на передний и задний. Передний участок — это квадратная доля, задний — хвостатая доля.

Правая доля печени, lobus hepatis dexter (см. рис. 75, 76, 78–81, 94, 98), на висцеральной поверхности, ближе к переднему краю, имеет **ободочнокишечное вдавление, impressio colica** (см. рис. 76, 78, 79); позади, до самого заднего края, находятся: правее — обширное углубление от прилегающей здесь правой почки — **почечное вдавление, impressio renalis**; левее — примыкающее к правой борозде **двенадцатиперстникокишечное (дуоденальное) вдавление, impressio duodenalis**; еще более кзади, левее почечного вдавления, — вдавление правого надпочечника, **надпочечниковое вдавление, impressio suprarenalis**.

Квадратная доля, lobus quadratus (см. рис. 76, 78, 79), ограничена справа ямкой желчного пузыря, слева — щелью круглой связки, спереди — нижним краем, сзади — воротами печени. На середине ширины квадратной доли имеется углубление в виде широкого поперечного желоба — отпечаток верхней части двенадцатиперстной кишки, двенадцатиперстникокишечное вдавление, продолжающееся сюда с правой доли печени.

Хвостатая доля, lobus caudatus (см. рис. 76, 78, 79), расположена кзади от ворот печени, справа она ограничена бороздой нижней полой вены, слева — щелью венозной связки и сзади — задней частью диафрагмальной поверхности печени. На переднем участке хвостатой доли слева расположен небольшой выступ — **сосочковый отросток, processus papillaris** (см. рис. 76, 78), примыкающий сзади к левой части ворот печени; справа хвостатая доля имеет **хвостатый отросток, processus caudatus** (см. рис. 76, 78, 79), который образует мостик между задним концом ямки желчного пузыря и передним концом борозды нижней полой вены и переходит в правую долю печени.

Левая доля печени, lobus hepatis sinister (см. рис. 75, 76, 78–81, 94), на висцеральной поверхности, ближе к переднему краю, имеет выпуклость — **сальниковый бугор, tuber omentale** (см. рис. 76, 78, 79), который обращен к малому сальнику (см. далее). На заднем крае левой доли, непосредственно рядом с щелью венозной связки, находится вдавление от прилегающей брюшной части пищевода — **пищеводное вдавление, impressio oesophagealis** (см. рис. 76, 78–80).

Левее этих образований на нижней поверхности левой доли имеется **желудочное вдавление, impressio gastrica** (см. рис. 76, 78, 79).

Задняя часть диафрагмальной поверхности (см. рис. 79, 80), представляет собой довольно широкий, слегка закругленный участок поверхности печени. Она образует вогнутость соответственно месту прилегания к позвоночнику. Центральный ее участок широкий, а вправо и влево сужается. Соответственно правой доле имеется желобок — борозда нижней полой вены (см. рис. 78), в которой лежит последняя. Ближе к верхнему концу этой борозды в паренхиме печени залегают три печеночные вены, впадающие в нижнюю полую вену. Края борозды нижней полой вены соединены между собой плоским пучком соединительной ткани.

Печень почти полностью окружена брюшинным покровом. Серозная оболочка покрывает ее диафрагмальную и висцеральную поверхности и нижний край. В местах, где к печени подходят связки и прилежит желчный пузырь, остаются участки различной ширины, не покрытые брюшиной. Наибольший такой участок имеется на задней части диафрагмальной поверхности, там, где печень непосредственно примыкает к задней стенке живота; он имеет форму ромба — **внебрюшинное поле, area nuda** (см. рис. 76, 78–80). Соответственно его наибольшей ширине расположена нижняя полая вена. Второй такой участок находится в месте расположения желчного пузыря. От диафрагмальной и висцеральной поверхностей печени отходят брюшинные связки (описание их см. «Брюшина»).

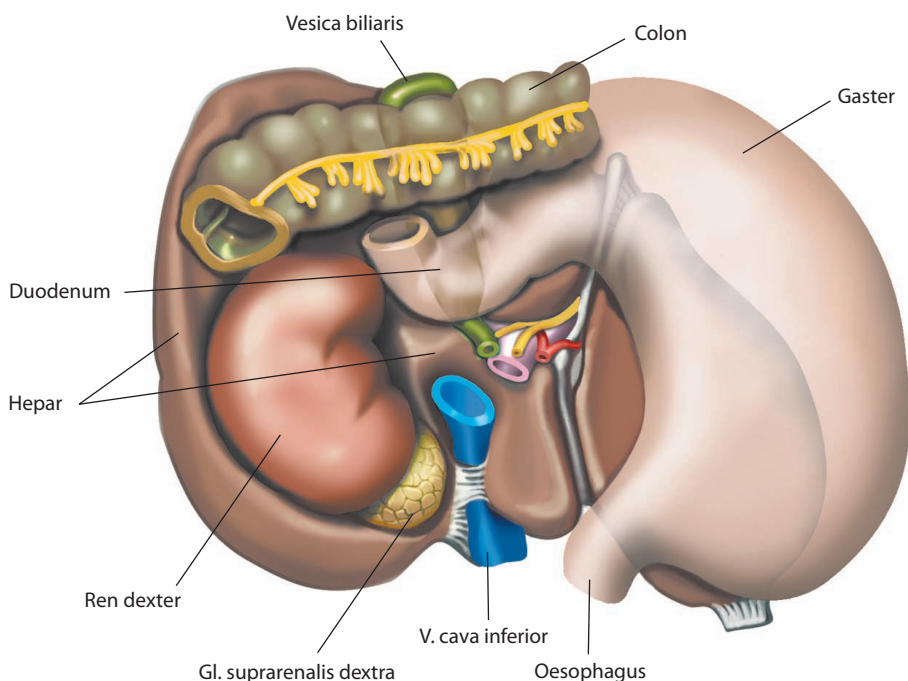


Рис. 77. Области соприкосновения висцеральной поверхности, facies visceralis, печени со смежными органами (схема)

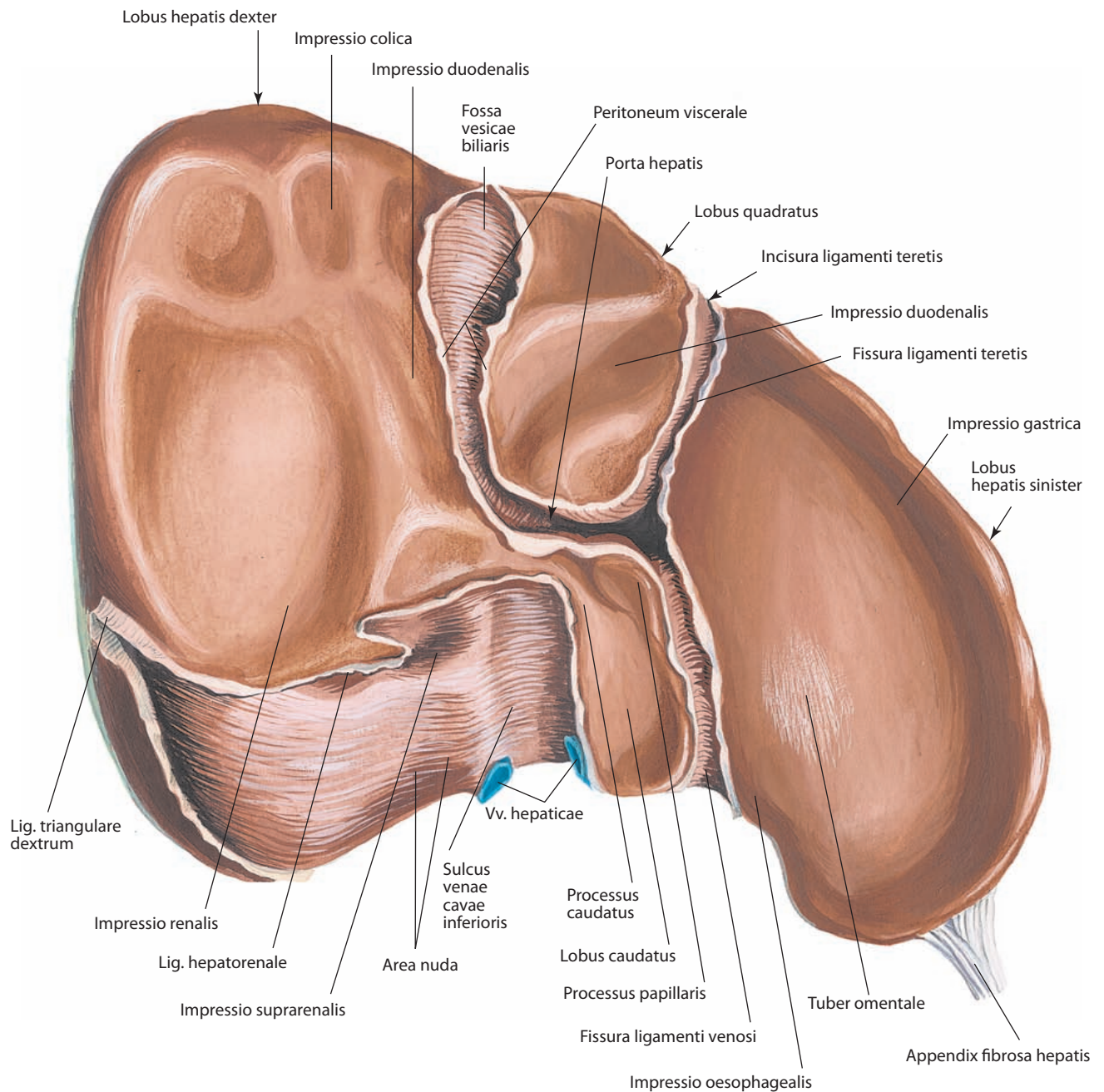


Рис. 78. Печень, hepар.

Висцеральная поверхность, *facies visceralis*. Желчный пузырь, сосуды и связки удалены

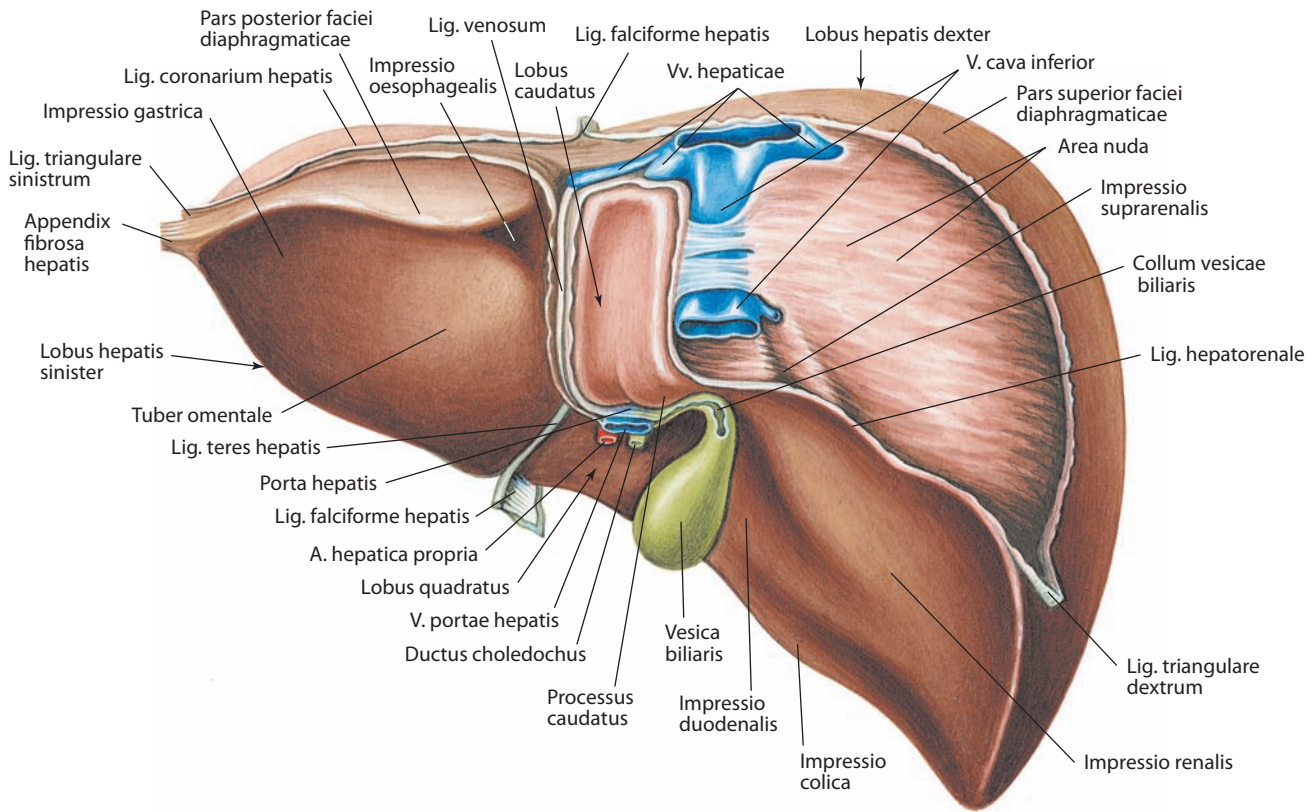


Рис. 79. Печень, гепар.

Задняя часть диафрагмальной поверхности, pars posterior faciei diaphragmaticae

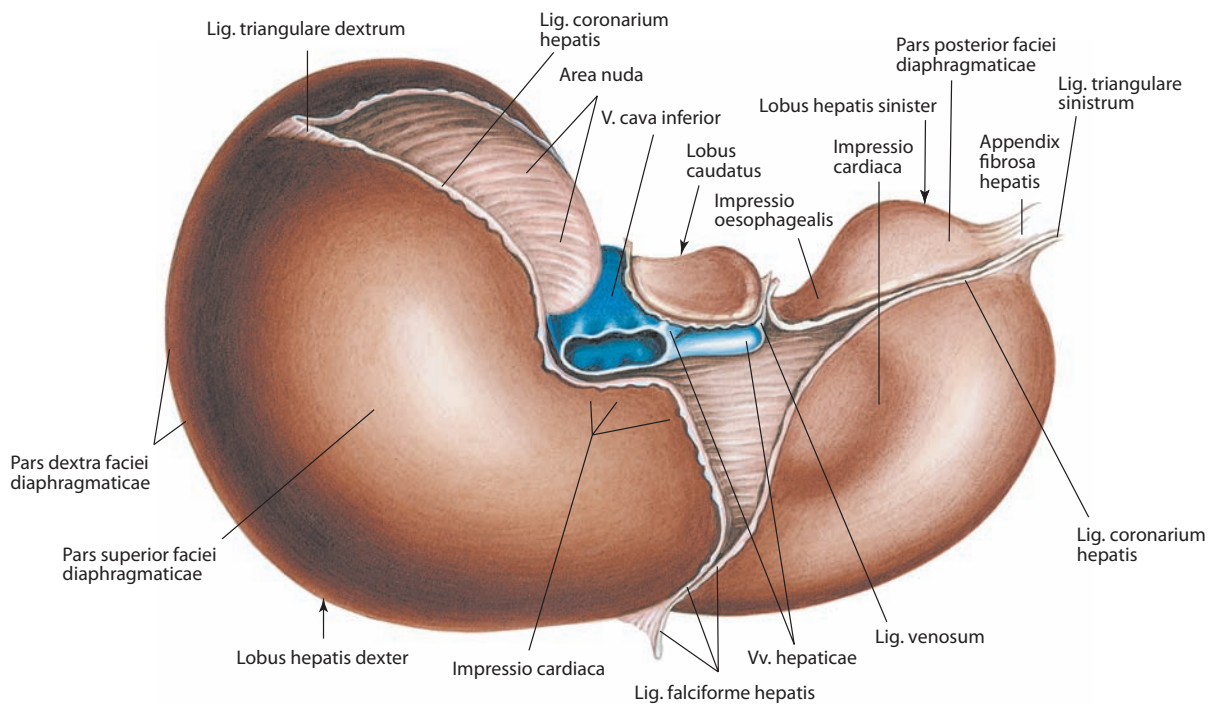


Рис. 80. Печень, гепар.

Верхняя часть диафрагмальной поверхности, pars superior faciei diaphragmaticae

СТРОЕНИЕ ПЕЧЕНИ

Серозная оболочка, покрывающая печень, подстилается подсерозной основой, а затем фиброзной оболочкой. Через ворота печени и задний конец щели круглой связки вместе с сосудами в паренхиму проникает соединительная ткань в виде так называемой **околососудистой фиброзной капсулы, capsula fibrosa perivascularis** (см. рис. 81), в отростках которой находятся желчные протоки, ветви воротной вены печени и собственной печеночной артерии; по ходу сосудов она достигает изнутри фиброзной оболочки. Так образуется соединительнотканый каркас, в ячейках которого находятся печеночные дольки.

Долька печени, lobulus hepatis (см. рис. 81), размером 1—2 мм, состоит из печеночных клеток — гепатоцитов, образующих печеночные пластинки. В центре дольки нахо-

дится **центральная вена, v. centralis**, а вокруг дольки располагаются **междольковые артерии и вены, aa. et vv. interlobulares**, от которых берут начало междольковые капилляры, вступающие в дольку и переходящие в синусоидальные сосуды, расположенные между печеночными пластинками.

В периферических отделах синусоидальных сосудов кровь подвергается дезинтоксикации, а в центральных их отделы секретируются белки и другие продукты печеночного синтеза. Из синусоидальных сосудов кровь поступает в центральную вену, которая является терминальным отделом системного венозного кровообращения. Центральные вены вливаются в поддольковые, или собирательные, вены, последние — в правые, промежуточные и левые печеночные вены, которые впадают в нижнюю полую вену.

Между гепатоцитами залегают желчные каналцы, которые впадают в **желчные проточки, ductuli biliferi**, а послед-

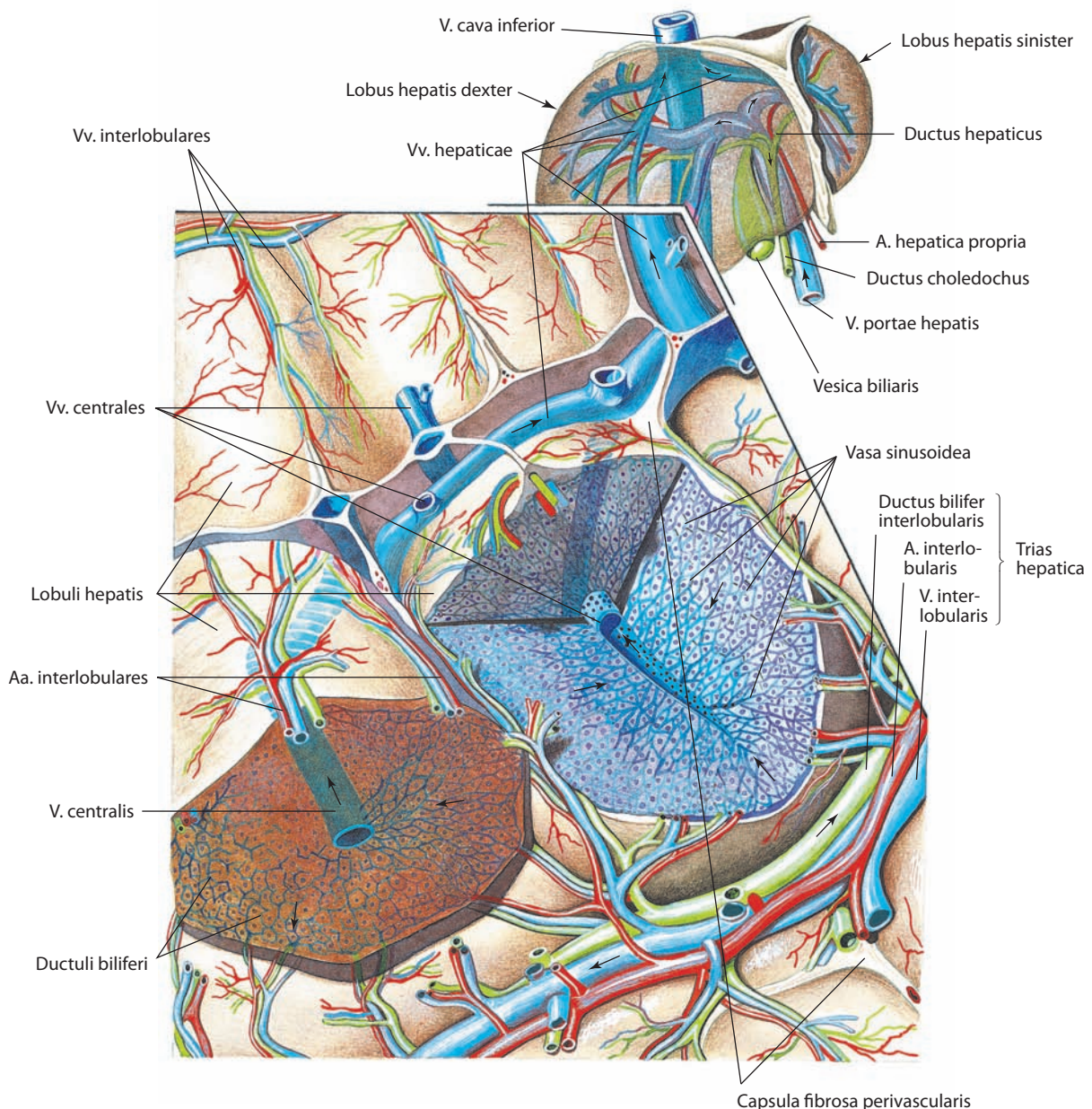


Рис. 81. Дольки печени, lobuli hepatis (схема)

ние уже вне долек соединяются в **желчные междольковые протоки, ductus biliferi interlobulares** (см. рис. 81). Из междольковых желчных протоков образуются сегментарные протоки (см. рис. 81, 82).

На основании изучения внутripеченочных сосудов и желчных протоков сложилось современное представление о **сегментации печени, segmentatio hepatis** (см. рис. 83, 84). Ветви воротной вены печени первого порядка, правая и левая, приносят кровь в правую и левую части печени, граница между которыми не соответствует границе между долями печени. Отток венозной крови от этих частей в нижнюю полую вену осуществляется по правой, левой и промежуточной печеночным венам, проходящим по трем не визуализируемым снаружи щелям

Главная воротная щель, fissura portalis principalis (см. рис. 84), проходит спереди назад вдоль продольной оси ямки желчного пузыря к середине борозды нижней полой вены, разделяя печень на **правую, pars hepatis sinistra**, и **левую, pars**

hepatis dextra, части печени и пропускает промежуточную печеночную вену, являющуюся центральной.

Правая воротная щель, fissura portalis dextra (см. рис. 84), разделяет правую часть печени на правый медиальный и правый латеральный участки. Положение щели варьиabelно, однако принято считать, что она направляется кзади в диагональном направлении от крайней правой точки нижнего (переднего) края печени до места слияния правой и промежуточной печеночных вен. В щели проходит правая печеночная вена.

Пупочная щель, fissura umbilicalis (см. рис. 84), отделяет в левой части печени левый латеральный участок (левую долю печени) от левого медиального участка (квадратной доли) и задней части печени (хвостатой доли). Располагается вдоль щели круглой связки печени спереди и щели венозной связки сзади, содержит левую печеночную вену.

Приток крови к описанным выше участкам: к **правому медиальному участку, divisio medialis dextra**, и **правому лате-**

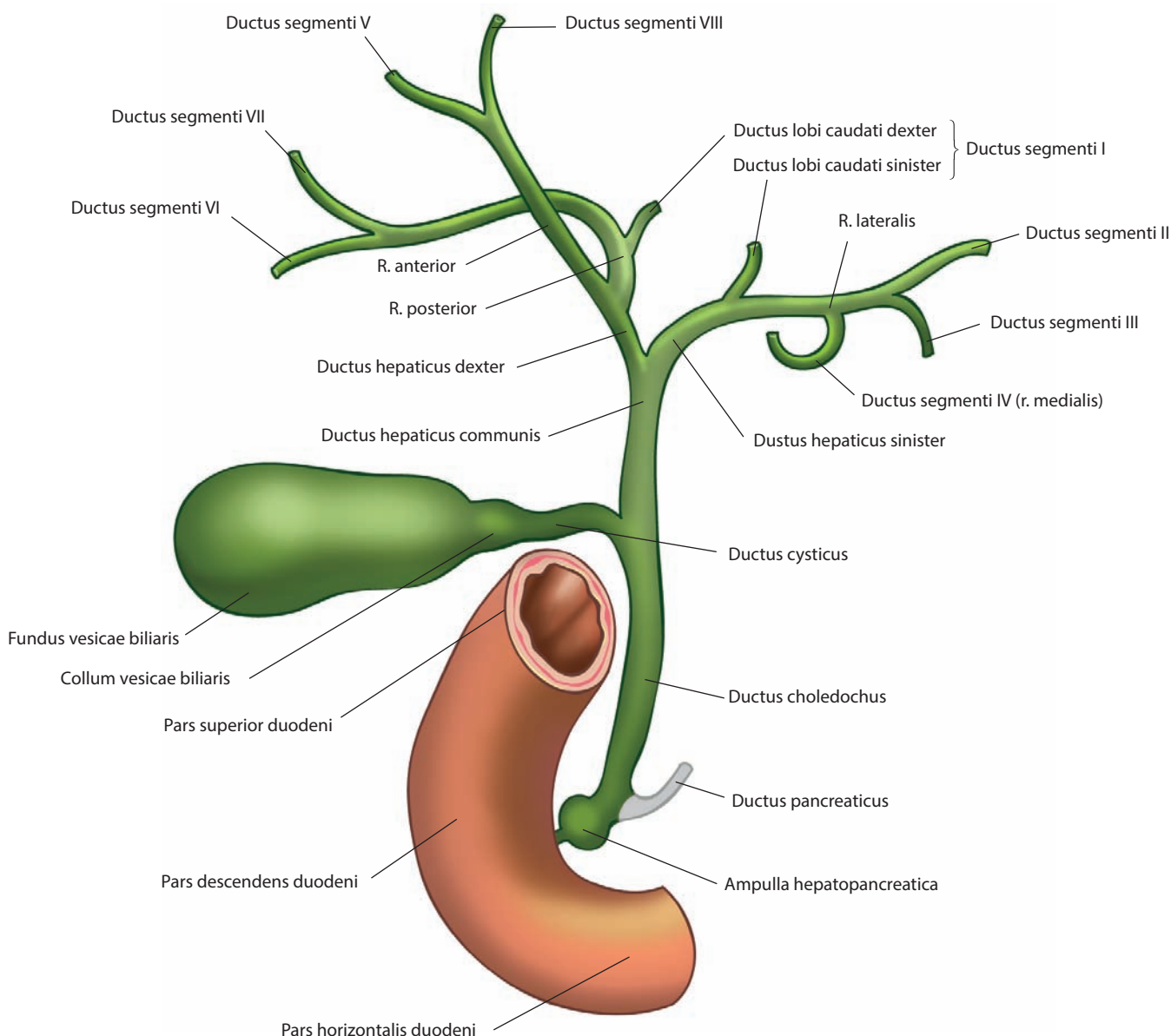


Рис. 82. Внепеченочные и внутripеченочные желчные протоки (схема)

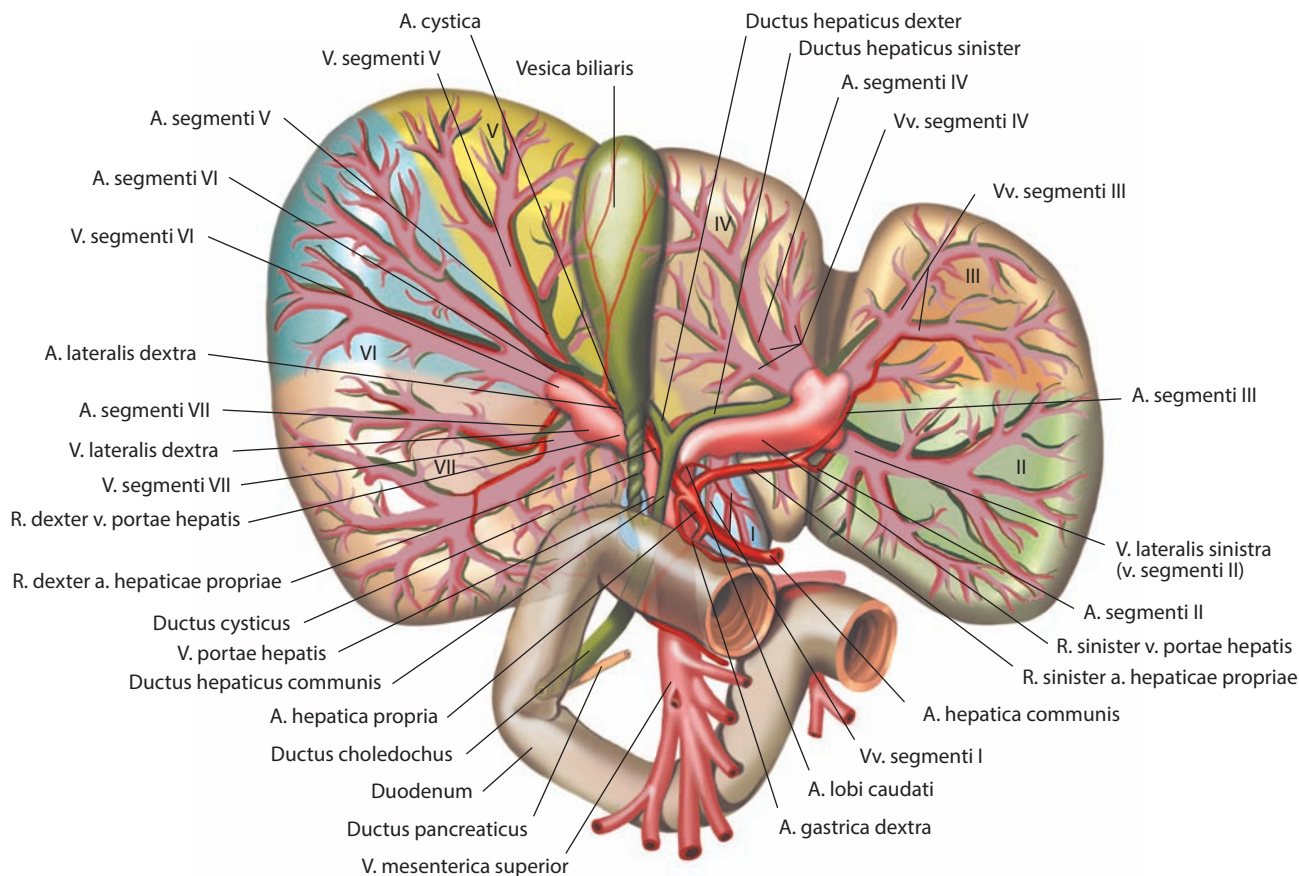


Рис. 83. Сегменты печени, segmenta hepatis, и ее трубчатые системы (полусхематично) (по М. Михалину).
Висцеральная поверхность, facies visceralis

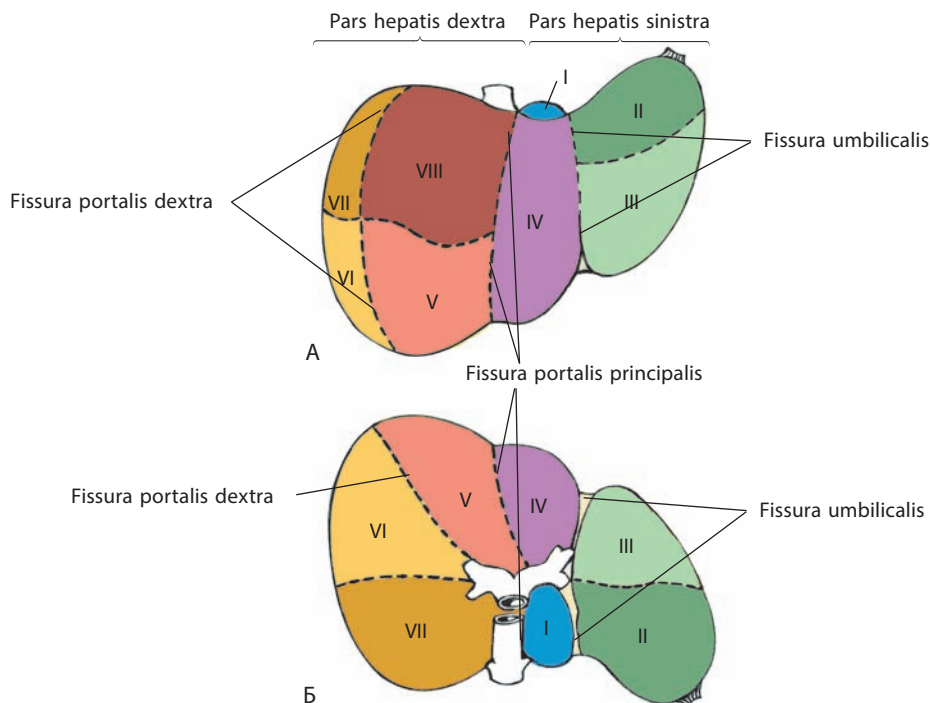


Рис. 84. Сегменты печени, segmenta hepatis (по М. Михалину):
А — диафрагмальная поверхность, facies diaphragmatica; Б — висцеральная поверхность, facies visceralis

ральному участку, *divisio lateralis dextra*, в правой части печени; левому медиальному участку, *divisio medialis sinistra*, левому латеральному участку, *divisio lateralis sinistra*, и задней части печени, *pars posterior hepatis*, в левой части печени — обеспечивается ветвями воротной вены печени второго порядка.

В свою очередь правый медиальный участок разделяется на **передний правый медиальный сегмент (сегмент V), segmentum anterius mediale dextrum (Segmentum V)**, и **задний правый медиальный сегмент (сегмент VIII), segmentum posterius mediale dextrum (Segmentum VIII)**; правый латеральный участок — на **передний правый латеральный сегмент (сегмент VI), segmentum anterius laterale dextrum (Segmentum VI)**, и **задний правый латеральный сегмент (сегмент VII), segmentum posterius laterale dextrum (Segmentum VII)**; левый латеральный участок — на **задний левый латеральный сегмент (сегмент II), segmentum posterius laterale sinistrum (Segmentum II)**, и **передний левый латеральный сегмент (сегмент III), segmentum anterius laterale sinistrum (Segmentum III)**. К вышеперечисленным сегментам кровь поступает по ветвям воротной вены печени третьего порядка.

Левый медиальный участок содержит один **левый медиальный сегмент (сегмент IV), segmentum mediale sinistrum (Segmentum IV)**. Задняя часть печени также состоит из одного **заднего сегмента (сегмента I), segmentum posterius (Segmentum I)**. Таким образом, с точки зрения сегментарной теории строения, печень состоит из пяти участков и восьми сегментов.

Помимо ветвей воротной вены внутри всех отделов печени проходят желчные протоки и ветви собственной печеночной артерии (см. рис. 76, 81, 83). В правой части печени формируется **правый печеночный проток, ductus hepaticus dexter**, включающий **переднюю и заднюю ветви, r. anterior et r. posterior**, в левой части печени — **левый печеночный проток, ductus hepaticus sinister**, состоящий из **медиальной и латеральной ветвей, r. medialis et r. lateralis**, а в хвостатой доле — **правый и левый протоки хвостатой доли, ductus lobii caudati dexter et ductus lobii caudati sinister** (см. рис. 82).

Передняя ветвь правого печеночного протока образуется из протоков V и VIII сегментов; задняя ветвь правого печеночного протока — из протоков VI и VII сегментов; латеральная ветвь левого печеночного протока — из протоков II и III сегментов. Протоки квадратной доли печени впадают в медиальную ветвь левого печеночного протока — проток IV сегмента, а правый и левый протоки хвостатой доли (протоки I сегмента) могут входить вместе или порознь в правый, левый и общий печеночные протоки, а также в заднюю ветвь правого и в латеральную ветвь левого печеночных протоков. Бывают и другие варианты соединения I—VIII сегментарных протоков. Нередко сливаются друг с другом протоки III и IV сегментов.

Правый и левый печеночные протоки у переднего края ворот печени или уже в печеночно-дуоденальной связке образуют общий печеночный проток (см. рис. 76, 82, 96).

Правый и левый печеночные протоки и их сегментарные ветви могут отсутствовать. В этом случае составляющие их протоки впадают в общий печеночный проток.

ТОПОГРАФИЯ И СИНТОПИЯ ПЕЧЕНИ

Печень располагается в правой подреберной, в надчревной и частично в левой подреберной областях. Скелетотопически она определяется проекцией на грудные стенки. Справа и спереди по среднеключичной линии наиболее высокая точка положения печени (правая доля) находится на уровне четвертого межреберья; слева от гру-

дины высшая точка (левая доля) располагается на уровне пятого межреберья. Нижний край печени справа по средней подмышечной линии определяется на уровне десятого межреберья; далее вперед нижняя граница печени следует по правой половине реберной дуги. На уровне правой среднеключичной линии она выходит из-под дуги, идет справа налево и вверх, пересекая надчревную область. Белую линию живота нижний край печени пересекает на середине расстояния между мечевидным отростком и пупочным кольцом. Далее на уровне хряща VIII левого ребра нижняя граница левой доли пересекает реберную дугу и слева от грудины встречается с верхней границей.

Сзади справа, по лопаточной линии, граница печени определяется в пределах между седьмым межреберьем (или VIII ребром) сверху и верхним краем XI ребра внизу.

Синтопически вверху верхняя часть диафрагмальной поверхности печени прилегает к правому и частично к левому куполам диафрагмы, передняя часть примыкает последовательно к реберной части диафрагмы и к передней брюшной стенке; сзади печень прилегает к X и XI грудным позвонкам и ножкам диафрагмы, брюшной части пищевода, аорте и к правому надпочечнику. Висцеральной поверхностью печень примыкает к кардии, телу и привратниковой части желудка, к верхней части двенадцатиперстной кишки, правой почке, правому изгибу ободочной кишки и к правому концу поперечной ободочной кишки (см. рис. 77). К внутренней поверхности правой доли печени прилегает также желчный пузырь.

И н н е р в а ц и я: печеночное сплетение (часть чревного сплетения), содержащее симпатические и парасимпатические волокна. Оно входит в паренхиму печени через ворота печени и распределяется по ходу внутрипеченочных артерий и желчных протоков. Капсула печени иннервируется ветвями нижних межреберных нервов, которые также иннервируют пристеночную брюшину, особенно в зоне внебрюшинного поля.

К р о в о с н а б ж е н и е: собственная печеночная артерия (ветвь чревного ствола) и воротная вена печени. Венозная кровь оттекает в три печеночные вены — правую, левую и промежуточную, которые являются притоками нижней полой вены. Лимфа отводится в лимфоузлы, лежащие по обе стороны диафрагмы: печеночные, верхние и нижние диафрагмальные, правые поясничные и далее через чревные, желудочные и панкреатические — в грудной лимфатический проток.

ЖЕЛЧНЫЙ ПУЗЫРЬ

Желчный пузырь, vesica biliaris (fellea) (рис. 85, 86; см. рис. 1, 5, 75—77, 79, 83, 89, 92—94), представляет собой мешкообразный резервуар для вырабатываемой в печени желчи. Он удлинённый, с широким и узким концами, причем ширина его от дна к шейке постепенно уменьшается. Длина желчного пузыря колеблется от 8 до 14 см, ширина составляет 3—5 см, вместимость достигает 40—70 см³. Он имеет темно-зеленую окраску и относительно тонкую стенку.

В желчном пузыре различают **дно желчного пузыря, fundus vesicae biliaris (felleae)**, — самую дистальную и широкую его часть, **тело желчного пузыря, corpus vesicae biliaris (felleae)**, — среднюю часть и **шейку желчного пузыря, collum vesicae biliaris (felleae)**, — проксимальную узкую часть, от которой отходит пузырный проток (см. рис. 79, 82, 85, 86, 96). Последний, соединившись с общим печеночным протоком, образует общий желчный проток. Место постепенного перехода тела желчного пузыря в шейку называется

воронкой желчного пузыря, *infundibulum vesicae biliaris (fel- leae)* (см. рис. 85).

Желчный пузырь лежит на висцеральной поверхности печени в ямке желчного пузыря (см. рис. 78), отделяющей передний отдел правой доли печени от ее квадратной доли. Дно его направлено вперед к нижнему краю печени, где расположена небольшая вырезка, и выступает из-под нее; шейка обращена в сторону ворот печени и залегает вместе с пузырным протоком в дупликатуру печеночно-дуоденальной связки. В месте перехода тела желчного пузыря в шейку обычно образуется изгиб, поэтому шейка оказывается лежащей под углом к телу.

Желчный пузырь, находясь в ямке желчного пузыря, прилегает к ней своей верхней, лишенной брюшины поверхностью и соединяется с фиброзной оболочкой печени. Свободная его поверхность, обращенная вниз, в полость живота, покрыта серозной пластинкой висцеральной брюшины, переходящей на пузырь с прилежащих участков печени. Желчный пузырь может располагаться внутрибрюшинно и даже иметь брыжейку. Обычно выступающее из вырезки печени дно пузыря покрыто брюшиной со всех сторон.

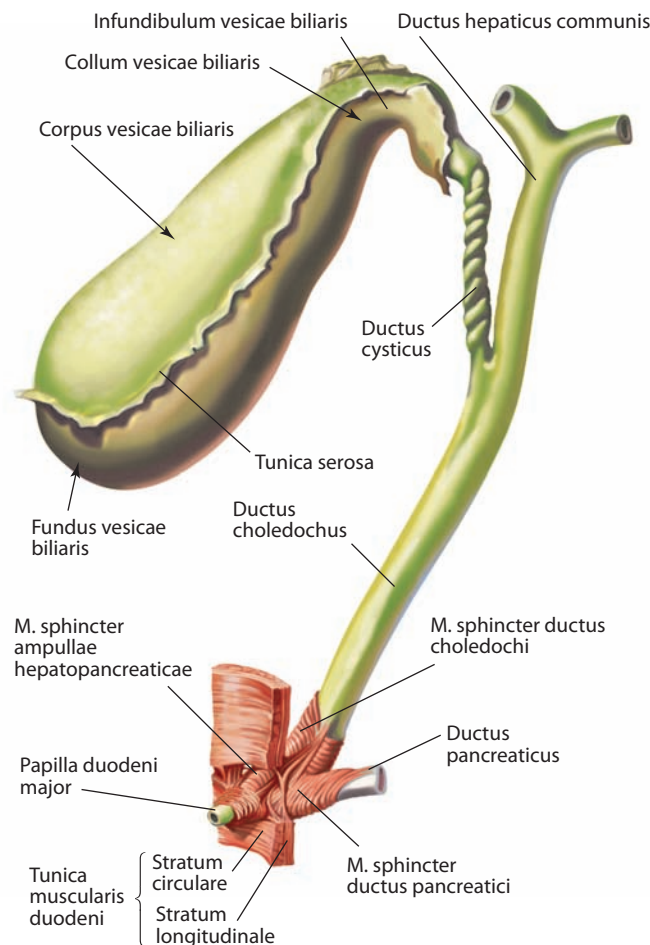


Рис. 85. Желчный пузырь, vesica biliaris, и желчные протоки.

Вид спереди

СТРОЕНИЕ СТЕНКИ ЖЕЛЧНОГО ПУЗЫРЯ

Стенка желчного пузыря состоит из трех слоев (за исключением верхней внебрюшинной стенки): серозной оболочки, мышечной оболочки и слизистой оболочки.

Под серозной оболочкой стенку пузыря покрывает тонкий рыхлый слой соединительной ткани — подсерозная основа; на внебрюшинной поверхности она развита сильнее.

Мышечная оболочка желчного пузыря образована одним круговым слоем гладких мышц, среди которых имеются также пучки продольно и косо расположенных волокон. Мышечный слой слабее выражен в области дна и сильнее — в области шейки, где он непосредственно переходит в мышечный слой пузырного протока.

Слизистая оболочка желчного пузыря тонкая и имеет многочисленные складки слизистой оболочки, *plcae mucosae (rugae)* (см. рис. 86), придающие ей вид сети. В области шейки она образует косо расположенную спиральную складку, *plica spiralis*. Слизистая оболочка желчного пузыря выстлана однорядным эпителием; в области шейки в подслизистой основе имеются железы.

ТОПОГРАФИЯ ЖЕЛЧНОГО ПУЗЫРЯ

Дно желчного пузыря проецируется на передней брюшной стенке в углу, образованном латеральным краем правой прямой мышцы живота и краем правой реберной дуги, что соответствует концу хряща IX ребра.

Синтопически нижняя поверхность желчного пузыря прилегает к передней стенке верхней части двенадцатиперстной кишки; справа к нему примыкает правый изгиб ободочной кишки.

Нередко желчный пузырь бывает соединен с двенадцатиперстной кишкой или с ободочной кишкой брюшинной складкой.

ЖЕЛЧНЫЕ ПРОТОКИ

Внепеченочных желчных протоков три: общий печеночный проток, пузырный проток и общий желчный проток.

Общий печеночный проток, ductus hepaticus communis (см. рис. 82, 85, 86), формируется в воротах печени в результате слияния правого и левого печеночных протоков (см. рис. 82, 83, 96); последние появляются из рассмотренных ранее внутрипеченочных протоков. Длина общего печеночного протока 4–5 см, диаметр его 4–5 мм. Слизистая оболочка гладкая, складок не имеет. Спустившись в составе печеночно-дуоденальной связки, общий печеночный проток соединяется с пузырным протоком, идущим от желчного пузыря; так возникает общий желчный проток.

Пузырный проток, ductus cysticus (см. рис. 82, 85, 96), имеет длину около 3 см, диаметр его равен 3–4 мм; шейка пузыря образует с телом пузыря и с пузырным протоком два изгиба. Затем в составе печеночно-дуоденальной связки проток направляется сверху справа вниз и слегка влево и обычно под острым углом сливается с общим печеночным протоком (см. рис. 82, 96). Мышечная оболочка пузырного протока развита слабо, хотя и содержит два слоя: продольный и круговой. На протяжении пузырного протока его слизистая оболочка образует в несколько оборотов спиральную складку. Между пузырным и общим печеночным протоками и нижней поверхностью V сегмента печени сформировано пирамидальное пространство, названное **пузырно-печеночным**

треугольником, *trigonum cystohepaticum*, направленное вер-хушкой книзу. Здесь дупликатура брюшины формирует короткую брыжейку пузырного протока. Внутри пузырно-печеночного треугольника располагается желчнопузырная артерия, лимфоузлы и нервы.

Общий желчный проток, ductus choledochus (biliaris) (см. рис. 82, 85, 86), залегает в печеночно-дуоденальной связке. Он является прямым продолжением общего печеночного протока (см. рис. 82, 89, 96). Длина его в среднем 7—8 см, иногда достигает 12 см.

Различают четыре участка общего желчного протока: 1) расположенный выше двенадцатиперстной кишки; 2) находящийся позади верхней части двенадцатиперстной кишки; 3) залегающий между головкой поджелудочной железы и стенкой нисходящей части кишки; 4) при-мыкающий к головке поджелудочной железы и следую-щий косо через нее к стенке двенадцатиперстной кишки.

Стенка общего желчного протока в отличие от сте-нок общего печеночного и пузырного протоков имеет бо-лее выраженную мышечную оболочку, образующую два слоя: продольный и круговой. На расстоянии 8—10 мм от его конца круговой мышечный слой утолщен — это **сфинктер общего желчного протока, m. sphincter ductus choledochi (biliaris)** (см. рис. 85, 86). В нем выделяются две части — **верхний сфинктер, m. sphincter superior**, и **нижний сфинктер, m. sphincter inferior**. Верхний сфинктер представлен циркулярным пучком гладкомы-шечных волокон, расположенным вокруг дистальной части общего желчного протока и связан только с его мышечной оболочкой. Нижний сфинктер, имеющий косое направление мышечных волокон, находится более дистально, в месте слияния общего желчного протока и протока поджелудочной железы. Слизистая оболочка общего желчного протока складок не обра-зует, за исключением дистального участка, где имеет-ся несколько складок. В подслизистой основе стенка внепеченочных желчных протоков расположены же-лезы желчных протоков.

Общий желчный проток соединяется с протоком поджелудочной железы и впадает в общую полость — **печеночно-поджелудочную ампулу, ampulla hepatopan-creatica (biliaropancreatica)** (см. рис. 86), которая от-крывается в просвет нисходящей части двенадцати-перстной кишки на вершине ее большого сосочка на расстоянии 15 см от привратниковой части желудка. Размер ампулы колеблется от 5 до 12 мм.

Тип впадения протоков варьирует: они могут от-крываться в кишку отдельными устьями или один в другой.

В области большого сосочка двенадцатиперст-ной кишки устья протоков окружены мышцей — это **сфинктер печеночно-поджелудочной ампулы, m. sphincter ampullae hepatopancreaticae** (см. рис. 85, 86). Кроме кругового и продольного слоев здесь имеют-ся отдельные мышечные пучки, образующие косой слой, который объединяет сфинктер ампулы со сфинк-тером общего желчного протока и сфинктером про-тока поджелудочной железы.

ТОПОГРАФИЯ ЖЕЛЧНЫХ ПРОТОКОВ

Внепеченочные протоки залегают в печеночно-дуоденальной связке вместе с общей печеночной артерией, ее ветвями и воротной веной печени (см. рис. 96). У правого края связки расположен об-

щий желчный проток, слева от него — общая печеночная артерия, а глубже этих образований и между ними — во-ротная вена печени; кроме того, между пластинками связки находятся лимфатические сосуды, узлы и нервы.

И н н е р в а ц и я: желчный пузырь и внепеченочные желч-ные протоки иннервируются ветвями печеночного сплетения. Позадидуоденальная часть общего желчного протока получает до-полнительные парасимпатические ветви от заднего блуждающего ствола блуждающего нерва.

К р о в о с н а б ж е н и е: желчнопузырная артерия, которая чаще всего является ветвью правой печеночной артерии. Венозная кровь оттекает через желчнопузырную вену в систему воротной вены печени. Лимфа от желчного пузыря отводится через подсли-зистое и подсерозное сплетения. Части сплетений, принадле-жащих печеночной поверхности, впадают в печеночные лим-фатические сосуды, а части сплетений, лежащих на свободной поверхности, несут лимфу в лимфоузлы, располагающиеся по переднему краю сальникового отверстия, а затем в печеночные лимфоузлы. Лимфа от нижней части общего желчного протока поступает в печеночные, панкреатические и панкреатодуо-денальные лимфоузлы.

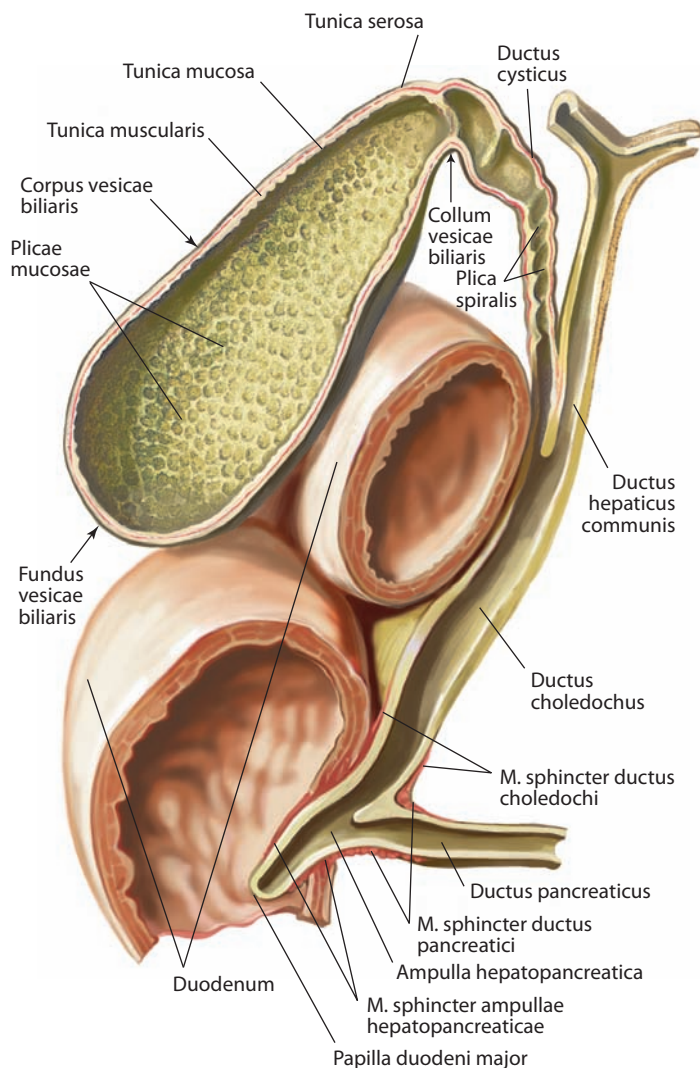


Рис. 86. Желчный пузырь, vesica biliaris, и желчные протоки (слизистая оболочка желчного пузыря и желчных протоков). Вид спереди

ПОДЖЕЛУДОЧНАЯ ЖЕЛЕЗА

Поджелудочная железа, pancreas (рис. 87–89, 252; см. рис. 2, 5, 94, 98, 100, 102, 103), — крупная железа, расположенная в верхнем этаже брюшной полости, между желудком спереди и позвоночным столбом сзади. Основная масса ее выполняет внешнесекреторную функцию — это *экзокринная часть поджелудочной железы, pars exocrina pancreatis*, и выделяемый ею секрет через выводные протоки поступает в двенадцатиперстную кишку. *Эндокринная часть поджелудочной железы, pars endocrina pancreatis*, представлена **островками поджелудочной железы, insulae pancreaticae**.

Поджелудочная железа расположена горизонтально, ориентирована параллельно фронтальной плоскости, треть ее паренхимы находится справа от срединной сагиттальной плоскости, остальная часть — слева. На поверхность передней брюшной стенки поджелудочная железа проецируется в надчревную и левую подреберную области на 5–10 см выше уровня пупочного кольца.

В поджелудочной железе выделяют три расположенных последовательно справа налево отдела: головку, тело и хвост. Головка поджелудочной железы располагается на уровне I–II поясничного позвонка, а тело и хвост идут косо влево и вверх, так что хвост находится в левой подреберной области, на уровне XI–XII ребра.

Длина поджелудочной железы 16–22 см, ширина 3–9 см (в области головки), толщина 2–3 см; масса 70–80 г. Она имеет серовато-розовый цвет, почти такой же, как и у околоушной слюнной железы.

Головка поджелудочной железы, caput pancreatis (см. рис. 87, 89, 100), является наиболее широкой частью; правый край ее загнут книзу и образует **крючковидный отросток, processus uncinatus** (см. рис. 88, 89), направленный влево. При переходе головки в тело железа несколько сужается, эту область принято называть **шейкой поджелудочной железы, collum pancreatis** (см. рис. 87).

Границей между телом и головкой является **вырезка поджелудочной железы, incisura pancreatis** (см. рис. 89), отграничивающая крючковидный отросток от тела и продолжающаяся в виде косонаправленного снизу вверх и медиально желоба, в котором проходят верхние брыжеечные сосуды. На уровне верхнего края железы верхняя брыжеечная вена сливается с селезеночной веной и формирует воротную вену печени.

Головка поджелудочной железы расположена в изгибе окружающей ее двенадцатиперстной кишки. Сверху к головке прилежит верхняя горизонтальная часть двенадцатиперстной кишки, ампула кишки имеет короткую брыжейку и поэтому расположена сверху и несколько спереди. Правый двенадцатиперстный контур поджелудочной железы плоский и несколько вогнутый, он плотно прилежит

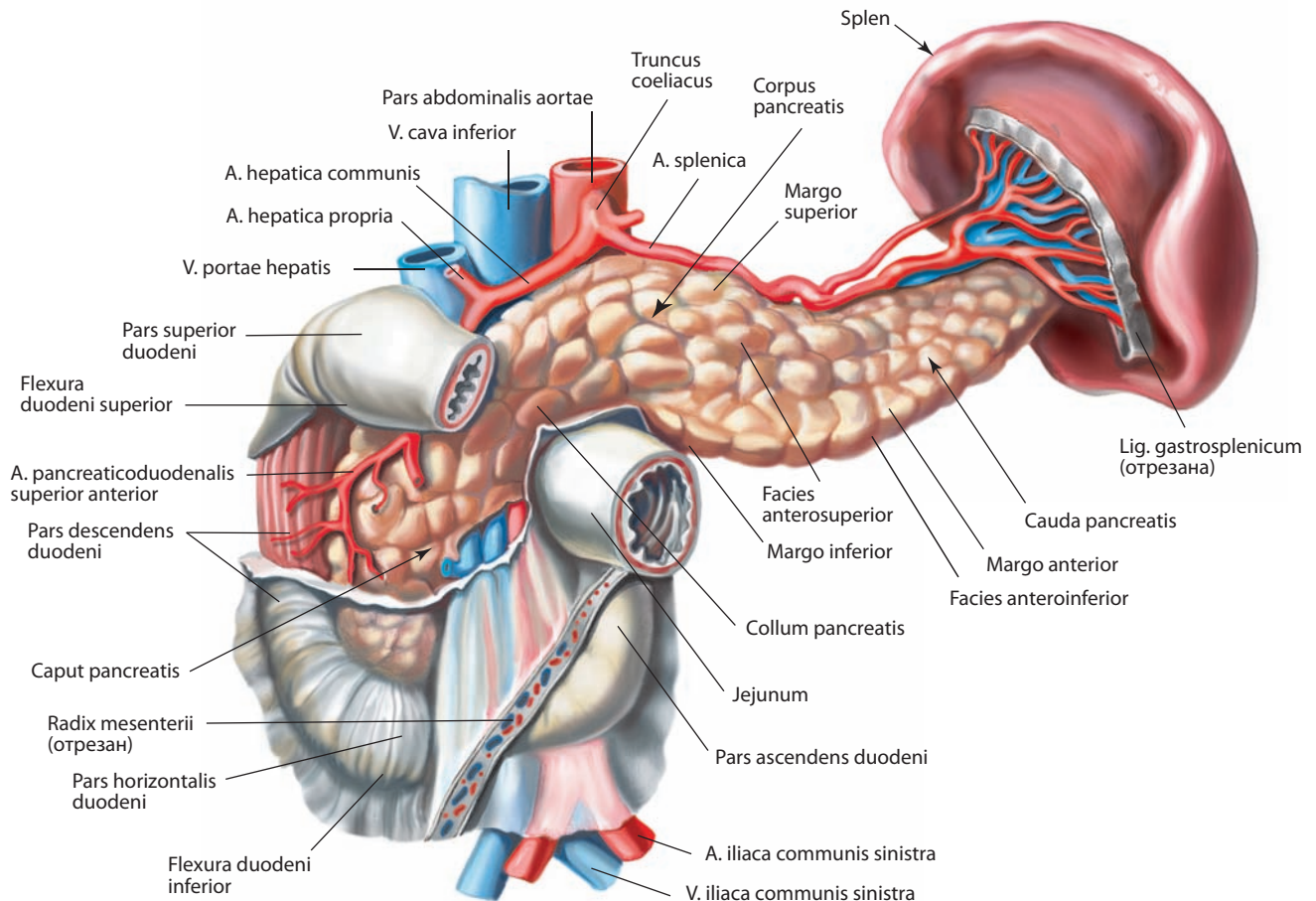


Рис. 87. Поджелудочная железа, pancreas; двенадцатиперстная кишка, duodenum, и селезенка, splen.
Вид спереди

к нисходящей части двенадцатиперстной кишки. Иногда небольшой участок ткани поджелудочной железы расположен внутри стенки этой части кишки. Между стенкой кишки и головкой поджелудочной железы в этой области проходят верхние и нижние панкреатодуоденальные сосуды. Нижний край головки прилежит к горизонтальной части двенадцатиперстной кишки, крючковидный отросток головки примыкает к начальному отделу восходящей части двенадцатиперстной кишки.

По верхней половине щели, между головкой поджелудочной железы и нисходящей частью двенадцатиперстной кишки, спускается общий желчный проток.

У головки поджелудочной железы различают *переднюю* и *заднюю поверхности*, *facies anterior et facies posterior*.

Передняя поверхность головки поджелудочной железы покрыта пластинкой париетальной брюшины; середину ее пересекает корень брыжейки поперечной ободочной кишки, отчего верхняя часть головки вдается в полость сальниковой сумки и прилегает через брюшину к задней поверхности желудка (к его привратниковой части). Нижняя, покрытая брюшиной часть головки, как и примыкающая к ней нижняя часть двенадцатиперстной кишки, находится ниже корня брыжейки поперечной ободочной кишки и обращена в правый синус нижнего этажа брюшной полости, где возле нее располагаются петли тонкой кишки.

Задняя поверхность головки поджелудочной железы примыкает к правой почечной вене, почечной артерии и к нижней полой вене; в области шейки левым краем крючковидного отростка головка прилегает к правой ножке диафрагмы и брюшной части аорты.

Тело поджелудочной железы, corpus pancreatis (см. рис. 87–89, 98), лежит на уровне I поясничного позвонка. Оно трехгранной (призматической) формы, немного изогнуто книзу. Правая его часть несколько уплощена в переднезаднем направлении и имеет небольшой верхнепередний изгиб. В теле поджелудочной железы различают три поверхности: переднюю, заднюю и переднюю нижнюю, и три края: верхний, передний и нижний.

Передневерхняя поверхность, facies anterosuperior (см. рис. 87), обращена кпереди и несколько вверх; ее ограничивает **передний край, margo anterior**, а сверху — **верхний край, margo superior**. **Задняя поверхность, facies posterior** (см. рис. 89), обращена кзади; ее ограничивают верхний край и **нижний край, margo inferior**. Узкая **передняя нижняя поверхность, facies anteroinferior** (см. рис. 87), обращена книзу и ограничена передним и нижним краями.

К переднему краю тела поджелудочной железы прикрепляется корень брыжейки поперечной ободочной кишки и сросшиеся с ней пластинки большого сальника. Верхняя пластинка его проходит вдоль переднего края тела и, на-

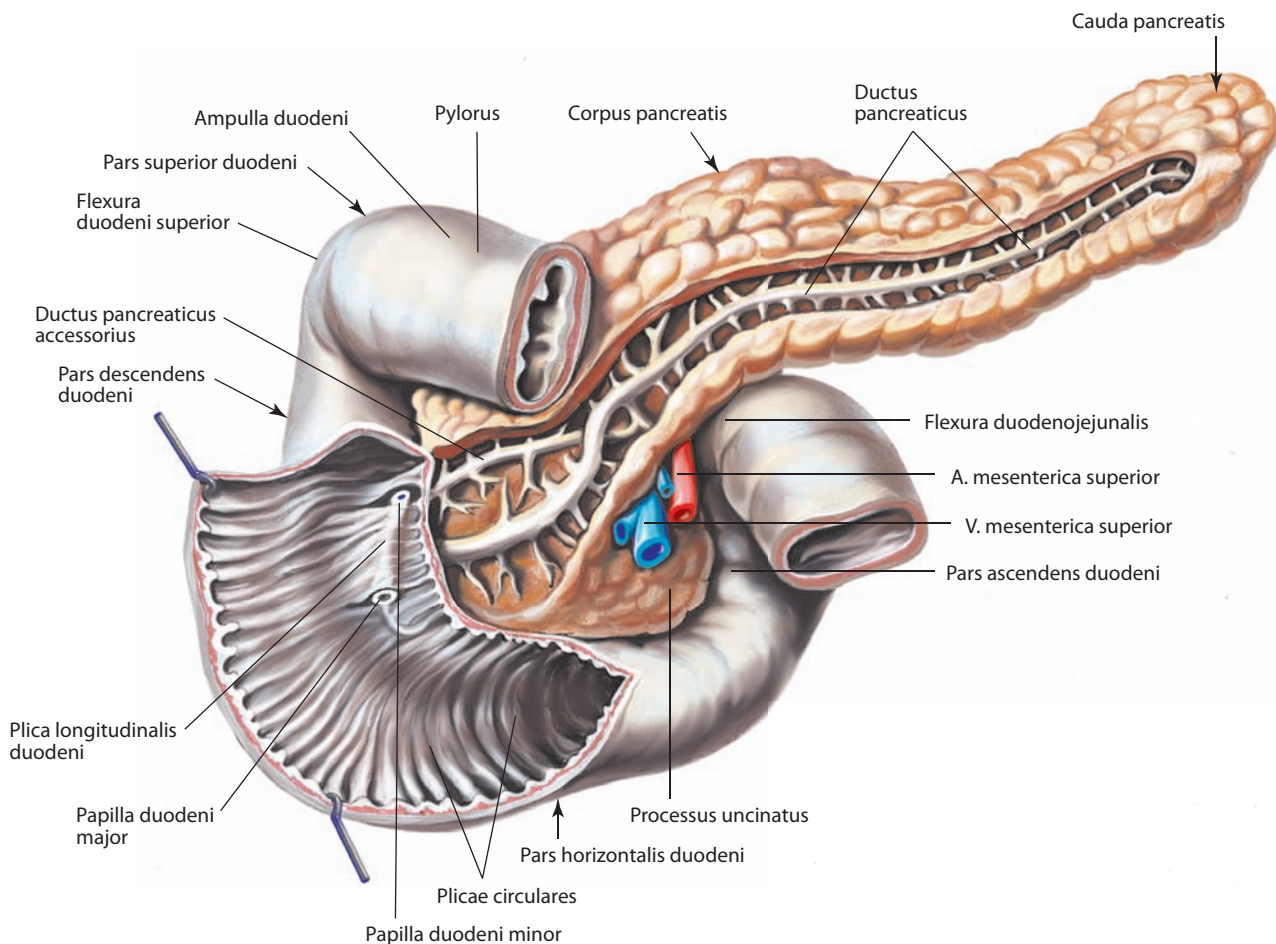


Рис. 88. Поджелудочная железа, pancreas, и двенадцатиперстная кишка, duodenum.

Вид спереди. Протоки поджелудочной железы отпрепарированы в ее толще; передняя стенка части двенадцатиперстной кишки разрезана и отвернута

правляясь вверх, переходит в париетальную брюшину, которая покрывает переднюю поверхность поджелудочной железы.

Передневерхняя поверхность тела железы обращена к задней стенке желудка. Правая, примыкающая к головке часть тела находится впереди позвоночника (II поясничного позвонка), выступает вперед и кверху, образуя **сальниковый бугор, tuber omentale** (см. рис. 100). Этот бугор лежит на уровне малой кривизны желудка, обращен к малому сальнику и соприкасается здесь с одноименным бугром левой доли печени.

Задняя поверхность тела железы примыкает к брюшной части аорты, чревному сплетению, к левой почечной вене, левее — к левому надпочечнику и левой почке. Сразу же под верхним краем поджелудочной железы проходит *борозда селезеночной артерии, sulcus a. splenicæ*, а ниже, вблизи середины задней поверхности железы, — *борозда селезеночной вены, sulcus v. splenicæ*.

Переднижняя поверхность тела поджелудочной железы расположена ниже брыжейки поперечной ободочной кишки. На середине протяжения к ней прилежит

двенадцатиперстно-тощекишечный изгиб, левее которого к железе примыкают петли тонкой кишки и участок поперечной ободочной кишки. Переднижнюю поверхность от задней отделяет тупой нижний край. Передневерхнюю поверхность ограничивает от задней острый верхний край, вдоль которого следует селезеночная артерия. В области сальникового бугра от верхнего края в сторону малой кривизны желудка идет брюшинная складка, в которой проходит левая желудочная артерия.

Хвост поджелудочной железы, cauda pancreatis (см. рис. 87–89, 98), направляется кпереди, кверху и влево и, отойдя от задней стенки живота, входит между пластинками желудочно-селезеночной связки; селезеночные сосуды огибают здесь верхний край железы и идут впереди нее. Хвост железы достигает висцеральной поверхности селезенки — органа лимфоидной системы — и примыкает к ней своим концом ниже и позади ворот. Внизу он прилегает к левому изгибу ободочной кишки.

Экзокринная часть поджелудочной железы имеет сложное альвеолярно-трубчатое строение. Вокруг основного протока железы расположены макроскопические п а н к р е а -

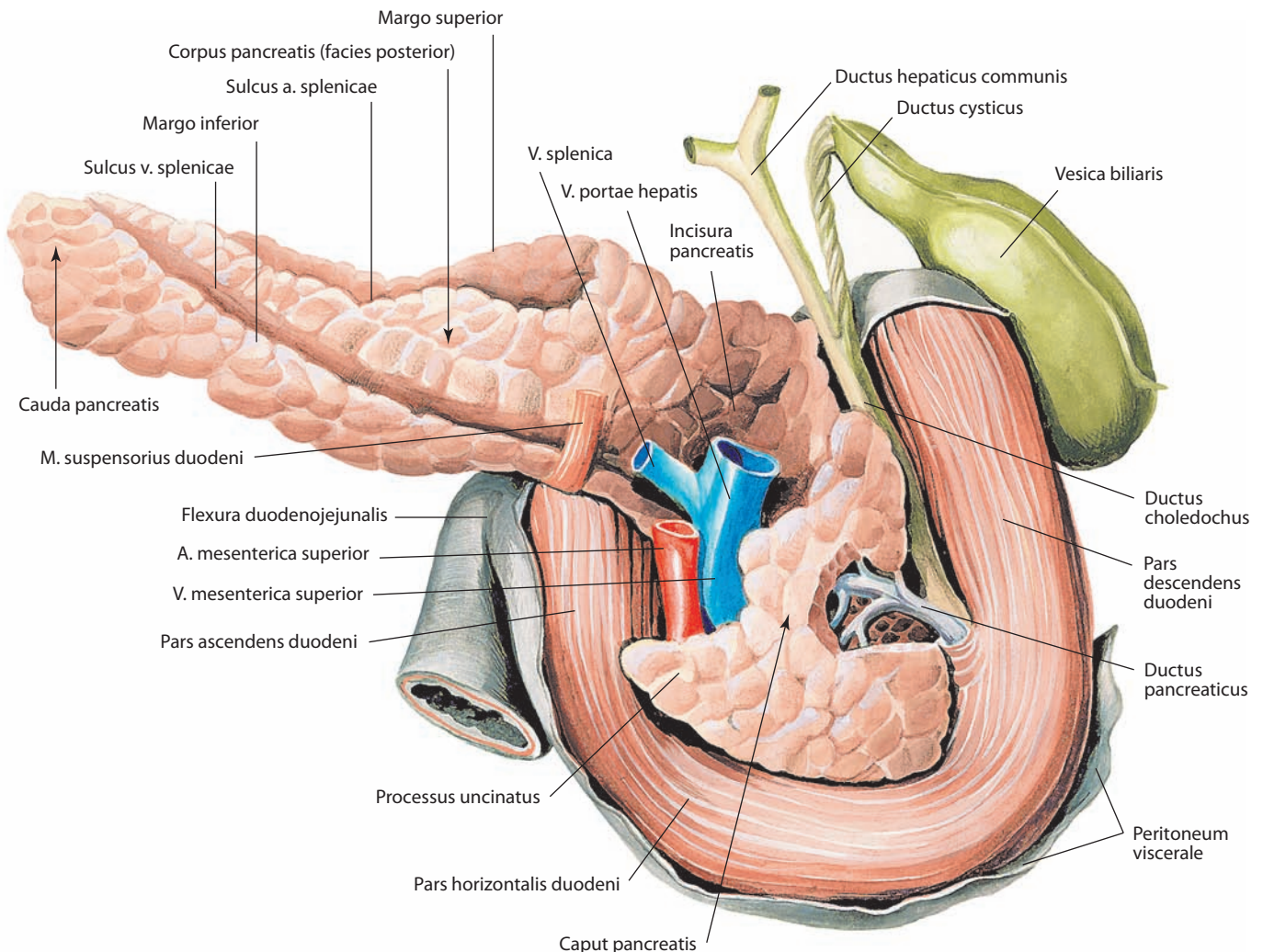


Рис. 89. Поджелудочная железа, pancreas; двенадцатиперстная кишка, duodenum; желчный пузырь, vesica biliaris, и желчные протоки.

Вид сзади

тические дольки, включающие меньшие дольки разных порядков. Самые мелкие структуры — панкреатические ацинусы — состоят из железистого эпителия. Группы ацинусов объединяются в дольки седьмого порядка, в них формируются мельчайшие выводные протоки. Дольки железы разделены соединительнотканными междольковыми перегородками.

Проток поджелудочной железы, ductus pancreaticus (см. рис. 85, 88, 89), проходит от хвоста до головки, располагаясь в толще паренхимы железы на середине расстояния между верхним и передним краями, ближе к задней поверхности. По пути в него впадают протоки из окружающих долек железы. У правого края головки проток сливается с общим желчным протоком, образуя печеночно-поджелудочную ампулу.

Перед соединением с общим желчным протоком слой круговых мышечных пучков протока поджелудочной железы утолщается, образуя **сфинктер протока поджелудочной железы, m. sphincter ductus pancreatici** (см. рис. 85, 86), который, как отмечалось, фактически является частью сфинктера печеночно-поджелудочной ампулы.

В верхней части головки нередко имеется **добавочный проток поджелудочной железы, ductus pancreaticus accessorius** (см. рис. 88), открывающийся отдельным устьем выше основного на вершине малого сосочка двенадцатиперстной кишки.

Редко встречается **добавочная поджелудочная железа, pancreas accessorium**, представляющая собой отдельные узелки, чаще всего располагающиеся в стенке желудка или начального отдела тонкой кишки и не имеющие связи с основной поджелудочной железой. Добавочная железа имеет ту же функцию, что и основная.

И н е р в а ц и я: экзокринная часть поджелудочной железы — внутриорганный сплетение, имеющее симпатический и парасимпатический компоненты. Симпатические нейроны лежат на уровне VI — X грудных позвонков, а парасимпатические подходят в составе заднего блуждающего ствола блуждающего нерва; эндокринная часть железы — см. «Эндокринная часть поджелудочной железы» и т. 4 «Периферическая нервная система».

К р о в о с н а б ж е н и е: верхние передняя и задняя панкреатодуоденальные артерии, мелкие безымянные артерии от селезеночной артерии (все — ветви чревного ствола), нижняя панкреатодуоденальная артерия (ветвь верхней брыжеечной артерии). Венозная кровь от поджелудочной железы оттекает в систему воротной вены печени: от головки и шейки — через верхние и нижние панкреатодуоденальные вены; от тела и хвоста — через короткие притоки в селезеночную вену. Лимфа от поджелудочной железы отводится в различные группы лимфоузлов: от головки и шейки — в лимфоузлы, лежащие по ходу панкреатодуоденальных, верхней брыжеечной и печеночных артерий, а также в преаортальные и чревные лимфоузлы; от тела и хвоста — в селезеночные и преаортальные лимфоузлы.

БРЮШИНА

Брюшина, peritoneum (рис. 90–103; см. рис. 186, 187, 208–210, 219, 228), — тонкая серозная оболочка с гладкой блестящей однородной поверхностью, покрывает стенки **брюшной полости (полости живота), cavitas abdominalis (cavitas abdominis)**, и частично органов малого таза. Поверхность брюшины составляет около 20 400 см² и почти равна площади кожи. Брюшину образуют собственная пластинка серозной оболочки и покрывающий ее однослойный плоский эпителий — *мезотелий, mesothelium peritonei*.

Брюшина, выстилающая стенки живота, называется **париетальной брюшиной, peritoneum parietale** (см. рис. 90, 91, 94, 95, 97–103); брюшина, покрывающая органы брюшной полости, — **висцеральной брюшиной, peritoneum viscerale** (см.

рис. 67, 78, 89, 98, 99, 101–103). Переходя со стенок брюшной полости на органы и с одного органа на другой, брюшина образует связки, складки и брыжейки.

Благодаря тому, что висцеральная брюшина, покрывающая тот или иной орган, переходит в пристеночную брюшину, большинство органов оказываются прикрепленными к стенкам полости живота. Висцеральная брюшина покрывает органы по-разному: с одной стороны (экстра- или ретроперитонеально), с трех сторон (мезо- или мезо-перитонеально) или со всех сторон (интраперитонеально).

Экстраперитонеально расположенными органами являются двенадцатиперстная кишка (кроме начального ее отдела), поджелудочная железа, почки, надпочечники, мочеточники. Большинство экстраперитонеальных органов покрыто брюшиной спереди, поэтому такие органы часто описываются как ретроперитонеальные.

К органам, расположенным мезо-перитонеально, относятся печень, желчный пузырь, восходящая и нисходящая ободочная кишка, средняя часть прямой кишки.

Органы, расположенные интраперитонеально, обычно имеют брыжейку, представляющую собой дубликатуру брюшины, состоящую из двух соединенных ее пластинок. Один — свободный — край брыжейки охватывает орган (кишку), подвешивая его, а другой идет к брюшной стенке, где его пластинки расходятся в разные стороны в виде париетальной брюшины. Между пластинками брыжейки к органу подходят кровеносные, лимфатические сосуды и нервы. Место начала брыжейки на брюшной стенке называется **корнем брыжейки**; подойдя к органу (например, к кишке), пластинки ее расходятся по обе стороны, оставляя узкую полоску у места прикрепления — **внебрюшинное поле**.

Серозный покров, или серозная оболочка, непосредственно к органу или брюшной стенке не прилегает, а отделен слоем соединительнотканной подсерозной основы, которая в зависимости от места расположения имеет разную степень развития. Так, последняя слабо развита под серозной оболочкой печени, диафрагмы, верхнего отдела передней стенки живота и, наоборот, сильно развита под париетальной брюшиной, выстилающей заднюю стенку брюшной полости, например в области почек и т. д., где брюшина очень подвижно соединена с подлежащими органами или с их частями.

Брюшинная полость, или полость брюшины, cavitas peritonealis (см. рис. 98, 99, 101–103), у мужчин замкнута, а у женщин сообщается с внешней средой через маточные трубы, матку и влагалище. Брюшинная полость — это шелевидное пространство сложной формы, заполненное небольшим количеством серозной жидкости, увлажняющей поверхности органов.

Париетальная брюшина ограничивает брюшинную полость от **внебрюшинного пространства, spatium extraperitoneale**, в котором располагаются внебрюшинные органы и структуры. Задняя часть внебрюшинного пространства носит название **забрюшинного пространства, spatium retroperitoneale** (см. рис. 99, 101–103), в котором расположены забрюшинные органы, передняя часть — **предбрюшинного пространства, заполненного фасциями и нервно-сосудистыми структурами преимущественно переднебоковой стенки живота**. В забрюшинном пространстве, позади париетальной брюшины, располагается **забрюшинная фасция, fascia extraperitonealis** (см. рис. 101). К внебрюшинному пространству относятся также **позадилобковое пространство, spatium retropubicum** (см. рис. 102, 103, 187, 210), и **позадипаховое пространство, spatium retroinguinale**.

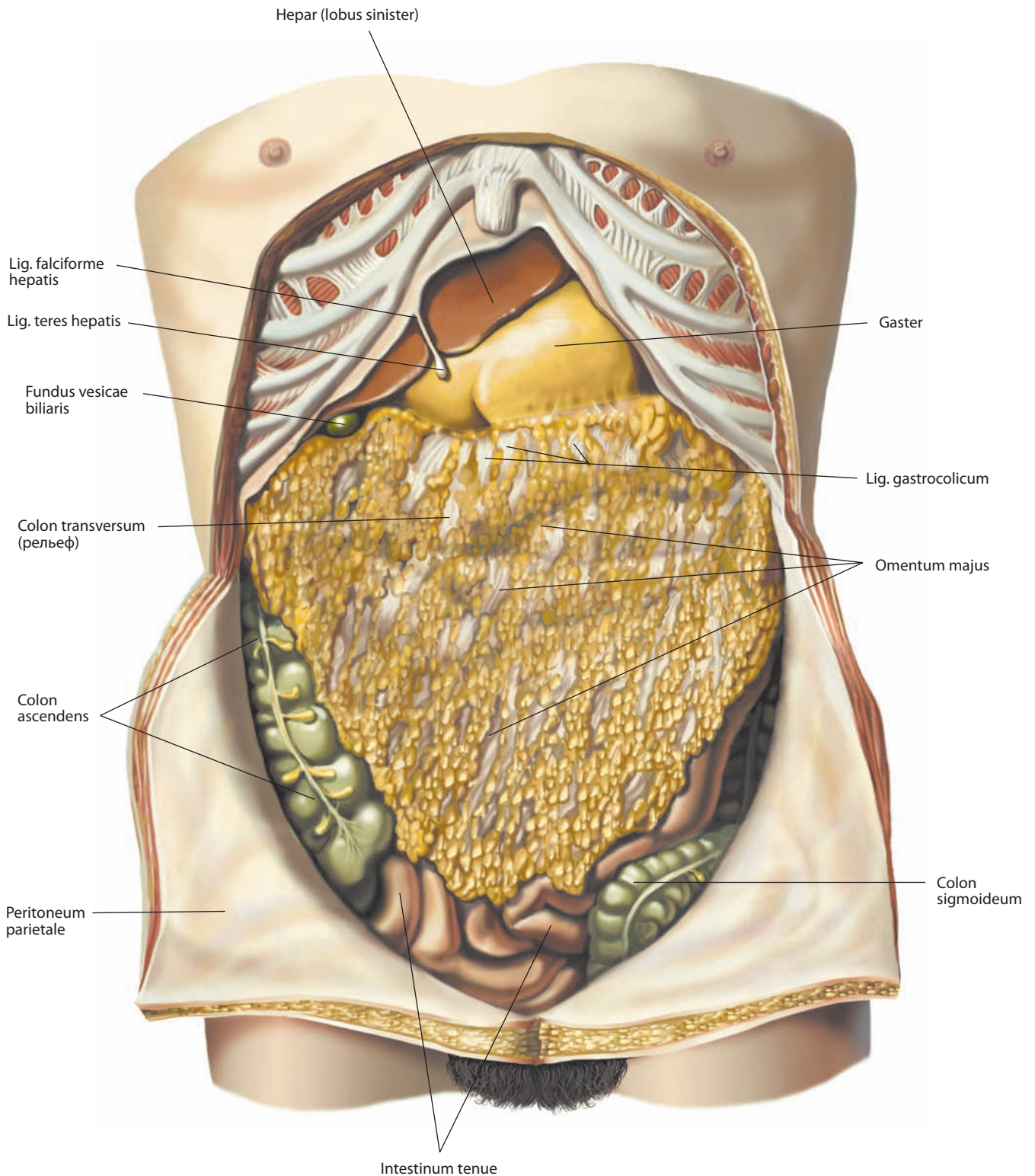


Рис. 90. Органы брюшной полости, cavitas abdominalis.

Вид спереди. Передняя стенка живота вскрыта, верхний ее отдел удален, нижний отвернут

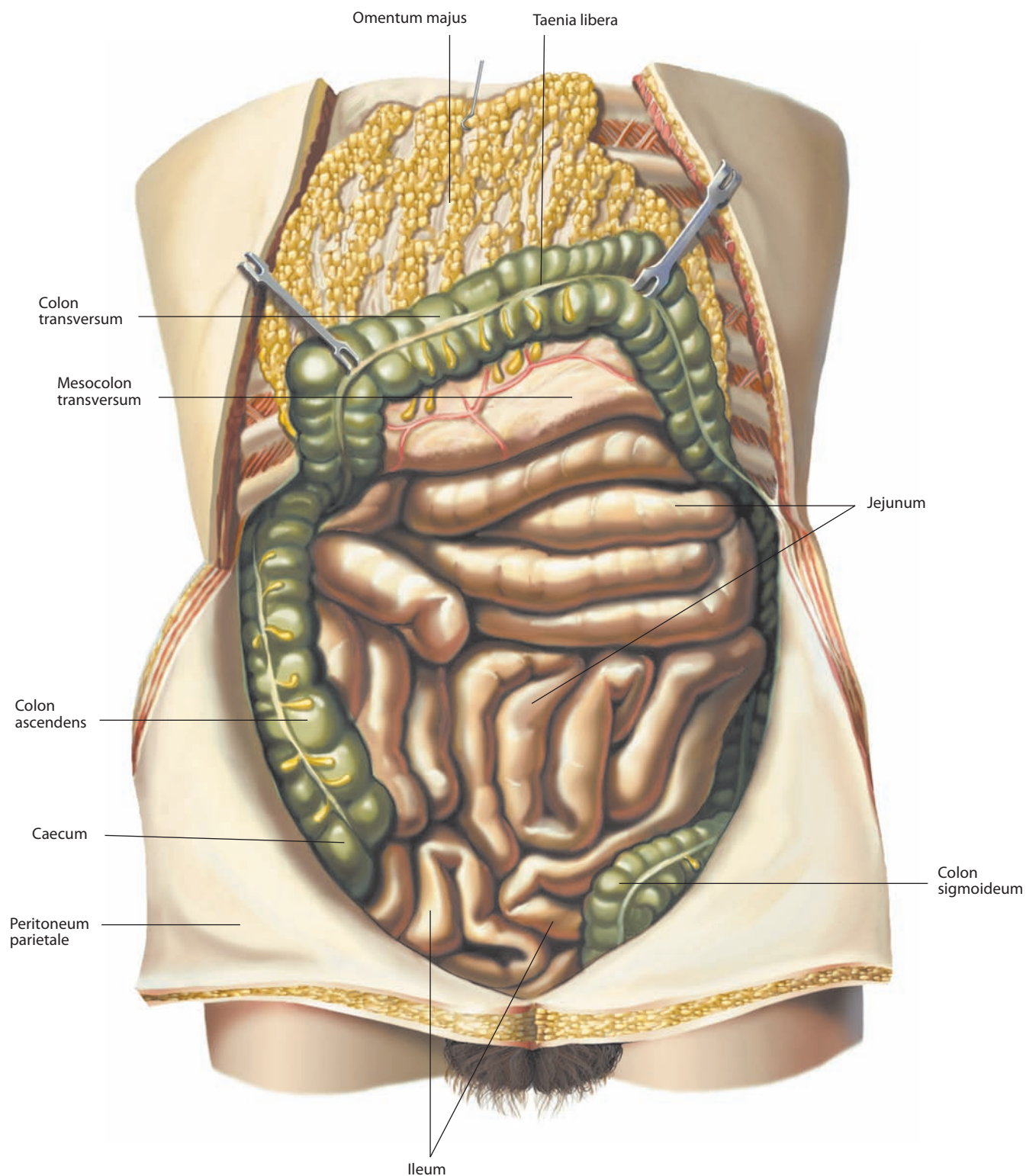


Рис. 91. Органы брюшной полости, *cavitas abdominalis*.

Вид спереди. Передняя стенка живота вскрыта, верхний ее отдел удален, нижний отвернут. Большой сальник и поперечная ободочная кишка оттянуты вверх

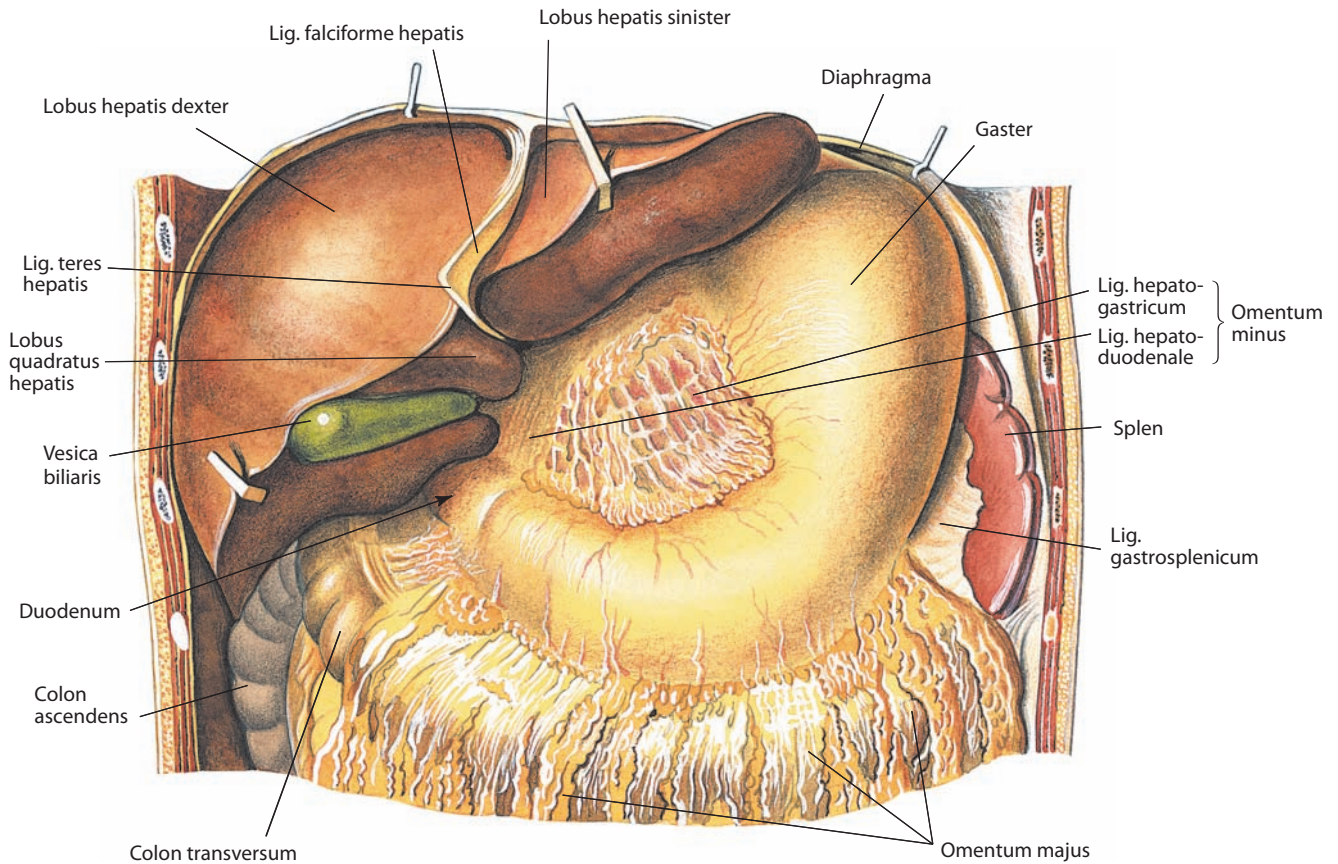


Рис. 92. Органы верхнего этажа брюшной полости, cavitas abdominalis.
Вид спереди. Передняя стенка живота удалена. Печень оттянута кверху

БРЮШИННЫЙ ПОКРОВ И БРЮШИННЫЕ СКЛАДКИ

Париетальная брюшина, покрывающая переднюю стенку живота, образует ниже пупка ряд складок. По средней линии находится **срединная пупочная складка, plica umbilicalis mediana** (см. рис. 97, 208, 219), которая тянется от пупочного кольца до верхушки мочевого пузыря; в этой складке имеется соединительнотканый тяж, представляющий собой облитерированный зародышевый мочевой проток. От пупочного кольца к боковым стенкам мочевого пузыря идут **медиальные пупочные складки, plicae umbilicales mediales**, в которых залегают тяжи запустевших передних участков пупочных артерий. Кнаружи от этих складок находятся **латеральные пупочные складки, plicae umbilicales laterales (epigastricae)** (см. рис. 97, 187). Они тянутся от середины паховой связки косо кверху и кнутри, к задней стенке влагалища прямых мышц живота. В этих складках заключены нижние надчревные артерии, которые питают прямые мышцы живота.

У оснований перечисленных складок образуются ямки. По обе стороны срединной пупочной складки, между нею и медиальной пупочной складкой, над верхушкой мочевого пузыря, имеются **надпузырные ямки, fossae supravesicales** (см. рис. 97). Между медиальной и латеральными пупочными складками находятся **медиальные паховые ямки, fossae inguinales mediales**. Кнаружи от латеральных пупочных складок залегают **латеральные паховые ямки, fossae**

inguinales laterales; эти ямки размещаются напротив глубоких паховых колец.

Треугольный участок брюшины, расположенный над медиальной паховой ямкой и ограниченный с медиальной стороны краем прямой мышцы живота, с латеральной — латеральной пупочной складкой и снизу — внутренней частью паховой связки, носит название **пахового треугольника, trigonum inguinale**. Медиальные и латеральные паховые ямки — это слабые места в задней стенке пахового канала, где возможно развитие паховых грыж.

Париетальная брюшина, покрывающая переднюю стенку живота выше пупочного кольца и диафрагму, переходя на диафрагмальную поверхность печени, образует **серповидную (подвешивающую) связку печени, lig. falciforme hepatis** (см. рис. 75, 79, 80, 90, 92, 98), состоящую из двух пластинок брюшины. Эта связка расположена в сагиттальной плоскости. В свободном нижнем крае серповидной связки пролегает тяж круглой связки печени. Пластинки серповидной связки кзади переходят в переднюю пластинку **венечной связки печени, lig. coronarium hepatis** (см. рис. 75, 79, 80, 102, 103). Она представляет собой переход висцеральной брюшины с диафрагмальной поверхности печени в париетальную брюшину диафрагмы во фронтальной плоскости. Задняя пластинка этой связки с висцеральной поверхности печени распространяется на диафрагму. Участок венечной связки, прилежащий к пищеводному вдавлению печени, носит название **печеночно-диафрагмальной связки,**

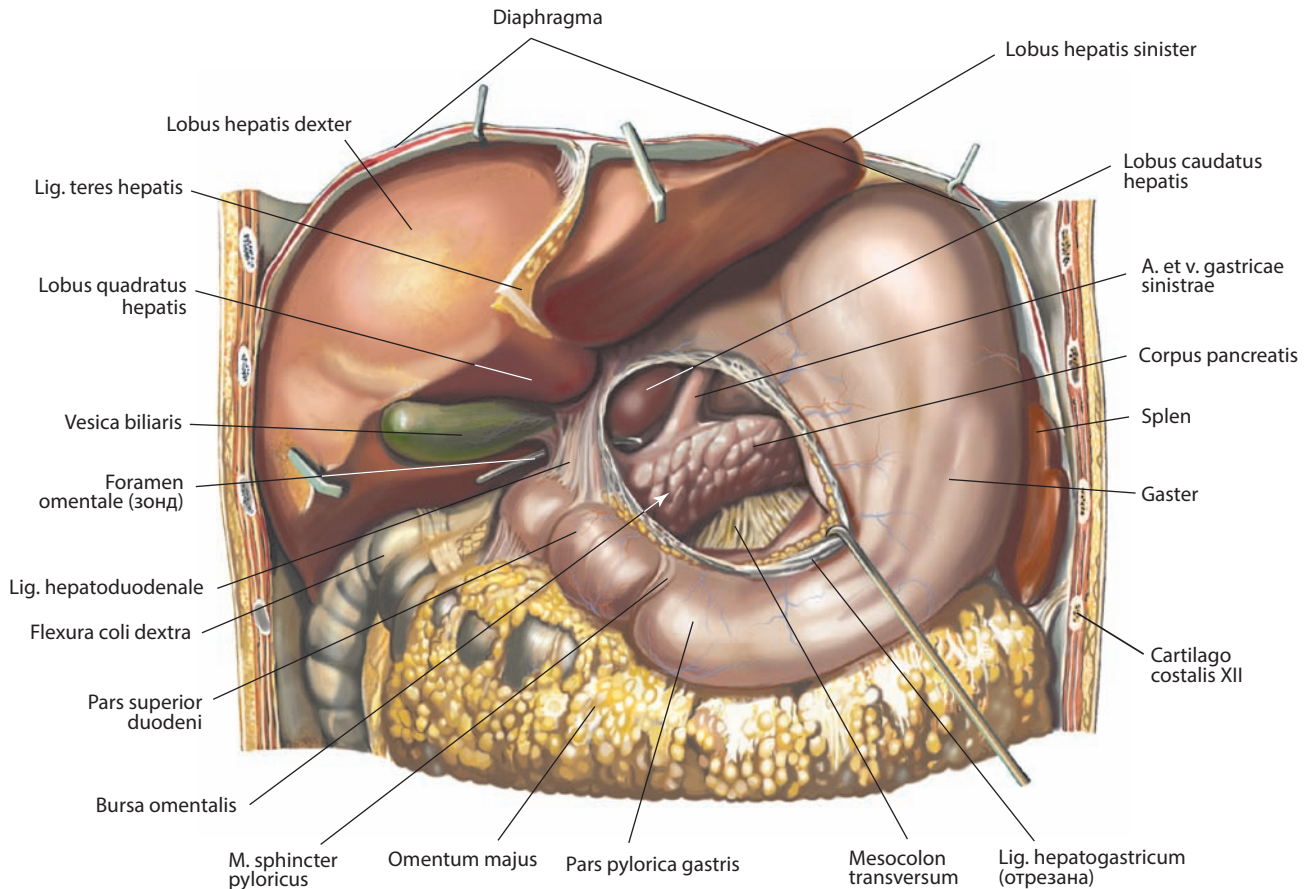


Рис. 93. Органы верхнего этажа брюшной полости, cavitas abdominalis.

Вид спереди. Передняя стенка живота удалена. Печень оттянута вверх; малый сальник удален; сальниковая сумка вскрыта; печеночно-желудочная связка оттянута вниз

lig. hepatophrenicum, и рассматривается как часть малого сальника. Обе пластинки венечной связки сходятся латеральными концами и образуют **правую треугольную связку, lig. triangulare dextrum** (см. рис. 75, 76, 78–80, 100), и **левую треугольную связку, lig. triangulare sinistrum** (см. рис. 75, 79, 80).

Висцеральная брюшина печени покрывает с нижней стороны желчный пузырь и соответственно краям ворот печени и краям щели венозной связки покидает печень и направляется к малой кривизне желудка и верхней части двенадцатиперстной кишки. Эта дупликация брюшины расположена во фронтальной плоскости и составляет **малый сальник, omentum minus** (см. рис. 92, 94, 98). Его левая часть (от щели венозной связки) идет к малой кривизне желудка — это **печеночно-желудочная связка, lig. hepatogastricum** (см. рис. 94, 98, 102, 103). Она имеет вид тонкой паутинообразной пластинки. Между пластинками печеночно-желудочной связки, вдоль малой кривизны желудка, проходят артерии и вены желудка, нервы и желудочно-печеночная группа лимфатических узлов. Подойдя к краю желудка, пластинки связки расходятся и покрывают переднюю и заднюю стенки этого органа. Правая часть малого сальника более плотная, идет от ворот печени к верхнему краю привратниковой части желудка и двенадцатиперстной кишке и называется **печеночно-дуоденальной связкой, lig. hepatoduodenale** (см. рис. 92–94, 98, 100). Она заключает в себе общий желчный проток, собственную печеночную артерию и ее

ветви, воротную вену печени, нервы, лимфатические сосуды и узлы (см. рис. 96). Печеночно-дуоденальная связка образует передний край сальникового отверстия. Внизу пластинки печеночно-дуоденальной связки расходятся: передняя покрывает переднюю поверхность двенадцатиперстной кишки, а задняя заворачивается на заднюю стенку живота и переходит в париетальную брюшину. При этом пластинка брюшины покрывает правую почечную вену, образуя **печеночно-почечную связку, lig. hepatorenale** (см. рис. 78, 79, 100).

Серповидная связка и малый сальник онтогенетически представляют собой переднюю брыжейку желудка.

В ряде случаев продолжением малого сальника вправо является **печеночно-ободочная связка, lig. hepatocolicum** (см. рис. 94), соединяющая желчный пузырь с двенадцатиперстной кишкой и правым изгибом ободочной кишки. Несколько кпереди от левой ножки диафрагмы, между левой долей печени и передней стенкой брюшной части пищевода, определяется дупликация брюшины — **печеночно-пищеводная связка, lig. hepatoesophageale**, чаще всего бессосудистая. Эта связка является частью малого сальника; может отсутствовать.

От левой части купола диафрагмы отходит париетальная брюшина, перебрасывающаяся сзади на кардиальную вырезку и свод желудка, образуя **желудочно-диафрагмальную связку, lig. gastrophrenicum** (см. рис. 52, 94).

Пластинки висцеральной брюшины передней и задней стенок желудка по большой кривизне его продолжают

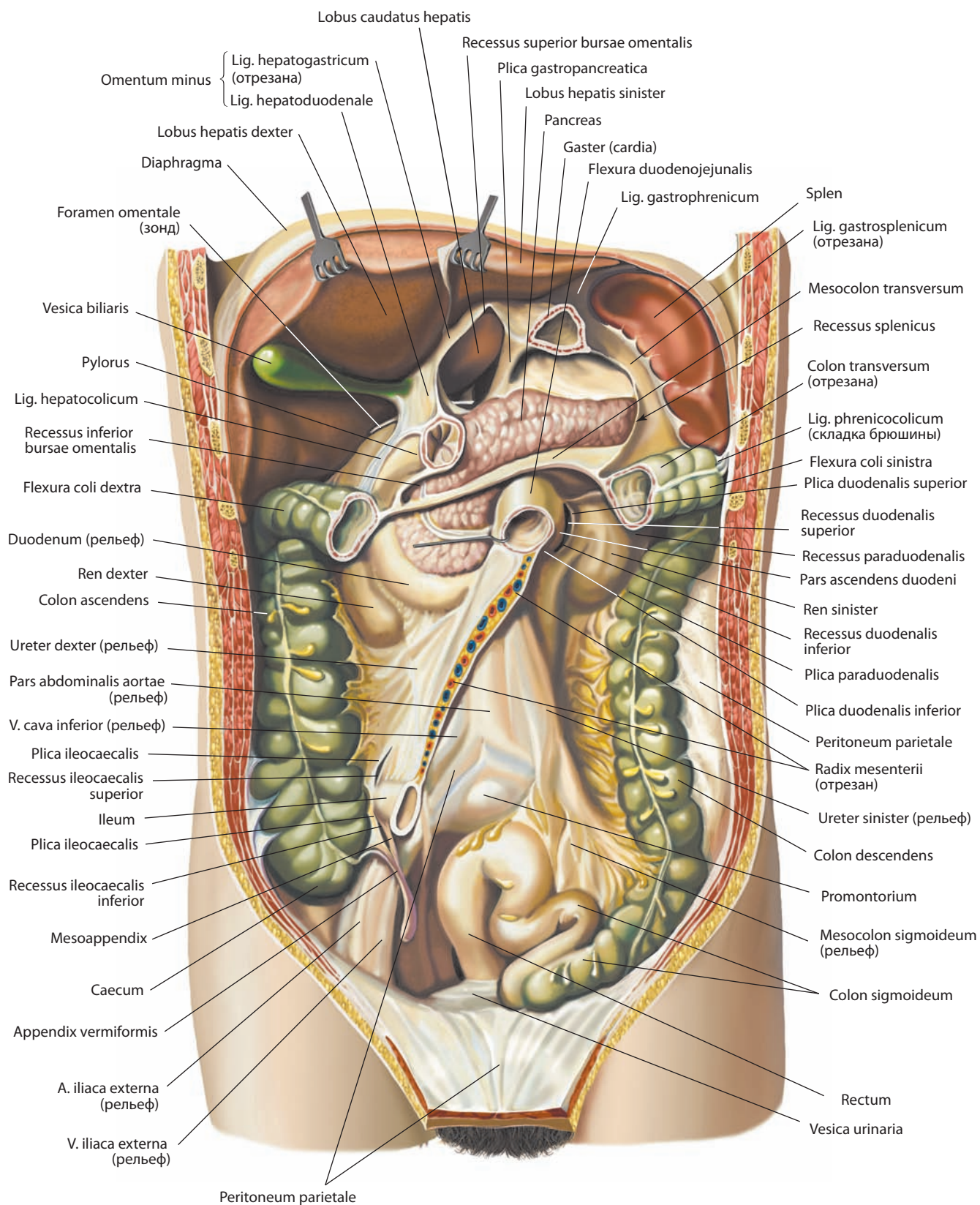


Рис. 94. Органы брюшной полости, cavitas abdominalis.

Вид спереди. Передняя стенка живота вскрыта, верхний ее отдел удален, нижний отвернут. Печень оттянута кверху; желудок, брыжеечная часть тонкой кишки и часть поперечной ободочной кишки удалены

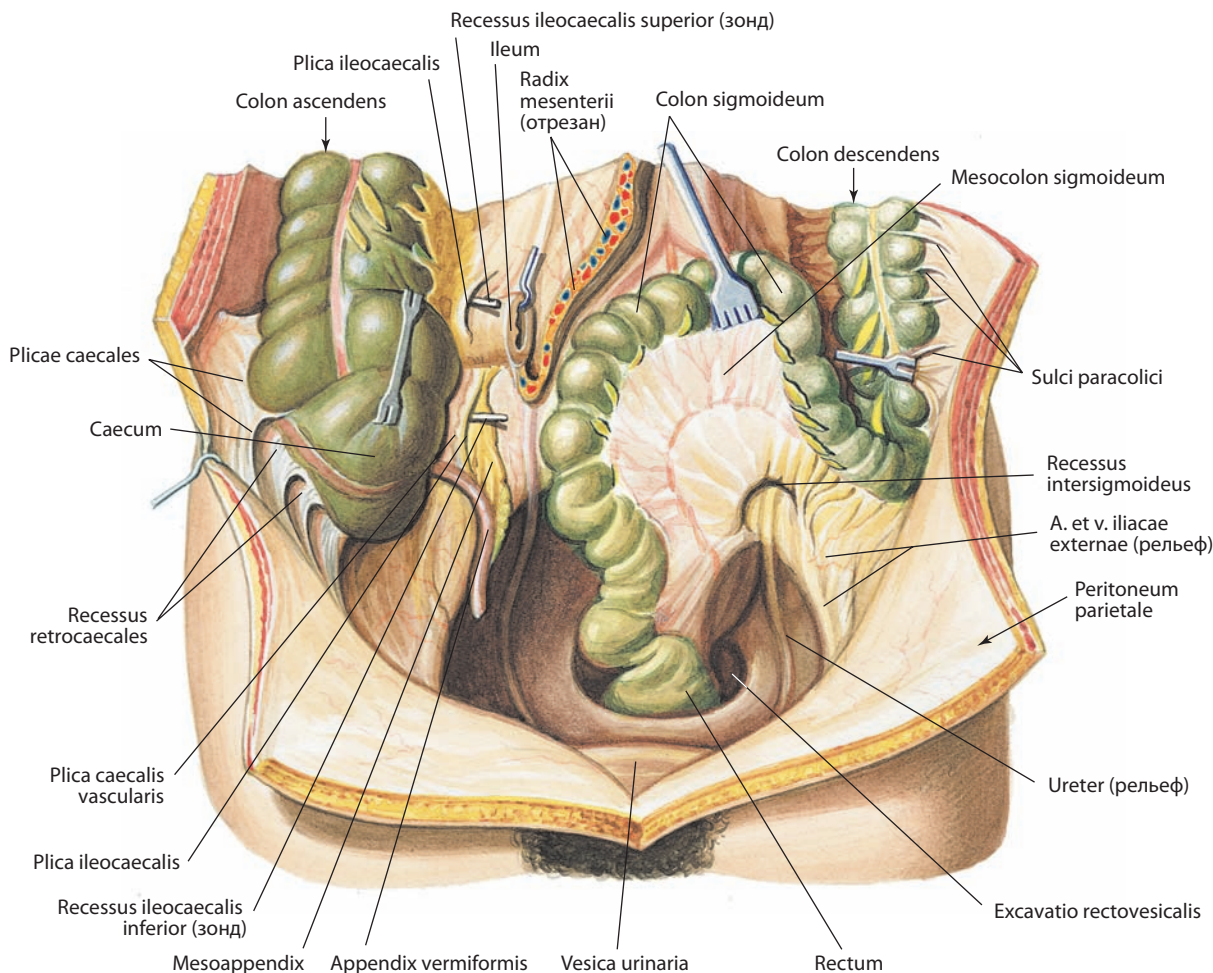


Рис. 95. Органы нижнего этажа брюшной полости, cavitas abdominalis.

Вид спереди. Передняя стенка живота вскрыта и отвернута. Слепая кишка и сигмовидная ободочная кишка оттянуты кверху

вниз в виде большого сальника. **Большой сальник, omentum majus** (см. рис. 52, 90, 92, 93, 99, 102, 103), в форме широкой пластинки («фартука») следует вниз до уровня верхней апертуры таза. Здесь две образующих его пластинки подворачиваются и возвращаются, направляясь кверху позади нисходящих двух пластинок. Эти возвратные пластинки сращены с передними пластинками. На уровне поперечной ободочной кишки все четыре пластинки большого сальника прирастают к сальниковой ленте, расположенной на передней поверхности кишки. Затем задние (возвратные) пластинки сальника отходят от передних, соединяются с **брыжейкой поперечной ободочной кишки, mesocolon transversum** (см. рис. 91, 93, 94, 100, 102, 103), и идут вместе дорсально к линии прикрепления брыжейки по задней брюшной стенке в области переднего края тела поджелудочной железы. Так между передними и задними пластинками сальника на уровне поперечной ободочной кишки образуется карман. Подойдя к переднему краю тела поджелудочной железы, две задних пластинки сальника разделяются: верхняя пластинка переходит в заднюю стенку сальниковой сумки (на поверхность поджелудочной железы и на диафрагму) в виде париетальной пластинки брюшины, нижняя — в верхнюю пластинку брыжейки поперечной ободочной кишки.

Участок большого сальника между большой кривизной желудка и поперечной ободочной кишкой называется **желудочно-ободочной связкой, lig. gastrocolicum** (см. рис. 90, 102, 103); эта связка удерживает поперечную ободочную кишку около большой кривизны желудка. Между пластинками желудочно-ободочной связки вдоль большой кривизны проходят правая и левая желудочно-сальниковые артерии и вены, залегают региональные лимфатические узлы.

Большой сальник прикрывает спереди толстую и тонкую кишку. Между сальником и передней брюшной стенкой образуется узкая щель — предсальниковое пространство. Большой сальник представляет собой растянутую заднюю брыжейку желудка. Ее продолжением влево служат **желудочно-селезеночная связка, lig. gastrosplenicum (gastrolienale)** (см. рис. 87, 94), и **диафрагмально-селезеночная связка, lig. phrenicosplenicum** (см. рис. 100), которые переходят одна в другую (см. рис. 98).

Из двух пластинок желудочно-селезеночной связки передняя переходит на селезенку, окружает ее со всех сторон и возвращается обратно к воротам органа. Задняя пластинка желудочно-селезеночной связки, дойдя до ворот селезенки, соединяется с передней пластинкой, и обе они поворачиваются к задней брюшной стенке в виде диафрагмально-

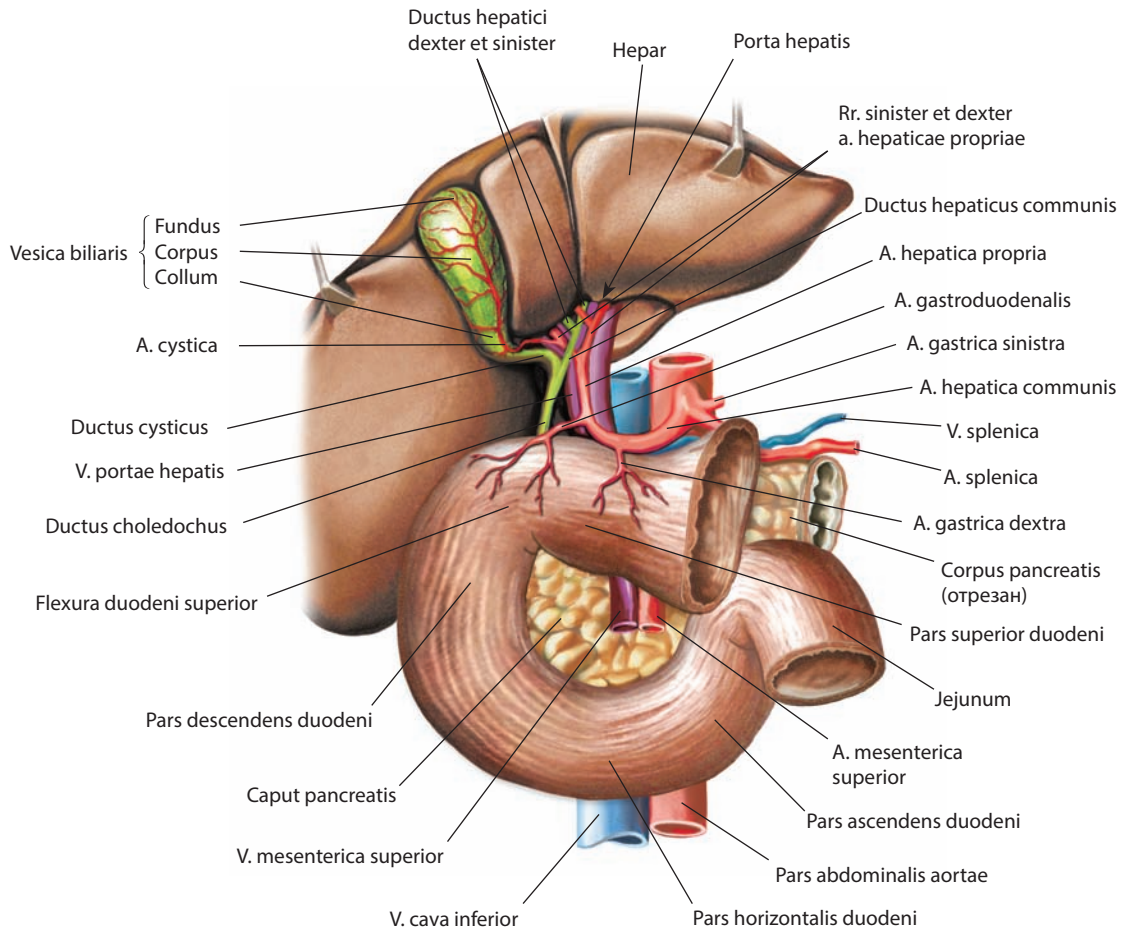


Рис. 96. Печеночно-дуоденальная связка, *lig. hepatoduodenale* (схема). Вид спереди

селезеночной связки. Книзу диафрагмально-селезеночная связка переходит в селезеночно-почечную связку, *lig. splenorenale (lienorenale)*, и селезеночно-ободочную связку, *lig. splenicocolicum*. Передняя пластинка селезеночно-почечной связки покрывает левую почку, а задняя продолжается на заднюю поверхность желудка. В толще связки расположены короткие желудочные артерии и левая желудочно-сальниковая артерия, а также хвост поджелудочной железы. Нижнезадние участки селезеночно-почечной связки описываются как **поджелудочно-селезеночная связка, *lig. pancreaticosplenicum***, и **поджелудочно-ободочная связка, *lig. pancreaticocolicum***; они составляют наиболее левые отделы большого сальника. Селезеночно-ободочная связка направляется от ворот селезенки к задней стенке ободочной кишки, к ее левому изгибу. В результате селезенка оказывается включенной сбоку в связку, соединяющую большую кривизну желудка с диафрагмой.

Брыжейка ободочной кишки, *mesocolon*, в разных отделах толстой кишки бывает неодинаковых размеров, а иногда отсутствует.

Восходящую ободочную кишку серозная оболочка покрывает с трех сторон, оставляя заднюю стенку свободной (мезоперитонеальное положение), но у места перехода слепой кишки в восходящую ободочную кишку иногда име-

ется небольшая **брыжейка восходящей ободочной кишки, *mesocolon ascendens***.

Брыжейка поперечной ободочной кишки начинается на задней брюшной стенке на уровне нисходящей части двенадцатиперстной кишки, головки и тела поджелудочной железы, левой почки; подоидя к кишке у брыжеечной ленты, две пластинки брыжейки расходятся и покрывают кишку со всех сторон, т. е. кишка располагается интраперитонеально. На всем протяжении брыжейки от корня до места прикрепления к кишке наибольшая ширина ее составляет 10–15 см и уменьшается по направлению к изгибам, где она переходит в париетальную пластинку.

Нисходящая ободочная кишка, так же как восходящая, покрыта серозной оболочкой с трех сторон (мезоперитонеальное положение), и лишь в области перехода в сигмовидную ободочную кишку иногда образуется короткая **брыжейка нисходящей ободочной кишки, *mesocolon descendens*** (см. рис. 101). Не покрыт брюшиной лишь небольшой участок задней стенки средней трети нисходящей ободочной кишки.

Брыжейка сигмовидной ободочной кишки, *mesocolon sigmoideum* (см. рис. 94, 95, 100, 186, 187, 208, 228), имеет ширину 12–14 см, которая на протяжении кишки значительно варьирует. Корень брыжейки пересекает дно подвздошной ямки косо слева и сверху вниз и направо, подвздошную и

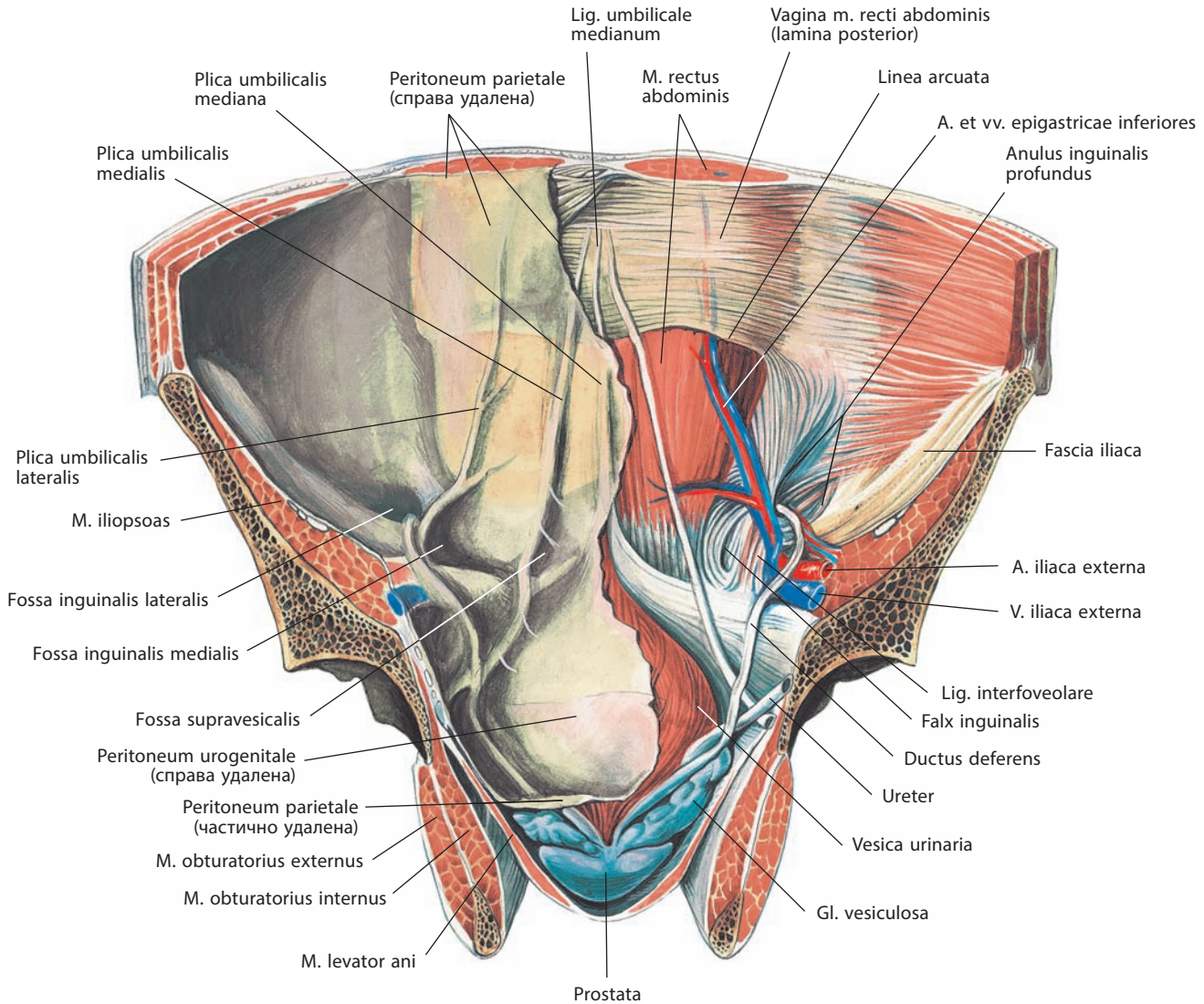


Рис. 97. Брюшина, peritoneum, на передней стенке нижнего этажа брюшной полости, cavitas abdominalis, и полости малого таза, мужчины.
Вид сзади. Задние отделы таза удалены

большую поясничную мышцы, а также расположенные по пограничной линии таза левые общие подвздошные сосуды и левый мочеточник; обогнув пограничную линию, брыжейка пересекает область левого крестцово-подвздошного сустава и переходит на переднюю поверхность верхних крестцовых позвонков. На уровне III крестцового позвонка брыжейка сигмовидной ободочной кишки переходит в очень короткую и узкую брыжейку прямой кишки. Длина корня брыжейки сильно варьирует; от нее зависят крутизна и величина петли сигмовидной ободочной кишки.

Левый изгиб ободочной кишки соединен с диафрагмой горизонтально расположенной брюшинной диафрагмально-ободочной складкой — **диафрагмально-ободочной связкой, lig. phrenicocolicum** (см. рис. 94).

Брюшинные складки, связки, брыжейки и органы создают в брюшинной полости относительно изолированные друг от друга углубления, карманы, сумки и синусы. Исходя из этого, брюшинную полость (во многом аналогично брюшной) можно разделить на верхний, средний и нижний этажи.

Верхний этаж брюшинной полости отделен от среднего горизонтально расположенной брыжейкой поперечной ободочной кишки (на уровне II поясничного позвонка). Брыжейка является нижней границей верхнего этажа, диафрагма — верхней, а боковые стенки полости живота ограничивают его по бокам.

Средний этаж брюшинной полости ограничен сверху поперечной ободочной кишкой и ее брыжейкой, по бокам — боковыми стенками полости живота, внизу — верхней апертурой таза.

Нижний этаж брюшинной полости простирается от верхней апертуры таза до **мочеполовой брюшины, peritoneum urogenitale**, покрывающей органы малого таза.

В верхнем этаже брюшинной полости различают **поддиафрагмальные углубления, recessus subphrenici**; **подпеченочные углубления, recessus subhepatici**, и **сальниковую сумку, bursa omentalis** (см. рис. 93, 98, 102, 103).

Поддиафрагмальное углубление делится серповидной связкой на правую и левую части. Правая часть поддиафрагмального углубления — это шель брюшинной полости

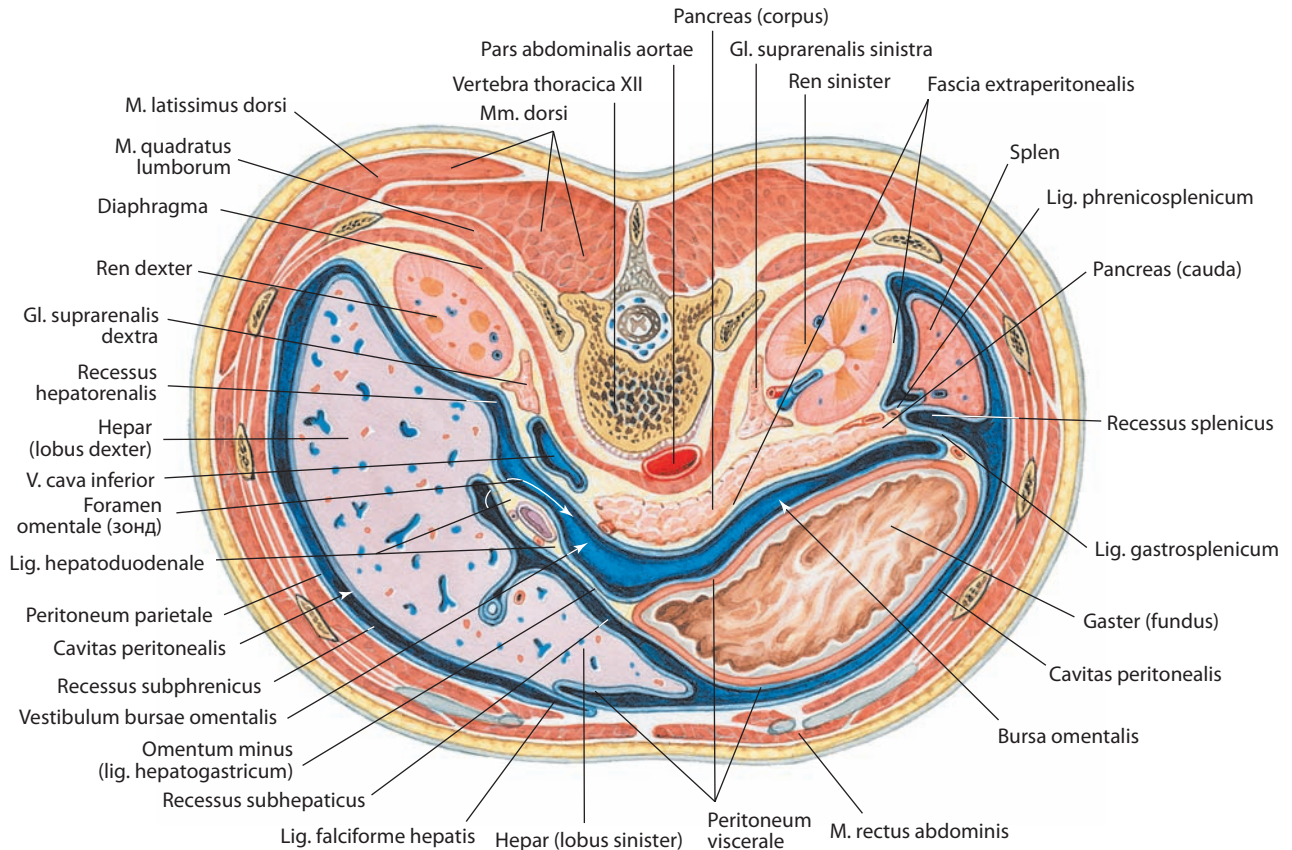


Рис. 98. Брюшная полость, cavitas abdominalis, верхний этаж.

Горизонтальный распил туловища на уровне XII грудного позвонка. Вид сверху. Брюшинная полость обозначена синим цветом

между диафрагмальной поверхностью правой доли печени и диафрагмой. Сзади оно ограничено правой частью венечной связки и правой треугольной связкой печени, слева — серповидной связкой печени. Это углубление сообщается с расположенным ниже правым подпеченочным углублением, правой околоободочнокишечной бороздой, далее с подвздошной ямкой и через нее с малым тазом. Пространство под левым куполом диафрагмы между левой долей печени (диафрагмальной поверхностью) и диафрагмой — это левое поддиафрагмальное углубление. Справа оно ограничено серповидной связкой, сзади — левой частью венечной и левой треугольной связками. Это углубление сообщается с расположенным ниже левым подпеченочным углублением.

Пространство под висцеральной поверхностью печени условно делится на два отдела — правый и левый, границей между которыми можно считать серповидную и круглую связки печени. Правое подпеченочное углубление располагается между висцеральной поверхностью правой доли печени и поперечной ободочной кишкой и ее брыжейкой. Сзади оно ограничено печеночно-почечной связкой. Латерально правое подпеченочное углубление сообщается с правой околоободочнокишечной бороздой, в глубине через сальниковое отверстие — с сальниковой сумкой. Отдел подпеченочного углубления, расположенный в глубине у заднего края печени, справа от позвоночного столба, называют **печеночно-почечным углублением, recessus hepatorenalis** (см. рис. 102).

Левое подпеченочное углубление — это щель между малым сальником и желудком с одной стороны и висце-

ральной поверхностью левой доли печени — с другой. Часть этого пространства, расположенная кнаружи и несколько кзади от большой кривизны желудка, достигает нижнего края селезенки.

Таким образом, правое поддиафрагмальное и правое подпеченочное углубления окружают правую долю печени и желчный пузырь (сюда обращена наружная поверхность двенадцатиперстной кишки). В топографической анатомии они объединяются под названием «печеночная сумка». Левое поддиафрагмальное и левое подпеченочное углубления охватывают левую долю печени. Сзади их ограничивают малый сальник и передняя стенка желудка. В топографической анатомии этот отдел называют преджелудочной сумкой.

Сальниковая сумка располагается позади желудка. Вправо она распространяется до сальникового отверстия, влево — до ворот селезенки. Передней стенкой сальниковой сумки служат малый сальник, задняя стенка желудка, желудочно-ободочная связка, а иногда и верхний отдел большого сальника, если нисходящие и восходящие пластинки большого сальника не сращены и между ними имеется щель, которая рассматривается как продолжение сальниковой сумки вниз. Задней стенкой сальниковой сумки является париетальная брюшина, покрывающая органы, расположенные на задней стенке полости живота: нижнюю полую вену, брюшную часть аорты, левый надпочечник, верхний конец левой почки, селезеночные сосуды и ниже — тело поджелудочной железы, занимающей большую часть задней стенки сальниковой сумки. Верхней

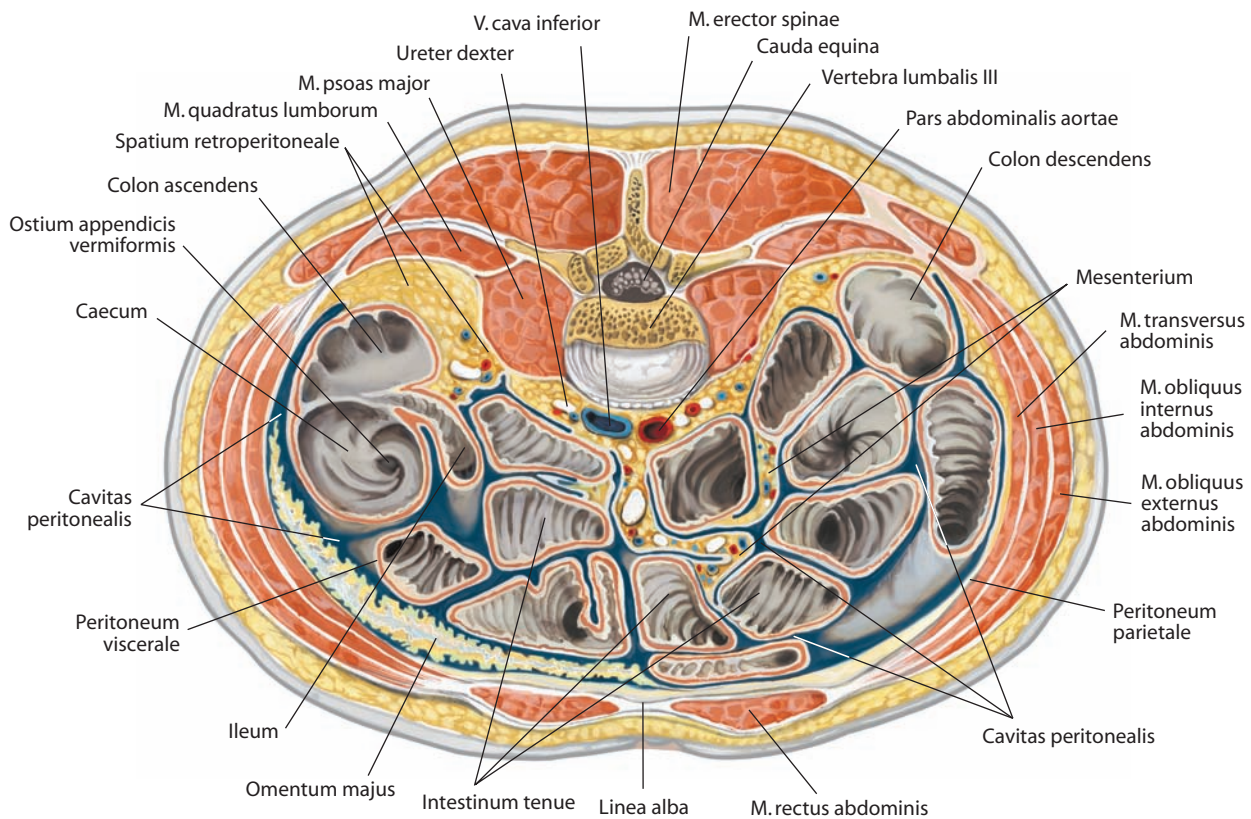


Рис. 99. Брюшная полость, cavitas abdominalis, нижний этаж.

Горизонтальный распил туловища на уровне III поясничного позвонка. Вид сверху. Брюшинная полость обозначена синим цветом

стенкой сальниковой сумки служит хвостатая доля печени, нижней — брыжейка поперечной ободочной кишки. Левая стенка — это желудочно-селезеночная и диафрагмально-селезеночная связки.

Входом в сумку является **сальниковое отверстие, foramen omentale (epiploicum)** (см. рис. 93, 94, 98, 102, 103), расположенное в правой части сумки позади печеночно-дуоденальной связки. Это отверстие пропускает 1—2 пальца. Передней стенкой его является печеночно-дуоденальная связка с пролегающими в ней сосудами и общим желчным протоком. Задней стенкой служит печеночно-почечная связка, позади которой расположены нижняя полая вена и верхний конец правой почки. Нижнюю стенку образует брюшина, переходящая с почки на двенадцатиперстную кишку, верхнюю — хвостатая доля печени. Ближайший к отверстию узкий отдел сумки называется **преддверием, vestibulum** (см. рис. 98). Этот отдел ограничен хвостатой долей печени сверху и верхней частью двенадцатиперстной кишки снизу.

Позади хвостатой доли печени, между нею и покрытой париетальной брюшиной правой ножкой диафрагмы, имеется карман — **верхнее углубление, recessus superior** (см. рис. 94, 100, 102, 103), открывающееся вниз в сторону преддверия. Книзу от преддверия, между задней стенкой желудка и желудочно-ободочной связкой спереди и покрытой париетальной брюшиной поджелудочной железой и брыжейкой поперечной ободочной кишки сзади, находится **нижнее углубление, recessus inferior** (см. рис. 94, 102, 103). Левее преддверия полость сальниковой сумки сужена **гастропанкреатиче-**

ской складкой, plica gastropancreatica (см. рис. 94), брюшины, идущей от верхнего края сальникового бугра поджелудочной железы кверху и влево, к малой кривизне желудка (в ней заключена левая желудочная артерия). Справа от нее расположена косо направленная **печеночно-панкреатическая складка, plica hepatopancreatica**. Продолжением нижнего углубления влево служит синус между желудочно-селезеночной связкой (спереди) и диафрагмально-селезеночной связкой (сзади), который называется **селезеночным углублением, recessus splenicus (lienalis)** (см. рис. 94, 98).

В среднем этаже брюшной полости, на задней стенке ее, имеются два больших брыжеечных синуса и две **околоободочнокишечные борозды, sulci paracolici** (см. рис. 95). Здесь нижняя пластинка брыжейки поперечной ободочной кишки книзу от корня переходит в пристеночную пластинку брюшины, выстилающую заднюю стенку брыжеечных синусов.

Брюшина, покрывающая заднюю стенку живота в среднем этаже, распространяясь на тонкую кишку (см. рис. 99—101), окружает ее со всех сторон (кроме двенадцатиперстной кишки) и образует **брыжейку тонкой кишки, mesenterium** (см. рис. 60—62, 99, 101). **Корень брыжейки тонкой кишки, radix mesenterii** (см. рис. 87, 95, 100, 102, 103, 208), идет косо сверху вниз от уровня II поясничного позвонка слева до крестцово-подвздошного сустава справа (место впадения подвздошной кишки в слепую). Длина корня составляет 16—18 см, ширина брыжейки 15—17 см, однако последняя в наиболее отдаленных от задней стенки

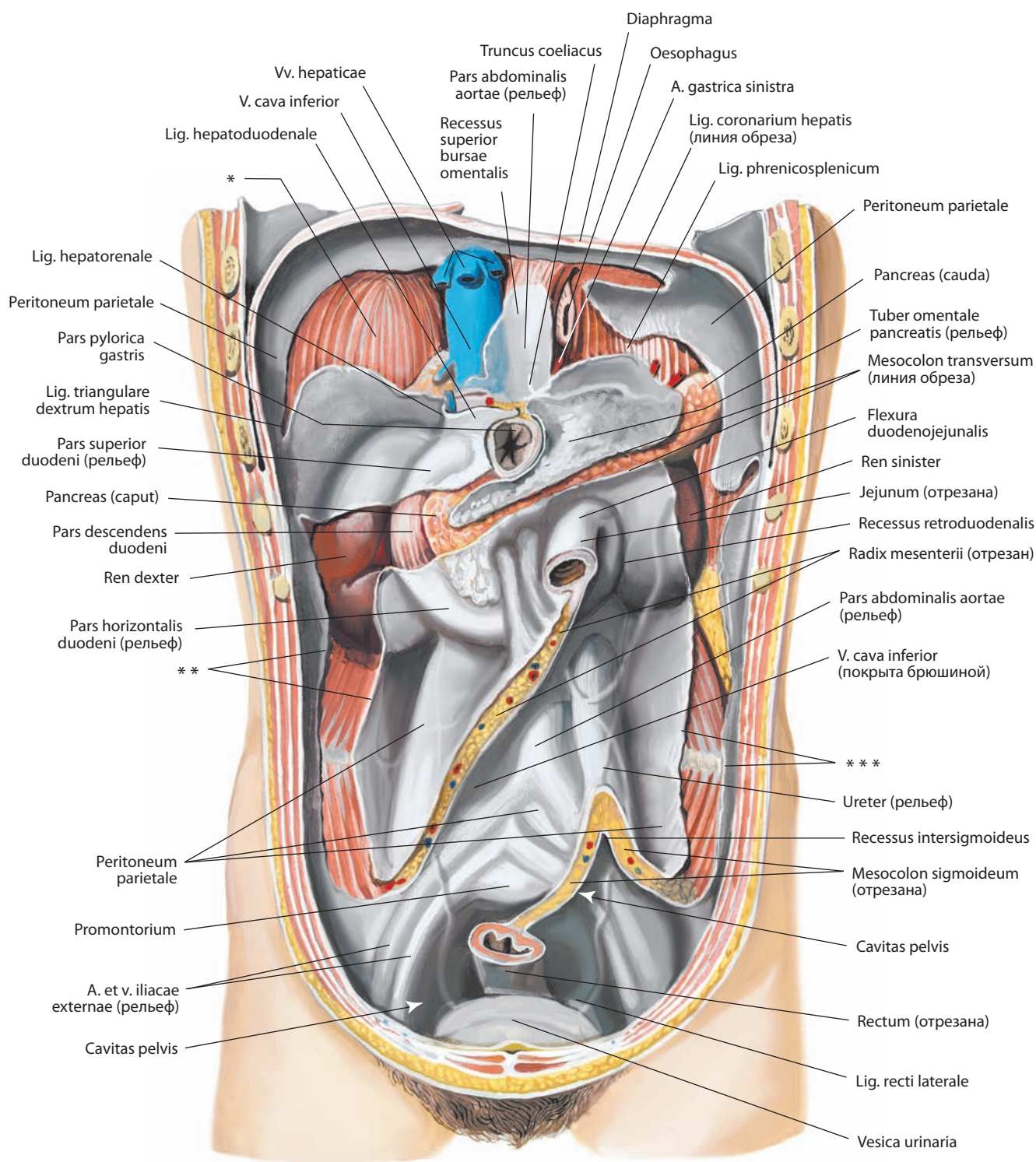


Рис. 100. Брюшина, peritoneum, на задней стенке брюшной полости, cavitas abdominalis.

Вид спереди. Передняя стенка живота удалена. Брюшина обозначена серым цветом

* Место прилегания печени.

** Место перехода висцеральной брюшины в париетальную (место прикрепления восходящей ободочной кишки).

*** Место перехода висцеральной брюшины в париетальную (место прикрепления нисходящей ободочной кишки).

живота участках тонкой кишки увеличивается. По своему ходу корень брыжейки пересекает сверху восходящую часть двенадцатиперстной кишки, далее брюшную часть аорты на уровне IV поясничного позвонка, нижнюю полую вену и правый мочеточник. Вдоль корня брыжейки тонкой кишки идут, следуя сверху слева вниз и направо, верхние брыжеечные сосуды, отдающие между пластинками брыжейки ветви к стенке кишки. Кроме того, между пластинками брыжейки проходят лимфатические сосуды, нервы и располагаются региональные лимфатические узлы. Все это в значительной степени обуславливает то, что дупликатурная пластинка брыжейки тонкой кишки становится плотной, утолщенной.

Брыжейкой тонкой кишки брюшинная полость среднего этажа разделена на два участка: правый и левый брыжеечные синусы.

Правый брыжеечный синус, sinus mesentericus dexter, ограничен сверху брыжейкой поперечной ободочной кишки, справа — восходящей ободочной кишкой, слева и снизу — брыжейкой тонкой кишки. Таким образом, правый брыжеечный синус имеет форму треугольника и замкнут со всех сторон. Через выстилающую его париетальную брюшину контурируется и просвечивает сверху под брыжейкой ободочной кишки нижний конец правой почки (левее); к ней примыкает нижняя часть двенадцатиперстной кишки и окруженная ею нижняя часть головки поджелудочной железы. Ниже в правом синусе видны правый мочеточник и подвздошно-ободочная артерия с одноименной веной.

Внизу, в месте впадения подвздошной кишки в слепую, образуется **илеоцекальная складка, plica ileocaecalis** (см. рис. 94, 95). Она расположена между медиальной стенкой слепой кишки, передней стенкой подвздошной кишки и париетальной брюшиной и соединяет медиальную стенку слепой кишки сверху с нижней стенкой подвздошной, а внизу с начальным участком червеобразного отростка. Впереди илеоцекального угла имеется складка брюшины — **сосудистая слепокишечная складка, plica caecalis vascularis** (см. рис. 68, 95), в толще которой пролегает передняя слепокишечная артерия. Складка начинается от передней поверхности брыжейки тонкой кишки и подходит к передней поверхности слепой кишки. Между верхним краем червеобразного отростка, подвздошной кишкой и стенкой медиального участка дна слепой кишки расположена **брыжейка червеобразного отростка (аппендикса), mesoappendix** (см. рис. 67, 68, 94, 95). В брыжейке проходят питающие сосуды и залегают региональные лимфатические узлы и нервы. Между латеральным краем дна слепой кишки и париетальной брюшиной подвздошной ямки имеются **слепокишечные складки, plicae caecales** (см. рис. 95).

Под илеоцекальной складкой залегают расположенные над и под подвздошной кишкой карманы: **верхнее илеоцекальное углубление, recessus ileocaecalis superior**, и **нижнее илеоцекальное углубление, recessus ileocaecalis inferior** (см. рис. 94, 95). Иногда под дном слепой кишки имеются **позадислепокишечные углубления, recessus retrocaecales** (см. рис. 95).

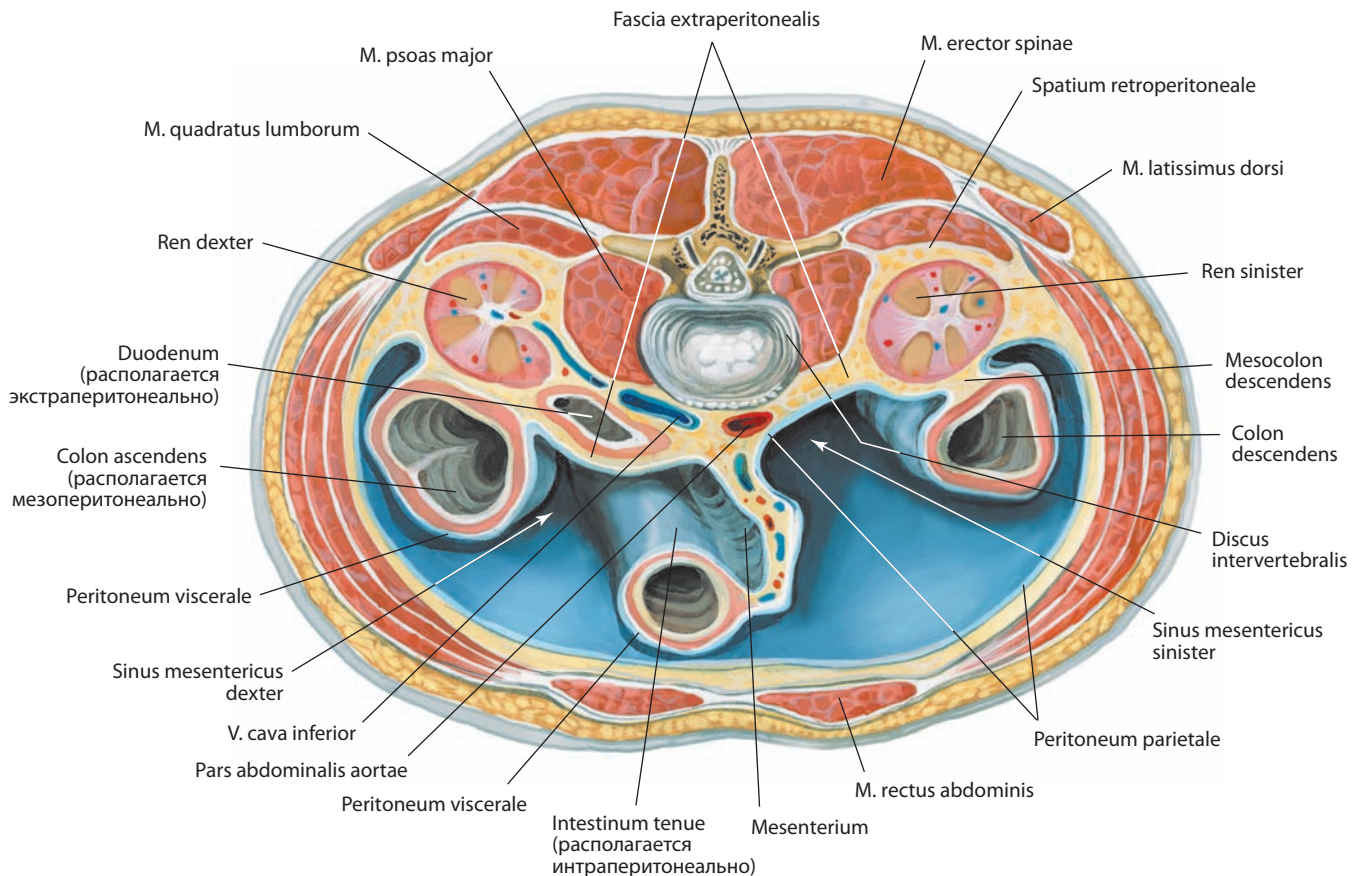


Рис. 101. Брюшная полость, cavitas abdominalis, верхний этаж.

Горизонтальный распил туловища между телами II и III поясничных позвонков. Вид сверху. Брюшинная полость обозначена синим цветом

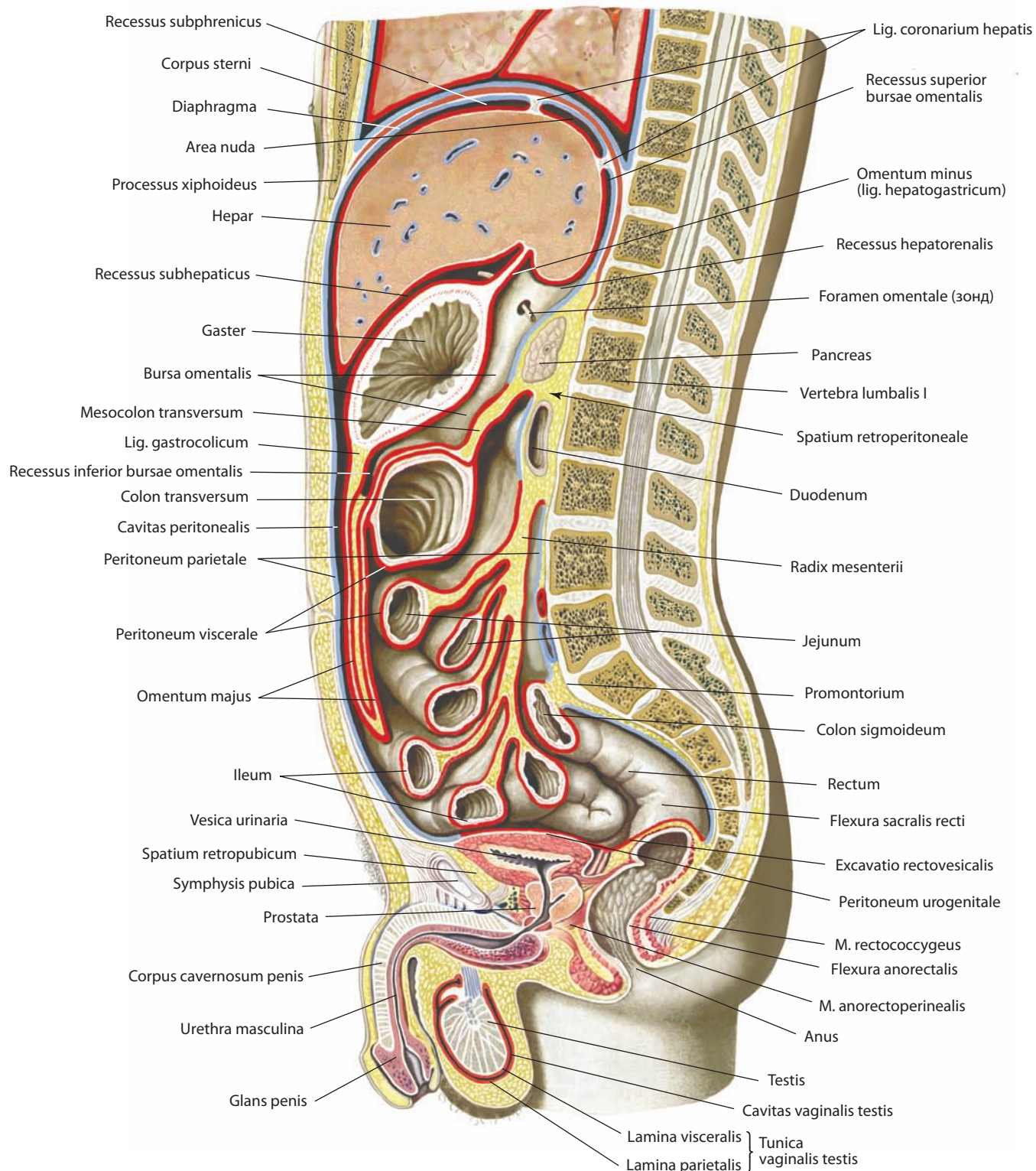


Рис. 102. Брюшина, peritoneum, мужчины (полусхематично).
Срединный распил брюшной и тазовой полостей. Вид слева

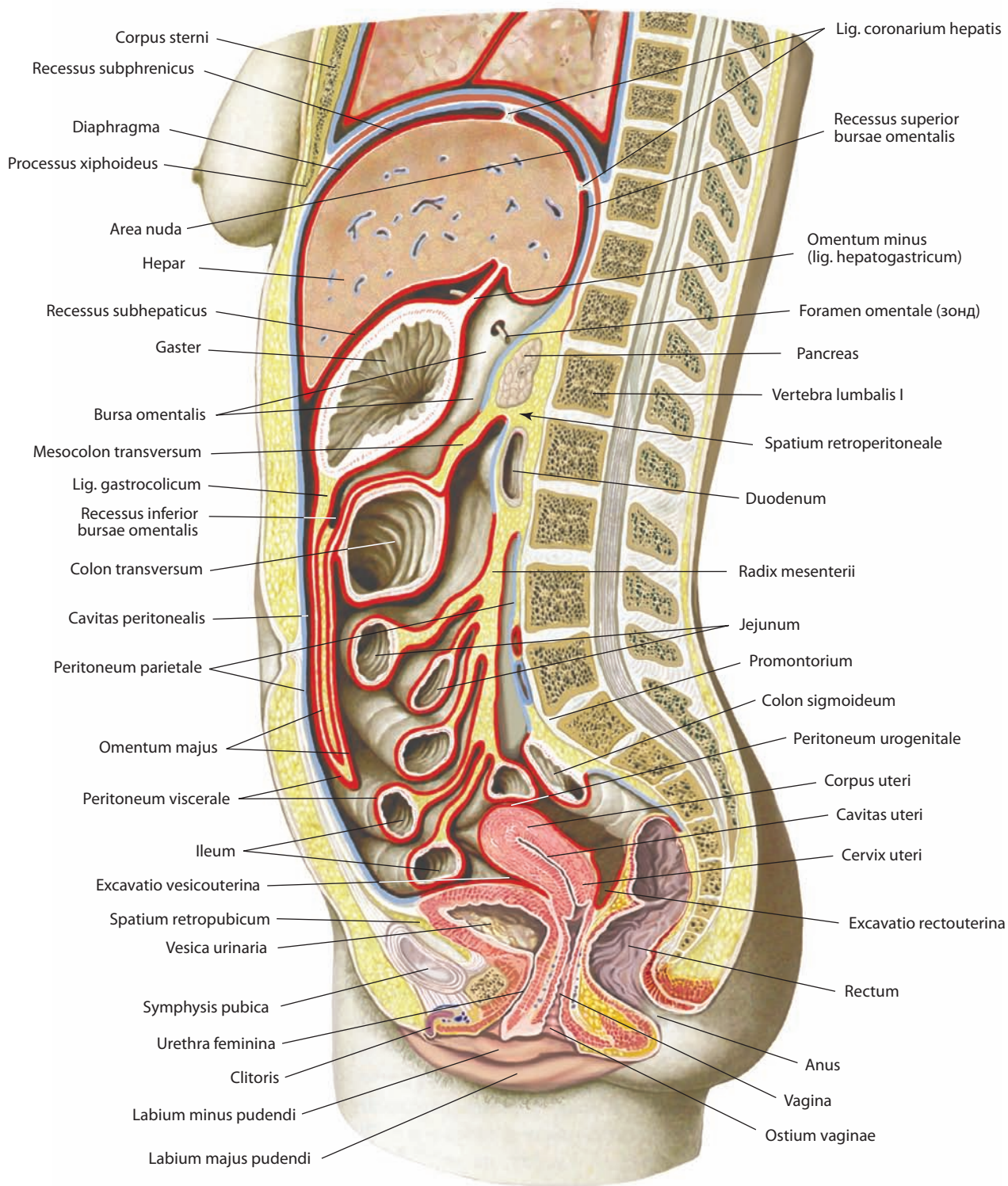


Рис. 103. Брюшина, peritoneum, женщины (полусхематично).
Срединный распил брюшной и тазовой полостей. Вид слева

Справа от восходящей ободочной кишки находится правая околоободочнокишечная борозда. Она ограничена снаружи париетальной брюшиной боковой стенки живота, слева — восходящей ободочной кишкой; внизу соединяется с подвздошной ямкой и брюшинной полостью малого таза. Вверху борозда сообщается с правыми подпеченочным и поддиафрагмальным углублениями. По ходу борозды париетальная брюшина образует поперечно расположенные складки, соединяющие вверху правый изгиб ободочной кишки с боковой стенкой живота и правой диафрагмально-ободочной связкой, обычно слабо выраженной, иногда отсутствующей.

Левый брыжеечный синус, sinus mesentericus sinister, ограничен сверху брыжейкой поперечной ободочной кишки, слева — нисходящей ободочной кишкой, справа — брыжейкой тонкой кишки. Книзу левый брыжеечный синус сообщается с брюшинной полостью малого таза. Синус имеет неправильную четырехугольную форму и книзу открыт. Через париетальную брюшину левого брыжеечного синуса просвечивают и контурируются вверху нижняя половина левой почки, ниже и медиально впереди позвоночника — брюшная часть аорты и правее — нижняя полая вена и начальные отрезки общих подвздошных сосудов. Левее позвоночника видны левая яичковая (яичниковая) артерия, левый мочеточник и ветви нижних брыжеечных артерии и вены. В верхнем медиальном углу, вокруг начала тощей кишки, париетальная брюшина образует складку, окаймляющую кишку сверху и слева, — это **верхняя дуоденальная складка (дуоденально-еюнальная складка), plica duodenalis superior (plica duodenojejunalis)**, являющаяся границей **верхнего дуоденального углубления, recessus duodenalis superior** (см. рис. 94). Слево от нее на уровне восходящей части двенадцатиперстной кишки располагается **парадуоденальная складка, plica paraduodenalis**, представляющая собой полулунную складку брюшины, покрывающую левую ободочную артерию. Эта складка ограничивает спереди встречающееся у некоторых людей **парадуоденальное углубление, recessus paraduodenalis**, заднюю стенку которого составляет париетальная брюшина, а слева и снизу пролегает **нижняя дуоденальная складка (дуоденально-брыжеечная складка), plica duodenalis inferior (plica duodenomesocolica)**. Последняя представляет собой треугольной формы складку париетальной брюшины, распространяющуюся на восходящую часть двенадцатиперстной кишки и ограничивающую **нижнее дуоденальное углубление, recessus duodenalis inferior**.

Слева от корня брыжейки тонкой кишки, позади восходящей части двенадцатиперстной кишки, располагается ямка брюшины — **ретродуоденальное углубление, recessus retroduodenalis** (см. рис. 100), глубина которого может варьировать. Слева от нисходящей ободочной кишки пролегает левая околоободочнокишечная борозда; она ограничена слева (латерально) париетальной брюшиной, выстилающей боковую стенку живота. Книзу борозда переходит в подвздошную ямку и далее — в полость малого таза. Вверху, на уровне левого изгиба ободочной кишки, борозду пересекает хорошо выраженная диафрагмально-ободочная связка брюшины.

Снизу между изгибами брыжейки сигмовидной ободочной кишки имеется брюшинное **межсигмовидное углубление, recessus intersigmoideus** (см. рис. 95, 100).

Топография брюшины в полости малого таза (мужского и женского) — см. «Половые системы».

РАЗВИТИЕ И ВОЗРАСТНЫЕ ОСОБЕННОСТИ ПИЩЕВАРИТЕЛЬНОЙ СИСТЕМЫ

Пищеварительная система плода и новорожденного существенно отличается от таковой у взрослых (рис. 104–106).

Полость рта развивается из ротовой бухты, покрытой эктодермой, которая постепенно углубляется и достигает головного конца передней кишки, здесь происходит соединение обоих зародышевых листков — эктодермы и энтодермы. Сверху ротовая бухта ограничена лобным бугром, образующимся в результате активного роста головного мозга, с боковых поверхностей и снизу — жаберными дугами. Впоследствии из этих зачатков формируются кости лица и органы полости рта.

У новорожденного полость рта развита очень слабо. В дальнейшем, с развитием челюстей, прорезыванием зубов и увеличением неба, полость рта постепенно увеличивается в размерах, формируются преддверие рта и собственно полость рта. В преддверии рта слизистая оболочка образует ряд складок: уздечки губ и щечные тяжи, а на твердом небе — поперечные складки. У новорожденного и ребенка до 2–3 лет в задних отделах твердого неба имеются образования из эпителиальной ткани — тяжи, залегающие по обеим сторонам от срединной линии неба. Само твердое небо у новорожденного и в первые месяцы у детей грудного возраста значительно уплощено, а сводчатость его выражена намного слабее, чем у взрослых.

Всю полость рта до отделения преддверия заполняет язык, который у новорожденного и в первые месяцы жизни весьма широк и сильно уплощен (см. рис. 107). Он складывается из нескольких так называемых языковых бугорков — зачатков, лежащих на дне первичной ротовой полости: одного непарного бугорка, расположенного по срединной линии, и пары латеральных бугорков. Парные бугорки развиваются в тело (спинку и верхушку) языка, находящееся впереди слепого отверстия, а непарный бугорок оформляется в корень языка, залегающий кзади от слепого отверстия. Все перечисленные зачатки языка быстро срастаются, оставляя след — границу между корнем и телом языка в виде пограничной борозды, впереди и вдоль которой залегают желобовидные сосочки. Из эпителиального слоя языка образуются сосочки языка: вначале появляются желобовидные, листовидные, а затем грибовидные и нитевидные. Мышцы языка развиваются из миотомов затылочной области и врастают в толщу корня языка.

С развитием альвеолярного отростка верхней челюсти и альвеолярной части нижней челюсти и заложенных в них зубов, вначале молочных, а затем постоянных, полость рта делится на собственно полость рта и преддверие рта.

З а к л а д к а з у б о в происходит на 2-м месяце внутриутробной жизни, при этом эмаль зуба образуется за счет эктобласта, а дентин, цемент и пульпа — за счет мезобласта. В первую очередь появляется зубная пластинка. Она врастает в подлежащую мезенхиму, дающую начало десневому валукам. Затем на зубных пластинках образуются выпячивания вследствие разрастания эпителия — так формируются эмалевые органы молочных зубов. На 10-й неделе в них врастает мезенхима, из которой развиваются **зубные сосочки, papillae dentis**. Впоследствии они частично обособляются от зубной пластинки, сохраняя с ней связь в виде эпителиального тяжа. Кроме того, в этот же период вокруг эмалевого органа уплотняется окружающая мезенхима и образуется зубной мешочек, сливающийся с зубным сосочком. Все эти преобразования наблюдаются на I стадии

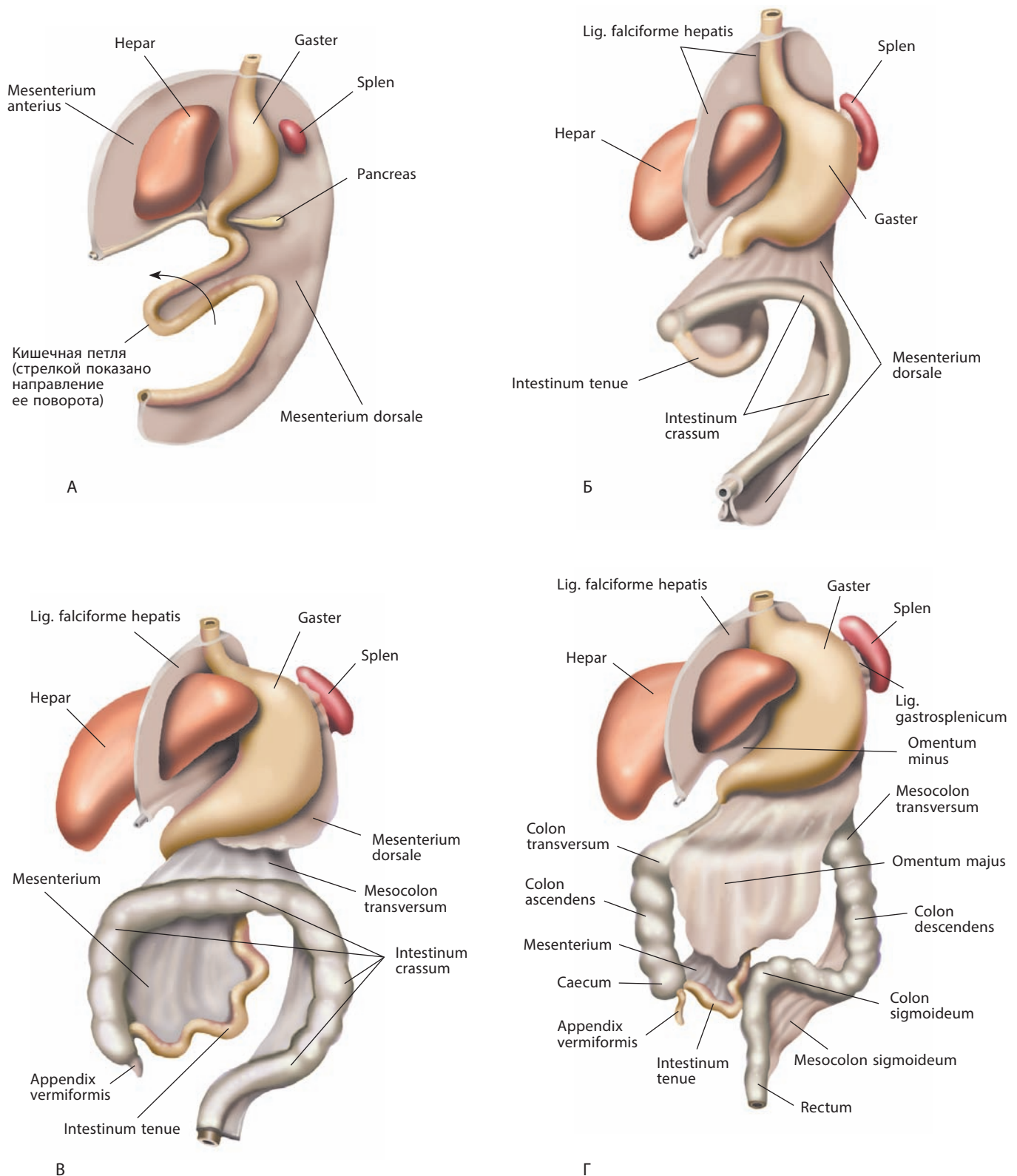


Рис. 104. Развитие брюшины и органов брюшной полости (схема):
 А — 4-я неделя эмбрионального развития; Б — 5-я неделя эмбрионального развития;
 B — конец 3-го месяца эмбрионального развития; Г — новорожденный.
 Вид спереди и слева

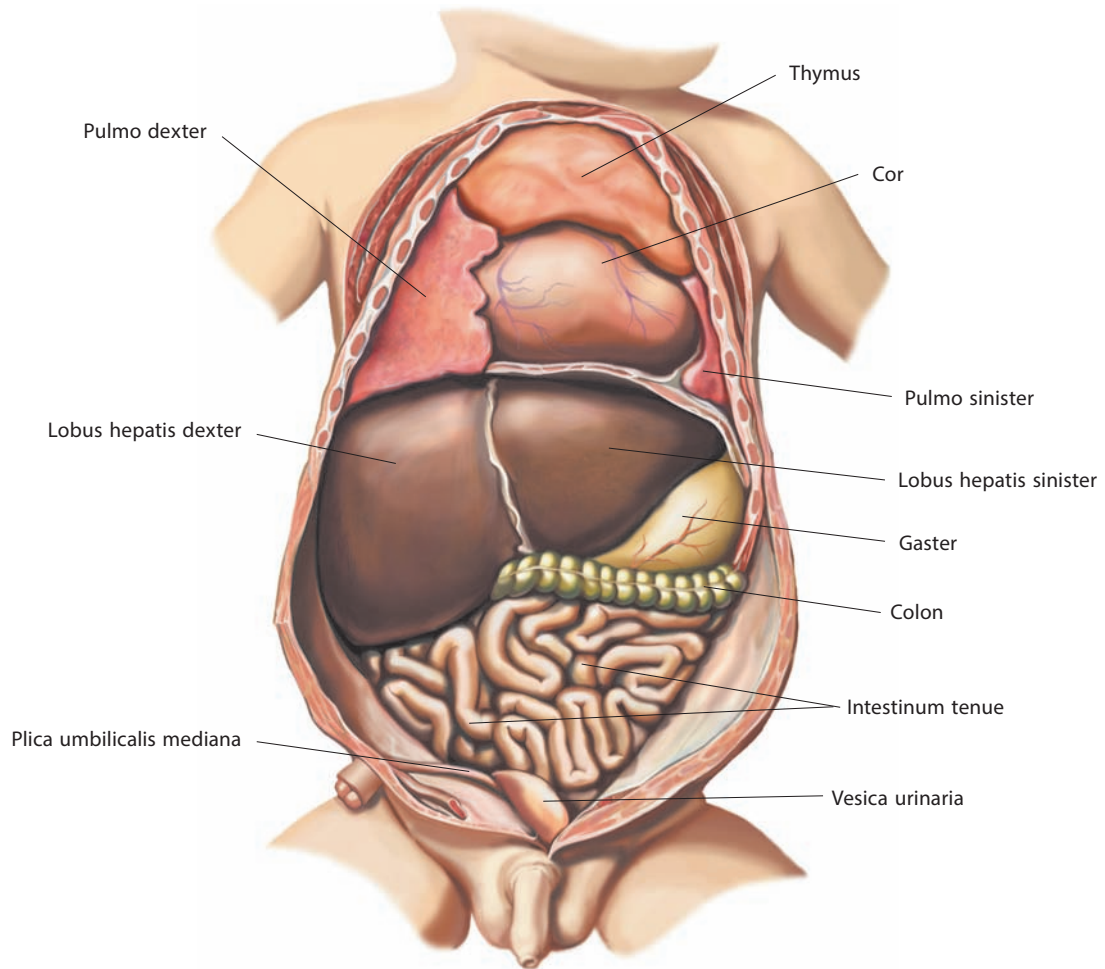


Рис. 105. Органы грудной и брюшной полостей новорожденного.
Вид спереди. Передняя стенка живота вскрыта, верхний его отдел удален, нижний отвернут

развития. На II стадии происходят дальнейшие изменения зачатков зубов: они обособляются от зубной пластинки, теряющей связь с эпителием полости рта. В III стадии, на 4-м месяце эмбрионального развития, образуются дентин, эмаль и пульпа зубов. Коронка формируется до рождения, а развитие корней молочных зубов заканчивается после их прорезывания.

Прорезывание молочных зубов происходит в следующие сроки: центральные резцы — от 6-го до 8-го месяца, боковые резцы — от 8-го до 12-го, первые большие коренные зубы — от 12-го до 16-го, клыки — от 16-го до 20-го, вторые большие коренные зубы — от 20-го до 30-го месяца; зубы нижней челюсти появляются несколько раньше, чем соответствующие верхней челюсти.

Слюнные железы являются производным эпителия полости рта и у новорожденного мало чем отличаются от таковых у взрослого человека, кроме того, что крупные слюнные железы: околоушные, подъязычные и поднижнечелюстные — имеют хорошо выраженное дольчатое строение.

Глотка — это производное начального отрезка первичной кишки; этот участок желудочно-кишечной трубки отделяется щечно-глоточной мембраной от ротовой полости в конце 4-й недели. Пролiferация и конденсация кле-

ток эмбриональной мезодермы приводит к формированию жаберных дуг, разделенных жаберными мешками (внутренняя поверхность) и жаберными бороздами (снаружи). У новорожденного, так же как и у взрослого, глотка делится на три части: верхнюю — носовую, среднюю — ротовую и нижнюю — гортанную. Носовая часть глотки (носоглотка) в раннем детском возрасте не имеет высокоизогнутого свода, он более уплощен; хоаны, посредством которых полость носа сообщается с носоглоткой, очень узкие. Отверстие слуховой трубы у новорожденного и в раннем грудном возрасте располагается на уровне твердого неба, в то время как у взрослого — на уровне заднего конца нижней носовой раковины. Это объясняется развитием верхней челюсти и опусканием дна полости носа.

У новорожденного место перехода глотки в пищевод соответствует уровню IV–V шейного позвонка, у взрослого — VI шейного позвонка. Глоточная миндалина развита слабо, вариабельна по форме и часто быстро увеличивается в размерах.

Пищевод появляется как самостоятельный орган на 31–34-й день внутриутробного развития. Его длина прогрессирует быстрее, чем рост самого эмбриона. Верхняя часть пищевода окружена висцерально-плевральной мезенхимой, расположенной кзади от развивающейся трахеи;

дистальнее пищевод располагается между легкими и брюшинно-перикардиальным каналом кзади от развивающегося перикарда. В этот же период к пищеводу начинают прилегать примитивные передняя и задняя мезогастральные связки (в последующем развиваются в связку брюшины), поэтому пищевод имеет крайне ограниченный участок соприкосновения с полостью целома. На 10-й неделе внутриутробного периода слизистая оболочка покрывается однослойным эпителием, который полностью замещается многослойным плоским эпителием к концу 5-го месяца. Круговой мышечный слой появляется в сроках 33—36 дней, продольный слой — в сроках 49—52 дня внутриутробного развития. Интрамуральные нервные сплетения развиваются с 9—10-й по 13—14-ю неделю внутриутробного периода.

У новорожденного длина пищевода от нижнего края перстневидного хряща до уровня IX—X грудного позвонка составляет 7—10 см. Пищевод новорожденного имеет те же сужения, что и пищевод взрослого.

Желудок (рис. 108) развивается из передней кишки. В конце 4-й — начале 5-й недели желудок имеет вид расширения грибовидной формы, расположенного краниальнее соединения средней кишки и желточного мешка. К концу 5-й недели примитивный желудок сужается и превращается в желточный кишечный проток, который отделяется от полости желточного мешка. В это время желудок занимает срединную позицию и отделен от перикарда поперечной перегородкой, которая продолжается краниально до соматической плевры. Позади желудка пролегает аорта, а по бокам от нее — плевро-перитонеальные каналы. Здесь же формируется короткая брыжейка — так называемый дорсальный мезогастрий, из которого впоследствии развивается брыжейка тонкой кишки.

Желудочные изгибы можно определить на 33—37-й дни внутриутробного периода, когда размер эмбриона достигает 10—11 мм. Более активно рост желудка происходит по заднему краю, с появлением дна его выпуклость становится более выраженной. В связи с неодинаковым ростом канал привратника разворачивается кпереди и малая кривизна выявляется совершенно отчетливо. В это время желудок смещается влево относительно срединной плоскости и поворачивается вправо так, что его изначально правая поверхность становится задней, а левая — передней. Таким образом, в действительности желудок совершает два поворота: первый поворот на 90° по часовой стрелке вокруг краниально-каудальной (вертикальной) оси и второй поворот на 90° по часовой стрелке вокруг переднезадней (сагиттальной) оси.

Слизистая оболочка и подслизистая основа тела желудка развиваются в конце 8-й — начале 9-й недели, а в привратниковом и кардиальном отделах — в конце 10-й недели. Секрета соляной кислоты практически не определяется до 32 недель внутриутробного развития. Развитие клеточных компонентов и их функциональная

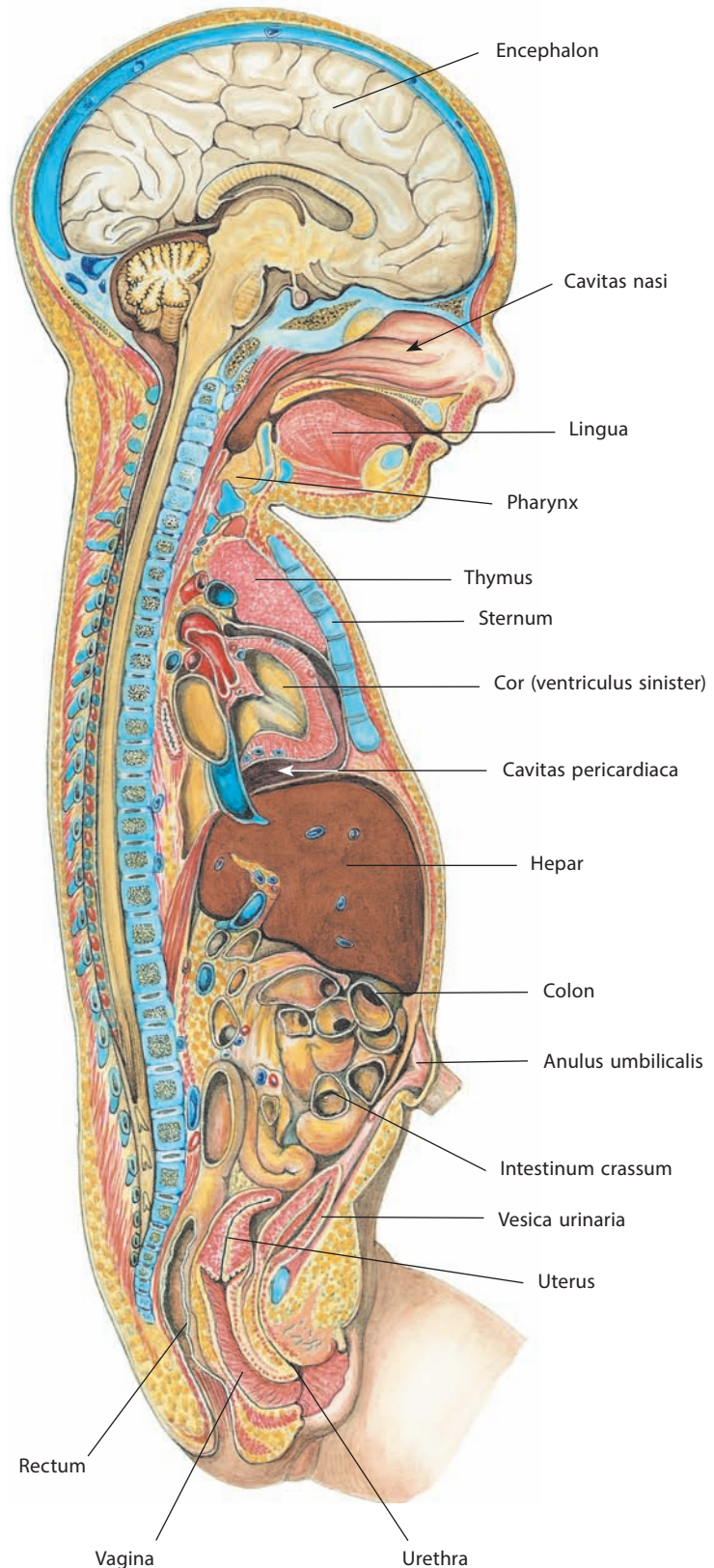


Рис. 106. Внутренности новорожденной (полусхематично). Срединный разрез головы, грудной, брюшной и тазовой полостей. Вид справа

активность начинаются в различное время (см. руководства по эмбриологии). Наружный мышечный слой желудка развивается на 8–9-й неделе внутриутробного периода, а продольный мышечный слой — с середины 10-й недели.

Эмбриональные характеристики желудка сохраняются до момента первого вдоха, после чего его размеры быстро увеличиваются, поскольку в связи с открытием легочной вентиляции в желудок попадает большое количество жидкости и воздуха. У новорожденных передняя поверхность желудка обычно прикрыта левой долей печени, которая может достигать селезенки. Только небольшая часть большой кривизны может быть визуализирована при вскрытии брюшной полости. Объем желудка составляет 30–40 мл при рождении, 75–80 мл в конце 2-й недели и около 100 мл к концу 4-й недели. У новорожденных кардиальная часть желудка расположена на уровне VIII–IX грудного позвонка, привратник — на уровне X–XI грудного позвонка.

К и ш е ч н и к от привратниковой части желудка до клоаки развивается в конце 1-го месяца внутриутробной жизни из первичной кишечной трубки. Первичная кишка образует петлю, переднее колено которой дифференцируется в две-

надцатиперстную, тощую и большую часть подвздошной кишки. Из заднего колена формируются конечный участок подвздошной кишки, слепая кишка с червеобразным отростком и вся толстая кишка до заднего прохода.

Д в е н а д ц а т и п е р с т н а я к и ш к а новорожденного (см. рис. 109) имеет отличительные особенности. Она чаще всего кольцевидная, без выраженных границ между частями. К 2–3 годам подобная форма наблюдается значительно реже и по конфигурации кишка приближается к таковой у взрослого. У новорожденного начало кишки и ее конец (двенадцатиперстно-тощекишечный изгиб) лежат почти на одном уровне, при этом верхняя часть кишки располагается выше, чем у взрослого. С возрастом, начиная с 5–6-го месяца жизни, эта часть кишки опускается до уровня XII грудного позвонка; опускание продолжается до тела I поясничного позвонка.

Интенсивный рост первичной кишечной трубки обуславливает образование множества кишечных петель, положение которых в брюшной полости может быть вертикальным или горизонтальным в зависимости от расположения корня брыжейки — горизонтального или вертикального. Корень брыжейки у новорожденного расположен довольно высоко: начало — на уровне I поясничного позвонка, конец — на уровне IV. В дальнейшем происходит постепенное опускание кишечника. В период от 1 года до 3 лет и от 10 до 15 лет наблюдается наиболее быстрый рост кишечного тракта. Относительная длина его с возрастом уменьшается. Так, у новорожденного длина кишечника превосходит длину тела в 6–7 раз, а у взрослого — в 3–4,5 раза.

Слепая кишка с червеобразным отростком у новорожденного представляет собой небольшое, напоминающее воронку выпячивание, расположенное почти под печенью (рис. 110). Такое высокое положение в начале 2-го месяца жизни сменяется на более низкое — до уровня подвздошного гребня. В дальнейшем, как правило, к 12–14 годам, слепая кишка опускается в полость таза. Положение червеобразного отростка варьирует. Устье отростка у новорожденного не имеет складки и широко зияет; складка начинает формироваться в конце 1-го года жизни. Во внутриутробном периоде восходящая ободочная кишка длиннее нисходящей, в то время как у новорожденного она короче и только к 4 годам становится равной нисходящей, а к 7 годам — такой же, как у взрослого.

Восходящая ободочная кишка у новорожденных расположена под печенью, с возрастом удлиняется, постепенно опускается и к 13–15 годам достигает подвздошной ямки. Несколько увеличенное число изгибов особенно отличает восходящую часть кишки. Поперечная ободочная кишка у новорожденного помещается в надчревной области, так как ее брыжейка еще короткая; к полутора годам брыжейка удлиняется почти в 3 раза и кишка опускается, а у взрослых даже образует прогиб вниз. Сигмовидная ободочная кишка у детей имеет длинную брыжейку, в результате чего кишка вверх достигает уровня брыжейки поперечной ободочной кишки или доходит вправо до восходящей ободочной кишки. У новорожденных по всей ободочной кишке определяется большое число складок, кишечных желез, но слабее развиты мышечные ленты и гаустры. В старческом

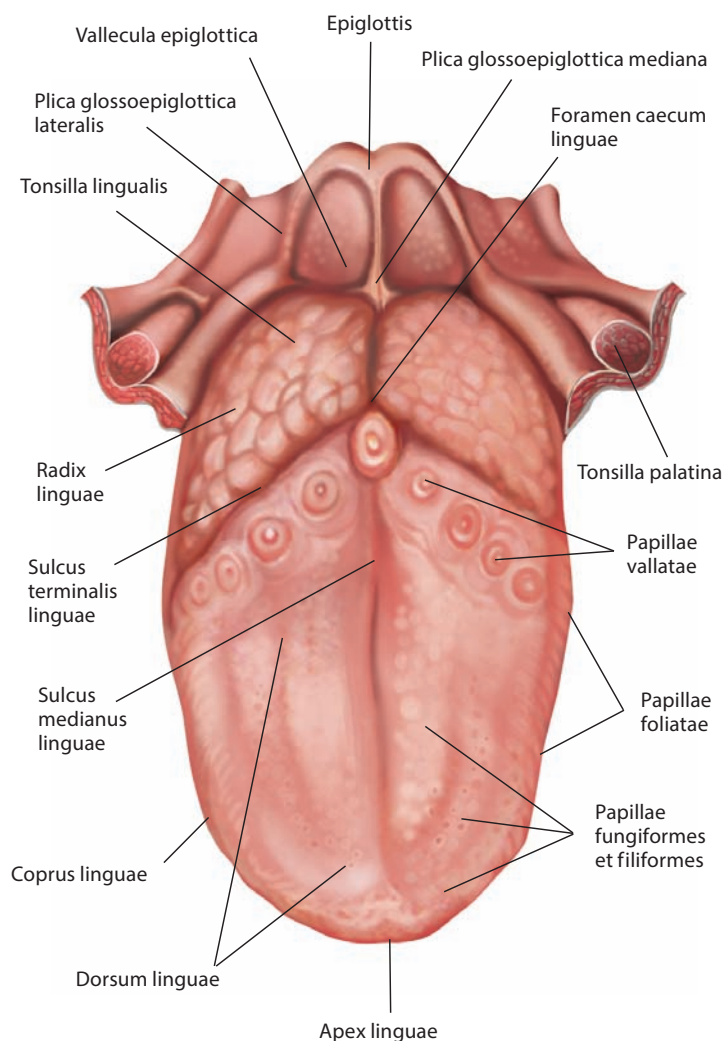


Рис. 107. Язык, *lingua*, новорожденного.
Вид сверху

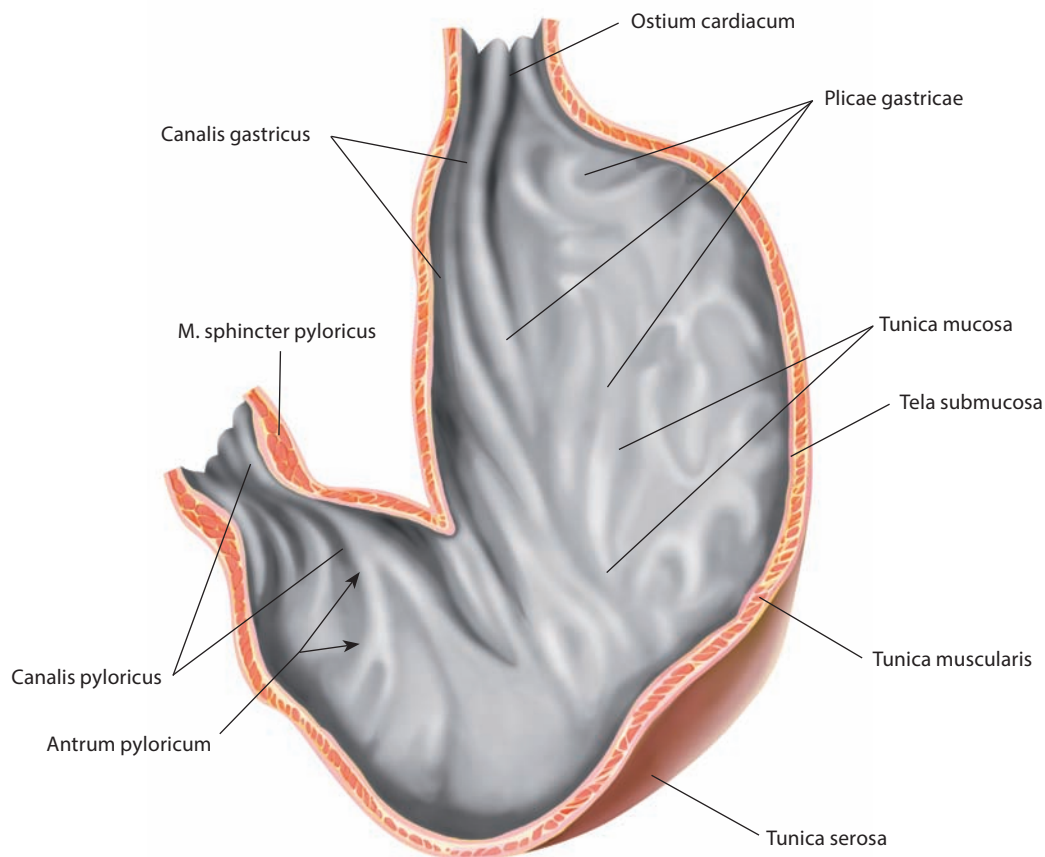


Рис. 108. Желудок, gaster, новорожденного.
Фронтальный разрез. Вид спереди

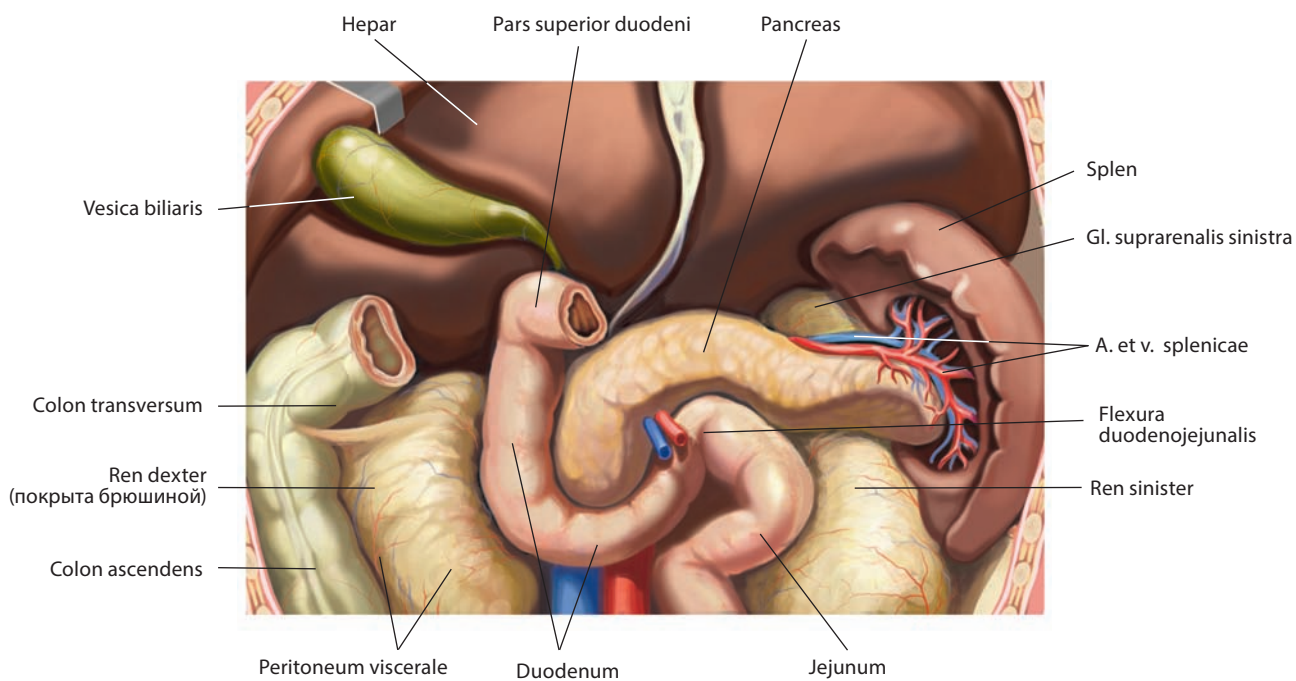


Рис. 109. Органы брюшной полости новорожденного, верхний этаж.

Вид спереди. Печень оттянута вверх, брыжеечная часть тонкой кишки и часть поперечной ободочной кишки удалены

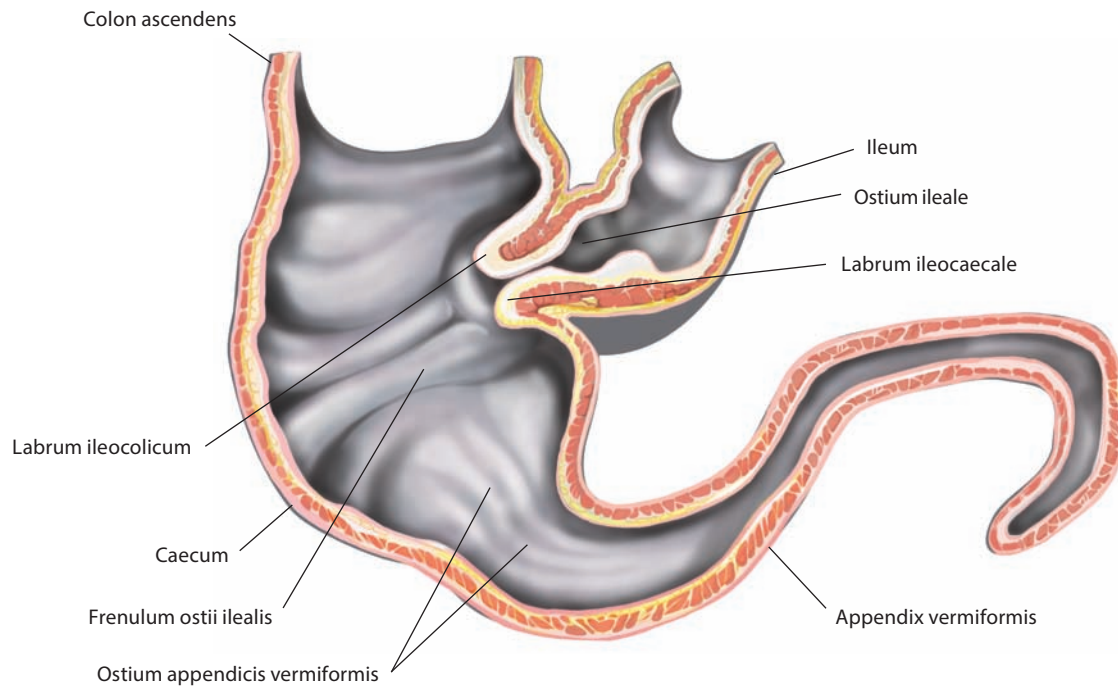


Рис. 110. Слепая кишка, саесит, и червеобразный отросток, арpendix vermiformis, новорожденного.
Фронтальный разрез. Вид спереди

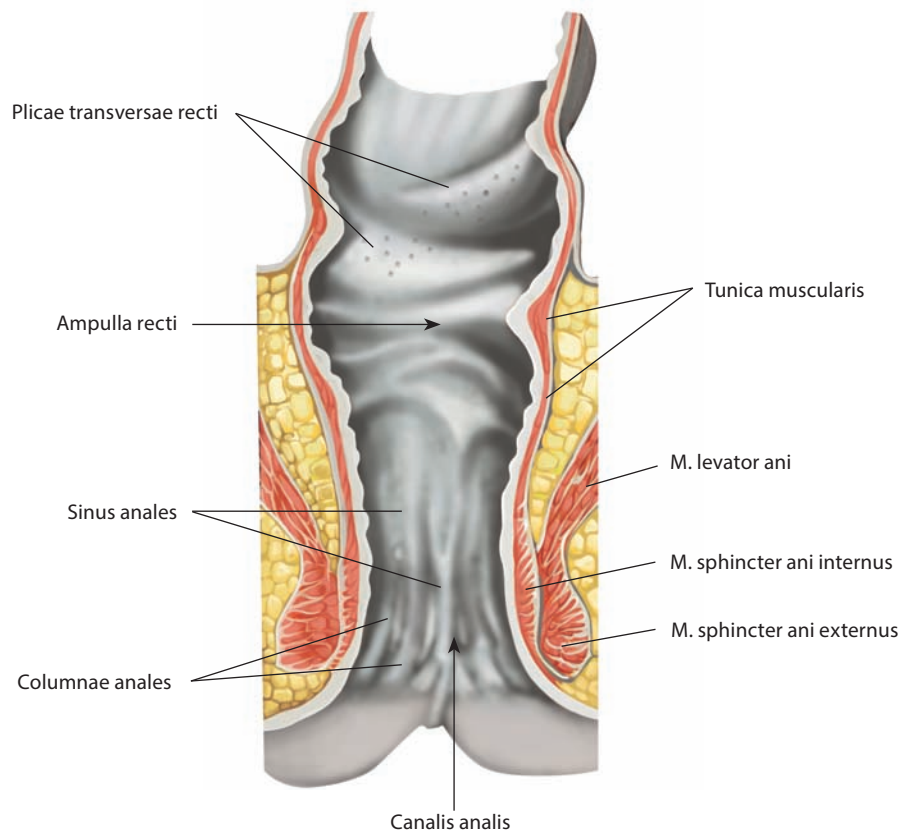


Рис. 111. Прямая кишка, rectum, и заднепроходный канал, canalis analis, новорожденного.
Фронтальный разрез. Вид спереди

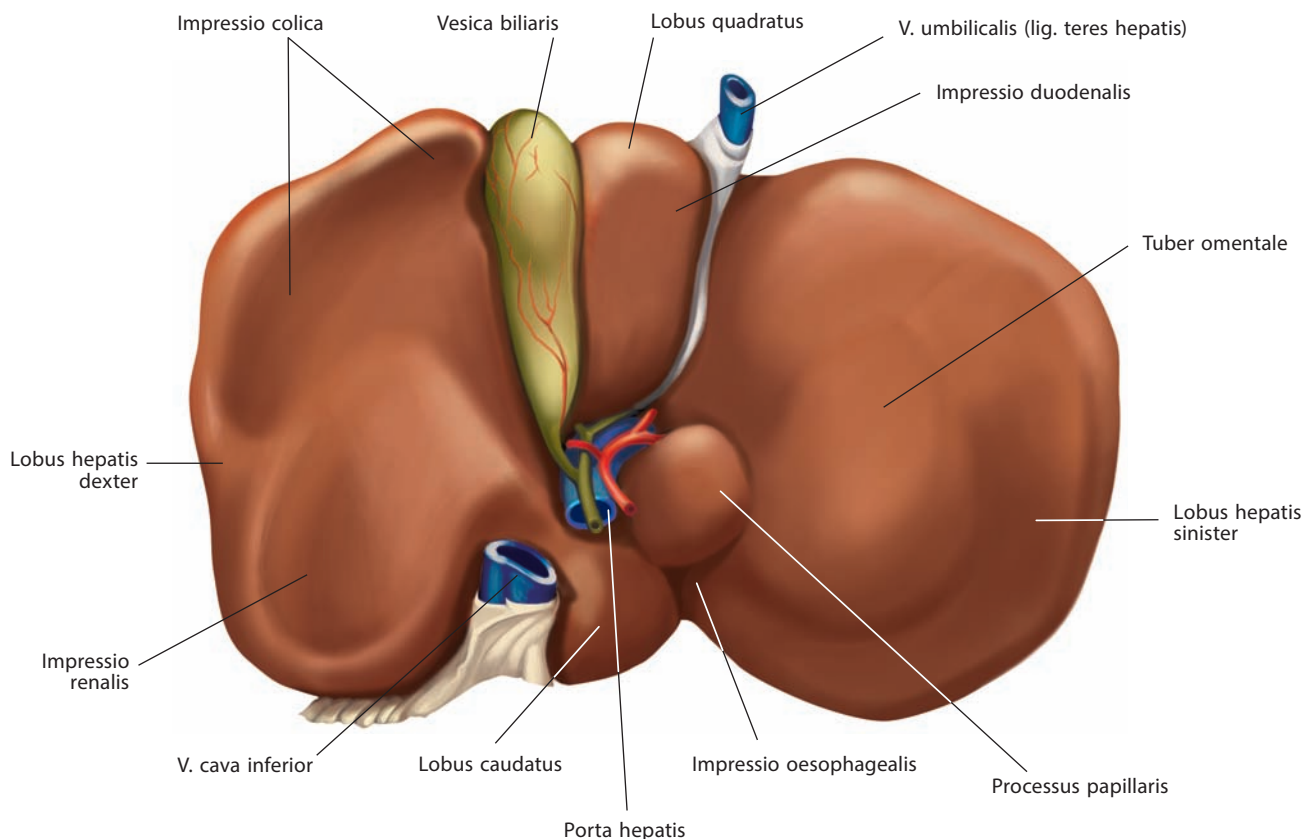


Рис. 112. Печень, hepar, новорожденного.
Висцеральная поверхность, facies visceralis

возрасте мышечные ленты истончены, гаустры и складки уменьшаются как по числу, так и по величине. Складки слизистой оболочки прямой кишки новорожденного выражены слабо, ампула и изгибы отсутствуют. Также слабо развиты и другие образования прямой кишки: столбы, синусы и др. (см. рис. 111). У детей прямая кишка занимает более вертикальное положение в связи с тем, что крестец у них расположен по отношению к позвоночному столбу более прямо.

Печень и поджелудочная железа закладываются почти одновременно в конце 1-го — начале 2-го месяца внутриутробного периода в результате разрастания энтодермального эпителия будущей двенадцатиперстной кишки. У новорожденного печень почти заполняет надчревную область, целиком покрывая желудок; особенно велика ее левая доля, а нижняя граница печени лежит на уровне пупка (рис. 112). Масса печени составляет 4–5 % от массы тела (у взрослого — 3 %), причем у мальчиков она несколько больше, чем у девочек, и при рождении равна в среднем 150 г. К концу 1-го — началу 2-го года жизни масса печени удваивается, к 3 годам утраивается; в возрасте 14–15 лет, в период полового созревания, наблюдается особенно интенсивный рост печени, ее масса увеличивается до 1300 г. С возрастом в связи с разрастанием внутрипеченочной соединительной ткани и сжатием ею печеночной паренхимы, а также вследствие давления, оказываемого на печень прилегающими к ней органами (желудок,

желчный пузырь и др.) и сосудами (нижняя полая вена, ветви собственной печеночной артерии и воротной вены печени), появляются участки, в которых нет печеночных долек, но остались голые, так называемые заблудившиеся, желчные протоки. Один из таких участков, рядом с левой треугольной связкой, получил название **фиброзного отростка печени, appendix fibrosa hepatis** (см. рис. 75, 76, 78–80). «Заблудившиеся» желчные протоки имеются также в бороздах и брюшинных связках печени, в нижнем крае левой доли.

У новорожденного нижний край печени выходит из-под реберной дуги по срединной линии на 3,5–4,0 см от мечевидного отростка, верхняя граница расположена справа по средней подмышечной линии между V и VI ребрами.

Желчный пузырь новорожденного чаще всего имеет форму веретена и очень редко выступает из-за края печени; дно его проецируется на 2 см вправо от срединной линии и на 4 см книзу от реберной дуги.

Поджелудочная железа (см. рис. 109) по форме приближается к трехгранной призме и только к 5–6 годам принимает форму, свойственную поджелудочной железе взрослого. Ее масса в среднем 2,5–3,0 г, длина 3–6 см, ширина 0,9–1,6 см, толщина 0,38–1,0 см. К 4 месяцам масса удваивается, к 9 годам утраивается. Поджелудочная железа новорожденного слабо фиксирована по отношению к задней брюшной стенке и довольно подвижна.

ДЫХАТЕЛЬНАЯ СИСТЕМА

Дыхательная система, *systema respiratorium* (рис. 113), обеспечивает в организме газообмен, необходимый для поддержания жизни. Газообмен происходит между атмосферным воздухом и кровью в легких, способных осуществлять диффузию газов через тонкую стенку легочных альвеол. Диффузия газов совершается в двух направлениях — из альвеол в капилляры и из капилляров в альвеолы. В ходе этого процесса кровь через легкие получает кислород атмосферного воздуха и отдает диоксид углерода, образовавшийся в результате тканевого обмена. Следовательно, дыхательная система функционирует как система обеспечения и система выделения, что является необходимым условием поддержания постоянства внутренней среды организма.

В состав дыхательной системы входят: нос, полость носа, глотка (см. также «Пищеварительная система»), гортань, трахея, бронхи и их разветвления и легкие.

Еще одна важная функция дыхательной системы — голосообразование, для чего имеется голосовой аппарат, основным органом которого является гортань, где при вибрации голосовых связок возникает звук, модулирующийся резонирующими органами (верхние дыхательные пути, околоносовые пазухи и полость рта).

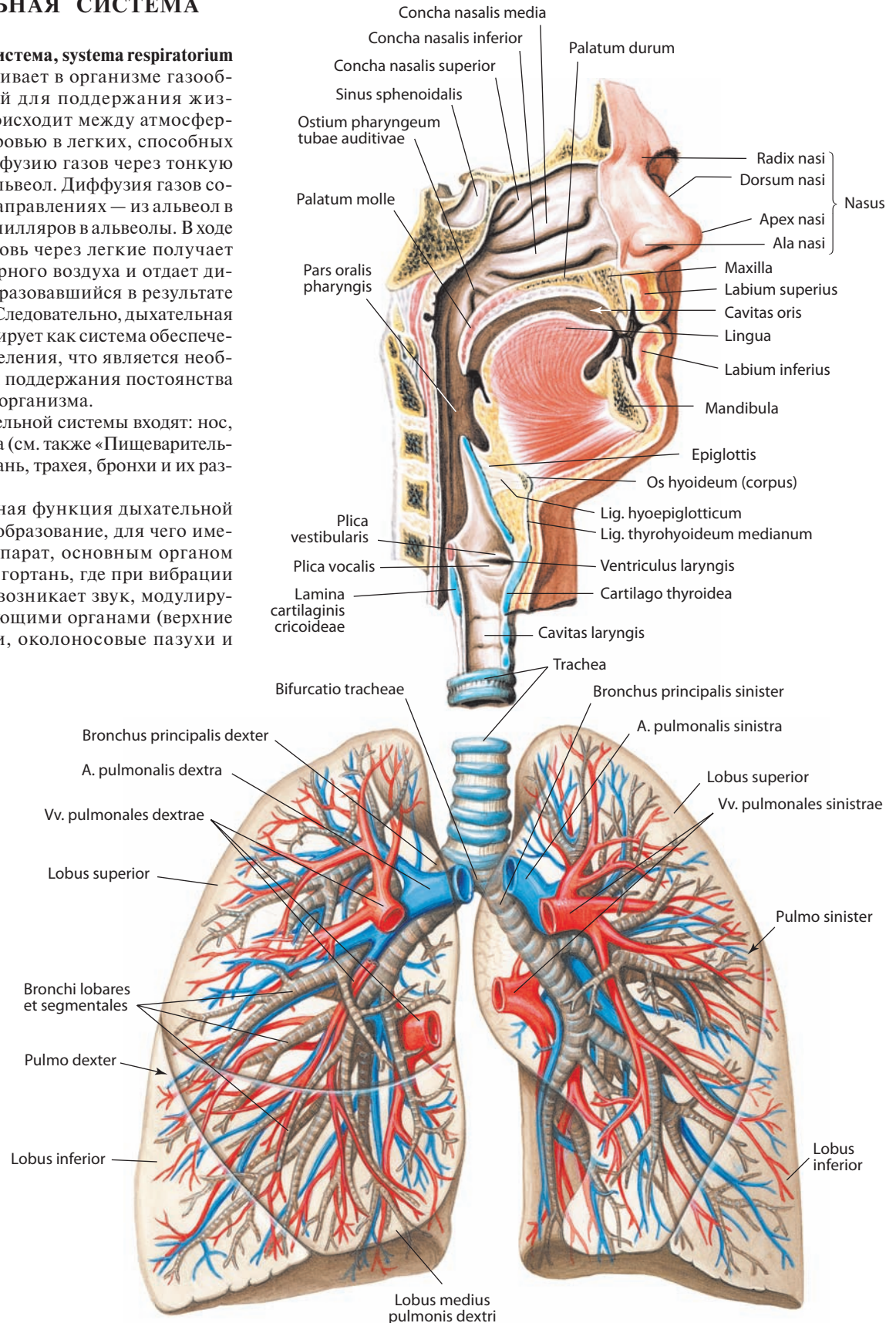


Рис. 113. Дыхательная система, *systema respiratorium* (полусхематично).

Сагиттальный, немного отступающий от срединной плоскости, распил полости носа, рта и гортани

НОС

Нос, nasus (см. рис. 113), является начальной частью дыхательной системы. Он занимает на лице **область носа, regio nasalis**, и по форме напоминает трехгранную пирамиду. Две ее грани, покрытые кожей, — **крылья носа, alae nasi**, — сходятся, образуя **спинку носа, dorsum nasi**, — узкую выпуклую часть носа, простирающуюся от **корня носа, radix nasi**, до **верхушки (кончика) носа, apex nasi**. Крылья носа составляют переднюю стенку полости носа. Форма и размеры носа имеют ярко выраженные индивидуальные характеристики.

Скелет носа состоит из костного (носовые кости и костная перегородка носа) и хрящевая (**хрящи носа, cartilaginei nasi**) компонентов. Хрящи носа представлены большим и малым хрящами крыла носа и частями хряща перегородки носа — его латеральными отростками, которые могут быть отдельными хрящами — латеральными хрящами носа.

Большой хрящ крыла носа, cartilago alaris major nasi (см. рис. 120, 121), парный, вместе с одноименным хрящом противоположной стороны окружает с боков, спереди и изнутри вход в полость носа — **ноздри, nares**. В большом хряще крыла носа различают медиальную и латеральную ножки. **Медиальные ножки, crura mediales** (см. рис. 121), обоих больших хрящей крыла носа отделяют ноздри одну от другой, а между ними вклинивается передненижний край хряща перегородки носа. **Латеральная ножка, crus laterale**, большого хряща крыла носа шире и длиннее медиальной, выпуклая, формирует большую часть хрящевого скелета крыла носа.

Латеральный отросток хряща перегородки носа, processus lateralis cartilaginis septi nasi (латеральный хрящ носа) (см. рис. 118–120), в виде неправильного треугольника располагается с каждой стороны между передним краем носовой кости и верхним краем большого хряща крыла носа и принимает участие в построении скелета спинки и крыла носа.

В задневерхних отделах крыла носа между латеральной ножкой и латеральным отростком хряща перегородки носа имеются 2–3 **малых хряща крыльев носа, cartilaginei alares minores nasi**, а иногда и несколько различной величины **добавочных хрящей носа, cartilaginei nasi accessoriae** (см. рис. 119).

Хрящи носа покрыты перихондрием (надхрящницей) и соединяются между собой и с прилежащими костями фиброзной тканью.

ПОЛОСТЬ НОСА

Полость носа, cavitas nasi (рис. 114, 115; см. рис. 116), разделяется **носовой перегородкой, septum nasi** (см. рис. 116, 118), на две почти симметричные части (см. рис. 122).

В носовой перегородке различают: **перепончатую часть, pars membranacea**; **хрящевую часть, pars cartilaginea**, и **костную часть, pars ossea** (см. рис. 116, 118; т. 1 «Череп» в целом).

Перепончатая часть носовой перегородки — это кожная складка, разделяющая ноздри.

Хрящевая часть перегородки состоит в основном из **хряща перегородки носа, cartilago septi nasi** (см. рис. 118, 119, 121), — пластинки неправильной четырехугольной формы. Задневерхний край хряща присоединяется к переднему краю

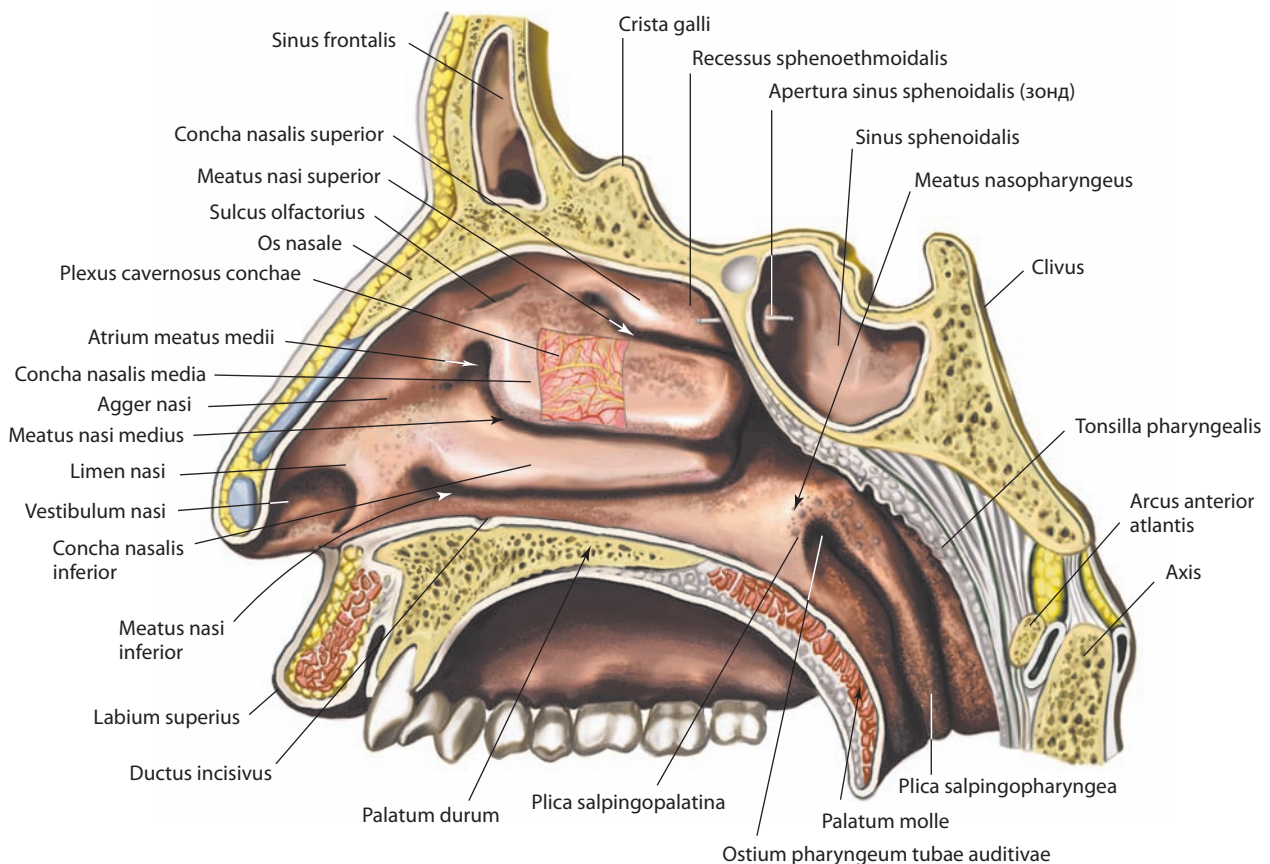


Рис. 114. Полость носа, cavitas nasi.
Сагиттальный распил вправо от носовой перегородки. Вид слева

перпендикулярной пластинки решетчатой кости, передне-верхний край доходит до внутренней поверхности спинки носа в области шва между носовыми костями, а задненижний прикрепляется к переднему краю сошника, переднему отделу носового гребня и передней носовой ости тела верхней челюсти.

Наиболее суженная часть хряща — **задний (клиновидный) отросток, processus posterior (sphenoidalis)** (см. рис. 118), вклинивается в угол, образованный перпендикулярной пластинкой решетчатой кости и сошником. Передненижний угол хряща перегородки носа помещается между медиальными ножками больших хрящей крыльев носа. Хрящевая и перепончатая части носовой перегородки вместе получили название **подвижной части перегородки носа, pars mobilis septi nasi** (см. рис. 116, 121). В нижней части носовой перегородки иногда выделяют **сошничково-носовый хрящ, cartilago vomeronasalis** (см. рис. 118), составляющий стенку одноименного органа.

В полости носа различают **преддверие носа, vestibulum nasi** (см. рис. 115), покрытое изнутри продолжающейся через ноздри кожей, и собственно полость носа, выстланную слизистой оболочкой.

Преддверие носа отделено от собственно полости носа небольшим выступом — **порогом носа, limen nasi** (см. рис. 114), образованным верхним краем латеральной ножки большого хряща крыла носа.

В передних отделах собственно полости носа различают небольшое выпячивание — **валик носа, agger nasi** (см. рис. 114, 115). Он следует от переднего конца средней носовой раковины к порогу носа. Кзади от валика носа располагается **преддверие среднего хода, atrium meatus medii** (см. рис. 114).

Полость носа разделяется на парные носовые ходы. **Верхний носовой ход, meatus nasi superior** (см. рис. 114, 115, 122), ограничен верхней и средней носовыми раковинами. **Средний носовой ход, meatus nasi medius**, заключен между средней и нижней носовыми раковинами. **Нижний носовой ход, meatus nasi inferior**, находится между нижней носовой раковиной и нижней стенкой полости носа. **Общий носовой ход, meatus nasi communis** (см. рис. 122), расположен между медиальными поверхностями носовых раковин и носовой перегородкой. Часть полости носа, лежащая позади задних концов носовых раковин, называется **носоглоточным ходом, meatus nasopharyngeus** (см. рис. 114, 115). Описание костных стенок полости носа — см. т. 1 «Топография черепа».

Околоносовые пазухи

Вокруг полости носа локализуются воздухоносные полости — **околоносовые пазухи, sinus paranasales** (рис. 117), которые выполняют несколько функций. Они согревают и увлажняют вдыхаемый воздух, участвуют в освобождении его от взвешенных частиц, служат резонаторами зву-

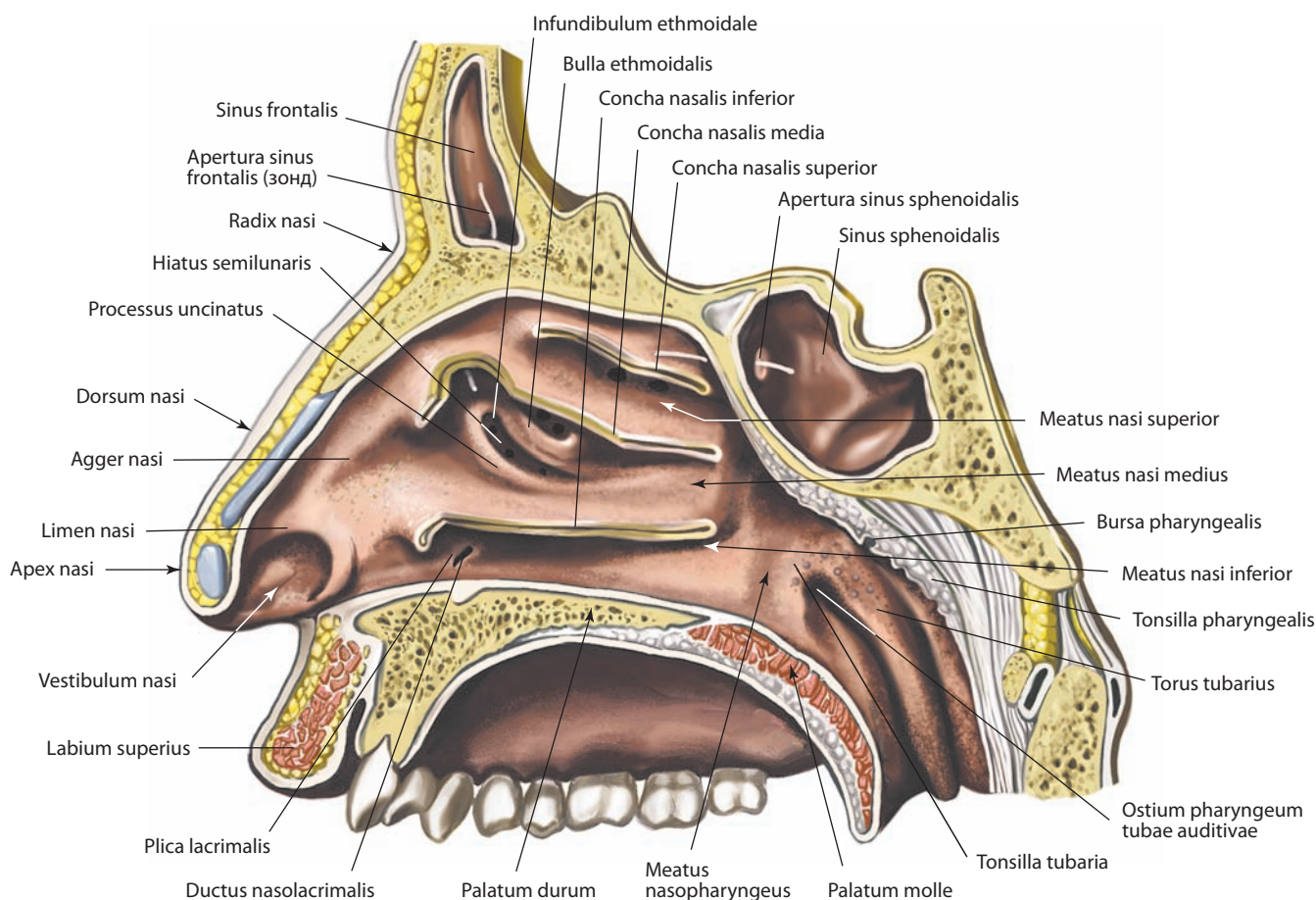


Рис. 115. Полость носа, cavitas nasi.

Сагиттальный распил вправо от носовой перегородки. Вид слева. Большая часть носовых раковин удалена

ков, производимых голосовым аппаратом, снижают массу костей черепа, укрепляют некоторые костные структуры благодаря особой внутрикостной балочной архитектонике. Полости пазух выстланы респираторным эпителием.

Все околоносовые пазухи открываются в различные участки латеральной стенки полости носа, что позволяет выравнивать давление и обеспечивать отток слизи. Нередко отсутствуя при рождении, они появляются в определенные возрастные периоды, размеры их со временем увеличиваются, а форма и локализация сообщений с полостью носа варьируют в значительных пределах.

Выделяют лобные, верхнечелюстные, клиновидные околоносовые пазухи и решетчатые лабиринты, расположенные в одноименных костях.

Лобные пазухи, sinus frontales (см. рис. 114–118), парные, находятся кзади от надбровных дуг между наружной и внутренней пластинками чешуи лобной кости. Они обычно имеют треугольную форму, несимметричны, так как межпазуховая перегородка отклонена в сторону одной из пазух. Средние размеры лобной пазухи 3,0×2,5×2,0 см. В лобной пазухе иногда различают почти полностью разделенные перегородкой лобную и глазничную части, залегающие кверху от надбровной дуги и кзади, в верхней стенке глазницы, соответственно. Каждая лобная пазуха открывается на одноименной стороне в средний носовой ход небольшим отверстием через **решетчатую воронку, infundibulum**

ethmoidale (см. рис. 115), и далее через **полулунную расщелину, hiatus semilunaris**.

Симметричные **верхнечелюстные пазухи, sinus maxillares** (см. рис. 117, 122), являются наибольшими из всех околоносовых пазух. Они имеют пирамидальную форму с локализацией основания по латеральной стенке полости носа. Дно пазухи примыкает к корням второго премоляра и первого моляра, однако может распространяться от первого премоляра до третьего моляра. По верхней стенке пазухи проходит подглазничный канал, содержащий одноименный сосудисто-нервный пучок. Верхнечелюстные пазухи открываются через полулунную расщелину, которая находится кверху от крючковидного отростка, в средний носовой ход вместе с решетчатой воронкой. Дренажное отверстие расположено ближе к верхней стенке пазухи, поэтому спонтанное истечение жидкости из пазухи возможно только при большом ее скоплении.

Клиновидные пазухи, sinus sphenoidales (см. рис. 113–118), представлены двумя полостями неправильной формы, расположенными в теле клиновидной кости, т. е. кзади от верхней части полости носа. Они открываются в заднюю часть клиновидно-решетчатого углубления на одноименной стороне. Пазухи разделены на полости неодинаковых размеров перегородкой, которая отклоняется от срединной плоскости. Возможно распространение воздухосодержащих полостей в большие крылья клиновидных костей. К верхней стенке клиновидных пазух прилежит гипофиз, находящийся-

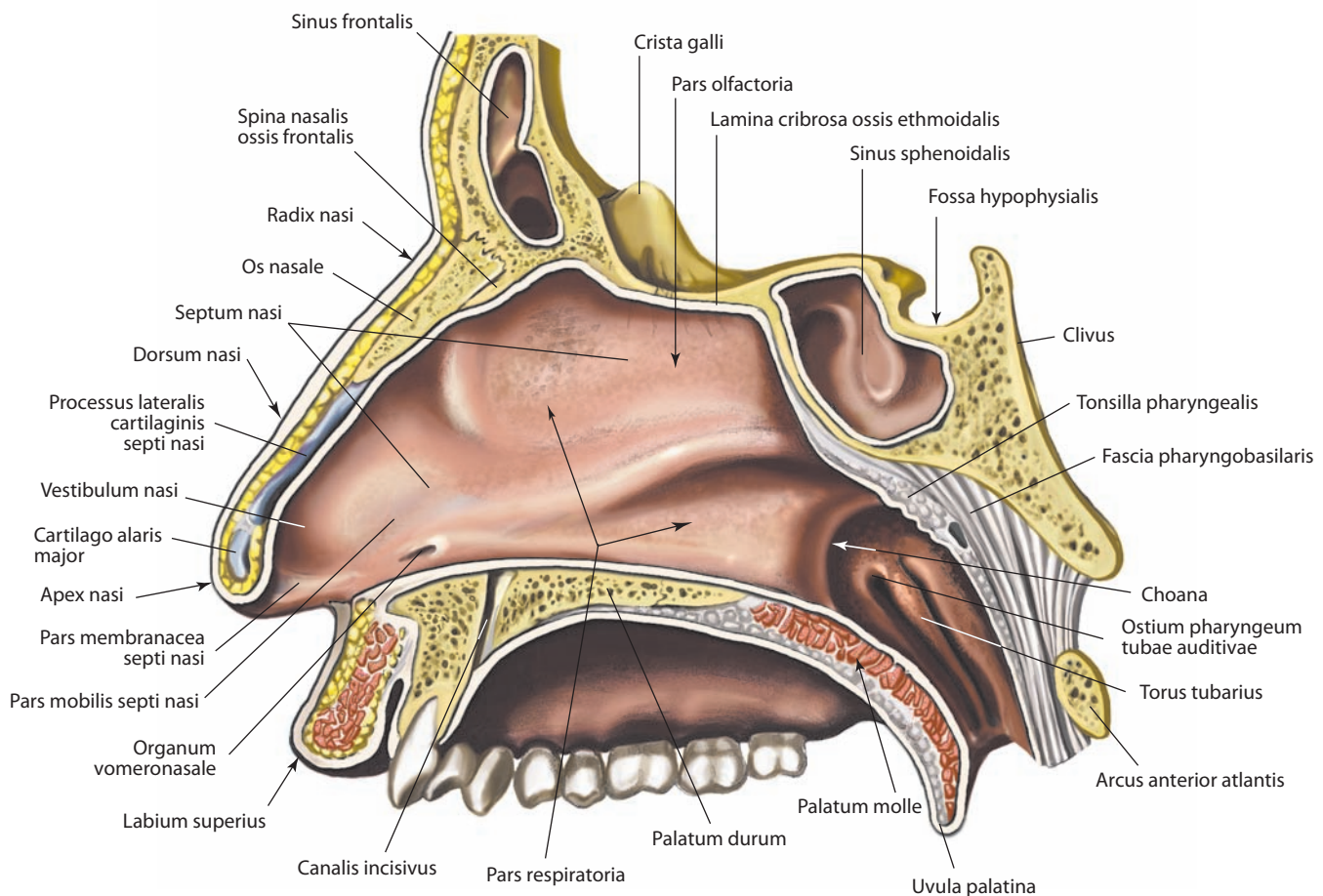


Рис. 116. Носовая перегородка, septum nasi.
Сагиттальный распил влево от носовой перегородки. Вид слева

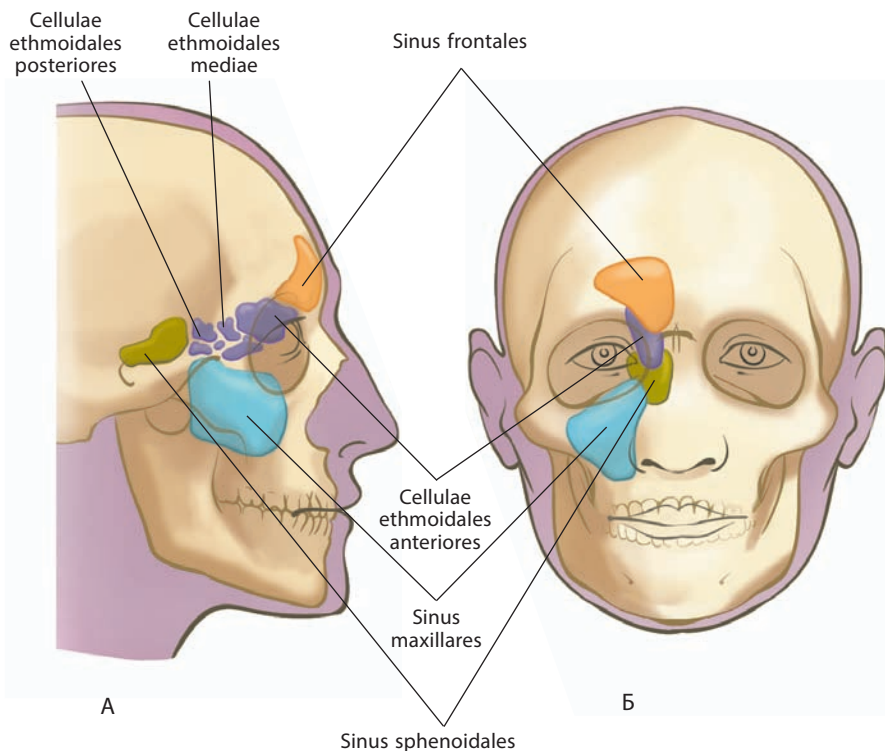


Рис. 117. Околоносовые пазухи, *sinus paranasales* (схема):

А — вид сбоку; Б — вид спереди

ся в гипофизарной ямке турецкого седла. Анатомическое расположение клиновидных пазух и их очень тонкая костная передняя стенка позволяют осуществить трансназальный подход к гипофизу при проведении хирургических манипуляций.

Решетчатые лабиринты в отличие от других околоносовых пазух сформированы из множественных **решетчатых ячеек, *cellulae ethmoidales*** (см. рис. 117), расположенных в решетчатом лабиринте одноименной кости. Число и размеры ячеек весьма вариабельны. Ячейки лежат между верхними отделами полости носа и глазницей, от которой они отделены очень тонкой глазничной пластинкой решетчатой кости. Иногда наблюдается распространение решетчатых воздухоносных ячеек в среднюю носовую раковину, тело и/или большие крылья клиновидной кости. Решетчатые ячейки разделены на **передние, средние и задние, *cellulae ethmoidales anteriores, mediae et posteriores***, согласно различной локализации дренирующих отверстий. Передние и средние ячейки обычно открываются в средний носовой ход через решетчатую воронку, задние — в верхний носовой ход или в заднюю часть клиновидно-решетчатого углубления. Поскольку передние и средние ячейки открываются в одной решетчатой воронке, их иногда обозначают как одну переднюю (периинфундибулярную) группу ячеек.

Иннервация слизистой оболочки: лобные пазухи — верхнечелюстной нерв (чувствительный), носовые ветви от крылонебного узла (парасимпатического), ветви от внутреннего сонного симпатического сплетения; клиновидные пазухи — задние решетчатые нервы (ветви глазного нерва) (чувствительные), глазничные ветви от крылонебного узла (парасимпатического), ветви от внутреннего сонного симпатического сплетения; верхнечелюстные пазухи — подглазничный нерв, передние, средние и задние верхние альвеолярные

нервы (ветви верхнечелюстного нерва), носовые ветви от крылонебного узла (парасимпатического), ветви от внутреннего сонного симпатического сплетения; решетчатые ячейки — передние и задние решетчатые нервы (ветви глазного нерва), глазничные ветви от крылонебного узла (парасимпатического), ветви от внутреннего сонного симпатического сплетения.

Кровоснабжение слизистой оболочки: лобные пазухи — надглазничная и передняя решетчатая артерии (ветви глазной артерии); клиновидные пазухи — задние решетчатые артерии (ветви глазной артерии) и задние носовые латеральные артерии (ветви верхнечелюстной артерии); верхнечелюстные пазухи — передние, средние и задние верхние альвеолярные, большая небная и подглазничная артерии (все — ветви верхнечелюстной артерии); решетчатые ячейки — носовые ветви клиновидно-небной артерии (ветвь верхнечелюстной артерии), передние и задние решетчатые артерии (ветви глазной артерии). Венозный отток: лобные пазухи — в надглазничную (ветвь лицевой вены) и верхнюю глазную вены; клиновидные пазухи — по решетчатым венам в верхние глазные вены; верхнечелюстные пазухи — в лицевую вену или крыловидное венозное сплетение в подвисочной ямке; решетчатые ячейки — по верхнечелюстной вене в нижнечелюстную вену, по решетчатым венам в верхнюю и нижнюю глазные вены. Отведение лимфы:

лобные пазухи — в поднижнечелюстные лимфоузлы; клиновидные пазухи — в заглочные лимфоузлы; верхнечелюстные пазухи — в поднижнечелюстные лимфоузлы; решетчатые ячейки — от передних и средних ячеек в поднижнечелюстные лимфоузлы, от задних — в заглочные лимфоузлы.

В нижний носовой ход открывается носослезный проток, ограниченный слезной складкой слизистой оболочки.

Под слизистой оболочкой нижней стенки переднего участка общего носового хода, на 1,5—2,0 см кзади от ноздрей, расположено верхнее отверстие резцового канала, содержащего сосуды и нерв.

Соответственно заднему концу средней носовой раковины под слизистой оболочкой имеется клиновидно-небное отверстие, через которое проходят сосуды и нервы к слизистой оболочке полости носа.

В передних отделах полости носа слизистая оболочка является продолжением постепенно переходящего в нее кожного покрова преддверия носа; в задних отделах через задние отверстия носа — **хоаны, *choanae*** (см. рис. 116), она переходит в слизистую оболочку глотки и мягкого неба.

В слизистой оболочке полости носа, а также околоносовых пазух имеются слизистые железы, величина, форма и число которых неодинаковы в разных участках полости носа. Особенно много желез залегает в слизистой оболочке дыхательной области носа — это **носовые железы, *glandulae nasales***.

В подслизистой основе находится большое число кровеносных и лимфатических сосудов, при этом в области средней и нижней носовых раковин имеется густая сеть мелких сосудов, образующих **пещеристые сплетения раковин, *plexus cavernosi concharum*** (см. рис. 114).

В передненижнем отделе хрящевой перегородки носа на слизистой оболочке, кзади и выше устья резцового ка-

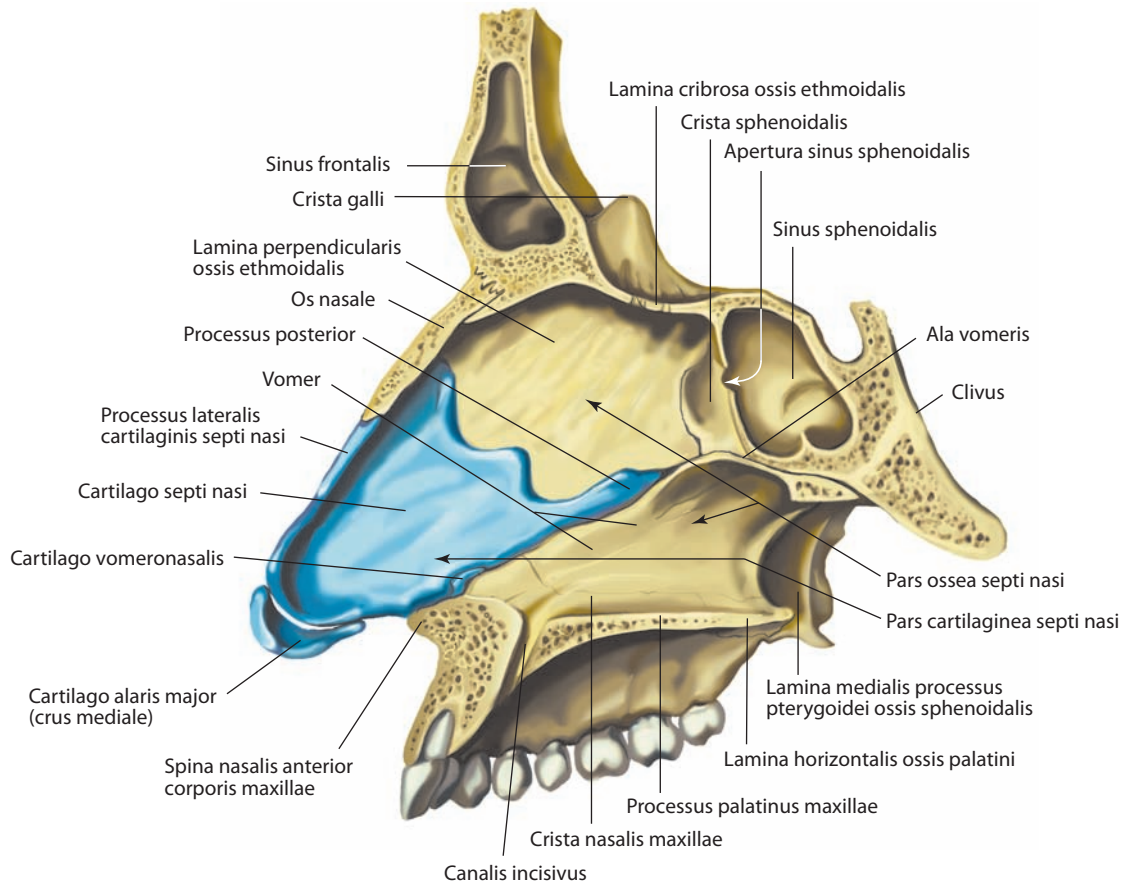


Рис. 118. Носовая перегородка, septum nasi.

Сагиттальный распил влево от носовой перегородки. Вид слева. Слизистая оболочка перегородки удалена; видны костный и хрящевой скелеты носовой перегородки

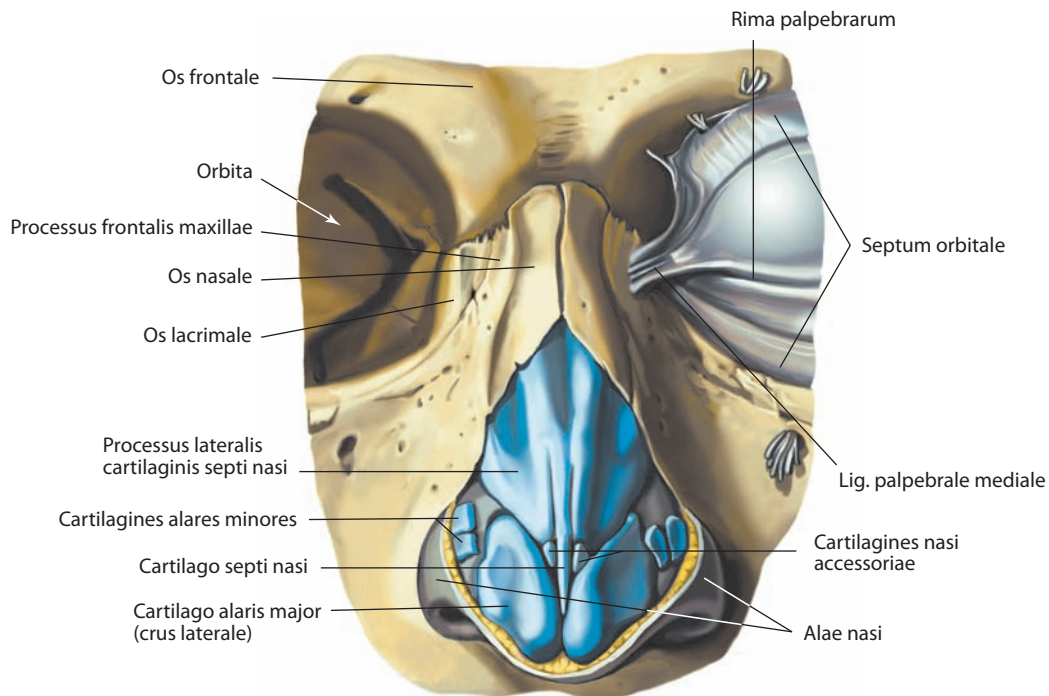


Рис. 119. Хрящи носа, cartilagine nasi.

Вид спереди

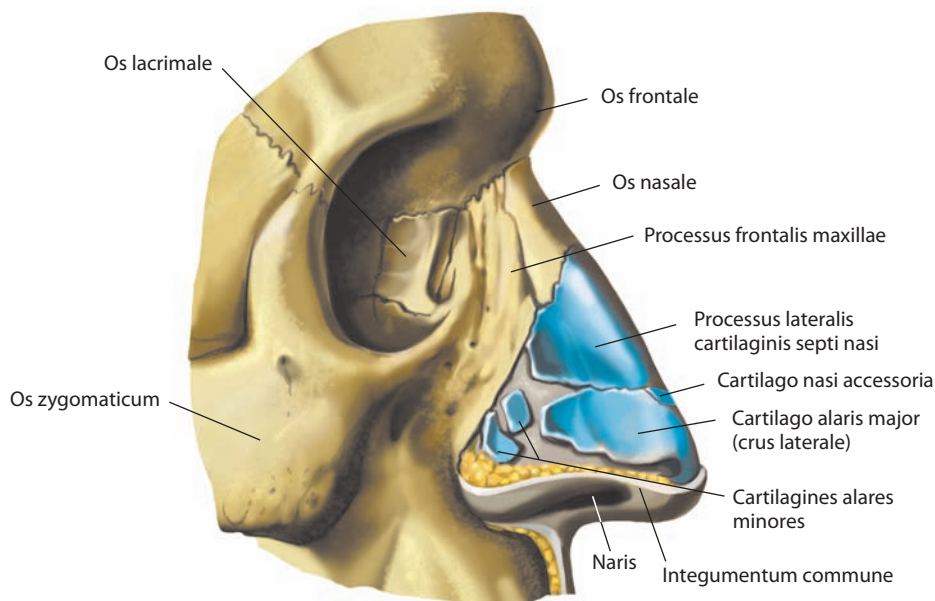


Рис. 120. Хрящи носа, cartilagine nasii.

Вид справа

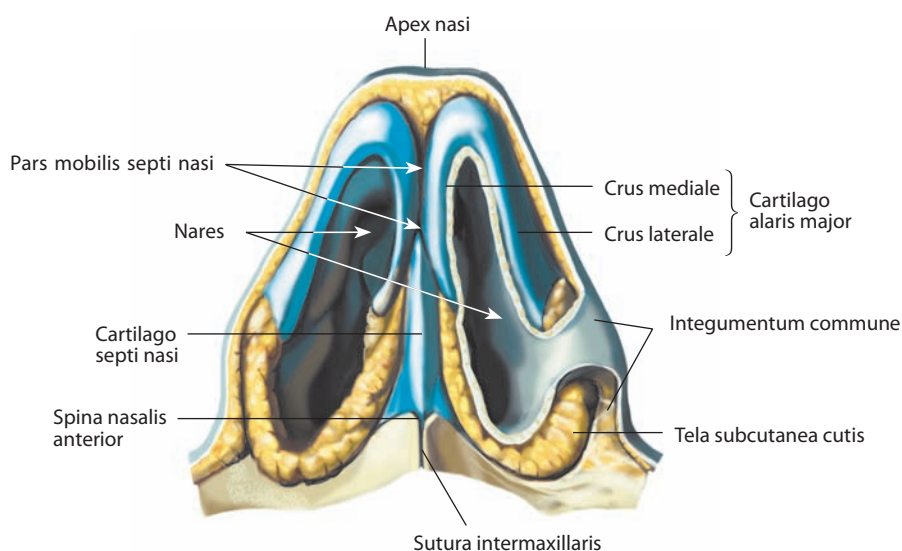


Рис. 121. Хрящи носа, cartilagine nasii.

Вид снизу

нала, иногда определяется небольшое отверстие, ведущее в пролегающий спереди назад слепо заканчивающийся канал — **сошниково-носовой орган, organum vomeronasale** (см. рис. 116), представляющий собой рудиментарный добавочный орган обоняния, с латеральной стороны ограниченный сошниково-носовым хрящом.

В **слизистой оболочке полости носа, tunica mucosa nasii**, выделяют дыхательную и обонятельную области. Часть слизистой оболочки носа, выстилающая верхние раковины и свободные, обращенные к перегородке носа стороны средних раковин, а также соответствующий верхний отдел носовой перегородки, относится к **обонятельной области**,

pars olfactoria (см. рис. 116). В ней залегают окончания обонятельных нервов (подробнее см. т. 4 «Орган обоняния»). Вся остальная слизистая оболочка полости носа входит в **дыхательную область, pars respiratoria**.

Инервация: кожа носа — подблочковый нерв и наружная носовая ветвь носоресничного нерва (ветви глазного нерва), а также наружные носовые ветви подглазничного нерва (ветвь верхнечелюстного нерва); слизистая оболочка полости носа — чувствительные волокна тройничного нерва [передние отделы слизистой оболочки иннервируют передний решетчатый нерв (ветвь глазного нерва) и ветви подглазничного нерва (ветвь верхнечелюстного нерва); задние $\frac{3}{4}$ носовой перегородки — носонеб-

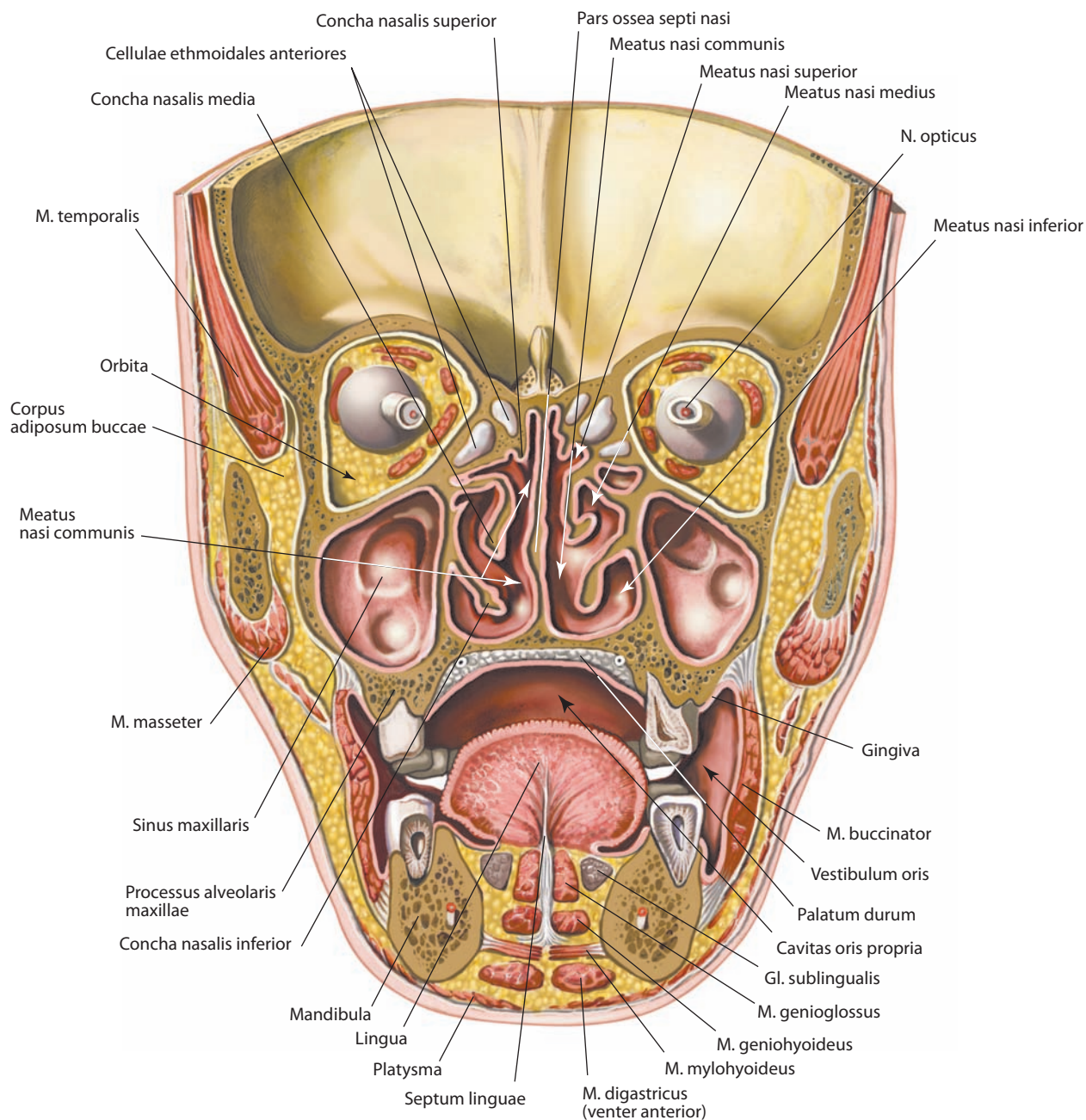


Рис. 122. Полость рта, cavitas oris, и полость носа, cavitas nasi.
Фронтальный распил головы через вторые большие коренные зубы. Вид сзади

ный нерв (ветвь верхнечелюстного нерва), задние $\frac{3}{4}$ латеральной стенки носа — латеральные верхние и латеральные нижние задние носовые ветви (ветви верхнечелюстного нерва); автономные волокна (симпатические постганглионарные волокна проходят по ходу артериальных сосудов; постганглионарные парасимпатические волокна направляются из крылонебного узла); периферические окончания обонятельного нерва (иннервируют верхние отделы слизистой оболочки полости носа по медиальной и латеральным стенкам).

Кровоснабжение: передние отделы полости носа — передняя решетчатая артерия (ветвь глазной артерии) и боковая носовая ветвь лицевой артерии; средние отделы — задняя решетчатая

артерия (ветвь глазной артерии) и клиновидно-небная артерия (ветвь верхнечелюстной артерии); задние отделы — большая небная артерия (ветвь верхнечелюстной артерии). Венозная кровь оттекает по одноименным венам в различные венозные коллекторы: от верхних отделов полости носа — в пещеристые синусы твердой мозговой оболочки; от нижних отделов — в систему лицевой вены; от задних отделов — в крыловидное венозное сплетение. Лимфа отводится от передних отделов слизистой оболочки полости носа и кожи носа в поднижнечелюстные лимфоузлы; от задних отделов полости носа и слизистой оболочки околоносовых пазух — непосредственно (или через позадиголоточные лимфоузлы) в верхние глубокие шейные и глубокие околоушные лимфоузлы.

ГОРТАНЬ

Гортань, larynx (рис. 123, 146; см. рис. 124–145), располагается в области шеи на уровне от IV–V до VI–VII шейных позвонков, спереди частично прикрыта подподъязычными мышцами. С боков и отчасти спереди к гортани прилегает щитовидная железа, сзади — гортанная часть глотки.

Посредством щитоподъязычной мембраны (см. рис. 133) гортань связана с подъязычной костью и при смещении последней вследствие сокращения над- и подподъязычных мышц изменяет свое положение (например, при акте глотания).

Гортань мужчины по размерам больше гортани женщины. Это различие особенно проявляется в период полового созревания и позже.

ХРЯЩИ ГОРТАНИ

Твердый скелет гортани представлен хрящами. **Хрящи гортани, cartilagine laryngis** (см. рис. 126–132), делятся на парные и непарные.

Непарными и являются щитовидный, перстневидный и надгортанный хрящи.

К парным относятся черпаловидный, рожковидный и клиновидный хрящи.

Хрящи гортани в большинстве гиалиновые; надгортанный, рожковидные и клиновидные хрящи, а также голосовой отросток каждого черпаловидного хряща образованы эластическим хрящом. Гиалиновые хрящи гортани к старости могут окостеневать.

1. **Щитовидный хрящ, cartilago thyroidea** (рис. 126; см. рис. 127), — располагается над дугой перстневидного хряща, похож на щит, состоит из двух симметричных четырехугольных пластинок, правой и левой, *laminae dextra et sinistra*, сросшихся под углом, открытым кзади.

Верхний край угла выступает кпереди больше, чем нижний, и имеет **верхнюю щитовидную вырезку, incisura thyroidea superior**. Этот участок хряща хорошо прощупывается через кожу и называется **выступом гортани, prominentia laryngea**. Менее глубокая **нижняя щитовидная вырезка, incisura thyroidea inferior**, расположена на нижнем крае щитовидного хряща. Задний, свободный, край каждой пластинки утолщен и имеет направленные кверху и книзу отростки — **верхние и нижние рога, cornua superiora et inferiora** (см. рис. 126, 136). Верхние рога обращены в сторону находящейся выше подъязычной кости, нижние сочленяются с боковой поверхностью лежащего ниже перстневидного хряща. На верхнем и нижнем краях пластинки, несколько кпереди от рогов, располагаются соответственно **верхний и нижний щитовидные бугорки, tubercula thyroidea superius et inferius**.

По наружной поверхности пластинок проходит **косая линия, linea obliqua** (см. рис. 135, 136), — след прикрепления грудино-щитовидной и щитоподъязычной мышц. Вблизи верхнего края пластинок иногда встречается **щитовидное отверстие, foramen thyroideum** (см. рис. 129), пропускающее верхнюю гортанную артерию (обычно она проникает через щитоподъязычную мембрану).

2. **Перстневидный хрящ, cartilago cricoidea** (см. рис. 127, 130–132), — непарный хрящ гортани, имеет вид перстня. Расширенная его часть — **пластинка перстневидного хряща, lamina cartilaginis cricoideae**, обращена кзади, а суженная — **дуга перстневидного хряща, arcus cartilaginis cricoideae**, — кпереди. Нижний край перстневидного хряща, направленный в сторону первого трахеального хряща, располагается го-

ризонтально. Верхний край перстневидного хряща параллелен нижнему только в передней полуокружности, кзади он восходит косо, ограничивая пластинку. На верхнем крае пластинки перстневидного хряща, по бокам от срединной линии, с каждой стороны имеется **черпаловидная суставная поверхность, facies articularis arytenoidea** (см. рис. 130), — место сочленения с основанием черпаловидного хряща. На задней поверхности пластинки находится вертикально идущий **средний гребень, crista media**, по бокам которого располагаются ямочки.

На каждой боковой поверхности перстневидного хряща имеется округлая **щитовидная суставная поверхность, facies articularis thyroidea** (см. рис. 130–132, 137, 143), — место сочленения с нижним рогом щитовидного хряща.

3. **Надгортанный хрящ, cartilago epiglottica** (рис. 128; см. рис. 124), — непарный эластический хрящ, выступающий над верхней вырезкой щитовидного хряща позади и книзу от корня языка. По форме он приближается к овоиду. Его суженная нижняя часть — **стебелек надгортанника, petiolus epiglottidis**. Возвышение, занимающее среднюю часть стебелька надгортанника, носит название **надгортанного бугорка, tuberculum epiglotticum**. На задней, слегка вогнутой поверхности надгортанного хряща имеет мелкие углубления — места расположения слизистых желез.

4. **Черпаловидный хрящ, cartilago arytenoidea** (см. рис. 130–132, 141–144), — парный, напоминает неправильную трехгранную пирамиду. Различают **основание черпаловидного хряща, basis cartilaginis arytenoideae** (см. рис. 129–132), несущее эллипсоподобную **суставную поверхность, facies articularis**, сочленяющуюся с верхним краем пластинки перстневидного хряща, и **верхушку черпаловидного хряща, apex cartilaginis arytenoideae**, направленную кверху, кзади и медиально. **Задняя поверхность, facies posterior** (см. рис. 130), широкая и вогнутая кпереди (в вертикальной плоскости). **Медиальная поверхность, facies medialis** (см. рис. 129), незначительная по размерам, направлена в сторону черпаловидного хряща противоположной стороны. В верхней части **переднелатеральной поверхности, facies anterolateralis** (см. рис. 131), имеется возвышение — **халик, colliculus** (см. рис. 129, 131, 132), от которого книзу и медиально следует **дугообразный гребень, crista arcuata** (см. рис. 131, 132). Он ограничивает снизу **треугольную ямку, fovea triangularis**. Ниже гребня имеется **продолговатая ямка, fovea oblonga**, — место прикрепления голосовой мышцы.

Из трех углов основания черпаловидного хряща наиболее выражены два: заднебоковой угол — **мышечный отросток, processus muscularis** (см. рис. 131, 132, 134, 137, 143), и передний угол — **голосовой отросток, processus vocalis** (см. рис. 129–132, 134, 141, 143, 144). Мышечный отросток является местом прикрепления ряда мышц гортани; с голосовым отростком соединяются голосовая связка и голосовая мышца.

5. **Рожковидный хрящ, cartilago corniculata** (см. рис. 129–132, 134, 137, 139, 141–145), — парный, маленький, конический, залегает у верхушки черпаловидного хряща в толще черпаловидно-надгортанной складки, образуя **рожковидный бугорок, tuberculum corniculatum** (см. рис. 124, 125, 146).

6. **Клиновидный хрящ, cartilago cuneiformis** (см. рис. 137), — парный, маленький, остроконечный; располагается кпереди и над рожковидным хрящом в толще черпаловидно-надгортанной складки, образуя **клиновидный бугорок, tuberculum cuneiforme** (см. рис. 124, 125, 146). Эти хрящи нередко отсутствуют.

Сесамовидные хрящи, cartilagine sesamoideae, — небольших размеров образования в связках, которые могут отсутствовать.

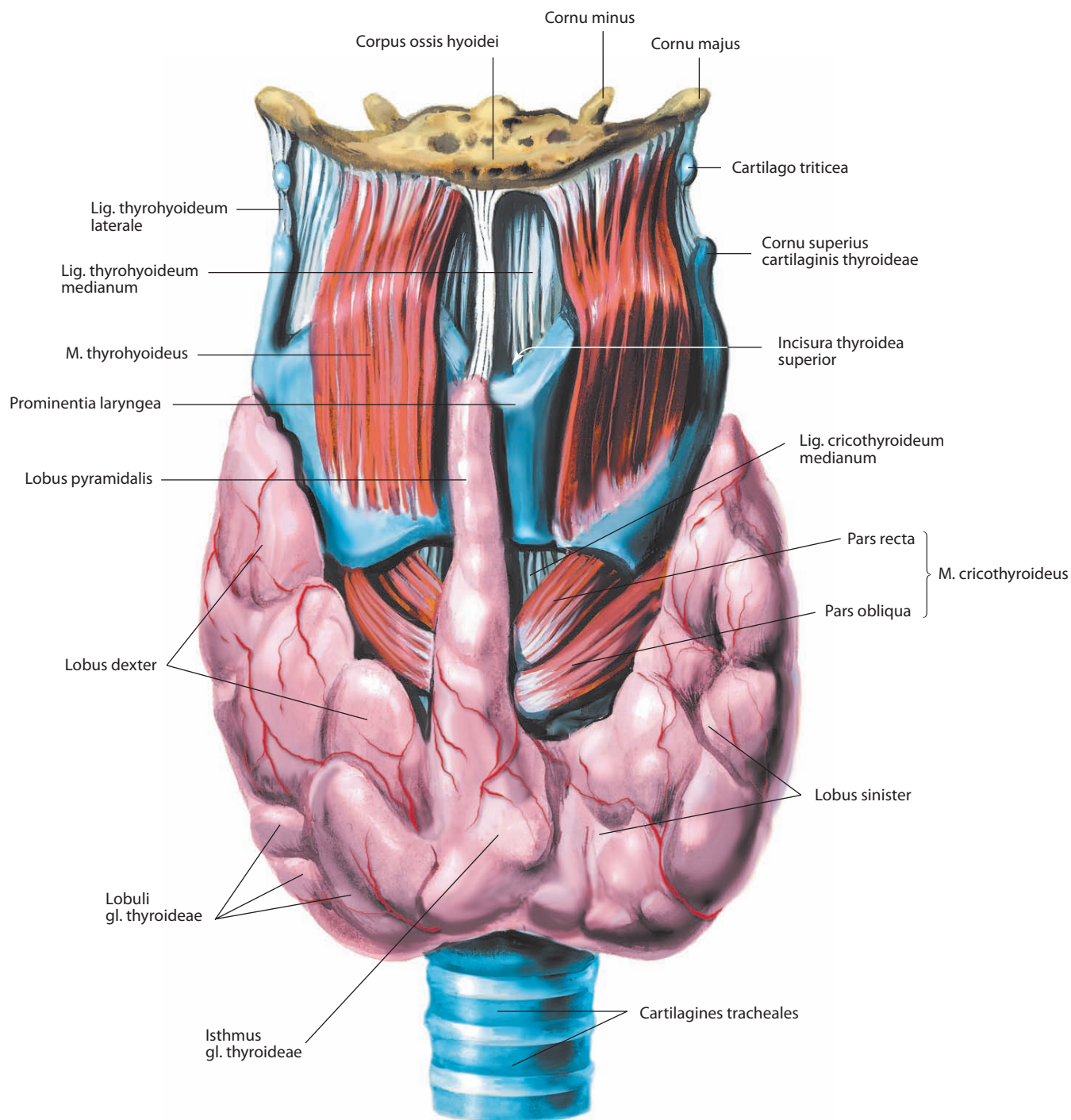


Рис. 123. Гортань, larynx, и щитовидная железа, gl. thyroidea.
Вид спереди

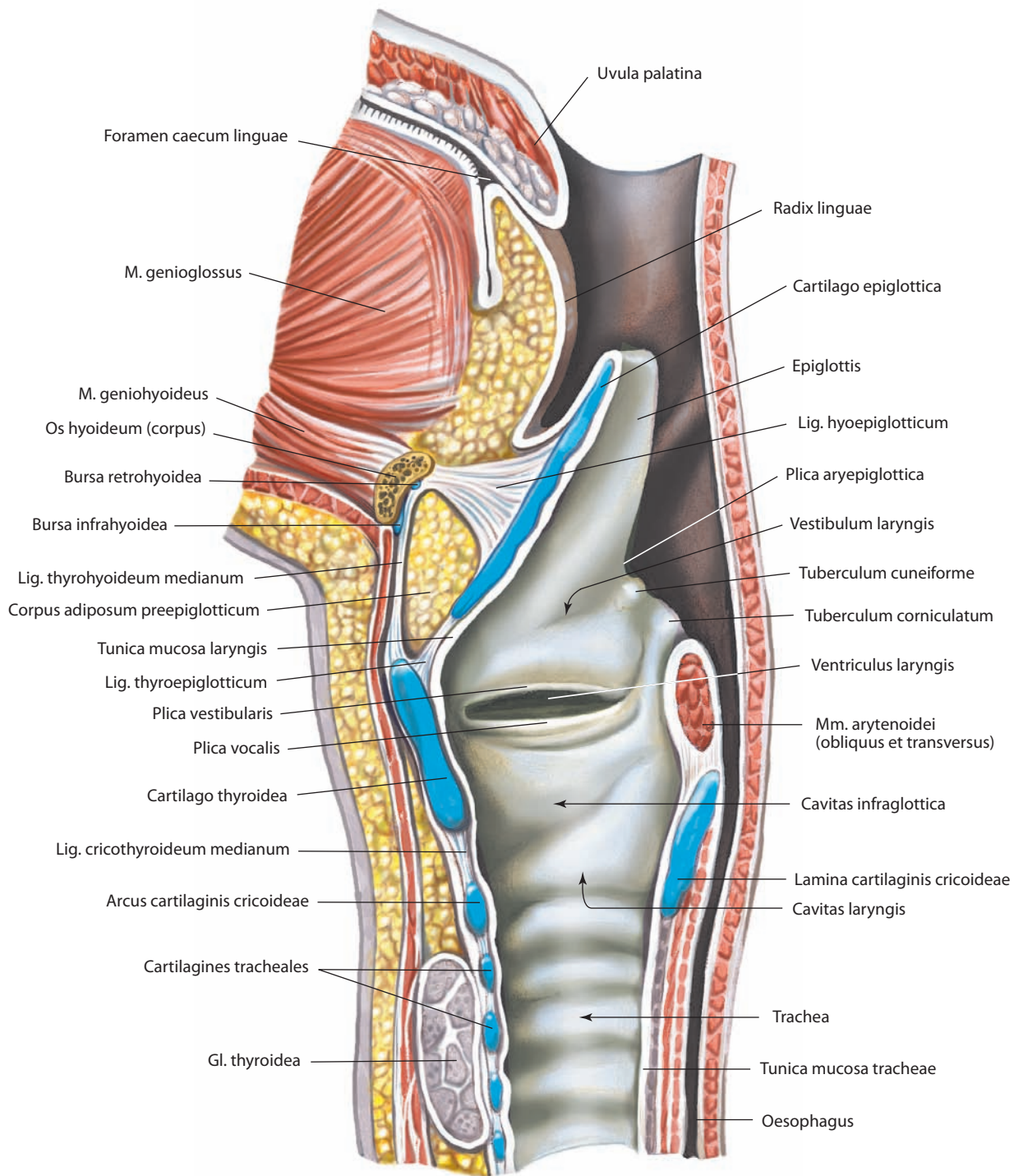


Рис. 124. Полость гортани, cavitas laryngis.

Срединный распил. Вид слева

СОЕДИНЕНИЯ ХРЯЩЕЙ ГОРТАНИ

Хрящи гортани соединяются между собой посредством суставов и связок (рис. 133–135; см. рис. 136). К межхрящевым суставам гортани относятся перстнещитовидный и перстнечерпаловидный суставы.

Перстнещитовидный сустав, articulatio cricothyroidea (см. рис. 134), парный, расположен между суставными поверхностями нижних рогов щитовидного хряща и заднелатеральных поверхностей перстневидного хряща. **Капсула перстнещитовидного сустава, capsula articularis cricothyroidea** (см. рис. 139), фиксируется по краю суставной поверхности; в задней части ее укрепляет капсульная **рожково-перстневидная связка, lig. ceratocricoidaeum** (см. рис. 133, 134, 136). Соединительная ткань, формирующая капсулу и связки капсулы, содержит большое количество эластических волокон. Основная функция сустава — ротация вокруг горизонтальной оси. В связи с этим движением происходит смещение щитовидного и перстневидного хрящей относительно друг друга, т. е. изменение расстояния между верхним краем дуги перстневидного хряща и нижним краем пластинки щитовидного хряща, так что угловая амплитуда движения обоих хрящей одинакова. В нейтральной позиции капсульные связки не натянуты и в суставе возможно скольжение суставных поверхностей рогов щитовидного хряща относительно перстневидного при стабильном положении черпаловидных хрящей. Если скольжение значительное, то оно может усилить натяжение голосовых связок.

Перстнечерпаловидный сустав, articulatio cricoarytenoidea (см. рис. 129, 134, 139, 143), парный, расположен между суставными поверхностями оснований черпаловидных хрящей и верхнезадней части перстневидного хряща. **Фиброзная мембрана капсулы перстнечерпаловидного сустава, capsula articularis cricoarytenoidea** (см. рис. 134), свободная, прикрепляется на небольшом отдалении от краев суставных поверхностей; синовиальная мембрана образует большие синовиальные складки. В заднелатеральной части ее сформирована **перстнечерпаловидная связка, lig. cricoarytenoideum** (см. рис. 134, 141, 144), которая укрепляет капсулу. Суставные поверхности перстневидного хряща имеют эллипсовидную форму, несколько выпуклые, расположены косо относительно горизонтальной плоскости и направлены латерально, кпереди и книзу. Длинные оси суставов пересекаются под углом 60°. В суставе возможны два типа движения: 1) ротация черпаловидного хряща под прямым углом к длинной оси сустава, результатом чего является медиальный или латеральный разворот голосового отростка черпаловидного хряща, что уменьшает или увеличивает размеры голосовой щели. Она сопровождается качением, поскольку перстневидная суставная поверхность имеет выпуклую форму; 2) скольжение черпаловидных хрящей во фронтальной плоскости, в результате чего они сближаются или отдаляются от срединной плоскости.

Ротация и скольжение в суставе обычно дополняют друг друга, т. е. медиальное скольжение сочетается с медиальной ротацией, а латеральное скольжение — с латеральной

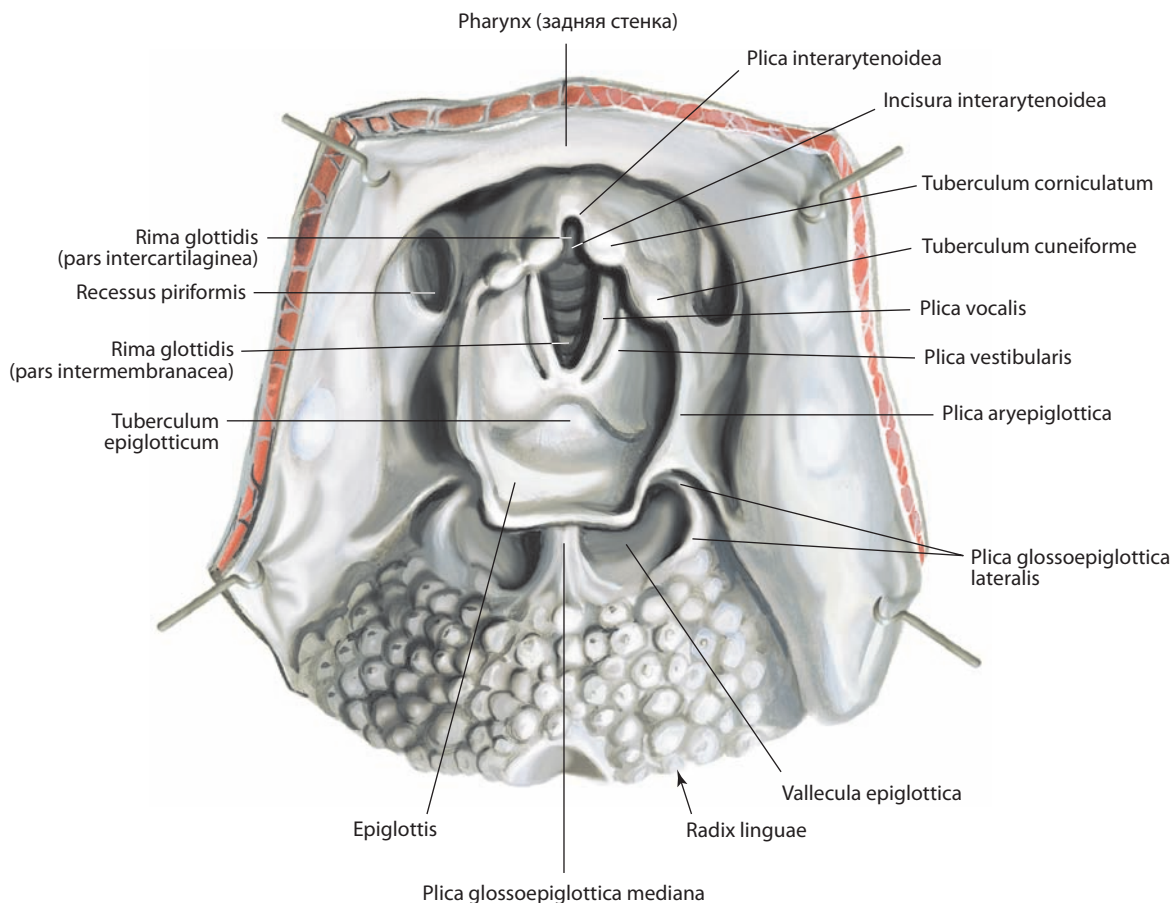


Рис. 125. Вход в гортань, aditus laryngis.

Вид сверху. Стенки глотки оттянуты в стороны

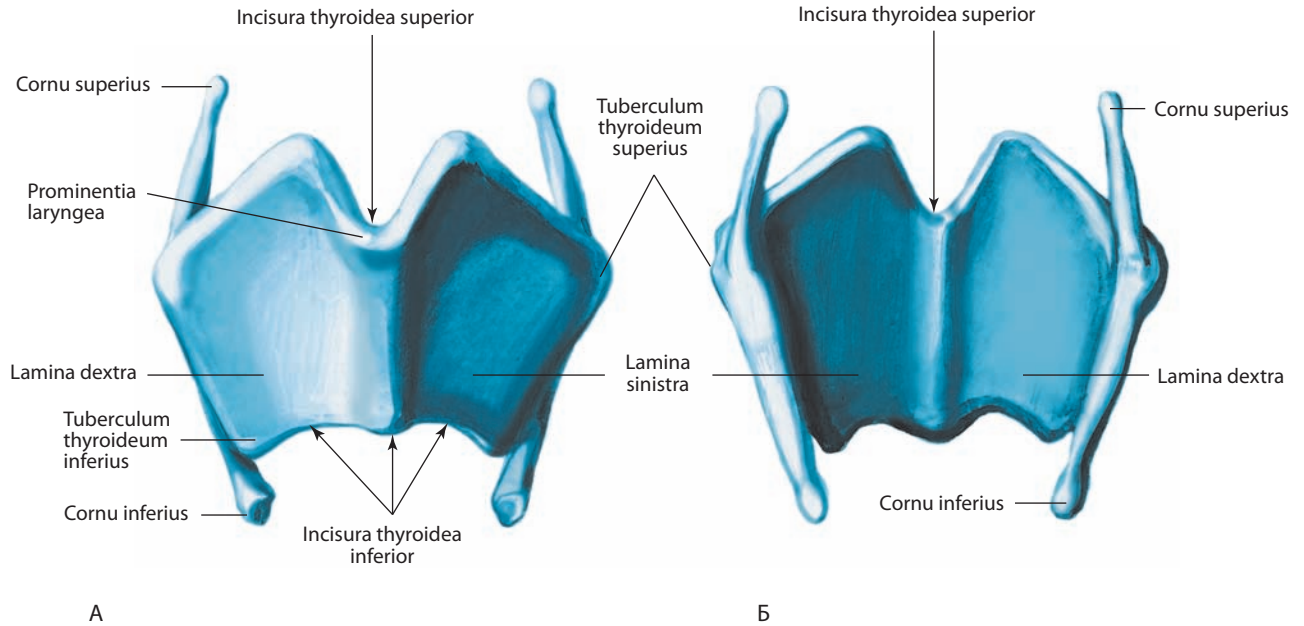


Рис. 126. Щитовидный хрящ, cartilago thyroidea:

А — вид спереди; Б — вид сзади

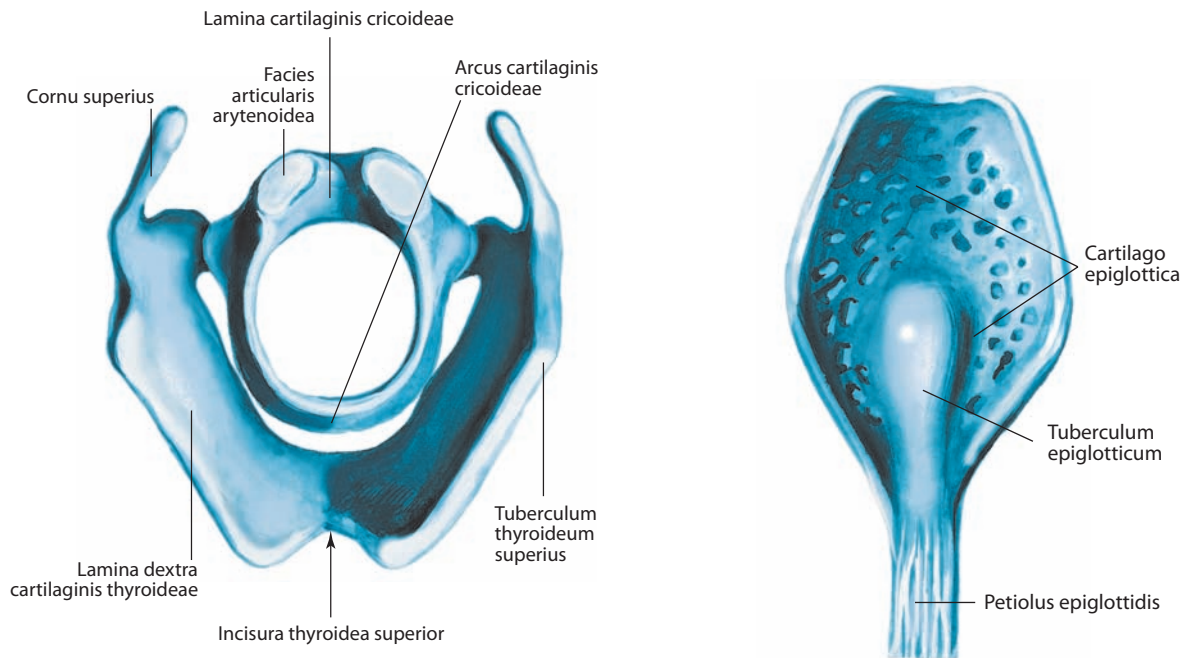


Рис. 127. Щитовидный хрящ, cartilago thyroidea, и перстневидный хрящ, cartilago cricoidea.

Вид сверху

Рис. 128. Надгортанный хрящ, cartilago epiglottica.

Вид сзади

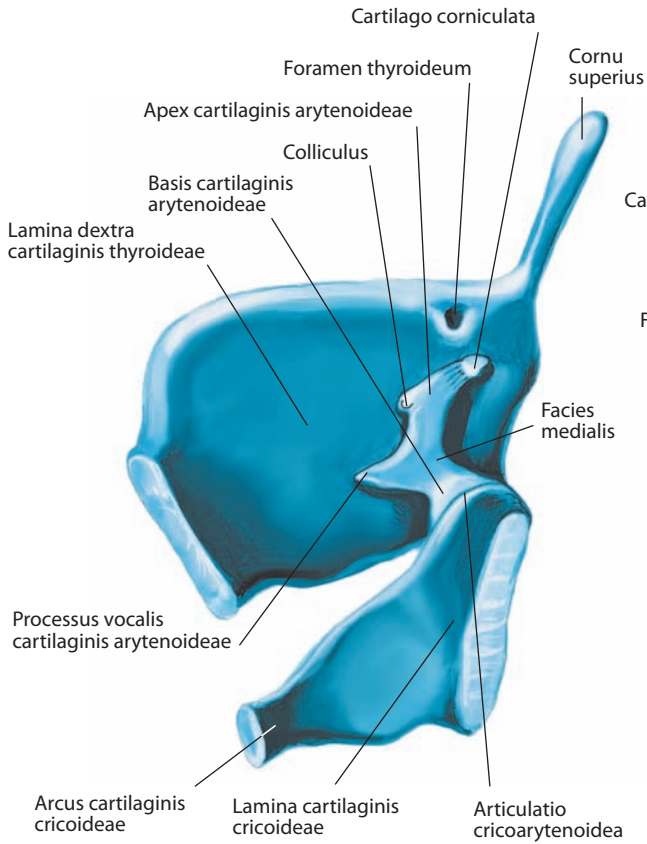


Рис. 129. Хрящи гортани, cartilagine laryngis.
Срединный распил. Вид слева

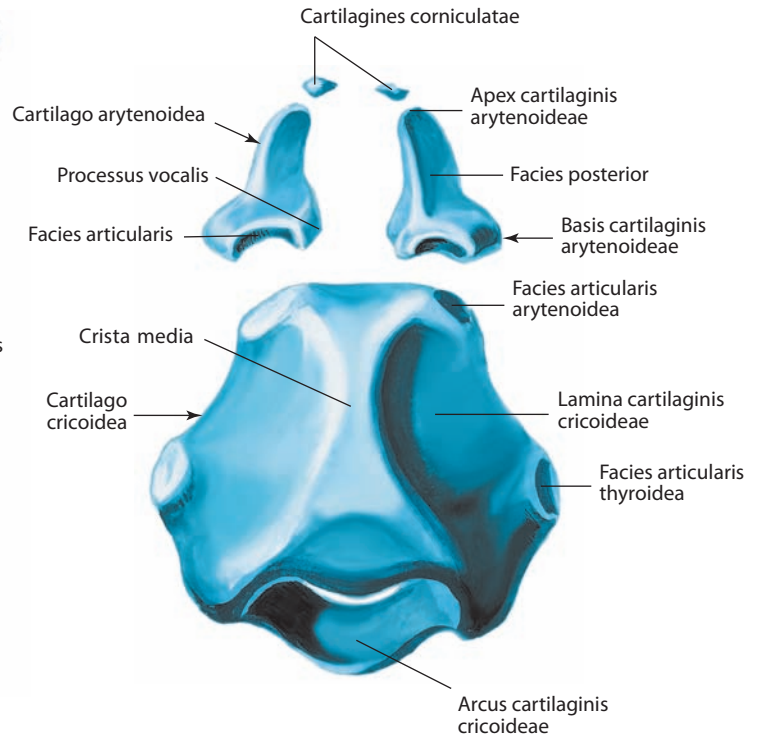


Рис. 130. Хрящи гортани, cartilagine laryngis.
Вид сзади

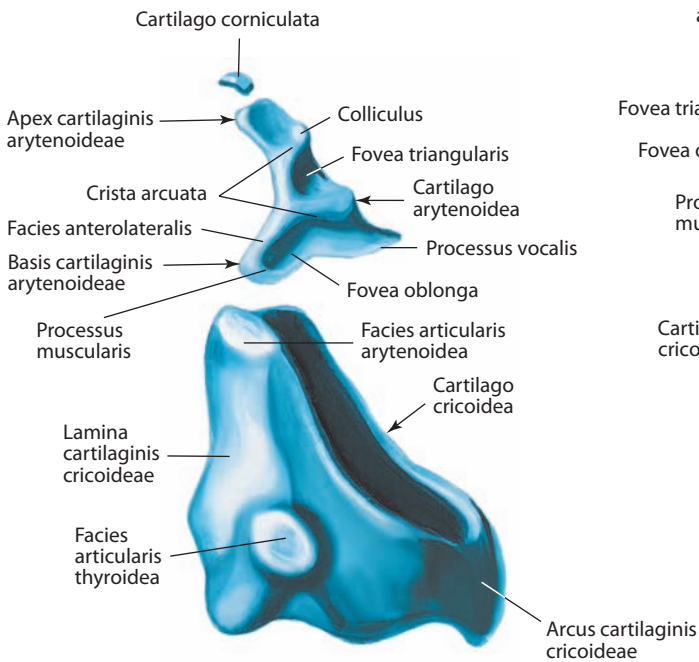


Рис. 131. Хрящи гортани, cartilagine laryngis.
Вид справа

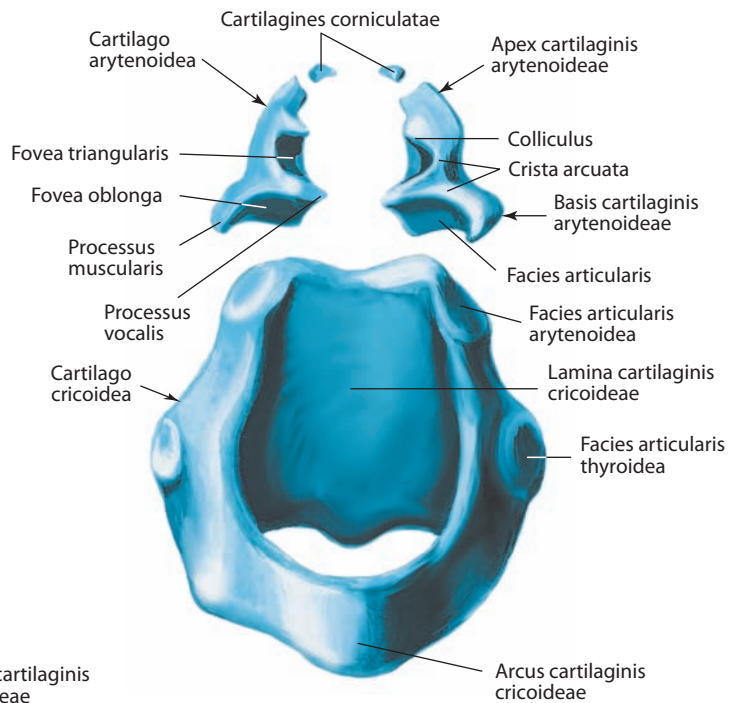


Рис. 132. Хрящи гортани, cartilagine laryngis.
Вид спереди и сверху

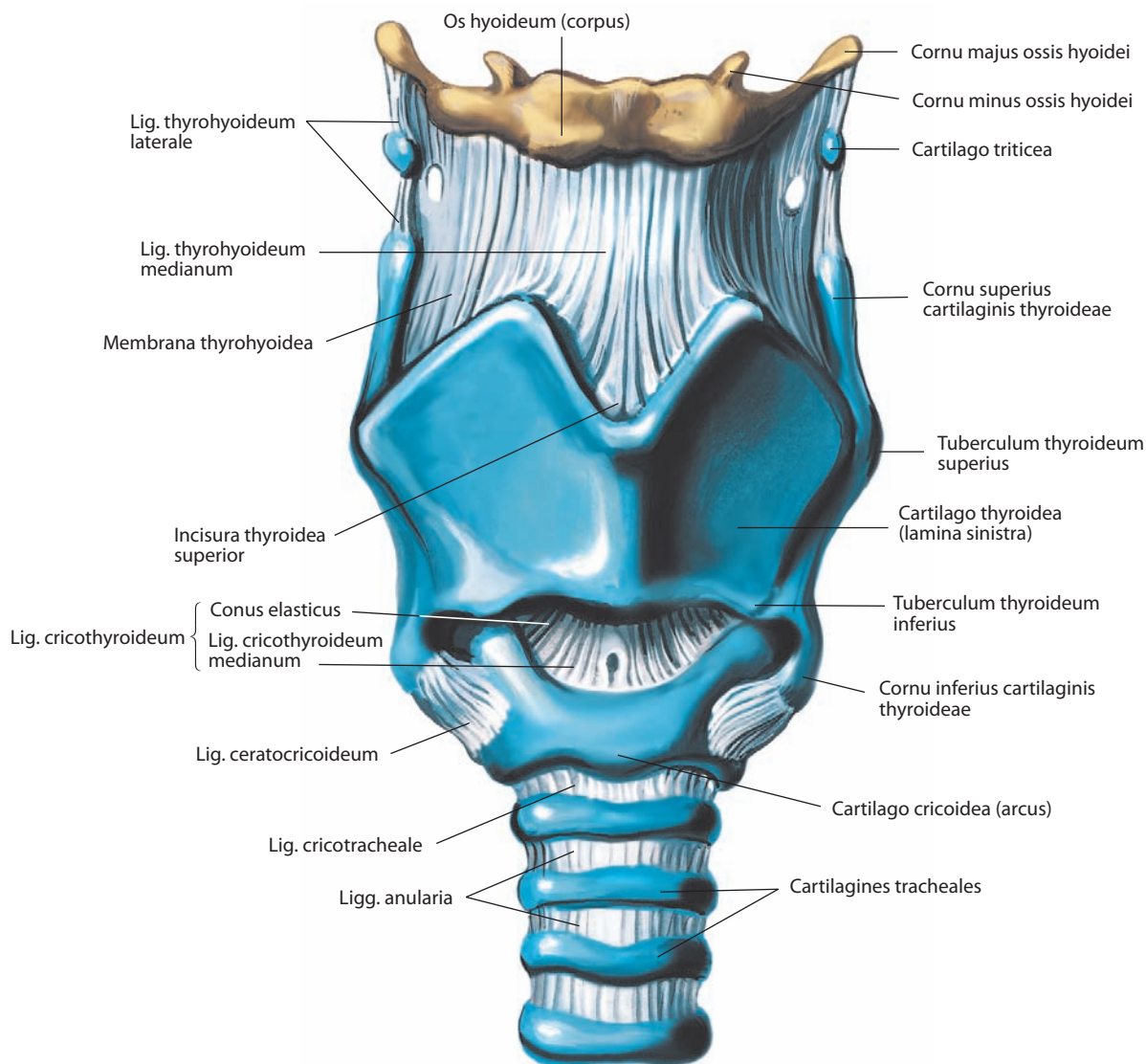


Рис. 133. Связки и суставы гортани, *ligg. et articulationes laryngis*.

Вид спереди

ротацией, что проявляется в приведении или отведении голосовых связок относительно срединной плоскости соответственно. Бытовавшее ранее мнение о возможности только поворота черпаловидного хряща относительно вертикальной оси в настоящее время не считается правильным, поскольку выпукло-вогнутая эллиптическая форма суставных поверхностей в значительной мере препятствует этому движению.

Иннервация суставов гортани. Оба сустава иннервируются ветвями возвратных гортанных нервов (ветви блуждающего нерва). В капсуле суставов лежит большое число инкапсулированных (тельца Руффини, Пачини) и свободных нервных окончаний.

Связки и мембраны гортани можно условно разделить на две группы — наружные и внутренние.

К наружным связкам гортани относятся щитоподъязычная мембрана, подъязычно-надгортанная, щитонадгортанная и перстнетрахеальная связки.

Щитоподъязычная мембрана, *membrana thyrohyoidea* (см. рис. 133, 134, 136, 137, 140–143, 151), представлена широкой фиброзно-эластической пластинкой, расположен-

ной между верхним краем и передними поверхностями больших рогов щитовидного хряща (снизу) и верхним краем тела и задненижней поверхностью больших рогов подъязычной кости. Таким образом, эта связка проходит позади вогнутой задней поверхности подъязычной кости и отделяется от нее **позадиподъязычной** и **подподъязычной сумками, *bursae retrohyoidea* et *infrahyoidea*** (см. рис. 124), которые облегчают движение кости при глотании. Средняя часть мембраны утолщена и носит название **срединной щитоподъязычной связки, *lig. thyrohyoideum medianum*** (см. рис. 113, 123, 124, 133, 135, 141, 143, 151). Латеральные части несколько истончены и прободаются верхними гортанными сосудами и внутренними гортанными нервами, края щитоподъязычной мембраны незначительно утолщены и формируют симметричные **латеральные щитоподъязычные связки, *ligg. thyrohyoidea lateralia*** (см. рис. 123, 133, 135, 139, 141, 143), в толще которых определяются **зерновидные хрящи, *cartilagine triticeae*** (см. рис. 123, 133–137, 139, 141–143). Наружная поверхность мембраны контактирует со щитоподъязычной и лопаточно-подъязычной мышца-

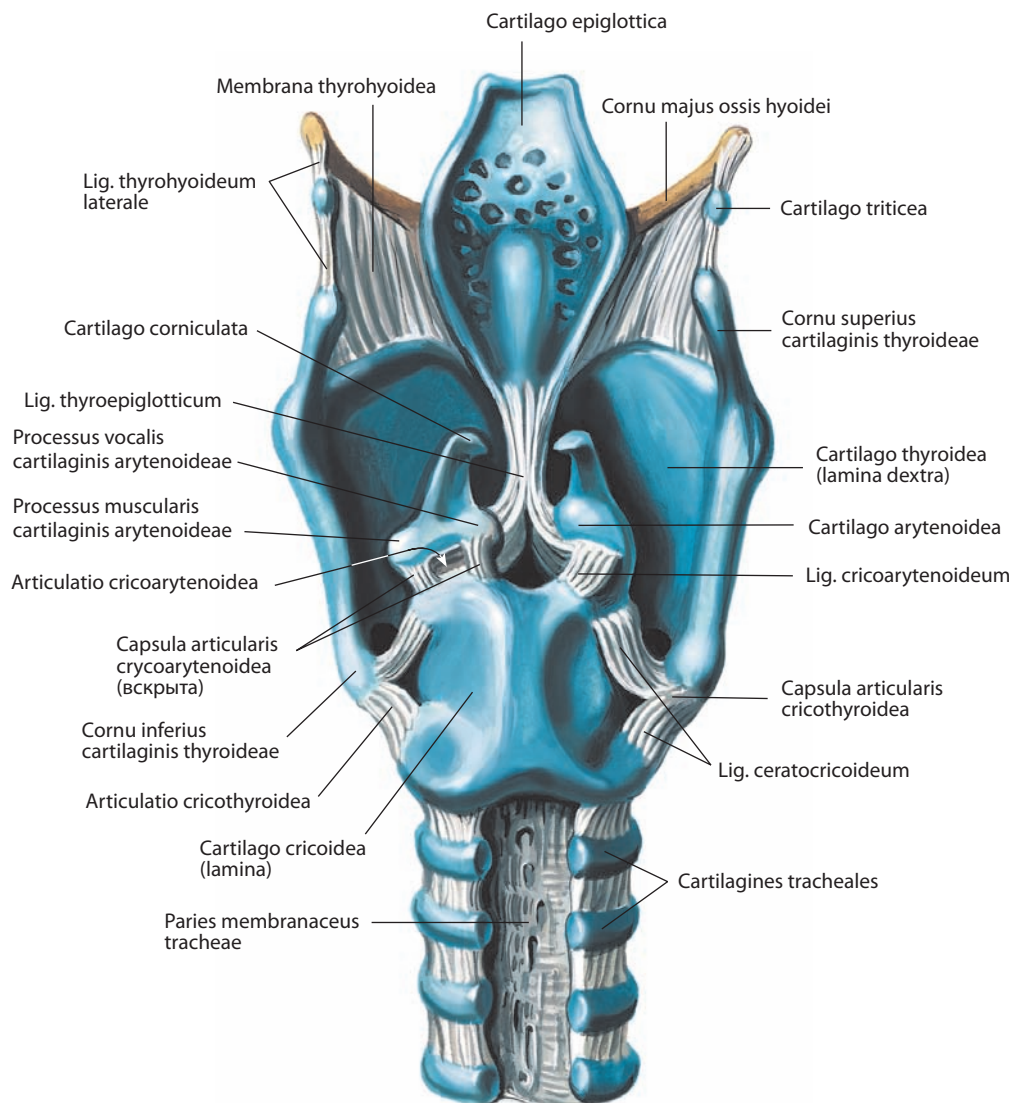


Рис. 134. Связки и суставы гортани, *ligg. et articulationes laryngis*.
Вид сзади

ми. Внутренняя поверхность щитоподъязычной мембраны контактирует с язычной поверхностью надгортанного хряща, а несколько латеральнее — с грушевидными карманами.

Надгортанный хрящ прикрепляется к задней поверхности тела подъязычной кости веерообразной **подъязычно-надгортанной связкой, *lig. hyoepiglotticum*** (см. рис. 113, 124, 135, 137, 141, 143), которая начинается от передней поверхности хряща. По срединной линии нижняя часть надгортанного хряща прикрепляется к задней поверхности пластинки щитовидного хряща короткой **щитонадгортанной связкой, *lig. thyroepiglotticum*** (см. рис. 134, 141) (анатомически она относится к внутренним связкам гортани). Свободное пространство между стебельком надгортанника (снизу и сзади) и задней поверхностью щитовидного хряща выше щитонадгортанной связки заполнено **преднадгортанным жировым телом, *corpus adiposum preepiglotticum*** (см. рис. 137). Надгортанный хрящ вместе с указанными связками и преднадгортанным жировым телом составляют **надгортанник, *epiglottis*** (см. рис. 124).

Перстнетрахеальная связка, *lig. cricotracheale* (см. рис. 133, 135, 147), расположена между нижним краем перстневидного хряща и верхним краем I трахеального хряща. Рожковидные хрящи соединяются с верхушкой черпаловидных хрящей, а также с перстневидным хрящом и участком слизистой оболочки глотки, прикрывающим заднюю поверхность гортани, с помощью **перстнеглоточной связки, *lig. cricopharyngeum*** (см. рис. 142).

К внутренним связкам и мембранам гортани относятся фиброзно-эластическая мембрана и ее компоненты: четырехугольная мембрана и перстнещитовидная связка, которая состоит из срединной перстнещитовидной связки и эластического конуса.

Фиброзно-эластическая мембрана гортани, *membrana fibroelastica laryngis* (рис. 143), расположена в хрящевом скелете, под гортанной слизистой оболочкой. Она сформирована из двух структур: верхней — четырехугольной мембраны и нижней — эластического конуса. Оба эти образования разделены горизонтальной щелью, которая находится между связками преддверия и голосовыми связками.

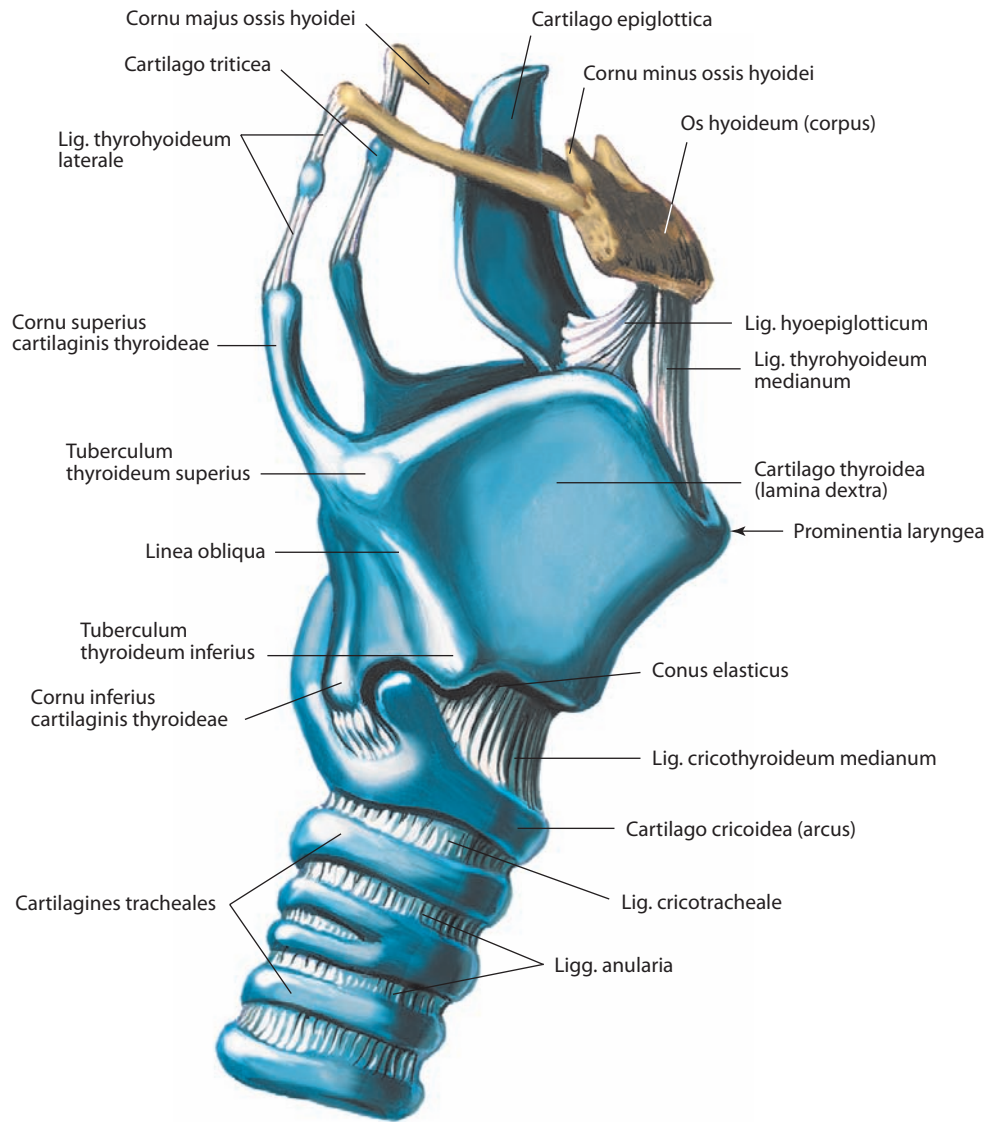


Рис. 135. Связки и суставы гортани, *ligg. et articulationes laryngis*.

Вид справа. Большая часть щитоподъязычной мембраны удалена

Четырехугольная мембрана, *membrana quadrangularis* (см. рис. 137, 143), на каждой стороне расположена между латеральным краем надгортанного хряща и черпаловидным хрящом. Верхний край мембраны несколько наклонен кзади и формирует черпаловидно-надгортанную связку; покрывающая ее слизистая оболочка является черпаловидно-надгортанной складкой, ограничивающей вход в гортань. Сзади волокна мембраны опускаются до задней поверхности перстневидного хряща и, участвуя в формировании рожково-перстневидной связки, вплетаются в поддерживающую связку пищевода. Нижний край четырехугольной мембраны представлен связкой преддверия. Перстневидный и щитовидный хрящи соединяются посредством двухкомпонентной *перстнещитовидной связки, lig. cricothyroideum*, состоящей из срединной перстнещитовидной связки и эластического конуса, расположенных ниже и выше нижнего края щитовидного хряща соответственно (см. рис. 133).

Срединная перстнещитовидная связка, *lig. cricothyroideum medianum* (см. рис. 123, 124, 133, 135, 141, 151), расположена между нижним краем пластинки щитовидного хряща и верхним краем дуги перстневидного хряща. Толщина ее уменьшается в латеральном направлении. От нижнего края перстневидного хряща берет начало перстнетрахеальная связка (см. рис. 137), которая прикрепляется к верхнему хрящу трахеи.

Эластический конус, *conus elasticus* (см. рис. 133, 143, 144), состоящий из двух тонких симметричных пластинок и располагающийся кнутри от перстнещитовидной мышцы, в прошлом назывался перстневидно-голосовой мембраной, что в достаточной степени отражало его функцию. Он начинается от внутренней латеральной поверхности перстневидного хряща, волокна его поднимаются кверху позади пластинки щитовидного хряща в вертикальном направлении. С каждой стороны передние волокна прикрепляются к задней поверхности щитовидного хряща, задние — к голосовому отростку

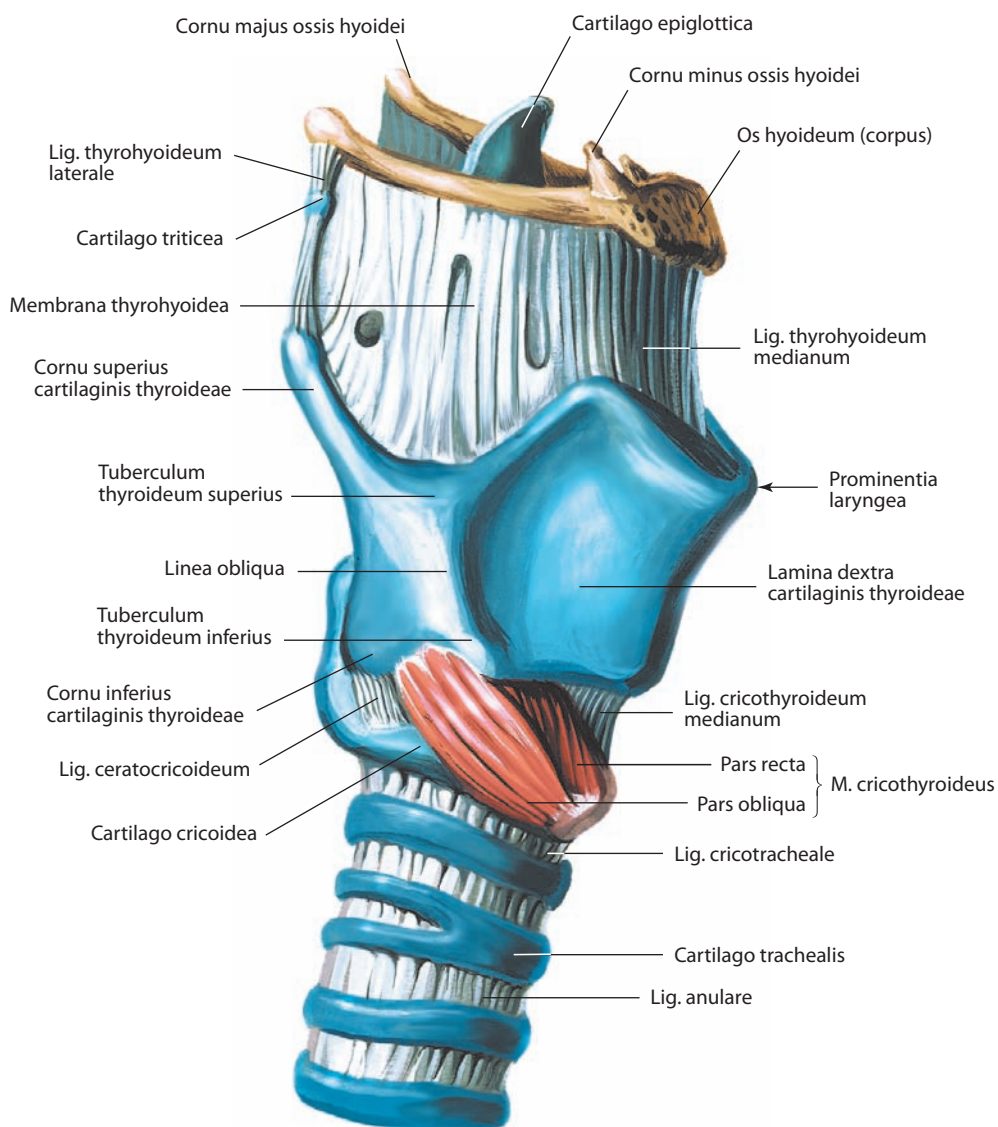


Рис. 136. Мышцы и связки гортани, *mm. et ligg. laryngis*.

Вид справа

черпаловидного хряща. Между этими точками прикрепления расположен верхний край эластического конуса, направленный горизонтально. По свободному верхнему краю имеется утолщение эластических волокон, которое формирует голосовую связку. Покрытая слизистой оболочкой голосовая связка является голосовой складкой. Наружная поверхность эластического конуса контактирует с латеральной перстне-черпаловидной и щиточерпаловидной мышцами. (Связки/складки преддверия и голосовые связки/складки — см. ниже.)

МЫШЦЫ ГОРТАНИ

Мышцы гортани, *mm. laryngis* (рис. 137, 138; см. рис. 136, 141, 142), построены из поперечнополосатой мышечной ткани; их можно разделить на две группы: 1) мышцы, функция которых обуславливает движение всей гортани в целом; 2) внутренние, или собственные, мышцы гортани, определяющие движение отдельных ее хрящей.

К первой группе мышц относят поверхностные мышцы шеи (срединная группа), которые по своему положению в отношении подъязычной кости могут быть разделены на над- и подподъязычные. Они влияют на положение подъязычной кости, а вместе с ней и гортани, так как последняя с помощью щитоподъязычной мембраны связана с подъязычной костью.

Вторая группа мышц представлена перстнещитовидной, задней и латеральной перстнечерпаловидными, щиточерпаловидной, косой и поперечной черпаловидными и голосовой мышцами. Все мышцы парные, кроме поперечной черпаловидной, и расположены кнутри от щитовидного хряща, кроме перстнещитовидной, лежащей на наружной поверхности гортани.

Внутренние мышцы гортани могут быть функционально разделены на три группы:

1) задняя и латеральная перстнечерпаловидные, косая и поперечная черпаловидные мышцы изменяют размеры щели голосового аппарата (голосовой щели);

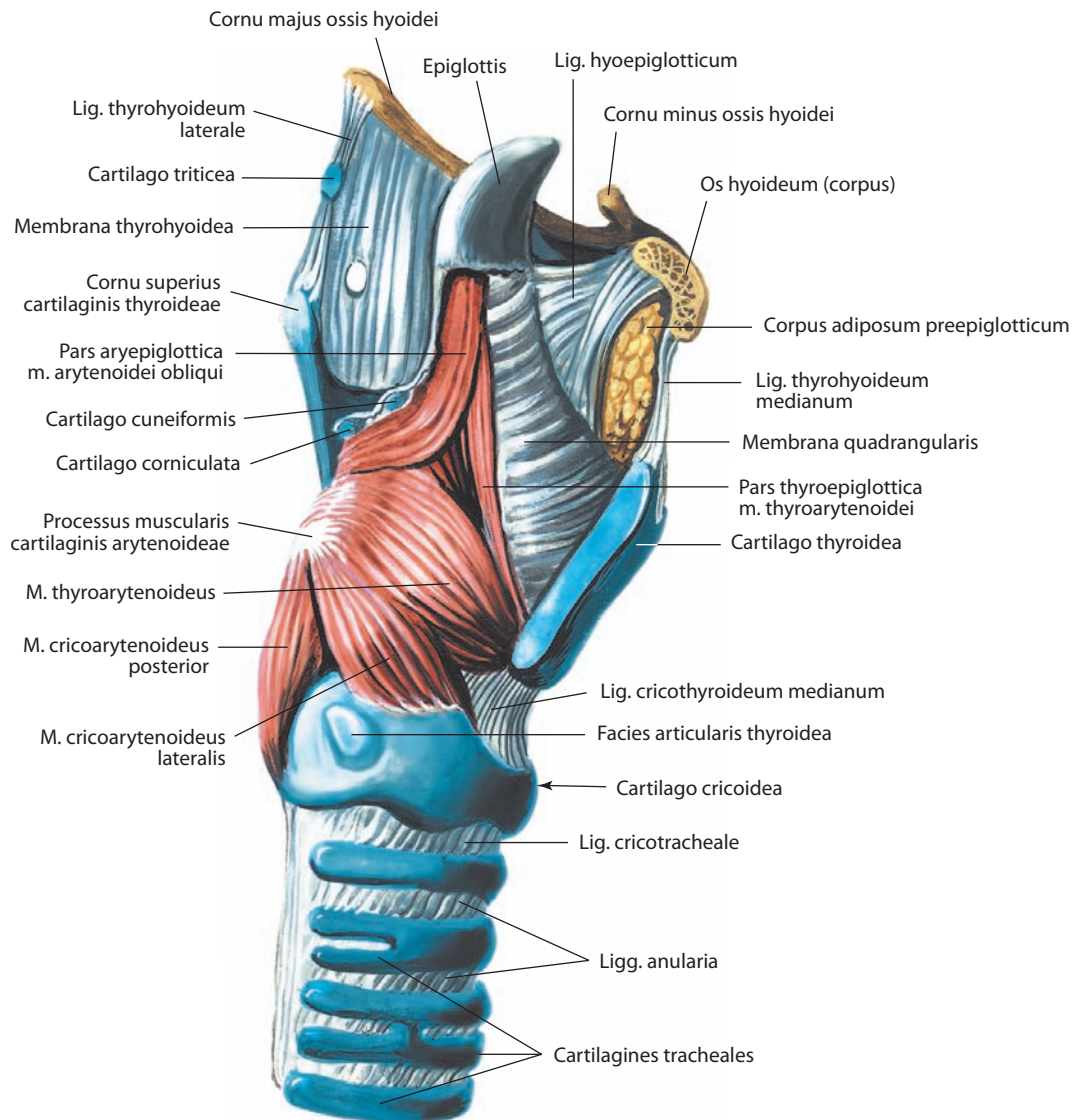


Рис. 137. Мышцы гортани, mm. laryngis.

Вид справа. Правая пластинка щитовидного хряща и правые рога подъязычной кости удалены сагиттальным распилом

2) перстнещитовидная, задняя перстнечерпаловидная, щиточерпаловидная и голосовая мышцы регулируют натяжение голосовых связок. В действительности косое расположение перстнечерпаловидных суставных поверхностей приводит к некоторому дублированию функции этих мышечных групп. Изменение размеров щели голосового аппарата сопровождается соответствующими изменениями длины голосовых связок, с другой стороны, изменение длины голосовых связок приводит к изменению размера щели голосового аппарата;

3) косая черпаловидная и щиточерпаловидная мышцы изменяют размеры входа в гортань, регулируя положение надгортанного хряща.

Во всех внутренних мышцах гортани обнаружено значительное количество нейромышечных веретен, которые обеспечивают высокую степень координации мышечной активности и проприоцепции.

1. **Задняя перстнечерпаловидная мышца, m. cricoarytenoideus posterior** (см. рис. 137–139, 142), симметрич-

ная, начинается от задней поверхности пластинки перстневидного хряща, сразу латеральнее среднего гребня. Волокна ее направляются латерально и кверху, прикрепляются к верхней и задней поверхностям мышечного отростка черпаловидного хряща на той же стороне. Наиболее высоко лежащие волокна мышцы проходят почти в горизонтальной плоскости, наиболее низко расположенные — почти в вертикальной. Часть волокон прикрепляется к переднелатеральной поверхности черпаловидного хряща. Некоторые волокна нижнего края мышцы иногда прикрепляются к нижнему рожу щитовидного хряща, образуя **рожково-перстневидную мышцу, m. ceratocricoides** (см. рис. 138).

Мышца является единственной из всех мышц гортани, которая расширяет щель голосового аппарата, отводя голосовые складки от срединной линии. Кроме того, отводит черпаловидные хрящи кзади, удлиняя голосовые связки. Сокращение наиболее латеральных волокон смещает черпаловидные хрящи латерально, формируя

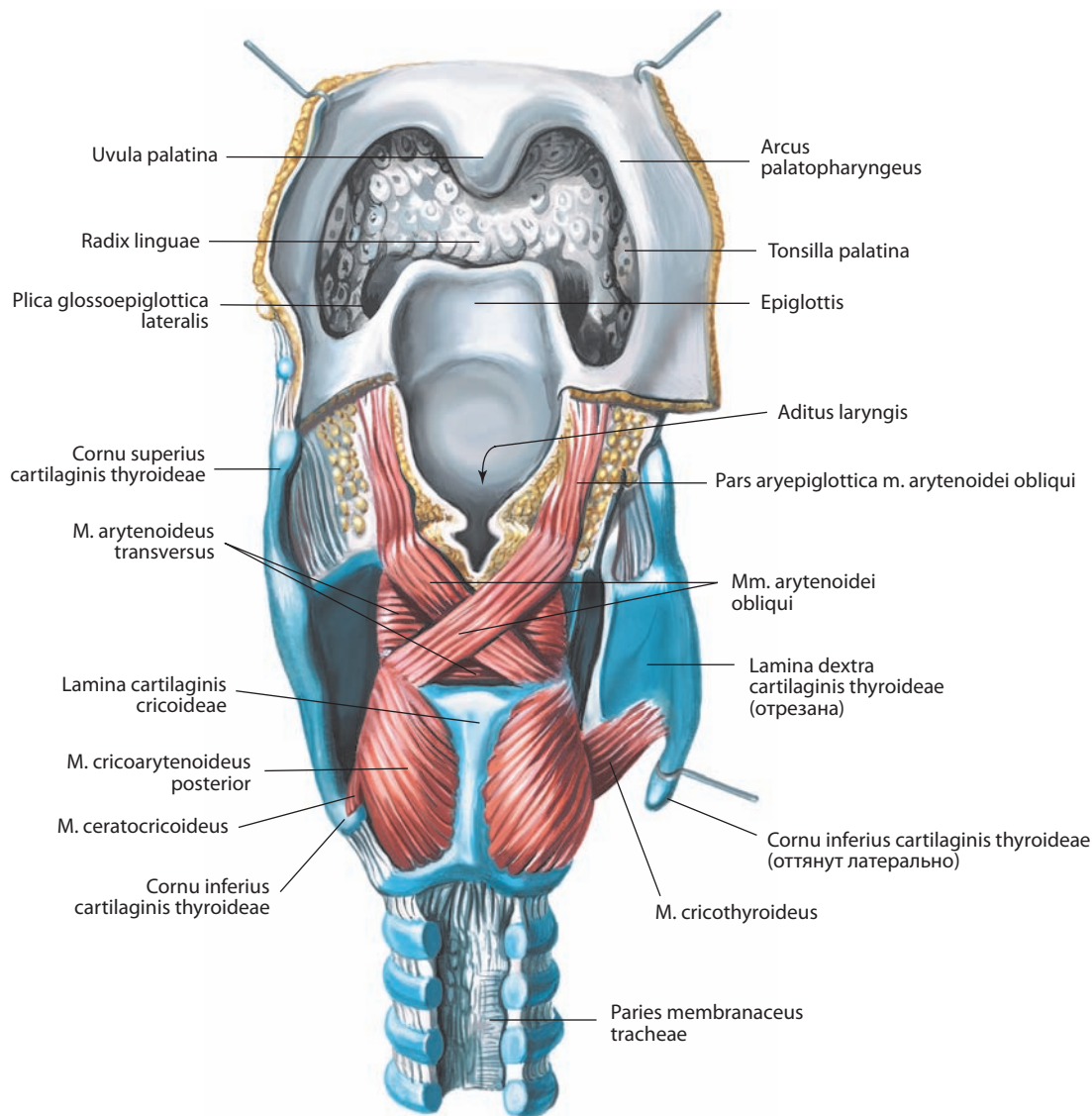


Рис. 138. Мышцы гортани, mm. laryngis.

Вид сзади. Правая пластинка щитовидного хряща разрезана и оттянута

треугольную форму щели голосового аппарата. Мышца является основной при воспроизведении очень громких звуков.

2. **Латеральная перстнечерпаловидная мышца, m. cricoarytenoideus lateralis** (см. рис. 137), симметричная, расположена по латеральной поверхности гортани. Волокна ее направлены косо между верхним краем пластинки перстневидного хряща и передней поверхностью мышечного отростка черпаловидного хряща.

Мышца осуществляет медиальную ротацию черпаловидного хряща, в связи с чем голосовые отростки сближаются и просвет щели голосового аппарата сужается, а в межперепончатой части исчезает. Таким образом, происходит движение черпаловидного хряща, известное как «медиальное сдавливание». Сужение щели голосового аппарата обычно достигается совместным сокращением поперечной черпаловидной и латеральной перстнечерпаловидной мышц. Сокращение последней также укорачивает и расслабляет голосовые складки.

3. **Косая черпаловидная мышца, m. arytenoideus obliquus** (см. рис. 138, 142), симметричная, расположена на задней поверхности гортани и иногда рассматривается как часть поперечной черпаловидной мышцы. Каждая мышца начинается от задней поверхности мышечного отростка черпаловидного хряща на одной стороне и прикрепляется к верхушке черпаловидного хряща другой стороны. Таким образом, мышцы пересекают срединную линию и располагаются крестообразно.

Часть волокон от верхушки черпаловидного хряща распространяется латерально и кпереди, вплетаясь в черпаловидно-надгортанную связку и формируя симметричную **надгортанно-черпаловидную часть, pars aryepiglottica**.

Мышцы работают как сфинктер гортани, поскольку сближают черпаловидно-надгортанные складки и приближают черпаловидный хрящ к надгортанному бугорку. Второй функцией является слабое приведение голосовых складок. В этом движении рассматриваемые мышцы бо-

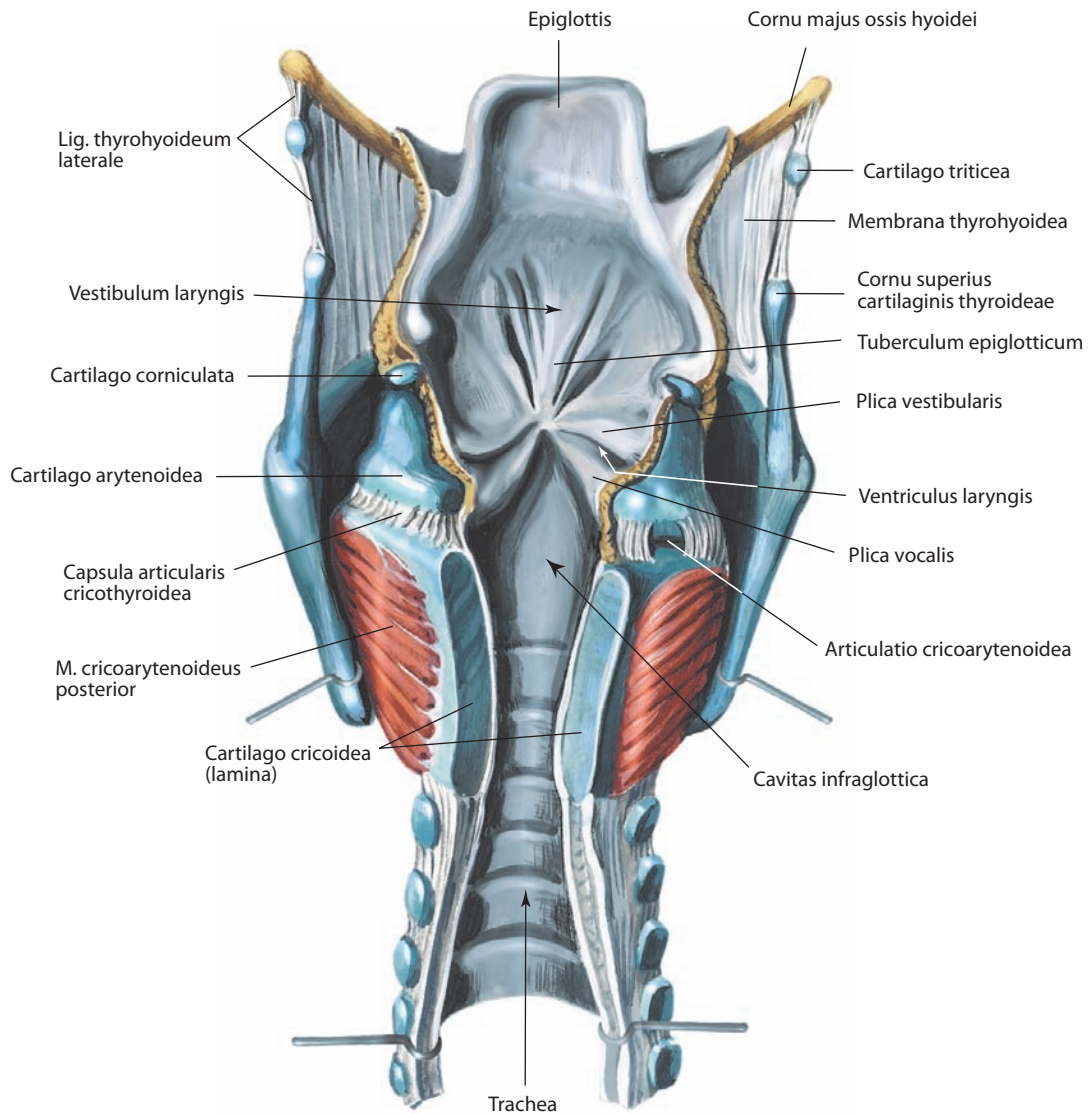


Рис. 139. Полость гортани, *cavitas laryngis*.

Вид сзади. Задние стенки гортани и трахеи вскрыты срединным разрезом и отвернуты

лее эффективны, чем поперечная черпаловидная мышца, за счет их более поверхностного расположения.

4. **Поперечная черпаловидная мышца, *m. arytenoideus transversus*** (см. рис. 138, 142), непарная, располагается по задней стенке гортани глубже (кпереди) от косых черпаловидных мышц. Мышца прикрепляется к задним поверхностям мышечных отростков и латеральным поверхностям обоих хрящей, заполняя пространство между ними.

Мышца сближает черпаловидные хрящи, закрывая тем самым межхрящевую часть щели голосового аппарата, например, при шепоте. При этом черпаловидные хрящи скользят по поверхности перстневидного хряща, но не совершают поворот вокруг вертикальной оси.

5. **Перстнещитовидная мышца, *m. cricothyroideus*** (см. рис. 136, 138, 140, 141), симметричная, располагается на переднелатеральной поверхности гортани. Мышечные волокна начинаются от верхнего края дуги перстневидного хряща и направляются кзади и латерально. Более медиальные волок-

на прикрепляются к нижнему краю пластинки щитовидного хряща на одноименной стороне и образуют **прямую часть, *pars recta*** (см. рис. 123, 136), более латеральные направляются косо к основанию нижнего рога щитовидного хряща в виде **косой части, *pars obliqua*** (см. рис. 123, 136, 142). Между медиальными краями мышц располагается треугольное пространство, которое покрыто срединной перстнещитовидной связкой.

Мышца удлиняет голосовые связки, тем самым меняя их натяжение. Это происходит в связи с уменьшением расстояния между щитовидным и перстневидным хрящами. При этом щитовидный хрящ наклоняется кпереди и расстояние между верхушкой голосового отростка и задней поверхностью щитовидного хряща увеличивается. Наклон щитовидного хряща сопровождается небольшой ротацией перстневидного хряща кверху.

6. **Щиточерпаловидная мышца, *m. thyroarytenoideus*** (см. рис. 137, 140, 141), симметричная, располагается латеральнее голосовой связки, эластического конуса и желудочков горта-

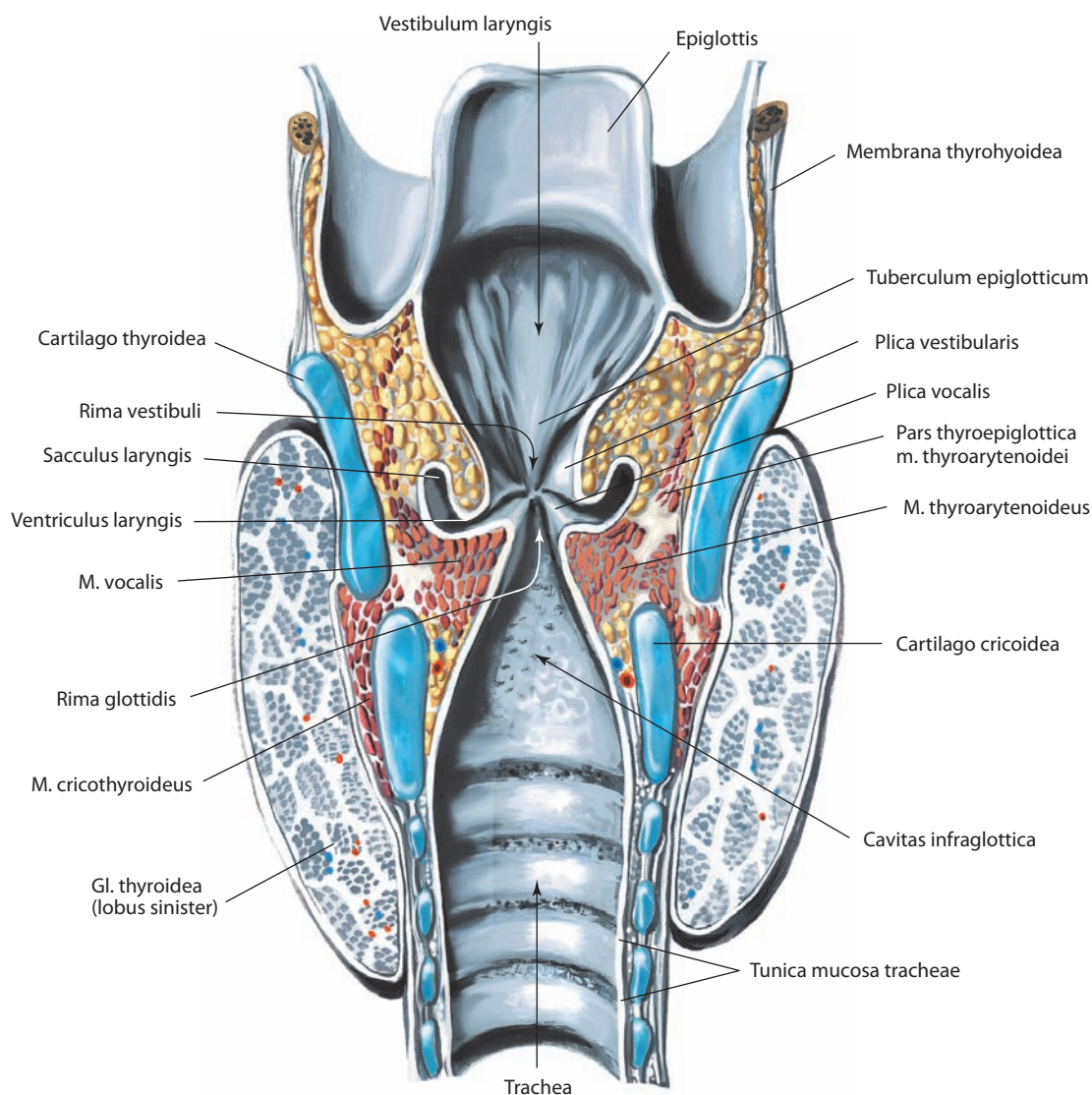


Рис. 140. Полость гортани, cavitas laryngis.

Фронтальный разрез через средние отделы голосовых связок. Вид сзади

ни. Мышечные волокна начинаются от задней поверхности нижней половины угла щитовидного хряща и прилежащей части перстнещитовидной связки. Волокна направляются кзади, латерально и несколько вверх к переднелатеральной поверхности черпаловидного хряща.

На латеральной поверхности мышцы иногда встречается дополнительный пучок мышечных волокон, который носит название *верхней щиточерпаловидной мышцы, m. thyroarytenoideus superior*. Волокна начинаются от внутренней поверхности угла щитовидного хряща, направляются кзади и прикрепляются к основанию мышечного отростка черпаловидного хряща. Ряд авторов рассматривают эту мышцу как самостоятельную. Некоторые волокна направляются косо кзади и кверху и вплетаются в черпаловидно-надгортанную складку. Они формируют **щитонадгортанную часть, pars thyroepiglottica**, мышцы (см. рис. 137, 140).

Мышца притягивает черпаловидный хрящ кпереди, ближе к щитовидному хрящу, тем самым укорачивая голосовые

связки и ослабляя их натяжение. Это сопровождается медиальной ротацией черпаловидного хряща, что приводит к более полному закрытию задней части щели голосового аппарата. Расслабление задней части голосовой связки при сохранении натяжения в передней обеспечивает возникновение звуков высокого тембра. Щитонадгортанная часть расширяет вход в гортань, поэтому в специальной литературе может встречаться под названием «расширитель преддверия гортани».

7. Голосовая мышца, m. vocalis (см. рис. 140), симметричная, расположена книзу и несколько глубже щитонадгортанной мышцы, параллельно и несколько латеральнее голосовой связки. Мышца треугольной формы, начинается от латеральной поверхности голосового отростка черпаловидного хряща, несколько сужается кпереди и прикрепляется к задней поверхности угла щитовидного хряща.

Мышца вызывает колебания голосовой связки, изменяет тембр воспроизводимых звуков в связи с утолщением или истончением голосовой складки.

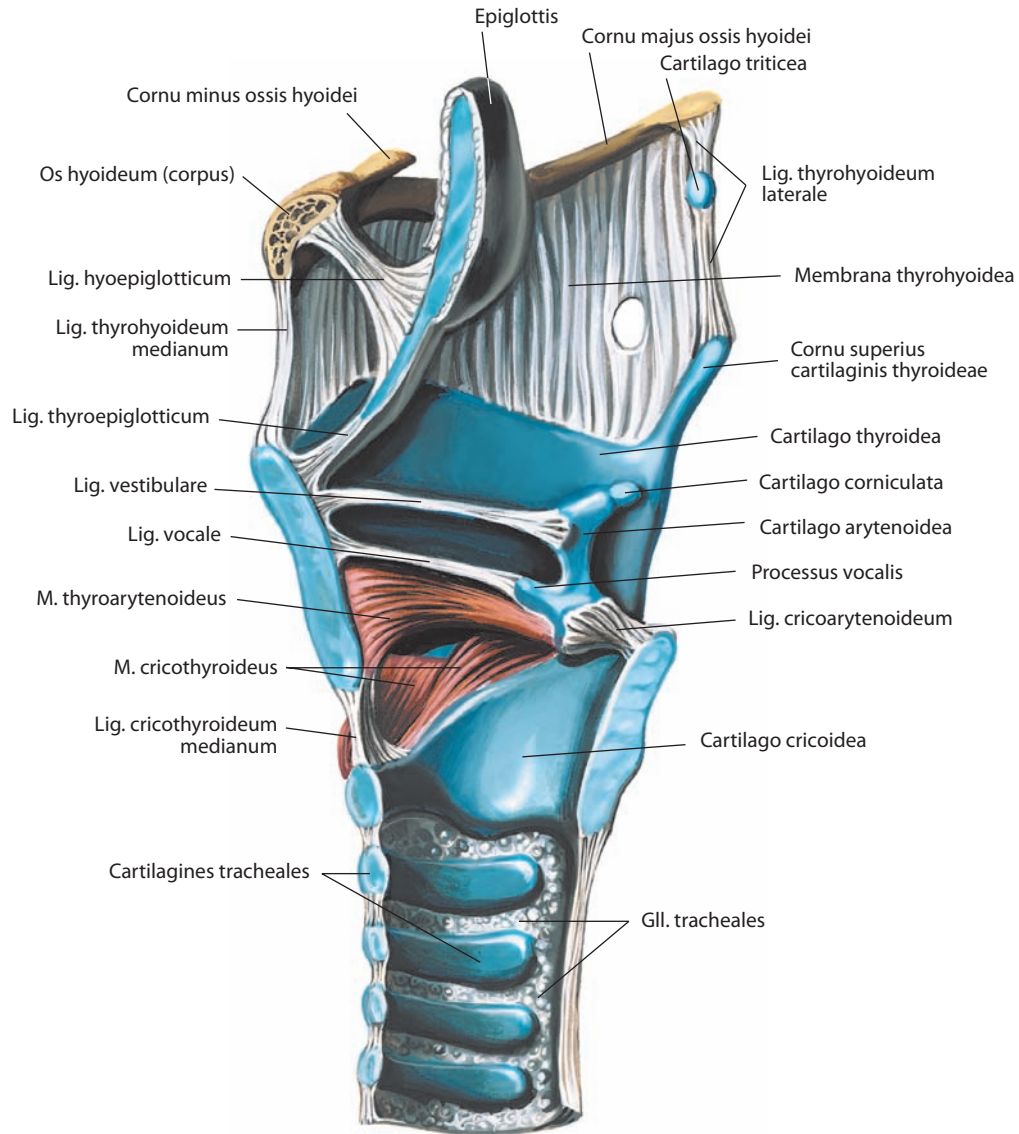


Рис. 141. Мышцы и связки гортани, mm. et ligg. laryngis.

Срединный разрез. Вид слева

Иннервация мышц гортани. Все мышцы гортани, за исключением перстнещитовидной мышцы, иннервируются возвратными гортанными нервами (ветви блуждающего нерва). Ветви возвратного гортанного нерва к поперечной черпаловидной мышце образуют на ее поверхности нервное сплетение. Перстнещитовидная мышца иннервируется наружной ветвью верхнего гортанного нерва (ветвь блуждающего нерва).

Кровоснабжение мышц гортани. Основными источниками артериального кровоснабжения являются верхние и нижние щитовидные артерии (ветви наружной сонной артерии и подключичной артерии соответственно). Перстнещитовидная мышца получает кровь по одноименной ветви из верхней щитовидной артерии; терминальные ветви пересекают срединную плоскость и формируют мощные артериальные анастомозы. Отток венозной крови происходит по одноименным венам. Пути отведения лимфы от гортани сложны. Верхняя часть гортани имеет более выраженную лимфатическую систему, чем нижняя. Границей между ними являются голосовые связки. От верхней

половины гортани лимфа поступает в лимфатические сосуды, следующие по ходу верхней щитовидной артерии; они прободают щитоподъязычную мембрану, соединяются с лимфатическими сосудами корня языка, образуя густую сеть анастомозов, и впадают в верхние глубокие шейные лимфоузлы. Ниже голосовых связок небольшое число лимфатических сосудов прободают эластический конус и отводят лимфу в предгортанные, предтрахеальные и околотрахеальные лимфоузлы, а затем — в передние глубокие шейные лимфоузлы. От нижней половины гортани лимфа поступает в лимфатические сосуды, расположенные по ходу нижней щитовидной артерии.

ПОЛОСТЬ ГОРТАНИ

Полость гортани, cavitas laryngis (рис. 124, 139, 140; см. рис. 113), имеет форму песочных часов. Она находится между входом в гортань, который является передним продолжением гортанной части глотки, и нижним краем пер-

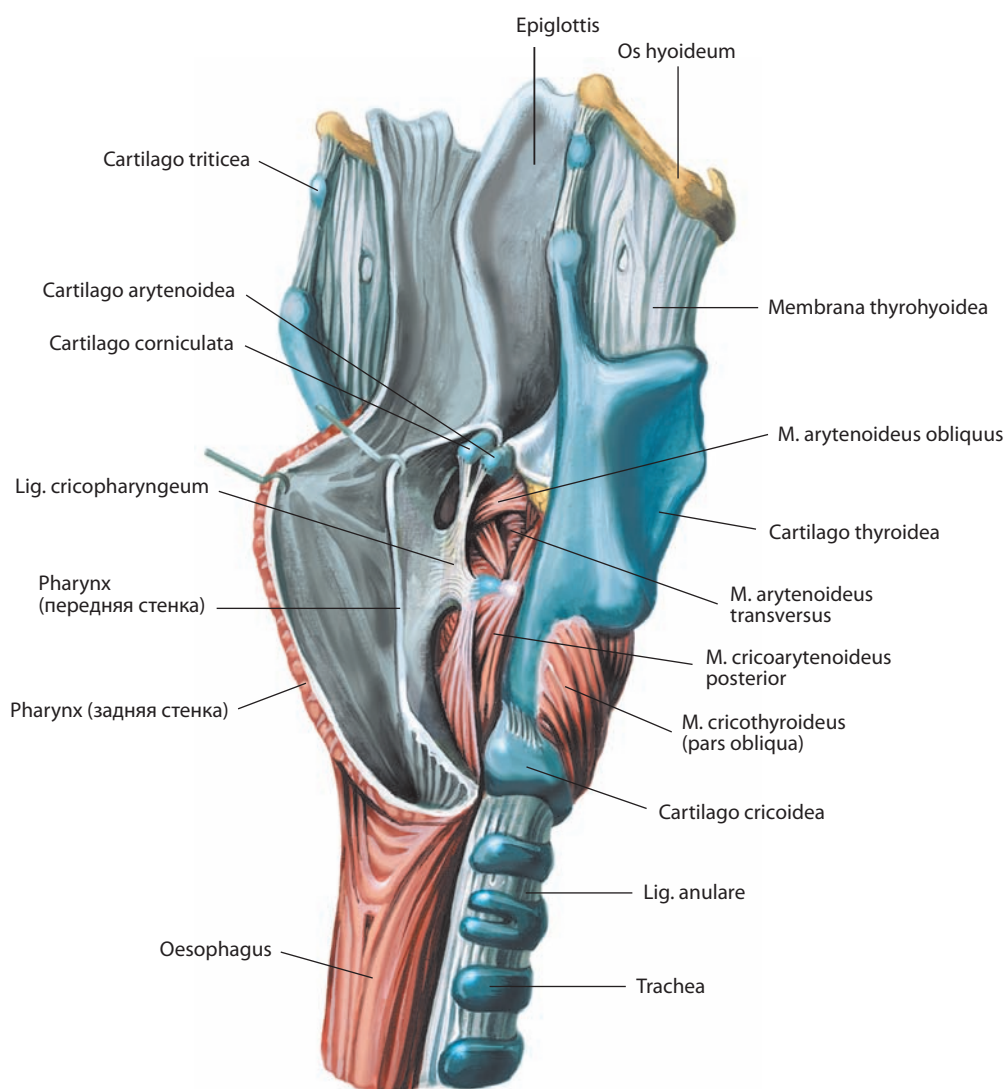


Рис. 142. Мышцы и связки гортани, mm. et ligg. laryngis.

Вид справа и несколько сзади. Задние стенки гортани и трахеи удалены; полость глотки вскрыта; стенки ее оттянуты кзади

стневидного хряща, расположенным на уровне VI шейного позвонка, где гортань переходит в трахею. Стенки гортани сформированы фиброзно-эластическими мембранами, покрытыми слизистой оболочкой, содержащей **гортанные железы, glandulae laryngeales**. Слизистая оболочка повторяет очертания подлежащих структур и имеет два утолщения — складки преддверия и голосовые складки. В местах формирования складок непрерывность фиброзно-эластического каркаса гортани нарушается.

Складки слизистой оболочки выступают в полость гортани в медиальном направлении и разделяют ее на три части.

1. **Преддверие гортани, vestibulum laryngis** (см. рис. 124, 139, 140), расположено между входом в гортань (сверху) и складками преддверия (снизу). Оно состоит из входа в гортань, симметричных черпаловидно-надгортанных складок и складок преддверия, ограничивающих щель преддверия.

Вход в гортань, aditus laryngis (рис. 125; см. рис. 138, 146), является переходом между гортанной частью глотки и гортанью. Его плоскость расположена косо, отклоняясь кзади и книзу. Наклонную позицию входа в гортань определяет положение надгортанного хряща, плоскость которого ориентирована спереди назад и сверху вниз. Передней границей входа является верхний край надгортанного хряща, задней — межчерпаловидная складка слизистой оболочки, перекидывающаяся с одного черпаловидного хряща на другой и принимающая очертания **межчерпаловидной вырезки, incisura interarytenoidea** (см. рис. 125, 146), и латеральной — **черпаловидно-надгортанные складки, plicae aryepiglotticae** (см. рис. 124, 125, 143, 146), расположенные между боковыми поверхностями надгортанного хряща и верхушками черпаловидных хрящей. В этих складках определяются **рожковидный и клиновидный бугорки, tubercula corniculatum et cuneiforme** (см. рис. 124, 125, 146), основой которых являются одноименные хрящи. Преддверие

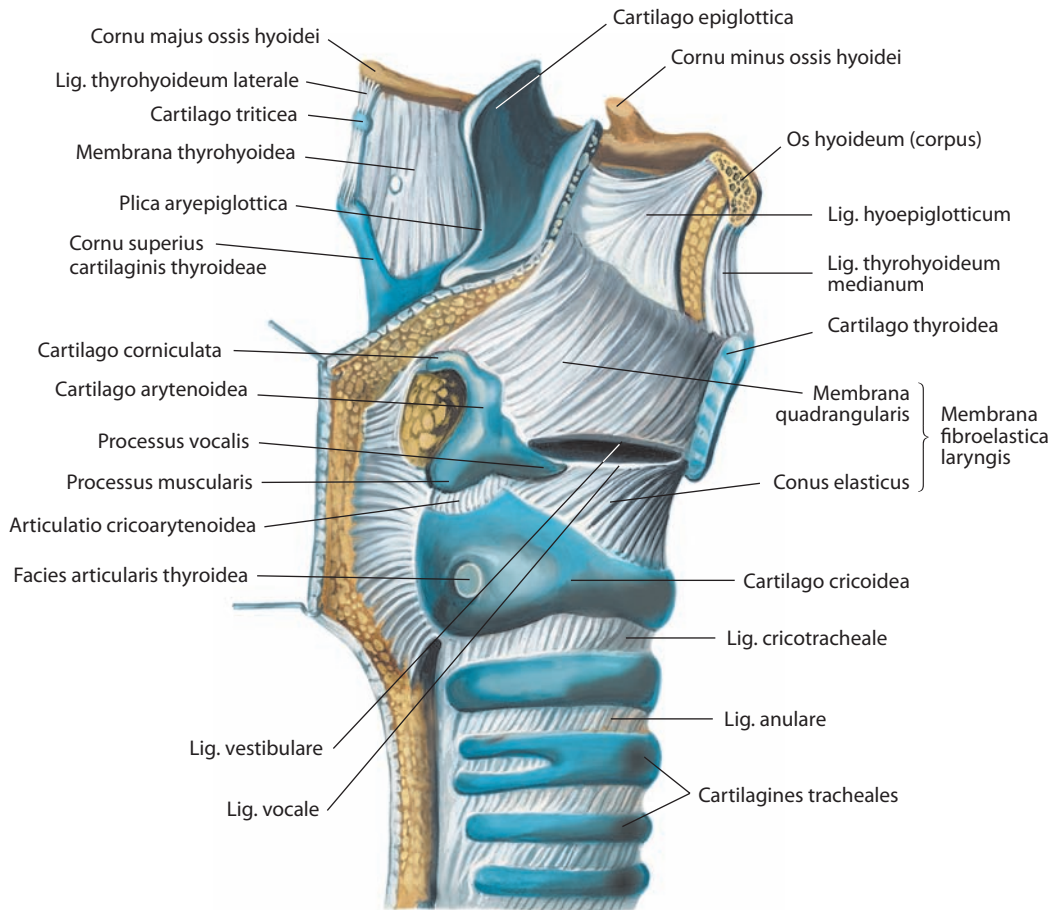


Рис. 143. Связки гортани, *ligg. laryngis*, и фиброзно-эластическая мембрана гортани, *membrana fibroelastica laryngis*.

Вид справа. Правая пластинка щитовидного хряща и правые половины надгортанного хряща и подъязычной кости удалены

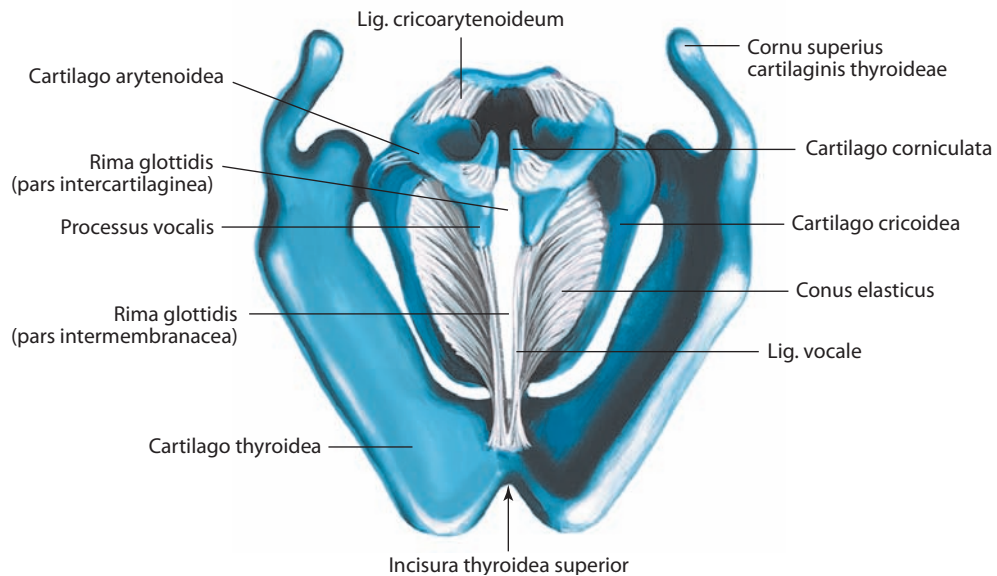


Рис. 144. Эластический конус, *conus elasticus*, и голосовые связки, *ligg. vocalia*.

Вид сверху

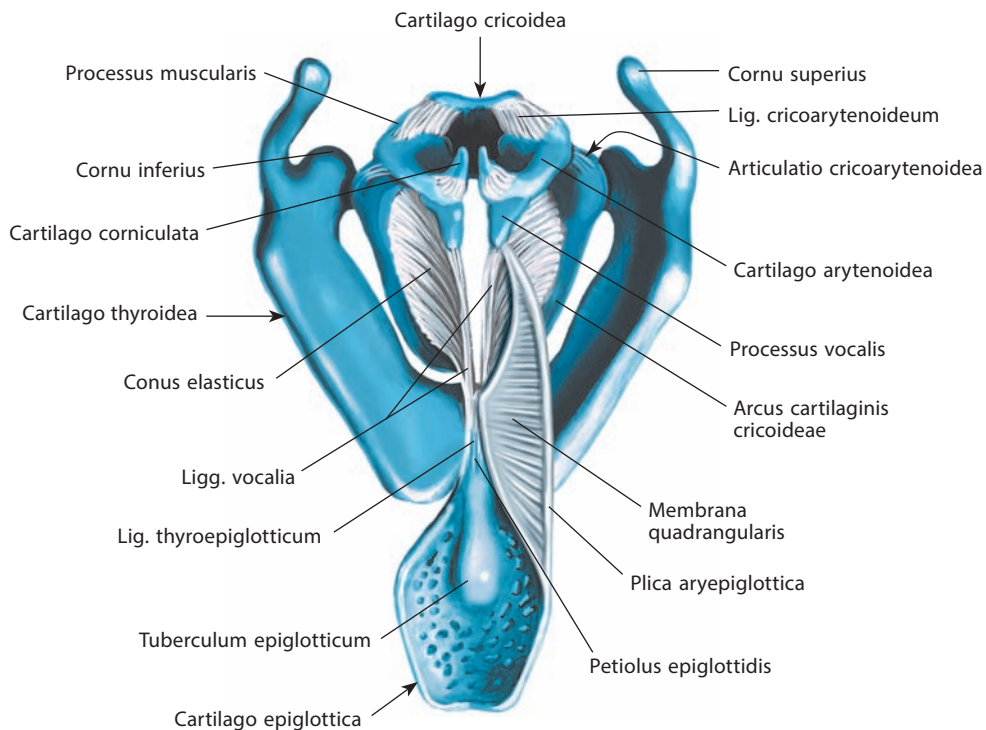


Рис. 145. Фиброзно-эластическая мембрана гортани, membrana fibroelastica laryngis, и голосовые связки, ligg. vocalia.
Вид сверху. Четырехугольная мембрана справа удалена

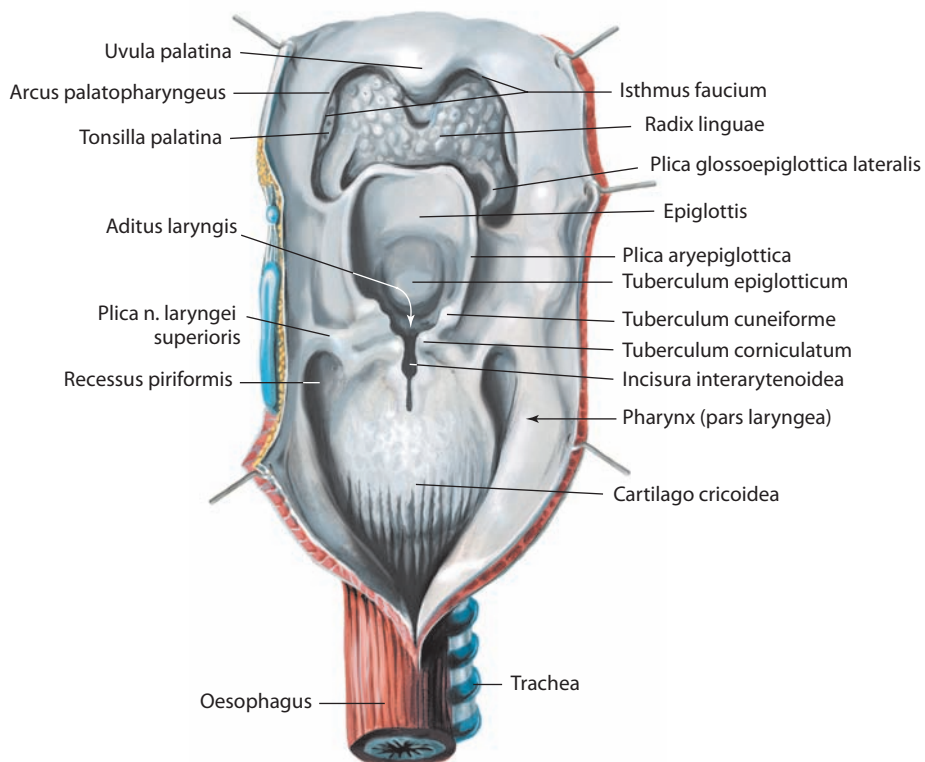


Рис. 146. Полость глотки, cavitas pharyngis, и вход в гортань, aditus laryngis.
Вид сзади. Задняя стенка глотки вскрыта срединным разрезом и оттянута

гортани постепенно сужается книзу, его передняя стенка длиннее, чем задняя. Передняя стенка преддверия сформирована задней поверхностью надгортанного хряща, в нижней части которой лежит надгортанный бугорок, выступающий кзади. Латеральные стенки сформированы внутренними поверхностями черпаловидно-надгортанных складок, задняя — слизистой оболочкой, расположенной между черпаловидными хрящами. Узкая **связка преддверия, lig. vestibulare** (см. рис. 141, 143), является утолщенным нижним краем четырехугольной мембраны. Она расположена между треугольной ямкой черпаловидного хряща и внутренней поверхностью щитовидного хряща, над голосовыми складками и несколько латеральнее. Связка покрыта слизистой оболочкой, образующей **складку преддверия, plica vestibularis** (иногда носит название ложной голосовой складки) (см. рис. 113, 124, 125, 139, 140). Обе складки преддверия ограничивают **щель преддверия, rima vestibuli** (см. рис. 140).

2. Средняя часть расположена между складками преддверия (сверху) и голосовыми складками (снизу). Это наиболее узкая область полости гортани. Средняя часть имеет симметричные латерально направленные расширения — **желудочки гортани, ventriculi laryngis** (см. рис. 113, 124, 139, 140), которые переходят в **мешочки гортани, sacculi laryngis** (см. рис. 140). Последние располагаются симметрично в просвете между складками преддверия и краем щитовидного хряща и представляют собой слепой мешок, верхушка которого направлена несколько вверх и кпереди. Нижняя граница средней части полости гортани сформирована **голосовым аппаратом, glottis**, который состоит из голосовой складки и щели голосового аппарата. **Голосовая складка, plica vocalis** (см. рис. 113, 124, 125, 139, 140), образована **голосовой связкой, lig. vocale** (см. рис. 141, 143, 144), которая покрыта слизистой оболочкой и является верхним свободным краем эластического конуса. Она расположена несколько книзу и медиальнее складки преддверия, между голосовым отростком черпаловидного хряща и задней поверхностью щитовидного хряща. Симметричные голосовые складки ограничивают **щель голосового аппарата (голосовую щель, rima glottidis vocalis)** (см. рис. 140), в которой выделяют **межперепончатую часть, pars intermembranacea** (см. рис. 125, 144), расположенную между голосовыми складками, заднюю **межхрящевую часть, pars intercartilaginea**, и **межчерпаловидную складку, plica interarytenoidea** (см. рис. 125), которая иногда носит название задней спайки гортани.

3. **Подголосовая полость, cavitae infraglottica** (см. рис. 124, 139, 140), расположенная между щелью голосового аппарата (сверху) и нижним краем перстневидного хряща (снизу), расширяется книзу и переходит в трахею.

Иннервация: слизистая оболочка выше щели голосового аппарата — внутренняя ветвь верхнего гортанного нерва, слизистая оболочка нижней половины гортани — нижний гортанный нерв от возвратного гортанного нерва (оба нерва — ветви блуждающего нерва). От верхнего шейного узла симпатического ствола к гортани подходят гортанно-глоточные ветви.

Кровоснабжение: верхняя гортанная артерия от верхней щитовидной артерии и нижняя гортанная артерия от нижней щитовидной артерии (ветви наружной сонной и подключичной артерий соответственно). Венозная кровь оттекает по одноименным венам, образуя венозные сплетения. Лимфа отводится в глубокие латеральные шейные (яремно-двубрюшный и яремно-лопаточно-подъязычный), глубокие передние шейные (предгортанные и предтрахеальные) и околотрахеальные лимфоузлы.

ТРАХЕЯ И ГЛАВНЫЕ БРОНХИ

Трахея, trachea (рис. 147, 149; см. рис. 113, 124), — это трубчатый орган, стенка которого состоит из хрящей и фиброзно-мышечной мембраны, выстланных изнутри слизистой оболочкой, в которой заложены множественные **железы, glandulae tracheales** (см. рис. 141, 149). **Хрящи трахеи, cartilagine tracheales** (см. рис. 123, 124, 133, 149), и соединяющие их **кольцевые связки (связки трахеи), ligg. anularia (trachealia)** (см. рис. 133, 135, 147, 149), формируют передне-латеральную часть трахеи, задняя поверхность представлена **перепончатой стенкой, paries membranaceus** (см. рис. 134, 149), в состав которой входят мышцы и фиброзная ткань. В среднем длина трахеи 10—13 см, она является непосредственным продолжением гортани и начинается на уровне VI шейного позвонка. Конец трахеи в виде **бифуркации, bifurcatio tracheae** (рис. 150), где она разделяется на правый главный бронх и левый главный бронх, определяется на уровне верхнего края V грудного позвонка. С внутренней стороны это место представляет собой вдающийся в полость трахеи полулунный выступ — **киль трахеи, carina tracheae** (см. рис. 150, 167). Длинная ось трахеи, расположенная по срединной линии, в области бифуркации несколько отклоняется вправо. Трахея является подвижной структурой, способной быстро изменять собственную длину. Так, при глубоком вдохе бифуркация трахеи может доходить до уровня середины VI грудного позвонка. Подвижность трахеи обеспечивается как ее фиброзно-хрящевой структурой, так и **мышцей трахеи, m. trachealis** (рис. 149), состоящей из тонких пластов гладкомышечных волокон. Поперечный диаметр трахеи колеблется от 1,5 до 2,0 см, причем у женщин он несколько меньше, чем у мужчин. У детей трахея имеет относительно меньшие размеры, расположена несколько глубже и более мобильна.

В трахее различают шейную и грудную части. **Шейная часть, pars cervicalis (colli)** (см. рис. 147), короткая, находится между VI шейным позвонком и уровнем верхней апертуры грудной клетки. Кпереди от шейной части трахеи расположены (послойно) кожа, подкожная клетчатка, подкожная мышца шеи, поверхностная и предтрахеальная пластинки фасции шеи. Также кпереди от нижнего отдела шейной части трахеи находится яремная вырезка рукоятки грудины. Переднюю и частично переднелатеральную поверхность трахеи покрывают грудино-подъязычная и грудино-щитовидная мышцы. На уровне II—IV хрящей трахеи к передней ее поверхности прилежит перешеек щитовидной железы, выше которого расположены мощные анатомозы между верхними щитовидными артериями. Книзу от IV хряща трахеи размещаются предтрахеальная пластинка фасции шеи, нижние щитовидные вены, остатки тимуса или собственно тимус (у взрослых и у детей соответственно) и низшая щитовидная артерия (если таковая имеется). У детей плечеголовный ствол проходит косо кпереди от трахеи, несколько выше верхнего края рукоятки грудины. Кзади от шейной части трахеи находится пищевод. Латерально на уровне V—VI хрящей трахеи к ней прилежат боковые доли щитовидной железы, общие сонные артерии и нижние щитовидные вены. Возвратные гортанные нервы расположены по сторонам от трахеи в небольшом углублении между ней и пищеводом или непосредственно латеральнее этого углубления.

Грудная часть, pars thoracica (см. рис. 147), трахеи протягивается между уровнем верхней апертуры грудной клетки и верхним краем V грудного позвонка. Располагаясь в верхнем средостении, грудная часть трахеи лежит кзади от

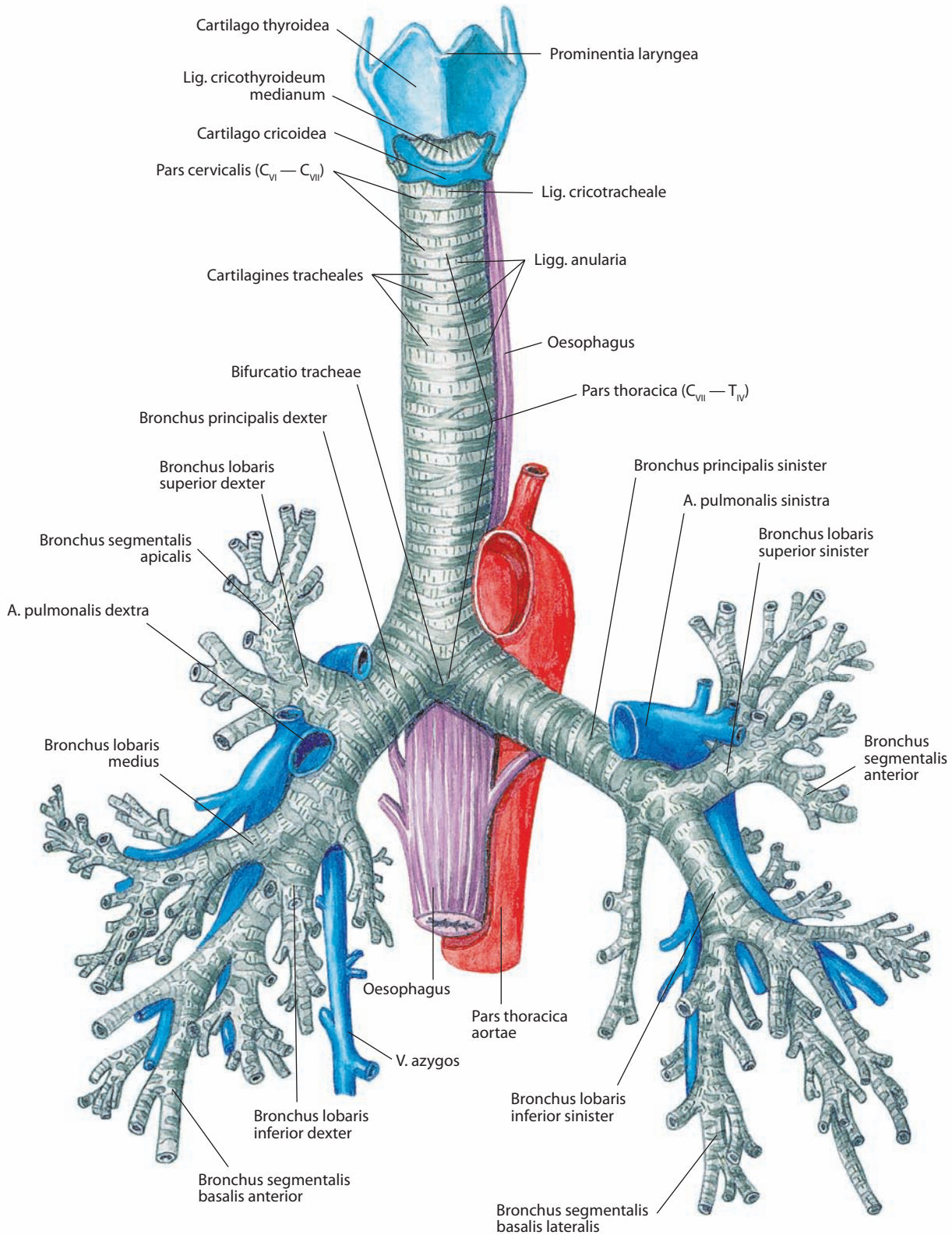


Рис. 147. Трахея, trachea, и бронхи, bronchi.

Вид спереди. Показано ветвление главных, долевых и сегментарных бронхов, образующих бронхиальное дерево, arbor bronchialis

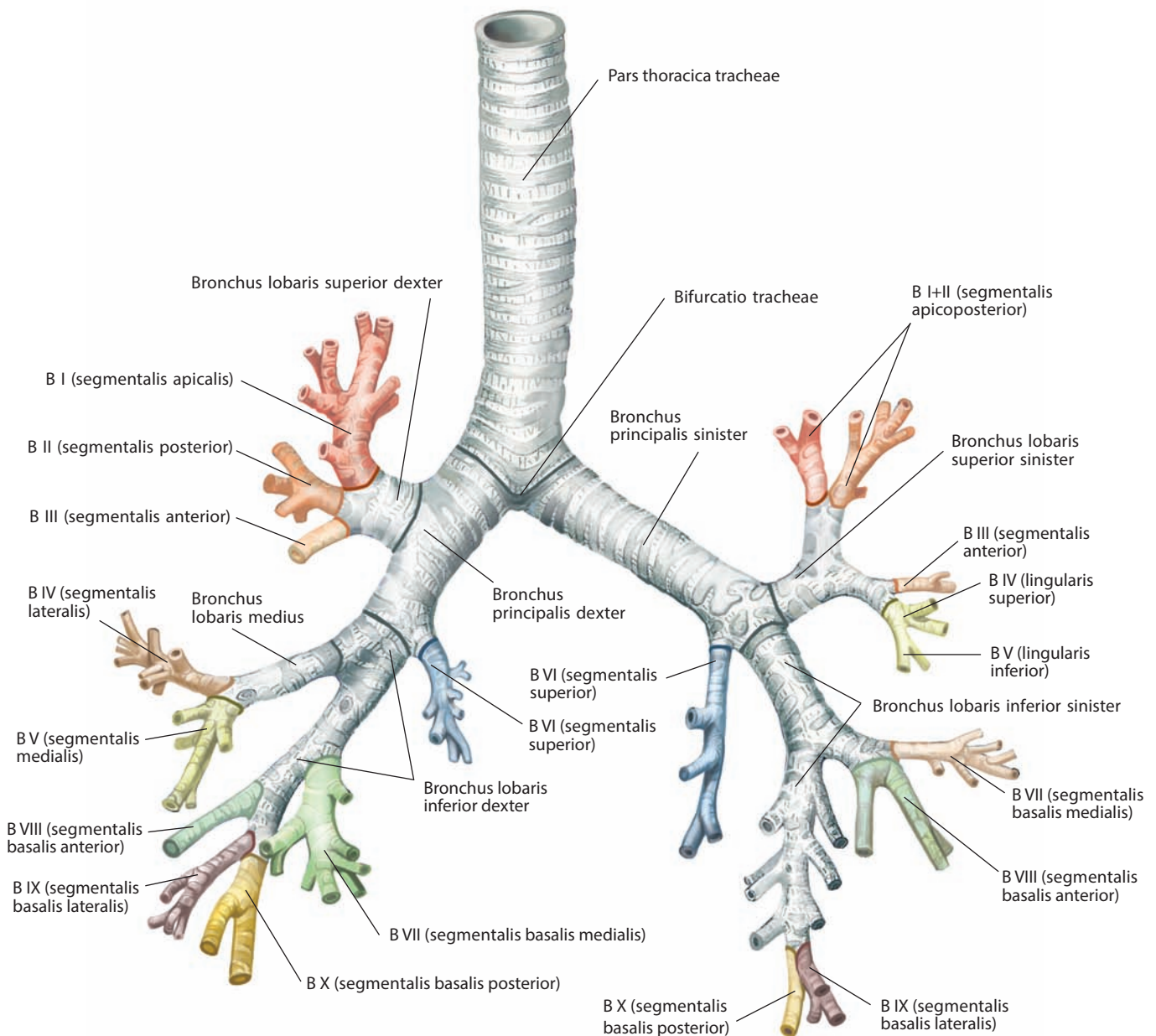


Рис. 148. Ветвление главных, долевого и сегментарных бронхов (схема).

Вид спереди

рукоятки грудины. Кпереди от трахеи размещаются остатки тимуса или собственно тимус и нижние щитовидные вены. Плечеголовной ствол и левая общая сонная артерия находятся справа и слева от грудной части трахеи соответственно. Кпереди от нижнего отдела грудной части трахеи расположена дуга аорты, левая плечеголовная вена, сердечное нервное сплетение и предтрахеальные лимфоузлы. Кзади от грудной части трахеи находится пищевод. Латерально справа к трахее прилежат правое легкое и покрывающая его плевро, правая плечеголовная, верхняя полая и непарная вены и правый блуждающий нерв. Слева к грудной части трахеи примыкают дуга аорты, левые общая сонная и подключичная артерии. Левый возвратный гортанный нерв определяется между трахеей и дугой аорты.

Правый главный бронх, bronchus principalis dexter (см. рис. 113, 147–150, 154), приблизительно 2,3 — 2,7 см длиной, отходит от бифуркации трахеи на уровне верхнего края V грудного позвонка. Он шире, короче и располагается более вертикально, чем левый, являясь как бы продолжением трахеи. Этим можно объяснить более частую локализацию инородных тел в правом, чем в левом бронхе. Перед вхождением в ворота одноименного легкого правый главный бронх отдает правый верхний долевого бронх, расположенный на уровне нижнего края V грудного позвонка. Непарная вена огибает правый главный бронх, а правая легочная артерия находится к низу и кпереди от него. По вхождении в ворота легкого правый главный бронх разделяется на среднедолевой и правый нижний долевого бронхи. Правый верхний

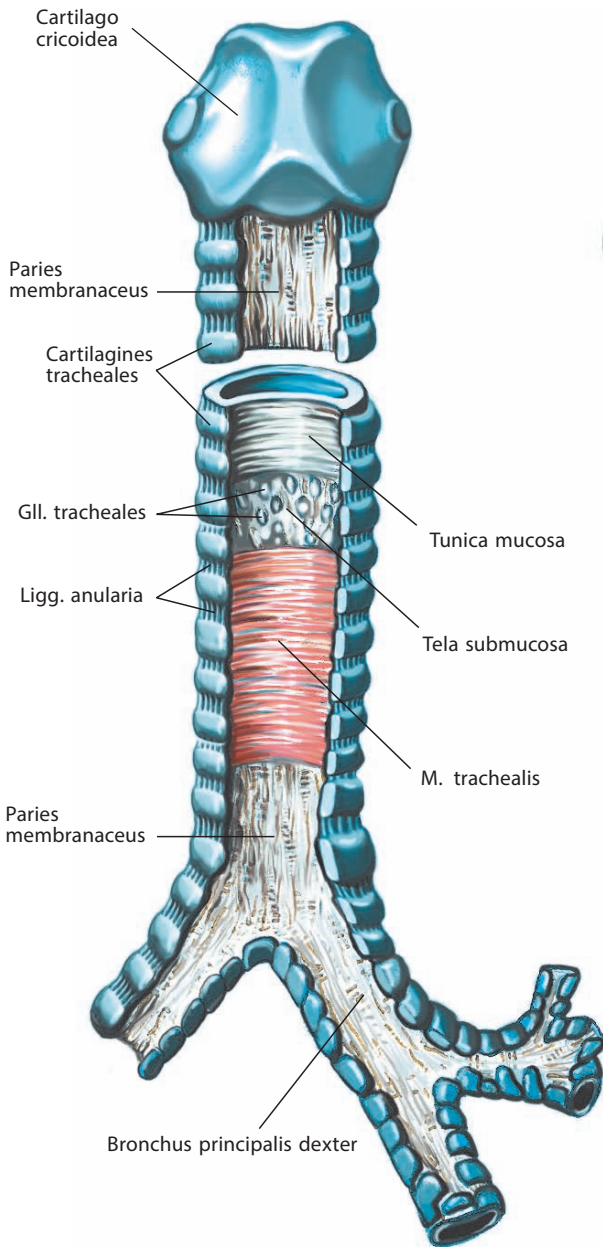


Рис. 149. Трахея, trachea.

Вид сзади. Перепончатая стенка частично вскрыта, видны ее слои

долевой бронх отходит от главного бронха в задневерхнем направлении и размещается кзади от правой легочной артерии. В воротах правого легкого среднедолевой и нижний правый долевой бронхи находятся кзади от правой легочной артерии, кзади и кверху от легочных вен.

Левый главный бронх, bronchus principalis sinister (см. рис. 113, 147, 148, 150), уже и длиннее (до 5,5 см), чем правый, и расположен относительно длинной оси трахеи почти под прямым углом. Он подходит к воротам одноименного легкого книзу от дуги аорты, располагаясь кпереди от пищевода, грудного лимфатического протока и нисходящей части аорты. Бронх размещается кверху и кпереди от левой легочной артерии. Он входит в ворота легких на уровне VI грудного позвонка, где сразу разделяется на левый

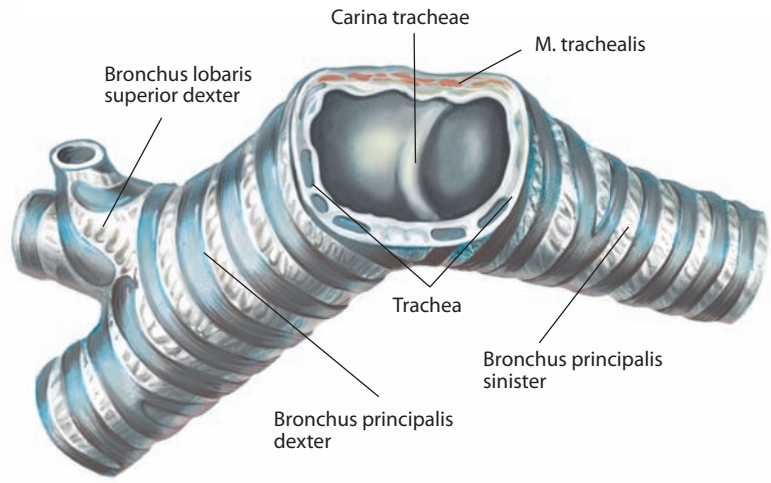


Рис. 150. Бифуркация трахеи, bifurcatio tracheae.

Горизонтальный разрез. Вид сверху

верхний долевой и левый нижний долевой бронхи. В воротах легкого левый главный бронх располагается книзу от левой легочной артерии, кзади и кверху от легочных вен.

ЛЕГКИЕ

ВНЕШНЕЕ СТРОЕНИЕ ЛЕГКИХ

Легкое, pulmo (рис. 151–155), — парный орган, располагается в грудной полости по обеим сторонам от сердца и других структур средостения. Легкие играют главенствующую роль в обеспечении функции дыхания. В них по легочным артериям из правого желудочка сердца поступает венозная кровь, а артериальная оттекает по легочным венам в левое предсердие. У детей легкие бледно-розового цвета, впоследствии становятся аспидно-синими с полосами и пятнами. Ткань легкого в нормальном состоянии эластична и на разрезе мелкопористая. Располагаясь в плевральной полости свободно, каждое легкое имеет только одно место прикрепления к сердцу и трахее, находящееся в области ворот.

Как правое, так и левое легкое имеют форму усеченного конуса, верхушка которого направлена вверх, в область надключичной ямки, а основание покоится на диафрагме.

Верхушка легкого, apex pulmonis (см. рис. 153–155, 161–164), закруглена, расположена выше уровня верхней апертуры грудной клетки и контактирует с куполом плевры. Обычно верхушка легкого расположена на 2–3 см выше I реберного хряща и на 1,5–2,0 см выше средней части тела ключицы, что соответствует уровню шейки I ребра. Подключичная артерия огибает верхушку легкого сверху и латерально, оставляя на его поверхности небольшое вдавление. Непосредственно кзади от верхушки легкого находятся шейно-грудной симпатический узел, I грудной спинномозговой нерв и наивысшая межреберная артерия. Средняя лестничная мышца расположена латеральнее верхушки легкого, плечеголовный ствол и правая плечеголовная вена примыкают к правой средостенной поверхности легкого, левая подключичная артерия и левая плечеголовная вена — к его левой средостенной поверхности.

Основание легкого, basis pulmonis (см. рис. 153), имеет полулунную вогнутую форму. Поскольку справа диафраг-

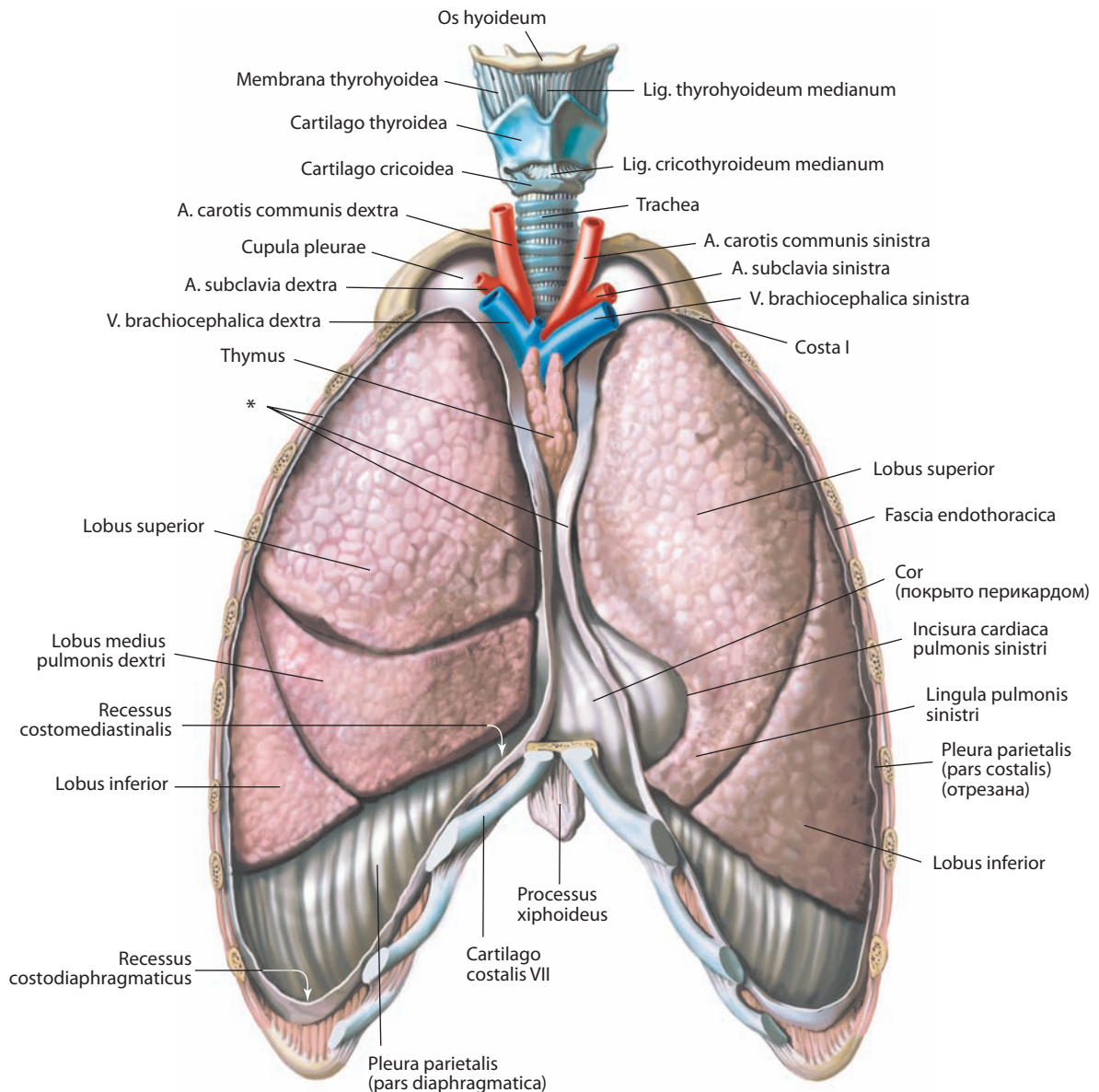


Рис. 151. Легкие, pulmones.

Вид спереди. Передние отделы грудной клетки и плевры удалены

* Место отреза плевры.

ма располагается несколько выше, чем слева, вогнутость основания правого легкого выражена более заметно. Правое легкое короче и шире, чем левое.

В легком различают три поверхности и три края. **Реберная поверхность, facies costalis** (см. рис. 153–155), гладкая и выпуклая, повторяет контуры передней грудной стенки. В связи с тесным контактом с пристеночной плеврой, покрывающей внутреннюю поверхность ребер, последние оставляют на реберной поверхности легких довольно глубокие борозды. Наиболее задний отдел реберной поверхности, прилежащий к передней поверхности тел позвонков, их поперечных отростков и межпозвоночных дисков, носит название **позвоночной части, pars vertebralis** (см. рис. 154).

Средостенная поверхность, facies mediastinalis (см. рис. 154, 155), примыкает к сердцу и поэтому имеет значительную вогнутость, которая носит название **сердечного вдавления, impressio cardiaca**. В левом легком оно больше и глубже, чем в правом. Задневерхняя часть сердечного вдавления представляет собой треугольной формы **ворота легкого, hilum pulmonis**, через которые проходят бронхи, сосуды, лимфатические узлы и нервы. Совокупность этих образований составляет **корень легкого, radix pulmonis** (см. рис. 154), покрытый плевральной оболочкой как спереди, так и сзади. Книзу от корня легкого пластинки плевры срастаются и формируют легочную связку. Поверхность основания легкого, прилежащая к диафрагме, называется **диафрагмальной поверхностью, facies diaphragmatica** (см. рис. 153–155).

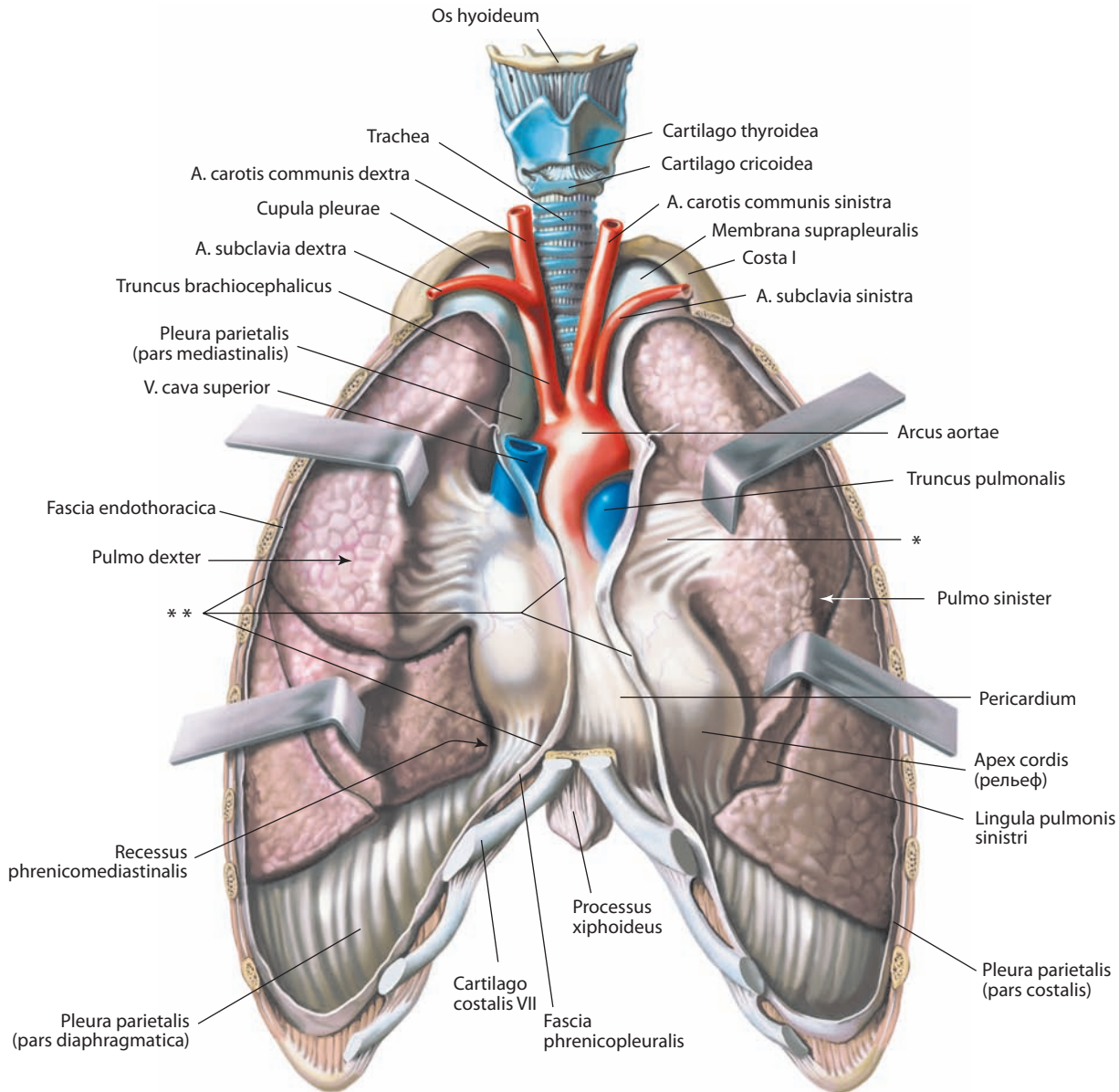


Рис. 152. Легкие, pulmones.

Вид спереди. Передние отделы грудной клетки и плевры удалены; края легких оттянуты. Видна средостенная поверхность

- * Переход висцеральной плевры в париетальную.
- ** Место отреза плевры.

Нижний край, margo inferior (см. рис. 153–155), легких тонкий и острый там, где он отделяет основание легкого от реберной поверхности, и более закругленный на границе основания и средостенной поверхности. Заостренная часть нижнего края опускается в глубокий реберно-диафрагмальный синус, а закругленный край — в более пологий диафрагмально-медиастинальный синус. Граница нижнего края легких определяется по среднеключичной линии на уровне VI ребра, средней подмышечной линии — VIII ребра и лопаточной линии — X ребра. **Задний край, margo posterior**, легких отделяет реберную поверхность от средостенной и соответствует головкам ребер. Этот край закруглен, выраженных анатомических ориентиров не имеет. **Передний край, margo anterior**, легких острый, тонкий,

спереди покрывает перикард. В правом легком передний край располагается вертикально и соответствует переходу реберной поверхности в средостенную, в левом легком до уровня IV ребра он направляется вертикально вниз, затем отклоняется латерально и формирует **сердечную вырезку левого легкого, incisura cardiaca pulmonis sinistri** (см. рис. 151, 153, 155, 161). Размеры вырезки приблизительно 4×4 см. Передний край левого легкого пересекает переднелатеральную поверхность перикарда, и покрытая легочной тканью часть этой поверхности перкуторно определяется как зона относительной сердечной тупости. Участок передней поверхности перикарда между передними краями правого и левого легких перкуторно определяется как зона абсолютной сердечной тупости.

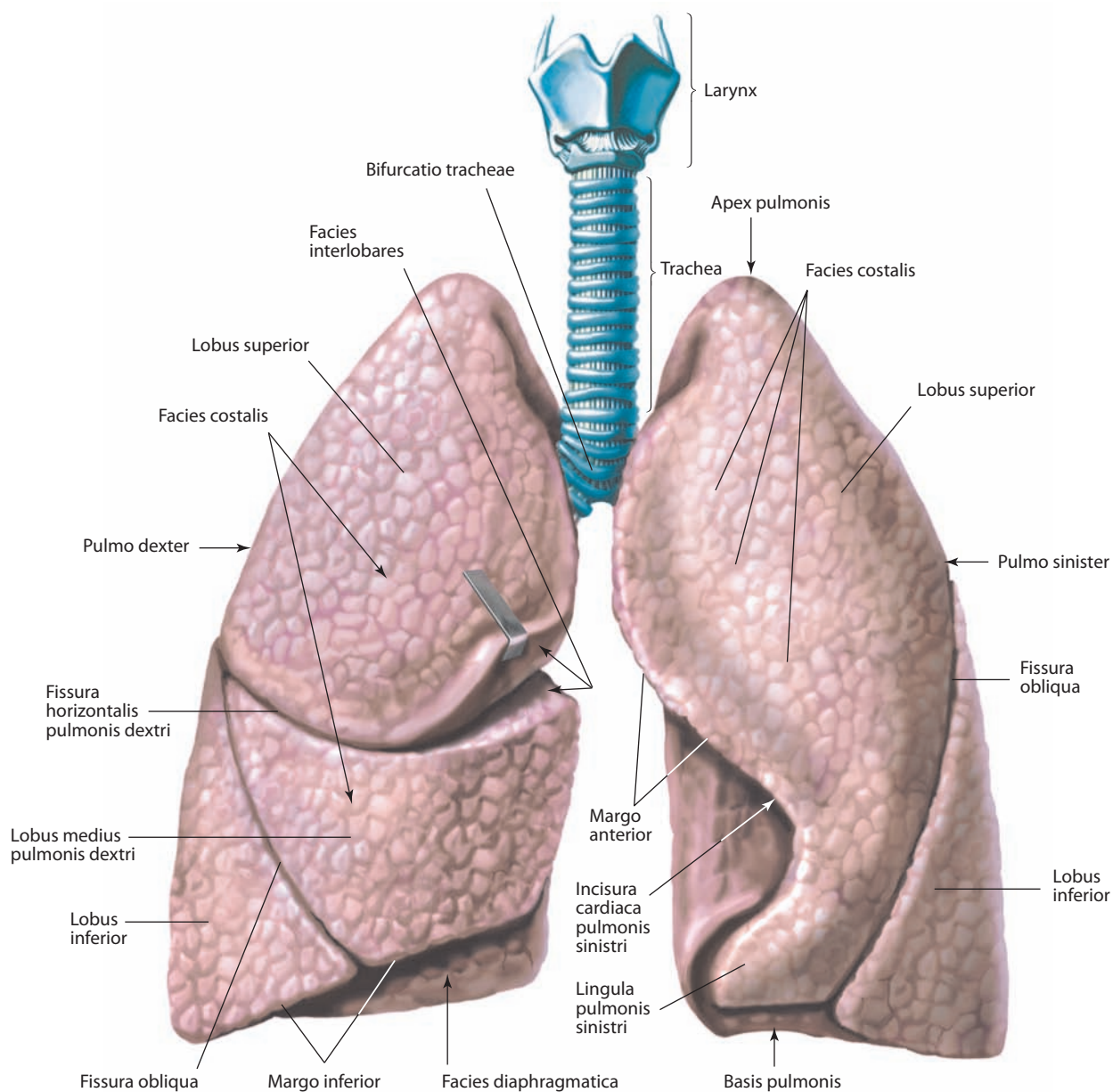


Рис. 153. Легкие, pulmones.

Вид спереди. Верхняя доля правого легкого приподнята; видны междольевые поверхности

Примыкающие к легким окололежащие структуры оставляют на их наружной поверхности вдавления, которые могут рассматриваться в качестве ориентиров. Сердечное вдавление правого легкого прилежит к правому ушку сердца, переднелатеральной поверхности правого предсердия и частично к передней поверхности правого желудочка. Эти структуры кпереди от ворот легкого образуют вдавление, которое затем продолжается кверху в виде широкой борозды, отражающей примыкание верхней полой вены и концевого отдела правой плечеголовной вены. Задняя часть этого вдавления сливается с глубокой дугообразной бороздой, расположенной над корнем легкого и обозначающей положение непарной вены.

Правая стенка пищевода оставляет неглубокое вдавление кзади от корня легкого и легочной связки. В задненижнем отделе сердечного вдавления правого легкого

определяется короткая и широкая борозда — след примыкания нижней полой вены. К сердечному вдавлению левого легкого прилегают переднелатеральные поверхности левых желудочка и предсердия. Здесь же несколько медиальнее и кзади расположено небольшое вдавление, образуемое артериальным конусом, который находится кпереди от ворот легкого. Кверху и кзади от корня легкого расположено глубокое вдавление, формируемое дугой и нисходящей частью аорты, от него в направлении к верхушке отходит узкая глубокая борозда, образованная левой подключичной артерией. Кпереди от этой борозды определяется небольшое линейное углубление в месте примыкания левой плечеголовной вены. Левая стенка пищевода оставляет вдавление в нижнем отделе левой легочной связки, однако оно имеется не у всех людей и размеры его значительно варьируют.

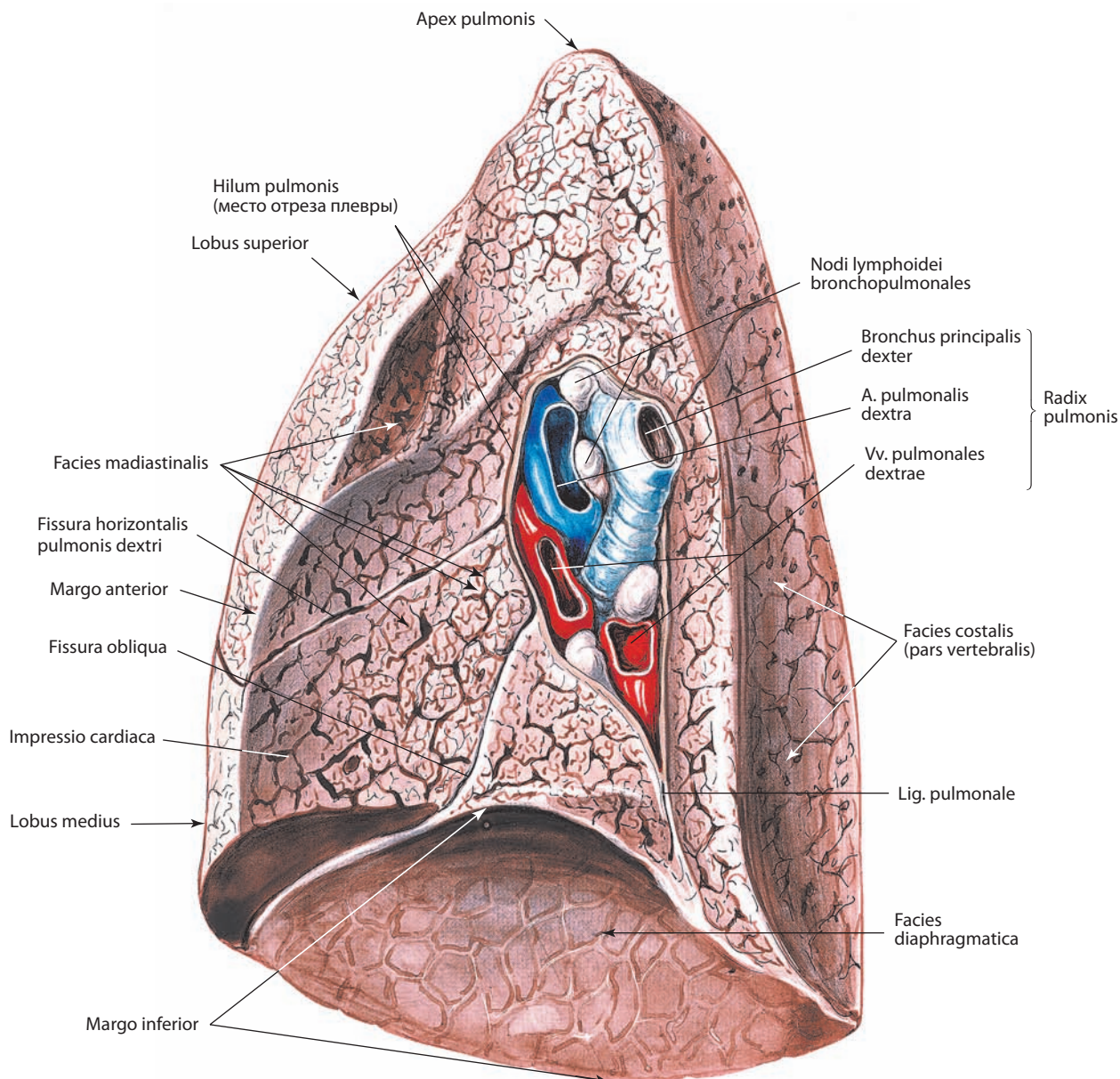


Рис. 154. Легкое, pulmo, и ворота легкого, hilum pulmonis, правые.
Средостенная поверхность, facies mediastinalis

Правое и левое легкие имеют значительные отличия в строении. **Правое легкое, pulmo dexter**, состоит из трех долей — **верхней, средней и нижней, lobus superior, lobus medius et lobus inferior** (см. рис. 113, 151, 153, 163, 168), которые разделяются косой и горизонтальной щелями. **Косая щель, fissura obliqua** (см. рис. 153, 154, 162, 163), идет сверху вниз и отделяет нижнюю долю от верхней и средней. Наиболее задний конец косой щели определяется на уровне IV грудного позвонка. Она пересекает V межреберное пространство, следует почти параллельно VI ребру и достигает соответствующего реберно-хрящевого соединения. **Короткая горизонтальная щель правого легкого, fissura horizontalis pulmonis dextri** (см. рис. 153, 154, 163), разделяет верхнюю и среднюю доли. Она достигает переднего края легкого на уровне IV реберно-грудинного соединения, затем поворачивает назад в направлении ворот легкого на средостенной поверхности.

Таким образом, место соединения косой и горизонтальной щелей соответствует клиновидной верхушке средней доли правого легкого.

Левое легкое, pulmo sinister, состоит из двух долей — **верхней и нижней, lobus superior et lobus inferior** (см. рис. 113, 151, 153, 155, 164, 168), которые разделяются единственной косой щелью. Косая щель левого легкого проходит по реберной поверхности до средостенной, располагаясь как сверху, так и снизу от ворот легкого (см. рис. 153, 155, 162, 164). Начало косой щели определяется на средостенной поверхности в задневерхней части ворот легкого. Она поднимается кзади, пересекает задний край легкого на 5—7 см ниже верхушки и затем опускается кпереди и книзу по реберной поверхности. Косая щель достигает переднего отдела нижнего края легкого, после чего поворачивает кверху в сторону корня, где заканчивается у его передненижней части. По за-

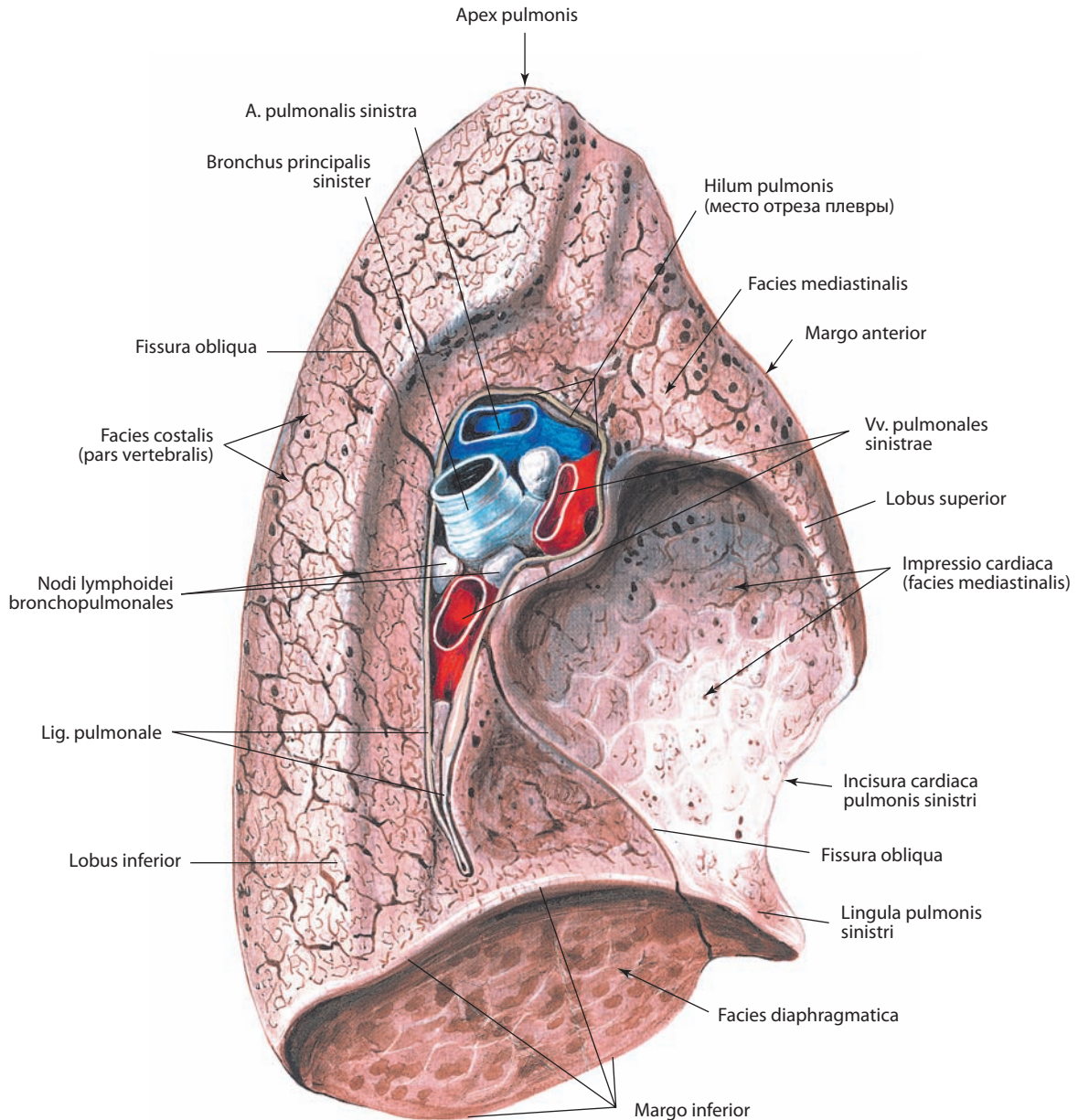


Рис. 155. Легкое, pulmo, и ворота легкого, hilum pulmonis, левые.
Средостенная поверхность, facies mediastinalis

дному краю легкого ее ориентиром может служить точка, расположенная на 2—3 см латеральнее срединной линии между остистыми отростками III и IV грудных позвонков. На передней грудной стенке проекция косой щели достигает V межреберного промежутка по средней подмышечной линии, а затем пересекает нижний край легкого на уровне VI реберно-хрящевое соединения — приблизительно в 7—8 см влево от срединной линии.

Косая щель левого легкого расположена более вертикально, чем правого, ее ориентиром также может служить медиальный край лопатки при полностью отведенной верхней конечности. Верхняя доля, которая находится спереди и сверху от косой щели, включает верхушку, передний край, большую часть реберной и средостенной поверхностей левого легкого. В нижнем конце сердечной вырезки определя-

ется небольшой участок легочной паренхимы, направленный несколько книзу и медиально, — **язычок левого легкого, lingula pulmonis sinistri** (см. рис. 151—153, 155).

Между долями легких располагаются **междольевые поверхности, facies interlobares** (см. рис. 153). В литературе описаны различные варианты развития долей легких и междольевых щелей. Чаще встречается неполное отделение медиальной части верхней доли правого легкого, включая верхушку, хорошо видимой щелью, содержащей терминальный отдел непарной вены, покрытой средостенной частью париетальной плевры и формирующей имеющуюся не у всех людей «долю непарной вены».

Знание долевого строения легких и расположения междольевых щелей позволяет хирургам производить операции по удалению пораженной доли легкого.

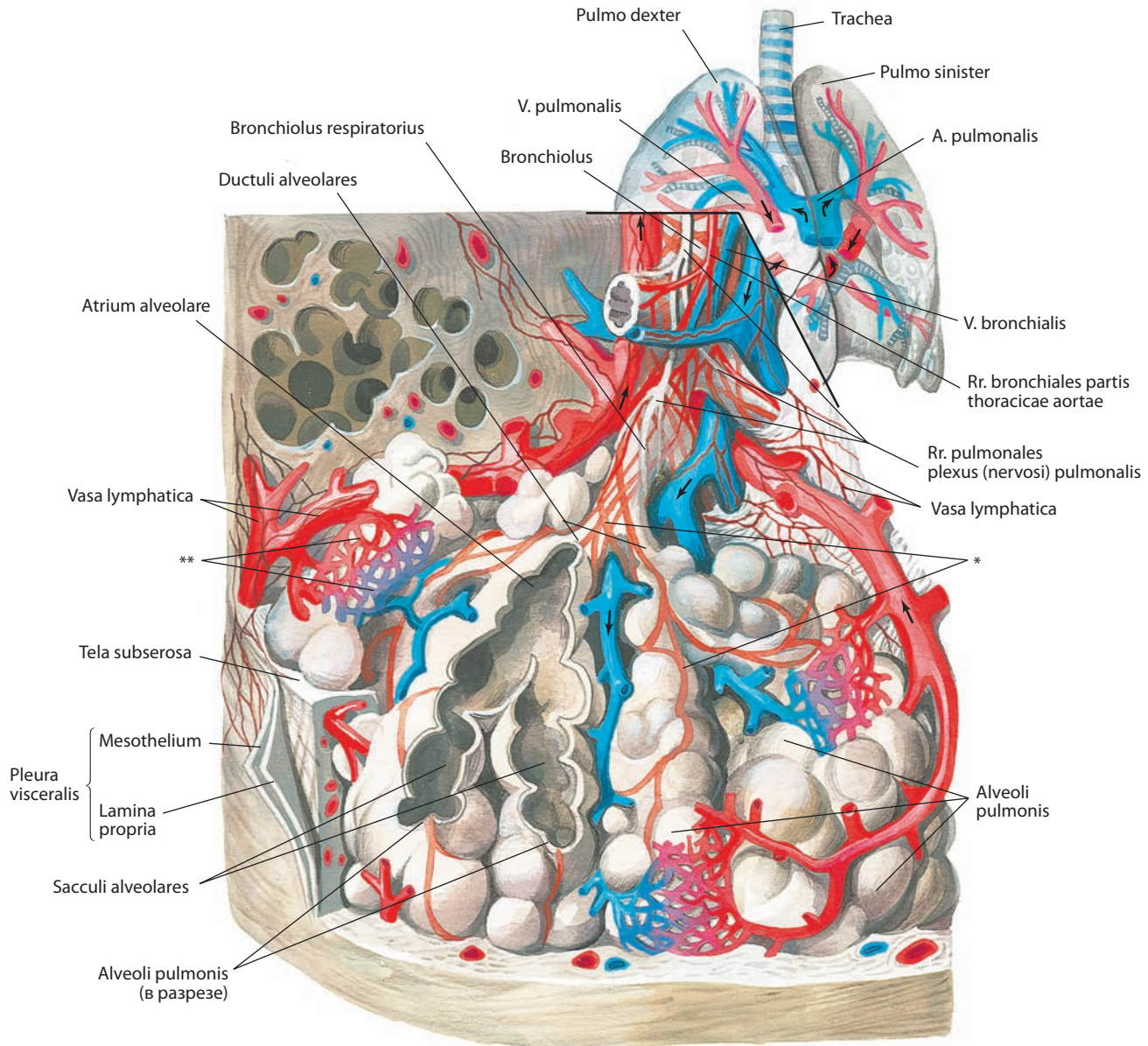


Рис. 156. Ацинус легкого (схема)

* Волокна гладкой мускулатуры.
** Капиллярная сеть альвеол.

ВНУТРЕННЕЕ СТРОЕНИЕ ЛЕГКИХ

Каждый из главных бронхов, вступая через ворота легких в соответствующее легкое, ветвится на долевые бронхи (см. рис. 147, 148, 157). Правый бронх дает три **долевых бронха**, **bronchi lobares**, из которых один следует выше соответствующей ветви легочной артерии, а два других — ниже. Левый бронх делится на два долевых бронха, располагающихся под соответствующей ветвью легочной артерии. Каждый из долевых бронхов осуществляет транспорт вдыхаемого воздуха к соответствующей доле легкого и выдыхаемого воздуха к трахее и далее в окружающую среду. Долевые бронхи в свою очередь дают **сегментарные бронхи**, **bronchi segmentales**. Каждый сегментарный бронх как в правом, так и в левом легком делится дихотомически, при этом ветви бронхов уменьшаются в диаметре и становятся мелкими

бронхами; таких ответвлений насчитывается 9—10 порядков. При уменьшении поперечного сечения бронхов следующего порядка происходит значительное увеличение суммарной площади их поперечного сечения. Последней генерацией мелких бронхов являются *дольковые бронхи*, *bronchi lobulares*, диаметром около 1 мм, входящие в дольку легкого, где делится на *терминальные бронхиолы*, *bronchioli terminales* (см. рис. 157).

Вся система бронхов от главного до терминальных бронхиол составляет **бронхиальное дерево**, **arbor bronchialis** (см. рис. 157А), которое служит для прохождения потока воздуха при дыхании. (В литературе часто встречается термин «трахеобронхиальное дерево», которое включает трахею, бронхи и их разветвления.) Дальнейшее ветвление терминальных бронхиол образует *альвеолярное дерево*, *arbor alveolaris* (см. рис. 157Б), обеспечивающее газообмен.

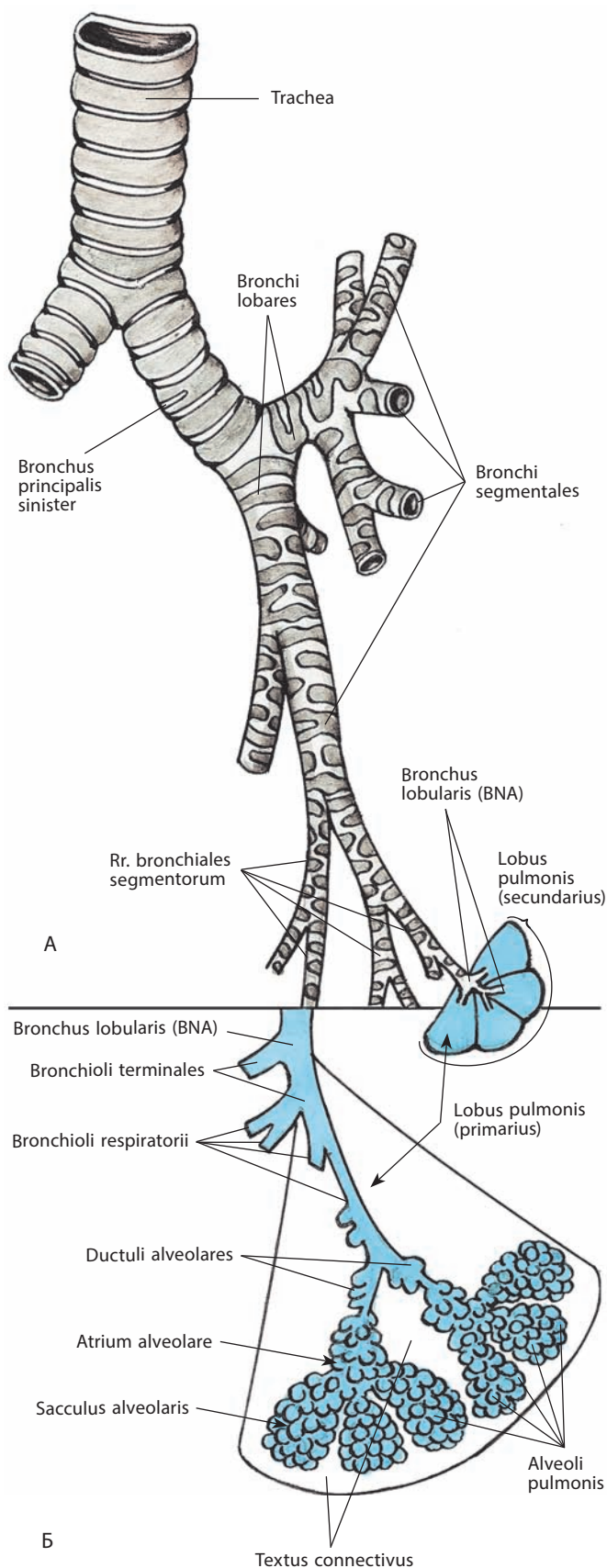


Рис. 157. Ветвление бронхиального, *arbor bronchialis*, (А) и альвеолярного, *arbor alveolaris*, (Б) деревьев (схема)

Дольковые бронхи подходят к легочным долькам, которые отделены друг от друга тонкими соединительнотканными перегородками. Внутри каждой дольки эти бронхи делятся на 18—20 терминальных бронхиол II—III порядка, а последние, в свою очередь, на дыхательные бронхиолы, которые продолжают делиться еще на 2—3 порядка. Последние дыхательные бронхиолы дают 2—9 альвеолярных ходов, стенки которых выпячиваются пузырьками — альвеолами легких. Общее число альвеол в каждом легком от 300 до 350 млн, а общая площадь их дыхательной поверхности составляет до 80 м². Альвеолярные ходы заканчиваются альвеолярными мешочками. Альвеолярные ходы и альвеолярные мешочки, относящиеся к одной дыхательной альвеоле последнего порядка, составляют ацинус, являющийся функционально-морфологической единицей газообменной поверхности (см. рис. 156). Число ацинусов в одном легком достигает 15 000.

По мере ветвления бронхов изменяется строение их стенок. Если в главных бронхах хрящевой остова занимает в среднем две трети окружности, то стенки более мелких бронхиальных ветвей состоят из волокнистой соединительной и гладкой мышечной ткани с включением лишь незначительных по размерам и различных по форме хрящевых пластинок. Постепенно присутствие хрящевой ткани в стенках бронхиальных ветвей уменьшается, а доля мышечной ткани увеличивается. Стенки бронхиол содержат спиральные гладкие мышечные волокна, хрящевой ткани в них нет.

Внутренняя поверхность ветвей бронхиального дерева выстлана слизистой оболочкой, покрытой многорядным реснитчатым эпителием, переходящим постепенно в многорядный кубический и, наконец, в терминальных бронхиолах — в однослойный кубический реснитчатый; в ней имеется значительное количество слизистых **бронхиальных желез, glandulae bronchiales**. Слизистая оболочка отделена от подлежащей **фиброзно-мышечно-хрящевой оболочки, tunica fibromusculocartilaginea**, довольно мощной подслизистой основой.

Стенки альвеолярных ходов покрыты однослойным кубическим реснитчатым эпителием и содержат эластические волокна. Альвеолы легкого выстланы однослойным плоским (дыхательным) эпителием и окружены густой сетью капилляров.

Таким образом, паренхима легкого состоит из системы ветвящихся воздухоносных трубок (бронхи, бронхиолы, альвеолы), ветвящихся кровеносных сосудов (артерии и вены), лимфатических сосудов и нервов. Все эти структуры связаны между собой *соединительной тканью, textus connectivus* (см. рис. 157Б).

БРОНХОЛЕГОЧНЫЕ СЕГМЕНТЫ

Легкие подразделяются на **бронхолегочные сегменты, segmenta bronchopulmonalia** (рис. 158—160).

Бронхолегочный сегмент представляет собой участок легочной доли, вентилируемый одним сегментарным бронхом и снабжаемый кровью из одной сегментарной ветви легочной артерии. Вены, отводящие кровь от сегмента, проходят как вдоль соответствующих артерий, так и в межсегментарных перегородках, где являются общими для двух соседних сегментов.

Сегменты отделены один от другого соединительнотканными перегородками и имеют форму неправильных конусов и пирамид, вершиной обращенных к воротам, а основанием — к поверхности легких. Согласно Международной анатомической терминологии, как правое, так и левое легкое разделены на 10 сегментов (табл. 1, 2).

Таблица 1

Бронхолегочные сегменты, сегмента bronchopulmonalia, правого легкого, их бронхи, артерии и вены

Сегмент	Название сегмента	Положение сегмента	Долевой бронх	Сегментарный бронх	Название сегментарного бронха	Артерия сегмента	Вена сегмента
<i>Верхняя доля, lobus superior</i>							
C _I (S I)	Верхушечный сегмент, segmentum apicale	Занимает верхне-медиальный участок доли	Правый верхний долевой бронх, bronchus lobaris superior dexter	B _I (B I)	Верхушечный сегментарный бронх, bronchus segmentalis apicalis	Верхушечная сегментарная артерия, a. segmentalis apicalis	Верхушечная вена, v. apicalis, от правой верхней легочной вены, v. pulmonalis dextra superior, ее внутрисегментарная и межсегментарная части, pars intrasegmentalis et pars intersegmentalis
C _{II} (S II)	Задний сегмент, segmentum posterius	Граничит с верхушечным сегментом, находится к нему и кнаружи от него		B _{II} (B II)	Задний сегментарный бронх, bronchus segmentalis posterior	Задняя сегментарная артерия, a. segmentalis posterior, ее восходящая и нисходящая ветви, г. ascendens et г. descendens	Задняя вена, v. posterior, от правой верхней легочной вены, v. pulmonalis dextra superior, ее поддолевая и внутрислобковая части, pars infralobaris et pars intralobaris
C _{III} (S III)	Передний сегмент, segmentum anterius	Составляет часть вентральной поверхности верхней доли, располагается кпереди и книзу от ее верхушки		B _{III} (B III)	Передний сегментарный бронх, bronchus segmentalis anterior	Передняя сегментарная артерия, a. segmentalis anterior, ее восходящая и нисходящая ветви, г. ascendens et г. descendens	Передняя вена, v. anterior, от правой верхней легочной вены, v. pulmonalis dextra superior, ее внутрисегментарная и межсегментарная части, pars intrasegmentalis et pars intersegmentalis
<i>Средняя доля, lobus medius</i>							
C _{IV} (S IV)	Латеральный сегмент, segmentum laterale	Занимает дорсолатеральную и медиальную нижнебоковую части доли	Среднедолевой бронх, bronchus lobaris medius	B _{IV} (B IV)	Латеральный сегментарный бронх, bronchus segmentalis lateralis	Латеральная сегментарная артерия, a. segmentalis lateralis, от средней долевой артерии, а. lobaris media	Вена средней доли, v. lobi medii, ее латеральная часть, pars lateralis
C _V (S V)	Медиальный сегмент, segmentum mediale	Составляет передне-медиальную и латерально-верхнюю части доли		B _V (B V)	Медиальный сегментарный бронх, bronchus segmentalis medialis	Медиальная сегментарная артерия, a. segmentalis medialis, от средней долевой артерии, а. lobaris media	Вена средней доли, v. lobi medii, ее медиальная часть, pars medialis
<i>Нижняя доля, lobus inferior</i>							
C _{VI} (S VI)	Верхний сегмент, segmentum superius	Располагается в околопозвоночной области доли, занимая ее клиновидную верхушку	Правый нижний долевой бронх, bronchus lobaris inferior dexter	B _{VI} (B VI)	Верхний сегментарный бронх, bronchus segmentalis superior	Верхняя сегментарная артерия, a. segmentalis superior, от нижней долевой артерии, а. lobaris inferior	Верхняя вена, v. superior, от правой нижней легочной вены, v. pulmonalis dextra inferior, ее внутрисегментарная и межсегментарная части, pars intrasegmentalis et pars intersegmentalis

Продолжение табл. 1

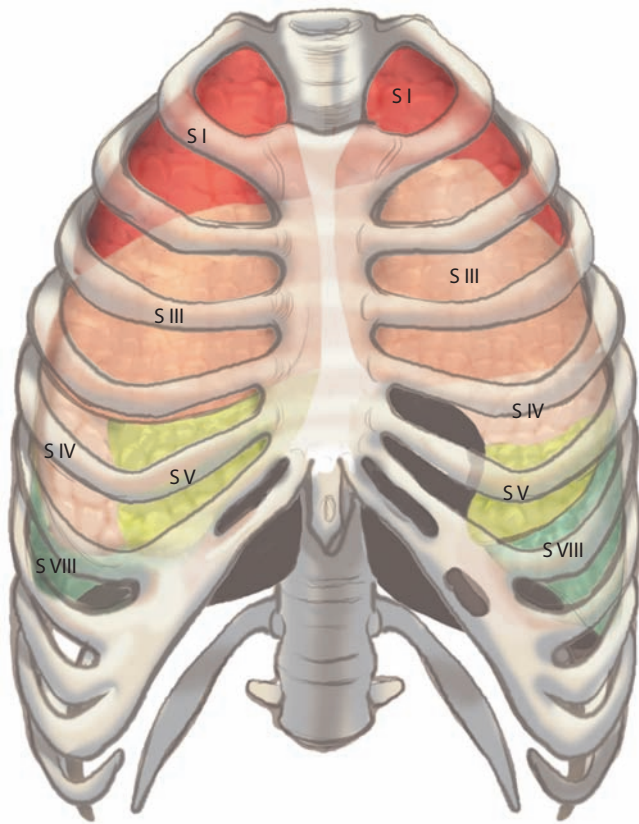
Сегмент	Название сегмента	Положение сегмента	Долевой бронх	Сегментарный бронх	Название сегментарного бронха	Артерия сегмента	Вена сегмента
C ^{vii} (S V II)	Медиальный базальный (сердечный) сегмент, segmentum basale mediale (cardiacum)	Залегает в нижней медиальной части доли, образуя частично ее дорсальную и медиальную поверхности		B ^{vii} (B V II)	Медиальный базальный (сердечный) сегментарный бронх, bronchus segmentalis basalis medialis (cardiacus)	Медиальная базальная сегментарная артерия, a. segmentalis basalis medialis	Общая базальная вена, v. basalis communis
C ^{viii} (S V III)	Передний базальный сегмент, segmentum basale anterius	Является передней боковой частью доли, составляя частично ее нижнюю и боковую поверхности		B ^{viii} (B V III)	Передний базальный сегментарный бронх, bronchus segmentalis basalis anterior	Передняя базальная сегментарная артерия, a. segmentalis basalis anterior	Передняя базальная вена, v. basalis anterior, от общей базальной вены, v. basalis communis, ее внутрисегментарная и межсегментарная части, pars intrasegmentalis et pars intersegmentalis
C ^{ix} (S I X)	Латеральный базальный сегмент, segmentum basale laterale	Занимает среднебоковую часть доли, участвуя частично в образовании ее нижней и боковой поверхностей		B ^{ix} (B I X)	Латеральный базальный сегментарный бронх, bronchus segmentalis basalis lateralis	Латеральная базальная сегментарная артерия, a. segmentalis basalis lateralis	Нижняя базальная вена, v. basalis inferior
C ^x (S X)	Задний базальный сегмент, segmentum basale posterius	Является заднемедиальной частью доли, ее заднюю и медиальную поверхности		B ^x (B X)	Задний базальный сегментарный бронх, bronchus segmentalis basalis posterior	Задняя базальная сегментарная артерия, a. segmentalis basalis posterior	Нижняя базальная вена, v. basalis inferior

Таблица 2

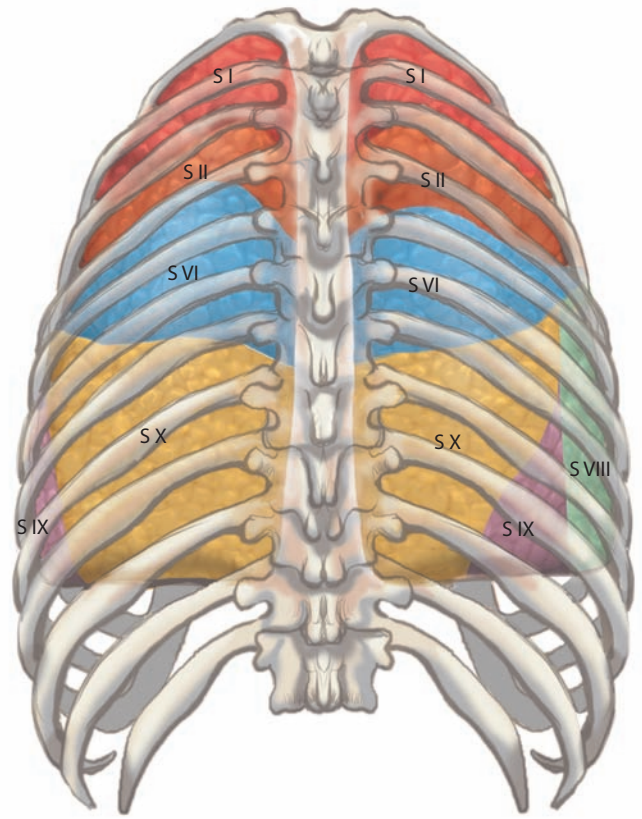
Бронхолегочные сегменты левого легкого, их бронхи, артерии и вены

Сегмент	Название сегмента	Положение сегмента	Долевой бронх	Сегментарный бронх	Название сегментарного бронха	Артерия сегмента	Вена сегмента
C _{1+II} (S I + II)	Верхушечно-задний сегмент, segmentum apicoposterius	Составляет верхне-медиальный участок доли и частично заднюю и нижнюю ее поверхности	Левый верхне-долевой бронх, bronchus lobaris superior sinister	B _{1+II} (B I + II)	Верхушечно-задний сегментарный бронх, bronchus segmentalis apicoposterior	Верхушечная сегментарная артерия, a. segmentalis apicalis; задняя сегментарная артерия, a. segmentalis posterior, ее восходящая и нисходящая ветви, r. ascendens et r. descendens	Задневерхушечная вена, v. apicoposterior, от верхней легочной вены, v. pulmonalis sinistra superior, ее внутрисегментарная и межсегментарная части, pars intrasegmentalis et pars intersegmentalis

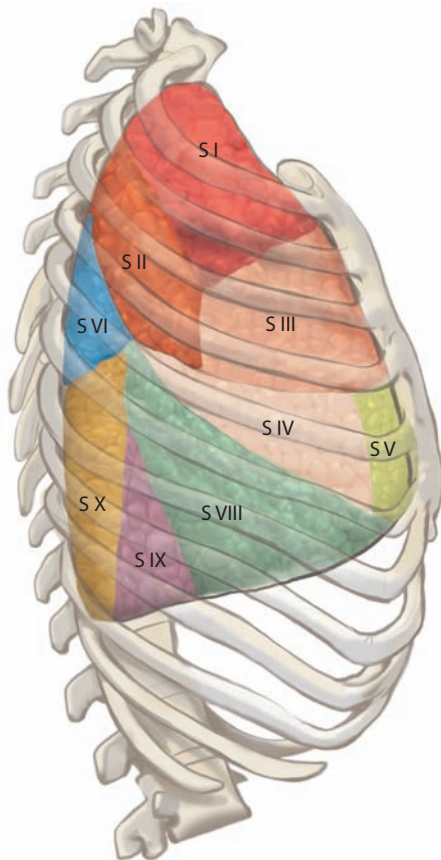
C _{III} (S III)	Передний сегмент, segmentum anterius	Занимает часть реберной и средней поверхности передней доли на уровне I—IV ребер	Б _{III} (B III)	Передний сегментарный бронх, bronchus segmentalis anterior	Передняя сегментарная артерия, a. segmentalis anterior, ее восходящая и нисходящая ветви, r. ascendens et r. descendens	Передняя вена, v. anterior, от верхней легочной вены, v. pulmonalis sinistra superior, ее внутрисегментарная и межсегментарная части, pars intrasegmentalis et pars intersegmentalis
C _{IV} (S IV)	Верхний язычковый сегмент, segmentum lingulare superius	Является средней частью верхней доли, участвует в образовании всех ее поверхностей	Б _{IV} (B IV)	Верхний язычковый бронх, bronchus lingularis superior	Верхняя язычковая артерия, a. lingularis superior, от язычковой артерии, a. lingularis	Язычковая вена, v. lingularis, ее верхняя часть, pars superior
C _V (S V)	Нижний язычковый сегмент, segmentum lingulare inferius	Составляет нижнюю часть верхней доли	Б _V (B V)	Нижний язычковый бронх, bronchus lingularis inferior	Нижняя язычковая артерия, a. lingularis inferior, от язычковой артерии, a. lingularis	Язычковая вена, v. lingularis, ее нижняя часть, pars inferior
Нижняя доля, lobus inferior						
C _{VI} (S VI)	Верхний сегмент, segmentum superius	Является клиновидной верхушкой доли, располагается в околопозвоночной области	Б _{VI} (B VI)	Верхний сегментарный бронх, bronchus segmentalis superior	Верхняя сегментарная артерия, a. segmentalis superior, от нижней долевой артерии, a. lobaris inferior	Верхняя вена, v. superior, от левой нижней легочной вены, v. pulmonalis sinistra inferior, ее внутрисегментарная и межсегментарная части, pars intrasegmentalis et pars intersegmentalis
C _{VII} (S VII)	Медиальный базальный сегмент, segmentum basale mediale (cardiacum)	Занимает срединное положение, участвуя в образовании срединной поверхности доли	Б _{VII} (B VII)	Медиальный базальный сегментарный бронх, bronchus segmentalis basalis medialis (cardiacus)	Медиальная базальная сегментарная артерия, a. segmentalis basalis medialis	Общая базальная вена, v. basalis communis
C _{VIII} (S VIII)	Передний базальный сегмент, segmentum basale anterius	Является переднебоковой частью доли, составляя частично ее нижнюю и боковую поверхности	Б _{VIII} (B VIII)	Передний базальный сегментарный бронх, bronchus segmentalis basalis anterior	Передняя базальная сегментарная артерия, a. segmentalis basalis anterior	Передняя базальная вена, v. basalis anterior, от общей базальной вены, v. basalis communis, ее внутрисегментарная и межсегментарная части, pars intrasegmentalis et pars intersegmentalis
C _{IX} (S IX)	Латеральный базальный сегмент, segmentum basale laterale	Занимает среднебоковую часть доли, участвует в образовании ее нижней и боковой поверхностей	Б _{IX} (B IX)	Латеральный базальный сегментарный бронх, bronchus segmentalis basalis lateralis	Латеральная базальная сегментарная артерия, a. segmentalis basalis lateralis	Нижняя базальная вена, v. basalis inferior
C _X (S X)	Задний базальный сегмент, segmentum basale posterius	Является заднедиальной частью доли, составляя ее заднюю и медиальную поверхности	Б _X (B X)	Задний базальный сегментарный бронх, bronchus segmentalis basalis posterior	Задняя базальная сегментарная артерия, a. segmentalis basalis posterior	Нижняя базальная вена, v. basalis inferior



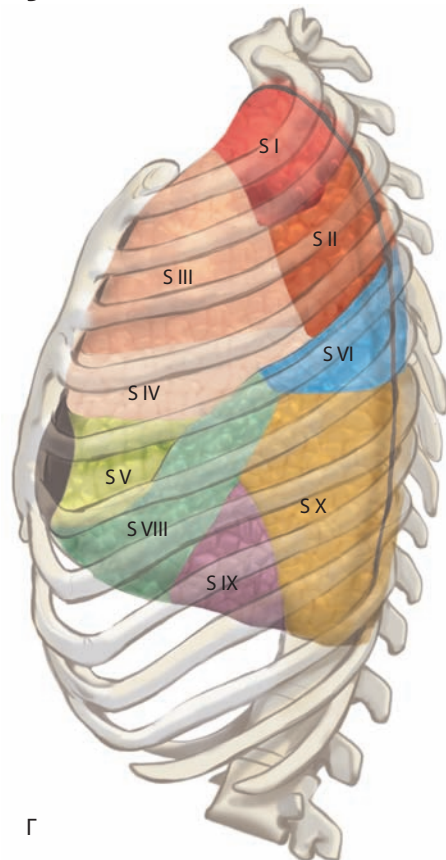
А



Б



В



Г

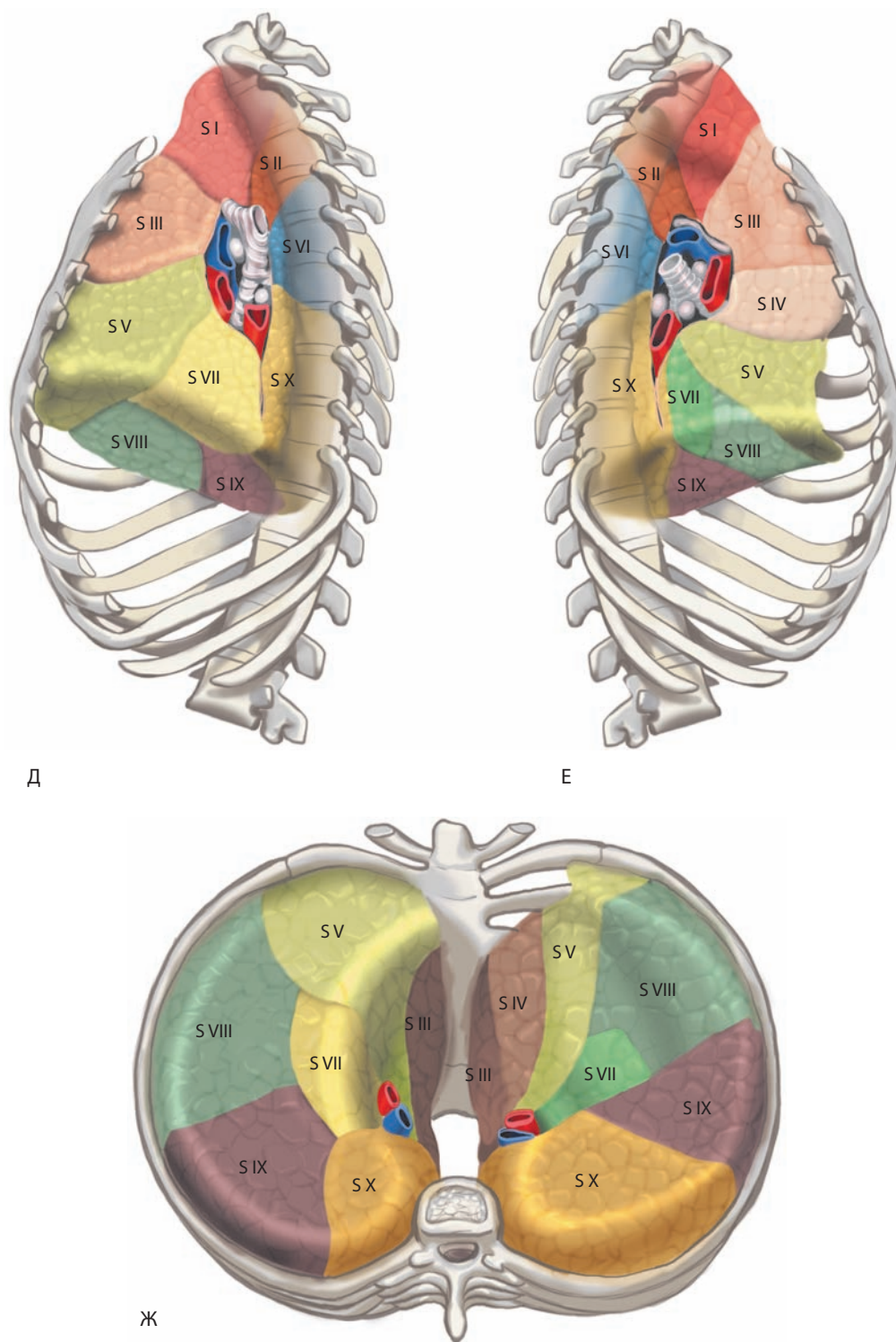


Рис. 158. Бронхолегочные сегменты, segmenta bronchopulmonalia (схема):

А — вид спереди; Б — вид сзади; В — вид справа; Г — вид слева; Д — вид изнутри слева; Е — вид изнутри справа; Ж — вид снизу. Правое легкое. Верхняя доля: S I — segmentum apicale; S II — segmentum posterius; S III — segmentum anterius. Средняя доля: S IV — segmentum laterale; S V — segmentum mediale. Нижняя доля: S VI — segmentum superius; S VII — segmentum basale mediale; S VIII — segmentum basale anterius; S IX — segmentum basale laterale; S X — segmentum basale posterius. Левое легкое. Верхняя доля: S I + II — segmentum apicoposterius; S III — segmentum anterius; S IV — segmentum lingulare superius; S V — segmentum lingulare inferius. Нижняя доля: S VI — segmentum superius; S VII — segmentum basale mediale; S VIII — segmentum basale anterius; S IX — segmentum basale laterale; S X — segmentum basale posterius

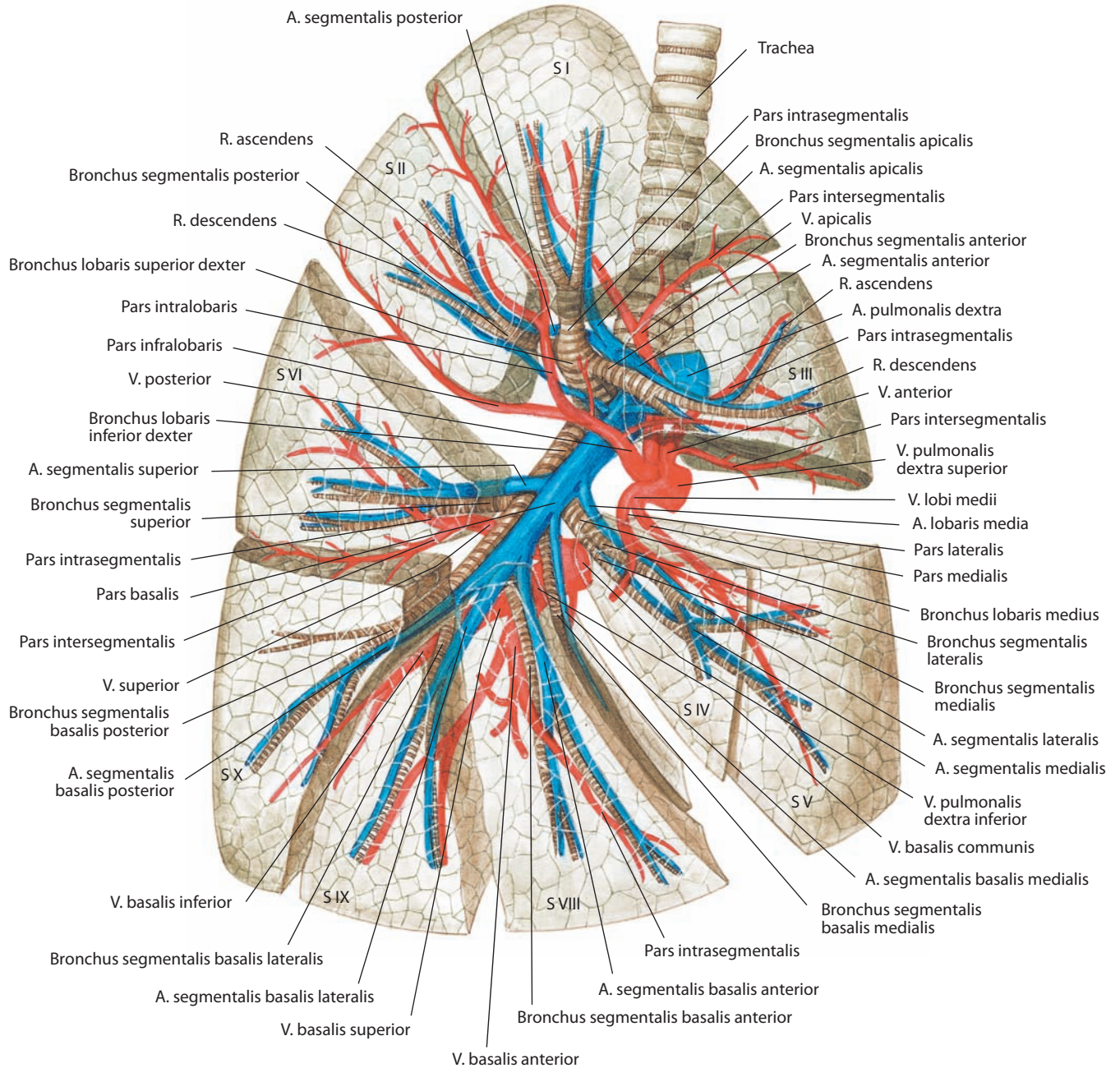


Рис. 159. Бронхолегочные сегменты, долевыи и сегментарные бронхи, легочные артерии и вены, правые.
Вид справа

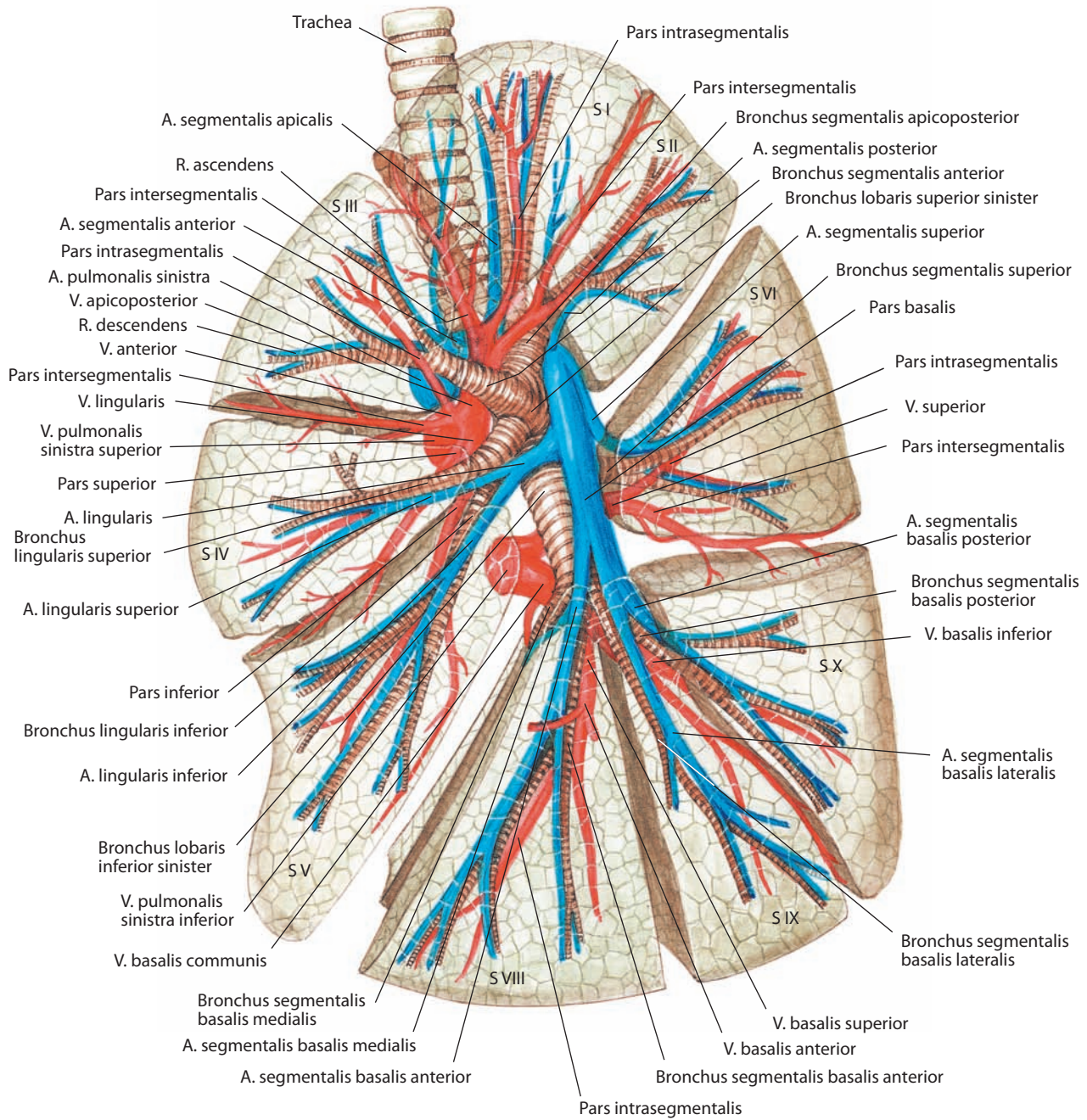


Рис. 160. Бронхолегочные сегменты, долевыe и сегментарные бронхи, легочные артерии и вены, левые. Вид слева

Бронхолегочный сегмент является не только морфологической, но и функциональной единицей легкого, поскольку многие патологические процессы в легких начинаются в пределах одного сегмента. Каждый сегмент имеет буквенно-цифровое обозначение — C_I, C_{II}, C_{III} (S I, S II, S III) и т. д., так же, как и соответствующий ему сегментарный бронх — B_I, B_{II}, B_{III} (B I, B II, B III) и т. д.

В правом легком различают следующие бронхолегочные сегменты (см. табл. 1).

Верхняя доля правого легкого содержит три сегмента, к которым подходят три сегментарных бронха от **правого верхнего долевого бронха, bronchus lobaris superior dexter**:

1) **верхушечный сегмент (C_I), segmentum apicale (S I)**, — составляет верхнемедиальный участок доли, заполняя купол плевры;

2) **задний сегмент (C_{II}), segmentum posterius (S II)**, — занимает заднюю часть верхней доли, прилегая к дорсолатеральной поверхности грудной клетки на уровне II—IV ребер;

3) **передний сегмент (C_{III}), segmentum anterius (S III)**, — составляет часть передней поверхности верхней доли и примыкает основанием к передней стенке грудной клетки (между хрящами I и IV ребер).

Средняя доля правого легкого включает два сегмента, к которым подходят два сегментарных бронха от **правого среднедолевого бронха, bronchus lobaris medius**, берущего начало от передней поверхности главного бронха:

1) **латеральный сегмент (C_{IV}), segmentum laterale (S IV)**, — обращен основанием к переднелатеральной реберной поверхности (на уровне IV—VI ребер), а вершиной — кверху, кзади и медиально;

2) **медиальный сегмент (C_V), segmentum mediale (S V)**, — составляет части реберной (на уровне IV—VI ребер), средостенной и диафрагмальной поверхностей средней доли.

Нижняя доля правого легкого вентилируется **правым нижним долевым бронхом, bronchus lobaris inferior dexter**, который отдает на своем пути один сегментарный бронх и, достигнув базальных отделов нижней доли, делится на четыре сегментарных бронха. Таким образом, она содержит пять сегментов:

1) **верхний сегмент (C_{VI}), segmentum superius (S VI)**, — занимает вершину нижней доли и прилежит основанием к задней грудной стенке (на уровне V—VII ребер) и к позвоночнику;

2) **медиальный базальный (сердечный) сегмент (C_{VII}), segmentum basale mediale (cardiacum) (S VII)**, — составляет нижнемедиальную часть нижней доли, образуя частично ее средостенную и диафрагмальную поверхности;

3) **передний базальный сегмент (C_{VIII}), segmentum basale anterius (S VIII)**, — занимает переднебоковую часть нижней доли, выходит на ее реберную (на уровне VI—VIII ребер) и диафрагмальную поверхности;

4) **латеральный базальный сегмент (C_{IX}), segmentum basale laterale (S IX)**, — составляет среднебоковую часть основания нижней доли, участвуя частично в образовании диафрагмальной и реберной (на уровне VII—IX ребер) ее поверхностей;

5) **задний базальный сегмент (C_X), segmentum basale posterius (S X)**, — занимает часть основания нижней доли, имеет реберную (на уровне VIII—X ребер), диафрагмальную и средостенную поверхности.

В левом легком различают следующие бронхолегочные сегменты (см. табл. 2).

Верхняя доля левого легкого содержит четыре сегмента, вентилируемых сегментарными бронхами от **левого верхнедолевого бронха, bronchus lobaris superior sinister**, дающего две ветви — верхушечную и язычковую (в связи с чем

некоторые авторы делят верхнюю долю на две соответствующие этим бронхам части):

1) **верхушечно-задний сегмент (C_{I+II}), segmentum apico-posterius (S I + II)**, — по топографии приблизительно соответствует верхушечному и заднему сегментам верхней доли правого легкого;

2) **передний сегмент (C_{III}), segmentum anterius (S III)**, — является самым крупным сегментом левого легкого, он занимает срединную часть верхней доли;

3) **верхний язычковый сегмент (C_{IV}), segmentum lingulare superius (S IV)**, — составляет верхнюю часть язычка легкого и срединных отделов верхней доли;

4) **нижний язычковый сегмент (C_V), segmentum lingulare inferius (S V)**, — занимает нижнепереднюю часть нижней доли.

Нижняя доля левого легкого включает пять сегментов, к которым подходят сегментарные бронхи от **левого нижнего долевого бронха, bronchus lobaris inferior sinister**, по своему направлению фактически являющегося продолжением левого главного бронха:

1) **верхний сегмент (C_{VI}), segmentum superius (S VI)**, — составляет вершину нижней доли;

2) **медиальный базальный (сердечный) сегмент (C_{VII}), segmentum basale mediale (cardiacum) (S VII)**, — занимает нижнемедиальную часть доли, соответствующую сердечному вдавлению;

3) **передний базальный сегмент (C_{VIII}), segmentum basale anterius (S VIII)**, — составляет переднелатеральный участок основания нижней доли, образуя части ее реберной и диафрагмальной поверхностей;

4) **латеральный базальный сегмент (C_{IX}), segmentum basale laterale (S IX)**, — занимает среднелатеральную часть основания нижней доли;

5) **задний базальный сегмент (C_X), segmentum basale posterius (S X)**, — составляет заднебазальную часть основания нижней доли, являясь одним из самых крупных.

ГРАНИЦЫ ЛЕГКИХ

Верхушка легкого выступает в области надключичной ямки на 1,5—2 см выше уровня ключицы, располагаясь здесь кнутри от лестничных мышц.

Передние края обоих легких позади грудины имеют очертания песочных часов и наиболее сближены в области II—IV ребер. Здесь между легкими имеется узкий промежуток, вытянутый в вертикальном направлении, чаще несколько влево от срединной линии.

Выше II ребра передние края обоих легких расходятся, образуя более широкий промежуток, занятый у детей тимусом, а у взрослых — его остатками. Ниже IV ребра границы легких так же расходятся, в основном за счет переднего края левого легкого. В области этого промежутка к передней грудной стенке прилежит участок передней поверхности сердца.

Сзади легочные края отстоят один от другого на ширину тел позвонков. Границы вершущек и переднего края легких совпадают с границами плевры этих отделов (см. «Плевра»).

Нижняя граница правого легкого (см. рис. 161—163) определяется по среднеключичной линии на VI ребре (нижний край); по средней подмышечной линии на VIII ребре; по лопаточной линии на X ребре; по околопозвоночной линии на уровне остистого отростка XI позвонка.

Нижняя граница левого легкого (см. рис. 161, 162, 164) спереди, на уровне IV ребра, идет горизонтально, а затем по среднеключичной линии опускается вниз до VI ребра, откуда границы легких с обеих сторон примерно одинаковы.

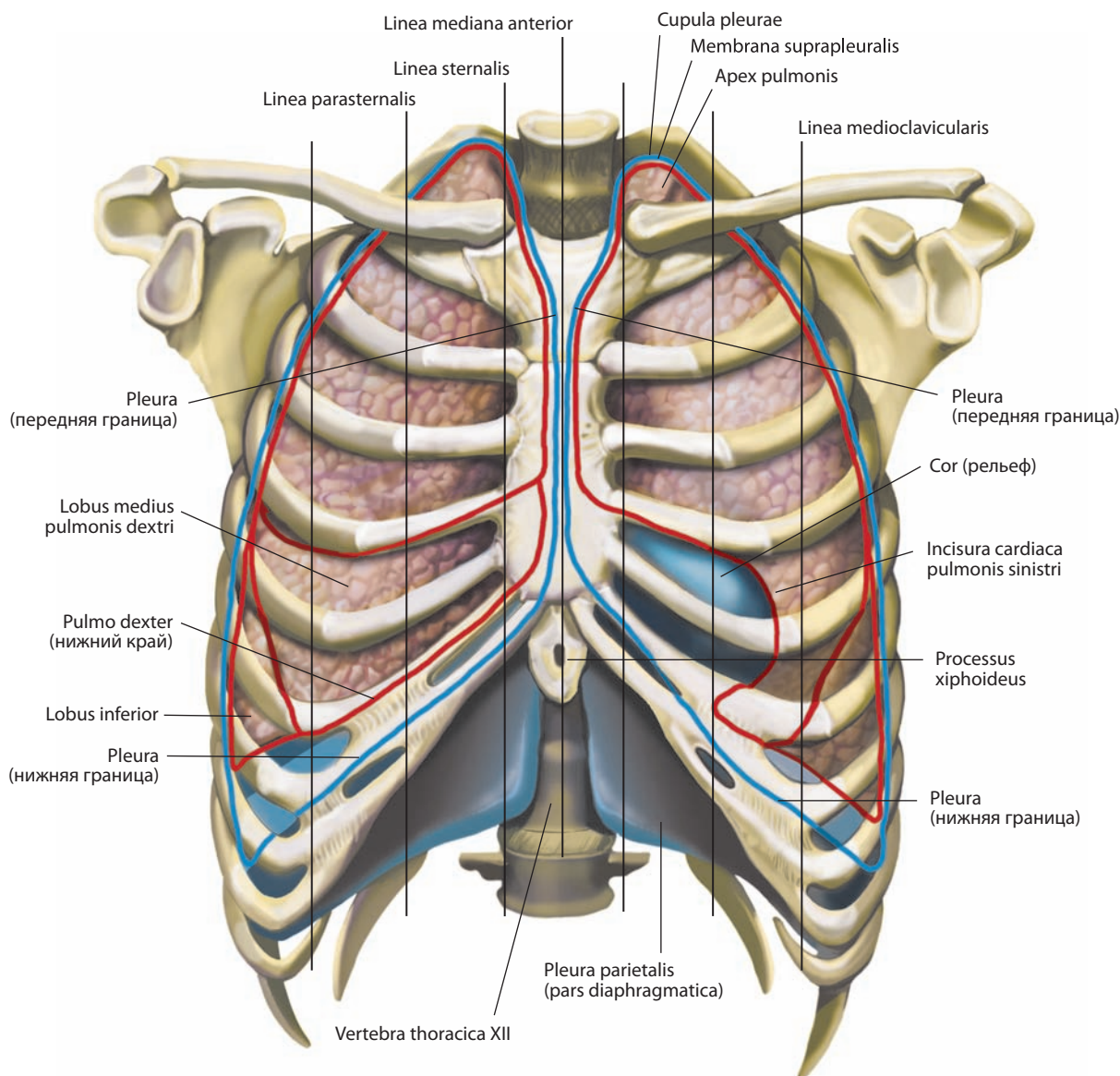


Рис. 161. Границы долей легких и плевры (полусхематично).
 Вид спереди. Проекция границ на грудную клетку. Плевра показана синим цветом.
 Красная линия — границы долей легких, голубая — границы плевры

ПЛЕВРА

Каждое легкое почти полностью покрыто **плеврой, pleura** (рис. 165; см. рис. 151, 152), — гладкой блестящей, слегка влажной серозной оболочкой, которая заключает легкие как перчатка и прикрепляется к подлежащим тканям субсерозной основой. Состоит из собственной пластинки, покрытой снаружи однослойным плоским эпителием (мезотелием).

В зависимости от подлежащей анатомической структуры различают **париетальную плевру, pleura parietalis** (см. рис. 151, 152, 161–165, 167, 168), и **висцеральную (легочную) плевру, pleura visceralis (pulmonalis)** (см. рис. 152, 156, 165, 167, 168), между которыми образуется щель — **полость плевры,**

cavitas pleuralis (см. рис. 165, 167, 168), заполненная небольшим количеством плевральной жидкости. Висцеральная плевра переходит в париетальную по краям ворот легких, так что образуется замкнутый плевральный мешок. Основная функция серозной оболочки и плевральной жидкости — растяжение легкого при вдохе, когда сокращение дыхательных мышц увеличивает вместимость грудной полости, поскольку легкое плотно прилежит к внутренней поверхности грудной клетки. Плевральная жидкость, кроме того, препятствует их трению и, следовательно, повреждению легкого при дыхательных движениях.

Висцеральная плевра непосредственно покрывает паренхиму легкого и, будучи с ним плотно сращена, заходит в глубину междолевых борозд.

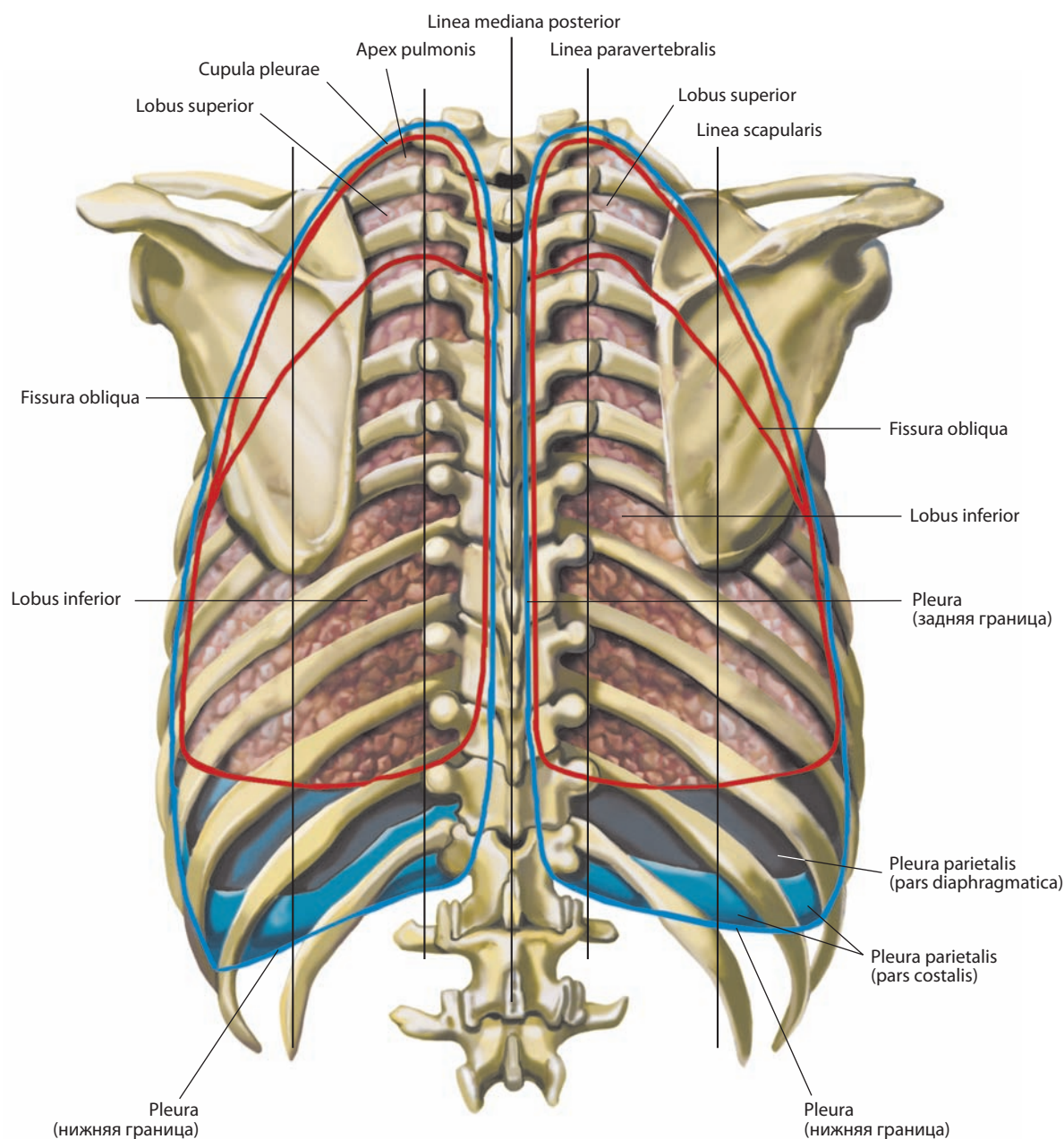


Рис. 162. Границы долей легких и плевры (полусхематично).

Вид сзади. Проекция границ на грудную клетку. Плевра показана синим цветом.

Красная линия — границы долей легких, голубая — границы плевры

Париетальная плевра сращена со стенками грудной полости. Кнаружи от париеальной плевры определяется пластинка фиброзной ткани — **внутригрудная фасция (париетальная фасция груди), fascia endothoracica (fascia parietalis thoracis)** (см. рис. 151, 152, 167, 168), которая покрывает изнутри поперечную мышцу груди. В зависимости от подлежащей анатомической области или структуры в париетальной плевре различают:

1) **реберную часть, pars costalis** (см. рис. 152, 162–164, 167), которая покрывает внутреннюю поверхность ребер и межреберных мышц, часть грудины, поперечную мышцу

груди и боковые поверхности тел позвонков (поэтому иногда описывается как реберно-позвоночная плевра). В отсутствие патологии реберная часть плевры вместе с фасцией легко отделяется от подлежащих структур.

Спереди реберная часть плевры распространяется медиально до срединной линии с каждой стороны и, покидая заднюю поверхность грудины, переходит в средостенную часть плевры. От уровня грудино-ключичного сустава до IV реберного хряща правая и левая реберные части плевры контактируют, но не соединяются. Книзу от IV реберного хряща правая реберная часть плевры проходит по задней по-

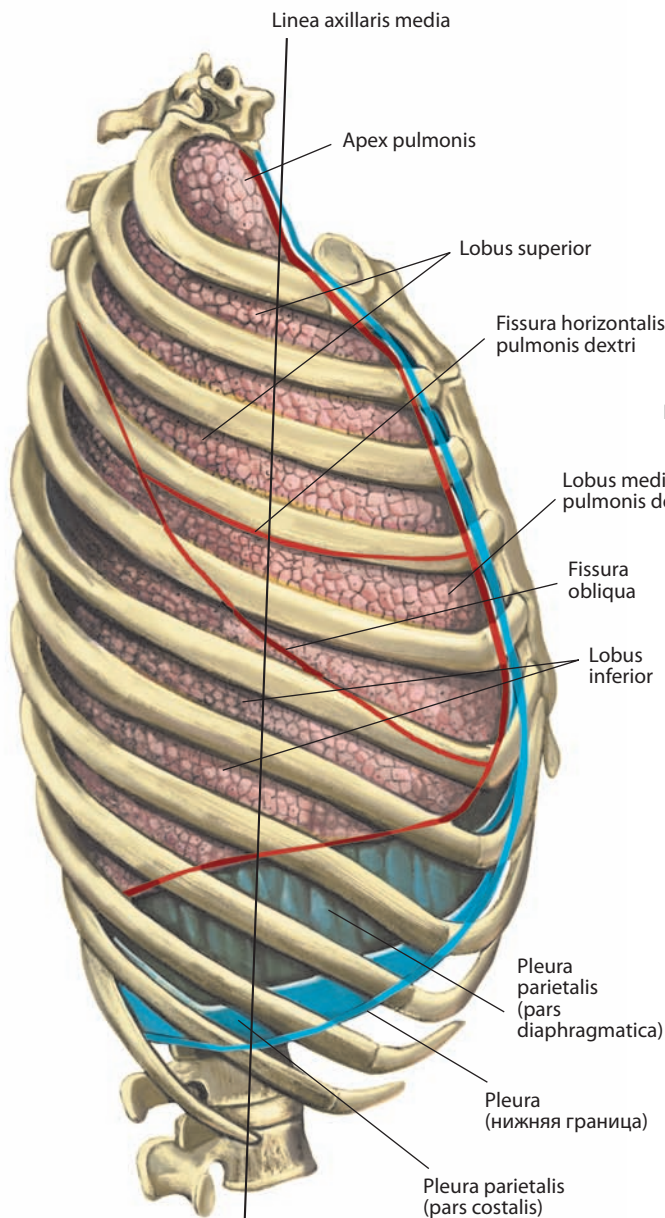


Рис. 163. Границы долей правого легкого и плевры (полусхематично).

Вид справа. Проекция границ на грудную клетку. Плевра показана синим цветом. Красная линия — границы долей легких, голубая — границы плевры

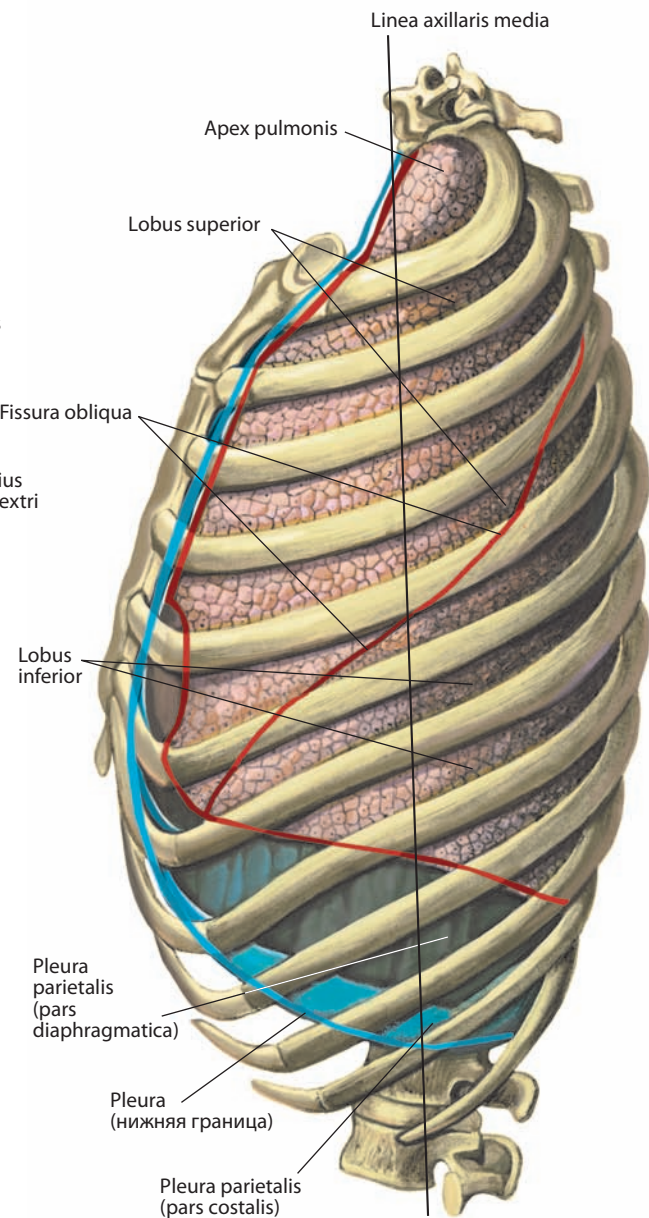


Рис. 164. Границы долей левого легкого и плевры (полусхематично).

Вид слева. Проекция границ на грудную клетку. Плевра показана синим цветом. Красная линия — границы долей легких, голубая — границы плевры

верхности симфиза мечевидного отростка, левая — несколько латеральнее левого края грудины до уровня VI реберного хряща, повторяя очертания сердечной вырезки левого легкого. После этого на обеих сторонах реберная часть плевры направляется латерально, покрывает внутреннюю поверхность реберных хрящей, ребер, поперечную мышцу груди и межреберные мышцы. Задняя ее часть проходит кпереди от симпатического ствола и достигает боковой поверхности позвонков на одноименной стороне. В этом месте реберная часть плевры переходит в средостенную. Сверху реберная часть плевры продолжается в купол плевры. Нижняя часть

реберной части плевры переходит в ее диафрагмальную часть. Граница перехода двух частей плевры правого легкого начинается от мечевидного отростка грудины, проходит кзади от VII реберного хряща, достигает уровня VIII ребра по среднеключичной линии, X ребра — по средней подмышечной линии и XII ребра — по лопаточной линии. В левом легком реберно-диафрагмальный изгиб плевры проходит параллельно VI реберному хрящу, а затем следует аналогично таковому в правом легком;

2) **диафрагмальную часть, pars diaphragmatica** (см. рис. 151, 152, 161–164), плотно срастающуюся с подлежа-

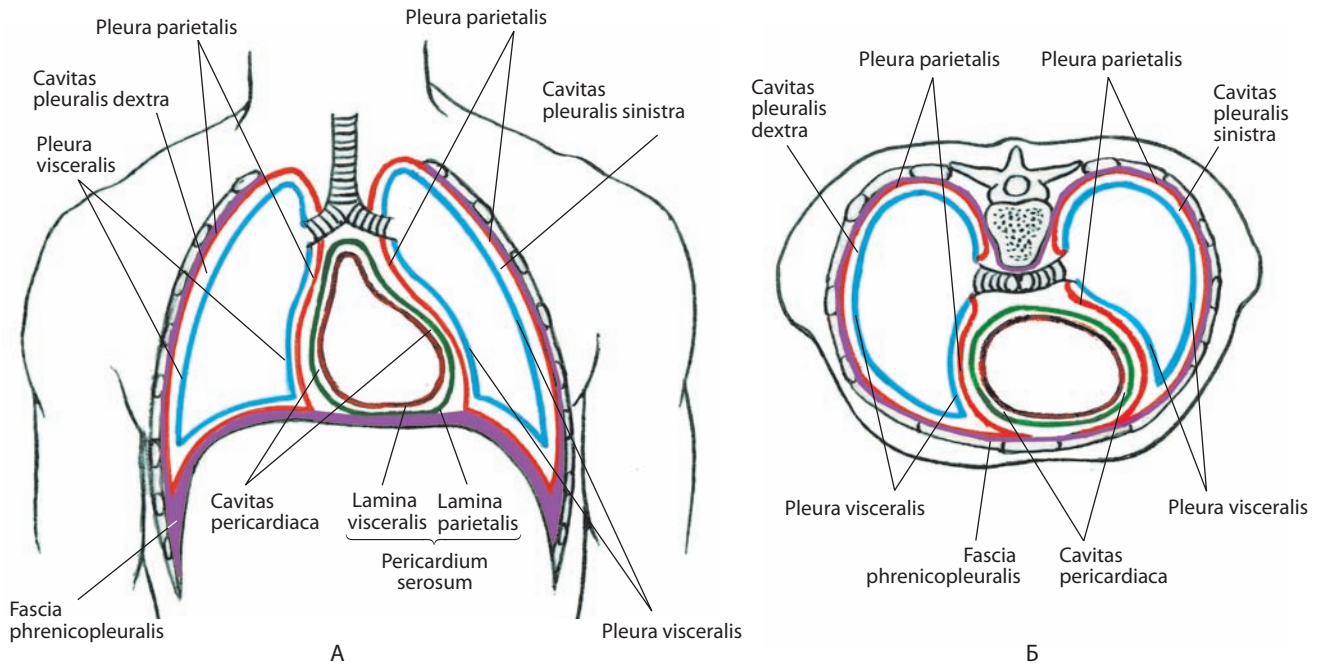


Рис. 165. Плевральные, *cavitates pleurales*, и перикардиальная, *cavitas pericardica*, полости (схема):

А — фронтальный распил; Б — горизонтальный распил

шей диафрагмально-плевральной фасцией, *fascia phrenicopleuralis* (см. рис. 165), и верхней поверхностью диафрагмы. Спереди, латерально и сзади диафрагмальная часть плевры переходит в реберную, медиально, по линии прикрепления перикарда к диафрагме, — в средостенную;

3) **средостенную часть, *pars mediastinalis*** (см. рис. 152, 167), являющуюся латеральной поверхностью средостения и формирующую непрерывную поверхность выше ворот легкого. Книзу от ворот легкого передняя и задняя пластинки плевры несколько расходятся, затем сливаются в переходную складку, которая образует **легочную связку, *lig. pulmonale*** (см. рис. 154, 155). Справа средостенная часть плевры покрывает правую плечеголовную вену, верхнюю часть верхней полой вены, конечный отдел непарной вены, правые диафрагмальный и блуждающий нервы, трахею и пищевод, а слева — дугу аорты, левые диафрагмальный и блуждающий нервы, левую плечеголовную и левую верхнюю межреберную вены, левые общую сонную и подключичную артерии, грудной лимфатический проток и пищевод;

4) **купол плевры (шейная плевра), *cupula pleurae*** (см. рис. 151, 152, 161, 162), который является продолжением реберной части плевры и занимает место над верхушкой легкого. Он проходит от заднего края I ребра к верхушке легкого и достигает уровня шейки I ребра, затем опускается латеральнее трахеи и переходит в средостенную часть плевры. Верхняя точка купола плевры располагается приблизительно на 3—5 см выше I реберного хряща и на 2—3 см выше ключицы. Купол плевры укреплен **надплевральной мембраной, *membrana suprapleuralis*** (см. рис. 152), которая является участком внутригрудной фасции, а по мнению ряда исследователей, — частью сухожилия средней лестничной мышцы. Она находится между внутренним краем I ребра и передним краем поперечного отростка VII шейного позвонка. Здесь у некоторых людей находится наименьшая лестничная мышца, лежащая между VII шейным позвонком и

задним краем I ребра. Мышца натягивает надплевральную мембрану и подлежащий купол плевры.

Ряд участков париетальной плевры расположены ниже висцеральной плевры, т. е. легочной паренхимы, но не выходят за пределы диафрагмы, которая прикрепляется к структурам грудной клетки ниже уровней переходов различных частей плевры (см. рис. 161—164). Части париетальной плевры разделены узкими щелевидными пространствами, которые носят название **плевральных синусов, *recessus pleurales***. При нормальном вдохе края легкого проникают в эти синусы, не достигая изгиба плевры.

Различают следующие плевральные синусы:

1) **реберно-диафрагмальный синус, *recessus costodiaphragmaticus*** (см. рис. 151), — располагается в месте перехода реберной части плевры в диафрагмальную; глубина реберно-диафрагмального синуса наибольшая по средней подмышечной линии, где составляет около 4 см;

2) **реберно-медиастинальные синусы, *recessus costomediastinales*** (см. рис. 151, 168), — образуются на местах перехода реберной части плевры в средостенную, передний синус — позади грудины, задний синус, менее выраженный, — впереди позвоночного столба (иногда рассматривается как **позвоночно-медиастинальный синус, *recessus vertebromediastinalis***);

3) **диафрагмально-медиастинальный синус, *recessus phrenicosternalis*** (см. рис. 152), — залегает в месте перехода средостенной части плевры в диафрагмальную.

И н н е р в а ц и я: трахея, бронхи, легкие и висцеральная плевра — легочные сплетения, расположенные в корнях легких (парасимпатическая иннервация — блуждающие нервы, симпатическая иннервация — ветви симпатических узлов T2—T6); париетальная плевра — диафрагмальный и межреберные нервы.

К р о в о с а б ж е н и е: трахея — нижние щитовидные артерии (ветви щитовидного ствола) и бронхиальные ветви грудной части аорты; бронхиальное дерево и висцеральная плевра — бронхиальные

ветви грудной части аорты; париетальная плевра — межреберные и внутренние грудные артерии (ветви подключичной артерии), верхние диафрагмальные артерии (ветви грудной части аорты), медиастинальные и бронхиальные ветви внутренней грудной артерии. Венозный отток: трахея, бронхиальное дерево и висцеральная плевра — по бронхиальным венам в плечеголовную вену; париетальная плевра — по межреберным, внутренним грудным, медиастинальным и бронхиальным венам в плечеголовную вену, по верхним диафрагмальным венам в непарную вену. Отведение лимфы: трахея — в предтрахеальные и околотрахеальные лимфоузлы; бронхиальное дерево — в глубокое легочное лимфатическое сплетение; легкие и висцеральная плевра — в субплевральное и глубокое легочное лимфатические сплетения и далее в бронхолегочные лимфоузлы; париетальная плевра — в межреберные, верхние диафрагмальные, превертебральные и околотрахеальные лимфоузлы.

СРЕДОСТЕНИЕ

Пространство между обоими плевральными мешками, содержащее целый комплекс органов и ограниченное спереди грудиной, сзади — позвоночным столбом, снизу — сухожильным центром диафрагмы, а сверху обращенное к

верхней апертуре грудной клетки, называется **средостением, mediastinum** (рис. 166; см. рис. 167, 168). Для удобства описания структур средостения его подразделяют на верхнее и нижнее. Горизонтальная плоскость раздела верхнего и нижнего средостения проходит через угол грудины и тело IV грудного позвонка.

Верхнее средостение, mediastinum superius (см. рис. 166, 167), ограничено спереди рукояткой грудины, сзади — позвоночным столбом (до уровня IV грудного позвонка), а по сторонам — верхними участками средостенной части плевры (до уровня деления трахеи на главные бронхи). Оно содержит ряд органов, крупных сосудов и нервов. Так, здесь залегают нижние две трети трахеи, верхняя половина грудной части пищевода, часть тимуса (у детей) или застилающая его ткань, дуга аорты, обе плечеголовые вены и большая часть верхней полой вены, верхняя половина грудного лимфатического протока, лимфатические узлы, части блуждающего и диафрагмального нервов, симпатические стволы.

Нижнее средостение, mediastinum inferius (см. рис. 166, 168), начинается ниже горизонтальной плоскости, проходящей на уровне бифуркации трахеи. Его передней стенкой является тело грудины, задней — позвоночный

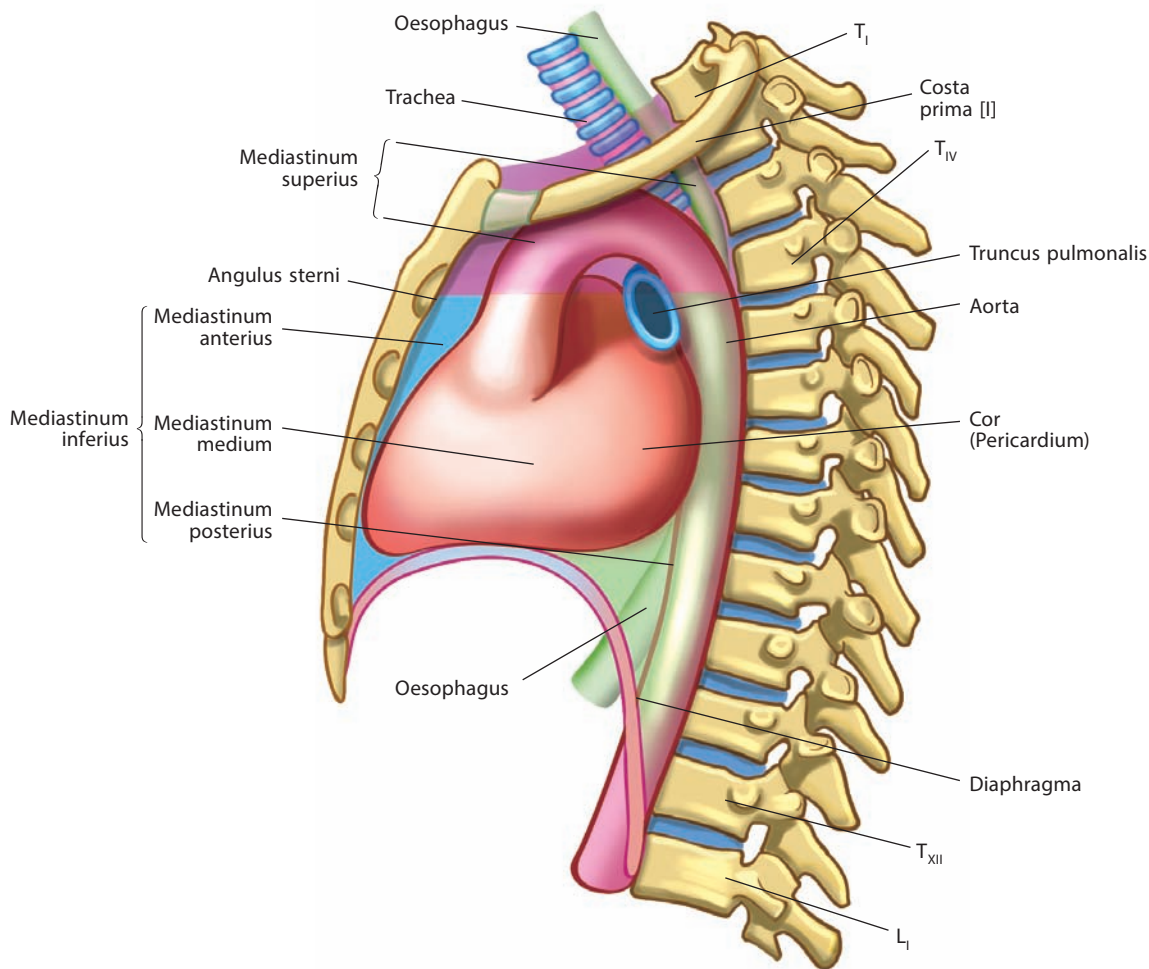


Рис. 166. Средостение, mediastinum (схема).

Вид слева

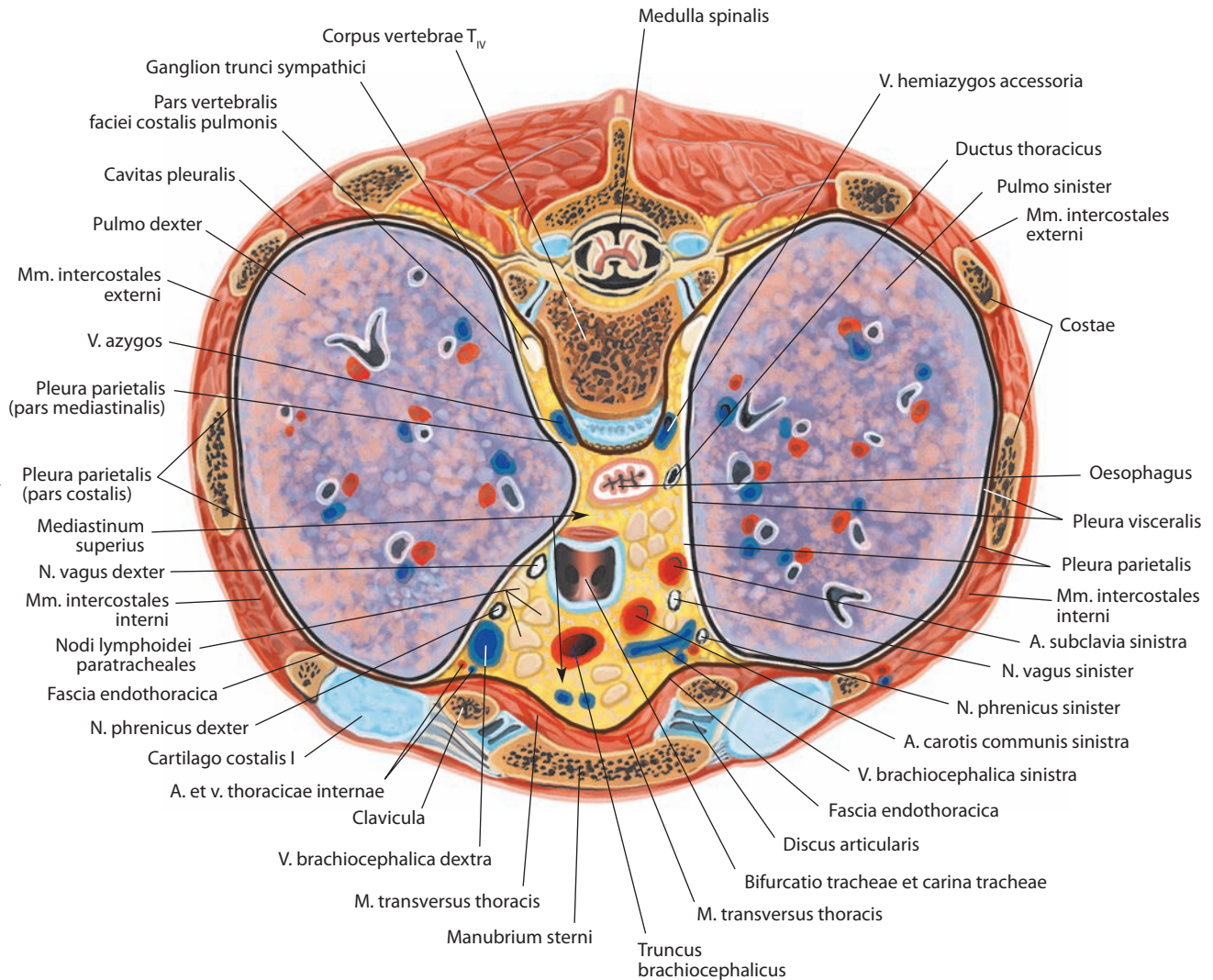


Рис. 167. Верхнее средостение, mediastinum superius (полусхематично).
Горизонтальный распил грудной полости на уровне IV грудного позвонка. Вид сверху

столб, боковыми — средостенная часть плевры ниже уровня отхождения от трахеи главных бронхов, а нижней — сухожильная часть диафрагмы. Нижнее средостение, с точки зрения грудной хирургии, делится на переднее, среднее и заднее.

Переднее средостение, mediastinum anterius (см. рис. 166, 168), расположено между грудиной и передней поверхностью перикарда. Оно имеет вид узкой щели, приближающейся по форме к равнобедренному треугольнику, основание которого направлено книзу. В переднем средостении залегают одиночные передние средостенные, окологрудные и предперикардиальные лимфатические узлы, а также внутренние грудные артерии и вены.

Среднее средостение, mediastinum medium (см. рис. 166, 168), занимает основную часть нижнего средостения. Оно содержит сердце, окруженное перикардом, легочный ствол,

легочные вены, бифуркацию трахеи с главными бронхами, нижнюю половину диафрагмального нерва и латеральные перикардиальные лимфатические узлы.

Заднее средостение, mediastinum posterius (см. рис. 166, 168), ограничено спереди перикардом и задней поверхностью бифуркации трахеи и главных бронхов, сзади — позвоночным столбом ($T_V - T_{XII}$) и по сторонам — позвоночным отделом средостенной части плевры. В нем располагаются нижняя половина грудной части пищевода, грудная часть аорты, нижняя полая вена, непарная и полунепарная вены, нижняя часть грудного лимфатического протока, блуждающие нервы и лимфатические узлы (межреберные, задние средостенные, верхние диафрагмальные, превертбральные, нижние трахеобронхиальные и др.), нижняя часть грудных отделов симпатических стволов.

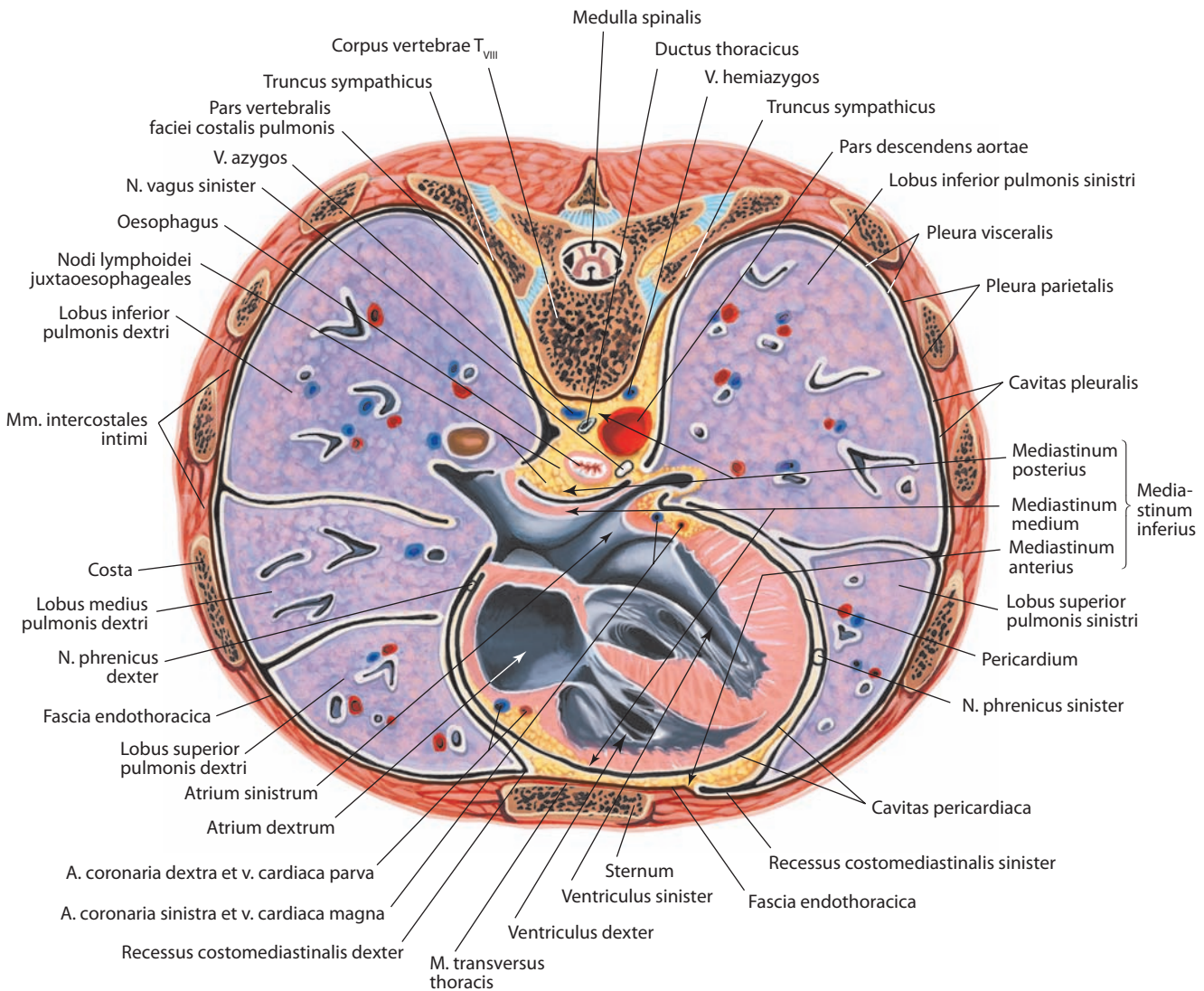


Рис. 168. Нижнее средостение, mediastinum inferius (полусхематично).
Горизонтальный распил грудной полости на уровне VIII грудного позвонка. Вид сверху

РАЗВИТИЕ И ВОЗРАСТНЫЕ ОСОБЕННОСТИ ДЫХАТЕЛЬНОЙ СИСТЕМЫ

Органы дыхания на 3-й неделе внутриутробной жизни представляют собой небольшое выпячивание вентральной стенки глоточной кишки, которое затем (4-я неделя) делится на два каудально растущих выпячивания мешковидной формы — бронхолегочные почки. Последние на протяжении 2 месяцев развиваются в бронхи и легкие, а непарное первичное выпячивание образует гортань и трахею.

Полость носа, его преддверие и обонятельная область формируются из обонятельных ямок; остальная часть полости — из первичной полости рта, после того как небные отростки разделяют ее на собственно полость рта и носовую полость. У новорожденного (см. рис. 169) полость носа очень узкая, ее дно расположено немного ниже линии,

проведенной через оба подглазничных отверстия. Нижний носовой ход почти не развит, верхний развит слабо, наибольший из них средний; полное формирование всех носовых ходов заканчивается к 14—15 годам. Околоносовые пазухи находятся в зачаточном состоянии. Ячейки решетчатой кости формируются к началу 2-го года жизни; лобная и клиновидная пазухи у новорожденного отсутствуют, они появляются в конце 1-го — начале 2-го года; пазуха верхней челюсти существует, но развита слабо, и только к 9 годам она развивается настолько, что ее дно лежит на уровне дна полости носа.

Гортань у новорожденного воронкообразная, длиной до 1,53 см, сагиттальный размер меньше фронтального; она располагается почти на три позвонка краниальнее, чем у взрослого; с возрастом она опускается и к 13—14 годам занимает положение, как у взрослого.

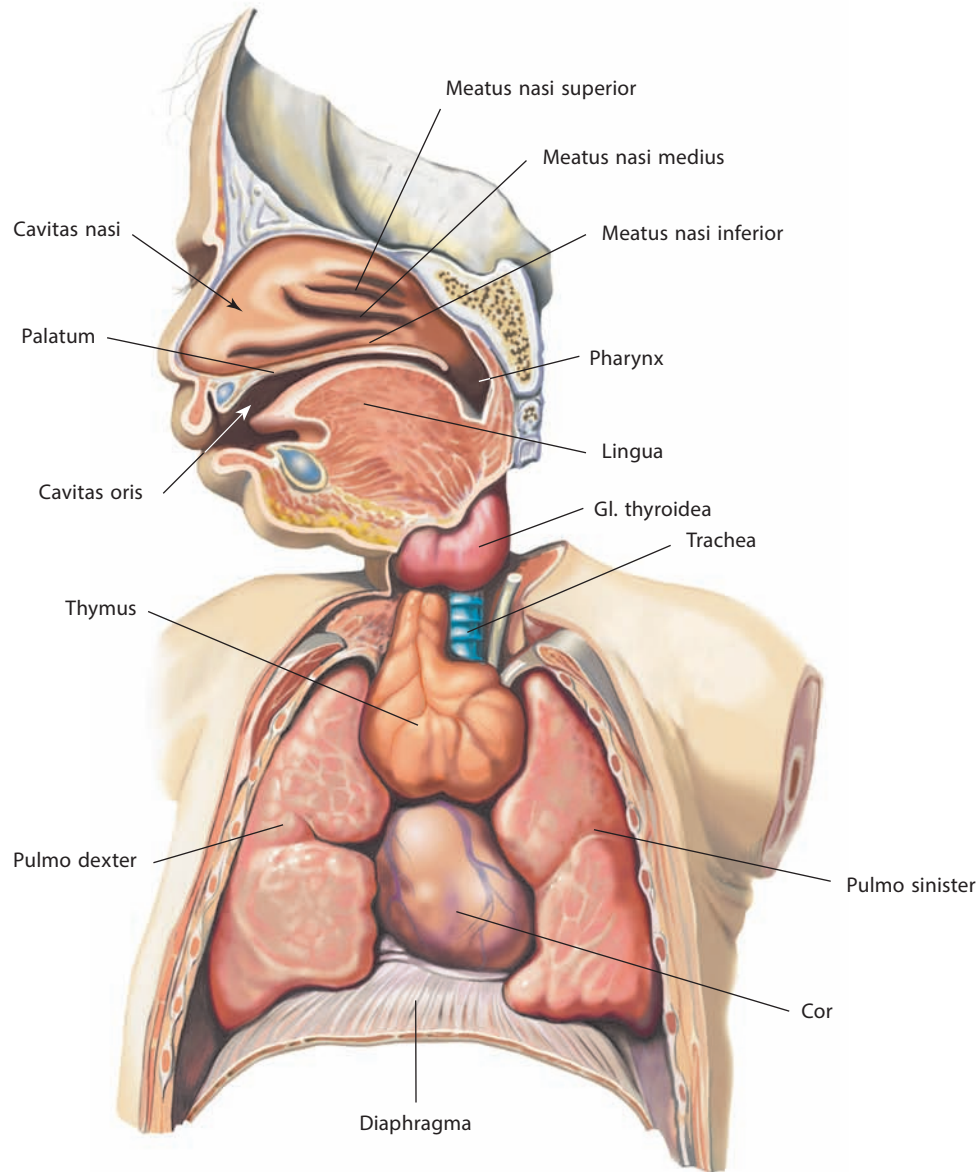


Рис. 169. Органы грудной полости новорожденного.

Сагиттальный распил головы. Грудная полость вскрыта, ее передняя стенка удалена

Трахея у новорожденного длиной до 5 см, по форме приближается к конической, находится несколько справа от срединной плоскости, достигает краниально нижнего края IV шейного позвонка, каудально заканчиваясь бифуркацией на уровне III—IV грудного позвонка; в 13 лет этот уровень соответствует нижнему краю VI грудного позвонка. Просвет трахеи непостоянен; у новорожденного несколько уплощен, в дальнейшем имеет поперечно-овальную форму и у взрослого — округлую. У новорожденного с еще не вполне развитыми хрящами задняя стенка, лишенная хрящей, составляет значительно большую часть, чем у взрослого. Длина правого главного бронха новорожденного 1,17 см, левого — 1,6 см, окружность — соответственно 1,4 и 1,2 см; в дальнейшем, к 15—16 годам, длина правого главного бронха достигает

3,28 см, левого — 3,05 см, а окружность — соответственно 3,6 и 3,16 см.

Легкие у новорожденного после первых дыхательных движений в сравнении с легкими недышавшего новорожденного имеют значительно большие размеры. Они более удлиненные, целиком заполняют (вместе с сердцем и тимусом) полость грудной клетки. Их нижняя граница проходит сзади на уровне X—XI ребра, по средней подмышечной линии на уровне VIII ребра; верхушки легких лежат на уровне первых ребер. С возрастом верхушки легких, как и все органы грудной полости, опускаются. Только в начале 2-го года жизни соотношения размеров долей и легких в целом становятся такими же, как у взрослого. Рост бронхиального и альвеолярного деревьев (увеличение числа порядков бронхов и бронхиол) продолжается до 7 лет.

МОЧЕВАЯ И ПОЛОВЫЕ СИСТЕМЫ

Мочевая система обеспечивает образование и выведение из организма мочи, **половые системы** (мужская и женская) осуществляют функцию размножения (рис. 170, 171). Органы этих систем имеют общее происхождение и близки топографически.

МОЧЕВАЯ СИСТЕМА

Мочевая система, systema urinarium, участвует в поддержании постоянства внутренней среды организма.

К этой системе относятся почки как орган мочеобразования и мочеточники, мочевой пузырь и мочеиспускательный канал как органы мочеотведения (рис. 172–182).

ПОЧКИ

Почка, ren (nephros), — парный бобовидный орган (рис. 176–181; см. рис. 170–175, 182, 183). Почки располагаются в полости живота, в поясничной области, по обе стороны от позвоночного столба. Каждая почка достигает в длину 10–12 см, в ширину 5–6 см, толщина ее около 4 см. Масса одной почки 120–200 г. Левая почка несколько длиннее правой, иногда имеет большую массу. Цвет почек чаще красновато-коричневый.

Почка выполняет следующие функции: выведение избытков воды и водорастворимых конечных продуктов метаболизма; контроль концентрации различных субстанций в организме; поддержание постоянства водно-электролитного баланса; синтез и продукция эритропоэтина, необходимого для нормального развития клеток крови; синтез и продукция ренина, участвующего в регуляции артериального давления; превращение провитамина D в активную форму; выделение различных веществ, контролирующих и осуществляющих многие метаболические процессы.

В каждой почке различают переднюю и заднюю поверхности, латеральный и медиальный края, верхний и нижний концы.

Передняя поверхность, facies anterior (см. рис. 176, 178А, 179), выпуклая и обращена несколько латерально. **Задняя поверхность, facies posterior** (см. рис. 177, 178Б), уплощена. **Латеральный край, margo lateralis** (см. рис. 178, 180), выпуклый и обращен к задней стенке живота; **медиальный край, margo medialis** (см. рис. 178–180), вогнут и обращен медиально, вниз и вперед.

На середине медиального края почки имеется углубление — **почечные ворота, hilum renale** (см. рис. 170, 176, 178, 181), переходящее в **почечную пазуху, sinus renalis** (см. рис. 178А, 179, 181). Почечные ворота ограничены двумя выступами медиального края, из которых больше выступает задний. В результате этого задняя поверхность почки шире передней, а почечная пазуха больше обращена кпереди.

В почечной пазухе расположены почечная лоханка и почечные чашки, ветви почечных сосудов и нервов, лимфатические узлы и жировая клетчатка. Взаиморасположение вступающих в почечные ворота перечисленных образований таково, что вены залегают впереди, артерии и нервы — позади вен, а почечная лоханка и мочеточник — сзади от артерий.

Верхний конец (верхний полюс), extremitas (polus) superior, почки шире, чем **нижний конец (нижний полюс), extremitas (polus) inferior** (см. рис. 178–180). На верхних концах почек расположены надпочечники. К срединной плоскости тела

эти концы находятся ближе, чем нижние; последние более отклонены от позвоночного столба.

Почки покрыты плотной **фиброзной капсулой, capsula fibrosa** (см. рис. 174, 182), которая также частично выстилает почечную пазуху. Она состоит из наружного соединительнотканного слоя и внутреннего гладкомышечного; волокна гладких мышц проникают в ткань почки. Капсула слабо сращена с веществом здоровой почки, и если сделать на ней надрез, то ее легко удалить.

Каждую почку окружает жировая капсула, а снаружи — почечная фасция. **Жировая капсула, capsula adiposa** (см. рис. 174, 182), непосредственно окутывает почку, покрывая более толстым слоем заднюю ее поверхность; через почечные ворота жировая ткань проникает в почечную пазуху.

Почечная фасция, fascia renalis (см. рис. 174, 182), представляет собой часть забрюшинной фасции, у латерального края почки делится на две пластинки: переднюю, или переднюю, и заднюю, или заднюю. Эти пластинки охватывают почку вместе с жировой капсулой, а также расположенный на верхнем конце почки надпочечник, почечные сосуды и нервы. Медиальнее почки задняя пластинка фасции прикрепляется к боковой поверхности тел позвонков; передняя пластинка переходит впереди крупных сосудов полости живота — нижней полой вены и брюшной части аорты — в переднюю пластинку почечной фасции противоположной стороны. Латерально пластинки, сливаясь, переходят в поперечную фасцию живота; внизу они не соединяются и теряются в подбрюшинной клетчатке подвздошной ямки. Жировую капсулу пронизывают соединительнотканые тяжи, идущие от почечной фасции к фиброзной капсуле почки. Кнаружи от почечной фасции, больше сзади и латерально, располагается **околопочечное жировое тело, corpus adiposum perarenale** (см. рис. 174).

На разрезе почки (см. рис. 180, 181) видно, что она состоит из мозгового и коркового вещества, различающихся по плотности и цвету: мозговое вещество плотнее, голубовато-красного цвета, корковое — желтовато-красного; эти различия объясняются их неодинаковым кровенаполнением.

Мозговое вещество почки, medulla renalis (см. рис. 170, 180–182), занимающее центральную часть органа, не представляет собой сплошной массы, а состоит из конусовидных образований — **почечных пирамид, pyramides renales** (см. рис. 170, 181), число которых составляет 15–20 и более. Основание каждой пирамиды обращено к наружной поверхности почки, вершина направлена в сторону пазухи. В результате слияния 2–3 (иногда до 6) верхушек пирамид образуются **почечные сосочки, papillae renales** (см. рис. 181, 182). На вершине сосочка находятся от 10 до 55 **сосочковых отверстий, foramina papillaria** (см. рис. 182), формирующих **решетчатую зону, area cribrosa**.

Корковое вещество почки, cortex renalis (см. рис. 170, 180–182), имеет толщину 5–7 мм. Располагаясь субкапсулярно, оно окаймляет выпуклые основания почечных пирамид и продолжается между ними в виде направленных к центру почки **почечных столбов, columnae renales** (см. рис. 180–182). Корковое вещество рассекается более темными **мозговыми лучами, radii medullares** (см. рис. 181), — продолжениями мозгового вещества, протягивающимися от основания каждой почечной пирамиды к наружной поверхности почки.

Микроскопически почечная паренхима представлена плотно уложенными трубчатыми структурами, разделенными тонкими прослойками соединительной ткани и кровеносными сосудами.

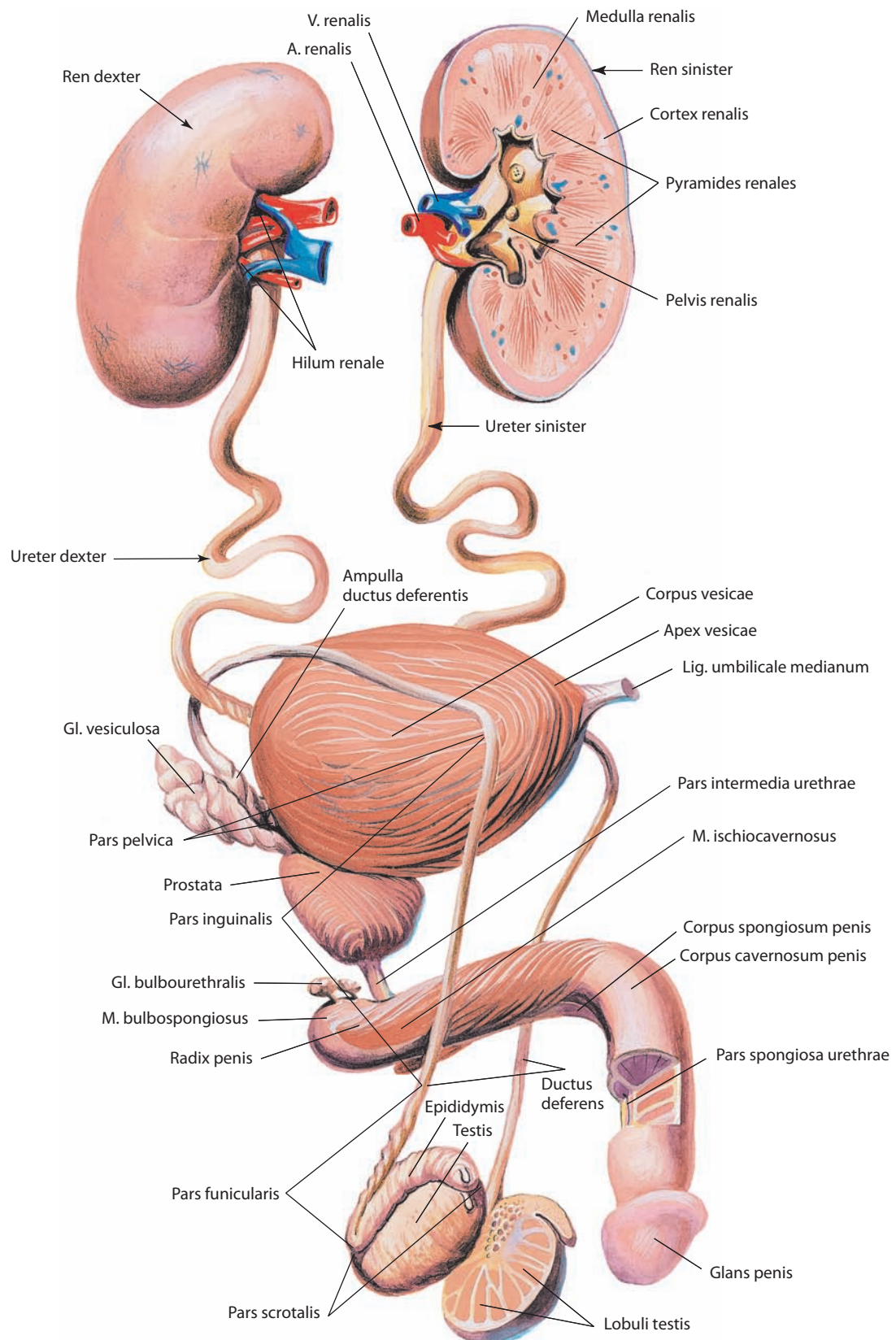


Рис. 170. Мочевая и половая системы, *systemata urinaria et genitalia*, мужчины (схема).
 Вид спереди и справа. Левая почка, левое яичко и частично половой член вскрыты

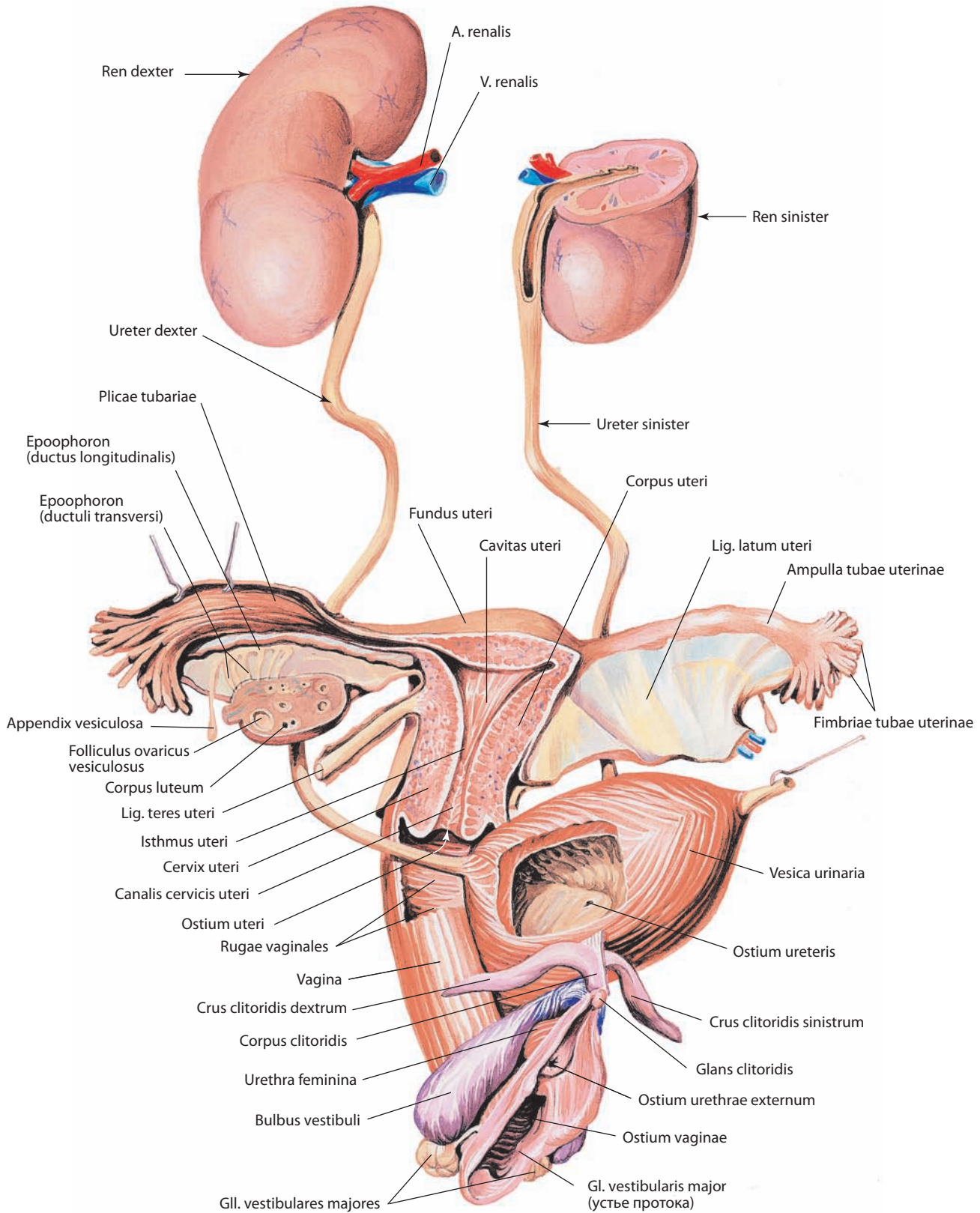


Рис. 171. Мочевая и половые системы, systemata urinarium et genitale, женщины (схема).

Вид спереди и справа. Передняя пластинка правой широкой связки матки удалена; левая почка, правый яичник, матка и частично мочевого пузыря вскрыты

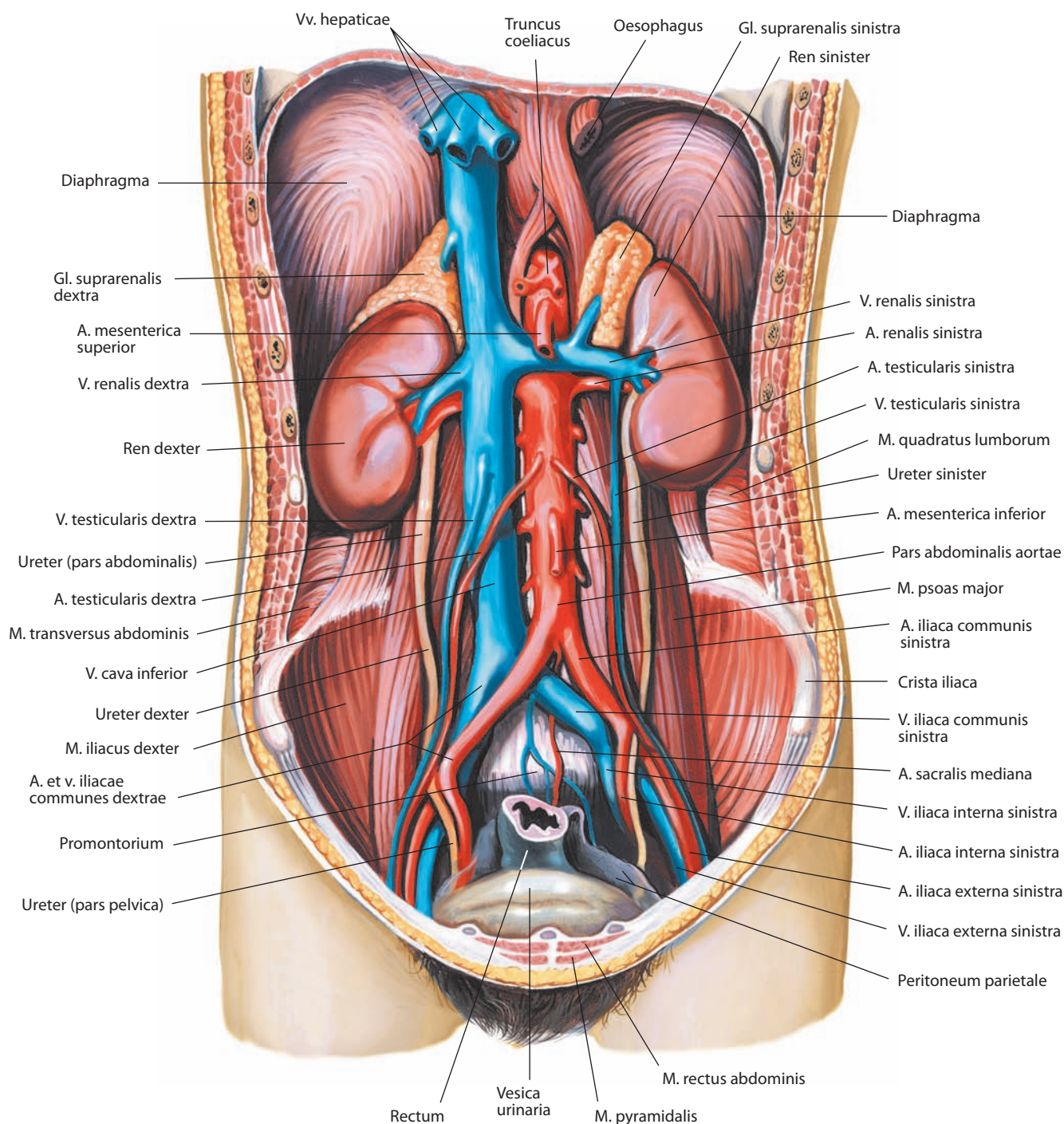


Рис. 172. Мочевая система, systema urinarium, мужчины.

Вид спереди. Передняя стенка живота и париетальная брюшина удалены

Структурно-функциональной единицей почечной паренхимы является *нефрон, nephronum*, состоящий из почечного тельца и почечного канальца (см. рис. 182).

Почечное тельце, corpusculum renale, представляет собой клубочек, *glomerulus*, кровеносных капилляров и охватывающую его *капсулу клубочка, capsula glomerularis*. В клубочковую капиллярную сеть кровь поступает по приносящей клубочковой артериоле, а оттекает в выносящую клубочковую артериолу. Диаметр выносящей артериолы

значительно меньше диаметра приносящей, что создает условия для фильтрации под давлением плазмы крови и образования первичной мочи, т. е. воды с растворенными в ней низкомолекулярными органическими и неорганическими веществами из плазмы крови. В капсуле клубочка различают *наружный (париетальный) листок капсулы, stratum parietale (paries externus)*, и *висцеральный (внутренний) листок капсулы, stratum viscerale (paries internus)*, между которыми имеется *полость капсулы, spatium capsulare*,

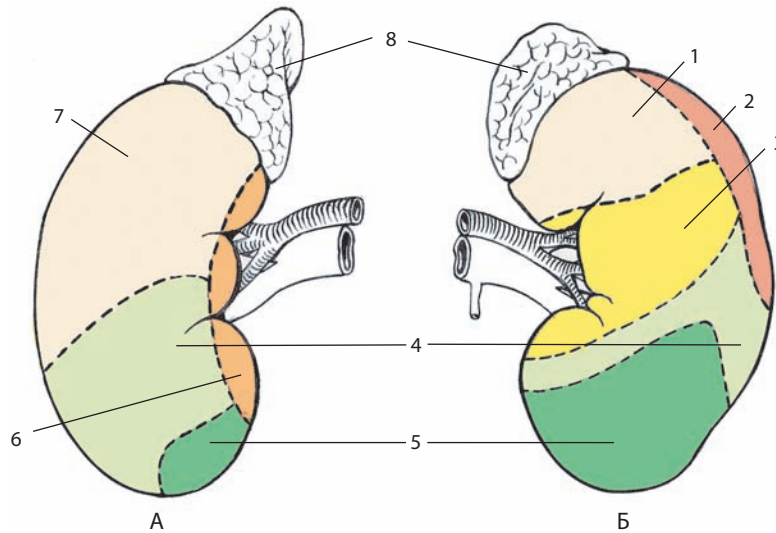


Рис. 173. Области соприкосновения правой (А) и левой (Б) почек со смежными органами:

1 — желудком; 2 — селезенкой; 3 — поджелудочной железой; 4 — ободочной кишкой; 5 — тощей кишкой; 6 — двенадцатиперстной кишкой; 7 — печенью; 8 — надпочечниками.

Вид спереди

продолжающаяся в почечный каналец, *tubulus renalis*, куда и поступает первичная моча.

Почечный каналец делят на проксимальный каналец, *tubulus proximalis*, петлю нефрона, *ansa nephroni*, и дистальный каналец, *tubulus distalis*.

Проксимальный каналец начинается извитой частью, *pars convoluta*, и заканчивается прямой частью, *pars recta*, переходящей в петлю нефрона.

Петля нефрона представлена нисходящим сегментом, *crus descendens*, промежуточным (тонким) канальцем, *tubulus intermedius (attenuatus)*, и восходящим сегментом, *crus ascendens*, от которого отходит дистальный каналец.

Дистальный каналец начинается прямой частью, *pars recta*, а затем изгибается и получает название извитой части, *pars convoluta*, которая заканчивается связующим канальцем, *tubulus reuniens*.

Связующий каналец впадает в собирательный проток, *ductus colligens*, — начало мочевыводящих путей. В почечной пирамиде несколько собирательных протоков объединяются в короткий сосочковый проток, *ductus papillaris*, оканчивающийся сосочковым отверстием решетчатой зоны.

Первичная моча на протяжении канальцевой системы нефрона подвергается сложным процессам реабсорбции и секреции, результатом которых является образование вторичной, или конечной, мочи, поступающей в мочевыводящие пути.

Почечные тельца и извитые части почечных канальцев, расположенные в корковом веществе, получили название лабиринта коры (лабиринта коркового вещества), *labyrinthus corticis*. Наиболее поверхностный слой лабиринта коры, расположенный под фиброзной капсулой и не содержащий почечных телец, называется корой коркового вещества, *cortex corticis*.

В почке человека различают корковые нефроны с тельцами, залегающими в наружной зоне коры, и юкстамедуллярные (около мозговые) нефроны (20%), тельца которых локализируются во внутренней зоне коры на границе с мозговым веществом. Вблизи телец нефронов

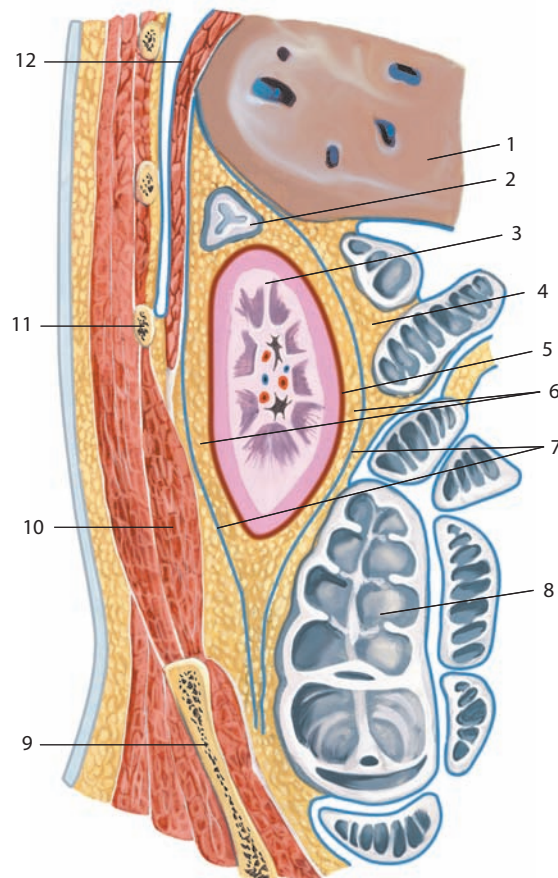


Рис. 174. Топография почечной фасции, fascia renalis (схема):

1 — hepar; 2 — gl. suprarenalis; 3 — ren; 4 — corpus adiposum pararenale; 5 — capsula fibrosa; 6 — capsula adiposa; 7 — fascia renalis; 8 — colon ascendens; 9 — os ilium; 10 — m. quadratus lumborum; 11 — costa XI; 12 — diaphragma

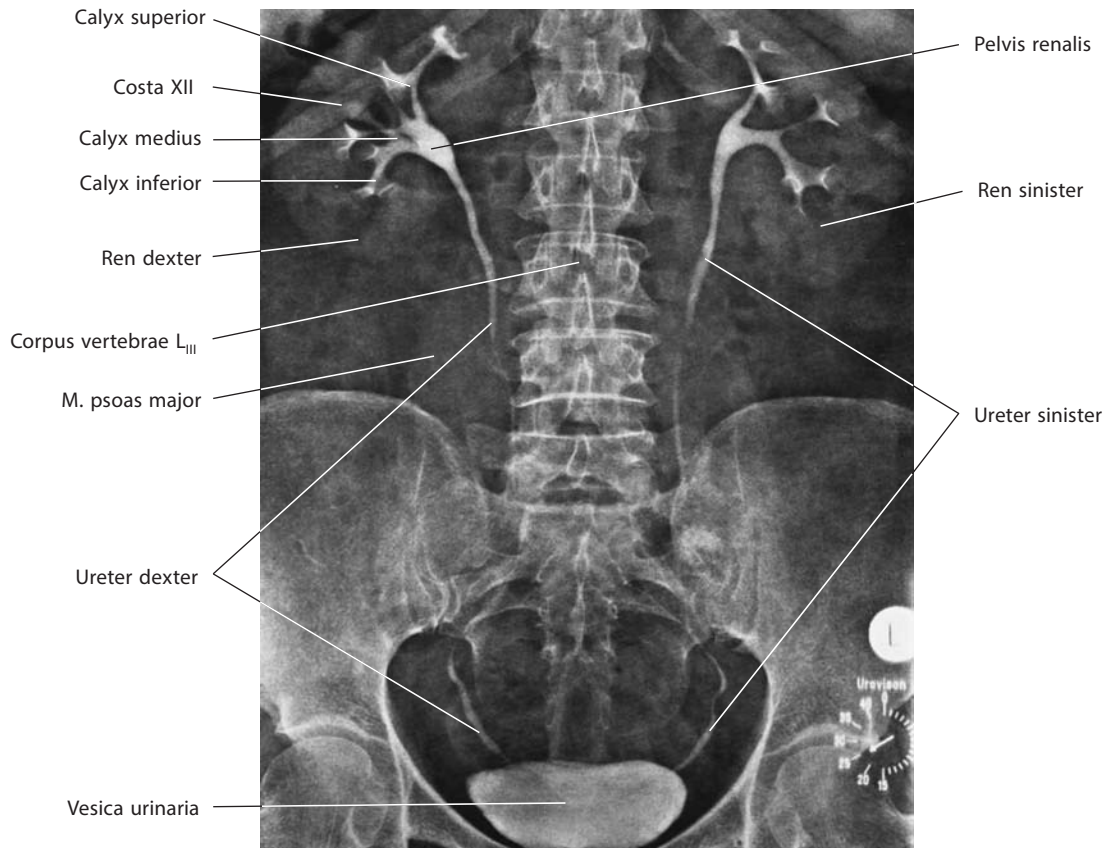


Рис. 175. Мочевая система, *systema urinarium* (внутривенная урограмма)

находятся юкстагломерулярные комплексы, образованные высокоспециализированными клетками, выделяющими в кровь биологически активное вещество — ренин, участвующий в регуляции процессов образования мочи.

Мозговые лучи содержат начальные отделы собирательных трубочек, вокруг которых почечные тельца организуются в *корковые дольки, lobuli corticales* (см. рис. 181).

Прямые части почечных канальцев, петли нефрона, собирательные и сосочковые протоки располагаются в мозговом веществе. Его делят на наружную и внутреннюю зону. **Наружная зона, zona externa**, занимает наружную часть почечных пирамид и содержит прямые канальцы и собирательные протоки. В наружной зоне выделяют **наружную и внутреннюю полоски, striae externa et interna**. **Внутренняя зона, zona interna**, занимает верхушку почечной пирамиды, включая выступающий в почечную пазуху почечный сосочек, и содержит петлю нефрона и собирательные протоки.

Пирамиды с окружающим их корковым веществом составляют **почечные доли, lobi renales**, хорошо заметные на этапе эмбрионального развития и в раннем детском возрасте (см. рис. 222). В указанные периоды почка выглядит дольчатой. Со временем границы между долями постепенно сглаживаются.

Почки имеют мощную сосудистую сеть, которая обеспечивает прохождение через них 25 % общего объема циркулирующей крови — около 1 л в минуту, или 1600—1700 л в сутки.

Почечная артерия, a. renalis (см. рис. 180—182), в почечной пазухе делится на сегментарные артерии, конечными ветвями которых являются **междольковые артерии,**

aa. interlobares (см. рис. 182), проходящие между почечными пирамидами. Вдоль границы коркового и мозгового вещества каждая междольковая артерия делится на две **дуговые артерии, aa. arcuatae**, вступающие в соседние доли и располагающиеся там над основаниями пирамид, огибая их. Каждая дуговая артерия отдает в корковое вещество **радиальные кортикальные (корковые) артерии (междольковые артерии почки), aa. corticales radiatae (aa. interlobulares renis)**, большинство из которых направляются туда сразу, а остальные вначале опускаются в поверхностные отделы мозгового вещества, а затем резко поворачивают обратно. Почти все радиальные кортикальные артерии ответвляются от дуговых артерий, но некоторые из них — непосредственно от междольковых артерий. В виде **радиальных прободающих артерий, aa. perforantes radiatae**, лежащих в коре коркового вещества, радиальные кортикальные артерии участвуют в формировании (вместе с надпочечниковыми и яичковой (яичниковой) артериями) капсулярного артериального сплетения за счет **капсулярных ветвей, rr. capsulares**. Такие же ветви образуют и концевые участки дуговых артерий, остающихся, ни с какими почечными тельцами не соединяясь, совершенно обособленными и сразу же поднимающимися к наружной поверхности коркового вещества.

От радиальных кортикальных артерий отходят боковые ветви — **приносящие клубочковые артериолы, arteriolarae glomerulares afferentes** (см. рис. 182), распадающиеся в почечном тельце на **клубочковую капиллярную сеть, rete capillare glomerulare**. Некоторые приносящие артериолы являются непосредственными ветвями дуговых и междольковых арте-

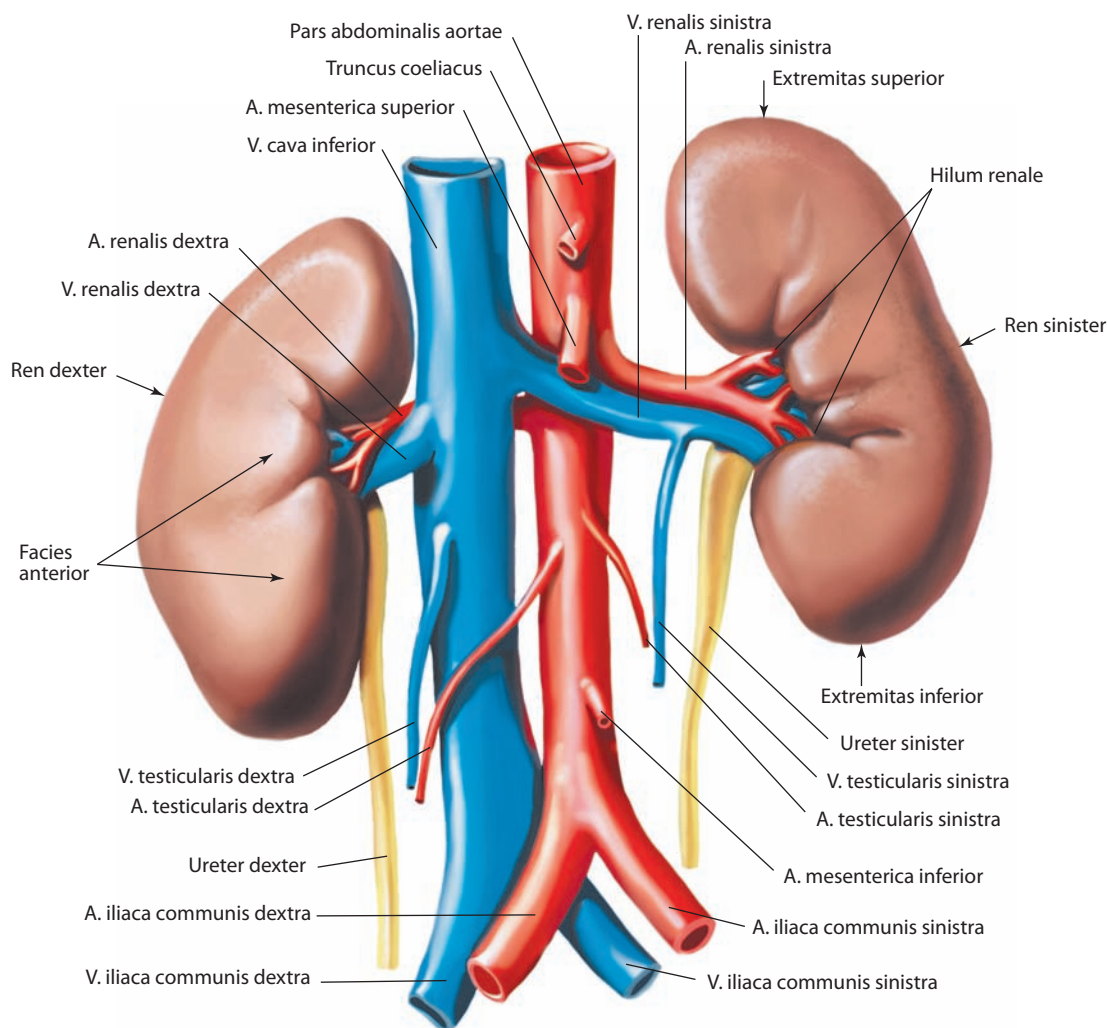


Рис. 176. Почки, *renes*.
Вид спереди

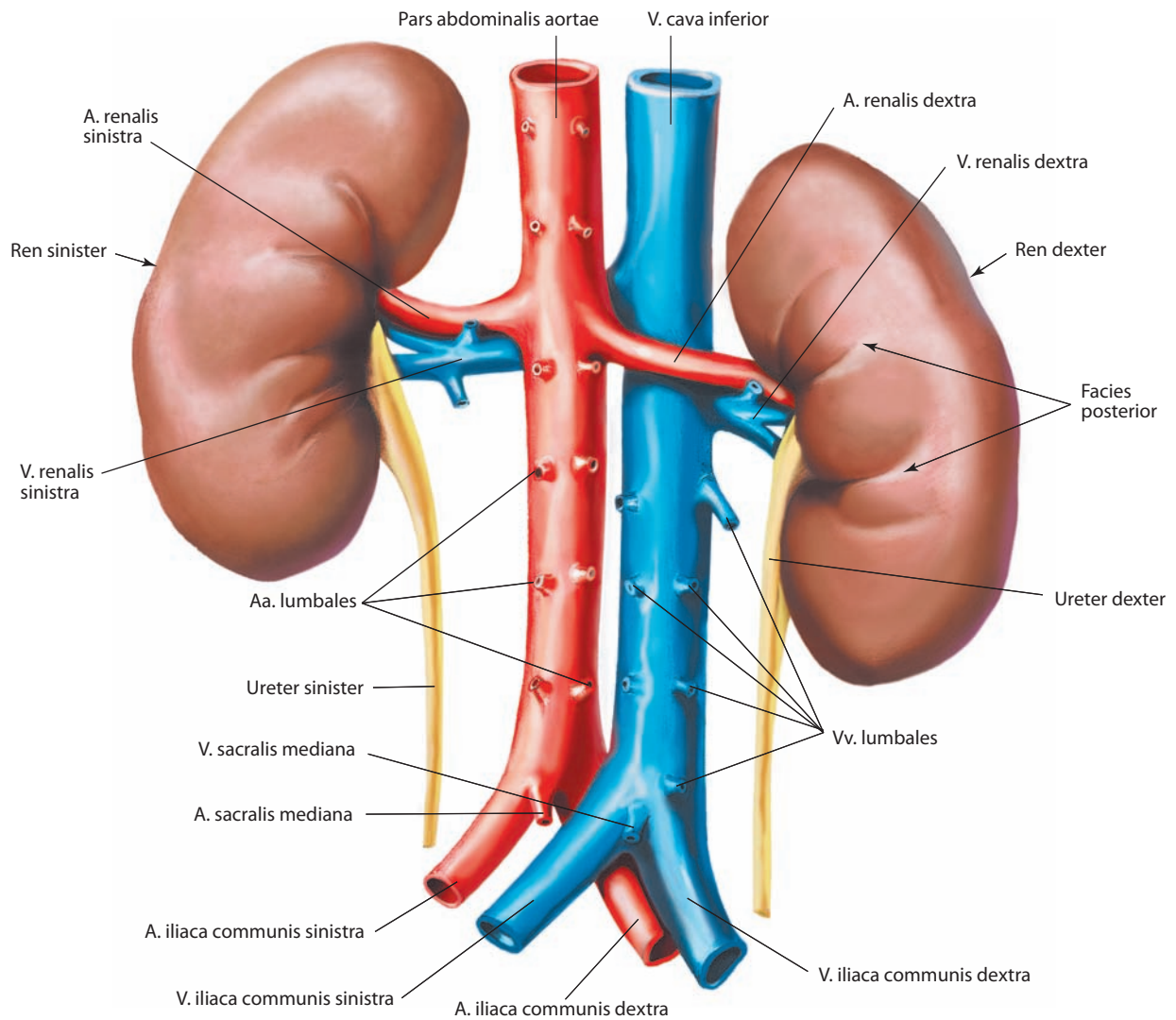
рий. В этом случае они располагаются не перпендикулярно, а под острым углом к материнскому стволу. От залегающего в почечном тельце капиллярного клубочка отходит **выносящая клубочковая артериола, arteriola glomerularis efferens**, которая интенсивно делится и формирует мощную вторичную капиллярную сеть вокруг почечных канальцев.

Кровоснабжение мозгового вещества осуществляется за счет 10–20 **прямых артериол (прямых сосудов), arteriolar rectae (vasa recta)** (см. рис. 182), отдаваемых выносящими артериолами юкстамедуллярных нефронов и некоторых корковых нефронов, а также частично артериолами, отходящими от дуговых артерий, но не связанными с нефронами (возможно, вследствие возрастной дегенерации последних). Прямые артериолы проникают в пирамиды мозгового вещества на различную глубину и формируют капиллярное сплетение, окружающее восходящие и нисходящие сегменты петель нефронов и собирательные протоки.

Венозные концы вторичной сети капилляров, оплетающих почечные канальцы корковых нефронов, сливаются и образуют **радиальные кортикальные (корковые) вены (междольковые вены почки), vv. corticales radiatae (vv. interlobulares**

renis) (см. рис. 182), по одной на каждую одноименную артерию. Эти вены также имеют начала, формирующиеся непосредственно под фиброзной капсулой из поверхностных сосудов — **звездчатых вен, vv. stellatae**, дренирующих кору коркового вещества. Радиальные кортикальные вены доходят до границы коркового и мозгового вещества и вливаются в **дуговые вены, vv. arcuatae**, идущие рядом с дуговыми артериями и принимающие помимо того еще и восходящие **прямые венулы, venulae rectae**, сопровождающие прямые артериолы. Дуговые вены двух соседних долей соединяются в **междольковые вены, vv. interlobares**, которые следуют через почечные столбы вместе с междольковыми артериями, впадая затем в почечную пазуху в **почечную вену, v. renalis**.

В каждой почке соответственно делению артерии различают **сегменты почки, segmenta renalia** (рис. 183): **верхний сегмент, segmentum superius**, охватывает медиальный край и частично переднюю поверхность верхнего конца почки; **верхний передний сегмент, segmentum anterius superius**, включает переднюю поверхность верхнего конца и верхнего отдела средней части почки, латеральный край и частично заднюю поверхность; **нижний передний сегмент, segmentum anterius inferius**,

Рис. 177. Почки, *renes*.

Вид сзади

лежит, как и верхний передний сегмент, впереди почечной лоханки, выходя на переднюю поверхность почки в нижнем отделе ее средней части и частично на заднюю поверхность; **нижний сегмент, segmentum inferius**, занимает нижний отделе почки; **задний сегмент, segmentum posterius**, располагается позади почечной лоханки и соответствует задней поверхности почки между верхним сегментом сверху, нижним — снизу, верхним и нижним передними сегментами — латерально.

Почечная лоханка, pelvis renalis (см. рис. 170, 175, 180, 181), имеет форму суженной в переднезаднем направлении воронки; в ее широкую часть, заложенную в пазухе, вливаются большие почечные чашки, а суженная выступает наружу в области ворот почки и переходит в мочеточник.

Воронкообразные **малые почечные чашки, calices renales minores** (см. рис. 180—182), число которых достигает в среднем 8—9, охватывают почечные сосочки; иногда одна малая чашка охватывает 2 или даже 3 сосочка. **Большие почечные чашки, calices renales majores**, числом от 2 до 4, представляют собой, по существу, мочевые протоки, соединяющие отдельные группы малых почечных чашек с почечной лоханкой.

В почечную лоханку обычно открываются 3 большие почечные чашки (см. рис. 175, 181): **верхняя чашка, calyx superior**, дренирующая верхний, часть заднего и часть верхнего переднего почечных сегментов; **средняя чашка, calyx medius**, дренирующая часть верхнего переднего, нижнего переднего и заднего почечных сегментов; **нижняя чашка, calyx inferior**, дренирующая нижний, часть заднего и часть нижнего переднего почечных сегментов.

Полости малых и больших почечных чашек выстланы слизистой оболочкой, которая непосредственно продолжается в слизистую оболочку лоханки, а последняя — в слизистую оболочку мочеточника. Под слизистой оболочкой лежит мышечная оболочка почечной лоханки, представленная пучками гладкомышечных волокон, большей частью ориентированных в горизонтальном направлении. Довольно часто их пересекают более косые, иногда перпендикулярные пучки, которые не формируют сплошного мышечного слоя. Снаружи почечная лоханка покрыта соединительнотканной адвентициальной оболочкой.

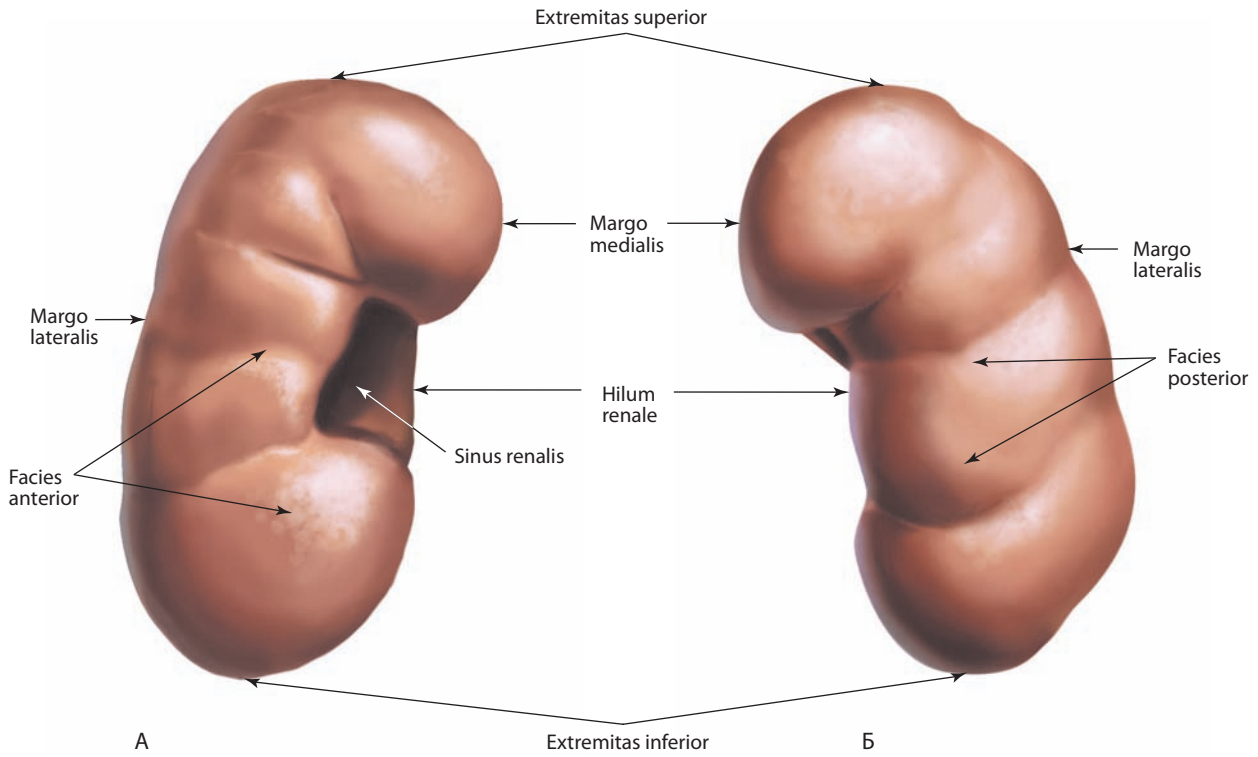


Рис. 178. Почка, ren, правая:
 А — вид спереди; Б — вид сзади

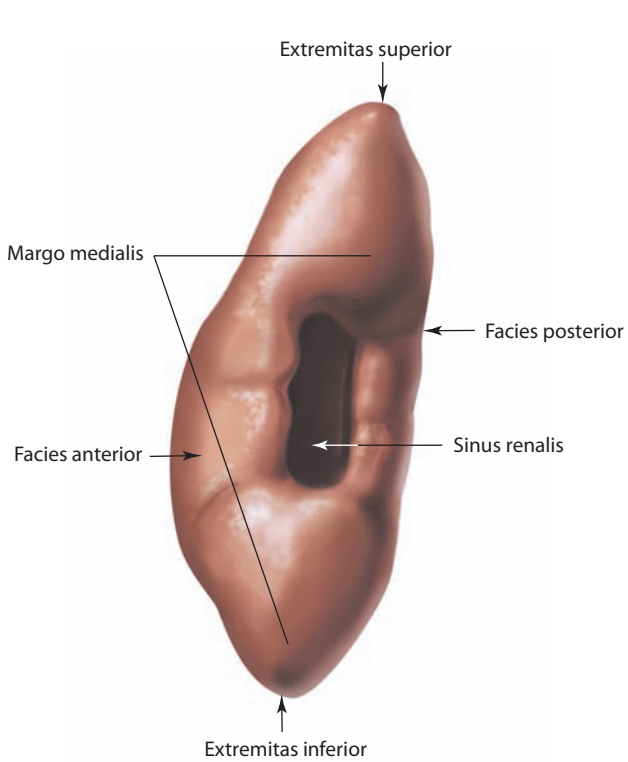


Рис. 179. Почка, ren, правая.
 Вид слева. Видна почечная пазуха

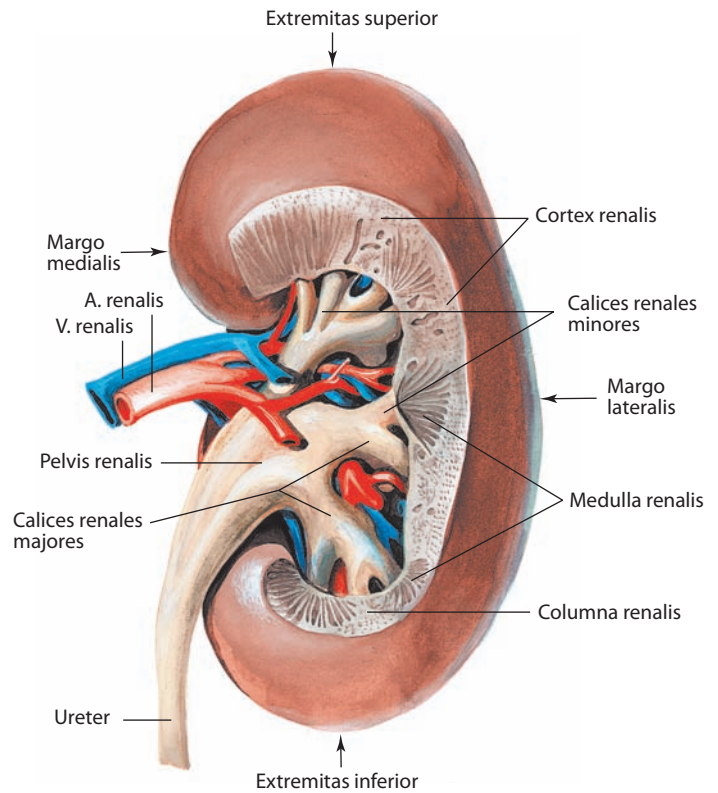


Рис. 180. Почка, ren, правая.
 Вид сзади. Часть почечной ткани удалена; видно положение чашек, лоханки и сосудов в почечной пазухе.

Скелетотопия и синтопия почек

Верхний конец как правой, так и левой почки утолщен и имеет округлую форму, нижний несколько тоньше и обычно обнаруживается на 2—3 см выше подвздошного гребня. К верхним концам обеих почек примыкают соответствующие надпочечники, отделенные от фиброзной капсулы уплотненной прослойкой жировой ткани.

Позиция правой и левой почек относительно костных ориентиров различна. Правая почка расположена на протяжении от XII грудного до верхнего края IV поясничного позвонка, левая — от XI грудного до верхнего края III поясничного позвонка. У женщин почки залегают на полпозвонка ниже, чем у мужчин. По ширине они расположены от латерального края большой поясничной мышцы до заднего края поперечной мышцы живота. Задней поверхностью обе почки прилегают к диафрагме (верхние концы); остальные участки поверхности примыкают: медиально — к большой поясничной мышце, латерально — к квадратной мышце поясницы и поперечной мышце живота. Обе почки расположены впереди XII ребра, которое проходит относительно длинной их оси косо сверху и кнаружи. Правую почку XII ребро пересекает на границе верхней и средней ее третей, верхненааружный участок ее лишь достигает XI ребра. Левую почку XII ребро пересекает почти на середине длины, а верхний наружный участок ее расположен несколько выше уровня XI ребра.

Непосредственно к верхнему концу правой почки прилежит правый надпочечник (см. рис. 173). С передней поверхностью правой почки соприкасается на протяжении верхних двух третей правая доля печени; ниже печени передняя поверхность правой почки граничит с правым изгибом ободочной кишки; к медиальному участку и воротам примыкает нисходящая часть двенадцатиперстной кишки. Передняя поверхность правой почки покрыта брюшиной лишь на участке, прилежащем к печени.

К верхнему концу левой почки примыкает левый надпочечник; верхняя треть передней поверхности левой почки соприкасается с задней стенкой желудка, средняя треть — с хвостом поджелудочной железы, которая пересекает почечные ворота в поперечном направлении. К латеральному краю левой почки на протяжении ее верхней половины прилежит селезенка, а ниже расположен левый изгиб ободочной кишки. Нижнемедиальный участок левой почки обращен в левый брыжеечный синус и соприкасается там с петлями тощей кишки. Передняя поверхность левой почки на участках, граничащих с желудком, селезенкой и тощей кишкой, покрыта брюшиной.

Известны различные аномалии развития и положения почек. Особенно изменчива синтопия правой почки, обусловленная опусканием толстой кишки. Иногда вместо двух имеется одна почка, залегающая в тазу; в некоторых случаях почки срастаются нижними концами, образуя дугообразную или подковообразную почку.

И н е р в а ц и я: ветви чревного узла и чревного сплетения, аортпочечный узел (висцеральная чувствительность) формируют автономное сплетение вокруг почечной артерии с каждой стороны. В сплетении выделяются малые узлы, лежащие впереди от почечной артерии, и один (редко — два) большой — сзади. Ветви почечного сплетения следуют по ходу сегментарных междольевых и междольковых артерий.

К р о в о с н а б ж е н и е: почечная артерия (ветвь брюшной части аорты), дополнительные почечные артерии к нижнему полюсу у 2—6 % людей (могут быть ветвями почечной артерии на одноименной стороне, чревного ствола, верхней брыжеечной

артерии, брюшной части аорты или общей подвздошной артерии). Отток венозной крови происходит по почечной вене в систему нижней полой вены. Лимфа отводится от перитубулярных лимфатических капилляров, подкапсулярного и окопочечного лимфатических сплетений в латеральные аортальные и в другие поясничные лимфоузлы.

МОЧЕТОЧНИКИ

Мочеточник, ureter (см. рис. 170—172, 175), — парный, расположенный забрюшинно мышечный трубчатый орган, соединяющий почечную лоханку с мочевым пузырем. Перистальтические волны, возникающие при сокращении гладкой мускулатуры стенок мочеточника, способствуют прохождению вторичной мочи в мочевой пузырь даже в тех случаях, когда гравитационная составляющая не направлена сверху вниз, например, в лежачем положении.

Длина мочеточника 30—35 см, диаметр неравномерный: у места отделения от лоханки, при входе в малый таз и при прохождении через стенку мочевого пузыря он не превышает 4 мм, а между этими суженными участками достигает 9 мм.

Мочеточник отходит от почечной лоханки, направляется вниз и несколько медиально, впереди от большой поясничной мышцы, и входит в полость таза, где поворачивает сначала латерально, затем медиально и прободает стенку мочевого пузыря в области дна.

Различают три части мочеточника — брюшную, тазовую и внутривеночную. **Брюшная часть, pars abdominalis** (см. рис. 172), начинается от почечной лоханки, где мочеточник образует небольшую медиальный изгиб, и следует до уровня пограничной линии таза. **Тазовая часть, pars pelvica**, идет под брюшиной малого таза, поворачивает вперед, медиально и вниз. Достигнув дна мочевого пузыря и пройдя сквозь его стенку, мочеточник открывается в полость пузыря щелевидным отверстием. **Внутривеночная часть, pars intramuralis**, располагается между наружной и слизистой оболочкой мочевого пузыря. Внутри стенки оба мочеточника имеют косое расположение, т. е. проходят под острым углом к горизонтальной плоскости. Это создает эффект клапана — возникает препятствие для обратного тока мочи из мочевого пузыря в мочеточники при мочеиспускании, чему способствует сокращение мышечных волокон мочевого пузыря, играющих роль сфинктеров.

Стенка мочеточника имеет три слоя. Адвентициальная оболочка состоит из волокнистой соединительной ткани и эластических волокон. В толще клетчатки проходят нервы и сосуды мочеточника. Мочеточник окружен слабообразивой фасцией, являющейся продолжением почечной фасции.

Мышечная оболочка состоит из трех слоев: внутреннего продольного, среднего циркулярного и наружного продольного. Последний слой не сплошной, а представлен отдельными пучками, которых больше в нижней части мочеточника.

Слизистая оболочка образует продольно идущие складки, в результате чего просвет мочеточника звездобразный; ближе к нижним участкам мочеточника складки сглаживаются и просвет теряет указанную форму. В толще слизистой оболочки, преимущественно в верхней части мочеточника, встречается небольшое число мелких желез.

Топографические взаимоотношения брюшной части правого и левого мочеточников неодинаковы. Правый мочеточник вначале располагается позади нисходящей части двенадцатиперстной кишки, несколько ниже впереди от него находятся правые ободочные и подвздошнокишечные

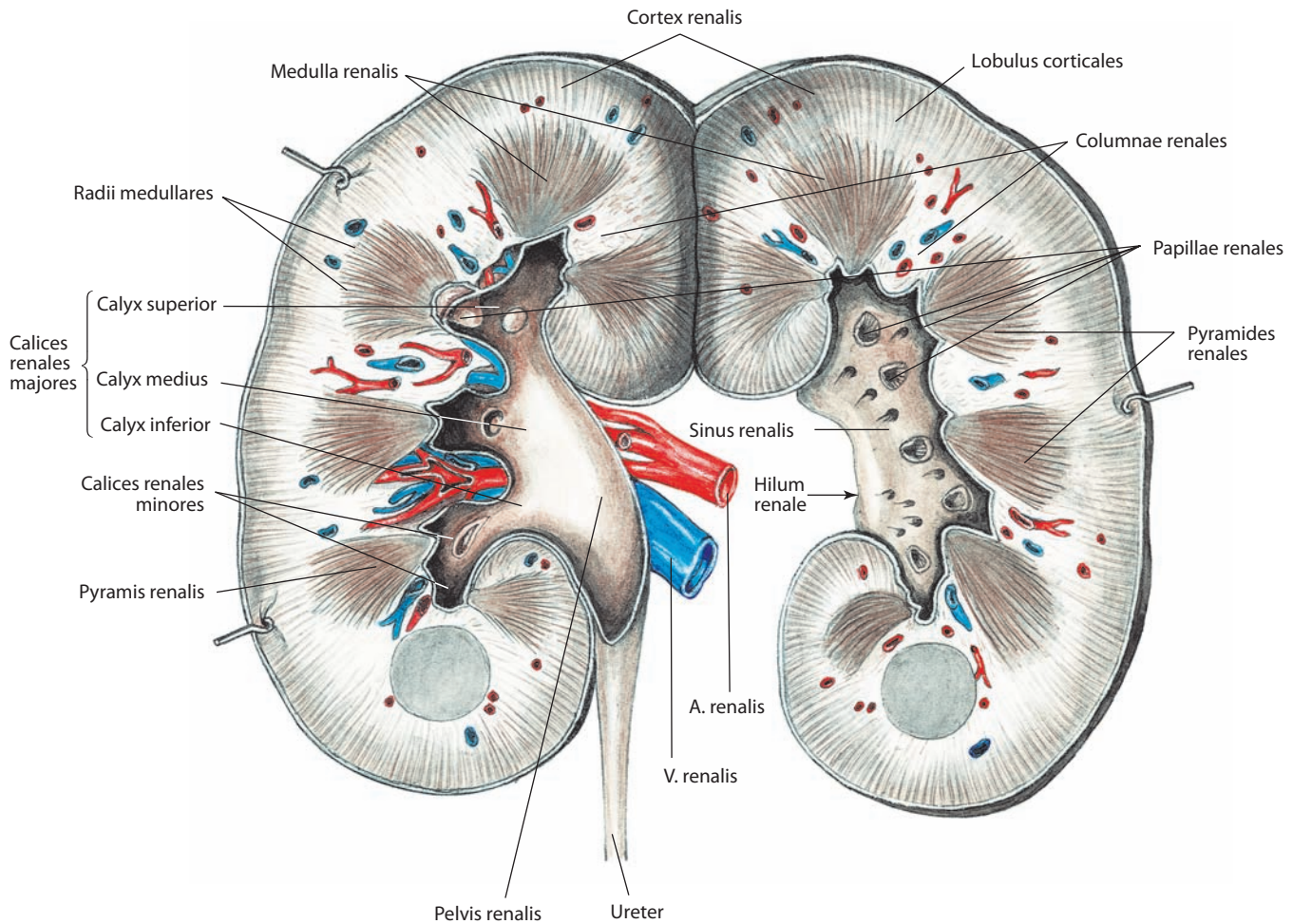


Рис. 181. Почка, *ren*, правая (полусхематично).

Фронтальный разрез. Обе половины почки отвернуты. Почечные чашки и лоханки вскрыты

сосуды. Нижний отдел его брюшной части пересекает корень брыжейки подвздошной кишки. Нижняя полая вена расположена медиально от правого мочеточника. На уровне пограничной линии таза он проходит впереди общих подвздошных сосудов. Левый мочеточник сначала следует позади двенадцатиперстно-тощекишечного изгиба, здесь он располагается латеральнее брюшной части аорты, нижний отдел его брюшной части лежит кзади от корня брыжейки сигмовидной ободочной кишки и левых ободочных сосудов. При переходе в малый таз оба мочеточника лежат впереди общих подвздошных сосудов. В области середины или верхней трети мочеточники спереди пересекаются яичковыми (яичниковыми) артериями. Проходя вдоль большой поясничной мышцы, мочеточники располагаются впереди бедренно-половых нервов на каждой стороне.

Особенности топографии тазовой части мочеточников справа и слева одинаковы, но различны у мужчин и женщин.

У мужчин непосредственно перед входением в мочевой пузырь мочеточник перекрещивается с семявыносящим протоком, который проходит там медиально от него; место вхождения в мочевой пузырь располагается несколько ниже дна прямокишечно-пузырного углубления и соответствует верхушке семенной железы.

У женщин мочеточник, спускаясь по стенке малого таза, пересекает, располагаясь поверхностнее, начало маточной артерии; далее, направляясь медиально, вниз и вперед, проходит в околوماتочной клетчатке и там, на уровне шейки матки, пересекает маточную артерию, располагаясь ниже нее. Еще далее кпереди мочеточник пересекает переднебоковую стенку влагалища и входит в мочевой пузырь.

И н н е р в а ц и я: ветви почечного, брюшного аортального, верхнего и нижнего подчревных сплетений (T10—L1 — симпатические волокна; блуждающий нерв и S2—S4 — парасимпатические волокна).

К р о в о с н а б ж е н и е: мочеточники кровоснабжаются всеми артериями, проходящими в непосредственной близости от них: почечными, яичковыми (яичниковыми), общими и внутренними подвздошными, мочепузырными и маточными, а также ветвями брюшной части аорты. Обычно брюшная часть мочеточника кровоснабжается сосудами, располагающимися медиально от мочеточника, тазовая часть — сосудами, лежащими латерально. Венозная кровь оттекает по одноименным венам в нижнюю полую вену и ее основные притоки. Лимфа отводится во внутристеночные лимфатические сплетения и далее в латеральные аортальные, общие, наружные и внутренние подвздошные лимфоузлы.

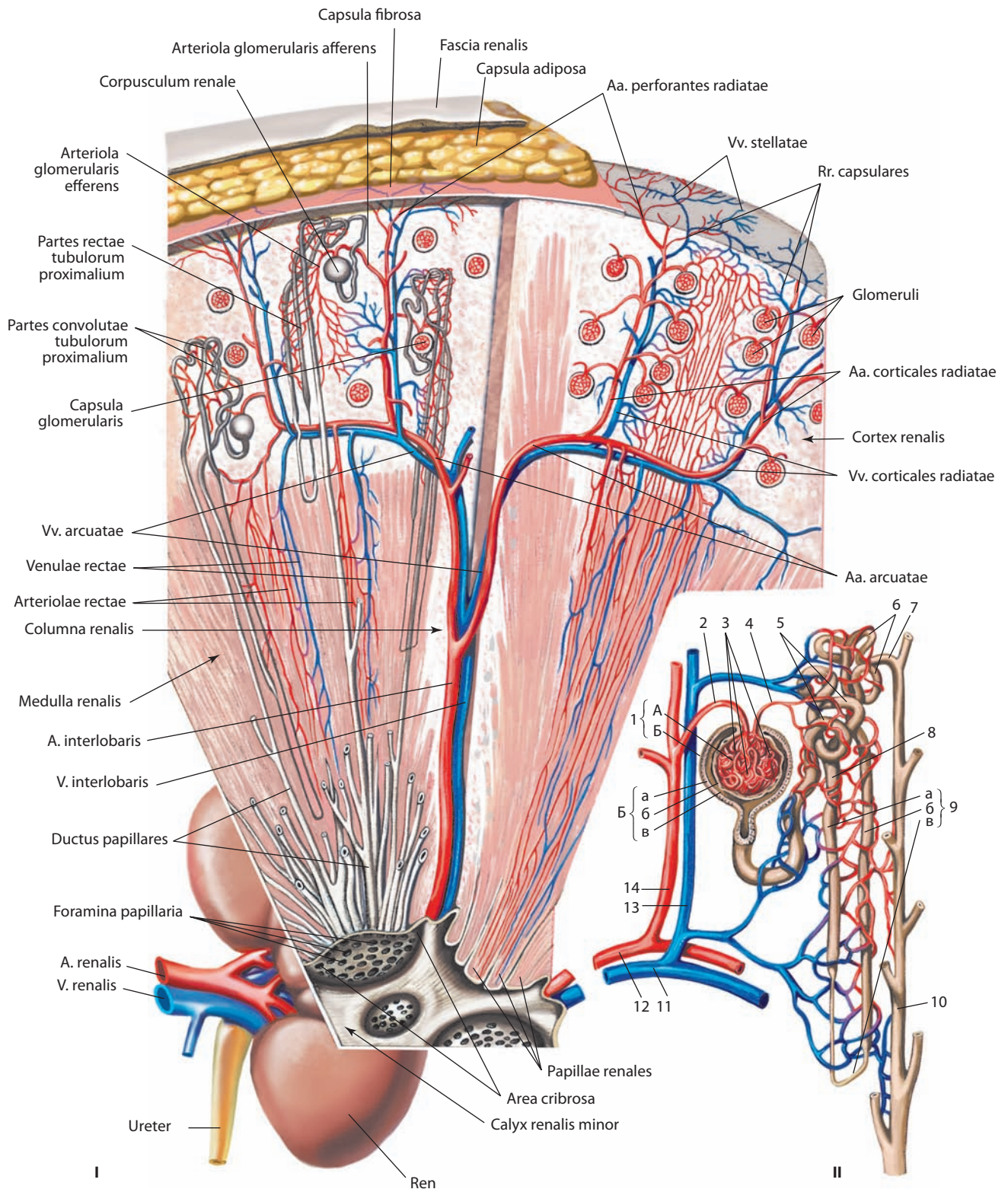


Рис. 182. Структура почки (схема):

I — расположение почечных канальцев и сосудов. II — строение нефрона. 1 — corpusculum renale: А — glomerulus, Б — capsula glomerularis (а — stratum parietale, б — stratum viscerale, в — spatium capsulare); 2 — arteriola glomerularis afferens; 3 — rete capillare glomerulare; 4 — arteriola glomerularis efferens; 5 — pars convoluta tubuli proximalis; 6 — pars convoluta tubuli distalis; 7 — tubulus reuniens; 8 — pars recta tubuli proximalis; 9 — ansa nephroni (а — crus descendens, б — crus ascendens, в — tubulus intermedius); 10 — ductus colligens; 11 — v. arcuata; 12 — a. arcuata; 13 — v. corticalis radiata; 14 — a. corticalis radiata

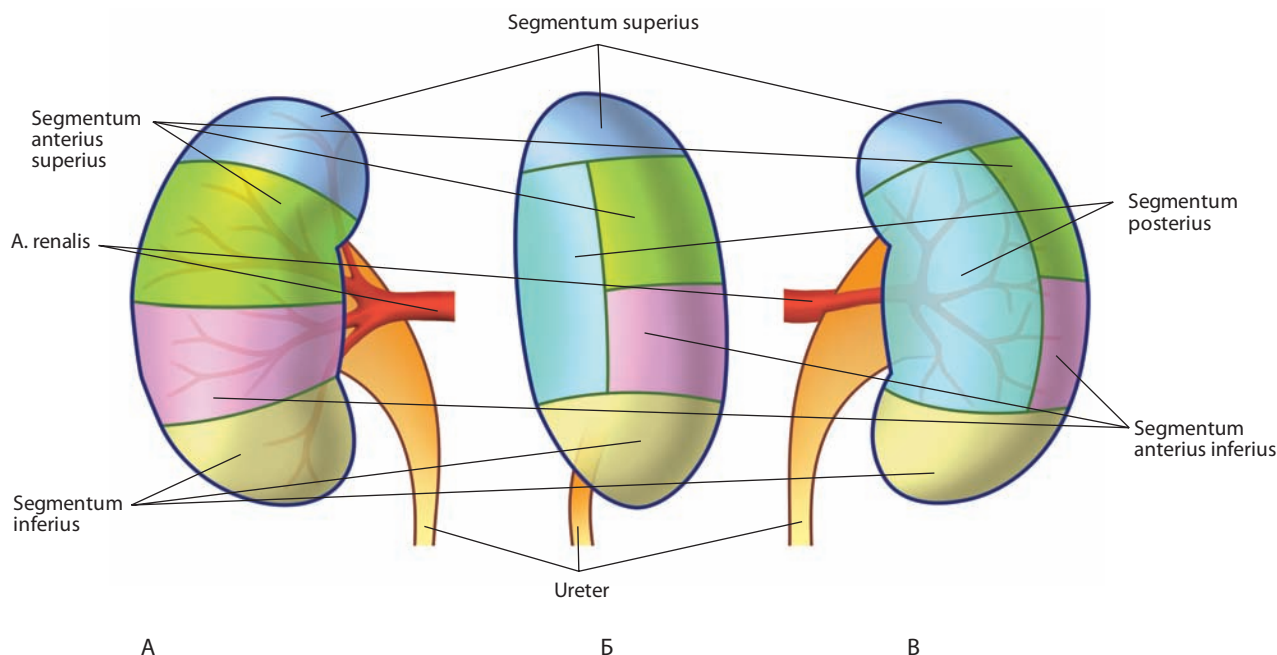


Рис. 183. Сегменты почки, *segmenta renalia*, правой (схема):

А — вид спереди; Б — вид справа; В — вид сзади

МОЧЕВОЙ ПУЗЫРЬ

Мочевой пузырь, vesica urinaria (рис. 184; см. рис. 170—172, 175, 186, 187, 208, 209), представляет собой плоскоокруглый полый мышечный орган, располагается в полости малого таза, непосредственно позади лобкового симфиза. Он является резервуаром для постоянно продуцируемой мочи, благодаря чему мочеиспускание происходит периодически.

Величина, форма, расположение мочевого пузыря и его взаимоотношения с окружающими анатомическими структурами зависят от количества находящейся в нем мочи. Наполненный мочевой пузырь по форме напоминает грушу. Широкая его часть обращена кверху и назад, а узкая — книзу и впереди. Опорожненный мочевой пузырь, когда стенки его спадаются, блюдцеобразный, он полностью находится в полости малого таза. В процессе наполнения мочевого пузыря расширяется преимущественно кверху и впереди, выходя в брюшную полость; вместимость его составляет в среднем 350 см³.

Мочевой пузырь состоит из нескольких отделов, которые переходят один в другой. Основную его часть составляет **тело пузыря, corpus vesicae** (см. рис. 170). Верхнепередняя часть пузыря образует его **верхушку, apex vesicae** (см. рис. 170, 186, 219), хорошо различимую при наполненном пузыре; она переходит кверху, по направлению к пупку, в **срединную пупочную связку, lig. umbilicale medianum** (см. рис. 170, 201), соединяющую мочевой пузырь с пупком; связка эта представляет собой заросший *мочевой проток, urachus*. Задненижняя часть пузыря, направленная у мужчин в сторону прямой кишки, а у женщин — в сторону влагалища, является **дном пузыря, fundus vesicae** (см. рис. 186, 209); это наименее подвижная его часть. Передненижняя вытянутая часть пузыря составляет **шейку пузыря, cervix (collum) vesicae** (см. рис. 201), в ней находится внутреннее отверстие мочеиспускательного канала.

В теле наполненного мочевого пузыря различают переднюю, заднюю и боковые стенки. Передняя стенка соответствует участку пузыря между верхушкой и шейкой; она обращена к лобковому симфизу, а при наполненном пузыре располагается позади передних брюшных мышц — пирамидальных и прямых мышц живота. Задняя стенка, направленная кверху, в брюшную полость, составляет отдел, покрытый брюшиной. Имеющаяся здесь серозная оболочка срастается с мышечной оболочкой посредством подсерозной основы.

Стенка мочевого пузыря состоит из гладкой мышечной ткани, полость его выстлана слизистой оболочкой, он покрыт частично адвентициальной оболочкой, частично — серозной.

Мышечная оболочка довольно толстая, имеет три нерезко разграниченных, переходящих один в другой слоя: наружный, средний и внутренний (рис. 185).

Наружный продольный слой, stratum externum longitudinale (см. рис. 184), начинается с каждой стороны лобкового симфиза от нижней ветви лобковой кости **лобково-пузырной мышцей, m. pubovesicalis** (см. рис. 186), которая идет назад к шейке пузыря и по нижней, а затем задней его поверхности достигает верхушки пузыря. Проходя по задней стенке пузыря, мышца отдает у мужчин к мышечному слою прямой кишки парную прямокишечно-пузырную мышцу (см. рис. 187), у женщин аналогичная мышца следует к шейке матки, а от задней ее поверхности — к боковым поверхностям прямой кишки и крестцу — **прямокишечно-маточная мышца, m. rectouterinus**.

Средний **циркулярный слой, stratum circulare** (см. рис. 184), находящийся глубже, — наиболее мощный мышечный слой мочевого пузыря, является основным в структуре мышечной стенки. Он образован циркулярно расположенными (в горизонтальной плоскости) пучками. В области шейки мочевого пузыря циркулярный слой переходит во внутренний сфинктер мочеиспускательного канала.

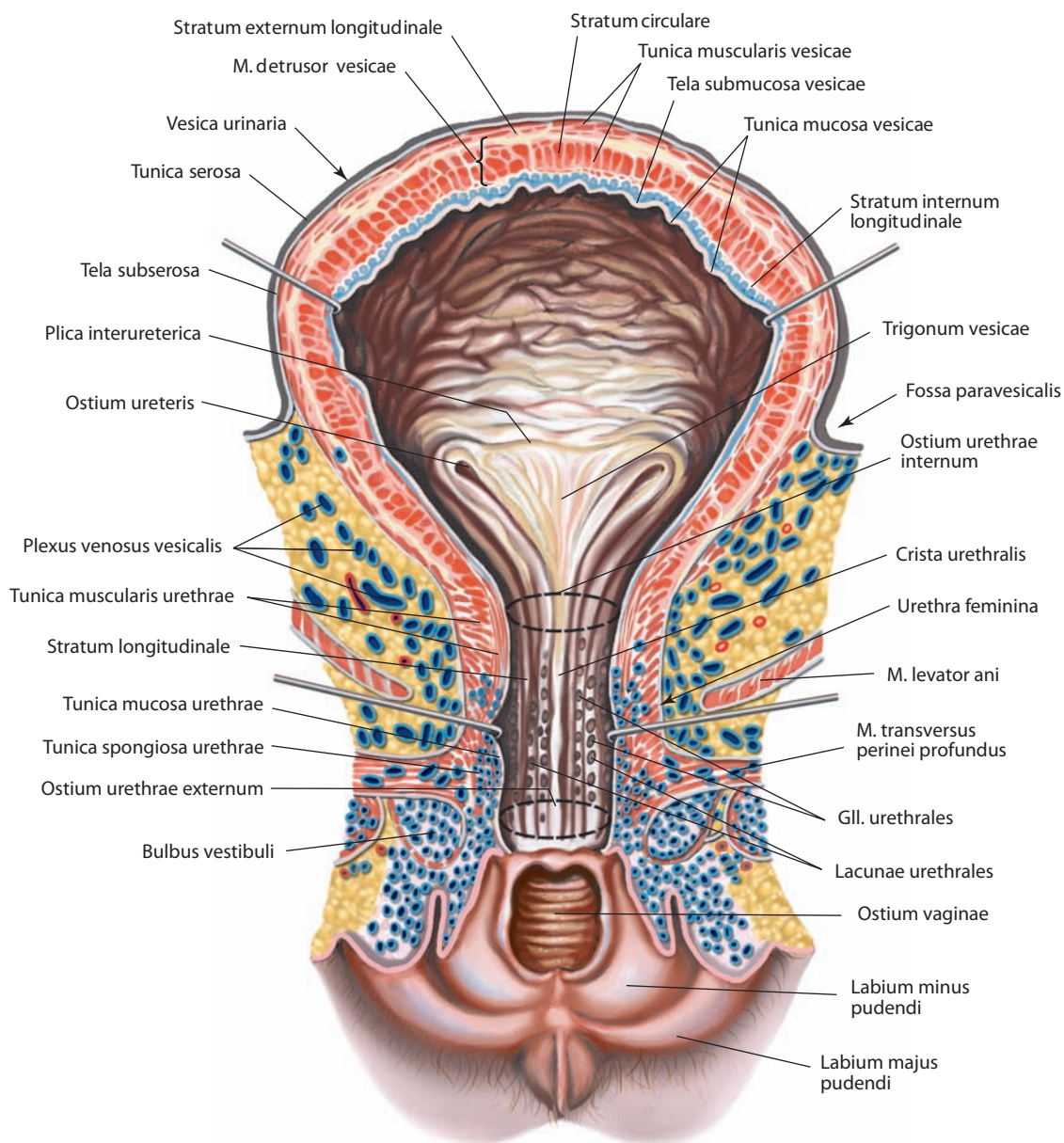


Рис. 184. Мочевой пузырь, vesica urinaria, и женский мочеиспускательный канал, urethra feminina.

Вид спереди. Мочевой пузырь и уретра вскрыты и оттянуты

Внутренний продольный слой, stratum internum longitudinale (см. рис. 184), — наиболее глубокий и самый слабый. Он состоит из пучков мышц продольного, частично косо направления и развит лишь в области дна мочевого пузыря.

Все три мышечных слоя не в одинаковой степени развиты на всех участках мочевого пузыря, а границы между ними недостаточно выражены из-за наличия косо идущих мышечных пучков, переходящих из одного слоя в другой. Вследствие неравномерности развития мышечных слоев при сильном растяжении пузыря некоторые участки его стенки истончаются и слизистая оболочка вытягивается. Все три мышечных слоя выполняют общую функцию — сокращают объем мочевого пузыря, благодаря чему объединяются в **мышцу, выталкивающую мочу, m. detrusor vesicae**.

Слизистая оболочка покрыта переходным эпителием, имеет подслизистую основу, богатую волокнистой соединительной тканью и пронизанную более тонкими и толстыми эластическими волокнами, вследствие чего образуются многочисленные складки; при наполненном пузыре эти складки растягиваются.

В области переднего отдела дна мочевого пузыря имеются три отверстия: два **мочеточниковых отверстия, ostia ureteris** (см. рис. 171, 184, 201), — это устья мочеточников, и **внутреннее отверстие мочеиспускательного канала, ostium urethrae internum** (см. рис. 184, 187, 201). Они расположены по углам **мочепузырного треугольника, trigonum vesicae** (см. рис. 184, 201), — наименее изменяющегося и наиболее фиксированного участка пузыря. В пределах этого

треугольника слизистая оболочка не имеет подслизистой основы и плотно, без складок, сращена с мышечным слоем. Отверстия мочеточников составляют правый и левый верхние углы треугольника. Они соединены **межмочеточниковой складкой, plica interureterica**, слизистой оболочки, покрывающей пучки мышц от обоих мочеточников. У вершины треугольника находится полулунное внутреннее отверстие мочеиспускательного канала.

В области мочепузырного треугольника располагаются собственные **мышцы мочепузырного треугольника, mm. trigoni vesicae**, поэтому этот участок мочевого пузыря обладает также и сфинктерной функцией относительно анатомических структур, открывающихся в треугольник. Мышцы представлены пучками гладкомышечных волокон, разделенных на **поверхностную мышцу мочепузырного треугольника, m. trigoni vesicae superficialis**, и **глубокую мышцу мочепузырного треугольника, m. trigoni vesicae profundus**. По характеру волокон глубокая мышца не отличается от остальной мышечной ткани стенки мочевого пузыря; поверхностная построена из более тонких мелких мышечных волокон, которые утолщаются и соединяются с мышечной оболочкой дистального устья мочеточников, т. е. являются сфинктерами. Кзади от устья мочеиспускательного канала слизистая оболочка образует выпячивание — **язычок пузыря, uvula vesicae** (см. рис. 201), переходящий в гребень мочеиспускательного канала.

Верхнезадняя и частично боковые поверхности мочевого пузыря покрыты брюшиной; при переходе брюшины с пузыря на заднюю поверхность передней брюшной стенки образуется поперечная пузырная складка. Сзади, на уровне впадения мочеточников, брюшина переходит у мужчин с пузыря на прямую кишку, а у женщин — на матку.

Синтопия мочевого пузыря

Взаимоотношения мочевого пузыря с близлежащими анатомическими структурами различны у мужчин и у женщин и зависят от степени его наполнения.

У мужчин дно опорожненного мочевого пузыря прилежит к передней стенке прямой кишки и отделяется от нее прямокишечно-пузырным углублением. Снизу к дну примыкают собственная фасция мочевого пузыря, семенные железы и семявыносящие протоки. Шейка пузыря расположена на 3—4 см кзади от нижней части лобкового симфиза, непосредственно над плоскостью нижней апертуры малого таза. Шейка — наиболее фиксированная часть пузыря, положение которой не зависит от наполнения его или прямой кишки. Она прободает основание простаты. Верхушка мочевого пузыря направлена кпереди и располагается непосредственно кзади от верхней части лобкового симфиза. Передняя поверхность мочевого пузыря отделена от поперечной мышцы живота переменным скоплением жира, которое заполняет так называемое потенциальное пространство (в нем может накапливаться патологическая жидкость или моча). Нижнелатеральная поверхность мочевого пузыря не покрыта брюшиной и примыкает к лобковым костям и лобково-простатическим связкам.

У женщин дно мочевого пузыря прилегает к передней стенке влагалища, шейка — к пластинке фасции таза, которая окружает верхнюю часть мочеиспускательного канала. Верхняя поверхность пузыря, как и у мужчин, полностью покрыта брюшиной, кзади серозная оболочка переходит на матку на уровне внутреннего анатомического отверстия матки и формирует пузырно-маточное углубление. Задняя часть верхней поверхности не покрыта брюшиной

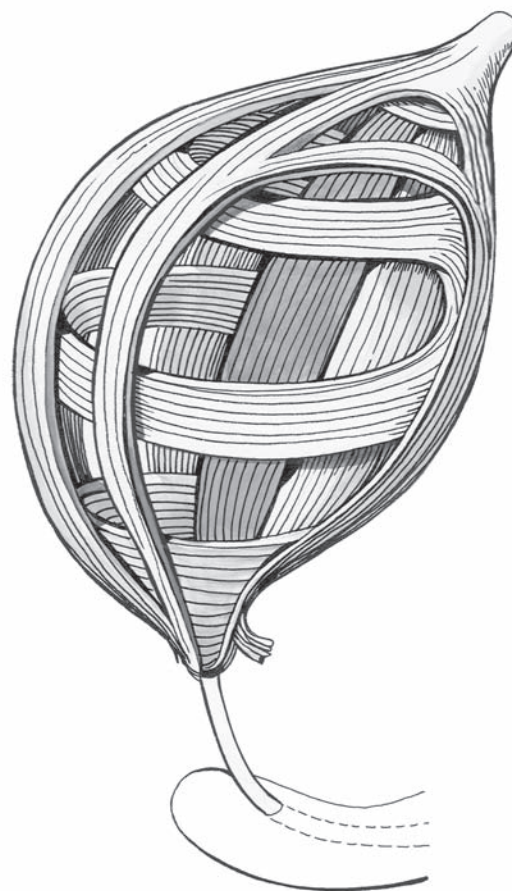


Рис. 185. Расположение мышечных слоев мочевого пузыря (схема)

и отделяется от прилежащей части влагалища прослойкой фиброзно-жировой ткани.

Наполненный мочевой пузырь спереди натягивает париетальную брюшину надлобковой области передней брюшной стенки. Нижнелатеральные поверхности смещаются кпереди и прилегают к латеральным отделам нижней части передней брюшной стенки. Передневерхняя поверхность поднимается кверху и становится выше места прикрепления срединной пупочной связки, т. е. выше лобкового симфиза, в связи с чем пристеночная брюшина изгибается и формирует углубление, размер которого варьирует в зависимости от степени растяжения пузыря. У женщин нижнелатеральные отделы наполненного мочевого пузыря граничат с круглыми связками матки.

И н е р в а ц и я: ветви тазового сплетения (симпатические волокна — нижние грудные и верхние поясничные нервы, T10—L2; парасимпатические волокна — тазовые внутренностные нервы, S2—S4).

К р о в о с а б ж е н и е: верхние мочепузырные артерии (ветви пупочной артерии) и нижняя мочепузырная артерия (ветвь внутренней подвздошной артерии); у женщин — ветви маточной артерии и влагалищная артерия (ветви внутренней подвздошной артерии). Венозная кровь оттекает по мочепузырным венам (ветви внутренней подвздошной вены). Лимфатические сосуды несут лимфу от внутристеночного сплетения в наружные, внутренние и общие подвздошные лимфатические узлы.

Мочеиспускательный канал — см. «Половые системы».

ПОЛОВЫЕ СИСТЕМЫ

Половые системы, systemata genitalia, выполняют репродуктивную функцию. Особенности развития и функциональных отправления обусловили половой диморфизм и различие в строении **системы мужских половых органов, systema genitale masculinum**, и **системы женских половых органов, systema genitale femininum**. Органом, определяющим половую принадлежность человека, является половая железа: у мужчин — яичко, у женщин — яичник, которые представляют собой железы смешанной секреции. Как экзокринные железы они продуцируют половые клетки (у мужчин — сперматозоиды, у женщин — яйцеклетки), выделяющиеся во внешнюю среду и обеспечивающие процесс размножения, как эндокринные — половые гормоны, поступающие в кровь и влияющие на развитие вторичных половых признаков и функционирование половой системы.

МУЖСКИЕ ПОЛОВЫЕ ОРГАНЫ

Мужские половые органы делятся на внутренние и наружные. К **внутренним мужским половым органам, organa genitalia masculina interna**, относятся: яичко, придаток яичка, семявыносящий проток, семенной канатик, семенная железа (семенной пузырек), простата и бульбоуретральная железа. **Наружные мужские половые органы, organa genitalia masculina externa**, включают: половой член, мужской мочеиспускательный канал (мужскую уретру) и мошонку.

Внутренние мужские половые органы

Яички

Яичко, testis (orchis) (рис. 191–196; см. рис. 186, 189), — парная железа, расположенная в нижней части мошонки (см. также «Эндокринная часть половых желез»).

Яичко представляет собой несколько уплощенный с боков эллипсоидный орган. Длина его составляет в среднем 4,5 см, ширина — 3 см, толщина — 2 см; масса равна 25–30 г.

В яичке различают переходящие одна в другую **медиальную и латеральную поверхности, facies medialis et lateralis**; **передний и задний края, margines anterior et posterior**; **верхний и нижний концы (полюсы), extremitates (poli) superior et inferior** (см. рис. 191, 192).

Яичко подвешено на семенном канатике (левое ниже правого) за задний край таким образом, что в полости мошонки они занимают косое положение, т. е. верхний полюс наклонен кпереди и латерально, задний — кзади и медиально.

На верхнем конце яичка находится небольшое образование — **привесок яичка, appendix testis** (см. рис. 191, 192, 220, 256), являющийся остатком **парамезонефрального протока, ductus paramesonephricus**.

По заднему краю яичка располагается его придаток.

Яичко с его придатком заключено во **влагалищную оболочку яичка, tunica vaginalis testis** (см. рис. 102, 186, 189, 191–195), прикрепленную к подлежащим тканям посредством подсерозной основы и образующую замкнутую **полость влагалищной оболочки яичка, cavitas vaginalis testis**, содержащую крайне скудное количество серозной жидкости. Влагалищная оболочка яичка является продолжением **влагалищного отростка брюшины, processus vaginalis peritonei**,

который формируется при нисхождении яичка от задней стенки живота в мошонку в процессе онтогенеза (см. рис. 188). По окончании опускания яичка проксимальный отдел влагалищного отростка брюшины облитерируется, а дистальный отдел остается в виде слепого мешка.

Яичко, как и все интраперитонеально расположенные органы, непосредственно покрыто **висцеральным листком, lamina visceralis**, влагалищной оболочки, переходящим по заднему краю и на полюсах яичка в ее **париетальный листок, lamina parietalis** (см. рис. 102, 189, 193–195). Висцеральный листок кзади и медиально продолжается на медиальную поверхность придатка яичка, выстилает пазуху придатка яичка и покрывает почти всю поверхность яичка, за исключением той части его заднего края, где к яичку подходят сосуды и нервы. Париетальный листок из нижнего отдела мошонки проходит кверху и располагается кпереди и медиально от семенного канатика.

Яичко образовано **паренхимой яичка, parenchyma testis** (см. рис. 195), заключенной в плотную соединительнотканную **белочную оболочку, tunica albuginea**. От белочной оболочки в толщу паренхимы идут **перегородочки яичка, septula testis**, которые делят железу на **дольки яичка, lobuli testis**. Перегородочки расположены радиально, направляясь от переднего края и боковых поверхностей к заднему краю яичка, в верхнем отделе которого они соединяются в средостении. **Средостение яичка, mediastinum testis**, представляет собой утолщение белочной оболочки в виде тела клиновидной формы, имеющего губчатую структуру. Число долек в яичке колеблется от 100 до 250. Форма долек подобна конусу, вершиной обращенному к средостению.

Сосудистая оболочка, tunica vasculosa, яичка содержит разветвленное сосудистое сплетение, расположенное в нежной соединительной ткани. Она покрывает внутреннюю поверхность белочной оболочки и распространяется на перегородочки яичка, проходя, таким образом, в каждую дольку.

Дольки содержат **извитые семенные каналы, tubuli seminiferi contorti** (см. рис. 196). Во всех дольках по 3–4 семенных канала, длина каждого из них достигает 70–100 см, а диаметр 140 мкм. Семенные каналы содержат семяобразующие элементы, из которых развиваются мужские половые клетки — сперматозоиды. У вершины дольки 3–4 семенных канала сливаются в **прямые семенные каналы, tubuli seminiferi recti**. Войдя в средостение яичка, прямые семенные каналы анастомозируют между собой, образуя **сеть яичка, rete testis**. Из этой сети в средостении формируется до 18 **выносящих канальцев яичка, ductuli efferentes testis**, которые пробивают белочную оболочку и вступают в головку придатка яичка.

Придаток яичка

Придаток яичка, epididymis (см. рис. 186, 191–195), — это длинное узкое парное образование, лежащее вдоль заднего края каждого яичка и несколько латерально по отношению к нему. Выносящие каналы яичка проникают в **головку придатка яичка, caput epididymidis** (см. рис. 191–195, 256), — его широкую и немного притупленную часть, выступающую за верхний полюс яичка. Головка придатка яичка переходит в среднюю его часть — имеющее форму призмы **тело придатка яичка, corpus epididymidis** (см. рис. 191–193, 256), а последнее — в наиболее дистальную часть придатка — **хвост придатка яичка, cauda epididymidis** (см. рис. 191, 256). От хвоста придатка начинается семявыносящий проток.

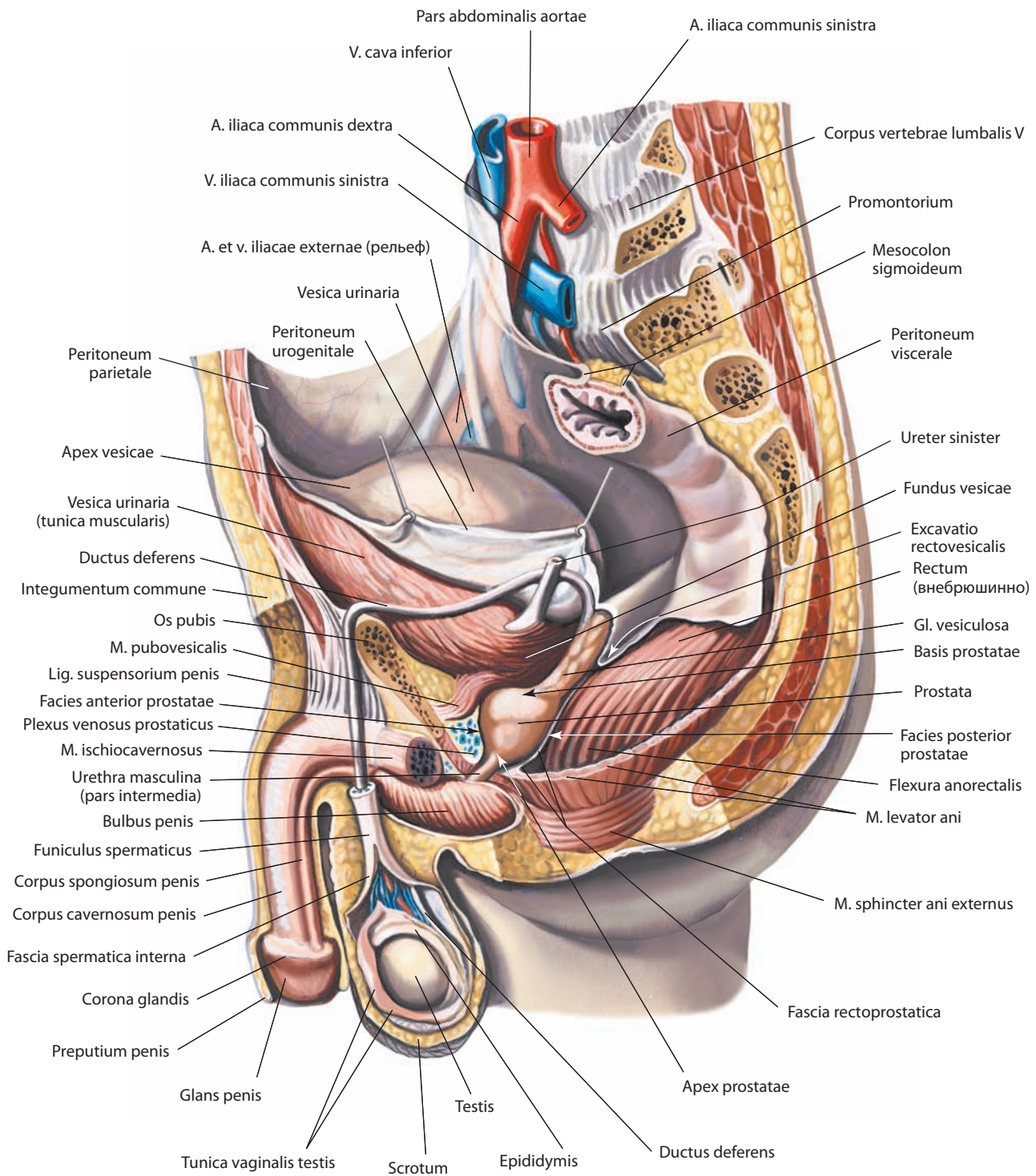


Рис. 186. Мужские половые органы, organa genitalia masculina.

Вид слева. Левые отделы стенок таза удалены

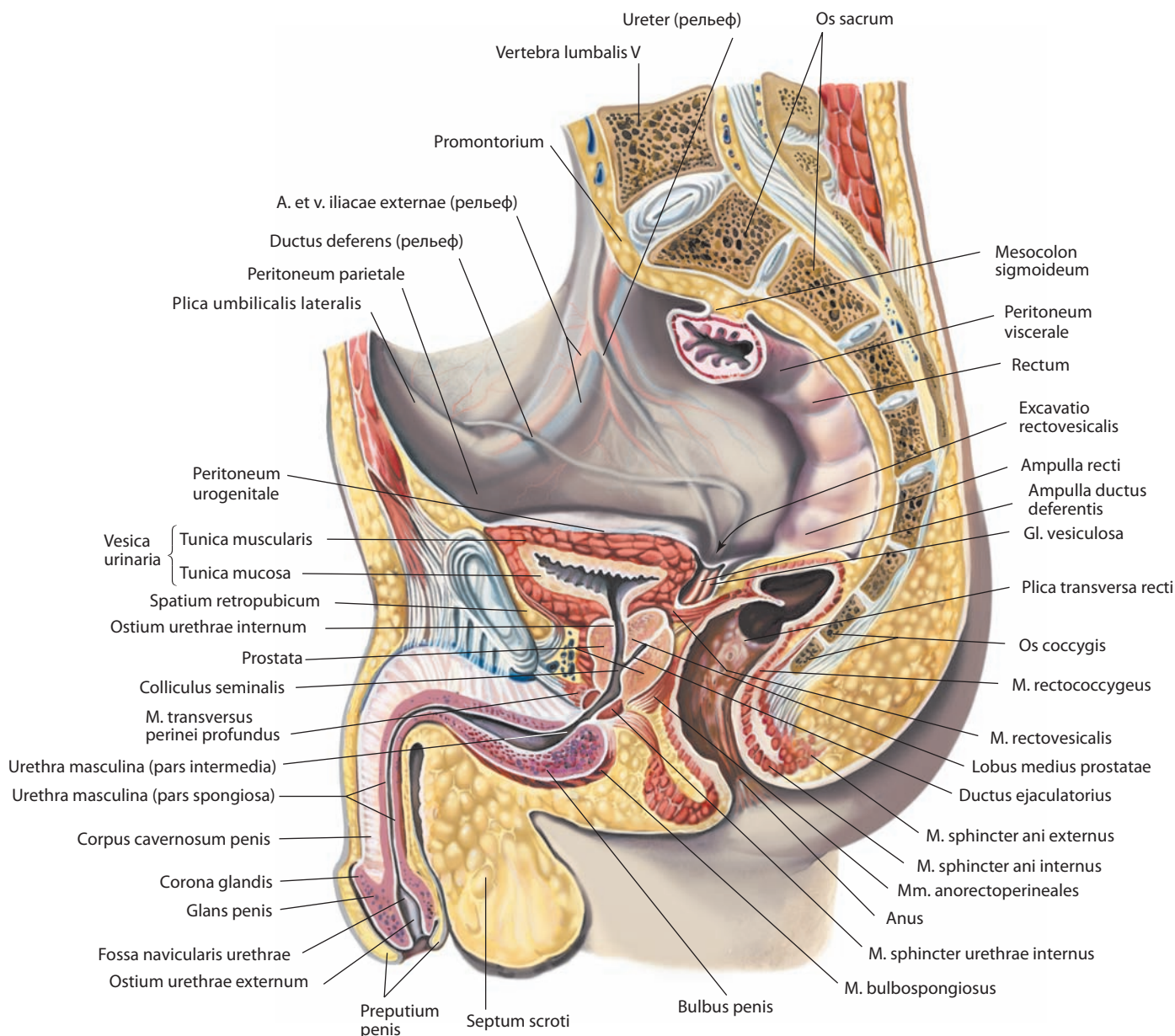


Рис. 187. Мужские половые органы, *organa genitalia masculina*.

Срединный распил. Вид слева

Головка придатка яичка состоит из долек (конусов) **придатка яичка, lobuli (coni) epididymidis** (см. рис. 193), каналцы которых, являясь продолжениями выносящих каналцев яичка, формируют начало **протока придатка яичка, ductus epididymidis** (см. рис. 196). На головке придатка яичка иногда имеется соединительнотканное образование — **привесок придатка яичка, appendix epididymidis**, являющийся рудиментарным органом (см. рис. 191, 192, 220, 256). Над головкой иногда встречается рудимен-

тарный остаток первичной почки — **придаток привеска яичка, paradidymis** (см. рис. 220), состоящий из извитых каналцев.

Тело придатка яичка наружной поверхностью срастается с париетальной пластинкой влагалищной оболочки, а его внутренняя поверхность образует заднюю стенку пазухи придатка яичка.

Хвост придатка яичка постепенно, сверху вниз, уплощается, переходит с заднего края на нижний конец яичка

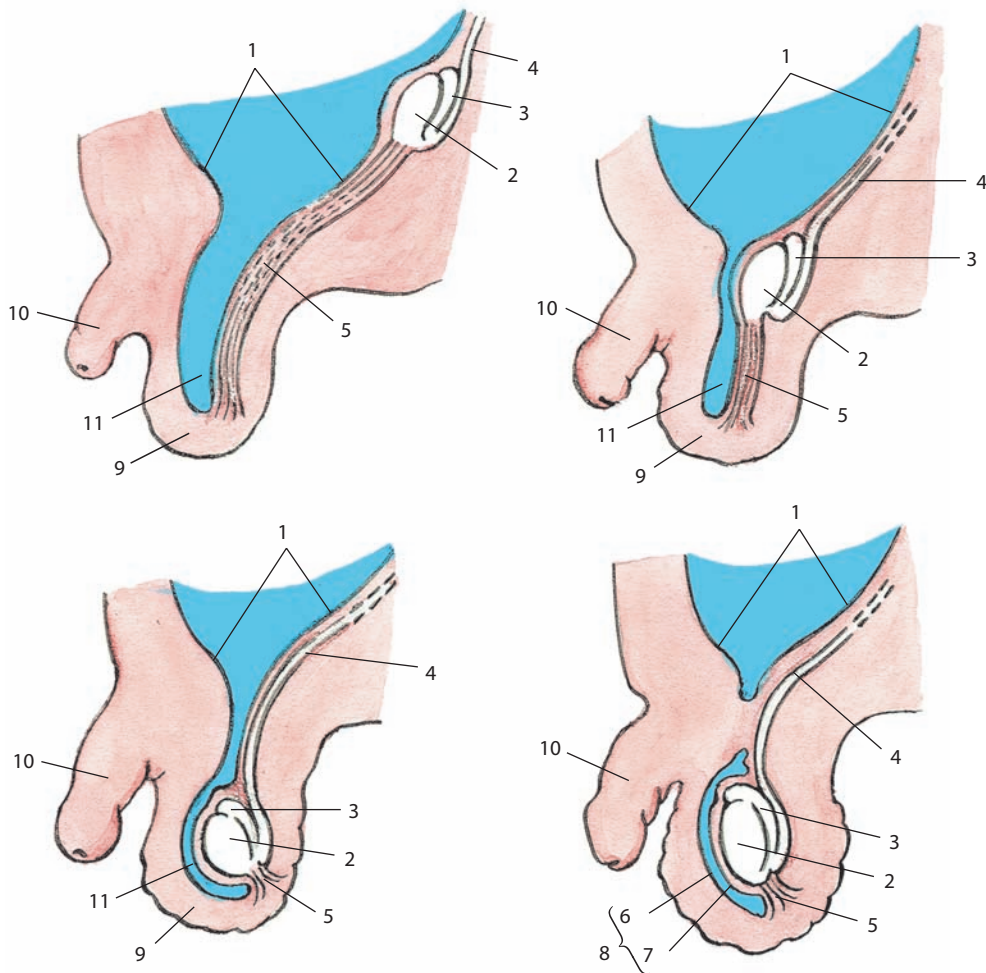


Рис. 188. Стадии опускания яичка и формирования его влагалищной оболочки (схема):

1 — peritoneum urogenitale; 2 — testis; 3 — epididymis; 4 — ductus deferens; 5 — gubernaculum testis; 6 — lamina parietalis; 7 — lamina visceralis; 8 — tunica vaginalis testis; 9 — scrotum; 10 — penis; 11 — processus vaginalis peritonei

и прикрепляется нижней связкой придатка яичка к висцеральной пластинке влагалищной оболочки яичка.

В придатке можно обнаружить слепые выпячивания, так называемые **отклоняющиеся проточки, ductuli aberrantes: верхний отклоняющийся проточек, ductulus aberrans superior, и нижний отклоняющийся проточек, ductulus aberrans inferior**, утратившие связь с выводным протоком (см. рис. 196).

Придаток покрыт висцеральной пластинкой влагалищной оболочки яичка. Серозная оболочка заходит между телом придатка и яичком, здесь образуется щелевидная **пазуха придатка яичка, sinus epididymidis** (см. рис. 191, 193–195). Верхней и нижней ее границами служат серозные складочки — **верхняя и нижняя связки придатка яичка, ligg. epididymidis superius** (см. рис. 191, 192), **et inferius** (см. рис. 191, 193).

Иннервация яичка и придатка яичка: яичковое сплетение и сплетение семявыносящего протока (симпатические волокна — малый внутренностный нерв, T10–T11; парасимпатические волокна — тазовые внутренностные нервы, S2–S4).

Кровоснабжение яичка и придатка яичка: яичковые артерии (ветви брюшной части аорты), артерия семявыносящего протока (ветвь пупочной артерии). Венозная кровь оттекает через

лозовидное сплетение в правую и левую яичковые вены, которые открываются слева в почечную вену, справа — в нижнюю полую вену. Лимфа отводится в латеральные аортальные, предаортальные и другие поясничные лимфоузлы.

Семенные канатики

Семенной канатик, funiculus spermaticus (см. рис. 189–191), парный; это округлый тяж длиной до 18–20 см. Левый семенной канатик обычно несколько длиннее правого.

Семенной канатик формируется при опускании яичка из области задней стенки живота в полость мошонки. При этом опускающееся яичко тянет за собой сосуды, нервы и семявыносящий проток. Все эти компоненты вместе проходят внутреннее кольцо пахового канала и превращаются в семенной канатик. Таким образом, эта трубчатая структура протягивается между внутренним кольцом пахового канала и задневерхней поверхностью яичка. Семенной канатик осуществляет кровоснабжение и иннервацию яичка, а также поддерживает его в полости мошонки.

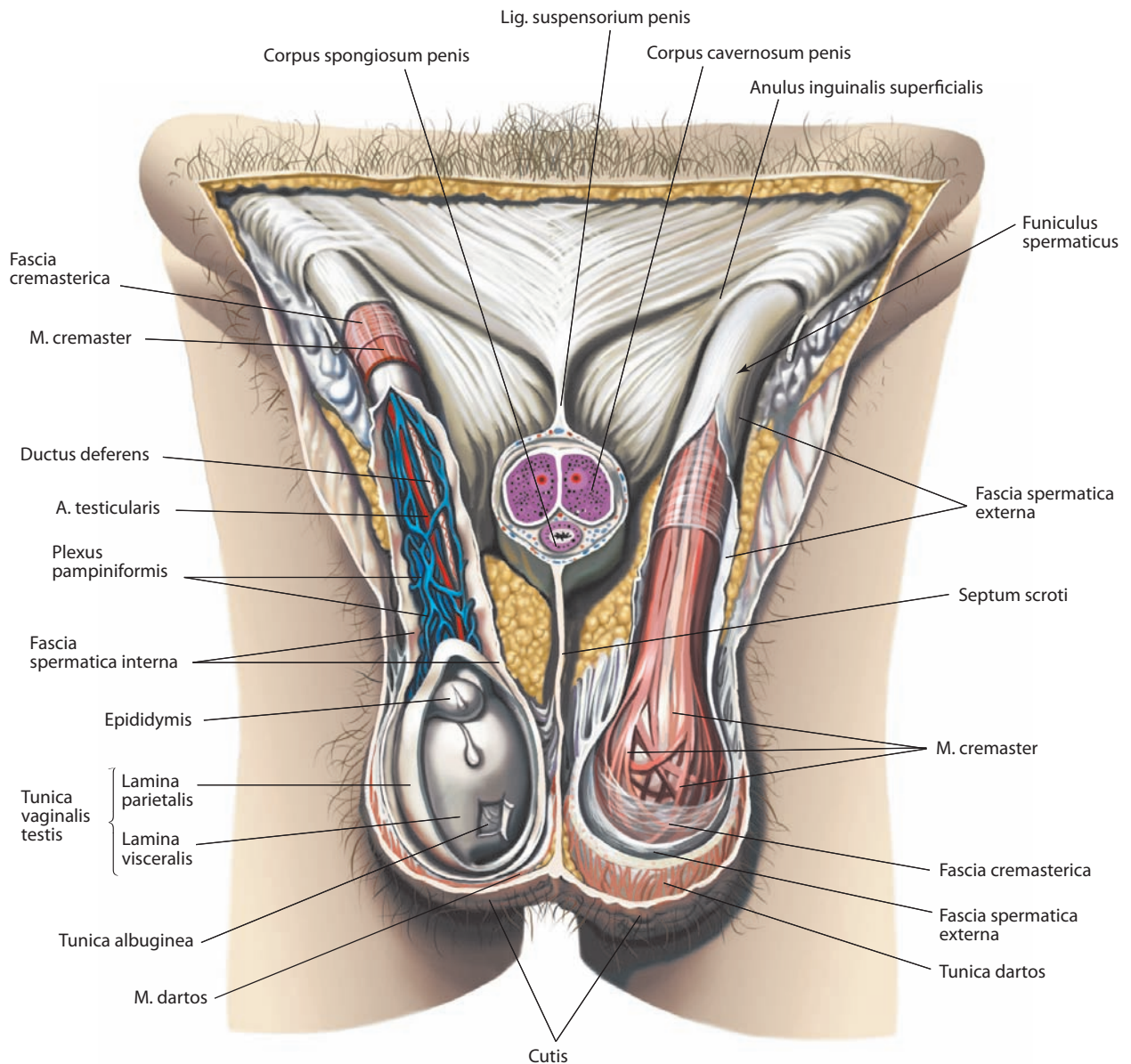


Рис. 189. Оболочки мошонки, scrotum, яичка, testis, и семенного канатика, funiculus spermaticus.

Вид спереди. Справа вскрыты влагалищная оболочка яичка и внутренняя семенная фасция; видны яичко с его придатком и семенной канатик. Слева вскрыты наружная семенная фасция и фасция мышцы, поднимающей яичко; видна мышца, поднимающая яичко. Передняя стенка мошонки и половой член удалены

У взрослого семенной канатик содержит: семявыносящий проток, артерию семявыносящего протока (ветвь пупочной артерии), яичковые артерию и вену, кремастерную артерию (ветвь нижней надчревной артерии), венозное лозовидное сплетение, половую ветвь бедренно-полового нерва, нерв мышцы, поднимающей яичко, симпатические ветви яичкового сплетения, лимфатические сосуды яичка, нервы, артерии и вены семявыносящего протока.

Яичко и семенной канатик имеют ряд общих покрывающих оболочек. Внутренняя оболочка семенного канати-

ка — **внутренняя семенная фасция, fascia spermatica interna** (см. рис. 186, 189–195), является продолжением пучков фасции поперечной мышцы живота. Более наружно расположена средняя оболочка семенного канатика — **фасция мышцы, поднимающей яичко, fascia cremasterica**, которая возникла при прохождении яичка сквозь поперечную мышцу живота. В толще этой фасции расположены пучки поперечнополосатой мускулатуры, соединенные нежной соединительной тканью в **мышцу, поднимающую яичко, m. cremaster** (см. рис. 189, 190, 256). Наиболее наружной

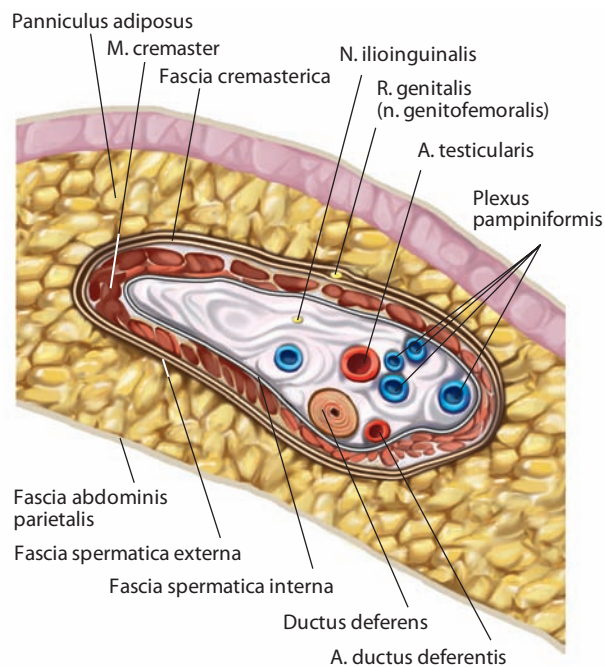


Рис. 190. Семенной канатик, funiculus spermaticus, по выходе из поверхностного пахового кольца.
 Поперечный разрез

оболочкой семенного канатика является **наружная семенная фасция, fascia spermatica externa** (см. рис. 189), которая возникла при прохождении яичком области межкожных волокон апоневроза наружной косой мышцы живота.

На участке между наружным кольцом пахового канала и яичком семенной канатик располагается кпереди от сухожилия длинной приводящей мышцы бедра. Спереди его пересекает поверхностная наружная половая артерия, сзади — глубокая наружная половая артерия. В полости пахового канала семенной канатик лежит кпереди от подвздошно-пахового нерва.

Семявыносящие протоки

Семявыносящий проток, ductus deferens (см. рис. 186, 197, 198), парный, представляет собой плотную трубку длиной до 50 см, диаметром 3,0—3,5 мм с просветом 0,5—0,7 мм. Он является дистальным продолжением придатка яичка, начинается в виде мышечной трубки от нижнего конца хвоста придатка и открывается в простатическую часть мочеиспускательного канала общим с семенной железой протоком.

Семявыносящий проток состоит из нескольких отделов. Начальный его участок, расположенный вдоль заднего края яичка, представляет собой резко извитую цилиндрическую трубку — это **мошончатая часть, pars scrotalis** (см. рис. 196), протока, которая выпрямляется по мере прохождения вверх по задней поверхности яичка и медиальнее его придатка. От уровня верхнего конца яичка начинается второй участок семявыносящего протока, входящий в состав семенного канатика и занимающий в нем заднее положение — **канатиковая часть, pars funicularis** (см. рис. 170), которая, пройдя верхний отдел мошонки, достигает поверхностного пахового кольца. Здесь начинается **паховая часть,**

pars inguinalis, семявыносящего протока, заканчивающаяся в глубоком паховом кольце. По выходе из него семявыносящий проток поворачивает вокруг нижней надчревной артерии и направляется кверху, располагаясь спереди от наружной подвздошной артерии. На всем этом протяжении семявыносящий проток имеет вид ровной цилиндрической трубки белого цвета. Затем он следует по боковой стенке малого таза — это **тазовая часть, pars pelvica**, семявыносящего протока, располагающаяся забрюшинно, кзади и медиально относительно запирающего сосудисто-нервного пучка и сосудов мочевого пузыря. В тазовой части семявыносящий проток имеет расширение — **ампулу семявыносящего протока, ampulla ductus deferentis** (см. рис. 170, 187, 197, 198), его стенка представляет собой бухтообразные полости — **дивертикулы ампулы, diverticula ampullae** (см. рис. 197), различимые снаружи в виде бугристости.

Семявыносящий проток пересекает спереди мочеточник и подходит к мочевому пузырю между задней его поверхностью и верхним полюсом семенных желез. Затем проток направляется книзу и медиально, располагаясь между шейкой мочевого пузыря и прямой кишкой. В основании простаты семявыносящий проток сливается с выделительным протоком семенной железы и формирует семявыбрасывающий проток.

В стенке семявыносящего протока различают следующие оболочки: наружную — адвентициальную, среднюю — мышечную и внутреннюю — слизистую.

Адвентициальная оболочка состоит из соединительнотканых волокон с небольшим включением эластических. В ней проходят питающие сосуды и нервные элементы протока.

Мышечная оболочка является наиболее толстой частью стенки семявыносящего протока и состоит из наружного и внутреннего продольных слоев и среднего циркулярного слоя гладкой мышечной ткани.

Слизистая оболочка образует продольные складки; она покрыта многорядным призматическим эпителием. В собственной соединительнотканной пластинке имеется значительное количество эластических волокон.

И н е р в а ц и я: симпатические и парасимпатические волокна следуют из нижнего подчревного (тазового) сплетения в составе сплетения семявыносящего протока.

К р о в о с н а б ж е н и е: восходящая ветвь артерии семявыносящего протока (ветвь пупочной артерии); ампула получает артериальную кровь от нисходящей ветви артерии семявыносящего протока, средней прямокишечной артерии и нижней мочепузырной артерии. Венозная кровь оттекает по сопровождающей проток вене в венозное мочепузырное сплетение и затем во внутреннюю подвздошную вену. Лимфатические сосуды несут лимфу в наружные и внутренние подвздошные лимфоузлы.

Семенные железы

Семенная железа (семенной пузырек), glandula vesiculosa (glandula seminalis; vesicula seminalis) (см. рис. 186, 187, 197, 198), — парный орган, расположенный позади и по обеим сторонам дна мочевого пузыря, впереди прямой кишки. Она представляет собой мешковидную, слепо оканчивающуюся трубку длиной до 12 см, толщиной 6—7 мм, которая образует ряд изгибов (колен), окруженных соединительной тканью. Нераспряженная железа имеет вид продолговатого, несколько сплюсненного в передне-заднем направлении тела длиной до 5 см, шириной до 2 см и толщиной 1 см. В нем различают обращенную кверху и латерально широкую часть и обращенную вниз и медиаль-

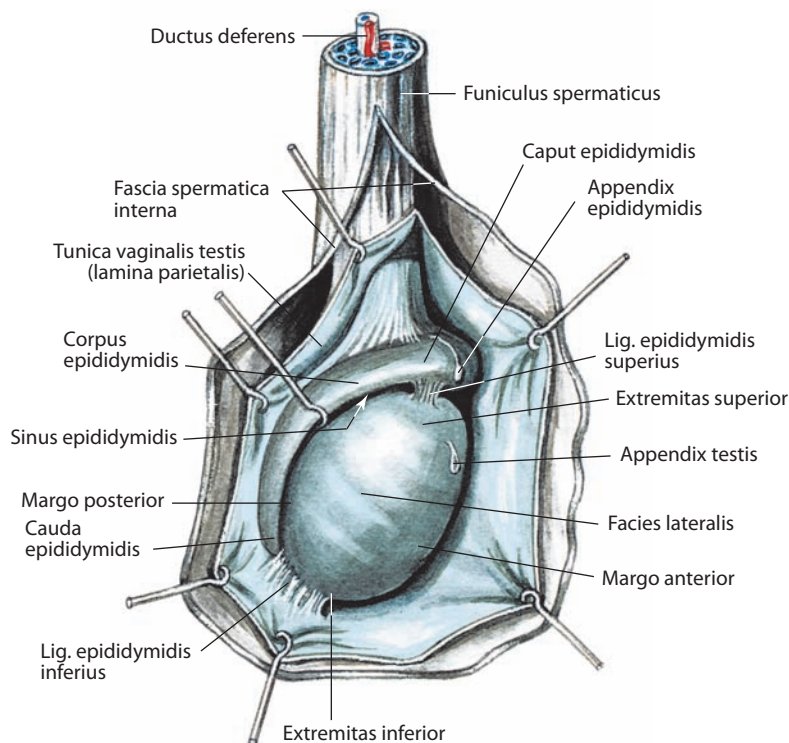


Рис. 191. Яичко, testis, и его придаток, epididymis, правые.

Вид справа. Влагиалищная оболочка яичка показана синим цветом. Внутренняя семенная фасция и влагиалищная оболочка яичка (ее париетальный листок) разрезаны и оттянуты

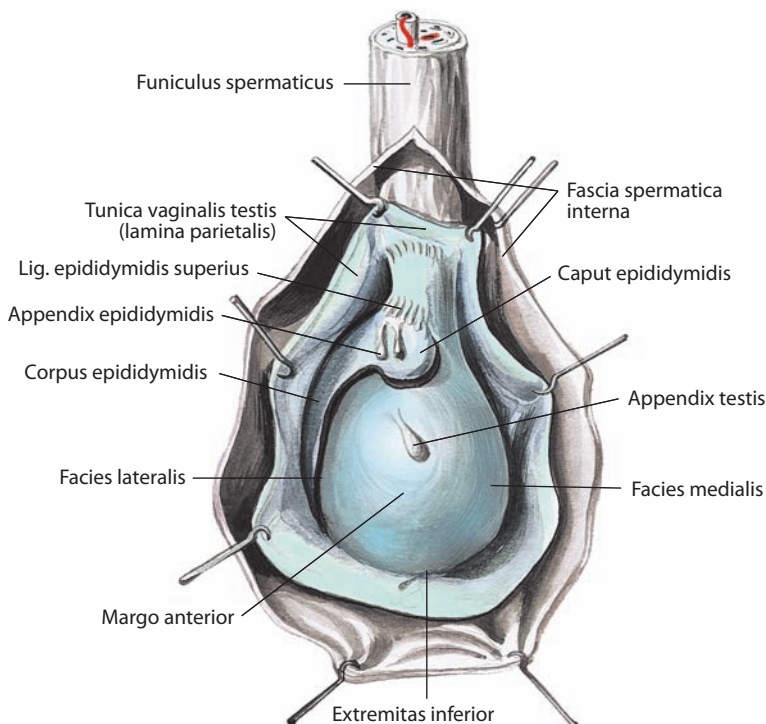


Рис. 192. Яичко, testis, и его придаток, epididymis, правые.

Вид спереди. Влагиалищная оболочка яичка показана синим цветом. Внутренняя семенная фасция и влагиалищная оболочка яичка (ее париетальный листок) разрезаны и оттянуты

но узкую часть — **выделительный проток, ductus excretorius** (см. рис. 197, 198). Медиальная стенка железы, направленная в сторону семявыносящего протока, более толстая, чем латеральная.

Полость семенной железы представляет собой извилистый канал с боковыми карманами, образующими на разрезе лабиринт. Стенка железы состоит из эластических, гладкомышечных и коллагеновых волокон, составляющих мышечную оболочку. Полость выстлана слизистой оболочкой, на которой имеются разнообразной формы возвышения, иногда заполняющие просвет семенной железы. Снаружи каждая семенная железа окутана адвентициальной оболочкой.

Семенные железы своей передней поверхностью прилегают к дну мочевого пузыря, задней — к ампуле прямой кишки, будучи отделенными от нее довольно мощной соединительнотканной прямокишечно-простатической фасцией. Медиальнее семенных желез располагается ампула семявыносящего протока.

У основания простаты выделительный проток железы сливается с дистальным концом ампулы семявыносящего протока в общий **семявыбрасывающий проток, ductus ejaculatorius** (см. рис. 187, 198), который, пройдя через толщу простаты, открывается щелевидным отверстием на поверхности слизистой оболочки простатической части мочеиспускательного канала, сбоку от семенного холмика.

Иннервация: симпатические и парасимпатические волокна приходят из нижнего подчревного (тазового) сплетения в составе сплетения семявыносящего протока.

Кровоснабжение: средняя прямокишечная и нижняя мочепузырная артерии; нисходящая ветвь артерии семявыносящего протока (ветвь пупочной артерии). Венозная кровь оттекает в мочепузырное венозное сплетение и далее во внутреннюю подвздошную вену. Лимфа отводится в внутренние подвздошные лимфоузлы.

Простата

Простата, prostata (см. рис. 186, 187, 197–200), — непарный орган из железистой и мышечной ткани; расположена в нижнем отделе полости малого таза книзу от мочевого пузыря, кзади от нижнего края лобкового симфиза и лобковой дуги. К задней ее поверхности примыкают прямокишечно-уретральные мышцы и ампула прямой кишки, через которую железа может быть пальпирована.

Простата имеет форму, приближающуюся к неправильной пирамиде. В ней различают основание простаты, верхушку простаты, проксимальную и дистальную части и три поверхности: переднюю, заднюю и нижнелатеральную.

Простата охватывает простатическую часть мочеиспускательного канала, а также семявыбрасывающие протоки. **Капсула простаты, capsula prostatica** (см. рис. 198), является не истинной капсулой органа, а частью висцеральной фасции, содержащей множественные нервно-сосудистые структуры. Фасция плотно сращена с паренхимой железы и формирует многочисленные фиброзные перегородки, проникающие в простату

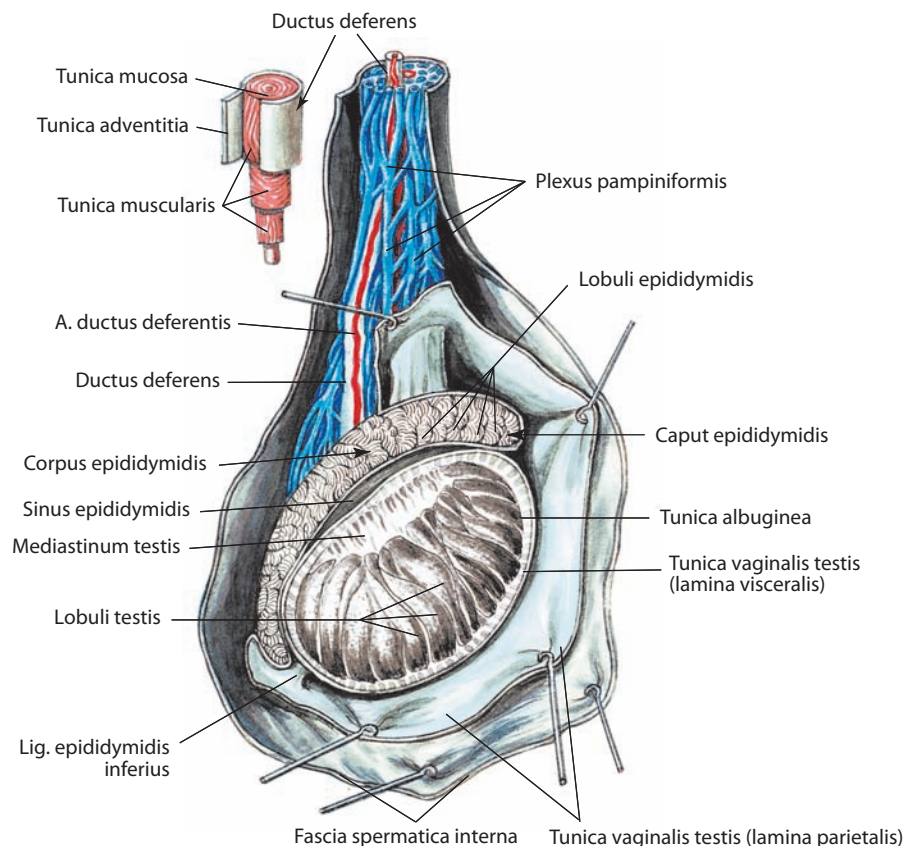


Рис. 193. Яичко, testis, и его придаток, epididymis, правые.

Вид справа. Влагалищная оболочка яичка показана синим цветом. Внутренняя семенная фасция и влагалищная оболочка яичка (ее париетальный листок) разрезаны и оттянуты. Белочная оболочка и влагалищная оболочка яичка (ее висцеральный листок) частично удалены

и придающие ей дольчатое строение. Более узкая **верхушка простаты, apex prostatae** (см. рис. 186, 199), обращена книзу и окружает наиболее дистальный отрезок простатической части мочеиспускательного канала. Кзади к вершущке простаты и наружному сфинктеру мочеиспускательного канала примыкают прямокишечно-уретральные мышцы, расположенные между продольным мышечным слоем прямой кишки и центром промежности. Широкое **основание простаты, basis prostatae** (см. рис. 186, 197, 199), направлено кверху и значительная его поверхность контактирует с шейкой мочевого пузыря. С нижнелатеральной поверхностью мочевого пузыря основание соединяется пузырно-простатическими мышцами, которые прикрепляются к фасциальной капсуле.

Передняя поверхность, facies anterior (см. рис. 186, 197), простаты прилежит к задней поверхности лобковой дуги и отделяется от нее клетчаточным пространством, содержащим венозное сплетение. Эта поверхность, узкая и выпуклая, лежит между верхушкой и основанием простаты. Ее верхняя часть соединяется с лобковыми костями лобково-простатическими связками. На этой поверхности расположено выходное отверстие простатической части мочеиспускательного канала. Фасциальное покрытие передней поверхности является продолжением висцеральной фасции таза (в некоторых источниках называется латеральной простатической фасцией). Спереди и снизу париетальная и висцеральная фасции таза сливаются и вплетаются в лобково-простатические связки.

Закругленные **нижнелатеральные поверхности, facies inferolaterales** (см. рис. 198), обращены соответственно в правую и левую стороны к мышце, поднимающей задний проход, которая отделена от простаты прослойками соединительной ткани. От каждой нижнелатеральной поверхности простаты отходит симметричная небольшая лобково-простатическая мышца, прикрепляющаяся к нижней поверхности лобковой кости несколько медиальнее лобкового симфиза (аналог лобково-простатической мышцы у женщин — лобково-влагалищная мышца — рассмотрена ниже).

Задняя поверхность, facies posterior (см. рис. 186), направлена к ампуле прямой кишки. Она несколько выпуклая в вертикальном направлении. В верхней ее части определяется небольшое вдавление — место входа семявыбрасывающих протоков. Отсюда книзу отходит борозда, которая разделяет простату на **правую и левую доли, lobi prostatae dexter et sinister** (см. рис. 197). От прямой кишки задняя поверхность отделена пластинкой жировой ткани и плотной фасцией таза, которая образуется у мужчин в процессе облитерации (заращения) клетчатки в прямокишечно-пузырном углублении. В задней поверхности также выделяется **перешеек простаты, isthmus (commissura) prostatae**, который представлен участком паренхимы, расположенном между местом проникновения в ее основание шейки мочевого пузыря спереди и семявыбрасывающих протоков сзади; у пожилых людей перешеек значительно увеличен и его рассматривают как **среднюю долю, lobus medius**. В правой и левой долях простаты выделяются **нижнезадняя, lobulus inferoposterior**, **нижнелате-**

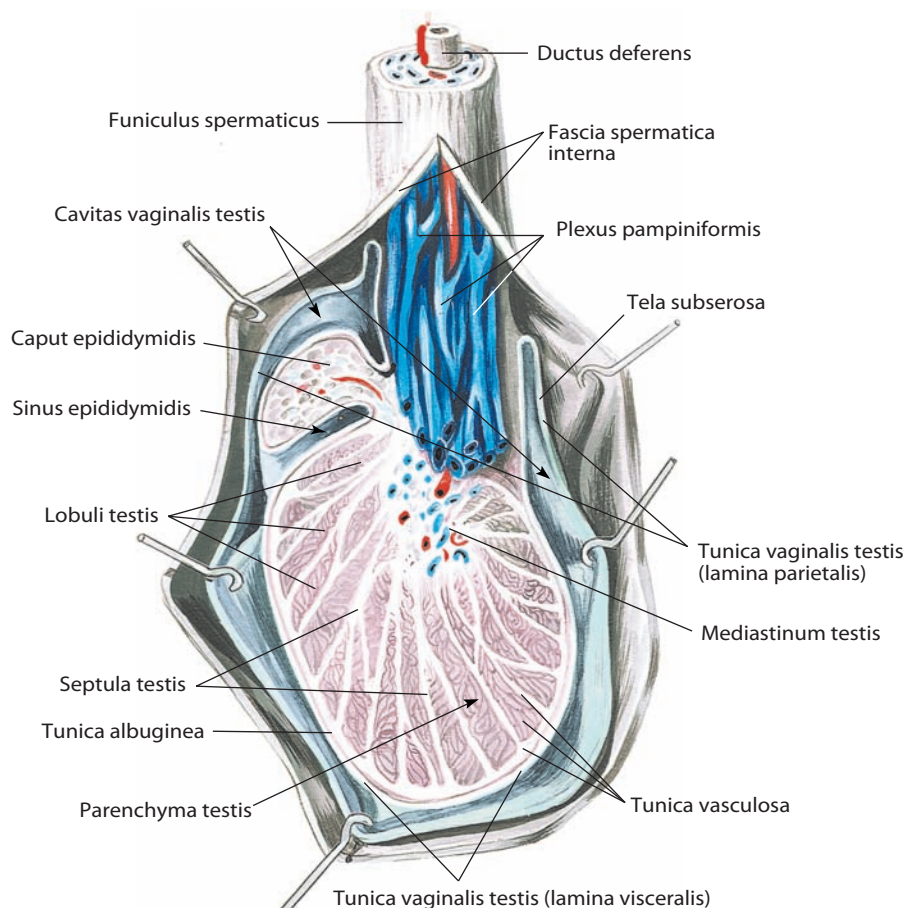


Рис. 194. Яичко, testis, и его придаток, epididymis.

Вид спереди. Фронтальный разрез. Влагалищная оболочка яичка показана синим цветом. Внутренняя семенная фасция и влагалищная оболочка яичка (ее париетальный листок) разрезаны и оттянуты

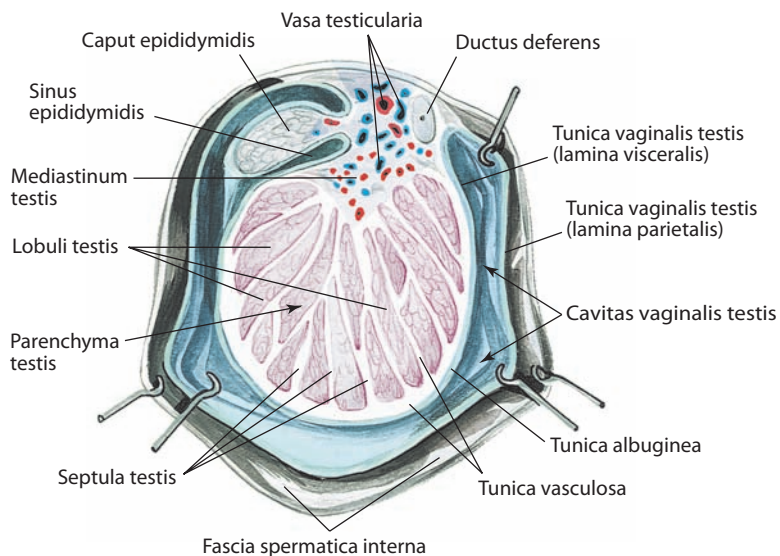


Рис. 195. Яичко, testis, и его придаток, epididymis.

Вид сверху. Горизонтальный разрез. Влагалищная оболочка яичка показана синим цветом. Внутренняя семенная фасция и влагалищная оболочка яичка (ее париетальный листок) разрезаны и оттянуты

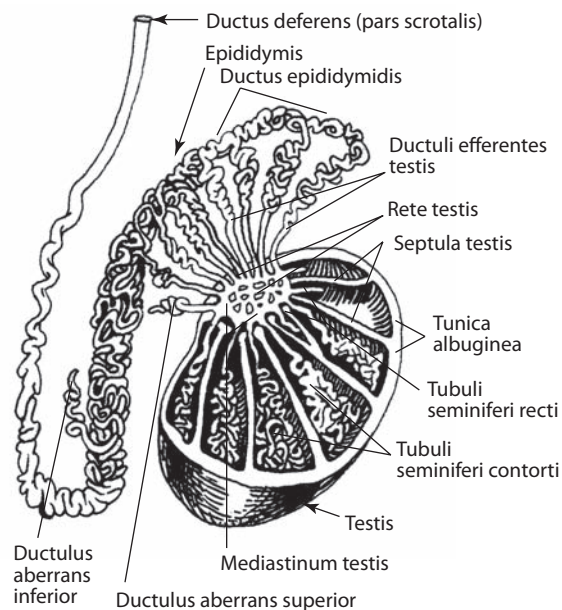


Рис. 196. Семенные и выносящие каналы яичка и придатка яичка (схема)

ральная, *lobulus inferolateralis*, и две медиальных доли — *верхнемедиальная, lobulus superomedialis*, и *переднемедиальная, lobulus anteromedialis*, названия которых отражают их локализацию.

Простата по своему строению является сложной альвеолярно-трубчатой железой и состоит из железистой паренхимы и мышечного вещества. **Паренхима, *parenchyma*** (см. рис. 198), представлена множественными железами, **простатические протоки, *ductuli prostatici*** (см. рис. 199), которых открываются в простатической части мочеиспускательного канала латеральнее гребня.

В **мышечном веществе, *substantia muscularis*** (см. рис. 199), простаты преобладают гладкомышечные волокна. Кпереди от начального отдела простатической части мочеиспускательного канала мощный пучок гладкомышечных волокон сплетается с мышцами фиброзно-мышечной перегородки простаты. Кпереди от гладкомышечного слоя располагаются пучки поперечнополосатой мускулатуры, которые продолжают кнаружи и формируют наружный сфинктер мочеиспускательного канала, лежащий в глубоком мешке промежности. Часть волокон прикрепляется к фасциальной капсуле, часть — к гребню мочеиспускательного канала. Функцией поперечнополосатой мускулатуры является не только формирование сфинктера, но и смещение гребня мочеиспускательного канала кзади во время выведения мочи.

Паренхима простаты неоднородна: к прямой кишке прилежит преимущественно железистая ткань, а к мочеиспускательному каналу — мышечное вещество.

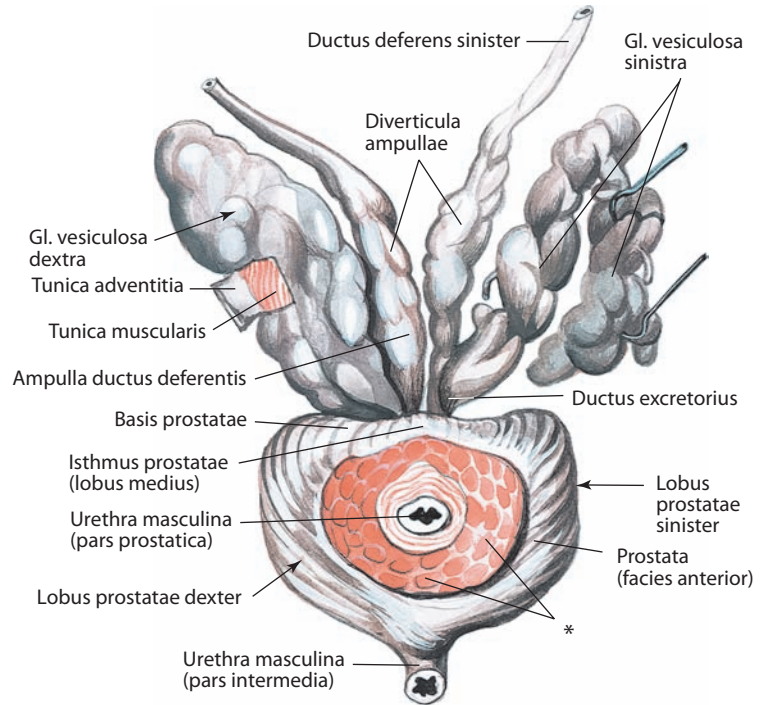


Рис. 197. Простата, *prostata*, и семенные железы, *gll. vesiculosae*.
Вид сверху. Левая семенная железа препарирована

* Место сращения с мочевым пузырем.

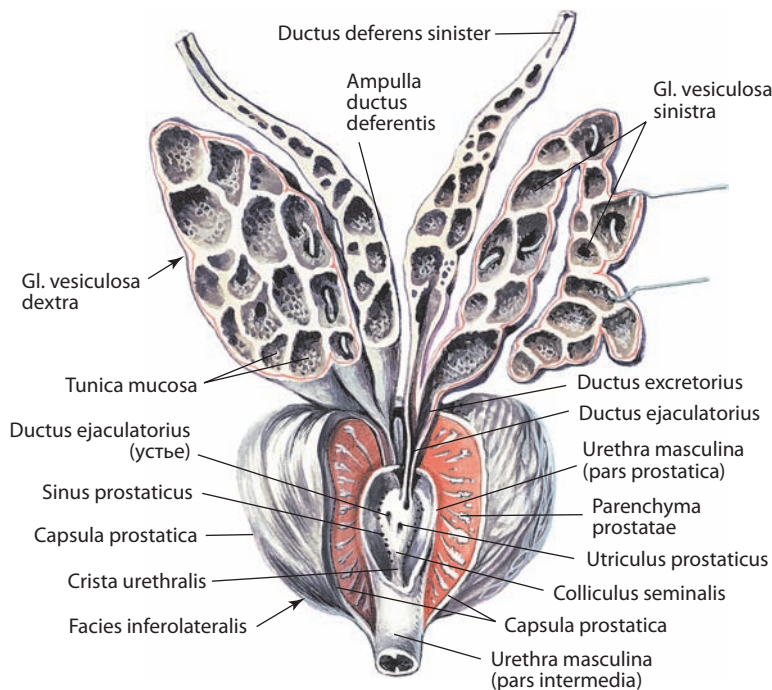


Рис. 198. Простата, *prostata*, и семенные железы, *gll. vesiculosae*.

Вид спереди. Семенные железы, расширение семявыносящего протока и простатическая часть мочеиспускательного канала вскрыты; передние отделы простаты частично удалены

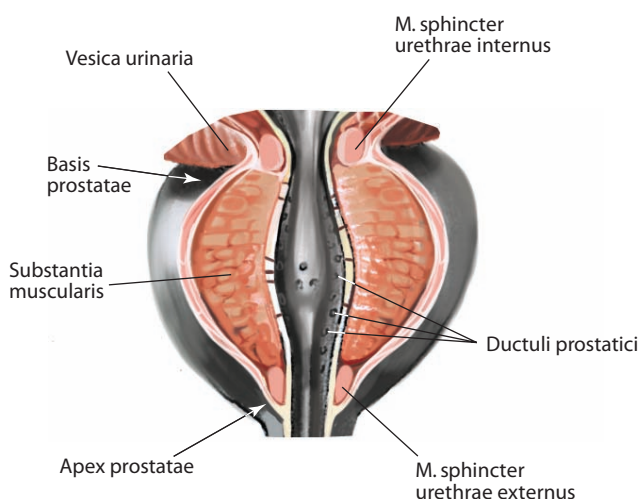


Рис. 199. Простата, prostata, и простатическая часть мужского мочеиспускательного канала, pars prostatica urethrae masculinae.

Вид спереди. Передние отделы простаты частично удалены

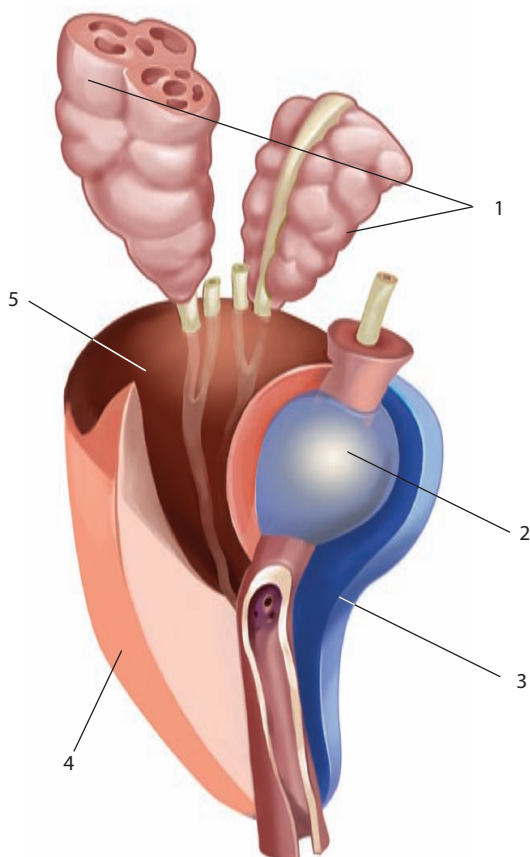


Рис. 200. Зональная анатомия простаты (по J. E. McNeal, 1981):

1 — семенные железы; 2 — переходная зона; 3 — передняя часть;
4 — периферическая зона; 5 — центральная зона.

Вид справа

Мочеиспускательный канал проходит сквозь передний отдел простаты, пронизывая ее верхушку так, что большая часть железы лежит позади него, а меньшая — впереди. В направлении сверху сзади и вниз наперед через основание простаты следуют семявыбрасывающие протоки.

Поперечная длина простаты около 4 см, продольная — 3 см, а толщина 2 см; масса составляет в среднем 20 г. Величина и масса железы с возрастом значительно изменяются, что связано с гормональным дисбалансом. В связи с этим практически у всех мужчин в определенном возрасте развивается доброкачественная гиперплазия простаты, клиническими проявлениями которой являются различные нарушения мочеиспускания, связанные со сдавлением мочеиспускательного канала в простатической части и ригидностью его стенки.

Зональная анатомия простаты

Деление простаты на четыре железистые зоны обусловлено различием гистологического строения железистых элементов в них и имеет клиническое значение (рис. 200).

Центральная (верхнемедиальная) зона имеет форму конуса с основанием, прилежащим к семенным железам, и верхушкой, обращенной к семенному холмику. Спереди она ограничена проксимальным отделом простатической части мочеиспускательного канала, а с боков — семявыбрасывающими протоками. Центральная зона составляет 20 % объема железы. Здесь располагаются периуретральные железы, протоки которых открываются на дне простатических синусов и на семенном холмике, а также группа слизистых желез, окружающих прилегающую часть мочеиспускательного канала. Патологические изменения отмечаются в центральной зоне относительно редко.

Периферическая (нижнезадняя и нижнелатеральная) зона занимает 75 % железистых отделов простаты, окружая мочеиспускательный канал дистальнее семенного холмика. Залегающие в этой зоне простатические железы, общим числом 30—50, построены по разветвленному трубчатого-альвеолярному типу и группируются в дольки. Длинные железистые ходы, сливаясь попарно, переходят в выводные простатические протоки, которые точечными отверстиями открываются в мочеиспускательный канал в области семенного холмика. В периферической зоне наиболее часто наблюдаются злокачественные опухолевые поражения и воспалительные изменения.

Две переходные зоны, представляющие собой округлые сегменты, расположенные сбоку от проксимального отдела простатической части мочеиспускательного канала, составляют 5 % железистого отдела простаты. Переходные зоны наиболее часто подвергаются доброкачественной гиперплазии.

В передней части простаты железистых клеток мало. Ее составляет фибромышечная строма, которая продолжается вглубь простаты в виде различной толщины прослоек, состоящих из разнонаправленных пучков гладкомышечных волокон, а также коллагеновых и эластических волокон. Мышечные волокна формируют предпростатический и постпростатический сфинктеры, окружающие мочеиспускательный канал, и продолжают в продольный слой его мышечной оболочки.

И н н е р в а ц и я: симпатическая иннервация — простатическое и нижнее подчревное сплетения; парасимпатическая — тазовый внутренностный нерв (S2—S4).

Кровоснабжение: нижняя мочепузырная, внутренняя половая и средняя прямокишечная артерии. Венозная кровь оттекает в венозное сплетение, расположенное на переднелатеральной поверхности простаты и кзади от лобковой дуги, а оттуда — непосредственно во внутренние подвздошные вены и частично во внутренние половые вены. Лимфа от верхнезадней и средней частей простаты отводится непосредственно в наружные подвздошные лимфоузлы; от передненижней — преимущественно во внутренние подвздошные лимфоузлы. Некоторая часть сосудов открывается в крестцовые и запирающие лимфоузлы.

Бульбоуретральные железы

Бульбоуретральная железа, glandula bulbourethralis (см. рис. 170, 201, 202), парная, по своему строению является сложной альвеолярно-трубчатой. Располагается позади промежуточной части мочеиспускательного канала, у слепого конца луковицы полового члена, будучи охвачена пучками глубокой поперечной мышцы промежности.

Железа имеет размеры горошины и желтовато-коричневый цвет. Отдельные ее дольки связаны между собой плотной соединительной тканью. Протоки каждой дольки, сливаясь, образуют общий **проток бульбоуретральной железы, ductus glandulae bulbourethralis** (см. рис. 201), вокруг которого располагаются мышечные волокна наружного сфинктера мочеиспускательного канала.

Проток бульбоуретральной железы имеет длину до 6 см, направляется вперед и несколько вниз, прободает луковицу полового члена и открывается в полость мочеиспускательного канала. Иногда правая и левая железы соединяются между собой посредством тонких мышечных пучков. Редко встречаются добавочные железы.

И н е р в а ц и я: ветви полового нерва и симпатических сплетений, расположенных вокруг питающих железу сосудов.

К р о в о с н а б ж е н и е: артерия луковицы полового члена (ветвь внутренней половой артерии). Венозная кровь оттекает по вене луковицы полового члена во внутреннюю половую вену, а оттуда — во внутреннюю подвздошную вену. Лимфатические сосуды несут лимфу во внутренние подвздошные лимфоузлы.

Наружные мужские половые органы

Половой член

Половой член, penis (рис. 202–205; см. рис. 186, 187, 201), непарный орган, расположенный в нижнем отделе передней брюшной стенки. В основном половой член представлен так называемой эректильной тканью, т. е. множественными специальной формы и функции сосудами, разделенными соединительнотканью перегородками и образующими полости — каверны (пещеры), которые при различной степени кровенаполнения меняют форму и размеры органа. Функциями полового члена являются размножение (участие в половом акте с выделением спермы) и выведение мочи. Половой член состоит из корня, являющегося частью промежности, и тела с головкой, полностью покрытых кожей.

Кожа полового члена тонкая, растяжимая; она отделена от подлежащей фасции рыхлой **подкожной основой полового члена, tela subcutanea penis**, в связи с чем легкоподвижна. Кожа головки полового члена тоже тонкая, но она плотно сращена с подлежащей белочной оболочкой пещеристого тела и потому неподвижна. В области шейки головки кожа собирается в виде складки, которая охватывает головку и выступает впереди ее

то более длинным, то более коротким своим краем, — это **крайняя плоть полового члена, preputium penis** (см. рис. 203–205). Между головкой и крайней плотью образуется открытая спереди мешковидная полость. Следовательно, крайняя плоть имеет две кожные поверхности: внутреннюю, более нежную, обращенную к головке, и наружную, более плотную.

Внутренний слой кожи крайней плоти содержит значительное количество **желез крайней плоти (препуциальных желез), glandulae preputiales**, вырабатывающих солевой секрет. По своему строению они являются сложными альвеолярными железами. На нижней поверхности головки крайняя плоть образует продольную складку — **уздечку крайней плоти, frenulum preputii** (см. рис. 203–205), посредством которой она соединена с противоположной поверхностью препуциального мешка. Как бы в продолжение ее, вдоль нижней поверхности полового члена посередине проходит кожный **шов полового члена,raphe penis** (см. рис. 203).

Корень полового члена, radix penis (см. рис. 170, 203), состоит из трех эректильных тел — двух ножек и луковицы, которые плотно прикрепляются к лобковой дуге и промежностной мембране соответственно. **Ножки полового члена, crura penis** (см. рис. 201, 202), являются проксимальным продолжением пещеристых тел, а его **луковица, bulbus penis** (см. рис. 186, 187, 201–203), — губчатого тела. Каждая ножка представлена продолговатой округлой структурой, плотно прикрепленной к седалищно-лобковой части лобковой дуги на соответствующей стороне и прикрытой седалищно-пещеристой мышцей. Спереди ножки сходятся к срединной линии. Луковица полового члена плотно прикреплена к нижней поверхности фасции промежности. Кпереди луковица сужается и переходит в губчатое тело полового члена, поверхность ее прикрыта луковично-губчатой мышцей.

Тело полового члена, corpus penis (см. рис. 203), состоит из трех компонентов эректильной ткани — парных пещеристых тел и непарного губчатого тела. Форма неэрегированного полового члена цилиндрическая, при эрекции (кровенаполнении эректильной ткани) становится трехгранной в сечении. В процессе эрекции задневерхняя поверхность тела (или передняя в неэрегированном состоянии) носит название **спинки полового члена, dorsum penis** (см. рис. 205), противоположная ему поверхность — **уретральной поверхности, facies urethralis** (передней или вентральной) (см. рис. 202).

Пещеристые тела полового члена, corpora cavernosa penis (см. рис. 203), представляют собой почти цилиндрические образования с заостренными передним и задним концами. Они имеют общий кожный покров, под которым расположена **белочная оболочка пещеристого тела, tunica albuginea corporum cavernosorum** (см. рис. 204–206), окружающая оба пещеристых тела. Белочная оболочка состоит из мощных поверхностной и глубокой пластинок. Поверхностные волокна проходят продольно и формируют единую оболочку обоих пещеристых тел, циркулярные окружают каждое в отдельности и формируют фиброзную **перегородку полового члена, septum penis** (см. рис. 204, 206). Дистальные отделы перегородки сплошные, в проксимальных определяются множественные отверстия, через которые проходят кровеносные сосуды, позволяющие перераспределять кровь из одного пещеристого тела в другое. Фиброзные волокна белочной оболочки проникают в толщу пещеристых тел в виде **трабекул пещеристого тела, trabeculae corporum cavernosorum** (см. рис. 205), содержащих гладкомышечные волокна (их сокращение препятствует оттоку крови из сосудов пещеристых тел и поддерживает состояние эрекции).

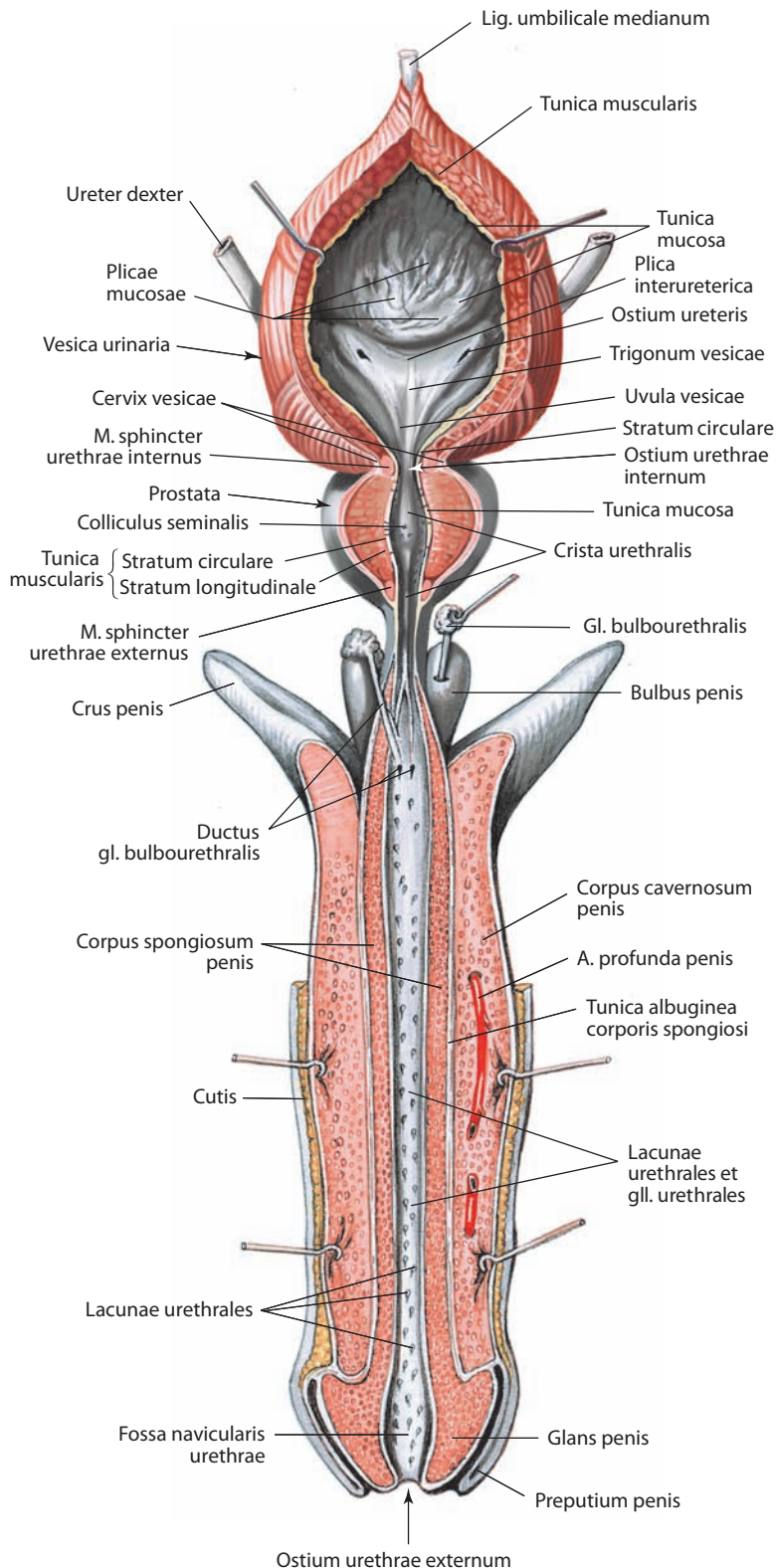


Рис. 201. Мужские половые органы, organa genitalia masculina; мочевого пузыря, vesica urinaria; простата, prostata; мужской мочеиспускательный канал, urethra masculina.
Вид спереди. Передние отделы мочевого пузыря, простаты и мочеиспускательного канала вскрыты

Внутри пещеристых тел трабекулы изолируют наполненные кровью полости — **ячейки пещеристого тела, cavernae corporum cavernosorum** (см. рис. 204, 205). Они представляют собой лакунарные пространства, образованные измененными капиллярами и выстланные эпителием.

По уретральной поверхности медиальные части обоих пещеристых тел формируют глубокую борозду, где залегает **губчатое тело полового члена, corpus spongiosum penis** (см. рис. 170, 186, 189, 201, 202–206), содержащее губчатую часть мочеиспускательного канала. Оно начинается проксимально луковичей полового члена и заканчивается дистально его головкой. Губчатое тело также покрыто собственной **белочной оболочкой, tunica albuginea corporis spongiosi** (см. рис. 204–206). От нее в глубь тела отходят **трабекулы губчатого тела, trabeculae corporis spongiosi** (см. рис. 205), более тонкие, чем трабекулы пещеристых тел. Губчатое тело содержит **ячейки губчатого тела, cavernae corporis spongiosi**. От белочной оболочки губчатого тела по средней линии к стенке мочеиспускательного канала идет **перегородка головки, septum glandis** (см. рис. 204).

Головка полового члена, glans penis (см. рис. 170, 186, 201–205), — это свободный дистальный конец губчатого тела; имеет конусовидную, слегка сплюснутую сверху и снизу форму. Нижняя ее поверхность несколько уплощена. Задний, поднимающийся край головки утолщен, образует **венец головки, corona glandis**, он отделен от тела неглубокой бороздкой — **шейкой головки, collum glandis** (см. рис. 205). На задней поверхности последней имеется углубление, в которое проникают передние концы пещеристых тел; головка плотно сращена с ними. На вершине головки открывается наружное отверстие мочеиспускательного канала. На спинке полового члена определяется неглубокая борозда, в которой проходит дорсальный нервно-сосудистый пучок.

Наполнение кровью ячеек пещеристых и губчатого тел осуществляется через **завитковые артерии полового члена, aa. helicinae penis**, а ее отток — через **пещеристые вены полового члена, vv. cavernosae penis**.

Под кожей половой член окружен **фасцией полового члена, fascia penis**, имеющей глубокую и поверхностную пластинки. Фасция создает покрывающие слои для структур полового члена и участвует в формировании поддерживающего аппарата полового члена (см. т. 1 «Фасции живота»). Поверх белочной оболочки пещеристых тел располагается **глубокая пластинка фасции полового члена, fascia penis profunda** (см. рис. 202–206), покрывающая пещеристые и губчатое тела. Кнаружи от нее располагается мощная **поверхностная пластинка фасции полового члена, fascia penis superficialis** (см. рис. 203–206), в которой проходят поверхностные сосуды и нервы. Она является непосредственным продолжением фасции промежности и мясистой оболочки мошонки. Рыхло расположенные

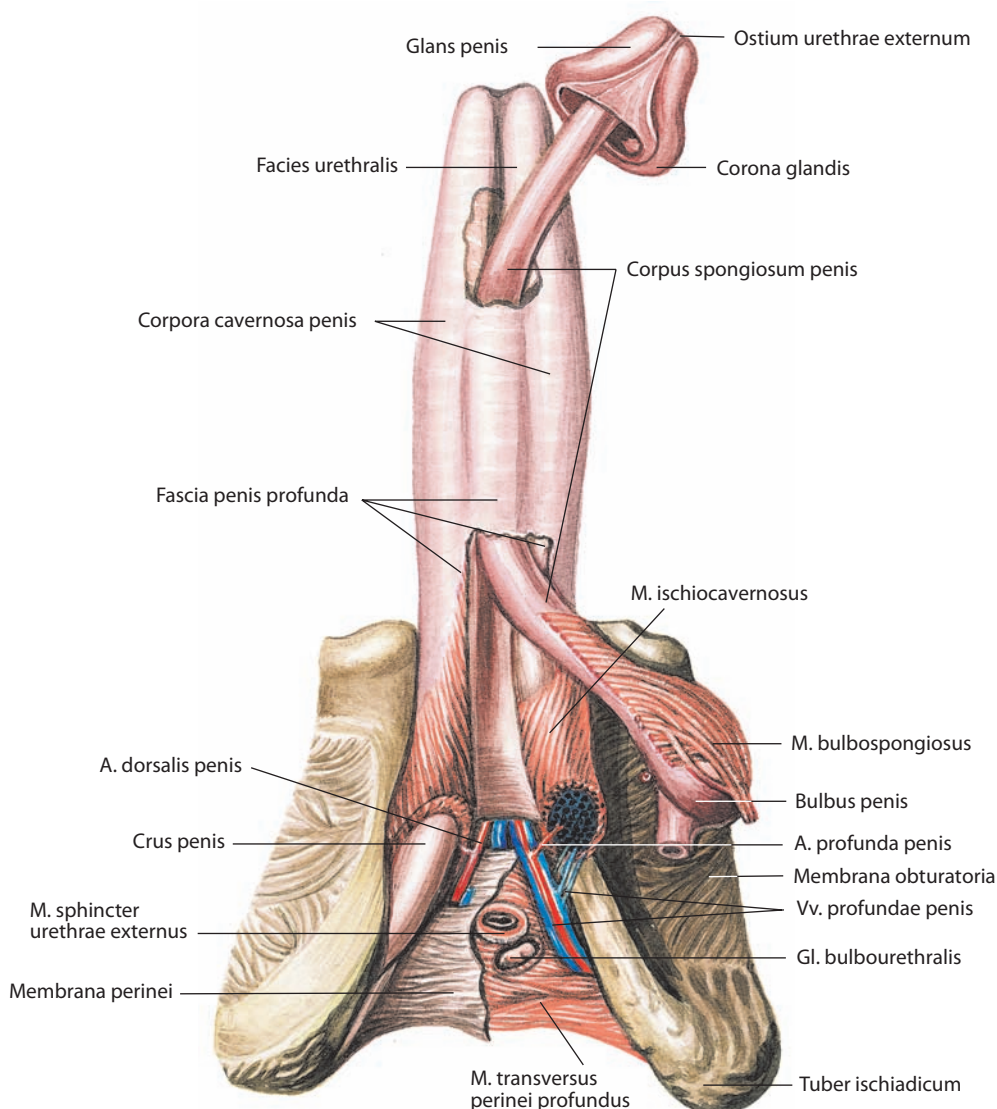


Рис. 202. Пещеристые и губчатое тела полового члена, corpora cavernosa et spongiosum penis.

Вид спереди и снизу. Губчатое тело частично отделено от пещеристых тел полового члена

соединительнотканые фасциальные пучки вплетаются в кожу полового члена. На головке полового члена подкожный соединительнотканый слой отсутствует.

От передней поверхности лобкового симфиза к спинке полового члена идет короткая **подвешивающая связка полового члена, lig. suspensorium penis** (см. рис. 186), образованная эластическими волокнами, отходящими от поверхностной выстилающей фасции живота, и вплетающаяся в белочную оболочку. Другая — **працевидная связка полового члена, lig. fundiforme penis**, направляется от белой линии живота вниз и охватывает половой член с боковых сторон; волокна этой связки проникают в мошонку, внедряясь в мясистую оболочку.

И н н е р в а ц и я: пещеристые тела, губчатое тело и губчатая часть мочеиспускательного канала иннервируются пещеристыми нервами полового члена от нижнего подчревного (тазового) сплетения, которые содержат как симпатические, так и парасимпати-

ческие нервные волокна. Симпатическая иннервация полового члена осуществляется аксонами T11—L2 (малый, низший и поясничные внутренностные нервы). Симпатическая иннервация стимулирует вазоконстрикцию, сокращение семенных желез и простаты и способствует поступлению секрета семенных желез в мочеиспускательный канал. Парасимпатические волокна отходят от S2—S4 в составе тазовых внутренностных нервов, их стимуляция приводит к вазодилатации. Чувствительная иннервация — дорсальный нерв полового члена (ветвь полового нерва).

К р о в о с н а б ж е н и е: пещеристые и губчатое тела — дорсальная и глубокая артерии полового члена (ветви внутренней половой артерии); кожа полового члена и белочная оболочка пещеристых тел — передние мошоночные ветви глубокой наружной половой артерии; луковица полового члена — артерия луковицы полового члена (ветвь внутренней половой артерии); стенка мочеиспускательного канала — уретральная артерия. Венозная кровь оттекает в дорсальные вены полового члена: от кожи полового члена и белочной оболочки

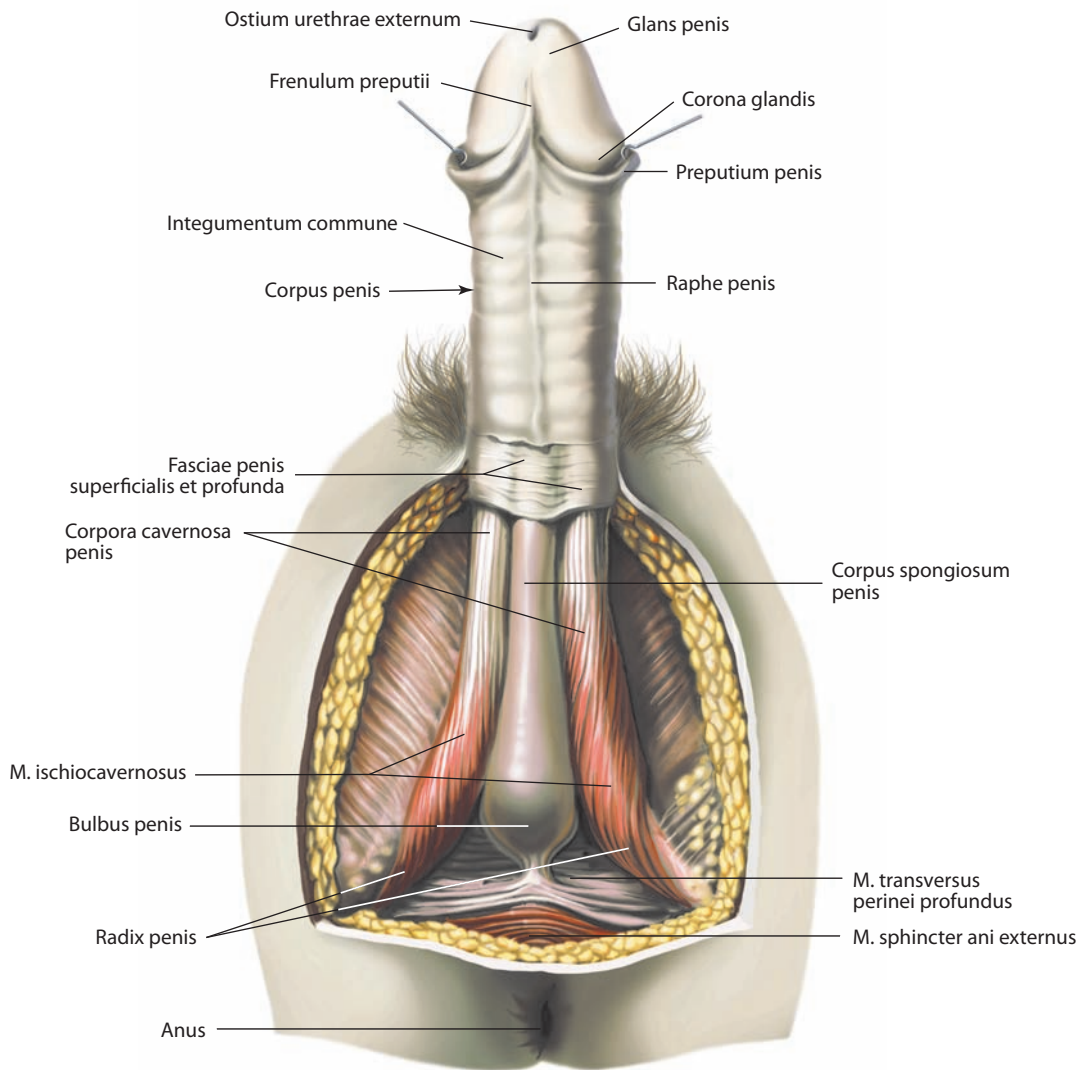


Рис. 203. Половой член, penis.

Вид спереди и снизу. Кожный покров и фасция полового члена частично удалены

пещеристых тел — в поверхностную, от пещеристых и губчатого тел — в глубокую. Лимфатические сосуды несут лимфу от тела полового члена в поверхностные паховые лимфоузлы; от головки полового члена — в глубокие паховые и наружные подвздошные лимфоузлы; от пещеристых и губчатого тел — во внутренние подвздошные лимфоузлы.

Мужской мочеиспускательный канал

Мужской мочеиспускательный канал (мужская уретра), urethra masculina (см. рис. 186, 187, 197, 198, 204–207), имеет длину в среднем 19–21 см, делится на четыре части: внутривенечную (препростатическую), простатическую, промежуточную (перепончатую) и губчатую, что обусловливается особенностями окружающих его структур. Некоторые авторы (в основном клиницисты) разделяют мужской мочеиспускательный канал на передний и задний, располагающиеся от диафрагмы таза кнаружи и кнутри соответственно.

Канал начинается от передненижней поверхности мочевого пузыря **внутренним отверстием мочеиспускательного ка-**

нала, ostium urethrae internum (см. рис. 187, 201), и заканчивается **наружным отверстием мочеиспускательного канала, ostium urethrae externum** (см. рис. 187, 201–203), на головке полового члена. Во внутреннем отверстии мочеиспускательного канала выделяются две части, которые находятся под контролем автономной нервной системы и регулируют наполнение и опорожнение мочевого пузыря: **закупоривающее отверстие, ostium urethrae internum accipiente**, и **эвакуирующее отверстие, ostium urethrae internum evacuante**.

В отсутствие эрекции полового члена мочеиспускательный канал по своему ходу делает S-образный изгиб. Простатическая часть, направляясь сверху вниз, составляет с промежуточной частью и началом губчатой части выпуклую кзади дугу, охватывающую лобковый симфиз снизу. Начальный отдел губчатой части, проходящий через фиксированный связками участок полового члена, образует с висящей его частью второе колено, выпуклостью обращенное кпереди. По ходу мужского мочеиспускательного канала встречаются сужения и расширения, знание которых имеет большое клиническое значение.

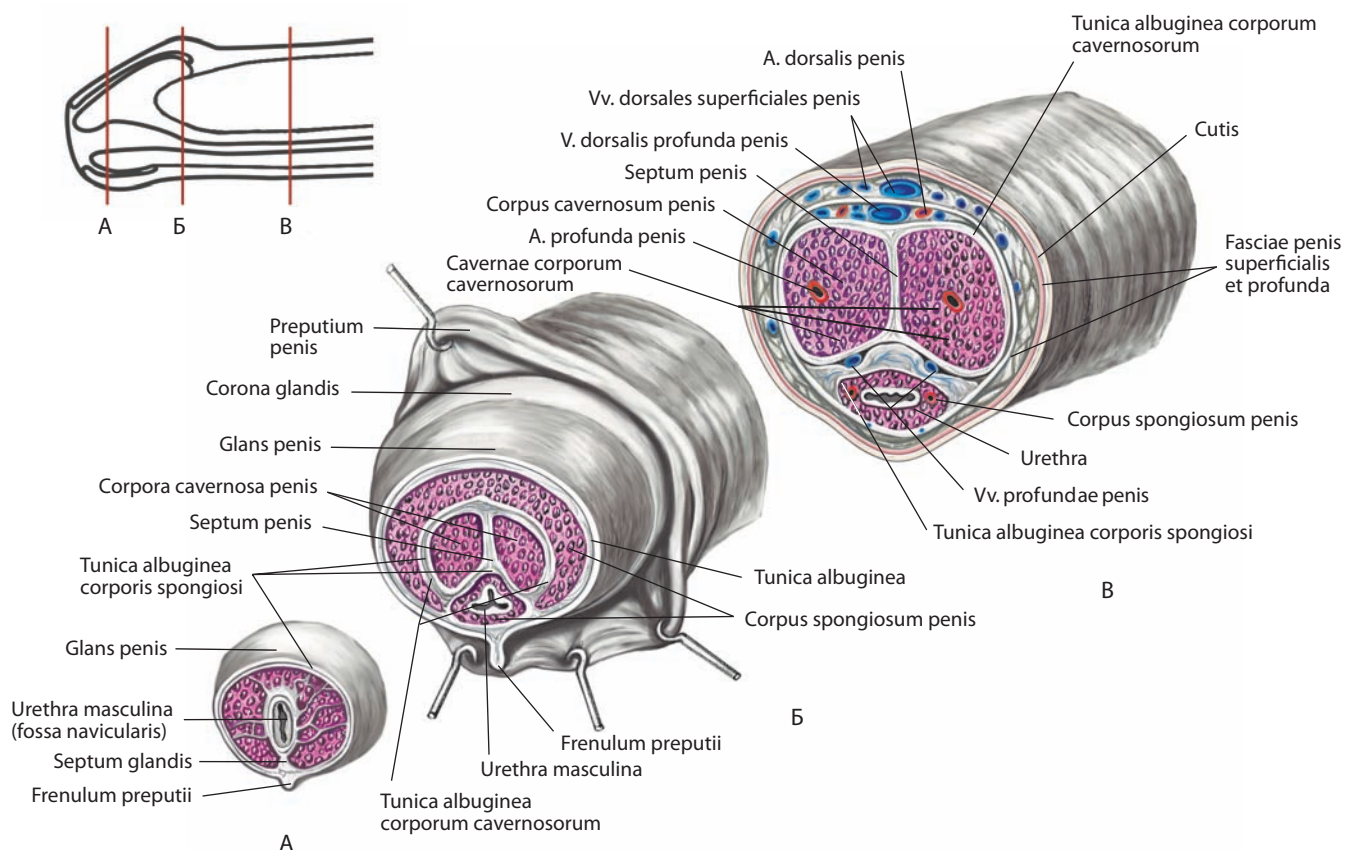


Рис. 204. Половой член, penis.

Поперечные разрезы: А — вблизи наружного отверстия мочеиспускательного канала; Б — вблизи основания головки; В — вблизи срединного отдела тела

Внутристеночная (препростатическая) часть, pars intramuralis (preprostática) (см. рис. 207), длиной около 1 см, лежит между внутренним отверстием мочеиспускательного канала и верхней поверхностью простаты. Внутристеночная часть является первым сужением мочеиспускательного канала.

Простатическая часть, pars prostatica (см. рис. 207), длиной около 3,0—3,5 см, пронизывает простату сверху вниз и сзади вперед. Она начинается от верхней поверхности простаты, постепенно расширяясь в толще железы, и формирует первое расширение мочеиспускательного канала. Простатическая часть разделяется на **проксимальную часть, pars proximalis**, расширяющуюся от верхней поверхности простаты до середины канала, и **дистальную часть, pars distalis**, которая постепенно сужается в направлении верхушки железы (наиболее низкой ее части). По всей длине задней стенки простатической части определяется выступающий **гребень мочеиспускательного канала, crista urethralis** (см. рис. 198, 201). На середине своего протяжения гребень переходит в продольно расположенный **семенной холмик,**

colliculus seminalis (см. рис. 187, 198, 201), дистально он достигает перепончатой части. В этом месте мочеиспускательный канал поворачивает кпереди под углом 30—35°, что может быть использовано как ориентир при выполнении ряда хирургических вмешательств. На вершине семенного холмика имеется продольно расположенный карман — **простатическая маточка, utriculus prostaticus** (см. рис. 198), рядом с ней или иногда внутри нее открываются симметричные устья семявыбрасывающих протоков. По обеим сторонам от семенного холмика, между ним и стенкой мочеиспускательного канала, слизистая оболочка последнего образует складки — симметричные **простатические пазухи, sinus prostatici**. В этих пазухах и на самом семенном холмике располагаются устья простатических проточков в количестве 10—20 с каждой стороны. Дистально простатическая часть мочеиспускательного канала прикрепляется к задненижней поверхности лобковой дуги лобково-простатическими связками и поэтому неподвижна.

Стенка простатической части мочеиспускательного канала состоит из наружной мышечной оболочки и внутрен-

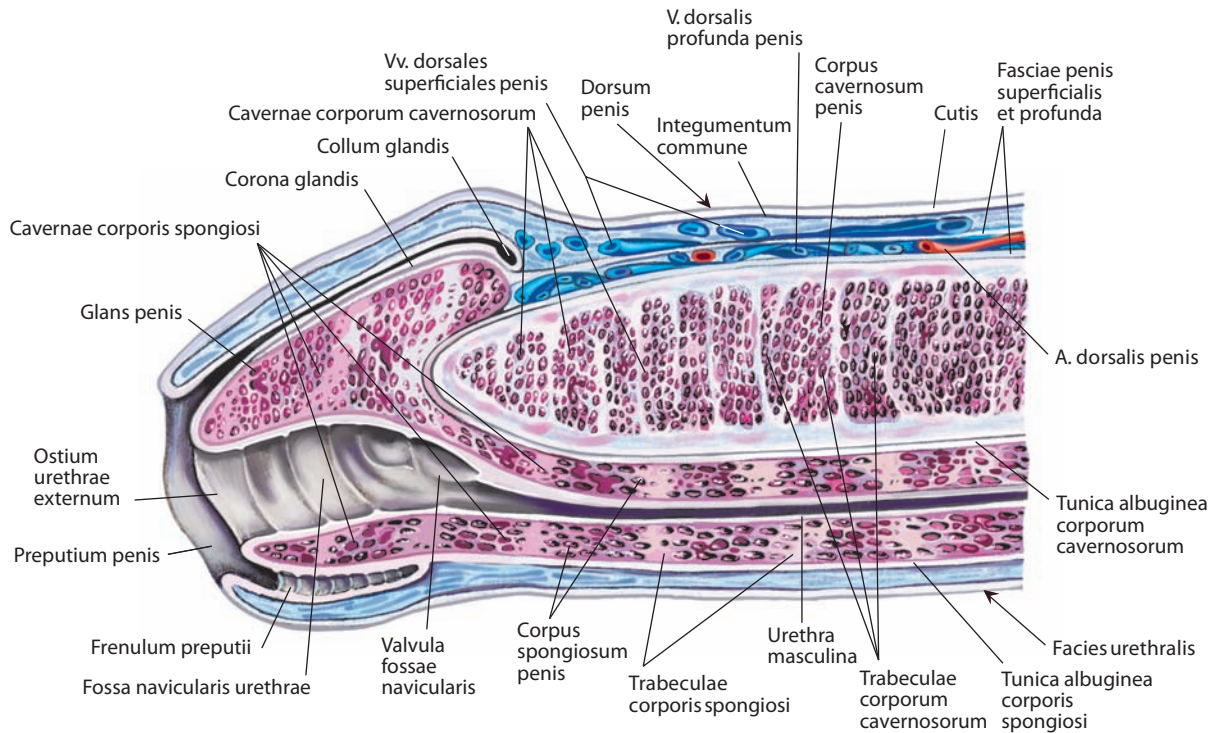


Рис. 205. Половой член, penis.

Продольный разрез передних отделов. Вид слева

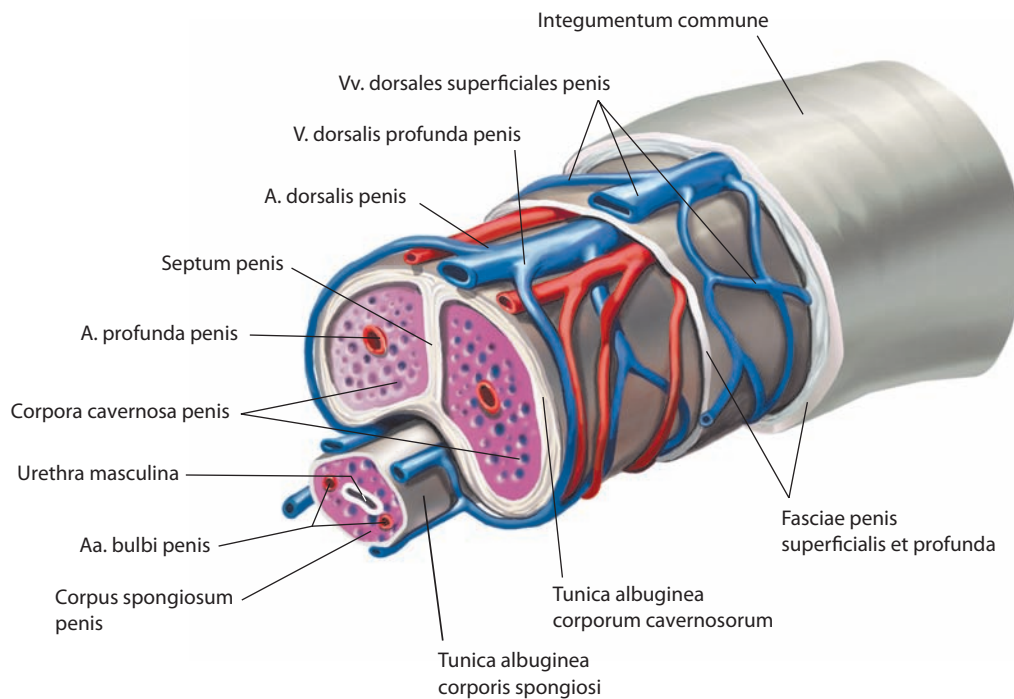


Рис. 206. Пещеристые и губчатое тела полового члена, corpora cavernosa et spongiosum penis, и губчатая часть мочеиспускательного канала, pars spongiosa urethrae.

Различные отделы полового члена вскрыты последовательными поперечными разрезами

ней слизистой оболочки. Мышечная оболочка состоит из двух слоев: глубокого **циркулярного слоя, stratum circulare**, волокна которого вплетаются в мышечное вещество простаты, и поверхностного **продольного слоя, stratum longitudinale** (см. рис. 201), являющегося продолжением мышечной оболочки мочевого пузыря. Оба слоя формируют **внутренний (надхолмикový) сфинктер мочеиспускательного канала, m. sphincter urethrae internus (supracollicularis)**, регуляция функции которого осуществляется автономной нервной системой.

Промежуточная (перепончатая) часть, pars intermedia (membranacea) (см. рис. 207), — наиболее короткая часть мочеиспускательного канала, ее длина 1,5–2,0 см. Она плотно срастается с фасциями мочеполовой области. Проксимальный отдел этой части канала самый узкий (второе уретральное сужение); дистальный отдел, переходящий в губчатую часть, становится шире. Промежуточная часть начинается от верхушки простаты, проходит сверху вниз и сзади вперед и заканчивается на уровне луковицы полового члена. Эта часть мочеиспускательного канала проходит через промежностную мембрану приблизительно на 2,0–2,5 см кзади от нижнего края лобкового симфиза. Стенка промежуточной части канала состоит из мышечных волокон, которые формируют мышечную оболочку; последняя отделена от слизистой оболочки тонким слоем рыхлой фиброзной ткани. Мышечная оболочка состоит из тонкого внутреннего гладкомышечного **продольного слоя, stratum longitudinale**, следующего в проксимальном направлении с переходом на простатическую часть канала, и более мощного наружного циркулярного слоя, состоящего из поперечнополосатой мышечной ткани, который является продолжением глубокой поперечной мышцы промежности. Оба слоя формируют **наружный сфинктер мочеиспускательного канала, m. sphincter urethrae externus** (см. рис. 201).

Губчатая часть, pars spongiosa (см. рис. 207), — самый протяженный отрезок мочеиспускательного канала; ее длина 14–18 см. Она начинается от нижней поверхности промежностной мембраны на уровне луковицы полового члена и заканчивается наружным отверстием мочеиспускательного канала. Проксимальный отдел губчатой части канала является наиболее широким его участком (второе уретральное расширение), его окружает луковично-губчатая мышца. Здесь открываются выводные протоки бульбоуретральных желез, расположенные приблизительно на 2–3 см дистальнее луковицы. Затем мочеиспускательный канал поворачивает книзу и до самого конца проходит в толще губчатого тела полового члена. В этой части просвет канала узкий, щелевидный, однако в процессе мочеиспускания его диаметр может достигать 5 мм за счет множественных продольных складок слизистой оболочки. В дистальном отделе губчатой части мочеиспускательного канала находится третье уретральное расширение, представленное **ладьевидной ямкой, fossa navicularis urethrae** (см. рис. 201). Слизистая оболочка верхней стенки образует здесь поперечно расположенную **заслонку ладьевидной ямки, valvula fossae navicularis** (см. рис. 205), отделяющую открытый спереди карман. По верхней стенке губчатой части канала в два ряда залегают поперечные складочки, ограничивающие мелкие (0,5 мм) **уретральные лакуны, lacunae urethrales**, в которые открываются простые трубчатые **уретральные железы, glandulae urethrales** (см. рис. 201). Ряд желез открывается на поверхности слизистой оболочки **парауретральными протоками, ductus paraurethrales**.

Мышечная оболочка губчатой части мочеиспускательного канала представлена пучками гладкомышечных

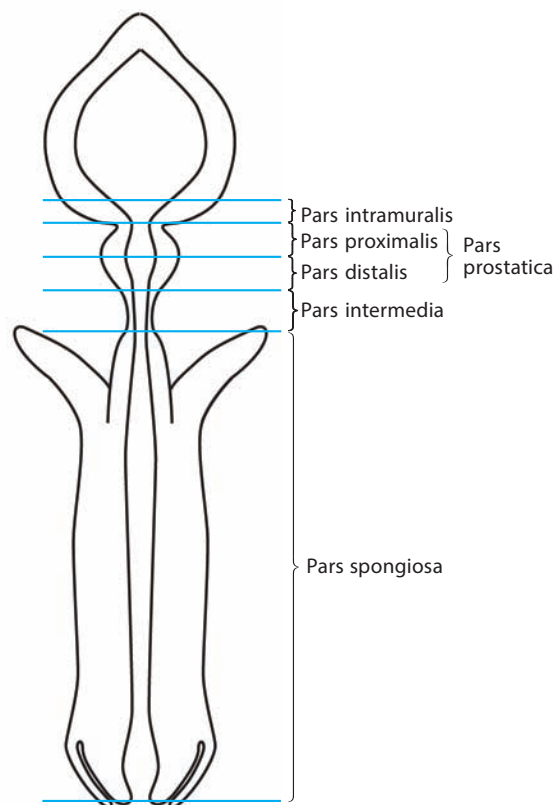


Рис. 207. Строение мужского мочеиспускательного канала, urethra masculina (схема)

волокон, которые вплетаются в ткань губчатого тела полового члена; в ней выделяется **продольный слой, stratum longitudinale**.

Слизистая оболочка губчатой части содержит большое количество мелких желез, продуцирующих слизь, и отделена от мышечной оболочки подслизистой основой.

Просвет мочеиспускательного канала на уровне простатической и промежуточной частей представляется полулунным, выпуклостью кверху, что обусловлено наличием гребня и семенного холмика. В проксимальном отделе губчатой части канала просвет имеет вид вертикальной щели, в дистальном — поперечной щели и в области головки — S-образной щели.

Наружная оболочка мочеиспускательного канала состоит из эластических волокон.

Выраженный мышечный слой имеется лишь в простатической и промежуточной частях. В губчатой части слизистая оболочка непосредственно сращена с губчатым телом, гладкие мышечные волокна относятся к последнему.

Слизистая оболочка мочеиспускательного канала в простатической части покрыта переходным эпителием, а на остальном протяжении — многорядным призматическим и в области ладьевидной ямки — многослойным плоским эпителием.

Иннервация: простата и простатическая часть мочеиспускательного канала — ветви простатического сплетения (симпатические волокна — T11–L2, парасимпатические — S2–S4).

Кровоснабжение: внутривенная, простатическая и промежуточная части — внутренняя половая, средняя прямокишечная и нижняя мочепузырная артерии; губчатая часть — уре-

тральная артерия и артерия луковицы полового члена (ветви внутренней половой артерии). Венозная кровь оттекает по глубоким венам полового члена в мочепузырное венозное сплетение. Лимфа от внутрисстеночной, простатической и промежточной частей отводится во внутренние подвздошные и частично в наружные подвздошные лимфоузлы, от губчатой части — в глубокие паховые лимфоузлы.

Мошонка

Мошонка, scrotum (см. рис. 186, 189, 235), — кожно-мышечное образование, являетсяместилищем для яичек с придатками и нижнего отдела семенных канатиков. Занимает передний отдел области промежности, непосредственно книзу от лобкового симфиза, и состоит из кожного покрова и нескольких слоев оболочек.

Кожа мошонки представляет собой непосредственное продолжение кожи полового члена; она тонкая, не имеет жира, морщинистая, более пигментирована, чем кожа живота или бедер, покрыта редкими волосами. В ней имеется большое количество потовых и сальных желез, секрет которых имеет своеобразный запах. Подкожная жировая клетчатка на

мошонке отсутствует. По середине ее поверхности, в переднезаднем направлении, начинаясь от корня полового члена и оканчиваясь на промежности, пролегает **шов мошонки, raphe scroti** (см. рис. 235), имеющий вид невысокого кожного валика. Под кожей находится **мясисто-оболочка, tunica dartos** (см. рис. 189), которая большей частью состоит из **мясистой мышцы, m. dartos**, представленной сетью гладких мышечных волокон. Мышца прикрепляется к фасции промежности и соединяется с покрывающей кожей большим количеством перепонок. Мясистая мышца полностью окутывает мошонку и распространяется на перегородку мошонки в каждой ее половине. Сокращение этой оболочки приводит к образованию множественных кожных складок на мошонке. Кнутри от мясистой оболочки располагается рыхлая соединительная ткань, не имеющая жира, которая связывает ее с подлежащей наружной семенной фасцией.

Полость мошонки разделена на две половины — правую и левую — сагиттально идущей **перегородкой мошонки, septum scroti** (см. рис. 187, 189), соответствующей на поверхности кожи шву мошонки.

И н н е р в а ц и я: чувствительная иннервация мошонки осуществляется ветвями подвздошно-пахового нерва, половой ветвью

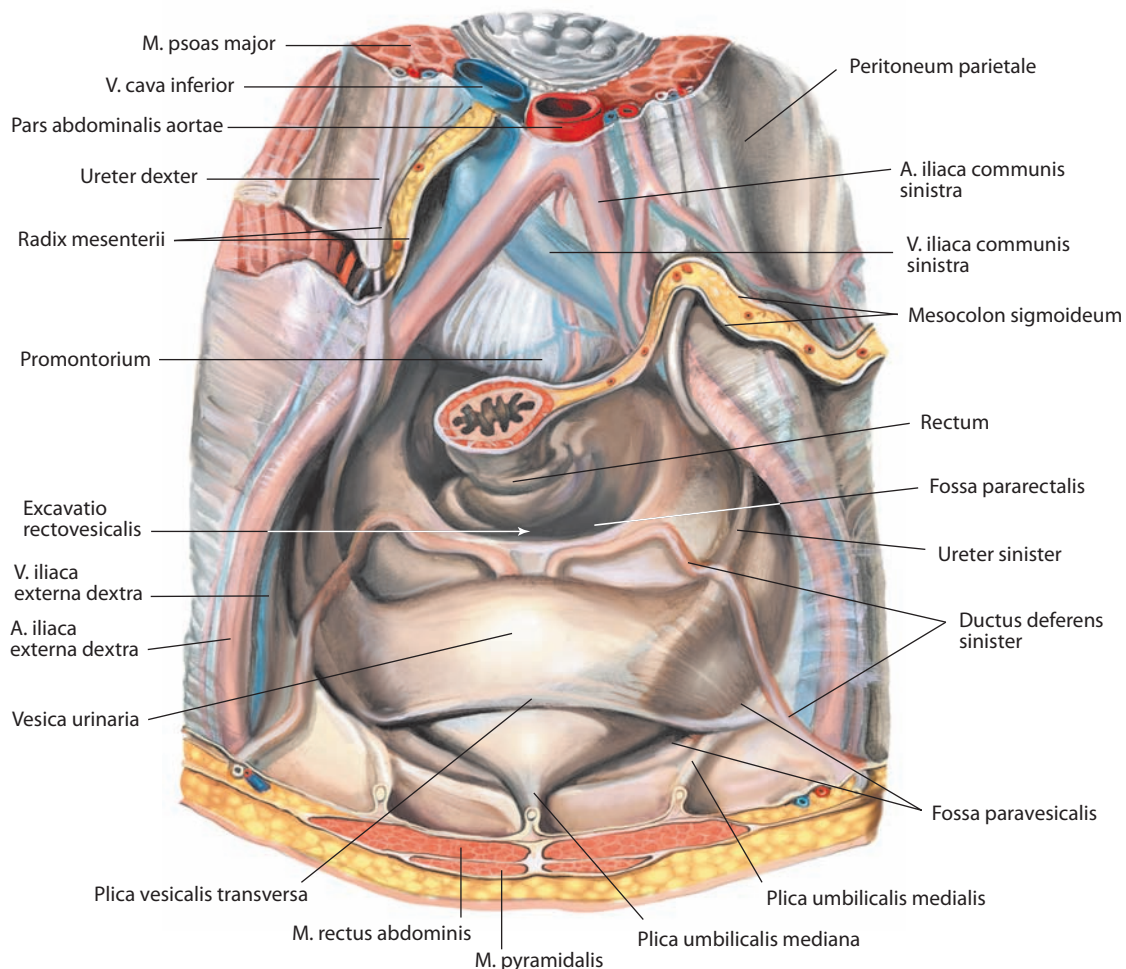


Рис. 208. Мочеполовая брюшина, peritoneum urogenitale, мужчины.

Вид сверху

бедренно-полового нерва, задними мошоночными ветвями промежностного нерва и промежностной ветвью заднего кожного нерва бедра. Таким образом, передняя $1/3$ поверхности мошонки иннервируется ветвями L1 спинномозгового сегмента (подвздошно-паховый и бедренно-половой нервы), задние $2/3$ — ветвями S2—S3 спинномозговых сегментов (промежностные нервы и задний кожный нерв бедра).

К р о в о с н а б ж е н и е: передние мошоночные ветви глубокой наружной половой артерии (ветвь бедренной артерии); задние мошоночные ветви внутренней половой артерии; кремастерная артерия (ветвь нижней надчревной артерии). Подкожное сосудистое сплетение создает адекватный кровоток для поддержания более низкой температуры в полости мошонки (необходимое условие нормального сперматогенеза). Венозная кровь оттекает по одноименным венам в систему внутренней подвздошной вены. Лимфа отводится в направлении поверхностных паховых лимфоузлов.

Мочеполовая брюшина мужчины

У мужчин в полости малого таза париетальная пластинка брюшины, опустившись из полости живота по ее задней стенке, пересекает пограничную линию таза, покрывая с трех сторон переднюю поверхность средней трети прямой кишки (см. рис. 73, 74), которая ниже этого уровня превращается во внебрюшинный орган (см. рис. 186, 187, 228), и переходит в мочеполовую. Затем опускается еще ниже и распространяется латерально на боковую стенку полости таза, при этом справа и слева формируются **околопрямокишечные ямки, fossae pararectales** (см. рис. 208, 228). Их размеры могут значительно варьировать в зависимости от степени растяжения прямой кишки.

Кпереди брюшина слегка поднимается, покрывая верхнюю полюса семенных желез и частично заднюю стенку мочевого пузыря. При этом между мочевым пузырем и передней поверхностью прямой кишки формируется **прямокишечно-пузырное углубление, excavatio rectovesicalis** (см. рис. 186, 187, 208). Границами углубления являются две складки брюшины: медиально расположенная **п р я м о к и ш е ч н о - п у з ы р н а я с к л а д к а** (в ней залегает прямокишечно-пузырная мышца, состоящая из гладких мышечных волокон) и латерально расположенная **пузырно-крестцовая складка** (находится между боковой стенкой мочевого пузыря и латеральной частью тазовой поверхности крестца).

Далее брюшина поднимается еще выше, полностью покрывает верхнюю стенку мочевого пузыря и формирует справа и слева от него **околопузырные ямки, fossae paravesicales** (см. рис. 184, 208), размер которых варьирует в зависимости от наполнения мочевого пузыря. Латеральными границами являются складки брюшины, покрывающие семявыносящие протоки. **Поперечная пузырная складка, plica vesicalis transversa** (см. рис. 208), разделяет каждую ямку на две части при опорожненном мочевом пузыре. Иногда околопрямокишечная и околопузырная ямки разделены складкой брюшины, которая покрывает мочеточники и прилежащие отделы внутренних подвздошных сосудов.

Выйдя из полости малого таза, мочеполовая пластинка брюшины переходит на заднюю поверхность передней стенки брюшной полости, вновь превращаясь в париетальную. При этом между передней стенкой наполненного мочевого пузыря и задней поверхностью передней стенки живота формируется внебрюшинное позадилобковое пространство, заполненное рыхлой жировой клетчаткой, в которой потенциально возможно скопление патологического содержимого при воспалительных процессах (см. рис. 102, 187).

ЖЕНСКИЕ ПОЛОВЫЕ ОРГАНЫ

Женские половые органы делятся на внутренние и наружные.

К внутренним женским половым органам, organa genitalia feminina interna, относятся: яичник, маточная труба, придаток яичника, матка, влагалище.

Наружные женские половые органы, organa genitalia feminina externa, образуют **женскую половую область (вульву), pudendum femininum (vulva)**. Они расположены в переднем отделе промежности, в мочеполовой области, и включают: большие половые губы, малые половые губы, преддверие влагалища, луковицу преддверия, большие и малые железы преддверия и клитор.

Внутренние женские половые органы

Яичники

Яичник, ovarium (рис. 212, 213; см. рис. 209, 210, 219), — парный орган, половая железа, в которой происходят образование и созревание яйцеклеток. Яичник располагается у боковой стенки малого таза поперечно, у верхней апертуры малого таза с обеих сторон дна матки, где прикрепляется посредством собственной брыжейки к задней пластинке широкой связки матки, ниже маточной трубы (см. также «Эндокринная часть половых желез»).

Яичник синевато-белого цвета, со слегка бугристой поверхностью, овальный, уплощенный. Длина яичника у половозрелой женщины составляет 2,5—5,0 см, ширина 1,5—3,0 см, толщина 0,5—1,5 см. Масса яичника 5—8 г. Как размеры, так и масса яичников изменчивы и зависят от возраста, индивидуальных особенностей и состояния организма: при беременности яичники могут увеличиваться почти вдвое.

В яичнике различают две **поверхности** — **медиальную, facies medialis** (см. рис. 212, 219), и **латеральную, facies lateralis** (см. рис. 213, 219); два **края** — **прямой брыжеечный, margo mesovarius** (см. рис. 212), и **выпуклый свободный, margo liber**; два **конца** — **обращенный к бахромке трубы трубный конец, extremitas tubaria**, и более заостренный, направленный к матке **маточный конец, extremitas uterina**.

Брыжеечным краем яичник присоединяется с помощью дубликатуры брюшины — брыжейки яичника — к задней пластинке широкой связки матки. Брыжейка служит местом перехода сосудов и нервов из широкой связки матки в **ворота яичника, hilum ovarii** (см. рис. 213); это место представляет собой узкую борозду, к которой прикрепляется брыжейка яичника. Свободный край яичника свисает в полость таза.

Яичник окружен тонкой **белочной оболочкой, tunica albuginea** (см. рис. 213), находится в полости брюшины, но брюшиной не покрыт и срастается с ней лишь брыжеечным краем. Его свободная поверхность выстлана однослойным поверхностным эпителием, который лежит на соединительнотканной оболочке. Глубже белочной оболочки располагаются более плотное **корковое вещество яичника, cortex ovarii**, и железистая ткань. Центральное залегает **мозговое вещество яичника, medulla ovarii**, богатое сосудами и рыхлой соединительной тканью — стромой яичника. Корковое вещество в области ворот яичника постепенно истончается. Степень развития коркового и мозгового вещества зависит от возраста.

В корковом веществе расположены крупные, до размеров горошины, многочисленные пузырчатые шаровидные мешочки. Они находятся в различных стадиях развития. Мешочки, имеющие меньшие размеры, называются **первичными фоллику-**

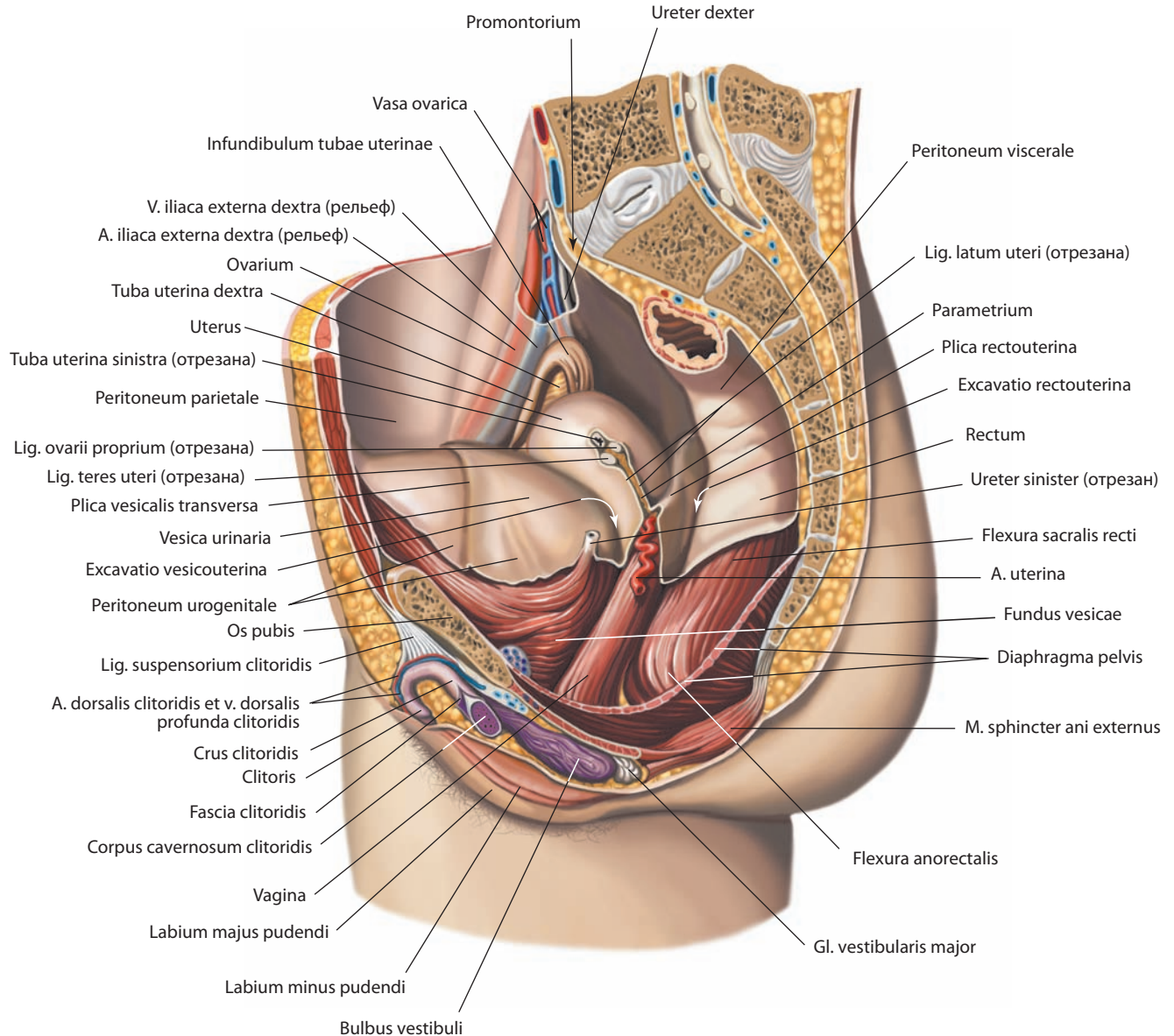


Рис. 209. Женские половые органы, organa genitalia feminina.

Вид слева. Левые отделы стенок таза удалены

лами яичника, *folliculi ovarici primarii*, а более крупные содержат фолликулярную жидкость и называются **везикулярными яичниковыми фолликулами, folliculi ovarici vesiculosi** (см. рис. 213). Везикулярный фолликул представляет собой полость, выстланную зернистыми клетками (продуцируют стероидные гормоны) и окруженную соединительнотканной оболочкой; в нем развивается женская половая клетка — яйцеклетка.

Созревая фолликул увеличивается, продвигается к поверхности яичника и несколько выступает над ней. Стенка созревшего фолликула, представляющая собой толстую соединительнотканную оболочку фолликула, лопается, и вышедшая из фолликула половая клетка перемещается яичниковой бахромкой через маточную трубу в полость матки (процесс овуляции).

В начальной фазе в лопнувшем фолликуле происходят гормонозависимые изменения и формируется железа вну-

тренней секреции — периодически появляющееся **желтое тело, corpus luteum** (см. рис. 213), цвет которого связан с продукцией лютеина. Клетки внутренней оболочки фолликула вырабатывают прогестерон и эстрадиол, необходимые для развития оплодотворенной яйцеклетки. В случае оплодотворения яйцеклетки желтое тело сохраняется до конца беременности и носит название истинного **желтого тела беременности, corpus luteum graviditatis**. Если оплодотворения не происходит, то в желтое тело изливается кровь и формируется **красное тело, corpus rubrum**, которое постепенно замещается соединительной тканью и превращается в **беловатое тело, corpus albicans**, — рубец. Фолликул может не закончить своего развития, и тогда он постепенно рассасывается.

Строма яичника, stroma ovarii (см. рис. 213), состоит из соединительной ткани со значительной примесью эласти-

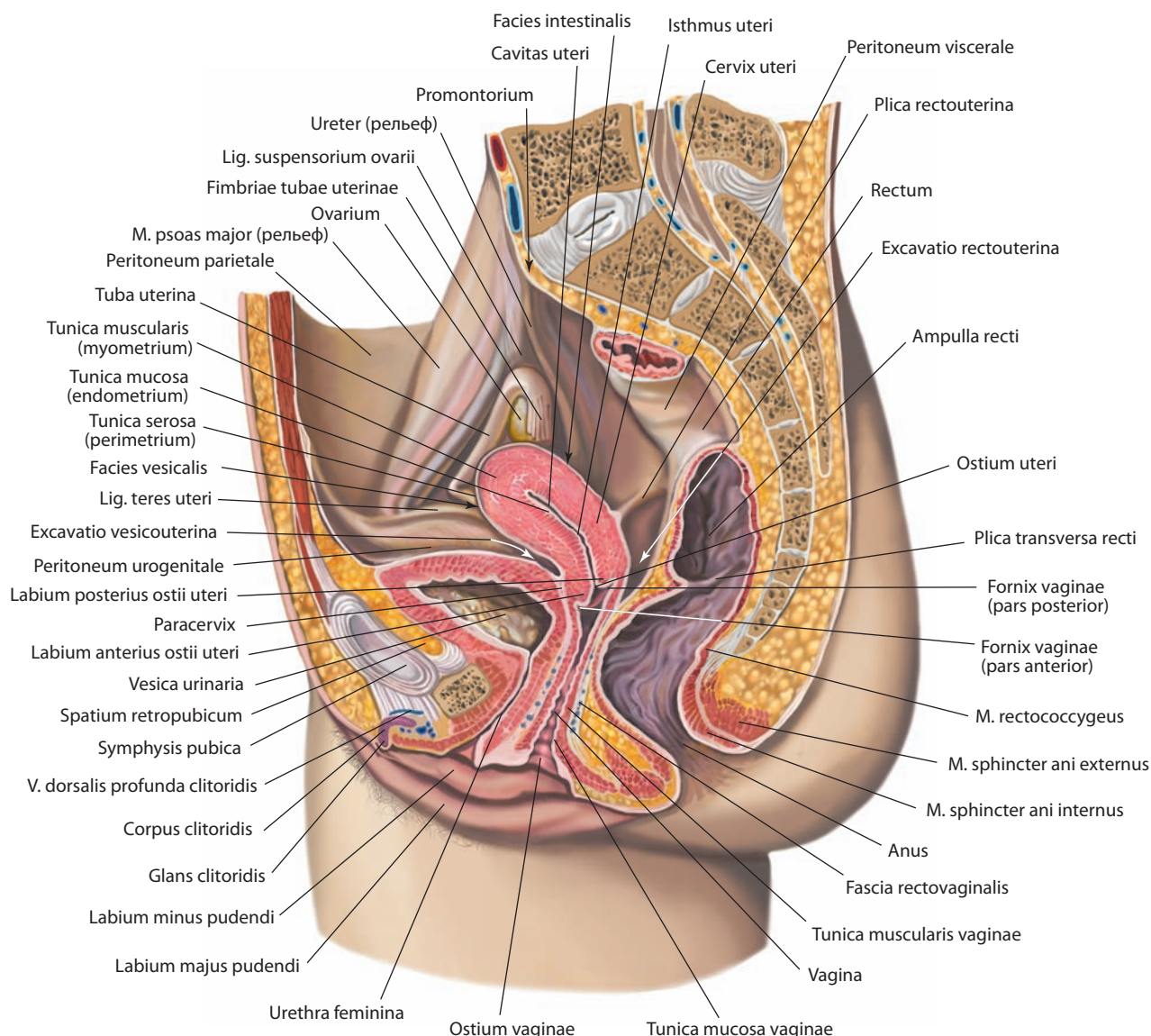


Рис. 210. Женские половые органы, *organa genitalia feminina*.

Срединный распил. Вид слева

ческих волокон. Она изобилует кровеносными сосудами, которые проходят через ворота яичника; в ней также залегают лимфатические сосуды и нервы.

Яичник расположен на боковой стенке малого таза, окружен сверху, латерально и отчасти медиально латеральным отделом маточной трубы. Своим трубным концом яичник примыкает к париетальной пластинке брюшины и лежит в так называемой яичниковой ямке, ограниченной сверху наружными подвздошными сосудами, сзади — внутренними подвздошными сосудами и мочеточником, спереди — латеральной пупочной складкой и снизу — запирающей и маточной артериями. Медиальная поверхность яичника обращена в брюшинную полость малого таза.

Трубный конец яичника, направленный в сторону яичниковой бахромки маточной трубы, фиксируется **подвешивающей**

связкой яичника, lig. suspensorium ovarii (см. рис. 210, 212, 219), у боковой поверхности таза. Эта связка содержит сосуды и нервы яичника. От маточного конца яичника к краю матки в широкой связке матки тянется собственная связка яичника, заканчивающаяся на боковой поверхности матки ниже маточной трубы.

И н е р в а ц и я: яичниковое сплетение (часть брюшного аортального сплетения) и нижнее подчревное (тазовое) сплетение.

К р о в о с н а б ж е н и е: яичниковая артерия (ветвь брюшной части аорты), яичниковая ветвь маточной артерии. Венозная кровь оттекает по яичниковым венам, справа — в лозовидное сплетение и затем в нижнюю полую вену, слева — в левую почечную вену. Лимфа отводится по лимфатическим сосудам, расположенным по ходу яичниковых вен, в основном в латеральные кавальные и латеральные аортальные, частично в общие подвздошные и околопочечные лимфоузлы.

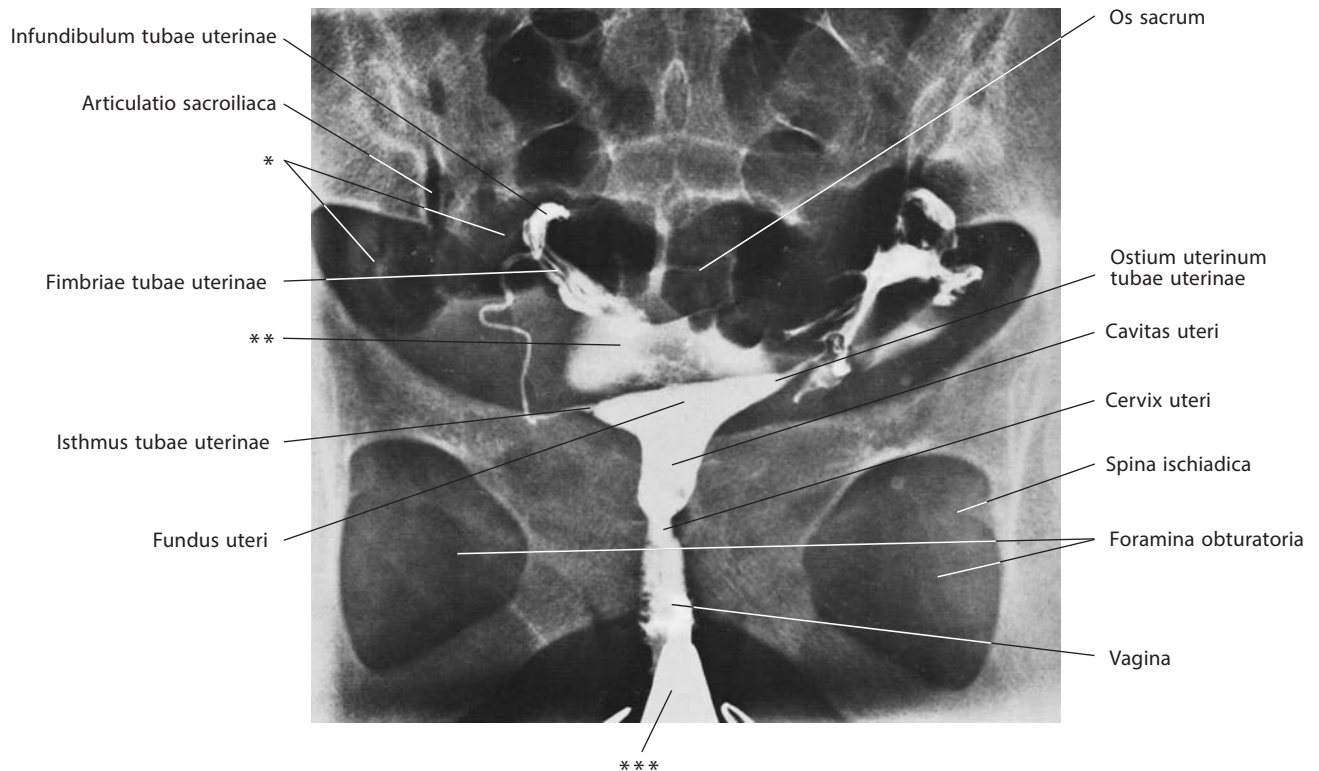


Рис. 211. Внутренние женские половые органы, *organa genitalia feminina interna* (гистеросальпингограмма)

* Газы в просвете толстой кишки.

** Контрастное вещество, прошедшее через маточную трубу в полость брюшины.

*** Инструменты в просвете влагалища.

Маточные трубы

Маточная труба, tuba uterina (salpinx) (см. рис. 212, 213, 219), — парный орган, располагается почти горизонтально по обеим сторонам дна матки, в свободном (верхнем) крае широкой связки матки. Трубы представляют собой цилиндрические каналы (трубки), один (латеральный) конец которых открывается в полость брюшины, другой (медиаальный) — в полость матки. Длина трубы у взрослой женщины достигает в среднем 10—12 см, а ширина 0,4—0,6 см. Правая и левая трубы имеют неодинаковую длину.

Различают следующие отделы: воронку маточной трубы, расширение — ампулу маточной трубы, перешеек маточной трубы и маточную часть.

Наружный конец — **воронка маточной трубы, infundibulum tubae uterinae** (см. рис. 209, 211, 213), имеет **брюшное отверстие маточной трубы, ostium abdominale tubae uterinae** (см. рис. 212), окаймленное большим количеством остроконечных выростов — **бахромок маточной трубы, fimbriae tubae uterinae** (см. рис. 171, 210, 211, 213, 219). На краю каждой бахромки располагаются мелкие вырезки. Самая длинная **яичниковая бахромка, fimbria ovarica** (см. рис. 212), следует по наружному краю брыжейки трубы и представляет собой как бы желоб, идущий к трубному концу яичника, где и прикрепляется. Иногда на свободном брюшном конце трубы висит на длинной ножке небольшой пузырьобразный придаток. Брюшное отверстие трубы диаметром до 2 мм служит для сообщения полости брюшины через маточную трубу, матку и влагалище с внешней средой.

Латеральная расширенная часть — **ампула маточной трубы, ampulla tubae uterinae** (см. рис. 171, 212, 213), является

наиболее длинной ее частью, имеет изогнутую форму; просвет ее шире, чем у других частей, толщина до 8 мм.

Медиаальная, более прямая и узкая часть маточной трубы — ее **перешеек, isthmus tubae uterinae** (см. рис. 211—213), подходит к углу матки на границе между ее дном и телом. Это самый тонкий участок трубы, просвет его очень узкий, толщина около 3 мм. Он продолжается в участок трубы, который находится в стенке матки, — в **маточную часть, pars uterina**. Эта часть открывается в полость матки **маточным отверстием трубы, ostium uterinum tubae uterinae** (см. рис. 211, 213), диаметром до 1 мм.

Маточная труба покрыта с боков и сверху серозной оболочкой, составляющей верхнебоковые поверхности широкой связки матки. Часть маточной трубы, направленная в просвет широкой связки, не покрыта брюшиной. В этом месте передняя и задняя пластинки широкой связки соединяются, образуя перемычку между трубой и собственной связкой яичника — так называемую брыжейку маточной трубы.

Под серозной оболочкой находится рыхлая соединительная ткань — подсерозная основа.

Глубже залегает мышечная оболочка. Она состоит из трех слоев гладких мышечных волокон: более тонкого наружного продольного (подбрюшинного), более толстого среднего циркулярного и внутреннего продольного (подслизистого). Волокна последнего слоя лучше всего выражены в области перешейка и маточной части трубы. Более развита мышечная оболочка маточной трубы в медиаальном отделе и в маточном конце, по направлению к дистальному (яичниковому) концу она постепенно истончается.

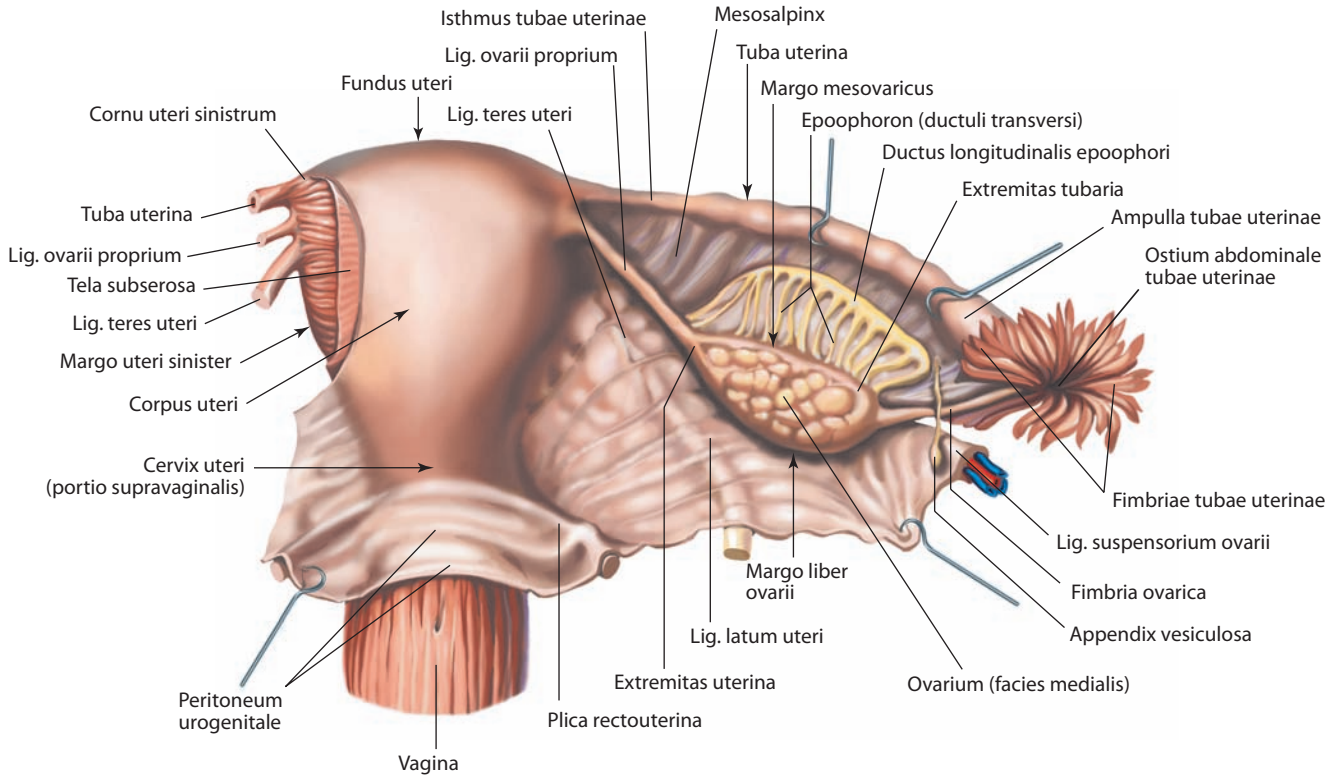


Рис. 212. Матка, uterus; часть влагалища, vagina; маточная труба, tuba uterina, и яичник, ovarium, правые.
Вид сзади

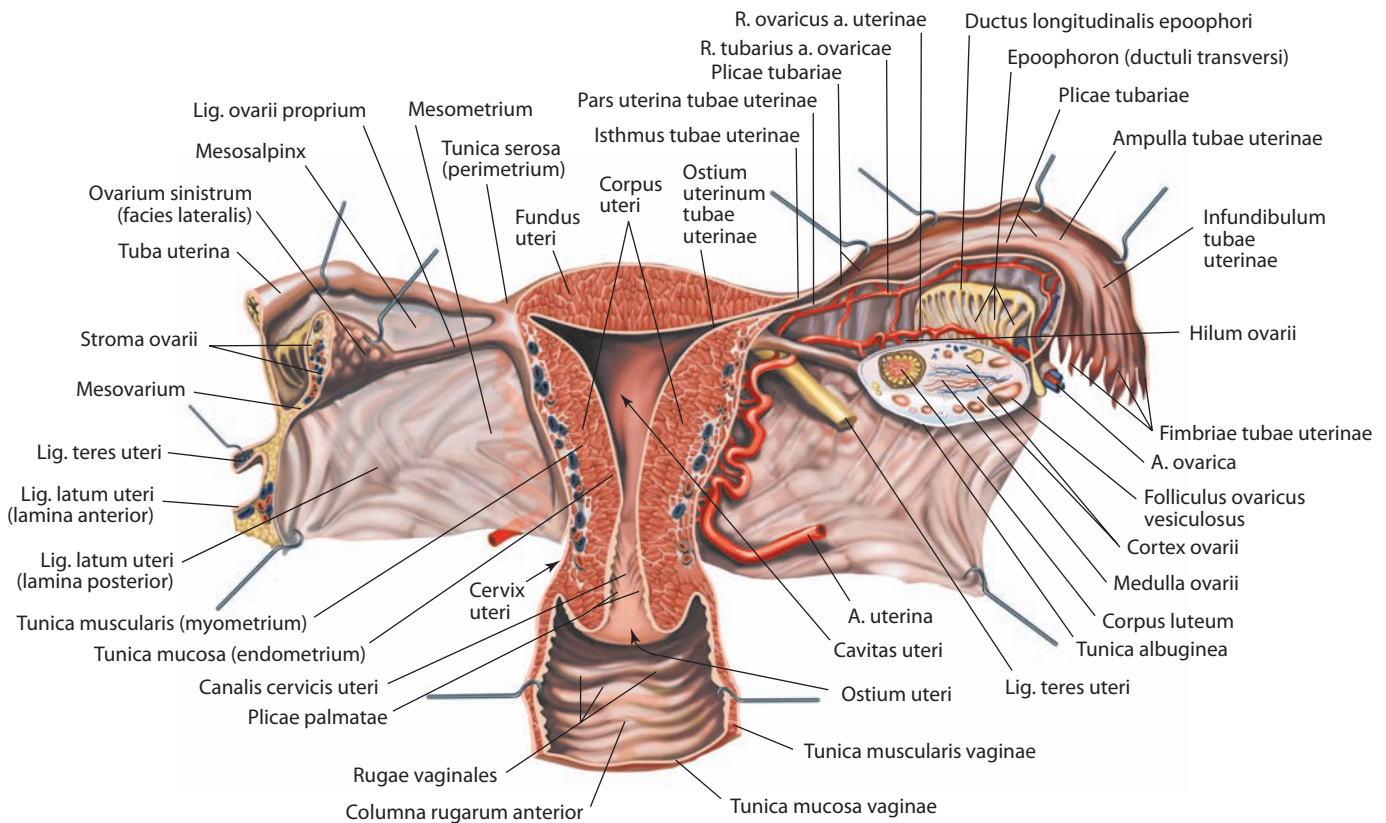


Рис. 213. Матка, uterus; маточные трубы, tubae uterinae; яичники, ovaria, и часть влагалища, vagina.
Фронтальный разрез. Вид сзади. Яичники вскрыты продольным (правый) и поперечным (левый) разрезами; задняя пластинка широкой связки матки справа удалена

Мышечная оболочка окружает самый внутренний слой стенки маточной трубы — слизистую оболочку, характеризующуюся наличием продольных **трубных складок, plicae tubariae** (см. рис. 171, 213). Складки ампулы маточной трубы хорошо выражены, они высокие и образуют вторичные и третичные складки; складки перешейка развиты слабее, они ниже и вторичных складок не имеют; наконец, в интерстициальном (внутриматочном) отделе складки наиболее низкие и менее отчетливые.

По краям бахромок слизистая оболочка маточной трубы граничит с брюшинным покровом. Слизистая оболочка выстлана однослойным призматическим и реснитчатым эпителием; реснички мерцают в сторону маточного конца трубы. Часть клеток эпителия не имеет ресничек, эти клетки являются секреторными.

Участок перешейка маточной трубы от матки идет под прямым углом и почти горизонтально; ампула маточной трубы располагается дугой вокруг латеральной поверхности яичника (здесь образуется изгиб); концевой отдел трубы, проходя по медиальной поверхности яичника, достигает уровня горизонтальной части перешейка.

И н е р в а ц и я: латеральная часть трубы — парасимпатические волокна блуждающего нерва, медиальная часть — тазовые внутренностные нервы. Симпатические волокна от T10—L2 спинномозговых сегментов в составе малого, низшего и I—II поясничных внутренностных нервов.

К р о в о с н а б ж е н и е: ветви яичниковых и маточных артерий, которые кровоснабжают латеральную и медиальную части трубы соответственно. Венозная кровь оттекает по одноименным венам: по правой яичниковой через лозовидное сплетение в нижнюю полую вену; по левой яичниковой — в левую почечную вену; по маточной вене через маточное венозное сплетение во внутреннюю подвздошную вену. Лимфа отводится во внутренние подвздошные и поясничные лимфоузлы.

Матка

Матка, uterus (рис. 212—214; см. рис. 209—211, 216, 219), — непарный полый гладкомышечный орган, расположенный в полости малого таза, на одинаковом расстоянии от лобкового симфиза и крестца, на такой высоте, что самый верхний ее участок — дно матки — не выступает за уровень верхней апертуры таза. Матка имеет грушевидную форму, уплощенную в переднезаднем направлении. Широкая часть ее обращена кверху и кпереди, узкая — книзу. Форма и размеры матки значительно изменяются в различные периоды жизни и главным образом в связи с беременностью. Длина матки у нерожавшей женщины 7—8 см, у рожавшей — 8,0—9,5 см, ширина на уровне дна 4,0—5,5 см; масса колеблется от 30 до 100 г.

В матке различают шейку, тело и дно (см. рис. 212).

Шейка матки, cervix uteri (см. рис. 171, 210—214), имеет цилиндрическую форму; иногда постепенно переходит в тело, иногда резко от него ограничивается; длина ее достигает 3—4 см; она делится на две части: надвлагалищную и влагалищную. Верхние две трети шейки располагаются выше уровня прикрепления влагалища и составляют **надвлагалищную часть шейки, portio supravaginalis cervicis** (см. рис. 212, 214). Нижняя часть шейки как бы вдавлена во влагалище — это **влагалищная часть шейки, portio vaginalis cervicis** (см. рис. 216). На ее нижнем конце имеется округлое или овальное **отверстие матки, ostium uteri**, края которого образуют **переднюю губу, labium anterius**, и **заднюю губу, labium posterius** (см. рис. 210, 216). У рожавших женщин, а также часто у женщин, получивших внутриматочное инструментальное исследование,

отверстие матки имеет вид поперечной щели, у нерожавших — округлое. Задняя губа несколько длиннее и менее толстая, располагается выше передней, отчего отверстие матки направлено к задней стенке влагалища.

Через шейку матки проходит **канал шейки матки, canalis cervicis uteri** (см. рис. 171, 213), который начинается от отверстия матки, поднимается кверху и несколько кпереди и заканчивается **внутренним анатомическим отверстием матки, ostium anatomicum uteri internum** (см. рис. 214), откуда начинается полость матки. На протяжении канала шейки матки имеется **внутреннее гистологическое отверстие матки, ostium histologicum uteri internum**, выше которого располагается отслаивающаяся оболочка матки, а ниже — не участвующая в менструальном цикле слизистая оболочка. Ширина канала шейки матки неодинакова на всем протяжении: средние его отделы шире, чем область наружного и внутреннего отверстий, вследствие чего полость канала веретенообразная. На передней и задней стенках канала располагаются утолщения слизистой оболочки, от которых в верхнелатеральном направлении отходят небольшие **пальмовидные складки, plicae palmatae** (см. рис. 213), которые соединяются по боковым стенкам и способствуют содержанию канала в относительно закрытом состоянии. В шейке матки расположены редкие **железы шейки, glandulae cervicales**, просвет которых открывается в полость канала.

Тело матки, corpus uteri (см. рис. 171, 212, 213), имеет форму треугольника с усеченным нижним углом, продолжающимся в шейку. Оно отделено от шейки суженной частью — **перешейком матки, isthmus uteri** (см. рис. 171, 210), который соответствует положению внутреннего отверстия матки. В теле матки различают **пузырную (переднюю) поверхность, facies vesicalis (anterior)** (см. рис. 210); **кишечную (заднюю) поверхность, facies intestinalis (posterior)** (см. рис. 210, 219), и боковые **края матки, margines uteri** (см. рис. 212), правый и левый, где передняя и задняя поверхности переходят одна в другую.

Верхняя часть матки, поднимающаяся в виде свода над отверстиями маточных труб, представляет собой **дно матки, fundus uteri** (см. рис. 171, 211—213, 219). С боковыми краями матки ее дно образует углы, в которые входят маточные трубы. Участок тела матки, соответствующий месту впадения труб, носит название **рогов матки, cornua uteri** (см. рис. 212).

Полость матки, cavitas uteri (см. рис. 211, 213), длиной 6—7 см, на фронтальном разрезе имеет форму треугольника, в верхних углах которого открываются устья маточных труб, в нижнем — внутреннее отверстие матки, ведущее в канал шейки матки. Величина полости у нерожавших иная, чем у рожавших: у первых боковые стенки резче вогнуты внутрь полости. Передняя стенка тела матки примыкает к задней, в силу чего полость на сагитальном разрезе имеет форму щели. Нижняя узкая часть полости сообщается с каналом шейки матки.

Стенка матки состоит из трех слоев: наружного — серозной оболочки и подсерозной основы, среднего мышечного и внутреннего — слизистой оболочки.

Серозная оболочка (периметрий), tunica serosa (perimetrium) (см. рис. 210, 213), представляет собой непосредственное продолжение серозного покрова мочевого пузыря. На большом протяжении передней и задней поверхностей и дна матки она с помощью подсерозной основы плотно сращена с мышечной оболочкой; на уровне перешейка брюшинный покров прикрепляется рыхло.

Мышечная оболочка (миометрий), tunica muscularis (myometrium) (см. рис. 210, 213), матки — наиболее мощ-

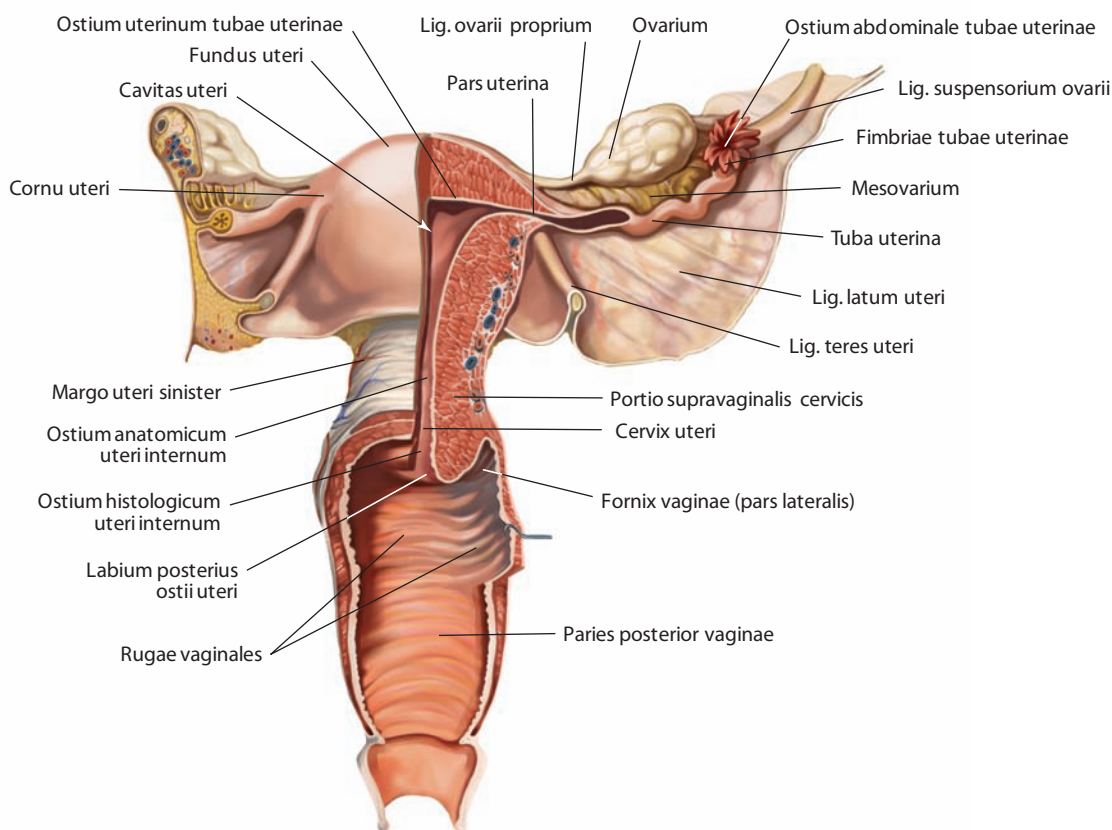


Рис. 214. Матка, uterus.

Вид спереди. Полости матки, влагалища и преддверия влагалища вскрыты фронтальным и срединным разрезами, передние стенки матки (частично) и влагалища, а также преддверия влагалища удалены. Яичник, маточная труба и круглая связка матки справа частично удалены

ная часть маточной стенки, состоит из трех слоев гладких мышечных волокон с примесью рыхлой волокнистой соединительной ткани. Все три слоя своими мышечными волокнами переплетаются между собой в самых различных направлениях, вследствие чего разделение на слои недостаточно хорошо выражено (см. рис. 215). Тонкий наружный слой (подсерозный), состоящий из продольно расположенных и небольшого количества циркулярных (круговых) волокон, плотно сращен с серозным покровом. Средний слой, круговой, наиболее развит. Он состоит из мышечных пучков, образующих кольца, которые расположены в области трубных углов перпендикулярно к их оси, в области тела матки — в круговом и косом направлениях. Этот слой содержит большое число сосудов, преимущественно венозных (в некоторых литературных источниках он также называется сосудистым слоем). Внутренний слой (подслизистый) самый тонкий, с продольно идущими волокнами.

Слизистая оболочка (эндометрий), tunica mucosa (endometrium) (см. рис. 210, 213), срастаясь с мышечной оболочкой, выстилает полость матки без подслизистой основы и переходит на отверстия маточных труб; в области дна и тела матки она имеет гладкую поверхность. Слизистая оболочка матки покрыта однослойным призматическим эпителием; в ней заложены простые трубчатые **маточные железы, glandulae uterinae**.

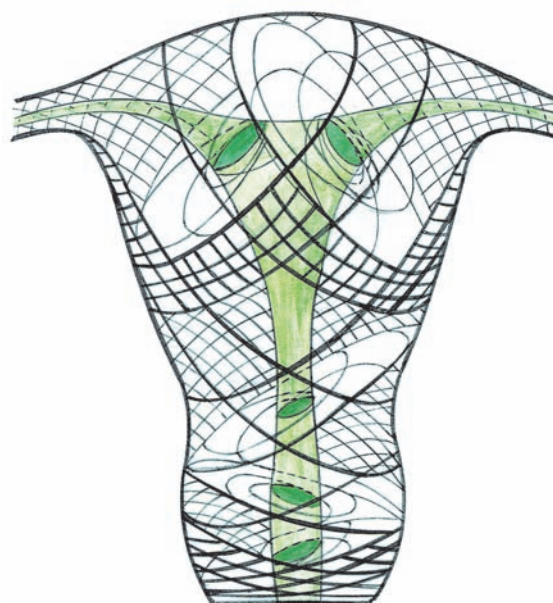


Рис. 215. Расположение мышечных слоев матки (схема)

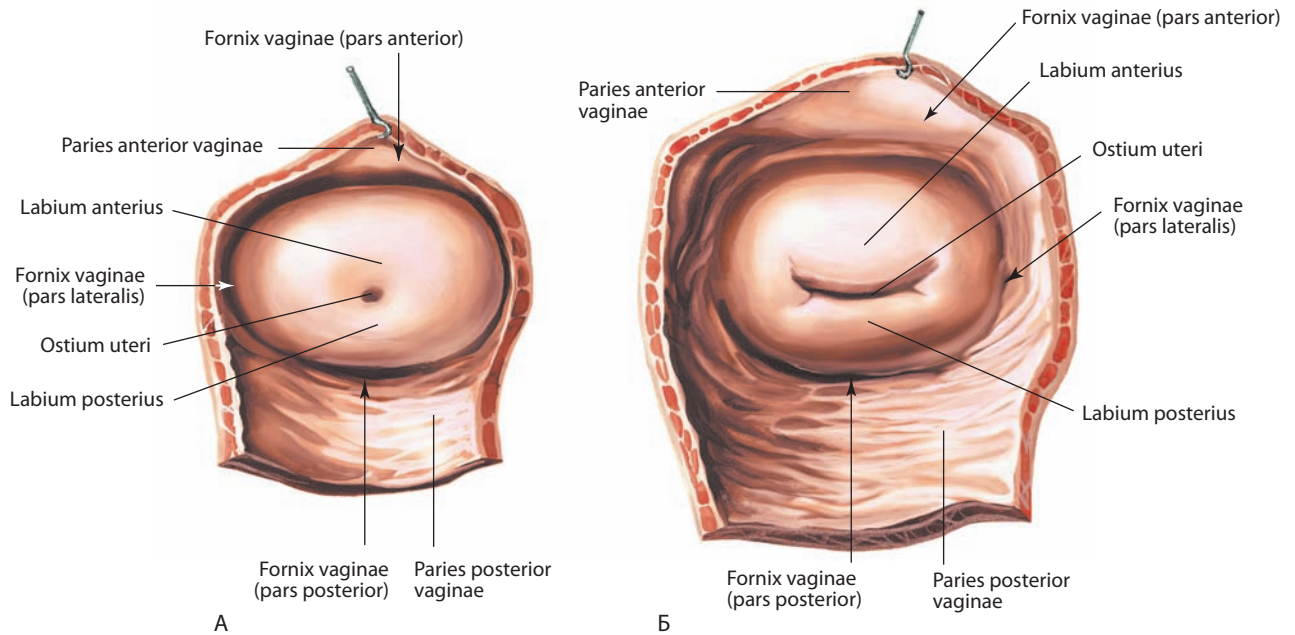


Рис. 216. Влагалищная часть шейки матки, portio vaginalis cervicis uteri:

А — нерожавшей женщины; Б — рожавшей женщины.
Вид снизу. Стенки свода влагалища разрезаны и оттянуты

Матка занимает в полости малого таза центральное положение. Кпереди от нее, соприкасаясь с ее передней поверхностью, размещается мочевой пузырь, сзади — прямая кишка и петли тонкой кишки. Брюшина покрывает переднюю и заднюю поверхности матки и переходит на соседние органы: мочевой пузырь, переднюю стенку прямой кишки. По сторонам в месте перехода в широкие связки она соединена с маткой рыхло. В основании широких связок, на уровне шейки матки, между пластинками брюшины расположена **околоматочная клетчатка (параметрий), parametrium** (см. рис. 209), продолжающаяся в области шейки матки в **околошеечную клетчатку (парацервикс), paracervix** (см. рис. 210).

Нижняя половина передней поверхности шейки матки не имеет серозного покрова и отграничена от верхнего отдела задней стенки мочевого пузыря соединительнотканной перегородкой, фиксирующей оба органа относительно друг друга. Нижний отдел матки — шейка — прикреплен к начинающемуся от него влагалищу.

Матка занимает в полости малого таза не вертикальное, а изогнутое кпереди положение, в результате чего ее тело наклонено над верхней поверхностью мочевого пузыря. Длинная ось тела матки, направленная почти горизонтально, образует тупой угол приблизительно 120–130° (открытый книзу) с длинной осью шейки матки, направленной кверху и кпереди. Поскольку длинная ось шейки матки находится под углом более 90° к длинной оси влагалища, то длинная ось тела матки находится под острым углом с длинной осью влагалища. Таким образом, тело матки образует относительно шейки открытый изгиб кпереди. Кроме того, матка может быть отклонена от срединной линии в одну из сторон — правую или левую. В зависимости от степени наполнения мочевого пузыря или прямой кишки наклон матки изменяется.

Матка удерживается в своем положении рядом связок: парными круглой и широкой связками матки, а также парными прямокишечно-маточными связками.

Круглая связка матки, lig. teres uteri (см. рис. 210, 212, 213, 219), представляет собой тяж из соединительной ткани и гладких мышечных волокон длиной 10–15 см. Начинается сразу же от края матки, ниже и кпереди от маточной трубы. Эта связка располагается в брюшинной складке, у начала широкой связки матки, и направляется к боковой стенке малого таза, далее кверху и вперед к глубокому паховому кольцу. На своем пути она пересекает запирающие сосуды и запирающий нерв, латеральную пупочную складку, наружную подвздошную вену и нижние надчревные сосуды. Пройдя через паховый канал, выходит через поверхностное его кольцо и рассыпается в подкожной клетчатке в области лобка и больших половых губ.

В паховом канале круглую связку матки сопровождают артерия круглой связки матки, половая ветвь бедренно-полового нерва и пучки мышечных волокон внутренней косой и поперечной мышц живота.

Широкая связка матки, lig. latum uteri (см. рис. 209, 213), состоит из двух — передней и задней — пластинок брюшины; следует от матки в стороны, к боковым стенкам малого таза. Основание связки подходит к дну таза, а ее пластинки продолжают в париетальную брюшину малого таза. Нижняя часть широкой связки матки, соединенная с ее краями, носит название **брыжейки матки, mesometrium** (см. рис. 213). Между пластинками широкой связки, у ее основания, имеются соединительнотканые тяжи с гладкомышечными пучками, образующие по обеим сторонам матки основную связку, играющую значительную роль в фиксации матки и влагалища. Медиально и книзу ткань этой связки переходит в околоматочную клетчатку, в которой размещаются мочеточник, маточная артерия и маточно-влагалищное нервное сплетение.

Между пластинками у верхнего края широкой связки матки залегает маточная труба. От задней пластинки в области латерального отдела широкой связки, ниже ампулы маточной трубы, отходит **брыжейка яичника, mesovarium** (см. рис. 213, 214). Ниже медиальной части трубы под задней пластинкой

широкой связки, приподнимая ее, располагается **собственная связка яичника, lig. ovarii proprium (lig. uteroovaricum)** (см. рис. 212, 213).

Участок широкой связки матки между трубой и брыжейкой яичника называется **брыжейкой маточной трубы, mesosalpinx** (см. рис. 212, 213). В этой брыжейке, ближе к ее латеральным отделам, располагаются яичниковая бахромка, придаток яичника и околяичник. Верхнебоковой край широкой связки образует подвешивающую связку яичника.

На передней поверхности начальной части широкой связки видна круглая связка матки.

К фиксирующему аппарату матки следует отнести **прямокишечно-маточную связку, lig. rectouterinum**, которая залегает в правой и левой прямокишечно-маточных складках и представлена короткими пучками соединительнотканых волокон. Состоящая из пучков гладкой мышечной ткани парная прямокишечно-маточная мышца идет от боковой поверхности шейки матки к боковым поверхностям прямой кишки и к тазовой поверхности крестца, завершая, таким образом, формирование латерального соединения прямой кишки и матки с крестцом, расположенным казади.

От латеральной поверхности шейки матки и боковых сводов отходят мощные **кардинальные связки (поперечные связки шейки), ligg. cardinalia (transversa cervicis)** (см. рис. 240), которые прикрепляются к внутренним стенкам таза. Часть их волокон переплетается с прямокишечно-маточной связкой на соответствующей стороне. Кардинальные связки продолжают в виде фасциальных пластинок, покрывающих перешеек матки и прилегающие к нему тазовые сосуды. От передней поверхности шейки матки отходит **лобково-шеечная связка, lig. pubocervicale**, волокна которой прикрепляются к задней поверхности лобковых костей и лобкового симфиза.

И н е р в а ц и я: ветви нижнего подчревного сплетения и часть волокон от яичниковых сплетений. Симпатические волокна от T12—L1 спинномозговых сегментов в составе низшего и I—II поясничных внутренностных нервов, парасимпатические — от S2—S4 сегментов в составе тазовых внутренностных нервов.

К р о в о с н а б ж е н и е: маточные артерии (располагаются параллельно краям матки) и частично яичниковые артерии. Венозная кровь оттекает в маточное венозное сплетение, затем через маточные вены во внутреннюю подвздошную вену. Лимфа отводится от матки двумя путями: 1) от серозной оболочки и субсерозной основы и 2) от мышечной и слизистой оболочек. Лимфа от тела и шейки матки проходит по сосудам в латеральном направлении через околоматочную клетчатку в наружные и внутренние подвздошные и запирающие лимфоузлы, от дна матки — в околоаортальные лимфоузлы, от рогов матки — в поверхностные паховые лимфоузлы.

Придатки яичников

Придаток яичника, epoophoron (см. рис. 212, 213), находится между пластинками брюшины в латеральном отделе брыжейки маточной трубы, между яичником и концом трубы. Он состоит из нежной сети извитых **поперечных проточков, ductuli transversi**, и **продольного протока, ductus longitudinalis** (см. рис. 171, 212, 213). Поперечные проточки являются остатками мочевых канальцев краниального отдела первичной почки; они идут от ворот яичника к маточной трубе и открываются в продольный канал придатка, представляющий собой остаток мезонефрального протока.

Везикулярные привески, appendices vesiculosae (см. рис. 171, 212), — встречаются в виде одного или нескольких пузырьков, иногда подвешенных на длинной ножке, рас-

полагающейся латеральнее придатка яичника на брыжейке маточной трубы или на одной из бахромок. Они величиной с небольшую горошину, наполнены жидкостью.

Околяичник (пароофорон), paroophoron (см. рис. 221), — желтоватого цвета узелок из небольших извитых замкнутых с концов трубочек, иногда соединенных **остаточным семявыносящим протоком, ductus deferens vestigialis**, представляющий собой остаток канальцев нижнего отдела первичной почки. Располагается медиально от придатка яичника между пластинками брюшины.

Влагалище

Влагалище, vagina (см. рис. 209—213), представляет собой уплощенный в переднезаднем направлении трубчатый фиброзно-мышечный орган. Длина влагалища 8—10 см. Его верхняя граница находится на уровне влагалищной части шейки матки, которую оно охватывает; внизу оно открывается в преддверие влагалища отверстием влагалища, расположенным между внутренними поверхностями малых половых губ. Влагалище направлено сверху вниз и сзади наперед, соответственно оси нижнего отрезка малого таза; относительно матки оно образует угол, открытый кпереди. Его длинная ось составляет угол более 90° с длинной осью шейки матки, однако он может меняться в зависимости от степени наполнения мочевого пузыря или прямой кишки (увеличение или уменьшение угла между осями соответственно), а также положения матки (уменьшение угла между осями за счет ретроверзии — отклонения матки казади).

Верхний сегмент полости влагалища представлен кольцевидной формы слепым карманом — **сводом влагалища, fornix vaginae** (см. рис. 210, 216), окружающим влагалищную часть шейки матки. Свод влагалища разделяется на **переднюю, заднюю** и две **латеральные части, pars anterior, pars posterior** (см. рис. 210, 216), et **partes laterales** (см. рис. 216), однако относительно шейки матки является непрерывным. Часть свода, располагающаяся между задней губой шейки матки и задней стенкой влагалища, более глубокая, чем участок между передней губой и передней стенкой влагалища (см. рис. 210).

Во влагалище различают **переднюю стенку, paries anterior**, и **заднюю стенку, paries posterior** (см. рис. 216). Передняя и задняя стенки влагалища соприкасаются, в связи с чем оно имеет щелевидную форму. Передняя стенка влагалища толще задней, так как в ней проходит мочеиспускательный канал. В связи с различной глубиной передней и задней частей свода влагалища стенки его имеют разную длину и обычно составляют 7—8 см и 9—10 см соответственно.

В стенке влагалища выделяют три оболочки: мышечную, слизистую и слабо развитую губчатую.

Мышечная оболочка состоит из двух слоев мышц: наружного продольного и внутреннего циркулярного. В области диафрагмы таза волокна обоих слоев отчасти переплетаются между собой. Сюда же от мышц тазового дна подходят продольные пучки поперечнополосатых мышечных волокон. В верхнем отделе влагалища имеется только гладкая мышечная ткань.

Слизистая оболочка плотно сращена с мышечной не на всем протяжении. Она значительно толще мышечной, на отдельных участках толщина ее достигает 2 мм. На ее стенках, особенно в нижней части, имеются поперечные **влагалищные складки, rugae vaginales** (см. рис. 213, 214). В средних участках передней и задней стенок влагалища поперечные складки выступают больше, чем по сторонам,

образуя здесь продольные возвышения — **столбы складок, columnae rugarum**. Различают **передний столб складок, columna rugarum anterior** (см. рис. 213), и **задний столб складок, columna rugarum posterior**, расположенные срединно на соответствующих стенках влагалища. Нижний конец переднего столба называется **уретральным килем влагалища, carina urethralis vaginae** (см. рис. 217, 218), так как под него заходит нижний отдел мочеиспускательного канала.

Все эти складки обуславливают значительную растяжимость слизистой оболочки, а вместе с ней и других слоев стенок влагалища, что улучшает продвижение плода по родовым путям. Между слизистой и мышечной оболочками в области влагалищных складок и столбов складок залегает тонкая **губчатая оболочка, tunica spongiosa**.

Стенки влагалища прилежат к органам малого таза. Передняя стенка влагалища в средней своей части примыкает ко дну мочевого пузыря и сращена с ним пластинкой рыхлой соединительной ткани. Нижняя часть передней стенки плотно сращена с мочеиспускательным каналом, который как бы замурован в ней. Верхняя четверть задней стенки влагалища покрыта брюшиной и отделена от прямой кишки прямокишечно-маточным углублением. В нижней четверти задняя стенка отделена от заднепроходного канала фиброзно-мышечным центром промежности. Латерально к влагалищу примыкают мышца, поднимающая задний проход, и фасция таза. В нижнем отделе влагалища, прилежащем к прямой кишке, мочевому пузырю и мочеиспускательному каналу, окружающая стенку влагалища соединительная ткань с примесью небольшого количества гладких мышечных волокон отличается особой плотностью.

У женщин, не живших половой жизнью, в области отверстия влагалища по заднему и частично боковым краям располагается тонкая складка слизистой оболочки — **девственная плева, hymen** (см. рис. 217), как правило, полудунная. После ее разрыва иногда остаются так называемые **лоскуты девственной плевы, carunculae hymenales** (см. рис. 218), неправильной формы, имеющие вид сосочков. Место расположения этих сосочков считается нижней границей влагалища.

Нижний отдел влагалища проходит через мочеполюбую область.

Иннервация: симпатическая — нижнее подчревное сплетение; парасимпатическая — тазовые внутренностные нервы (S2—S4); нижняя часть влагалища — половой нерв (S2—S4).

Кровоснабжение: влагалищные ветви маточных артерий. Часть артериальной крови поступает к стенке влагалища, и особенно к его слизистой оболочке, через ветви маточных, внутренних половых и средних прямокишечных артерий. Венозная кровь оттекает по одноименным венам во влагалищное венозное сплетение и оттуда — во внутреннюю половую вену, а затем во внутреннюю подвздошную вену. Лимфа отводится через три региональных коллектора: от верхней части влагалища — во внутренние и наружные подвздошные лимфоузлы; от средней части — во внутренние подвздошные лимфоузлы по ходу влагалищных артерий и от нижней части — в поверхностные паховые лимфоузлы.

Наружные женские половые органы

Лобок

Лобок, mons pubis (см. рис. 217), представляет собой закругленную кожную поверхность, содержащую большое количество волосяных фолликулов. Кожа лобка покрывает

лобковый симфиз и прилежащие отделы лобковых костей. Лобок сформирован скоплением подкожной фиброножировой ткани. До пубертатного периода лобок обычно имеет плоскую поверхность. В период полового созревания происходит интенсивный рост волосяного покрова, который находится под контролем гормонов.

Большие половые губы

Большие половые губы, labia majora pudendi (см. рис. 209, 210, 217), представляют собой два сагиттально расположенных кожных валика, идущих по обеим сторонам половой щели от области лобкового симфиза назад до передней границы диафрагмы таза. Латерально они отделены от кожи бедра бороздой, медиально — ограничивают **половую щель, rima pudendi** (см. рис. 217).

Длина больших половых губ достигает 8 см, ширина равна 2—3 см. Количество жировой ткани, заложенной в их толще, индивидуально и определяет их величину.

Впереди правую и левую большие половые губы соединяет **передняя спайка губ, commissura labiorum anterior** (см. рис. 217), а сзади — менее развитая **задняя спайка губ, commissura labiorum posterior**. Расстояние между задней спайкой губ и задним проходом составляет приблизительно 2—3 см и носит название «гинекологическая промежность».

Наружная поверхность больших половых губ покрыта волосами. Кожа, образующая большие половые губы, снаружи пигментирована, внутренняя поверхность содержит большое количество потовых и сальных желез. Подкожный слой состоит из хорошо развитой жировой клетчатки, пронизанной соединительнотканными пучками со значительным количеством эластических волокон, прикрепляющих большие половые губы к надкостнице лобковых костей. Кроме того, между наружной и внутренней поверхностью больших половых губ расположены пучки гладкомышечных волокон, которые являются аналогом мясистой оболочки мошонки. В толщу передних участков больших половых губ вплетаются соединительнотканые волокна круглых связок матки.

Малые половые губы

Малые половые губы, labia minora pudendi (см. рис. 209, 210, 217), представляют собой две тонкие кожные складки, расположенные в продольном направлении кнутри от больших половых губ. Они находятся между клитором и задней спайкой губ, окружая половую щель. Поверхность малых половых губ такого же цвета, как и внутренняя поверхность больших половых губ; своими свободными краями они иногда выступают из половой щели. Основание малых половых губ отграничено от больших половых губ бороздками.

Передний участок каждой малой половой губы разделяется на две ножки — наружную (верхнюю) и внутреннюю (нижнюю). Внутренние ножки обеих губ, соединяясь между собой и прикрепляясь с задней стороны к головке клитора, составляют **уздечку клитора, frenulum clitoridis** (см. рис. 217), а обе наружные ножки, соединяясь на тыле клитора, образуют со стороны его верхней поверхности **крайнюю плоть клитора, preputium clitoridis**. Приблизительно на середине внутренней поверхности больших половых губ можно увидеть, как малые половые губы кзади постепенно сливаются с большими или одна с другой, составляя **уздечку половых губ, frenulum labiorum pudendi**.

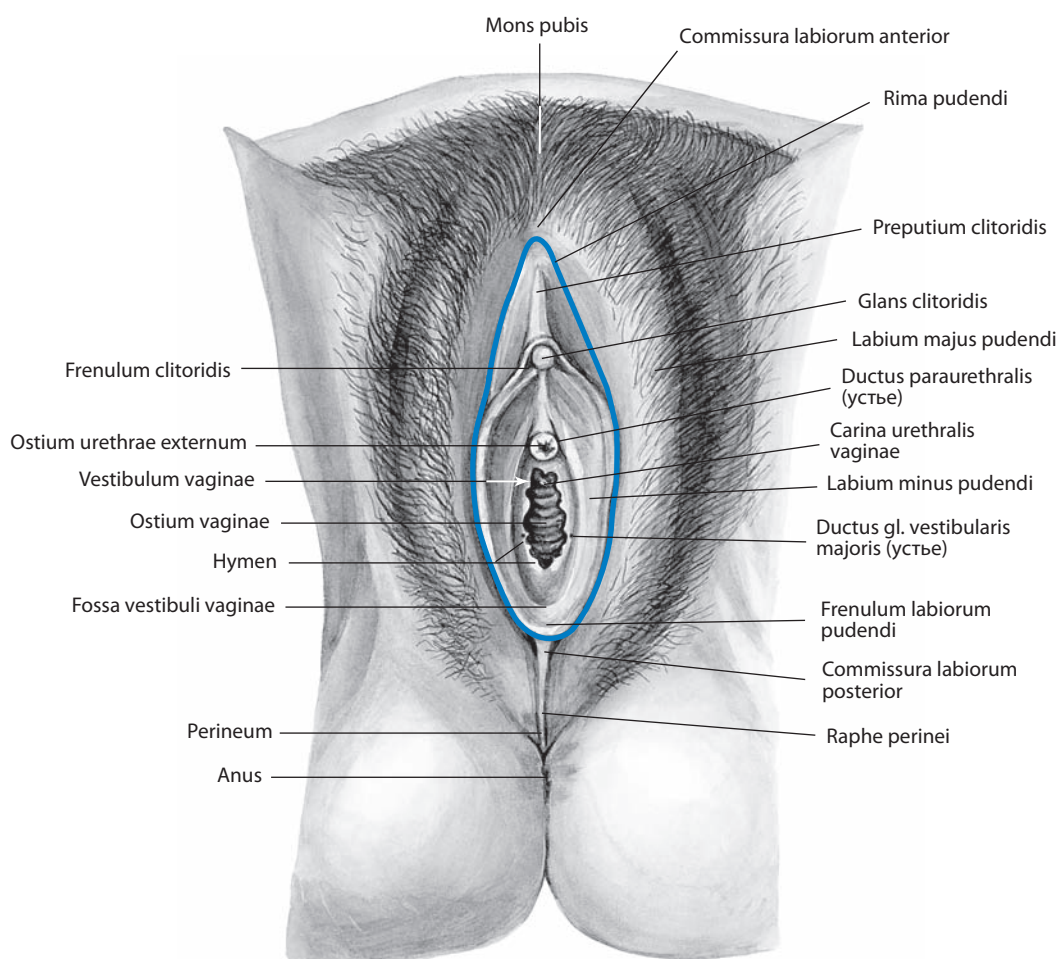


Рис. 217. Наружные женские половые органы, organa genitalia feminina externa.

Вид снизу

В толще малых половых губ залегает конгломерат венозных сосудов, напоминающий пещеристые тела полового члена, а также нервы, артерии, эластические и гладкие мышечные волокна; в кожном покрове имеются сальные железы.

Преддверие влагалища

Преддверие влагалища, vestibulum vaginae (см. рис. 217), — это пространство между малыми половыми губами. Оно представляет собой небольшую полость, ограниченную спереди клитором, сзади — уздечкой малых половых губ, с боков — внутренними поверхностями малых половых губ.

Вверху, на уровне девственной плевы (или ее лоскутов), через **отверстие влагалища, ostium vaginae** (см. рис. 217), преддверие сообщается с полостью влагалища.

Ниже клитора и выше преддверия влагалища находится наружное отверстие мочеиспускательного канала. Между отверстием влагалища и наружным отверстием мочеиспускательного канала виден уретральный киль влагалища. Впереди уздечки малых половых губ и сзади от преддверия влагалища находится небольшое углубление — **ямка преддверия влагалища, fossa vestibuli vaginae** (см. рис. 217), хорошо выраженная у нерожавших.

Рядом с наружным отверстием мочеиспускательного канала располагаются устья парауретральных протоков (правого и левого). По обеим сторонам преддверия влагалища имеются многочисленные, различной величины отверстия — устья протоков больших и малых желез преддверия.

Луковица преддверия

Луковица преддверия, bulbus vestibuli (рис. 218; см. рис. 184, 209), является аналогом луковицы полового члена, но имеет ряд отличий. Это непарное образование, состоящее из двух веретенообразных долей, правой и левой, соединяющихся небольшой промежуточной частью — **спайкой луковицы, commissura bulborum** (см. рис. 218), находящейся между клитором и наружным отверстием мочеиспускательного канала. Каждая доля представляет собой состоящее из особых сосудов плотное венозное сплетение, находящееся под контролем парасимпатической нервной системы, и поэтому может менять свой объем при внешних или внутренних воздействиях (аналогично эрекции у мужчин). Удлиненные латеральные части долей луковицы заложены в основании больших половых губ. Доли луковицы преддверия, уплощенные в передней части, утолщаются

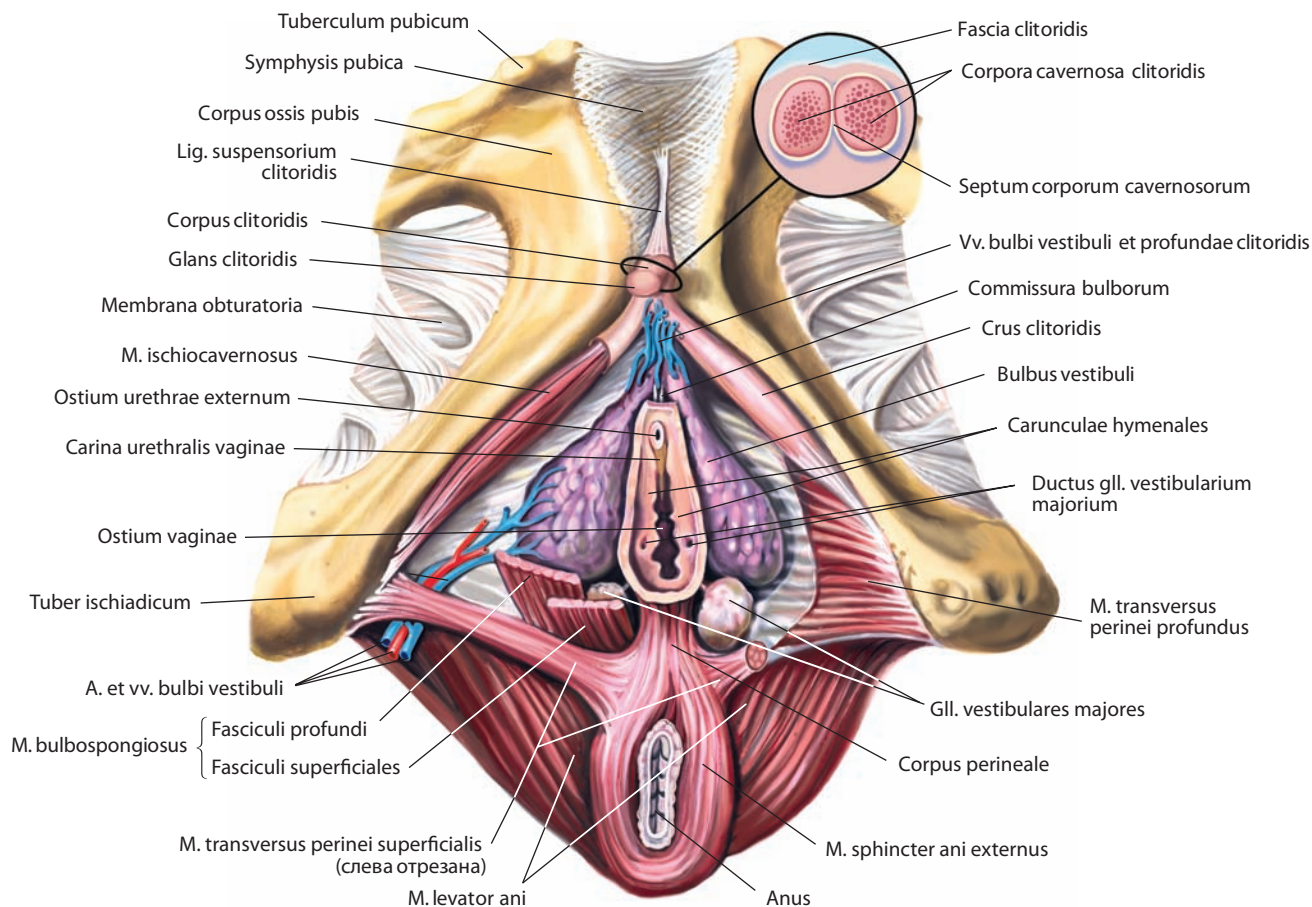


Рис. 218. Пещеристые тела клитора, *corpora cavernosa clitoridis*, и луковица преддверия, *bulbus vestibuli*, влагалища. Вид снизу

кзади и своим задним концом покрывают большие железы преддверия. Снаружи и снизу каждая из долей луковицы преддверия прикрыта луковично-губчатой мышцей.

Луковица преддверия имеет белочную оболочку, охватывающую венозное сплетение, которое пронизывают гладкие мышечные волокна и соединительнотканые пучки.

Большие и малые железы преддверия

Большая железа преддверия, glandula vestibularis major (см. рис. 209, 218), парная, по своему строению сложная альвеолярно-трубчатая. Располагается в основании большой половой губы, под задним концом луковично-губчатой мышцы; бывает окружена мышечными волокнами. Железа является аналогом бульбоуретральной железы мужчины.

Железа округлая или овальная, небольшого размера, желтовато-красноватого цвета. Длина выводного протока каждой железы достигает 1,5—2,0 см. Проток направляется кпереди и открывается небольшим отверстием в области преддверия влагалища, на внутренней поверхности малой половой губы, на границе между задней и средней третями.

Малые железы преддверия, glandulae vestibulares minores, — это слизистые железы, залегающие в подслизистой основе преддверия влагалища.

Клитор

Клитор, clitoris (см. рис. 209, 217, 218), — небольшое непарное, немного сдавленное с боков продолговатое образование, располагается позади и книзу от передней спайки больших половых губ, между их передними участками.

Клитор состоит из двух **пещеристых тел клитора** (правого и левого), **corpora cavernosa clitoridis** (см. рис. 218), которые являются аналогами пещеристых тел полового члена, но значительно меньших размеров. Пещеристые тела клитора, залегающие в глубине тканей половой области, начинаются от нижних ветвей лобковых костей двумя **ножками клитора, crura clitoridis** (см. рис. 171, 209, 218), покрытыми фасциями промежности. Соединившись у нижнего края лобкового симфиза, они образуют **тело клитора, corpus clitoridis** (см. рис. 171, 210, 218), обращенное книзу; передний свободный конец — это **головка клитора, glans clitoridis** (см. рис. 171, 210, 217, 218, 237), покрытая тонким листком кожи, напоминающей по цвету слизистую оболочку. Головка клитора залегает в верхней части половой щели и свободно выдается между верхними концами малых половых губ. Над ней находится крайняя плоть клитора, снизу — уздечка клитора. Пещеристые тела клитора покрыты тонкой белочной оболочкой и разделены срединной **перегородкой пещеристых тел, septum corporum cavernosorum** (см. рис. 218), отростки которой внедряются в тело клитора и участвуют в образовании перегородок в

губчатой ткани пещеристых тел. Снаружи клитор, за исключением головки, заключен в **фасцию клитора, fascia clitoridis** (см. рис. 209), и поддерживается **подвешивающей связкой клитора, lig. suspensorium clitoridis** (см. рис. 209, 218). Небольшая **прашевидная связка клитора, lig. fundiforme clitoridis** — отросток от нижней части белой линии живота и двумя пластинками окружает его снизу.

И н н е р в а ц и я: передняя $\frac{1}{3}$ больших и малых половых губ — передние губные нервы (ветви подвздошно-пахового нерва, L1), задние $\frac{2}{3}$ — задние губные ветви полового нерва (S3), половая ветвь бедренно-полового нерва (L1—L2) и задний кожный нерв бедра (задняя ветвь S2); луковица преддверия — ветви полового нерва и симпатические периваскулярные волокна; большие и малые железы преддверия — половой нерв и симпатические периваскулярные волокна; клитор — дорсальный нерв клитора (ветвь полового нерва), пещеристые нервы клитора (ветви нижнего подчревного, или тазового, сплетения).

К р о в о с н а б ж е н и е: большие и малые половые губы — передние губные ветви глубокой наружной половой артерии (ветвь бедренной артерии), задние губные ветви внутренней половой артерии; луковица преддверия — артерия луковицы преддверия (ветвь внутренней половой артерии); большие и малые железы преддверия — см. кровоснабжение луковицы преддверия; клитор — дорсальная артерия клитора и глубокая артерия клитора (ветви внутренней половой артерии). Венозный отток: большие и малые половые губы — по внутренней половой вене во внутреннюю подвздошную вену и по передним губным венам в большую подкожную вену ноги; луковица преддверия — во внутреннюю подвздошную вену непосредственно или через вену луковицы преддверия, частично — по нижним прямокишечным венам во влагалищное венозное сплетение; большие и малые железы преддверия — см. кровоснабжение луковицы преддверия; клитор — во внутреннюю половую вену через глубокие вены клитора и в мочепузырное венозное сплетение через глубокую дорсальную вену клитора. Лимфа отводится в поверхностные паховые лимфоузлы, далее — в глубокие паховые лимфоузлы и лимфоузлы таза.

Женский мочеиспускательный канал

Женский мочеиспускательный канал (женская уретра, urethra feminina), устроен значительно проще, чем мужской, и предназначен исключительно для выведения мочи, будучи частью только мочевой системы (рис. 184; см. рис. 171, 210). По сравнению с мужским он короче и шире; его длина составляет от 3 до 4 см, а ширина в 1,5 раза превышает ширину мужского.

Женский мочеиспускательный канал начинается от нижней поверхности мочевого пузыря **внутренним отверстием мочеиспускательного канала, ostium urethrae internum** (см. рис. 184), кзади от середины задней поверхности лобкового симфиза. Во внутреннем отверстии мочеиспускательного канала определяются **закупоривающее отверстие, ostium urethrae internum accipiente**, и **эвакуирующее отверстие, ostium urethrae internum evacuante**. Их стенки имеют различную как автономную, так и соматическую иннервацию. С помощью этих отверстий регулируются наполнение и опорожнение мочевого пузыря. Часть женского мочеиспускательного канала расположена в толще стенки мочевого пузыря и носит название **внутристеночной части, pars intramuralis**. Канал проходит в передненижнем направлении ниже лобкового симфиза и прикрепляется к нижней его поверхности задними лобково-уретральными связками.

При прохождении через промежность женский мочеиспускательный канал идет параллельно влагалищу, по его передней стенке, с которой он срастается, по направле-

нию сверху вниз и сзади наперед под лобковым симфизом. Просвет канала неодинаков на всем протяжении: он воронкообразно расширен у мочевого пузыря и сужается у наружного отверстия. Канал окружен соединительной тканью, наиболее плотной в области нижних отделов влагалища.

Мочеиспускательный канал проходит через мочеполювую область и открывается **наружным отверстием мочеиспускательного канала, ostium urethrae externum** (см. рис. 171, 184, 217, 218, 237), в преддверие влагалища, в глубине половой щели. Наружное отверстие округлое, имеет твердые на ощупь валикообразные края.

Стенку мочеиспускательного канала образуют мышечная, губчатая и слизистая оболочки.

Мышечная оболочка состоит из наружного **циркулярного слоя, stratum circulare**, и внутреннего **продольного слоя, stratum longitudinale**, гладких мышц с включением эластических волокон. Оба мышечных слоя формируют **наружный сфинктер мочеиспускательного канала, m. sphincter urethrae externus**, который иннервируется как соматическими, так и автономными волокнами. **Внутренний сфинктер мочеиспускательного канала, m. sphincter urethrae internus**, формируется преимущественно за счет продольного слоя, иннервируемого автономными волокнами.

Губчатая оболочка, tunica spongiosa, сравнительно тонкая, располагается между мышечной и слизистой оболочками; благодаря значительному количеству эластических волокон и хорошо развитому сосудистому сплетению напоминает губчатую ткань.

Слизистая оболочка, покрытая в основном многослойным плоским, а на некоторых участках высоким призматическим эпителием, образует ряд продольно идущих складок, в связи с чем на разрезе просвет канала имеет звездчатую форму. На поверхности слизистой оболочки располагаются небольшие углубления — **уретральные лакуны, lacunae urethrales**. Вблизи наружного отверстия канала, по обеим его сторонам, открывается по одному общему протоку мелких желез, залегающих в этом месте.

Наиболее крупная и высокая складка на задней стенке мочеиспускательного канала — **гребень мочеиспускательного канала, crista urethralis** (см. рис. 184), тянется от переднего угла мочепузырного треугольника до конца канала. В нижних участках канала на слизистой оболочке открываются устья **парауретральных протоков, ductus paraurethrales** (см. рис. 217), и **уретральных желез, glandulae urethrales** (см. рис. 184).

И н н е р в а ц и я: парасимпатические преганглионарные и чувствительные висцеральные волокна отходят от нейронов S2—S4 спинного мозга.

К р о в о с н а б ж е н и е: влагалищная и нижняя мочепузырная артерии, мочеточниковые ветви пупочной артерии. Венозная кровь оттекает по одноименным венам во внутреннюю подвздошную и бедренную вены. Лимфа отводится во внутренние и наружные подвздошные и околомочепузырные лимфоузлы.

Мочеполовая брюшина женщины

У женщин в полости малого таза париетальная пластинка брюшины, опустившись из полости живота по ее задней стенке, пересекает пограничную линию таза, покрывая с трех сторон переднюю поверхность средней трети прямой кишки (см. рис. 73, 74). Затем брюшина перебрасывается на заднюю стенку влагалища и, следуя вверх, выстилает заднюю поверхность матки, достигая ее дна (см. рис. 209, 210, 212). Здесь она вновь опускается и покрывает переднюю поверхность тела матки, доходя до ее шейки. Переходя далее на заднюю поверхность мочевого

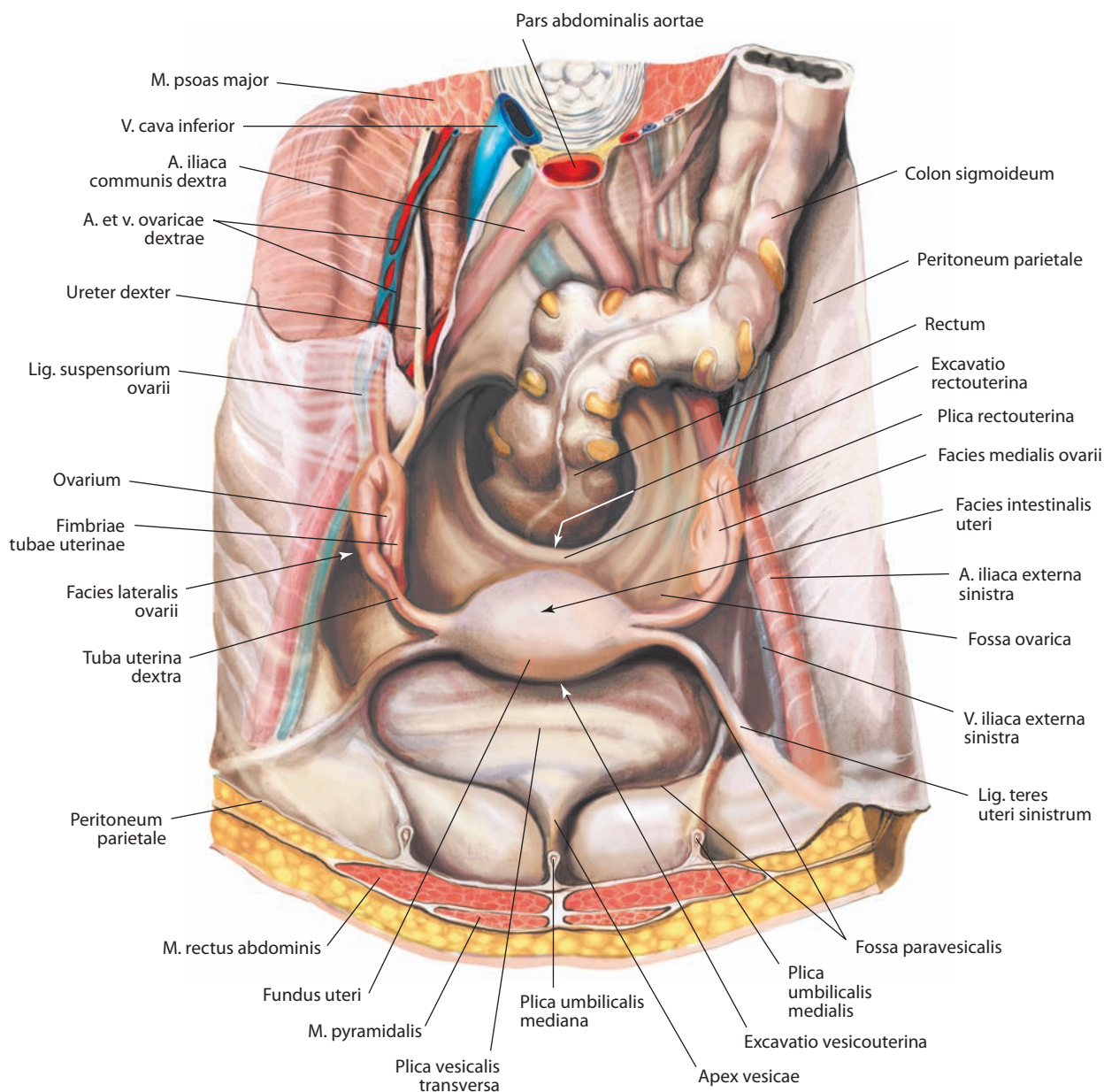


Рис. 219. Мочеполовая брюшина, peritoneum urogenitale, женщины.
Вид сверху

пузыря, она следует кверху, достигает его верхушки и затем продолжается в париетальную брюшину, выстилающую внутреннюю поверхность передней стенки живота (см. рис. 209, 210, 229). Здесь между лобковым симфизом и париетальной брюшиной находится узкая щель — позадилобковое пространство, заполненное жировой клетчаткой (см. рис. 103, 210).

Таким образом, по отношению к матке брюшина образует два углубления, расположенных во фронтальной плоскости: одно между прямой кишкой и маткой — **прямокишечно-маточное углубление, excavatio rectouterina**, и второе между маткой и мочевым пузырем — **пузырно-маточное углубление, excavatio vesicouterina** (см. рис. 103, 209, 210, 219). Первое

углубление значительно глубже, по краям его ограничивают **прямокишечно-маточные складки, plicae rectouterinae** (см. рис. 209, 210, 212, 219), в толще которых располагаются слабо развитые одноименные мышцы, содержащие гладкие мышечные волокна. Второе углубление меньше первого, его глубина зависит от наполнения мочевого пузыря. Оба углубления отделены одно от другого широкими связками матки, являющимися дупликацией брюшины.

Между латеральными стенками прямой кишки и мочевого пузыря и круглой связкой матки определяются углубления брюшины — околопрямокишечная и околопузырная ямки.

Между двумя возвышениями брюшины, сформированными закрытой частью пупочной артерии и мочеточником,

на соответствующей стороне расположено небольшое углубление, локализованное на латеральной стенке таза, — **яичниковая ямка**, *fossa ovarica* (см. рис. 219), в которой часто располагается яичник нерожавшей женщины. Яичник рожавшей женщины смещен относительно ямки несколько кнутри и медиальнее.

РАЗВИТИЕ И ВОЗРАСТНЫЕ ОСОБЕННОСТИ ОРГАНОВ МОЧЕВОЙ И ПОЛОВЫХ СИСТЕМ

Органы мочевой и половых систем, несмотря на различные функциональные особенности, сходны между собой по развитию (рис. 220–227). В их образовании участвует мезобласт (мезодерма), из которого формируются почки и половые железы, эктобласт (эктодерма), выстилающий клоачную впадину, и энтобласт (энтодерма) заднего отдела кишечной трубки, дающий начало выводным мочевым и половым путям и органам размножения.

Органы мочевой системы — почки — закладываются несколько раньше половых органов и проходят в своем развитии три стадии: *предпочки* (*pronephros*), *первичной почки* (*mesonephros*) и *вторичной*, или *окончательной*, *почки* (*metanephros*).

Предпочки закладываются в середине 3-й недели, первичные почки — в середине 4-й недели внутриутробного периода и быстро редуцируются, принимая участие в развитии выводных путей мужских половых органов. Обе стадии еще во внутриутробном периоде сменяются стадией вторичной почки, которая сохраняется на всю жизнь.

В почках новорожденного четко выражена дольчатость (в среднем 14 долек), что обусловлено недостаточным развитием коркового вещества. Дольчатость исчезает к 2–4 годам жизни (см. рис. 222).

Во внутриутробном периоде задний край почки развивается латерально, поэтому латеральная поверхность становится передней, а медиальная — задней.

Длина почки у новорожденного 3,5–4,0 см, ширина 1,7–2,1 см, толщина 1,6 см; масса почки 11–12 г. К началу 2-го года жизни размеры почки увеличиваются почти вдвое. У новорожденного верхний конец почки находится на уровне нижнего края тела XI грудного позвонка, в 3–5 месяцев — на уровне середины XII грудного позвонка, к 2 годам жизни достигает уровня почки взрослого человека. Нижний конец правой почки лежит на уровне нижнего края IV поясничного позвонка, левой почки — на уровне середины тела IV поясничного позвонка. В зависимости от положения почечных артерий и вен по отношению к месту выхода из аорты или впадения в нижнюю полую вену располагаются более или менее косо. Почечные ворота у новорожденного по своему положению соответствуют уровню II поясничного позвонка, а у взрослого — уровню I поясничного позвонка.

На разрезе почки новорожденного видно слабо развитое корковое вещество, в котором недостаточно сформированы извитые канальцы. Корковое вещество к 9–10 годам становится таким же, как корковое вещество почки взрослого человека. Масса мозгового вещества нарастает более интенсивно: соотношение коркового и мозгового вещества у новорожденного составляет 1 : 4, у взрослого 1 : 2. Каждая почка новорожденного покрыта собственной тонкой фиброзной капсулой, которая к 6–7 годам хорошо развита.

Почечная лоханка и мочеточник новорожденного имеют некоторые особенности. Лоханка относительно шире, а мочеточники более извитые, чем у взрос-

лого. Обычно при хорошо выраженной дольчатости почки лоханка и мочеточник имеют большую ширину.

Мочевой пузырь развивается из так называемого энтодермального зачатка, который образуется путем соединения вентрального отдела клоаки с аллантоисом. У новорожденного мочевой пузырь веретеновидный, его размеры относительно больше, чем у взрослого, а верхний участок сужен. Такая форма мочевого пузыря остается до 1,5 года, до 5 лет он напоминает сливу, к 10 годам становится яйцеобразным и в 15–17 лет принимает форму пузыря взрослого человека. Поскольку новорожденные имеют более уплощенный таз, местоположение мочевого пузыря в этом возрасте более правильно описать как брюшное, а не тазовое. Внутреннее отверстие мочеиспускательного канала у новорожденного нередко находится на уровне верхнего края симфиза.

Кривизна мужского мочеиспускательного канала новорожденного напоминает таковую у взрослого. В длину мочеиспускательный канал новорожденного достигает 5,0–5,5 см, к 10 годам увеличивается вдвое, а к 16 годам составляет 16–17 см, причем наиболее интенсивный его рост наблюдается в возрасте 13–14 лет. У новорожденных девочек длина мочеиспускательного канала около 1 см, а к 16 годам составляет 3,5–4,0 см. Внутреннее отверстие мочеиспускательного канала залегает на уровне середины лобкового симфиза, а сам канал прилежит к задней поверхности его, но по мере опущения дна таза, а с ним и мочевого пузыря он выпрямляется.

Мужская половая железа — яичко — закладывается в брюшной полости и на 11–12-й неделе подходит к глубокому паховому кольцу. Извитые семенные канальцы не имеют просвета до 7-го месяца внутриутробного периода. Начиная с 24–25-й недели яичко постепенно опускается через паховый канал в мошонку. Важную роль при этом играет *направляющая связка яичка*, *gubernaculum testis*. Процесс опускания яичка заканчивается к моменту рождения. Вместе с яичком в мошонку опускаются его придаток и часть семявыносящего протока (см. рис. 188). Рост яичек до 10–11 лет происходит медленно, затем значительно ускоряется, что сопровождается активным сперматогенезом.

С возрастом размеры яичка, количество и подвижность сперматозоидов, а также секреторная активность гормональной части железы уменьшаются. Кроме того, сокращается число извитых канальцев, однако объем интерстициальной ткани почти не меняется. Возраст, в котором начинаются указанные изменения, и их степень значительно варьируют.

Развитие простаты происходит у предплодов 8–9 недель (39–40 мм ТКД) в виде двух зачатков: железистого — из эпителия уретры и мышечного — производного мезенхимы. Интенсивность роста простаты в первой половине пренатального онтогенеза характеризуется увеличением количества железистых элементов, во второй — усиленным развитием мышечной и соединительной ткани, так что к моменту рождения она представляет собой железисто-мышечный орган, имеющий дольчатое строение. В первой половине пренатального онтогенеза тип положения простаты симфизиопетальный; ее форма из шаровидной становится удлиненной. К концу плодного периода она приобретает дефинитивный сакропетальный тип положения и каштановидную форму. В постнатальном онтогенезе в связи с ростом тазового кольца, органов малого таза и размеров простаты происходит увеличение отстояния последней от тазовой горизонтальной и приближение ее к мочеполовой диафрагме. Наиболее интенсивный рост структур простаты, особенно ее железистой ткани, наблюдается в пубертатном (13–16 лет), юношеском (17–21 год) и первой половине зре-

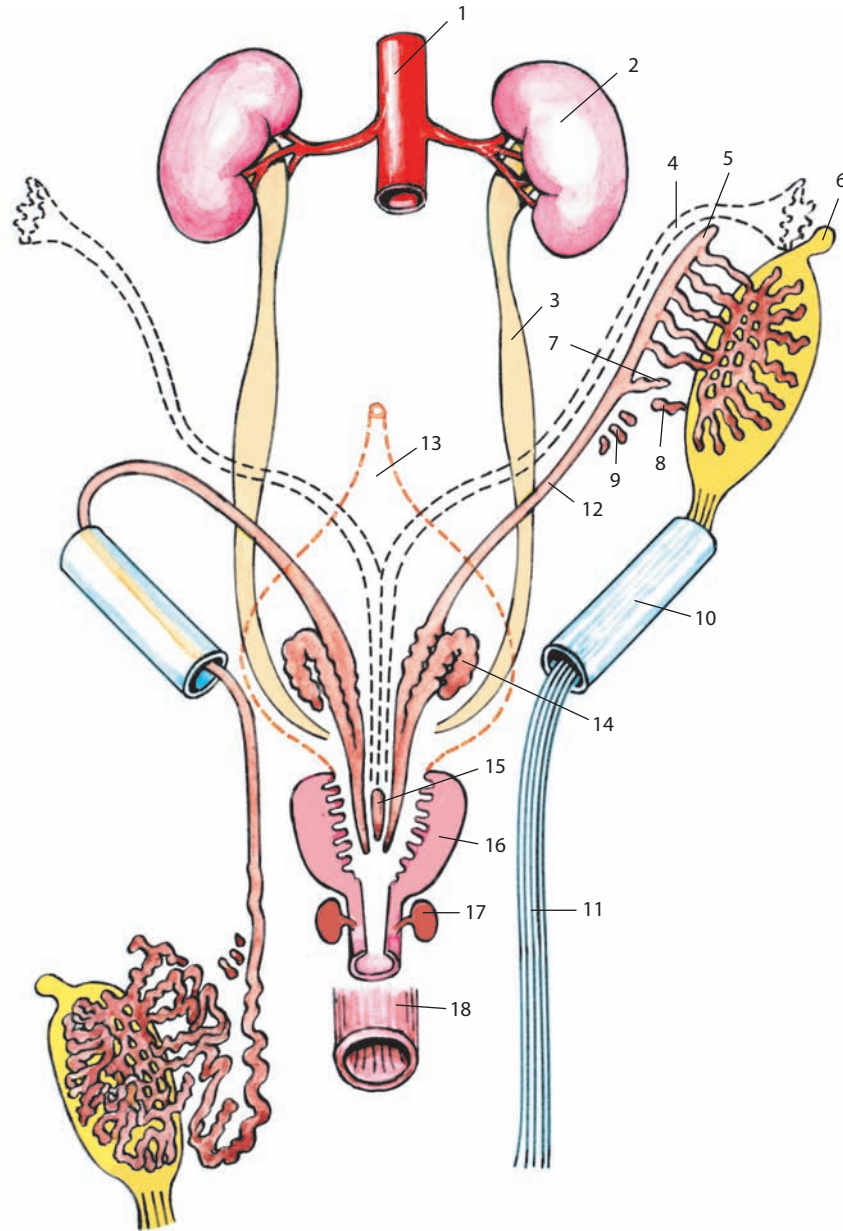


Рис. 220. Развитие внутренних мужских половых органов, organa genitalia masculina interna (схема):

- 1 — pars abdominalis aortae; 2 — ren; 3 — ureter; 4 — ductus paramesonephricus; 5 — appendix epididymidis; 6 — appendix testis;
 7 — ductulus aberrans inferior; 8 — ductulus aberrans superior; 9 — paradidymis; 10 — canalis inguinalis; 11 — gubernaculum testis;
 12 — ductus mesonephricus; 13 — vesica urinaria; 14 — gl. vesiculosa; 15 — utriculus prostaticus; 16 — prostata;
 17 — gl. bulbourethralis; 18 — rectum.

Левое яичко представлено в более ранней стадии, правое уже прошло через паховый канал

лого периода жизни (22–40 лет). Во второй половине зрелого возраста (41–60 лет) происходит атрофия железистой ткани простаты, преобладание роста соединительной ткани, замещение ею мышечной и формирование в пожилом и старческом периодах (61–75 и более лет) мышечно-фиброзных и фиброзных доброкачественных узелковых гиперплазий.

Простатическая маточка развивается из парамезонефральных протоков и, по мнению большинства анатомов, является аналогом матки, в связи с чем эта структура и получила свое наименование.

Матка, маточные трубы и влагалище происходят из парамезонефральных протоков, которые, направляясь в полость будущего таза, претерпевают большие изменения. Правый и левый протоки, сливаясь, преобразуются в матку и влагалище, выше слияния — в маточные трубы; брыжейки первичных почек формируют широкие связки матки.

У новорожденной матки имеет длину до 3,5–4,0 см, масса ее 2 г. Вскоре после рождения наблюдается некоторая инволюция: длина матки уменьшается до 2,5 см. В раннем

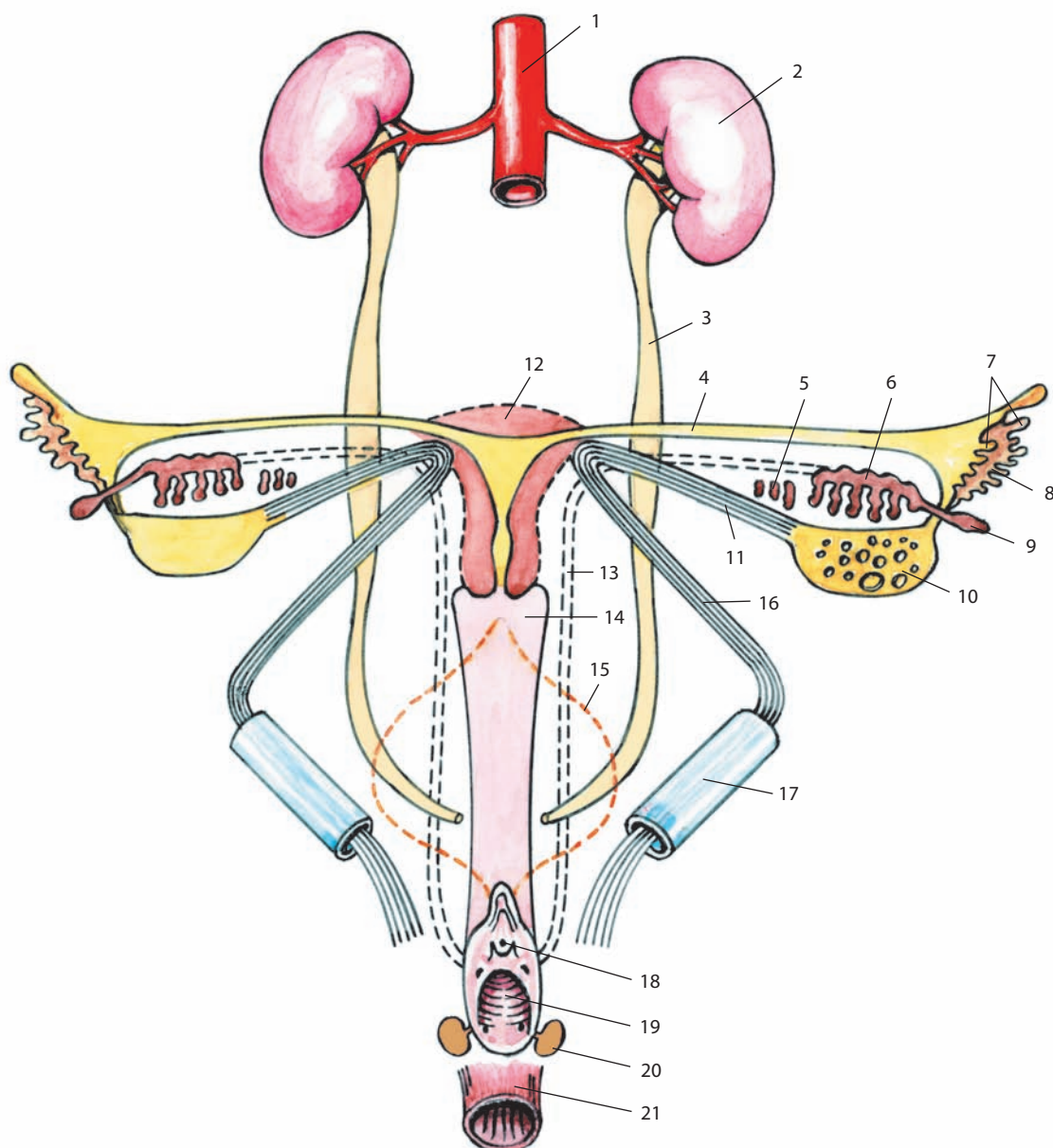


Рис. 221. Развитие внутренних женских половых органов, organa genitalia feminina interna (схема):

1 — pars abdominalis aortae; 2 — ren; 3 — ureter; 4 — tuba uterina; 5 — paroophoron; 6 — epoophoron; 7 — fimbriae tubae uterinae; 8 — ostium abdominale tubae uterinae; 9 — appendix vesiculosa; 10 — ovarium; 11 — lig. ovarii proprium; 12 — uterus; 13 — ductus mesonephricus; 14 — vagina; 15 — vesica urinaria; 16 — lig. teres uteri; 17 — canalis inguinalis; 18 — ostium urethrae; 19 — ostium vaginae; 20 — gl. vestibularis; 21 — rectum

детском возрасте она имеет удлиненную форму и несколько сдвинута спереди назад. К 8–9 годам тело матки принимает округлую форму, к 12–14 — грушевидную, и вскоре она становится похожей на матку взрослой женщины. Влагалище у новорожденной имеет длину до 3 см. Его положение меняется в зависимости от постепенного опускания как его самого, так и мочевого пузыря. В раннем детском возрасте влагалище образует с маткой тупой угол; его передняя стенка несколько короче задней. Маточные трубы у новорожденной извитые, их свободные концы расположены от

яичников дальше, чем у взрослой. Начиная с пятилетнего возраста маточные трубы и яичники размещаются так же, как у половозрелой женщины.

Матка является органом, с которым происходят наиболее многочисленные изменения как в периоды развития и инволюции, так и в процессе функционирования. При рождении матка ребенка имеет относительно большие размеры и те же пропорции, что у взрослой женщины: отношение длины тела матки к ее шейке составляет 2 : 1, что связано с трансплацентарным воздействием половых

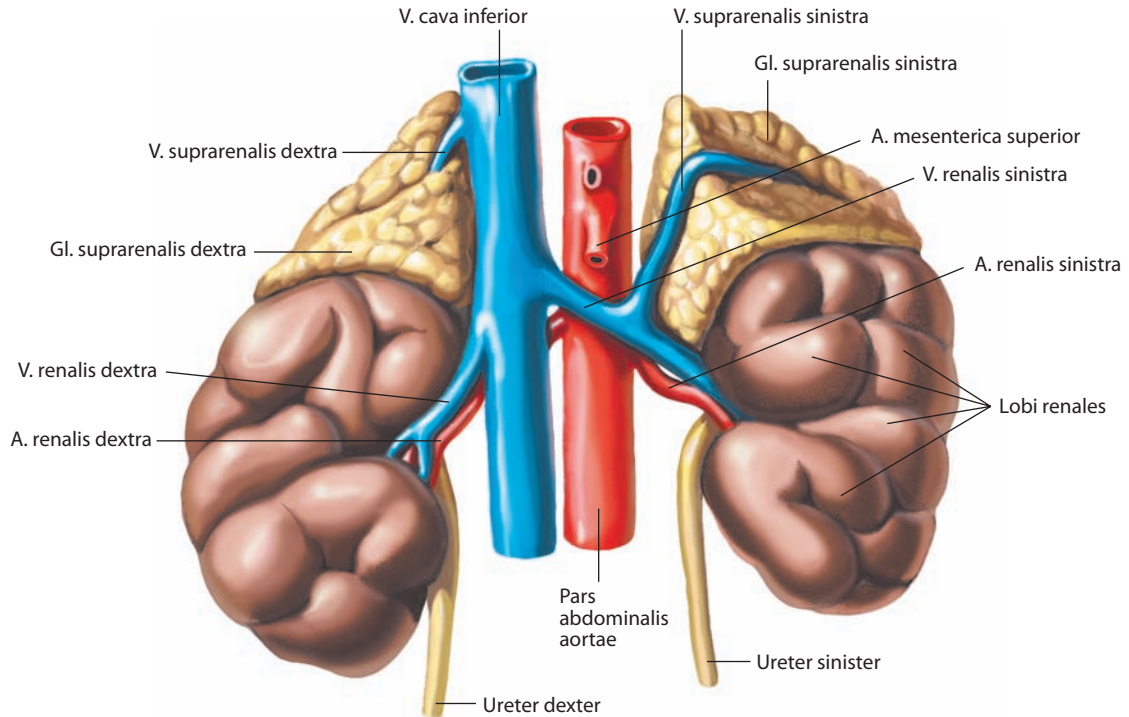


Рис. 222. Почки, genes, и надпочечники, gll. suprarenales, новорожденного.
Вид спереди

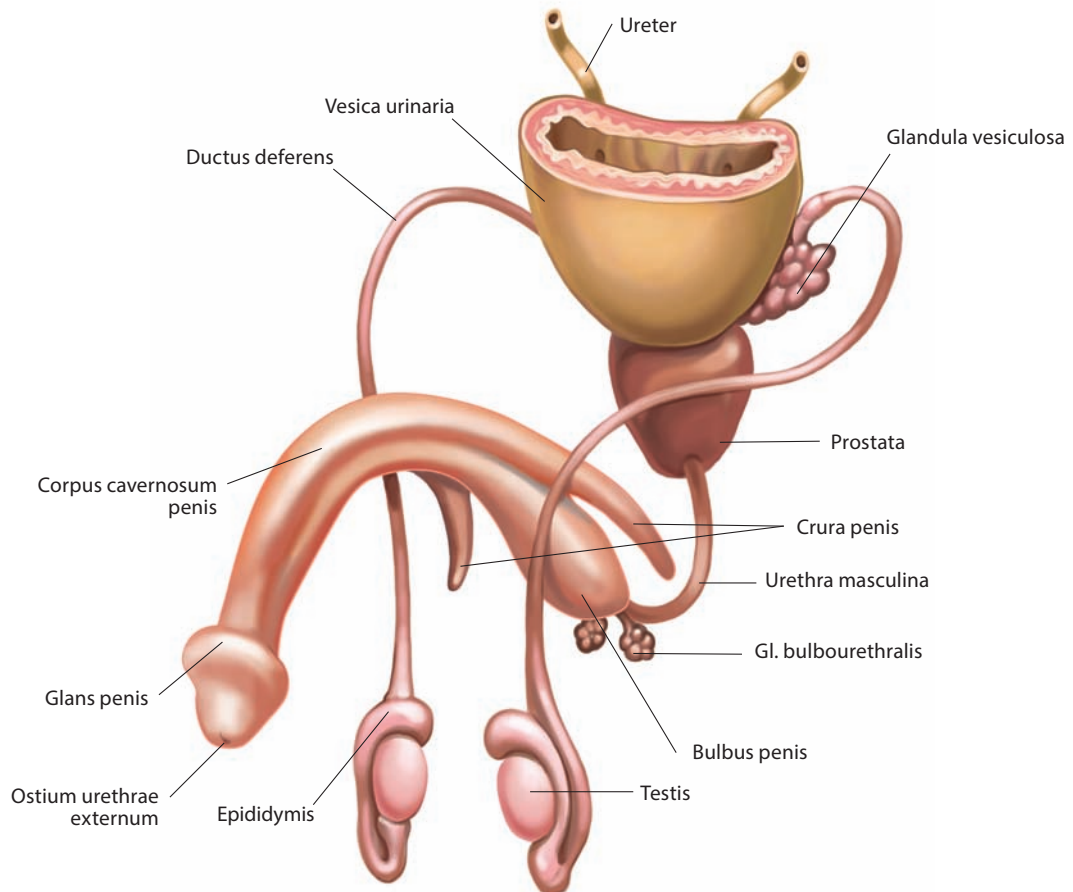


Рис. 223. Мужские половые органы, organa genitalia masculina, новорожденного (схема).
Вид спереди и слева

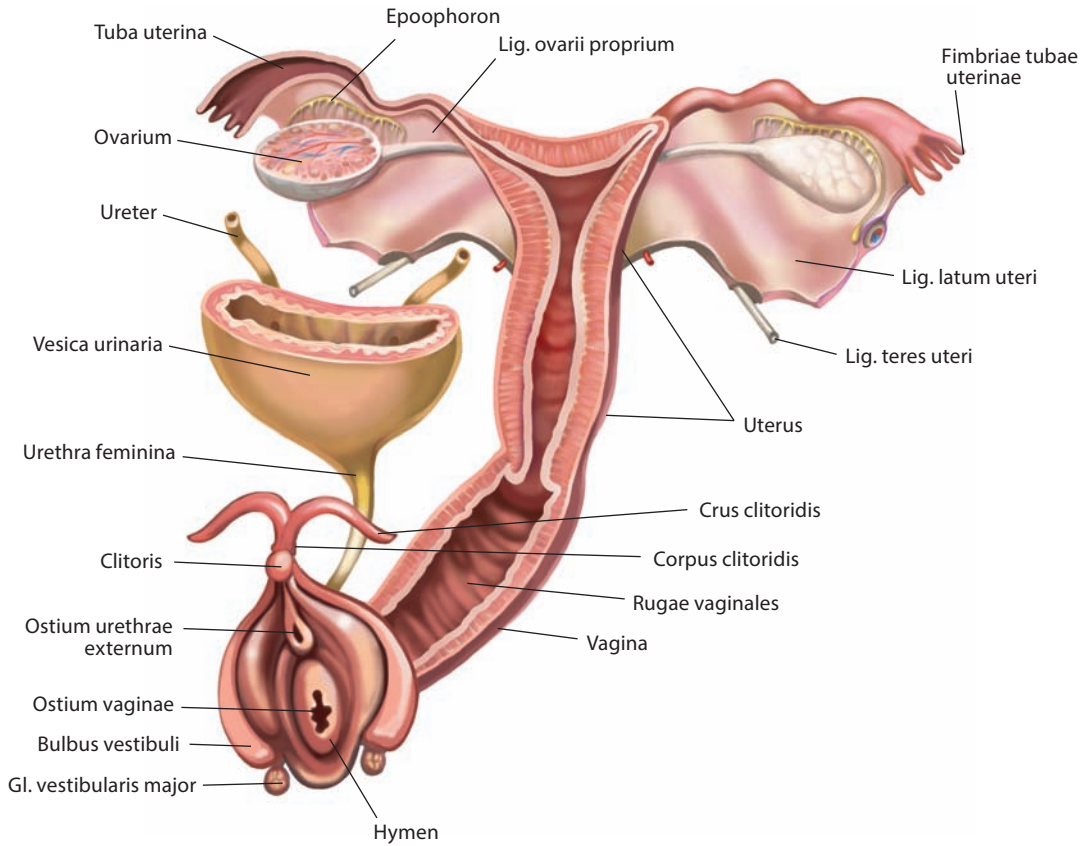


Рис. 224. Женские половые органы, *organa genitalia feminina*, новорожденной (схема). Вид спереди и слева

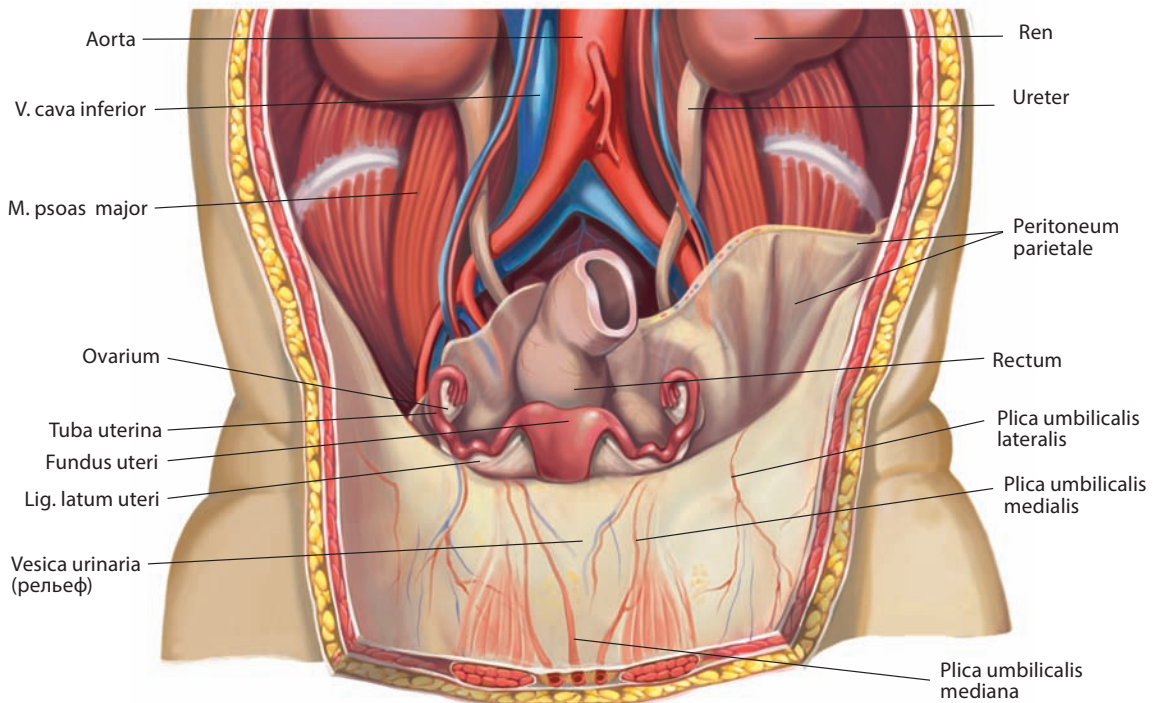


Рис. 225. Внутренние женские половые органы, *organa genitalia feminina interna*, новорожденной. Вид спереди. Передняя стенка живота вскрыта и оттянута книзу. Париетальная брюшина частично удалена

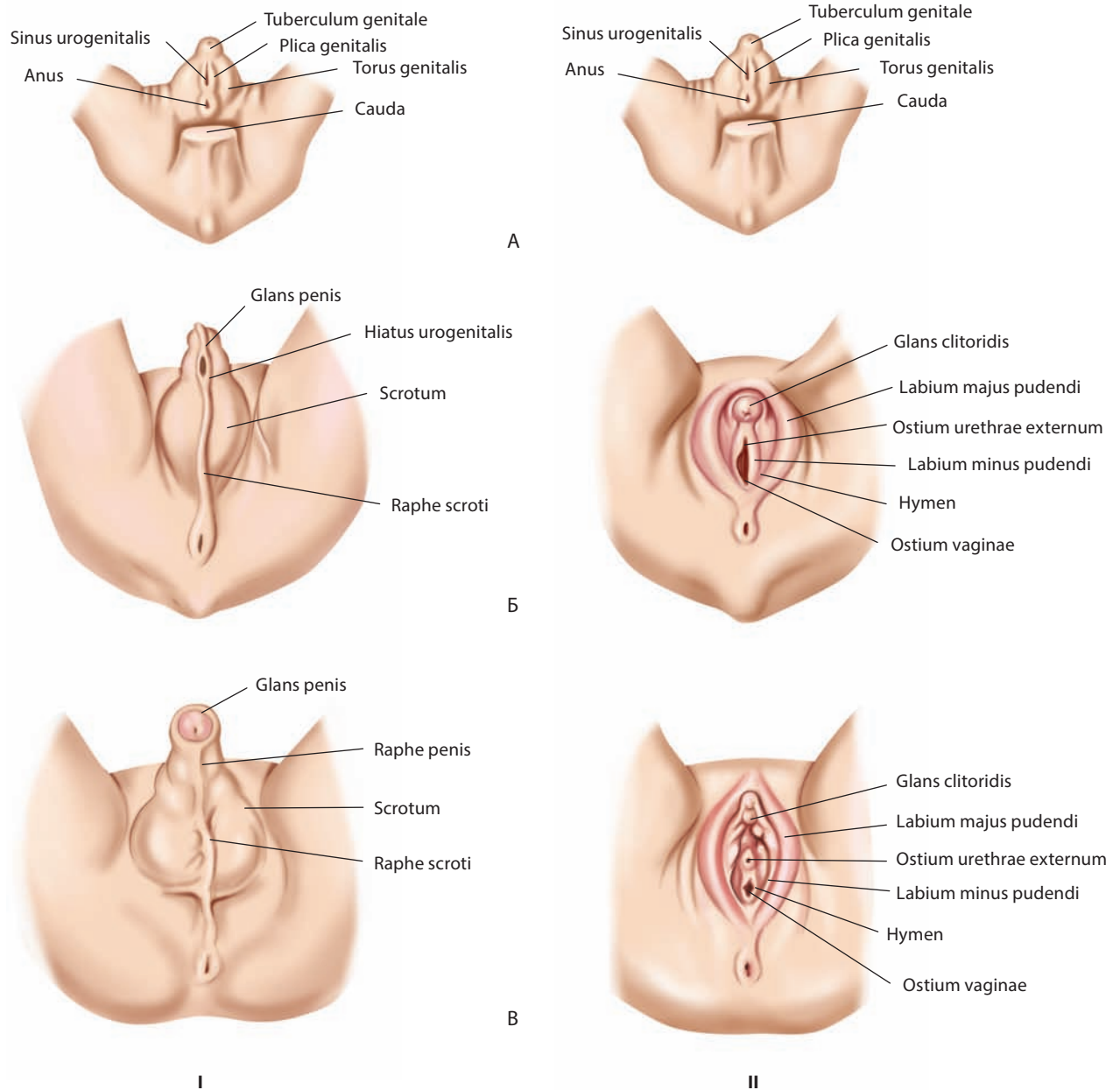


Рис. 226. Развитие наружных мужских (I) и женских (II) половых органов (схема):

A — индифферентная стадия (эмбрион 7 недель); Б — эмбрион 12 недель; В — плод (7 месяцев)

гормонов матери. С прекращением влияния материнских гормонов через несколько недель после родов матка ребенка приобретает детские пропорции: размеры тела и шейки матки становятся одинаковыми. Этот процесс сопровождается значительным утолщением стенки шейки. В пубертатном периоде начинается мощный гормонозависимый рост преимущественно тела матки: по размерам оно становится в 2 раза больше, чем шейка.

Матка ребенка находится большей частью в полости живота в связи с относительно небольшими размерами таза. У взрослых небеременных женщин детородного возраста матка грушевидной формы, бо́льшая ее часть располагается

в полости таза. В этот период в матке происходят циклические изменения, связанные с овариально-менструальным циклом.

С наступлением беременности матка начинает увеличиваться в размерах. Масса ее возрастает с 50–100 г до беременности до 1000–2000 г к ее концу. Стенки матки растягиваются и истончаются соответственно объему плода, околоплодных вод, плаценты и плодных оболочек. В конце беременности матка опускается книзу, поскольку подлежащая часть плода входит в малый таз. Стенки матки становятся еще тоньше, ее дно на 36-й неделе стоит у мечевидного отростка, и на 40-й неделе — между пупком

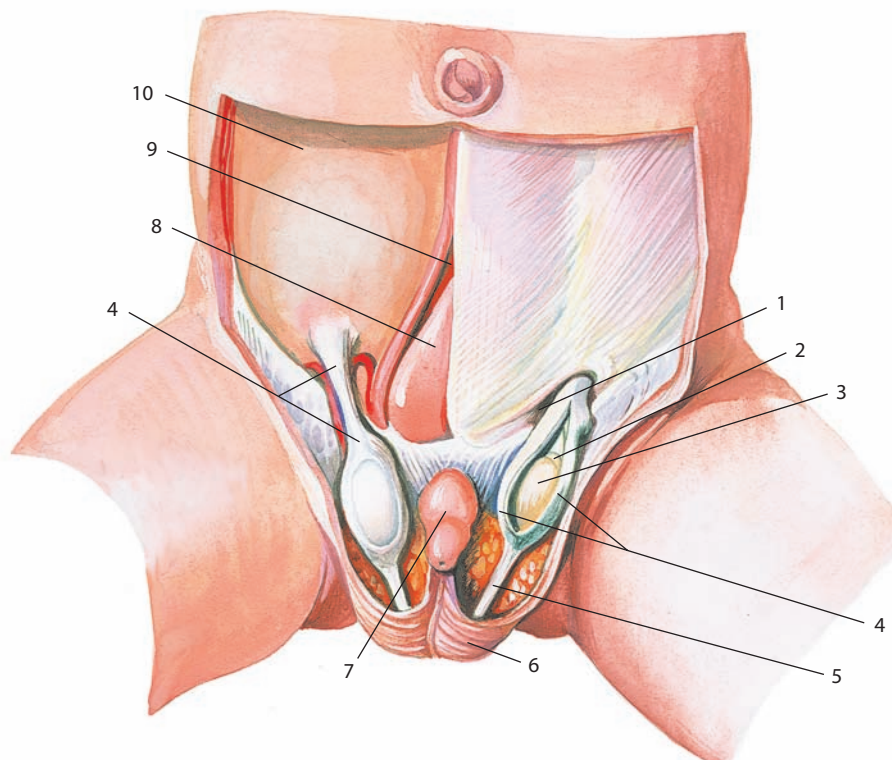


Рис. 227. Мужские половые органы, organa genitalia masculina, плода 9 мес:

1 — anulus inguinalis superficialis; 2 — epididymis; 3 — testis; 4 — processus vaginalis peritonei (с левой стороны вскрыт); 5 — gubernaculum testis; 6 — scrotum; 7 — penis; 8 — vesica urinaria; 9 — linea alba; 10 — peritoneum parietale.

Передняя стенка живота и мошонка вскрыты

и мечевидным отростком. Сразу же после родов дно матки находится на 13–14 см выше лобкового симфиза. С каждым днем послеродового периода высота дна матки уменьшается на 1 см, и на 10–12-й день дно матки скрывается за лобковым симфизом.

В постменопаузальном периоде происходит гормонозависимая инволюция матки с замещением мышечной ткани фиброзной и возвращение детских пропорций: размеры тела и шейки матки становятся одинаковыми. У многорожавших женщин длина тела матки в 3 раза больше, чем шейки.

Яичники у новорожденной лежат на уровне мыса крестца или несколько ниже, в области большого таза, и лишь к 5 годам опускаются в малый таз, занимая такое же положение, как у взрослой женщины. Опускание яичника вместе с маткой происходит посредством направляющей связки, которая в дальнейшем преобразуется в собственную связку яичника и круглую связку матки. Яичник новорожденной представляет собой удлиненный плоский орган, который к 10 годам становится эллипсоидным. Поверхность яичника в раннем детском возрасте гладкая, в дальнейшем на ней появляются рубцы.

Развитие наружных половых органов начинается на 8–9-й неделе, с момента формирования *полового бугорка, tuberculum genitale, половых складок, plicae genitales*, и окружающего их *полового валика, torus genitalis*. У мужчин из полового бугорка и половых складок развивается половой член, а половой валик образует мошонку. У женщин половой бугорок развивается в клитор, половые складки — в малые половые губы, а половой валик — в большие половые губы.

ПРОМЕЖНОСТЬ

Под **промежностью, perineum**, или **областью промежности, regio perinealis** (см. рис. 186, 209, 217, 228–239), в узком смысле слова (в клинической практике) подразумевают участок тканей ромбовидной формы, который расположен между передним краем заднего прохода, задним краем наружных половых органов (мошонки у мужчин, половой щели у женщин) и внутренними поверхностями бедер. Визуально промежность можно обследовать при горизонтальном положении тела при отведенных в тазобедренных суставах бедренных костях. Внешний вид наружной поверхности варьирует в зависимости от амплитуды отведения бедер, глубокие структуры промежности более стабильны. В широком смысле (в топографической анатомии) границами промежности (области выхода малого таза, заполненной наружными половыми органами и заднепроходным каналом) являются: спереди — лобковый симфиз и нижняя лобковая связка; сзади — передняя поверхность копчика; спереди и латерально — седалищно-лобковые ветви тазовых костей и седалищные бугры; сзади и латерально — крестцово-бугорные связки; сверху — нижняя поверхность диафрагмы таза; снизу — кожа.

Виртуальная линия, несколько выпуклая кпереди, расположенная во фронтальной плоскости и соединяющая середины седалищных бугров (межседалищная линия), разделяет промежность на две треугольной формы области: мочеполовую (переднюю) область и заднепроходную (заднюю) область.

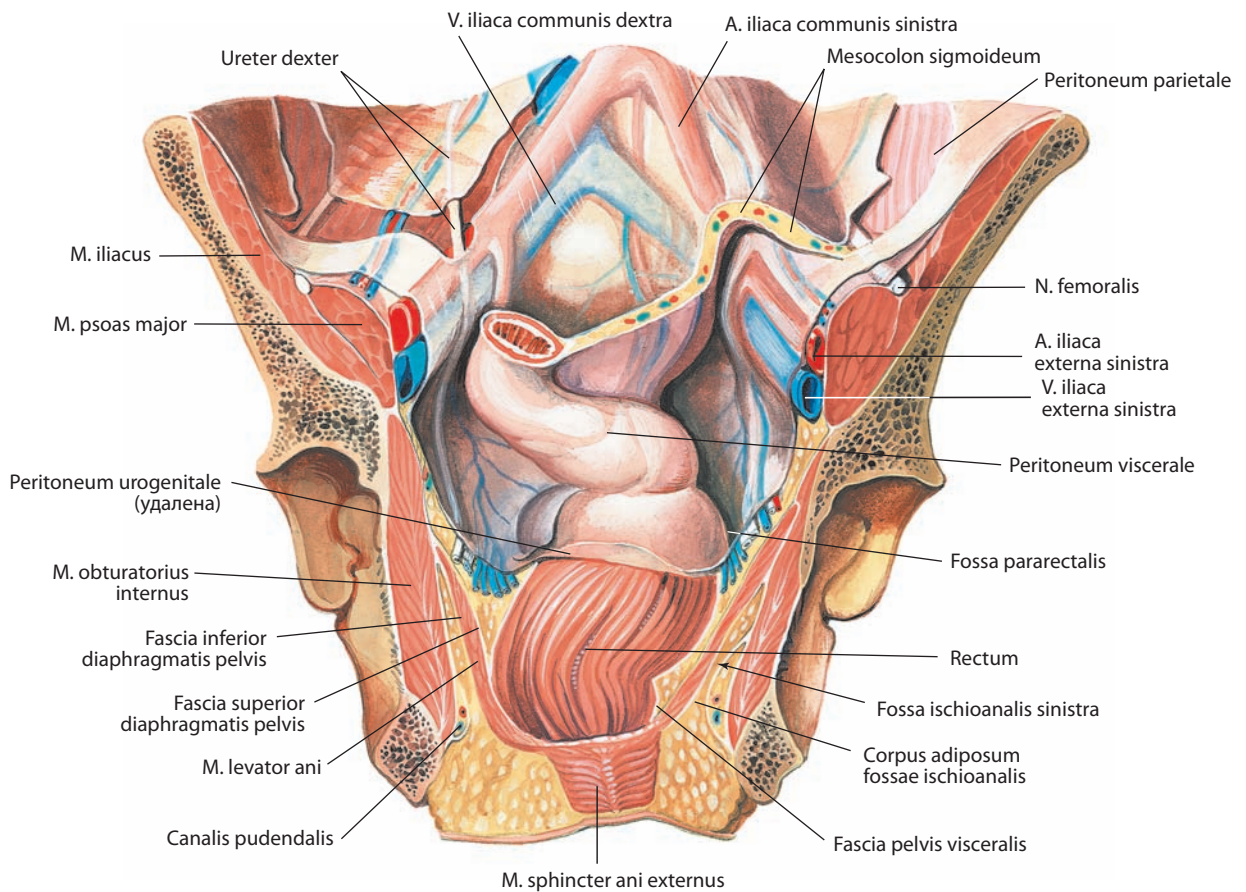


Рис. 228. Брюшина, peritoneum, на задней стенке полости малого таза; мышцы промежности, muscoli perinei, и фасции промежности.

Вид спереди. Передние отделы таза и мочевые и половые органы удалены

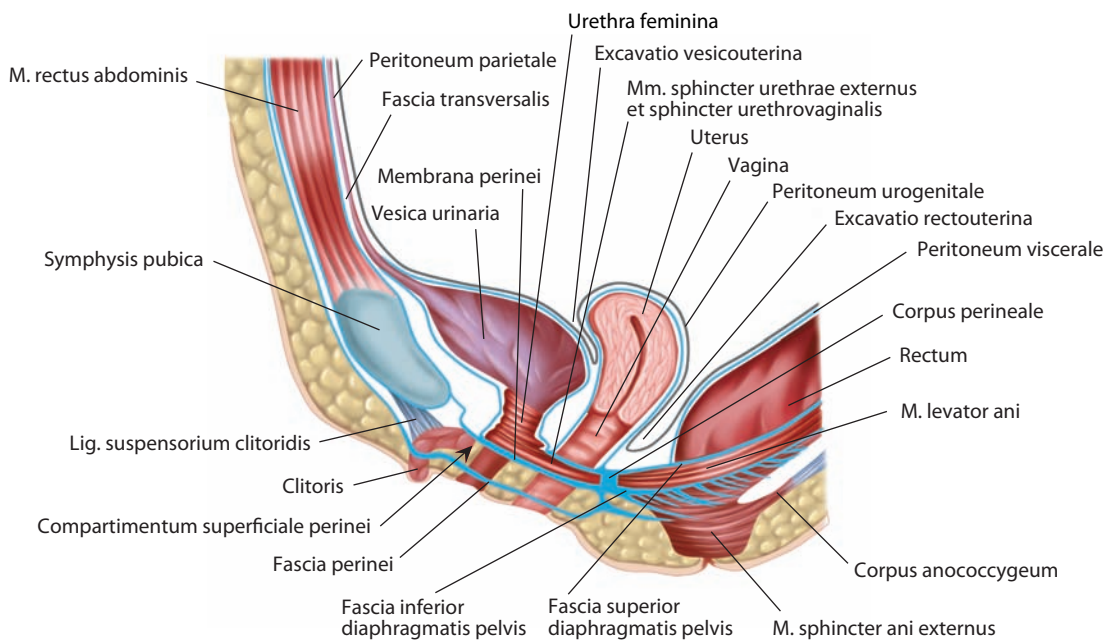


Рис. 229. Мышцы промежности, muscoli perinei, и фасции промежности женщины (схема).

Срединный распил. Вид слева

Промежность образует дно таза, выход из которого закрывается мышцами, фасциями, жиром и кожей. Расположенная по срединно-сагиттальной линии кожная складка — **шов промежности, raphe perinei** (см. рис. 217), разделяет кожный покров этой области на правую и левую половины.

В **мочеполовой области** (мочеполовом треугольнике), **regio urogenitalis** (см. рис. 233), расположены наружные половые органы, мочеиспускательный канал и мышцы мочеполовой области. У мужчин здесь проходит мочеиспускательный канал, а у женщин — мочеиспускательный канал и влагалище.

В **заднепроходной области, regio analis** (см. рис. 233), находятся заднепроходный канал, наружный сфинктер заднего прохода и диафрагма таза.

Все **мышцы промежности, mm. perinei**, делят на мышцы концевой отдела кишечника, входящие в состав заднепроходной области, и мышцы наружных половых органов, относящиеся к мочеполовой области.

МОЧЕПОЛОВАЯ ОБЛАСТЬ

Структурная организация мочеполовой области аналогична у женщин и мужчин; основная разница состоит в большем поперечном размере у первых, что связано с большими размерами нижней апертуры таза.

Мочеполовая область сзади ограничена межбугорной линией, спереди и латерально — лобковым симфизом и седалищно-лобковыми ветвями тазовых костей. У мужчин она продолжается до уровня мошонки и корня полового члена, у женщин — до нижней границы больших губ.

Спереди от прямой кишки медиальные края правой и левой лобково-копчиковых мышц ограничивают **мочеполовую щель, hiatus urogenitalis** (см. рис. 233), которую закрывает фасциально-мышечная пластинка, расположенная между

седалищно-лобковыми ветвями тазовых костей. В состав этой пластинки входят промежностная мембрана, фасция промежности, а также мышцы мочеполовой области. Промежностной мембраной мочеполовая область разделена на глубокое (верхнее) и поверхностное (нижнее) пространства промежности.

Промежностная мембрана, membrana perinei (см. рис. 202, 235, 237), — треугольная соединительнотканная пластинка, обращенная широким основанием кзади и разделяющая поверхностные и глубокие мышцы мочеполовой области. У мужчин промежностная мембрана прободается мочеиспускательным каналом, лежащим на 2—3 см кзади от нижнего края лобкового симфиза, а у женщин — мочеиспускательным каналом и влагалищем. Впереди мочеиспускательного канала передний край мембраны не достигает лобкового симфиза, а образует (только у мужчин) плотную и сильно натянутую **поперечную связку промежности, lig. transversum perinei** (см. рис. 242).

Остающееся между лобковым симфизом и нижней лобковой связкой сверху и поперечной связкой промежности снизу свободное пространство служит местом прохождения глубокой дорсальной вены полового члена (клитора).

В промежности наиболее поверхностно, покрывая все упомянутые ранее образования мочеполовой области, расположена **фасция промежности, fascia perinei**, или **поверхностная выстилающая фасция промежности, fascia investiens perinei superficialis** (см. рис. 235, 237). Между фасцией промежности снизу и промежностной мембраной сверху заключено **поверхностное пространство промежности, compartimentum (spatium) superficiale perinei** (см. рис. 229—231).

Между кожей с **подкожной основой промежности, tela subcutanea perinei** (см. рис. 230, 231), и фасцией промежности имеется потенциальное пространство — **подкожный мешок промежности, saccus subcutaneus perinei**, по которому экстравазаты (гематомы) и другие скопления жидкости

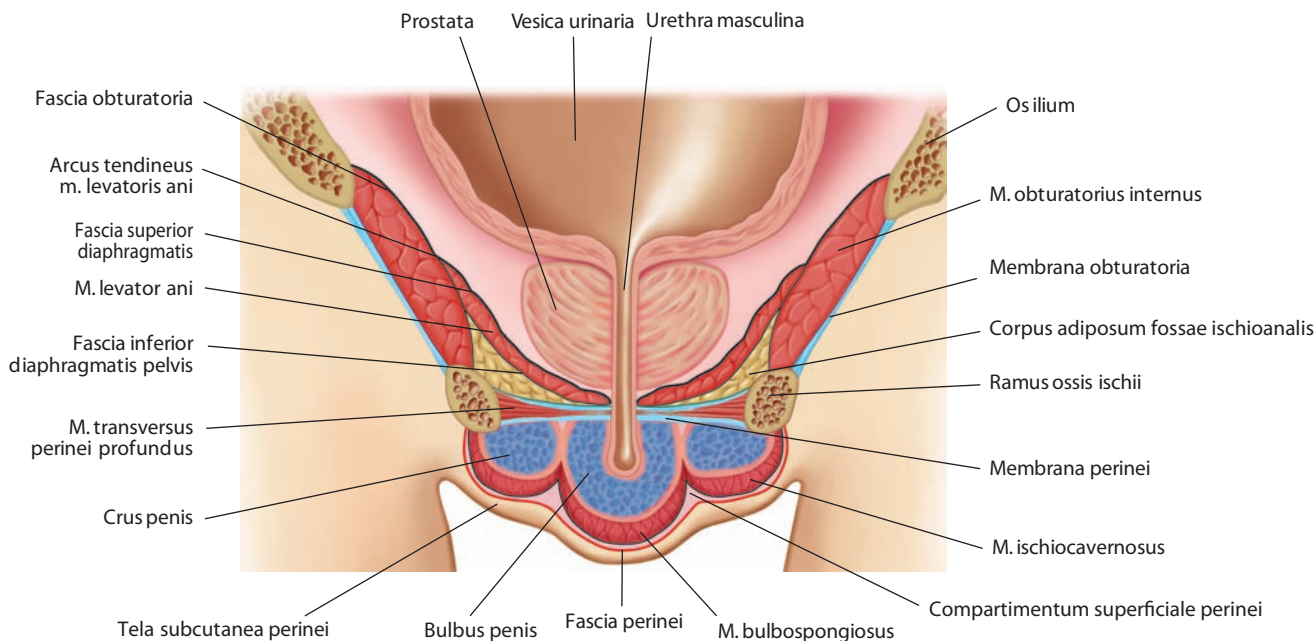


Рис. 230. Мышцы промежности, musculi perinei, и фасции промежности мужчины (схема).

Фронтальный распил через уретру и луковицу полового члена. Вид спереди

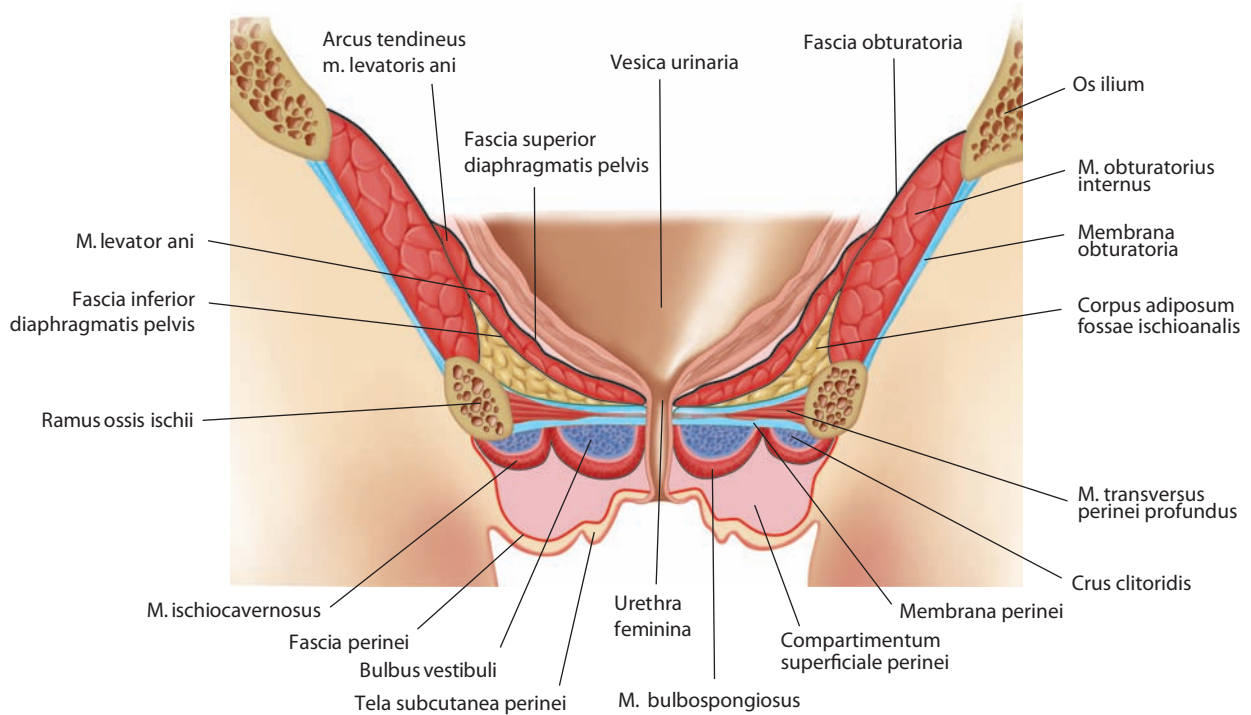


Рис. 231. Мышцы промежности, musculi perinei, и фасции промежности женщины (схема).
Фронтальный распил через луковицу преддверия и уретру. Вид спереди

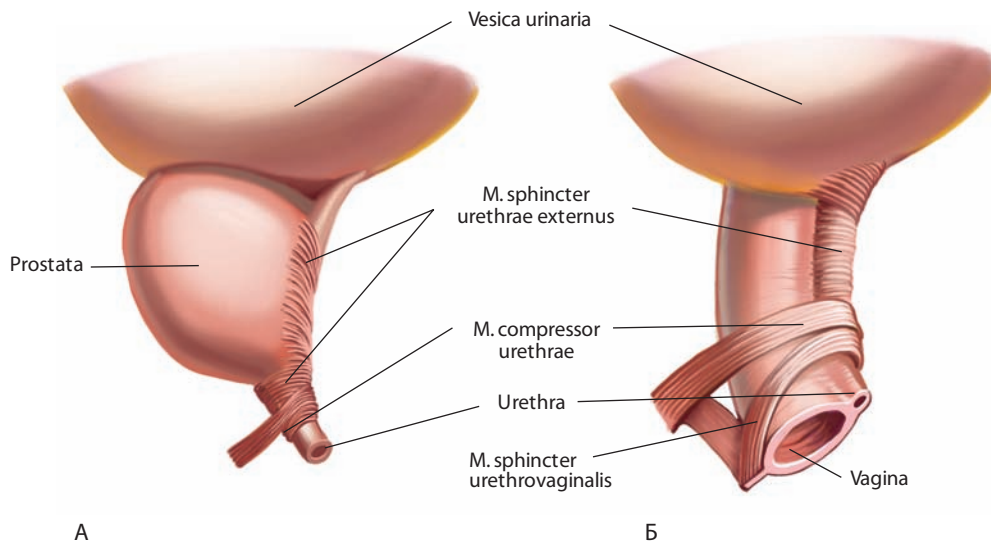


Рис. 232. Органы мочевой и половых систем, расположенные в глубоком мешке промежности (схема):
А – мужчины; Б – женщины.
Вид сбоку

могут проникать в переднюю брюшную стенку, половые губы или мошонку. Оно заполнено рыхлой клетчаткой, сосудами и нервами.

Кверху от промежностной мембраны и глубоких мышц мочеполовой области расположен **глубокий мешок промежности, saccus (spatium) profundus(um) perinei**, сверху ограниченный внутренней фасцией таза. Здесь расположена глу-

бокая поперечная мышца промежности, кнутри от которой залегают сфинктеры мочеиспускательного канала и лобково-промежностная мышца (рис. 232). У женщин кверху от глубокой поперечной мышцы промежности лежит сдавливатель мочеиспускательного канала. В глубоком мешке промежности расположены бульбоуретральные железы у мужчин и большие железы преддверия у женщин.

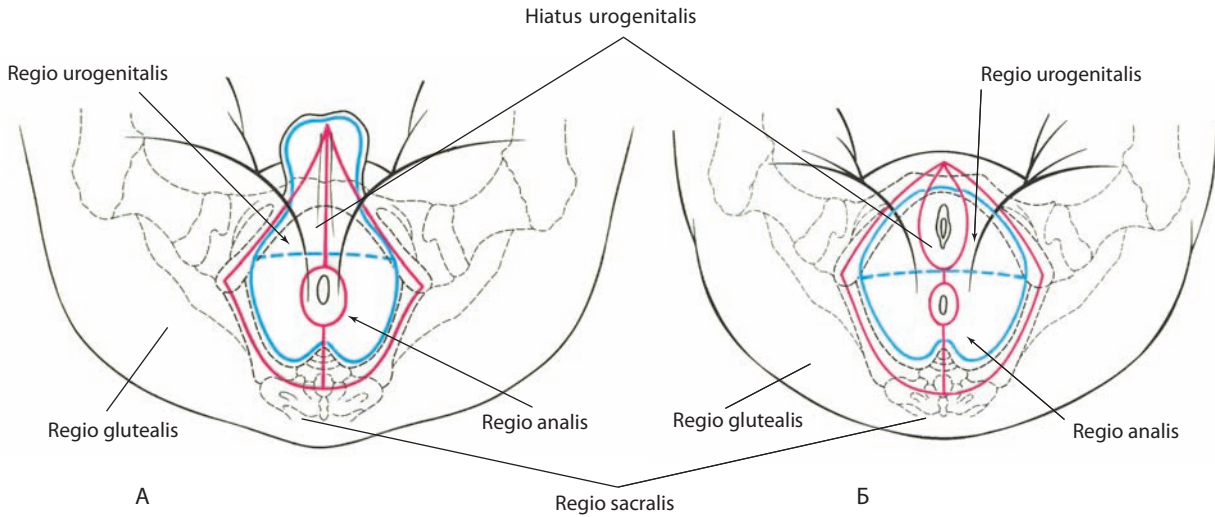


Рис. 233. Области промежности и линии разрезов кожи:

А – мужчины; Б – женщины.

Вид снизу. Границы областей обозначены синей линией, разрезы кожи, наиболее удобные для обнаружения препарируемых мышц, — красной

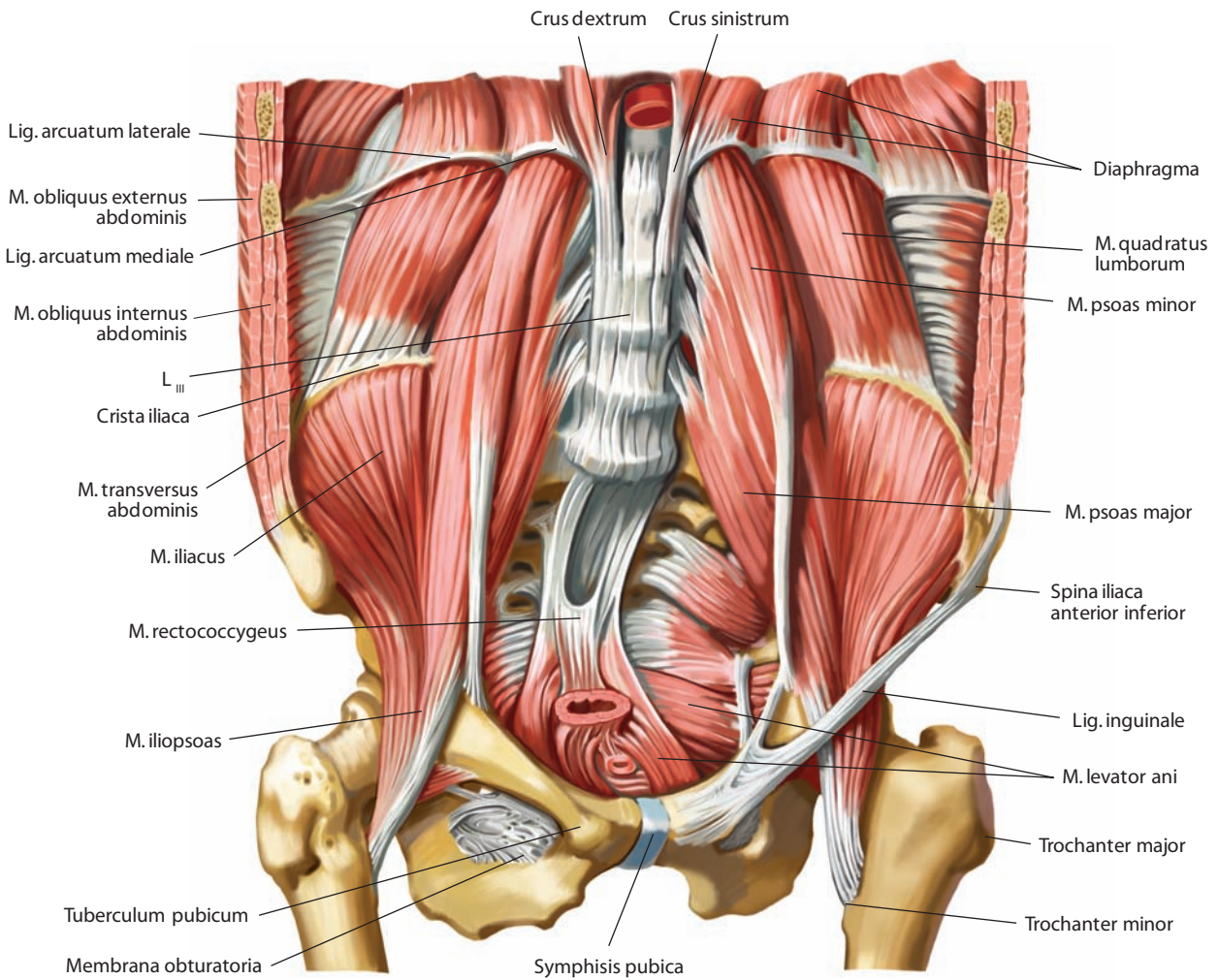


Рис. 234. Мышцы задней стенки живота и таза.

Вид спереди

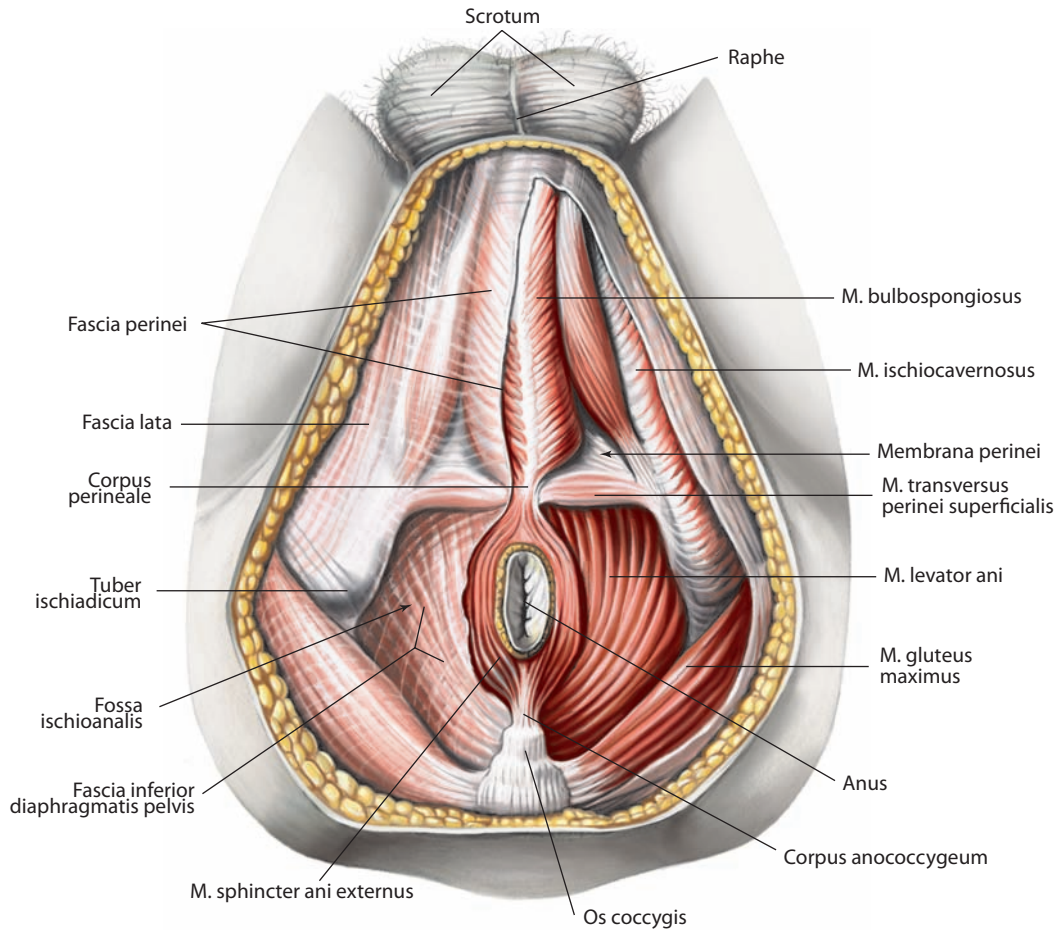


Рис. 235. Мышцы промежности, musculi perinei, и фасции промежности мужчины.
Вид снизу. Слева фасции удалены

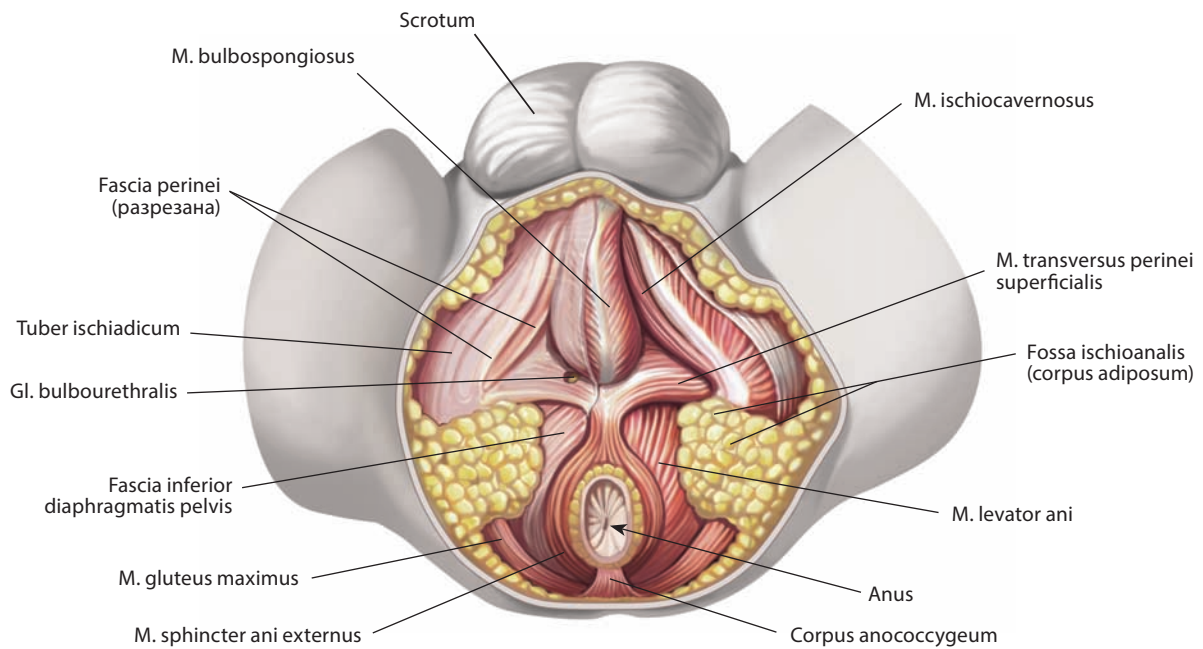


Рис. 236. Мышцы промежности, musculi perinei, и фасции промежности новорожденного.
Вид снизу. Слева фасции удалены

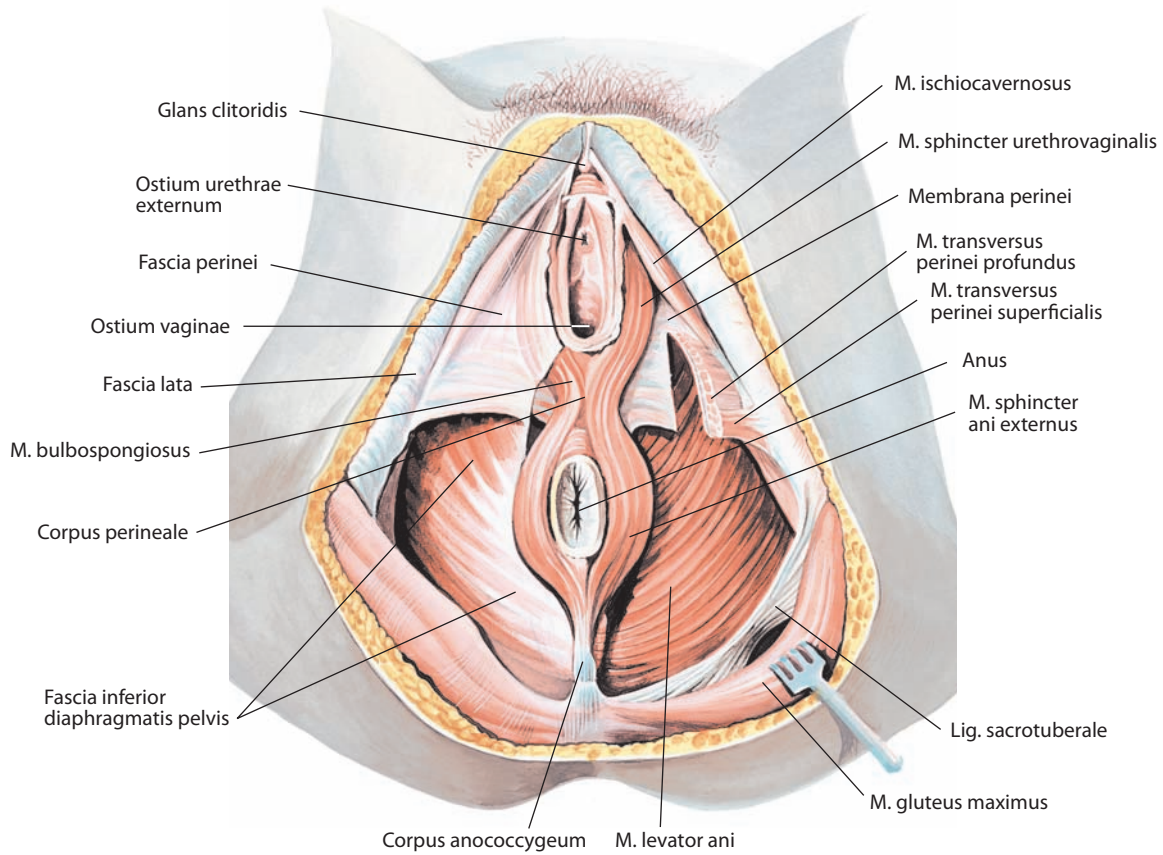


Рис. 237. Мышцы промежности, musculi perinei, и фасции промежности женщины.
Вид снизу. Слева фасции удалены

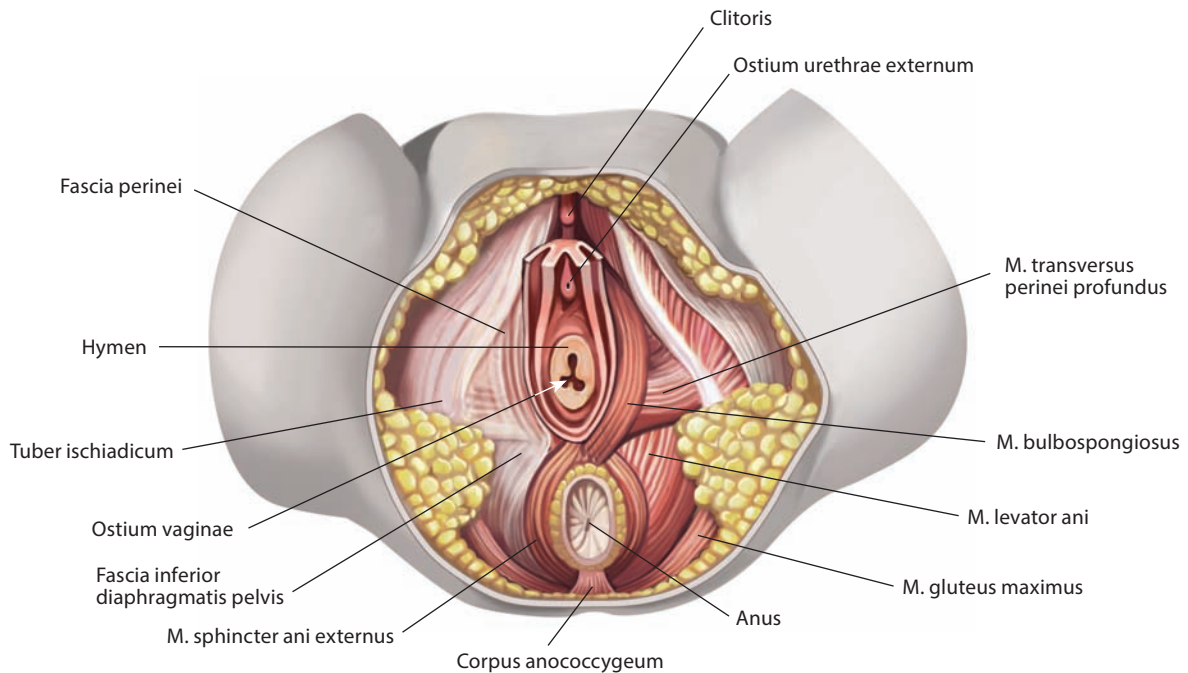


Рис. 238. Мышцы промежности, musculi perinei, и фасции промежности новорожденной.
Вид снизу. Слева фасции удалены

Мышцы мочеполовой области

1. **Глубокая поперечная мышца промежности, m. transversus perinei profundus** (см. рис. 184, 187, 202, 203, 218, 237, 239), парная, узкая, небольшая; начинается на седалищных буграх, сзади от места прикрепления седалищно-пещеристой мышцы, и направляется к срединной линии, где соединяется с одноименной мышцей противоположной стороны. Она формирует неполную мембрану в глубоком мешке промежности между медиальными поверхностями обеих седалищно-лобковых ветвей тазовых костей. Задние отделы мышц прикрепляются к центру промежности, часть волокон вплетается в наружный сфинктер заднего прохода. У женщин глубокая поперечная мышца промежности представлена гладкой мышечной тканью.

Мышца, вместе с поверхностной поперечной мышцей промежности фиксирует центр промежности, прямую кишку, влагалище и мочеиспускательный канал по срединной линии при прохождении через них содержимого. Кроме того, участвует в сжимании промежуточной части мочеиспускательного канала (у мужчин).

2. **Наружный сфинктер мочеиспускательного канала, m. sphincter urethrae externus** (см. рис. 202, 239), — парная мышца, лежит спереди от предыдущей. В ней различают периферически расположенные пучки, которые направляются к ветвям лобковых костей и к фасциям мочеполовой области, и более глубокие центральные, круговые, охватывающие промежуточную часть мужского мочеиспускательного канала. У мужчин мышца к тому же соединяется с простатой, у женщин — с влагалищем.

Кроме поперечнополосатых мышечных пучков в мышце имеется небольшая часть гладких мышечных волокон.

Анатомия сфинктера мочеиспускательного канала имеет значительные половые отличия. Сфинктерная функция определяется собственным гладкомышечным компонентом мочеиспускательного канала и поперечнополосатыми волокнами, входящими в состав лобково-промежностной мышцы. Мышца окружает промежуточную часть мужского мочеиспускательного канала, волокна ее следуют к шейке мочевого пузыря и основанию простаты, часть волокон прикрепляется к внутренней поверхности обеих седалищно-лобковых ветвей тазовых костей. У женщин мышечные волокна сконцентрированы вокруг средней и нижней третей мочеиспускательного канала, сливаясь с мышечными волокнами шейки мочевого пузыря, мочеиспускательного канала и влагалища.

Мышца сжимает мочеиспускательный канал, особенно при наполненном мочевом пузыре (играет значительную роль в развитии синдрома недержания мочи). Как и луковично-губчатая мышца, расслабляется в начале мочеиспускания и сокращается только по его окончании.

3. **Поверхностная поперечная мышца промежности, m. transversus perinei superficialis** (см. рис. 218, 235—237), иногда отсутствует на одной или обеих сторонах. Представляет собой тонкую мышечную полоску, идущую поперек промежности.

Латеральным концом мышца прикрепляется к седалищной кости, медиальный конец перекрещивается по срединной линии с одноименной мышцей противоположной стороны, частично вплетается в луковично-губчатую мышцу, частично — в наружный сфинктер заднего прохода.

Мышца участвует в фиксации ножек полового члена.

4. **Седалищно-пещеристая мышца, m. ischiocavernosus** (см. рис. 170, 186, 202, 203, 218, 230, 231, 235, 237), парная, имеет вид узкой мышечной полоски. Начинается узким сухожилием от внутренней поверхности седалищного бугра,

обходит ножку полового члена (клитора) изнутри кнаружи и на тыльной стороне теряется в его белочной оболочке. Иногда соединяется на тыльной стороне полового члена с одноименной мышцей противоположной стороны, образуя подобие петли у его корня. Задний ее конец располагается у начала поверхностной поперечной мышцы промежности.

У женщин несколько глубоких пучков седалищно-пещеристой мышцы охватывают участок мочеиспускательного канала кнаружи от его наружного сфинктера и формируют **сдавливатель мочеиспускательного канала, m. compressor urethrae** (см. рис. 232).

Мышца прижимает поверхностные вены полового члена, что обуславливает застой крови в пещеристых телах и способствует как наступлению эрекции, так и ее поддержанию. У женщин мышца выполняет аналогичную функцию по отношению к пещеристым телам клитора, но в меньшей степени.

5. **Луковично-губчатая мышца, m. bulbospongiosus** (см. рис. 170, 187, 202, 218, 235, 237), парная, у мужчин охватывает нижнюю и боковые выпуклые поверхности луковицы полового члена до места соединения пещеристых тел. Сзади ее пучки достигают наружного сфинктера заднего прохода.

В мышце различают три слоя. Поверхностный слой берет начало от фиброзной пластинки, расположенной по срединной линии белочной оболочки луковицы полового члена. Второй слой начинается от поперечно идущей фиброзной пластинки, образованной задним краем фасции промежности. Третий слой, самый глубокий, охватывает заднюю часть луковицы полового члена.

Впереди мышца заканчивается в фасции на тыле полового члена; сзади соединена с поверхностной поперечной мышцей промежности и с передним концом наружного сфинктера заднего прохода.

Место сочленения луковично-губчатой мышцы, поверхностной поперечной мышцы промежности и наружного сфинктера заднего прохода является так называемым **центром промежности, corpus perineale (centrum perinei)** (см. рис. 235, 237): здесь конвергирует большинство мышц поверхностного и глубокого слоев промежности.

У женщин луковично-губчатая мышца окружает отверстие влагалища. Обойдя его с боков, она направляется кпереди и прикрепляется к белочной оболочке клитора на его верхней и боковых поверхностях; задние участки ее вплетаются в центр промежности. Часть глубоких пучков этой мышцы кроме входа во влагалище окружает наружное отверстие мочеиспускательного канала и называется **уретровагинальным сфинктером, m. sphincter urethrovaginalis** (см. рис. 237).

Мышца участвует в окончательном освобождении мочеиспускательного канала от мочи после опорожнения мочевого пузыря. У мужчин мышца участвует в последней стадии эрекции, поскольку ее средние волокна сжимают эректильную ткань луковицы, а передние — глубокую дорсальную вену полового члена. Сокращение мышцы способствует выбрасыванию семени из мочеиспускательного канала при эякуляции. У женщин сжимает вход во влагалище, луковицу преддверия и большую железу преддверия.

Иннервация и кровоснабжение — см. «Диафрагма таза».

ДИАФРАГМА ТАЗА

Диафрагму таза, diaphragma pelvis (см. рис. 209, 242—245), образуют правая и левая мышцы, поднимающие задний проход, правая и левая седалищно-копчиковые мышцы, наружный сфинктер заднего прохода и фасция таза.

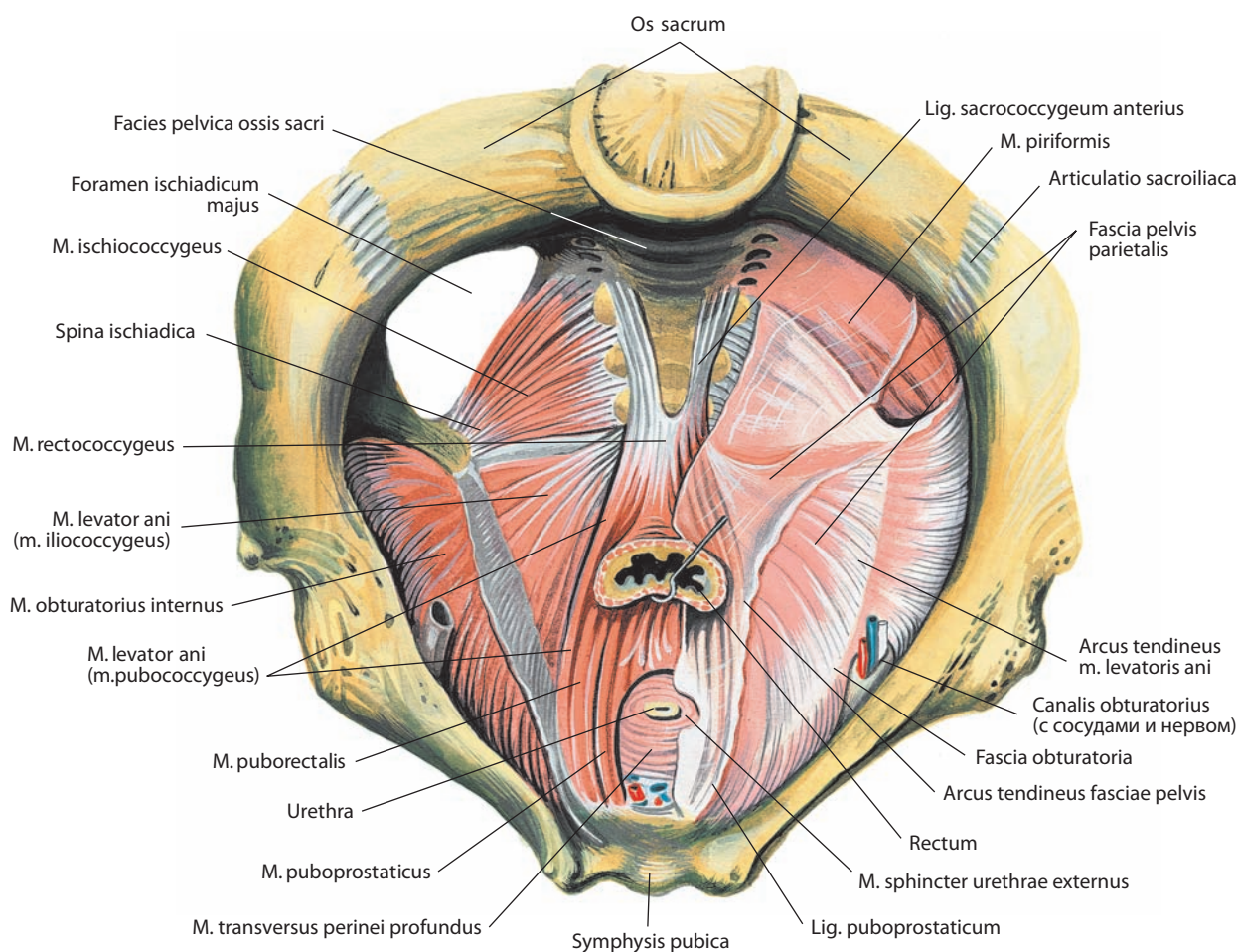


Рис. 239. Мышцы промежности, musculi perinei, и фасции промежности мужчины.
Вид сверху. Справа фасции удалены

МЫШЦЫ ДИАФРАГМЫ ТАЗА

1. **Мышца, поднимающая задний проход, m. levator ani** (см. рис. 235, 237, 239), треугольная, начинается от обеих сторон стенки малого таза и от утолщения запирающей фасции — сухожильной дуги мышцы, поднимающей задний проход, **arcus tendineus m. levatoris ani** (см. рис. 239), прикрепляется к органам и к внутренней поверхности малого таза и, образуя вместе с фасциями воронкообразную мышечную пластинку, нисходящую к заднему проходу, формирует основную часть диафрагмы таза. Мышца состоит из подвздошно-копчиковой, лобково-копчиковой и лобково-прямокишечной мышц, названия которых отражают их различное прикрепление к стенкам таза и к органам, проходящим через диафрагму таза.

Довольно часто эти части мышцы, поднимающей задний проход, описываются как самостоятельные мышцы, однако четких границ между ними не существует, и они работают как интегральная система, выполняя сходные функции:

1) **подвздошно-копчиковая мышца, m. iliococcygeus** (см. рис. 239), отходит от заднего и среднего отрезков сухожильной дуги мышцы, поднимающей задний проход. Направляясь назад, вниз и медиально, она прикрепляется к копчику. Ее медиальные пучки, переплетаясь по средней линии между прямой

кишкой и верхушкой копчика с пучками одноименной мышцы противоположной стороны, образуют шов — мышечную структуру, поддерживающую прямокишечно-заднепроходный переход. Латеральные ее пучки следуют к боковому краю копчика. Подвздошно-копчиковая мышца примыкает к седалищно-копчиковой мышце, прикрывая ее сверху;

2) **лобково-копчиковая мышца, m. pubococcygeus** (см. рис. 239), начинается от переднего отдела сухожильной дуги мышцы, поднимающей задний проход, кпереди от начала предыдущей мышцы и от внутренней поверхности верхней ветви лобковой кости возле верхнемедиального края запирающего отверстия. Направляясь назад, несколько вниз и медиально в сторону копчика, она прикрепляется к **заднепроходно-копчиковому телу (заднепроходно-копчиковой связке), corpus apococcygeum (lig. apococcygeum)** (см. рис. 235, 237), **передней (вентральной) крестцово-копчиковой связке, lig. sacrococcygeum anterius (ventrale)** (см. рис. 239), выше прикрепления подвздошно-копчиковой мышцы, а также к передней стенке прямой кишки, отдавая часть пучков наружному сфинктеру заднего прохода. Пучки мышечных волокон имеют почти горизонтальное направление. Медиальные волокна лобково-копчиковой мышцы участвуют в формировании наружного сфинктера мочеиспускательного канала. Они носят название

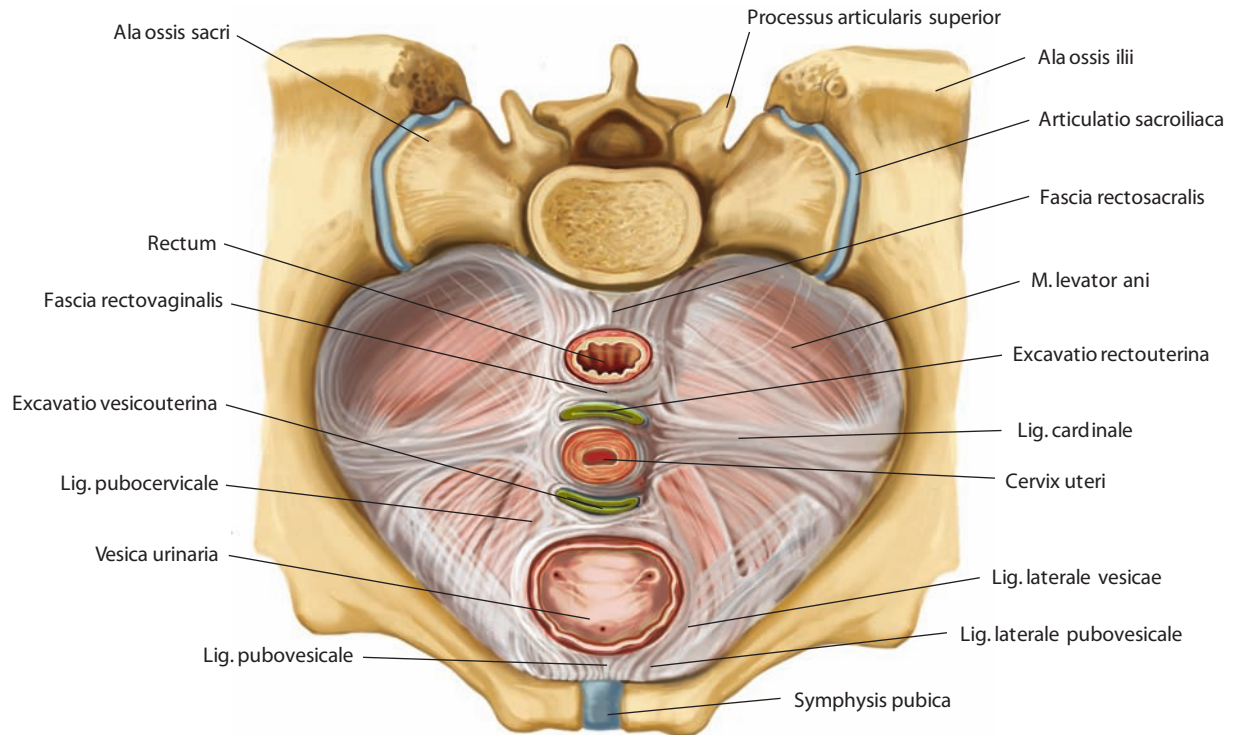


Рис. 240. Мышцы промежности, musculi perinei, и фасции промежности женщины.
Вид сверху

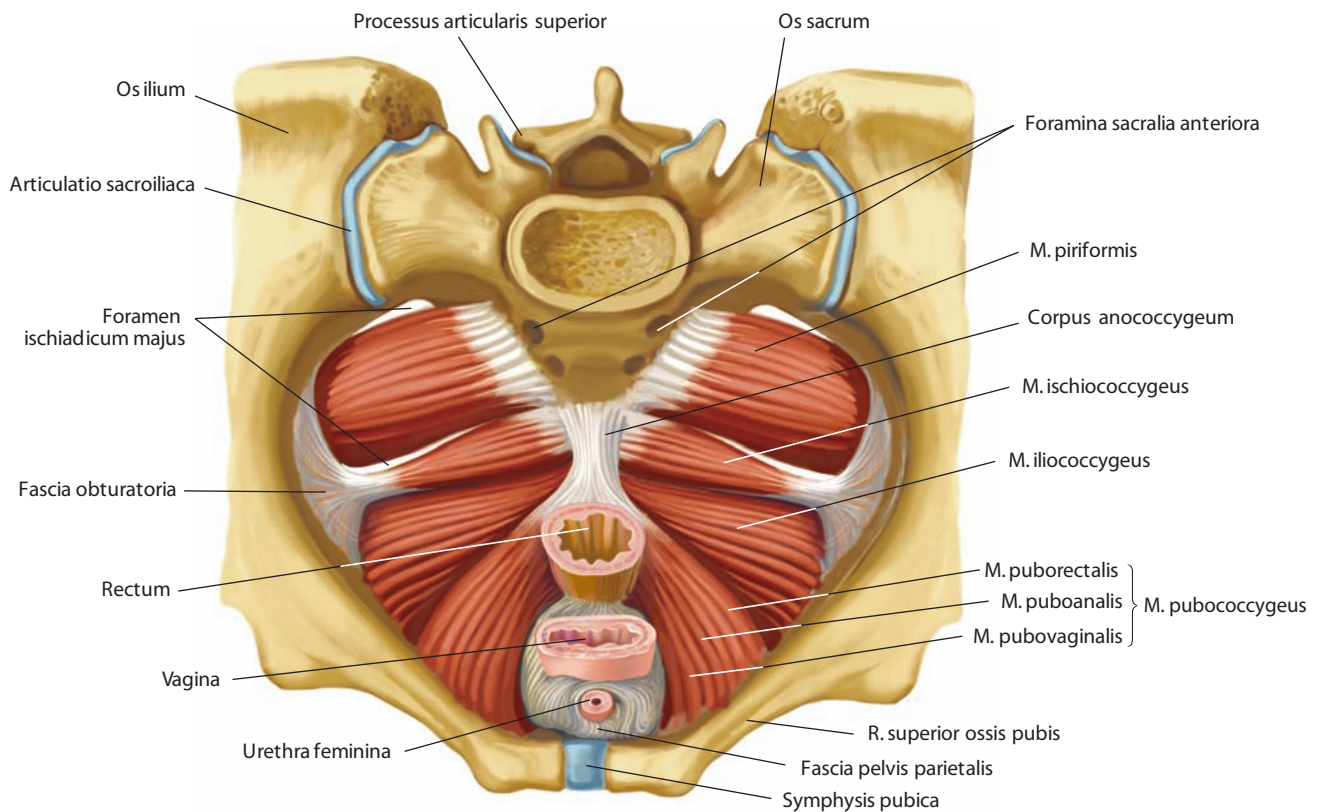


Рис. 241. Мышцы промежности, musculi perinei, женщины.
Вид сверху

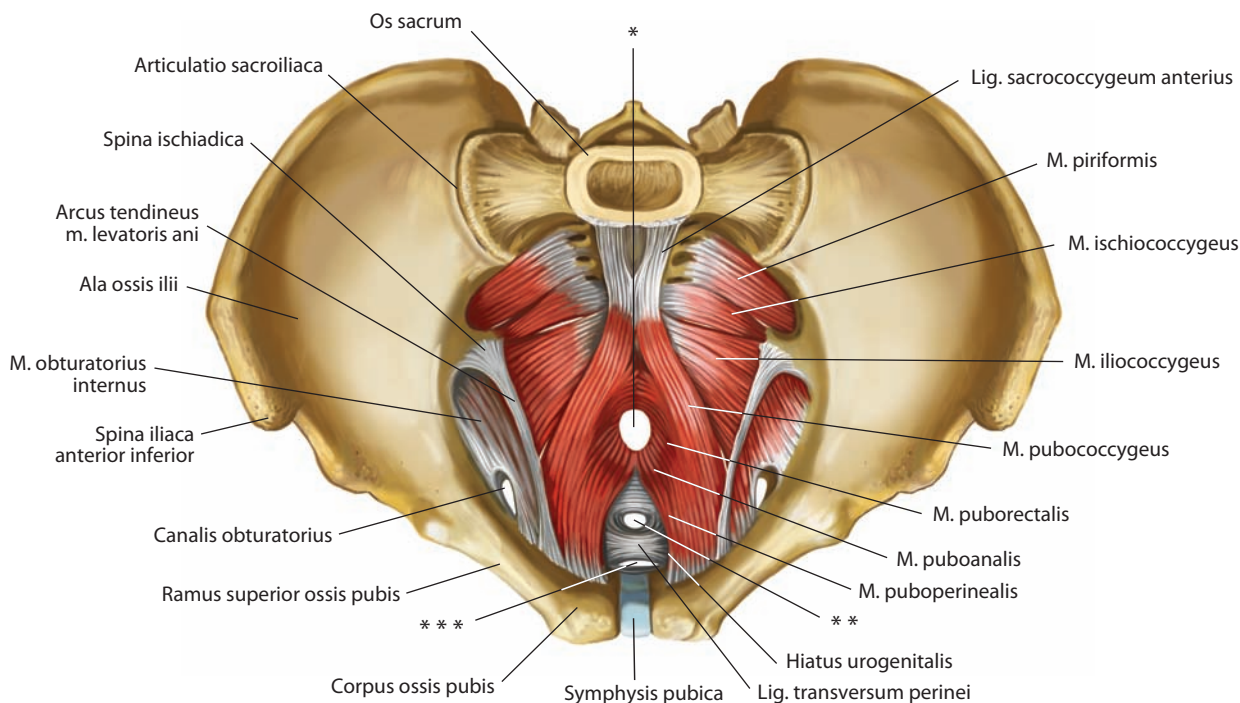


Рис. 242. Мышцы промежности, musculi perinei, мужчины.

Вид сверху

* Место прохождения прямой кишки через диафрагму таза.

** Место прохождения мочеиспускательного канала.

*** Место прохождения глубокой дорсальной вены полового члена.

лобково-промежностной мышцы, **m. puboperinealis** (см. рис. 242), однако ряд авторов описывают ее как *лобково-уретральную мышцу, m. pubourethralis*, учитывая ее связь с наружным сфинктером мочеиспускательного канала.

У мужчин отдельные волокна лобково-копчиковой мышцы вплетаются в нижнелатеральную поверхность капсулы простаты с обеих сторон и составляют **лобково-простатическую мышцу, m. puboprostaticus**, или **мышцу, поднимающую простату, m. levator prostatae** (см. рис. 239). При сокращении этих волокон простата подтягивается кверху и сдавливается. У женщин аналогичные пучки лобково-копчиковой мышцы вплетаются в мышечную и частично в адвентициальную оболочку влагалища, формируя **лобково-влагалищную мышцу, m. pubovaginalis** (см. рис. 241). Сокращаясь, они подтягивают влагалище кверху.

На уровне анально-прямокишечного изгиба правая и левая лобково-копчиковые мышцы фиксируются позади прямой кишки, располагаясь под заднепроходно-копчиковым телом. Спереди лобково-копчиковая мышца прилежит к мочеиспускательному каналу;

3) **лобково-прямокишечная мышца, m. puborectalis** (см. рис. 239, 241), начинается от верхней и нижней ветвей лобковой кости. Ее внутренние волокна впереди прямой кишки переплетаются с волокнами мышцы противоположной стороны и, обогнув боковые поверхности простаты (у женщин — влагалища), внедряются в продольный слой мышечной оболочки прямой кишки. Часть волокон этой мышцы вплетаются в продольный мышечный слой заднепроходного канала и носят название **лобково-заднепроходной мышцы, m. puboanalis** (см. рис. 241).

Верхняя (тазовая) поверхность мышцы, поднимающей задний проход, отделена системой фасциальных пластинок от мочевого пузыря и простаты (у мужчин) и от матки и влагалища (у женщин). В систему фасциальных пластинок входят верхняя фасция диафрагмы таза, висцеральная фасция таза и забрюшинная фасция. Нижняя (промежностная) поверхность формирует медиальную стенку седалищно-анальной ямки и верхнюю стенку ее переднего кармана и покрыта нижней фасцией диафрагмы таза. Задний край мышцы отделен от копчика рыхлой соединительной тканью. Ее медиальные края ограничены висцеральной апертурой, через которую проходят мочеиспускательный канал, влагалище и прямая кишка.

Мышца, поднимающая задний проход, со всеми ее частями является главным образом сжимателем; одновременное сокращение правой и левой лобково-копчиковых мышц способствует приближению задней стенки прямой кишки к передней, т. е. сужению дистального отдела прямой кишки (ее отверстие приобретает форму поперечной щели) вследствие поднятия и подтягивания ее кпереди и кверху вместе с дном малого таза, что делает его более упругим и устойчивым; у женщин эта мышца, кроме того, сужает влагалище.

2. **Седалищно-копчиковая (копчиковая) мышца, m. ischiococcygeus (coccygeus)** (см. рис. 239, 241), располагается в виде треугольной пластинки на внутренней (тазовой) поверхности крестцово-остистой связки, но иногда может сливаться с ней. Находится кзади и непосредственно сверху заднего края мышцы, поднимающей задний проход. Обе мышцы примыкают тесно друг к другу, образуя

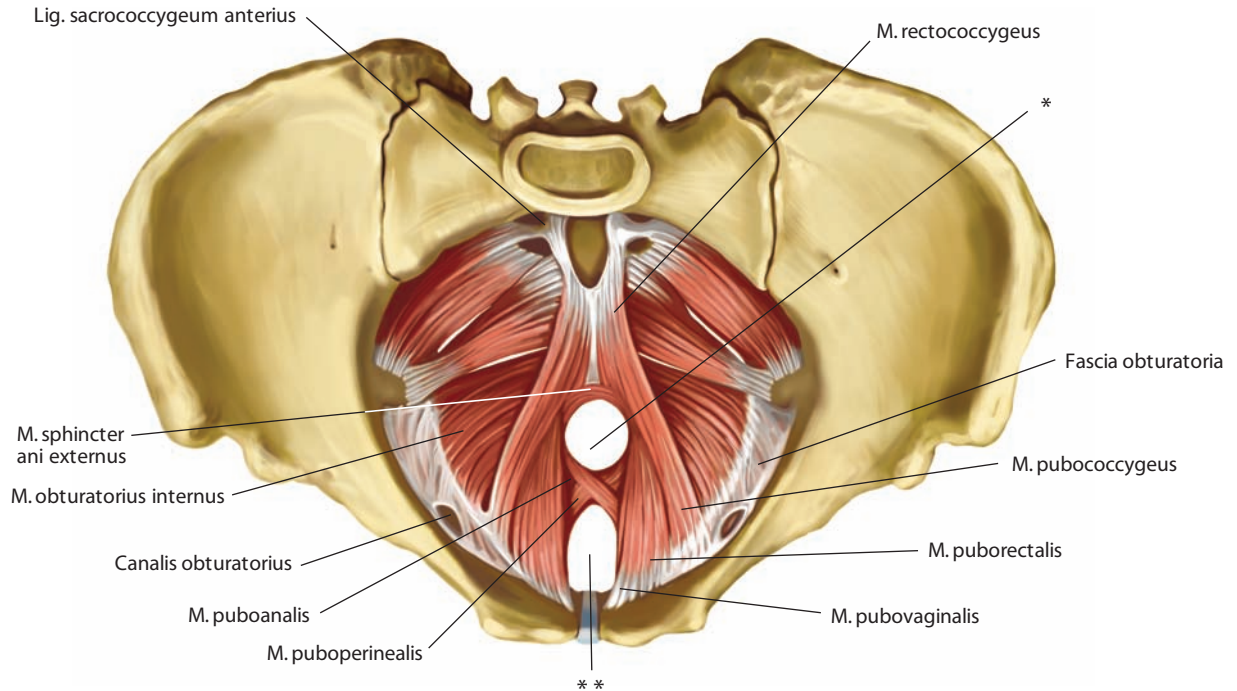


Рис. 243. Мышцы промежности, musculi perinei, женщины.

Вид сверху

* Место прохождения прямой кишки через диафрагму таза.
 ** Место прохождения влагалища через диафрагму таза.

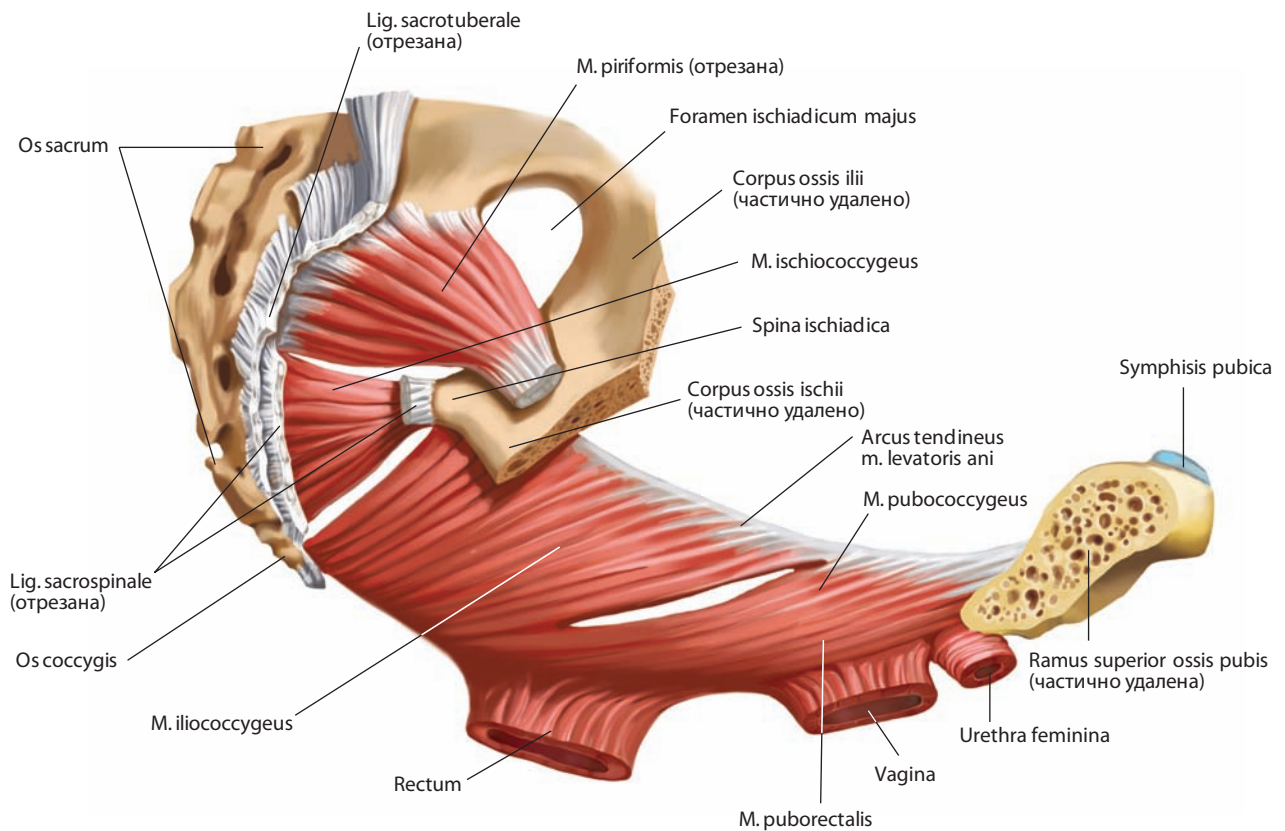


Рис. 244. Мышцы промежности, musculi perinei, женщины.

Вид справа. Правая тазовая кость отпилена и почти полностью удалена

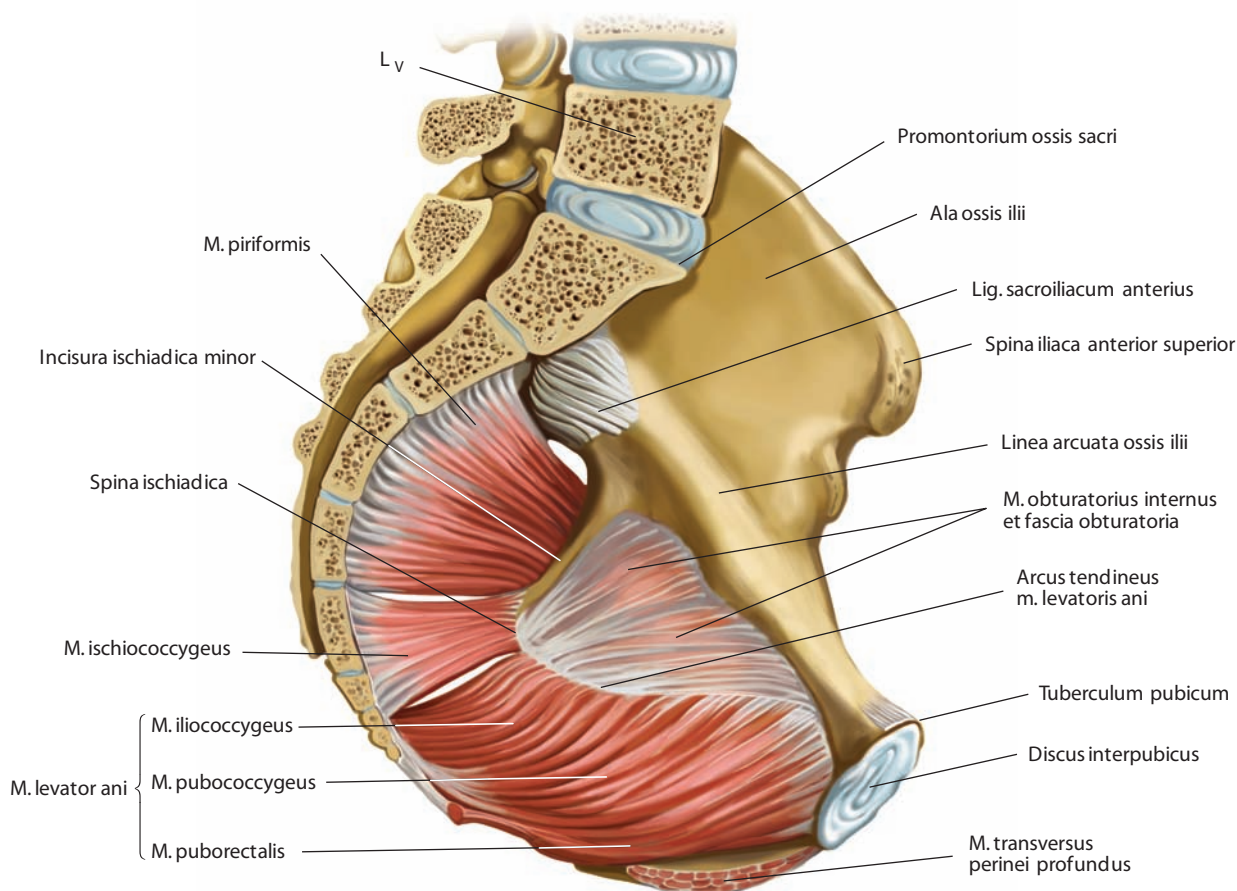


Рис. 245. Мышцы промежности, musculi perinei.
Срединный распил. Вид справа

сплошной мышечный пласт. Начинается узкой верхушкой от седалищной ости, широким основанием прикрепляется к боковым краям нижних крестцовых и копчиковых позвонков.

3. Наружный сфинктер заднего прохода — см. «Строение стенки прямой кишки»; рис. 72–74, 186, 209, 218, 235. Внутренняя, более мощная часть сфинктера кольцеобразная, а наружная начинается в виде заостренного заднего конца от задней поверхности и верхушки копчика, от заднепроходно-копчикового тела или в коже. Мышца обходит с боковых сторон задний проход; впереди наружная ее часть заканчивается так же заостренным концом в сухожильном шве луковично-губчатой мышцы и в коже промежности.

К поперечнополосатым волокнам сфинктера присоединяется небольшая часть продольных гладкомышечных пучков самой кишки.

Мышца, сокращаясь, сжимает задний проход с боков, в результате чего отверстие приобретает форму продольной щели.

Иннервация: нижние заднепроходные (прямокишечные) и промежностные нервы от полового нерва; передние мошоночные (у мужчин) или передние губные (у женщин) нервы от подвздошно-пахового нерва; заднепроходно-копчиковые нервы от копчикового сплетения.

Кровоснабжение: нижняя прямокишечная, промежностные артерии, дорсальные артерии полового члена (клитора) (ветви внутренней половой артерии). Венозная кровь оттекает по одноименным венам во внутреннюю подвздошную вену. Лимфатические сосуды отводят лимфу в общие, наружные и внутренние подвздошные лимфоузлы.

ФАСЦИЯ ТАЗА

Фасция таза, fascia pelvis (pelvica) (рис. 239; см. рис. 235, 237), является продолжением париетальной фасции живота и образует в полости таза париетальную и висцеральную фасции таза.

Париетальная фасция таза, fascia pelvis parietalis (fascia endopelvina) (см. рис. 239), выстилает изнутри стенки малого таза, наиболее выражена в местах расположения следующих мышц: запирающей (**запирательная фасция, fascia obturatoria**), грушевидной (**фасция грушевидной мышцы, fascia musculi piriformis**) и копчиковой. Париетальная фасция начинается от пограничной линии таза, внизу она плотно сращена с нижним краем лобковых костей и седалищными костями. На протяжении от нижней части лобкового симфиза до седалищной ости париетальная фасция уплотнена за счет на-

чинающейся по этой линии мышцы, поднимающей задний проход, и двух покрывающих ее сверху и снизу фасций.

Эта уплотненная часть запирающей фасции является сухожильной дугой мышцы, поднимающей задний проход; фасцию, которая покрывает данную мышцу, также относят к париетальной.

Фасция, покрывающая верхнюю (внутреннюю) поверхность мышцы, поднимающей задний проход, — это **верхняя фасция диафрагмы таза, fascia superior diaphragmatis pelvis** (см. рис. 228, 229). В месте ее подхода к внутренним органам — прямой кишке, мочевому пузырю — она уплотнена и дает пластинки, облегающие эти органы, — **висцеральную фасцию таза, fascia pelvis visceralis** (см. рис. 228). Место отхождения висцеральной фасции обозначают как **сухожильную дугу фасции таза, arcus tendineus fasciae pelvis** (см. рис. 239).

Верхняя фасция диафрагмы таза формирует ряд связок: у мужчин — **лобково-пузырную связку (медиальную лобково-простатическую связку), lig. pubovesicale (lig. mediale puboprostaticum)** (см. рис. 240), и **лобково-простатическую связку (латеральную лобково-простатическую связку), lig. puboprostaticum (lig. laterale puboprostaticum)** (см. рис. 239); у женщин — **медиальную лобково-пузырную связку, lig. mediale pubovesicale**, и **латеральную лобково-пузырную связку, lig. laterale pubovesicale** (см. рис. 240); у обоих полов — **латеральную связку мочевого пузыря, lig. laterale vesicae** (см. рис. 240).

Висцеральная фасция таза кроме мочевого пузыря и прямой кишки охватывает у женщин — влагалище, у мужчин — простату, семенные железы и ампулы семявыносящих протоков.

Участок этой фасции, расположенный впереди прямой кишки, у мужчин отделяет кишку от простаты, семенных желез и мочевого пузыря — это **прямокишечно-простатическая фасция, fascia rectoprostatica**, или **прямокишечно-пузырная**

перегородка, septum rectovesicale (см. рис. 186). У женщин такой же участок фасции отграничивает заднюю поверхность влагалища от передней поверхности прямой кишки и называется **прямокишечно-влагалищной фасцией, fascia rectovaginalis**, или **прямокишечно-влагалищной перегородкой, septum rectovaginale** (см. рис. 210, 240). Висцеральная фасция начинается от дна брюшинного кармана, разделяющего эти органы, а заканчивается на дне таза апоневротической пластинкой.

Нижняя фасция диафрагмы таза, fascia inferior diaphragmatis pelvis (см. рис. 228–230, 235, 237), покрывает нижнюю поверхность мышцы, поднимающей задний проход. Она также начинается от сухожильной дуги этой мышцы.

Мышца, поднимающая задний проход, вместе с покрывающей ее фасцией образует боковые и задний отделы дна таза; латеральная граница его пролегает по сухожильной дуге мышцы, медиальная — по сухожильной дуге фасции таза, расположенной вдоль срединного края этой мышцы.

Между седалищными буграми и диафрагмой таза находится **седалищно-анальная ямка, fossa ischioanal** (см. рис. 228, 235). Латеральную ее стенку образуют седалищный бугор и фасция внутренней запирающей мышцы, медиальную — нижняя фасция диафрагмы таза, т. е. фасция, покрывающая нижнюю поверхность мышцы, поднимающей задний проход; кверху ямка простирается до начала мышцы, поднимающей задний проход. Эта ямка заполнена жировой клетчаткой — **жировым телом седалищно-анальной ямки, corpus adiposum fossae ischioanal** (см. рис. 228), в которой расположен **половой канал, canalis pudendalis**. Он лежит на латеральной стенке седалищно-анальной ямки и сформирован дубликатурой фасции внутренней запирающей мышцы. Канал находится приблизительно на 3–4 см выше седалищного бугра и содержит половой нерв и внутренние половые сосуды (артерию и вену).

**ЭНДОКРИННЫЕ
ЖЕЛЕЗЫ**

*GLANDULAE
ENDOCRINAE*

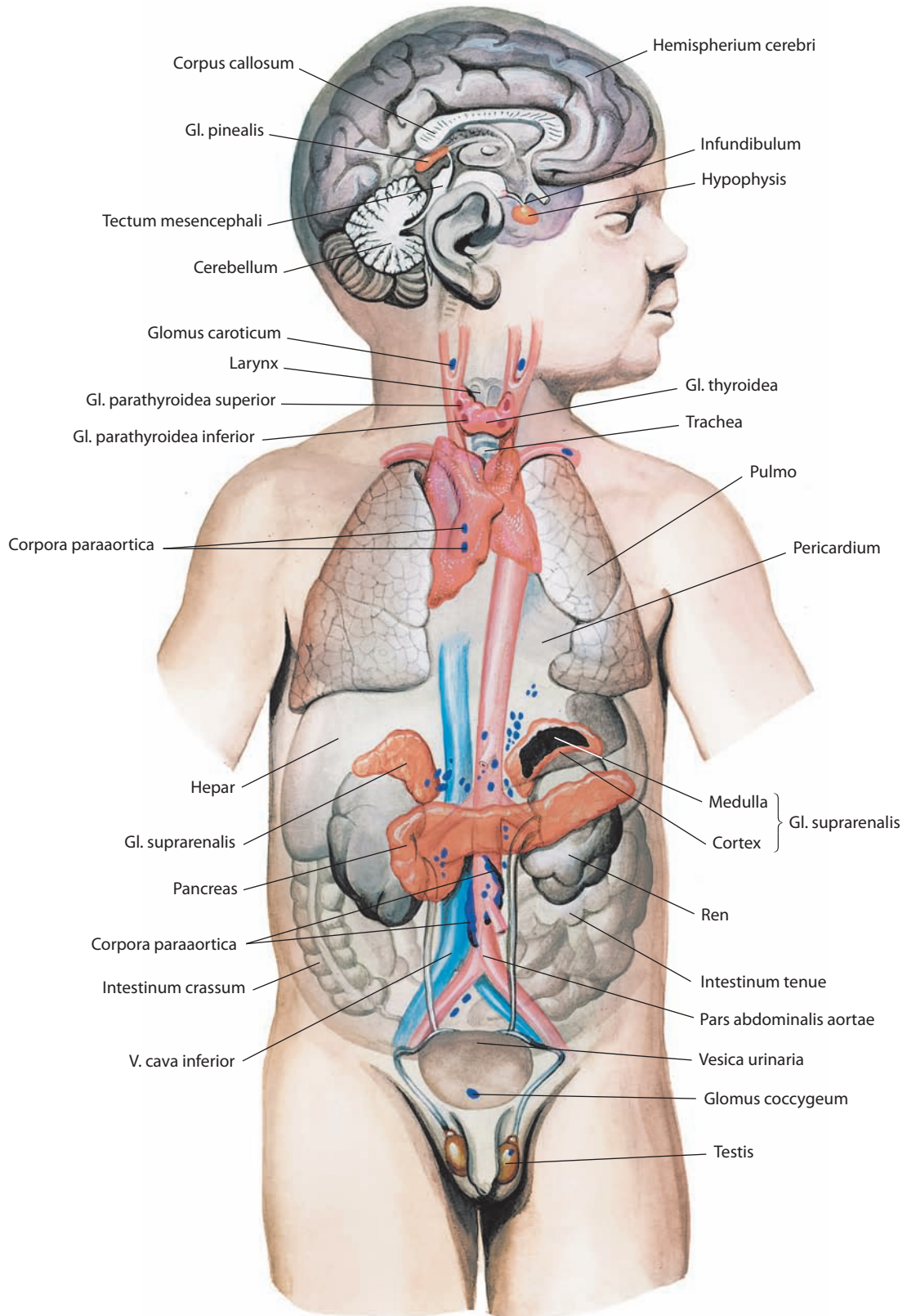


Рис. 246. Эндокринные железы, *gll. endocrinae* (схема)

Эндокринные железы, glandulae endocrinae, — это железы внутренней секреции, вырабатывающие биологически активные вещества — гормоны, которые поступают непосредственно в кровеносные (венозные) или лимфатические сосуды. Тканевые образования эндокринных желез оплетены густой сетью кровеносных и лимфатических капилляров. В противоположность железам внешней секреции выводных протоков они не имеют.

К эндокринным железам относятся: щитовидная железа, околощитовидные железы, эндокринная часть поджелудочной железы, надпочечники, добавочные надпочечники, эндокринная часть половых желез, гипофиз и шишковидная железа (рис. 246).

Функционально некоторые железы связаны между собой, но их эмбриональное происхождение различно. Учитывая генетические признаки, железы внутренней секреции можно разделить на пять групп:

энтодермальные бранхиогенные железы, являющиеся производными эпителия жаберных карманов, — щитовидная железа, околощитовидные железы;

энтодермальные железы, представляющие собой эндокринную часть поджелудочной железы;

мезодермальные железы, развивающиеся из целомического эпителия, — корковое вещество надпочечников и эндокринная часть половых желез;

эктодермальные железы, образующиеся из симпатических элементов, — мозговое вещество надпочечников и добавочные надпочечники;

неврогенные (эктодермальные) железы, связанные с развитием промежуточного мозга, — гипофиз и шишковидная железа.

ЩИТОВИДНАЯ ЖЕЛЕЗА

Щитовидная железа, glandula thyroidea (рис. 247–251; см. рис. 246), — непарная, самая крупная из желез внутренней секреции. Располагается в переднем отделе шеи, сбоку и спереди от гортани и трахеи, как бы охватывая их. Железа имеет форму подковы, вогнутостью обращенной кзади, и состоит из двух неодинаковых по величине боковых долей: *правой доли, lobus dexter*, и *левой доли, lobus sinister*, и соединяющего их непарного **перешейка щитовидной железы, isthmus glandulae thyroideae** (см. рис. 247). Перешеек может

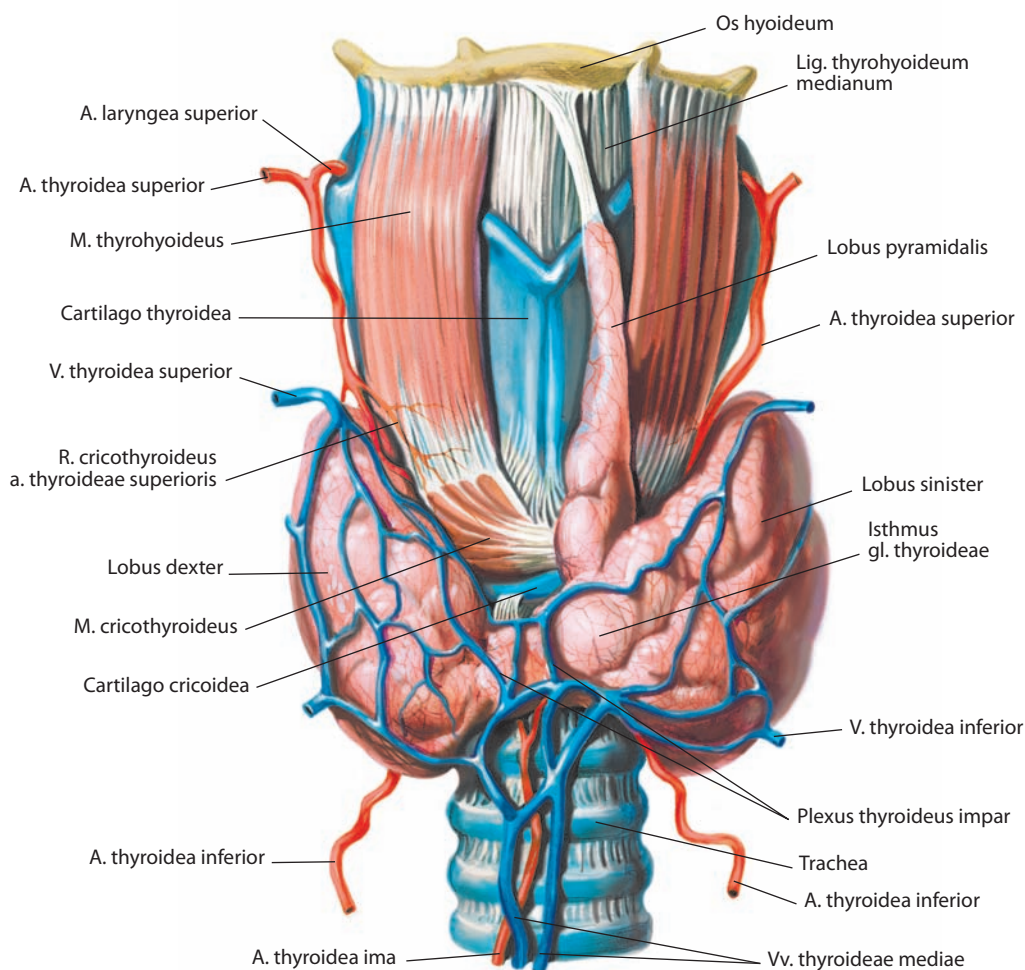


Рис. 247. Щитовидная железа, gl. thyroidea.
Вид спереди

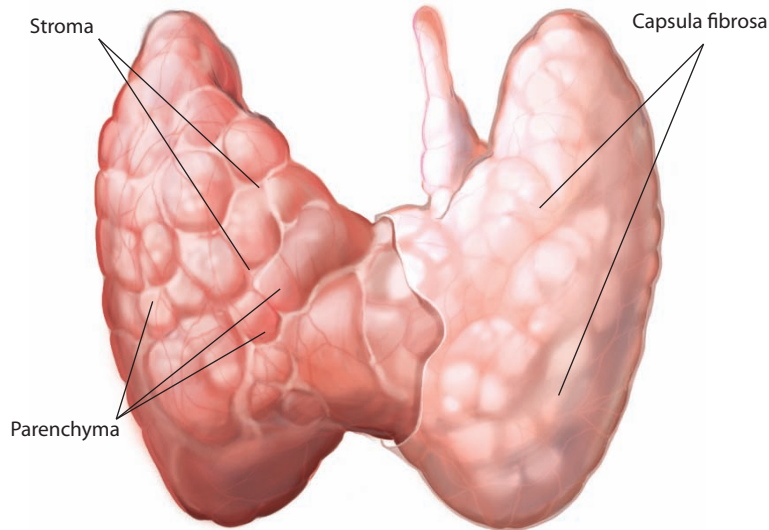


Рис. 248. Щитовидная железа, *gl. thyroidea*.
Вид спереди. Фиброзная капсула справа удалена

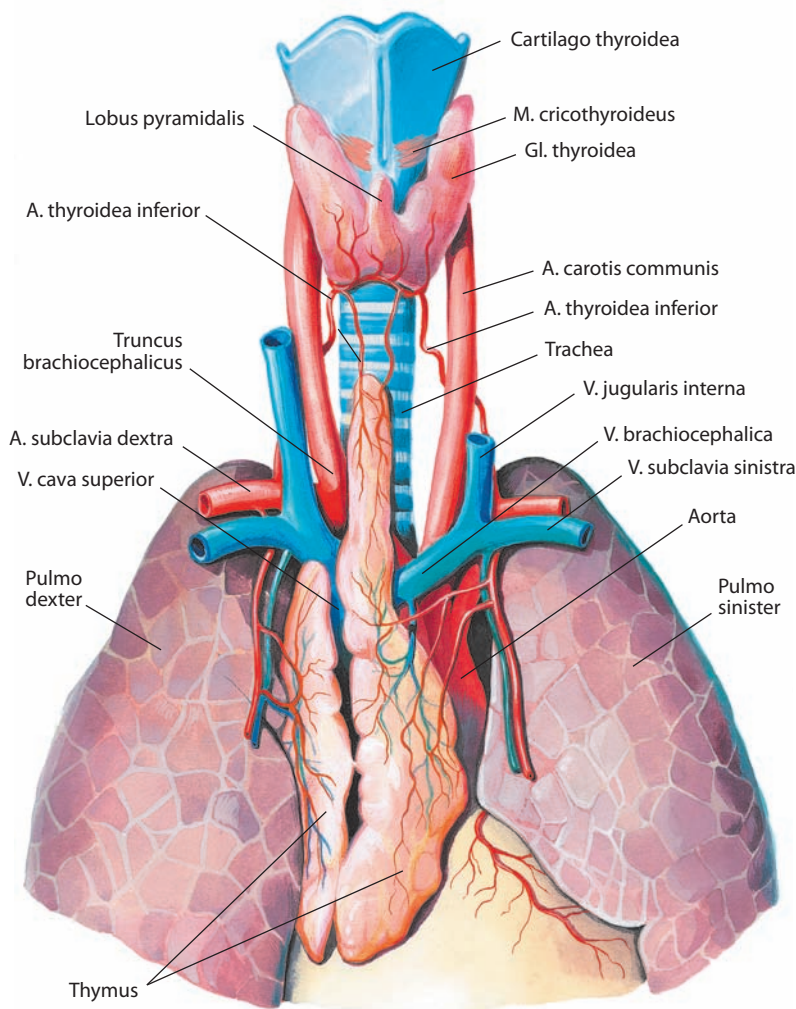


Рис. 249. Щитовидная железа, *gl. thyroidea*, ребенка первого года жизни.
Вид спереди

отсутствовать, и тогда обе доли неплотно прилегают одна к другой.

Часто (в трети или половине случаев) от перешейка или от левой доли, на границе ее с перешейком, направляется вверх **пирамидальная доля, lobus pyramidalis** (см. рис. 247, 249), которая может доходить до верхней щитовидной вырезки гортани или тела подъязычной кости.

Иногда встречаются **добавочные щитовидные железы, glandulae thyroideae accessoriae**, сходные по своему строению со щитовидной железой, но либо не связанные с ней, либо соединенные с ней небольшим тонким тяжем. Обычно они представлены островками эпителия щитовидной железы, заключенными в соединительнотканную капсулу различной плотности. Их расположение отражает путь продвижения щитовидной железы в процессе онтогенеза от корня языка к шее. Авторами настоящего атласа определено несколько наиболее частых локализаций добавочных щитовидных желез: язычная, преднадгортанная, надподъязычная, подъязычная, подподъязычная, предгортанная.

Щитовидная железа снаружи покрыта **фиброзной капсулой, capsula fibrosa** (см. рис. 248), представляющей собой тонкую фиброзную пластинку, которая, срастаясь с **паренхимой, parenchyma**, железы, посылает отростки в толщу органа и делит его на **дольки, lobuli** (см. рис. 123). В самой железе тонкие соединительнотканые прослойки, богатые сосудами и нервами, образуют опорную ткань щитовидной железы — **строма, stroma** (см. рис. 248). В ее петлях залегают **фолликулы щитовидной железы, folliculi glandulae thyroideae**.

Фиброзную капсулу покрывает наружная капсула щитовидной железы, которая является производным фасции шеи. Своими соединительноткаными пучками наружная капсула прикрепляет щитовидную железу к перстневидному хрящу, трахее, грудно-подъязычной и грудно-щитовидной мышцам. Наиболее плотные из этих пучков образуют своего рода связки, идущие от железы к близлежащим анатомическим структурам. Особенно хорошо выражены три таких пучка: средняя связка щитовидной железы, сочленяющая наружную капсулу в области перешейка с передней поверхностью перстневидного хряща, и две, правая и левая, латеральные связки щитовидной железы, соединяющие наружную капсулу в области нижнемедиальных участков обеих боковых долей с латеральными поверхностями перстневидного хряща и ближайших к нему хрящей трахеи.

Между наружной и фиброзной капсулами находится щелевидное пространство, заполненное рыхлой жировой клетчаткой. В нем залегают внеорганные сосуды щи-

товидной железы, лимфатические узлы и околощитовидные железы.

Переднебоковые поверхности щитовидной железы покрыты грудино-подъязычными и грудино-щитовидными мышцами, а также верхними брюшками лопаточно-подъязычных мышц.

В месте перехода переднебоковых поверхностей в заднемедиальные щитовидная железа примыкает к сосудисто-нервному пучку шеи (общая сонная артерия, внутренняя яремная вена, блуждающий нерв). Кроме того, у заднемедиальной поверхности пролегает возвратный гортанный нерв, здесь же располагаются трахеобронхиальные лимфатические узлы.

Нижние отделы как правой, так и левой доли щитовидной железы достигают 5—6-го хряща трахеи. Заднемедиальные поверхности железы прилегают к боковым поверхностям трахеи, глотки и пищевода, а вверху — к перстневидному и щитовидному хрящам. Перешеек железы располагается на уровне 1—3-го или 2—4-го хряща трахеи. Его средний отдел покрыт только сросшимися предтрахеальной и поверхностной пластинками фасции шеи и кожей.

Масса железы подвержена индивидуальным колебаниям и составляет от 40 до 60 г. У взрослого продольный размер одной доли щитовидной железы достигает 6 см, поперечный — 4 см, толщина — до 2 см.

В период полового созревания железа увеличивается, а к старости уменьшается в связи с развитием в ней соединительной ткани. Кроме того, размеры железы могут меняться в зависимости от степени кровенаполнения.

Щитовидная железа продуцирует гормоны тироксин (T_4), трийодтиронин (T_3) и кальцитонин (тиреокальцитонин). Первые два вырабатываются фолликулярными клетками железы и влияют на основной обмен веществ в организме, усиливая процессы метаболизма и утилизацию энергии. Кальцитонин является прямым антагонистом паратиреоидного гормона: снижает уровень кальция в крови (способствует резорбции костей и усиливает выделение кальция через почки).

Иннервация: симпатическая — от шейных узлов симпатического ствола, формирующих сплетение вокруг нижней щитовидной артерии, анастомозируя с возвратным гортанным нервом и наружной ветвью верхнего гортанного нерва (ветви блуждающего нерва).

Кровоснабжение: верхние и нижние щитовидные артерии (ветви наружной сонной артерии и щитовидного ствола от подключичной артерии соответственно). В ряде случаев (преимущественно у женщин) к перешейку и пирамидальной доле железы кровь поступает от низшей щитовидной артерии (чаще всего ветвь плечевого ствола). Венозная кровь оттекает по верхней, средней и нижней щитовидным венам через предтрахеальное венозное сплетение во внутреннюю яремную и плечеголовную вены. Лимфатические сосуды несут лимфу в предтрахеальное лимфатическое сплетение и далее в предгортанные, предтрахеальные и паратрахеальные лимфоузлы. Часть лимфы отводится в верхние глубокие латеральные шейные лимфоузлы и непосредственно в грудной лимфатический проток.

ОКОЛОЩИТОВИДНЫЕ ЖЕЛЕЗЫ

Околощитовидные (паращитовидные) железы, glandulae parathyroideae (см. рис. 246, 250, 251), располагаются на задней поверхности боковых долей щитовидной железы с каждой ее стороны (иногда только с одной) вблизи крупных ветвей щитовидных артерий, в толще рыхлой клетчатки, залегающей между фиброзной и наружной капсулами щитовидной железы; в отдельных случаях они находятся за пределами последней.

Железы представляют собой небольшие, немного уплощенные, овальные или удлинненные, реже округлые образования с гладкой блестящей поверхностью. Цвет желез у детей бледно-розовый, они слегка прозрачны, с возрастом принимают буровато-желтоватую окраску, что делает их малоотличимыми от близлежащих лимфатических узлов. Консистенция околощитовидных желез несколько плотнее, чем у щитовидной железы.

Различают две пары желез: **верхние околощитовидные железы, glandulae parathyroideae superiores**, и **нижние околощитовидные железы, glandulae parathyroideae inferiores**,

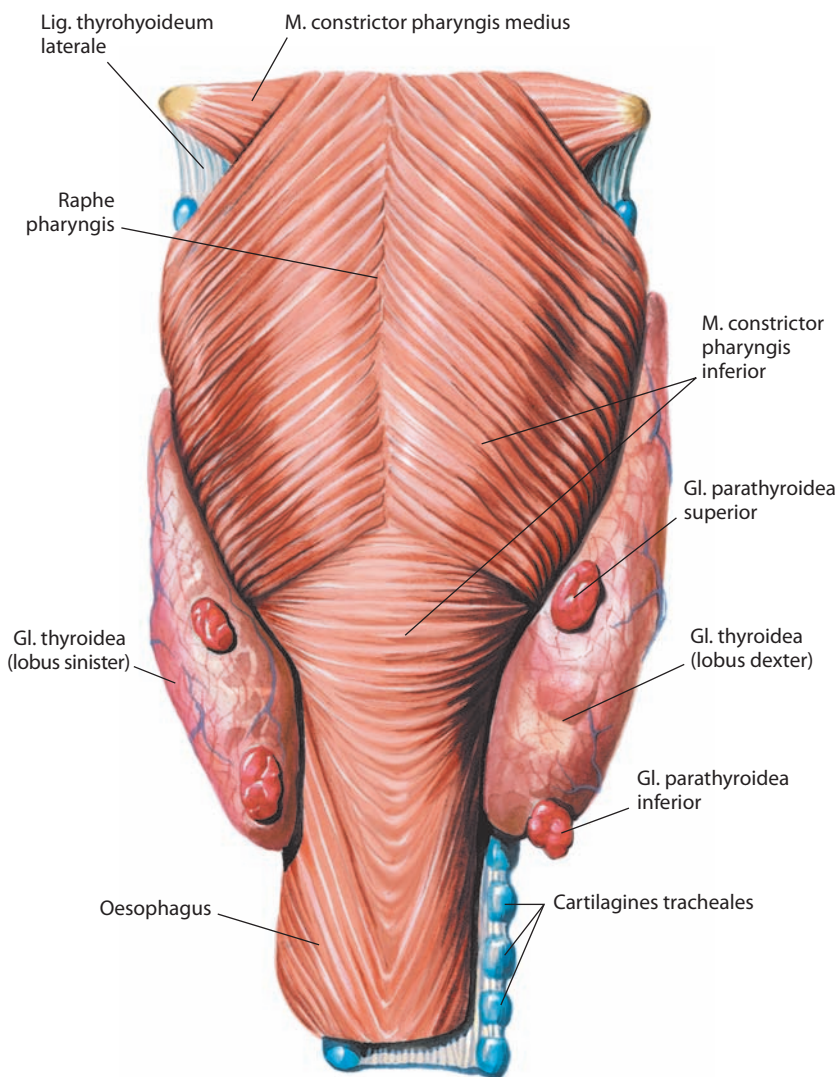


Рис. 250. Щитовидная железа, *gl. thyroidea*, и околощитовидные железы, *gll. parathyroideae*.

Вид сзади

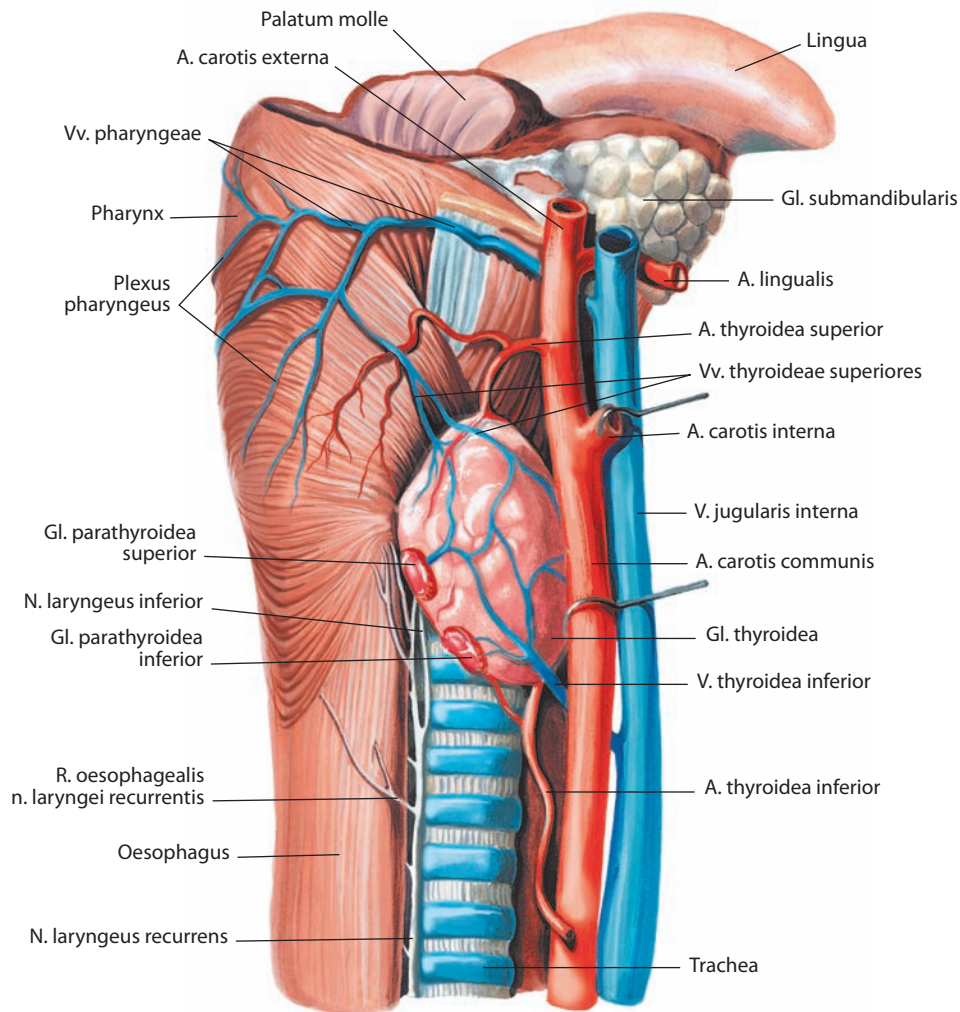


Рис. 251. Щитовидная железа, *gl. thyroidea*, и правые околощитовидные железы, *gll. parathyroideae*. Вид справа

однако число их может варьировать от 1 до 7–8 (описано до 16). Масса отдельной железы составляет 50–90 мг. Продольный размер железы 4–8 мм, поперечный 3–4 мм, толщина 1,5–3,0 мм.

Верхние железы, как правая, так и левая, чаще всего локализируются на границе верхней и средней третей долей щитовидной железы, в пределах их заднемедиальной поверхности, на уровне нижнего края перстневидного хряща. Нижние железы обычно больших размеров, находятся в нижней части долей щитовидной железы, в области их заднебоковой поверхности, на 0,5–1,0 см выше нижнего края; иногда они залегают в клетчатке ниже щитовидной железы. Как верхние, так и нижние околощитовидные железы чаще располагаются несимметрично. В большинстве случаев верхняя и нижняя околощитовидные железы на одной стороне прилежат к крупной анастомотической ветви между верхней и нижней щитовидными артериями, что используется для их обнаружения. Верхние околощитовидные железы чаще всего располагаются кзади от возвратного гортанного нерва, нижние — кпереди. Локализация нижних околощитовидных желез более переменчива, чем верхних, что связано с особенностями их развития в эмбриональном периоде.

Каждая околощитовидная железа снаружи покрыта соединительнотканной капсулой, которая посылает отростки в ее толщу, разделяя железу на слабо выраженные дольки.

Паренхима околощитовидных желез состоит из эпителиальных клеток, образующих тяжи, между которыми находится соединительная ткань, богатая кровеносными сосудами.

Вырабатываемый околощитовидными железами гормон — паратгормон (паратироидин) — регулирует обмен кальция и фосфора в организме, увеличивает содержание кальция в крови за счет усиления резорбции костей и реабсорбции кальция в канальцах почек, а также воздействует на синтез витамина D.

И н н е р в а ц и я: симпатическая — непосредственно из среднего или нижнего шейных узлов либо через нервное сплетение в глубокой пластинке фасции щитовидной железы; чувствительная — от наружной ветви верхнего гортанного нерва (ветвь блуждающего нерва). Вопрос о парасимпатической иннервации дискутируется, поскольку секреторная активность околощитовидных желез регулируется не автономной нервной системой, а уровнем кальция в крови.

К р о в о с н а б ж е н и е: верхние и нижние околощитовидные железы кровоснабжаются ветвями преимущественно нижней щитовидной артерии (ветвь щитошейного ствола); довольно ча-

сто верхние околотитовидные железы получают артериальную кровь из верхних щитовидных артерий или анастомотической ветви (приблизительно 20 %). Венозная кровь оттекает по верхней, средней (ветви внутренней яремной вены) и нижней (ветвь плечеголовной вены) щитовидным венам в непарное щитовидное сплетение на передней поверхности щитовидной железы. Лимфа отводится в предтрахеальное лимфатическое сплетение и далее в предгортанные, предтрахеальные и паратрахеальные лимфоузлы.

ЭНДОКРИННАЯ ЧАСТЬ ПОДЖЕЛУДОЧНОЙ ЖЕЛЕЗЫ

Поджелудочная железа (рис. 252; см. рис. 87–89, 246), — сложная альвеолярная железа смешанной секреции. В ней выделяют две части: экзокринную (эксcretорную) (см. «Поджелудочная железа») и эндокринную; последняя располагается в различных участках паренхимы железы в виде **панкреатических островков (островков поджелудочной железы)**, *insulae pancreaticae*, которые являются железистыми структурами внутренней секреции.

Островки поджелудочной железы, как и вся поджелудочная железа, будучи производными энтодермы, развиваются из железистого эпителия двенадцатиперстной кишки. Они представляют собой овальные или округлые образования величиной до 0,3 мм; некоторые из них достигают 1 мм в диаметре. Островки располагаются по

всей паренхиме поджелудочной железы, больше всего их в хвосте. Выводных протоков они не имеют. В окружающей ткани островки выделяются своим желтоватым цветом.

Число островков в разные возрастные периоды неодинаково: у плодов и в первые годы жизни их больше, затем их постепенно становится меньше. Островки состоят из эпителиальных клеток, окруженных соединительной тканью, содержащей густую сеть кровеносных капилляров синусоидного типа. Некоторые авторы считают, что общая масса островков составляет приблизительно $\frac{1}{35}$ — $\frac{1}{100}$ массы всей поджелудочной железы.

Клетки островков поджелудочной железы вырабатывают гормоны инсулин и глюкагон, которые, поступая в кровь, регулируют углеводный обмен.

Инервация эндокринной части поджелудочной железы преимущественно парасимпатическая — из чревного, печеночного и селезеночного сплетений. Нервные стволы окружают островки и образуют периостровковые сплетения. Нервные окончания формируют синансы с ацинарными клетками до прохождения в островки, что указывает на неврогенный контроль секреции как эндокринной, так и экзокринной части поджелудочной железы. Частично терминальные волокна проходят в островки вместе с артериолами. Парасимпатические ганглии расположены в соединительной ткани по периферии долек и формируют вместе с клетками островков так называемый *нейроинсулярный комплекс*, в котором присутствуют как α -, так и β -клетки. В эндокринной части железы имеются три типа нервных окончаний: адренэргические, холинэргические и неопределенные.

Кровоснабжение — см. разд. «Пищеварительная система».

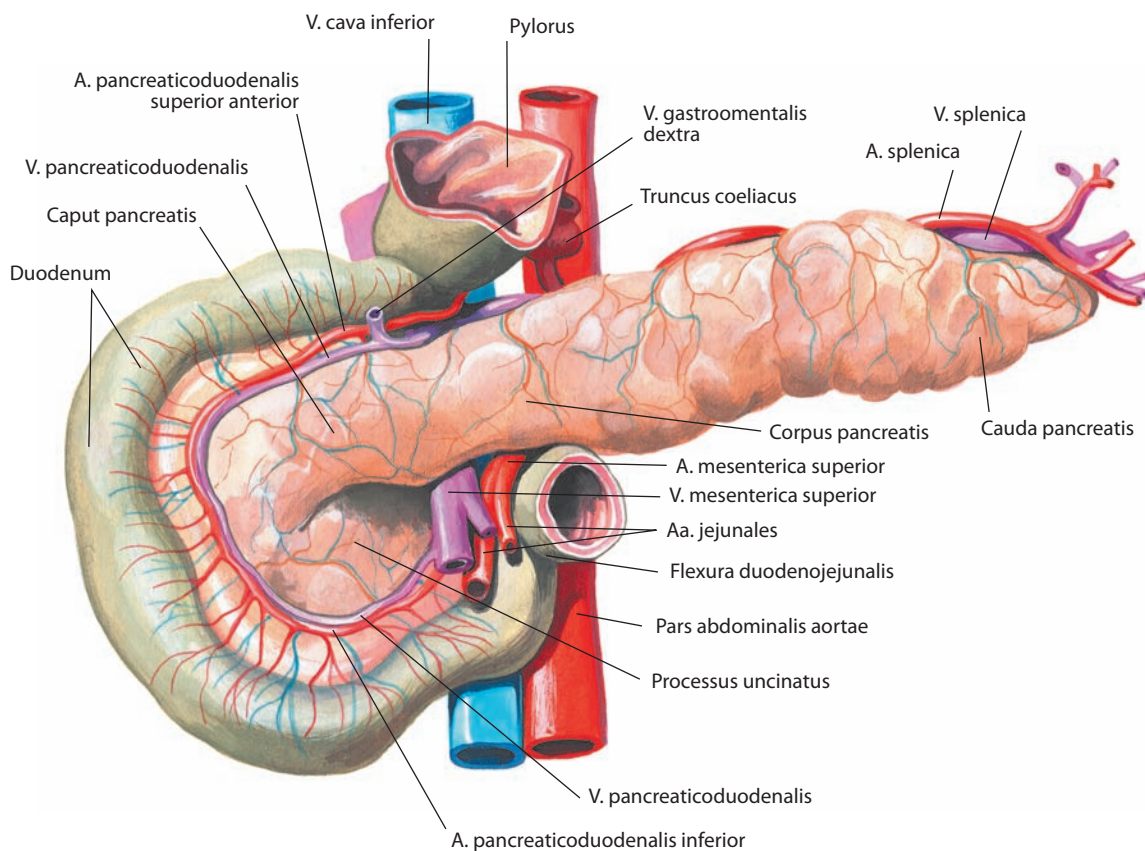


Рис. 252. Поджелудочная железа, pancreas.

Вид спереди

НАДПОЧЕЧНИКИ

Надпочечник, *glandula suprarenalis* (рис. 253–255), парная железа, располагается на уровне XI и XII грудных позвонков над почкой, на верхнемедиальном участке ее верхнего конца. Надпочечники залегают в забрюшинной клетчатке и заключены в почечную фасцию.

Правый надпочечник треугольной формы, несколько уплощен, уже левого и находится над верхним концом правой почки, непосредственно примыкая к нижней полой вене. Правый надпочечник расположен большей частью экстраперитонеально, за исключением нижнего участка передней поверхности, которой он прилегает к печени, оставляя на ней надпочечниковое вдавление. Здесь правый надпочечник определяется кзади от латерального края нисходящей части двенадцатиперстной кишки.

Левый надпочечник полулунный, находится частично над верхним концом левой почки, а частично примыкает к медиальному ее краю. Спереди он покрыт брюшиной, главным образом в своем верхнем отделе. Левый надпочечник соприкасается с кардией желудка, селезенкой и поджелудочной железой. Оба надпочечника сзади прилегают к диафрагме. Левый надпочечник располагается ниже правого. Разница в вертикальном размере надпочечников связана с определенным масс-эффектом, который развивается справа в связи с наличием печени.

В каждом надпочечнике различают **переднюю поверхность, *facies anterior*** (см. рис. 254); **заднюю поверхность, *facies posterior*** (см. рис. 255), и вогнутой формы **почечную поверхность, *facies renalis*** (см. рис. 254, 255), которой надпочечник примыкает к соответствующей почке. Передняя поверхность правого надпочечника развернута несколько

латерально и состоит из двух пластинок: медиальной, расположенной вертикально и прилежащей сзади к нижней полой вене, и латеральной, которая соприкасается с печенью. Верхняя часть правого надпочечника и передняя поверхность левого надпочечника несколько выпуклые (у правого надпочечника за счет прилегания диафрагмы), а задние поверхности разделены небольшим гребнем: у правого надпочечника на верхнюю и нижнюю части, у левого — на латеральную и медиальную, примыкающие к почке и левой ножке диафрагмы соответственно. Кроме того, в каждом надпочечнике выделяют **верхний край, *margo superior***, и **медиальный край, *margo medialis*** (см. рис. 254, 255). Кнутри от медиального края правого надпочечника расположен правый чревный симпатический узел и правая нижняя диафрагмальная артерия.

Передняя и задняя поверхности надпочечников покрыты бороздами. Наиболее глубокая борозда, пролегающая по переднемедиальной поверхности, получила название **ворот, *hilum*** (см. рис. 254).

В правом надпочечнике ворота расположены ближе к его верхнему краю, в левом — ближе к основанию. Через ворота проходит **центральная вена, *v. centralis*** (см. рис. 254Б), которая по выходе из них получает название надпочечниковой вены. Последняя из правой железы впадает в нижнюю полую вену, из левой — в левую почечную вену. В то время как артериальные ветви и нервные стволы могут проникать в паренхиму железы с передней и задней поверхностей, в воротах залегают только лимфатические сосуды надпочечника.

Масса и размеры надпочечника индивидуальны. Так, масса каждой железы у новорожденного составляет около 7 г, а у взрослого — от 11 до 18 г (по другим сведениям,

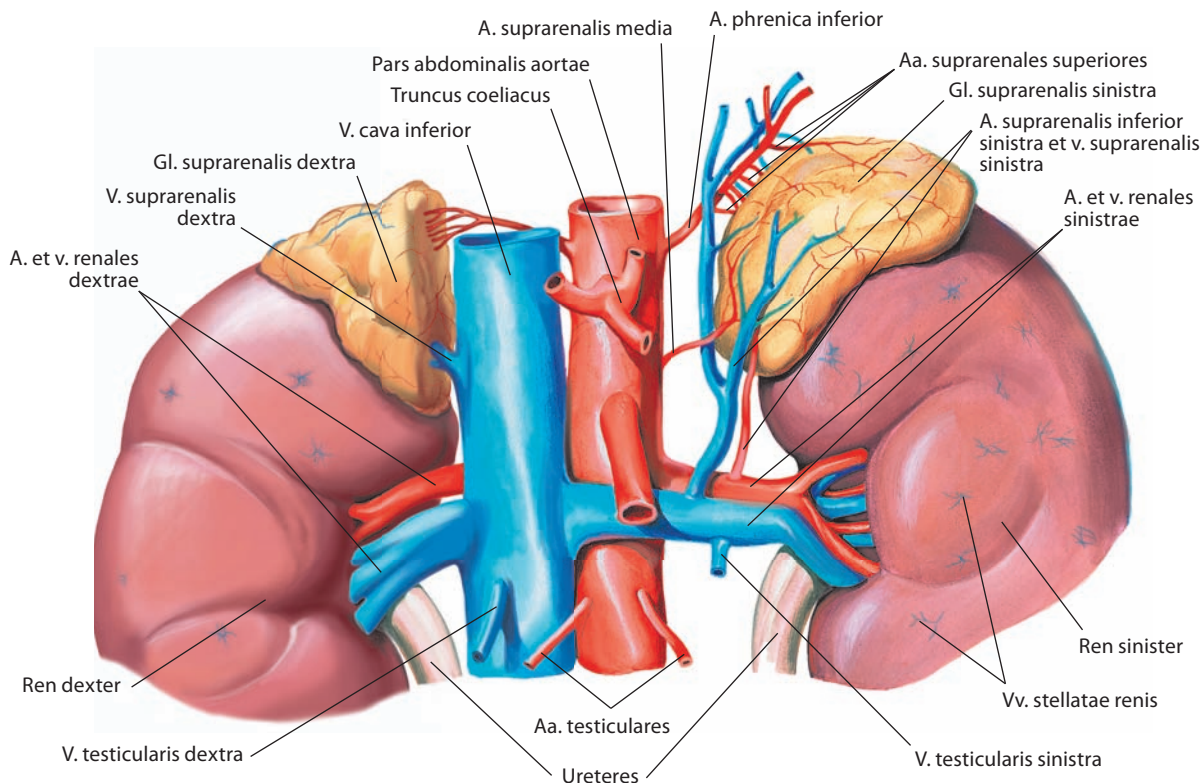


Рис. 253. Надпочечники, *gll. suprarenales*, мужчины.

Вид спереди

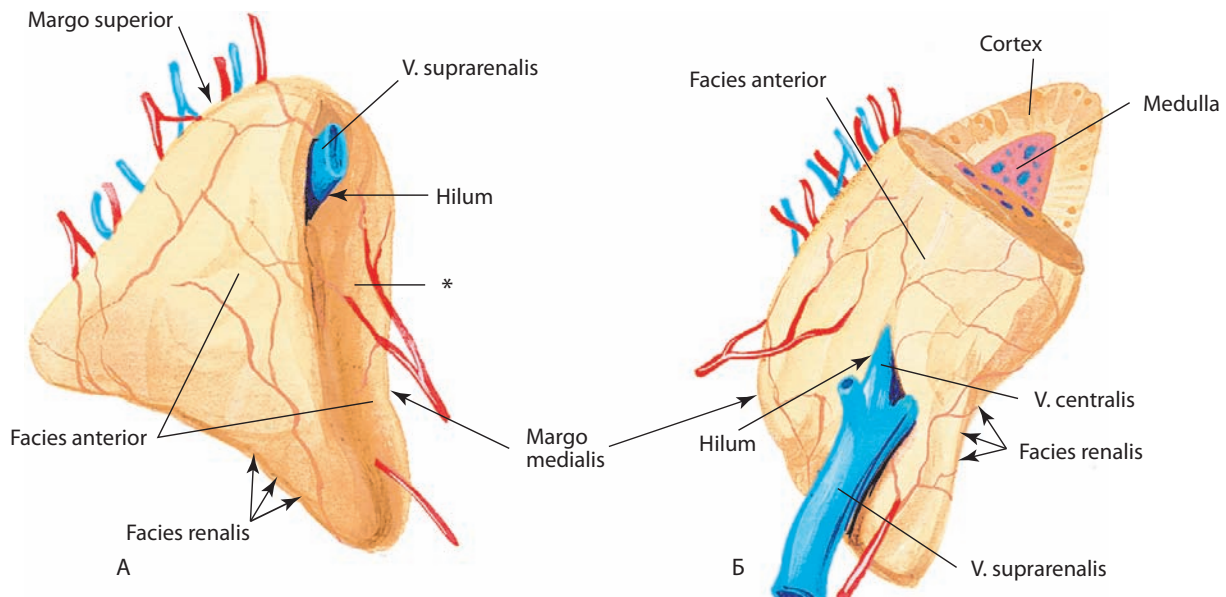


Рис. 254. Правый (А) и левый (Б) надпочечники, *gll. suprarenales*.

Вид спереди

* Место прилегания *v. cava inferior*.

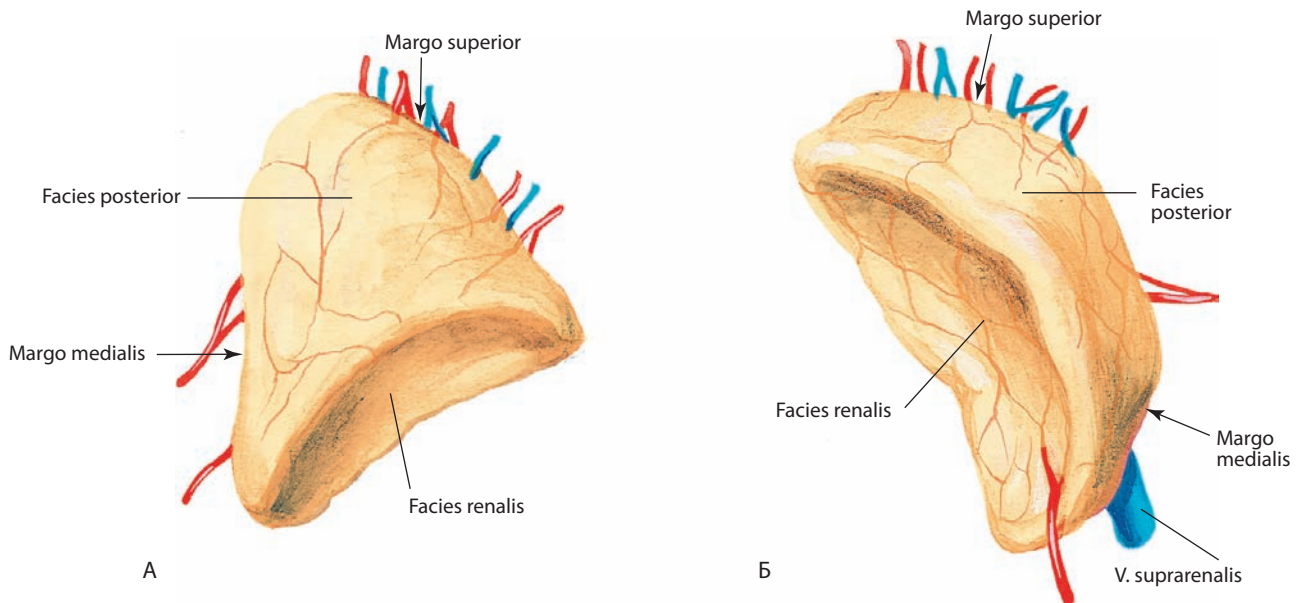


Рис. 255. Правый (А) и левый (Б) надпочечники, *gll. suprarenales*.

Вид сзади

от 7 до 20 г). Продольный размер до 6 см, поперечный — до 3 см, толщина — 1 см (иногда больше).

Снаружи надпочечник покрыт тонкой фиброзной капсулой с примесью гладких мышечных волокон; от капсулы в толщу железы отходят отростки.

Паренхима надпочечника состоит из двух слоев: наружного **коркового вещества, cortex**, и внутреннего **мозгового вещества, medulla** (см. рис. 246, 254Б), различающихся по степени развития и по функции. Наружный слой более толстый, желтовато-коричневого цвета, образуется железистой и соединительной тканью. Внутренний слой буровато-красного цвета, содержит хромаффинные (секреторные) и симпатические нервные клетки.

Иногда встречаются **добавочные надпочечники, glandulae suprarenales accessoriae**, которые представляют собой либо корковое, либо мозговое вещество, залегающее в забрюшинной клетчатке.

Корковое вещество надпочечников вырабатывает большое количество кортикостероидов, которые можно подразделить на две основные группы: минералокортикоиды (альдостерон, дезоксикортикостерон) и глюкокортикоиды (гидрокортизон, кортизон, кортикостерон); кроме того, им продуцируются мужские и женские половые гормоны (прогестерон, эстрогены и андрогены). Действие этих гормонов весьма разнообразно. Они усиливают реабсорбцию натрия, способствуют выделению ионов калия и увеличению кон-

центрации хлора в крови, а также принимают участие в регуляции обмена веществ в организме — углеводного, жирового, белкового и водно-солевого.

Мозговое вещество надпочечников вырабатывает катехоламины адреналин и норадреналин, усиливающие возбуждение и сокращение сердечной мышцы. Они повышают тонус симпатической части автономной нервной системы, оказывая сосудосуживающее действие, что вызывает повышение артериального давления. Являясь гормонами адаптации, катехоламины влияют на весь комплекс обменных процессов, прежде всего углеводный и жировой, участвуют в приспособительных реакциях организма, обеспечивая гомеостаз.

И н н е р в а ц и я: надпочечники иннервируются из одноименных сплетений, расположенных с каждой стороны между медиальным краем железы и чревными или аортопочечными автономными узлами. Они содержат преганглионарные симпатические волокна, которые формируются в нижних грудных сегментах и подходят к сплетению в составе большого внутренностного нерва. Терминальные нервные волокна вклиниваются в мозговое вещество надпочечника и примыкают к медулярным хромоаффинным клеткам, представляющим собой видоизмененные постганглионарные симпатические нейроны. Парасимпатическая иннервация через ветви блуждающего нерва не является основной для коркового вещества надпочечников, поскольку продукция гормонов регулируется преимущественно гуморальными факторами (концентрацией в крови натрия и калия, а также адреноректорного гормона).

К р о в о с н а б ж е н и е: верхняя, средняя и нижняя надпочечниковые артерии (ветви нижней диафрагмальной артерии, брюшной части аорты и почечной артерии соответственно; встречается удвоение или мультипликация основных ветвей). Анастомозы формируют поверхностное сплетение, ветви которого проходят в толщу железы и формируют глубокое артериальное сплетение на границе коркового и мозгового вещества. Венозный отток осуществляется через надпочечниковые вены: короткая правая впадает в нижнюю полую вену, длинная левая, проходя кзади от поджелудочной железы, — в левую почечную вену. Лимфа отводится в латеральные группы околоаортальных узлов.

ЭНДОКРИННАЯ ЧАСТЬ ПОЛОВЫХ ЖЕЛЕЗ

К железам внутренней секреции относят также эндокринные образования мужских половых желез — яичек (рис. 256; см. рис. 191–195, 246), и женских половых желез — яичников (рис. 257; см. рис. 212, 213) (см. «Половые системы»). Вырабатываемые ими гормоны влияют на формирование вторичных половых признаков.

Внутрисекреторными элементами яичек считают промежуточные, или интерстициальные, клетки, которые залегают в рыхлой соединительной ткани, находящейся

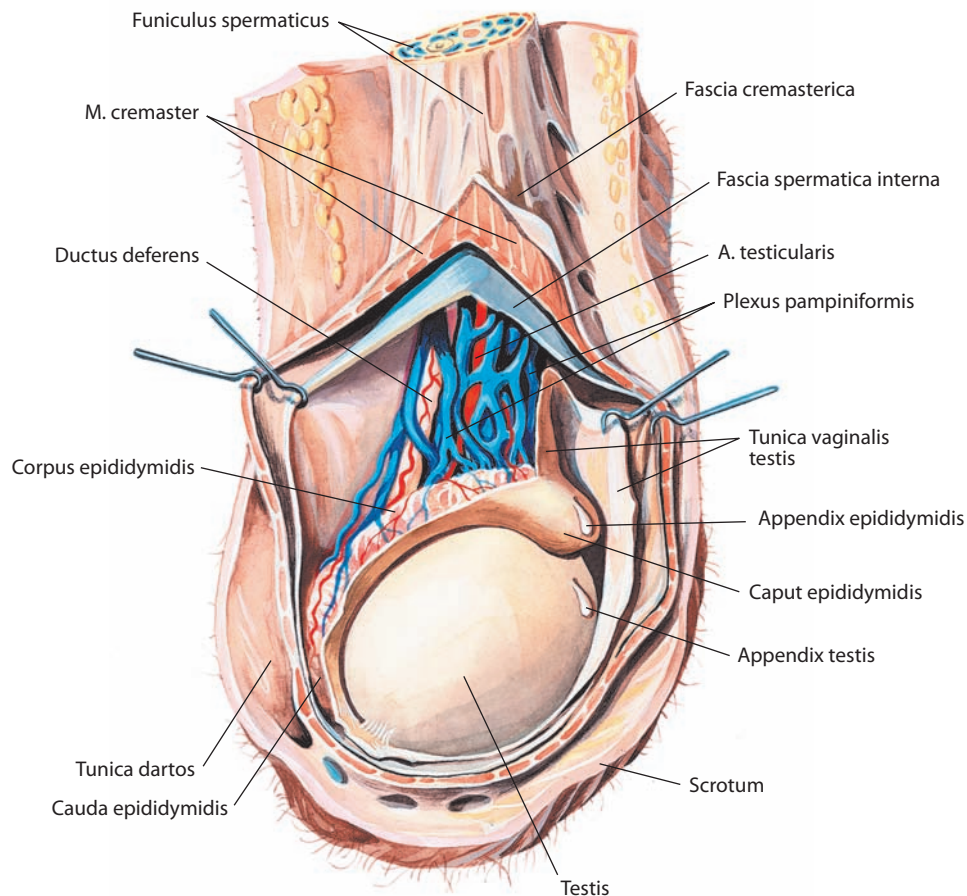


Рис. 256. Яичко, testis, и лозовидное сплетение, plexus pampiniformis, правые.

Вид справа. Кожа и мясистая оболочка мошонки, а также оболочки яичка и семенного канатика рассечены и оттянуты

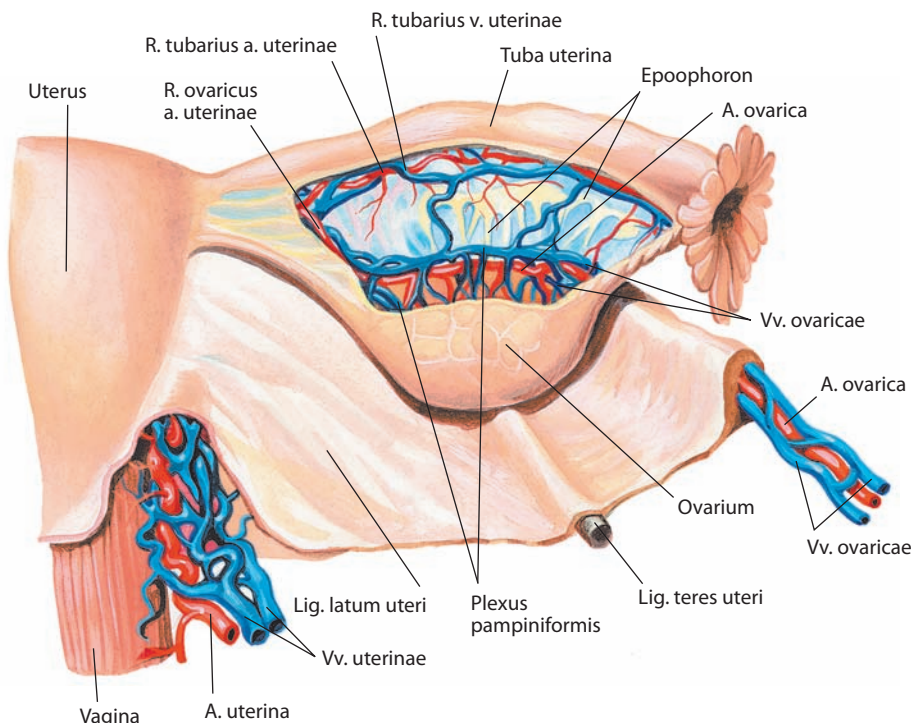


Рис. 257. Матка, uterus; яичник, ovarium, и маточная труба, tuba uterina, правые.

Вид сзади. Брыжейка маточной трубы и широкая связка матки частично вскрыты, видны кровеносные сосуды и придаток яичника

между семенными канальцами, и выделяют мужской половой гормон тестостерон. Это клетки эпителиального типа с мелкозернистой цитоплазмой и с включенными в нее палочковидными кристаллами липидов. Число их индивидуально и подвержено возрастным и физиологическим колебаниям. Совокупность этих клеток ранее обозначалась как пубертатная железа.

По мнению ряда авторов, внутрисекреторной частью яичка является его половой отдел, т. е. железистый эпителий семенных канальцев, а интерстициальные клетки принимают участие в обмене веществ.

Иннервация: яичковые сплетения, располагающиеся по ходу сосудов и являющиеся ветвями малого внутренностного нерва (Т10—Т11), содержат симпатические волокна, которые сопровождают артериальные стволы. В иннервации также участвуют ветви почечного, брюшного аортального, а также верхнего и нижнего подчревных сплетений.

Кровоснабжение: яичковая артерия (ветвь брюшной части аорты). Венозный отток осуществляется через лозовидное сплетение, проходящее внутри пахового канала, и яичковые вены. По прохождении глубокого пахового кольца формируются две яичковые вены: правая впадает в нижнюю полую вену, левая — в левую почечную вену. Лимфа отводится из глубокого лимфатического сплетения в паренхиме яичка и поверхностного сплетения под серозной оболочкой яичка в лимфатические коллекторы, которые проходят через паховый канал и открываются в латеральные аортальные и преаортальные лимфоузлы.

Ряд авторов считают, что внутрисекреторную функцию как яичников, так и яичек выполняют интерстициальные клетки, вырабатывающие женские половые гормоны эстроген и прогестерон. Однако большинство исследователей связывают эту функцию с лютеиновыми клетками желтого тела, образующимися из внутреннего слоя соединительнотканной оболочки фолликула и фолликулярного эпителия.

В жидкости фолликула доказано присутствие женского полового гормона фолликулина.

Иннервация: собственные автономные сплетения (верхняя часть формируется ветвями почечного и брюшного аортального сплетений, нижняя — ветвями верхнего и нижнего подчревных сплетений).

Кровоснабжение: в основном яичниковые артерии (ветви брюшной части аорты). Небольшая часть крови поступает по ветвям маточных артерий. Венозный отток осуществляется через лозовидное сплетение, расположенное внутри брыжейки яичника и его подвешивающей связки. От этих сплетений с каждой стороны отходят яичниковые вены, правая впадает в нижнюю полую вену, левая — в левую почечную вену. Лимфа отводится через сосуды, расположенные по ходу яичниковых вен в околоаортальные узлы, локализованные в местах отхождения почечных артерий.

ГИПОФИЗ

Гипофиз, hypophysis (glandula pituitaria) (рис. 258—261; см. рис. 246) — это непарное образование удлиненно-округлой формы, несколько уплощенное в переднезаднем направлении.

Гипофиз, заключенный в плотную (фиброзную) оболочку, располагается в одноименной ямке турецкого седла (см. рис. 259). Сверху он закрыт отростком твердой оболочки головного мозга — диафрагмой седла (см. т. 4 «Мозговые оболочки»), натянутой между бугорком седла и передними наклоненными отростками клиновидной кости спереди и спинкой седла и задними наклоненными отростками сзади. Срастаясь с оболочкой гипофиза, диафрагма образует как бы крышу над гипофизарной ямкой, отделяя гипофиз от остальной полости черепа (см. рис. 260). В диафрагме

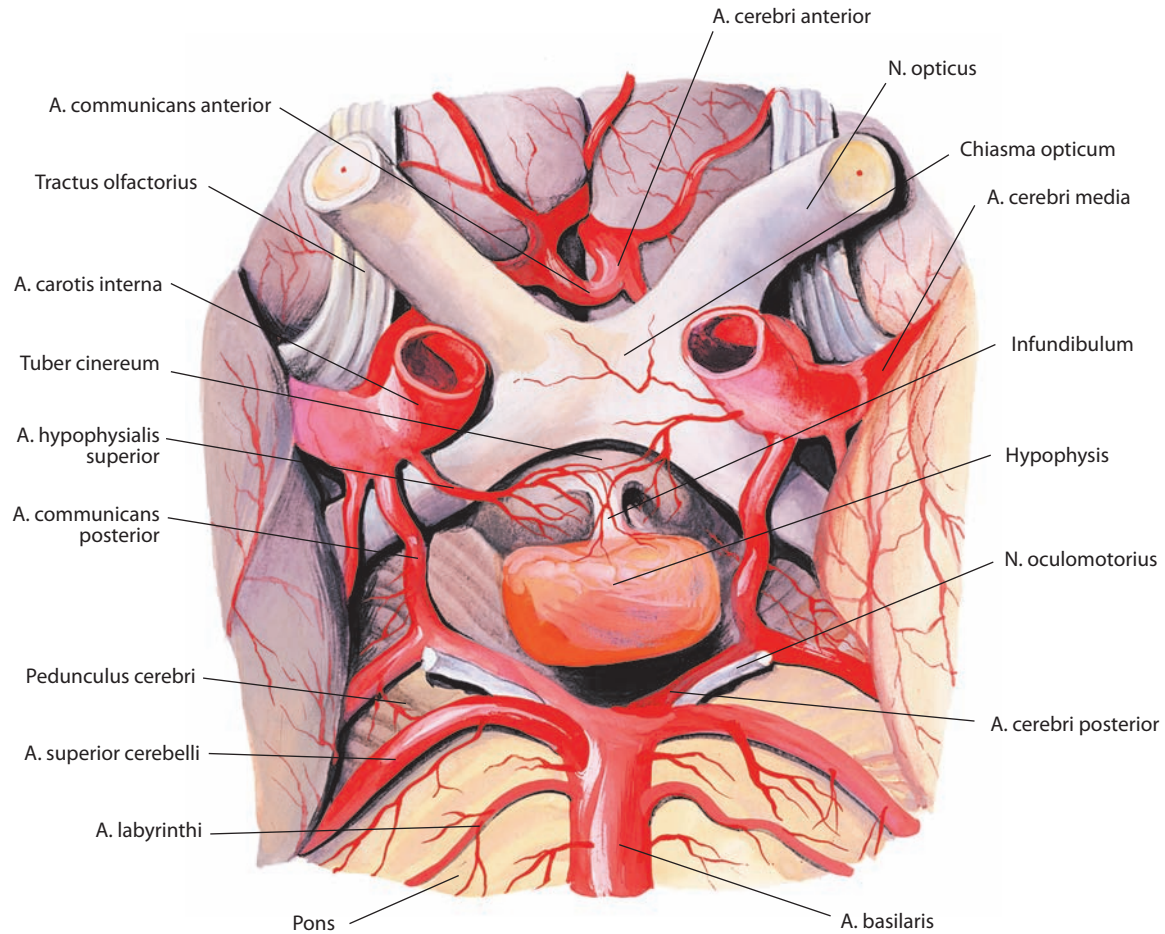


Рис. 258. Гипофиз, гипорфизис, и нижняя поверхность мозга.
Вид снизу

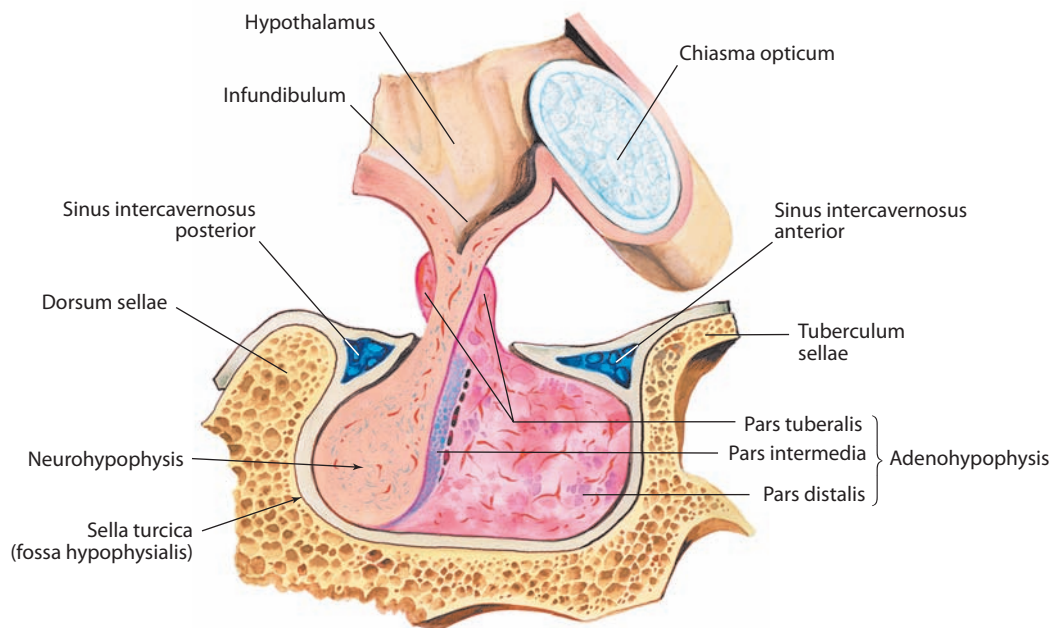


Рис. 259. Гипофиз, гипорфизис (полусхематично).
Сагиттальный распил. Вид справа

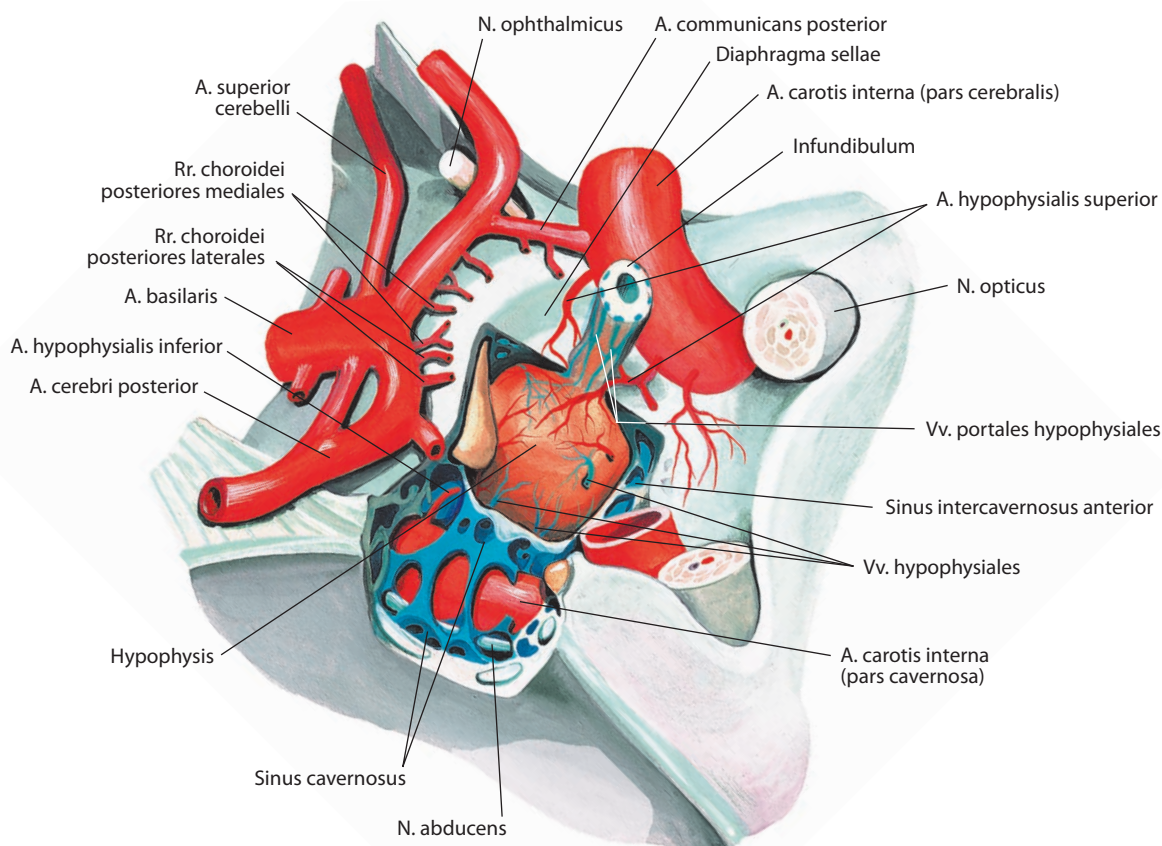


Рис. 260. Гипофиз, hypophysis.

Вид сверху и справа. Диафрагма турецкого седла и верхняя стенка пещеристого синуса с правой стороны удалены

седла имеется небольшое отверстие, через которое проходит воронка, связывающая гипофиз с гипоталамусом — частью промежуточного мозга. К боковым поверхностям турецкого седла примыкают пещеристые синусы.

Размеры гипофиза весьма индивидуальные: передне-задний составляет от 5 до 11 мм, верхненижний — от 6 до 7 мм, поперечный — от 12 до 14 мм; масса 0,5–0,7 г.

Гипофиз состоит из аденогипофиза (передней доли) и нейрогипофиза (задней доли), которые отличаются по структуре, функции и эмбриологическому происхождению. Аденогипофиз, являясь эпителиальной структурой, развивается из выпячивания стенки первичной глотки, а нейрогипофиз — из выпячивания нижней стенки промежуточного мозга.

Аденогипофиз (передняя доля), adenohypophysis (lobus anterior) (см. рис. 259, 261), по размерам больше нейрогипофиза, на разрезе буровато-красного цвета, что объясняется наличием в его паренхиме множества кровеносных сосудов. В нем выделяют **дистальную часть, pars distalis**, расположенную в гипофизарной ямке турецкого седла, **промежуточную часть, pars intermedia**, — отчетливо заметный узкий участок, непосредственно граничащий с нейрогипофизом, и небольшую **бугорную часть, pars tuberalis**, находящуюся вне ямки турецкого седла, выше диафрагмы седла.

В аденогипофизе залегают эпителиальные клетки различной величины, функции, формы и структуры, складывающиеся в тяжи или неправильной формы фолликулы, окруженные нежной ретикулярной соединительной тканью.

Аденогипофиз вырабатывает целый ряд гормонов, в основном стимулирующих функционирование других эндокринных желез. Так, аденокортикотропный гормон (аденокортикотропин, АКТГ) контролирует синтез глюкокортикоидов в корковом веществе надпочечников; тиреотропный гормон (тиротропин, ТТГ) — выработку гормонов щитовидной железой; фолликулостимулирующий гормон (фоллитропин, ФСГ) — рост фолликулов и секрецию эстрогенов яичниками у женщин, а также усиление сперматогенеза в яичках у мужчин; лютеинизирующий гормон (лютропин, ЛГ) — секрецию прогестерона желтым телом яичников у женщин и синтез тестостерона яичками у мужчин. Также в аденогипофизе образуются гормон роста (соматотропный гормон, соматотропин, СТГ), ускоряющий рост организма и участвующий в регуляции обмена веществ, и пролактин (лактогенный гормон), стимулирующий развитие молочных желез, выработку грудного молока и формирование материнского инстинкта.

Фолликулостимулирующий и лютеинизирующий гормоны, а также пролактин объединяют в группу гонадотропных гормонов (ГТГ), регулирующих деятельность гонад (половых желез).

В промежуточной части аденогипофиза синтезируется меланоцитостимулирующий гормон (меланотропин, МСГ), который регулирует функцию пигментных клеток кожи (меланоцитов).

Нейрогипофиз (задняя доля), neurohypophysis (lobus posterior) (см. рис. 259, 261), состоит из **воронки, infundibulum**,

отходящей непосредственно от срединного возвышения серого бугра гипоталамуса и окруженной бугорной частью аденогипофиза, и **нервной доли (нервной части), lobus nervosus (pars nervosa)**, расположенной в задней части гипофизарной ямки. На разрезе нейрогипофиз имеет серовато-желтоватый цвет, что обусловлено наличием в его паренхиме коричневатого-желтоватого пигмента.

Нейрогипофиз фактически выполняет роль депо гипоталамических гормонов, являющихся продуктом нейросекреции клеток супраоптического и паравентрикулярного ядер гипоталамуса (см. т. 4 «Промежуточный мозг»): антидиуретического гормона вазопрессина (АДГ), стимулирующего реабсорбцию (обратное всасывание) воды в почечных канальцах и сужение кровеносных сосудов, и окситоцина, способствующего сокращению гладкой мускулатуры матки в родах и выделению молока молочными железами при грудном вскармливании. Из серого бугра гипоталамуса гормоны попадают в нейрогипофиз, проходя через его воронку по нервным волокнам, образующим супраоптико-гипофизарный и паравентрикуло-гипофизарный пути, составляющие общий гипоталамо-гипофизарный путь (см. рис. 261).

Небольшую часть клеток нейрогипофиза составляют так называемые парвоцеллюлярные нейроны, которые контролируют уровень гормонов, регулирующих секреторную активность аденогипофиза через воротную (портальную) систему его кровоснабжения.

Особенности анатомии внутриорганных сосудов гипофиза имеют функциональное значение. Если нижние гипофизарные артерии поступают в нейрогипофиз непо-

средственно, то верхние гипофизарные артерии сначала направляются к серому бугру гипоталамуса и воронке нейрогипофиза, где образуют *первичную капиллярную сеть гипофиза, rete capillare primarium hypophysialis*, из сливающихся вместе длинных и коротких петель которой затем формируются **воротные вены гипофиза, vv. portales hypophysiales**. Неся с собой вырабатываемые гипоталамусом гормоны, последние вступают наконец в аденогипофиз, где вновь распадаются на широкую синусоидальную *вторичную капиллярную сеть гипофиза, rete capillare secundarium hypophysialis*. И лишь после этого венозная кровь, несущая с собой теперь еще и аденогипофизарные гормоны, окончательно оттекает из железы через *гипофизарные вены, vv. hypophysiales* (см. рис. 260, 261). Таким образом, воротная система гипофиза с ее нисходящим направлением тока крови от гипоталамуса позволяет не только выводить гормоны в кровоток, но и осуществлять регуляцию гормональной секреции аденогипофиза.

И н е р в а ц и я: аденогипофиз — нервные волокна, направляющиеся по стенкам подходящих к нему сосудов от внутреннего сонного сплетения; нейрогипофиз — нервные волокна, следующие по воронке от супраоптического, паравентрикулярного и надперекрестного ядер гипоталамуса.

К р о в о с н а б ж е н и е: нижние и верхние гипофизарные артерии, анастомозирующие между собой. Первые отходят от пещеристых (проходящих через пещеристый синус) частей внутренних сонных артерий, вторые отделяются от мозговых частей тех же артерий (по выходе их из пещеристого синуса), передних и задних мозговых артерий и иногда задних соединительных артерий. Венозная кровь оттекает от железы через гипофизарные вены в пещеристые и межпещеристые синусы твердой оболочки головного мозга.

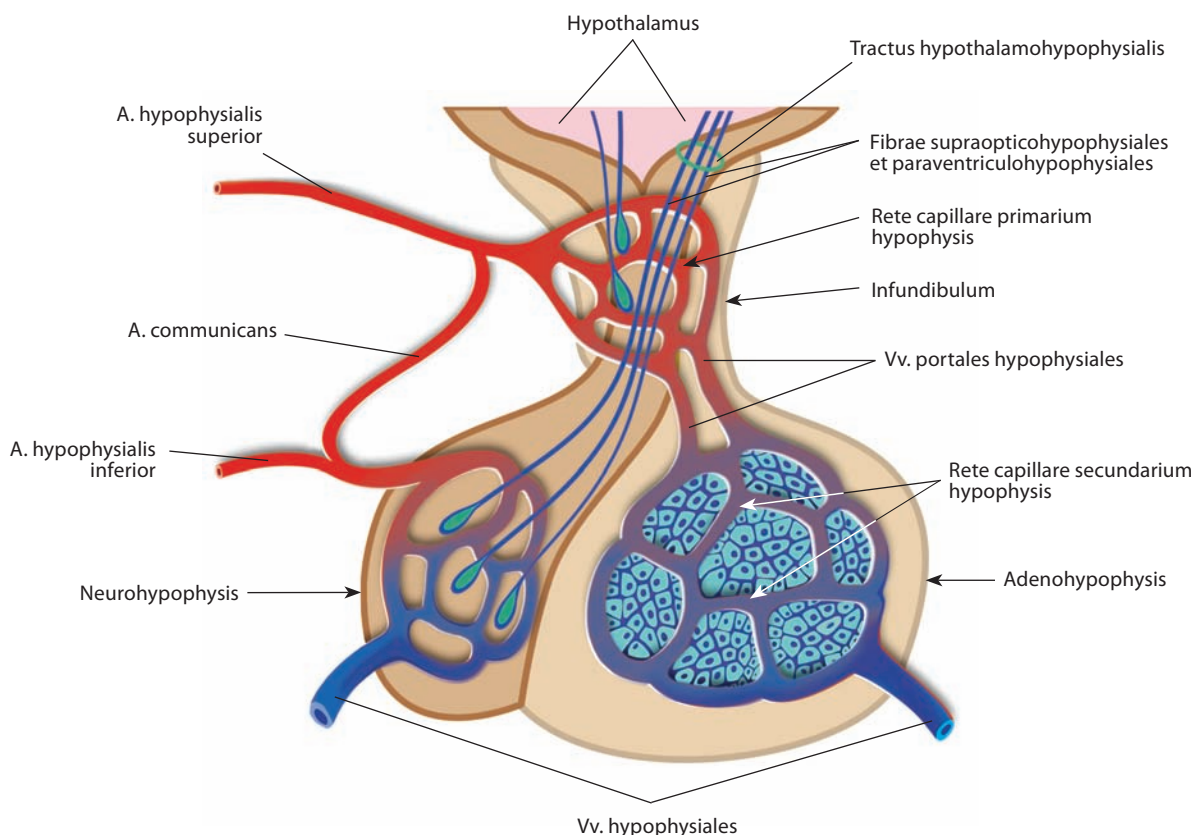


Рис. 261. Сосуды и воротная система гипофиза (схема).

Сагиттальный разрез. Вид справа

ШИШКОВИДНАЯ ЖЕЛЕЗА

Шишковидная железа (шишковидное тело), *glandula pinealis (corpus pineale)*, которую иногда называют верхним придатком мозга, или эпифизом мозга (рис. 262; см. рис. 246), непарная. Это небольшое треугольно-овальное образование, несколько уплощенное в переднезаднем направлении.

Верхушкой железа обращена кзади, основанием — кпереди. Она располагается под валиком мозолистого тела, на верхних холмиках пластинки крыши среднего мозга, не покрывая их, а заполняя большей своей частью продольную бороздку между ними.

Шишковидная железа покрыта дубликатурой мягкой оболочки головного мозга (при препарировании последней вместе с ней легко удалить и железу).

Продольный размер железы у взрослого достигает 1,0—1,2 см, поперечный 5—8 мм, толщина 4—5 мм; масса до 0,25 г. У детей эти размеры несколько меньше. Обычный серовато-розовый цвет железы может изменяться в зависимости от степени наполнения ее кровеносных сосудов. Поверхность железы слегка шероховатая, консистенция плотноватая.

С боков основания шишковидная железа посредством поводков, каждый из которых продолжается в мозговые полоски таламуса, связана с последним. Кпереди от поводков, со стороны задневерхней части полости III желудочка, расположено шишковидное углубление, которое является остатком полости железы, имевшейся в период эмбрионального развития.

Над железой располагается надшишковидное углубление, представленное слепым выпячиванием, стенки которого формируются собственно шишковидной железой и сосудистым сплетением (см. т. 4 «Таламус»).

Паренхима железы состоит из долек, разделенных тонким слоем трабекул, проникающих в толщу органа из покрывающей его соединительнотканной оболочки. Дольки железы образованы глиальной тканью, насыщенной кровеносными сосудами. С возрастом количество клеток уменьшается, а масса соединительной ткани увеличивается и в ней обильно откладываются соли извести в виде желтоватых зернышек — так называемый мозговой песок.

Шишковидная железа вырабатывает гормон мелатонин. Этот гормон тормозит функцию гипофиза и половых желез, а также участвует в деятельности других эндокрин-

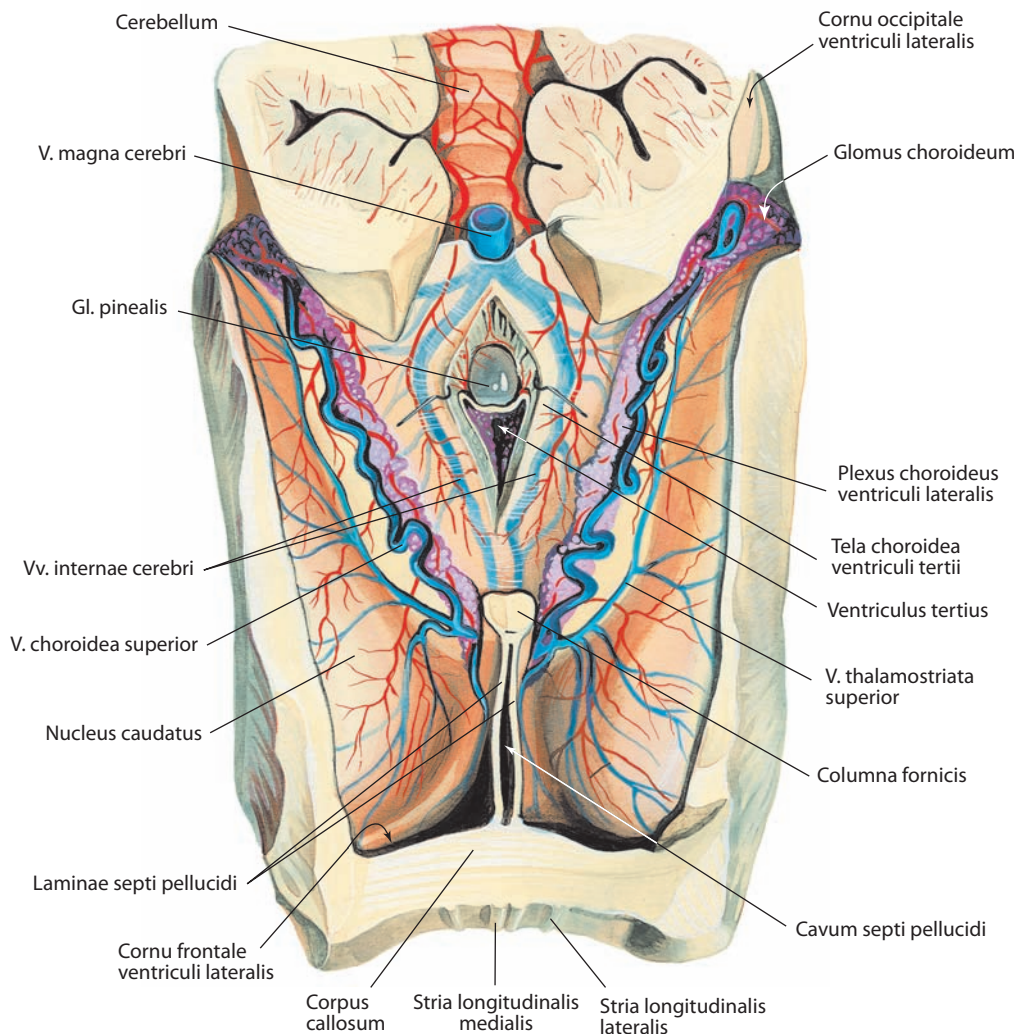


Рис. 262. Шишковидная железа, *gl. pinealis*.

Вид сверху. Мозолистое тело и свод головного мозга удалены; сосудистая основа III желудочка рассечена и оттянута в стороны

ных желез (щитовидная железа, надпочечники), обеспечивающих многие виды обмена веществ. Кроме того, мелатонин активизирует деление пигментных клеток кожи.

Шишковидная железа играет роль своеобразных «биологических часов», регулирующих суточную и сезонную активность организма.

Инервация: симпатические волокна, направляющиеся от верхнего шейного узла симпатического ствола по ходу артерий.

Кровоснабжение: ветви средней и задней мозговых артерий. Венозная кровь оттекает в сосудистое сплетение III желудка.

Сонный гломус (*glomus caroticum*) — см. рис. 246; т. 3 «Общая сонная артерия».

Парааортальные тельца (*corpora paraaortica*) — см. рис. 246; т. 3 «Дуга аорты».

Симпатические параганглии — см. т. 4 «Периферическая нервная система».

РАЗВИТИЕ И ВОЗРАСТНЫЕ ОСОБЕННОСТИ ЭНДОКРИННЫХ ЖЕЛЕЗ

Эндокринные железы имеют различное эмбриологическое происхождение, так как развиваются из разных зачатков.

Щитовидная железа развивается из глоточного эпителия жаберного отдела первичной кишки кзади от

зачатка языка (см. рис. 263). Слепое отверстие языка, которое является местом закладки эпителиального зачатка щитовидной железы, представляет собой остаток заросшего щитоязычного протока. Последний существует в период эмбрионального развития в пирамидальной доле и зарастает в течение 4-й недели внутриутробной жизни. У новорожденных масса железы составляет около 2 г, с ростом всего тела она увеличивается, причем наиболее интенсивно во время полового созревания, и у взрослого достигает 40—60 г. Щитовидная железа располагается у новорожденного относительно высоко: ее перешеек доходит до нижнего края перстневидного хряща, а внизу до 5-го хряща трахеи. Форму, характерную для железы взрослого человека, она принимает только к 5—6 годам жизни.

Околощитовидные железы формируются в виде утолщений из эпителия 3-го и 4-го жаберных карманов. У новорожденных они очень близко примыкают к щитовидной железе, поэтому их трудно обнаружить. Наибольшая активность этих желез отмечается у детей 4—7 лет. С возрастом размеры их увеличиваются и масса каждой железы может достигать 90 мг.

Поджелудочная железа закладывается в виде двух зачатков энтодермального эпителия стенки двенадцатиперстной кишки — дорсального выпячивания и вентрального, которые к концу 2-го месяца внутриутробной жизни срастаются в единый орган. В толще зачатков из эпителия формируются тяжи, превращающиеся в трубочки, а из выстилающего их эпителия появляется железистая ткань.

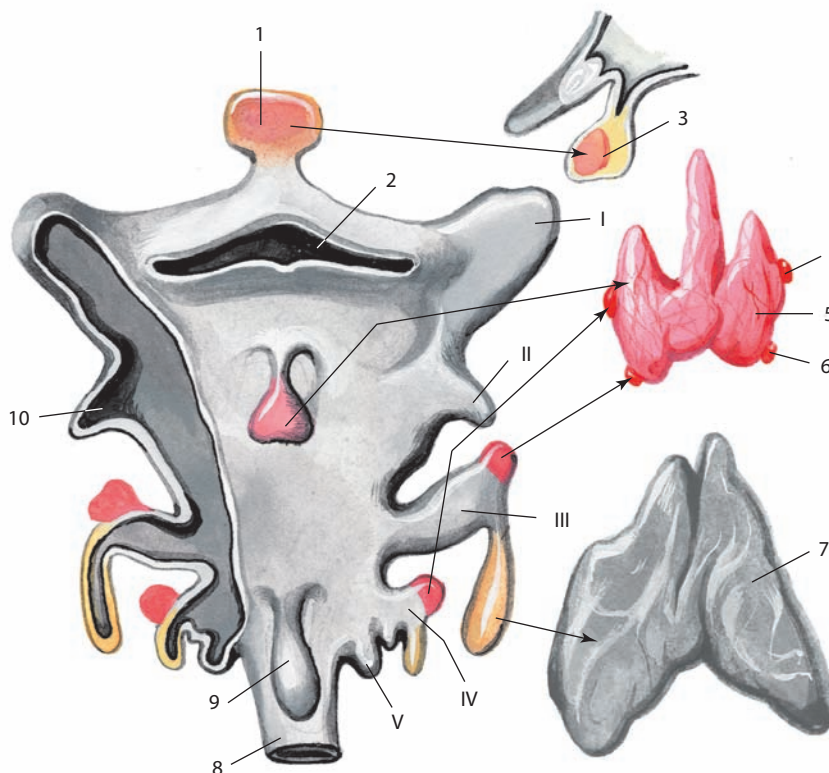


Рис. 263. Развитие щитовидной железы и производных глоточных (жаберных) карманов (схема):

I—V — жаберные карманы; 1 — железистая доля гипофиза; 2 — полость глотки; 3 — гипофиз (передняя доля); 4 — верхняя околощитовидная железа; 5 — щитовидная железа; 6 — нижняя околощитовидная железа; 7 — тимус; 8 — пищевод; 9 — трахея; 10 — миндаликовая ямка (справа жаберные карманы вскрыты)

Эндокринная часть поджелудочной железы — островки поджелудочной железы — развиваются из энтодермы, в основном дорсального зачатка, причем процесс их образования продолжается и после рождения. Клетки островков поджелудочной железы дифференцируются раньше, чем клетки экзокринной части поджелудочной железы, несмотря на то что закладываются они одновременно. Величина островков с возрастом достигает 0,1–0,3 мм.

Надпочечники состоят из коркового и мозгового вещества. Корковое вещество возникает из мезодермы, мозговое формируется позднее и является производным эктодермы. У ребенка первого года жизни корковое вещество преобладает над мозговым, у взрослого и то и другое развиты одинаково; у стариков, наоборот, коркового вещества почти вдвое меньше, чем мозгового. У новорожденного масса каждого надпочечника составляет около 7 г; ее прирост продолжается до 30 лет.

Половые железы — яички и яичники — первоначально закладываются как индифферентные зачатки половых желез из мезодермального эпителия в области зародышевой полости тела, на внутренней поверхности первичной почки. В дальнейшем эти железы начинают вырабатывать гормоны, влияющие на постепенное формирование вторичных половых признаков.

В мужской половой железе — яичке — гормоны секретируются интерстициальными клетками, число которых в первой половине внутриутробного развития значительно увеличивается, а затем несколько уменьшается. В период половой зрелости их количество вновь возрастает.

Женская половая железа — яичник — начинает закладываться на 3-й неделе внутриутробного периода, когда примордиальные фолликулы дифференцируются из энтодермы в желточном мешке в каудальной части эмбриона. Герминативные клетки мигрируют в область полового гребня и проходят митотическое деление. Гонады не имеют выраженной морфологической половой принадлежности до 7-й недели внутриутробного развития, после этого примитивный яичник может быть отдифференцирован от яичка. Синтез эстрогенов начинается с 8-й недели внутриутробного периода, и оогонии в корковом веществе дифференцируются в первичные фолликулы. Количество герминативных клеток уменьшается с 7 млн на 5–6-м месяце внутриутробного развития до 1 млн при рождении и до 400 тыс. в начале овариально-менструального цикла. Для нормального развития яичников необходимо наличие XX набора половых хромосом.

Различные клетки яичника продуцируют несколько типов стероидных гормонов, как женских, так и мужских.

Их синтез находится под контролем гонадотропных гормонов, вырабатываемых аденогипофизом.

Передняя доля гипофиза — аденогипофиз — развивается из эпителиального выпячивания дорсальной стенки ротовой бухты в виде кармана по направлению к нижней поверхности головного мозга, в области нижней стенки III желудочка, где присоединяется к будущему нейрогипофизу.

Перед фазой формирования нейролюкты клетки — предшественники обеих частей гипофиза располагаются в роstralной части дна нервной пластинки и нервной складки. В процессе нейролюкции нейрогипофиз остается в дне переднего мозга, а будущий аденогипофиз смещается в поверхностную эктодерму. Роstralная часть нервной пластинки примыкает к аденогипофизу (роstralно) и нейрогипофизу (каудально). Мезенхима нервного валика вклинивается между передним мозгом и поверхностной эктодермой, пролиферация которой формирует гипофизарное углубление, являющееся рудиментом аденогипофиза. Пролиферация клеток мезенхимы с каждой стороны формирует закрытый пузырек, из которого в последующем развивается собственно аденогипофиз. Дифференцировка клеточного состава аденогипофиза происходит к 8-й неделе внутриутробного периода.

Нейрогипофиз формируется позже аденогипофиза: каудальнее последнего из нижней части промежуточного мозга развивается выпячивание, дифференцирующееся в мешок воронки, стенки которого утолщаются, а полость облитерируется кроме углубления воронки III желудочка. Сформированный нейрогипофиз примыкает к аденогипофизу. От передней поверхности аденогипофиза отходят отростки, которые соединяются с воронкой и формируют его бугорную часть.

У новорожденного гипофиз чаще треугольный. Его вертикальный размер 4 мм, продольный — 7,5 мм, поперечный — 8,5 мм; масса 0,125 г; у детей в возрасте до 10 лет нейрогипофиз значительно уступает по величине аденогипофизу. Масса гипофиза взрослого достигает 0,5–0,7 г.

Шишковидная железа развивается из небольшого выпячивания промежуточного мозга в области эпителиамуса, в которое в дальнейшем врастают сосуды, а внутри организуется система трубочек, окруженных элементами мезенхимы. К 7 годам жизни ее дифференцировка заканчивается. У новорожденного длина шишковидной железы 3 мм, ширина 2,5 мм, толщина 2 мм; масса при рождении 0,007 г; к 6 годам жизни ее масса становится такой же, как у взрослого человека. Максимального развития шишковидная железа достигает к 14 годам жизни.

ПРЕДМЕТНЫЙ УКАЗАТЕЛЬ*

- Адвентиция 43
 Аденогипофиз 251
 Ампула кишки двенадцатиперстной 64
 — — прямой 76
 — печеночно-поджелудочная 91
 — протока семявыносящего 191
 — трубы маточной 208
 Апоневроз небный 17
 — языка 20
 Аппарат голосовой 144
 Аппендикс *см. Отросток червеобразный*
 Артериолы клубочковые выносящие 177
 — — приносящие 176
 — прямые 177
 Артерия(и) завитковые полового члена 198
 — легочная(ые) **159, 160**
 — — долевая нижняя 155, 157
 — — средняя 155
 — сегментарная базальная задняя 156, 157
 — — — латеральная 156, 157
 — — — медиальная 156, 157
 — — — передняя 156, 157
 — — — верхняя 155, 157
 — — — верхушечная 155, 156
 — — задняя 155, 156
 — — латеральная 155
 — — медиальная 155
 — — передняя 155, 157
 — язычковая 157
 — — верхняя 157
 — — нижняя 157
 — междольковые печени 86
 — почечная 176
 — почки дуговые 176
 — — междольковые *см. Артерии почки радиальные кортикальные*
 — — радиальные корковые *см. Артерии почки радиальные кортикальные*
 — — — кортикальные 176
 — — — прободающие 176
 Бахромка трубы маточной 208
 — яичниковая 208
 Бифуркация трахеи 144 **150**
 Борозда(ы) артерии селезеночной 94
 — вены полые нижней 82
 — — селезеночной 94
 — десневая 15
- околоободочнокишечные 105
 — языка пограничная 19
 — — срединная 20
 Бронх(и) **113, 147**
 — верхнедолевой левый 162
 — главный(е) **147, 148**
 — — левый 147
 — — правый 146
 — долевой(ые) 153, 155—157 **147, 148, 159, 160**
 — — левый нижний 162
 — — правый верхний 162
 — — — нижний 162
 — дольковые 153
 — сегментарный(е) 153, 155—157 **147, 148, 159, 160**
 — — базальный задний (Б_х) 156, 157
 — — — латеральный (Б_{лх}) 156, 157
 — — — медиальный (Б_{мл}) 156, 157
 — — — передний (Б_{пл}) 156, 157
 — — — верхний (Б_{вл}) 155, 157
 — — верхушечно-задний (Б_{л+пл}) 156
 — — верхушечный (Б_л) 155
 — — задний (Б_л) 155
 — — латеральный (Б_л) 155
 — — медиальный (Б_л) 155
 — — передний (Б_{пл}) 155, 157
 — сердечный *см. Бронх сегментарный базальный медиальный (Б_{вл})*
 — среднедолевой 162
 — язычковый верхний (Б_л) 157
 — — нижний (Б_л) 157
 Бронхиолы терминальные 153
 Брыжейка аппендикса *см. Брыжейка отростка червеобразного*
 — кишки ободочной 101
 — — — восходящей 101
 — — — нисходящей 102
 — — — поперечной 100
 — — — сигмовидной 102
 — — тонкой 105
 — матки 212
 — отростка червеобразного 107
 — трубы маточной 213
 — яичника 212
 Брюшина 95 **52, 97, 99, 100, 102, 103, 104, 228**
 — висцеральная 95 **100**
 — мочеполовая 103
 — — женщины **219**
 — — мужчины **208**
 — париетальная 95 **100**
 Бугор сальниковый железы поджелудочной 94
 — — печени 83
 Бугорок(ки) губы верхней 15
 — зуба 36
 — клиновидный 126, 141
 — надгортанный 126
 — половой 225
 — рожковидный 126, 141
 — щитовидный верхний 126
 — — нижний 126
- Валик мышцы, поднимающей мягкое небо 47
 — носа 120
 — половой 225
 — трубный 47
 Вдавление двенадцатиперстникокишечное 83
 — дуоденальное *см. Вдавление двенадцатиперстникокишечное*
 — желудочное 83
 — надпочечниковое 83
 — ободочнокишечное 83
 — пищеводное 83
 — почечное 83
 — сердечное легочное 148
 — — печеночное 81
 Вена(ы) базальная нижняя нижней доли легкого левого 157
 — — — — — правого 156
 — — — — — правого 156
 — — — — — правого 156
 — — передняя нижней доли легкого левого 157
 — — верхняя нижней доли легкого левого 157
 — — — — — правого 155
 — — верхушечная верхней доли правого легкого 155
 — воротные гипофиза 252
 — гипофизарные 252
 — доли средней легкого 155
 — задневерхушечная верхней доли легкого левого 156
 — задняя верхней доли правого легкого 155
 — легочная(ые) **159, 160**
 — — верхняя левая 156
 — — — правая 155
 — — нижняя левая 157
 — — — правая 155
 — междольковые печени 86
 — передняя верхней доли легкого левого 157
 — — — — — правого 155
 — пещеристые полового члена 198
 — почечная 177
 — почки дуговые 177
 — — звездчатые 177
 — — междольковые 177
 — — междольковые *см. Вены почки радиальные кортикальные*
 — — радиальные корковые *см. Вены почки радиальные кортикальные*
 — — — кортикальные 177
 — — центральная(ые) дольки печени 86
 — — надпочечника 246
 — язычковая левого легкого 157

* Прямым шрифтом обозначены номера страниц, курсивом — номера рисунков, полужирным курсивом — номера рисунков, целиком посвященных данному анатомическому объекту или его креплениям.

- Венец головки полового члена 198
 Венылы прямые почек 177
 Верхушка корня зуба 30
 — легкого 147
 — носа 119
 — острия зуба 38
 — простаты 193
 — пузыря мочевого 183
 — хряща черпаловидного 126
 — языка 19
 Ветвь(и) капсулярные почек 176
 — протока печеночного левого латеральной 89
 — — — медиальная 89
 — — — правого задняя 89
 — — — передняя 89
 Вещество корковое надпочечника 247
 — — почки 171
 — — яичника 205
 — мозговое надпочечника 247
 — — почки 171
 — — яичника 205
 — мышечное простаты 195
 Влагалище 213 **212**, **213**
 Внутренности 8 **1—4**
 Волокна гладкой мускулатуры бронха 156
 — косые мышечной оболочки желудка 60 55
 Воронка нейрогипофиза 251
 — пузыря желчного 90
 — решетчатая 121
 — трубы маточной 208
 Ворота легкого 148 **154**, **155**
 — надпочечника 246
 — печени 82
 — почечные 171
 — яичника 205
 Ворсинки кишечные 63 **63**
 Вульва см. *Область половая женская*
 Вход в гортань 141 **125**, **146**
 Вырезка железы поджелудочной 92
 — кардиальная желудка 54
 — межчерпаловидная 141
 — связки круглой 82
 — сердечная левого легкого 149
 — угловая желудка 56
 — щитовидная верхняя 126
 — — нижняя 126
 Выступ гортани 126

 Гаустры ободочной кишки 68
 Гипофиз 249 **258—261**, **263**
 — глоточный 42
 Глотка 42 **39**
 Головка железы поджелудочной 92
 — клитора 216
 — придатка яичка 186
 — члена полового 198
 Гортань 126 **39**, **123**, **146**
 Гребень анальный см. *Гребень заднепроходный*
 — дугообразный 126
 — заднепроходный 79
 — мочеиспускательного канала женского 217
 — — мужского 201
 — средний перстневидного хряща 126
 Гребешок(ки) зуба краевые 36
 — — поперечный 37
 — — треугольный 38
 Губа(ы) кишки слепой верхняя см. *Губа подвздошно-ободочнокишечная*
 — — — нижняя см. *Губа подвздошно-слепокишечная*
 — — — передняя 210
 — — — передняя 210
 — подвздошно-ободочнокишечная 69
 — подвздошно-слепокишечная 69
 — половые большие 214
 — — малые 214
 — рта 14
 — — верхняя 14
 — — нижняя 15

 Дентин 28
 Дерево альвеолярное 153 **157**
 — бронхиальное 153 **147**, **157**
 Десна(ы) 15 **21**
 — альвеолярная 15
 — краевая 15
 — часть прикрепленная см. *Десна альвеолярная*
 — — свободная см. *Десна краевая*
 Диастема 39
 Диафрагма таза 232
 Дивертикулы ампулы протока семявыносящего 191
 Дно желудка 54
 — матки 210
 — пузыря желчного 89
 — — мочевого 183
 Долька(и) железы щитовидной 242
 — корковые почки 176
 — органа 11
 — печени 86 **81**
 — придатка яичка 188
 — простаты верхнемедиальная 195
 — — нижнезадняя 193
 — — нижнелатеральная 193
 — — переднемедиальная 195
 — яичка 186
 Доля(и) гипофиза железистая 263
 — — задняя см. *Нейрогипофиз*
 — — передняя см. *Аденогипофиз*
 — железы щитовидной левая 241
 — — — пирамидальная 242
 — — — правая 241
 — легкого(их) **161—164**
 — — левого верхняя 151, 156 **158**
 — — — нижняя 151, 156 **158**
 — — правого верхняя 151, 155 **158**
 — — — нижняя 151, 155 **158**
 — — — средняя 151, 155 **158**
 — нейрогипофиза нервная 252
 — органа 11
 — печени квадратная 83
 — — левая 83
 — — правая 83
 — — хвостатая 83
 — почечные 176
 — простаты левая и правая 193
 — — средняя 193
 Дуга зубная верхнечелюстная 37
 — — верхняя см. *Дуга зубная верхнечелюстная*
 — — нижнечелюстная 37
 — — нижняя см. *Дуга зубная нижнечелюстная*
 — сухожильная мышцы, поднимающей задний проход 233
 — — фасции таза 238
 — хряща перстневидного 126
 Дужка небо-глоточная 17
 — небо-язычная 17

 Железа(ы) 10
 — анальные см. *Железы заднепроходные*
 — бронхиальные 154
 — бульбоуретральная 197
 — глоточные 42
 — гортанные 141
 — губные 15
 — дуоденальные 64
 — желудка 59
 — — кардиальные 59
 — — пилорические 59
 — — собственные 59
 — заднепроходные 79
 — кишечные кишки толстой 68
 — — — тонкой 63
 — маточная(ые) 211
 — молярные 15
 — небные 16 **8**
 — носовые 122
 — околоушная 26
 — — добавочная 26
 — околощитовидные 243 **250**, **251**
 — — верхняя(ие) 243 **263**
 — — нижняя(ие) 243 **263**
 — пищевода 52
 — плоти крайней 197
 — поджелудочная 92 **87—89**, **109**, **252**
 — — добавочная 95
 — поднижнечелюстная 26
 — подъязычная 27 **13**
 — предверия большая 216
 — — малые 216
 — препуциальные см. *Железы плоти крайней*
 — рта **26** **17**, **18**
 — семенная(ые) 191 **197**, **198**, **200**
 — слюнные 26
 — — большие 26
 — — малые 27
 — трахеи 144
 — уретральные 217
 — шейки матки 210
 — шишковидная 253 **262**
 — щечные 15
 — щитовидная(ые) 241 **123**, **247—251**, **263**
 — — добавочные 242
 — эндокринные 241 **246**
 — язычная(ые) 24
 — — передняя **13**
 Желобок губной 15
 Желудок 54 **51**, **52**, **58**, **59**, **108**
 Желудочки гортани 144

 Занавеска небная см. *Небо мягкое*
 Заслонка(и) анальные см. *Заслонки заднепроходные*
 — заднепроходные 79
 — ямки ладьевидной 203
 Зев 17
 Зона анальная переходная см. *Зона заднепроходная переходная*
 — вещества мозгового почки внутренняя 176
 — — — наружная 176
 — заднепроходная переходная 79
 — решетчатая 171
 Зуб(ы) 28 **22—24**
 — коренной(ые) большой(ие) 38 **35—38**
 — — — третий 38 **35—38**
 — — малый(е) 37 **35—38**
 — молочные 32 **26**, **27—29**
 — мудрости см. *Зуб коренной большой третий*

- Зуб(ы) постоянный(е) 35 **21—24**, 26, **30—38**
 — — двухкорневой **24**
 — — однокорневой **21, 24**
- Изгиб(ы)** кишки двенадцатиперстной верхний 64
 — — — двенадцатиперстно-тощекишечный 64
 — — — нижний 64
 — — — ободочной левой 74
 — — — печеночный *см. Изгиб кишки ободочной правой*
 — — — правый 73
 — — — селезеночный *см. Изгиб кишки ободочной левой*
 — — — прямой анально-прямокишечный 76
 — — — крестцовый 76
 — — — латеральный(е) 76
 — — — — верхнеправый 76
 — — — — верхний *см. Изгиб кишки прямой латеральный верхнеправый*
 — — — — нижнеправый 76
 — — — — нижний *см. Изгиб кишки прямой латеральный нижнеправый*
 — — — — промежуточный *см. Изгиб кишки прямой латеральный промежуточный левый*
 — — — — промежуточный левый 76
 — — — — промежностный *см. Изгиб кишки прямой анально-прямокишечный*
- Канал анальный** *см. Канал заднепроходный*
 — желудка 59
 — заднепроходный 76 **74, III**
 — корня зуба 30
 — мочеспускательный женский 217 **184**
 — — мужской 200 **201, 207**
 — половой 238
 — привратника 54
 — шейки матки 210
- Каналец(льцы)** выносящие яичка 186 **196**
 — — — и придатка яичка **196**
 — петли нефрона промежуточный 175
 — — — тонкий *см. Каналец петли нефрона промежуточный*
 — почечный(е) 175 **182**
 — — дистальный 175
 — — — извитой 175
 — — — прямой 175
 — — — проксимальный 175
 — — — извитой 175
 — — — прямой 175
 — — связующий 175
 — семенные яичка и придатка яичка **196**
 — — — извитые 186
 — — — прямые 186
- Канатик семенной** 189 **189, 190**
- Капсула клубочка** тельца почечного 174
 — миндаликовая 17
 — почки жировая 171
 — — фиброзная 171
 — простаты 192
 — сустава перстнечерпаловидного 129
 — — перстнещитовидного 129
 — фиброзная железы щитовидной 242
 — — околососудистая 86
- Кардия** 54
- Карман(ы)** глоточный(е) 47
 — грушевидный 48
 — жаберные 263
- Киль** влагалища уретральный 214
 — трахеи 144
- Кишка** двенадцатиперстная 64 **52, 59, 87—89, 109**
 — ободочная 69
 — — восходящая 73 **67, 68**
 — — нисходящая 74
 — — поперечная 73 **65, 91**
 — — сигмовидная 74 **70, 71**
 — — подвздошная 67 **62**
 — — прямая 75 **71—74, III**
 — — слепая 68 **64, 67, 68, 110**
 — — толстая 68 **6, 64—66**
 — — тонкая 63 **6, 60**
 — — тощая 67 **61**
- Клетки** бокаловидные 63
- Клетчатка** околоминдаликовая 9
 — околوماتочная 212
 — околошеечная 212
- Клитор** 216
- Клубочек** сосудистый 174
- Клык(и)** 36 **35—38**
- Конец** почки верхний 171
 — — нижний 171
 — — яичка верхний 186
 — — нижний 186
 — — яичника маточный 205
 — — трубный 205
- Констриктор** глотки верхний 42
 — — нижний 42
 — — средний 42
- Конус(ы)** придатка яичка *см. Дольки придатка яичка*
 — эластический 134 **144**
- Кончик** носа *см. Верхушка носа*
- Кора** коркового вещества почки 175
- Корень** брыжейки кишки тонкой 105
 — — зуба 28
 — — — клинический 28
 — — легкого 148
 — — носа 119
 — — члена полового 197
 — — языка 19
- Коронка** зуба 28
 — — клиническая 28
- Край(я)** десневой 15
 — — зуба режущий 36 **29, 38**
 — — легкого задний 149
 — — — нижний 149 **161**
 — — — передний 149
 — — матки 210
 — — надпочечника верхний 246
 — — — медиальный 246
 — — печени нижний 81
 — — почки латеральный 171
 — — — медиальный 171
 — — тела железы поджелудочной верхний 93
 — — — — нижний 93
 — — — — передний 93
 — — языка 19
 — — — яичка задний 186
 — — — передний 186
 — — — яичника брыжеечный 205
 — — — свободный 205
- Кривизна** желудка большая 56
 — — — малая 54
- Крипты** миндаликовые глоточные 47
 — — — небные 17
- Крыло(лья)** носа 119
- Купол** плевры 166
- Лабиринт** коркового вещества почки *см. Лабиринт коры почки*
 — — — коры почки 175
- Лакуны** уретральные женские 217
 — — — мужские 203
- Легкое(ие)** 147 **151—155**
- Лента(ы)** кишки ободочной 68
 — — — брыжеечная 68
 — — — сальниковая 68
 — — — свободная 68
- Линия** анально-кожная *см. Линия заднепроходно-кожная*
 — гребенчатая 79
 — заднепроходно-кожная 79
 — — — косая хряща щитовидного 126
- Листок** капсулы клубочка висцеральный 174
 — — — — внутренний *см. Листок капсулы клубочка висцеральный*
 — — — — наружный 174
 — — — — париетальный *см. Листок капсулы клубочка наружный*
 — — — — оболочка яичка влагалищной висцеральный 186
 — — — — париетальный 186
- Лобок** 214
- Лоскуты** девственной плевы 214
- Лоханка** почечная 178
- Луковица** кишки двенадцатиперстной *см. Ампула кишки двенадцатиперстной*
 — преддверия 215 **218**
 — члена полового 197
- Лучи** мозговые 171
- Матка** 210 **212—215, 257**
- Маточка** простатическая 201
- Мезотелы** 95
- Мембрана** гортани фиброзно-эластическая 133 **143, 145**
 — — — четырехугольная 134
 — — надплевральная 166
 — — промежностная 227
 — — щитоподъязычная 132
- Мешок** промежности глубокий 228 **232**
 — — — подкожный 228
- Мешочки** гортани 144
- Миндалина(ы)** аденоидная *см. Миндалина глоточная*
 — глоточная 47
 — небная 17 **9**
 — трубные 47
 — язычная 24
- Миометрий** *см. Оболочка мышечная матки*
- Моляр(ы)** *см. Зубы коренные большие*
 — — — третий *см. Зуб коренной большой третий*
- Мочеточник** 180
- Мошонка** 204 **189**
- Мышца(ы)** анально-промежностная 79
 — — — анально-прямокишечно-промежностные 79
 — — — бронхопищеводная 52
 — — — выталкивающая мочу 184
 — — — глотки 42 **41—44**
 — — — голосовая 139
 — — — гортани 135 **136—138, 141, 142**
 — — — диафрагмы таза **241**
 — — — живота **234**
 — — — копчиковая *см. Мышца седалищно-копчиковая*
 — — — лобково-влагалищная 235
 — — — лобково-заднепроходная 235
 — — — лобково-копчиковая 233
 — — — лобково-промежностная 235
 — — — лобково-простатическая 235

- Мышца(ы) лобково-прямокишечная 235
 — лобково-пузырная 183
 — лобково-уретральная 235
 — луковично-губчатая 232
 — мочепузырного треугольника 185
 — — — глубокая 185
 — — — поверхностная 185
 — мягкого неба и зева 17 **8, 10**
 — мясистая 204
 — напрягающая небную занавеску 17
 — небно-глоточная 18
 — небно-язычная 18
 — перстнечерпаловидная задняя 136
 — — латеральная 137
 — перстнещитовидная 138
 — плевропищеводная 52
 — подбородочно-язычная 20
 — подвешивающая двенадцатиперстную кишку 64
 — подвздошно-копчиковая 233
 — поднимающая задний проход 233
 — — небную занавеску 18
 — — простату *см. Мышца лобково-простатическая*
 — — яичко 190 **189**
 — подъязычно-язычная 20
 — промежности 227 **228—231, 235—245**
 — — поперечная глубокая 232
 — — — поверхностная 232
 — прямокишечно-копчиковая 79
 — прямокишечно-маточная 183
 — прямокишечно-промежностная 79
 — прямокишечно-пузырная(ые) 79
 — прямокишечно-уретральная(ые) *см. Мышцы анально-прямокишечно-промежностные*
 — — верхняя *см. Мышца прямокишечно-промежностная*
 — — нижняя *см. Мышца анально-промежностная*
 — рожково-перстневидная 136
 — рожково-язычная 21
 — седалищно-копчиковая 235
 — седалищно-пещеристая 232
 — таза **230, 234**
 — трахеи 144
 — трубно-глоточная 43
 — хрящезычная 20
 — черпаловидная косая 137
 — — поперечная 138
 — шилоглоточная 43
 — шилоязычная 21
 — щиточерпаловидная 138
 — — верхняя 139
 — языка 20 **15, 16, 42**
 — — вертикальная 21
 — — поперечная 22
 — — продольная верхняя 22
 — — — нижняя 21
 — язычка 18
- Надгортанник 133
 Надпочечник(и) 246 **222, 253—255**
 — добавочные 247
 Небо 15
 — мягкое 16 **46**
 — твердое 15 **46**
 Нейрогипофиз 251
 Нефрон 174 **182**
 Ножка(и) клитора 216
 — хряща большого крыла носа латеральная 119
 — — — — медиальные 119
 — члена полового 197
 Ноздри 119
 Нос 119
- Область(и) дыхательная 124
 — заднепроходная 227
 — мочеполая 227
 — носа 119
 — обонятельная 124
 — половая женская 205
 — промежности *см. Промежность*
 Оболочка(и) адвентициальная 10
 — белочная тела губчатого полового члена 198
 — — — пещеристого полового члена 197
 — — — яичка 186
 — — — яичника 205
 — влагалищная яичка 186 **188, 189, 191, 192**
 — губчатая канала мочеиспускательного женского 217
 — — — стенок влагалища 214
 — мышечная 10
 — — — глотки *см. Мышцы глотки*
 — — — желудка **53, 54, 55**
 — — — кишки двенадцатиперстной **53**
 — — — прямой 79
 — — — матки 210 **215**
 — — — пузыря мочевого **185**
 — мясистая 204
 — серозная 10
 — — — матки 210
 — слизистая 9
 — — — желудка **56, 57**
 — — — кишки прямой **74**
 — — — тонкой **61, 62**
 — — — матки 211
 — — — полости носа 124
 — — — протоков желчных **86**
 — — — пузыря желчного **86**
 — — — рта 14
 — — — спинки языка **11**
 — — — языка **22 12**
 — сосудистая яичка 186
 — фиброзно-мышечно-хрящевая бронхов 154
- Околяяичник 213
 Орган(ы) околоротовой 15
 — — — половые женские **209, 210, 224**
 — — — — внутренние 205 **211, 221, 225**
 — — — — — наружные 205 **217, 226**
 — — — — — мужские **186, 187, 201, 223, 227**
 — — — — — внутренние 186 **220**
 — — — — — наружные 186 **226**
 — — — — — сошничково-носовой 124
- Основа подкожная полового члена 197
 — — — — промежности 227
 — — — — подсерозная 10
 — — — — подслизистая 10
- Основание легкого 147
 — простаты 193
 — хряща черпаловидного 126
- Острие зуба 38 **29, 38**
 Островки железы поджелудочной 92
 — панкреатические 245
- Отверстие(я) верхушки зуба 30
 — влагалища 215
 — канала мочеиспускательного внутреннего 184
 — — — — женского внутреннего 217
 — — — — — закупоривающее 217
 — — — — — наружное 217
 — — — — — эвакуирующее 217
 — — — — мужского внутреннего 200
 — — — — — закупоривающее 200
 — — — — — наружное 200
 — — — — — эвакуирующее 200
 — кардиальное 54
 — матки 210
 — — — — внутреннее анатомическое 210
 — — — — гистологическое 210
 — мочеточниковые 184
 — отростка червеобразного 69
 — подвздошнокишечное 69
 — привратника 54
 — сальниковые 104
 — сосочковые 171
 — трубы маточной брюшной 208
 — — — маточное 208
 — — — слуховой глоточное 43
 — щитовидное 126
 — языка слепое 19
- Отросток(ки) влагалищный брюшины 186 **188**
 — голосовой хряща черпаловидного 128
 — задний хряща перегородки носа 120
 — клиновидный хряща перегородки носа *см. Отросток задний хряща перегородки носа*
 — крючковидный головки поджелудочной железы 92
 — латеральный хряща перегородки носа 119
 — мышечный хряща черпаловидного 126
 — сальниковые кишки ободочной 68
 — сосочковый хвостатой доли печени 83
 — фиброзный печени 117
 — хвостатый хвостатой доли печени 83
 — червеобразный 69 **67, 68, 110**
- Пазуха(и) верхнечелюстные 121 **30**
 — клиновидные 121
 — лобные 121
 — околоносовые 120 **117**
 — почечная 171
 — придатка яичка 189
 — простатические 201
- Параметрий *см. Клетчатка околоматочная*
 Парацервикс *см. Клетчатка околошеечная*
 Паренхима 11
 — железы щитовидной 242
 — простаты 195
 — яичка 186
- Пароофорон *см. Околяяичник*
 Перегородка головки полового члена 198
 — мошонки 204
 — носовая 119 **116, 118**
 — прямокишечно-влагалищная *см. Фасция прямокишечно-влагалищная*
 — прямокишечно-пузырная *см. Фасция прямокишечно-простатическая*
 — тел пещеристых клитора 216
 — члена полового 197
 — языка 20
- Перегородочки яичка 186
 Перешеек железы щитовидной 241
 — зева 17 **7**
 — матки 210
 — простаты 193
 — трубы маточной 208
- Периметрий *см. Оболочка серозная матки*
 Периодонт 28
 Петля кишечная эмбриона **104**
 — нефрона 175

- Печень 81 **75—80**, 92, 94, **112**
 Пещера привратниковая 54
 Пилорус *см. Привратник*
 Пирамиды почечные 171
 Пищевод 51 **6**, **39**, **47**, **48**, **50**, **263**
 Пластинка(и) мышечная оболочки слизистой 10
 — — — слизистой 9
 — фасция полового члена глубокая 198
 — — — — поверхностная 198
 — хряща перстневидного 126
 — — щитовидного левая 126
 — — — правая 126
 Плева девственная 214
 Плевра 163 **161—164**
 — висцеральная 163 **152**
 — легочная *см. Плевра висцеральная*
 — париетальная 163 **152**
 Плоть крайняя клитора 214
 — — полового члена 197
 Поверхность(и) головки поджелудочной железы задняя 93
 — — — — передняя 93
 — — — — коронки зуба вестибулярная 30 **29**, **38**
 — — — — губная 30
 — — — — дистальная 30
 — — — — контактные 30
 — — — — мезиальная 30
 — — — — небная 30
 — — — — окклюзионная 30 **29**, **38**
 — — — — щечная 30
 — — — — язычная 30 **35**
 — легкого(их) диафрагмальная 148
 — — междолевая(ые) 152
 — — реберная 148
 — — средостенная 148 **152**, **154**, **155**
 — матки кишечная 210
 — — пузырная 210
 — надпочечника задняя 246
 — — передняя 246
 — — почечная 246
 — печени висцеральная 81 **76—78**, **83**, **84**
 — — диафрагмальная 81 **75**, **84**
 — полового члена уретральная 197
 — почки задняя 171
 — — передняя 171
 — простаты задняя 193
 — — нижнелатеральные 193
 — — передняя 193
 — тела поджелудочной железы задняя 93
 — — — — передневерхняя 93
 — — — — передненижняя 93
 — хряща перстневидного суставная черпаловидная 126
 — — — — щитовидная 126
 — хряща черпаловидного задняя 126
 — — — — медиальная 126
 — — — — переднелатеральная 126
 — — — — суставная 126
 — языка нижняя 20
 — яичка латеральная 186
 — — медиальная 186
 — яичника латеральная 205
 — — медиальная 205
 Поле(я) внебрюшинное 83
 — желудочные 59
 Полоска вещества мозгового почки внутренней 176
 — — — — наружная 176
 Полость брюшинная 95
 — брюшины *см. Полость брюшинная*
 — брюшная 95 **1—4**, **90—95**, **97—101**, **104**, **105**
 — глотки 43 **40**, **45**, **146**, **263**
 — гортани 140 **124**, **139**, **140**
 — грудная **1—4**, **105**
 — живота *см. Полость брюшная*
 — зуба 30
 — капсулы клубочка 174
 — коронки зуба 30
 — матки 210
 — носа 119 **114**, **115**, **122**
 — оболочки влагалищной яичка 186
 — перикардальная **165**
 — плевральные **165**
 — подголосовая 144
 — пульпарная *см. Полость зуба*
 — рта 14 **7**, **8**, **13**, **14**, **46**, **122**
 — — собственно 15
 Полус почки верхний *см. Конец почки верхний*
 — — нижний *см. Конец почки нижний*
 — яичка верхний *см. Конец яичка верхний*
 — — нижний *см. Конец яичка нижний*
 Порог носа 120
 Почка(и) 171 **173**, **176—183**, **222**
 — вторичная 219
 — окончательная *см. Почка вторичная*
 — первичная 219
 Пояс зуба 36
 Преддверие влагалища 215
 — гортани 141
 — носа 120
 — рта 14 **14**
 — сумки сальниковой 105
 — хода носового среднего 120
 Предпочка 219
 Премоляры *см. Зубы коренные малые*
 Привесок(ки) везикулярные 213
 — придатка яичка 188
 — яичка 186
 Привратник 54
 Придаток привеска яичка 188
 — яичка 186 **189**, **191—195**
 — яичника 213
 Промежность 225 **233**
 Простата 192 **197—201**
 Пространство(а) внебрюшинное 95
 — забрюшинное 95
 — заглоточное 49
 — окологлоточное(ые) 49
 — — боковое 50
 — позадилобковое 98
 — позадипаховое 98
 — промежности поверхностное 227
 Проток(и) выделительный 192
 — доли хвостатой левый 89
 — — — — правый 89
 — железы бульбоуретральной 197
 — — поджелудочной 95
 — — — — добавочный 95
 — желчный(е) **82**, **85**, **86**, **89**
 — — междольковые 87
 — — общий 91
 — мочевой 183
 — околоушной 26
 — парамезонефральный 186
 — парауретральные 203, 217
 — печеночный доли хвостатой левый 89
 — — — — правый 89
 — — — — левый 89
 — — общий 90
 — — правый 89
 — — — — поднижнечелюстной 26
 — — подъязычный(е) большой 27
 — — — — малые 27
 — — — — придатка яичка 188
 — — — — яичника продольный 213
 — — — — пузырный 90
 — — — — семявыбрасывающий 192
 — — — — семявыносящий(е) 191
 — — — — остаточный 213
 — — — — собирательный 175
 — — — — сосочковый 175
 — — — — щитоязычный 19
 Проточек(ки) желчные 86
 — отклоняющийся(еся) 189
 — — — — верхний 189
 — — — — нижний 189
 — поперечные придатка яичника 213
 — простатические 195
 Проход задний 76
 Пузырек семенной *см. Железа семенная*
 Пузырь желчный 89 **85**, **86**, **89**
 — мочевой 183 **184**, **201**
 Пульпа зуба 30 **19**
 — корня 30
 — коронки 30
 Пучок мышцы небно-глоточной задний 18
 — — — — передний 18
 Расщелина полулунная 121
 Резец(цы) 35 **19**, **35—38**
 Рога матки 210
 — хряща щитовидного верхние 126
 — — — — нижние 126
 Сальник большой 100 **91**
 — малый 99
 Свод влагалища 213
 — глотки 42
 — желудка *см. Дно желудка*
 Связка(и) венечная печени 99
 — венозная 82
 — голосовая(ые) 144 **144**, **145**
 — гортани **133—136**, **141—143**
 — десны межзубная 15
 — диафрагмально-ободочная 102
 — диафрагмально-пищеводная 52
 — диафрагмально-селезеночная 101
 — желудочно-диафрагмальная 100
 — желудочно-ободочная 100
 — желудочно-селезеночная 101
 — заднепроходно-копчиковая *см. Тело задне-проходно-копчиковое*
 — кардинальные 213
 — кишки прямой боковая 80
 — кольцевые 144
 — крестцово-копчиковая вентральная *см. Связка крестцово-копчиковая передняя*
 — крестцово-копчиковая передняя 233
 — легочная 166
 — лобково-простатическая 238
 — — латеральная *см. Связка лобково-простатическая*
 — — медиальная *см. Связка лобково-пузырная*
 — лобково-пузырная 238
 — — латеральная 238
 — — медиальная 238
 — лобково-шеечная 213
 — матки круглая 212
 — — широкая 212

- Связка(и) перстнеглоточная 133
 — перстнеглоточная 133
 — перстнечерпаловидная 219
 — перстнещитовидная 134
 — — срединная 134
 — печени круглая 82
 — — серповидная 98
 — печеночно-диафрагмальная 99
 — печеночно-дуоденальная 99 **96**
 — печеночно-желудочная 99
 — печеночно-ободочная 100
 — печеночно-пищеводная 100
 — печеночно-почечная 99
 — подвешивающая двенадцатиперстную кишку *см. Мышца, подвешивающая двенадцатиперстную кишку*
 — — клитора 217
 — — члена полового 199
 — — яичника 207
 — поджелудочно-ободочная 101
 — поджелудочно-селезеночная 101
 — подъязычно-надгортанная 133
 — поперечные шейки *см. Связки кардинальные*
 — пращевидная клитора 217
 — — полового члена 199
 — преддверия гортани 144
 — придатка яичка верхняя 189
 — — — нижняя 189
 — промежности поперечная 227
 — прямокишечно-маточная 213
 — пупочная срединная 183
 — пузыря мочевого латеральная 238
 — рожково-перстневидная 129
 — селезеночно-ободочная 101
 — селезеночно-почечная 101
 — собственная яичника 213
 — трахеи *см. Связки кольцевые*
 — треугольная левая 99
 — — правая 99
 — щитонадгортанная 133
 — щитоподъязычная латеральная 132
 — — срединная 132
 — яичка направляющая 219
- Сдавливатель мочеиспускательного канала 232
- Сегментация печени 87
- Сегмент(ы) бронхолегочные 154—157 **158—160**
 — — базальный задний (C_X) 162
 — — — латеральный (C_{IX}) 162
 — — — медиальный (C_{VII}) 162
 — — — передний (C_{VIII}) 162
 — — верхний (C_{VI}) 162
 — — верхушечно-задний (C_{I+II}) 162
 — — верхушечный (C_I) 162
 — — задний (C_{II}) 162
 — — латеральный (C_{IV}) 162
 — — медиальный (C_V) 162
 — — передний (C_{III}) 162
 — — сердечный *см. Сегмент бронхолегочный базальный медиальный*
 — — язычковый верхний (C_{IV}) 162
 — — — нижний (C_V) 162
 — петли нефрона восходящий 175
 — — — нисходящий 175
 — печени **83, 84**
 — — задний (сегмент I) 89
 — — — левый латеральный (сегмент II) 89
 — — — правый латеральный (сегмент VII) 89
 — — — — медиальный (сегмент VIII) 89
 — — — левый медиальный (сегмент IV) 89
 — — — передний левый латеральный (сегмент III) 89
 — — — — правый латеральный (сегмент VI) 89
 — — — — медиальный (сегмент V) 89
 — почки **177 183**
 — — верхний 177
 — — — передний 177
 — — — задний 178
 — — — нижний 178
 — — — — передний 177
- Селезенка **87**
- Сеть капиллярная альвеол **156**
 — — гипофиза вторичная 252
 — — — первичная 252
 — — клубочковая 176
 — сосудистая пульпы зуба 30
 — яичка 186
- Синус(ы) анальные *см. Синусы заднепроходные*
 — брыжеечный левый 110
 — — правый 107
 — диафрагмально-медиастинальный 166
 — заднепроходные 79
 — миндаликовый *см. Ямка миндаликсовая*
 — плевральные 166
 — позвоночно-медиастинальный 166
 — реберно-диафрагмальный 166
 — реберно-медиастинальные 166
- Система(ы) дыхательная 118 **113, 169**
 — мочевая 171 **175**
 — — женщины **171, 232**
 — — мужчины **170, 172, 232**
 — органов половых женских 186
 — — — мужских 186
 — пищеварительная 12 **5**
 — половая(ые) 186 **232**
 — — женщины **171**
 — — мужчины **170**
- Складка(и) бахромчатые языка 20
 — влагалищные 213
 — ворсинчатые 59
 — гастропанкреатическая 105
 — голосовая 144
 — дуоденальная верхняя 110
 — — нижняя 110
 — дуоденально-брыжеечная *см. Складка дуоденальная нижняя*
 — дуоденально-еюнальная *см. Складка дуоденальная верхняя*
 — желудка 57
 — зева задняя *см. Дужка небо-глоточная*
 — — передняя *см. Дужка небо-язычная*
 — илеоцекальная 107
 — круговые кишки тонкой 64
 — крыловидно-нижнечелюстная 14
 — межмочеточниковая 185
 — межчерпаловидная 144
 — небные поперечные 16
 — нерва гортанного верхнего 49
 — оболочки слизистой пузыря желчного 90
 — пальмовидные 210
 — парадуоденальная 110
 — печеночно-панкреатическая 105
 — подъязычная 26
 — половые 225
 — полулунная(ые) зева 17
 — — кишки ободочной 68
 — поперечные прямой кишки 76
 — преддверия гортани 144
 — продольная кишки двенадцатиперстной 64
 — прямокишечно-маточные 218
 — — — — пузыря поперечная 205
 — — — — пупочная(ые) латеральные 98
 — — — — медиальные 98
 — — — — срединная 98
 — — — — слепокишечная(ые) 107
 — — — — сосудистая 107
 — — — — спиральная 90
 — — — — треугольная 17
 — — — — трубно-глоточная 47
 — — — — трубно-небная 47
 — — — — трубные 210
 — — — — черпаловидно-надгортанные 141
 — — — — язычно-надгортанная боковая 24
 — — — — срединная 24
- Слой круговой мышечной оболочки желудка 60 **55**
 — — — — кишки ободочной 75
 — — — — — прямой 79
 — — — — — тонкой 64
 — — — — — пищевода 52
 — — — — продольный мышечной оболочки желудка 59 **55**
 — — — — — канала мочеиспускательного женского 217
 — — — — — — мужского 203
 — — — — — кишки ободочной 75
 — — — — — прямой 79 **2**
 — — — — — тонкой 64 **61**
 — — — — — пищевода 52
 — — — — — пузыря мочевого внутреннего 184
 — — — — — — наружный 183
 — — — — — части губчатой мочеиспускательного канала 203
 — — — — — — промежutoчной мочеиспускательного канала 203
 — — — — — циркулярный мышечной оболочки канала мочеиспускательного женского 217
 — — — — — — мужского 203
 — — — — — — пузыря мочевого 183
- Слюна 26
- Смыкание зубов 39
- Сосочек(ки) десневые 15
 — межзубные *см. Сосочки десневые*
 — зубные 110
 — кишки двенадцатиперстной большой 64
 — — — — малый 64
 — подвздошно-кишечный 69
 — подъязычный 26
 — почечные 171
 — протока околоушной железы 15
 — резцовый 16
 — языка 22
 — — грибовидные 23
 — — желобовидные 23
 — — листовидные 23
 — — — нитевидные 23
- Сосуд(ы) зубов **20**
 — оболочки слизистой подвздошной кишки **63**
 — — — — — артериальные **63**
 — — — — — венозные **63**
 — — — — — лимфатический(е) **63**
 — — — — — — центральный **63**
 — — — — — — прямые *см. Артериолы прямые*
 Спайка(и) губ половых задняя 214
 — — — — передняя 214
 — — рта 15
 — луковичи преддверия 215
- Спинка носа 119
 — полового члена 197
 — языка 19

- Сплетение(я) лозовидное **256**
 — раковин пещеристые 122
 Средостение 167 **166**
 — верхнее 167 **167**
 — заднее 168
 — нижнее 167 **168**
 — переднее 168
 — среднее 168
 — яичка 186
 Стебелек надгортанника 126
 Стенка(и) влагалища задняя 213
 — — передняя 213
 — желудка **6**
 — — задняя 54 **54, 56, 58**
 — — передняя 54 **52, 58**
 — трахеи перепончатая 144 **149**
 Столб(ы) анальные *см. Столбы заднепроходные*
 — заднепроходные 79
 — почечные 171
 — складок влагалишных 214
 — — — задние 214
 — — — передние 214
 Строма 11
 — железы щитовидной 242
 — яичника 207
 Сужение пищевода бронхоортальное *см. Сужение грудной части пищевода*
 — — глоточно-пищеводное 51
 — — грудной части 51
 — — диафрагмальное 51
 Сумка глоточная 48
 — подподъязычная 132
 — позадиподъязычная 132
 — сальниковая 103
 Сустав(ы) гортани **133—135**
 — перстнечерпаловидный 129
 — перстнещитовидный 129
 Сухожилие перстнепищеводное 54
 Сфинктер ампулы печеночно-поджелудочной 91
 — канала мочеиспускательного женского внутреннего 217
 — — — — наружный 217
 — — — — мужского внутреннего 203
 — — — — надхолмикový *см. Сфинктер канала мочеиспускательного мужского внутреннего*
 — — — — наружный 203
 — — — — наружный 232
 — небно-глоточный *см. Пучок мышцы небно-глоточной задний*
 — привратника 54
 — протока железы поджелудочной 95
 — — желчного общего 91
 — — — — верхний 91
 — — — — нижний 91
 — прохода заднего внутреннего 79
 — — — наружный 79
 — уретровагинальный 232
 Тело(а) беловатое 206
 — железы поджелудочной 93
 — желтое 206
 — — беременности 206
 — желудка 54 **51**
 — жировое околопочечное 171
 — — преднадгортанное 133
 — — щеки 15
 — — ямки седалищно-анальной 238
 — заднепроходно-копчиковое 233
 — — — — — нижняя 238
 — забрюшинная 95
 — запирательная 237
 — клитора 217
 — мышцы грушевидной 237
 — — поднимающей яичко 190 **189**
 — почечная 171 **174**
 — промежности **228—231, 235, 240**
 — — выстилающая поверхностная *см. Фасция промежности*
 — прямокишечно-влагалищная 238
 — прямокишечно-простатическая 238
 — семенная внутренняя 190
 — — наружная 191 **189**
 — таза 237 **230**
 — — висцеральная 238
 — — париетальная 237
 — члена полового 198
 — щечно-глоточная 42
 Фолликулы железы щитовидной 242
 — яичника первичные 206
 — яичниковые везикулярные 206
 Хвост поджелудочной железы 94
 — придатка яичка 186
 Хоаны 122
 Ход носовой верхний 120
 — — нижний 120
 — — общий 120
 — — средний 120
 — носоглоточный 120
 Холмик семенной 201
 — хряща черпаловидного 126
 Хрящ(и) гортани 126 **129—132, 145**
 — зерновидные 132
 — клиновидный 126
 — крыла(бев) носа большой 119
 — — — малые 119
 — надгортанный 126 **128**
 — носа 119 **118, 119—121**
 — — добавочные 119
 — перегородки носа 119
 — перстневидный 126 **127**
 — рожковидный 126
 — сесамовидные 126
 — сошниково-носовой 120
 — трахеи 144
 — черпаловидный 126
 — щитовидный 126 **126, 127**
 Цемент зуба 28
 Центр промежности 232
 Часть(и) брюшная пищевода 52
 — — мочеточника 180
 — бугорная аденогипофиза 251
 — верхняя кишки двенадцатиперстной 64
 — — поверхности диафрагмальной печени 81
 — влагалищная шейки матки 210 **216**
 — внутристеночная канала мочеиспускательного мужского 201
 — — мочеточника 180
 — восходящая кишки двенадцатиперстной 64
 — глубокая железы околоушной 26
 — — наружного сфинктера заднего прохода 79
 — горизонтальная кишки двенадцатиперстной 64
 — гортанная глотки 42 **39**
 — грудная пищевода 51 **49**

- Часть(и) грудная трахеи 144
- губчатая канала мочеиспускательного мужского 203 **206**
 - диафрагмальная плевры париетальной 165
 - диафрагмально-чревная мышца (связки), подвешивающей двенадцатиперстную кишку 64
 - дистальная аденогипофиза 251
 - — канала мочеиспускательного мужского 201
 - задняя влагалища 213
 - — поверхности диафрагмальной печени 81 **79**
 - — спинки языка 19
 - извитая дистального канальца нефрона 175
 - — проксимального канальца нефрона 175
 - канатиковая протока семявыносящего 191
 - кардиальная желудка *см. Кардия*
 - конечная кишки подвздошной 67
 - косая мышцы перстнещитовидной 138
 - костная перегородки носовой 119
 - крылоглоточная верхнего констриктора глотки 42
 - латеральные влагалища 213
 - маточная маточной трубы 208
 - межперепончатая щели голосового аппарата 144
 - — — голосовой *см. Часть межперепончатая щели голосового аппарата*
 - межхрящевая щели голосового аппарата 144
 - — — голосовой *см. Часть межхрящевая щели голосового аппарата*
 - мошоночная протока семявыносящего 191
 - надвлагалищная шейки матки 210
 - надгортанно-черпаловидная мышцы черпаловидной косой 137
 - нервная нейрогипофиза *см. Доля нейрогипофиза нервная*
 - нижняя кишки двенадцатиперстной *см. Часть горизонтальная кишки двенадцатиперстной*
 - нисходящая кишки двенадцатиперстной 64
 - носовая глотки 42 **39**
 - паховая протока семявыносящего 191
 - передняя влагалища 213
 - — поверхности диафрагмальной печени 81
 - — спинки языка 19
 - перепончатая канала мочеиспускательного мужского *см. Часть промежуточная канала мочеиспускательного мужского*
 - — перегородки носовой 119
 - перстнеглоточная нижнего констриктора глотки 42
 - пилорическая желудка *см. Часть привратниковая желудка*
 - поверхностная околоушной железы 26
 - — сфинктера заднего прохода наружного 79
 - подвижная перегородки носа 120
 - подкожная наружного сфинктера заднего прохода 79
 - позвоночная реберной поверхности легких 148
 - послебороздовая спинки языка *см. Часть задняя спинки языка*
 - правая диафрагмальной поверхности печени 81
 - предбороздовая спинки языка *см. Часть передняя спинки языка*
 - препростатическая канала мочеиспускательного мужского *см. Часть внутристеночная канала мочеиспускательного мужского*
 - привратниковая желудка 54 **51**
 - проксимальная простатической части канала мочеиспускательного мужского 201
 - промежуточная аденогипофиза 251
 - — канала мочеиспускательного мужского 203
 - простатическая канала мочеиспускательного мужского 201 **198, 199**
 - прямая дистального канальца нефрона 175
 - — мышцы перстнещитовидной 138
 - — проксимального канальца нефрона 175
 - реберная плевры париетальной 164
 - рожково-глоточная среднего констриктора глотки 42
 - ротовая глотки 42 **39**
 - скрытая кишки двенадцатиперстной 64
 - средостенная плевры париетальной 166
 - тазовая мочеточника 180
 - — протока семявыносящего 191
 - хрящевая перегородки носовой 119
 - хрящеглоточная среднего констриктора глотки 42
 - челюстно-глоточная верхнего констриктора глотки 42
 - чревно-дуоденальная мышцы (связки), подвешивающей двенадцатиперстную кишку 64
 - шейная пищевода 51
 - — трахеи 144
 - щечно-глоточная верхнего констриктора глотки 42
 - щитоглоточная нижнего констриктора глотки 42
 - щитонадгортанная щиточерпаловидной мышцы 139
 - экзокринная железы поджелудочной 92
 - эндокринная железы поджелудочной 92
 - языкоглоточная верхнего констриктора глотки 42
- Чашка(и) почечная(ые) большая(ие) 178
- — — верхняя 178
 - — — нижняя 178
 - — — средняя 178
 - — — малые 178
- Череп лицевой **25, 26**
- Член половой 197 **203—205**
- Шейка** головки члена полового 198
- железы поджелудочной 92
 - зуба 28
 - матки 210
 - пузыря желчного 89
 - — мочевого 183
- Шов** глотки 42
- крылонижнечелюстной 42
 - мошонки 204
 - неба 16
 - промежности 227
 - члена полового 197
- Щека(и)** 15
- Щель** аппарата голосового 144
- внутриминдаликовая *см. Щель миндаликовая*
 - воротная главная 87
 - — правая 87
 - голосовая *см. Щель аппарата голосового*
 - легкого правого горизонтальная 151
 - — — косая 151
 - миндаликовая 17
 - мочеполая 227
 - половая 214
 - пупочная 87
 - преддверия гортани 144
 - ротовая 15
 - связки венозной 82
 - — круглой 82
- Эмаль зуба 28
- Эндометрий *см. Оболочка слизистая матки*
- Эпителий десны 15
- кишки подвздошной **63**
 - прикрепления 15
- Язык** 19 **11, 13, 107**
- Язычок левого легкого 152
- небный 17
 - пузыря мочевого 185
- Яичко 186 **188, 189, 191—195, 256**
- Яичник 205 **212, 213, 257**
- Ямка(и)** ладьевидная канала мочеиспускательного мужского 203
- миндаликовая 17 **263**
 - надгортанника 24
 - надминдаликовая 17
 - надпузырные 98
 - околопрямокишечные 205
 - околопузырные 205
 - паховые латеральные 98
 - — медиальные 98
 - преддверия влагалища 215
 - продолговатая 126
 - пузыря желчного 82
 - седалищно-анальная 238
 - треугольная 126
 - яичниковая 219
- Ямочки** желудочные 59
- миндаликовые глоточные 47
 - — небные 17
- Ячейки** решетчатые 122
- — задние 122
 - — передние 122
 - — средние 122
 - тела губчатого 198
 - — пещеристого 198

INDEX TERMINORUM*

- Adenohypophysis 251 259, 261
 Adventitia 43
 Aditus laryngis 141 44, 45, **125**, 138, **146**
 Agger nasi 120 114, 115
 Ala(e) nasi 119 113, 119
 Alveoli pulmonis 156, 157
 Ampulla biliaropancreatica *vide Ampulla hepato-pancreatica*
 — ductus deferentis 191 170, 187, 197, 198
 — duodeni 64 51, 54, 56, 88
 — hepatopancreatica 91 82, 86
 — recti 76 71, 72, 74, 111, 187, 210
 — tubae uterinae 208 171, 212, 213
 Angulus(i) oris 15 7
 Ansa nephroni 175 182
 Antrum pyloricum 54 51, 52, 108
 Anus 76 73, 74, 102, 103, 187, 203, 210, 217, 218, 226, 235—238
 Apex cartilaginis arytеноидеае 126 129—132
 — cuspidis dentis 38 32
 — linguae 19 11, 16, 107
 — nasi 119 113, 115, 116, 121
 — prostatae 193 186, 199
 — pulmonis 147 153—155, 161—164
 — radialis dentis 30 23, 24, 32
 — vesicae 183 170, 186, 219
 Aponeurosis linguae 20 8, 14
 — palatina 17 14
 Appendix(ces) adiposae coli *vide Appendix(ces) omentales*
 — epididymidis 188 191, 192, 220, 256
 — epiploicae *vide Appendix(ces) omentales*
 — fibrosa hepatis 117 75, 76, 78—80
 — omentales 68 65, 68
 — testis 186 191, 192, 220, 256
 — vermiformis 69 4, 5, 66, 67—69, 94, 95, 104, **110**
 — vesiculosa(e) 213 171, 212, 221
 Arbor alveolaris 153 157
 — bronchialis 153 147, 157
 Arcus cartilaginis cricoideae 126 124, 127, 129—133, 135, 145
 — dentalis inferior *vide Arcus dentalis mandibularis*
 — — mandibularis 37 7
 — — maxillaris 37 7
 — superior *vide Arcus dentalis maxillaris*
 — palatoglossus 17 7—9, 18, 40, 46
 — palatopharyngeus 17 7—9, 18, 40, 45, 46, 138, 146
- tendineus fasciae pelvis 238 239
 — — m. levatoris ani 233 230, 231, 239, 242, 244, 245
 Area(e) cribrosa 171 182
 — gastricae 59 6, 57
 — nuda 83 76, 78—80, 102, 103
 Arteria(e) arcuata(e) renis 176 182
 — corticales radiatae renis 176 182
 — helicinae penis 198
 — hypophysialis(es) inferior 260, 261
 — — superior 258, 260, 261
 — interlobaris(es) renis 176 182
 — interlobularis(es) hepatis 86 81
 — — renis *vide Arteria(e) corticales radiatae renis*
 — lingularis 157 160
 — — inferior 157 160
 — — superior 157 160
 — lobaris inferior 155, 157
 — — media pulmonis 155 159
 — perforans(tes) radiata(e) 176 182
 — renalis 176 170, 171, 180—183
 — — dextra 176, 177, 222, 253
 — — sinistra 172, 176, 177, 222, 253
 — segmentalis apicalis 155, 156 159, 160
 — — anterior 155, 157 159, 160
 — — basalis anterior 156, 157 159, 160
 — — — lateralis 156, 157 159, 160
 — — — medialis 156, 157 159, 160
 — — — posterior 156, 157 159, 160
 — — — lateralis 155 159
 — — — medialis 155 159
 — — — posterior 155 159, 160
 — — — superior 155, 156 159, 160
 Arteriola(e) glomerularis(es) afferens(tes) 176 182
 — — efferens 177 182
 — rectae 177 182
 Articulatio(nes) cricoarytenoidea 129 129, 134, 139, 143, 145
 — cricothyroidea 129 134
 — laryngis **133—135**
 Atrium meatus medii 120 114
- Basis** cartilaginis arytеноидеае 126 129—132
 — prostatae 193 186, 197, 199
 — pulmonis 147 153
 Bifurcatio tracheae 144 113, 147, 148, **150**, 153, 167
 Bronchiolus(i) 156
 — respiratorius(i) 156, 157
 — terminales 153 157
 Bronchus(i) **147**
 — cardiacus *vide Bronchus segmentalis basalis medialis* (B VII)
 — lingularis inferior 157 148, 160
 — — superior 157 148, 160
 — lobaris(es) 153 113, 157
 — — inferior dexter 162 147, 148, 159
 — — — sinister 162 147, 148, 160
 — — — medius 162 147, 148, 159
 — — — superior dexter 162 147, 148, 150, 159
 — — — — sinister 162 147, 148, 160
 — lobularis(es) 153 157
 — principalis dexter 146 113, 147—150, 154
 — — sinister 147 47, 113, 147, 148, 150, 155, 157
 — segmentalis(es) 153 113, 157
 — — anterior (B III) 155, 157 147, 148, 159, 160
 — — apicalis (B I) 155 147, 148, 159
 — — apicoposterior (B I + II) 156 148, 160
 — — basalis anterior (B VIII) 156, 157 147, 148, 159, 160
 — — — lateralis (B IX) 156, 157 147, 148, 159
 — — — medialis (B VII) 156, 157 148, 159, 160
 — — — posterior (B X) 156, 157 148, 159, 160
 — — lateralis (B IV) 155 148, 159, 160
 — — medialis (B V) 155 148, 159
 — — posterior (B II) 155 148, 159
 — — superior (B VI) 155, 157 148, 159, 160
 Bucca(e) 15 7
 Bulbus duodeni *vide Ampulla duodeni*
 — penis 197 186, 187, 201—203, 223, 230
 — vestibuli 215 171, 184, 209, **218**, 224, 231
 Bulla ethmoidalis 115
 Bursa infrahyoidea 132 124
 — omentalis 103 93, 98, 102, 103
 — pharyngealis 48 14, 40, 115
 — retrohyoidea 132 124
- Caecum 68 5, 64, 66, 67, 68, 91, 94, 95, 99, 104, **110**
 Calyx(ices) renalis(es) inferior 178 175, 181
 — — major(es) 178 180, 181
 — — medius 178 175, 181
 — — minor(es) 178 180—182
 — — superior 178 175, 181
 Canalis analis 76 74, **111**
 — cervicis uteri 210 171, 213
 — gastricus 59 56, 108
 — pudendalis 238 228
 — pyloricus 54 51, 56, 108
 — radialis dentis 30 23, 24
 Capsula adiposa renis 171 174, 182
 Capsula articularis cricoarytenoidea 129 134
 — — cricothyroidea 129 134, 139
 — fibrosa gl. thyroideae 242 248
 — — perivascularis hepatis 86 81
 — — renis 171 174, 182
 — glomerularis 174 182
 — prostatica 192 198
 — tonsillaris 17 9
 Caput epididymidis 186 191—195, 256
 — pancreatis 92 87, 89, 96, 100, 252
 Cardia gastris 54 47, 52, 56, 94
 Carina tracheae 144 150, 167
 — urethralis vaginae 214 217, 218

* Прямым шрифтом обозначены номера страниц, курсивом — номера рисунков, полужирным курсивом — номера рисунков, целиком посвященных данному анатомическому объекту или его прикреплениям.

- Cartilago(ines) alaris(es) major nasi 119 116, 118–121
 — — minores nasi 119 119, 120
 — arytenoidea 126 130–132, 134, 139, 141–145
 — corniculata(e) 126 129–132, 134, 137, 139, 141–145
 — cricoidea 126 14, 42, 44, 127, 130–137, 139–147, 149, 151, 152, 247
 — cuneiformis 126 137
 — epiglottica 126 124, 128, 134–136, 143, 145
 — laryngis 126 129–132
 — nasi 119 119–121
 — — accessoria(e) 119 119, 120
 — septi nasi 119 118, 119, 121
 — sesamoideae 126
 — thyroidea 126 4, 14, 15, 40–42, 113, 124, 126, 127, 133–135, 137, 140–145, 147, 151, 152, 247, 249
 — trachealis(es) 144 123, 124, 133–137, 141, 143, 147, 149, 250
 — triticea(e) 132 123, 133–137, 139, 141–143
 — vomeronasalis 120 118
 Caruncula(e) hymenales 214 218
 — sublingualis 26 13, 17, 18
 Cauda epididymidis 186 191, 256
 — pancreatis 94 87–89, 98, 100, 252
 Cavernae corporis(orum) cavernosorum 198 204, 205
 — — spongiosi 198 205
 Cavitas(ates) abdominalis 95 90–95, 97–101
 — abdominis *vide Cavitas abdominalis*
 — coroneae 30 23, 24
 — dentis 30 24
 — infraglottica 144 124, 139, 140
 — laryngis 140 39, 40, 113, 124, 139, 140
 — nasi 119 39, 40, 106, 114, 115, 122, 169
 — oris 14 5, 7, 8, 13, 14, 39, 46, 113, 122, 169
 — — propria 15 40, 122
 — pelvis 100
 — pericardiaca 106, 165, 168
 — peritonealis 95 98, 99, 102, 103
 — pharyngis 43 40, 45, 146
 — pleuralis(es) 165, 167, 168
 — pulparis *vide Cavitas dentis*
 — uteri 210 171, 210, 211, 213, 214
 — vaginalis testis 186 102, 194, 195
 Cellulae ethmoidales 122
 — — anteriores 122 117, 122
 — — mediae 122 117
 — — posteriores 122 117
 Cementum 28 19, 20, 24
 Centrum perinei *vide Corpus perineale*
 Cervix dentis 28 19, 21, 24, 32
 — uteri 210 103, 171, 210–214, 240
 — vesicae 183 201
 Choana(e) 122 44, 45, 116
 Cingulum dentis 36 32
 Clitoris 216 209, 224, 229, 238
 Colliculus cartilaginis arytenoideae 126 129, 131, 132
 — seminalis 201 187, 198, 201
 Collum glandis penis 198 205
 — pancreatis 92 87
 — vesicae *vide Cervix vesicae*
 — — biliaris 89 79, 82, 85, 86, 96
 — — felleae *vide Collum vesicae biliaris*
 Colon 69 77, 105, 106
 — ascendens 73 2, 4, 5, 64, 66, 67, 68, 90–92, 94, 95, 99, 101, 104, 109, 174
 — descendens 74 3, 5, 64, 66, 70, 71, 94, 95, 99, 101, 104
 — sigmoideum 74 2, 3, 5, 64, 66, 70, 71, 90, 91, 94, 95, 102–104, 219
 — transversum 73 2–5, 64, 66, 90–92, 94, 102–104, 109, 110
 Columna(e) anales 79 74, 111
 — renalis(es) 171 180–182
 — rugarum 214
 — — anterior 214 213
 — — posterior 214
 Commissura(e) bulborum 215 218
 — laborum anterior 214 217
 — — oris 15 7, 13
 — — posterior 214 217
 — prostatae *vide Isthmus prostatae*
 Compartmentum superficiale perinei 227 229–231
 Concha nasalis inferior 40, 113–115, 122
 — — media 40, 113–115, 122
 — — superior 40, 113–115, 122
 — — suprema 40
 Constrictio bronchoaortica *vide Constrictio partis thoracicae oesophagei*
 — diaphragmatica *vide Constrictio phrenica*
 — partis thoracicae oesophagei 51 47, 50
 — pharyngooesophagealis 51 47
 — phrenica 51 47
 Conus(i) elasticus 134 133, 135, 143, 144, 145
 — epididymidis *vide Lobuli epididymidis*
 Cornu(a) inferius(ora) cartilaginis thyroideae 126 126, 133–136, 138, 145
 — superius(ora) cartilaginis thyroideae 126 123, 126, 127, 129, 133–139, 141, 143–145
 — uteri 210 212, 214
 — — sinistrum 212
 Corona clinica dentis 28 19
 — dentis 28 19, 20, 24, 32
 — glandis penis 198 186, 187, 202, 203–205
 Corpus(ora) adiposum buccae 15 122
 — — fossae ischioanalis 238 228, 230, 231, 236
 — — pararenale 171 174
 — — preepiglotticum 133 124, 137
 — albicans 206
 — anococcygeum 233 229, 235–238, 241
 — cavernosum(a) clitoridis 216 209, 218
 — — penis 197 102, 170, 186, 187, 189, 201, 202, 203–205, 206, 223
 — clitoridis 216 171, 210, 218, 224
 — epididymidis 186 191–193, 256
 — gastricum 54 51, 52
 — linguae 19 11, 107
 — luteum 206 171, 213
 — — graviditatis 206
 — pancreatis 93 87–89, 93, 98, 252
 — penis 197 203
 — perineale 232 218, 229, 235, 237
 — pineale *vide Glandula pinealis*
 — rubrum 206
 — spongiosum(a) penis 198 170, 186, 189, 201, 202, 203–205, 206
 — uteri 210 103, 171, 212, 213
 — vesicae 183 170
 — — biliaris 89 85, 86, 96
 — — felleae *vide Corpus vesicae biliaris*
 Corpusculum renale 174 182
 Cortex corticis 175
 — gl. suprarenalis 247 246, 254
 — ovarii 205 213
 — renalis 171 170, 180–182
 Crista(e) arcuata cartilaginis arytenoideae 126 131, 132
 — media cartilaginis cricoideae 126 130
 — marginalis(es) dentis 36 32
 — nasalis maxillae 118
 — transversalis dentis 37 32
 — triangularis(es) dentis 38 32
 — urethralis feminina 217 184
 — — masculina 201 198, 201
 Crus(ra) ascendens ansae nephroni 175 182
 — clitoridis 216 171, 209, 218, 224, 231
 — — dextrum 171
 — — sinistrum 171
 — descendens ansae nephroni 175 182
 — laterale cartilaginis alaris majoris nasi 119 119–121
 — mediales cartilaginis alaris majoris nasi 119 118, 121
 — penis 197 201, 202, 223, 230
 Cryptae tonsillares palatini 17 9, 11, 14, 46
 — — pharyngeales 47
 Cupula pleurae 166 151, 152, 161, 162
 Curvatura major 56 51, 52
 — minor 54 51, 52
 Cuspis dentis 38 32
Dens(tes) 28 5, 24
 — caninus(i) 36 22, 23, 25–28, 30, 31, 33–38
 — deciduus(i) 32 25, 26, 27–29
 — incisivus(i) 35 22, 23, 25–28, 30, 31, 33–38
 — molaris(es) 38 22, 23, 25–28, 30, 31, 33–38
 — — tertius(i) (III) 38 22, 33–38
 — permanens(tes) 35 24, 25–28, 30–38
 — premolaris(es) 37 22, 23, 26, 30, 31, 33–38
 — serotinus *vide Dens molaris tertius (III)*
 Dentinum 28 19, 20, 24
 Diaphragma 47, 50, 75, 92–94, 98, 100, 102, 103, 166, 169, 172, 174, 234
 — pelvis 232 209
 — sellae 259, 260
 Diastema 39
 Diverticula ampullae ductus deferentis 191 197
 Divisio lateralis dextra hepatis 89
 — — sinistra hepatis 89
 — medialis dextra hepatis 89
 — — sinistra hepatis 89
 Dorsum linguae 19 7, 11, 13, 107
 — nasi 119 113, 115, 116
 — penis 197 205
 Ductulus(i) aberrans(tes) epididymidis 189
 — — inferior epididymidis 189 196, 220
 — — superior epididymidis 189 196, 220
 — alveolares 156, 157
 — biliferi 86 81
 — efferentes testis 186 196
 — prostatici 195 199
 — transversi epoophori 213 171, 212, 213
 Ductus bilifer(i) interlobularis(es) 87 81
 — choledochus 91 5, 76, 79, 81–83, 85, 86, 89, 96
 — colligens 175 182
 — cysticus 90 76, 82, 83, 85, 86, 89, 96
 — deferens 191 1, 97, 170, 186–191, 193–198, 208, 223, 256
 — — sinister 3, 197, 198, 208
 — — vestigialis 213
 — ejaculatorius(i) 192 187, 198
 — epididymidis 188 196
 — excretorius 192 197, 198
 — glandulae(rum) bulbourethralis 197 201
 — — intestinalium 6
 — — oesophagearum 6
 — — vestibularis(ium) majoris(ium) 217, 218

- Ductus hepaticus(i) communis 90 76, 82, 83, 85, 86, 89, 96
 — — dexter 89 82, 83, 96
 — — sinister 89 81—83, 96
 — incisivus 114
 — lobi caudati dexter 89 82
 — — — sinister 89 82
 — longitudinalis epoophori 213 171, 212, 213
 — mesonephricus 220, 221
 — pancreaticus 95 5, 82, 83, 85, 86, 88, 89
 — — accessorius 95 88
 — papillaris(es) 175 182
 — paramesonephricus 186 220
 — paraurethralis(es) feminini 217 217
 — — masculini 203
 — parotideus 26 8, 17, 41, 46
 — segmenti hepatis 82
 — sublingualis(es) major 27 17, 18
 — — minores 27 17, 18
 — submandibularis 26 13, 17, 18
 — thyroglossalis 19 14
 Duodenum 64 5, 52, 59, 77, 83, 86, 87—89, 92, 94, 101, 102, 103, 109, 252
- Enamelum 28 19, 20, 24
 Endometrium *vide Tunica mucosa uteri*
 Epididymis 186 170, 186, 188, 189, 191—195, 196, 223, 227
 Epiglottis 133 11, 14, 18, 39, 40, 44, 45, 107, 113, 124, 125, 137—142, 146
 Epithelium gingivale alveolare 15 21
 — gl. oesophageae 49
 — junctionale 15
 Epoophoron 213 171, 212, 213, 221, 224, 257
 Excavatio rectouterina 218 103, 209, 210, 219, 229, 240
 — rectovesicalis 205 95, 102, 186, 187, 208
 — vesicouterina 218 103, 209, 210, 219, 229, 240
 Extremitas (tes) inferior renis 171 176, 178—180
 — — testis 186 191, 192
 — superior renis 171 176, 178—180
 — — testis 186 191
 — tubaria 205 212
 — uterina 205 212
- Facies anterior capitis pancreatis 93
 — — gl. suprarenalis 246 254
 — — prostatae 193 186, 197
 — — renis 171 176, 178, 197
 — — uteri *vide Facies vesicalis uteri*
 — anteroinferior corporis pancreatis 93 87
 — anterolateralis cartilaginis arytenoideae 126 131
 — anterosuperior corporis pancreatis 93 87
 — articularis arytenoidea 126 127, 130—132
 — — cartilaginis arytenoideae 126 130, 132
 — — thyroidea cartilaginis cricoideae 126 130—132, 137, 143
 — buccalis dentis 30 30, 34
 — contacta dentis 30 32, 33
 — costalis pulmonis 148 153—155
 — diaphragmatica hepatis 81 75, 79, 84
 — — pulmonis 148 153—155
 — distalis dentis 30 32
 — inferior linguae 20 13
 — inferolateralis(es) prostatae 193 198
 — interlobares pulmonis 152 153
 — intestinalis uteri 210 210, 219
 — labialis dentis 30 30, 34
 — lateralis ovarii 205 213, 219
 — — testis 186 191, 192
 — lingualis dentis 30 31, 32, 34, 35
 — medialis cartilaginis arytenoideae 126 129
 — — ovarii 205 212, 219
 — — testis 186 192
 — mediastinalis pulmonis 148 154, 155
 — mesialis dentis 30 31, 32
 — occlusalis dentis 30 28, 33, 34
 — palatinalis dentis 30
 — posterior capitis pancreatis 93
 — — cartilaginis arytenoideae 126 130
 — — corporis pancreatis 93 89
 — — gl. suprarenalis 246 255
 — — prostatae 193 186
 — — renis 171 177—179
 — — uteri *vide Facies intestinalis uteri*
 — renalis gl. suprarenalis 246 254, 255
 — urethralis penis 197 202, 205
 — vesicalis uteri 210 210
 — vestibularis dentis 30 30, 32, 34
 — visceralis hepatis 81 76—78, 83, 84
 Fascia(e) buccopharyngealis 42 46
 — clitoridis 217 209, 218
 — cremasterica 190 189, 256
 — endopelvina *vide Fascia pelvis parietalis*
 — endothoracica 164 151, 152, 167, 168
 — extraperitonealis 95 98, 101
 — inferior diaphragmatis pelvis 238 228—231, 235—238
 — investiens perinei superficialis *vide Fascia perinei*
 — muscoli piriformis 237
 — obturatoria 237 230, 231, 239, 241, 243, 245
 — parietalis thoracis *vide Fascia endothoracica*
 — parotideae 17
 — pelvica *vide Fascia pelvis*
 — pelvis 237
 — — parietalis 237 239, 241
 — — visceralis 238 228
 — penis 198
 — — profunda 198 202—206
 — — superficialis 198 203—206
 — perinei 227 229—231, 235, 237
 — pharyngobasilaris 42 41, 43, 116
 — phrenicopleuralis 166 152, 165
 — rectoprostatica 238 186
 — rectovaginalis 238 210, 240
 — renalis 171 174, 182
 — spermatica externa 191 189, 190
 — — interna 190 186, 189—195, 256
 — superior diaphragmatis pelvis 238 228—231
 Fasciculus anterior m. palatopharyngei 18 44
 — posterior m. palatopharyngei 18 44
 Fauces 17
 Fibrae obliquae tunicae muscularis gastris 60 6, 54
 — supraopticohypophysiales et paraventriculo-hypophysiales 261
 Fimbria(e) ovarica 208 212
 — tubae uterinae 208 171, 210—214, 219, 221, 224
 Fissura horizontalis pulmonis dextri 151 4, 153, 154, 163
 — intratonsillaris *vide Fissura tonsillaris*
 — ligamenti teretis 82 78
 — — venosi 82 78
 — obliqua pulmonis dextri 151 4, 153, 154, 162, 163
 — — — sinistri 3, 155, 162, 164
 — portalis dextra 87 84
 — — principalis 87 84
 — tonsillaris 17
 — umbilicalis 87 84
 Flexura(e) anorectalis 76 102, 186, 209
 — coli dextra 73 5, 64, 66, 93, 94
 — — hepatica *vide Flexura coli dextra*
 — — sinistra 74 5, 64, 66, 94
 — — splenica *vide Flexura coli sinistra*
 — duodeni inferior 64 87
 — — superior 64 51, 87, 88, 96
 — duodenojejunalis 64 5, 88, 89, 94, 100, 109, 252
 — inferior lateralis recti *vide Flexura infero-dextra lateralis recti*
 — inferodextra lateralis recti 76 73
 — intermedia lateralis recti *vide Flexura intermediosinistra lateralis recti*
 — intermediosinistra lateralis recti 76 73
 — laterales recti 76
 — perinealis *vide Flexura anorectalis*
 — sacralis recti 76 73, 102, 209
 — superior lateralis recti *vide Flexura supero-dextra lateralis recti*
 — superodextra lateralis recti 76 73
 Folliculus(i) gl. thyroideae 242
 — ovaricus(i) primarii 206
 — — vesiculosus(i) 206 171, 213
 Foramen(ina) apicis dentis 30 23, 24
 — caecum linguae 19 11, 14, 107, 124
 — epiploicum *vide Foramen omentale*
 — omentale 104 93, 94, 98, 102, 103
 — papillaria 171 182
 — thyroideum 126 129
 Fornix gastricus *vide Fundus gastricus*
 — pharyngis 42 14, 40
 — vaginae 213 210, 214, 216
 Fossa(e) inguinalis(es) lateralis(es) 98 97
 — — medialis(es) 98 97
 — ischioanal 238 228, 235, 236
 — navicularis urethrae 203 187, 201, 204, 205
 — ovarica 219 219
 — pararectalis(es) 205 208, 228
 — paravesicalis(es) 205 184, 208, 219
 — supratonsillaris 17 18
 — supravesicalis(es) 98 97
 — tonsillaris 17
 — vesicae biliaris 82 78
 — — felleae *vide Fossa vesicae biliaris*
 — vestibuli vaginae 215 217
 Fossula(e) tonsillaris(es) palatini 17 9, 11, 18
 — — pharyngeales 47 14
 Fovea oblonga 126 131, 132
 — triangularis 126 131, 132
 Foveolae gastricae 59 6, 57
 Frenulum(a) clitoridis 214 217
 — labii(or)um inferioris 15 13
 — — pudendi 214 217
 — — superioris 15 13
 — linguae 20 13
 — ostii ilealis 69 68, 110
 — preputii 197 203—205
 Fundus gastricus 54 51, 52, 54, 56, 98
 — uteri 210 171, 211—214, 219, 225
 — vesicae 183 186, 209
 — — biliaris 89 75, 82, 85, 86, 90, 96
 — — felleae *vide Fundus vesicae biliaris*
 Funiculus spermaticus 189 186, 189, 190, 191, 192, 194, 256
- Gaster 54 1, 3, 5, 51, 52, 59, 77, 90, 92—94, 98, 102—105, 108
 Gingiva(e) 15 13, 19, 122
 — alveolaris 15
 — marginalis 15
 Glandula(e) 10
 — anales 79

- Glandula(e) bronchiales 154
 — buccales 15 17
 — bulbourethralis 197 170, 201, 202, 220, 223, 236
 — cardiales 59
 — cervicales 210
 — duodenales 64
 — endocrinae 241 246
 — gastricae 59 6
 — — propriae 59
 — intestinales crassi 68 6
 — — tenuis 63 6
 — labiales 15 17
 — laryngeales 141
 — lingualis(es) 24 17
 — — anterior 13, 14, 16
 — molares 15 17
 — nasales 122
 — oesophageae 54 6, 49
 — oris 26 17, 18
 — palatinae 16 8, 18, 44, 46
 — parathyroidea(e) 243 246, 250, 251
 — — inferior(es) 243 246, 250, 251
 — — superior(es) 243 246, 250, 251
 — parotidea 26 5, 17, 46
 — — accessoria 26 17
 — pharyngeales 42
 — pinealis 253 246, 262
 — pituitaria *vide Hypophysis*
 — preputiales 197
 — pyloricae 59
 — salivariae 26
 — — majores 26
 — — minores 27 17
 — seminalis *vide Glandula vesiculosa*
 — sublingualis 27 5, 13, 17, 18, 122
 — submandibularis 26 5, 17, 18, 251
 — suprarenalis(es) 246 174, 246, 222, 253—255
 — — accessoriae 247
 — — dextra 77, 98, 172, 222, 253
 — — sinistra 2, 98, 109, 172, 222, 253
 — thyroidea(e) 241 1, 123, 124, 140, 169, 246, 247—251
 — — accessoriae 242
 — tracheales 144 141, 149
 — urethrales femininae 217 184
 — — masculinae 203 201
 — uterinae 211
 — vesiculosa(e) 191 97, 170, 186, 187, 197, 198, 220, 223
 — — dextra 2, 197, 198
 — — sinistra 197, 198
 — vestibularis(es) 221
 — — major(es) 216 171, 209, 218, 224
 — — minores 216
 Glans clitoridis 216 171, 210, 217, 218, 226, 237
 — penis 198 102, 170, 186, 187, 201—205, 223, 226
 Glomerulus 174 182
 Glottis 144
 Gubernaculum testis 219 188, 220, 227
 Haustra coli 68 65, 67, 68
 Hepar 81 1, 2, 5, 75—80, 90, 96, 98, 102—104, 106, 109, 112, 174, 246
 Hiatus semilunaris 121 115
 — urogenitalis 227 226, 233, 242
 Hilum gl. suprarenalis 246 254
 — ovarii 205 213
 — pulmonis 148 154, 155
 — renale 171 170, 176, 178, 181
 Hymen 214 217, 224, 226, 238
 Hypophysis 249 246, 258—261
 — pharyngealis 42 40
 Hypothalamus 259, 261
 Ileum 67 5, 66—68, 91, 94, 95, 99, 102, 103, 110
 Impressio cardiaca hepatis 81 80
 — — pulmonis 148 154, 155
 — colica 83 76, 78, 79, 112
 — duodenalis 83 76, 78, 79, 112
 — gastrica 83 76, 78, 79
 — oesophagealis 83 76, 78—80, 112
 — renalis 83 76, 78, 79, 112
 — suprarenalis 83 76, 78, 79
 Incisura angularis 56 51, 52, 56
 — cardiaca pulmonis sinistri 149 151, 153, 155, 161
 — cardialis 54 52, 56
 — interarytenoidea 141 11, 44, 125, 146
 — ligamenti teretis 82 75, 78
 — pancreatis 92 89
 — thyroidea inferior 126 126
 — — superior 126 123, 126, 127, 133, 144
 Infundibulum ethmoidale 121 115
 — neurohypophysis 251 246, 258, 259—261
 — tubae uterinae 208 209, 211, 213
 — vesicae biliaris 90 85
 — — felleae *vide Infundibulum vesicae biliaris*
 Insulae pancreaticae 92, 245
 Integumentum commune 72, 74, 120, 121, 186, 203, 205, 206
 Intestinum crassum 68 1, 2, 64—66, 104, 106, 246
 — tenue 63 1—4, 60, 90, 99, 101, 104, 105, 246
 Isthmus faucium 17 7, 8, 146
 — gl. thyroidea 241 123, 247
 — prostatae 193 197
 — tubae uterinae 208 211—213
 — uteri 210 171, 210, 213
 Jejunum 67 5, 87, 91, 96, 100, 102, 103, 109
 Labium(a) anterius ostii uteri 210 210, 216
 — inferius oris 15 5, 7, 14, 17, 113
 — majus(ora) pudendi 214 103, 184, 209, 210, 217, 226
 — minus(ora) pudendi 214 103, 184, 209, 210, 217, 226
 — oris 14
 — posterius ostii uteri 210 210, 214, 216
 — superius oris 14 5, 7, 8, 14, 17, 113—116
 Labrum ileocaecale 69 67, 68, 110
 — ileocolicum 69 67, 68, 110
 — inferius *vide Labrum ileocaecale*
 — superius *vide Labrum ileocolicum*
 Labyrinthus corticis 175
 Lacunae urethrales femininae 217 184
 — — masculinae 203 201
 Lamina(e) cartilaginis cricoidea 126 113, 124, 127, 129—132, 134, 138, 139
 — dextra cartilaginis thyroidea 126 126, 127, 129, 134—136, 138
 — muscularis mucosae 10 6
 — — — appendicis vermiformis 69
 — — — intestini crassi 65
 — — — oesophagei 49
 — parietalis tunicae vaginalis testis 186 102, 188, 189, 193—195
 — propria mucosae 10 6
 — — — gingivae 21
 — — — oesophageae 49
 — — pleurae visceralis 156
 — sinistra cartilaginis thyroidea 126 133
 — visceralis tunicae vaginalis testis 186 102, 188, 189, 193—195
 Larynx 126 1, 14, 123, 146, 153, 246
 Ligamentum(a) anococcygeum *vide Corpus anococcygeum*
 — anulare(ia) 144 133, 135—137, 142, 143, 147, 149
 — cardinale(ia) 213 240
 — ceratocricoideum 129 133, 134, 136
 — coronarium hepatis 98 75, 79, 80, 100, 102, 103
 — cricoarytenoideum 129 134, 141, 144, 145
 — cricopharyngeum 133 142
 — cricothyroideum 134 133
 — — medianum 134 123, 124, 133, 135—137, 141, 147, 151
 — cricotracheale 133 133, 135—137, 143, 147
 — epididymidis inferius 189 191, 193
 — — superius 189 191, 192
 — falciforme hepatis 98 75, 79, 80, 90, 92, 98, 104
 — fundiforme clitoridis 217
 — — penis 199
 — gastrocolicum 101 90, 102, 103
 — gastrolienale *vide Ligamentum gastrosplenicum*
 — gastrophrenicum 99 52, 94
 — gastrosplenicum 101 87, 92, 94, 98, 104
 — hepatocolicum 99 94
 — hepatoduodenale 99 92—94, 96, 98, 100
 — hepatoesophageale 99
 — hepatogastricum 99 92—94, 98, 102, 103
 — hepatophrenicum 99
 — hepatorenale 99 78, 79, 100
 — hyoepiglotticum 133 14, 113, 124, 135, 137, 141, 143
 — interdentalis gingivae 15 20
 — laryngis 133—136, 141—143
 — laterale(ia) puboprostaticum *vide Ligamentum puboprostaticum*
 — — pubovesicale 238 240
 — — vesicae 238 240
 — latum(a) uteri 212 171, 209, 212—214, 224, 225, 257
 — lienorenale *vide Ligamentum splenorenale*
 — mediale puboprostaticum *vide Ligamentum pubovesicale*
 — — pubovesicale 238
 — ovarii proprium 213 209, 212—214, 221, 224
 — pancreaticocolicum 102
 — pancreaticosplenicum 102
 — phrenicocolicum 103 94
 — phrenicoesophageale 52 47
 — phrenicosplenicum 101 98, 100
 — pubocervicale 213 240
 — puboprostaticum 238 239
 — pubovesicale 238 240
 — pulmonale 166 154, 155
 — recti laterale 80 100
 — rectouterinum 213
 — sacrococcygeum anterius 233 239, 242, 243
 — — ventrale *vide Ligamentum sacrococcygeum anterius*
 — splenocolicum 102
 — splenorenale 102
 — suspensorium clitoridis 217 209, 218, 229
 — — duodeni *vide Musculus suspensorius duodeni*
 — — ovarii 207 210, 212, 214, 219
 — — penis 199 186, 189
 — teres hepatis 82 75, 76, 79, 90, 92, 93, 112

- Ligamentum(a) teres uteri 212 171, 209, 210, 212–214, 221, 224, 257
 — — — sinistrum 219
 — thyroepiglotticum 133 124, 134, 141, 145
 — thyrohyoideum 250
 — — laterale(ia) 132 123, 133–137, 139, 141, 143
 — — medianum 132 14, 15, 41, 113, 123, 124, 133, 135–137, 141, 143, 151, 247
 — trachealia *vide Ligamenta anularia*
 — transversa(um) cervicis *vide Ligamenta cardinalia*
 — — perinei 227 242
 — triangulare dextrum hepatis 99 75, 76, 78–80, 100
 — — sinistrum hepatis 99 75, 79, 80
 — umbilicale medianum 183 97, 170, 201
 — uteroovaricum *vide Ligamentum ovarii proprium*
 — venosum 82 76, 79, 80
 — vestibulare laryngis 144 141, 143
 — vocale(ia) 144 141, 143, 144, 145
 Limen nasi 120 114, 115
 Linea anocutanea 79 74
 — obliqua cartilaginis thyroideae 126 135, 136
 — parasternalis 161
 — paravertebralis 162
 — pectinata canalis analis 79 74
 — scapularis 162
 — sternalis 161
 Lingua 19 5, 10, 11, 15, 17, 39, 40, 42, 106, 107, 113, 122, 169, 251
 Lingula pulmonis sinistri 152 151–153, 155
 Lobulus(i) 11
 — anteromedialis prostatae 195
 — corticales renales 176 181
 — epididymidis 188 193
 — gl. thyroideae 242 123
 — hepatis 86 81
 — inferolateralis prostatae 195
 — inferoposterior prostatae 193
 — superomedialis prostatae 195
 — testis 186 170, 193–195
 Lobus(i) 11
 — anterior hypophysis *vide Adenohypophysis*
 — caudatus hepatis 83 76, 78–80, 93, 94, 112
 — dexter gl. thyroideae 241 4, 123, 247, 250
 — hepatis dexter 83 4, 75, 76, 78–81, 92–94, 98, 105, 112
 — — sinister 83 3, 75, 76, 78–81, 90, 92–94, 98, 105, 112
 — inferior pulmonis dextri 151, 155 4, 113, 151, 153, 161–163, 168
 — — — sinistri 151, 157 3, 113, 151, 153, 155, 162, 164, 168
 — medius prostatae 193 187, 197
 — — pulmonis dextri 151, 155 4, 113, 151, 153, 154, 161, 163, 168
 — nervosus neurohypophysis 252
 — posterior hypophysis *vide Neurohypophysis*
 — prostatae dexter 193 197
 — — sinister 193 197
 — pulmonis (primarius) 157
 — — (secundarius) 157
 — pyramidalis gl. thyroideae 242 123, 247, 249
 — quadratus hepatis 83 76, 78, 79, 92, 93, 112
 — renales 176 222
 — sinister gl. thyroideae 241 3, 123, 140, 247, 250
 — superior pulmonis dextri 151, 155 4, 113, 151, 153, 154, 162, 163, 168
 — — — sinistri 151, 156 3, 113, 151, 153, 155, 164, 168
 Mandibula 14, 15, 17, 22, 40, 42, 46, 113, 122
 Manubrium sterni 167
 Margo(ines) anterior corporis pancreatis 93 87
 — — pulmonis 149 153–155
 — — testis 186 191, 192
 — gingivalis 15 8, 20
 — incisalis dentis 36 33, 34
 — inferior corporis pancreatis 93 87, 89
 — — hepatis 81 75
 — — pulmonis 149 153–155
 — lateralis renis 171 178, 180
 — liber ovarii 205 212
 — linguae 19 13
 — medialis gl. suprarenalis 246 254, 255
 — — renis 171 178–180
 — mesovaricus ovarii 205 212
 — posterior pulmonis 149
 — — testis 186 191
 — superior corporis pancreatis 93 87, 89
 — — gl. suprarenalis 246 254, 255
 — uteri 210 212, 214
 Meatus nasi communis 120 122
 — — inferior 120 114, 115, 122, 169
 — — medius 120 114, 115, 122, 169
 — — superior 120 114, 115, 122, 169
 — nasopharyngeus 120 114, 115
 Mediastinum 167 166
 — anterius 168 166, 168
 — inferius 167 166, 168
 — medium 168 166, 168
 — posterius 168 166, 168
 — superius 167 166, 167
 — testis 186 193–196
 Medulla gl. suprarenalis 247 246, 254
 — ovarii 205 213
 — renalis 171 170, 180–182
 — spinalis 46, 167, 168
 Membrana fibroelastica laryngis 133 143
 — perinei 227 202, 229–231, 235, 237
 — quadrangularis 134 137, 143, 145
 — suprapleuralis 166 152, 161
 — thyrohyoidea 132 15, 41, 42, 133, 134, 136, 137, 139–143, 151
 Mesenterium 105 60–62, 99, 101, 104
 — anterius 104
 — dorsale 104
 Mesoappendix 107 67, 68, 94, 95
 Mesocolon 102
 — ascendens 102
 — descendens 102 101
 — sigmoideum 102 94, 95, 100, 104, 186, 187, 208, 228
 — transversum 101 91, 93, 94, 100, 102–104
 Mesometrium 212 213
 Mesonephros 219
 Mesosalpinx 213 212, 213
 Mesothelium peritonei 95
 Mesovarium 212 213, 214
 Metanephros 219
 Mons pubis 214 217
 Musculus(i) anoperinealis 79
 — anorectoperineales 79 187
 — arytenoideus(i) obliquus(i) 137 44, 124, 138, 142
 — — transversus 138 44, 124, 138, 142
 — bronchooesophageus(i) 52 47
 — bulbospongiosus(i) 232 170, 187, 202, 218, 230, 231, 235–238
 — ceratocricoideus 136 138
 — ceratoglossus 21
 — chondroglossus 20 15, 16
 — coccygeus *vide Musculus ischiococcygeus*
 — compressor urethrae 232 232
 — constrictor(es) pharyngis 9
 — — — inferior 42 15, 41–43, 250
 — — — medius 42 15, 16, 41–43, 250
 — — — superior 42 8, 15, 41–43, 46
 — cremaster 190 189, 190, 256
 — cricoarytenoideus lateralis 137 137
 — — posterior 136 44, 137–139, 142
 — cricopharyngeus *vide Pars cricopharyngea m. constrictoris pharyngis inferioris*
 — cricothyroideus 138 41, 42, 123, 136, 138, 140–142, 247, 249
 — dartos scroti 204 189
 — detrusor vesicae 184 184
 — genioglossus 20 14–18, 40, 42, 122, 124
 — hyoglossus 20 15, 16, 41, 42
 — iliococcygeus 233 239, 241, 242, 244, 245
 — ischiocavernosus 232 170, 186, 202, 203, 218, 230, 231, 235–237
 — ischiococcygeus 235 239, 241, 242, 244, 245
 — laryngis 135 136–138, 141, 142
 — levator ani 233 72–74, 97, 111, 186, 184, 218, 228–231, 234–240, 245
 — — prostatae *vide Musculus(i) puboprostaticus*
 — — veli palatini 18 8, 10, 41, 42, 44
 — linguae 20 12, 15, 16, 42
 — longitudinalis inferior linguae 21 8, 13, 15, 16, 42
 — — superior linguae 22 8, 14
 — palati mollis et faucium 17 8, 10
 — palatoglossus 18 8–10, 15, 18
 — palatopharyngeus 18 8–10, 43, 44
 — perinei 227 228–231, 235–245
 — pharyngis 42 41–44
 — pleurooesophageus 52 47
 — puboanalis 235 241–243
 — pubococcygeus 233 239, 241–245
 — puboperinealis 235 242, 243
 — puboprostaticus 235 239
 — puborectalis 235 239, 241–245
 — pubourethralis 235
 — pubovaginalis 235 241, 243
 — pubovesicalis(es) 183 186
 — rectococcygeus 79 102, 187, 210, 234, 239, 243
 — rectoperinealis 79 102
 — rectourethralis(es) *vide Musculi anorectoperineales*
 — — inferior *vide Musculus anoperinealis*
 — — superior *vide Musculus rectoperinealis*
 — rectouterinus 183
 — rectovesicalis 79 187
 — salpingopharyngeus 43 44
 — sphincter ampullae hepatopancreaticae 91 85, 86
 — — ani externus 79 5, 72–74, 111, 186, 187, 203, 209, 210, 218, 228, 229, 235–238, 243
 — — — internus 79 74, 111, 187, 210
 — — ductus biliaris *vide Musculus sphincter choledochi*
 — — — choledochi 91 85, 86
 — — — pancreatici 95 85, 86
 — — inferior ductus choledochi 91
 — — palatopharyngeus *vide Fasciculus posterior m. palatopharyngei*
 — — pyloricus 54 5, 54, 56, 93, 108
 — — superior ductus choledochi 91
 — — urethrae externus 232
 — — — femininus 217 229
 — — — masculinus 203 199, 201, 202, 239
 — — — internus femininus 217

- Musculus(i) sphincter urethrae internus masculinus 203 187, 199, 201
 — — — supracolicularis *vide Musculus sphincter urethrae internus masculinus*
 — — — urethrovaginalis 232 229, 237
 — styloglossus 21 8, 15, 16, 18, 41, 42, 46
 — stylopharyngeus 43 15, 41–44, 46
 — suspensorius duodeni 64 89
 — tensor veli palatini 17 8, 10, 41, 42, 44
 — thyroarytenoideus 138 137, 140, 141
 — — superior 139
 — thyropharyngeus *vide Pars thyropharyngea m. constrictoris pharyngis inferioris*
 — trachealis 144 149, 150
 — transversus linguae 22 8, 14, 16
 — — perinei profundus 232 184, 187, 202, 203, 218, 230, 231, 237–239, 245
 — — — superficialis 232 218, 235–237
 — trigoni vesicae 185
 — — — profundus 185
 — — — superficialis 185
 — uvulae 18 8, 10, 18, 44
 — verticalis linguae 21 8
 — vocalis 139 140
 Myometrium *vide Tunica muscularis uteri*
- Naris(es) 119 120, 121
 Nasus 119 113
 Nephronum 174
 Nephros *vide Ren*
 Nervus(i) abducens 260
 — oculomotorius 258
 — ophthalmicus 260
 — opticus 122, 258, 260
 Neurohypophysis 251 259, 261
 Nodus(i) lymphoideus(i) 17 9
 — — aggregati appendicis vermiformis 69 69
 — — — intestini tenuis 64 60, 62
 — — pharyngeales 48 40
 — — solitarius(i) intestini tenuis 64 62
 — — tonsillae lingualis 24 11
- Occlusio 39
 Oesophagus 51 2, 5, 14, 40–43, 45, 47, 50, 52, 77, 100, 124, 142, 146, 147, 166, 172, 250
 Omentum majus 101 52, 90–93, 99, 102–104
 — minus 99 52, 92, 94, 98, 102–104
 Orchis *vide Testis*
 Organum(a) genitalia feminina 209, 210, 224
 — — — externa 205 209, 210, 217
 — — — interna 205 209, 210, 211, 221, 225
 — — masculina 186, 187, 201, 223, 227
 — — — externa 186 201
 — — — interna 186 201, 220
 — juxtaorale 15
 — vomeronasale 124 116
 Ostium(a) abdominale tubae uterinae 208 212, 214, 221
 — anatomicum uteri internum 210 214
 — appendicis vermiformis 69 68, 99, 111
 — cardiacum 54 56, 108
 — histologicum uteri internum 210 214
 — ileale 69 67, 68, 111
 — pharyngeum tubae auditivae 43 14, 40, 45, 113–116
 — — auditoriae *vide Ostium pharyngeum tuba auditivae*
 — pyloricum 54 56
 — ureteris 184 171, 184, 201
 — urethrae externum femininum 217 171, 184, 217, 218, 221, 224, 226, 237, 238
 — — — masculinum 200 187, 201–203, 205, 223
 — — — internum 184
 — — — femininum 217 184
 — — — — accipiente 217
 — — — — evacuante 217
 — — — masculinum 200 187, 201
 — — — — accipiente 200
 — — — — evacuante 200
 — uteri 210 171, 210, 213, 216
 — uterinum tubae uterinae 208 211, 213, 214
 — vaginae 215 103, 171, 184, 210, 217, 218, 221, 224, 226, 237, 238
 Ovarium 205 209, 210, 212, 213, 214, 219, 221, 225, 257
 — dextrum 4
 — sinistrum 213
- Palatum 15 169
 — durum 15 5, 7, 14, 15, 18, 40, 46, 113–116, 122
 — molle 16 5, 7, 14, 15, 18, 39, 40, 45, 46, 113–116, 251
 Pancreas 92 2, 5, 87–89, 94, 98, 100, 102–104, 109, 246, 252
 — accessorium 95
 Papilla(e) dentis 110
 — ductus parotidei 15 8
 — duodeni major 64 85, 86, 88
 — — minor 64 88
 — filiformes 23 11, 12, 107
 — foliatae 23 11, 12, 107
 — fungiformes 23 11, 12, 107
 — gingivalis(es) 15 8, 20
 — incisiva 16 8, 46
 — interdentes *vide Papillae gingivales*
 — linguales 22
 — renales 171 181, 182
 — vallatae 23 11, 12, 107
 Paracervix 212 210
 Paradidymis 188 220
 Parametrium 212 209
 Parenchyma 11
 — gl. thyroideae 242 248
 — prostatae 195 198
 — testis 186 194, 195
 Paries anterior gastris 54 52, 54
 — — vaginae 213 216
 — externus capsulae glomerularis *vide Stratum parietale capsulae glomerularis*
 — internus capsulae glomerularis *vide Stratum viscerale capsulae glomerularis*
 — membranaceus tracheae 144 134, 138, 149
 — posterior gastris 54 54
 — — vaginae 213 214, 216
 Paroophoron 213 221
 Pars(tes) abdominalis oesophagei 52 6, 47, 48, 50, 52
 — — ureteris 180 172
 — affixa gingivae *vide Gingiva alveolaris*
 — anterior faciei diaphragmaticae hepatis 81 75
 — — fornicis vaginae 213 210, 216
 — — dorsi linguae 19 11
 — aryepiglottica m. arytenoidei obliqui 137 137, 138
 — ascendens duodeni 64 87–89, 94, 96
 — buccopharyngea m. constrictoris pharyngis superioris 42 8, 41
 — cardiaca gastris *vide Cardia*
 — cartilaginea septi nasi 119 118
 — cavernosa a. carotis internae 260
 — ceratopharyngea m. constrictoris pharyngis medii 42 41, 42
 — — — cervicalis a. carotis internae 260
 — — — oesophagei 51 6, 47, 48
 — — — tracheae 144 147
 — chondropharyngea m. constrictoris pharyngis medii 42 16, 41, 42
 — coeliacoduodenalis duodeni 64
 — colli oesophagei *vide Pars cervicalis oesophagei*
 — — tracheae *vide Pars cervicalis tracheae*
 — convoluta(e) tubuli(orum) distalis 175 182
 — — — proximalis(ium) 175 182
 — costalis pleurae parietalis 164 151, 152, 162–164, 167
 — cricopharyngea m. constrictoris pharyngis inferioris 42 41
 — descendens duodeni 64 51, 52, 82, 87–89, 96, 100
 — dextra faciei diaphragmaticae hepatis 81 80
 — diaphragmatica pleurae parietalis 165 151, 152, 161–164
 — distalis adenohipophysys 251 259
 — — urethrae masculinae 201 207
 — endocrina pancreatis 92
 — exocrina pancreatis 92
 — funicularis ductus deferentis 191 170
 — glossopharyngea m. constrictoris pharyngis superioris 42 41
 — horizontalis duodeni 64 82, 87–89, 96, 100
 — inferior duodeni *vide Pars horizontalis duodeni*
 — — v. lingualis 157 160
 — infralobaris v. posterioris lobi superioris pulmonis dextri 155 159
 — inguinalis ductus deferentis 191 170
 — intercartilaginea rimae glottidis 144 125, 144
 — intermedia adenohipophysys 251 259
 — — urethrae masculinae 203 170, 186, 187, 197, 198, 207
 — intermembranacea rimae glottidis 144 125, 144
 — intersegmentalis venae anterioris pulmonis dextri 155 159
 — — — — sinistri 157 160
 — — — apicalis pulmonis dextri 155 159
 — — — apicoposterioris 156 160
 — — — basalis anterioris pulmonis dextri 156
 — — — — sinistri 157
 — — — superioris pulmonis dextri 155
 — — — — sinistri 157
 — intralobaris v. posterioris lobi superioris pulmonis dextri 155 159
 — intramuralis ureteris 180
 — — urethrae masculinae 201 207
 — — — femininae 217
 — intrasegmentalis venae anterioris pulmonis dextri 155 159
 — — — — sinistri 157
 — — — apicalis pulmonis dextri 155 159
 — — — apicoposterioris 156 160
 — — — basalis anterioris pulmonis dextri 156 159
 — — — — sinistri 157 160
 — — — superioris pulmonis dextri 155
 — — — — sinistri 157
 — laryngea pharyngis 42 39, 45, 47, 146
 — laterales fornicis vaginae 213 214, 216
 — — v. lobi medii pulmonis dextri 155 159
 — libera gingivae *vide Gingiva marginalis*
 — medialis v. lobi medii pulmonis dextri 155 159
 — mediastinalis pleurae parietalis 166 152, 167
 — membranacea septi nasi 119 116
 — — urethrae *vide Pars intermedia urethrae masculinae*
 — mobilis septi nasi 120 116, 121

- Pars(tes) mylopharyngea m. constrictoris pharyngis superioris 42 41
 — nasalis pharyngis 42 39, 45
 — nervosa neurohypophysis *vide Lobus nervosus neurohypophysis*
 — obliqua m. cricothyroidei 138 42, 123, 136, 142
 — olfactoria tunicae mucosae nasi 124 116
 — oralis pharyngis 42 39, 45, 113
 — ossea septi nasi 119 118, 122
 — pelvica ductus deferentis 191 170
 — — ureteris 180 172
 — phrenico-coeliaca duodeni 64
 — posterior faciei diaphragmaticae hepatis 81 79, 80
 — — fornicis vaginae 213 210, 216
 — — dorsi linguae 19 11
 — postsulcalis dorsi linguae *vide Pars posterior dorsi linguae*
 — preprostatica urethrae masculinae *vide Pars intramuralis urethrae masculinae*
 — presulcalis dorsi linguae *vide Pars anterior dorsi linguae*
 — profunda gl. parotideae 26 17
 — — musculi sphincteris ani externi 79 74
 — prostatica urethrae masculinae 201 197, 198, 199, 207
 — proximalis urethrae masculinae 201 207
 — pterygopharyngea m. constrictoris pharyngis superioris 42 41
 — pylorica gastris 54 51, 52, 56, 93, 100
 — recta(e) m. cricothyroidei 138 42, 123, 136
 — — tubuli(or)um distalis 175
 — — — proximalis(ium) 175 182
 — respiratoria tunicae mucosae nasi 124 116
 — scrotalis ductus deferentis 191 170, 196
 — spongiosa urethrae masculinae 203 170, 187, 206, 207
 — subcutanea m. sphincteris ani externi 79 74
 — superficialis gl. parotideae 26 17
 — — musculi sphincteris ani externi 79 74
 — superior duodeni 64 51—53, 82, 87, 88, 93, 96, 100, 109
 — — faciei diaphragmaticae hepatis 81 79, 80
 — — venae lingularis 157 160
 — tecta duodeni 64
 — terminalis ilei 67
 — thoracica oesophagei 51 6, 47, 48, 49
 — — tracheae 144 147, 148
 — thyroepiglottica m. thyroarytenoidei 139 137, 140
 — thyropharyngea m. constrictoris pharyngis inferioris 42 41, 42
 — tuberalis adenohypophysis 251 259
 — uterina tubae uterinae 208 213, 214
 — vertebralis faciei costalis pulmonis 148 154, 155, 167, 168
 Pecten analis 79 74
 Pelvis renalis 178 170, 175, 180, 181
 Penis 197 188, 203—205, 227
 Perimetrium *vide Tunica serosa uteri*
 Perineum 225 217
 Periodontium 28 19, 20
 Peritoneum 95 95, 97, 100, 102, 103, 228
 — parietale 95 90, 91, 94, 95, 97—103, 172, 186, 187, 208—210, 219, 225, 227—229
 — urogenitale 103 73, 74, 228
 — — femininum 103, 209, 210, 212, 219, 229
 — — masculinum 97, 102, 186—188, 208
 — viscerale 95 67, 78, 89, 98, 99, 101—103, 109, 186, 187, 209, 210, 228, 229
 Petiolus epiglottidis 126 128, 145
 Pharynx 42 5, 14, 47, 106, 125, 142, 146, 169, 251
 Philtrum 15 7
 Pleura 163
 — parietalis 163 151, 161—165, 167, 168
 — pulmonalis *vide Pleura visceralis*
 — visceralis 163 156, 165, 167, 168
 Plexus cavernosus(i) conchae(rum) 122 114
 — venosus pampiniformis 189, 190, 193, 194, 256, 257
 Plica(e) anterior faucium *vide Arcus palatoglossus*
 — aryepiglottica(e) 141 11, 45, 124, 125, 143, 145, 146
 — caecalis(es) 107 95
 — — vascularis 107 68, 95
 — circulares intestini tenuis 64 61, 62, 88
 — duodenalis inferior 110 94
 — — superior 110 94
 — duodenoduodenalis *vide Plica duodenalis superior*
 — duodenomesocolica *vide Plica duodenalis inferior*
 — epigastricae *vide Plica umbilicales laterales*
 — fimbriata(e) linguae 20 13
 — gastricae 57 51, 56, 108
 — gastropancreatica 105 94
 — genitalis(es) 225 226
 — glossoepiglottica(e) lateralis(es) 24 11, 107, 125, 138, 146
 — — mediana 24 11, 107, 125
 — hepatopancreatica 105
 — ileocaecalis 107 94, 95
 — interarytenoidea 144 125
 — interureterica 185 184, 201
 — longitudinalis duodeni 64 88
 — mucosae vesicae biliaris 90 86
 — — — urinariae 201
 — nervi laryngei superioris 49 45, 146
 — palatina transversa 16 8, 46
 — palmatae canalis cervicis uteri 210 213
 — paraduodenalis 110 94
 — posterior faucium *vide Arcus palatopharyngeus*
 — pterygomandibularis 14 7
 — rectouterina(e) 218 209, 210, 212, 219
 — salpingopalatina 47 14, 40, 114
 — salpingopharyngea 47 40, 45, 114
 — semilunaris(es) coli 68 65, 67, 68
 — — faucium 17 18, 40
 — spiralis 90 86
 — sublingualis 26 13
 — transversa(e) recti 76 71, 74, 111, 187, 210
 — triangularis 17 18
 — tubariae 210 171, 213
 — umbilicalis(es) lateralis(es) 98 97, 187, 225
 — — medialis(es) 98 97, 208, 219, 225
 — — mediana 98 97, 105, 208, 219, 225
 — vesicalis transversa 205 208, 209, 219
 — vestibularis(es) 144 11, 113, 124, 125, 139, 140
 — villosae 59 57
 — vocalis(es) 144 11, 113, 124, 125, 139, 140
 Polus(i) inferior renis *vide Extremitas inferior renis*
 — superior renis *vide Extremitas superior renis*
 — inferior testis *vide Extremitates inferior testis*
 — superior testis *vide Extremitates superior testis*
 Porta hepatis 82 78, 79, 96, 112
 Portio supravaginalis cervicis uteri 210 212, 214
 — vaginalis cervicis uteri 210 216
 Preputium clitoridis 214 217
 — penis 197 186, 187, 201, 203—205
 Processus caudatus 83 76, 78, 79
 — lateralis cartilaginis septi nasi 119 116, 118—120
 — muscularis cartilaginis arytenoideae 126 131, 132, 134, 137, 143, 145
 — papillaris 83 76, 78, 112
 — posterior cartilaginis septi nasi 120 118
 — sphenoidalis cartilaginis septi nasi *vide Processus posterior cartilaginis septi nasi*
 — uncinatus pancreatis 92 88, 89, 252
 — vaginalis peritonei 186 188, 227
 — vocalis cartilaginis arytenoideae 126 129—132, 134, 141, 143—145
 Prominentia laryngea 126 123, 126, 135, 136, 147
 Pronephros 219
 Prostata 192 97, 102, 170, 186, 187, 197, 198, 199, 201, 220, 223, 230
 Pudendum femininum 205
 Pulmo(nes) 147 151—153
 — dexter 151 1, 2, 105, 113, 152, 153, 154, 156, 167, 169, 249
 — sinister 151 1, 2, 105, 113, 152, 153, 155, 156, 167, 169, 246, 249
 Pulpa coronalis 30 19
 — dentis 30 19
 — radicularis 30 19
 Pylorus 54 51, 52, 88, 94, 252
 Pyramis(des) renalis(es) 171 170, 181
 Radii medullares 171 181
 Radix clinica dentis 28 19
 — dentis 28 19, 20, 24, 32
 — linguae 19 11, 44, 45, 107, 124, 125, 138, 146
 — mesenterii 105 87, 94, 95, 100, 102, 103, 208
 — nasi 119 113, 115, 116
 — penis 197 170, 203
 — pulmonis 154
 Ramus(i) (arteriae(or)um)
 — ascendens a. segmentalis anterioris pulmonis dextri 155 159
 — — — — sinistri 157 160
 — — — — posterioris pulmonis dextri 155 159
 — — — — sinistri 156
 — bronchiales segmentorum 157
 — capsulares renis 176 182
 — choroidei posteriores laterales a. cerebri posterioris 260
 — — — mediales a. cerebri posterioris 260
 — descendens a. segmentalis anterioris pulmonis dextri 155 159
 — — — — sinistri 157 160
 — — — — posterioris pulmonis dextri 155 159
 — — — — sinistri 156
 Ramus(ductus)
 — anterior ductus hepatici dextri 89 82
 — lateralis ductus hepatici sinistri 89 82
 — medialis ductus hepatici sinistri 89 82
 — posterior ductus hepatici dextri 89 82
 Ramus pulmonales plexus nervosus pulmonalis 156
 Ramus(i) (venae(ar)um)
 — capsulares renis 182
 — dexter v. portae hepatis 83
 — sinister v. portae hepatis 83
 — tubarius v. uterinae 257
 Raphe palati 16 7, 46
 — penis 197 203, 226
 — perinei 227 217
 — pharyngis 42 43, 250
 — pterygomandibularis 42 8, 9, 41, 42
 — scroti 204 226, 235

- Recessus costodiaphragmaticus 166 151
 — costomediastinalis(es) 166 151, 168
 — duodenalis inferior 110 94
 — — superior 110 94
 — hepatorenalis 104 98, 102
 — ileocaecalis inferior 107 94, 95
 — — superior 107 94, 95
 — inferior bursae omentalis 105 94, 102, 103
 — intersigmoideus 110 95, 100
 — lienalis *vide Recessus splenicus*
 — paraduodenalis 110 94
 — pharyngeus 47 40, 45
 — phrenicomediastinalis 166 152
 — piriformis 49 11, 40, 45, 125, 146
 — pleurales 166
 — retrocaecales 107 95
 — retroduodenalis 110 100
 — splenicus 105 94, 98
 — subhepaticus(i) 103 98, 102, 103
 — subphrenicus(i) 103 98, 102, 103
 — superior bursae omentalis 105 94, 100, 102, 103
 — vertebromediastinalis 166
 Rectum 75 2–5, 66, 71–74, 94, 95, 100, 102–104, 106, 111, 172, 186, 187, 208–210, 219–221, 225, 228, 229, 239–241, 244
 Regio(nes) analis 227 233
 — nasalis 119
 — perinealis *vide Perineum*
 — urogenitalis 227 233
 Ren(es) 171 174, 176–181, 220, 221, 222, 225, 246
 — dexter 2, 77, 94, 98, 100, 101, 109, 170–172, 175–177, 253
 — sinister 94, 98, 100, 101, 109, 170–172, 175–177, 253
 Rete capillare glomerulare 176 182
 — — primum hypophysis 252 261
 — — pulpa 30 19, 20
 — — secundarium hypophysis 252 261
 — testis 186 196
 Rima glottidis 144 11, 125, 140, 144
 — oris 15 14
 — pudendi 214 217
 — vestibuli laryngis 144 140
 — vocalis *vide Rima glottidis*
 Rugae palatinae *vide Plicae palatinae transversae*
 — vaginales 213 171, 213, 214, 224
 — vesicae biliaris *vide Plicae mucosae vesicae biliaris*
 Sacculus(i) laryngis 144 140
 Saccus profundus perinei 228
 — subcutaneus perinei 227
 Saliva 26
 Salpinx *vide Tuba uterina*
 Scrotum 204 186, 188, 189, 226, 227, 235, 236, 256
 Segmentatio hepatis 87
 Segmentum(a) bronchopulmonalis(ia) 154–157 158
 — — anterius (S III) 162 158
 — — apicale (S I) 162 158
 — — apicoposterius (S I + II) 162 158
 — — basale anterius (S VIII) 162 158
 — — — laterale (S IX) 162 158
 — — — mediale (S VII) 162 158
 — — — posterius (S X) 162 158
 — — laterale (S IV) 162 158
 — — linguale inferius (S V) 162 158
 — — — superius (S IV) 162 158
 — — mediale (S V) 162 158
 — — posterius (S II) 162 158
 — — superius (S VI) 162 158
 — — cardiacum *vide Segmentum basale mediale (S VII)*
 — — hepatis 83, 84
 — — anterius laterale dextrum (Segmentum VI) 89
 — — — — sinistrum (Segmentum III) 89
 — — — — mediale dextrum (Segmentum V) 89
 — — — — mediale sinistrum (Segmentum IV) 89
 — — posterius (Segmentum I) 89
 — — — — laterale dextrum (Segmentum VII) 89
 — — — — sinistrum (Segmentum II) 89
 — — — — mediale dextrum (Segmentum VIII) 89
 — renalis(ia) 177 183
 — — anterius inferius 177 183
 — — — superius 177 183
 — — inferius 178 183
 — — posterius 178 183
 — — superius 177 183
 Septula testis 186 194–196
 Septum(a) corporum cavernosorum clitoridis 216 218
 — glandis penis 198 204
 — linguae 20 8, 16, 122
 — nasi 119 14, 45, 116, 118
 — penis 197 204, 206
 — rectovaginale *vide Fascia rectovaginalis*
 — rectovesicale *vide Fascia rectoprostatica*
 — scroti 204 187, 189
 Sinus anales 79 74, 111
 — cavernosus 260
 — epididymidis 189 191, 193–195
 — frontalis(es) 121 114–118
 — intercavernosus anterior 259, 260
 — — posterior 259
 — maxillaris(es) 121 23, 30, 117, 122
 — mesentericus dexter 107 101
 — — sinister 110 101
 — paranasales 120 117
 — prostaticus(i) 201 198
 — renalis 171 178, 179, 181
 — sphenoidalis(es) 121 113–118
 — tonsillaris *vide Fossa tonsillaris*
 — urogenitalis 226
 Spatium capsulare 174 182
 — extraperitoneale 95
 — lateropharyngeum 50 46
 — parapharyngeum *vide Spatium lateropharyngeum*
 — peripharyngeum 49 46
 — pharyngeum laterale *vide Spatium lateropharyngeum*
 — profundum perinei *vide Saccus profundus perinei*
 — retroinguinale 95
 — retroperitoneale 95 99, 101–103
 — retropharyngeum 49 46
 — retropubicum 95 102, 103, 187, 210
 — superficiale perinei *vide Compartimentum superficiale perinei*
 Splen I, 2, 87, 92–94, 98, 104, 109
 Stratum circulare tunicae muscularis coloni 75 6, 65
 — — — — duodeni 85
 — — — — gastris 60 6, 53, 54
 — — — — intestini tenuis 64 6, 60
 — — — — oesophagei 54 6, 49
 — — — — prostatae 201
 — — — — recti 79 74
 — — — — urethrae feminae 217 184
 — — — — masculinae 203
 — — — — vesicae 183 201
 — — externum longitudinale vesicae 183 184
 — — helicoidale brevis gradus tunicae muscularis intestini tenuis *vide Stratum circulare tunicae muscularis intestini tenuis*
 — — longi gradus tunicae muscularis intestini tenuis *vide Stratum longitudinale tunicae muscularis intestini tenuis*
 — — internum longitudinale vesicae 184 184
 — — longitudinale tunicae muscularis coloni 75
 — — — — duodeni 85
 — — — — gastris 59 6, 53
 — — — — intestini crassi 6
 — — — — tenuis 64 6, 60, 61
 — — — — oesophagei 54 6, 49
 — — — — partis intermediae urethrae 203
 — — — — spongiosae urethrae 203
 — — — — prostatae 201
 — — — — recti 79 72–74
 — — — — urethrae feminae 217 184
 — — — — masculinae 203
 — — parietale capsulae glomerularis 174 182
 — — viscerale capsulae glomerularis 174 182
 Stria(e) externa medullae renalis 176
 — interna medullae renalis 176
 — longitudinalis lateralis corporis callosi 262
 — — medialis corporis callosi 262
 Stroma 11
 — gl. thyroideae 242 248
 — ovarii 206 213
 Substantia muscularis prostatae 195 199
 Sulcus(i) a. splenicae 94 89
 — gingivalis 15 8
 — intersphinctericus 79 72
 — medianus linguae 20 11, 107
 — paracolicus(i) 105 95
 — terminalis linguae 19 11, 107
 — venae cavae inferioris 82 78
 — — splenicae 94 89
 Symphysis pubica 102, 103, 210, 218, 229, 234, 239–242
 Systema(ta) digestorium 12 5
 — genitale(ia) 186
 — — femininum 186 171
 — — masculinum 186 170
 — respiratorium 118 113
 — urinarium 171 175
 — — femininum 171
 — — masculinum 170, 172
 Taenia(e) coli 68
 — libera 68 65, 67, 68, 91
 — mesocolica 68 65, 67
 — omentalis 68 65, 67
 Tela subcutanea penis 197
 — — perinei 227 230, 231
 — — submucosa 10
 — — appendicis vermiformis 69
 — — gastris 6, 56, 108
 — — intestini crassi 6
 — — — tenuis 6, 60, 61
 — — oesophagei 6, 49
 — — pharyngis 45
 — — tracheae 149
 — — vesicae 184
 — — subserosa 10
 — — appendicis vermiformis 69
 — — gastris 6
 — — intestini crassi 6
 — — — tenuis 6, 60
 — — oesophagei 6
 — — pleurae visceralis 156

- Tela subcutanea testis 194
 — — uteri 212
 — — vesicae 184
- Tendo cricoesophageus 54 42
- Testis 186 1, 3, 102, 170, 186, 188, 189, 191—195, 196, 223, 227, 246, 256
- Textus connectivus 154 157
- Tonsilla(e) adenoidea *vide Tonsilla pharyngealis*
 — lingualis 24 11, 107
 — palatina 17 7, 8, 9, 10, 11, 14, 18, 40, 44—46, 107, 138
 — pharyngealis 47 14, 40, 114—116
 — tubaria(e) 47 40, 115
- Torus genitalis 225 226
 — levatorius 47 14, 40
 — tubarius 47 14, 40, 45, 115, 116
- Trabeculae corporis(um) cavernosorum 197 205
 — — spongiosi 198 205
- Trachea 144 1, 40—42, 45, 47, 113, 124, 139, 140, 142, 146, 147, 149, 150—153, 156, 157, 159, 160, 166, 169, 246, 247, 249, 251
- Tractus hypothalamohypophysialis 261
- Trias hepatica 82 76, 81
- Trigonum cystohepaticum 91
 — inguinale 98
 — vesicae 184 184, 201
- Tuba uterina 208 212, 213, 214, 221, 224, 225, 257
 — — dextra 4, 209, 210, 219
 — — sinistra 209
- Tuber omentale hepatis 83 76, 78, 79, 112
 — — pancreatis 94 100
- Tuberculum(a) corniculatum 126, 141 11, 124, 125, 146
 — cuneiforme 126, 141 11, 124, 125, 146
 — dentis 36 28, 32
 — epiglotticum 126 125, 128, 139, 140, 145, 146
 — genitale 225 226
 — labii superioris 15 7
 — thyroideum inferius 126 126, 133, 135, 136
 — — superius 126 126, 127, 133, 135, 136
- Tubulus(i) renalis(es) 175
 — — attenuatus *vide Tubulus renalis intermedius*
 — — distalis 175
 — — intermedius 175 182
 — — proximalis 175
 — — reuniens 175 182
 — — seminiferi contorti 186 196
 — — recti 186 196
- Tunica(e) adventitia 10
 — — ductus deferentis 193
 — — gl. vesiculosae 197
 — — oesophagei 6, 49
 — — albuginea corporis(um) cavernosorum penis 197 204—206
 — — — spongiosi 198 201, 204—206
 — — ovarii 205 213
 — — testis 186 189, 193—196
 — — dartos scroti 204 189, 256
 — — fibromusculocartilaginea 154
 — — mucosa 9
 — — appendicis vermiformis 69
 — — ductus deferentis 193
 — — dorsi linguae 11
 — — gastris 6, 56, 57, 108
 — — gl. vesiculosae 198
 — — intestini crassi 6, 65
 — — — tenuis 6, 60, 61, 62
 — — laryngis 124
 — — linguae 22 12, 14, 16
 — — nasi 124
 — — oesophagei 6, 45, 49, 56
 — — oris 14 8
 — — palati duri 8
 — — pharyngis 45
 — — recti 74
 — — tracheae 124, 140, 149
 — — urethrae 184, 201
 — — uteri 211 210, 213
 — — vaginae 210, 213
 — — vesicae 184, 187, 201
 — — — biliaris 86
 — — muscularis 10
 — — appendicis vermiformis 69
 — — ductus deferentis 193
 — — duodeni 52, 53, 85
 — — gastris 6, 52, 53, 54, 56, 108
 — — gl. vesiculosae 197
 — — intestini crassi 6
 — — — tenuis 6, 60, 61
 — — oesophagei 6, 44, 49, 53, 54, 56
 — — pharyngis *vide Musculi pharyngis*
 — — recti 72—74, 111
 — — urethrae 184
 — — uteri 210 210, 213
 — — vaginae 210, 213
 — — vesicae 184, 186, 187
 — — — biliaris 86
 — — — felleae *vide Tunica muscularis vesicae biliaris*
 — — serosa 10
 — — appendicis vermiformis 69
 — — gastris 6, 52, 108
 — — intestini tenuis 6, 60, 61
 — — oesophagei 6
 — — urethrae 201
 — — uteri 210 210, 213
 — — vesicae 184, 201
 — — — biliaris 85, 86
 — — — felleae *vide Tunica serosa vesicae biliaris*
 — — spongiosa urethrae femininae 217 184
 — — vaginae 214
 — — vaginalis testis 186 102, 186, 188, 189, 191—194, 256
 — — vasculosa testis 186 194
- Urachus 183
- Ureter(es) 180 172, 180—183, 187, 220, 221, 223—225, 253
 — dexter 2, 4, 94, 99, 170—172, 175—177, 201, 208—210, 219, 222, 228
 — sinister 2, 3, 94, 95, 97, 100, 170—172, 175—177, 186, 208, 209, 222
- Urethra feminina 217 103, 106, 171, 184, 210, 224, 229, 231, 241, 244
 — masculina 200 102, 186, 187, 197, 198, 201, 204—206, 207, 223, 230, 239
- Uterus 210 4, 106, 209, 212—214, 221, 224, 229, 257
- Utriculus prostaticus 201 198, 220
- Uvula palatina 17 7, 14, 45, 46, 116, 124, 138, 146
 — vesicae urinariae 185 201
- Vagina 213 4, 103, 106, 171, 209—211, 212, 213, 221, 224, 229, 241, 244, 257
- Vallecula(e) epiglottica(e) 24 11, 16, 40, 107, 125
- Valvula(e) anales 79 74
 — fossae navicularis 203 205
- Vasa recta *vide Arteriola(e) rectae*
- Velum palatinum *vide Palatum molle*
- Vena(e) anterior lobi superioris pulmonis dextri 155 159
 — — — — sinistri 157 160
 — — apicalis lobi superioris pulmonis dextri 155 159
 — — apicoposterior lobi superioris pulmonis sinistri 156 160
 — — arcuata(e) renis 177 182
 — — basalis anterior pulmonis dextri 156 159
 — — — — sinistri 157 160
 — — communis pulmonis dextri 156 159
 — — — — sinistri 157 160
 — — inferior pulmonis dextri 156 159
 — — — — sinistri 157 160
 — — superior pulmonis dextri 159
 — — — — sinistri 160
 — — bronchialis(es) 156
 — — bulbi vestibuli 218
 — — cavernosae penis 198
 — — centralis(es) gl. suprarenalis 246 254
 — — hepatis 86 81
 — — corticalis(es) radiata(e) renis 177 182
 — — hypophysiales 252 260, 261
 — — interlobaris(es) renis 177 182
 — — interlobularis(es) hepatis 86 81
 — — renis *vide Vena(e) corticales radiatae renis*
 — — internae cerebri 262
 — — lingularis 157 160
 — — lobi medii pulmonis dextri 155 159
 — — portales hypophysiales 252 260, 261
 — — posterior lobi superioris pulmonis dextri 155 159
 — — pulmonalis(es) 156
 — — — dextra(e) 113, 154
 — — — inferior 155 159
 — — — superior 155 159
 — — — sinistra(e) 113, 155
 — — — inferior 157 160
 — — — superior 156 160
 — — renalis 177 180—182
 — — — dextra 171, 172, 176, 177, 222, 253
 — — — sinistra 170, 172, 176, 177, 222, 253
 — — stellatae renis 177 182, 253
 — — superior pulmonis dextri 155 159
 — — — sinistri 157 160
- Ventriculus(i) laryngis 144 40, 113, 124, 139, 140
- Venulae rectae renis 177 182
- Vesica biliaris 89 1, 5, 75—77, 79, 81, 83, 85, 86, 89, 92—94, 96, 109, 112
 — fellea *vide Vesica biliaris*
 — urinaria 183 3, 4, 94, 95, 97, 100, 102, 103, 105, 106, 171, 172, 175, 184, 186, 187, 199, 201, 208—210, 220, 221, 223—225, 227, 229—231, 240, 246
- Vesicula seminalis *vide Glandula vesiculosa*
- Vestibulum bursae omentalis 105 98
 — laryngis 141 124, 139, 140
 — nasi 120 114—116
 — oris 14 14, 40, 46, 122
 — vaginae 215 217
- Villi intestinales 63 6, 63
- Viscera 8 1—4
- Vulva *vide Pudendum femininum*
- Zona externa medullae renalis 176
 — interna medullae renalis 176
 — transitionalis analis 79 74