

Г. Л. Билич, В. А. Крыжановский

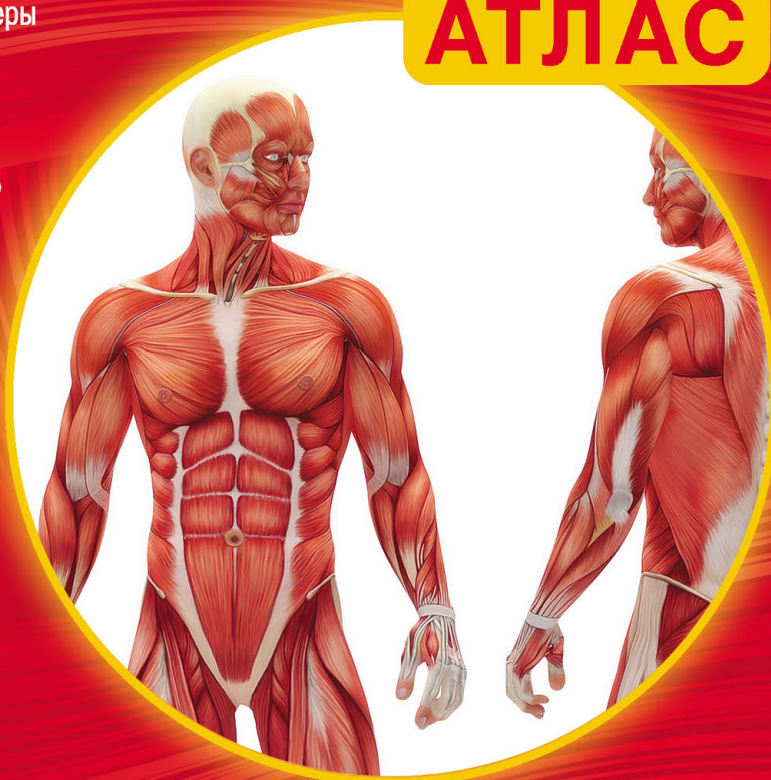
# АНАТОМИЯ ЧЕЛОВЕКА

Издание подготовлено  
ведущими учеными, создающими  
в соавторстве

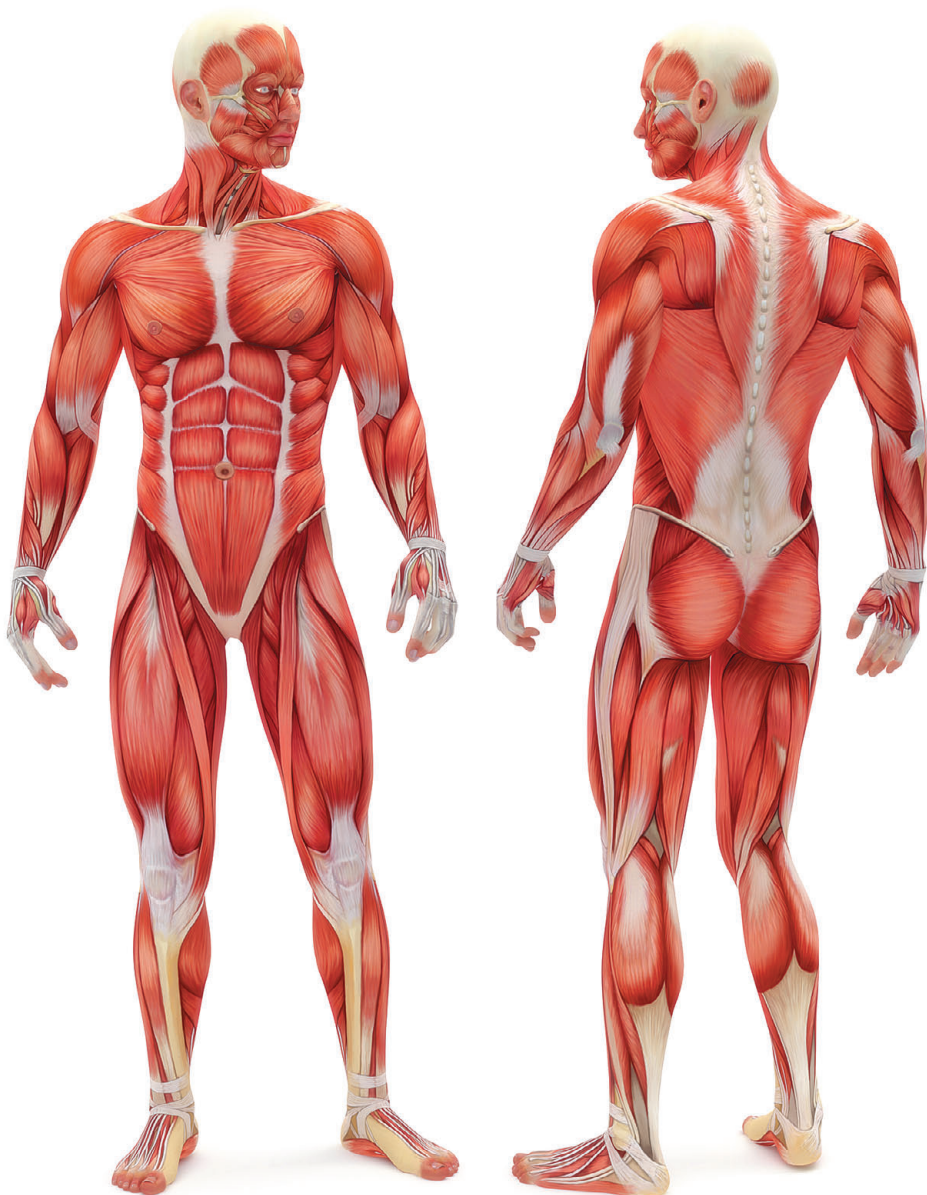с **М. Р. Сапиным**  
анатомические бестселлеры

МЕДИЦИНСКИЙ  
**АТЛАС**

**200**  
цветных рисунков  
по всем системам  
и органам человека



МЕДИЦИНСКИЙ  
**АТЛАС**





Г. Л. Билич, В. А. Крыжановский

# АНАТОМИЯ ЧЕЛОВЕКА

МЕДИЦИНСКИЙ  
АТЛАС



ЭКМО

Москва 2012

УДК 61(084.4)  
ББК 53/57  
Б 61

*Дизайн обложки Н. Биржакова*

В оформлении обложки использованы иллюстрации:  
Digital Storm, PIArt / Shutterstock.com  
Используется по лицензии от Shutterstock.com

**Билич Г. Л.**

Б 61      **Анатомия человека / Билич Г. Л., Крыжановский В. А. — М. :  
Эксмо, 2012. — 224 с. : ил.**

ISBN 978-5-699-55348-8

Краткий атлас представляет самые необходимые сведения о строении тела человека по всем системам и органам. Он подготовлен ведущими учеными, которые в соавторстве с М.Р. Сапиным создают современные анатомические атласы-бестселлеры.

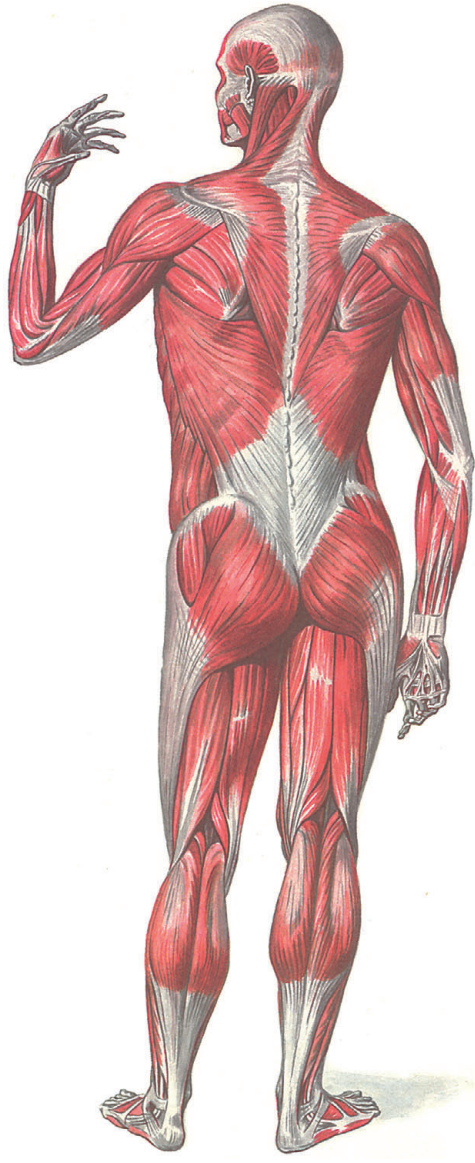
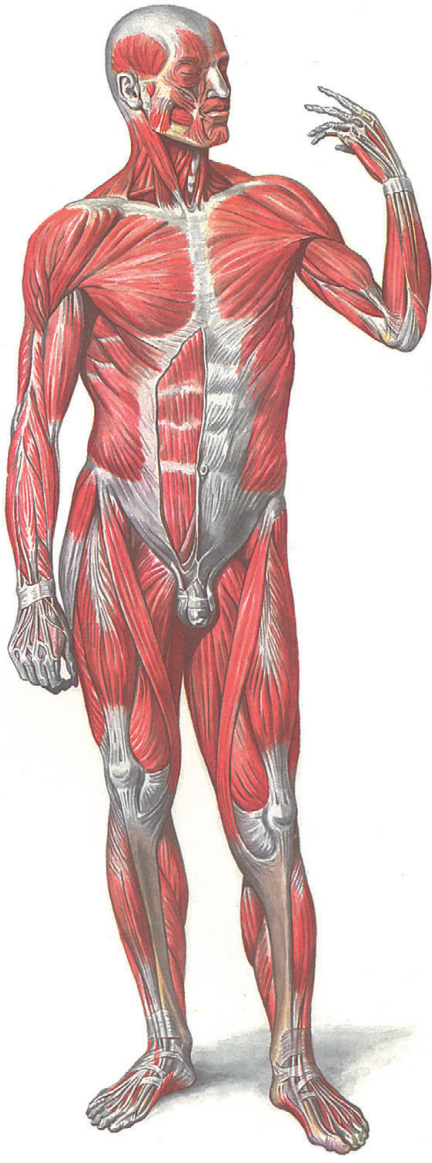
Атлас человека содержит 200 цветных рисунков с обозначениями и комментариями к ним. Строение тела приведено в классической последовательности, начиная с живой клетки и опорно-двигательного аппарата и завершая органами чувств. Внутренние органы (пищеварительная, дыхательная системы, мочеполовой аппарат), сердечно-сосудистая система, органы кроветворения и иммунная система, эндокринные железы, нервная система — наглядно представлены с учетом результатов новых научных исследований.

Атлас компактен и удобен для использования студентами всех медицинских специальностей. Книга будет служить надежным и простым справочником для всех людей, заботящихся о своем здоровье.

**УДК 61(084.4)  
ББК 53/57**

**ISBN 978-5-699-55348-8**

© Билич Г. Л., Крыжановский В. А., 2012  
© Оформление. ООО «Издательство «Эксмо», 2012





## СОДЕРЖАНИЕ

Предисловие .....	7
Уровни организации живого .....	8
Строение животной клетки.....	8
Учение о костях (остеология).....	12
Скелет человека .....	12
Компактное костное вещество .....	14
Губчатое костное вещество .....	16
Классификация костей.....	18
Трубчатые кости .....	18
Губчатые кости .....	18
Плоские кости.....	18
Смешанные кости .....	18
Воздухоносные кости.....	18
Позвоночный столб .....	20
Позвонки .....	22
Крестец.....	24
Копчик .....	24
Кости грудной клетки .....	26
Череп как целое.....	28
Наружное основание черепа .....	30
Внутреннее основание черепа .....	30
Череп новорожденного ребенка .....	34
Кости верхней конечности.....	36
Кости кисти.....	38
Кости нижней конечности.....	40
Кости стопы .....	42
Учение о соединениях костей (синдесмология) .....	44
Суставы.....	46
Таз в целом .....	56
Учение о мышцах (миология) .....	58
Скелетные мышцы .....	60
Форма мышц .....	60
Мышцы головы .....	62
Мышцы и фасции шеи.....	64
Мышцы спины .....	66
Мышцы груди.....	68
Диафрагма .....	70
Мышцы живота .....	72
Паховый канал .....	74
Мышцы промежности .....	76
Мышцы верхней конечности.....	78
Мышцы нижней конечности.....	80
Внутренние органы.....	82
Пищеварительная система .....	84
Полость рта .....	84
Зубы.....	88
Железы рта.....	90
Глотка.....	90
Пищевод и желудок.....	92
Тонкая кишка.....	94
Толстая кишка .....	96
Прямая кишка.....	99
Печень и желчный пузырь.....	100
Кровоснабжение печени .....	102
Поджелудочная железа.....	104
Дыхательная система .....	107
Наружный нос .....	107
Полость носа .....	108



Гортань .....	108
Мышцы гортани .....	110
Голособразование .....	111
Трахея и бронхи .....	112
Легкое.....	114
Плевра .....	116
Средостение.....	116
Мочеполовой аппарат.....	118
Мочевые органы .....	120
Половая система .....	122
Мужская половая система .....	122
Мужской половой член.....	124
Женская половая система .....	126
Деление клеток. Клеточный цикл. Митоз .....	128
Мейоз.....	131
Гаметогенез.....	132
Сперматогенез.....	132
Оогенез.....	134
Овариально-менструальный цикл.....	136
Полость живота. Полость брюшины.....	138
Сердечно-сосудистая система.....	140
Кровеносная система .....	140
Сердце .....	142
Кровоснабжение тела человека .....	146
Артерии большого круга кровообращения.....	148
Вены большого круга кровообращения .....	150
Кровь .....	152
Лимфоидные органы (органы кроветворения и иммунной системы) .....	154
Лимфатическая система .....	155
Эндокринные железы.....	159
Гипоталамо-гипофизарная система.....	160
Учение о нервной системе (неврология) .....	164
Рефлекс.....	167
Спинной мозг.....	169
Головной мозг .....	172
Конечный мозг.....	173
Строение коры полушарий большого мозга.....	176
Локализация функций в коре полушарий большого мозга .....	178
Базальные ядра конечного мозга.....	180
Белое вещество конечного мозга.....	180
Промежуточный мозг .....	182
Средний мозг.....	182
Задний мозг.....	184
Продолговатый мозг.....	186
Лимбическая система и ретикулярная формация.....	187
Желудочки головного мозга .....	188
Оболочки головного и спинного мозга.....	188
Периферическая нервная система .....	192
Черепные нервы .....	192
Спинномозговые нервы .....	194
Вегетативная (автономная) нервная система .....	198
Вегетативные рефлексы .....	200
Симпатическая часть вегетативной (автономной) нервной системы.....	202
Парасимпатическая часть вегетативной (автономной) нервной системы .....	204
Органы чувств.....	206
Орган зрения.....	206
Преддверно-улитковый орган .....	213
Орган обоняния.....	218
Орган вкуса.....	219
Общий покров (кожа).....	220

*Посвящаю светлой памяти дорогого Валерия Анатольевича Крыжановского, моего ученика, друга, соавтора, талантливого ученого.*

## ПРЕДИСЛОВИЕ

Человека всегда, во все времена, с момента его создания и до наших дней больше всего интересовал сам человек, его телесная и духовная сущность, причины его поступков, тайны его строения и поведения и, конечно, его здоровье. Как это ни парадоксально, большинство людей непростительно мало знают о своем теле, особенностях его строения и функциях, о здоровье как главной ценности человека. Из-за незнания человек совершает множество ошибок, порой роковых, которых легко можно избежать. Для этого нужно знать себя.

«Какое чудо — человек! С какими безграничными способностями! Как точен и поразителен по складу и движениям! В поступках как близок к ангелу! В воззрениях как близок к Богу! Краса Вселенной! Венец всего живущего!» — так характеризует Человека У. Шекспир («Гамлет»). Человек сложен и неисчерпаем. Он прекрасен, целесообразно устроен. М. Шелер, который первым в европейской науке (лишь в XX веке!) пытался дать развернутое определение человека, пришел к такому выводу: «Человек есть нечто столь обширное, многообразное, что все известные его определения вряд ли могут считаться удачными!». Библия утверждает, что во всем мироздании человек и только человек создан по образу и подобию Бога, только он обладает свободой выбора, только он ответственен за добро и зло в мире. Среди всех живых существ нет никого важнее человека. «Каждый человек должен говорить, что ради него создан мир». Что может быть выше такой оценки человека! Древние греки, создавшие культ человеческого тела, придали своим богам облик человека.

**Будучи существом биологическим, человек занимает особое положение благодаря разуму, членораздельной речи, интеллекту, творчеству и свободе выбора. Еще одно важнейшее свойство человека — его нравственность, моральные ценности.** Библия называет все это «чудесами Совершеннейшего в знаниях» (Иов, 37:17). **Человек уникален своей нравственностью.** Все это можно объединить термином «дух». Именно дух — главное свойство человеческой личности. Дух включает многочисленные сложные и разнообразные эмоциональные и волевые качества (любовь, доброта, самопожертвование, раскаяние, благодарность и т.д.). Человек обладает огромными возможностями адаптации к внешней среде и к своему социальному окружению. Телесное устройство человека прекрасно и целесообразно. И вместе с тем человек — существо хрупкое, легкоранимое, подверженное многочисленным опасностям и заболеваниям.

Анатомия изучает строение тела человека с учетом его биологических (возрастных, половых, индивидуальных) и сугубо человеческих особенностей. Атлас человека содержит 201 рисунок и краткие комментарии к ним, которые приведены в классической последовательности: цитология, гистология, опорно-двигательный аппарат, внутренние органы (пищеварительная, дыхательная системы, мочеполовой аппарат), сердечно-сосудистая система, органы кроветворения и иммунной системы, эндокринные железы, нервная система, органы чувств.

Атлас компактен, удобен для пользования, он дополняет материал учебников анатомии человека. Атлас предназначен для студентов всех медицинских специальностей, а также для студентов университетов, изучающих классическую биологию, педагогику, психологию, экологию, физкультуру и спорт. Атлас будет интересен и полезен для широкого круга людей, которые заботятся о своем здоровье и хотят узнать тайную мудрость тела человека.

*Авторы*

**Во время работы над атласом скоропостижно скончался Валерий Анатольевич Крыжановский. Я всегда буду с любовью и благодарностью вспоминать об этом талантливом, умном, глубоко порядочном человеке.**

**Г.Л.Билич**

# УРОВНИ ОРГАНИЗАЦИИ ЖИВОГО

Осуществление биологических функций происходит на разных иерархических уровнях.

- *Молекулярный* (молекулярно-генетический) уровень является начальным. Четыре класса соединений выполняют основные биологические функции. Это биологические молекулы: белки, нуклеиновые кислоты, полисахариды и липиды. Они обязательно присутствуют в любой клетке.
- *Субклеточный* уровень (более высокий) охватывает процессы, происходящие в живой клетке. Биомолекулы могут самостоятельно выполнять свои функции (например, белки-ферменты) или ассоциироваться в субклеточные структуры — органеллы (мембранные и немембранные) и участвовать в их деятельности.
- *Клеточный* уровень представляет собой самостоятельную живую систему — клетку. Каждой клетке присущи все свойства живого (обмен веществ, раздражимость, выделение и др.). Для одноклеточных форм жизни клеточный уровень организации тождествен организменному. У многоклеточных организмов тело состоит из множества клеток, поэтому у них между клеточным и организменным уровнями имеется несколько промежуточных уровней.
- *Тканевый* уровень представлен клеточными ансамблями — тканями, которые имеются у многоклеточных организмов.
- *Органый* уровень охватывает различные органы, которые образуются из тканей.
- *Системный* уровень рассматривает системы органов, которые образуют органы, выполняющие сообща какую-то большую функцию.

Совокупность систем образует многоклеточный организм (*организменный уровень*).

- *Популяционный* уровень, так же как и все последующие, является надорганизменным, поскольку охватывает не одну особь, а группу. Популяция способна обеспечить размножение особей и преемственность видовых особенностей.
- *Видовой* уровень охватывает все популяции того или иного вида, которые заселяют всю территорию ареала.
- *Биоценотический* уровень рассматривает взаимоотношения между организмами, которые обитают на одной территории.
- *Биосферный* уровень — самый крупный. Он включает в себя совокупность отношений между всеми организмами, обитающих на Земле.

Организм целостен, но построен по иерархическому принципу (табл. 1).

## СТРОЕНИЕ ЖИВОТНОЙ КЛЕТКИ

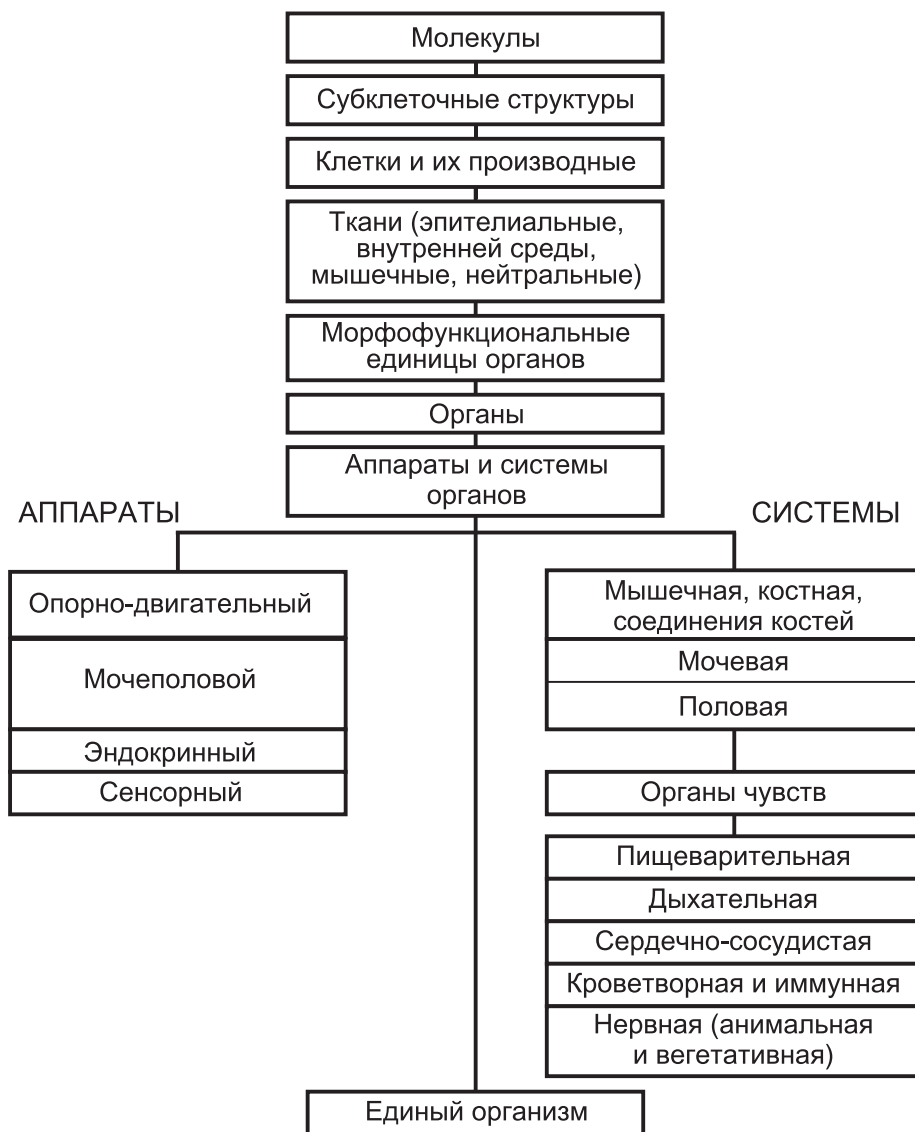
*Клетка является основной структурной и функциональной единицей живых организмов, осуществляющей рост, развитие, обмен веществ и энергии, хранящей, перерабатывающей и реализующей генетическую информацию. Клетка представляет собой сложную систему биополимеров, отделенную от внешней среды плазматической мембраной (цитолеммой) и состоящую из ядра и цитоплазмы, в которой располагаются органеллы и включения.*

Основными функциональными структурами клетки являются ее *поверхностный комплекс, цитоплазма и ядро* (рис. 1, табл.2).

**Поверхностный комплекс** включает в себя *гликокаликс, плазматическую мембрану (цитолемму) и кортикальный слой цитоплазмы.*

В **цитоплазме** выделяют *гялоплазму (матрикс, цитозоль), органеллы.* Они могут быть общего назначения, которые имеются во всех клетках, и специального назначения, имеющиеся лишь в определенных клетках и выполняющие специальные функции и *включения.* Различают мембранные органеллы, образованные биологическими мембранами

Таблица 1. Иерархические уровни строения организма

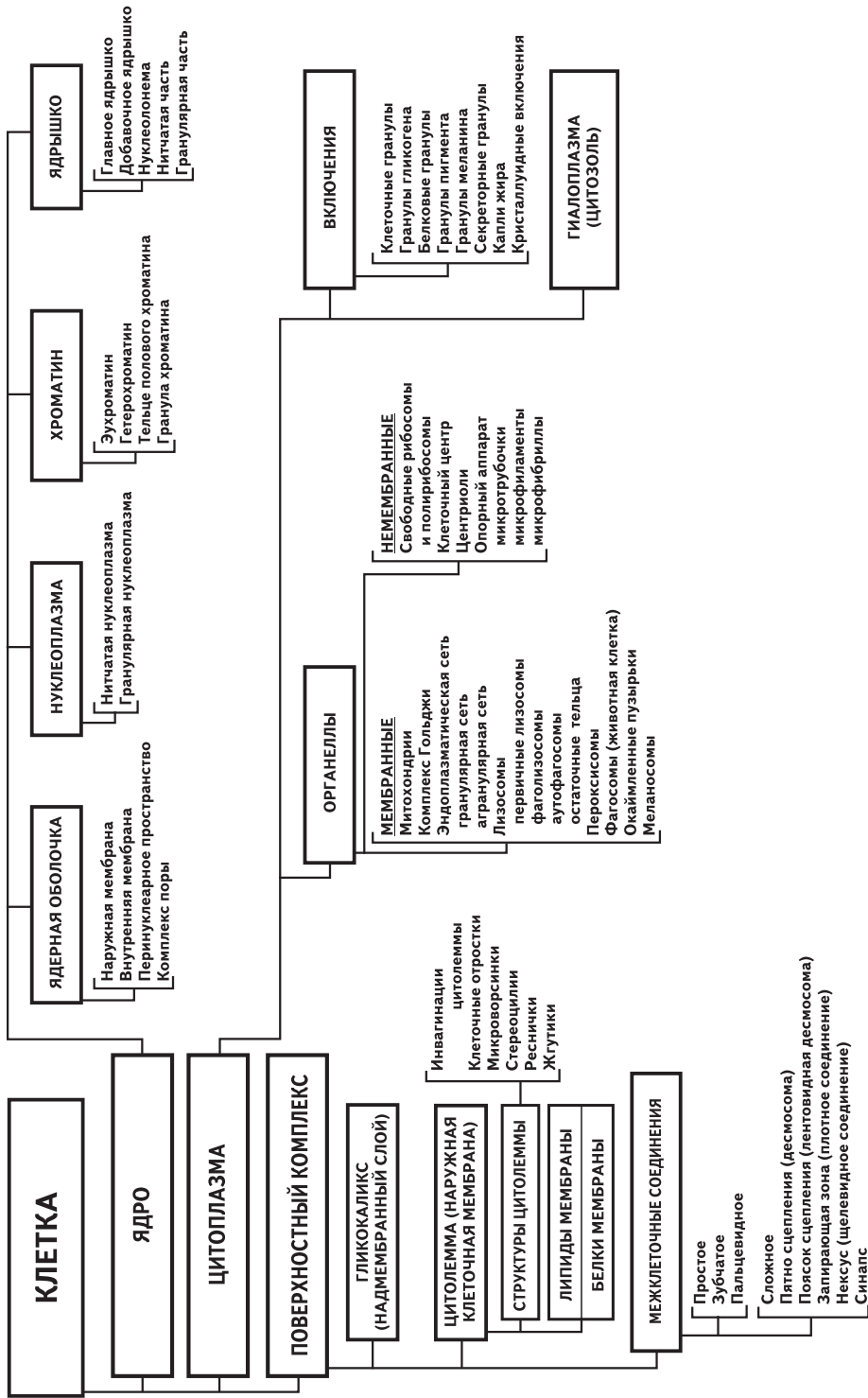


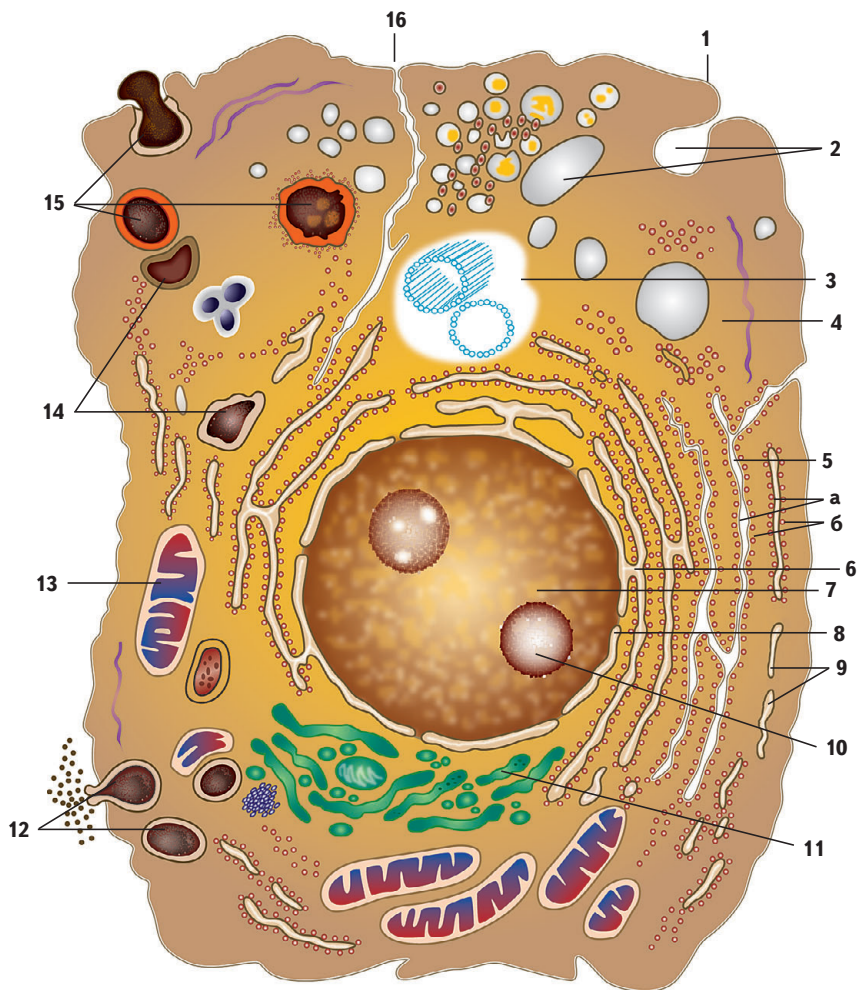
(двумембранные митохондрии и одномембранные гранулярная и гладкая эндоплазматическая сеть, комплекс Гольджи, лизосомы, пероксисомы), и немембранные (рибосомы, клеточный центр с центриолями, реснички и жгутики, элементы цитоскелета – микротрубочки, микрофиламенты, промежуточные филаменты).

Основными структурными компонентами **ядра** являются образованная мембранами *кариолема (кариотека), нуклеоплазма, ядрышко и хроматин*. Хроматин – это материал хромосом, в состав которого входят ДНК, небольшие основные белки гистоны, более крупные кислые белки и небольшое количество РНК. В делящемся ядре хроматин спирализуется, конденсируется, в результате чего становятся видимыми хромосомы.

Плазмолемма, кариолемма и часть органелл образованы *биологическими мембранами*.

Таблица 2. Структурные компоненты клетки





**Рис. 1. Ультрамикроскопическое строение клетки:**

1 – цитолемма (цитоплазматическая мембрана); 2 – пиноцитозные пузырьки; 3 – centrosома (клеточный центр; цитоцентр); 4 – гиалоплазма; 5 – зернистая эндоплазматическая сеть: а – мембрана зернистой сети, б – рибосомы; 6 – связь перинуклеарного пространства с полостями эндоплазматической сети; 7 – ядро; 8 – ядерная пора; 9 – незернистая (гладкая) эндоплазматическая сеть; 10 – ядрышко; 11 – внутренний сетчатый аппарат (комплекс Гольджи); 12 – секреторные вакуоли; 13 – митохондрия; 14 – лизосомы; 15 – три последовательные стадии фагоцитоза;

16 – связь клеточной оболочки (цитолеммы) с мембранами эндоплазматической сети

# УЧЕНИЕ О КОСТЯХ (ОСТЕОЛОГИЯ)

## СКЕЛЕТ ЧЕЛОВЕКА

**Скелет** (от греч. *skéletos* — высохший, высушенный) представляет собой совокупность костей, определенным образом соединенных одна с другой и выполняющих множество функций: опорную, защитную, локомоторную, формообразующую, преодоление силы тяжести. Форма тела человека обусловлена скелетом, имеющим билатеральную симметрию и сегментарное строение. Общая масса скелета составляет от 1/7 до 1/5 массы тела человека. В состав скелета человека входит более 200 костей, в том числе 33 — 34 кости скелета непарные: позвонки, крестец, копчик, некоторые кости черепа и грудина. Остальные кости парные. Скелет условно подразделяют на 2 части: осевой и добавочный. К *осевому* скелету относят позвоночный столб (26 костей), череп (29 костей), грудную клетку (25 костей), к *добавочному* — кости верхних (64) и нижних (62) конечностей (рис. 2).

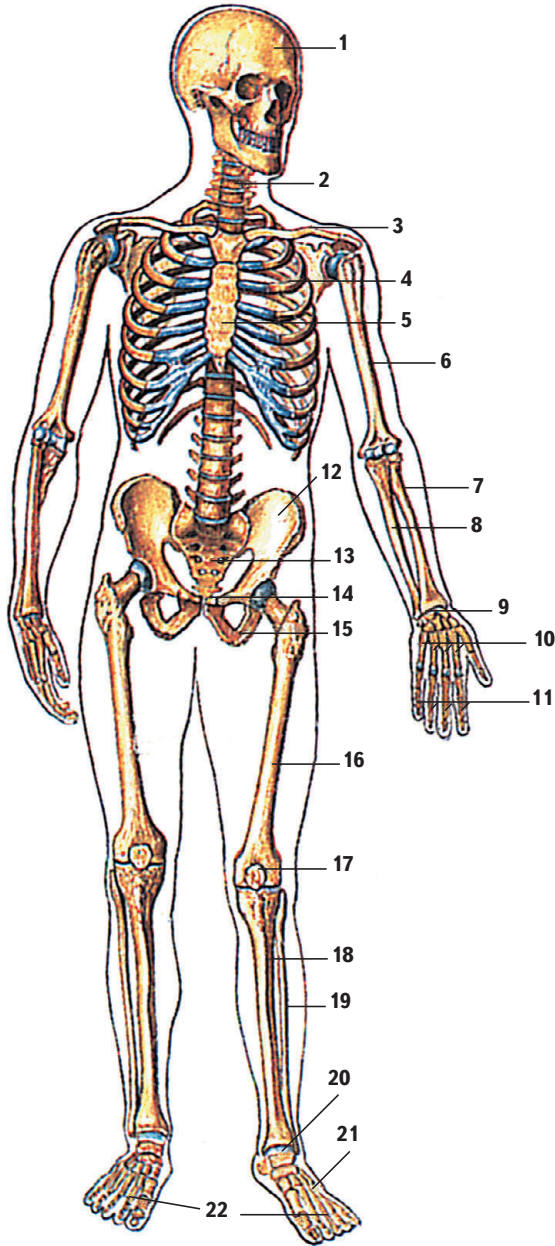
Кости скелета являются рычагами, приводимыми в движение мышцами. В результате этого части тела изменяют положение по отношению друг к другу и передвигают тело в пространстве.

В отличие от животных скелет человека имеет ряд особенностей. Это, в первую очередь, череп, вмещающий головной мозг и органы чувств, а также части скелета, связанные с прямохождением и трудовой деятельностью: свободные верхние конечности, осуществляющие трудовые процессы, кости нижних конечностей, служащие опорой при прямохождении (особенно стопа и таз).

Кости образованы соединительной *костной тканью*, которая состоит из клеток и плотного межклеточного вещества, богатого коллагеном и минеральными компонентами. Они-то и определяют физико-химические свойства костной ткани (твердость и упругость). В костной ткани содержится около 33% органических веществ (коллаген, гликопротеиды и др.) и 67% неорганических соединений. Это, в основном, кристаллы гидроксиапатита. Снаружи кости покрыты надкостницей (рис. 3).

**Рис. 2. Скелет человека. Вид спереди:**

1 — череп; 2 — позвоночный столб; 3 — ключица; 4 — ребро; 5 — грудина; 6 — плечевая кость; 7 — лучевая кость; 8 — локтевая кость; 9 — кости запястья; 10 — кости пясти; 11 — фаланги пальцев кисти; 12 — подвздошная кость; 13 — крестец; 14 — лобковая кость; 15 — седалищная кость; 16 — бедренная кость; 17 — надколенник; 18 — большеберцовая кость; 19 — малоберцовая кость; 20 — кости предплюсны; 21 — кости плюсны; 22 — фаланги пальцев стопы





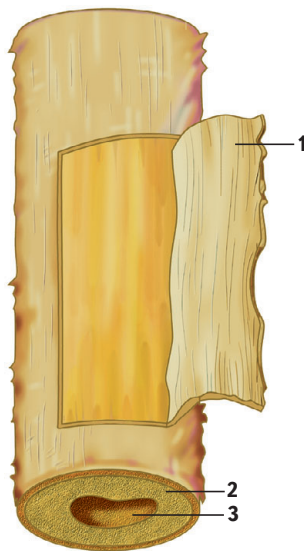
## КОМПАКТНОЕ КОСТНОЕ ВЕЩЕСТВО

В *компактном костном веществе* костные пластинки располагаются в определенном порядке. Снаружи под надкостницей лежат параллельными рядами наружные окружающие пластинки. Кнутри от них располагаются остеоны, которые являются структурной единицей кости (рис. 4).

Остеон представляет собой 5 – 20 цилиндрических пластинок, вставленных одна в другую, в центре проходит центральный канал (гаверсов). Диаметр остеона составляет 0,3 – 0,4 см, длина – до 2-х см. В соседних пластинках одного остеона волокна ориентированы в разных направлениях, что увеличивает механические свойства кости, при этом пластинки соединены между собой переходящими из одной пластинки в другую дугообразными коллагеновыми волокнами, которые принадлежат пластинкам с продольным ходом волокон (рис. 5).

Количество концентрических пластинок остеона, а следовательно его диаметр, лимитируется тем максимальным расстоянием (не более 0,2 мм), на котором могут находиться остециты от источника питания – сосуда, проходящего в центральном канале остеона. Это расстояние не должно превышать 0,2 мм, а диаметр остеона – 0,4 мм, т. к. остециты питаются за счет тканевой жидкости, поступающей по системе канальцев, в которых проходят контактирующие между собой отростки. Между остеоонами залегают промежуточные пластинки, которые являются остатками остеонов, разрушенных в процессе жизнедеятельности и перестройки кости. Кнутри от остеонов расположены параллельные внутренние окружающие пластинки. Каналы остеонов сообщаются между собой и с сосудами надкостницы с помощью коротких поперечных каналов.

Снаружи в кость проникают фолькмановские каналы, в которых проходят сосуды, питающие кость. Между пластинками залегают огромное количество остеоцитов.

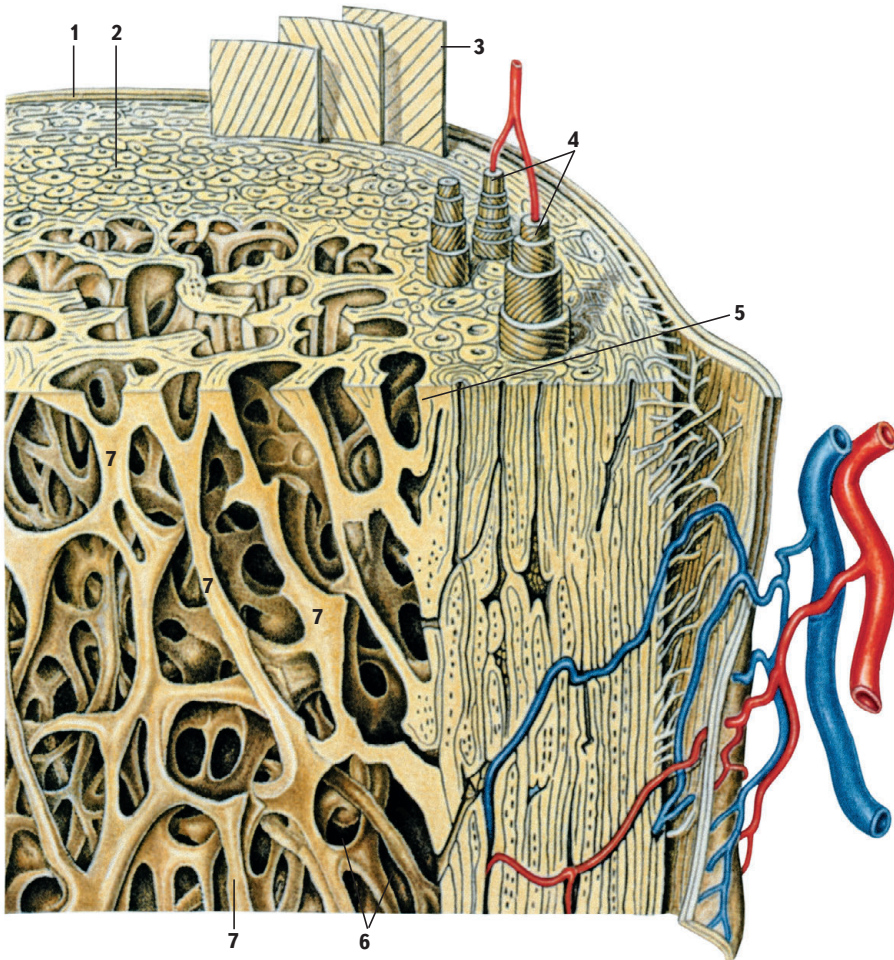


**Рис. 3. Строение диафиза трубчатой кости. Надкостница:**

1 – надкостница; 2 – компактное вещество; 3 – костномозговая полость

В гаверсовых каналах проходят кровеносные капилляры. В перикапиллярном пространстве залегают макрофаги, проходят нервные волокна и лимфатические сосуды.

Изнутри канал выстлан *эндостом*, образованным тонкой соединительнотканной пластинкой, на которой лежат плоские остеогенные клетки. Среди этих клеток встречаются и остеокласты. Эндост выстилает все полости, находящиеся в кости, включая костномозговую, ячейки губчатого вещества, каналы остеонов. Остеогенные клетки последнего, превращаясь в остеобласты, образуют новые остеоны, участвуют в восстановлении кости при повреждениях.



**Рис. 4. Строение трубчатой кости:**

1 — надкостница; 2 — компактное вещество кости; 3 — слой наружных окружающих пластинок; 4 — остеоны; 5 — слой внутренних окружающих пластинок; 6 — костномозговая полость; 7 — костные перекладки губчатой кости

(по В. Баргману)

## ГУБЧАТОЕ КОСТНОЕ ВЕЩЕСТВО

*Губчатое костное вещество* составляет основу эпифизов. Оно состоит из тонких костных пластинок и перекладин (костных балок), перекрещивающихся между собой и образующих множество ячеек (рис. 6).

В различных костях губчатое вещество имеет неодинаковое строение. Так, в шейке бедра губчатое вещество образовано связанными между собой циркулярными системами пластинок, которые подобно остеонам формируют переходящие одна в другую овальные или округлые пространства, заполненные красным костным мозгом. Такое губчатое вещество носит название *трубчатого*.

Направление перекладин (балок) совпадает с кривыми сжатия и растяжения, образуя конструкцию сводчатой арки. Такое расположение костных балок под углом друг к другу обеспечивает равномерную передачу давления или тяги мышц на кость (рис. 7).

Губчатое вещество, расположенное между двумя пластинками компактного вещества в костях свода черепа, получило название промежуточного — *диплоэ*. В отличие от описанного выше оно называется *пластинчатым губчатым веществом* и не формирует циркулярных трубчатых систем. Наружная пластинка этих костей свода черепа толстая, прочная, а внутренняя — тонкая, при травме легко ломается, — *стеклянная пластинка*.

**Механические свойства костей** велики и разнообразны. Так, сопротивление свежей кости и чистой меди на растяжение одинаковы и в 9 раз выше, чем сопротивление свинца. Кость выдерживает сжатие  $10 \text{ кг/мм}^2$  (аналогично чугуну), в то время как кирпич — лишь  $0,5 \text{ кг/мм}^2$ . А предел прочности ребер на излом достигает  $110 \text{ кг/см}^2$ . Это связано с особенностями химического состава, структуры и архитектоники костей. Механические свойства кости в значительной мере зависят от структуры ее волокнистых элементов, которые имеют пять уровней организации.

1) Молекулярный — тропоколлаген, тропоэластин (микрофибриллярный структурный гликопротеид эластина).

2) Надмолекулярный — коллагеновые и эластиновые микрофибриллы, аморфнофиламенозное эластиновое волокно.

3) Фибриллярный — коллагеновые и эластиновые фибриллы.

4) Волоконный — коллагеновые, эластиновые и смешанные волокна.

5) Фибриллы и волокна имеют специальную форму, они ветвятся, объединяются между собой, создавая волоконный остов.

При этом большая часть волокон ориентирована вдоль возможного направления сил. В остеонах человека коллагеновые фибриллы ориентированы в четырех главных направлениях соответственно большим диагоналям куба.

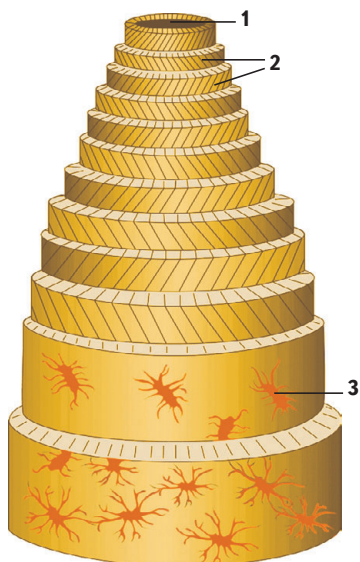
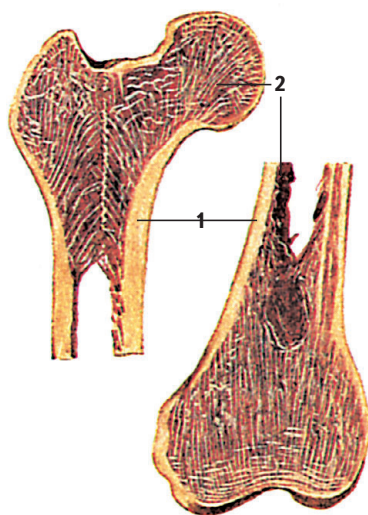
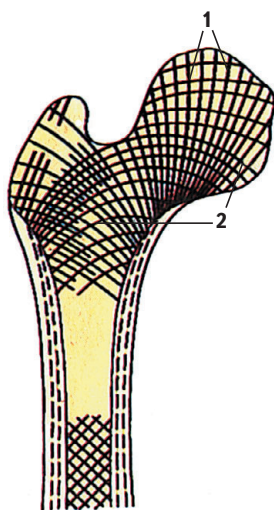


Рис. 5. Схема строения остеона:

1 — центральный канал (канал остеона);  
2 — пластинки остеона; 3 — костная клетка (остеоцит)



**Рис. 6. Взаимоотношение компактного (1) и губчатого (2) веществ у проксимального и дистального эпифизов бедренной кости**



**Рис. 7. Расположение костных перекладин в губчатом веществе (по линиям сжатия и растяжения):**

1 — линии сжатия (давления); 2 — линии растяжения

## КЛАССИФИКАЦИЯ КОСТЕЙ

Кости отличаются друг от друга по форме, при этом их форма и выполняемая функция взаимосвязаны и взаимообусловлены. По форме выделяют трубчатые (длинные и короткие), короткие, плоские, ненормальные (смешанные) и воздухоносные кости (рис. 8).

### ТРУБЧАТЫЕ КОСТИ

В *трубчатой кости* различают удлинненную среднюю часть — *тело кости*, или *диафиз*, обычно цилиндрической или близкой к трехгранной формы — и утолщенные концы — *эпифизы*. На эпифизах располагаются суставные поверхности, покрытые суставным хрящом, служащие для соединения с соседними костями. Участок кости, расположенный между диафизом и эпифизом, называется *метафизом*.

### ГУБЧАТЫЕ КОСТИ

*Губчатые (короткие) кости*, как и эпифизы трубчатых костей, состоят из губчатого вещества, покрытого тонким слоем компактного вещества. К ним следует отнести кости, развивающиеся в сухожилиях, — сесамовидные кости (гороховидная, надколенник). Губчатые кости имеют форму неправильного куба или многогранника с закругленными углами и гранями. Такие кости располагаются в местах, где большая нагрузка сочетается с большой подвижностью.

### ПЛОСКИЕ КОСТИ

*Плоские кости* участвуют в образовании полостей, поясов конечностей, выполняют функцию защиты (кости крыши черепа, грудина, ребра, тазовые кости). К их поверхности прикрепляются мышцы.

### СМЕШАННЫЕ КОСТИ

*Смешанные (ненормальные) кости* имеют сложную форму. Они состоят из нескольких частей, различных по строению, очертанию и происхождению: например, позвонки, кости основания черепа. В таких костях присутствуют элементы губчатых, плоских и других костей.

### ВОЗДУХОНОСНЫЕ КОСТИ

*Воздухоносные кости* имеют в своем теле полости, выстланные слизистой оболочкой и заполненные воздухом. Это, например, некоторые кости черепа: лобная, клиновидная, решетчатая, верхнечелюстная.

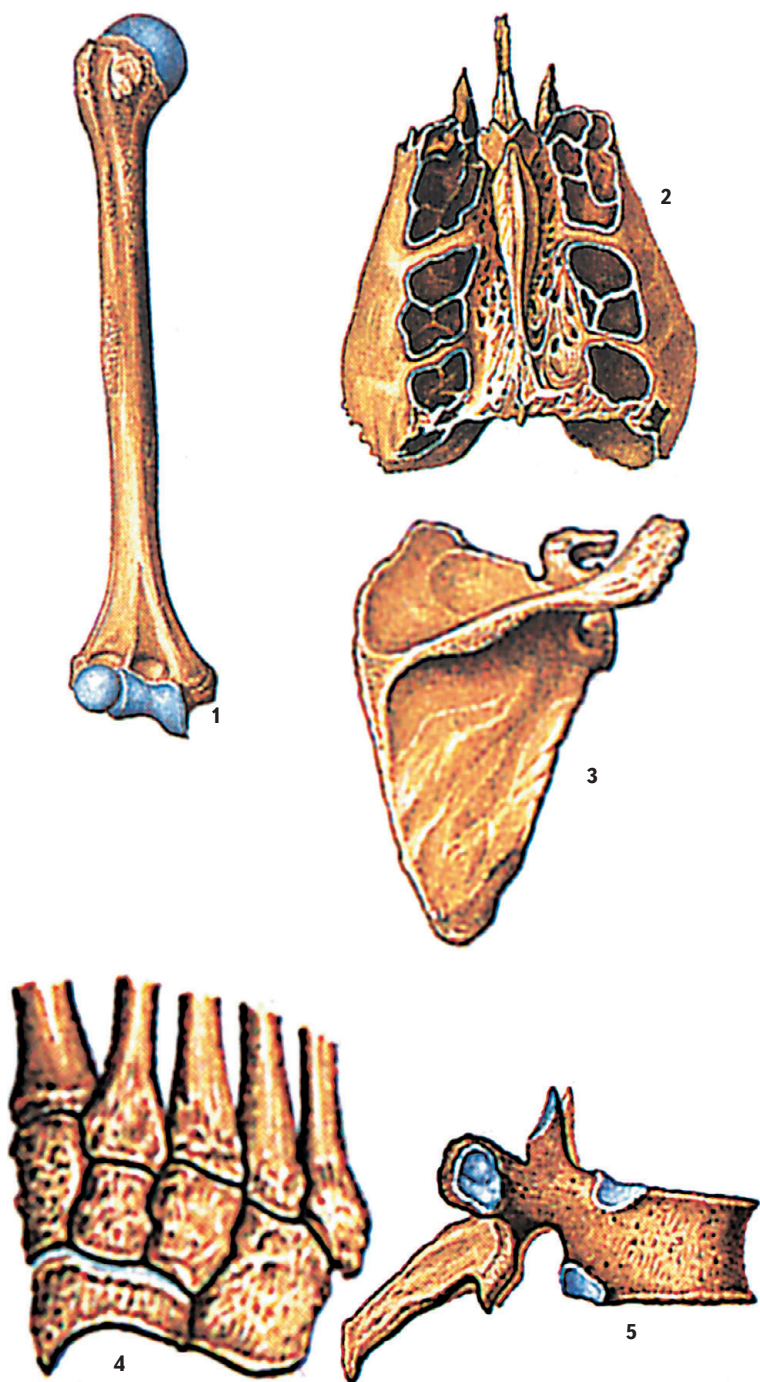


Рис. 8. Различные виды костей:

1 — длинная (трубчатая) кость; 2 — воздухоносная кость (решетчатая кость); 3 — плоская кость; 4 — губчатые (короткие) кости; 5 — смешанная кость

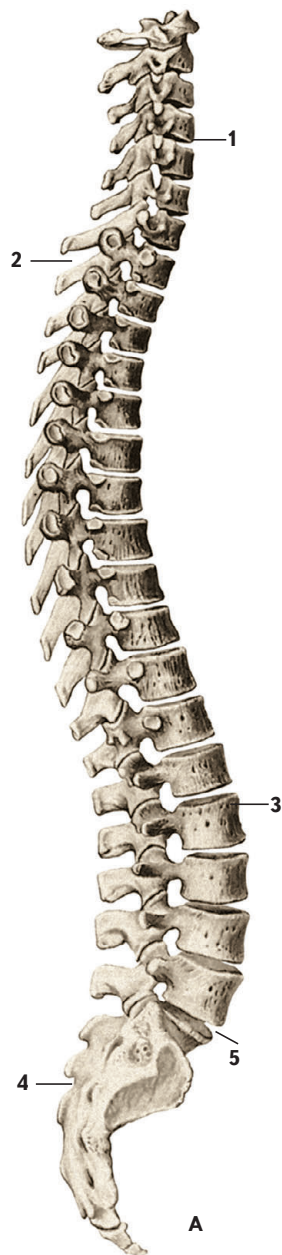## ПОЗВОНОЧНЫЙ СТОЛБ

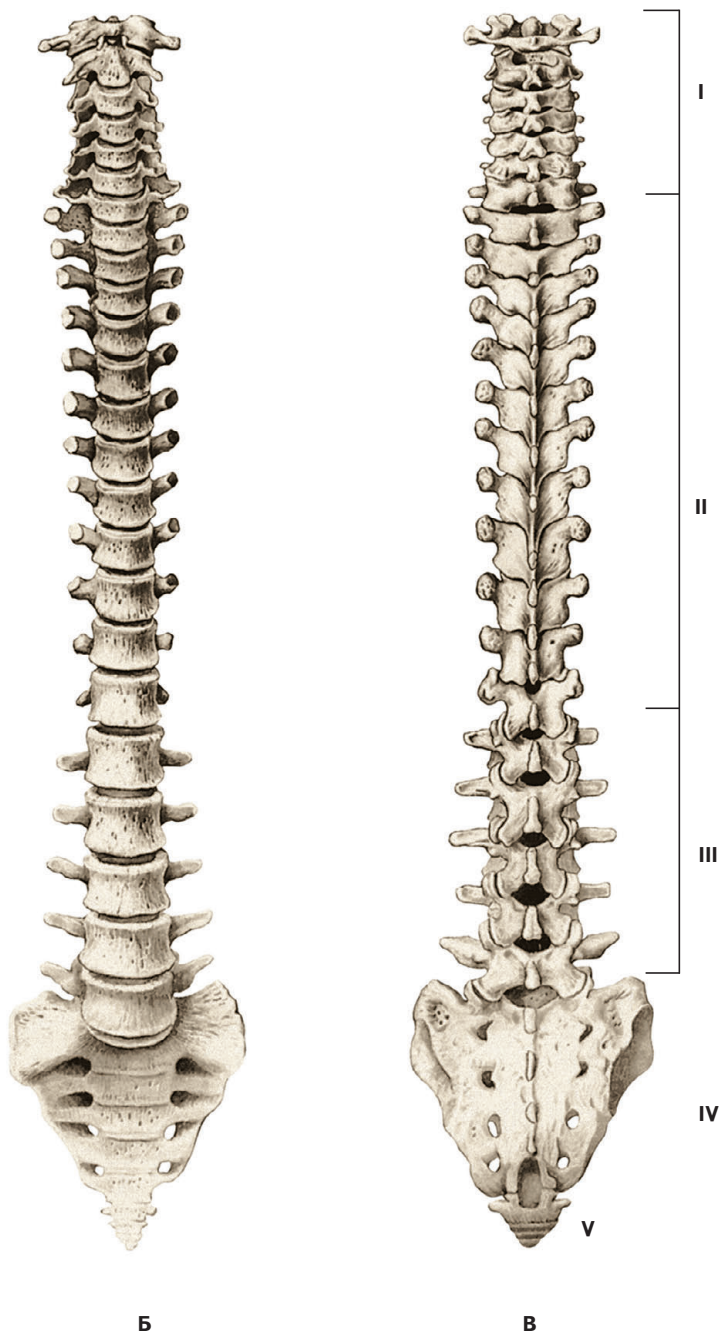
**Позвоночный столб** (позвоночник) связывает части тела, выполняет защитную и опорную функции для спинного мозга и выходящих из позвоночного канала корешков спинномозговых нервов. Верхний конец позвоночника поддерживает голову. Скелет верхних и нижних свободных конечностей прикрепляется к скелету туловища посредством поясов. Позвоночник передает тяжесть тела человека поясу нижних конечностей. Положение и форма позвоночника человека обуславливают возможность прямохождения.

Позвоночный столб выдерживает значительную часть тяжести человеческого тела. В строении позвонков четко выражена одна из важных закономерностей морфофизиологии костной системы: там, где при незначительном объеме необходимо обеспечить прочность конструкции, сохраняя ее легкость, образуется губчатое вещество. Строго определенное расположение перекладин губчатого костного вещества в соответствии с направлением сил сжатия и растяжения обеспечивает прочность позвонка. Кроме того, прочность позвоночного столба как целого зависит и от мощного связочного аппарата позвоночника. Будучи весьма прочным, позвоночный столб удивительно подвижен.

Позвоночник человека представляет собой длинный изогнутый столб, состоящий из ряда лежащих друг над другом позвонков. Наиболее типично следующее их количество: *7 шейных, 12 грудных, 5 поясничных, 5 крестцовых, 4 копчиковых*. У новорожденного ребенка число отдельных позвонков 33 или 34. У взрослого человека позвонки нижнего отдела срастаются, образуя самостоятельные кости — крестец и копчик (рис. 9).

Количество позвонков у различных людей может варьировать от 32 до 35, описано даже 37 позвонков. Вариации чаще всего касаются крестцовых и копчиковых позвонков.





**Рис. 9. Позвоночный столб:**

А – вид сбоку; Б – вид спереди; В – вид сзади. Отделы: I – шейный; II – грудной; III – поясничный; IV – крестцовый; V – копчиковый; 1, 3 – шейный и поясничный лордозы; 2, 4 – грудной и крестцовый кифозы; 5 – мыс



## ПОЗВОНКИ

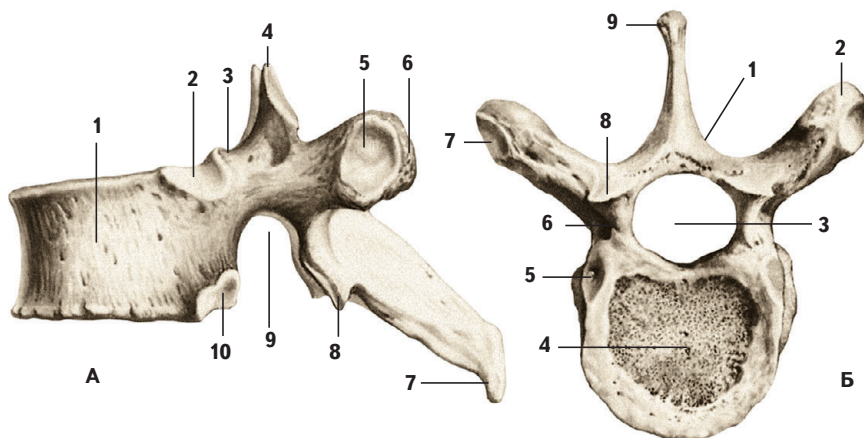
**Позвонки** разных отделов отличаются по форме и величине. Однако все они имеют ряд общих признаков (рис. 10, 11, 12).

Каждый позвонок состоит из расположенного спереди *тела*, сзади — *дуги*. Дуга и тело позвонка ограничивают широкое *позвоночное отверстие*.

Позвоночные отверстия всех позвонков накладываются друг на друга и образуют длинный *позвоночный канал*, в котором залегает спинной мозг, надежно защищенный стенками позвоночного канала. Между телами позвонков находятся *межпозвоночные диски*, построенные из волокнистого хряща.

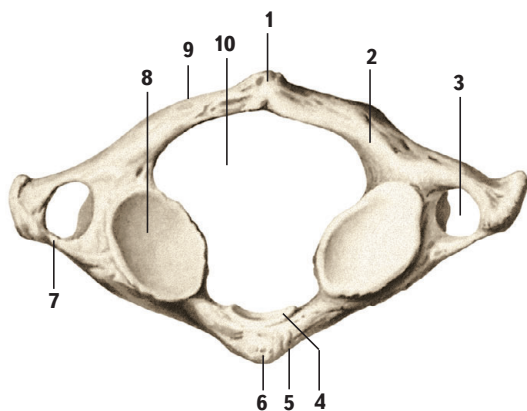
От дуги позвонка отходят семь отростков. Назад направляется непарный *остистый отросток*. Вершины многих остистых отростков легко прощупываются у человека по средней линии вдоль спины. Во фронтальной плоскости справа и слева располагаются парные *поперечные отростки*. Вверх и вниз от дуги направлены парные *верхние* и *нижние суставные отростки*.

Основание суставных отростков ограничивает *верхнюю* и *нижнюю позвоночные вырезки*. При соединении позвонков друг с другом нижняя вырезка вышележащего позвонка и верхняя вырезка нижележащего образуют справа и слева *межпозвоночные отверстия*, через которые проходят спинномозговые нервы и кровеносные сосуды.



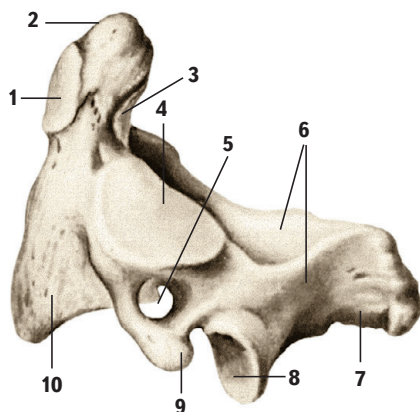
**Рис. 10. Строение грудного позвонка:**

А — вид сбоку: 1 — тело позвонка; 2 — верхняя реберная ямка; 3 — верхняя позвоночная вырезка; 4 — верхний суставной отросток; 5 — поперечная реберная ямка; 6 — поперечный отросток; 7 — остистый отросток; 8 — нижний суставной отросток; 9 — нижняя позвоночная вырезка; 10 — нижняя реберная ямка; Б — вид сверху: 1 — дуга позвонка; 2 — поперечный отросток; 3 — позвоночное отверстие; 4 — тело позвонка; 5 — верхняя реберная ямка; 6 — ножка дуги позвонка; 7 — реберная ямка поперечного отростка; 8 — верхняя суставная поверхность; 9 — остистый отросток



**Рис. 11. Первый шейный позвонок, или атлант, вид сверху:**

1 – задний бугорок; 2 – борозда позвоночной артерии; 3 – отверстие поперечного отростка; 4 – ямка зуба; 5 – передняя дуга; 6 – передний бугорок; 7 – поперечный отросток; 8 – верхняя суставная ямка; 9 – задняя дуга; 10 – позвоночное отверстие



**Рис. 12. Второй шейный позвонок, или осевой, вид сбоку:**

1 – передняя суставная поверхность; 2 – зуб; 3 – задняя суставная поверхность; 4 – верхняя суставная поверхность; 5 – отверстие поперечного отростка; 6 – дуга позвонка; 7 – остистый отросток; 8 – нижний суставной отросток; 9 – поперечный отросток; 10 – тело позвонка

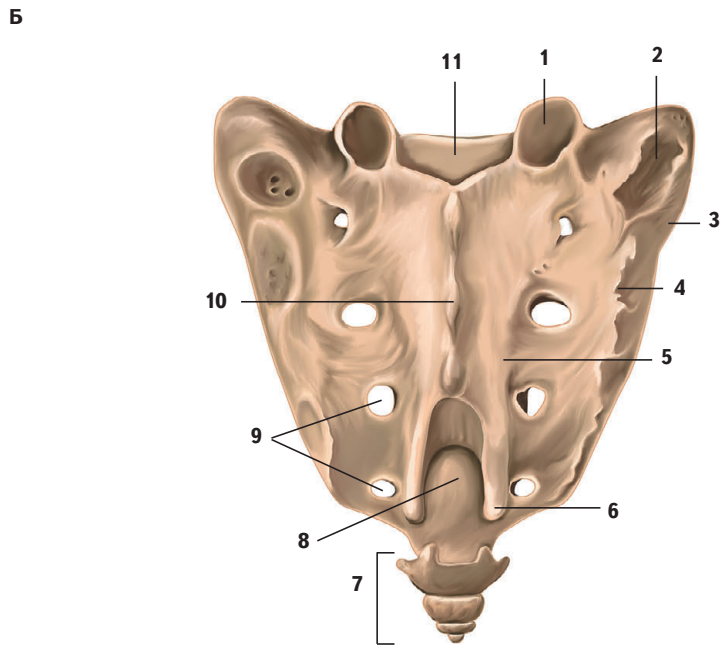
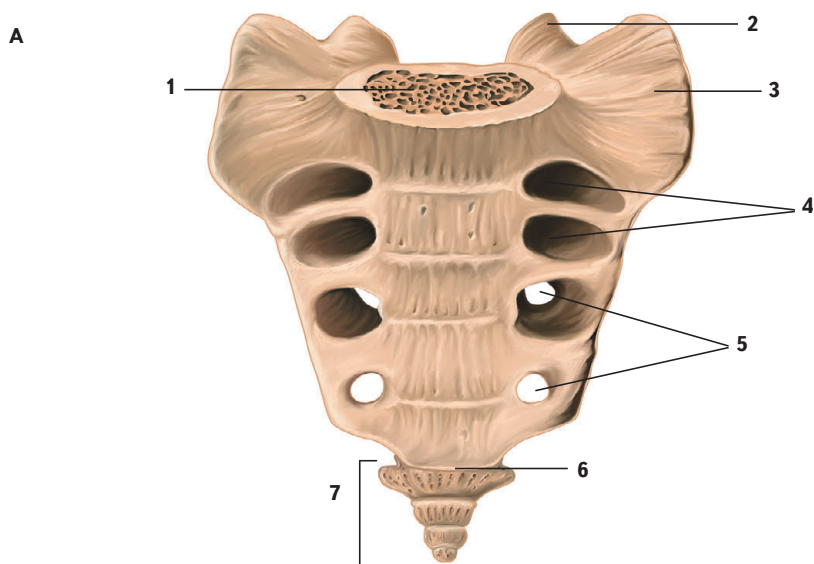
## КРЕСТЕЦ

Пять крестцовых позвонков у взрослого человека, срастаясь, образуют крестец. Массивный крестец имеет треугольную форму. В нем выделяют направленное вверх *основание*, *верхушку*, обращенную вниз и вперед, переднюю *тазовую поверхность* и заднюю *дорсальную поверхность*. От основания крестца вверх отходят *суставные отростки*, которые сочленяются с нижними суставными отростками V поясничного позвонка. *Передняя (тазовая) поверхность* крестца вогнутая, в ней различают *среднюю часть*, образованную телами крестцовых позвонков, границы между которыми хорошо видны благодаря поперечным линиям. Два ряда круглых *тазовых крестцовых отверстий* (по четыре с каждой стороны) отделяют среднюю часть крестца от *латеральных*. *Задняя поверхность* крестца выпуклая, на ней расположены 5 *продольных гребней*, образовавшихся благодаря слиянию отростков крестцовых позвонков. Срединный гребень образован за счет слияния остистых отростков, правый и левый промежуточные — суставных, латеральные — поперечных отростков. Кнутри от латеральных гребней расположены 4 пары *дорсальных крестцовых отверстий*, сообщающихся с тазовыми отверстиями и *крестцовым каналом*, который является нижней частью позвоночного канала. На латеральных частях крестца находятся *ушковидные поверхности* для сочленения с тазовыми костями. На уровне ушковидных поверхностей сзади расположена *крестцовая бугристость*, к которой прикрепляются связки. Книзу крестец суживается, и его канал заканчивается *крестцовой щелью*. С каждой стороны щели находится *крестцовый рог*, являющийся рудиментом суставного отростка. В крестцовом канале проходят терминальная нить спинного мозга и корешки поясничных и крестцовых спинномозговых нервов. Через тазовые (передние) крестцовые отверстия проходят передние ветви, через задние крестцовые отверстия — задние ветви крестцовых нервов (рис. 13).

## КОПЧИК

**Копчик**, являющийся гомологом хвостового скелета животных, обычно срастается с верхушкой крестца.

У взрослого человека копчик образован 2 — 5 (чаще 4) рудиментарными копчиковыми позвонками. Изогнутый впереди копчик имеет треугольную форму. Основание копчика направлено вверх, верхушка — вниз и вперед. Некоторые признаки позвонка сохранились только у I копчикового позвонка. Кроме небольшого тела, сочленяющегося с крестцом, на задней поверхности копчика с каждой стороны имеется *копчиковый рог*. Оба рога направлены вверх к рогам крестца. Остальные копчиковые позвонки мелкие, округлые. У пожилых людей они сращены в одну кость, а у женщин и молодых людей нередко соединены между собой при помощи хрящевых пластинок. Количество копчиковых позвонков у человека иногда может быть чрезмерным. В таких случаях человек испытывает физический дискомфорт в сидячей позе. Этот физический недостаток устраняется путем относительно несложной операции по удалению излишних позвонков копчика. Эти случаи антропологи считают проявлением атавизма (т. е. проявление у человека анатомических структур, присущих его ранним предкам).



**Рис. 13. Крестец и копчик:**

А – вид спереди: 1 – основание крестца; 2 – верхний суставный отросток; 3 – латеральная часть; 4 – поперечные линии; 5 – передние крестцовые отверстия; 6 – верхушка крестца; 7 – копчик; Б – вид сзади: 1 – верхний суставный отросток; 2 – крестцовая бугристость; 3 – ушковидная поверхность; 4 – латеральный крестцовый гребень; 5 – промежуточный крестцовый гребень; 6 – крестцовый рог; 7 – копчик; 8 – крестцовая щель; 9 – задние крестцовые отверстия; 10 – срединный крестцовый гребень; 11 – крестцовый канал

## КОСТИ ГРУДНОЙ КЛЕТКИ

**Грудная клетка** образована 12 парами ребер, грудиной и 12 грудными позвонками.

**Ребра.** Передне- и заднебоковые отделы грудной клетки образованы ребрами. Величина, положение и форма ребер различны. Число их (12 пар) соответствует числу грудных позвонков. Ребра с I по VII называются *истинными*, каждое из них достигает грудины посредством своего хряща; VIII – X ребра – *ложные*, концы их хрящей срастаются между собой и с хрящами нижних ребер, образуя реберную дугу; XI – XII ребра – *колеблющиеся*, их передние концы не доходят до грудины и теряются в верхних отделах передней брюшной стенки. Ребро представляет собой длинную плоскую костную пластинку, переходящую спереди в *реберный хрящ*. Ребра дугообразно изогнуты и скручены вокруг оси так, что передние концы ребер направлены вниз и медиально, причем нисхождение ребер увеличивается сверху вниз. Если конец I ребра лежит на уровне тела III грудного позвонка, то линия, продолжающая XII ребро, пересекает лобковый симфиз. В связи с таким расположением ребер ширина межреберных промежутков увеличивается от задней части к передней. Костная часть ребра состоит из *головки*, на которой находится суставная поверхность для сочленения с телами двух соседних позвонков, *шейки* и *тела*. На теле десяти верхних ребер имеется *бугорок*, снабженный суставной поверхностью для сочленения с поперечным отростком позвонка. Кпереди от бугорка ребро изгибается, образуя *угол*. На внутренней поверхности каждого ребра по его нижнему краю проходит *борозда*, в которой располагаются межреберные нерв, артерия и вены. I ребро лежит почти горизонтально. На его верхней поверхности имеется *бугорок передней лестничной мышцы*, к которому прикрепляется одноименная мышца. Сзади бугорка проходит *борозда подключичной артерии*, впереди находится *борозда подключичной вены* (рис. 14, 15).

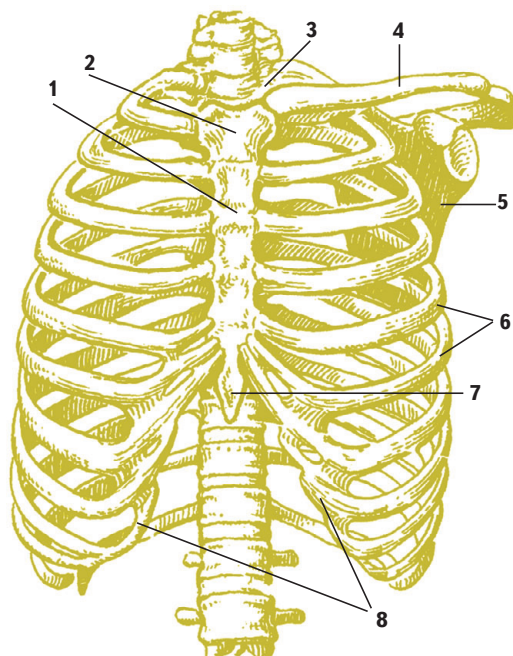
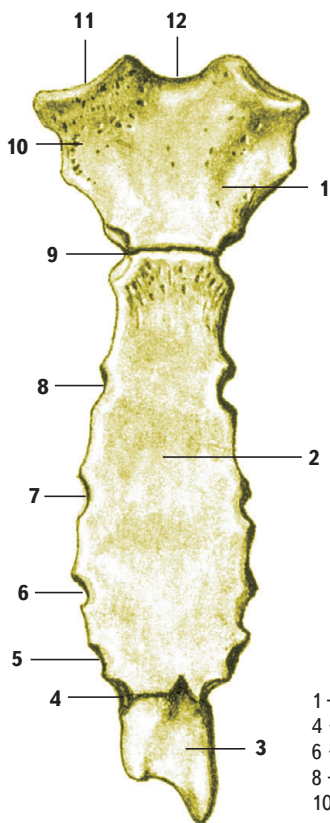
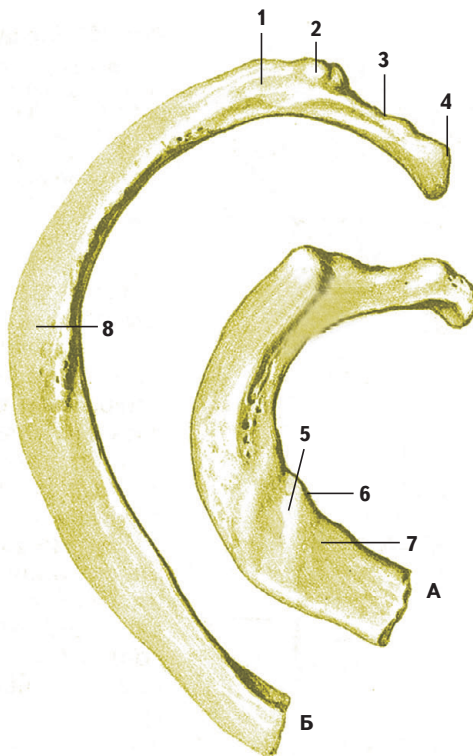


Рис. 14. Грудная клетка; вид спереди:

1 – тело грудины; 2 – рукоятка грудины; 3 – верхняя апертура грудной клетки; 4 – ключица; 5 – лопатка; 6 – ребра; 7 – мечевидный отросток грудины; 8 – реберная дуга

**Рис. 15. Ребра правые; вид сверху:**

А — первое ребро; Б — второе ребро; 1 — угол ребра; 2 — бугорок ребра; 3 — шейка ребра; 4 — головка ребра; 5 — борозда подключичной артерии; 6 — бугорок передней лестничной мышцы; 7 — борозда подключичной вены; 8 — тело ребра



**Грудина** — это плоская кость, у которой различают 3 части: широкую *рукоятку* сверху, удлиненное *тело* и *мечевидный отросток* внизу. На середине верхнего края рукоятки грудины находится *яремная вырезка*, которая легко прощупывается у живого человека. По бокам от яремной вырезки расположены *ключичные вырезки* для соединения с ключицами. На боковых сторонах рукоятки имеются *реберные вырезки* для прикрепления хряща I ребра и верхнего края хряща II ребра. Тело грудины несколько расширяется книзу, на его передней поверхности видны четыре *шероховатые линии* — следы сращения четырех отдельных сегментов грудины, по краям — *вырезки* для хрящей II — VII ребер. *Мечевидный отросток* вырезок не имеет, к нему ребра не прикрепляются (рис. 16).

**Рис. 16. Грудина; вид спереди:**

1 — рукоятка грудины; 2 — тело грудины; 3 — мечевидный отросток; 4 — реберная вырезка VII ребра; 5 — реберная вырезка VI ребра; 6 — реберная вырезка V ребра; 7 — реберная вырезка IV ребра; 8 — реберная вырезка III ребра; 9 — реберная вырезка II ребра; 10 — реберная вырезка I ребра; 11 — ключичная вырезка; 12 — яремная вырезка

## ЧЕРЕП КАК ЦЕЛОЕ

Отдельные кости черепа, соединяясь между собой, образуют сложный и весьма совершенный череп человека, структура которого идеально соответствует выполняемой функции (рис. 17, 18).

Условная линия, проходящая от наружного затылочного бугра по верхней выйной линии затылочной кости к основанию сосцевидного отростка височной кости, далее по верхнему краю наружного слухового отверстия и по основанию скулового отростка височной кости, по подвисочному гребню большого крыла клиновидной кости, затем по скуловому отростку, надглазничному краю к носовому краю лобной кости и далее по аналогичным структурам противоположной стороны, отделяет крышу (свод) черепа от его основания.

**Свод черепа** образован чешуей лобной и височных костей, латеральными частями больших крыльев клиновидной кости, теменными костями, верхней частью чешуи затылочной кости. На внутренней поверхности свода черепа видны *швы*, пальцевидные вдавления, являющиеся отпечатками извилин большого мозга, узкие, иногда довольно глубокие артериальные и венозные борозды, к которым прилежат кровеносные сосуды. По бокам от сагиттального шва находятся ямки грануляций (пахионовых), образованные

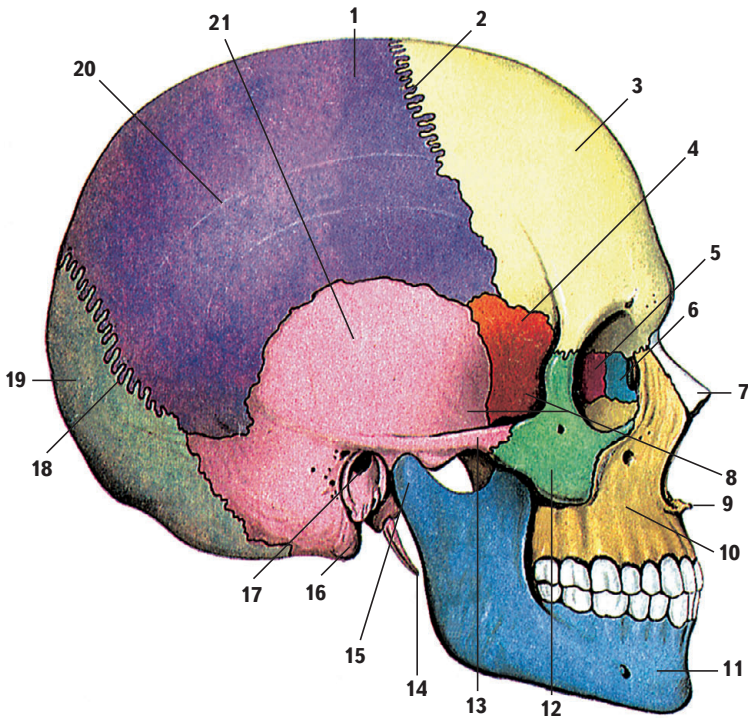


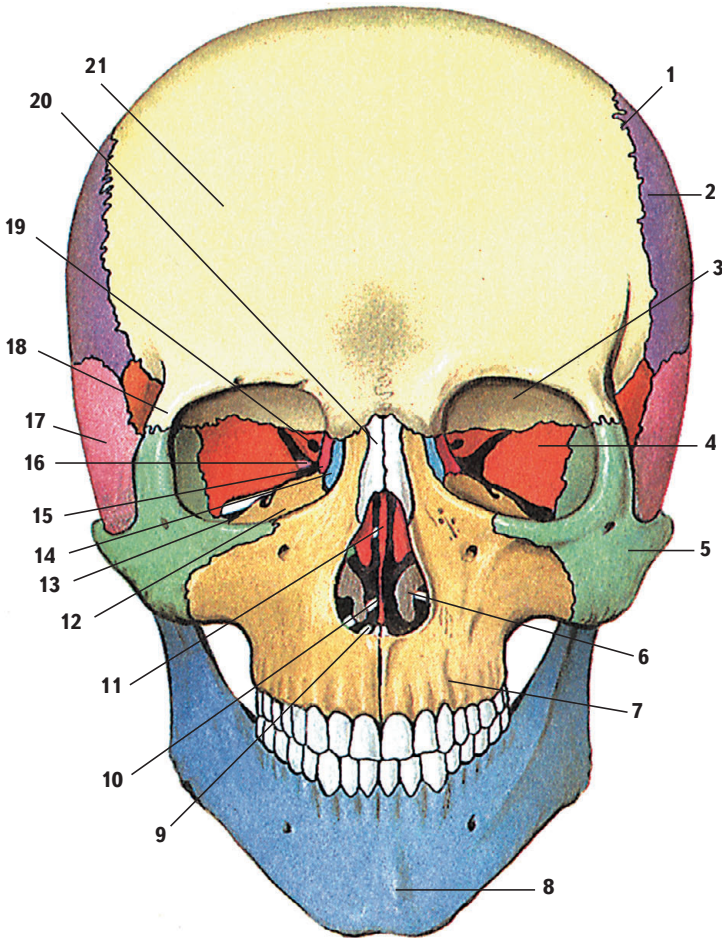
Рис. 17. Череп человека; вид сбоку:

1 — теменная кость; 2 — венечный шов; 3 — лобный бугор; 4 — височная поверхность большого крыла клиновидной кости; 5 — глазничная пластинка решетчатой кости; 6 — слезная кость; 7 — носовая кость; 8 — височная ямка; 9 — передняя носовая ость; 10 — тело верхней челюсти; 11 — нижняя челюсть; 12 — скуловая кость; 13 — скуловая дуга; 14 — шиловидный отросток; 15 — мышечковый отросток нижней челюсти; 16 — сосцевидный отросток; 17 — наружный слуховой проход; 18 — ламбдовидный шов; 19 — чешуя затылочной кости; 20 — верхняя височная линия; 21 — чешуйчатая часть височной кости

благодаря выпячиваниям паутинной оболочки головного мозга. На мозговой (внутренней) поверхности черепа граница между сводом и внутренним основанием не определяется.

Прочие кости и части костей формируют **основание черепа**, которое прочно соединено с костями лицевого отдела черепа.

При изучении в отдельности свода и основания черепа трудно составить представление о целом черепе. Еще в середине XIX в. К. Бэр предложил рассматривать целый череп с различных точек зрения в пяти нормах: вертикальная — вид сверху, затылочная — сзади, лицевая — спереди, латеральная — сбоку, базилярная (наружное основание черепа) — вид снизу.



**Рис. 18. Череп человека; вид спереди:**

1 — венечный шов; 2 — теменная кость; 3 — глазничная часть лобной кости; 4 — глазничная поверхность большого крыла клиновидной кости; 5 — скуловая кость; 6 — нижняя носовая раковина; 7 — верхняя челюсть; 8 — подбородочный выступ нижней челюсти; 9 — полость носа; 10 — сошник; 11 — перпендикулярная пластинка решетчатой кости; 12 — глазничная поверхность верхней челюсти; 13 — нижняя глазничная щель; 14 — слезная кость; 15 — глазничная пластинка решетчатой кости; 16 — верхняя глазничная щель; 17 — чешуйчатая часть височной кости; 18 — скуловой отросток лобной кости; 19 — зрительный канал; 20 — носовая кость; 21 — лобный бугор



## НАРУЖНОЕ ОСНОВАНИЕ ЧЕРЕПА

Наружное основание черепа образовано нижними поверхностями костей мозгового и лицевого отделов черепа и простирается от зубов верхнечелюстной кости впереди до верхней вийной линии сзади, по бокам — от нижнего края одной скуловой дуги до противоположной. Выделяют три отдела: передний, ограниченный сзади задним краем костного нёба; средний, ограниченный сзади горизонтальной линией, проходящей через передний край большого (затылочного) отверстия, и задний (рис. 19).

*Передний отдел* наружного основания черепа сформирован костным нёбом и верхней альвеолярной дугой из альвеолярных отростков верхнечелюстных костей.

*Средний отдел* составляют нижние поверхности височных костей и базилярная часть затылочной кости, на которой хорошо виден глоточный бугорок. Базилярная часть соединяется с телом клиновидной кости. По бокам от хоан видны латеральная и медиальная пластинки крыловидных отростков клиновидной кости, лежащая между ними крыловидная ямка, крыловидный крючок, которыми заканчивается медиальная пластинка. Вблизи ости клиновидной кости открывается наружное отверстие крыловидного канала, через которое проходят сосуды и нервы. По сторонам от базилярной части затылочной кости видна нижняя поверхность пирамиды височной кости. Пирамида височной кости отделена от затылочной кости каменно-затылочной щелью, от большого крыла клиновидной кости — клиновидно-каменной щелью.

У вершины пирамиды височной кости находится рваное отверстие, ограниченное латерально и сзади верхушкой пирамиды. На задней части большого крыла клиновидной кости видны отверстия: остистое (кзади), овальное и круглое (кпереди). Через остистое отверстие проходит средняя менингеальная артерия, через овальное — нижнечелюстной нерв, через круглое — верхнечелюстной нерв.

В центре *заднего отдела* основания черепа, сформированного затылочной костью и частями височных костей, расположено большое (затылочное) отверстие.

## ВНУТРЕННЕЕ ОСНОВАНИЕ ЧЕРЕПА

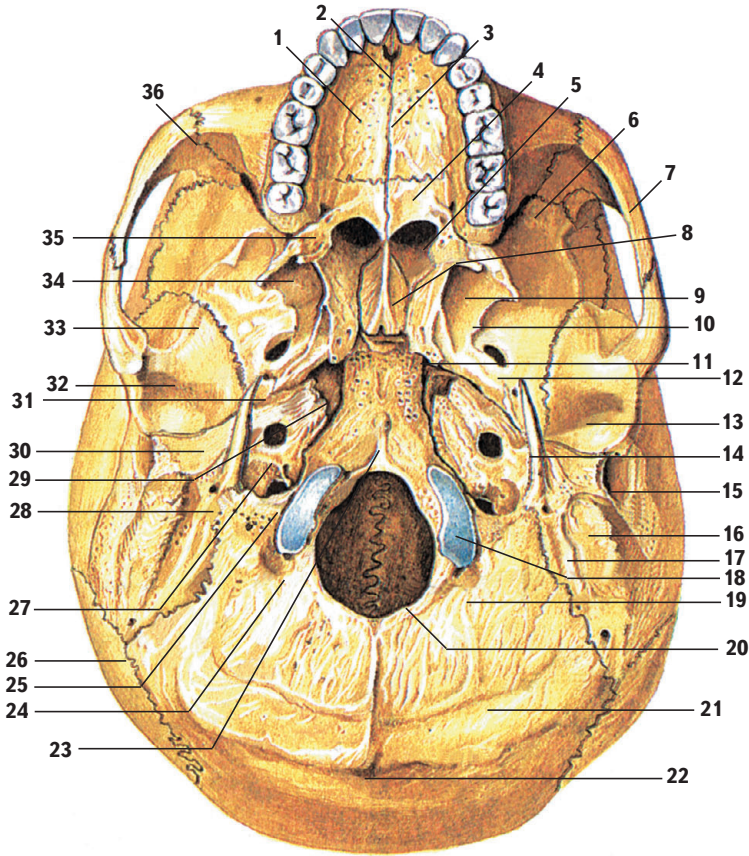
На внутреннем основании различают переднюю, среднюю и заднюю черепные ямки (рис. 20). *Передняя черепная ямка*, в которой лежат лобные доли полушарий большого мозга, образована внутренней поверхностью глазничных частей лобной кости, решетчатой пластинкой одноименной кости, частью тела и малыми крыльями клиновидной кости. Задний край малых крыльев и бугорок седла клиновидной кости отделяют переднюю черепную ямку от средней черепной ямки, в которой располагаются височные доли больших полушарий головного мозга, а в гипофизарной ямке турецкого седла — гипофиз.

Глубокая *средняя черепная ямка* образована телом и большими крыльями клиновидной кости, передними поверхностями пирамид и чешуйчатыми частями височных костей. Кпереди от гипофизарной ямки проходит борозда перекреста, в которой лежит перекрест зрительных нервов. Позади гипофизарной ямки возвышается спинка турецкого седла. На каждой боковой поверхности тела клиновидной кости видна сонная борозда; у вершины пирамиды находится рваное отверстие.

С обеих сторон между малым, большим крыльями и телом клиновидной кости расположена верхняя глазничная щель. Кзади и книзу от щели находятся круглое, овальное и остистое отверстия.

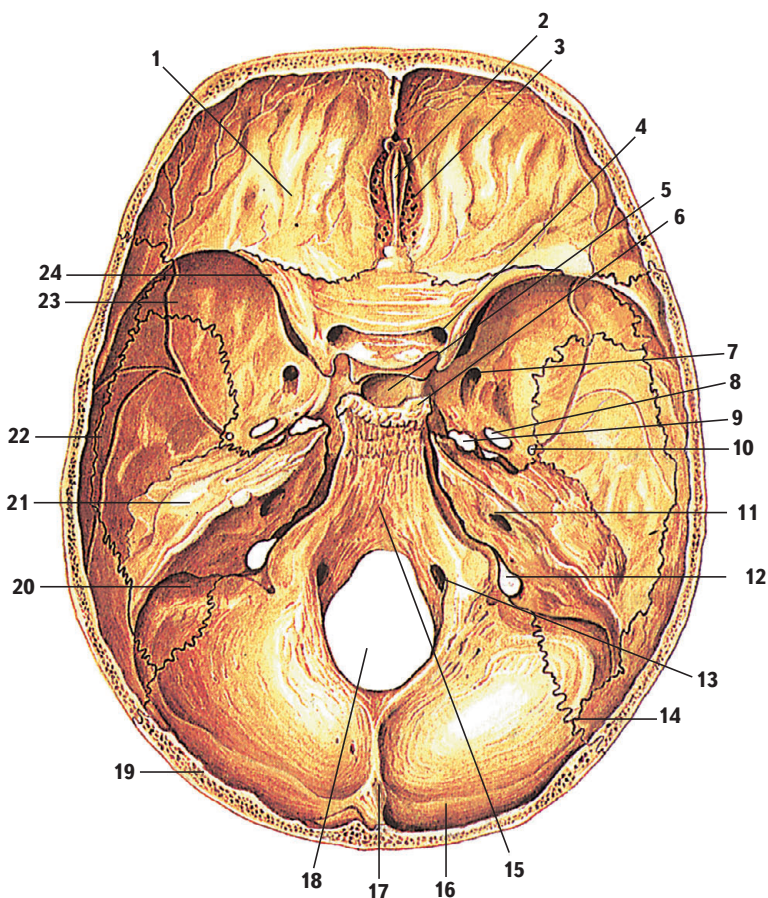
Самая глубокая *задняя черепная ямка*, отделенная от средней черепной ямки верхними краями пирамид височных костей, образована, главным образом, затылочной костью, а также задними поверхностями пирамид и внутренними поверхностями сосцевидных отростков, частью тела клиновидной кости и задненижними углами теменных костей. В центре задней черепной ямки видно большое (затылочное) отверстие, впереди него — скат,

образованный сросшимися телами клиновидной и затылочной костей, на котором лежат варолиев мост и продолговатый мозг. На задней поверхности пирамиды височной кости находится внутреннее слуховое отверстие, ведущее во внутренний слуховой проход. Заднюю черепную ямку заполняют полушария мозжечка.



**Рис. 19. Наружное основание черепа:**

1 — нёбный отросток верхней челюсти; 2 — резцовое отверстие; 3 — срединный нёбный шов; 4 — поперечный нёбный шов; 5 — хоана; 6 — нижняя глазничная щель; 7 — скуловая дуга; 8 — крыло сошника; 9 — крыловидная ямка; 10 — латеральная пластинка крыловидного отростка; 11 — крыловидный отросток; 12 — овальное отверстие; 13 — нижнечелюстная ямка; 14 — шиловидный отросток; 15 — наружный слуховой проход; 16 — сосцевидный отросток; 17 — сосцевидная вырезка; 18 — затылочный мышцелок; 19 — мышцелковая ямка; 20 — большое (затылочное) отверстие; 21 — нижняя выйная линия; 22 — наружный затылочный выступ; 23 — глоточный бугорок; 24 — мышцелковый канал; 25 — яремное отверстие; 26 — затылочно-сосцевидный шов; 27 — наружное сонное отверстие; 28 — шилососцевидное отверстие; 29 — рваное отверстие; 30 — каменисто-барабанная щель; 31 — остистое отверстие; 32 — суставной бугорок; 33 — клиновидно-чешуйчатый шов; 34 — крыловидный крючок; 35 — большое нёбное отверстие; 36 — скуловерхнечелюстной шов

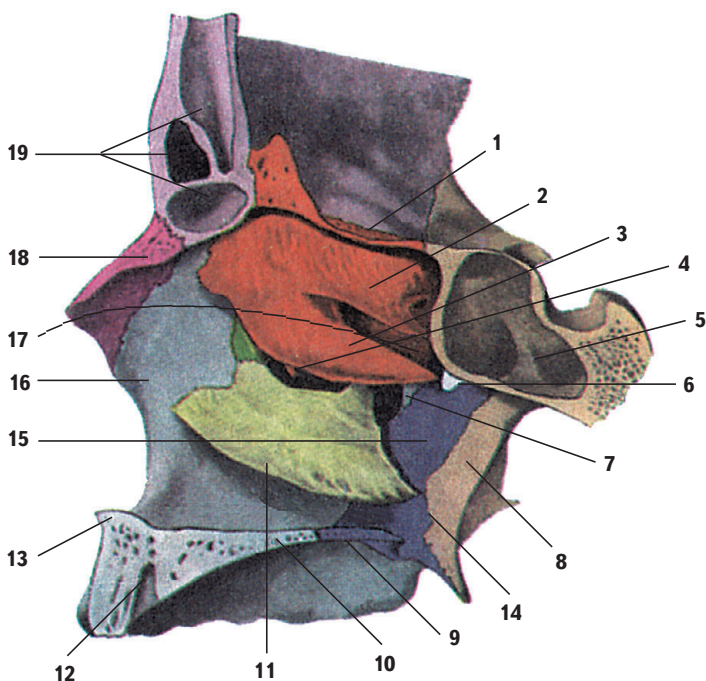


**Рис. 20. Внутреннее основание черепа:**

1 — глазничная часть лобной кости; 2 — петуший гребень; 3 — решетчатая пластинка; 4 — зрительный канал; 5 — гипофизарная ямка; 6 — спинка седла; 7 — круглое отверстие; 8 — овальное отверстие; 9 — рваное отверстие; 10 — остистое отверстие; 11 — внутреннее слуховое отверстие; 12 — яремное отверстие; 13 — подъязычный канал; 14 — ламбдовидный шов; 15 — скат; 16 — борозда поперечного синуса; 17 — внутренний затылочный выступ; 18 — большое (затылочное) отверстие; 19 — затылочная чешуя; 20 — борозда сигмовидного синуса; 21 — пирамида (каменистая часть) височной кости; 22 — чешуйчатая часть височной кости; 23 — большое крыло клиновидной кости; 24 — малое крыло клиновидной кости

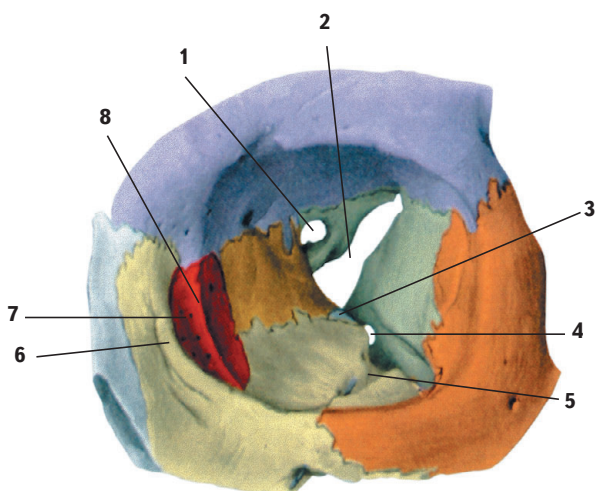
**Рис. 22. Глазница, левая, вид спереди:**

1 — зрительный канал; 2 — верхняя глазничная щель; 3 — глазничный отросток нёбной кости; 4 — нижняя глазничная щель; 5 — подглазничная борозда; 6 — передний слезный гребень; 7 — слезная борозда; 8 — задний слезный гребень



**Рис. 21. Латеральная стенка полости носа:**

1 — решетчатая пластинка (решетчатой кости); 2 — верхняя носовая раковина; 3 — средняя носовая раковина; 4 — крючковидный отросток (решетчатой кости); 5 — клиновидная пазуха; 6 — клиновидно-нёбное отверстие; 7 — верхнечелюстная расщелина; 8 — медиальная пластинка крыловидного отростка; 9 — горизонтальная пластинка нёбной кости; 10 — нёбный отросток верхней челюсти; 11 — нижняя носовая раковина; 12 — резцовый канал; 13 — передняя носовая ость; 14 — нижний носовой ход; 15 — средний носовой ход; 16 — лобный отросток верхней челюсти; 17 — верхний носовой ход; 18 — носовая кость; 19 — лобная пазуха



## ЧЕРЕП НОВОРОЖДЕННОГО РЕБЕНКА

У новорожденного ребенка между костями черепа не существует швов, пространства заполнены соединительной тканью. В участках, где сходятся несколько костей, имеется шесть *родничков*, закрытых соединительнотканнкими пластинками: два непарных (передний и задний) и два парных (клиновидный и сосцевидный) (рис. 23).

Самый крупный *передний*, или *лобный*, *родничок*, ромбовидной формы, расположен там, где сближаются правая и левая половины лобной кости и теменные кости.

*Задний*, или *затылочный*, *родничок* помещается там, где сходятся теменные и затылочная кости.

*Клиновидный родничок* находится сбоку, в углу, образованном лобной и теменной костями и большим крылом клиновидной кости.

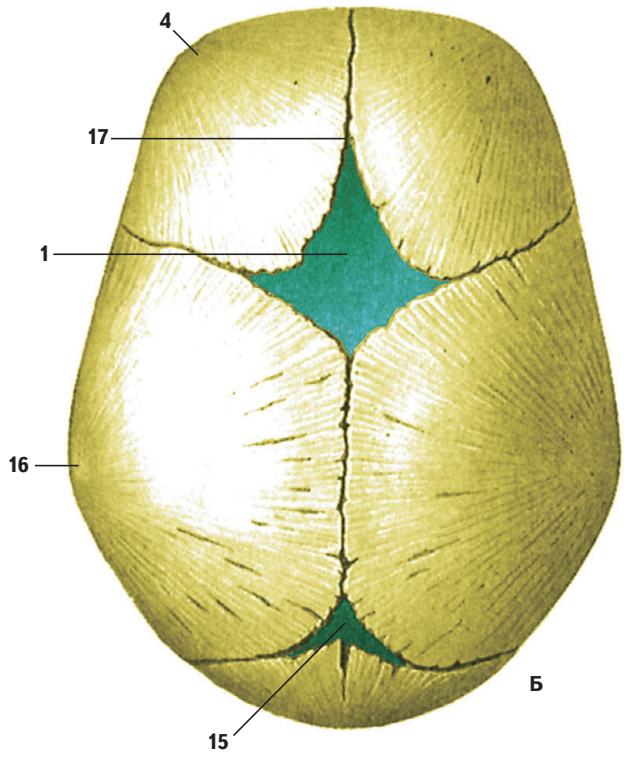
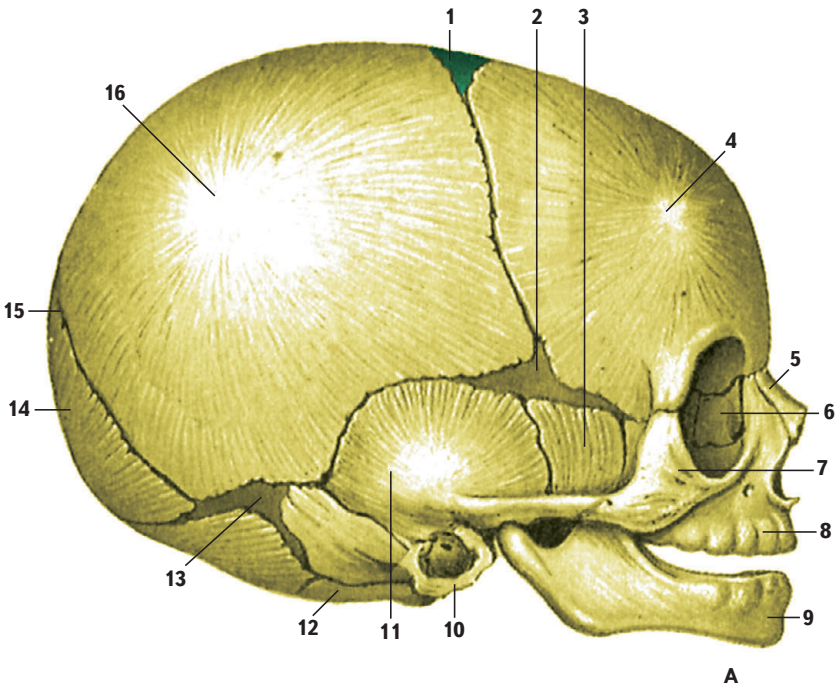
*Сосцевидный родничок* расположен в месте, где сходятся затылочная, теменная кости и сосцевидный отросток височной кости. Благодаря наличию родничков череп новорожденного очень эластичен, его форма может изменяться во время прохождения головки плода через родовые пути в процессе родов. Возможно также наложение краев костей крыши черепа один на другой, что приводит к уменьшению его размеров и облегчает рождение ребенка.

Формирование швов заканчивается в основном на 3 – 5-м году жизни, к этому времени закрываются роднички. На 2 – 3-м месяце после рождения закрываются задний (затылочный) и сосцевидные роднички, к 1,5 годам — передний, лишь к 3 годам окончательно исчезают клиновидные роднички. Объем полости мозгового отдела черепа новорожденного составляет в среднем 350 – 375 см<sup>3</sup>. В первые 6 мес жизни ребенка этот объем удваивается, к 2 годам утраивается, у взрослого он в 4 раза больше, чем объем полости мозгового черепа новорожденного. Глабелла у новорожденного отсутствует, она образуется к 15-летнему возрасту.

Соотношения мозгового и лицевого отделов черепа у взрослого человека и новорожденного различны. Лицо новорожденного ребенка короткое и широкое.

**Рис. 23. Череп новорожденного; вид сбоку (А) и сверху (Б):**

1 — передний родничок; 2 — клиновидный родничок; 3 — большое крыло клиновидной кости; 4 — лобный бугор; 5 — носовая кость; 6 — слезная кость; 7 — скуловая кость; 8 — верхняя челюсть; 9 — нижняя челюсть; 10 — барабанное кольцо височной кости; 11 — чешуйчатая часть височной кости; 12 — латеральная часть затылочной кости; 13 — сосцевидный родничок; 14 — затылочная чешуя; 15 — задний родничок; 16 — теменной бугор; 17 — лобный шов



## КОСТИ ВЕРХНЕЙ КОНЕЧНОСТИ

Верхние конечности включают пояс верхних конечностей и свободную часть верхней конечности (рис. 24, 25, 26).

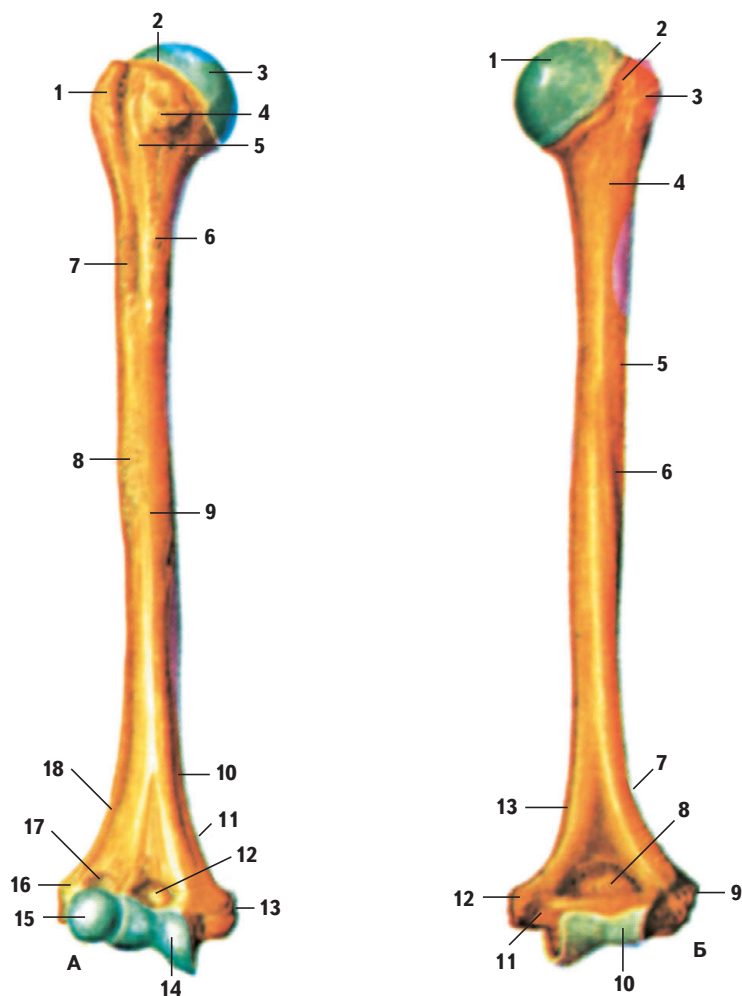


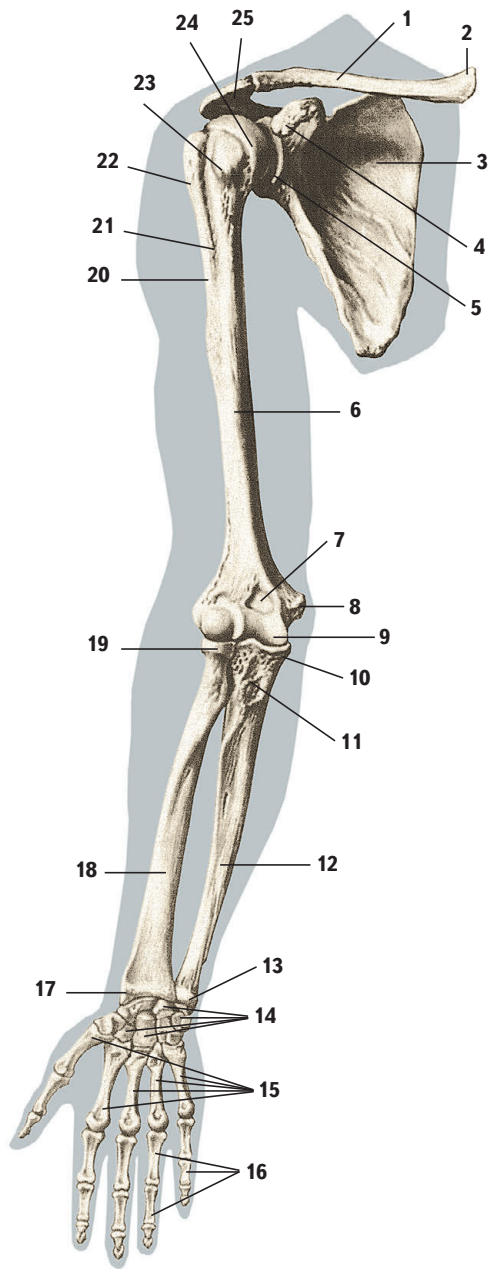
Рис. 24. Плечевая кость:

А — вид спереди: 1 — большой бугорок; 2 — анатомическая шейка; 3 — головка плечевой кости; 4 — малый бугорок; 5 — межбугорковая борозда; 6 — гребень малого бугорка; 7 — гребень большого бугорка; 8 — дельтовидная бугристость; 9 — тело плечевой кости; 10 — переднемедиальная поверхность; 11 — медиальный край; 12 — венечная ямка; 13 — медиальный надмыщелок; 14 — блок плечевой кости; 15 — головка мыщелка плечевой кости; 16 — латеральный надмыщелок; 17 — лучевая ямка; 18 — переднелатеральная поверхность; Б — вид сзади: 1 — головка плечевой кости; 2 — анатомическая шейка; 3 — большой бугорок; 4 — хирургическая шейка; 5 — дельтовидная бугристость; 6 — борозда лучевого нерва; 7 — латеральный край; 8 — ямка локтевого отростка; 9 — латеральный надмыщелок; 10 — блок плечевой кости; 11 — борозда локтевого нерва; 12 — медиальный надмыщелок; 13 — медиальный край плечевой кости

Пояс верхних конечностей сформирован с каждой стороны двумя костями — лопаткой и ключицей, которые прикреплены к грудной клетке с помощью мышц и связок, а спереди посредством ключицы сочленяются с грудиной.

По сравнению с обезьянами длина лопатки человека значительно сократилась по сравнению с ее шириной (высотой), что связано с изменением положения этой кости относительно грудной клетки: оно из латерального переходит во фронтальное. Угол ости лопатки у человека близок к прямому ( $88^\circ$ ), тогда как у человекообразных обезьян он намного меньше ( $32 - 59^\circ$ ). Сочленовная впадина располагается по отношению к латеральному краю лопатки у человека под углом примерно  $132^\circ$  (латеральное положение), тогда как у человекообразных обезьян — всего  $108^\circ$ . Лопатки мужчин более крупные.

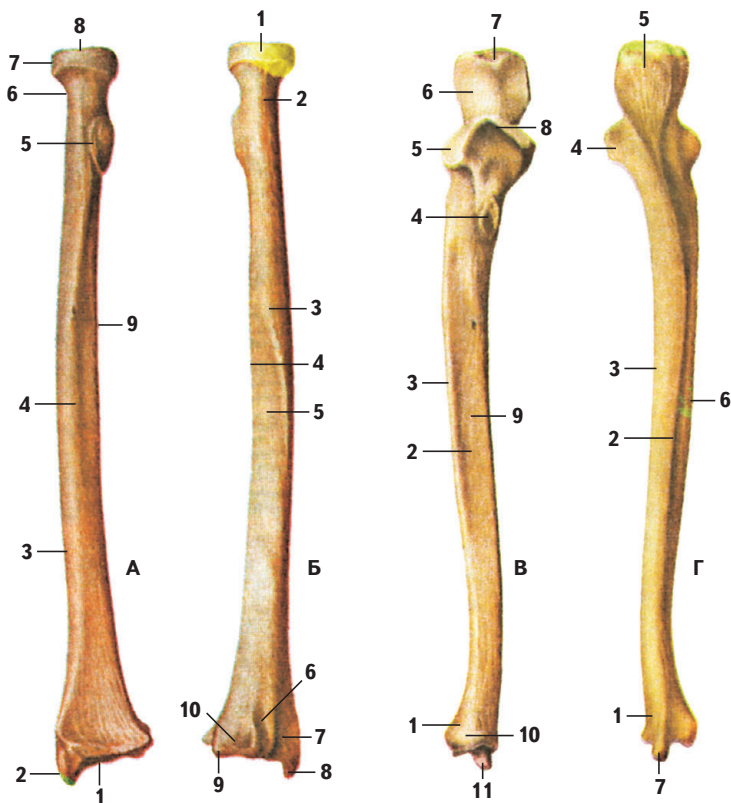
Скелет свободной части верхней конечности состоит из проксимального сегмента (плечевая кость), среднего (две кости предплечья: лучевая и локтевая) и дистального (кости кисти, которые, в свою очередь, подразделяются на кости запястья, пясти и фаланги пальцев).



**Рис. 25. Кости верхней конечности, правой, вид спереди:**

1 — ключица; 2 — грудной конец ключицы; 3 — лопатка; 4 — клювовидный отросток лопатки; 5 — суставная впадина лопатки; 6 — плечевая кость; 7 — венечная ямка плечевой кости; 8 — медиальный надмыщелок; 9 — блок плечевой кости; 10 — венечный отросток локтевой кости; 11 — бугристая локтевой кости; 12 — локтевая кость; 13 — головка локтевой кости; 14 — кости запястья; 15 — I — V пястные кости; 16 — фаланги пальцев; 17 — шиловидный отросток лучевой кости; 18 — лучевая кость; 19 — головка лучевой кости; 20 — гребень большого бугорка; 21 — межбугорковая борозда; 22 — большой бугорок; 23 — малый бугорок; 24 — головка плечевой кости; 25 — акромион





**Рис. 26. Лучевая кость (А – вид спереди; Б – вид сзади);  
Локтевая кость (В – вид спереди; Г – вид сзади):**

А: 1 – запястная суставная поверхность; 2 – шиловидный отросток; 3 – тело лучевой кости; 4 – передняя поверхность; 5 – бугристость лучевой кости; 6 – шейка лучевой кости; 7 – суставная окружность; 8 – головка лучевой кости; 9 – межкостный край; Б: 1 – суставная окружность (лучевой кости); 2 – шейка лучевой кости; 3 – тело лучевой кости; 4 – межкостный край; 5 – задняя поверхность; 6 – борозда мышцы – длинного разгибателя большого пальца кисти; 7 – борозда мышцы – лучевого разгибателя кисти; 8 – шиловидный отросток; 9 – локтевая вырезка; 10 – борозда мышц – разгибателей пальцев; В: 1 – головка локтевой кости; 2 – тело локтевой кости; 3 – межкостный край; 4 – бугристость локтевой кости; 5 – лучевая вырезка; 6 – блоковидная вырезка; 7 – локтевой отросток; 8 – венечный отросток; 9 – передняя поверхность локтевой кости; 10 – суставная окружность (головки локтевой кости); 11 – шиловидный отросток; Г: 1 – головка локтевой кости; 2 – тело локтевой кости; 3 – медиальная поверхность; 4 – венечный отросток; 5 – локтевой отросток; 6 – межкостный край; 7 – шиловидный отросток

## КОСТИ КИСТИ

**Кисть** делится на три отдела: запястье, пясть и пальцы. Скелет кисти образован 27 костями (рис. 27).

Восемь коротких (губчатых) костей **запястья** располагаются в два ряда. В проксимальном ряду лежат (начиная от лучевого края) *ладьевидная, полулунная, трехгранная, гороховидная* (сесамовидная) *кости*, в дистальном – *кость-трапеция* (большая *многоугольная*), *трапециевидная, головчатая и крючковидная*.

Кости запястья сочленяются между собой, проксимальная поверхность костей верхнего ряда — с запястной суставной поверхностью лучевой кости; дистальный ряд — с основаниями пястных костей.

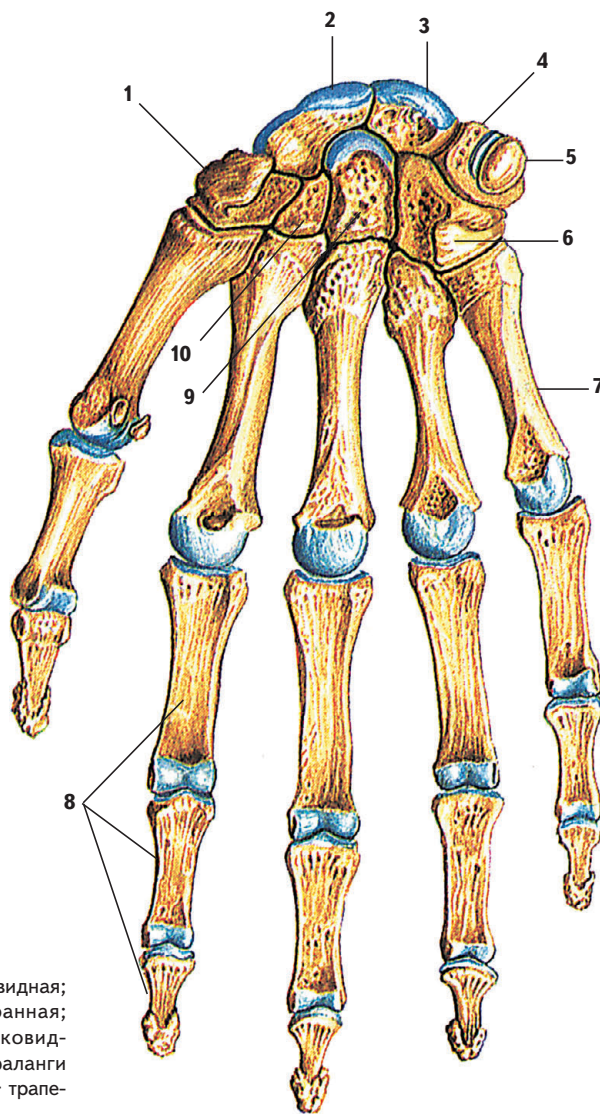
Кости запястья образуют костный свод, обращенный выпуклостью к тылу, а вогнутостью — в сторону ладони. Благодаря этому формируется борозда запястья, в которой проходят сухожилия сгибателей пальцев.

Пять костей **пясти**, каждая из которых представляет собой короткую трубчатую кость, имеют *основание, тело и головку*, сочленяющуюся с проксимальной фалангой соответствующего пальца.

**Скелет пальцев** образован *фалангами*. Первый палец имеет две фаланги: проксимальную и дистальную,

Первый палец имеет две фаланги: *проксимальную* и *дистальную*, II — V пальцы — по три фаланги: *проксимальную, среднюю и дистальную*. Фаланги — это короткие трубчатые кости, у которых различают *основание, тело и головку*.

Фаланги несут на себе суставные поверхности. Суставная поверхность основания у проксимальных фаланг сочленяется с головкой соответствующей пястной кости, остальных — с головкой проксимально лежащей фаланги.



**Рис. 27. Кости кисти; вид спереди:**

1 — кость-трапеция; 2 — ладьевидная; 3 — полулунная; 4 — трехгранная; 5 — гороховидная; 6 — крючковидная; 7 — пястная кость; 8 — фаланги пальцев; 9 — головчатая; 10 — трапециевидная

## КОСТИ НИЖНЕЙ КОНЕЧНОСТИ

Нижние конечности человека являются органами опоры и передвижения, их строение наилучшим образом приспособлено к выполнению этих важных функций.

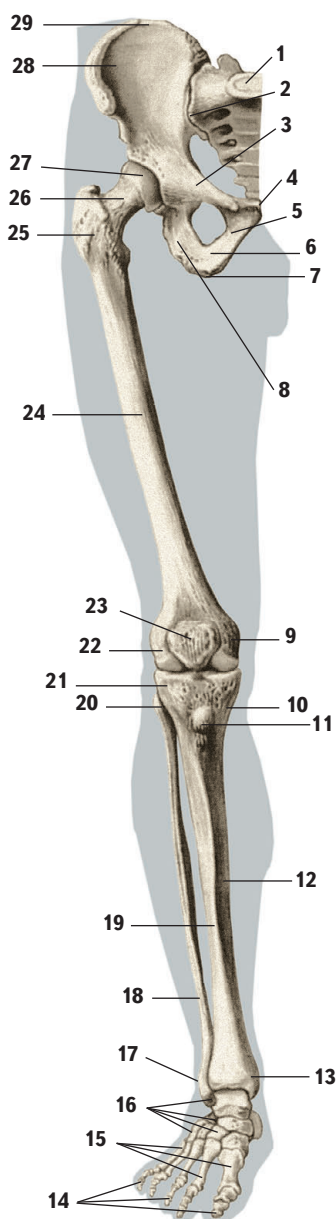
Скелет нижней конечности, являющейся у человека органом опоры и перемещения тела в пространстве, образован более толстыми и массивными костями, соединенными между собой менее подвижными сочленениями, чем у верхних конечностей.

Нижняя конечность человека состоит из пояса (это тазовые кости, между которыми сзади как бы вклинивается крестец) и свободной части нижней конечности. Таким образом создается прочный таз (пояс нижних конечностей), имеющий арочное строение, несущий на себе тяжесть туловища и передающий ее массивным костям свободной части нижних конечностей.

Пояс нижних конечностей образован двумя тазовыми костями, каждая из которых сзади сочленяется с крестцом, а спереди — друг с другом.

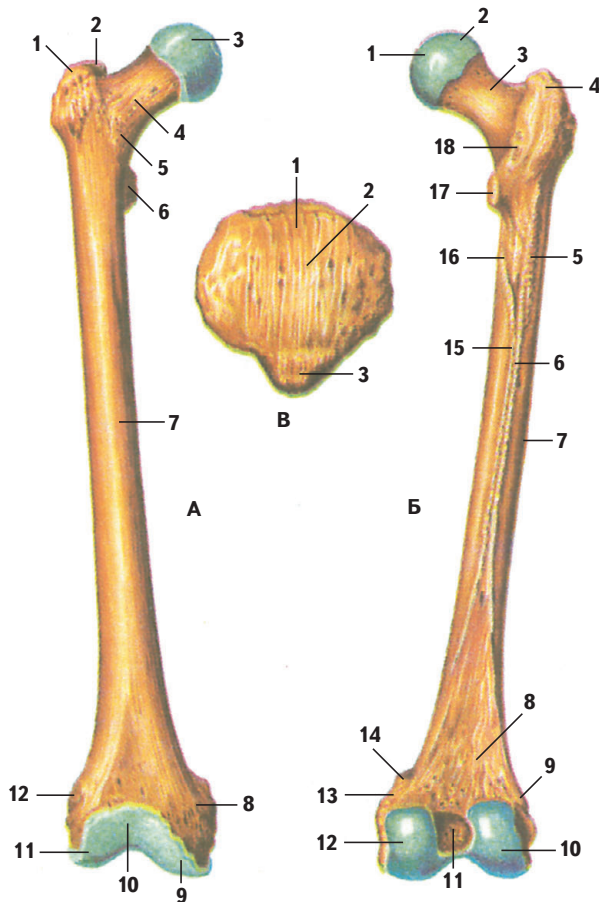
Скелет свободной части нижней конечности гомологичен со скелетом верхней конечности и также состоит из трех сегментов: проксимального (бедренная кость), среднего (две кости голени: большеберцовая и малоберцовая) и дистального (рис. 28, 29, 30).

В области коленного сустава имеется крупная сесамовидная кость — надколенник. Дистальный сегмент свободной части нижней конечности — стопа — также подразделяется на три части: предплюсну, плюсну и фаланги пальцев.



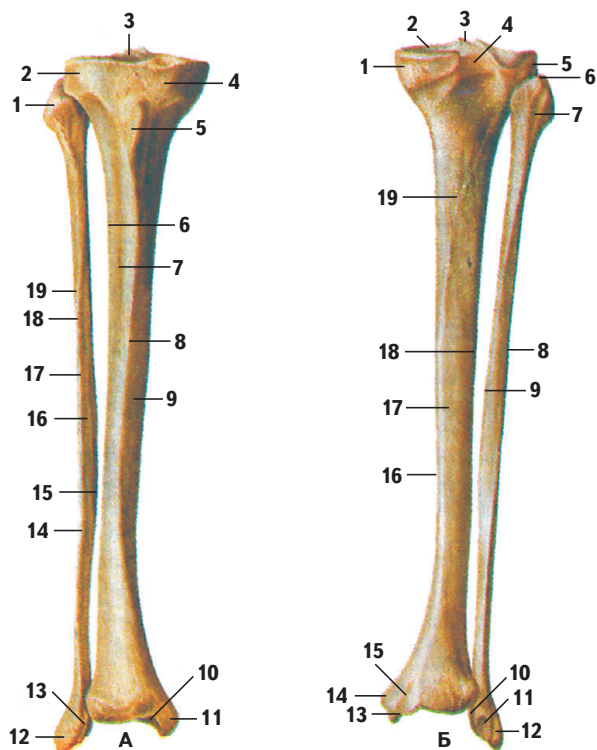
**Рис. 28. Кости нижней конечности, вид спереди:**

1 — крестец; 2 — крестцово-подвздошный сустав; 3 — верхняя ветвь лобковой кости; 4 — симфизальная поверхность лобковой кости; 5 — нижняя ветвь лобковой кости; 6 — ветвь седалищной кости; 7 — седалищный бугор; 8 — тело седалищной кости; 9 — медиальный надмыщелок бедренной кости; 10 — медиальный мыщелок большеберцовой кости; 11 — бугристость большеберцовой кости; 12 — тело большеберцовой кости; 13 — медиальная лодыжка; 14 — фаланги пальцев; 15 — кости плюсны; 16 — кости предплюсны; 17 — латеральная лодыжка; 18 — малоберцовая кость; 19 — передний край большеберцовой кости; 20 — головка малоберцовой кости; 21 — латеральный мыщелок большеберцовой кости; 22 — латеральный надмыщелок бедренной кости; 23 — надколенник; 24 — бедренная кость; 25 — большой вертел бедренной кости; 26 — шейка бедренной кости; 27 — головка бедренной кости; 28 — крыло подвздошной кости; 29 — подвздошный гребень



**Рис. 29. Бедренная кость и надколенник:**

А – передняя поверхность; Б – задняя поверхность; В – надколенник; А: 1 – большой вертел; 2 – вертельная ямка; 3 – головка бедренной кости; 4 – шейка бедренной кости; 5 – межвертельная линия; 6 – малый вертел; 7 – тело бедренной кости; 8 – медиальный надмыщелок; 9 – медиальный мыщелок; 10 – надколенниковая поверхность; 11 – латеральный мыщелок; 12 – латеральный надмыщелок; Б: 1 – ямка головки бедренной кости; 2 – головка бедренной кости; 3 – шейка бедренной кости; 4 – большой вертел; 5 – ягодичная бугристость; 6 – латеральная губа шероховатой линии; 7 – тело бедренной кости; 8 – подколенная поверхность; 9 – латеральный надмыщелок; 10 – латеральный мыщелок; 11 – межмыщелковая ямка; 12 – медиальный мыщелок; 13 – медиальный надмыщелок; 14 – приводящий бугорок; 15 – медиальная губа шероховатой линии; 16 – гребенчатая линия; 17 – малый вертел; 18 – межвертельный гребень; В: 1 – основание надколенника; 2 – передняя поверхность; 3 – верхушка надколенника



**Рис. 30. Большеберцовая и малоберцовая кость (А – вид спереди; Б – вид сзади):**

А: 1 – головка малоберцовой кости; 2 – латеральный мыщелок большеберцовой кости; 3 – межмыщелковое возвышение; 4 – медиальный мыщелок; 5 – бугристость большеберцовой кости; 6 – межкостный край; 7 – латеральная поверхность; 8 – передний край; 9 – медиальная поверхность лодыжки; 10 – суставная поверхность лодыжки; 11 – медиальная лодыжка; 12 – латеральная лодыжка (малоберцовой кости); 13 – суставная поверхность лодыжки (латеральной); 14 – тело малоберцовой кости; 15 – медиальный (межкостный) край; 16 – медиальная поверхность; 17 – передний край; 18 – латеральный край; 19 – латеральная поверхность; Б: 1 – медиальный мыщелок; 2 – верхняя суставная поверхность; 3 – межмыщелковое возвышение; 4 – заднее межмыщелковое поле; 5 – латеральный мыщелок; 6 – верхушка головки малоберцовой кости; 7 – головка малоберцовой кости; 8 – тело малоберцовой кости; 9 – медиальный (межкостный) край; 10 – суставная поверхность лодыжки (малоберцовой кости); 11 – ямка латеральной лодыжки; 12 – борозда латеральной лодыжки; 13 – суставная поверхность медиальной лодыжки; 14 – медиальная лодыжка; 15 – лодыжковая борозда (борозда медиальной лодыжки); 16 – медиальный край большеберцовой кости; 17 – тело большеберцовой кости; 18 – латеральный (межкостный) край большеберцовой кости; 19 – линия камбаловидной мышцы

## КОСТИ СТОПЫ

В стопе различают предплюсну, плюсну и пальцы. Стопа человека выполняет строго специализированную функцию передвижения и опоры. С этим связано ее строение по типу прочной и упругой сводчатой арки с короткими пальцами (рис. 31).

Основные особенности стопы человека – это наличие сводов, прочность, пронированное положение, укрепление медиального края, укорочение пальцев, укрепление и приведение I пальца, который не противопоставляется остальным. Кости предплюсны, испытывающие большую нагрузку, массивные, прочные.

**Кости предплюсны** представлены семью короткими (губчатыми) костями, расположенными в два ряда. В проксимальном ряду находятся таранная и пяточная кости, в дистальном ряду латерально располагается кубовидная кость, медиально – узкая ладьевидная. Впереди ладьевидной кости расположены три клиновидные кости: медиальная, промежуточная и латеральная.

Таранная кость состоит из *тела, шейки и головки*. На верхней поверхности тела расположен *блок*, имеющий три *суставные поверхности*, сочленяющиеся с соответствующими поверхностями костей голени. На нижней поверхности таранной кости находятся

три пяточные суставные поверхности. Между задней и средней суставными поверхностями проходит борозда таранной кости; позади блока отходит задний отросток. Головка таранной кости овальная, сочленяется с ладьевидной костью.

Наиболее крупная пяточная кость, сочленяясь с таранной костью сверху и кубовидной спереди, несет на себе соответствующие суставные поверхности. Важной структурой является опора таранной кости — костный выступ, поддерживающий головку таранной кости.

Между средней и задней таранными суставными поверхностями проходит борозда пяточной кости. Соединяясь с соответствующей бороздой таранной кости, борозда пяточной кости формирует пазуху предплюсны, где находится мощная связка, удерживающая пяточную и таранную кости.

Кзади пяточная кость заканчивается мощным пяточным бугром.

**Кости плюсны** представлены пятью короткими трубчатыми костями, у каждой из которых различают основание, тело и головку.

Первая плюсневая кость наиболее короткая и толстая, вторая — наиболее длинная. Тела плюсневых костей выпуклые в сторону тыла стопы, форма их призматическая.

Своими основаниями плюсневые кости сочленяются с клиновидными и кубовидной костями, а головками — с основаниями соответствующих проксимальных фаланг.

**Скелет пальцев** образован фалангами — короткими трубчатыми костями. Число их соответствует фалангам пальцев кисти, однако они отличаются небольшими размерами.

Фаланги I пальца, особенно дистальная, имеют размеры больше, чем фаланги II — V пальцев стопы. Каждая фаланга состоит из основания, тела и головки.

Отличительной особенностью дистальных фаланг является наличие бугристости. Каждая проксимальная фаланга своим основанием сочленяется с соответствующей плюсневой костью, а головкой — со средней фалангой. Средние фаланги сочленяются с основаниями дистальных фаланг.

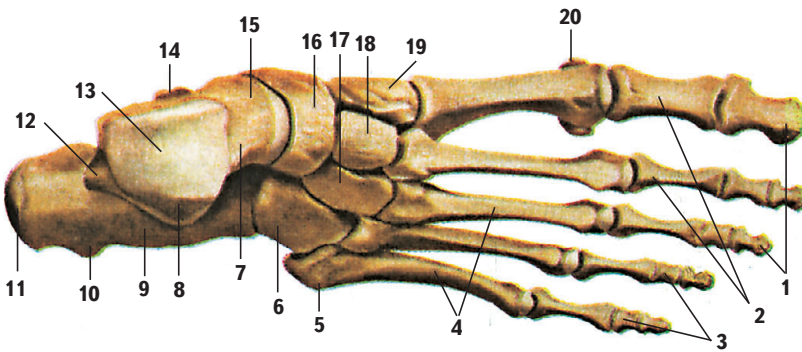


Рис. 31. Кости стопы; вид сверху:

1 — дистальные (ногтевые) фаланги; 2 — проксимальные фаланги; 3 — средние фаланги; 4 — кости плюсны; 5 — бугристость V кости плюсны; 6 — кубовидная кость; 7 — таранная кость; 8 — латеральная лодыжковая поверхность; 9 — пяточная кость; 10 — латеральный отросток бугра пяточной кости; 11 — бугор пяточной кости; 12 — задний отросток таранной кости; 13 — блок таранной кости; 14 — опора таранной кости; 15 — шейка таранной кости; 16 — ладьевидная кость; 17 — латеральная клиновидная кость; 18 — промежуточная клиновидная кость; 19 — медиальная клиновидная кость; 20 — сесамовидная кость

## УЧЕНИЕ О СОЕДИНЕНИЯХ КОСТЕЙ (СИНДЕСМОЛОГИЯ)

Все соединения костей делятся на три большие группы: непрерывные; полусуставы, или симфизы; и прерывные, или синовиальные (суставы).

**Непрерывные** — это соединения костей с помощью различных видов соединительной ткани. Они делятся на фиброзные, хрящевые и костные. К фиброзным относятся синдесмозы, швы и «вколачивание».

*Синдесмозы* — это соединения костей с помощью связок и мембран (например, межкостные перепонки предплечья и голени), желтые связки, соединяющие дуги позвонков, связки, укрепляющие суставы (рис. 32).

*Швы* — соединения краев костей черепа между собой тонкими прослойками волокнистой соединительной ткани. Различают *зубчатые* (например, между теменными костями), *чешуйчатые* (соединение чешуи височной кости с теменной) и *плоские* (между костями лицевого отдела черепа) швы (рис. 35).

«*Вколачивание*» (например, корень зуба как бы «вколочен» в зубную альвеолу) — это тоже разновидность фиброзного соединения (рис. 33).

К *хрящевым (синхондрозы)* относятся соединения с помощью хрящей (например, синхондрозы мечевидного отростка или рукоятки с телом грудины, клиновидно-затылочный синхондроз).

*Костные соединения (синостозы)* появляются по мере окостенения синхондрозов или между отдельными костями основания черепа, костями, составляющими тазовую кость, и др.

**Симфизы** (от греч. *symphysis* — срастание) также представляют собой хрящевые соединения, когда в толще хряща имеется небольшая щелевидная полость, не имеющая синовиальной оболочки (рис. 34).

К ним относятся *межпозвоночные симфизы, лобковый симфиз и симфиз рукоятки грудины*.

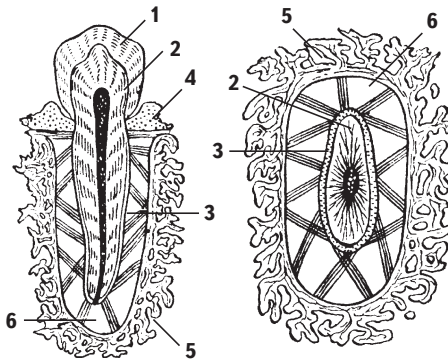
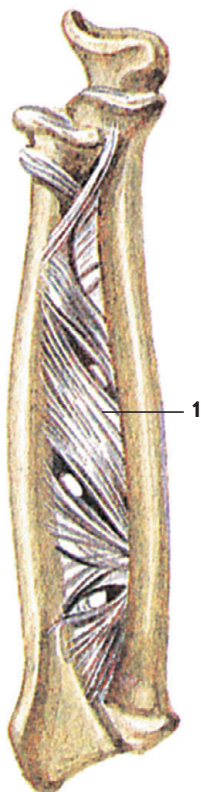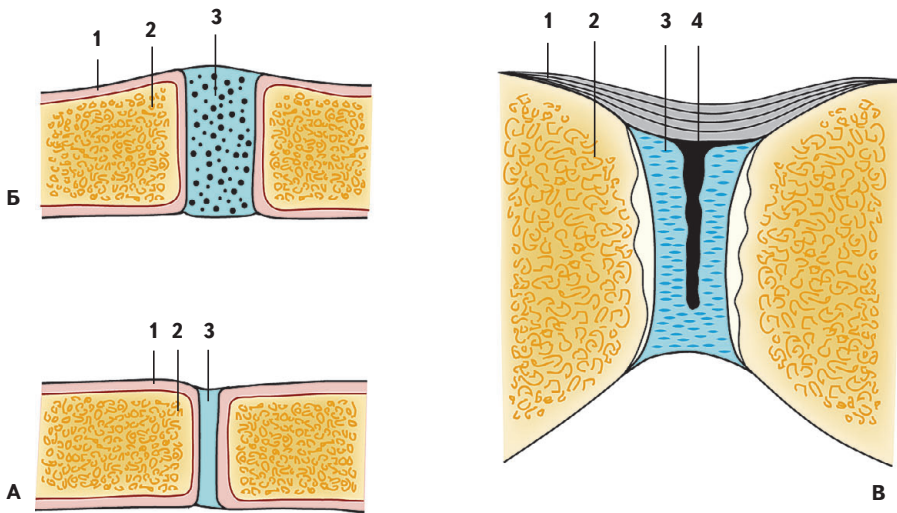


Рис. 33. Зубочелюстное соединение («вколачивание»), слева — продольный, справа — поперечный распил:

1 — эмаль; 2 — дентин; 3 — цемент; 4 — десневой край;  
5 — стенка альвеолы; 6 — перицемент

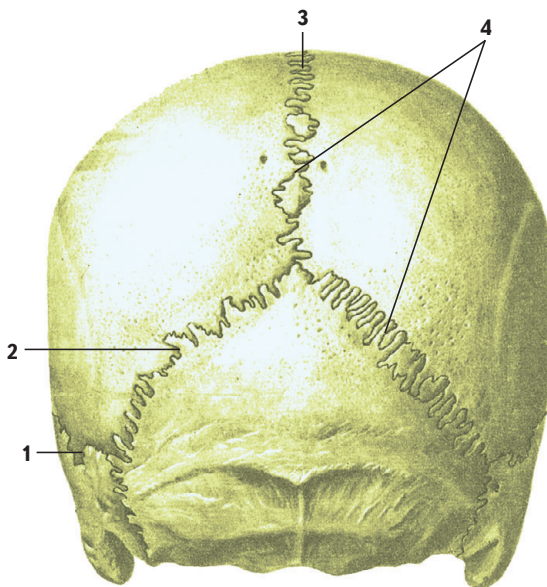
Рис. 32. Непрерывное соединение костей (синдесмоз):

1 — межкостная перепонка предплечья



**Рис. 34. Различные виды соединений костей:**

А – синдесмоз: 1 – надкостница; 2 – кость; 3 – волокнистая соединительная ткань; Б – синхондроз: 1 – надкостница; 2 – кость; 3 – хрящ; В – симфиз (гемиартроз): 1 – надкостница; 2 – кость; 3 – межлобковый диск; 4 – щель в межлобковом диске



**Рис. 35. Швы черепа (вид сзади):**

1 – теменно-сосцевидный шов; 2 – ламбдовидный шов; 3 – сагиттальный шов; 4 – шовные кости



## СУСТАВЫ

Суставы, или синовиальные соединения, представляют собой прерывные соединения костей, у которых между соединяющимися костями всегда имеется суставная щель. Каждый сустав имеет следующие анатомические элементы: суставные поверхности костей, покрытые суставным хрящом, суставную капсулу, суставную полость, синовиальную жидкость (рис. 36).

Движения в суставах совершаются вокруг фронтальной, сагиттальной и продольной осей вращения.

Форма сочленяющихся поверхностей определяет число осей, вокруг которых может совершаться движение. В зависимости от этого суставы делятся на одно-, двух- и многоосные (рис. 37).

*Цилиндрический и блоковидный суставы — одноосные* (срединный атлантоосевой).

*Эллипсоидный, мыщелковый и седловидный суставы* являются двухосными (лучезапястный).

*Шаровидный и плоский суставы многоосные.* Это плечевой и тазобедренный суставы.

Суставы человека представлены в таблицах 3, 4, 5 и на рисунках 38-44.

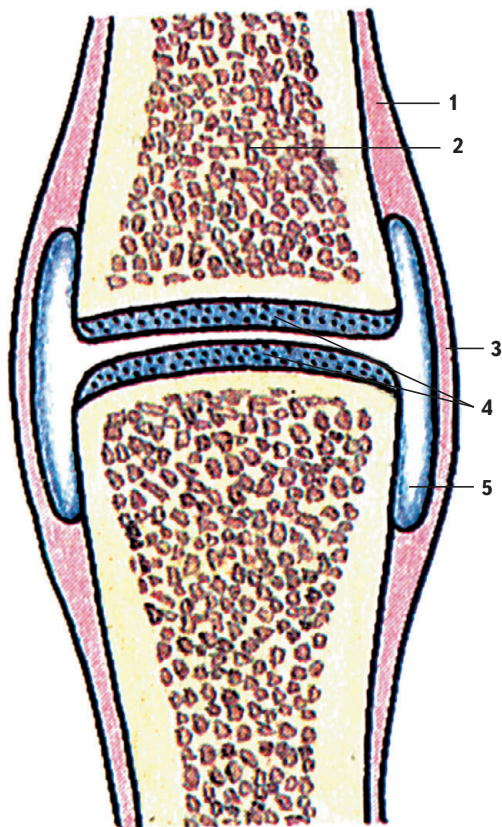
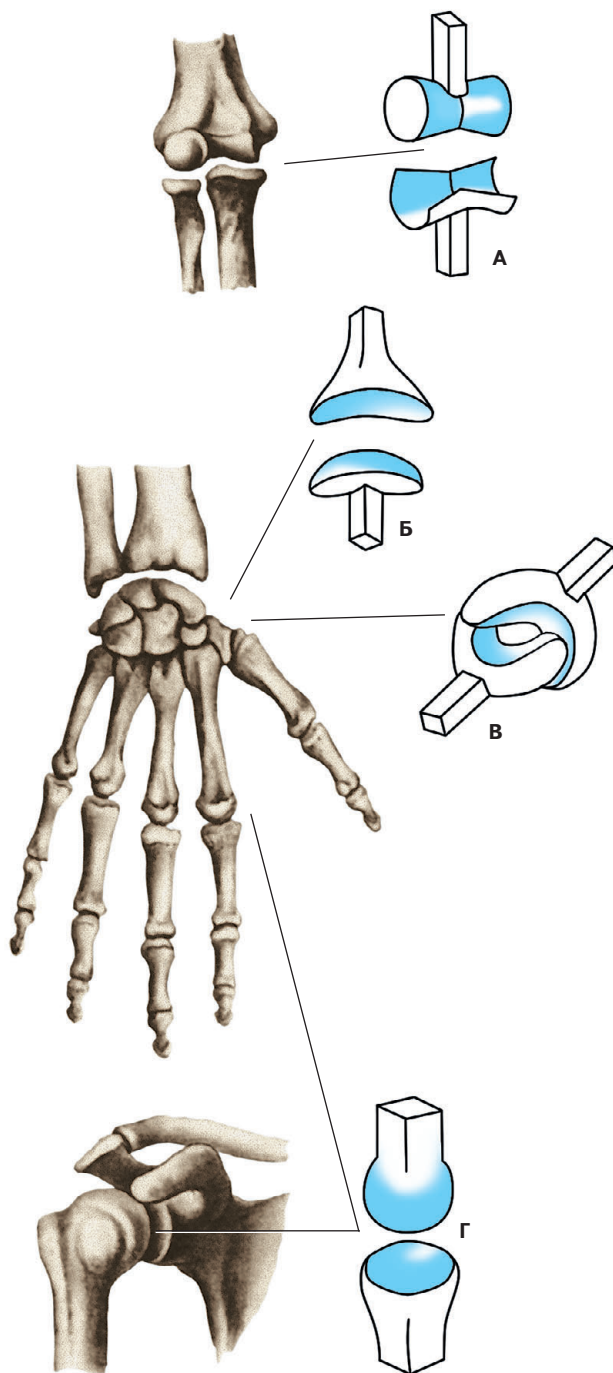


Рис. 36. Схема строения сустава:

1 — надкостница; 2 — кость; 3 — суставная капсула; 4 — суставной хрящ; 5 — суставная полость



**Рис. 37. Схематическое изображение суставных поверхностей суставов различной формы:**

А – блоковидный; Б – эллипсоидный; В – седловидный; Г – шаровидный

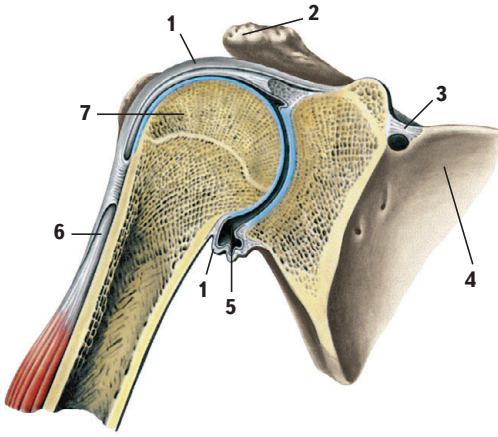
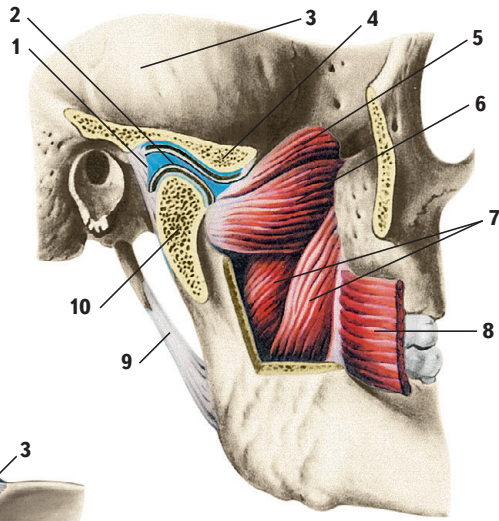
Таблица 3. Соединения костей черепа и черепа с позвоночником

Непрерывные соединения		
Отдел черепа	Вид	Название
Кости крыши черепа	Синдесмозы	1. Зубчатый шов А. Венечный шов Б. Сагиттальный (стреловидный) шов В. Ламбдовидный шов 2. Чешуйчатый шов
Кости лицевого отдела черепа	Синдесмозы	1. Плоский (гармоничный) шов — между соседними костями
Соединение зубов с альвеолами челюстей	Синдесмозы	1. «Вколачивание» (зубоальвеолярные соединения)
Кости основания черепа	Синхондрозы (временные), замещающиеся синостозами	1. Клиновидно-затылочный 2. Клиновидно-каменистый 3. Каменно-затылочный 4. Клиновидно-решетчатый

Прерывные соединения (суставы)			
Сустав	Суставные поверхности	Вид сустава, оси движения	Функция
Височно-нижнечелюстной	Нижнечелюстная ямка височной кости, головка нижней челюсти (имеется внутрисуставной диск)	Эллипсоидный, двухосный, комбинированный; фронтальная, вертикальная	Опускание и поднятие нижней челюсти, смещение вперед и назад, боковые движения
Атлантозатылочный	Мыщелки затылочной кости, верхние суставные ямки первого шейного позвонка — атланта	Эллипсоидный, двухосный, комбинированный; фронтальная, сагиттальная	Кивательные движения, боковые наклоны головы
Срединный атлантоосевой	Ямка дуги атланта, передняя суставная поверхность зуба осевого позвонка	Цилиндрический, одноосный; вертикальная	Вращательные движения головы
Боковые атлантоосевые	Нижние суставные ямки атланта, верхние суставные поверхности осевого позвонка	Плоские, комбинированные; многоосные, малоподвижные	Вращательные движения головы, скольжение

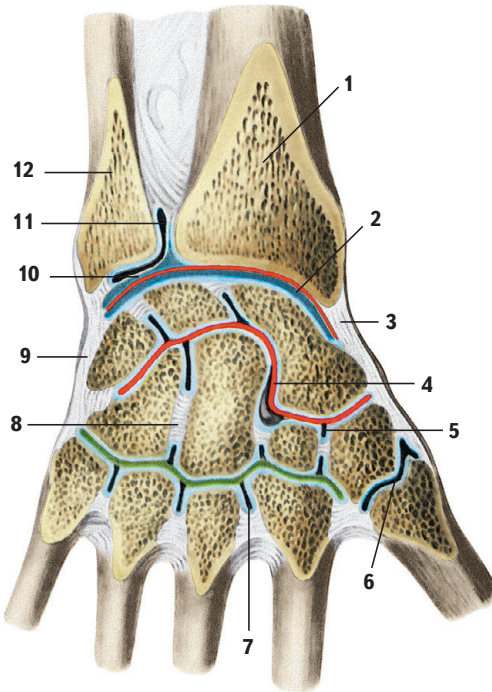
**Рис. 38. Височно-нижнечелюстной сустав, правый. Вид с латеральной стороны, скуловая дуга удалена, суставная капсула вскрыта:**

1 — суставная капсула; 2 — суставной диск; 3 — чешуйчатая часть височной кости; 4 — суставной бугорок; 5 — верхняя головка латеральной крыловидной мышцы; 6 — нижняя головка латеральной крыловидной мышцы; 7 — медиальная крыловидная мышца; 8 — щечная мышца; 9 — шилонижнечелюстная связка; 10 — головка нижней челюсти



**Рис. 39. Плечевой сустав, правый, вид спереди, сустав вскрыт фронтальным распилем:**

1 — суставная капсула; 2 — акромион; 3 — верхняя поперечная связка лопатки; 4 — лопатка; 5 — суставная полость; 6 — сухожилие двуглавой мышцы плеча (длинная головка); 7 — головка плечевой кости



**Рис. 40. Суставы и связки кисти. Фронтальный распил левого лучезапястного сустава и суставов костей запястья, вид спереди:**

1 — лучевая кость; 2 — лучезапястный сустав; 3 — лучевая коллатеральная связка запястья; 4 — среднелучезапястный сустав; 5 — межзапястный сустав; 6 — запястно-пястный сустав; 7 — межпястный сустав; 8 — межзапястная связка; 9 — коллатеральная локтевая связка запястья; 10 — суставной диск; 11 — дистальный лучелоктевой сустав; 12 — локтевая кость

Таблица 4. Суставы верхней конечности

Название	Суставные поверхности	Вид сустава. Оси движения	Функции
Грудино-ключичный сустав	Грудинная суставная поверхность ключицы, ключичная вырезка грудины (имеется внутрисуставной диск)	Плоский (комплексный); многоосный (сагиттальная, продольная, фронтальная)	Поднимание и опускание ключицы, движение ключицы вперед и назад, круговое движение ключицы
Акромиально-ключичный сустав	Суставная поверхность акромиона, акромимальная суставная поверхность ключицы	Плоский; многоосный (сагиттальная, продольная, фронтальная)	Поднимание и опускание ключицы, движение ключицы вперед и назад, вращение ключицы
Плечевой сустав	Головка плечевой кости, суставная впадина лопатки (имеет суставную губу)	Шаровидный; многоосный (сагиттальная, вертикальная-продольная, фронтальная)	Сгибание и разгибание руки, отведение до горизонтального уровня, вращение наружу и внутрь, круговое движение
Локтевой сустав образован тремя суставами: Плечелоктевой сустав	Блок плечевой кости, блоковидная вырезка локтевой кости	Блоковидный (винтообразный); одноосный (фронтальная)	Сгибание и разгибание предплечья
Плечелучевой сустав	Головка мыщелка плечевой кости, суставная ямка головки лучевой кости	Шаровидный; многоосный (продольная (по оси лучевой кости) и фронтальная)	Вращение лучевой кости (предплечья) вокруг продольной оси — пронация, супинация, сгибание, разгибание
Проксимальный лучелоктевой сустав	Суставная окружность лучевой кости, лучевая вырезка локтевой кости	Цилиндрический, вместе с таким же дистальным суставом образует комбинированный сустав; одноосный (продольная диагональная ось предплечья)	Вращение лучевой кости (предплечья и кисти) вокруг продольной оси — пронация и супинация
Дистальный лучелоктевой сустав	Суставная окружность локтевой кости, локтевая вырезка лучевой кости	Цилиндрический, вместе с таким же проксимальным суставом образует комбинированный сустав; одноосный (продольная диагональная ось предплечья)	Вращение лучевой кости (и кисти) возле локтевой — пронация, супинация предплечья

Лучезапястный сустав	Запястная суставная поверхность лучевой кости, проксимальные поверхности первого ряда костей запястья — ладьевидной, полулунной, трехгранной (имеется суставной диск)	Эллипсоидный сложный, комплекс; двухосный (сагиттальная, фронтальная)	Приведение и отведение кисти, сгибание и разгибание кисти
Среднезапястный сустав	Суставные поверхности первого и второго ряда костей запястья (кроме гороховидной)	Блоковидный, сложный; одноосный (фронтальная)	Принимает участие в сгибании и разгибании кисти
Межзапястные суставы	Обращенные друг к другу суставные поверхности костей запястья	Плоские; малоподвижные	
Запястно-пястные суставы	Суставные поверхности второго ряда костей запястья и оснований II — V пястных костей	Плоские; многоосные, малоподвижные	Скольжение на 5—10°
Запястно-пястный сустав большого пальца кисти	Суставные поверхности кости-трапеции и основания I пястной кости	Седловидный; двухосный (фронтальная, сагиттальная)	Сгибание и разгибание большого пальца, отведение и приведение большого пальца (вместе с пястной костью противопоставление III пальцу)
Пястно-фаланговые суставы	Суставные поверхности головок пястных костей и оснований проксимальных фаланг	Эллипсоидные	Сгибание и разгибание пальца, отведение и приведение пальца
Межфаланговые суставы	Суставные поверхности головок и оснований сочленяющихся фаланг	Блоковидные	Сгибание и разгибание фаланг

Таблица 5. Суставы нижней конечности

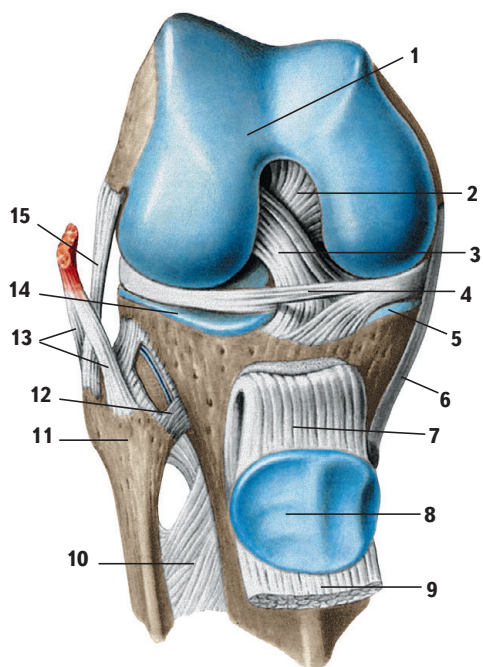
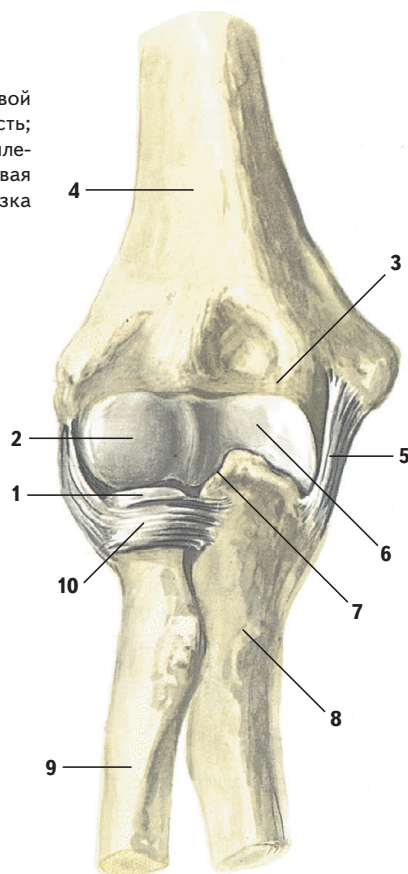
Название суставов	Суставные поверхности	Вид, оси движения	Функции
Крестцово-подвздошный сустав	Ушковидные поверхности подвздошной кости и крестца	Плоский; многоосный, малоподвижный	Движения отсутствуют
Тазобедренный сустав	Полулуная поверхность вертлужной впадины тазовой кости (имеет вертлужную губу), головка бедренной кости	Шаровидный (чашеобразный); многоосный (фронтальная, сагиттальная, вертикальная)	Сгибание и разгибание бедра, отведение и приведение, вращение внутрь и наружу, круговые движения
Коленный сустав	Мыщелки и надколенниковая поверхность бедра, верхняя суставная поверхность большеберцовой кости, суставная поверхность надколенника (имеет медиальный и латеральный мениски)	Мыщелковый, сложный, комплексный; двухосный (фронтальная, вертикальная)	Сгибание и разгибание голени, вращение (при полусогнутом положении голени)
Межберцовый сустав	Малоберцовая суставная поверхность большеберцовой кости, суставная поверхность головки малоберцовой кости	Плоский; многоосный	Малоподвижный
Межберцовый синдесмоз	Малоберцовая вырезка большеберцовой кости, суставная поверхность латеральной лодыжки малоберцовой кости	Непрерывное соединение	Малоподвижный
Голенистоленный сустав	Суставные поверхности обеих лодыжек, нижняя суставная поверхность большеберцовой кости, блок таранной кости	Блоковидный, сложный; одноосный (фронтальный)	Тыльное и подошвенное сгибание стопы
Подтаранный сустав	Задняя пяточная суставная поверхность таранной кости, задняя таранная суставная поверхность пяточной кости	Цилиндрический, комбинированный; одноосный (сагиттальная)	В межплюсневых суставах движение чаще всего сочетанные: вращение пяточной кости вместе с ладьевидной и передним концом стопы вокруг косой сагиттальной оси

Таранно-пяточно-ладьевидный сустав	Ладьевидная суставная поверхность, передняя и средняя пяточные суставные поверхности таранной кости, передняя и средняя таранные суставные поверхности пяточной кости, задняя суставная поверхность ладьевидной кости	Шаровидный, комбинированный; многоосный	При вращении стопы внутрь (пронация) латеральный край стопы поднимается, при вращении кнаружи (супинация) медиальный край стопы поднимается, тыльная поверхность стопы поворачивается в латеральную сторону
Пяточно-кубовидный сустав	Кубовидная суставная поверхность пяточной кости, задняя суставная поверхность кубовидной кости	Седловидный; двухосный (переднезадняя, поперечная)	Небольшое вращение вокруг переднезадней оси
Пяточно-кубовидный сустав вместе с изолированным от него таранно-ладьевидным суставом (часть таранно-пяточно-ладьевидного) известны под названием поперечный сустав предплюсны (щопаров сустав)			Приведение и отведение вокруг вертикальной оси, тыльное и подошвенное сгибание вокруг фронтальной оси
Клиноладьевидный сустав	Задние суставные поверхности трех клиновидных костей, передняя суставная поверхность ладьевидной кости	Плоские	Малоподвижные
Предплюсне-плюсневые суставы (лисфранков)	Суставные площадки передних поверхностей трех клиновидных и кубовидной костей; основания пяти плюсневых костей (образуют три анатомически изолированных сустава)	Плоские	Малоподвижные
Межплюсневые суставы	Обращенные друг к другу поверхности плюсневых костей	Плоские	Малоподвижные
Плюснефаланговые суставы	Головки плюсневых костей, основания первых фаланг	Эллипсоидные; двухосные (фронтальная, сагиттальная)	Сгибание, разгибание, приведение, отведение
Межфаланговые суставы стопы	Образованы головками и основаниями соседних фаланг	Блоковидные; одноосные (фронтальная, поперечная)	Сгибание, разгибание



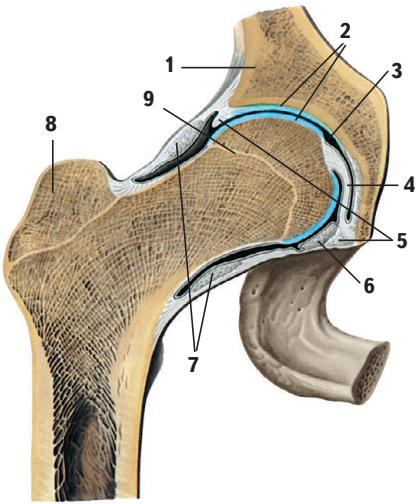
**Рис. 41. Локтевой сустав, правый  
(полость сустава вскрыта):**

1 – головка лучевой кости; 2 – головка плечевой кости; 3 – суставная капсула; 4 – плечевая кость; 5 – локтевая коллатеральная связка; 6 – блок плечевой кости; 7 – суставная полость; 8 – локтевая кость; 9 – лучевая кость; 10 – кольцевая связка лучевой кости



**Рис. 42. Коленный сустав, правый, вид  
спереди (суставная капсула удалена,  
сухожилие четырехглавой мышцы бедра с  
надколенником оттянуто вниз):**

1 – надколенниковая поверхность; 2 – задняя крестовидная связка; 3 – передняя крестовидная связка; 4 – поперечная связка колена; 5 – медиальный мениск; 6 – коллатеральная большеберцовая связка; 7 – надколенниковая связка; 8 – суставная поверхность надколенника; 9 – сухожилие четырехглавой мышцы бедра; 10 – межкостная перепонка голени; 11 – головка малоберцовой кости; 12 – передняя связка головки малоберцовой кости; 13 – сухожилие двуглавой мышцы бедра; 14 – латеральный мениск; 15 – коллатеральная малоберцовая связка

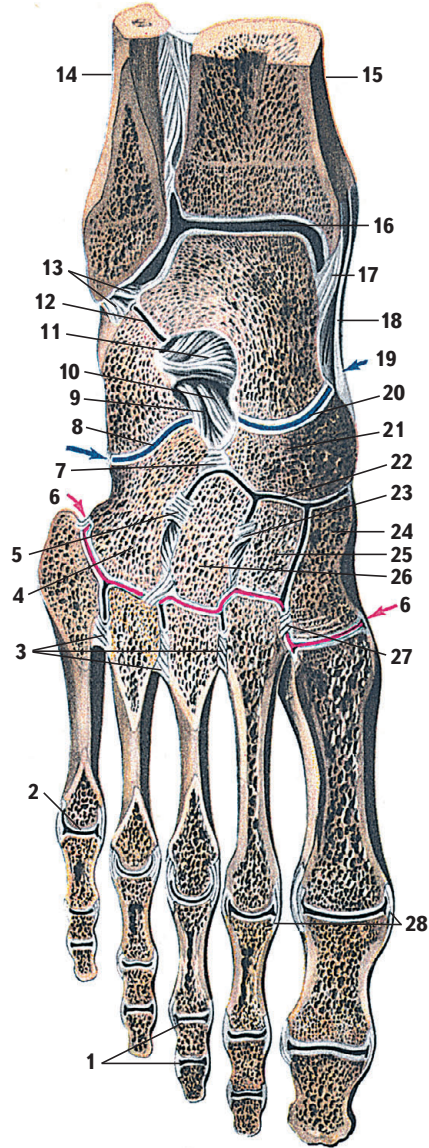


**Рис. 43. Тазобедренный сустав, правый, фронтальным распилом вскрыта полость тазобедренного сустава:**

1 — тазовая кость; 2 — суставной хрящ; 3 — полость сустава; 4 — связка головки бедренной кости; 5 — вертлужная губа; 6 — поперечная связка вертлужной впадины; 7 — связка — круговая зона; 8 — большой вертел; 9 — головка бедренной кости

**Рис. 44. Суставы и связки правой стопы; распил через голеностопный сустав и суставы стопы:**

1 — суставы третьего пальца (полость); 2 — плюснефаланговый сустав (полость); 3 — межкостные плюсневые связки; 4 — кубовидная кость; 5 — межкостная клино-кубовидная связка; 6 — предплюсне-плюсневый сустав; 7 — тыльная кубовидно-ладьевидная связка; 8 — пяточно-кубовидный сустав; 9 — пяточно-кубовидная связка; 10 — пяточно-ладьевидная связка (9 + 10 — раздвоенная связка); 11 — межкостная таранно-пяточная связка; 12 — подтаранный сустав (полость); 13 — задняя таранно-малоберцовая связка; 14 — малоберцовая кость; 15 — большеберцовая кость; 16 — голеностопный сустав (полость); 17 — большеберцово-таранная часть; 18 — большеберцово-ладьевидная часть (17 + 18 — медиальная коллатеральная (дельтовидная) связка); 19 — поперечный сустав предплюсны; 20 — таранно-ладьевидный сустав (полость); 21 — ладьевидная кость; 22 — клиноладьевидный сустав (полость); 23 — межкостная межклиновидная связка; 24 — медиальная клиновидная кость; 25 — промежуточная клиновидная кость; 26 — латеральная клиновидная кость; 27 — межкостная клино-плюсневая связка; 28 — коллатеральные связки



## ТАЗ В ЦЕЛОМ

Тазовые кости и крестец вместе с их соединениями образует таз (рис. 45). Таз представляет собой костное кольцо, внутри которого находится полость таза. Передняя стенка таза короткая — это лобковый симфиз, образованный обращенными друг к другу симфизидальными поверхностями лобковых костей, которые покрыты хрящом и соединены между собой межлобковым диском, в котором находится щель. Задняя стенка таза длинная, сформирована крестцом и копчиком, боковые стенки образованы внутренними поверхностями тазовых костей и связками (крестцово-бугорной и крестцово-остистой). Расположенное на боковой стенке запирающее отверстие закрыто одноименной мембраной.

*Пограничная линия*, образованная дугообразными линиями (правой и левой) подвздошных костей и гребнями лобковых костей, сзади — мысом крестца, спереди — верхним краем лобкового симфиза, разделяет таз на 2 отдела: большой и малый. **Большой таз** образован крыльями подвздошных костей и телом V поясничного позвонка. **Малый таз** ограничен ветвями лобковых и седалищных костей, седалищными буграми, крестцово-бугорными связками, крестцом и копчиком.

У женщин таз шире и ниже, а все его размеры больше, чем у мужчин. Кости женского таза тоньше, чем у мужского. Крестец у мужчин более узкий и вогнутый, а мыс выдается вперед. У женщин крестец шире и более уплощен, мыс выражен в меньшей степени, чем у мужчин. Угол, под которым соединяются нижние ветви лобковых костей (подлобковый угол), у мужчин острый — около  $70 - 75^\circ$ , у женщин приближается к прямому или даже тупому —  $90 - 100^\circ$ . Седалищные бугры и крылья подвздошных костей у женщин расположены дальше друг от друга, чем у мужчин. Так, расстояние между обеими верхними передними подвздошными осями у женщин составляет  $25 - 27$  см, у мужчин —  $22 - 23$  см.

Нижняя апертура (отверстие) женского таза шире, она имеет форму поперечного овала (у мужчин — продольного овала), а объем таза больше, чем у мужчин.

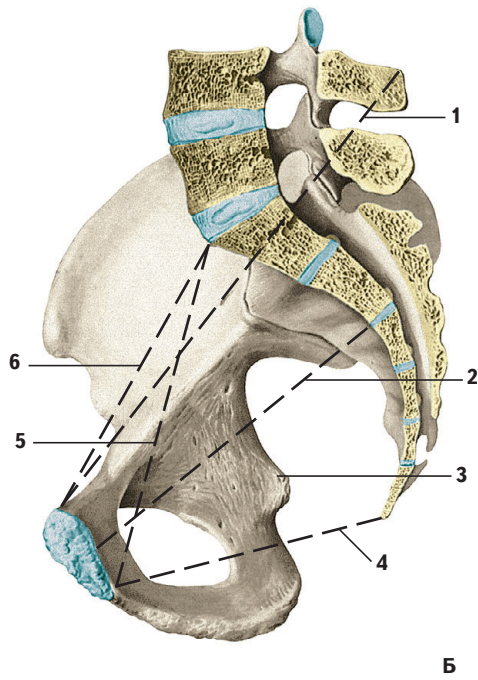
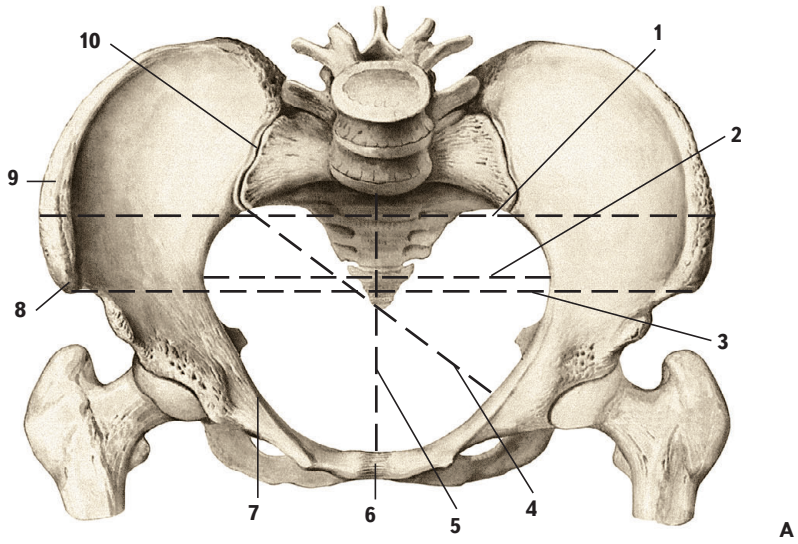
Наклон таза (угол между плоскостью пограничной линии и горизонтальной) также больше у женщин ( $55 - 60^\circ$ ), чем у мужчин ( $50 - 55^\circ$ ). Основные размеры таза приведены в табл. 6.

**Таблица 6. Размеры малого таза у женщин и мужчин**

Апертура таза	Размеры, см					
	прямой		поперечный		косой	
	ж	м	ж	м	ж	м
Верхняя	11,0	10,5	13,5	12,5	13,0	12,0
Нижняя	9,5	7,5	11,0	8,0	—	—

**Рис. 45. Таз женский. Размеры большого и малого таза:**

А — вид сверху: 1 — расстояние между гребнями подвздошных костей (дист. «cristarum»); 2 — поперечный размер входа в малый таз; 3 — расстояние между передними верхними осями; 4 — косой размер входа в малый таз; 5 — прямой размер (истинная конъюгата); 6 — лобковый симфиз; 7 — подвздошно-лобковое возвышение; 8 — верхняя передняя подвздошная ось; 9 — крыло подвздошной кости; 10 — крестцово-подвздошное сочленение; Б — сагиттальный распил, вид изнутри (со стороны полости таза): 1 — наружная конъюгата; 2 — прямой размер (полости таза); 3 — ось таза; 4 — прямой размер (выхода из полости таза); 5 — диагональная конъюгата; 6 — истинная (гинекологическая) конъюгата



## УЧЕНИЕ О МЫШЦАХ (МИОЛОГИЯ)

**Мышечная ткань**, осуществляющая функцию движения, способна сокращаться. Существуют три разновидности мышечной ткани: *неисчерченная* (гладкая), *исчерченная* (скелетная) — *поперечнополосатая* и *сердечная*.

*Неисчерченная (гладкая)* мышечная ткань состоит из веретенообразных клеток — миоцитов, длиной до 500 мкм, которые располагаются в стенках внутренних органов, кровеносных и лимфатических сосудов. Миоцит имеет одно удлинненное ядро, в цитоплазме множество сократительных органелл — *миофиламентов* и утолщений — *плотных телец*, часть из них прикрепляется к цитоплазматической мембране. Неисчерченная (гладкая) мышечная ткань иннервируется вегетативной нервной системой.

*Исчерченная (поперечнополосатая)* мышечная ткань образует скелетные мышцы, приводящие в движение костные рычаги, а также входит в состав языка, глотки, верхнего отдела пищевода, формирует наружный сфинктер заднего прохода. Исчерченная скелетная мышечная ткань построена из многоядерных поперечнополосатых мышечных волокон сложного строения, в которых чередуются более темные и более светлые участки (диски), имеющие различные светопреломляющие свойства. Скелетные мышцы иннервируются спинномозговыми и черепными нервами (рис. 46, 47).

Волокна содержат сократительные элементы — *миофибриллы*, среди которых различают *толстые (миозиновые)* диаметром 10–25 нм, занимающие диск А, и *тонкие (актиновые)* диаметром 5–7 нм, лежащие в диске и прикрепляющиеся к телофрагмам (Z-пластинки содержат белок *α-актинин*), причем концы их проникают в диск А между толстыми фибриллами. Участок миофибриллы, расположенный между двумя телофрагмами, представляет собой *саркомер* — *сократительную единицу*.

При мышечном сокращении тонкие филаменты вдвигаются между толстыми, и диск I укорачивается или перестает быть видимым (рис. 48).

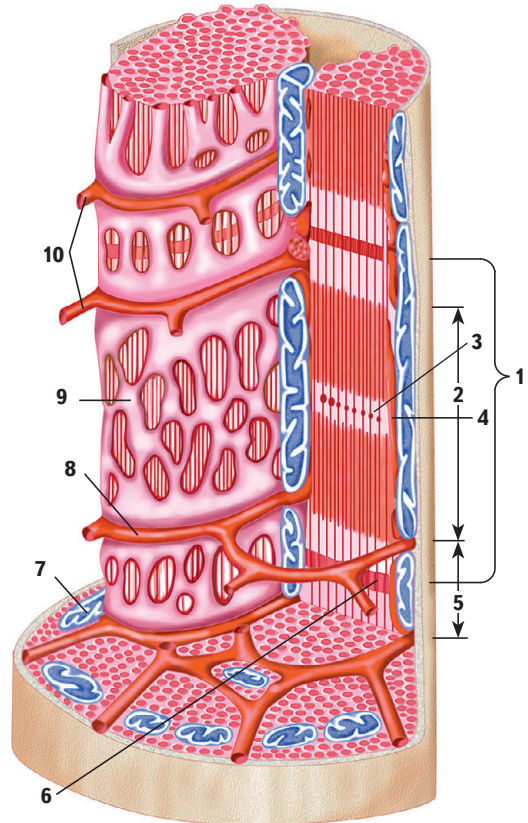
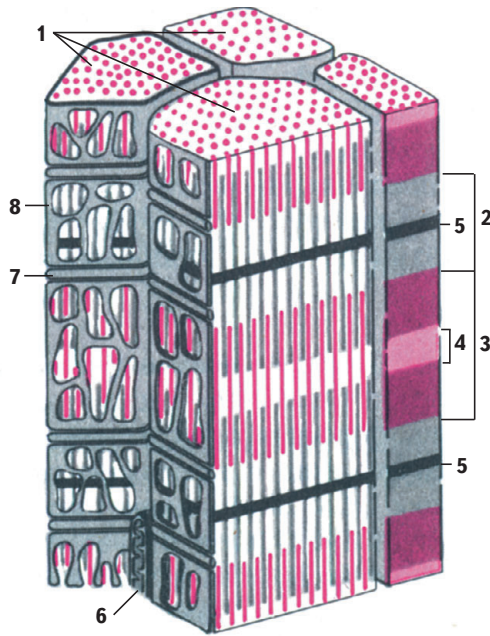


Рис. 46. Схема строения двух миофибрилл мышечного волокна:

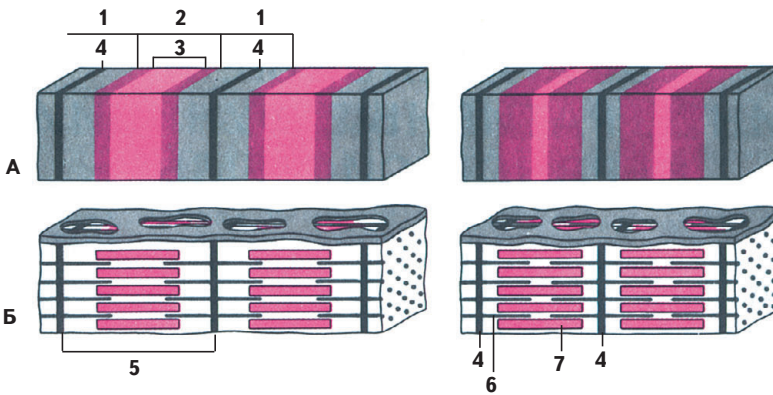
1 — саркомер; 2 — полоска А (диск А); 3 — полоска Н; 4 — линия М (мезофрагма) в середине диска А; 5 — полоска I (диск I); 6 — линия (телофрагма) в середине диска I; 7 — митохондрия; 8 — конечная цистерна; 9 — саркоплазматический ретикулум; 10 — поперечные трубочки

(по В.Г. Елисееву и др.)



**Рис. 47. Схема участка волокна скелетной мышцы человека:**

1 — миофибрилла; 2 — диск I; 3 — диск A; 4 — полоска H; 5 — Z-линия; 6 — митохондрия; 7 — T-трубочка;  
8 — саркоплазматический ретикулум  
(по Шмидту и Тевсу)



**Рис. 48. Структура саркомера в расслабленном и сократившемся состояниях:**

A: слева — расслабленная, справа — сокращенная; Б: миозиновые и актиновые филаменты слева в расслабленном и справа в сократившемся саркомере; 1 — диск I; 2 — диск A; 3 — полоска H; 4 — Z-линия;  
5 — саркомер; 6 — актин; 7 — миозин  
(по Шмидту и Тевсу)

# СКЕЛЕТНЫЕ МЫШЦЫ

## ФОРМА МЫШЦ

Форма и строение мышц весьма разнообразны, что связано с их функцией (рис. 49).

На конечностях чаще всего встречаются *веретенообразные* мышцы, у которых пучки волокон ориентированы параллельно длинной оси мышцы.

*Лентовидные* мышцы участвуют в образовании стенок туловища (например, косые и поперечная мышцы живота).

Если мышечные пучки прикрепляются к продольному сухожилию с двух сторон, они называются *двуперистыми*, а если мышечные пучки лежат с одной стороны от сухожилия — *одноперистыми*.

Пучки *многоперистых* мышц (например, дельтовидная) переплетаются между собой и с нескольких сторон подходят к сухожилию.

Некоторые мышцы имеют по несколько головок, каждая из них начинается от отдельной кости или от разных точек одной кости. Головки сливаются, образуя общие брюшко и сухожилие.

В зависимости от количества головок мышца называется *двух-, трех- и четырехглавой*. В ряде случаев мышца имеет одно брюшко, от которого отходит несколько сухожилий (хвостов), прикрепляющихся к различным костям (например, сгибатели и разгибатели пальцев кисти и стопы).

Пучки некоторых мышц расположены циркулярно, например, круговая мышца рта. Эти мышцы (*сфинктеры, или сжиматели*) окружают ротовое, заднепроходное и другие естественные отверстия тела человека.

Группы скелетных мышц по группам представлены в таблице 7.

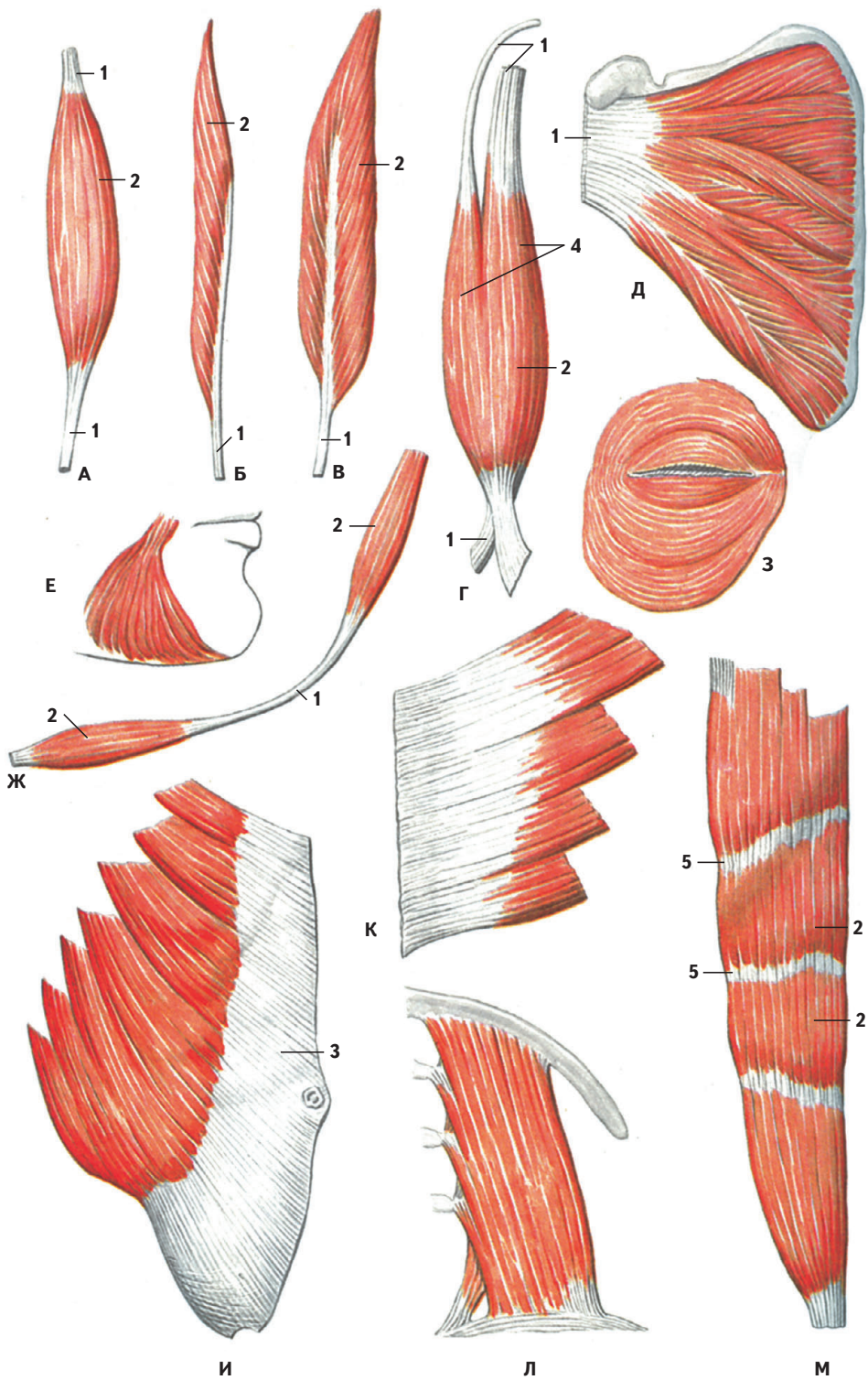
**Таблица 7. Распределение скелетных мышц человека по группам**

Голова	Туловище	Конечности	
		верхние	нижние
Мимические мышцы Жевательные мышцы	Мышцы шеи Мышцы спины Мышцы груди Диафрагма Мышцы живота Мышцы промежности	Мышцы плечевого пояса Мышцы плеча Мышцы предплечья Мышцы кисти	Мышцы таза Мышцы бедра Мышцы голени Мышцы стопы

**Рис. 49. Скелетные мышцы, разные по форме и строению:**

А — веретенообразная мышца; Б — одноперистая мышца; В — двуперистая мышца; Г — двуглавая мышца; Д — многоперистая мышца; Е — треугольная мышца; Ж — двубрюшная мышца; З — круговая мышца; И — широкая мышца, имеющая апоневроз; К — зубчатая мышца; Л — квадратная мышца; М — мышца, имеющая сухожильные перемычки; 1 — сухожилие; 2 — брюшко; 3 — апоневроз;

4 — головка; 5 — сухожильная перемычка





## МЫШЦЫ ГОЛОВЫ

Мышцы головы подразделяют на мимические и жевательные. В ряде случаев они функционируют совместно (членораздельная речь, жевание, глотание, акт зевоты) (рис. 50, 51).

**Мимические мышцы** находятся поверхностно, непосредственно под кожей, не покрыты фасцией и в основном располагаются вокруг естественных отверстий.

Круговые мышцы являются сфинктерами (сжимателями), радиальные — расширителями.

В отличие от других скелетных мышц мимические начинаются от костей или от подлежащих фасций и оканчиваются в коже. Сокращаясь, они вызывают сложные выразительные движения (миимику) лица.

Мимические мышцы лица соответственно месту расположения подразделяются на группы мышц: *мышцы свода черепа; мышцы, окружающие глазную щель; носовые мышцы; мышцы ушной раковины; круговая мышца рта.*

**Жевательные мышцы** действуют на височно-нижнечелюстной сустав, приводя в движение нижнюю челюсть, чем обеспечивают жевание, глотание. Жевательные мышцы располагаются на боковых отделах черепа по четыре с каждой стороны. Жевательная и височная мышцы лежат более поверхностно, медиальная и латеральная крыловидные мышцы — в подвисочной ямке.

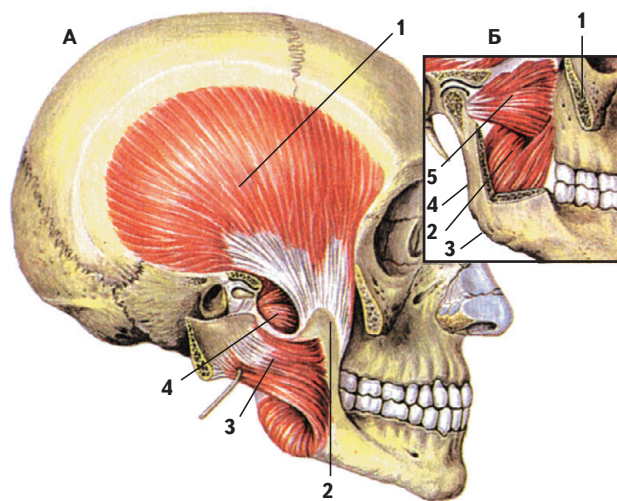
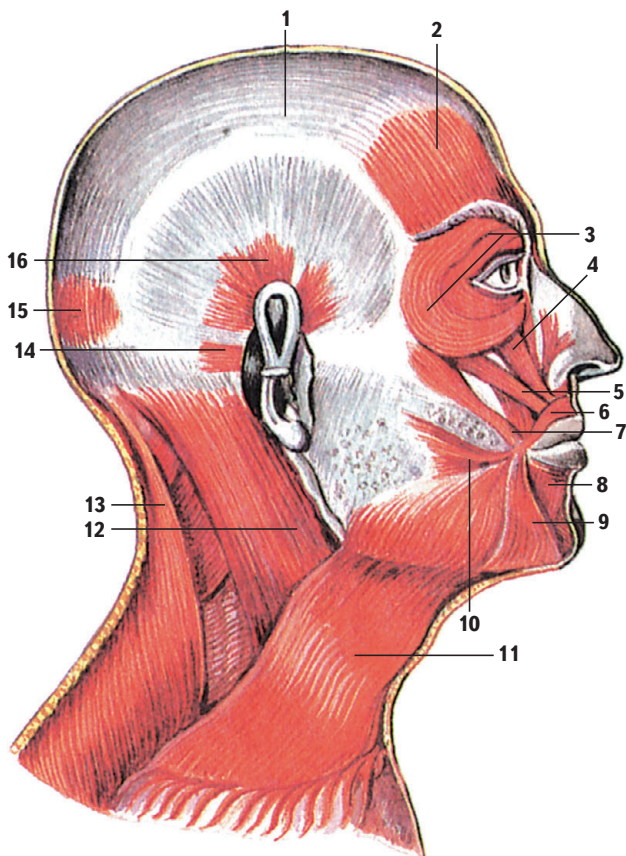


Рис. 50. Жевательные мышцы, вид справа:

А — скуловая дуга отпилена и отвернута вместе с жевательной мышцей: 1 — височная мышца; 2 — венечный отросток нижней челюсти; 3 — жевательная мышца; 4 — латеральная крыловидная мышца; Б — скуловая дуга и часть ветви нижней челюсти удалены: 1 — скуловая дуга (отпилена); 2 — медиальная крыловидная мышца; 3 — угол нижней челюсти; 4 — ветвь нижней челюсти; 5 — латеральная крыловидная мышца



**Рис. 51. Мимические мышцы, вид справа:**

1 – сухожильный шлем (надчерепной апоневроз); 2 – лобное брюшко затылочно-лобной мышцы; 3 – круговая мышца глаза; 4 – мышца, поднимающая верхнюю губу; 5 – мышца, поднимающая угол рта; 6 – круговая мышца рта; 7 – большая скуловая мышца; 8 – мышца, опускающая нижнюю губу; 9 – мышца, опускающая угол рта; 10 – мышца смеха; 11 – подкожная мышца шеи; 12 – грудино-ключично-сосцевидная мышца; 13 – трапециевидная мышца; 14 – задняя ушная мышца; 15 – затылочное брюшко затылочно-лобной мышцы; 16 – верхняя ушная мышца

## МЫШЦЫ И ФАСЦИИ ШЕИ

Движения шеи совершает большое количество мышц, которые подразделяются на две большие группы: поверхностные и глубокие (рис. 52).

**Поверхностные мышцы** шеи, в свою очередь, включают поверхностные, надподъязычные и подподъязычные мышцы. Последние две группы осуществляют движения подъязычной кости и гортани.

**Надподъязычные мышцы** парные: двубрюшная, шилоподъязычная, подбородочно-подъязычная и челюстно-подъязычная, которые прикрепляются к подъязычной кости. *Двубрюшная мышца* имеет два брюшка (переднее и заднее) и промежуточное сухожилие между ними. Промежуточное сухожилие, соединяющее оба брюшка, сухожильной петлей прикрепляется к подъязычной кости.

К **подподъязычным мышцам** относятся грудино-подъязычная, лопаточно-подъязычная, грудино-щитовидная и щитоподъязычная мышцы. Все подподъязычные мышцы опускают подъязычную кость и гортань. Совместно все над- и подподъязычные мышцы укрепляют подъязычную кость, а вместе с нею и гортань.

**Глубокие мышцы шеи** — парные передняя, средняя и задняя лестничные мышцы, а также предпозвоночные длинные мышцы головы и шеи, передняя и латеральная прямые мышцы головы. Лестничные мышцы начинаются на поперечных отростках шейных позвонков, а прикрепляются к ребрам. Лестничные мышцы поднимают ребра, участвуя в акте вдоха. Длинные мышцы головы и шеи, а также передняя прямая мышца головы наклоняют голову и шейный отдел позвоночника кпереди. Латеральная прямая мышца головы наклоняет голову в свою сторону.

Поверхностные и глубокие мышцы шеи (кроме платизмы) покрыты фасцией, имеющей сложное строение и расположение (рис. 53).

**Шейная фасция** состоит из трех пластинок, которые соответствуют трем группам мышц шеи:

1. *Поверхностная пластинка* шейной фасции располагается непосредственно позади подкожной мышцы шеи. Она охватывает шею со всех сторон и формирует фасциальные влагалища для грудино-ключично-сосцевидных и трапециевидных мышц. Поверхностная пластинка шейной фасции вверху продолжается в жевательную фасцию, внизу прикрепляется к передней поверхности ключицы и рукоятки грудины.

2. *Предтрахеальная пластинка* принадлежит подподъязычным мышцам и располагается в промежутке между лопаточно-подъязычными мышцами. Вверху эта пластинка прикрепляется к подъязычной кости, внизу — к задней поверхности ключицы и рукоятке грудины.

3. *Предпозвоночная пластинка* покрывает предпозвоночные и лестничные мышцы, формируя для них влагалища. Она соединяется с сонным влагалищем сосудисто-нервного пучка и, продолжаясь кверху, достигает основания черепа. Внизу эта пластинка переходит во внутригрудную фасцию.

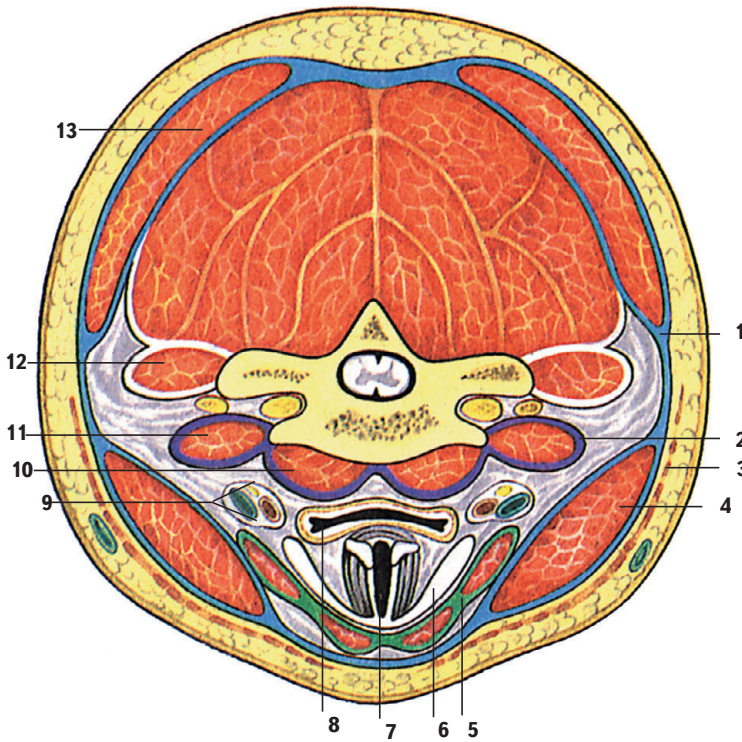
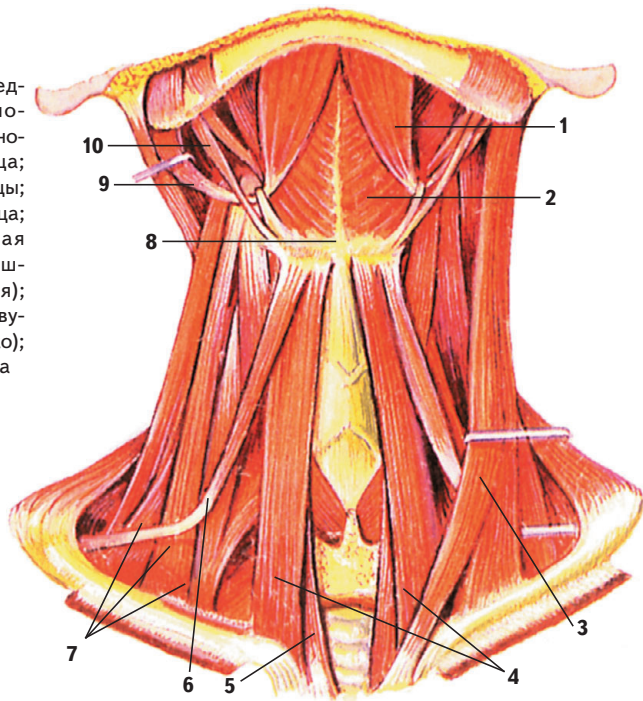
На шее имеются клетчаточные пространства, заполненные рыхлой соединительной тканью и расположенные между пластинками шейной фасции: надгрудное, предвисцеральное, позадивисцеральное и предпозвоночное.

**Рис. 53.** Расположение пластинок шейной фасции (поперечный разрез на уровне гортани):

1 — поверхностная пластинка; 2 — предпозвоночная пластинка; 3 — подкожная мышца шеи; 4 — грудино-ключично-сосцевидная мышца; 5 — предтрахеальная пластинка; 6 — щитовидный хрящ; 7 — голосовая щель; 8 — пищевод; 9 — сонное влагалище (сосудисто-нервный пучок шеи); 10 — длинная мышца шеи; 11 — передняя лестничная мышца; 12 — задняя лестничная мышца; 13 — трапециевидная мышца

**Рис. 52. Мышцы шеи, вид спереди:**

- 1 — двубрюшная мышца (переднее брюшко); 2 — челюстно-подъязычная мышца; 3 — грудино-ключично-сосцевидная мышца; 4 — грудино-подъязычные мышцы; 5 — грудино-щитовидная мышца; 6 — лопаточно-подъязычная мышца; 7 — лестничные мышцы (передняя, средняя, задняя); 8 — подъязычная кость; 9 — двубрюшная мышца (заднее брюшко); 10 — шилоподъязычная мышца



## МЫШЦЫ СПИНЫ

Различают поверхностные и глубокие мышцы (рис. 54, 55).

**Поверхностные мышцы** спины связаны с верхней конечностью. Это трапециевидная, широчайшая мышца спины, большая и малая ромбовидные, мышца, поднимающая лопатку, верхняя и нижняя задние ромбовидные. Они прикрепляются к лопатке, ключице и плечевой кости и осуществляют их движения.

К **глубоким мышцам спины** относятся *ременные мышцы шеи и головы, мышца, выпрямляющая позвоночник, подзатылочные мышцы*, а также *поперечно-остистая, межкостистые и межпоперечные мышцы*.

Глубокие мышцы спины располагаются в виде трех слоев. В *поверхностном (первом) слое* лежат ременная мышца головы, ременная мышца шеи и мышца, выпрямляющая позвоночник. Это сильные, наиболее развитые мышцы, выполняющие преимущественно статическую работу. Они покрывают обширную поверхность спины и задней области шеи, начиная от крестца и до затылочной кости, и удерживают позвоночник в вертикальном положении.

В *среднем (втором) слое* расположена мощная поперечно-остистая мышца, пучки которой ориентированы косо. В *глубоком (третьем) слое* лежат межкостистые, межпоперечные и четыре подзатылочные мышцы, осуществляющие движения головы.

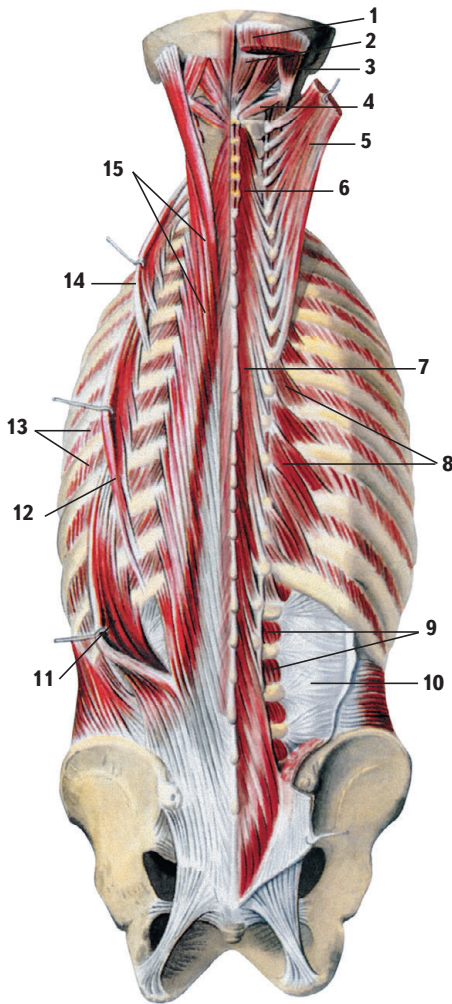
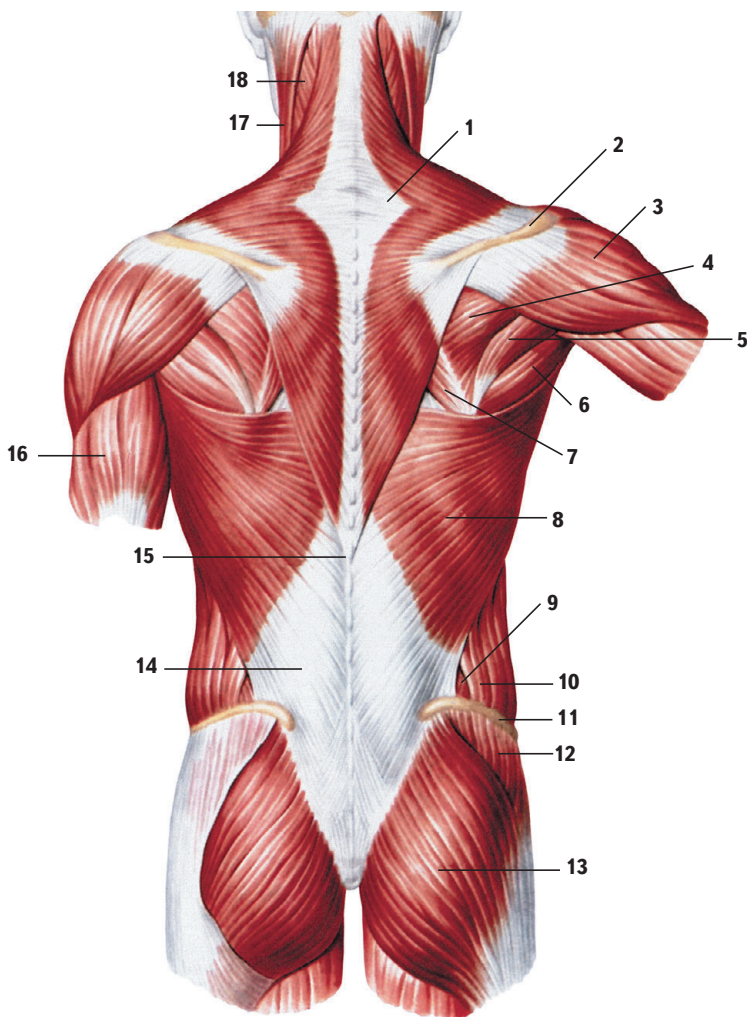


Рис. 54. Глубокие мышцы спины, второй слой:

1 — полуостистая мышца головы; 2 — задняя малая прямая мышца головы; 3 — верхняя косая мышца головы; 4 — нижняя косая мышца головы; 5 — полуостистая мышца головы; 6 — полуостистая мышца шеи; 7 — полуостистая мышца груди; 8 — мышцы, поднимающие ребра; 9 — медиальные межпоперечные мышцы поясницы; 10 — грудопоясничная фасция (глубокая пластинка); 11 — подвздошно-реберная мышца поясницы; 12 — подвздошно-реберная мышца груди; 13 — наружные межреберные мышцы; 14 — подвздошно-реберная мышца шеи; 15 — длиннейшая мышца



**Рис. 55. Поверхностные мышцы спины (первый слой):**

1 — трапецевидная мышца; 2 — ость лопатки; 3 — дельтовидная мышца; 4 — подостная мышца; 5 — малая круглая мышца; 6 — большая круглая мышца; 7 — большая ромбовидная мышца; 8 — широчайшая мышца спины; 9 — поясничный треугольник; 10 — наружная косая мышца живота; 11 — подвздошный гребень; 12 — средняя ягодичная мышца; 13 — большая ягодичная мышца; 14 — апоневроз широчайшей мышцы спины; 15 — остистый отросток XII грудного позвонка; 16 — трехглавая мышца плеча; 17 — грудино-ключично-сосцевидная мышца; 18 — ременная мышца головы

## МЫШЦЫ ГРУДИ

Мышцы груди парные, располагаются послойно. **Поверхностные мышцы** (*большая и малая грудные, подключичная и передняя зубчатая*) начинаются на ребрах и прикрепляются к лопатке, ключице и плечевой кости, они осуществляют движения плечевого пояса и свободной части верхней конечности, а при фиксированной конечности участвуют в акте дыхания (рис. 56, 57).

**Глубокие мышцы груди** — аутохтонные, к ним относятся *наружные и внутренние межреберные, подреберные, поднимающие ребра, поперечная мышца груди*. Они расположены целиком на ребрах и между ними, осуществляют движения грудной клетки. При усиленном вдохе в этих движениях участвуют и другие мышцы: диафрагма, лестничные, грудино-ключично-сосцевидная, большая и малая грудные и др.; при усиленном выдохе — подреберные, поперечная мышца груди, мышцы живота.

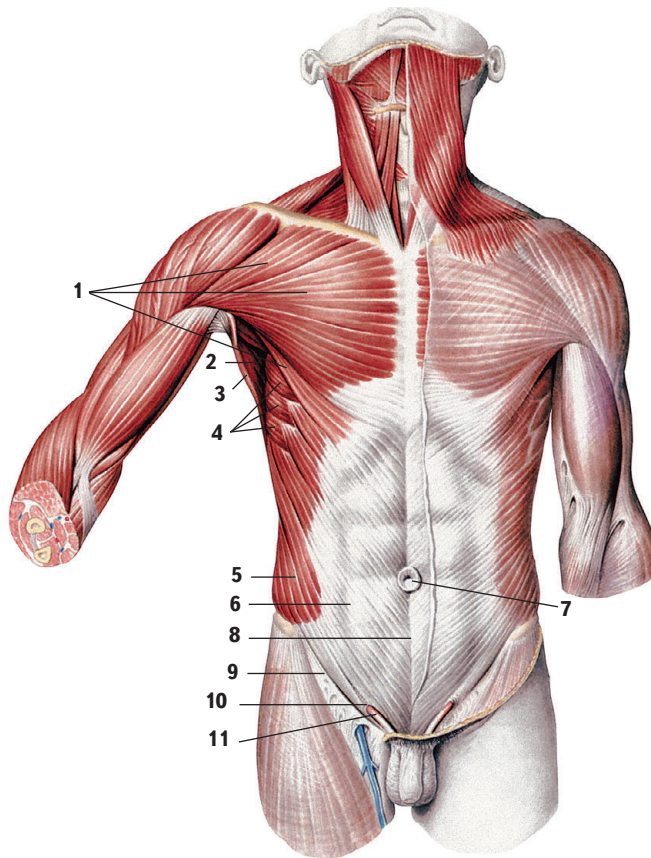
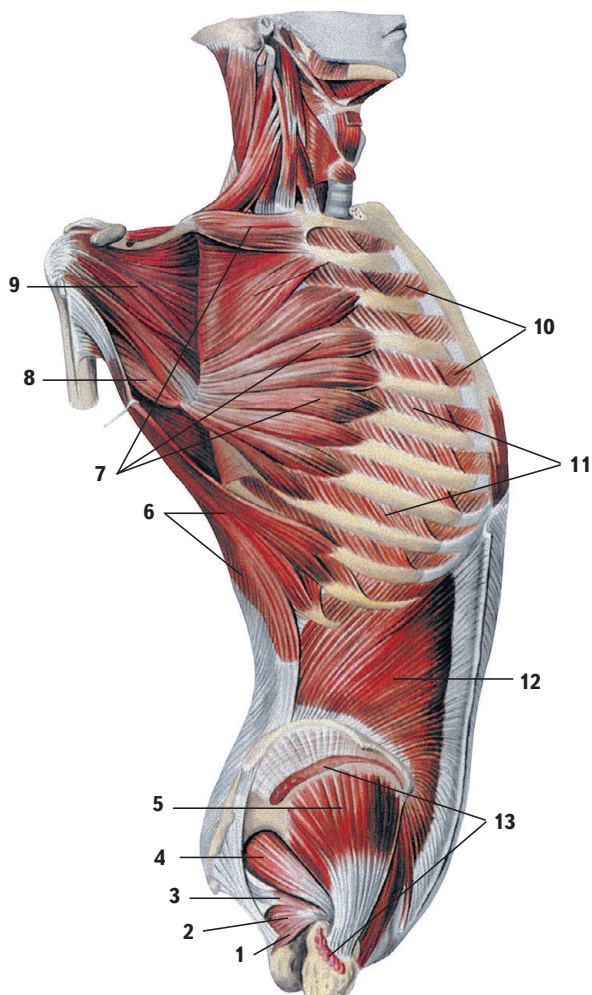


Рис. 56. Поверхностные мышцы груди и живота:

1 — большая грудная мышца; 2 — подмышечная полость; 3 — широчайшая мышца спины; 4 — передняя зубчатая мышца; 5 — наружная косая мышца живота; 6 — апоневроз наружной косой мышцы живота; 7 — пупочное кольцо; 8 — белая линия живота; 9 — паховая связка; 10 — поверхностное паховое кольцо; 11 — семенной канатик



**Рис. 57. Мышцы туловища, вид справа. Лопатка оттянута кзади, большая и малая грудные мышцы, наружная косая мышца живота и большая ягодичная мышца удалены; средняя ягодичная мышца перерезана и частично удалена:**

1 — нижняя близнецовая мышца; 2 — внутренняя запирающая мышца; 3 — верхняя близнецовая мышца; 4 — грушевидная мышца; 5 — малая ягодичная мышца; 6 — широчайшая мышца спины; 7 — передняя зубчатая мышца; 8 — большая круглая мышца; 9 — подлопаточная мышца; 10 — внутренние межреберные мышцы; 11 — наружные межреберные мышцы; 12 — внутренняя косая мышца живота; 13 — средняя ягодичная мышца



## ДИАФРАГМА

Диафрагма, являющаяся верхней стенкой брюшной полости, отделяет брюшную полость от грудной. Она участвует в акте дыхания и вместе с мышцами живота осуществляет функции брюшного пресса.

Диафрагма представляет собой тонкую мышцу, изогнутую в виде купола, обращенного выпуклой поверхностью в грудную полость. Правая часть купола расположена несколько выше, чем левая. Мышечные пучки, направляясь вверх от периферии к середине диафрагмы, переходят в ее сухожильный центр. В диафрагме выделяют три части: поясничную, реберную и грудинную (рис. 58).

**Поясничная часть** начинается *правой и левой ножками* на передней поверхности поясничных позвонков. Вверху мышечные пучки правой и левой ножек диафрагмы перекрещиваются впереди тела I поясничного позвонка, ограничивая аортальное отверстие, через которое проходят аорта и грудной — лимфатический — проток. Охватив аорту, ножки перекрещиваются и вновь расходятся, окаймляя *пищеводное отверстие*. Мышечные края этого отверстия выполняют функцию сфинктера. Через отверстие проходят в брюшную полость пищевод и блуждающие нервы. В мышечной части каждой ножки имеются щели, через которые проходят внутренностные нервы, непарная (справа) и полунепарная (слева) вены, симпатический ствол.

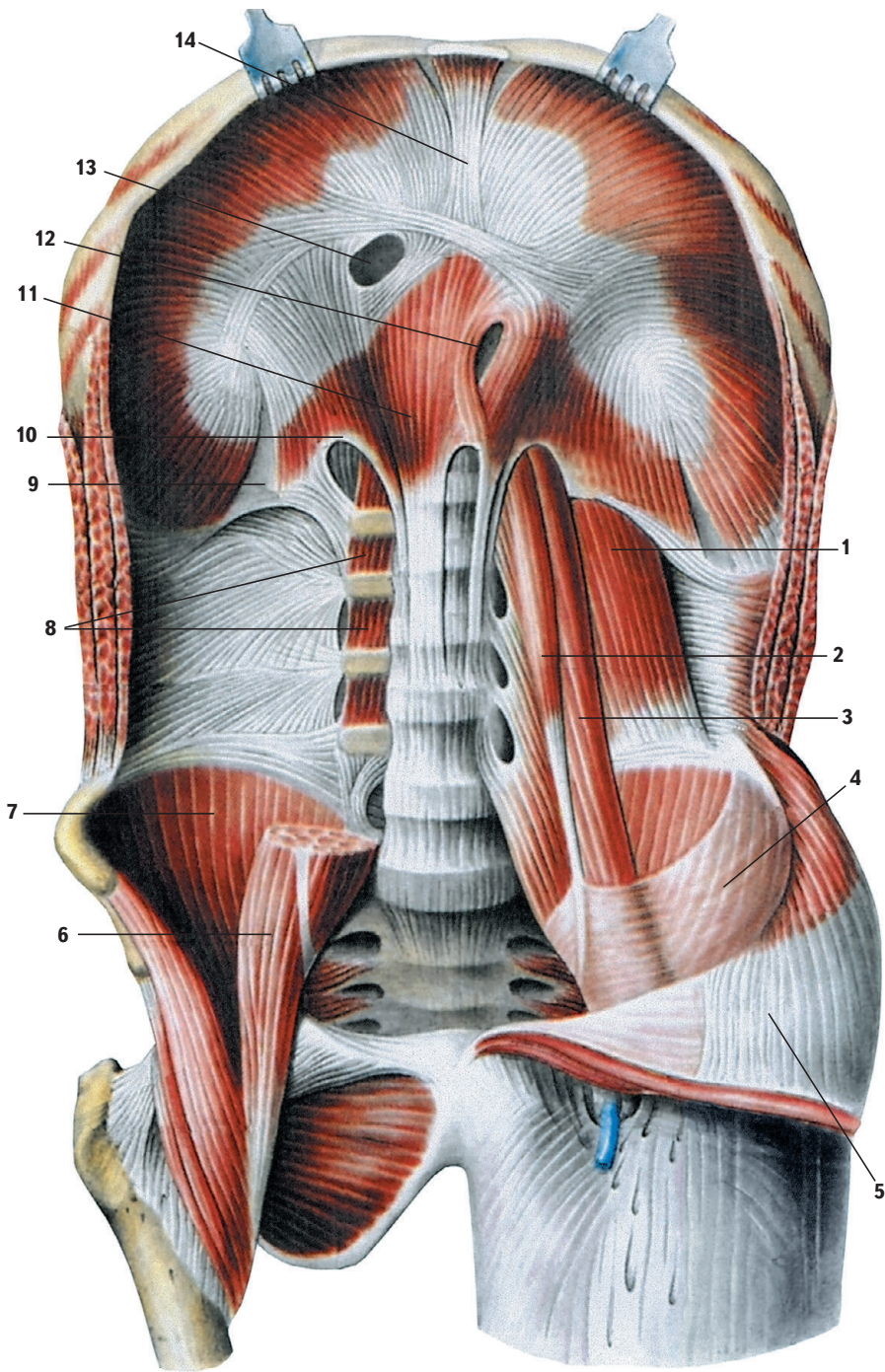
**Грудинная часть диафрагмы** начинается от задней поверхности мечевидного отростка, а **реберная** — от внутренних поверхностей хрящей и прилежащей костной части VII — XII ребер.

*Сухожильный центр диафрагмы*, образованный пучками оформленной плотной волокнистой соединительной ткани, имеет форму неправильного трилистника. Через сухожильный центр из грудной полости в брюшную проходит нижняя полая вена (через одноименное отверстие).

При сокращении диафрагмы ее купол уплощается, благодаря чему объем грудной полости увеличивается, а брюшной — уменьшается.

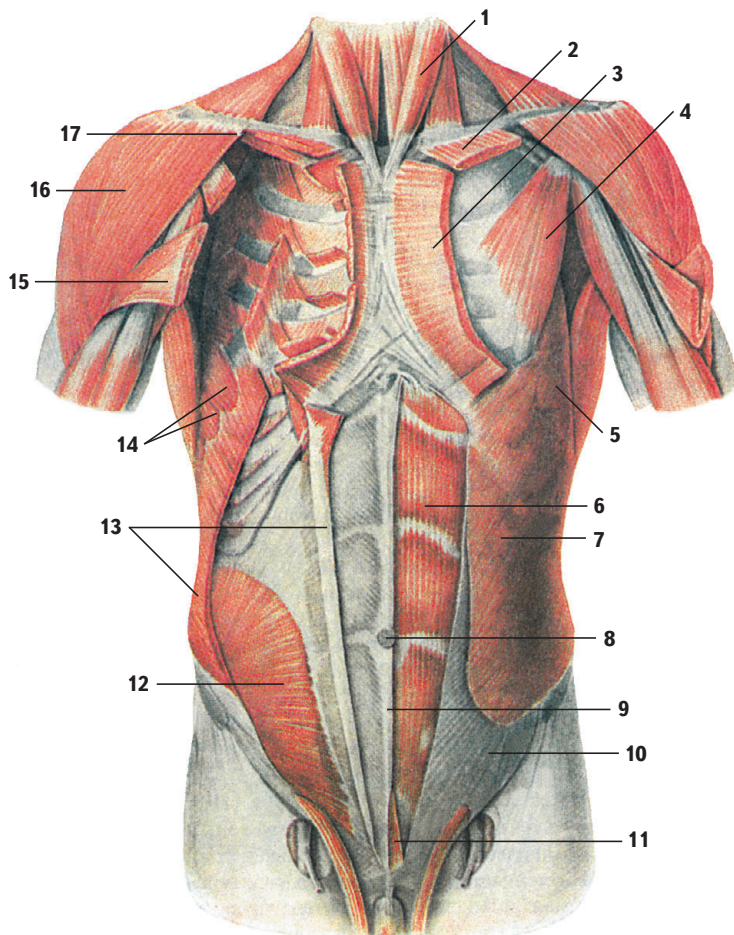
**Рис. 58. Диафрагма, вид снизу, со стороны брюшной полости:**

- 1 — квадратная мышца поясницы; 2 — малая поясничная мышца; 3 — большая поясничная мышца;
- 4 — подвздошная фасция; 5 — поперечная фасция; 6 — большая поясничная мышца (частично удалена); 7 — подвздошная мышца; 8 — межпоперечные мышцы; 9 — латеральная дугообразная связка;
- 10 — медиальная дугообразная связка; 11 — поясничная часть диафрагмы; 12 — пищеводное отверстие;
- 13 — отверстие нижней полой вены; 14 — сухожильный центр



## МЫШЦЫ ЖИВОТА

Мышцы живота парные, образуют его стенки и расположены послойно. Различают три группы: **мышцы боковых стенок** брюшной полости (*наружная и внутренняя косые, поперечная*), **мышцы передней стенки** (*прямая и пирамидальная*) и **мышцы задней стенки** (*квадратная мышца поясницы*). Пучки мышц боковых стенок брюшной полости имеют различное направление. Пучки наружной и внутренней косых мышц живота пересекают друг друга под углом, близким к прямому, пучки поперечной мышцы живота направлены почти горизонтально (рис. 59, 60).



**Рис. 59. Мышцы груди и живота. Большая грудная мышца (на обеих сторонах) и наружная косая мышца (слева) отрезаны и удалены. На правой стороне рисунка передняя стенка влагалища прямой мышцы живота удалена:**

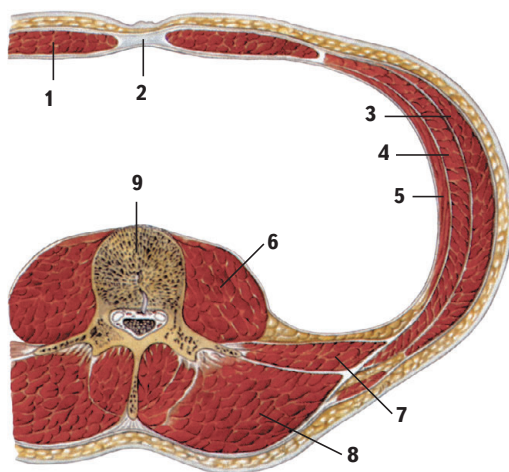
1 — грудино-ключично-сосцевидная мышца; 2 — трапециевидная мышца; 3 — большая грудная мышца (отрезана); 4 — малая грудная мышца; 5 — передняя зубчатая мышца; 6 — прямая мышца живота; 7 — наружная косая мышца живота; 8 — пупочное кольцо; 9 — белая линия живота; 10 — апоневроз наружной косой мышцы живота; 11 — пирамидальная мышца; 12 — внутренняя косая мышца живота; 13 — наружная косая мышца живота (отрезана и частично удалена); 14 — передняя зубчатая мышца; 15 — большая грудная мышца (отрезана); 16 — дельтовидная мышца; 17 — подключичная мышца

**Мышцы передней и задней стенок живота.** *Прямая мышца живота* располагается сбоку от белой линии живота. Начинается на мечевидном отростке грудины, хрящах V – VII ребер. Пучки мышцы направляются отвесно вниз и прикрепляются к лобковому гребню и лобковому симфизу. И правая, и левая прямые мышцы живота располагаются каждая в своем прочном сухожильном ложе (*влагалище прямой мышцы живота*), образованном апоневрозами наружной и внутренней косых и поперечной мышц живота (рис. 61). Прямые мышцы живота тянут грудную клетку вниз, сгибают туловище. Косые мышцы живота также наклоняют туловище вперед, участвуют в поворотах его вправо и влево, а также в дыхании, поскольку прикрепляются на ребрах.

Пирамидальная мышца имеет форму треугольника, обращенного острым углом вверх. Располагается вблизи нижней части прямой мышцы живота, внутри ее фиброзного влагалища. Мышца начинается на лобковом гребне. Волокна мышцы, идущие снизу вверх, вплетаются в белую линию живота. Пирамидальная мышца иногда простирается до пупка или отсутствует. У мышцы описаны 2 – 3 сухожильные перемычки. Пирамидальная мышца натягивает белую линию живота.

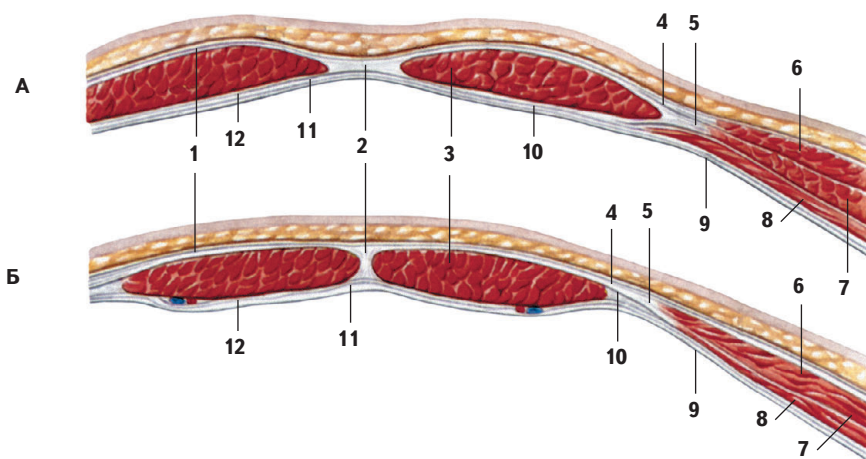
В образовании задней стенки живота участвует парная квадратная мышца поясницы. *Квадратная мышца поясницы* расположена сбоку от поясничного отдела позвоночника. Она начинается на XII ребре, поперечных отростках I – IV поясничных позвонков; прикрепляется к гребню подвздошной кости и поперечным отросткам нижележащих поясничных позвонков. Эта мышца при сокращении наклоняет позвоночник в свою сторону.

Мышцы живота покрыты фасциями, среди которых выделяют поверхностную, собственную и внутрибрюшную.



**Рис. 60. Мышцы передней и боковых стенок живота на горизонтальном (поперечном) разрезе:**

1 – прямая мышца живота; 2 – белая линия живота; 3 – наружная косая мышца живота; 4 – внутренняя косая мышца живота; 5 – поперечная мышца живота; 6 – большая поясничная мышца; 7 – квадратная мышца поясницы; 8 – мышца, выпрямляющая позвоночник; 9 – тело позвонка



**Рис. 61. Схема строения влагалища прямой мышцы живота на протяжении верхних 2/3 мышцы (А) и нижней трети (Б) (поперечный разрез):**

1 — передняя пластинка влагалища прямой мышцы живота; 2 — белая линия живота; 3 — прямая мышца живота; 4 — апоневроз наружной косой мышцы живота; 5 — апоневроз внутренней косой мышцы живота; 6 — наружная косая мышца живота; 7 — внутренняя косая мышца живота; 8 — поперечная мышца живота; 9 — брюшина; 10 — апоневроз поперечной мышцы живота; 11 — поперечная фасция; 12 — задняя пластинка влагалища прямой мышцы живота

## ПАХОВЫЙ КАНАЛ

Паховый канал — это щель длиной 4 — 6 см, пронизывающая переднюю брюшную стенку над медиальной половиной паховой связки косо в направлении сверху вниз и сзади наперед. В этой щели у мужчин находится семенной канатик, у женщин — круглая связка матки. Паховый канал имеет два кольца: глубокое и поверхностное (рис. 62).

*Глубокое паховое кольцо* является выпячиванием поперечной фасции живота над серединой паховой связки, что соответствует месту расположения латеральной паховой ямки.

*Поверхностное паховое кольцо* находится над верхней ветвью лобковой кости между латеральной и медиальной ножками апоневроза наружной косой мышцы живота. Между этими ножками натянуты межножковые волокна. Медиально поверхностное кольцо ограничено загнутой связкой. Поверхностное кольцо покрыто снаружи лишь кожей и подкожной клетчаткой.

В паховом канале различают четыре стенки: *переднюю, заднюю, верхнюю и нижнюю*.

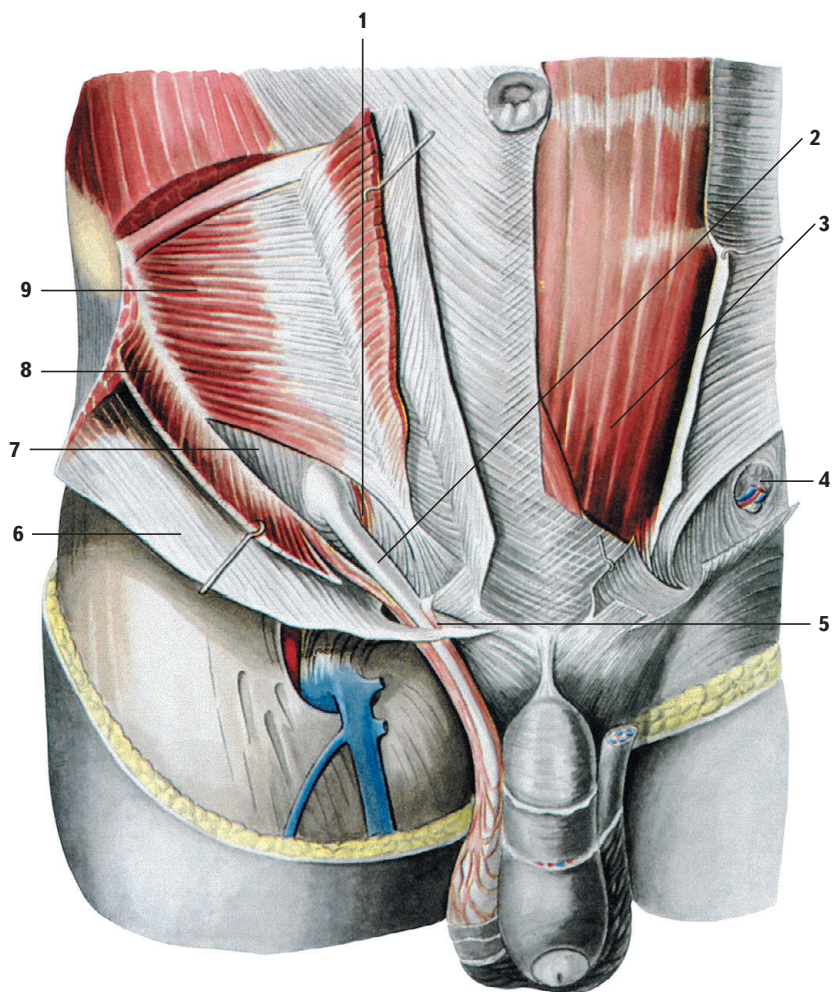
Передняя стенка образована апоневрозом наружной косой мышцы живота.

Заднюю стенку формируют поперечная фасция и париетальная брюшина.

Верхняя стенка образована нижними волокнами внутренней косой и поперечной мышц живота, которые свободно свисают в щель пахового канала.

Нижней стенкой пахового канала является паховая связка, представляющая собой апоневроз наружной косой мышцы живота, который натянут между передней частью подвздошной кости и лобковым бугорком. В этом месте апоневроз подворачивается и утолщается.

У женщин кольцо примерно в два раза меньше, чем у мужчин.



**Рис. 62. Паховый канал, вид спереди. На правой стороне наружная и внутренняя косые мышцы живота разрезаны и отвернуты в сторону. На левой стороне удалена передняя стенка влагалища прямой мышцы живота:**

1 — паховый канал (вскрыт); 2 — семенной канатик; 3 — прямая мышца живота; 4 — глубокое кольцо пахового канала; 5 — поверхностное кольцо пахового канала; 6 — апоневроз наружной косой мышцы живота; 7 — поперечная фасция живота; 8 — внутренняя косая мышца живота; 9 — поперечная мышца живота

## МЫШЦЫ ПРОМЕЖНОСТИ

Дно малого таза сформировано двумя группами мышц, образующих диафрагму таза и мочеполовую диафрагму (рис. 63, 64).

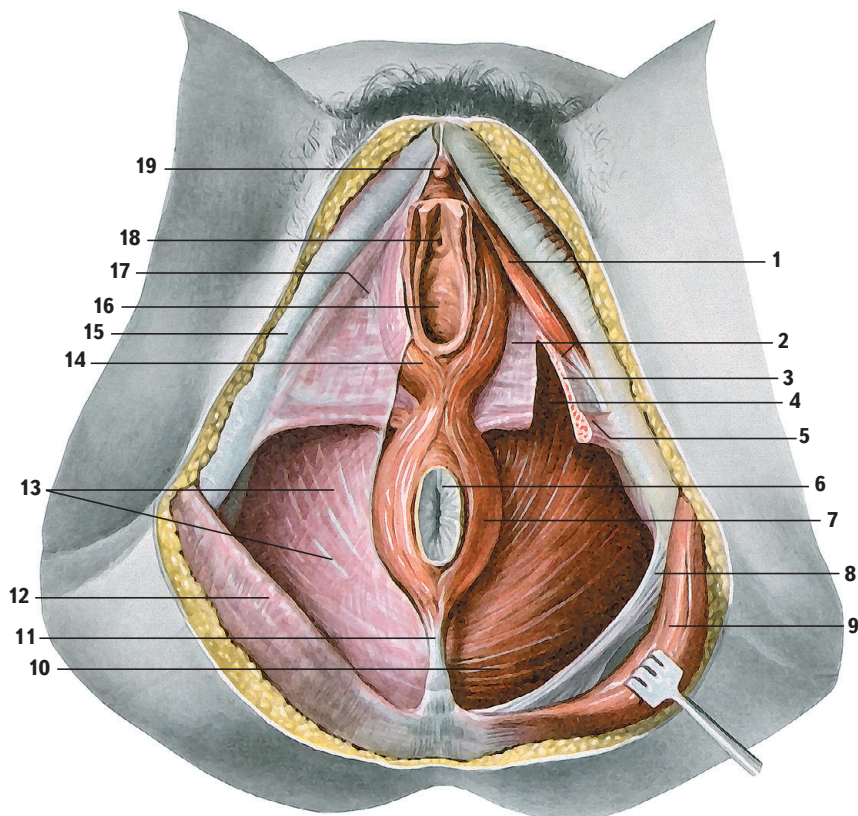
*Диафрагма таза* занимает заднюю часть дна полости таза и имеет вид треугольника, вершина которого обращена к копчику, а два других угла — к седалищным буграм. Через диафрагму таза как у мужчин, так и женщин проходит конечный отдел прямой кишки. Диафрагма таза образована мощной парной мышцей, поднимающей задний проход, которая лежит в глубоком слое, и поверхностно расположенным наружным сфинктером (сжимателем) заднего прохода.

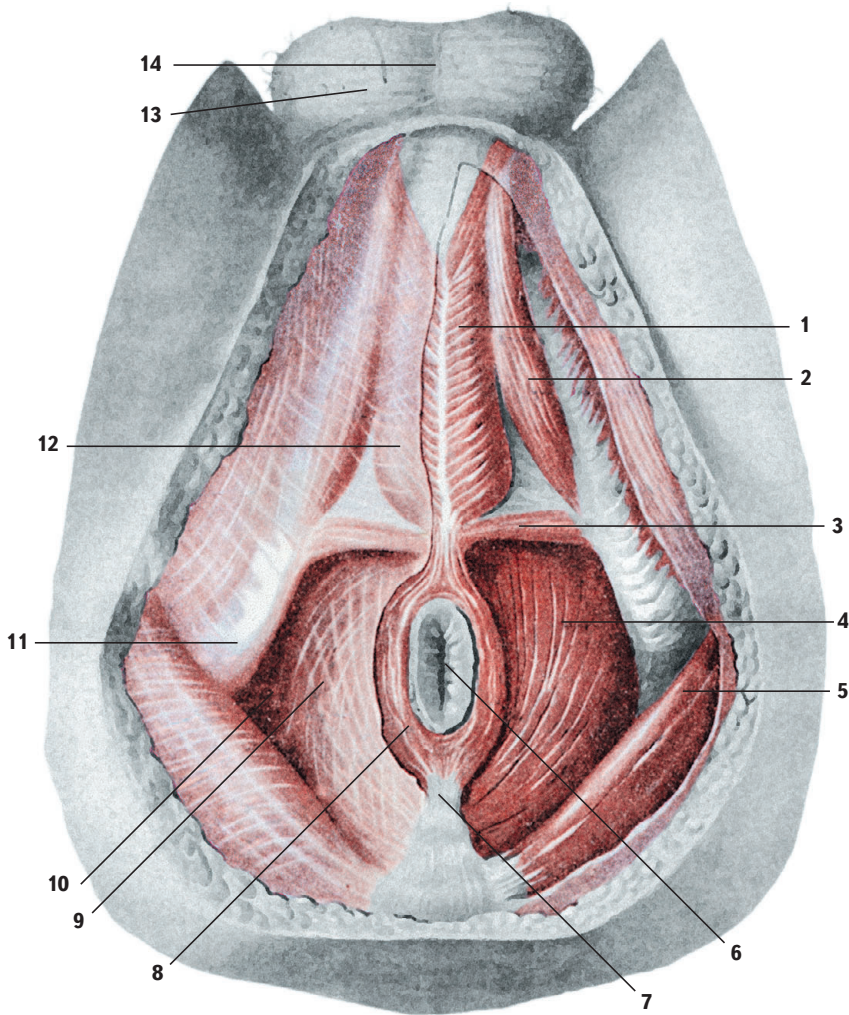
В глубоком слое лежит также парная *копчиковая мышца*, укрепляющая заднюю часть диафрагмы таза. В поверхностном слое находится наружный сфинктер заднего прохода, расположенный непосредственно под кожей и окружающий конечный отдел прямой кишки.

В *мочеполовой диафрагме* различают глубокий и поверхностный слои мышц.

В первом находятся парная *глубокая поперечная мышца промежности*, укрепляющая диафрагму, и *сфинктер мочеиспускательного канала*.

В поверхностном слое лежат *парные луковично-губчатые мышцы*, которые окружают у мужчин луковицу полового члена и его губчатое тело, у женщин — наружное отверстие влагалища, *седалищно-пещеристая мышца*, способствующая возникновению эрекции полового члена или клитора, а также *поверхностная поперечная мышца промежности*.





**Рис. 64. Мышцы и фасции мужской промежности, вид снизу:**

1 — луковично-губчатая мышца; 2 — седалищно-пещеристая мышца; 3 — поверхностная поперечная мышца промежности; 4 — мышца, поднимающая задний проход; 5 — большая ягодичная мышца; 6 — заднепроходное отверстие (анус); 7 — заднепроходно-копчиковая связка; 8 — наружный сфинктер заднего прохода; 9 — нижняя фасция диафрагмы таза; 10 — седалищно-прямокишечная ямка; 11 — седалищный бугор; 12 — поверхностная фасция промежности; 13 — мошонка; 14 — шов мошонки

**Рис. 63. Мышцы и фасции женской промежности.**

**Слева фасции удалены и мочеполовая диафрагма частично рассечена:**

1 — седалищно-пещеристая мышца; 2 — нижняя фасция мочеполовой диафрагмы (мембрана промежности); 3 — глубокая поперечная мышца промежности; 4 — верхняя фасция мочеполовой диафрагмы; 5 — поверхностная поперечная мышца промежности; 6 — задний проход; 7 — наружный сфинктер заднего прохода; 8 — крестцово-бугорная связка; 9 — большая ягодичная мышца; 10 — мышца, поднимающая задний проход; 11 — заднепроходно-копчиковая связка; 12 — ягодичная фасция; 13 — нижняя фасция диафрагмы таза; 14 — луковично-губчатая мышца; 15 — широкая фасция бедра; 16 — отверстие влагалища; 17 — поверхностная фасция промежности; 18 — наружное отверстие мочеиспускательного канала; 19 — головка клитора



## МЫШЦЫ ВЕРХНЕЙ КОНЕЧНОСТИ

Рука как орган труда выполняет многочисленные и разнообразные движения, которые осуществляет большое количество мышц. Многие из них начинаются на ребрах, грудине и позвоночнике и прикрепляются к костям пояса верхней конечности и плечевой кости. Они описаны выше. Мышцы верхней конечности разделяются на мышцы плечевого пояса и мышцы свободной части верхней конечности.

**Мышцы плечевого пояса** со всех сторон окружают плечевой сустав. *Поверхностный слой* образован *дельтовидной мышцей, глубокий* — *над- и подостной, большой и малой круглыми, подлопаточной мышцами.*

**Мышцы плеча** делятся на две группы: *передние мышцы* являются сгибателями (*клювовидно-плечевая, двуглавая мышца плеча и плечевая*), *задние* — *разгибателями (трехглавая мышца плеча и локтевая)*. Обе группы отделены одна от другой *медиальной и латеральной межмышечными перегородками* плеча, отходящими от фасции плеча к латеральному и медиальному краям плечевой кости.

**Мышцы предплечья** также делятся на две группы: *переднюю и заднюю*. К *передней группе* относятся шесть сгибателей кисти и пальцев: *плечелучевая мышца, лучевой и локтевой сгибатели запястья, длинная ладонная* (иногда отсутствует), *поверхностный и глубокий сгибатели пальцев, длинный сгибатель большого пальца, два пронатора: круглый и квадратный*. Сгибатели пальцев осуществляют чрезвычайно тонкие и высокодифференцированные движения. Благодаря специальным упражнениям можно достигнуть необычайной точности и сложности движений.

В *заднюю группу* входят девять мышц: *длинный и короткий лучевые разгибатели запястья, локтевой разгибатель запястья, разгибатель пальцев, разгибатели мизинца и указательного пальца, длинный и короткий разгибатели большого пальца, длинная мышца, отводящая большой палец, и один супинатор*. И передние, и задние мышцы предплечья располагаются в несколько слоев.

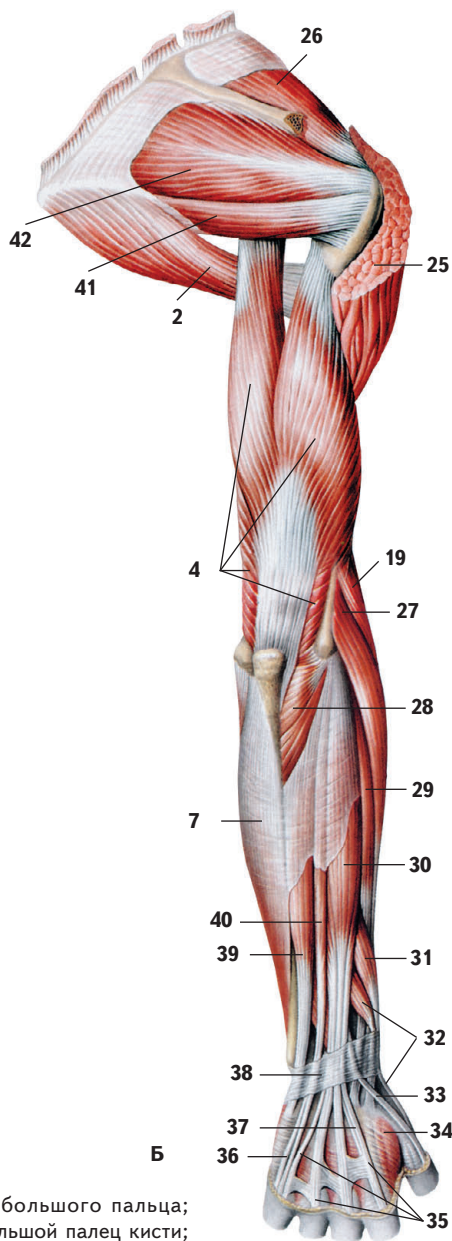
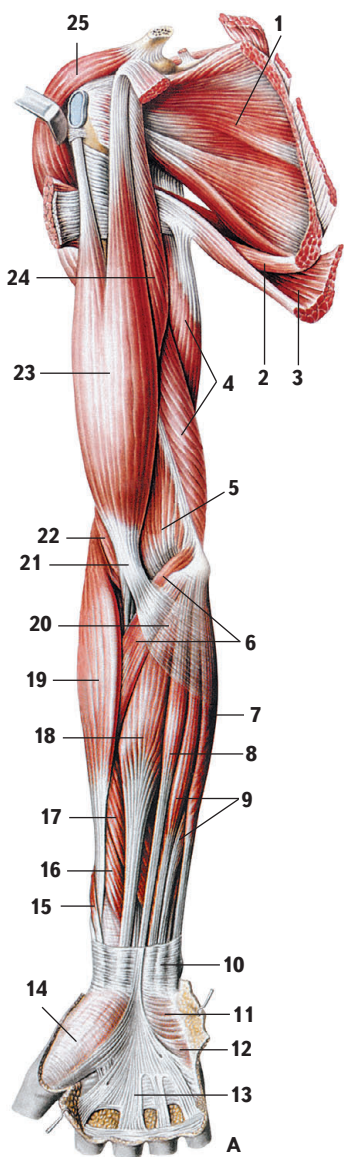
Все движения кисти и пальцев осуществляются большим количеством мышц предплечья и кисти. Большая часть мышц кисти располагается на ладонной стороне и между пястными костями. На тыльной проходят сухожилия мышц-разгибателей кисти и пальцев, и четыре тыльные межкостные мышцы.

*Мышцы ладонной стороны кисти* делятся на три группы: *мышцы возвышения большого пальца (короткая мышца, отводящая большой палец кисти, короткий сгибатель большого пальца кисти, приводящая мышца большого пальца кисти и мышца, противопоставляющая большой палец кисти)*; *мышцы возвышения мизинца (короткая ладонная, отводящая мизинец, короткий сгибатель мизинца и противопоставляющая мизинец)*; *средняя группа (четыре червеобразные мышцы и три ладонные межкостные мышцы)*.

В области лучезапястного сустава фасция предплечья заметно утолщается, в результате чего образуются удерживатели: на ладонной стороне — *удерживатель сгибателей*, на тыльной — *удерживатель разгибателей*. От последнего вглубь к костям отходят соединительнотканые перегородки, разделяющие пространство под удерживателем разгибателей на шесть *костно-фиброзных каналов*, в которых располагаются сухожилия разгибателей, заключенные в синовиальные влагалища. Под удерживателем сгибателей расположен *канал запястья*, в котором проходят срединный нерв и сухожилия сгибателей пальцев, лежащие в двух синовиальных влагалищах. Сухожилие длинной ладонной мышцы, расположенное поверхностно от удерживателя сгибателей, переходит в *ладонный апоневроз*.

**Рис. 65. Мышцы верхней конечности:**

А — вид спереди; Б — вид сзади; 1 — подлопаточная мышца; 2 — большая круглая мышца; 3 — широчайшая мышца спины; 4 — трехглавая мышца плеча; 5 — локтевая ямка; 6 — круглый пронатор; 7 — локтевой сгибатель запястья; 8 — длинная ладонная мышца; 9 — поверхностный сгибатель пальцев; 10 — часть фасции предплечья; 11 — короткая ладонная мышца; 12 — возвышение мизинца;



13 – ладонный апоневроз; 14 – возвышение большого пальца; 15 – сухожилие длинной мышцы, отводящей большой палец кисти; 16 – длинный сгибатель большого пальца кисти; 17 – поверхностный сгибатель пальцев; 18 – лучевой сгибатель запястья; 19 – плечелучевая мышца; 20 – апоневроз двуглавой мышцы плеча; 21 – сухожилие двуглавой мышцы плеча; 22 – плечевая мышца; 23 – двуглавая мышца плеча; 24 – клювовидно-плечевая мышца; 25 – дельтовидная мышца; 26 – надостная мышца; 27 – длинный лучевой разгибатель запястья; 28 – локтевая мышца; 29 – короткий лучевой разгибатель запястья; 30 – разгибатель пальцев; 31 – длинная мышца, отводящая большой палец кисти; 32 – короткий разгибатель большого пальца кисти; 33 – сухожилие длинного разгибателя большого пальца кисти; 34 – первая тыльная межкостная мышца; 35 – сухожилия разгибателя пальцев; 36 – сухожилие разгибателя мизинца; 37 – сухожилие разгибателя указательного пальца; 38 – удерживатель разгибателей; 39 – локтевой разгибатель запястья; 40 – разгибатель мизинца; 41 – малая круглая мышца; 42 – подостная мышца

## МЫШЦЫ НИЖНЕЙ КОНЕЧНОСТИ

Нижняя конечность человека, являясь органом опоры и передвижения, имеет наиболее мощную мускулатуру, на долю которой приходится более 50% всей массы мышц. Согласно делению конечности на отделы, различают мышцы таза и мышцы свободной части нижней конечности (бедро, голени и стопы) (рис. 66). Соответственно объединить подрисуночные подписи. Из всех мышц нижней конечности у человека наиболее развиты большая ягодичная (выполняет функцию разгибателя бедра и удерживает тело в вертикальном положении), четырехглавая мышца бедра (разгибает голень и удерживает тело в вертикальном положении). Мощная трехглавая мышца голени, что особенно важно, осуществляет подошвенное сгибание стопы.

**Мышцы таза** окружают со всех сторон тазобедренный сустав. Все они начинаются на костях таза, поясничных позвонках и крестце и прикрепляются к верхней трети бедренной кости. Мышцы таза делятся на две группы: внутреннюю, которая расположена в полости таза (*подвздошная, большая и малая поясничные, грушевидная, внутренняя запирательная*), и наружную, расположенную на боковой поверхности таза и в области ягодицы (*большая, средняя и малая ягодичные мышцы, квадратная мышца бедра, мышца-напрягатель широкой фасции, наружная запирательная мышца и две близнецовые мышцы*). Мышцы наружной группы лежат в несколько слоев. Ягодичные мышцы поддерживают равновесие тела при стоянии и ходьбе.

**Мышцы бедра** развиты очень хорошо, они не только участвуют в передвижении тела, но и удерживают тело в вертикальном положении. Мышцы делятся на три группы: передняя (сгибатели бедра и разгибатели голени): *четырёхглавая мышца бедра и портняжная*; задняя (разгибатели бедра и сгибатели голени): *полусухожильная, полуперепончатая, двуглавая мышца бедра*; медиальная (приводящие мышцы, бедра): *гребенчатая мышца, тонкая мышца, длинная, короткая и большая приводящие мышцы*. Эти мышцы начинаются на костях таза и прикрепляются к бедренной кости и костям голени. Сухожилие полуперепончатой мышцы у места прикрепления к большеберцовой кости разделяется на три пучка, которые получили название «глубокой гусиной лапки». Сухожилие тонкой мышцы вместе с сухожилиями полусухожильной и портняжной мышц у места их прикрепления к большеберцовой кости образуют треугольной формы сухожильное растяжение — «поверхностную гусиную лапку».

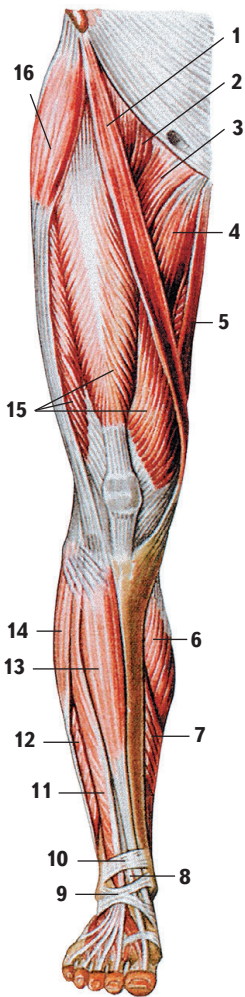
**Мышцы голени** также участвуют в прямохождении и удержании тела в вертикальном положении. Утолщенные мышечные части мышц лежат в проксимальном отделе голени, по направлению к стопе они переходят в сухожилия. На голени нет мышц-вращателей.

Мышцы голени делятся на три группы: передняя (тыльные разгибатели стопы и разгибатели пальцев), задняя (подошвенные сгибатели стопы и пальцев, сгибатели голени в коленном суставе) и латеральная (пронация и подошвенные сгибатели стопы). К передней группе мышц голени относятся: *передняя большеберцовая мышца, длинный разгибатель пальцев и длинный разгибатель большого пальца*. Заднюю группу образуют *трехглавая мышца голени, подошвенная, подколенная мышцы, длинные сгибатели пальцев и большого пальца стопы и задняя большеберцовая мышца*. К латеральной группе относятся *две малоберцовые мышцы: короткая и длинная*.

Передняя группа мышц голени отделена от задней группы обеими костями голени и межкостной перепонкой. От *фасции голени*, окутывающей мышцы, отходят *передняя и задняя межмышечные перегородки*, которые прикрепляются к малоберцовой кости и отделяют латеральную группу мышц от передней и от задней.

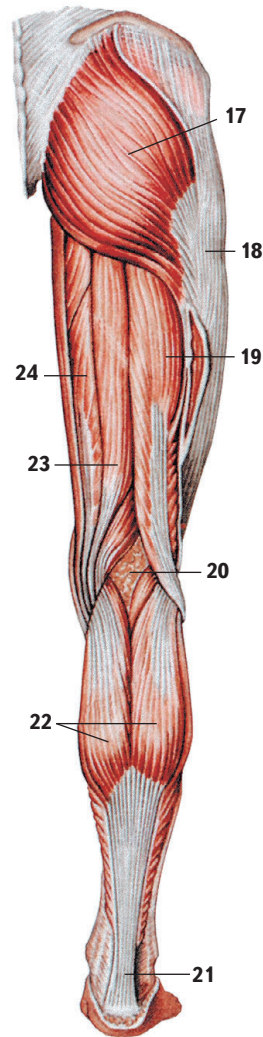
**Мышцы стопы.** Разгибание пальцев стопы осуществляют, помимо мышц голени, и собственные мышцы, расположенные на тыле стопы (*короткий разгибатель пальцев и короткий разгибатель большого пальца стопы*).

Подошвенные мышцы делятся на три группы: *медиальную*, которая осуществляет движения большого пальца (*мышца, отводящая большой палец стопы, мышца,*



приводящая большой палец стопы, и короткий сгибатель большого пальца стопы); латеральную, приводящую в движение мизинец (мышца, отводящая мизинец стопы, и короткий сгибатель мизинца стопы); среднюю (4 червеобразных, короткий сгибатель пальцев, квадратная мышца подошвы, 7 межкостных: 3 подошвенные и 4 тыльные). Фасция подошвы утолщена и образует подошвенный апоневроз, идущий от пяточного бугра к основаниям пальцев. От этого апоневроза вглубь идут две перегородки, разделяющие описанные группы мышц подошвы стопы.

Мышцы и сухожилия сгибателей пальцев (лежащие вдоль подошвы), помимо основной их функции, укорачивают стопу и затягивают (укрепляют) продольные своды стопы; мышцы, лежащие поперечно, суживают стопу и «затягивают» ее поперечный свод.



**Рис. 66. Мышцы нижней конечности, правой (А – вид спереди, Б – вид сзади):**

- 1 – портняжная мышца; 2 – подвздошно-поясничная мышца; 3 – гребенчатая мышца; 4 – длинная приводящая мышца; 5 – тонкая мышца; 6 – икроножная мышца (медиальная головка); 7 – камбаловидная мышца; 8 – сухожилие длинного разгибателя большого пальца стопы; 9 – нижний удерживатель сухожилий-разгибателей; 10 – верхний удерживатель сухожилий-разгибателей; 11 – длинный разгибатель пальцев; 12 – короткая малоберцовая мышца; 13 – передняя большеберцовая мышца; 14 – длинная малоберцовая мышца; 15 – четырехглавая мышца бедра; 16 – напрягатель широкой фасции; 17 – большая ягодичная мышца; 18 – подвздошно-большеберцовый тракт; 19 – двуглавая мышца бедра; 20 – подколенная ямка; 21 – пяточное (ахиллово) сухожилие; 22 – икроножная мышца; 23 – полусухожильная мышца; 24 – полуперепончатая мышца

## ВНУТРЕННИЕ ОРГАНЫ

**Внутренние органы, или внутренности,** расположены в полостях тела человека. Это органы пищеварительной, дыхательной, мочевой и половой систем. Последние две системы объединены в мочеполовой аппарат. Большинство внутренних органов имеют трубчатое строение. Стенка трубки состоит из четырех слоев: слизистая оболочка, подслизистая основа, мышечная оболочка, адвентициальная или серозная оболочка (рис. 67).

**Слизистая оболочка,** выстилающая трубчатые органы, покрыта слизью, выделяемой одноклеточными бокаловидными glandулоцитами и железами. Слизистая оболочка состоит из трех хорошо выраженных слоев: эпителия, собственной и мышечной пластинок. *Эпителий*, отграничивающий внутреннюю среду от внешней (содержимое пищеварительной трубки, дыхательных и мочевыводящих путей), имеет различное строение.

*Собственная пластинка слизистой оболочки* расположена под эпителием. Она образована рыхлой волокнистой неоформленной соединительной тканью, богатой клетками. В собственной пластинке слизистой оболочки располагаются многоклеточные железы, нервные элементы и сосуды.

*Мышечная пластинка слизистой оболочки,* образованная несколькими (1–3) слоями гладких миоцитов, расположена на границе слизистой оболочки и подслизистой основы. Тонкие пучки или отдельные миоциты отходят от мышечной пластинки к эпителию, проникая в выросты собственной пластинки, например, в ворсинки. Гладкие миоциты, сокращаясь, способствуют образованию на ней складок. В некоторых органах (язык, десна) мышечная пластинка отсутствует.

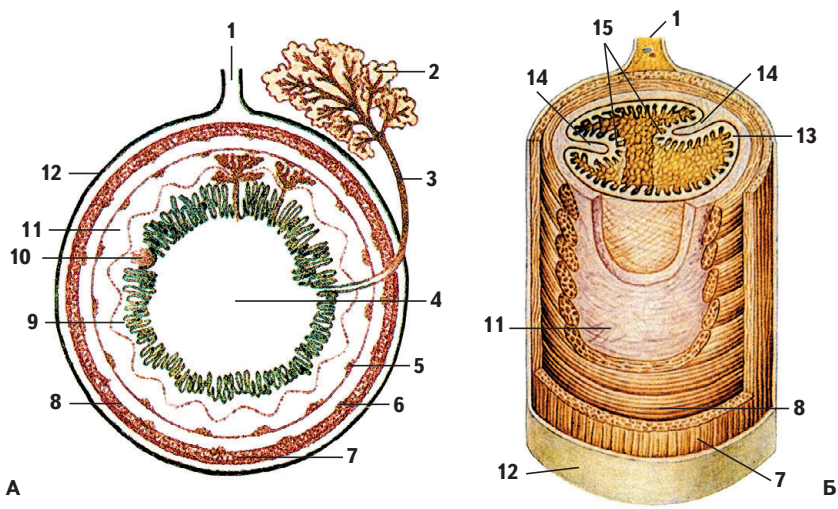
Слизистая оболочка большинства органов складчатая, на ее поверхности встречаются выросты (сосочки языка, ворсинки тонкой кишки), углубления (кишечные крипты, желудочные ямки). Слизистая оболочка некоторых органов имеет гладкую поверхность (губы, щеки, бронхи малого калибра и бронхиолы, почечные чашки).

**Подслизистая основа** образована рыхлой волокнистой неоформленной соединительной тканью, богатой эластическими волокнами. В подслизистой основе располагаются железы, подслизистое нервное сплетение (мейсснеровское), кровеносные и лимфатические сосуды. Благодаря наличию эластичной подслизистой основы слизистая оболочка подвижна и может образовывать складки.

**Мышечная оболочка** чаще всего состоит из двух слоев — *внутреннего кругового и наружного продольного*, разделенных прослойкой рыхлой волокнистой неоформленной соединительной ткани, в которой расположены нервное сплетение (ауэрбаховское), кровеносные и лимфатические сосуды. В стенках большей части пищеварительной трубки мышцы гладкие, лишь в верхнем отделе (глотка, верхняя треть пищевода) и в нижнем (наружный сфинктер заднего прохода) мышцы поперечнополосатые.

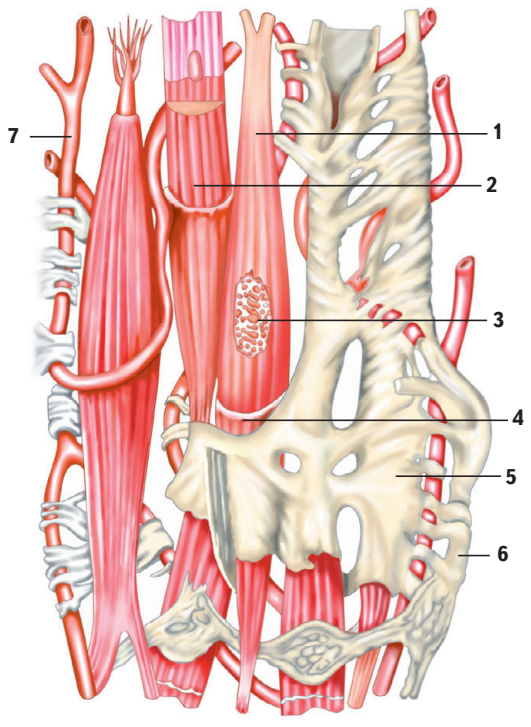
*Неисчерченная (гладкая)* мышечная ткань состоит из веретенообразных клеток — миоцитов, длиной до 500 мкм, которые располагаются в стенках внутренних органов, кровеносных и лимфатических сосудов. Миоцит имеет одно удлинённое ядро, в цитоплазме множество сократительных органелл — *миофиламентов* и утолщений — *плотных телец*, часть из них прикрепляется к цитоплазматической мембране. Неисчерченная (гладкая) мышечная ткань иннервируется вегетативной нервной системой (рис. 68).

Некоторые внутренние органы (шейный и грудной отделы пищевода, глотка, нижняя часть прямой кишки), а также дыхательные и мочевыводящие пути снаружи покрыты **адвентицией** — рыхлой волокнистой соединительной тканью, в которой расположены кровеносные и лимфатические сосуды, нервы. Большинство органов пищеварительной системы и легкие снаружи покрыты серозной оболочкой, которая образована рыхлой волокнистой соединительной тканью, богатой эластическими и коллагеновыми волокнами. Гладкая, увлажненная серозная оболочка облегчает скольжение внутренностей друг относительно друга.



**Рис. 67. Строение пищеварительной трубки.**  
**Поперечное (А) и продольно-поперечное (Б) сечения:**

1 — брыжейка; 2 — сложная пищеварительная железа; 3 — проток железы; 4 — просвет органа; 5 — подслизистое нервное сплетение (Мейсснера); 6 — мышечно-кишечное нервное сплетение (Ауэрбаха); 7 — продольный слой мышечной оболочки; 8 — круговой слой мышечной оболочки; 9 — собственная пластинка слизистой оболочки; 10 — одиночный лимфоидный узелок; 11 — подслизистая основа; 12 — серозная оболочка; 13 — слизистая оболочка; 14 — складки слизистой оболочки; 15 — ворсинки



**Рис. 68. Строение неисчерченной (гладкой) мышечной ткани:**

1 — миоцит; 2 — миофибриллы в саркоплазме; 3 — ядро миоцита; 4 — сарколемма; 5 — эндомизий; 6 — нерв; 7 — кровеносный капилляр  
*(по И. В. Алмазову и Л. С. Сутулову)*

## ПИЩЕВАРИТЕЛЬНАЯ СИСТЕМА

**Пищеварительная система** осуществляет переваривание пищи путем ее механической и химической обработки, всасывание продуктов расщепления через слизистую оболочку в кровь и лимфу, выведение непереработанных остатков.

Пищеварительная система состоит из пищеварительной трубки, длина которой у взрослого человека достигает 7 — 9 м, и ряда расположенных вне ее стенок крупных желез. Пищеварительная трубка образует множество изгибов и петель. К пищеварительной системе относятся полость рта с находящимися в ее стенках органами и прилежащими большими слюнными железами, глотка, пищевод, желудок, тонкая и толстая кишки, печень, поджелудочная железа (рис. 69).

Полость рта, глотка, пищевод, расположенные в области головы, шеи и грудной полости, имеют относительно прямое направление. В ротовой полости пища пережевывается, смешивается со слюной, частично обрабатывается. Из ротовой полости пища поступает в глотку, где происходит перекрест пищеварительных и дыхательных путей, затем по пищеводу смешанная со слюной пища поступает в желудок.

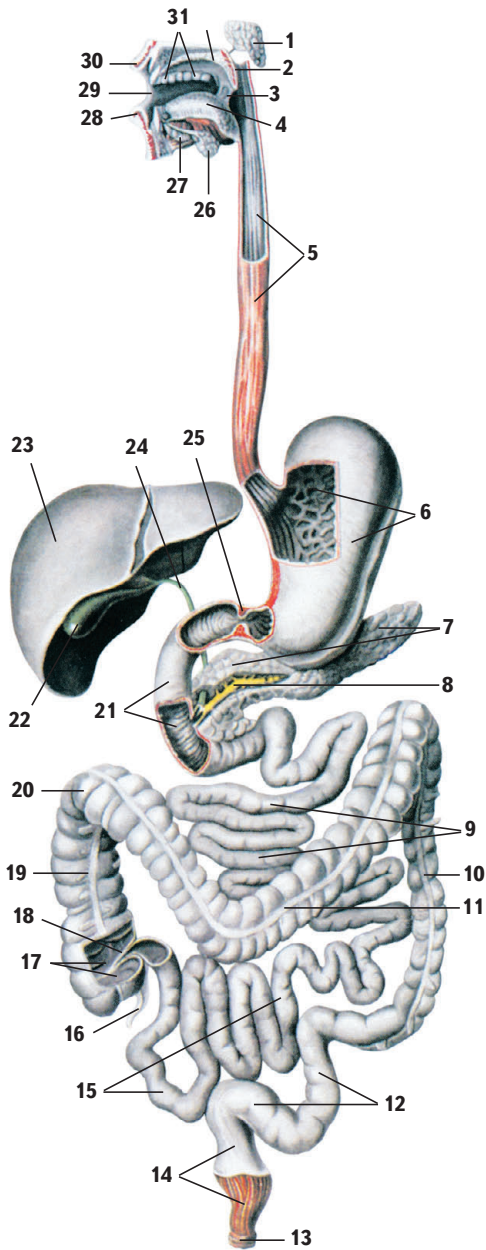
В брюшной полости расположены конечный отдел пищевода, желудок, тонкая, слепая, ободочная кишки, печень, поджелудочная железа, в области таза — прямая кишка. В желудке пищевые массы в течение нескольких часов подвергаются воздействию желудочного сока, разжижаются, активно перемешиваются и перевариваются. В среднем отделе пищеварительной трубки (тонкая кишка) пища при участии многих ферментов продолжает перевариваться, в результате чего образуются простые соединения, которые всасываются в кровь и лимфу. В заднем отделе пищеварительной трубки (толстая кишка) всасывается вода и формируются каловые массы. Непереваренные и непригодные к всасыванию вещества удаляются наружу через задний проход.

### ПОЛОСТЬ РТА

Полость рта делится на два отдела: преддверие рта и собственно полость рта. *Преддверие рта* ограничено губами и щеками снаружи, зубами и деснами изнутри. Посредством ротового отверстия (ротовой щели) преддверие рта открывается наружу (рис. 70, 71).

У человека движения губ связаны не только с приемом пищи, но и с членораздельной речью. Ротовая щель человека узкая, ограничена *губами*, в толще которых залегают волокна круговой мышцы рта, покрытые снаружи кожей и выстланные изнутри слизистой оболочкой. В губах различают наружную, промежуточную и внутреннюю поверхности. Наружная поверхность (кожная часть) имеет характерные признаки кожного покрова (роговой слой эпидермиса, волосы, сальные и потовые железы). Внутренняя поверхность (слизистая часть) покрыта слизистой оболочкой с неороговевающим многослойным (плоским) сквамозным (чешуйчатым) эпителием. Промежуточная часть имеет многочисленные высокие сосочки и тонкий слой ороговевающего многослойного (плоского) сквамозного эпителия, сальные железы. *Одним из важных отличительных признаков верхней губы человека является желобок, расположенный вертикально на середине ее передней поверхности.*

*Щеки* хорошо развиты, в их стенках находится щечная мышца. Слизистая оболочка щек является продолжением слизистой оболочки губ, она покрыта неороговевающим многослойным плоским эпителием. Слизистая оболочка твердого неба лежит непосредственно на кости и лишена подслизистой основы, которая имеется в остальных отделах. Слизистая оболочка, покрывающая шейку зубов и тем самым охраняющая их, сращена с альвеолярными дугами челюстей, образуя *десны*. В преддверие рта открываются большое число мелких слюнных желез, а также протоки околоушных слюнных желез.



**Рис. 69. Строение пищеварительной системы:**

1 — околоушная (слюнная) железа; 2 — мягкое нёбо; 3 — глотка; 4 — язык; 5 — пищевод; 6 — желудок; 7 — поджелудочная железа; 8 — проток поджелудочной железы; 9 — тощая кишка; 10 — нисходящая ободочная кишка; 11 — поперечная ободочная кишка; 12 — сигмовидная ободочная кишка; 13 — наружный сфинктер заднего прохода; 14 — прямая кишка; 15 — подвздошная кишка; 16 — червеобразный отросток (аппендикс); 17 — слепая кишка; 18 — подвздошно-слепокишечный клапан; 19 — восходящая ободочная кишка; 20 — правый (печеночный) изгиб ободочной кишки; 21 — двенадцатиперстная кишка; 22 — желчный пузырь; 23 — печень; 24 — общий желчный проток; 25 — сфинктер привратника желудка; 26 — поднижнечелюстная (слюнная) железа; 27 — подъязычная (слюнная) железа; 28 — нижняя губа; 29 — полость рта; 30 — верхняя губа; 31 — твердое нёбо



Преддверие рта сообщается с собственно полостью рта через промежутки между коронками зубов и щель между третьим большим коренным зубом и передним краем ветви нижней челюсти. Верхнюю стенку, или крышу, полости рта образует *нёбо*, которое разделяется на *твёрдое* и *мягкое*. Задний отдел мягкого нёба — *нёбная занавеска* — заканчивается удлинённым *язычком*.

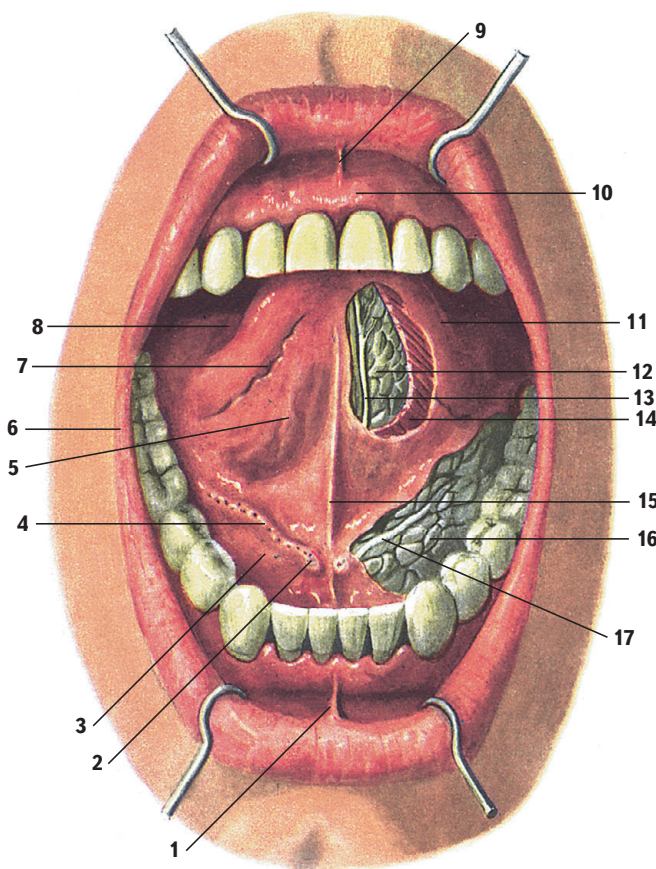
*Мягкое нёбо* образовано соединительнотканым нёбным апоневрозом и мышцами. Основу мягкого нёба составляют четыре поперечнополосатые парные мышцы и одна непарная. Нёбная занавеска переходит по бокам в две пары *дужек*. Задняя дужка — *нёбно-глоточная*, передняя — *нёбно-язычная*, между дужками располагается нёбная миндалина.

Дном полости рта является покрытая слизистой оболочкой *диафрагма рта*, образованная парной челюстно-подъязычной мышцей, на которой лежит язык.

Переходя на нижнюю поверхность языка, слизистая оболочка образует его уздечку, по обе стороны от которой на вершине *подъязычных сосочков* вместе с протоками поднижнечелюстных желез открываются большие протоки подъязычных слюнных желез. Выводные протоки некоторых долек подъязычных желез открываются самостоятельно малыми протоками.

Основная функция выделяемой ими слюны — смачивание и частичная переработка пищи. Полость рта сообщается с полостью глотки через *зев*, ограниченный мягким нёбом вверху, нёбными дужками с боков и корнем языка снизу.

**Язык** человека образован поперечнополосатой мышечной тканью и покрыт слизистой оболочкой. Язык — мышечный орган. При сокращении мышц его форма меняется. Язык участвует в процессе жевания, членораздельной речи, является органом вкуса. Передний отдел спинки языка усеян множеством сосочков — нитевидных, грибовидных, желобоватых (окруженных валом) и листовидных. На поверхности грибовидных и желобоватых сосочков располагаются вкусовые почки, образующие орган вкуса (рис. 72, 73).

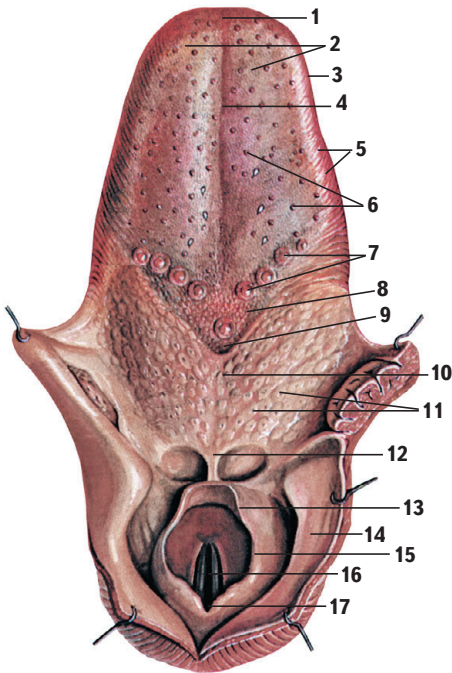
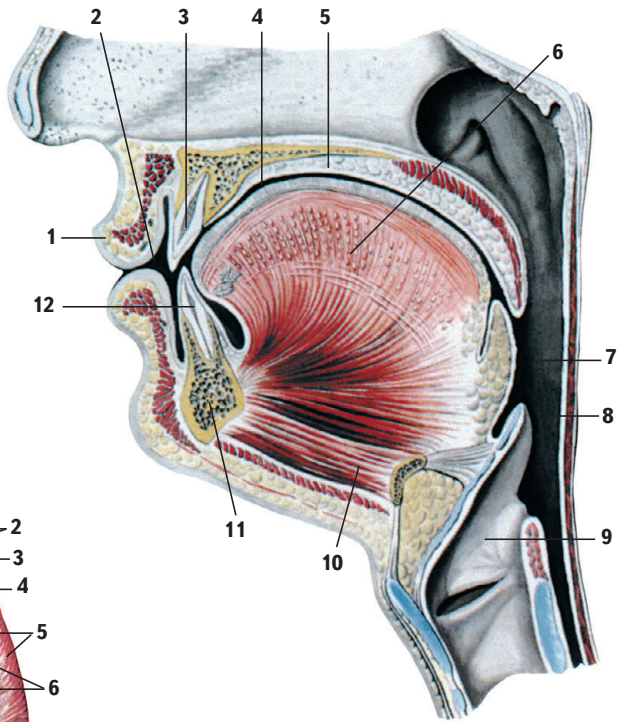


**Рис. 70. Полость рта (вид спереди):**

1 — уздечка нижней губы; 2 — подъязычный сосочек; 3 — дно полости рта; 4 — подъязычная складка; 5 — нижняя поверхность языка; 6 — губная спайка; 7 — бахромчатая складка; 8 — спинка языка; 9 — уздечка верхней губы; 10, 18 — десна; 11 — край языка; 12 — передняя язычная железа; 13 — язычный нерв; 14 — нижняя продольная мышца; 15 — уздечка языка; 16 — подъязычная железа; 17 — поднижнечелюстной проток

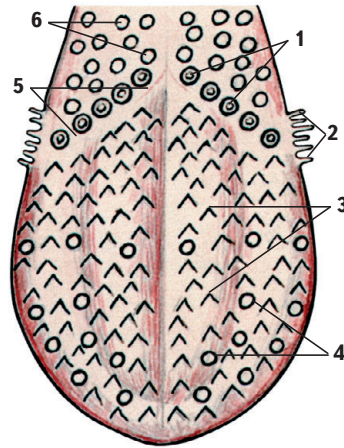
**Рис. 71. Полость рта, глотка и гортань, сагиттальный разрез головы:**

1 — верхняя губа; 2 — преддверие рта; 3 — зубы верхней челюсти; 4 — собственно полость рта; 5 — твердое нёбо; 6 — язык; 7 — зев; 8 — глотка; 9 — гортань; 10 — челюстно-подъязычная мышца; 11 — нижняя челюсть; 12 — зубы нижней челюсти



**Рис. 72. Язык, гортанная часть глотки, вид сверху:**

1 — верхушка языка; 2 — тело языка; 3 — край языка; 4 — срединная борозда языка; 5 — листовидные сосочки; 6 — грибовидные сосочки; 7 — желобовидные сосочки; 8 — пограничная борозда; 9 — слепое отверстие языка; 10 — корень языка; 11 — язычная миндалина; 12 — срединная язычно-надгортанная складка; 13 — надгортанник; 14 — грушевидный карман; 15 — черпало-надгортанная складка; 16 — голововая щель; 17 — межчерпаловидная вырезка



**Рис. 73. Схема расположения сосочков на поверхности языка:**

1 — желобовидные сосочки; 2 — листовидные сосочки; 3 — нитевидные сосочки; 4 — грибовидные сосочки; 5 — пограничная борозда; 6 — язычная миндалина

## ЗУБЫ

**Зубы** укреплены в зубных альвеолах челюстей. У взрослого — 32 постоянных, у ребенка — 20 молочных зубов (рис. 74).

Зубы человека расположены симметрично в виде двух зубных рядов. Каждый верхний и нижний зубной ряд постоянных зубов образован 16 зубами, расположенными в зубных альвеолах соответствующей челюсти. С каждой стороны зубного ряда, начиная от срединной плоскости кнаружи, находится по 8 зубов: 2 резца, 1 клык, 2 малых и 3 больших коренных зуба.

Число зубов принято обозначать зубной формулой, которая представляет собой дробь: в числителе — количество зубов верхней челюсти, а в знаменателе — нижней.

Группы цифр обозначают количество зубов на каждой половине верхней и нижней челюстей. Счет идет от вертикальной линии вправо и влево. Общее количество постоянных зубов 32. Групповая зубная формула взрослого человека имеет следующий вид:

### 3.2.1.2. 2.1.2.3

### 3.2.1.2. 2.1.2.3

Групповая формула молочных зубов (всего их 20) такова:  $\frac{2.0.1.2. 2.1.0.2}{2.0.1.2. 2.1.0.2}$

Групповая зубная формула может быть записана начальными буквами латинских наименований зубов (I — резцы, C — клыки, P — премоляры, M — моляры). Постоянные зубы обозначаются заглавными, молочные (временные) — строчными буквами. Зубная формула

взрослого человека (на одной половине челюсти) имеет следующий вид:  $\frac{I_2 C_1 P_2 M_3}{I_2 C_1 P_2 M_3}$ . Зубная

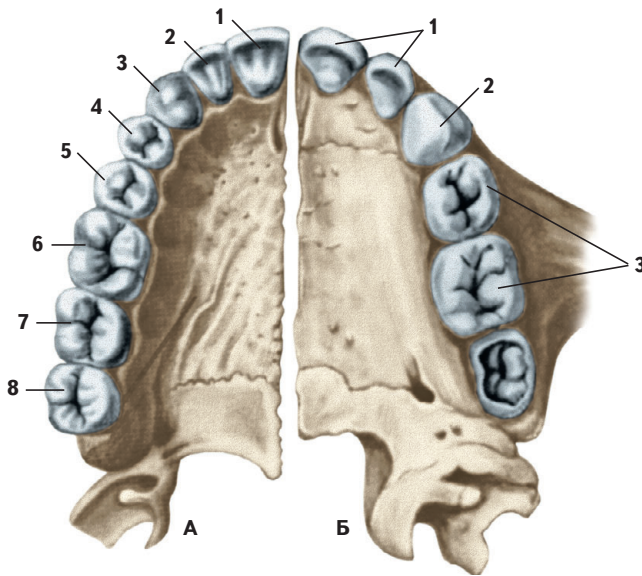
формула молочных зубов:  $\frac{i_2 c_1 m_2}{i_2 c_1 m_2}$ . Буква означает название зуба, а цифры — число таких зубов.

Резцы, клыки и коренные зубы, имея общий принцип строения, отличаются формой коронки и числом корней.

Каждый зуб состоит из трех частей: коронки, шейки и корня. Наружная часть зуба (коронка) покрыта эмалью, а часть зуба, расположенная внутри альвеолы — корень — покрыта специальным цементом; зуб состоит в основном из дентина, который со всех сторон окружает полость зуба, заполненную пульпой (рис. 75).

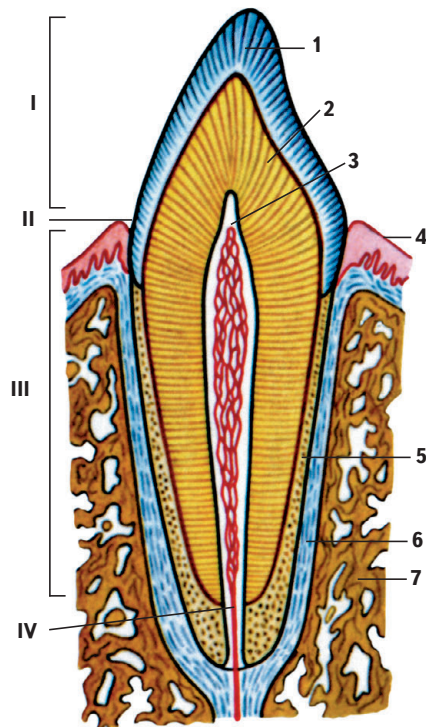
**Таблица 8. Сроки прорезывания молочных (сменных) и постоянных зубов**

Название зуба	Возраст прорезывания	
	молочные зубы, мес	постоянные зубы, годы
Медиальные резцы нижние	6–8	7–8
Медиальные резцы верхние	7–9	7–8
Латеральные резцы нижние	7–9	9–10
Латеральные резцы верхние	8–10	9–10
Клыки	15–20	11–12
Первые малые коренные	–	9–10
Вторые малые коренные	–	9–11
Первые большие коренные нижние	12–16	6–7
Первые большие коренные верхние	16–21	7–7,5
Вторые большие коренные	21–30	11–12
Третьи большие коренные	–	16–24



**Рис. 74. Зубы верхней челюсти:**

А — постоянные зубы: 1 — медиальный резец; 2 — латеральный резец; 3 — клык; 4 — первый малый коренной зуб; 5 — второй малый коренной зуб; 6 — первый большой коренной зуб; 7 — второй большой коренной зуб; 8 — третий большой коренной зуб; Б — молочные (сменные) зубы ребенка 4 лет: 1 — резцы; 2 — клык; 3 — коренные зубы



**Рис. 75. Строение зуба:**

1 — эмаль; 2 — дентин; 3 — пульпа зуба; 4 — десна; 5 — цемент; 6 — периодонт; 7 — кость; I — коронка зуба; II — шейка зуба; III — корень зуба; IV — канал корня зуба

## ЖЕЛЕЗЫ РТА

Множество мелких желез (*губные, щечные, язычные, молярные, нёбные*) расположены в слизистой оболочке, подслизистой основе полости рта и в толще щечной мышцы. В ротовую полость открываются также протоки трех пар больших слюнных желез: *околоушных, поднижнечелюстных и подъязычных*. В зависимости от характера выделяемого секрета различают: 1) железы, выделяющие белковый секрет (серозные), — околоушные железы, железы языка, расположенные в области желобовидных сосочков; 2) выделяющие слизь (слизистые) — нёбные и задние язычные; 3) выделяющие смешанный секрет (серозно-слизистые) — губные, щечные, передние язычные, подъязычные, поднижнечелюстные (рис. 76).

**Околоушная железа** парная, самая большая, масса ее 20–30 г, покрыта хорошо выраженной соединительнотканной капсулой, дольчатая, расположена на боковой стороне лица спереди и ниже ушной раковины. Часть железы заходит в позадичелюстную ямку, а впереди она частично прикрывает жевательную мышцу. *Выводной проток* околоушной слюнной железы прорободает щечную мышцу и открывается на латеральной стенке преддверия рта на уровне второго верхнего большого коренного зуба.

**Поднижнечелюстная железа** парная, масса ее 13–16 г. Железа располагается в поднижнечелюстном треугольнике, она покрыта плотной соединительнотканной капсулой, ее *выводной проток* открывается на сосочке сбоку от уздечки языка.

**Подъязычная железа** также парная, маленькая, удлинённая, расположена на верхней стороне диафрагмы рта, капсула развита слабо, масса железы около 5 г. Железа имеет главный *большой подъязычный проток*, открывающийся одним общим отверстием с протоком поднижнечелюстной железы или рядом с ним, и несколько *малых протоков*, открывающихся на подъязычной складке.

## ГЛОТКА

Глотка представляет собой воронкообразный канал длиной 11 – 12 см, обращенный кверху своим широким концом и сплюснутый в переднезаднем направлении. Верхняя стенка глотки сращена с основанием черепа. На границе между VI и VII шейными позвонками глотка, суживаясь, переходит в пищевод. У взрослого человека глотка вдвое длиннее ротовой полости, у новорожденного приблизительно равна ей. Функция глотки разносторонняя и далеко не ограничивается продвижением пищи изо рта в пищевод.

В глотке человека и других наземных позвоночных животных происходит **перекрест дыхательного и пищеварительного путей**.

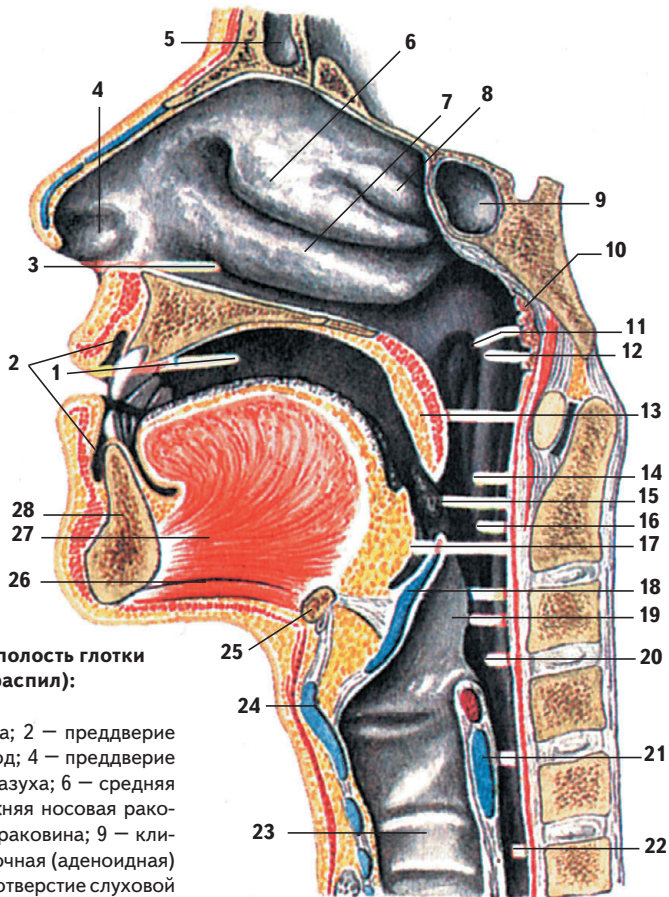
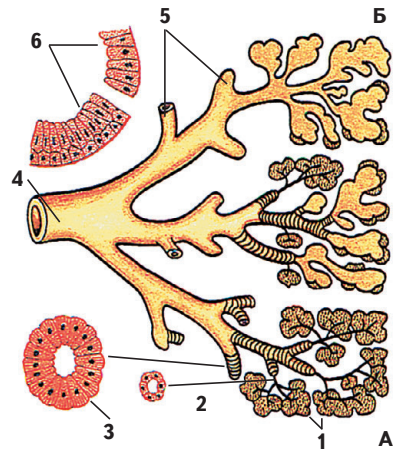
**Полость глотки** делится на три части: верхнюю — носовую, среднюю — ротовую, нижнюю — гортанную (рис. 77).

Спереди *носовая часть глотки (носоглотка)* сообщается с полостью носа через хоаны, *ротовая часть глотки* с полостью рта сообщается через зев, а внизу *гортанная часть* через вход в гортань — с гортанью. На границе между верхней и задней стенками глотки располагается непарная *глоточная миндалина*, она вместе с *трубными, нёбными и язычной миндалинами образует лимфоидное глоточное кольцо (кольцо Пирогова—Вальдейера)*, играющее важную роль в функциях иммунной системы. Слизистая оболочка в верхних отделах не образует складок, так как прилежит непосредственно к глоточно-базиллярной фасции. К фиброзной пластинке снаружи прилежат *поперечнополосатые мышцы глотки*, которые располагаются в двух направлениях — продольном и поперечном. К **продольным мышцам** (подниматели глотки) относятся *шилоглоточная мышца и нёбно-глоточная мышца*.

**Поперечный (циркулярный) слой** более мощный и состоит из трех мышц — сжимателей глотки: *верхнего, среднего и нижнего констрикторов*, которые покрывают друг друга черепицеобразно, причем верхний констриктор лежит глубже других.

**Рис. 76. Строение больших слюнных желез:**

А — серозные начальные отделы; Б — слизистые начальные отделы; 1 — начальный (секреторный) отдел железы; 2 — вставочный проток; 3 — исчерченный проток; 4 — проток железы; 5 — внутридольковый и междольковый протоки; 6 — эпителиоциты



**Рис. 77. Полость рта и полость глотки (сагиттальный распил):**

1 — собственно полость рта; 2 — преддверие рта; 3 — нижний носовой ход; 4 — преддверие полости носа; 5 — лобная пазуха; 6 — средняя носовая раковина; 7 — нижняя носовая раковина; 8 — верхняя носовая раковина; 9 — клиновидная пазуха; 10 — глоточная (аденоидная) миндалина; 11 — глоточное отверстие слуховой трубы; 12 — трубный валик; 13 — мягкое нёбо (нёбная занавеска); 14 — ротовая часть глотки; 15 — нёбная миндалина; 16 — перешеек зева; 17 — корень языка (язычная миндалина); 18 — надгортанник; 19 — черпалонадгортанная складка; 20 — гортанная часть глотки; 21 — перстневидный хрящ; 22 — пищевод; 23 — трахея; 24 — щитовидный хрящ; 25 — подъязычная кость; 26 — подбородочно-подъязычная мышца; 27 — подбородочно-язычная мышца; 28 — нижняя челюсть

## ПИЩЕВОД И ЖЕЛУДОК

**Пищевод** человека — трубка, длина которой у взрослого человека 22 — 30 см. Он расположен в грудной и брюшной полостях между глоткой и желудком (рис. 78). Мышечная оболочка верхней трети пищевода образована поперечнополосатыми мышечными волокнами, в средней — они постепенно замещаются гладкими, в нижней — полностью состоит из гладких мышечных клеток. Мышечная оболочка обуславливает движения пищевода и его постоянный тонус. Мышечные волокна располагаются в два слоя: внутренний кольцевой и наружный продольный. Мышцы пищевода, последовательно сокращаясь сверху вниз, проталкивают пищевой комок в желудок.

Однокамерный **желудок** человека выполняет ряд функций. Он служит резервуаром для проглоченной пищи, которая здесь перемешивается и частично переваривается под влиянием желудочного сока. Наряду с этим, желудок выполняет секреторную (выделение мочевины, аммиака и др.), эндокринную (секрецию биологически активных веществ — гистамина, гастрина, серотонина и др.) функции и функцию всасывания (всасываются сахара, спирт, вода, соли). В слизистой оболочке желудка образуется антианемический фактор, который способствует поглощению поступающего с пищей витамина  $B_{12}$ .

В желудке человека, напоминающем по форме реторту или грушу, выделяют входную — *кардиальную* — часть, слева от которой желудок расширяется, образуя *дно*, или *свод*, переходящий книзу и вправо в *тело желудка*. Левый выпуклый край желудка формирует *большую кривизну*, правый вогнутый — *малую кривизну*. В верхней части малой кривизны расположено *кардиальное отверстие* — место впадения пищевода в желудок. Суженная правая часть желудка называется *пилорической*. В ней выделяют широкую часть — *привратниковую пещеру* — и более узкую — *канал привратника*, переходящий в двенадцатиперстную кишку. Границей между привратником и двенадцатиперстной кишкой является круговая борозда — *привратник (пилорус)*, соответствующий отверстию канала привратника. Привратник снабжен кольцевой мышцей — сфинктером (рис. 79).

Стенки желудка состоят из четырех слоев: слизистой оболочки, подслизистой основы, мышечной оболочки и серозной оболочки.

**Слизистая оболочка** имеет толщину от 0,5 до 2,5 мм. На ее поверхности прослеживается 4 — 5 продольных складок, направленных вдоль малой кривизны от входного отверстия к привратнику. В области дна и тела желудка складки поперечные, косые и продольные.

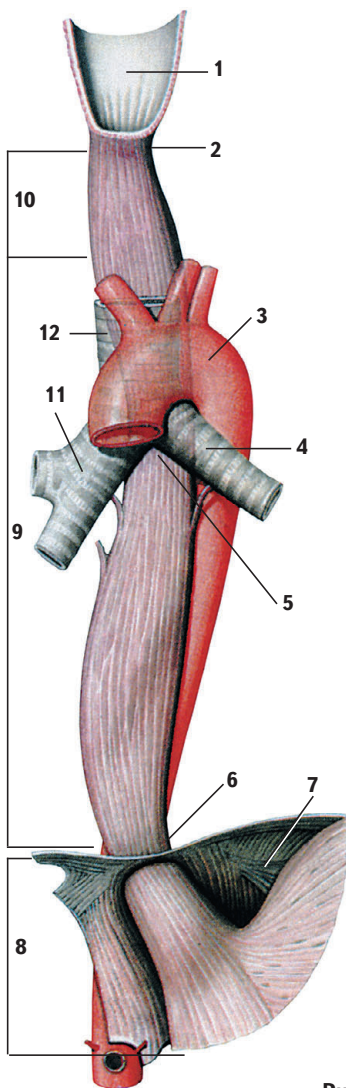


Рис. 78. Пищевод, вид спереди:

1 — гортанная часть глотки; 2 — сужение шейной части (пищевода); 3 — дуга аорты; 4 — левый главный бронх; 5 — сужение грудной части (пищевода); 6 — диафрагмальное сужение (пищевода); 7 — диафрагма; 8 — брюшная часть пищевода; 9 — грудная часть; 10 — шейная часть; 11 — правый главный бронх; 12 — трахея

В области отверстия привратника слизистая оболочка образует круговую складку — *заслонку пилоруса*, которая при сокращении сфинктера привратника полностью отделяет полость желудка от двенадцатиперстной кишки.

На поверхности слизистой оболочки видны *желудочные поля* — многоугольные, ограниченные бороздками участки диаметром 1 — 6 мм, а также углубления — *желудочные ямки*. В каждую ямку открываются лежащие в собственной пластинке слизистой оболочки железы, вырабатывающие желудочный сок. Слизистая оболочка покрыта однослойным цилиндрическим эпителием, который выстилает и ямки. В собственной пластинке слизистой оболочки расположены железы.

**Желудочные железы** простые, трубчатые, неразветвленные. Выделяют собственные, пилорические и кардиальные железы. В них различают *главную (начальную) часть* (тело и дно), *шейку* и *перешеек*, переходящий в желудочную ямку. У человека около 35 млн собственных желез, длина каждой из них около 0,65 мм, диаметр — 30 — 50 мкм.

В **собственных железах** желудка выделяют 4 типа клеток: 1) главные экзокриноциты вырабатывают пепсиноген и химозин; 2) париетальные экзокриноциты (обкладочные) продуцируют соляную кислоту и антианемический фактор; 3) слизистые (добавочные) мукоциты вырабатывают слизистый секрет; 4) желудочно-кишечные эндокриноциты вырабатывают серотонин, эндорфин, гастрин, гистамин и другие биологически активные вещества.

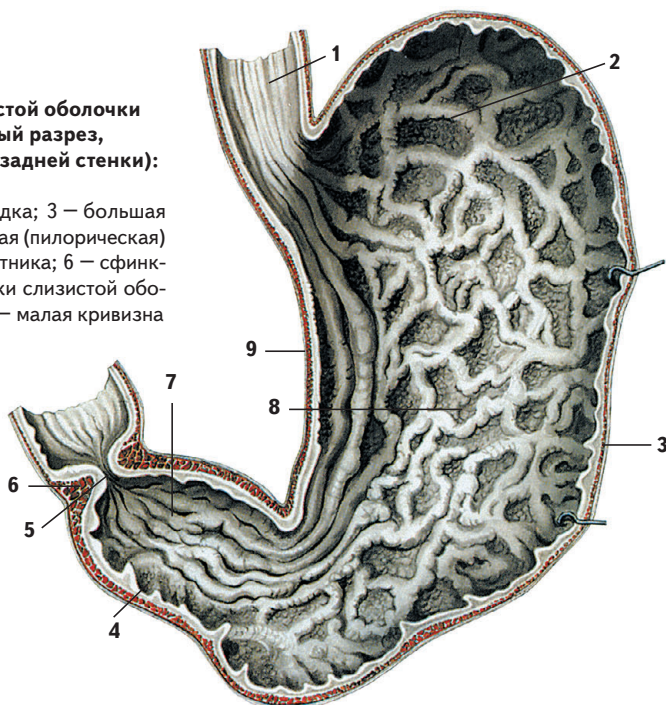
В области шейки имеются мукоциты. Главные экзокриноциты расположены в основном в области тела и дна железы, между ними лежат одиночные париетальные и желудочно-кишечные эндокриноциты.

**Мышечная оболочка** сформирована гладкой мышечной тканью, образующей 3 слоя: наружный — *продольный*, средний — *циркулярный*, внутренний — *косой*.

Циркулярный слой наиболее развит в пилорическом отделе, где образует *сжиматель привратника* (толщиной 3 — 5 мм), при сокращении которого закрывается выход из желудка.

**Рис. 79. Складки слизистой оболочки желудка (продольный разрез, внутренняя поверхность задней стенки):**

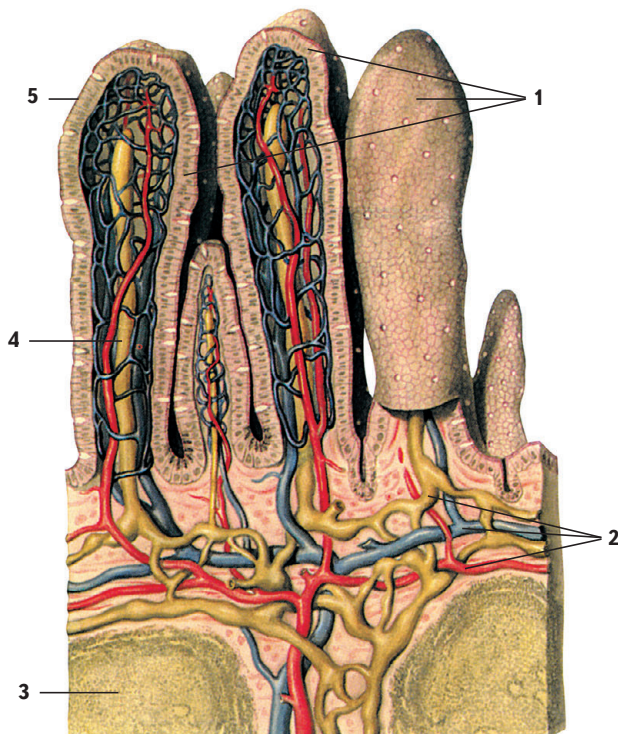
1 — пищевод; 2 — дно желудка; 3 — большая кривизна; 4 — привратниковая (пилорическая) часть; 5 — отверстие привратника; 6 — сфинктер привратника; 7 — складки слизистой оболочки; 8 — тело желудка; 9 — малая кривизна





## ТОНКАЯ КИШКА

**Тонкая кишка** человека начинается от привратника желудка на уровне границы тел XII грудного и I поясничного позвонков и делится на *двенадцатиперстную*, *тощую* и *подвздошную* кишки. Длина тонкой кишки взрослого человека достигает 5–6 м, наиболее короткая и широкая — двенадцатиперстная кишка, ее длина не превышает 25–30 см. Около  $\frac{2}{5}$  длины тонкой кишки (2–2,5 м) занимает тощая кишка и около  $\frac{3}{5}$  (2,5–3,5 м) — подвздошная кишка. Диаметр тонкой кишки не превышает 3–5 см. Тонкая кишка образует петли, которые спереди прикрыты большим сальником, а сверху и с боков ограничены толстой кишкой. В тонкой кишке продолжается химическая переработка пищи и всасывание продуктов ее расщепления, а также происходит механическое перемешивание и продвижение ее в направлении толстой кишки. Очень важна и эндокринная функция тонкой кишки. Это выработка энтероэндокринными клетками (кишечными эндокриноцитами) некоторых биологически активных веществ (секретин, серотонин, мотилин, энтероглюкагон, гастрин, холецистокинин и др.). Функция определяет особенности строения тонкой кишки. Так, слизистая оболочка образует многочисленные *круговые складки*, благодаря чему увеличивается всасывательная поверхность слизистой оболочки. Основа складок сформирована подслизистой основой. Размер и количество складок уменьшается по направлению к толстой кишке. На поверхности слизистой оболочки видны многочисленные кишечные ворсинки и крипты. Ворсинки являются выростами собственной пластинки



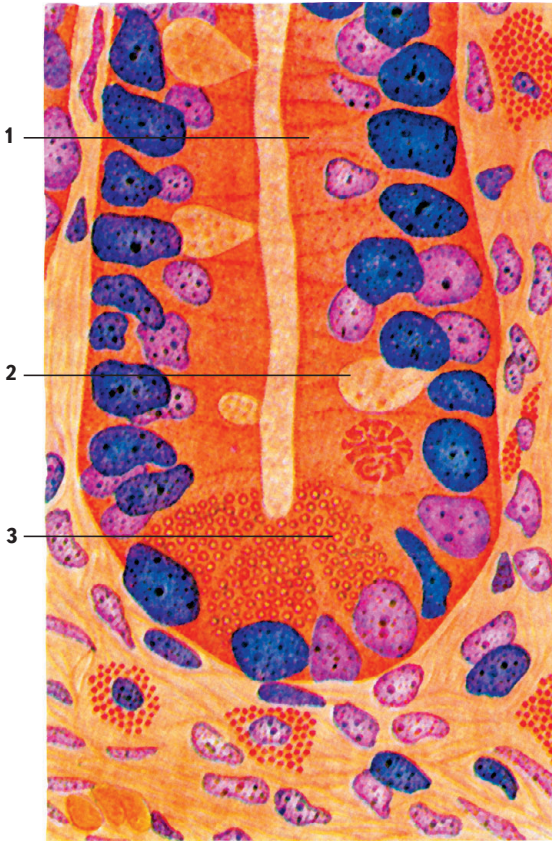
**Рис. 80. Строение ворсинок тонкой кишки:**

1 — ворсинки; 2 — сеть лимфатических и кровеносных сосудов слизистой оболочки; 3 — одиночный лимфоидный узелок; 4 — центральный лимфатический (млечный) капилляр; 5 — эпителий

слизистой оболочки (рис. 80). Поверхность ворсинки покрыта однослойным цилиндрическим эпителием, клетки которого снабжены множеством микроворсинок (1500–3000 каждая клетка), которые увеличивают всасывающую поверхность в 30–40 раз. В ворсинки входят 1–2 артериолы, распадающиеся на капилляры. В центре ворсинки расположен широкий лимфатический капилляр, слепо начинающийся у вершины ворсинки. В него всасываются продукты переработки жиров, в кровь — простые сахара и аминокислоты. Между ворсинками открываются устья кишечных крипт (крипты Либеркюна) (рис. 81).

Мышечная оболочка тонкой кишки, состоящая из внутреннего циркулярного и наружного продольного слоев, осуществляет маятникообразные и перистальтические движения кишки и обеспечивает постоянное тоническое сокращение ее мускулатуры.

**Двенадцатиперстная кишка**, имеющая форму подковы, огибающей головку поджелудочной железы, расположена в большей своей части забрюшинно. Лишь начальный (2–2,5 см) и конечный отделы ее покрыты брюшиной почти со всех сторон, к остальным отделам кишки брюшина прилежит лишь спереди. Длина двенадцатиперстной кишки человека равна 25–30 см. Различают *верхнюю, нисходящую, горизонтальную и восходящую части* двенадцатиперстной кишки. При переходе в тощую двенадцатиперстная кишка человека образует резкий изгиб слева от тела II поясничного позвонка.



**Рис. 81. Схема строения кишечной железы (крипты):**

1 — кишечный эпителиоцит с исчерченной каемкой (столбчатая клетка); 2 — бокаловидная клетка; 3 — клетка с ацидофильными гранулами (клетка Панета)

(по Ф. Штерну)

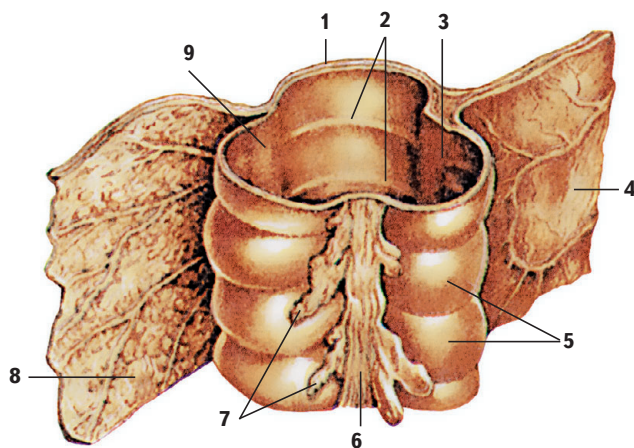
Слизистая оболочка стенки двенадцатиперстной кишки образует много *ворсинок* (22–40 на 1 мм<sup>2</sup>), они широкие и короткие (длина их 0,2–0,5 мм). Кроме *круговых*, есть и *продольная складка*, идущая вдоль заднемедиальной стенки ее нисходящей части, которая заканчивается возвышением — *большим двенадцатиперстным сосочком (фатеров)*. На вершине этого сосочка открываются *общий желчный проток* и *главный проток поджелудочной железы*. В подслизистой основе расположены сложные разветвленные трубчатые *дуоденальные железы*, которые открываются в *крипты*. Железы вырабатывают секрет, участвующий в переваривании белков, расщеплении углеводов, слизи, а также гормон секретин.

## ТОЛСТАЯ КИШКА

**Толстая кишка** подразделяется на слепую с червеобразным отростком, ободочную (восходящую, поперечную, нисходящую и сигмовидную) и прямую. Длина толстой кишки колеблется от 1,5 до 2 м, диаметр слепой кишки достигает 7 – 8 см. Толстая кишка отличается от тонкой большим диаметром, наличием отростков брюшины, заполненных жиром, типичных вздутий (гаустр) и трех продольных мышечных лент, образованных наружным продольным слоем мускулатуры, который на толстой кишке не создает сплошного покрытия (рис. 82). В толстой кишке отсутствуют Пейеровы бляшки, но много одиночных лимфоидных узелков. Слизистая оболочка лишена ворсинок, но в ней много полулунных складок и значительно больше крипт, чем в тонкой, они крупнее и шире.

Тонкая кишка впадает в стенку толстой кишки. Ниже впадения слепая кишка образует мешок. Подвздошная кишка как бы вдаётся своим концом внутрь толстой, где имеется сложное анатомическое устройство – *илеоцекальный клапан*, снабженный мышечным сфинктером. Этот клапан замыкает выход из тонкой кишки, периодически он открывается, пропуская содержимое небольшими порциями в толстую кишку; кроме того, он препятствует обратному затеканию содержимого толстой кишки в тонкую (рис. 83, 84).

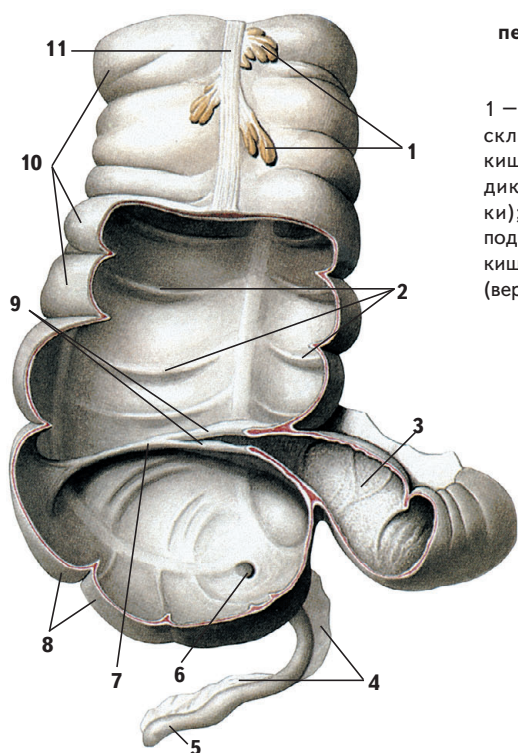
**Парасимпатические нервы усиливают, симпатические тормозят моторику толстой кишки.** От слепой кишки в анальном направлении 2-3 раза в день распространяются мощные волны сокращения, благодаря которым каловые массы перемещаются из толстой кишки в сигмовидную, а затем в прямую кишку.



**Рис. 82. Фрагмент поперечной ободочной кишки:**

1 – стенка кишки; 2 – полулунные складки; 3 – брыжеечная лента; 4 – брыжейка поперечной ободочной кишки; 5 – гаустры ободочной кишки; 6 – свободная лента; 7 – сальниковые отростки; 8 – большой сальник; 9 – сальниковая лента

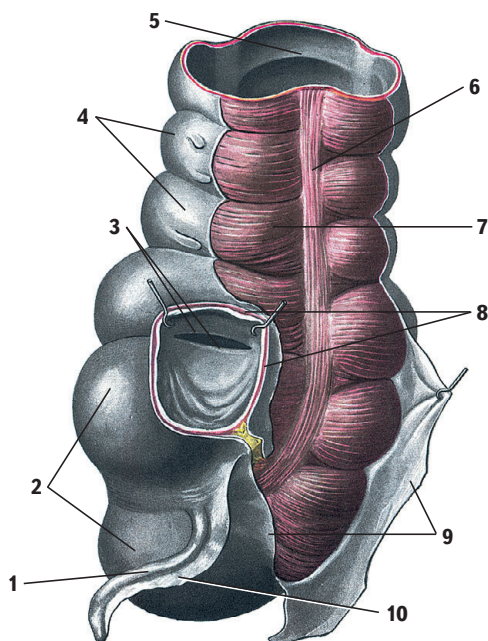
**Рис. 83. Подвздошно-слепокишечный переход. Передняя стенка подвздошной и слепой кишок удалена:**

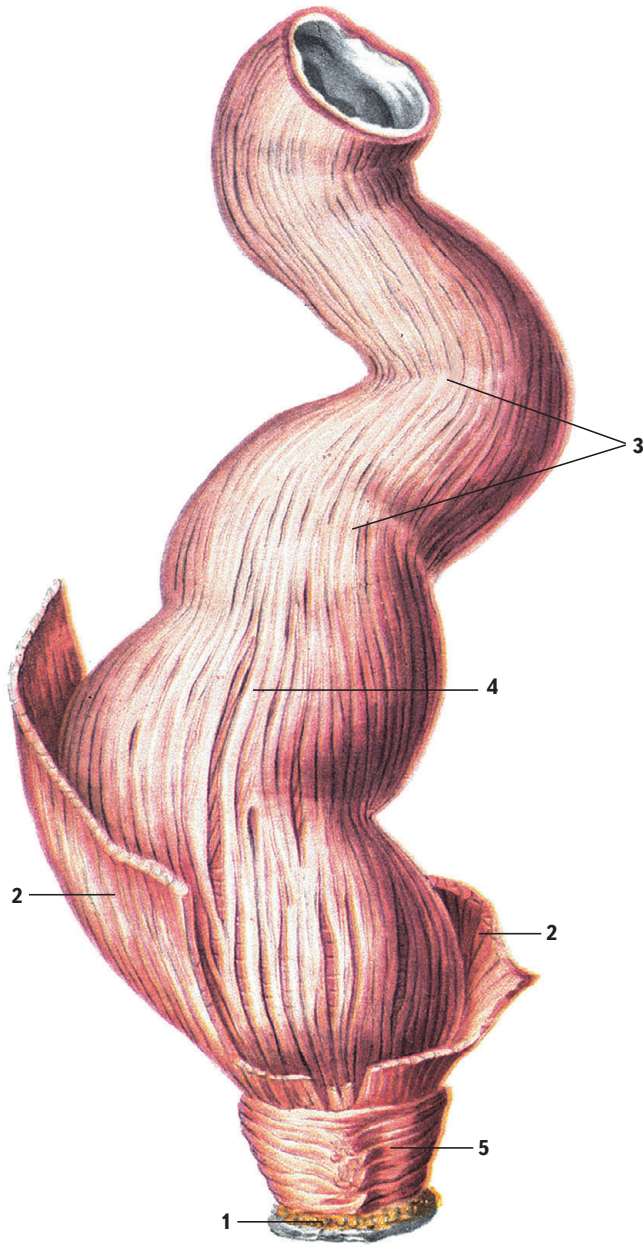


1 — сальниковые отростки; 2 — полулунные складки ободочной кишки; 3 — подвздошная кишка; 4 — брыжейка аппендикса; 5 — аппендикс (червеобразный отросток слепой кишки); 6 — отверстие аппендикса; 7 — уздечка подвздошно-слепокишечного клапана; 8 — слепая кишка; 9 — подвздошно-слепокишечный клапан (верхняя и нижняя губы) 10 — гаустры ободочной кишки; 11 — свободная лента

**Рис. 84. Слепая кишка и червеобразный отросток:**

1 — аппендикс (червеобразный отросток слепой кишки); 2 — слепая кишка; 3 — подвздошно-слепокишечный клапан; 4 — гаустры ободочной кишки; 5 — полулунная складка ободочной кишки; 6 — брыжеечная лента; 7 — восходящая ободочная кишка; 8 — подвздошная кишка; 9 — брюшина; 10 — брыжейка аппендикса





**Рис. 85. Прямая кишка:**

1 — общий покров; 2 — мышца, поднимающая задний проход; 3 — мышечная оболочка; 4 — ампула прямой кишки; 5 — наружный сфинктер заднего прохода

## ПРЯМАЯ КИШКА

**Прямая кишка** образует два изгиба. Верхний (*крестцовый*) *изгиб* в переднезаднем направлении соответствует вогнутости крестца, к передней поверхности которого прилежит прямая кишка. У колчика прямая кишка поворачивает назад и вниз, огибая его верхушку, где образует второй изгиб — *промежностный*, обращенный вогнутостью назад.

Верхний отдел прямой кишки, соответствующий крестцовому изгибу, расположен в полости таза (*тазовый*). Книзу кишка расширяется, образуя *ампулу*, диаметр которой при наполнении может увеличиваться (рис. 85).

Конечный отдел прямой кишки, который направляется назад и вниз, называется *заднепроходным каналом*. Он проходит сквозь тазовое дно и заканчивается *задним проходом* (*анус*). Длина верхней части прямой кишки 12 — 15 см, заднепроходного канала (анальной части) — 2,5 — 3,7 см. Спереди прямая кишка своей стенкой, лишенной брюшины, прилежит у мужчин к предстательной железе, семенным пузырькам, семявыносящим протокам и лежащему между ними участку дна мочевого пузыря. У женщин прямая кишка спереди граничит с задней стенкой влагалища на всем его протяжении.

*Слизистая оболочка* прямой кишки образует в верхнем отделе поперечно расположенные складки. В нижнем отделе имеются продольные складки, их 8 — 10, они не расправляются (*заднепроходные столбы*). Между столбами расположены углубления — *заднепроходные пазухи*. Эпителий тазового отдела и ампулы прямой кишки однослойный цилиндрический, количество крипт меньше, чем у вышележащих отделов толстой кишки (рис. 86).

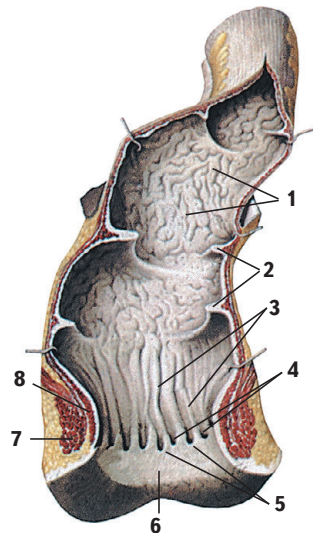
Слизистая оболочка заднепроходного канала лишена крипт. Здесь однослойный цилиндрический эпителий слизистой оболочки верхнего отдела прямой кишки сменяется многослойным кубическим. У анального канала совершается резкий переход от многослойного кубического к многослойному плоскому неороговевающему эпителию и, наконец, постепенно к ороговевающему в кожной части в области заднего прохода.

Продольные пучки миоцитов *мышечной оболочки* расположены в прямой кишке не в виде трех лент, а сплошным слоем. Он, утолщаясь в области анального канала, образует *внутренний (непроизвольный) сфинктер заднего прохода*. Непосредственно под кожей лежит образованный поперечнополосатыми (исчерченными) мышечными волокнами кольцеобразный *наружный (произвольный) сфинктер*, который входит в состав мышц промежности. Оба сфинктера (внутренний непроизвольный и наружный произвольный) замыкают задний проход и открываются при акте дефекации.

Волнообразные сокращения сигмовидной ободочной кишки перемещают каловые массы в прямую кишку, растяжение которой вызывает нервные импульсы. Последние передаются по тазовым нервам в центр дефекации, расположенный в сером веществе крестцовых сегментов спинного мозга. По парасимпатическим волокнам импульсы направляются к внутреннему гладкомышечному сфинктеру заднего прохода. Поперечнополосатый наружный сфинктер расслабляется и сокращается произвольно.

**Рис. 86. Прямая кишка, вид спереди.**  
**Передняя стенка кишки удалена:**

1 — слизистая оболочка; 2 — поперечные складки прямой кишки; 3 — заднепроходные столбы; 4 — заднепроходные синусы; 5 — заднепроходные заслонки; 6 — задний проход; 7 — наружный сфинктер заднего прохода; 8 — внутренний сфинктер заднего прохода



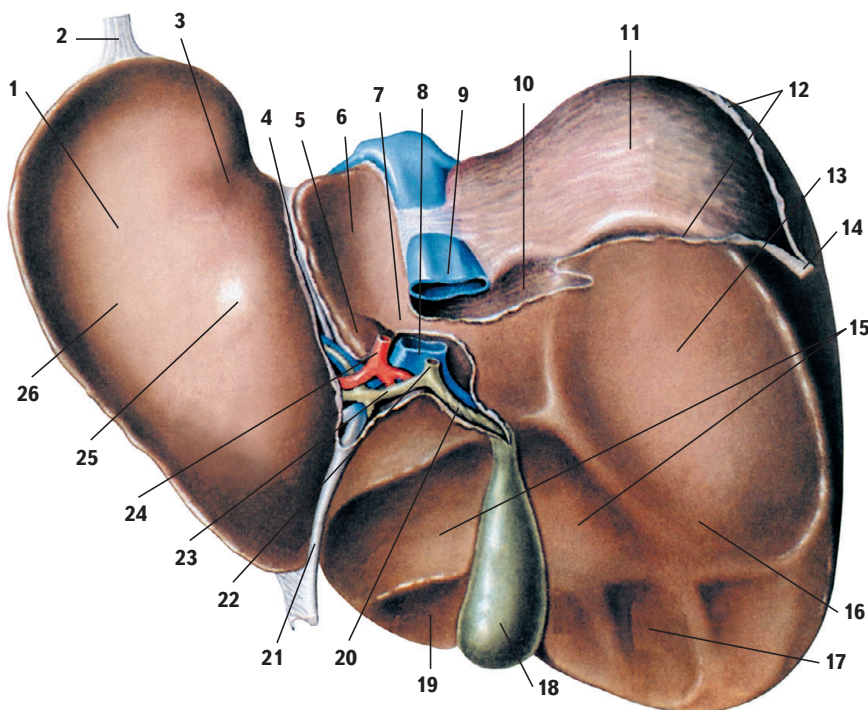
## ПЕЧЕНЬ И ЖЕЛЧНЫЙ ПУЗЫРЬ

**Печень** — самая крупная железа человека, имеет мягкую консистенцию, красно-бурый цвет. Печень развивается в виде печеночного выроста из той же части первичной кишки, что и двенадцатиперстная кишка. Масса трупной печени 1,5 кг, у живого человека масса ее, благодаря наличию крови, примерно на 400 г больше. Масса печени взрослого человека составляет около 1/36 массы тела, у новорожденного — 1/20 (около 135 г), и она занимает бóльшую часть брюшной полости.

Печень участвует в обмене белков, углеводов, жиров, витаминов и др.

Среди многочисленных функций печени важны защитная, обезвреживающая, желчеобразовательная и др. В утробный период печень является важным кроветворным органом.

Печень расположена в брюшной полости под диафрагмой справа, лишь небольшая часть ее заходит у взрослого влево от срединной линии. *Передняя верхняя (диафрагмальная) поверхность* печени выпуклая соответственно вогнутости диафрагмы, к которой она прилежит, на ней видно *сердечное вдавление*. *Передний край печени* — острый.



**Рис. 87. Печень, вид снизу. Висцеральная поверхность:**

1 — левая доля; 2 — левая треугольная связка; 3 — пищеводное вдавление; 4 — венозная связка; 5 — сосочковый отросток; 6 — хвостатая доля; 7 — хвостатый отросток; 8 — воротная вена; 9 — нижняя полая вена; 10 — надпочечниковое вдавление; 11 — задняя часть диафрагмальной поверхности; 12 — место перехода брюшины; 13 — почечное вдавление; 14 — правая треугольная связка; 15 — двенадцатиперстно-кишечное вдавление; 16 — правая доля; 17 — ободочнокишечное вдавление; 18 — желчный пузырь; 19 — квадратная доля; 20 — пузырный проток; 21 — круглая связка печени; 22 — общий желчный проток; 23 — общий печеночный проток; 24 — собственная печеночная артерия; 25 — сальниковый бугор; 26 — желудочное вдавление

*Нижняя (висцеральная) поверхность* имеет ряд вдавлений, вызванных органами, которые прилежат к ней.

*Серповидная связка*, представляющая собой дубликатуру брюшины, переходящей с диафрагмы на печень, делит диафрагмальную поверхность печени на две доли — большую *правую* и значительно меньшую *левую*. На висцеральной поверхности печени видны две *сагиттальные* и одна *поперечная борозды*.

Поперечная и сагиттальные борозды делят нижнюю поверхность печени на 4 доли: *левая* соответствует левой доле верхней поверхности, остальные 3 доли — правой доле печени, включающей *собственно правую долю, квадратную и хвостатую* (рис. 87).

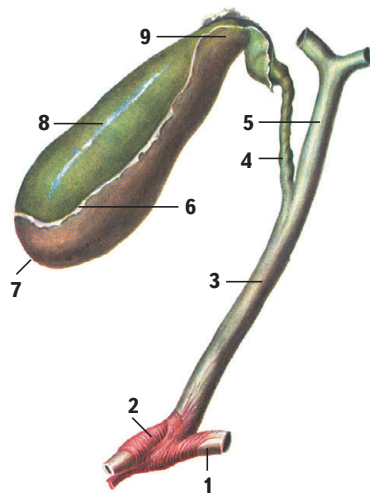
Под брюшиной находится *фиброзная оболочка (глиссонова капсула)*, соединительная ткань которой уходит в глубь печени, где прослойки соединительной ткани разделяют ее паренхиму на гексагональные дольки призматической формы диаметром около 1,5 мм (*классические дольки*).

Количество печеночных долек у человека достигает 500 000, однако в отличие от некоторых животных (верблюд, медведь, свинья), они плохо отграничены друг от друга.

**Желчный пузырь** является резервуаром для хранения желчи. *Пузырный проток*, соединяясь с *общим печеночным*, образует *общий желчный проток*, который направляется вниз, прободает нисходящую часть двенадцатиперстной кишки, сливаясь с протоком поджелудочной железы, и открывается на вершине большого сосочка двенадцатиперстной кишки (рис. 88).

Пучки гладких миоцитов окружают конец общего желчного протока в толще большого сосочка в стенке двенадцатиперстной кишки, образуя *сфинктер ампулы (сфинктер Одди)*, который препятствует затеканию содержимого двенадцатиперстной кишки в желчный проток и проток поджелудочной железы. В период между пищеварениями сфинктер Одди закрыт, и желчь скапливается в желчном пузыре, где она концентрируется. Во время пищеварения сфинктер Одди, открываясь, пропускает желчь в двенадцатиперстную кишку. Выше сфинктера, над местом слияния протока поджелудочной железы с общим желчным протоком, располагается *сфинктер общего желчного протока*, который, собственно, регулирует приток желчи в кишку.

Желчный пузырь изнутри выстлан складчатой *слизистой оболочкой*. Покрывающий ее однослойный цилиндрический эпителий способен интенсивно всасывать воду. Поэтому пузырная желчь сгущается в 3 — 5 раз по сравнению с желчью, поступающей из печени в общий печеночный проток.



**Рис. 88. Желчный пузырь и желчные протоки:**

1 — проток поджелудочной железы; 2 — сфинктер печеночно-поджелудочной ампулы; 3 — общий желчный проток; 4 — пузырный проток; 5 — общий печеночный проток; 6 — серозная оболочка желчного пузыря; 7 — дно желчного пузыря; 8 — тело желчного пузыря; 9 — шейка желчного пузыря



## КРОВΟΣНАБЖЕНИЕ ПЕЧЕНИ

Сложной и многогранной функции печени соответствуют характер ее сосудистого русла и цитофизиология клеток, образующих печеночную ткань. **Печень**, в отличие от всех других органов, **получает кровь из двух источников: артериальную — из собственной печеночной артерии, венозную — из воротной вены** (рис. 89).

*Воротная вена* собирает кровь от всех непарных органов брюшной полости: желудка, кишок, поджелудочной железы, селезенки и большого сальника. Войдя в ворота печени, оба сосуда (печеночная артерия и воротная вена) распадаются на *долевые, сегментарные* и т. д., вплоть до *междольковых вен* и *артерий*, которые проходят вдоль боковых поверхностей классических печеночных долек вместе с междольковым желчным протоком, образуя печеночные *триады*. От междольковых под прямым углом отходят *вокругдольковые сосуды*, окружающие дольку наподобие кольца.

От *вокругдольковой вены* начинаются *синусоидные капилляры* диаметром до 30 мкм и длиной 300 — 500 мкм, которые следуют к центру дольки, где вливаются в *центральную вену дольки*. На пути следования к центральной вене синусоидные капилляры сливаются с артериальными капиллярами, которые отходят от *вокругдольковой артерии*. Выйдя

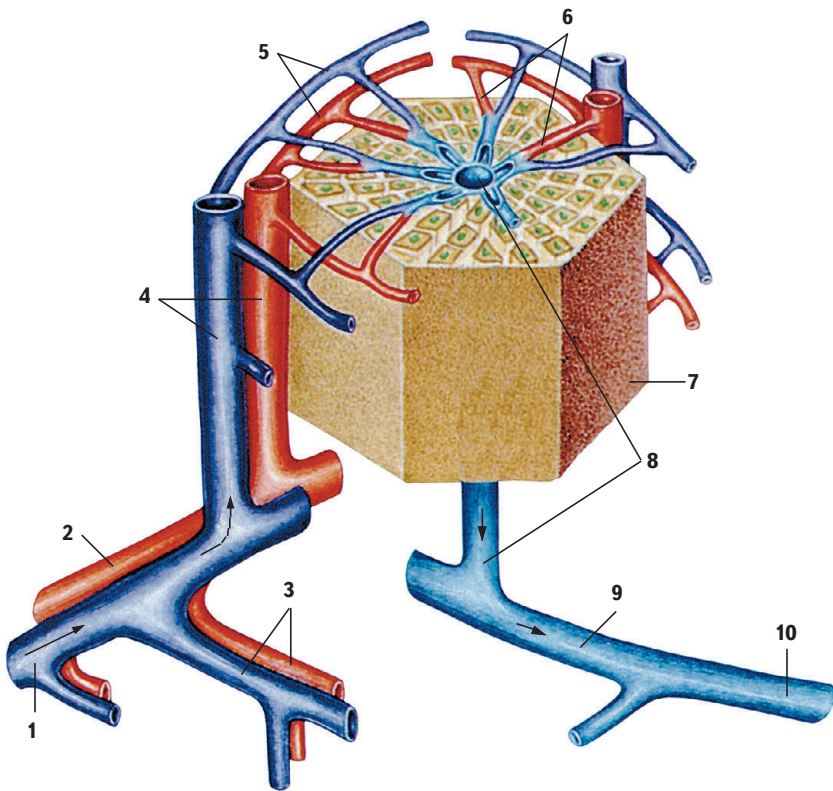


Рис. 89. Строение и кровоснабжение печеночной дольки (схема):

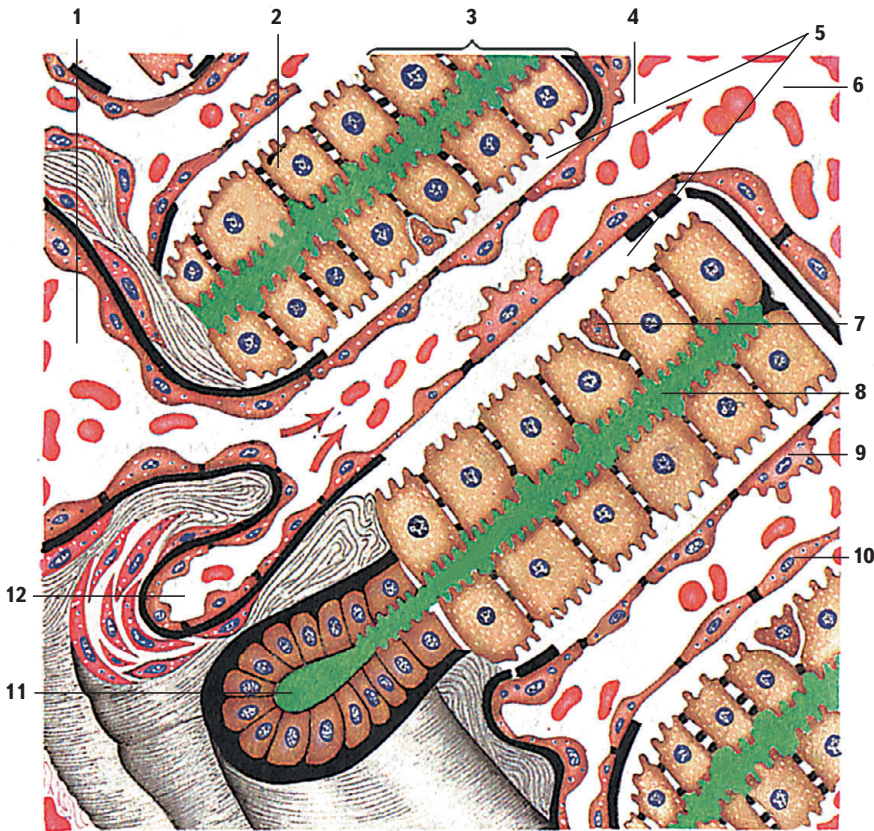
1 — воротная вена; 2 — печеночная артерия; 3 — сегментарная вена и артерия; 4 — междольковые вена и артерия; 5 — вокругдольковые вены и артерия; 6 — внутридолевые гемокapилляры (синусоидные сосуды); 7 — классическая печеночная долька; 8 — центральная вена; 9 — поддольковая (собирающая) вена; 10 — печеночные вены

из дольки, центральная вена впадает в *поддольковую*. Сливаясь друг с другом, поддольковые вены формируют более крупные венозные сосуды системы печеночных вен, которые впадают в нижнюю полую вену.

*Печеночные клетки (гепатоциты)* располагаются в виде тяжей (печеночные трабекулы) между капиллярами двумя рядами так, чтобы плазматическая мембрана каждой из них обязательно контактировала одной своей стороной с просветом желчного капилляра, другой соприкасалась со стенкой кровеносного капилляра (рис. 90). Секретия гепатоцитов осуществляется в двух направлениях: в желчные протоки — желчь, в кровеносные капилляры — глюкозу, мочевины, белки, жиры, витамины и т. д.

**Жёлчные канальцы (капилляры) не имеют собственной стенки — они ограничены** цитоплазматической мембраной соседних гепатоцитов. У этих канальцев имеются короткие слепые ответвления — *промежуточные канальцы печени (канальцы Геринга)*, заходящие между гепатоцитами.

Печень продуцирует желчь. Желчные капилляры начинаются слепо и объединяются в более крупные протоки. У ворот печени правая и левая ветви (приносящие желчь из соответствующих долей печени) сливаются, образуя общий печеночный проток.



**Рис. 90.** Строение печеночной балки (схема):

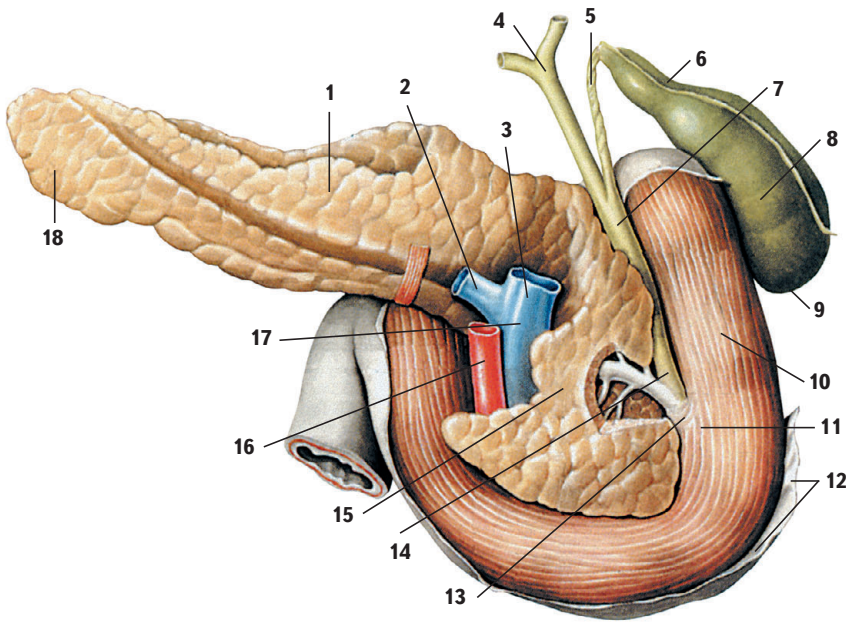
1 — вокругдольковая вена; 2 — гепатоцит; 3 — печеночная балка; 4 — синусоидный сосуд; 5 — вокругсинусоидное пространство (пространство Дриссе); 6 — центральная вена; 7 — вокругсинусоидный липоцит; 8 — желчный капилляр; 9 — звездчатый макрофагоцит; 10 — эндотелиальная клетка; 11 — вокругдольковый желчный проток; 12 — вокругдольковая артерия

## ПОДЖЕЛУДОЧНАЯ ЖЕЛЕЗА

**Поджелудочная железа** — вторая по величине железа пищеварительного тракта, ее масса 60–100 г, длина 15–22 см. Поджелудочная железа имеет серовато-красный цвет, она дольчатая, расположена забрюшинно, простирается в поперечном направлении от двенадцатиперстной кишки до селезенки. Ее широкая *головка* помещается внутри «подковы» двенадцатиперстной кишки и переходит в *тело*, пересекающее I поясничный позвонок и заканчивающееся суженным *хвостом* у ворот селезенки. Поджелудочная железа покрыта тонкой соединительнотканной капсулой (рис.91).

Поджелудочная железа, по существу, состоит из двух желез — экзокринной, вырабатывающей у человека в течение суток 500–700 мл панкреатического сока, содержащего протеолитические ферменты (трипсин и химотрипсин), амилолитические (амилазу, гликозидазу и галактозидазу), липолитическую субстанцию (липазу) и др., участвующие в переваривании белков, жиров и углеводов, и эндокринной, продуцирующей гормоны, регулирующие углеводный и жировой обмен (инсулин, глюкагон, соматостатин и др.).

**Экзокринная часть поджелудочной железы** представляет собой сложную альвеолярно-трубчатую железу, разделенную на дольки очень тонкими перегородками, отходящими от капсулы. В дольках тесно лежат *ацинусы*, образованные одним слоем



**Рис. 91. Желчный пузырь, общий желчный проток, поджелудочная железа и двенадцатиперстная кишка, вид сзади. Часть стенки двенадцатиперстной кишки и конечная часть общего желчного протока вскрыты:**

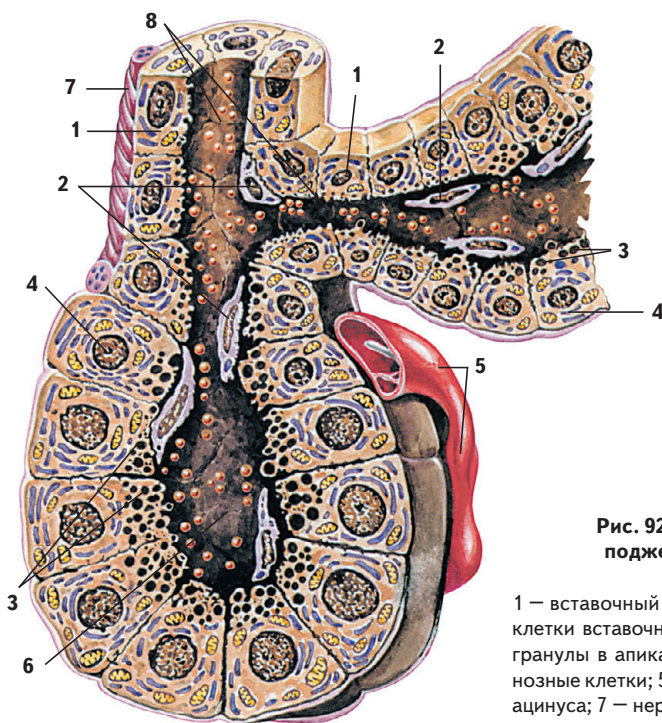
1 — тело поджелудочной железы; 2 — селезеночная вена; 3 — воротная вена; 4 — общий печеночный проток; 5 — пузырный проток; 6 — шейка желчного пузыря; 7 — общий желчный проток; 8 — тело желчного пузыря; 9 — дно желчного пузыря; 10 — двенадцатиперстная кишка; 11 — сфинктер печеночно-поджелудочной ампулы (сфинктер ампулы, сфинктер Одди); 12 — брюшина; 13 — проток поджелудочной железы и его сфинктер; 14 — сфинктер общего желчного протока; 15 — головка поджелудочной железы; 16 — верхняя брыжеечная артерия; 17 — верхняя брыжеечная вена; 18 — хвост поджелудочной железы

ацинозных клеток пирамидальной формы, тесно соприкасающихся между собой и лежащих на *базальной мембране*. Клетки содержат большое количество *гранул зимогена*. Секрет поступает в просвет ацинуса через апикальную поверхность клетки. В центре ацинуса располагаются *центраацинозные клетки*, которые образуют стенку выводящего секрет *вставочного протока* (рис.92). Из вставочных протоков секрет поступает во *внутридольковые протоки*, которые, в свою очередь, впадают в *междольковые*, а последние — в *проток поджелудочной железы*, который проходит вдоль железы от хвоста к голове и открывается на вершине большого сосочка двенадцатиперстной кишки после слияния с общим желчным протоком. Непосредственно над местом слияния мышечный слой в стенке протока утолщается, образуя *сфинктер протока поджелудочной железы*.

Секреция ациноцитов находится под контролем **блуждающих нервов** и стимулируется гормоном холецистокинином.

**Эндокринная часть** поджелудочной железы образована группами клеток (*панкреатические островки*, или *островки Лангерганса*), которые располагаются в виде округлых (реже неправильной формы) диаметром 0,1–0,3 мм образований в толще железистых экзокринных долек. Количество панкреатических островков у взрослого человека колеблется от 200 тыс. до 1800 тыс.

Поджелудочная железа новорожденного очень мала, она весит около 2–3 г. У новорожденных и детей раннего возраста железа отличается очень обильным кровоснабжением, а также большим абсолютным и относительным количеством панкреатических островков. Так, в 6 месяцев их около 120 тыс. при общей массе железы 2–3,5 г.

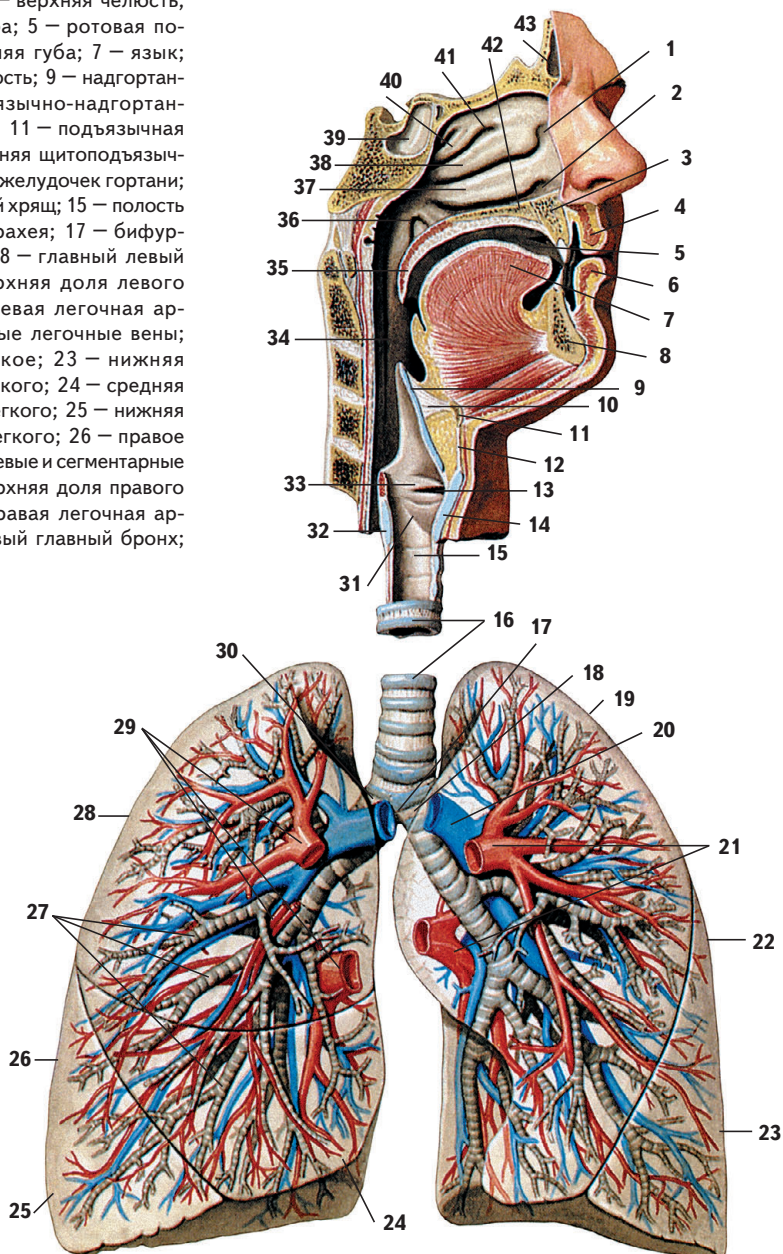


**Рис. 92. Строение ацинуса поджелудочной железы:**

1 — вставочный отдел; 2 — центраацинозные клетки вставочных отделов; 3 — секреторные гранулы в апикальной части клетки; 4 — ацинозные клетки; 5 — гемокапилляр; 6 — просвет ацинуса; 7 — нервное волокно; 8 — вставочный проток

**Рис. 93. Дыхательная система  
(схема):**

1 — средний носовой ход; 2 — нижний носовой ход; 3 — верхняя челюсть; 4 — верхняя губа; 5 — ротовая полость; 6 — нижняя губа; 7 — язык; 8 — нижняя челюсть; 9 — надгортанник; 10 — подъязычно-надгортанниковая связка; 11 — подъязычная кость; 12 — средняя щитоподъязычная связка; 13 — желудочек гортани; 14 — щитовидный хрящ; 15 — полость гортани; 16 — трахея; 17 — бифуркация трахеи; 18 — главный левый бронх; 19 — верхняя доля левого легкого; 20 — левая легочная артерия; 21 — левые легочные вены; 22 — левое легкое; 23 — нижняя доля левого легкого; 24 — средняя доля правого легкого; 25 — нижняя доля правого легкого; 26 — правое легкое; 27 — долевые и сегментарные бронхи; 28 — верхняя доля правого легкого; 29 — правая легочная артерия; 30 — правый главный бронх;



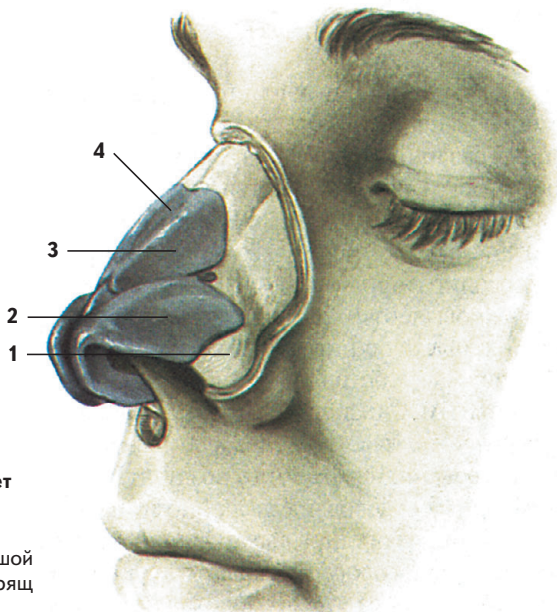
31 — голосовая складка; 32 — пластинка перстневидного хряща; 33 — складка преддверия; 34 — ротовая часть глотки; 35 — мягкое небо; 36 — глоточное отверстие слуховой трубы; 37 — нижняя носовая раковина; 38 — средняя носовая раковина; 39 — пазуха клиновидной кости; 40 — верхняя носовая раковина; 41 — верхний носовой ход; 42 — твердое небо; 43 — пазуха лобной кости

# ДЫХАТЕЛЬНАЯ СИСТЕМА

Дыхательная система выполняет важнейшую функцию — снабжение организма кислородом и выведение из него углекислого газа. Полость носа, носо- и ротоглотка, гортань, трахея, бронхи различных калибров, включая бронхиолы, служат *воздухоносными путями*, по которым осуществляются вентиляция, или конвекционный транспорт кислорода в альвеолы, и выведение углекислого газа. В воздухоносных путях воздух согревается, очищается от различных частиц и увлажняется. Альвеолярные ходы и альвеолы являются собственно *респираторными отделами*, в которых происходит диффузия (пассивный транспорт) кислорода из альвеол в кровь легочных капилляров и в обратном направлении — углекислого газа. Выполняемые функции обуславливают особенности строения обоих отделов дыхательной системы. Благодаря наличию в стенках воздухоносных путей костей или хрящей их просвет остается открытым. Слизистая оболочка, выстланная мерцательным эпителием, содержит огромное количество желез и обильно кровоснабжается. В отличие от воздухоносных путей в респираторных отделах стенки чрезвычайно тонкие и густо оплетены кровеносными капиллярами. Один из органов дыхательной системы — гортань — выполняет две функции: воздухоносную и голосообразовательную. Нормальное дыхание происходит через полость носа, где расположен орган обоняния (рис.93).

## НАРУЖНЫЙ НОС

Началом дыхательных путей являются *ноздри*, которые у человека направлены вниз и сближены между собой. Костный скелет носа человека дополняется рядом *хрящей*. Благодаря наличию хрящей носа ноздри открыты и отделены друг от друга. *Спинка носа* внизу переходит в *верхушку*, а по бокам — в *крылья носа*, укрепленные несколькими парами хрящей, из которых важнейшими являются *большие хрящи крыльев носа*. Непарный *хрящ перегородки носа* соединяется с перпендикулярной пластинкой решетчатой кости (сзади и сверху), с сошником и передней носовой остью, образуя *перегородку носа*. *Выступающий на лице наружный нос* встречается лишь у человека (рис.94).



**Рис. 94. Костный и хрящевой скелет наружного носа:**

1 — малый хрящ крыла носа; 2 — большой хрящ крыла носа; 3 — латеральный хрящ носа; 4 — хрящ перегородки носа

## ПОЛОСТЬ НОСА

Полость носа делится на преддверие и собственно полость носа. *Преддверие полости носа* выстлано неороговевающим многослойным (плоским) сквамозным эпителием и имеет волосы, сальные и потовые железы. Далее в глубине полости носа происходит смена сквамозного эпителия реснитчатым псевдомногослойным эпителием. Собственно полость носа выстлана *слизистой оболочкой*, в которой можно выделить две отличающиеся друг от друга по строению и функции области: *дыхательную* и *обонятельную*.

Дыхательная область покрыта реснитчатым псевдомногослойным эпителием с большим количеством бокаловидных glanduloцитов, выделяющих слизь, которая движением ресничек передвигается кнаружи и удаляется в глотку. Слизь обволакивает инородные частицы и увлажняет вдыхаемый воздух. Слизистая оболочка носа также согревает вдыхаемый воздух. Собственная пластинка слизистой оболочки и подслизистая основа очень богаты кровеносными сосудами. В области средней и нижней раковин имеется *пещеристая ткань*, содержащая множество тонких вен, которые в обычных условиях находятся в спавшемся состоянии; при наполнении их кровью слизистая оболочка набухает (ощущение «заложенного» носа). Три *носовые раковины* увеличивают общую поверхность слизистой оболочки полости носа (см. рис.21). Между медиальными поверхностями раковин и перегородкой носа расположен щелевидный *общий носовой ход*, а под раковинами — *носовые ходы (нижний, средний и верхний)*. В нижний носовой ход открывается носослезный проток, в два других — воздухоносные пазухи. С верхним носовым ходом сообщаются задние ячейки решетчатой кости и сзади — клиновидная пазуха, со средним — средние и передние ячейки решетчатой кости, лобная и верхнечелюстная пазухи.

*Обонятельная область* занимает верхнюю носовую раковину, соответствующую ей часть перегородки и задний отдел верхней стенки полости носа. Слизистая оболочка здесь покрыта реснитчатым псевдомногослойным эпителием, в состав которого входят 3 вида клеток: специальные обонятельные нейросенсорные биполярные клетки, поддерживающие и базальные (камбиальные).

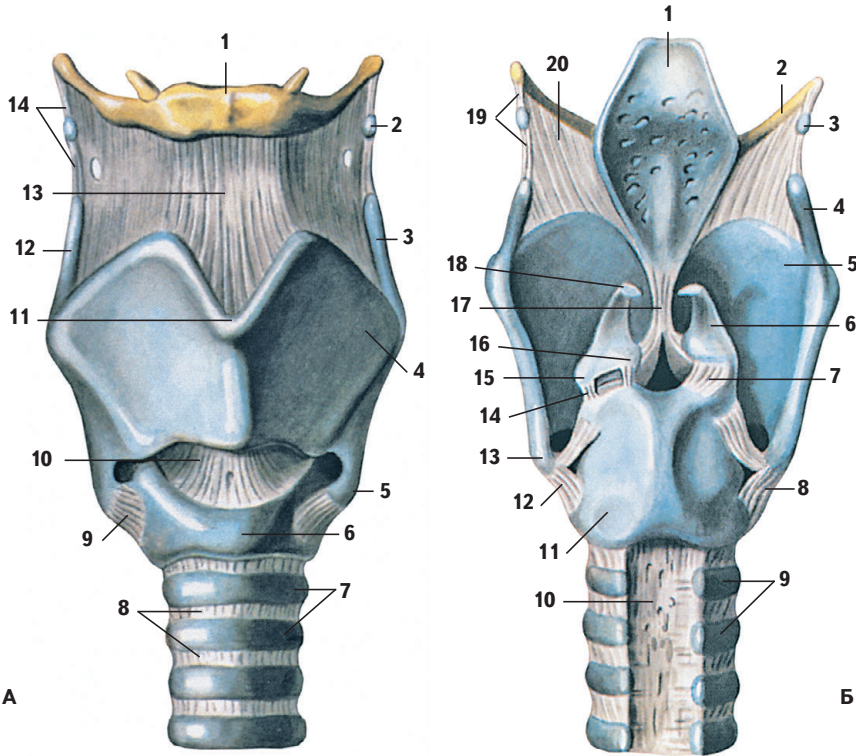
Воздух из полости носа поступает через хоаны в носовую, затем в ротовую части глотки и в гортань.

## ГОРТАНЬ

Гортань человека расположена на уровне IV — VI шейных позвонков и соединяется связками с подъязычной костью. Снаружи ее положение заметно по выступу, называемому «кадык» («адамово яблоко»), более развитому у мужчин и образованному соединением под углом обеих пластинок щитовидного хряща. Скелет гортани образован несколькими подвижно соединенными между собой гиалиновыми и эластическими хрящами. Самый крупный из гортанных хрящей — гиалиновый **щитовидный хрящ**, в котором различают две четырехугольные *пластинки*, соединяющиеся между собой под прямым (или почти прямым) углом у мужчин и тупым углом (около 120°) у женщин. От задних краев пластинок отходят две пары *рожек: верхние и нижние*. В основании гортани лежит гиалиновый **перстневидный хрящ**, его *дуга* обращена вперед, а *пластинка* — назад. Перстнетрахеальная связка соединяет нижний край перстневидного хряща с первым хрящом трахеи. Наиболее важным в функциональном отношении является парный гиалиновый **черпаловидный хрящ**, имеющий вид неправильной формы пирамидок (рис.95).

От основания черпаловидного хряща вперед отходит *голосовой отросток*, образованный эластическим хрящом, назад и кнаружи — *мышечный отросток*. К последнему

прикрепляются мышцы, изменяющие положение черпаловидного хряща в перстнечерпаловидном суставе, при этом меняется положение правого и левого голосовых отростков. В верхней части гортани находится **надгортанник**, состоящий из эластического хряща. Надгортанник расположен впереди входа в гортань. Хрящи гортани соединяются между собой, а также с подъязычной костью посредством связок и двух суставов — *перстнечерпаловидного* и *перстнещитовидного*. Подъязычная кость соединена с верхним краем щитовидного хряща *щитоподъязычной мембраной*. Парная *голосовая складка* образована эластической голосовой связкой, покрытой эпителием. Под голосовой щелью расположена *подголосовая полость*, которая, расширяясь, непосредственно переходит в полость трахеи.



**Рис. 95. Хрящи, связки и суставы гортани:**

А — вид спереди: 1 — тело подъязычной кости; 2 — зерновидный хрящ; 3 — верхний рог щитовидного хряща; 4 — пластинка щитовидного хряща; 5 — нижний рог щитовидного хряща; 6 — дуга перстнещитовидного хряща; 7 — хрящи трахеи; 8 — кольцевые связки; 9 — перстнещитовидный сустав; 10 — перстнещитовидная связка; 11 — верхняя щитовидная вырезка; 12 — щитоподъязычная мембрана; 13 — срединная щитоподъязычная связка; 14 — латеральная щитоподъязычная связка; Б — вид сзади: 1 — надгортанник; 2 — большой рог подъязычной кости; 3 — зерновидный хрящ; 4 — верхний рог щитовидного хряща; 5 — пластинка щитовидного хряща; 6 — черпаловидный хрящ; 7 — правый перстнечерпаловидный сустав; 8 — правый перстнещитовидный сустав; 9 — хрящи трахеи; 10 — перепончатая стенка; 11 — пластинка перстнещитовидного хряща; 12 — левый перстнещитовидный сустав; 13 — нижний рог щитовидного хряща; 14 — левый перстнечерпаловидный сустав; 15 — мышечный отросток черпаловидного хряща; 16 — голосовой отросток черпаловидного хряща; 17 — щитонадгортанная связка; 18 — рожковидный хрящ; 19 — латеральная щитоподъязычная связка; 20 — щитоподъязычная мембрана



## МЫШЦЫ ГОРТАНИ

Изменение положения хрящей гортани, натяжение голосовых связок, ширина голосовой щели регулируются работой поперечнополосатых мышц гортани, которые подразделяются на 3 группы: первая — *напрягатели голосовых связок*, вторая — *расширители голосовой щели*, третья — *суживатели голосовой щели* (рис.96). К первой группе (напрягатели голосовых связок) относятся *перстнещитовидная* — самая сильная мышца гортани — и *голосовая мышца*. Натяжение голосовых связок достигается сокращением парной *перстнещитовидной мышцы*, которая наклоняет щитовидный хрящ вперед и удаляет от черпаловидных хрящей. Волокна *голосовой мышцы* вплетаются в голосовую связку. Сокращение этой мышцы происходит целиком или отдельными частями, чем достигается воздействие либо на всю голосовую связку, либо на ее отдельные элементы.

Ко второй группе (расширители голосовой щели) относится парная задняя *перстнечерпаловидная мышца*, которая расширяет голосовую щель. При ее сокращении черпаловидный хрящ поворачивается вокруг вертикальной оси. Его голосовой отросток уходит в латеральную сторону, и голосовая щель расширяется.

Третью группу (суживатели голосовой щели) составляют парные латеральная перстнечерпаловидная, щиточерпаловидная, поперечная и косая черпаловидные мышцы.

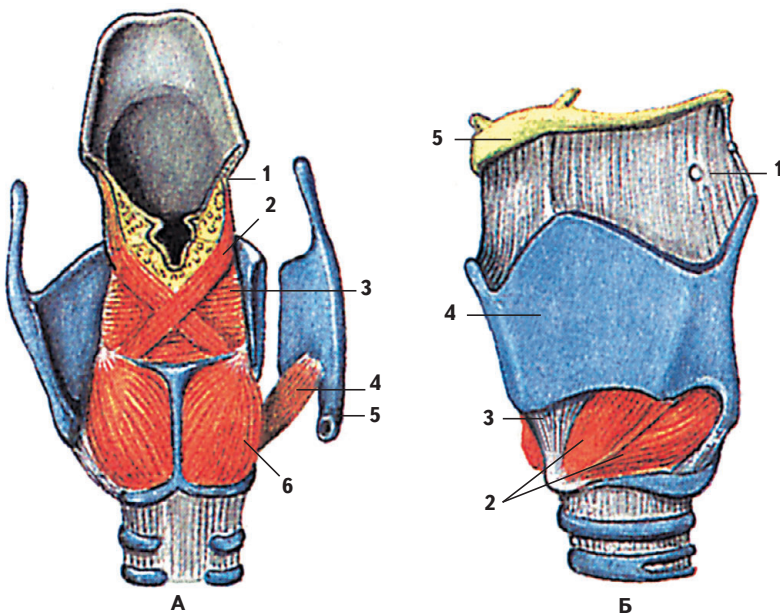


Рис. 96. Мышцы гортани:

А — вид сзади (часть правой пластинки щитовидного хряща отвернута): 1 — черпаловидно-надгортанная мышца; 2 — косая черпаловидная мышца; 3 — поперечная черпаловидная мышца; 4 — перстнещитовидная мышца; 5 — перстнещитовидный сустав (суставная поверхность); 6 — задняя перстнечерпаловидная мышца; Б — вид спереди и несколько сбоку: 1 — щитоподъязычная мембрана; 2 — перстнещитовидная мышца (прямая и косая части); 3 — перстнещитовидная связка; 4 — щитовидный хрящ; 5 — подъязычная кость

## ГОЛОСОБРАЗОВАНИЕ

Латеральная перстнечерпаловидная и щиточерпаловидная мышцы тянут мышечный отросток черпаловидного хряща вперед. В результате хрящ поворачивается вокруг вертикальной оси в медиальном направлении, а его голосовой отросток сближается с таким же отростком другого черпаловидного хряща. Эти мышцы регулируют ширину голосовой щели. Основная роль принадлежит мышцам, начинающимся на перстневидном хряще и прикрепляющимся к мышечным отросткам черпаловидных.

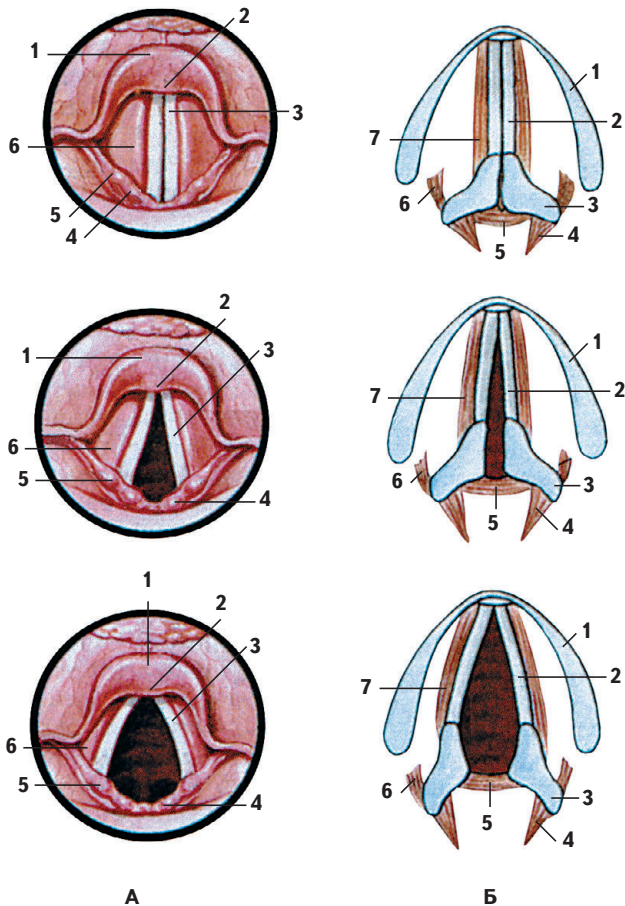
При сокращении этих мышц голосовые отростки сближаются, передняя часть голосовой щели суживается. Щиточерпаловидные мышцы также расслабляют, укорачивают и утолщают голосовые связки и суживают переднюю часть голосовой щели.

Поперечная и косые черпаловидные мышцы, сокращаясь, сближают черпаловидные хрящи и тем самым суживают заднюю часть голосовой щели.

Черпалонадгортанная мышца, являющаяся как бы продолжением косой черпаловидной мышцы, вместе с такой же мышцей другой стороны суживает вход в гортань, наклоняет надгортанник кзади, закрывая вход в гортань при акте глотания.

Колебание голосовых связок при прохождении между ними выдыхаемого воздуха создает звук (рис.97).

Следует подчеркнуть, что в гортани происходит лишь голосообразование. В членораздельной речи принимают участие околоносовые пазухи, губы, язык, мягкое небо, мимические мышцы.



**Рис. 97. Положение голосовых связок гортани при различных ее функциональных состояниях (схема), вид сверху:**

А — ларингоскопическая картина: 1 — надгортанник; 2 — надгортанный бугорок; 3 — голосовая складка; 4 — рожковидный бугорок; 5 — клиновидный бугорок; 6 — складка преддверия; Б — взаиморасположение голосовых складок (связок), голосовой щели и черпаловидных хрящей: 1 — правая пластинка щитовидного хряща; 2 — голосовая связка; 3 — черпаловидный хрящ; 4 — задняя перстнечерпаловидная мышца; 5 — поперечная черпаловидная мышца; 6 — латеральная перстнечерпаловидная мышца; 7 — щиточерпаловидная мышца

## ТРАХЕЯ И БРОНХИ

**Трахея**, связанная с гортанью *перстнетрахеальной связкой*, начинается на уровне верхнего края VII шейного и заканчивается на уровне верхнего края V грудного позвонка, где разделяется на два главных бронха, образуя бифуркацию трахеи (рис.98).

Длина трахеи взрослого человека составляет от 8,5 до 15 см, чаще ее длина равна 10 – 11 см.

Стенки трахеи состоят из слизистой оболочки, подслизистой основы, волокнисто-хрящевой и адвентициальной оболочек. В просвете трахеи на месте ее бифуркации имеется полулунный выступ — *киль*. Под слизистой оболочкой на этом месте часто располагается хрящевая пластинка правого бронхиального кольца, иногда последнего трахеального. *Слизистая оболочка* трахеи выстлана псевдомногослойным многоядным столбчатым (цилиндрическим) реснитчатым эпителием, лежащим на базальной мембране.

Трахея покрыта *адвентициальной оболочкой*, состоящей из рыхлой волокнистой неоформленной соединительной ткани.

*Волокнисто-мышечно-хрящевая оболочка* трахеи образована 16 – 20 *гиалиновыми хрящами*, каждый из которых представляет собой дугу, открытую кзади, занимающую приблизительно  $\frac{2}{3}$  окружности трахеи. Хрящи покрыты надхрящницей, соединены между собой *кольцевыми связками*.

*Перепончатая* (задняя) *стенка* трахеи образована плотной волокнистой соединительной тканью, содержащей пучки миоцитов.

**Бронхи** образуют бронхиальное «дерево», которое состоит из ветвящихся бронхов, просвет которых постепенно уменьшается (рис.99).

От главных бронхов отходят *вторичные*, или *долевые*, *бронхи*, дающие более мелкие *третичные (сегментарные) бронхи*, которые в дальнейшем ветвятся дихотомически.

Международная классификация предусматривает определенное название каждого бронхо-легочного сегмента и их нумерацию. Деление бронхов, их название и нумерация представлены в табл. 9.

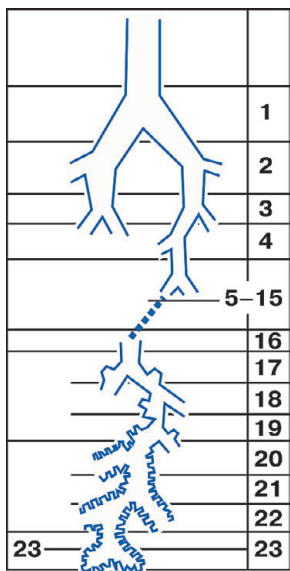
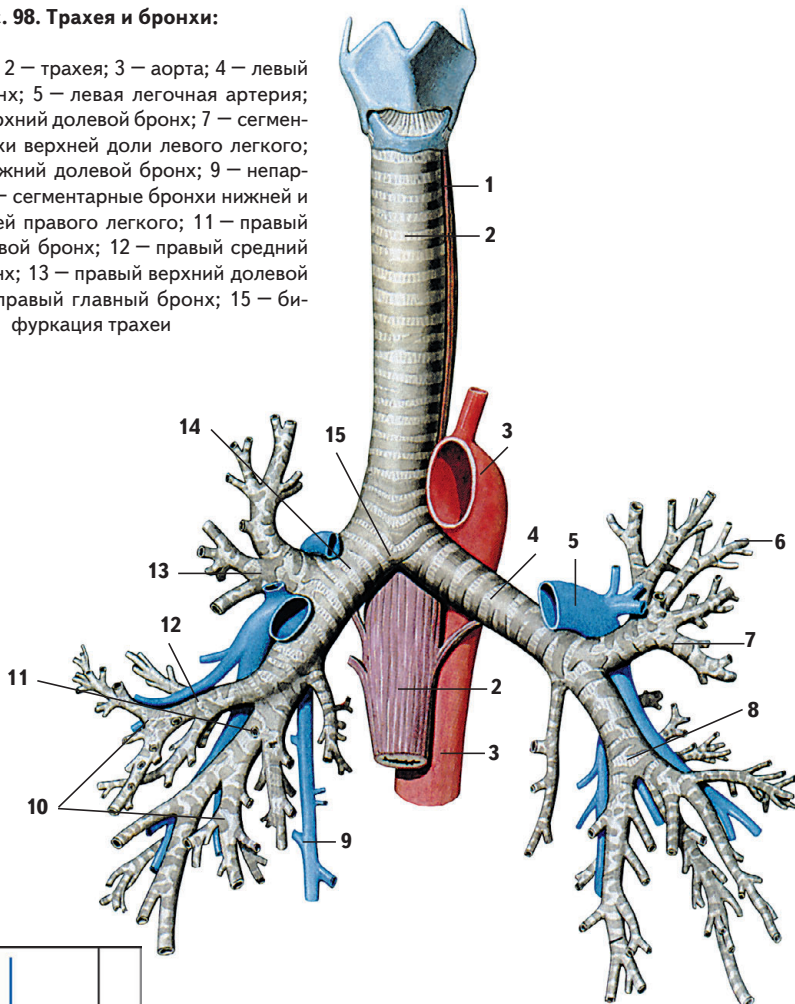
Главные бронхи являются бронхами первого порядка, долевые — второго порядка, а сегментарные, как правило, бронхами третьего порядка. В дальнейшем бронхи делятся на *субсегментарные* (первой, второй, третьей генерации, всего 9–10), *дольковые*, *внутридольковые*.

**Таблица 9. Деление бронхов**

Правый главный бронх		Левый главный бронх	
долевые бронхи	сегментарные бронхи	долевые бронхи	сегментарные бронхи
Верхний	1. Верхушечный 2. Задний 3. Передний	Верхний	1. Верхушечный 2. Задний 3. Передний 4. Верхний язычковый
Средний	4. Латеральный 5. Медиальный		
Нижний	6. Верхушечный (верхний) 7. Медиальный (сердечный) базальный 8. Передний базальный 9. Латеральный базальный 10. Задний базальный	Нижний	5. Нижний язычковый 6. Верхушечный (верхний) 7. Медиальный (сердечный) базальный 8. Передний базальный 9. Латеральный базальный 10. Задний базальный

**Рис. 98. Трахея и бронхи:**

1 — пищевод; 2 — трахея; 3 — аорта; 4 — левый главный бронх; 5 — левая легочная артерия; 6 — левый верхний долево бронх; 7 — сегментарные бронхи верхней доли левого легкого; 8 — левый нижний долево бронх; 9 — непарная вена; 10 — сегментарные бронхи нижней и средней долей правого легкого; 11 — правый нижний долево бронх; 12 — правый средний долево бронх; 13 — правый верхний долево бронх; 14 — правый главный бронх; 15 — бифуркация трахеи



**Рис. 99. Ветвление бронхов в правом и левом легках (схема):**

1, 2 — главные бронхи; 3, 4 — долево и сегментарные бронхи; 5 — 15 — ветви сегментарных бронхов, дольковый бронх и его разветвления (не показаны); 16 — конечная бронхиола; 17 — 19 — дыхательные бронхиолы (три порядка ветвлений); 20 — 22 — альвеолярные ходы (три порядка ветвлений); 23 — альвеолярные мешочки

## ЛЕГКОЕ

Легкое, правое и левое, по форме напоминает конус с уплощенной одной стороной и закругленной *верхушкой*.

Глубокими щелями легкие подразделяются на доли: правое — на три, левое — на две (см. рис. 93). **Доли легких — это отдельные, до известной степени изолированные, анатомически обособленные участки легкого с вентилирующим их долевым бронхом и собственным долевым сосудисто-нервным комплексом.**

**Сегмент — это участок легочной ткани, имеющий свои сосуды и нервные волокна и вентилируемый сегментарным бронхом. Сегменты не имеют четко выраженных видимых границ.**

Сегменты образованы легочными дольками (число их в одном сегменте примерно 80), разделенными междольковыми соединительнотканными перегородками.

**Долька представляет собой участок легочной ткани, вентилируемый претерминальной (дольковой) бронхиолой, сопровождаемой конечными ветвлениями легочных артериол и венулами, лимфатическими сосудами и нервами.**

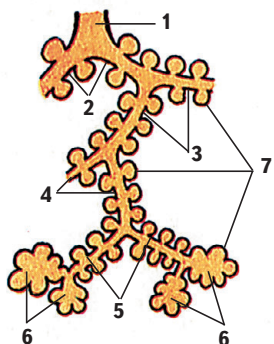
В верхушку каждой дольки входит *претерминальная дольковая бронхиола*, которая разветвляется на 3 — 7 мельчайших *концевых (терминальных) бронхиол* диаметром около 0,5 — 0,15 мм каждая.

**Структурной и функциональной единицей легкого является ацинус.** Это система разветвлений одной концевой (терминальной) бронхиолы, делящейся на 14 — 16 *дыхательных (респираторных) бронхиол I порядка*, которые дихотомически делятся на *респираторные бронхиолы II порядка*. Последние также разветвляются на *респираторные бронхиолы III порядка*, образующие 2 — 3 генерации *альвеолярных ходов* (до 1500), несущих на себе до 20000 *альвеолярных мешочков* и *альвеол*. В одной легочной дольке насчитывается около 50 ацинусов (рис. 100).

Уже на стенках дыхательных бронхиол имеются бухтообразные выпячивания — *альвеолы*. Альвеолы напоминают пузырьки, разделенные межалвеолярными перегородками. В каждой перегородке расположена густая сеть кровеносных капилляров.

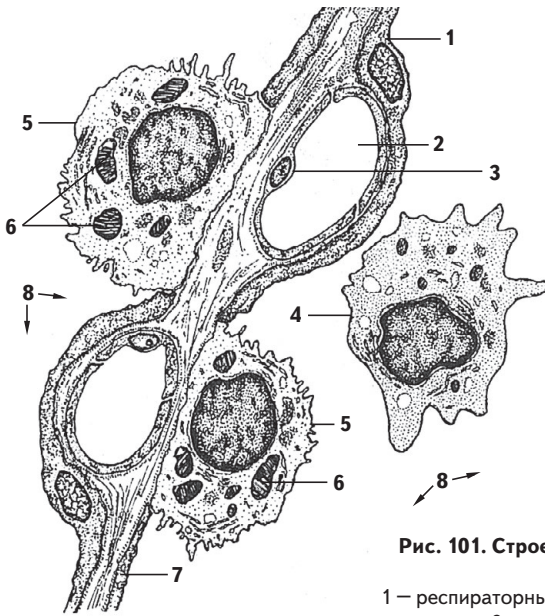
Альвеолы выстланы изнутри клетками двух типов: респираторными (дыхательными) альвеолоцитами и большими (гранулярными) альвеолоцитами (рис. 101). *Дыхательные альвеолоциты* выстилают около 87,5% поверхности альвеол. *Большие (гранулярные) альвеолоциты* вырабатывают основную часть сурфактанта, выстилающего изнутри альвеолы. *Основная функция сурфактанта — поддержание поверхностного натяжения альвеолы и противодействие спадению альвеолы при выдохе.*

*Воздушно-кровяной барьер* (аэрогематический), через который происходит газообмен, очень тонок (0,2 — 0,5 мкм). Он образован цитоплазмой дыхательных альвеолоцитов, базальной мембраной, на которой они лежат, сливающейся с базальной мембраной кровеносных капилляров, и цитоплазмой эндотелиоцитов стенки капилляра. Каждый капилляр граничит с одной или несколькими альвеолами (рис. 102).



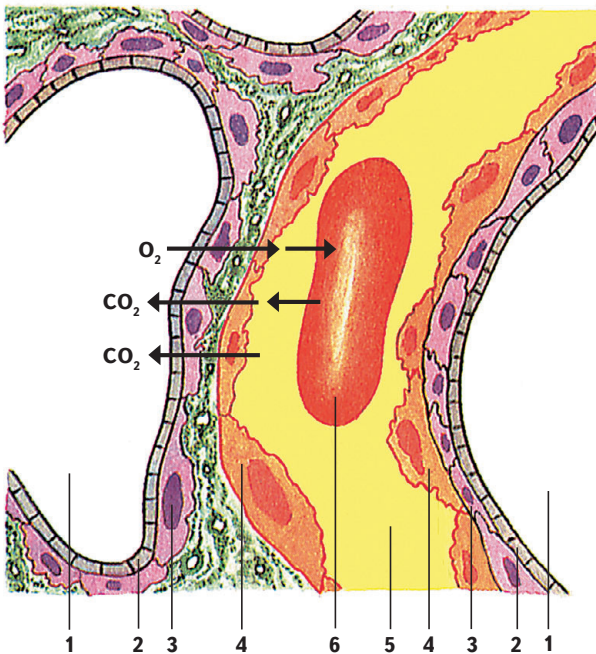
**Рис. 100. Строение ацинуса легкого:**

1 — терминальная бронхиола; 2 — дыхательная бронхиола 1-го порядка; 3 — дыхательная бронхиола 2-го порядка; 4 — дыхательная бронхиола 3-го порядка; 5 — альвеолярные ходы; 6 — альвеолярные мешочки; 7 — альвеолы



**Рис. 101. Строение межальвеолярной перегородки:**

1 — респираторный альвеоцит; 2 — просвет кровеносного капилляра; 3 — эндотелиальная клетка; 4 — альвеолярный макрофаг; 5 — большой альвеоцит; 6 — осмиофильные тельца; 7 — эластическое волокно; 8 — просвет альвеол



**Рис. 102. Аэрогематический барьер в легком:**

1 — просвет альвеол; 2 — сурфактант; 3 — альвеоцит; 4 — эндотелиоцит; 5 — просвет капилляра; 6 — эритроцит в просвете капилляра; стрелками показан путь кислорода и углекислого газа через аэрогематический барьер (между кровью и воздухом)

## ПЛЕВРА

**Плевра** представляет собой тонкую соединительнотканную оболочку, покрытую мезотелием, лежащим на тонкой базальной мембране. Плоские мезотелиоциты соединены между собой комплексами межклеточных контактов. Подлежащая соединительная ткань, содержащая коллагеновые и эластические волокна и отдельные гладкие миоциты, проникает в ткань легкого, образуя междольковые перегородки.

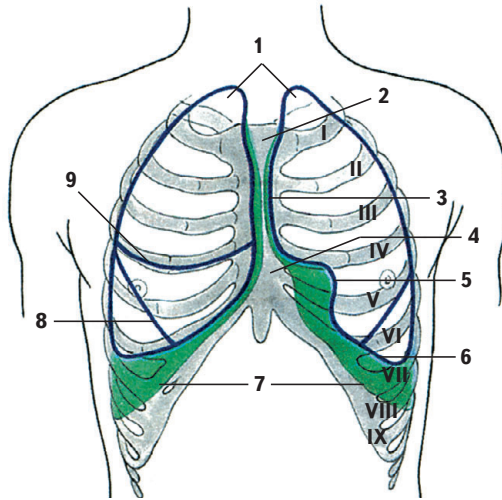
Плевра состоит из двух листков: висцерального и париетального (рис. 103). *Висцеральная (легочная) плевра* плотно срастается с легочной тканью, покрывает легкое со всех сторон, заходит в щели между его долями. В области корня легкого легочная плевра, покрывая его, переходит в париетальную плевру. *Париетальная (пристеночная) плевра* представляет собой непрерывный сплошной листок, который срастается с внутренней поверхностью грудной полости и средостением, образуя замкнутое пространство, содержащее покрытое висцеральной плеврой легкое. В париетальной плевре выделяют реберную, медиастинальную и диафрагмальную. *Реберная плевра* покрывает внутреннюю поверхность ребер и межреберных промежутков. Спереди у грудины и сзади возле позвоночного столба она переходит в *медиастинальную плевру*. Медиастинальная плевра прилежит к органам средостения, которое располагается в переднезаднем направлении между внутренней поверхностью грудины и грудным отделом позвоночного столба, и сращена с перикардом. На уровне верхней апертуры грудной клетки реберная и медиастинальная плевра переходят одна в другую, образуя *купол плевры*. Сзади к куполу плевры прилежит головка I ребра, спереди — подключичные артерия и вена, сверху — плечевое сплетение. Внизу реберная и медиастинальная плевра переходят в *диафрагмальную плевру*, покрывающую диафрагму сверху, кроме ее центральных отделов, где к диафрагме прилежит перикард.

## СРЕДОСТЕНИЕ

Между правой и левой плевральными полостями располагается комплекс органов, называемых средостением (рис. 104). Спереди средостение ограничено грудиной, сзади — грудным отделом позвоночного столба. Верхней границей средостения является верхняя апертура грудной клетки, нижней — диафрагма. Условная горизонтальная плоскость, проведенная от места соединения рукоятки грудины с ее телом до межпозвоночного хряща между телами IV и V грудных позвонков, делит средостение на верхнее и нижнее.

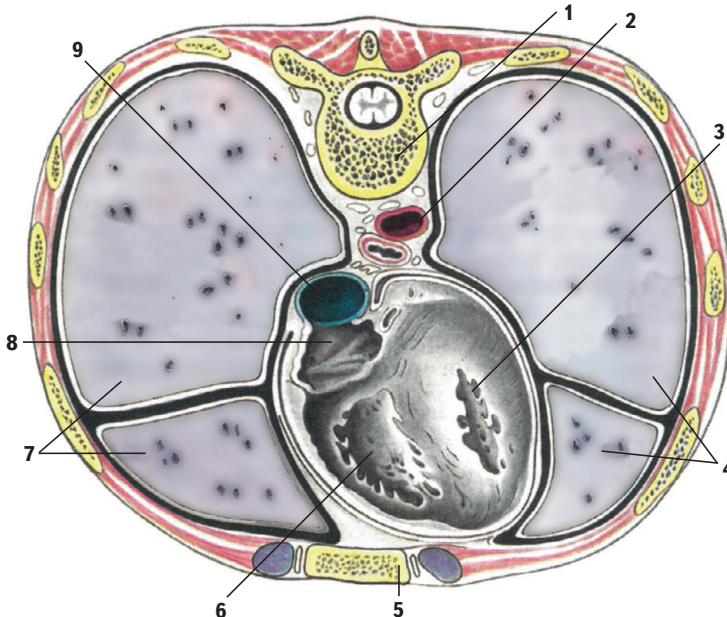
**В верхнем средостении** располагаются тимус, правая и левая плечеголовые вены, верхняя часть верхней полой вены, дуга аорты и отходящие от нее плечеголовный ствол, левая общая сонная и левая подключичная артерии, трахея, верхняя часть пищевода и соответствующие отделы грудного лимфатического протока, обоих симпатических стволов, блуждающих и диафрагмальных нервов. Тимус расположен в верхнем межплевральном поле — участке позади рукоятки грудины, лишенном плевры.

**Нижнее средостение** делится на три отдела: переднее, среднее и заднее средостения. В *переднем средостении*, расположенном между телом грудины и передней стенкой перикарда, находятся внутренние грудные артерии, вены и лимфатические узлы. *Среднее средостение* включает сердце, покрытое перикардом, внутривентрикулярные отделы крупных сосудов, главный бронх, легочные артерии и вены, диафрагмальные нервы с сопровождающими их диафрагмально-перикардиальными сосудами, нижние трахеобронхиальные и латеральные перикардиальные лимфатические узлы. В *заднем средостении*, расположенном между задней стенкой перикарда спереди и позвоночником сзади, проходят грудная часть нисходящей аорты, непарная и полунепарная вены, симпатические стволы, внутренностные и блуждающие нервы, пищевод, грудной лимфатический проток, задние, средостенные и предпозвоночные лимфатические узлы.



**Рис. 103. Проекция границ легких и париетальной плевры на переднюю грудную стенку; вид спереди. Часть плевральной полости между нижними краями легких и нижней границей париетальной плевры зеленого цвета. Римскими цифрами обозначены ребра:**

1 – верхушка легкого; 2 – верхнее межплевральное поле; 3 – передний край легкого; 4 – нижнее межплевральное поле; 5 – сердечная вырезка (левого легкого); 6 – нижний край легкого; 7 – нижняя граница париетальной плевры; 8 – косая щель; 9 – горизонтальная щель (правого легкого)



**Рис. 104. Схема взаимоотношений легких и плевры с органами средостения. Поперечный распил груди на уровне IX грудного позвонка:**

1 – тело IX грудного позвонка; 2 – грудная часть аорты; 3 – левый желудочек сердца; 4 – левое легкое; 5 – грудина; 6 – правый желудочек сердца; 7 – правое легкое; 8 – правое предсердие; 9 – нижняя полая вена

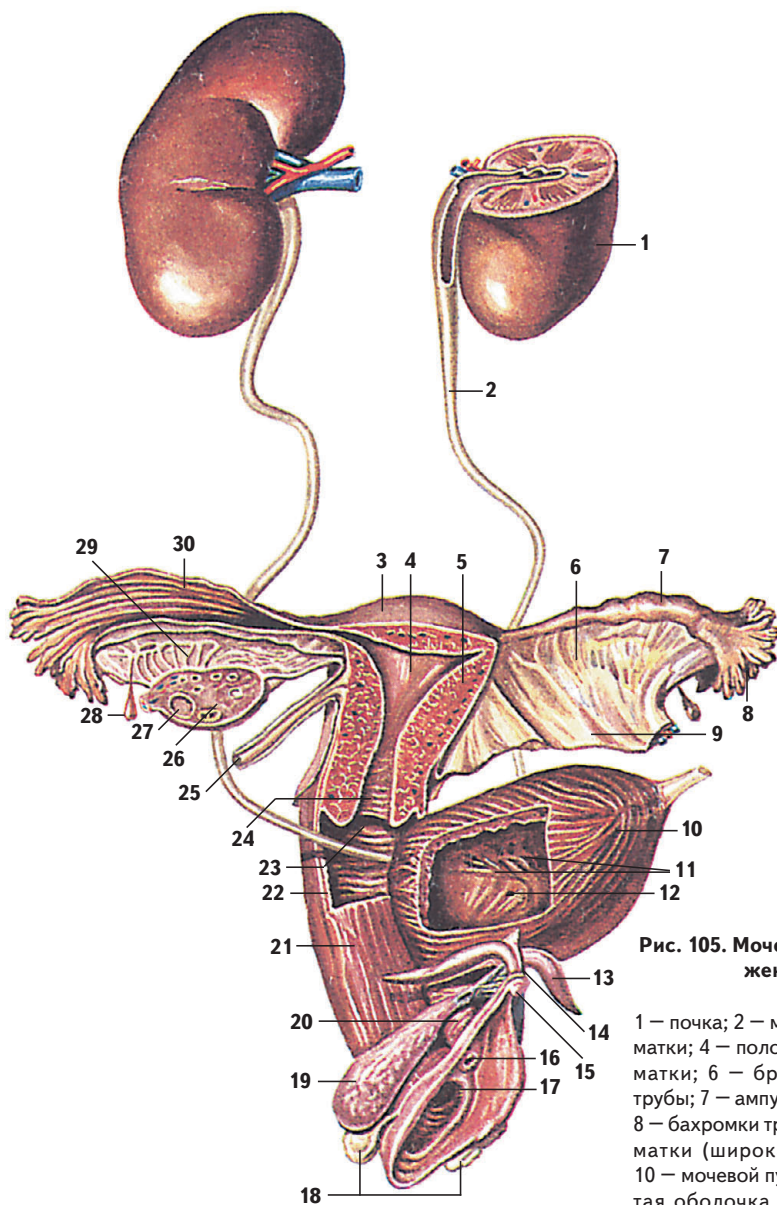


## МОЧЕПОЛОВОЙ АППАРАТ

Мочеполовой аппарат объединяет две различные в анатомическом и физиологическом отношении системы: мочевую, включающую мочеобразующие и мочевыводящие органы, и половую (рис. 105, 106).

Мочевые и половые органы связаны между собой общностью развития, имеют тесные анатомические, топографические и функциональные (частично) взаимоотношения.

Выводные протоки половых путей у мужчин впадают в мужской мочеиспускательный канал, у женщин такой же канал открывается в преддверие влагалища.

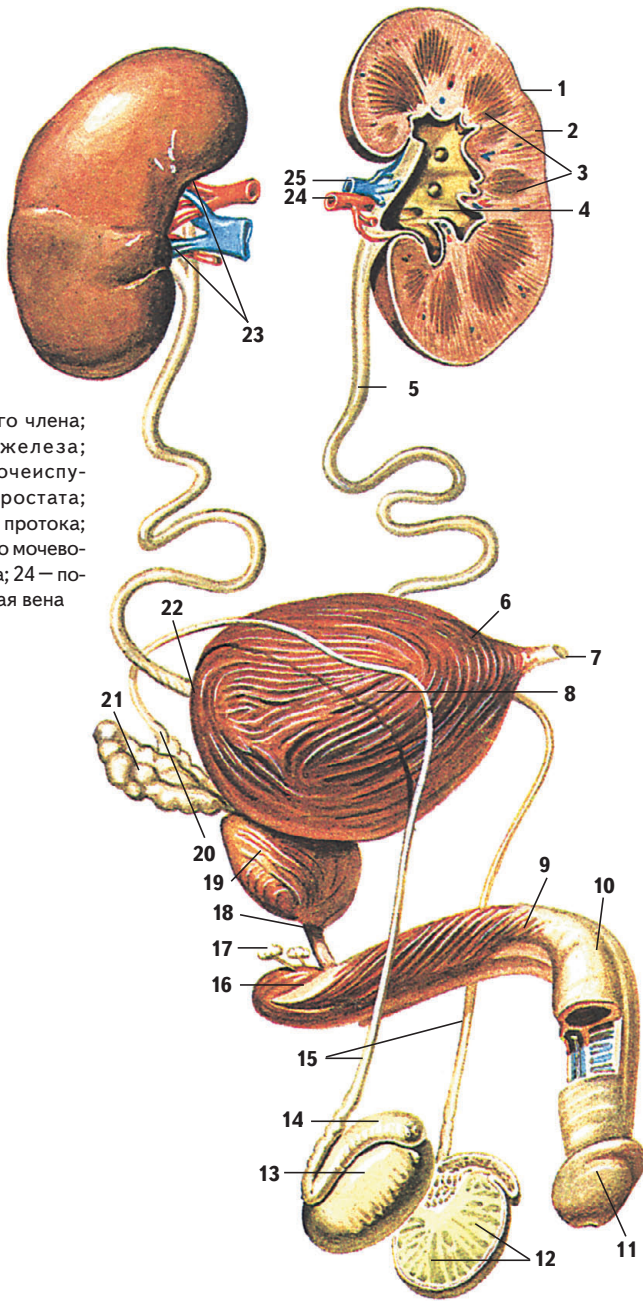


**Рис. 105. Мочеполовой аппарат женщины:**

1 — почка; 2 — мочеточник; 3 — дно матки; 4 — полость матки; 5 — тело матки; 6 — брыжейка маточной трубы; 7 — ампула маточной трубы; 8 — бахромки трубы; 9 — брыжейка матки (широкая связка матки); 10 — мочевой пузырь; 11 — слизистая оболочка мочевого пузыря; 12 — устье мочеточника; 13 — ножка

**Рис. 106. Мочеполовой аппарат мужчины:**

1 — почка; 2 — корковое вещество почки; 3 — почечные пирамиды; 4 — почечная лоханка; 5 — мочеточник; 6 — верхушка мочевого пузыря; 7 — срединная пупочная связка; 8 — тело мочевого пузыря; 9 — тело полового члена; 10 — спинка полового члена; 11 — головка полового члена; 12 — дольки яичка; 13 — яичко; 14 — придаток яичка; 15 — семявыносящие протоки; 16 — корень полового члена; 17 — бульбоуретральная железа; 18 — перепончатая часть мочеиспускательного канала; 19 — простата; 20 — ампула семявыносящего протока; 21 — семенной пузырек; 22 — дно мочевого пузыря; 23 — почечные ворота; 24 — почечная артерия; 25 — почечная вена



клитора; 14 — тело клитора; 15 — головка клитора; 16 — наружное отверстие мочеиспускательного канала (уретры); 17 — отверстие влагалища; 18 — большая железа преддверия (бартолинова железа); 19 — луковича преддверия; 20 — женский мочеиспускательный канал (женская уретра); 21 — влагалище; 22 — влагалищные складки; 23 — отверстие матки; 24 — канал шейки матки; 25 — круглая связка матки; 26 — яичник; 27 — фолликул яичника; 28 — везикулярный привесок; 29 — придаток яичника; 30 — трубные складки

## МОЧЕВЫЕ ОРГАНЫ

К мочевым органам относят почки, в которых моча образуется, и мочевыводящие пути (почечные чашки, лоханки, мочеточники, мочевой пузырь и мочеиспускательный канал).

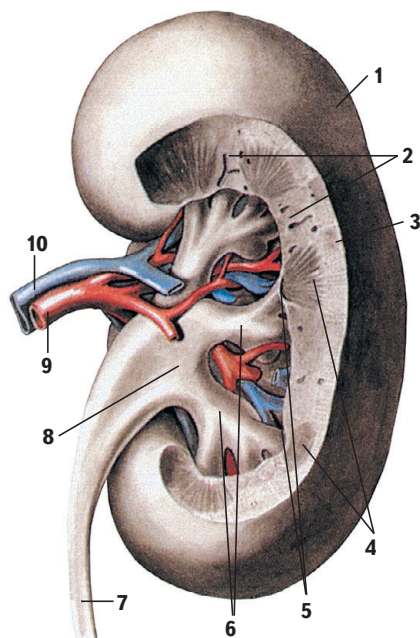
**Почка** имеет бобовидную форму с закругленными верхним и нижним полюсами. На вогнутом медиальном крае почки находится углубление — почечные ворота, которые ведут в *почечную пазуху*, где расположены нервы, сосуды, почечная лоханка, чашки, начало мочеточника. После удаления содержимого пазухи на внутренней поверхности почечной пазухи можно различить *почечные сосочки*. На вершине каждого — от 10 до 20 и более отверстий. Это устья мочевых канальцев (решетчатое поле). Каждый сосочек обращен внутрь полости *малой почечной чашки*. Несколько малых образуют одну *большую чашку*, которые, сливаясь друг с другом, образуют *почечную лоханку*, переходящую в *мочеточник* (рис. 107).

На разрезе почки различают наружное, более светлое корковое и внутреннее, более темное мозговое вещество. *Мозговое вещество* расположено в виде пирамид. Между пирамидами заходят прослойки коркового вещества — почечные столбы.

В течение суток через почки человека проходит около 1500 — 1700 л крови. *В почках имеются две системы капилляров: одна из них (типичная) лежит на пути между артериями и венами, другая — сосудистый клубочек — соединяет два артериальных сосуда.*

**Нефрон** — основная морфологическая и функциональная единица строения почки. Он состоит из почечного тельца и системы канальцев (рис. 108), длина которых в каждом нефроне 50 — 55 мм, а всех нефронов — около 100 км. В каждой почке более 1 млн нефронов. *Почечное (мальпигиево) тельце* образовано «чудесной сетью», окруженной капсулой клубочка. *Капсула клубочка* имеет форму двустенной чаши. Кровь, текущая в капиллярах клубочка, отделена от полости канальца лишь двумя слоями клеток — капиллярной стенкой и эпителием внутренней части капсулы. Внутренняя часть капсулы образована эпителиальными клетками *подоцитами*, напоминающими спрутов (рис. 109). Из крови в просвет капсулы через этот барьер и поступают вещества мочи. В течение суток

в просвет капсул фильтруется около 100 л первичной мочи. Ее путь таков: кровь → эндотелий капилляров → базальная мембрана, лежащая между эндотелиальными клетками и отростками подоцитов → щели между цитоподиями → полость капсулы. Из полости капсулы моча поступает в *проксимальный отдел канальца нефрона*. Проксимальный отдел переходит в тонкую нисходящую часть *петли Генле* и далее в короткий *дистальный отдел*. Процесс всасывания воды продолжается и в собирающих трубчатках, проходящих в почечных пирамидах. Они заканчиваются сосочковыми

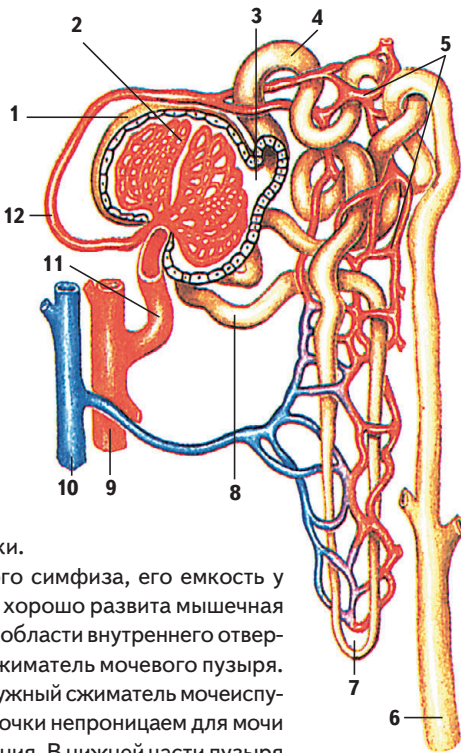


**Рис. 107. Почка правая, вид сзади. Фронтальный (продольный) разрез:**

1 — капсула почки; 2 — почечные столбы; 3 — корковое вещество; 4 — мозговое вещество (пирамиды); 5 — малые почечные чашки (вскрыты); 6 — большие почечные чашки; 7 — мочеточник; 8 — почечная лоханка; 9 — почечная артерия; 10 — почечная вена

**Рис. 108. Строение и кровоснабжение нефрона (схема):**

1 — капсула клубочка (капсула Шумлянского — Боумена); 2 — клубочек почечного тельца; 3 — просвет капсулы клубочка; 4 — проксимальная часть канальца нефрона; 5 — кровеносные капилляры; 6 — собирательная трубочка; 7 — петля нефрона; 8 — дистальная часть канальца нефрона; 9 — артерия; 10 — вена; 11 — приносящая клубочковая артериола; 12 — выносящая клубочковая артериола

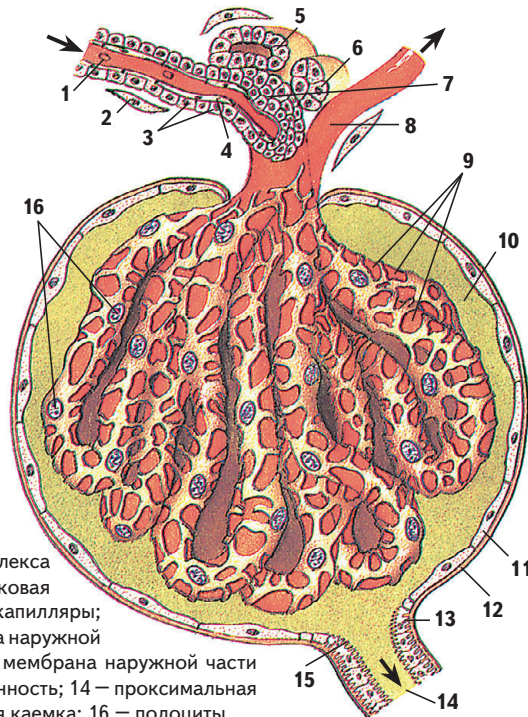


отверстиями, из которых моча поступает в малые, затем в большие почечные чашки и лоханку, переходящую в мочеточник.

**Мочеточники** — цилиндрические трубки диаметром 6-8 мм, расположенные забрюшинно. Мочеточники входят в мочевой пузырь. Моча передвигается по мочеточникам благодаря ритмичным перистальтическим сокращениям его толстой мышечной оболочки.

**Мочевой пузырь** лежит позади лобкового симфиза, его емкость у взрослого человека — до 1 л. В стенке пузыря хорошо развита мышечная оболочка, особенно круговой слой, который в области внутреннего отверстия мочеиспускательного канала образует сжиматель мочевого пузыря. Кроме него, имеется поперечнополосатый наружный сжиматель мочеиспускательного канала. Эпителий слизистой оболочки непроницаем для мочи и предохраняет мочевой пузырь от ее всасывания. В нижней части пузыря расположено внутреннее отверстие мочеиспускательного канала.

**Мочеиспускательный канал** женщины представляет собой короткую трубку длиной 3 — 6 см. Наружное отверстие находится в преддверии влагалища, впереди и выше отверстия последнего и окружено поперечнополосатым наружным сфинктером.



**Рис. 109. Микроскопическое строение почечного тельца (схема):**

1 — приносящая клубочковая артериола; 2 — адвентициальная клетка; 3 — параваскулярные клетки; 4 — эндотелиальная клетка; 5 — стенка дистального отдела нефрона; 6 — плотное пятно дистального отдела; 7 — клетки параваскулярного комплекса (клетки Гурмаггита); 8 — выносящая клубочковая артериола; 9 — клубочковые кровеносные капилляры; 10 — просвет капсулы клубочка; 11 — клетка наружной части капсулы клубочка; 12 — базальная мембрана наружной части капсулы клубочка; 13 — базальная исчерченность; 14 — проксимальная часть канальца нефрона; 15 — щеточная каемка; 16 — подоциты

# ПОЛОВАЯ СИСТЕМА

## МУЖСКАЯ ПОЛОВАЯ СИСТЕМА

Мужские половые органы состоят из половой железы — яичка с его оболочками и придатками, расположенными в мошонке, семявыносящих путей, вспомогательных половых желез и полового члена (см. рис. 106).

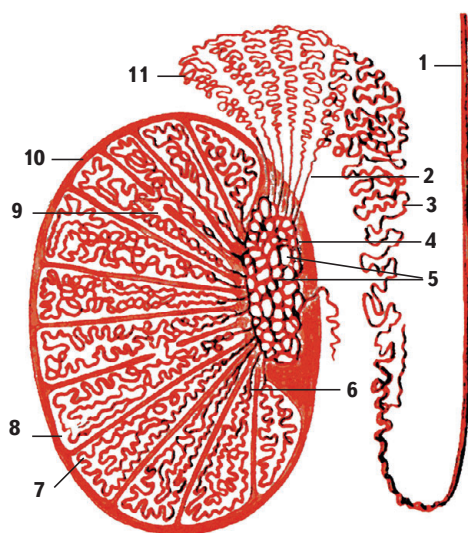
**Внутренние мужские половые органы.** Мужские половые железы (**яички**), расположенные в мошонке, выполняют две важнейшие функции: в них образуются сперматозоиды и половые гормоны, влияющие на развитие первичных и вторичных половых признаков. От плотной соединительнотканной белочной оболочки внутрь яичка радиально отходят перегородочки, которые делят яичко на множество долек (100 — 300), в которых располагается по одному-два *извитых семенных канальца* (рис. 110). Длина каждого канальца 50 — 80 см. Общая длина всех канальцев одного яичка достигает 300 — 400 м. У половозрелого мужчины стенка извитого семенного канальца яичка выстлана слоем *сперматогенного эпителия*, который состоит из сперматогенных клеток, находящихся на разных стадиях развития, и поддерживающих клеток (клеток Сертоли). Клетки Сертоли вместе с другими структурами стенки канальца формируют гематотестикулярный барьер, препятствующий проникновению токсических веществ и антител из крови к сперматогенному эпителию. Являясь микроокружением сперматогенных клеток, клетки Сертоли участвуют в сперматогенезе. В извитых семенных канальцах постоянно происходит образование огромного количества мужских половых клеток — сперматозоидов.

У здорового взрослого мужчины в 1 мл<sup>3</sup> спермы содержится около 100 млн сперматозоидов, а во время одного семяизвержения выделяется 300 — 400 млн.

*Сперматозоид* человека имеет головку, шейку и хвост (рис. 111). Головка содержит ядро, обладающее, как и ядро яйцеклетки, гаплоидным набором хромосом. На переднем полюсе головки под плазматической мембраной расположена акросома. Содержащиеся в ней ферменты при оплодотворении растворяют плотную оболочку яйцеклетки и способствуют проникновению сперматозоида в яйцеклетку. В шейке расположено множество митохондрий, обеспечивающих сперматозоид энергией для движения.

В яичке имеется еще одна разновидность клеток — *интерстициальные эндокринocyты* (клетки Лейдига), которые располагаются между семенными канальцами вблизи капилляров. Клетки Лейдига активно синтезируют мужской половой гормон — *тестостерон* (андроген), который оказывает

разностороннее действие на различные чувствительные к нему клетки мужского организма, стимулируя их рост и функциональную активность. К ним относят клетки простаты, семенных пузырьков, желез крайней плоти, почек, кожи и др. Под влиянием андрогенов во внутриутробном периоде происходит дифференциров-

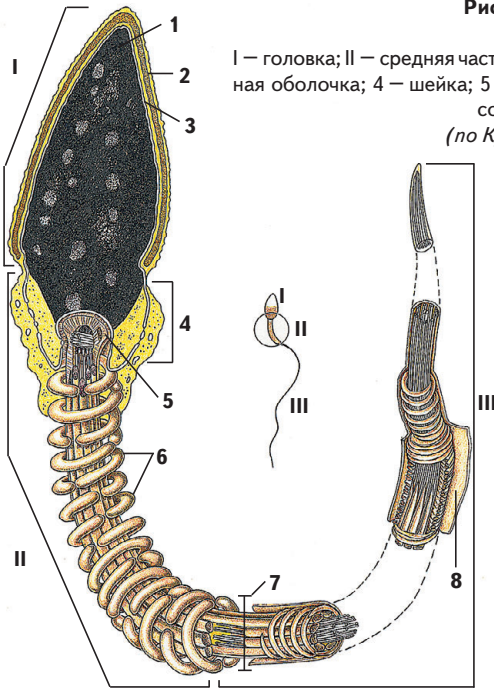


**Рис. 110. Схема строения яичка и его придатка:**

1 — семявыносящий проток; 2 — выносящие канальцы яичка; 3 — проток придатка; 4 — средостение яичка; 5 — сеть яичка; 6 — прямые семенные канальцы; 7 — 9 — сообщения между семенными канальцами различных долек; 10 — белочная оболочка; 11 — долька придатка яичка

(по И. В. Алмазову и Л. С. Сутулову)

**Рис. 111. Сперматозоид:**

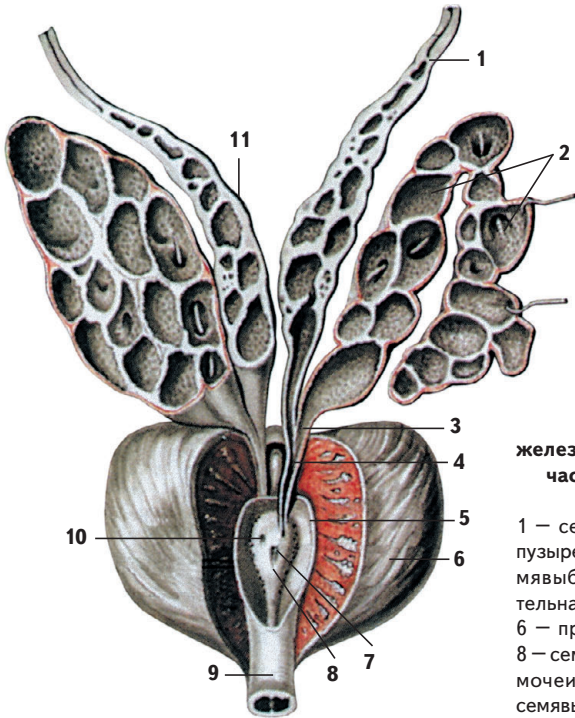


I — головка; II — средняя часть; III — жгутик; 1 — ядро; 2 — акросома; 3 — ядерная оболочка; 4 — шейка; 5 — полосатые столбы; 6 — митохондрии; 7 — аксонема; 8 — цитолемма  
(по Крстичу, с изменениями)

ка и последующее развитие половых органов, а затем половое созревание и возникновение вторичных половых признаков. Мужские половые гормоны влияют на половое поведение (либидо и потенцию у мужчин, либидо у женщин). Андрогены стимулируют синтез белка и ускоряют рост тканей. Очень важным является их воздействие на сперматогенез: низкая концентрация гормона активирует этот процесс, высокая — тормозит. В яичках синтезируется и небольшое количество женских половых гормонов — эстрогенов. Андрогены и эстрогены вместе с другими гормонами регулируют рост и развитие опорно-двигательного аппарата.

К яичку по заднему краю плотно прирастает **придаток яичка**, который представляет собой систему канальцев, заполненных созревшими сперматозоидами. Вы-

носящие канальцы яичка впадают в очень длинный (4 — 5 м) проток придатка. Придаток является не только хранилищем сперматозоидов, здесь они становятся способными



**Рис. 112. Конечный отдел (ампула) семявыносящих протоков, семенные пузырьки и простата, вид спереди. Ампулы семявыносящих протоков и семенные пузырьки вскрыты фронтальным (продольным) разрезом.**

**Передняя часть предстательной железы удалена, вскрыта предстательная часть мочеиспускательного канала:**

1 — семявыносящий проток; 2 — семенной пузырек; 3 — выделительный проток; 4 — семявыбрасывающий проток; 5 — предстательная часть мочеиспускательного канала; 6 — простата; 7 — предстательная маточка; 8 — семенной холмик; 9 — перепончатая часть мочеиспускательного канала; 10 — устье семявыбрасывающего протока; 11 — ампула семявыносящего протока

к оплодотворению. Проток придатка переходит в семявыносящий проток, который входит в состав семенного канатика.

**Семявыносящий проток** проходит через паховый канал и направляется к простате. В конечном отделе каждого семявыносящего протока его стенка образует боковые выросты — семенные пузырьки. Они вырабатывают густой секрет, который смешивается со спермой и разжижает ее, питает и активирует сперматозоиды. Выделительный проток каждого семенного пузырька соединяется с конечным отделом семявыносящего протока и образует семявыбрасывающий проток, который прободает простату и открывается в предстательную часть мужского мочеиспускательного канала отверстием вблизи основания семенного холмика (рис. 112).

**Простата** по форме напоминает каштан, основанием связанный с мочевым пузырем. Простата — это железисто-мышечный орган. Пучки гладких мышечных клеток окружает начальную часть мочеиспускательного канала. Устья проточков простатических желез открываются в мочеиспускательный канал. Эпителий желез и их проточков вырабатывает жидкий беловатый секрет. Простата обладает эндокринной функцией — секретирует биологически активные вещества (куперовы и др.).

**Бульбоуретральные железы** (куперовы) — парные округлые железы величиной с горошину каждая, расположенные между пучками мышц мочеполовой диафрагмы. Железы вырабатывают вязкий секрет, который предохраняет слизистую оболочку мочеиспускательного канала от раздражающего действия мочи.

**Сперма** — густая, беловатая или сероватая вязкая жидкость со специфическим запахом. В состав спермы входит огромное количество биологически активных веществ. Вещества, секретируемые предстательной железой, куперовыми железами и семенными пузырьками, добавляются к сперме во время ее продвижения по семявыбрасывающему протоку и мочеиспускательному каналу, разжижают ее, повышают жизнеспособность сперматозоидов и активизируют их. Во время одного семяизвержения выбрасывается 3 — 5 мл спермы. У здорового мужчины в 1 мл<sup>3</sup> спермы содержится до 100 млн сперматозоидов, а во время одного семяизвержения их выделяется 300-400 млн.

## МУЖСКОЙ ПОЛОВОЙ ЧЛЕН

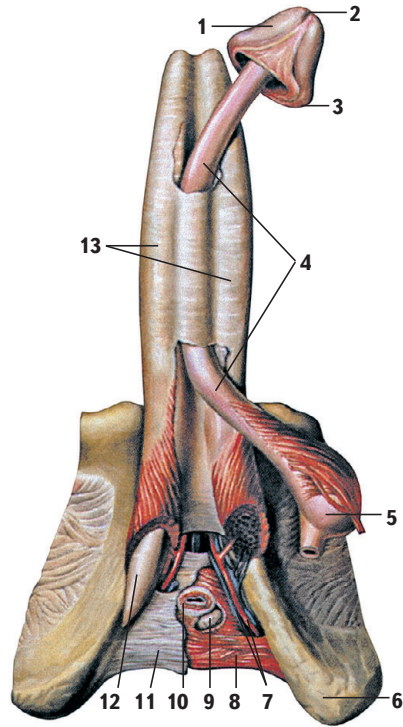
**Мужской половой член** выполняет две функции: выведения мочи и совокупления (введения в женское влагалище). Его корень прикреплен к лобковым костям и скрыт под кожей; подвижная часть — тело — оканчивается утолщенной головкой, на вершине которой располагается наружное отверстие мочеиспускательного канала. У основания головки кожа образует циркулярную свободную складку — *крайнюю плоть*, скрывающую головку.

Половой член сформирован двумя пещеристыми и одним губчатым телами, которые покрыты плотной белочной оболочкой. От внутренней поверхности оболочки отходят отростки, которые разветвляются в ткани губчатого и пещеристых тел и образуют система ячеек (каверн). Артерии открываются непосредственно в ячейки (рис. 113).

**Эрекция.** В результате психогенных влияний, идущих из коры головного мозга в спинной, а также рефлекторных — вследствие раздражения чувствительных нервных окончаний, расположенных в коже половых органов и эрогенных зон, — возбуждаются парасимпатические нейроны спинного мозга (центр эрекции). Нервный импульс, возникающий в них, передается по тазовым нервам к половым органам. В результате этого расслабляются гладкие мышцы трабекул пещеристых тел полового члена и губчатого тела и завитковых артерий пениса. Последние выпрямляются, и кровь устремляется в ячейки (каверны) — они расширяются. Во время эрекции благодаря кровенаполнению пещер стенки вен сдавлены, что препятствует оттоку крови из сосудистых полостей. При эрекции резко увеличиваются размеры полового члена, он выпрямляется, становится

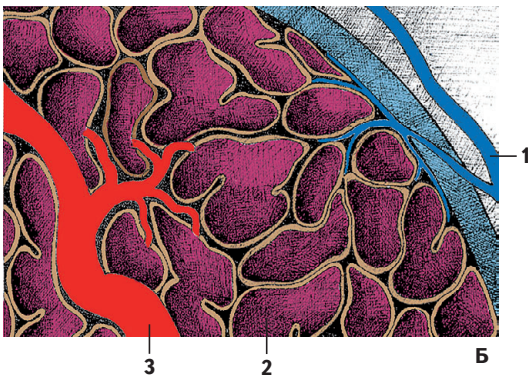
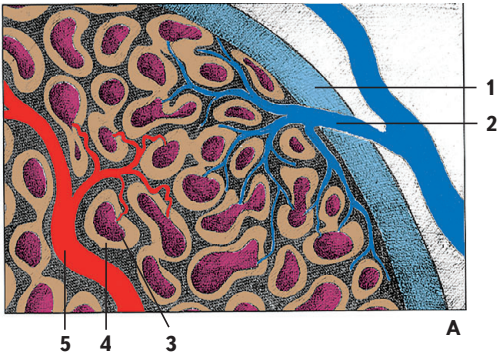
плотным (рис.114). Кожа полового члена (особенно головки) очень богата чувствительными нервными окончаниями.

**Мужской мочеиспускательный канал** — это узкая трубка длиной у новорожденного 5 — 6 см, у взрослого 16 — 22 см. В нем различают три части: предстательную, прободящую предстательную железу; самую короткую перепончатую, проходящую через диафрагму таза, и самую длинную губчатую, залегающую в губчатом теле полового члена.



**Рис. 113. Строение полового члена:**

1 — головка полового члена; 2 — наружное отверстие мочеиспускательного канала; 3 — венец головки; 4 — губчатое тело полового члена; 5 — луковица полового члена; 6 — седалищный бугор; 7 — артерия и вена полового члена; 8 — глубокая поперечная мышца; 9 — бульбоуретральная железа; 10 — сфинктер мочеиспускательного канала; 11 — нижняя фасция мочеполовой диафрагмы; 12 — ножка полового члена; 13 — пещеристые тела полового члена (покрыты фасцией)



**Рис. 114. Механизм эрекции полового члена:**

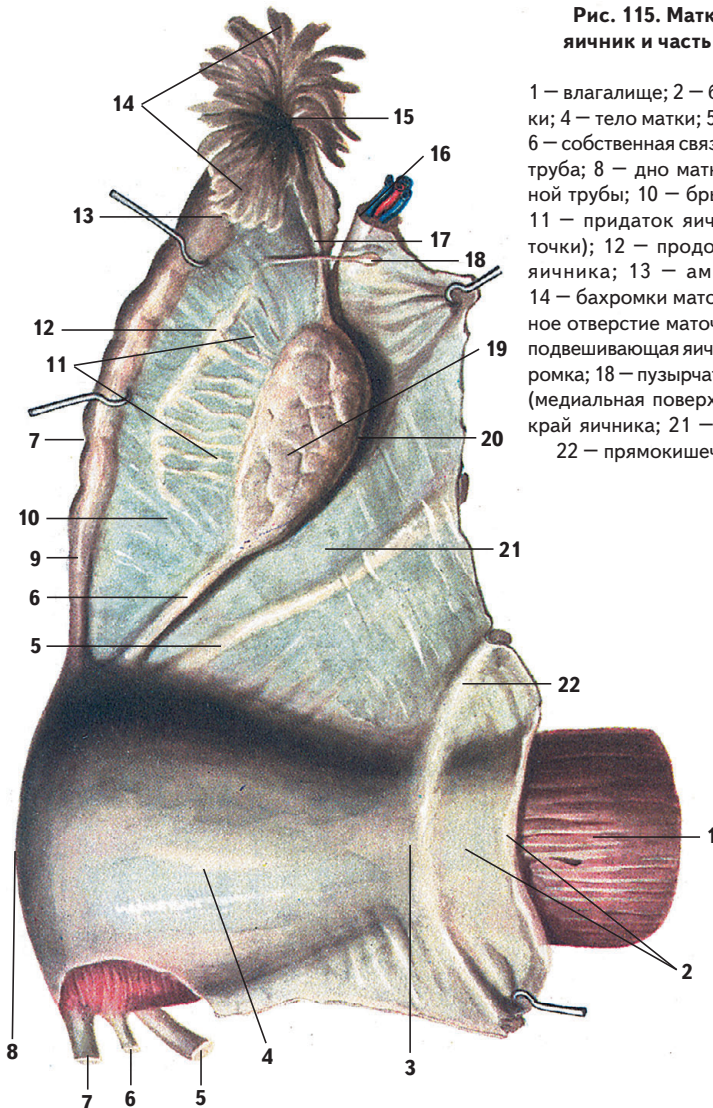
А — незерегированное состояние: 1 — белочная оболочка; 2 — вена; 3 — синусоиды (каверны, пещеры); 4 — стенка каверны; 5 — завитковая артерия; Б — состояние эрекции: 1 — вена; 2 — синусоиды; 3 — завитковая артерия



## ЖЕНСКАЯ ПОЛОВАЯ СИСТЕМА

Женские половые органы, как и мужские, подразделяют на внутренние (яичники, маточные трубы, матка и влагалище), расположенные в полости малого таза, и наружные (женская половая область и клитор), видимые снаружи.

**Внутренние женские половые органы** (рис. 115). **Яичник** выполняет две функции: образование яйцеклеток и выработка женских половых гормонов, которые выделяются в кровь. Яичник расположен непосредственно ниже входа в малый таз. Яичник покрыт соединительнотканной оболочкой, под ней располагается корковое вещество, в котором находятся многочисленные фолликулы — первичные, растущие, атретические, а также желтые тела и рубцы. В мозговом веществе яичника проходят сосуды и нервы. *Яйцеклетка* человека (и других млекопитающих) относится к маложелтковым.

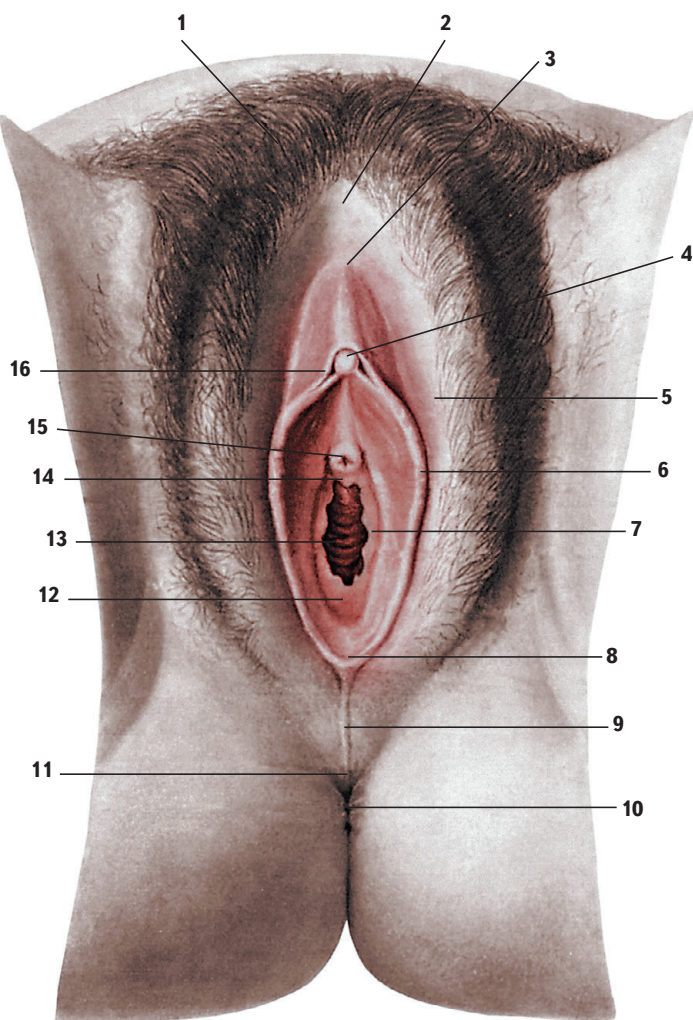


**Рис. 115. Матка, маточная труба, яичник и часть влагалища (сзади):**

- 1 — влагалище; 2 — брюшина; 3 — шейка матки; 4 — тело матки; 5 — круглая связка матки; 6 — собственная связка яичника; 7 — маточная труба; 8 — дно матки; 9 — перешеек маточной трубы; 10 — брыжейка маточной трубы; 11 — придаток яичника (поперечные проточки); 12 — продольный проток придатка яичника; 13 — ампула маточной трубы; 14 — бахромки маточной трубы; 15 — брюшное отверстие маточной трубы; 16 — связка, подвешивающая яичник; 17 — яичниковая бахромка; 18 — пузырчатый привесок; 19 — яичник (медialная поверхность); 20 — свободный край яичника; 21 — широкая связка матки; 22 — прямокишечно-маточная складка

В яичниках образуются женские половые гормоны: эстрогены и прогестерон, а также небольшое количество мужских половых гормонов — андрогенов. Эстрогены обеспечивают развитие наружных женских половых органов, вторичных половых признаков, рост и развитие опорно-двигательного аппарата, развитие тела по женскому типу, влияют на психику и поведение. Прогестерон оказывает влияние на слизистую оболочку матки, готовя ее к внедрению (имплантации) оплодотворенного яйца, росту и развитию плода, развитию плаценты, молочных желез.

**Маточная труба** — парная, открывается маточным отверстием в полость матки и брюшным отверстием в брюшную полость. Оплодотворение яйцеклетки происходит в маточной трубе, откуда она переходит в полость матки.



**Рис. 116. Наружные женские половые органы, вид спереди:**

1 — лобок; 2 — передняя складка половых губ; 3 — крайняя плоть клитора; 4 — головка клитора; 5 — большая половая губа; 6 — малая половая губа; 7 — устье большой железы преддверия (бартолиниевой железы); 8 — уздечка малых половых губ; 9 — задняя складка половых губ; 10 — задний проход; 11 — промежность; 12 — девственная плева; 13 — отверстие влагалища; 14 — преддверие влагалища; 15 — наружное отверстие мочеиспускательного канала; 16 — уздечка клитора

**Матка** — полый толстостенный орган. Узкая полость матки сверху сообщается с трубами, а внизу через канал шейки матки — с влагалищем. Стенка матки состоит из трех слоев: эндометрия (слизистая оболочка), миометрия (мышечная оболочка) и периметрия (серозная оболочка, или брюшина). В слизистой оболочке различают два слоя: толстый поверхностный функциональный, который отторгается во время менструации, и глубокий — базальный. *Миометрий* образован гладкими мышечными клетками. При беременности они гипертрофируются, увеличиваются в 5 — 10 раз в длину и в 3 — 4 раза в ширину, соответственно увеличиваются и размеры матки. Непосредственно после родов масса матки достигает 1 — 1,5 кг, постепенно происходит ее обратное развитие, которое заканчивается через 6 — 8 недель после родов.

**Влагалище** — это уплощенная трубка длиной 7 — 9 см, которая соединяет полость матки с наружными половыми органами женщины. Наружное отверстие влагалища у девственниц закрыто девственной плевой (складкой слизистой оболочки). Вход во влагалище обладает огромным количеством нервных окончаний.

**Наружные женские половые органы.** Женская половая область, или вульва, включает лобок, большие и малые половые губы, клитор и преддверие влагалища. *Большие половые губы* ограничивают половую щель, *малые половые губы* лежат кнутри от них. Передние верхние края малых губ раздваиваются, окаймляя клитор. *Клитор*, длиной 2,5 — 3,5 см, подобно мужскому половому члену, состоит из двух пещеристых тел и головки. *Клитор* — наиболее важная эрогенная зона женщины. При половом возбуждении происходит его эрекция (аналогично эрекции пениса). Преддверие влагалища — это щель между малыми половыми губами, куда открываются наружные отверстия мочеиспускательного канала и влагалища, протоки множества малых и двух больших желез преддверия (бартолиниевы). Луковица преддверия — аналог губчатого тела мужского полового члена. Наружные половые органы и влагалище составляют единый совокупительный аппарат, предназначенный для введения мужского полового члена и спермы и выведения плода (рис. 116).

## ДЕЛЕНИЕ КЛЕТОК. КЛЕТОЧНЫЙ ЦИКЛ. МИТОЗ

Рост организма, увеличение числа клеток, их размножение происходят путем деления. Основными способами деления клеток в человеческом организме являются митоз и мейоз. Процессы, происходящие при этих способах деления клеток, протекают одинаково, но приводят к разным результатам.

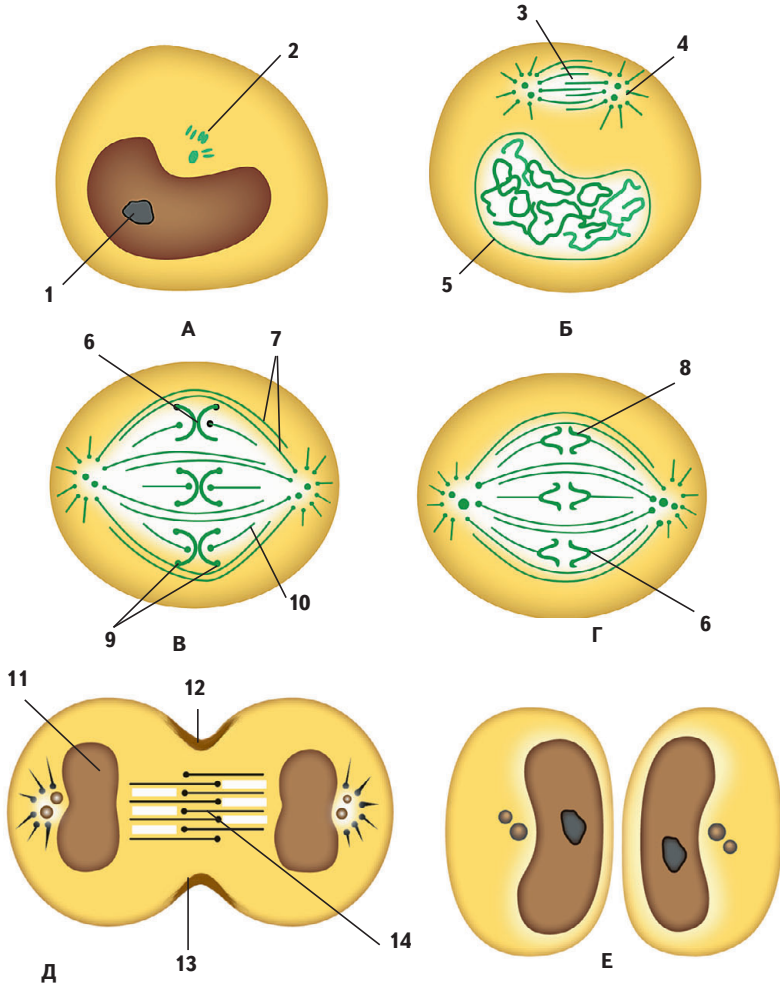
**Митотическое деление клеток (митоз)** приводит к увеличению числа клеток, к росту организма. Таким способом обеспечивается обновление клеток при их износе, гибели. Известно, что клетки эпидермиса живут 10—30 дней, эритроциты — до 4—5 мес. Нервные и мышечные клетки (волокна) живут в течение жизни человека.

У всех клеток при размножении (делении) наблюдаются изменения, укладываемые в рамки клеточного цикла. **Клеточным циклом** называют процессы, которые происходят в клетке от деления до деления. В клеточном цикле выделяют подготовку клетки к делению (интерфазу) и митоз (процесс деления клетки) (рис. 117).

В *интерфазе*, которая длится примерно 20—30 ч, скорость биосинтетических процессов возрастает, увеличивается количество органелл. В интерфазе происходит *матричный синтез ДНК* и *удвоение хромосом*.

**Репликация** — это процесс передачи генетической информации, хранящейся в родительской ДНК, путем точного ее воспроизведения в дочерней клетке.

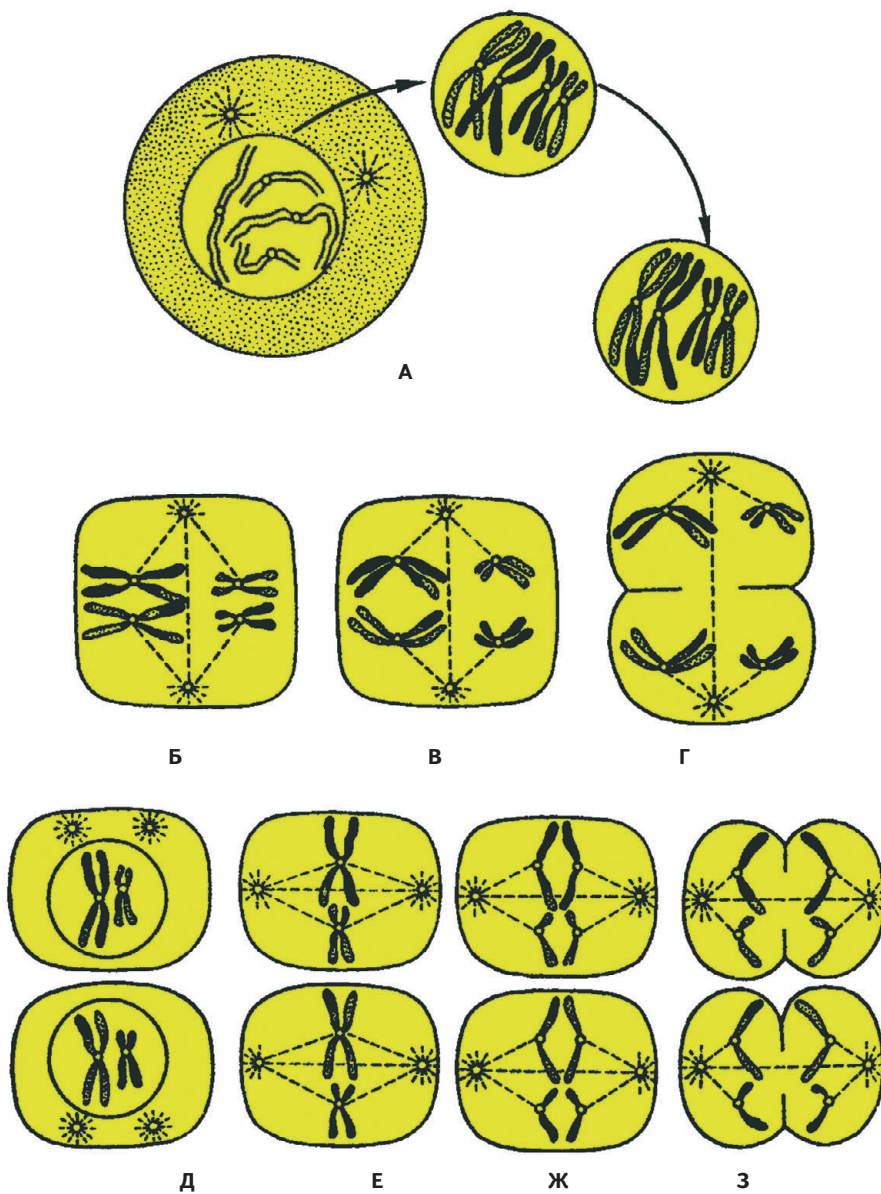
В митозе различают 4 основные фазы: профазу, метафазу, анафазу и телофазу. Во время *профазы* хромосомы становятся различимыми в световом микроскопе. Каждая хромосома (d-хромосома) состоит из двух хроматид (s-хромосом), лежащих параллельно и связанных между собой в области центромеры. Во время *метафазы* d-хромосомы выстраиваются в ряд по экватору. В *анафазе* происходит разделение хроматид и превращение их в две s-хромосомы, которые начинают двигаться отдельно друг от друга к разным полюсам клетки. В ходе *телофазы* хромосомы начинают транскрибировать РНК, формируются два ядра, и разделяется цитоплазма. Образуются две диплоидные дочерние клетки.



**Рис 117. Стадии митоза. Показаны конденсация хроматина с образованием хромосом, образование веретена деления и равномерное распределение хромосом и центриолей по двум дочерним клеткам:**

А — интерфаза; Б — профазы; В — метафазы; Г — анафазы; Д — телофазы; Е — поздняя телофаза;  
 1 — ядрышко; 2 — центриоли; 3 — веретено деления; 4 — звезда; 5 — ядерная оболочка; 6 — кинетохор; 7 — непрерывные микротрубочки; 8, 9 — хромосомы; 10 — хромосомные микротрубочки;  
 11 — формирование ядра; 12 — борозда дробления; 13 — пучок актиновых нитей; 14 — остаточное (срединное) тельце

(по А. Хэму и Д. Кормаку, с изменениями)



**Рис. 118. Основные стадии мейоза:**

А – профза I; Б – метафаза I; В – анафаза I; Г – телофаза I; Д – профза II; Е – метафаза II;  
 Ж – анафаза II; З – телофаза II  
 (по С.Г. Мамонтову)

## МЕЙОЗ

Одно из основных условий, необходимых для поддержания постоянства вида при половом размножении, — сохранение постоянного числа хромосом из поколения в поколение. Это обеспечивает **мейоз** — тип клеточного деления, при котором происходит уменьшение (редукция) числа хромосом вдвое: из *диплоидного* ( $2n$ ) в *гаплоидный* ( $1n$ ). У организмов, размножающихся половым путем, имеются две категории клеток: диплоидные и гаплоидные. К первым относят соматические и предшественницы половых клеток, ко вторым — зрелые половые (*гаметы*). Уменьшение количества хромосом в два раза достигается благодаря мейозу (рис. 118). Он включает в себя два последовательных деления. После слияния гамет возникает новая диплоидная клетка (*зигота*), которая не просто несет признаки своих родителей, а является индивидуумом с присущими только ему свойствами.

При дальнейшем митотическом делении зиготы образуются диплоидные клетки, содержащие по два экземпляра каждой хромосомы (гомологичные хромосомы). Гомологичные хромосомы в паре одинаковы по размеру, по форме, в одинаковых участках содержат гены, определяющие одинаковые признаки организма, но конкретные формы этих генов (аллели) могут быть различными. Взаимодействие аллельных генов определяет проявление признаков. Каждая из гомологичных хромосом одного организма происходит либо из ядра спермия, либо из ядра яйцеклетки.

При образовании гамет в зрелом организме в результате мейоза в каждую дочернюю клетку от всех пар гомологичных хромосом попадает лишь по одной из них. Это становится возможным потому, что *при мейозе происходит лишь одна репликация ДНК, за которой следуют два последовательных деления ядер без повторного синтеза ДНК. В результате из одной диплоидной образуются четыре гаплоидные клетки.*

Мейоз состоит из двух последовательных делений клетки (мейоз I и мейоз II), каждое деление проходит через 4 стадии (профаза, метафаза, анафаза, телофаза), напоминающие одноименные фазы митоза. В *профазе мейоза I* происходит главное событие — *кроссинговер* — обмен соответствующих участков гомологичных хромосом между хроматидами отцовского и материнского происхождения (рис. 119). Это обеспечивает генетические рекомбинации. В результате мейоза I из каждой клетки, вступившей в мейоз, образуются две клетки (гаметоциты II порядка), каждая из которых содержит по 23 d-хромосомы. В результате мейоза II из каждого гаметоцита II порядка возникают две гаплоидные клетки, имеющие по 23 s-хромосомы.

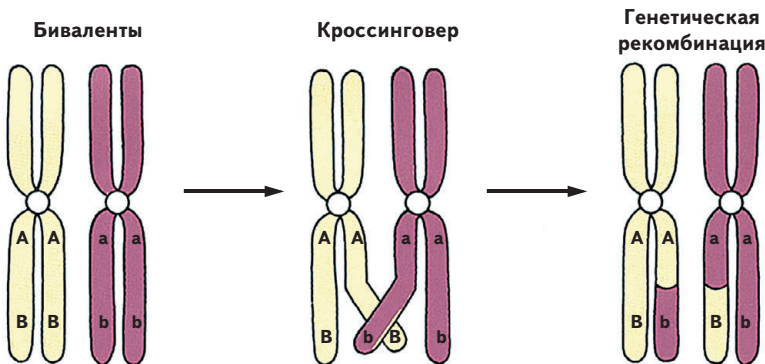


Рис. 119. Схема обмена генами двух хромосом (кроссинговер)  
(по Тортора и Грабовску)

## ГАМЕТОГЕНЕЗ

Половые клетки, слияние которых дает новый организм, объединяют термином *гаметы*. Женская гамета — *яйцеклетка*, мужская — *сперматозоид*. Клетки, не принимающие участия в образовании гамет, — это *соматические клетки*. *Гаметогенез* — поэтапное образование гамет. Гаметогенез происходит стадийно: 1) образование первичных половых клеток (ППК) и их миграция в зачатки гонад; 2) размножение половых клеток в гонадах путем митоза; 3) уменьшение числа хромосом в каждой клетке в два раза в результате мейоза; 4) окончательное созревание гамет, превращение их в сперматозоиды и яйцеклетки.

Митотически делящиеся женские половые клетки называют *оогониями*, а соответствующие мужские — *сперматогониями*.

## СПЕРМАТОГЕНЕЗ

Сперматогенные клетки расположены в сперматогенном эпителии, выстилающем просвет извитых семенных канальцев яичка между клетками Сертоли. На базальной мембране лежат **сперматогонии** (в каждом яичке их около одного миллиарда). Различают две основные категории сперматогоний: А и В.

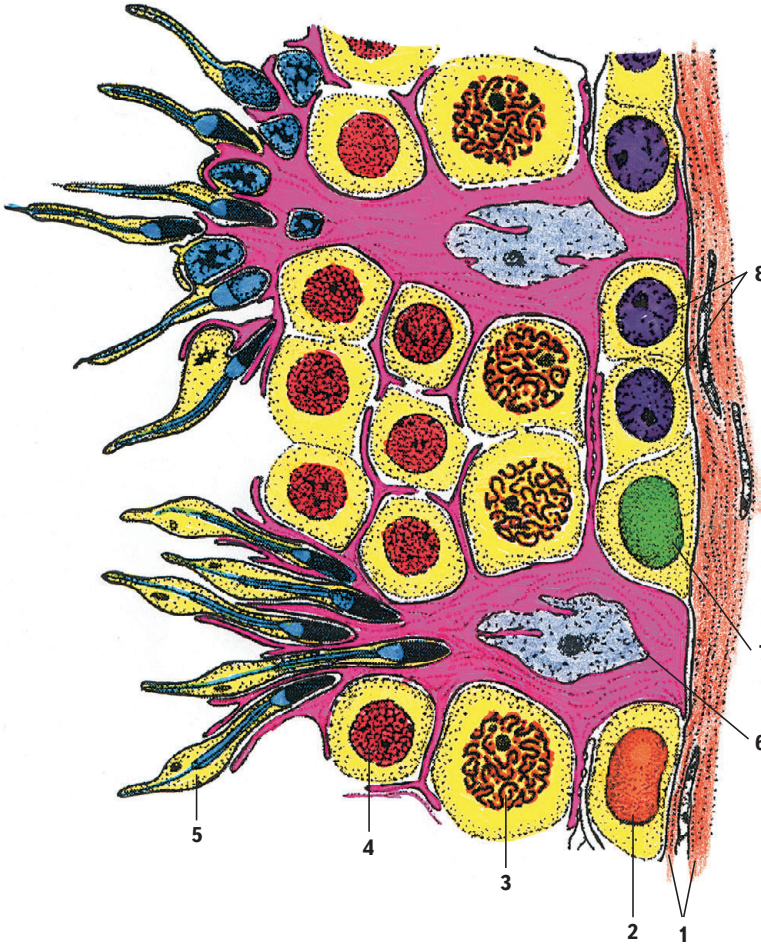
Некоторые *сперматогонии А* делятся митотически и остаются стволовыми, т.е. сохраняют способность делиться и поддерживать свою популяцию. Остальные дифференцируются в *сперматогонии В*, которые делятся митотически, дифференцируются в сперматоциты I порядка и вступают в мейоз (рис. 120).

*Сперматоциты I порядка (первичные сперматоциты)* соединены между собой межклеточными мостиками, которые остаются при митозе сперматогоний А благодаря неполному разделению клеток. Последующие поколения клеток также остаются соединенными между собой, в результате чего образуется синцитий, клетки которого составляют клон. Клетки синцития делятся синхронно. В результате первого деления мейоза образуются две дочерние клетки — *вторичные сперматоциты*, или *сперматоциты II порядка*, каждая из которых содержит гаплоидный набор (23) *d*-хромосом. Вторичные сперматоциты расположены ближе к просвету канальца. Во втором делении мейоза каждый вторичный сперматоцит делится на две *сперматиды*. В результате деления одной сперматогонии появляется 4 гаплоидные сперматиды. В ходе сложного процесса спермиогенеза сперматиды, лежащие в углублениях цитоплазматической мембраны клеток Сертоли, дифференцируются в зрелые сперматозоиды. При спермиогенезе область ядра, обращенная к стенке семенного канальца, постепенно вытягивается и заостряется. Комплекс Гольджи формирует *акросому*, содержащую протеолитические ферменты, которые при контакте с яйцеклеткой разрыхляют ее прозрачную зону, а также существенно уменьшается количество цитоплазмы формирующегося сперматозоида. На последних этапах спермиогенеза спермии одного клона отделяются от клеток Сертоли и попадают в просвет канальца.

Продолжительность сперматогенеза у человека составляет 64 — 75 дней.

Морфофункциональное состояние яичка регулируется гормонами аденогипофиза — *фолликулостимулирующим* (ФСГ) и *лютеинизирующим* (ЛГ). Половое созревание и соответствующие изменения в извитых семенных канальцах связаны с секрецией ЛГ, который влияет на клетки Лейдига, вызывая в них синтез и секрецию тестостерона. Уровень тестостерона в крови взрослого мужчины постоянный. Под действием тестостерона развиваются вторичные половые признаки. Секреция ЛГ, в свою очередь, регулируется *гонадотропин-рилизинг-гормоном* гипофизотропной зоны гипоталамуса, который стимулирует и синтез ФСГ. ФСГ связывается со специфическими рецепторами клеток

Сертоли, которые в результате синтезируют АСБ (андрогенсвязывающий белок). Этот белок, соединяясь с тестостероном, образует комплекс, непосредственно влияющий на сперматогенез.



**Рис. 120. Сперматогенез. Показан небольшой участок эпителия семенных канальцев, на котором показана связь между клетками Сертоли и развивающимися сперматозоидами:**

1 — ограничивающая мембрана; 2 — темная сперматогония А; 3 — сперматоциты в середине пахитены; 4 — сперматиды на ранних стадиях развития; 5 — сперматиды в конце развития; 6 — клетки Сертоли; 7 — бледная сперматогония А; 8 — сперматогония В  
(по Б. Карлсону, с изменениями)

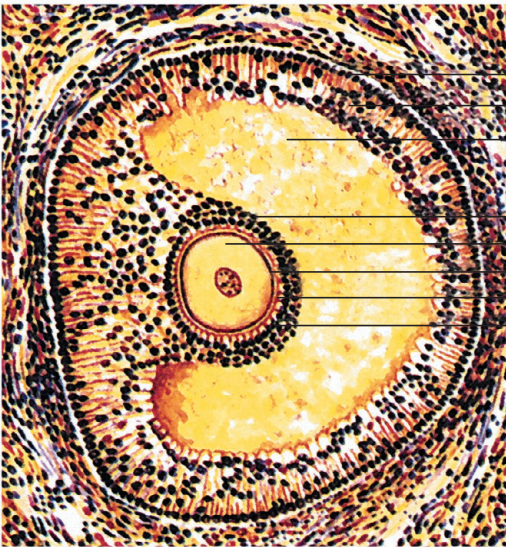
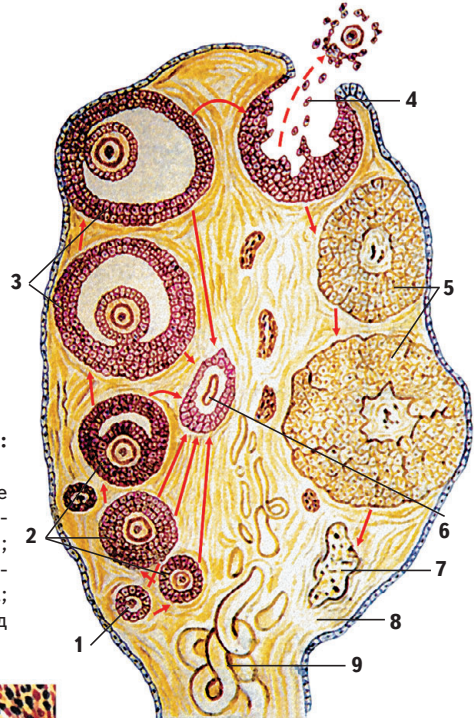


## ООГЕНЕЗ

Первичные женские половые клетки — **оогонии** — попадают в яичник из энтодермы желточного мешка. В отличие от мужских половых клеток, размножение женских протекает во внутриутробном периоде, в результате чего образуются *примордиальные фолликулы*, расположенные в корковом веществе яичника. Каждый из них содержит оогонию, покрытую одним слоем плоских клеток фолликулярного эпителия (рис. 121). В конце 3-го месяца внутриутробного развития оогонии после многократного митотического деления превращаются в *ооциты первого порядка (первичные ооциты)*, которые остаются в этом состоянии вплоть до периода полового созревания. *Первичный фолликул* представляет собой первичный ооцит, покрытый двумя (и более) слоями фолликулярных эпителиоцитов. В пубертатный период и у половозрелой женщины обычно циклически созревает один фолликул. *Вторичный фолликул* — это растущий первичный ооцит, покрытый несколькими слоями фолликулярных клеток, образовавшихся благодаря их

**Рис. 121. Развитие фолликулов яичника. Овуляция, образование желтого тела (схема):**

1 — примордиальный фолликул; 2 — первичные (растущие) фолликулы; 3 — вторичные (пузырчатые) фолликулы (граафовы пузырьки); 4 — овуляция; 5 — желтые тела; 6 — атретическое тело; 7 — рубец на месте желтого тела; 8 — строма яичника; 9 — кровеносный сосуд  
(по В.Г. Елисееву и др.)



**Рис. 122. Строение пузырьчатого (везикулярного) фолликула яичника (граафова пузырька):**

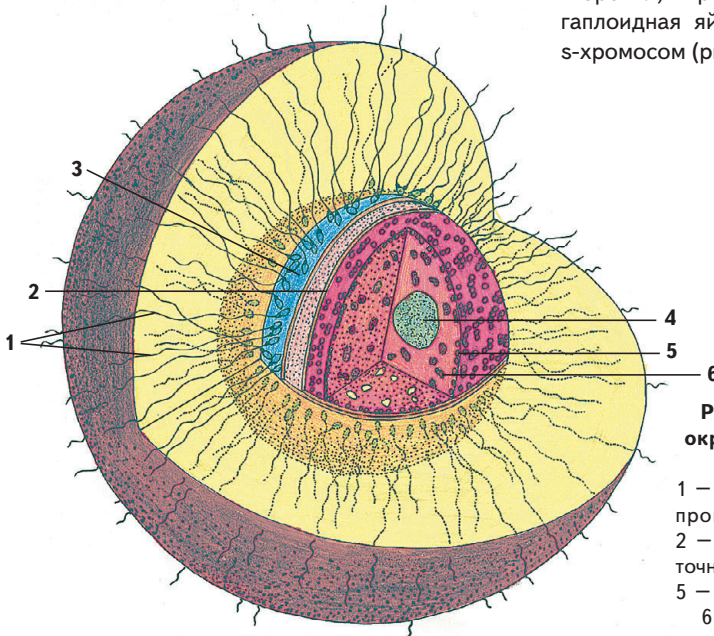
1 — наружная тека фолликула; 2 — внутренняя тека фолликула; 3 — полость фолликула с фолликулярной жидкостью; 4 — яйценосный холмик; 5 — яйцеклетка; 6 — блестящая оболочка; 7 — лучистый венец; 8 — фолликулярные клетки

митотическому делению. Вокруг цитолеммы ооцита формируется *прозрачная оболочка* (зона). Одновременно соединительная ткань, окружающая фолликул, образует его теку.

В период активного роста вторичный фолликул превращается в *третичный фолликул*, который представляет собой ооцит, покрытый прозрачной оболочкой и множеством фолликулярных эпителиоцитов, между которыми имеется полость, заполненная фолликулярной жидкостью. Вокруг прозрачной зоны расположен один слой фолликулярных клеток, образующих *лучистый венец*. Фолликулярные клетки образуют *зернистый слой*. Накапливающаяся фолликулярная жидкость оттесняет окруженный фолликулярными клетками ооцит в сторону. В период роста происходит интенсивный рост цитоплазмы и ядра ооцита и накопление в цитоплазме РНК и желтка. *Зрелый фолликул (граафов пузырек)*, достигающий в диаметре 1 см, покрыт соединительнотканной оболочкой — *текой фолликула*, в которой выделяют *наружную теку*, образованную плотной соединительной тканью, и *внутреннюю*, богатую капиллярами. К внутренней оболочке прилежит *зернистый слой*. В одном участке этот слой утолщен, здесь находится *яйценосный холмик*, в котором залегают *ооцит*, окруженный *прозрачной зоной* и *лучистым венцом*. Внутри зрелого фолликула яичника имеется полость, содержащая фолликулярную жидкость (рис. 122). В период созревания первичный ооцит проходит стадии первого деления мейоза, в результате чего образуется крупный *вторичный ооцит*, обладающий гаплоидным набором d-хромосом большей частью желтка, и маленькое полярное тельце, обладающее аналогичным набором хромосом. После созревания пузырек разрывается, вторичный ооцит попадает в брюшную полость, из нее в маточную трубу.

Фолликулярные клетки продуцируют эстрогены. Женская половая клетка во время оогенеза защищена от вредных воздействий гематофолликулярным барьером, образованным базальной мембраной, фолликулярными клетками и прозрачной оболочкой.

В обоих яичниках новорожденной девочки около 2 млн ооцитов первого порядка. К началу полового созревания в яичниках остается около 300 тыс. первичных ооцитов, большинство из которых также гибнет в течение периода половой зрелости. У женщины созревает лишь 300 — 400 яйцеклеток. Созревание ооцитов приостанавливается на стадии метафазы II деления мейоза. Мейоз завершается в просвете трубы после оплодотворения, в результате образуется гаплоидная яйцеклетка с набором s-хромосом (рис. 123).



**Рис. 123. Яйцеклетка, окруженная спермиями:**

- 1 — спермии, пытающиеся проникнуть в яйцеклетку;
- 2 — цитолемма; 3 — желточная оболочка; 4 — ядро;
- 5 — кортикальная гранула;
- 6 — желточная гранула

## ОВАРИАЛЬНО-МЕНСТРУАЛЬНЫЙ ЦИКЛ

Женский репродуктивный цикл относится к инфрадианным ритмам (ритм с периодом более суток). У женщин созревание и выделение яйцеклетки из фолликула яичника (*овуляция*) происходит циклически. Овуляция сопровождается значительными изменениями всей половой системы. Если оплодотворение яйцеклетки не происходит, наблюдается отторжение поверхностного функционального слоя слизистой оболочки матки и разрыв сосудов, наступает кровотечение из половых путей — *менструация*. Повторяющиеся в определенном ритме кровянистые выделения из влагалища получили название *менструального цикла*. Менструальные циклы являются характерным признаком нормальной деятельности женской половой системы.

*Менструации* начинаются в период полового созревания обычно в возрасте 12 — 14 лет (*менархе*), иногда немного раньше (в 9 — 10) или позже (15 — 16 лет). Средняя продолжительность нормального менструального цикла (от первого дня предыдущей до первого дня последующей менструации) составляет 21 — 35 дней, у большинства (75% женщин) — 28 дней, что соответствует лунному месяцу. Регулярный менструальный цикл нарушается после 45 — 50 лет в связи с угасанием гормональной и репродуктивной функции яичников, при этом интервал между менструациями увеличивается и, наконец, наступает последняя овуляция (менопауза).

В менструальном цикле различают три фазы (рис. 124). В *фолликулярной* фазе в яичниках растут и созревают фолликулы, один из которых, — *доминантный* или *лидирующий*, — достигает преовуляторной стадии. В фолликулярной фазе цикла постоянно увеличивается частота и амплитуда пульсов ЛГ и ФСГ, особенно начиная с 7 — 8-го дня цикла, когда выделяется доминирующий фолликул. Увеличение секреции эстрадиола характерно для фолликулярной фазы. Влияя на клетки-мишени в половых органах, этот гормон готовит их к возможной беременности.

В *фазе пролиферации* в результате деления клеток эндометрия под влиянием эстрогенов его толщина достигает 1 см. Одновременное повышение концентрации эстрадиола в крови является условием осуществления овуляции. Когда фолликул готов к разрыву, из аденогипофиза в кровяное русло выбрасывается большое количество ЛГ. *Овуляция* — разрыв стенки фолликула и выход зрелой яйцеклетки в брюшную полость в середине менструального цикла под влиянием пикового выброса ЛГ. В это время ооцит уже содержит гаплоидный набор хромосом (22 аутосомы и одна X-хромосома), однако каждая хромосома по-прежнему содержит две хроматиды. *Образование зрелой яйцеклетки произойдет лишь после того, как в ооцит проникнет сперматозоид*. При этом возникнет *зигота*. Если оплодотворение не произойдет, цикл развития женской половой клетки останется незавершенным.

После овуляции наступает вторая, *лютеиновая*, фаза менструального цикла, во время которой на месте лопнувшего фолликула из фолликулярных клеток образуется новая эндокринная железа — *желтое тело*. Продолжительность его функционирования, если не произошло оплодотворение, около 14 дней, затем происходит ее регресс. Рубец, образовавшийся на месте желтого тела, называется *беловатым телом*. Желтое тело подавляет рост и созревание других фолликулов. Главный гормон желтого тела — *прогестерон* — подготавливает слизистую оболочку матки к имплантации зародыша: слизистая оболочка утолщается, количество кровеносных сосудов в ней увеличивается, усиливается секреция маточных желез. Эта фаза эндометрия называется *секреторной*. У женщины эндометрий находится в состоянии наибольшей готовности к приему зародыша спустя примерно 7 суток после овуляции, т. е. именно в то время, когда в случае оплодотворения должна произойти имплантация.

Если наступает беременность, начинается продолжительный период роста желтого тела, в результате которого оно может достичь диаметра 2 — 3 см. Сохранение желтого

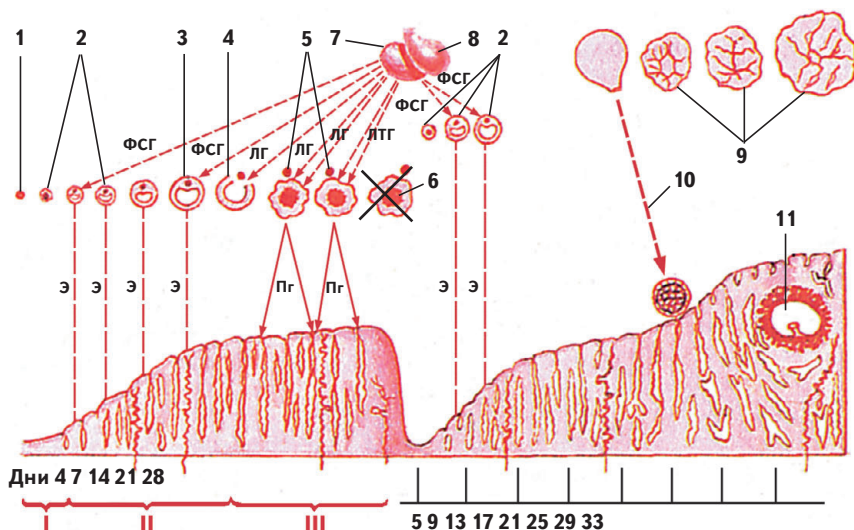


Рис. 124. Овариально-менструальный цикл:

I — менструальная фаза; II — постменструальная фаза; III — предменструальная фаза; 1 — примордиальный фолликул в яичнике; 2 — первичные (растущие) фолликулы; 3 — вторичный фолликул (граафов пузырек); 4 — овуляция; 5 — желтое тело в стадии расцвета; 6 — обратное развитие желтого тела; 7 — передняя доля гипофиза; 8 — задняя доля гипофиза; 9 — желтое тело беременности; 10 — оплодотворение; 11 — имплантированный зародыш. Стрелками показано действие фоллитропина (ФСГ) на растущие фолликулы, лютеотропина (ЛГ) — на овуляцию и образование желтых тел, лактотропина (пролактина, ЛТГ) — на сформированное желтое тело, действие эстрогена (Э), стимулирующее рост эндометрия, — на матку (постменструальная, или пролиферативная, фаза), прогестерона (Пг) — на эндометрий (предменструальная фаза)

тела в этом случае обеспечивается *хорионическим гонадотропным гормоном (ХГ)*, секретируемым клетками зародыша и плацентой.

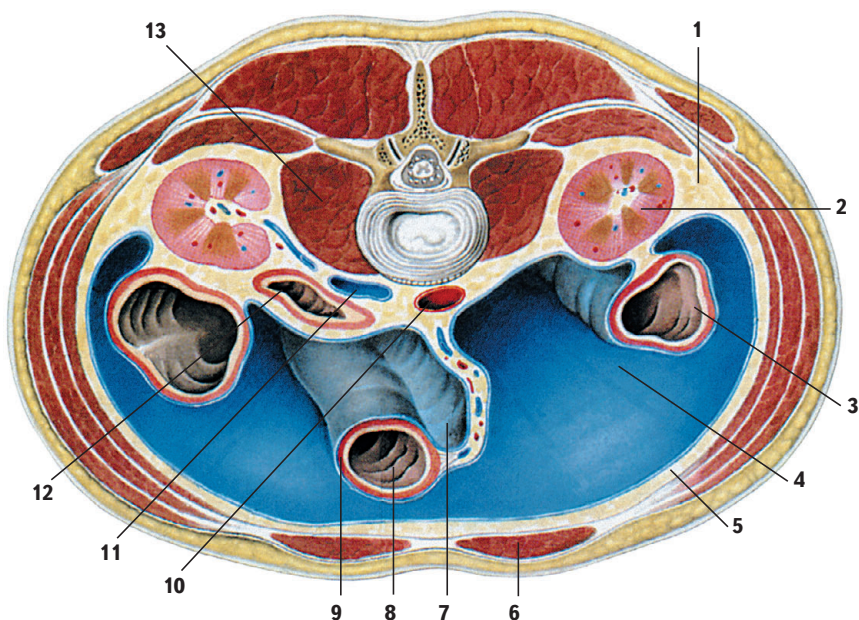
Если беременность не наступила, в конце лютеиновой фазы цикла наступает *менструация*, во время которой отторгается функциональный слой эндометрия. Менструация, обычно длящаяся 3 — 5 дней, является следствием снижения уровня гормонов яичника (эстрагенов и прогестерона) в крови, нарушения кровообращения в эндометрии. Кровопотеря в норме не превышает 150 мл. Менструация завершает женский репродуктивный цикл, однако именно с нее принято начинать отсчет дней цикла.

## ПОЛОСТЬ ЖИВОТА. ПОЛОСТЬ БРЮШИНЫ

**Брюшная полость** ограничена сверху диафрагмой, внизу продолжается в полость таза, выход из которой закрыт диафрагмой таза. Задняя стенка брюшной полости образована поясничным отделом позвоночника и мышцами (квадратные мышцы поясницы и подвздошно-поясничные мышцы), передняя и боковые — мышцами живота. Изнутри брюшная полость выстлана брюшиной (рис. 125). Соединительнотканная *серозная оболочка*, которая выстилает брюшную полость, покрывает расположенные в ней внутренние органы и ограничивает **брюшинную полость**, называется *брюшиной*. Брюшина образована соединительнотканной пластинкой, богатой эластическими и коллагеновыми волокнами, кровеносными и лимфатическими сосудами, нервами и покрытой однослойным плоским эпителием (мезотелием).

В брюшине различают два листка: один — *париетальная брюшина* — выстилает стенки брюшной полости, другой — *висцеральная брюшина* — покрывает внутренние органы. Общая площадь брюшины у взрослого человека 1,6 — 1,75 м<sup>2</sup>. Оба листка брюшины переходят непрерывно со стенок брюшной полости на органы и с органов на стенки брюшной полости, ограничивая брюшинную полость. У женщин полость брюшины открытая — она сообщается с внешней средой через маточные трубы, полость матки и влагалище. У мужчин полость брюшины замкнута.

Брюшина, переходя со стенок брюшной полости на органы или с одного органа на другой, образует складки, ямки, связки, брыжейки. Брюшина увлажнена небольшим



**Рис. 125. Брюшная полость и органы, расположенные в брюшной полости. Горизонтальный (поперечный) распил туловища между телами II и III поясничных позвонков:**

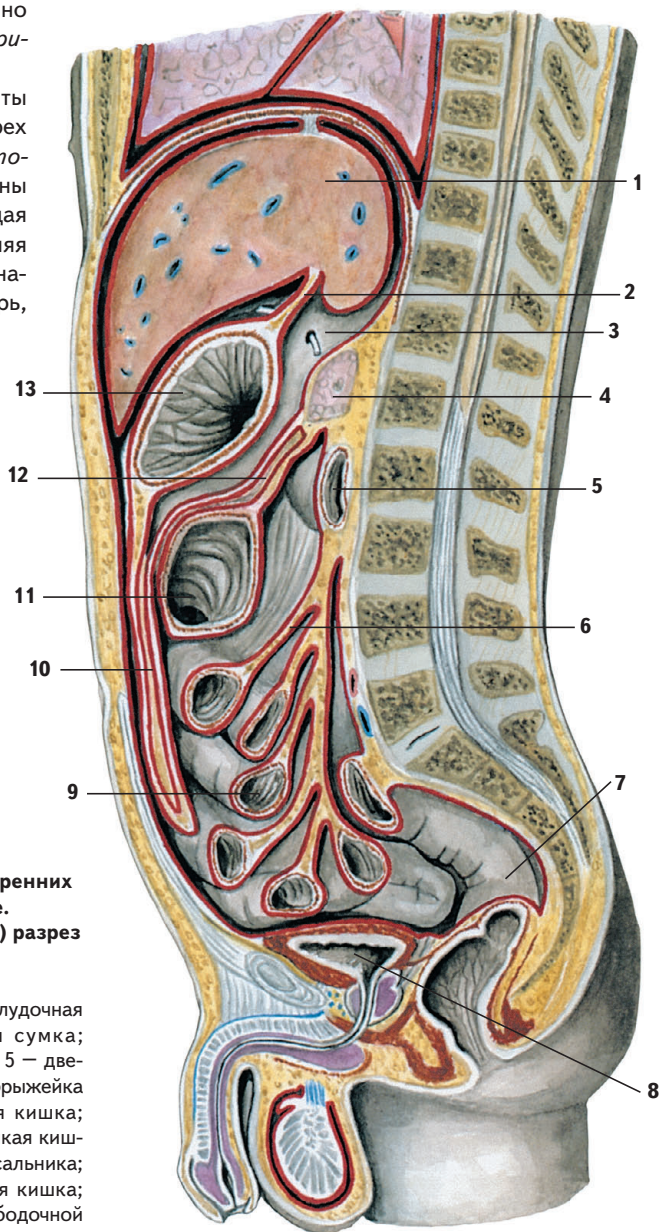
1 — забрюшинное пространство; 2 — почка; 3 — ободочная кишка; 4 — брюшинная полость; 5 — париетальная брюшина; 6 — прямая мышца живота; 7 — брыжейка тонкой кишки; 8 — тонкая кишка; 9 — висцеральная брюшина; 10 — аорта; 11 — нижняя полая вена; 12 — двенадцатиперстная кишка; 13 — поясничная мышца

количеством серозной жидкости, что облегчает движение органов и предотвращает их трение друг о друга и о стенки брюшинной полости.

*Париетальная брюшина* покрывает переднюю стенку брюшной полости, вверху переходит на нижнюю поверхность диафрагмы, а затем на заднюю и боковые стенки брюшной полости и на внутренние органы, а внизу — на стенки и органы полости таза (рис. 126).

Органы, покрытые брюшиной только с одной стороны (поджелудочная железа, большая часть двенадцатиперстной кишки, почки, надпочечники, ненаполненный мочевой пузырь, аорта, нижняя полая вена, другие сосуды, нервы и лимфатические узлы), лежат вне брюшины, забрюшинно (*ретро- или экстраперитонеально*).

Другие органы покрыты брюшиной только с трех сторон — это *мезоперитонеально* лежащие органы (восходящая и нисходящая ободочные кишки, средняя часть прямой кишки, наполненный мочевой пузырь, матка).



**Рис. 126. Отношение внутренних органов к брюшине. Срединный (сагитальный) разрез туловища:**

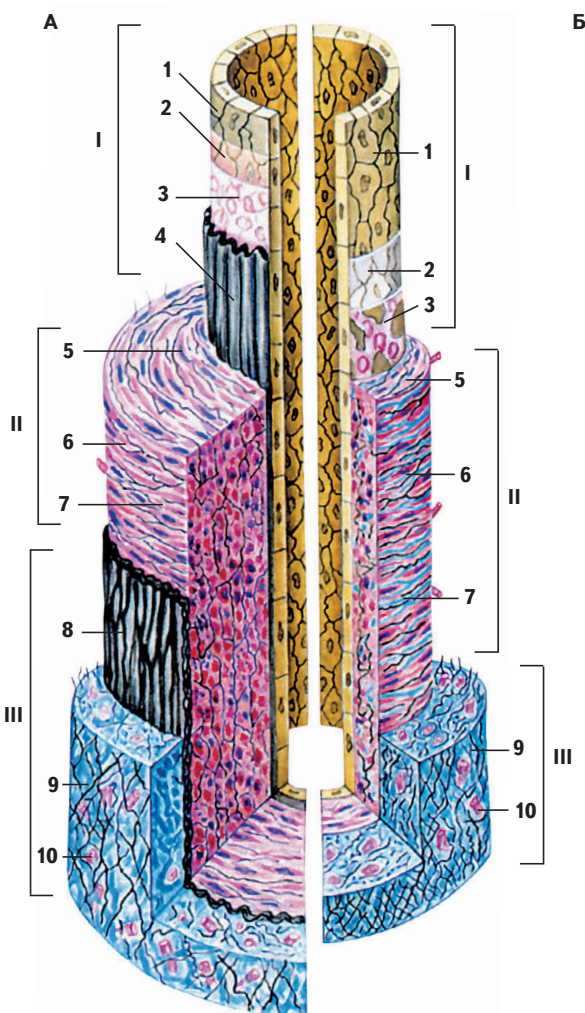
1 — печень; 2 — печеночно-желудочная связка; 3 — сальниковая сумка; 4 — поджелудочная железа; 5 — двенадцатиперстная кишка; 6 — брыжейка тонкой кишки; 7 — прямая кишка; 8 — мочевой пузырь; 9 — тонкая кишка; 10 — полость большого сальника; 11 — поперечная ободочная кишка; 12 — брыжейка поперечной ободочной кишки; 13 — желудок

# СЕРДЕЧНО-СОСУДИСТАЯ СИСТЕМА

Жизнедеятельность организма возможна лишь при условии доставки каждой клетке питательных веществ, кислорода, воды и удаления выделяемых клеткой продуктов обмена веществ. Эту задачу выполняет сосудистая система, представляющая собой систему трубок, содержащих кровь и лимфу, и сердце – центральный орган, обуславливающий движения этой жидкости.

## КРОВЕНОСНАЯ СИСТЕМА

Сердце и кровеносные сосуды образуют замкнутую систему, по которой кровь движется благодаря сокращениям сердечной мышцы. Кровеносные сосуды представлены артериями, несущими кровь от сердца, венами, по которым кровь течет к сердцу, и микроциркуляторным руслом, состоящим из артериол, капилляров и венул. Сосуды отсутствуют лишь в эпителии кожи и слизистых оболочек, в волосах, ногтях, роговице глаз и суставных хрящах.



**Рис. 127.** Схема строения стенки артерии (А) и вены (Б) мышечного типа среднего калибра:

I – внутренняя оболочка: 1 – эндотелий; 2 – базальная мембрана; 3 – подэндотелиальный слой; 4 – внутренняя эластическая мембрана; II – средняя оболочка: 5 – миоциты; 6 – эластические волокна; 7 – коллагеновые волокна; III – наружная оболочка: 8 – наружная эластическая мембрана; 9 – волокнистая (рыхлая) соединительная ткань; 10 – кровеносные сосуды

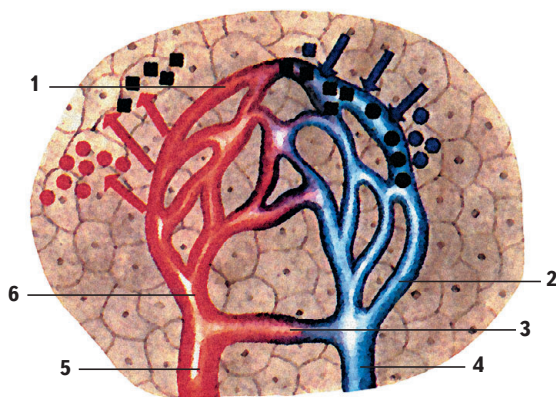
(по В. Г. Елисееву и др.)

Стенка **артерии** состоит из трех оболочек: внутренней, средней и наружной. *Внутренняя оболочка* образована эндотелием, подэндотелиальным слоем и внутренней эластической мембраной. *Средняя оболочка* артерии состоит из гладких миоцитов и наружной эластической мембраны. *Наружная оболочка* образована рыхлой волокнистой соединительной тканью (рис.127). В зависимости от развития различных слоев стенки артерии подразделяют на сосуды мышечного, смешанного (мышечно-эластического) и эластического типов. Наиболее тонкие артерии мышечного типа — артериолы, имеющие диаметр менее 100 мкм, — переходят в капилляры.

**Микроциркуляторное русло** — дистальная часть сердечно-сосудистой системы. Оно обеспечивает взаимодействие крови и тканей. Русло начинается самым мелким артериальным сосудом — *артериолой* и заканчивается *венулой*. От артериол отходят прекапилляры и истинные *капилляры*, которые вливаются в посткапилляры. По мере слияния посткапилляров образуются венулы, вливающиеся в вены. К микроциркуляторному руслу относят также и лимфатические капилляры (рис.128).

**Капилляры** — наиболее важный отдел кровеносной системы, именно они осуществляют обмен веществ. Общая обменная поверхность капилляров взрослого человека достигает 1000 м<sup>2</sup>. Капилляры имеют стенки, образованные одним слоем уплощенных эндотелиальных клеток, базальной мембраной и редкими удлинненными перицитами. Перициты (клетки Руже) — это удлинненные многоотростчатые клетки, расположенные вдоль капилляра. Перицит передает эндотелиальной клетке импульс, в результате чего регулируется ширина просвета капилляра.

Стенка **вены** также состоит из трех оболочек. Различают два типа вен — мышечный и безмышечный. В стенках *безмышечных вен* отсутствуют гладкие мышечные клетки (например, вены мозговых оболочек, сетчатки глаз, костей, селезенки). Они плотно сращены со стенками органов и поэтому не спадаются. В стенках *вен мышечного типа* имеются гладкие мышечные клетки. У вен имеются клапаны, которые пропускают кровь лишь в направлении к сердцу, препятствуя обратному току крови. Вены верхней половины тела не имеют клапанов.



**Рис. 128. Схема строения микроциркуляторного русла:**

1 — капиллярная сеть (капилляры); 2 — посткапилляр (посткапиллярная венула); 3 — артериоло-венулярный анастомоз; 4 — венула; 5 — артериола; 6 — прекапилляр (прекапиллярная артериола). Красными стрелками показано поступление в ткани питательных веществ, синими — выведение из тканей продуктов обмена



## СЕРДЦЕ

Сердце представляет собой полый мышечный орган, разделенный внутри на четыре полости: правое и левое предсердия и правый и левый желудочки. Предсердия разделены межпредсердной, желудочки — межжелудочковой перегородками. *Стенка сердца* состоит из трех слоев: наружного, или эпикарда, среднего — миокарда, внутреннего — эндокарда. Преобладающая часть — миокард, т. е. мышечный слой, образован сердечной исчерченной (поперечнополосатой) мышечной тканью (рис. 129а, 129б).

В правое предсердие впадают верхняя и нижняя полые вены и венечный синус сердца. Кровь из правого предсердия при его сокращении поступает в правый желудочек через *правое предсердно-желудочное отверстие*, по краю которого расположен *предсердно-желудочковый трехстворчатый клапан*, состоящий из трех створок, образованных складками эндокарда и покрытых эндотелием (рис. 130). При сокращении (систоле) желудочка клапаны препятствуют обратному току крови в предсердие. Желудочек продолжается в *легочный ствол*. При сокращении правого желудочка кровь выталкивается в легочный ствол через *отверстие легочного ствола*, закрытое одноименным *клапаном*. Клапан состоит из трех полулунных заслонок, свободно пропускающих кровь из желудочка

Рис. 129а. Сердце, вид спереди:

1 — плечеголовной ствол; 2 — левая общая сонная артерия; 3 — левая подключичная артерия; 4 — дуга аорты; 5 — правая легочная артерия; 6 — легочный ствол; 7 — левое ушко; 8 — нисходящая часть аорты; 9 — грудино-реберная поверхность; 10 — передняя межжелудочковая борозда; 11 — левый желудочек; 12 — верхушка сердца; 13 — правый желудочек; 14 — венечная борозда; 15 — правое ушко; 16 — восходящая часть аорты; 17 — верхняя полая вена; 18 — переход перикарда в эпикард

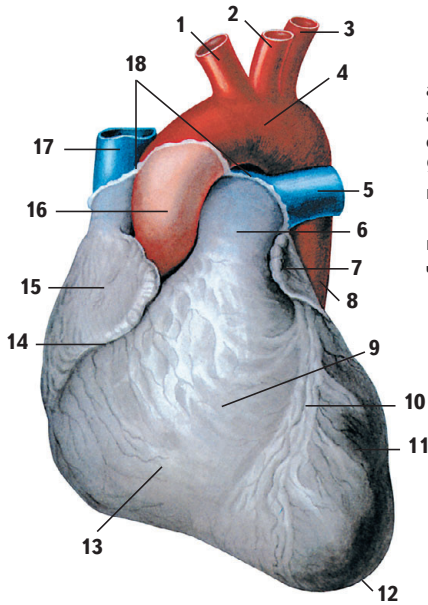
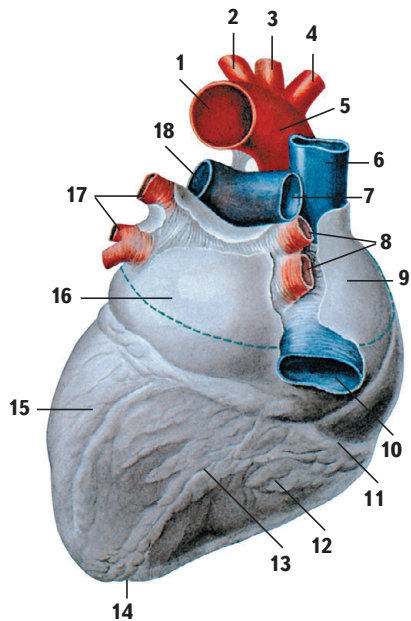


Рис. 129б. Сердце, вид сзади:

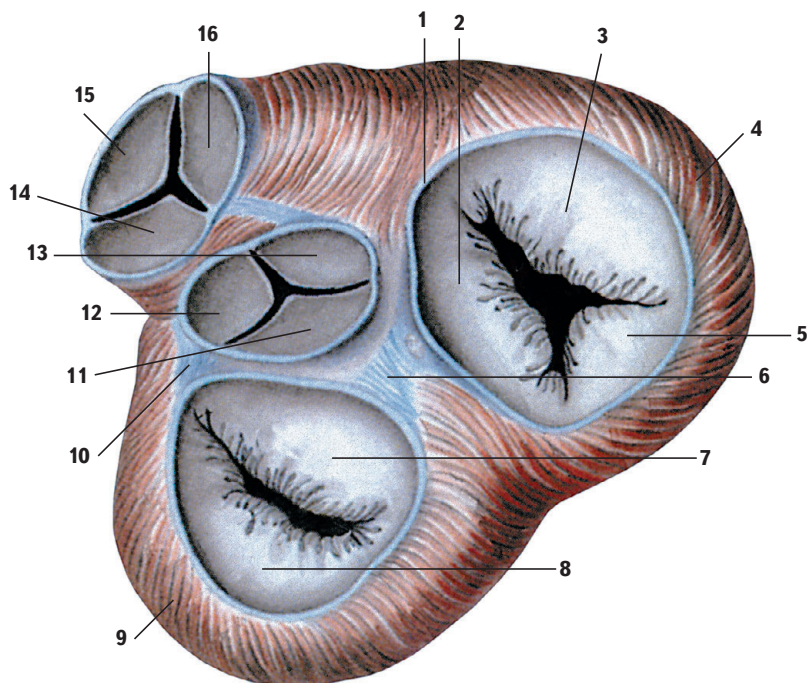
1 — аорта; 2 — левая подключичная артерия; 3 — левая общая сонная артерия; 4 — плечеголовной ствол; 5 — дуга аорты; 6 — верхняя полая вена; 7 — правая легочная артерия; 8 — правые легочные вены; 9 — правое предсердие; 10 — нижняя полая вена; 11 — венечная борозда; 12 — правый желудочек; 13 — задняя межжелудочковая борозда; 14 — верхушка сердца; 15 — левый желудочек; 16 — левое предсердие; 17 — левые легочные вены; 18 — левая легочная артерия



в легочный ствол. Соприкасаясь своими концами, они, подобно наполненным карманам, закрывают отверстие и препятствуют обратному току крови.

В левое предсердие открываются четыре *легочные вены*. Миокард левого желудочка в 2 — 3 раза толще, чем у правого (рис.131). Это связано с большой работой, производимой левым желудочком. Из полости левого предсердия в левый желудочек ведет левое *предсердно-желудочковое отверстие*, снабженное *левым предсердно-желудочковым двухстворчатым клапаном (митральным)*. Из желудочка кровь направляется в *отверстие аорты*, снабженное *клапаном*, состоящим из трех полулунных заслонок, имеющих такое же строение, как и клапан легочного ствола.

**Проводящая система сердца.** Последовательное сокращение и расслабление различных отделов сердца связано с наличием проводящей предсердно-желудочковой системы, состоящей из *синусно-предсердного узла* (Киса-Флака), который является водителем ритма, *предсердно-желудочкового узла* (Ашоффа-Тавара), *предсердно-желудочкового пучка* (пучка Гиса), его *ножек* и *разветвлений* (волокна Пуркинье) (рис.132). Проводящая система, по которой распространяются импульсы, образована сердечными проводящими мышечными волокнами, богато иннервируемыми нервами вегетативной нервной системы.

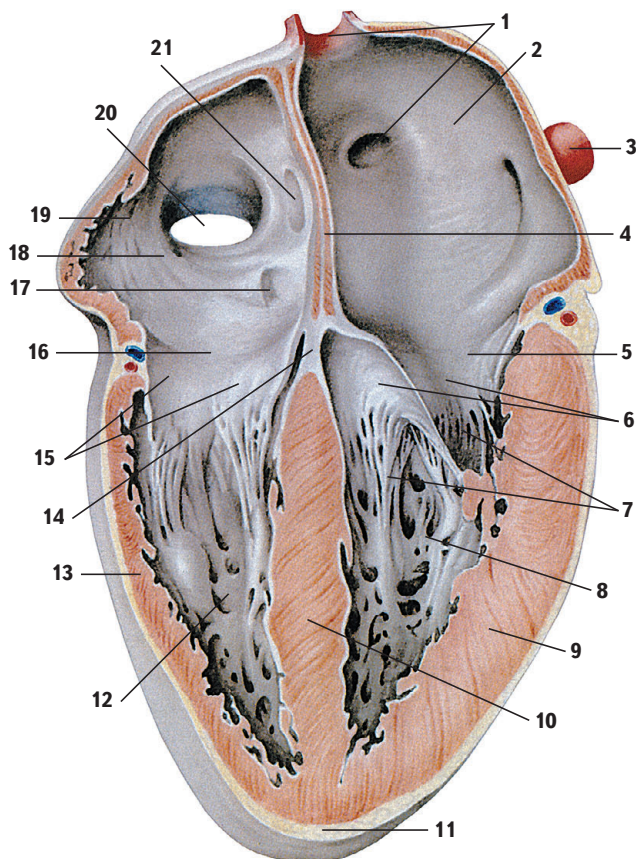


**Рис. 130. Расположение клапанов сердца  
(предсердие, аорта и легочный ствол удалены):**

1 — правое фиброзное кольцо; 2 — перегородочная створка; 3 — передняя створка; 4 — правый желудочек; 5 — задняя створка; 6 — правый фиброзный треугольник; 7 — передняя створка левого предсердно-желудочкового клапана; 8 — задняя створка; 9 — левый желудочек; 10 — левый фиброзный треугольник; 11 — правая полулунная заслонка клапана легочного ствола; 12 — левая полулунная заслонка клапана легочного ствола; 13 — передняя полулунная заслонка клапана легочного ствола; 14 — левая полулунная заслонка клапана аорты; 15 — задняя полулунная заслонка клапана аорты; 16 — правая полулунная заслонка клапана аорты

Две артерии, *правая и левая венечные*, ветви которых широко анастомозируют между собой, снабжают сердце кровью.

Перикард — это замкнутый мешок, в котором различают два слоя: наружный — фиброзный перикард и внутренний — серозный перикард, который, в свою очередь, делится на два листка: висцеральный, или эпикард, и париетальный, сращенный с внутренней поверхностью серозного перикарда, выстилающий его изнутри. Между висцеральным и париетальным листками находится щелевидная *перикардальная полость*, содержащая небольшое количество серозной жидкости, которая смачивает обращенные друг к другу поверхности серозных листков.

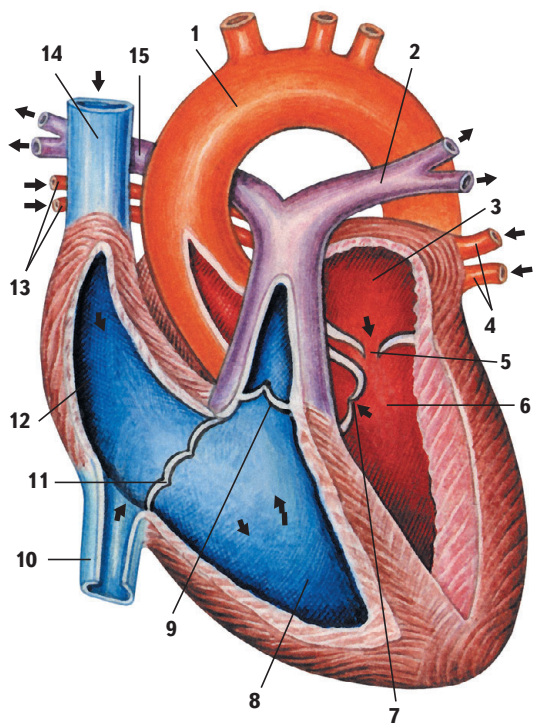
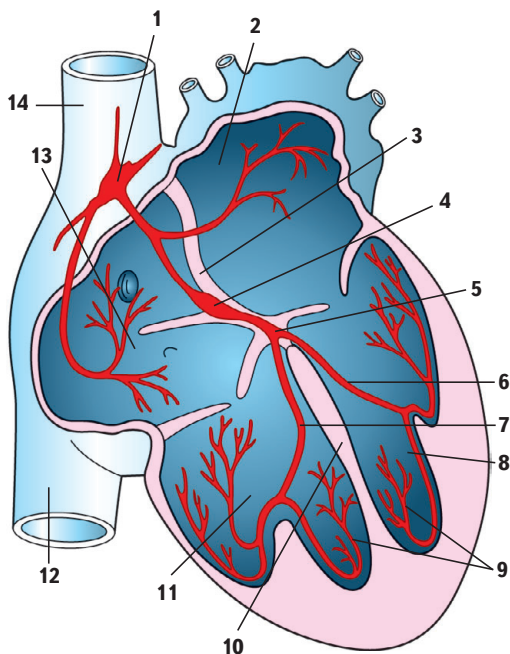


**Рис. 131. Предсердия и желудочки сердца на его фронтальном разрезе, вид спереди:**

1 — устья правых легочных вен; 2 — левое предсердие; 3 — левая легочная вена; 4 — межпредсердная перегородка; 5 — левое предсердно-желудочковое отверстие; 6 — передняя створка и задняя створка левого предсердно-желудочкового клапана; 7 — сухожильные хорды; 8 — левый желудочек; 9 — миокард левого желудочка; 10 — межжелудочковая перегородка (мышечная часть); 11 — верхушка сердца; 12 — правый желудочек; 13 — миокард правого желудочка; 14 — перепончатая часть межжелудочковой перегородки; 15 — створки правого предсердно-желудочкового клапана; 16 — правое предсердно-желудочковое отверстие; 17 — отверстие венечного синуса; 18 — правое предсердие; 19 — гребенчатые мышцы; 20 — устье нижней полой вены; 21 — овальная ямка

**Рис. 132. Схема проводящей системы сердца:**

1 — синусно-предсердный узел; 2 — левое предсердие; 3 — межпредсердная перегородка; 4 — предсердно-желудочковый узел; 5 — предсердно-желудочковый пучок; 6 — левая ножка предсердно-желудочкового пучка; 7 — правая ножка предсердно-желудочкового пучка; 8 — левый желудочек; 9 — проводящие мышечные волокна; 10 — межжелудочковая перегородка; 11 — правый желудочек; 12 — нижняя полая вена; 13 — правое предсердие; 14 — верхняя полая вена



**Рис. 133. Направление движения крови в сердце:**

1 — аорта; 2 — левая легочная артерия; 3 — левое предсердие; 4 — левые легочные вены; 5 — правое предсердно-желудочковое отверстие; 6 — левый желудочек; 7 — клапан аорты; 8 — правый желудочек; 9 — клапан легочного ствола; 10 — нижняя полая вена; 11 — правое предсердно-желудочковое отверстие; 12 — правое предсердие; 13 — правые легочные вены; 14 — верхняя полая вена; 15 — правая легочная артерия. Стрелками показано направление тока крови

## КРОВΟΣНАБЖЕНИЕ ТЕЛА ЧЕЛОВЕКА

В кровеносной системе выделяют большой и малый круги кровообращения, которые у человека разобщены.

**Малый, или легочный, круг кровообращения** начинается в правом желудочке сердца, из которого выходит *легочный ствол*, разделяющийся на *правую и левую легочные артерии*, а последние разветвляются в легких соответственно ветвлению бронхов на артерии, переходящие в капилляры. В капиллярных сетях, оплетающих альвеолы, кровь отдает углекислый газ и обогащается кислородом. Артериальная кровь поступает в вены, которые укрупняются и по две с каждой стороны впадают в левое предсердие, где и заканчивается малый круг кровообращения (рис. 134).

**Большой, или телесный, круг кровообращения** служит для доставки всем органам и тканям тела питательных веществ и кислорода. Он начинается в левом желудочке сердца, куда из левого предсердия поступает артериальная кровь. Из левого желудочка выходит аорта, от которой отходят артерии, идущие ко всем органам и тканям тела и разветвляющиеся в их толще вплоть до артериол и капилляров — последние переходят в венылы и далее в вены. Через стенки капилляров происходит обмен веществ и газообмен между кровью и тканями тела. Протекающая в капиллярах артериальная кровь отдает питательные вещества и кислород и получает продукты обмена и углекислоту. Вены сливаются в два крупных ствола — верхнюю и нижнюю полые вены, которые впадают в правое предсердие сердца, где и заканчивается большой круг кровообращения (рис. 135).

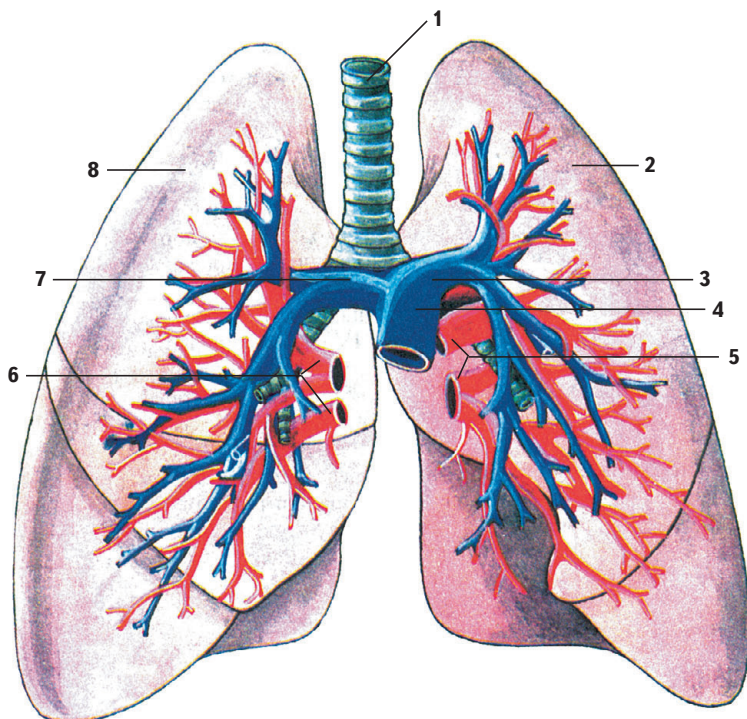
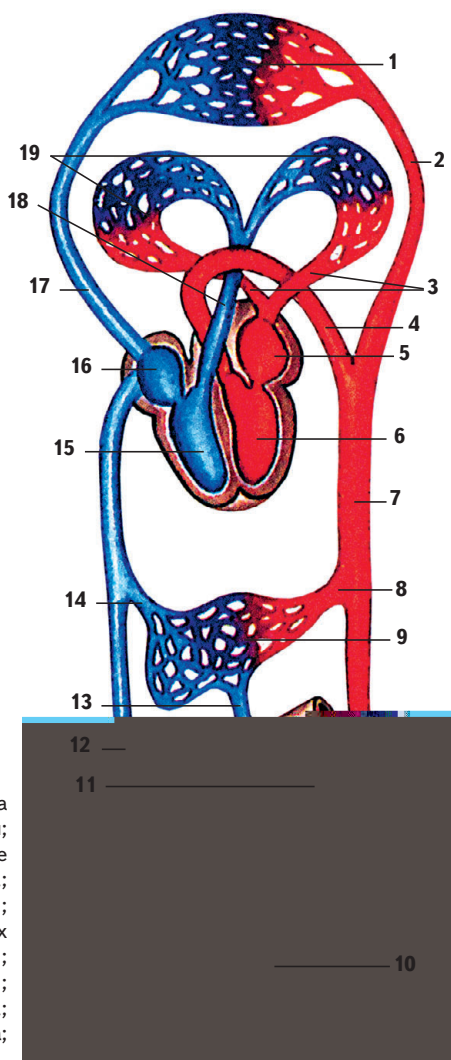


Рис. 134. Сосуды малого круга кровообращения:

1 — трахея; 2 — левое легкое; 3 — левая легочная артерия; 4 — легочный ствол; 5 — левые легочные вены; 6 — правые легочные вены; 7 — правая легочная артерия; 8 — правое легкое

*Воротная вена* собирает кровь из селезенки, поджелудочной железы и пищеварительного тракта. В отличие от всех прочих вен, воротная вена, войдя в ворота печени, вновь распадается на все более мелкие ветви, образуя *воротную систему печени*. Там кровь очищается от вредных веществ и собирается в печеночные вены, впадающие в нижнюю полую вену.

Дополнением к большому кругу является **третий (сердечный) круг кровообращения**, обслуживающий само сердце. Он начинается выходящими из аорты венечными артериями сердца и заканчивается венами сердца. Последние сливаются в венечный синус, впадающий в правое предсердие.



**Рис. 135. Схема большого и малого кругов кровообращения:**

1 — капилляры головы, верхних отделов туловища и верхних конечностей; 2 — общая сонная артерия; 3 — легочные вены; 4 — дуга аорты; 5 — левое предсердие; 6 — левый желудочек; 7 — аорта; 8 — печеночная артерия; 9 — капилляры печени; 10 — капилляры нижних отделов туловища, нижних конечностей; 11 — верхняя брыжеечная артерия; 12 — нижняя полая вена; 13 — воротная вена; 14 — печеночные вены; 15 — правый желудочек; 16 — правое предсердие; 17 — верхняя полая вена; 18 — легочный ствол; 19 — капилляры легких

## АРТЕРИИ БОЛЬШОГО КРУГА КРОВООБРАЩЕНИЯ

*Аорта* расположена слева от средней линии тела и своими ветвями кровоснабжает все органы и ткани (рис. 136). Часть ее длиной около 6 см, непосредственно выходящая из сердца и поднимающаяся вверх, называется *восходящей частью аорты*. Она покрыта перикардом, располагается в среднем средостении позади легочного ствола. Аорта начинается расширением — *луковицей аорты*, внутри которой имеются *три синуса аорты*, располагающиеся между внутренней поверхностью стенки аорты и заслонками ее клапана. От луковички аорты отходят *правая и левая венечные артерии*, кровоснабжающие сердце.

Изгибаясь влево, *дуга аорты* лежит над расходящимися здесь легочными артериями, перекидывается через начало левого главного бронха и в заднем средостении переходит в нисходящую часть аорты. От вогнутой стороны дуги аорты начинаются *ветви к трахее, бронхам и тимусу*, а от выпуклой стороны дуги отходят три крупных сосуда: справа лежит *плечеголовной ствол*, слева — *левые общая сонная и левая подключичная артерии*.

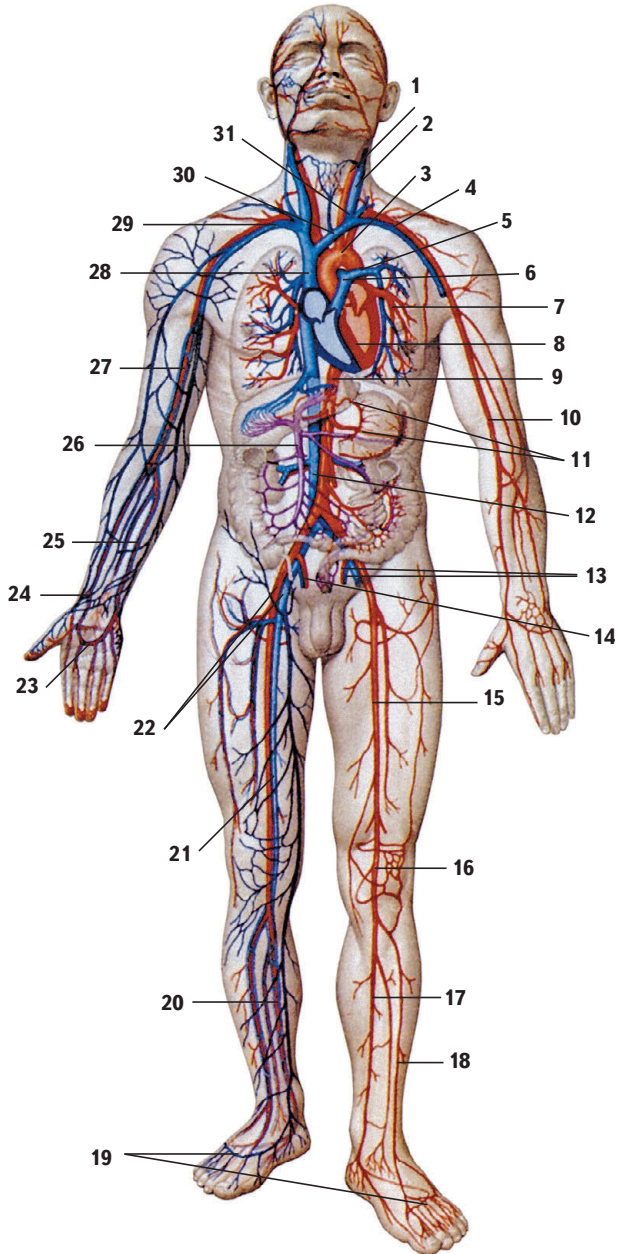
*Нисходящая часть аорты* делится на две части: грудную и брюшную. *Грудная часть аорты* расположена на позвоночнике асимметрично, слева от срединной линии и снабжает кровью внутренние органы, находящиеся в грудной полости, и ее стенки. От грудной части аорты отходят *10 пар задних межреберных артерий* (две верхние — от реберношейного ствола), *верхние диафрагмальные и внутренностные ветви (бронхиальные, пищеводные, перикардиальные, медиастинальные)*.

Из грудной полости аорта переходит в брюшную полость через аортальное отверстие диафрагмы. Книзу аорта постепенно смещается медиально, особенно в брюшной полости, и у места своего деления на две *общие подвздошные артерии* на уровне IV поясничного позвонка (*бифуркация аорты*) располагается по средней линии и продолжается в виде тонкой *срединной крестцовой артерии*, которая соответствует хвостовой артерии млекопитающих.

От *брюшной части аорты* отходят, считая сверху вниз, *нижние диафрагмальные артерии, чревный ствол, верхняя брыжеечная артерия, средние надпочечниковые, почечные, яичковые (м), яичниковые (ж), нижняя брыжеечная, поясничные артерии* (4 пары). Брюшная часть аорты кровоснабжает брюшные внутренности и стенки живота.

Рис. 136. Сердечно-сосудистая система:

1 — общая сонная артерия (левая); 2 — левая внутренняя яремная вена; 3 — дуга аорты; 4 — левые подключичные артерия и вена; 5 — левая легочная артерия; 6 — легочный ствол; 7 — левые легочные вены; 8 — сердце; 9 — нисходящая часть аорты; 10 — плечевая артерия; 11 — артерии желудка; 12 — нижняя полая вена; 13 — общие левые подвздошные артерия и вена; 14 — правые внутренние подвздошные артерия и вена; 15 — бедренная артерия; 16 — подколенная артерия; 17 — задняя большеберцовая артерия; 18 — передняя большеберцовая артерия; 19 — артерии и вены тыла стопы; 20 — артерии и вены голени; 21 — бедренная вена; 22 — правые наружные подвздошные артерия и вена; 23 — поверхностная ладонная дуга (артериальная); 24 — лучевые артерия и вена; 25 — локтевые артерия и вена; 26 — воротная вена; 27 — плечевые артерия и вена; 28 — верхняя полая вена; 29 — правая плечеголовная вена; 30 — плечеголовной ствол; 31 — левая плечеголовная вена





## ВЕНЫ БОЛЬШОГО КРУГА КРОВООБРАЩЕНИЯ

Вены большого круга кровообращения разделяются на три системы: 1) *система верхней полой вены*; 2) *система нижней полой вены*, включающая *систему воротной вены печени*; 3) *система вен сердца*. Главный ствол каждой из этих вен открывается самостоятельным отверстием в полость правого предсердия. Вены системы верхней и нижней полых вен анастомозируют между собой (рис. 137).

**Верхняя полая вена** длиной 5–6 см, диаметром 2–2,5 см, не имеет клапанов, располагается в грудной полости в переднем (верхнем) средостении. Она образуется благодаря слиянию *правой и левой плечеголовных вен* позади соединения хряща I правого ребра с грудиной, спускается справа и сзади от восходящей части аорты и впадает в правое предсердие. Верхняя полая вена собирает кровь из верхней половины тела, головы, шеи, верхней конечности и грудной полости.

От головы кровь оттекает по *наружной и внутренней яремным венам*. Последняя выходит из полости черепа через яремное отверстие, являясь продолжением *сигмовидного синуса твердой мозговой оболочки* и, соединяясь с подключичной веной, образует *плечеголовную вену*. Через внутреннюю яремную вену кровь оттекает от головного мозга, поверхностные и глубокие вены которого впадают в близлежащие синусы твердой мозговой оболочки.

На верхней конечности различают *глубокие и поверхностные вены*, которые обильно анастомозируют между собой. Глубокие вены обычно по две прилежат к одноименной артерии. Лишь обе *плечевые вены* сливаются, образуя одну *подмышечную вену*. Поверхностные вены формируют широкопетлистую сеть, из которой кровь поступает в *латеральную подкожную вену* и *медиальную подкожную вену*, соединяющиеся *промежуточной веной локтя*. Кровь из поверхностных вен вливается в подмышечную вену.

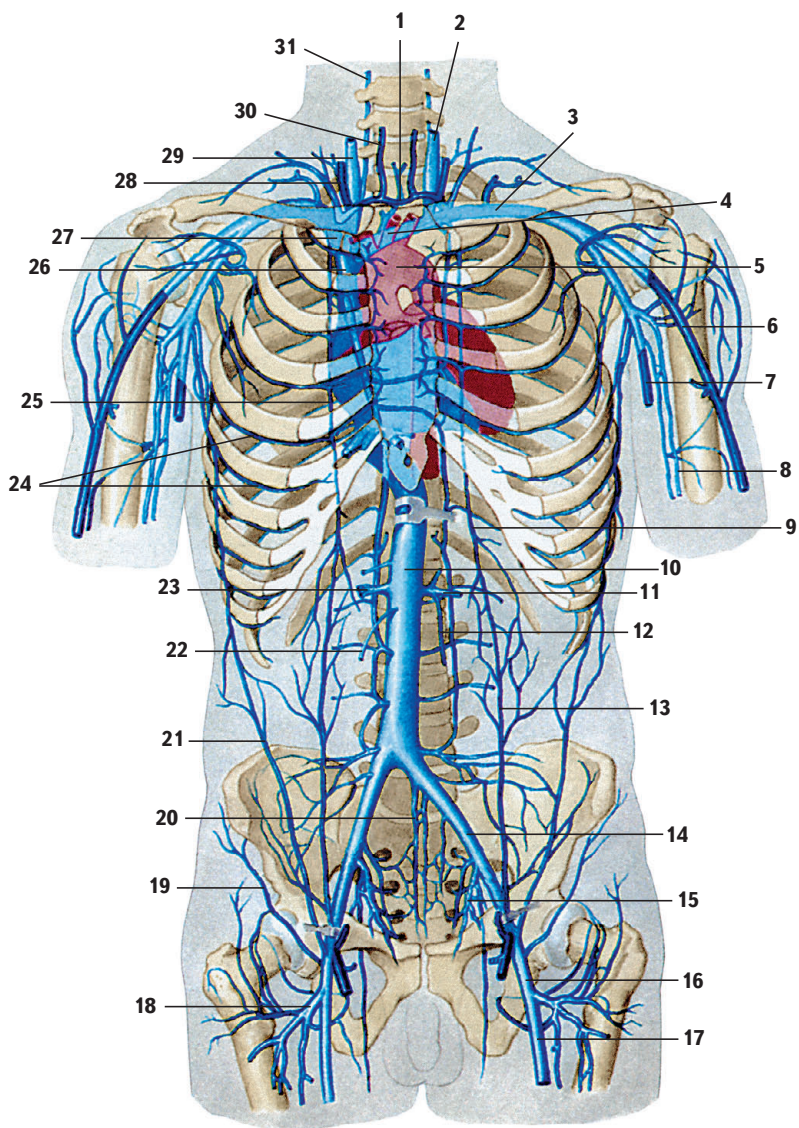
**Нижняя полая вена** — самая крупная вена тела человека, ее диаметр у места впадения в правое предсердие достигает 3–3,5 см. Нижняя полая вена образуется слиянием *правой и левой общих подвздошных вен* на уровне межпозвоночного хряща, между IV и V поясничными позвонками справа и несколько ниже бифуркации брюшной части аорты на общие подвздошные артерии.

Нижняя полая вена находится забрюшинно справа от аорты, проходит через одноименное отверстие диафрагмы в грудную полость и проникает в полость перикарда, где сразу же впадает в правое предсердие на уровне межпозвоночного хряща, соединяющего тела VIII и IX грудных позвонков. Нижняя полая вена собирает кровь из нижних конечностей, стенок и внутренностей таза и живота.

Воротная вена собирает кровь из непарных органов брюшной полости: селезенки, поджелудочной железы, большого сальника, желчного пузыря и пищеварительного тракта, начиная с кардиального отдела желудка и кончая верхним отделом прямой кишки.

Воротная вена представляет собой короткий толстый ствол, который образуется позади головки поджелудочной железы благодаря слиянию верхней брыжеечной и селезеночной вен, в последнюю вливается нижняя брыжеечная вена (эти сосуды прилежат к одноименным артериям). Затем воротная вена идет вверх и вправо, проходит в печеночно-двенадцатиперстной связке, где лежит вместе с печеночной артерией и общим желчным протоком.

В отличие от всех прочих вен воротная вена, войдя в ворота печени, вновь распадается на все более мелкие ветви, вплоть до синусоидных капилляров долек печени, которые впадают в центральную вену дольки. Из центральных вен образуются поддольковые вены, которые, укрупняясь, собираются в печеночные вены, впадающие в нижнюю полую вену.



**Рис. 137. Верхняя и нижняя полые вены и их притоки, вид спереди:**

1 — яремная венозная дуга; 2 — внутренняя яремная вена; 3 — подключичная вена; 4 — левая плече-головная вена; 5 — дуга аорты; 6 — латеральная подкожная вена руки; 7 — медиальная подкожная вена руки; 8 — плечевая вена; 9 — верхняя надчревная вена; 10 — нижняя полая вена; 11 — левая почечная вена; 12 — левая яичниковая (яичковая) вена; 13 — левая нижняя надчревная вена; 14 — левая общая подвздошная вена; 15 — внутренняя подвздошная вена; 16 — наружная подвздошная вена; 17 — бедренная вена; 18 — глубокая вена бедра; 19 — поверхностная вена, огибающая подвздошную кость; 20 — срединная крестцовая вена; 21 — поверхностная надчревная вена; 22 — правая яичниковая (яичковая) вена; 23 — правая почечная вена; 24 — задние межреберные вены; 25 — внутренняя грудная вена; 26 — верхняя полая вена; 27 — правая плече-головная вена; 28 — правая наружная яремная вена; 29 — правая внутренняя яремная вена; 30 — передняя яремная вена; 31 — правая позвоночная вена

## КРОВЬ

**Кровь** состоит из клеток, взвешенных в жидком межклеточном веществе сложного состава (плазма). Кровь выполняет следующие функции: транспортную, трофическую, защитную, остановки кровотечения. Кроме того, кровь участвует в сохранении постоянного состава и свойств внутренней среды организма — *гомеостаза* (греч. *homoios* — одинаковый и *stasis* — состояние, неподвижность). Общее количество крови у взрослого человека 4 — 6 л, что составляет 6 — 8% массы его тела (у мужчин в среднем около 5,4 л, у женщин — около 4,5 л). Около 84% крови находится в сосудах большого круга кровообращения, около 9% — малого и около 7% — в сердце. Около 64% общего количества крови находится в венах, около 6% — в капиллярах и около 18% — в артериях.

**Плазма** — это жидкая часть крови, в которой содержится до 91% воды, 6,5 — 8% белков, около 2% низкомолекулярных соединений; pH плазмы колеблется в пределах от 7,37 до 7,43, а удельный вес 1,025 — 1,029. Плазма богата как электролитами, так и неэлектролитами. Среди катионов преобладает Na (143 мэкв/л), K и Ca (по 5 мэкв/л каждый), Mg (2 мэкв/л); среди анионов — Cl (103 мэкв/л), бикарбонат (27 мэкв/л), фосфат (2 мэкв/л), органические кислоты (6 мэкв/л); среди неэлектролитов — глюкоза (5 мэкв/л) и мочевины (7 мэкв/л).

**Белки плазмы** (6,5 — 8 г/дл) (альбумины и глобулины) выполняют трофическую, транспортную, защитную, буферную функции, также участвуют в свертывании крови и создании коллоидно-осмотического давления. На долю плазмы приходится около 54% объема крови, на долю форменных элементов — около 44%. Часть объема крови, занимаемая его форменными элементами (точнее, эритроцитами), называется гематокритом. У мужчин он равен 44 — 46 об%, у женщин — 41 — 43 об%.

В крови содержатся безъядерные клетки *эритроциты* ( $4,0 - 5,0 \times 10^{12}$  /л крови), *лейкоциты* ( $4,0 - 6,0 \times 10^9$  /л крови), среди которых выделяют зернистые, или гранулоциты, а также незернистые, или агранулоциты (рис. 138).

К *зернистым лейкоцитам (гранулоцитам)* относятся нейтрофильные, эозинофильные и базофильные.

*Нейтрофильные (полиморфноядерные) гранулоциты*, которые составляют от 93 до 96% всех гранулоцитов, а общее их количество в крови взрослого человека колеблется в пределах  $3 \times 10^{12}$ .

*Эозинофильные (ацидофильные) гранулоциты* составляют от 0,5 до 5% циркулирующих лейкоцитов. В  $1 \text{ мм}^3$  крови их число колеблется в пределах от 120 до 350. Количество этих клеток подвержено суточным колебаниям, которые связаны с ритмом секреции глюкокортикоидных гормонов коры надпочечника.

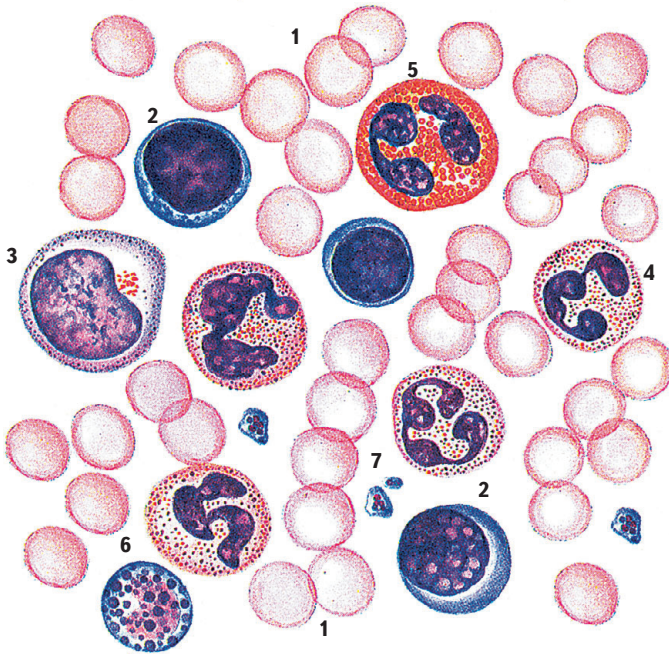
Количество *базофильных гранулоцитов* в циркулирующей крови невелико — около 0,5% всех лейкоцитов (40 — 50 клеток в  $1 \text{ мм}^3$  крови).

К *незернистым лейкоцитам* относятся моноциты, которые составляют от 3 до 11% циркулирующих лейкоцитов крови (200 — 600 в  $1 \text{ мм}^3$ ).

В крови постоянно присутствуют также клетки лимфоидного ряда (*лимфоциты*), которые являются структурными элементами иммунной системы.

В крови имеются также *кровяные пластинки (тромбоциты)*, число которых составляет  $180,0 - 320,0 \times 10^9$  /л.

В 1900 — 1901 гг. австрийский ученый **К. Ландштейнер** открыл **группы крови**. В 1930 г. ему была присуждена Нобелевская премия «за открытие групп крови человека». Эритроцит покрыт плазмолеммой толщиной около 7 нм, в которую встроены антигены систем АВО и резус. *Антиген* — это любое вещество (обычно в его состав входит белок), которое способно вызвать иммунную реакцию. Иммунная реакция — это ответ организма на внедрение чужого агента. В плазме крови каждого человека имеются антитела против антигенов эритроцитов, которые не содержатся в его собственной крови. *Антитело* —



**Рис. 138. Мазок периферической крови взрослого человека (общий вид):**

1 — эритроциты; 2 — лимфоциты; 3 — моноцит; 4 — нейтрофильные гранулоциты; 5 — эозинофильные гранулоциты; 6 — базофильные гранулоциты; 7 — тромбоциты

это молекула белка, которая вырабатывается одной из клеток иммунной системы в ответ на внедрение антигена. К. Ландштейнер описал четыре группы крови (табл. 10). Он обнаружил, что при смешивании плазмы крови одного человека и эритроцитов другого часто происходит их агглютинация (склеивание). Это приводит к закупориванию мелких сосудов, что может привести к смертельному исходу.

**В настоящее время принято переливать ТОЛЬКО одногруппную кровь!**

В 1940 г. К. Ландштейнер открыл еще один фактор крови — резус (Rh-фактор). У 85% людей эритроциты несут на своей поверхности Rh-антиген, это Rh-положительные (Rh+), у других он отсутствует, их называют резус-отрицательными (Rh-). Если человеку с Rh- перельют кровь от Rh+ донора, то у первого в течение двух-четырех месяцев будут продуцироваться Rh-антитела, и если ему перелить еще раз Rh+ кровь, то произойдет агглютинация Rh+ эритроцитов. К. Ландштейнер обнаружил связь между Rh-фактором и желтухой новорожденных. Если Rh- женщина беременна от Rh+ мужчины, плод может оказаться Rh+. Тогда при первой беременности в организме матери вырабатываются Rh-антитела. При последующей беременности, если эта женщина вынашивает Rh+ плод, ее Rh-антитела проникают через плаценту в кровь плода и вызывают у него агглютинацию эритроцитов, что приводит к желтухе новорожденного.

**Таблица 10. Группы крови человека**

Группа крови	О	А	В	АВ
Частота в популяции	46%	42%	9%	3%
Агглютиногены	—	А	В	А + В
Агглютинины	$\alpha + \beta$	$\beta$	$\alpha$	—

## ЛИМФОИДНЫЕ ОРГАНЫ (ОРГАНЫ КРОВЕТВОРЕНИЯ И ИММУННОЙ СИСТЕМЫ)

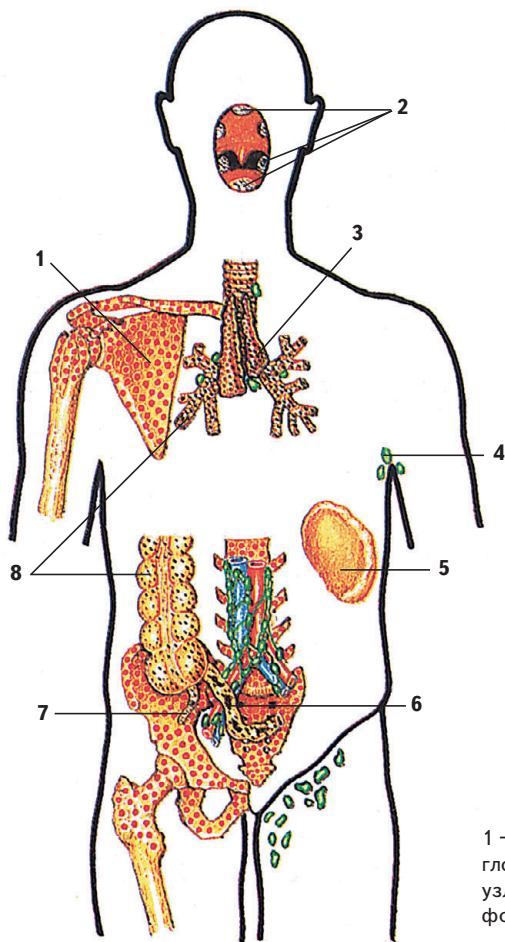
Лимфоидная система объединяет органы и ткани, обеспечивающие защиту организма от генетически чужеродных клеток или веществ, поступающих извне либо образующихся в организме.

К органам иммунной системы (лимфоидные органы), по современным данным, относятся все органы, которые участвуют в образовании клеток, осуществляющих защитные реакции организма (лимфоциты, плазматические клетки).

Иммунные органы построены из *лимфоидной ткани*, которая представляет собой ретикулярную строму с расположенными в ее петлях клетками лимфоидного ряда: *лимфоцитами* различной степени зрелости (бласты, большие, средние и малые лимфоциты), молодыми и зрелыми *плазматическими клетками* (плазмобласты, плазмоциты), а также *макрофагами* и другими клеточными элементами.

К **лимфоидным органам** относят *костный мозг*, *тимус*, скопления лимфоидной ткани, расположенные в стенках полых органов пищеварительной, дыхательной систем и мочеполового аппарата (*миндалины*, *лимфоидные — пейеровы — бляшки тонкой кишки*, *одиночные лимфоидные узелки* в слизистых оболочках внутренних органов), *червеобразный отросток (аппендикс)*, *лимфатические узлы* (и лимфатическая система в целом), *селезенка* (рис.139).

Костный мозг и тимус, в которых из стволовых клеток дифференцируются лимфоциты, относятся к центральным органам иммунной системы, остальные являются периферическими органами иммуногенеза.



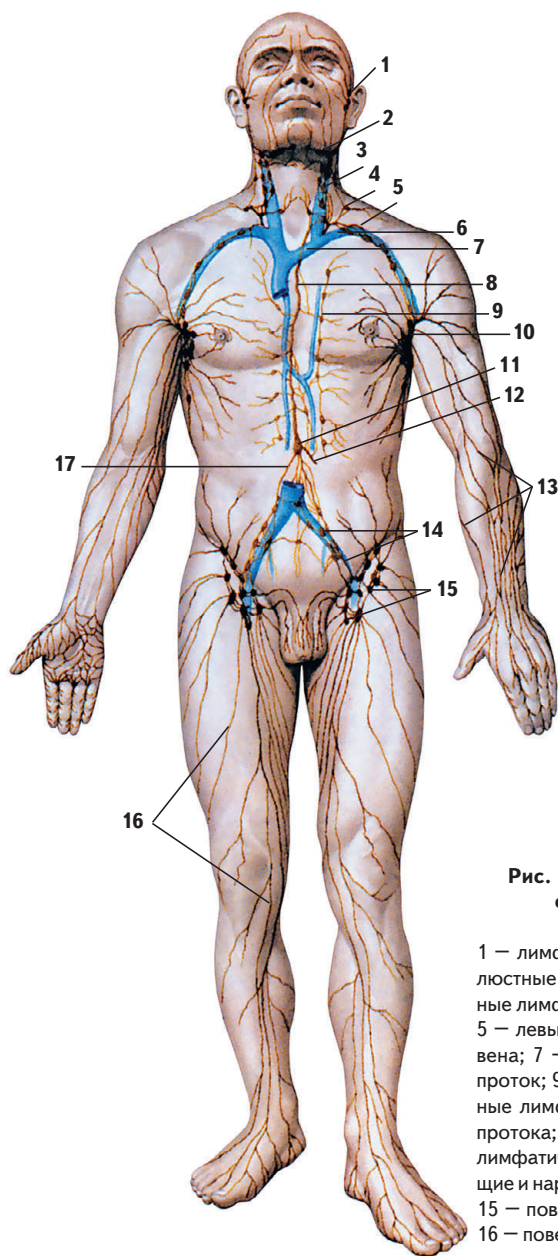
**Рис. 139. Расположение центральных и периферических органов иммунной системы у человека (схема):**

1 — костный мозг; 2 — миндалины лимфоидного глоточного кольца; 3 — тимус; 4 — лимфатические узлы (подмышечные); 5 — селезенка; 6 — лимфоидная (пейерова) бляшка; 7 — аппендикс; 8 — лимфоидные узелки

## ЛИМФАТИЧЕСКАЯ СИСТЕМА

Лимфатическая система является частью лимфоидной (иммунной) системы. Она выполняет функции профильтровывания (через лимфатические узлы) тканевой жидкости, удаления из органов и тканей продуктов обмена веществ (частиц погибших клеток и других тканевых элементов), чужеродных частиц, микробных тел и продуктов их жизнедеятельности, оказавшихся в организме человека.

Лимфатическая система состоит из разветвленных в органах и тканях лимфатических капилляров (лимфокапилляров), лимфокапиллярных сетей, лимфатических сосудов, стволов и протоков (рис.140). По пути следования лимфатических сосудов лежат лимфатические узлы.



**Рис. 140. Схема строения лимфатической системы человека, вид спереди:**

1 — лимфатические сосуды лица; 2 — поднижнечелюстные лимфатические узлы; 3 — латеральные шейные лимфатические узлы; 4 — левый яремный ствол; 5 — левый подключичный ствол; 6 — подключичная вена; 7 — левая плечеголовная вена; 8 — грудной проток; 9 — окологрудные узлы; 10 — подмышечные лимфатические узлы; 11 — цистерна грудного протока; 12 — кишечный ствол; 13 — поверхностные лимфатические сосуды верхней конечности; 14 — общие и наружные подвздошные лимфатические узлы; 15 — поверхностные паховые лимфатические узлы; 16 — поверхностные лимфатические сосуды нижней конечности; 17 — правый поясничный ствол

Выделяют следующие образования лимфатической системы:

- *Лимфатические капилляры*, которые выполняют функцию всасывания тканевой жидкости вместе с находящимися в ней различными чужеродными веществами. Капилляры образуют лимфокапиллярные сети.
- *Лимфатические сосуды*, по которым лимфа из капилляров течет к регионарным лимфатическим узлам и крупным коллекторным лимфатическим стволам.
- *Крупные лимфатические коллекторы* — *стволы* (яремные, кишечный, бронхо-средостенные, подключичные, поясничные) и *протоки* (грудной, правый лимфатический), по которым лимфа оттекает в вены. Стволы и протоки впадают в венозный угол справа и слева, образованный слиянием внутренней яремной и подключичной вен, или в одну из этих вен у места соединения их друг с другом.
- *Лимфатические узлы* по пути тока лимфы выполняют барьерно-фильтрационную, лимфоцитопозитическую, иммунопозитическую функции.
- *Лимфатические капилляры* являются начальным звеном, корнями лимфатической системы. Они есть во всех органах и тканях человека, кроме головного и спинного мозга и их оболочек, хрящей, паренхимы селезенки, костного мозга, плаценты и печеночных долек. Диаметр лимфатических капилляров больше (до 0,2 мм), чем кровеносных, их контуры неровные, иногда в местах слияния капилляров имеются выпячивания, расширения (лакуны). Лимфатические капилляры, соединяясь между собой, формируют трехмерные *замкнутые сети*. В плоских образованиях (фасции, серозные оболочки, кожа, стенки полых органов и крупных кровеносных сосудов) капиллярная сеть располагается в плоскости, параллельной их поверхности. В ворсинках тонкой кишки имеются широкие слепые выросты, впадающие в лимфатическую сеть слизистой оболочки этого органа.

Лимфатические капилляры начинаются слепо, иногда в виде булавовидных расширений, например, в ворсинках слизистой оболочки тонкой кишки. Стенки лимфатических капилляров образованы одним непрерывным слоем эндотелиоцитов толщиной 0,3 мкм, которые прикреплены к прилежащим коллагеновым волокнам *пучками якорных (стропных) филаментов* (рис. 141). Эти волокна способствуют раскрытию просвета капилляров, особенно при отеке тканей, в которых эти капилляры находятся.

В лимфатических капиллярах отсутствуют базальный слой и перicyты, эндотелий непосредственно окружен нежными коллагеновыми и ретикулярными волокнами, образующими вокруг капилляра тонкий слой. Капилляры более тесно контактируют с межклеточным веществом соединительной ткани, поэтому частицы легко проникают в щели между эндотелиальными клетками. Граничащие между собой эндотелиальные клетки частично накладываются друг на друга. Специальные комплексы межклеточных контактов отсутствуют. Лимфатические капилляры, сливаясь между собой, дают начало лимфатическим сосудам.

*Лимфатические сосуды* отличаются от капилляров появлением снаружки от эндотелиального слоя вначале соединительнотканной, а по мере укрупнения, мышечной оболочки и клапанов, что придает лимфатическим сосудам характерную четкообразную форму (рис. 142). Стенки сосудов состоят из эндотелиального слоя, окруженного тонким слоем

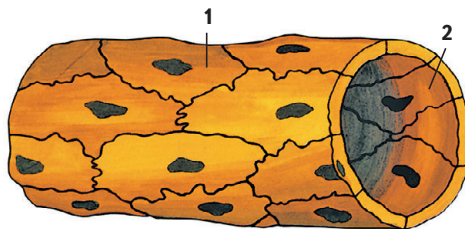


Рис. 141. Лимфатический капилляр:

1 — эндотелиальная клетка (эндотелиоцит);

2 — просвет капилляра

**Рис. 110. Строение лимфатических сосудов и клапанов (схема):**

1 — приносящие лимфатические сосуды; 2 — выносящие лимфатические сосуды; 3 — стенка лимфатического сосуда; 4 — клапан; 5 — лимфатический узел

ретикулярных фибрилл (безмышечные сосуды) и неполным или полным слоем гладких миоцитов (мышечные сосуды), а также соединительнотканной адвентициальной оболочкой.

*Клапаны лимфатических сосудов* пропускают лимфу только в направлении лимфатических узлов, стволов и протоков. Они образованы складками внутренней оболочки с небольшим количеством соединительной ткани в толще каждой створки. Каждый клапан состоит из двух складок внутренней оболочки (створок),

расположенных друг против друга. Каждая створка представляет собой два слоя эндотелия, разделенных тонким слоем ретикулярных и коллагеновых фибрилл. Расстояние между соседними клапанами составляет от 2 — 3 мм у внутриорганных лимфатических сосудов до 12 — 15 мм у более крупных (внеорганных) сосудов.

Лимфатические сосуды ритмически сокращаются, способствуя продвижению лимфы. Расположенные рядом друг с другом внутриорганные лимфатические сосуды анастомозируют между собой и образуют сплетения с петлями различных формы и размеров. Лимфатические сосуды внутренних органов и мышц сопровождают кровеносные сосуды (**глубокие лимфатические сосуды**). Кнаружи от поверхностных фасций в подкожной клетчатке лежат **поверхностные лимфатические сосуды**, которые проходят рядом с подкожными венами или вблизи них. Поверхностные сосуды формируются из лимфатических капилляров кожи и подкожной клетчатки.

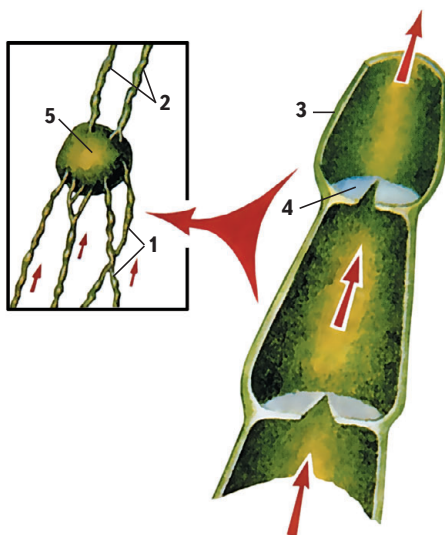
В подвижных участках тела лимфатические сосуды раздваиваются, ветвятся и вновь соединяются, образуя коллатеральные пути, которые при движениях обеспечивают непрерывный ток лимфы в области суставов.

*Лимфатические узлы* находятся в области сгибательных поверхностей тела, обычно группами от нескольких штук до нескольких десятков или по одному. Они расположены на путях следования лимфатических сосудов и прилежат к кровеносным сосудам, чаще к венам.

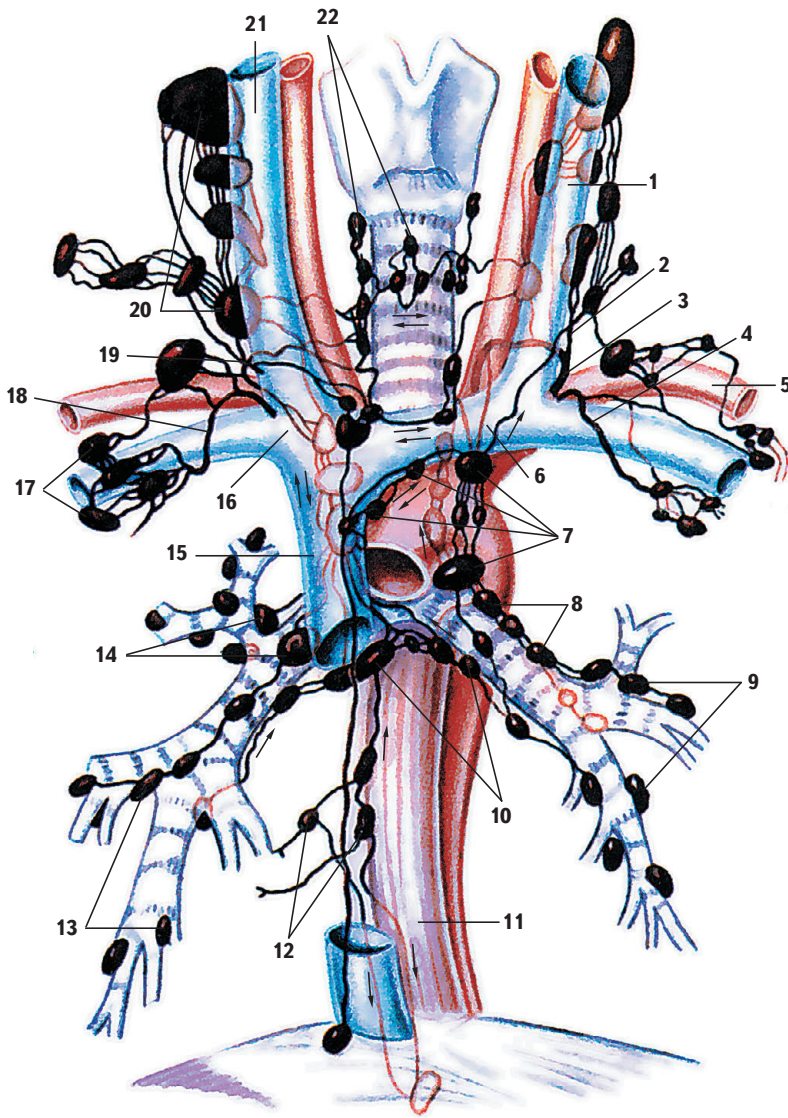
В зависимости от расположения лимфатических узлов и направления тока лимфы от органов выделяют *регионарные* группы лимфатических узлов (от лат. regio — область). Эти группы получают свое название от области, где они находятся (например, паховые, поясничные, затылочные, подмышечные), или крупного сосуда, вблизи которого залегают (чревные, верхние брыжеечные).

Группы лимфатических узлов, располагающиеся на фасции, называются *поверхностными*, под фасцией — *глубокими*.

В грудной, брюшной полостях и в полости таза лимфатические узлы расположены вблизи внутренних органов (*висцеральные*) и на стенках полостей (*париетальные*). От органов лимфа оттекает по лимфатическим сосудам к ближайшим (*регионарным*) лимфатическим узлам (рис. 143).







**Рис. 143. Лимфатические сосуды и узлы средостения.**

**Стрелками показано направление тока лимфы по лимфатическим сосудам:**

1 — левая внутренняя яремная вена; 2 — яремный лимфатический ствол; 3 — грудной проток; 4 — левый подключичный лимфатический ствол; 5 — левая подключичная артерия; 6 — левая плечеголовная вена; 7 — передние средостенные лимфатические узлы; 8 — левые верхние трахеобронхиальные лимфатические узлы; 9 — левые бронхолегочные узлы; 10 — нижние трахеобронхиальные лимфатические узлы; 11 — пищевод; 12 — задние средостенные лимфатические узлы; 13 — правые бронхолегочные лимфатические узлы; 14 — правые верхние трахеобронхиальные лимфатические узлы; 15 — верхняя полая вена; 16 — правая плечеголовная вена; 17 — правые подмышечные лимфатические узлы; 18 — правый подключичный лимфатический ствол; 19 — правый яремный лимфатический ствол; 20 — глубокие латеральные шейные лимфатические узлы; 21 — правая внутренняя яремная вена; 22 — трахеальные лимфатические узлы

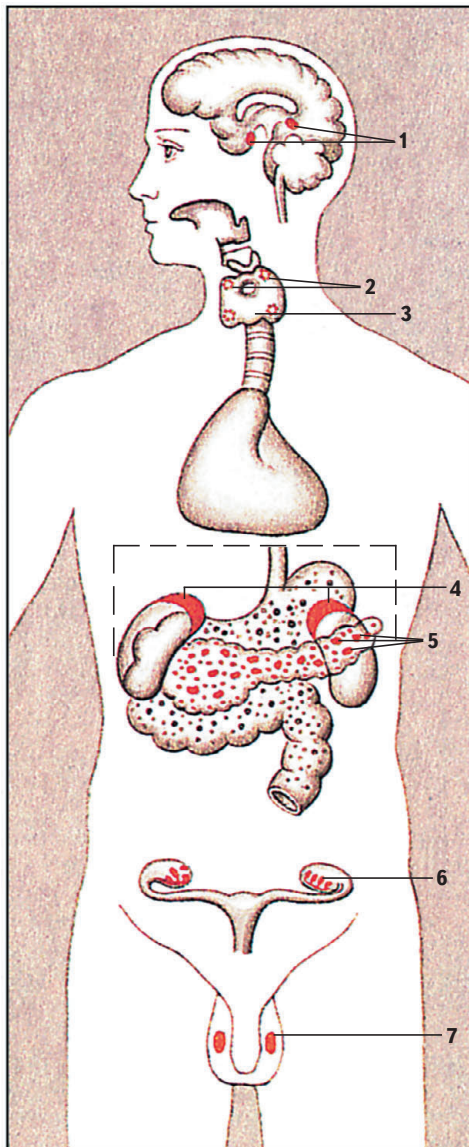
*(по Д.А. Жданову)*

## ЭНДОКРИННЫЕ ЖЕЛЕЗЫ

Эндокринные железы анатомически и топографически разобщены, имеют различное происхождение. Они не имеют выводных протоков и выделяют вырабатываемые ими *гормоны*, или инкреты, непосредственно в кровь и лимфу. Некоторые гормоны вырабатываются не отдельными железами, а группами компактно расположенных клеток (панкреатические островки, интерстициальные эндокриноциты яичка) или клеток в различных органах и тканях (клетки APUD-системы).

*Все многообразие действия гормонов можно свести к трем важнейшим функциям: обеспечение роста и развития организма, обеспечение адаптации организма к постоянно меняющимся условиям среды, обеспечение гомеостаза.*

Эндокринные железы делятся на *зависимые от передней доли гипофиза* (щитовидная железа, надпочечник – корковое вещество, половые железы) и *независимые* (паращитовидная, эпифиз, панкреатические островки, мозговое вещество надпочечника, параганглии) (рис.144). Взаимоотношения между передней долей гипофиза и зависимыми от нее железами строятся по типу прямых и обратных связей. *Тропные гормоны* передней доли гипофиза активируют деятельность указанных желез. В то же время гормоны желез, в свою очередь, воздействуют на гипофиз, угнетая образование и выделение соответствующего тропного гормона.



**Рис. 144.** Положение эндокринных желез в теле человека:

- 1 – гипофиз и эпифиз; 2 – паращитовидные железы; 3 – щитовидная железа; 4 – надпочечники; 5 – панкреатические островки; 6 – яичник; 7 – яичко

## ГИПОТАЛАМО-ГИПОФИЗАРНАЯ СИСТЕМА

Гипоталамус образует с гипофизом единый функциональный комплекс — гипоталамо-гипофизарную систему, в которой первый играет регулируемую, а второй — эффекторную роль. *Гипоталамо-гипофизарная система* включает две подсистемы: *гипоталамус-аденогипофиз* (передняя доля гипофиза), *гипоталамус-нейрогипофиз* (задняя доля гипофиза).

**Подсистема гипоталамус-аденогипофиз** функционирует следующим образом. Нейроны мелкоклеточных ядер гипофизотропной зоны гипоталамуса, расположенной в срединном возвышении, выделяют *рилизинг-гормоны*, или *либерины*, а также *ингибирующие гормоны (статины)*, которые транспортируются по аксонам, окончания которых образуют контакты с воротными венами гипофиза. Из этих сосудов гормоны разносятся к клеткам-мишеням аденогипофиза, которые синтезируют и секретируют тропные гормоны, направляющиеся к соответствующим клеткам-мишеням периферических эндокринных гипофизозависимых желез (рис. 145).

*Рилизинг-факторы* способствуют высвобождению *тиреотропного, лютеотропного и кортикотропного гормонов, пролактина, фолликулостимулирующего, соматотропного и меланоцитстимулирующего гормонов*. Статины тормозят выделение последних двух гормонов и пролактина.

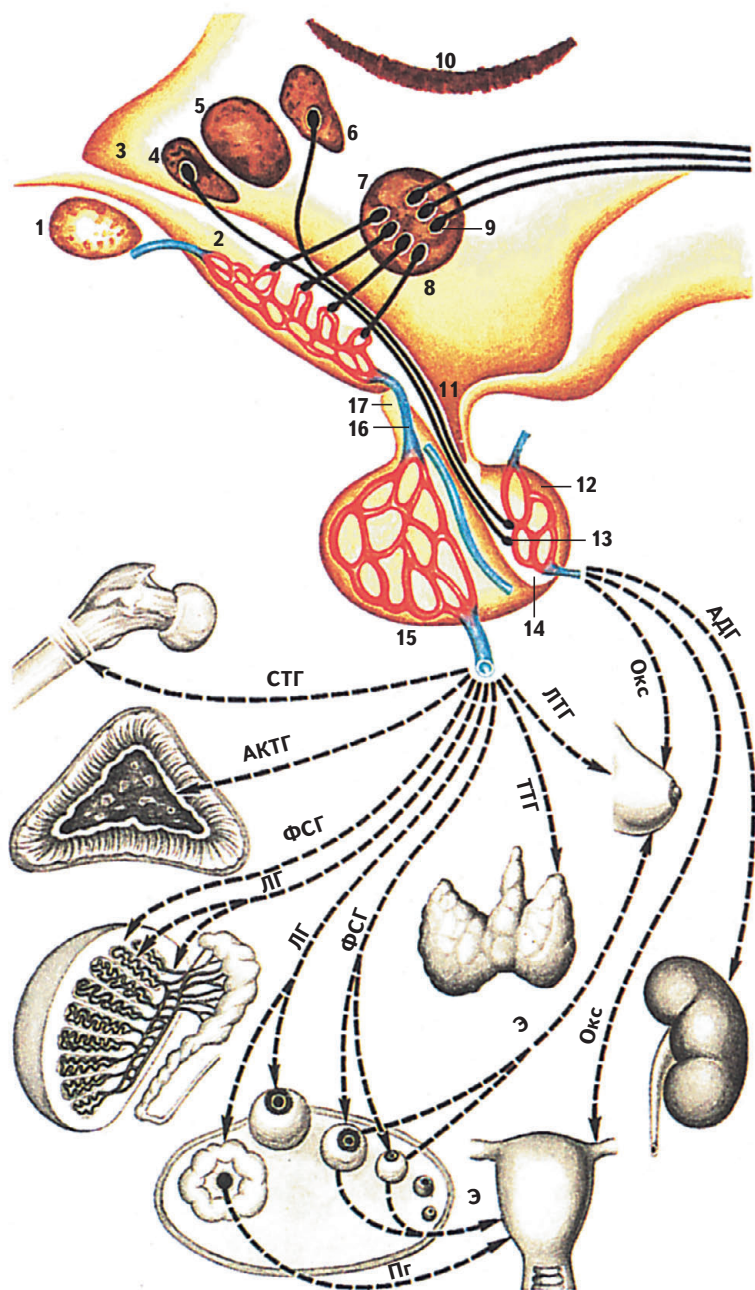
Тропные гормоны гипофиза регулируют деятельность гипофизозависимых желез. Секреция гормонов этих желез регулируется по принципу обратной связи: при снижении концентрации определенного гормона в крови соответствующие клетки передней доли гипофиза выделяют тропный гормон, который стимулирует образование гормона именно этой железой. И наоборот, повышение содержания гормона в крови является сигналом для клеток гипофиза, которые отвечают замедлением секреции и освобождения тропного гормона, что приводит к подавлению секреции гормона железой.

**Подсистема гипоталамус-нейрогипофиз.** Нейрогипофиз не синтезирует гормонов. АДГ и окситоцин, синтезируемые супраоптическим и паравентрикулярными ядрами гипоталамуса, транспортируются по аксонам нейросекреторных клеток, следующих в составе гипоталамо-гипофизарного тракта, и выделяются в кровь, протекающую в капиллярах нейрогипофиза.

В нейрогипофизе выявляются густая сеть безмиелиновых нервных волокон, протоплазматические астроциты, множество кровеносных сосудов.

**Рис. 145. Схема взаимовлияния органов гипоталамо-гипофизарной системы:**

1 — зрительный перекрест; 2 — срединное возвышение с первичной капиллярной сетью; 3 — полость III желудочка; 4 — 7 — проекции некоторых ядер гипоталамуса на стенку III желудочка [4, 5, 6 — соответственно ядра супраоптическое, переднее (преоптическая зона гипоталамуса), паравентрикулярное; 7 — аркуатовентромедиальный комплекс медиобазального гипоталамуса]; 8 — таламус; 9 — адренергические нейроны медиобазального гипоталамуса, дающие начало нисходящим эфферентным нервным путям; 10 — нейросекреторные пептидадренергические клетки медиобазального гипоталамуса, секретирующие аденогипофизарные гормоны в первичную капиллярную сеть срединного возвышения; 11 — углубление воронки III желудочка и гипофизарная ножка; 12 — задняя доля гипофиза; 13 — накопительные тельца Херринга (окончания аксонов нейросекреторных клеток переднего гипоталамуса — супраоптического и паравентрикулярного ядер на капиллярах задней доли гипофиза); 14 — промежуточная (средняя) доля гипофиза; 15 — передняя доля гипофиза со вторичной капиллярной сетью; 16 — воротная вена гипофиза; 17 — туберальная часть аденогипофиза. Гормоны гипофиза и направление их действия: АДГ стимулирует реабсорбцию воды из первичной мочи в почках (уменьшает диурез) и одновременно повышает артериальное давление крови; Окс вызывает сокра-



щение матки и отдачу молока молочными железами; ЛТГ активирует выработку молока в молочных железах; ТТГ активирует продукцию и секрецию тиреоидного гормона щитовидной железой; ФСГ активирует рост фолликулов в яичниках и выработку ими эстрогенов, стимулирует сперматогенез в семенниках; ЛГ стимулирует овуляцию, образование желтого тела и продукцию в нем прогестерона, продукцию тестостерона в семенниках; АКТГ стимулирует функцию клеток пучковой и сетчатой зон коры надпочечников; СТГ стимулирует рост организма в целом и его отдельных органов (в том числе скелета); Э устанавливает половые циклы; Пг влияет на преобразование эндометрия в лютеиновой фазе менструального цикла

Таблица 11. Эндокринные железы и их гормоны

Железы внутренней секреции	Название гормонов, состав	Характер действия
1	2	3
Гипофиз а) передняя доля	Соматотропный, СТГ (регулируется соматостатином и соматолиберином)	Рост костей, мышц, органов. Анаболическое действие. Увеличение относительного содержания в организме белка и воды, снижение жиров
	Лактотропный, пролактин, ЛТГ	Пролиферация роста молочных желез и секреции молока
	Тиреотропный, ТТГ (регулируется тиреолиберином)	Стимуляция выработки тироксина щитовидной железой
	Меланостимулирующий, МСГ	Синтез меланина, распределение гранул пигмента, пигментация кожи
	Фолликулостимулирующий, ФСГ (регулируется фоллиберином)	У женщин: стимуляция роста фолликулов, секреции эстрогенов и овуляции. У мужчин: опосредованная стимуляция сперматогенеза, стимуляция развития семявыносящих канальцев
	Лютеинизирующий, ЛГ (регулируется люлиберином)	У женщин: стимуляция овуляции, образование желтого тела. Развитие и созревание половых клеток, секреция половых гормонов
	Гормон, стимулирующий интерстициальные эндокриноциты	У мужчин: стимуляция синтеза и выделения тестостерона
	Адренокортикотропный, АКТГ (регулируется кортиколиберином)	Регуляция образования и секреции глюкокортикоидов коры надпочечников, мобилизация жира из жировой ткани
б) задняя доля	Окситоцин	Сокращение матки. Сокращение миоэпителиальных клеток ацинусов молочных желез, выделение молока; усиление тонуса гладких мышц желудочно-кишечного тракта
	Антидиуретический (АДГ), вазопрессин	Реабсорбция воды в почечных канальцах (антидиуретическое действие). Сосудосуживающее действие (повышение кровяного давления)
Щитовидная	Тироксин (тетрайодтиронин, трийодтиронин) (регулируется ТТГ)	Обеспечение роста, умственного и физического развития; стимуляция энергетического обмена, синтеза белка и окислительного катаболизма жиров и углеводов, поглощения кислорода и метаболизма всех клеток; повышение чувствительности клеток к катехоламинам; активация натриевого насоса
	Тиреокальцитонин	Регуляция метаболизма кальция и фосфора, снижение уровня кальция в крови
Парашитовидная	Паратгормон	Регуляция метаболизма кальция и фосфора, повышение уровня кальция в крови

1	2	3
Поджелудочная	Инсулин	Регуляция обмена углеводов, белков, жиров, снижение уровня сахара в крови
	Глюкагон	Стимуляция распада гликогена, повышение уровня сахара в крови
	Соматостатин	Регуляция выделения инсулина и глюкагона клетками островков поджелудочной железы; торможение двигательной активности и секреции двенадцатиперстной кишки
<b>Надпочечники</b>		
а) корковый слой	Гидрокортизон (кортизол) (регулируется АКТГ)	Регуляция обмена углеводов, белков, жиров, катаболическое действие, противовоспалительное действие, повышение устойчивости к инфекции
	Альдостерон	Регуляция минерального обмена и водно-солевого равновесия, увеличение активного транспорта натрия через клеточные мембраны, повышение реабсорбции натрия и воды в канальцах нефрона. Аналогичное влияние на клетки потовых, слюнных и кишечных желез. Участие в адаптации организма к повышенной температуре окружающей среды
	Андрогены	См.: гормоны половых желез
б) мозговой слой (не зависит от гипофиза)	Адреналин и норадреналин (катехоламины)	Симпатическая стимуляция. Увеличение частоты силы сердечных сокращений и кровотока в мышцах, мозге, миокарде. Увеличение вентиляции легких, доставки кислорода к мышцам, сердцу и мозгу. Повышение содержания глюкозы и жирных кислот в крови
Яичники	Эстрадиол, эстрон (регулируется ФСГ)	Половая дифференцировка, развитие половых органов, вторичных половых признаков, половое поведение. Обеспечение пролиферативной фазы эпителия слизистой оболочки матки. Анаболическое действие
	Прогестерон (регулируется ЛГ)	Подготовка слизистой оболочки матки к имплантации зародыша. Нормальное протекание беременности. Катаболический эффект
Семенники (яички)	Тестостерон (регулируется ЛГ)	Половая дифференцировка, развитие половых органов, вторичных половых признаков, половое поведение. Анаболическое действие
Эпифиз	Мелатонин	Выработка и концентрация пигмента в пигментных клетках, влияние на репродуктивную функцию
	Серотонин	Регуляция двигательной активности желудочно-кишечного тракта, выделение слизи. Серотонинергические нейроны головного мозга участвуют в регуляции поведения, сна, терморегуляции

## УЧЕНИЕ О НЕРВНОЙ СИСТЕМЕ (НЕВРОЛОГИЯ)

Нервная система управляет деятельностью различных органов, систем и аппаратов, составляющих целостный организм, осуществляет его связь с внешней средой, а также координирует процессы, протекающие в организме в зависимости от состояния внешней и внутренней среды. Нервная система обеспечивает связь всех частей организма в единое целое. Она осуществляет координацию кровообращения, метаболических процессов, которые, в свою очередь, влияют на состояние и деятельность нервной системы.

Нервную систему человека делят по топографическому принципу условно на центральную и периферическую. К **центральной нервной системе (ЦНС)** относят *спинной и головной мозг*, к **периферической (ПНС)** — парные нервы, отходящие от головного и спинного мозга: *спинномозговые и черепные нервы с их корешками, их ветви, нервные окончания и ганглии (узлы, образованные телами нейронов)*.

Единую нервную систему также условно подразделяют на две части: *соматическую* (анимальную) и *вегетативную* (автономную). **Соматическая нервная система** иннервирует главным образом органы сомы (тело, поперечнополосатые, или скелетные, мышцы, кожу) и некоторые внутренние органы (язык, гортань, глотка), обеспечивает связь организма с внешней средой. **Вегетативная (автономная) нервная система** иннервирует все внутренности, железы, в том числе эндо-

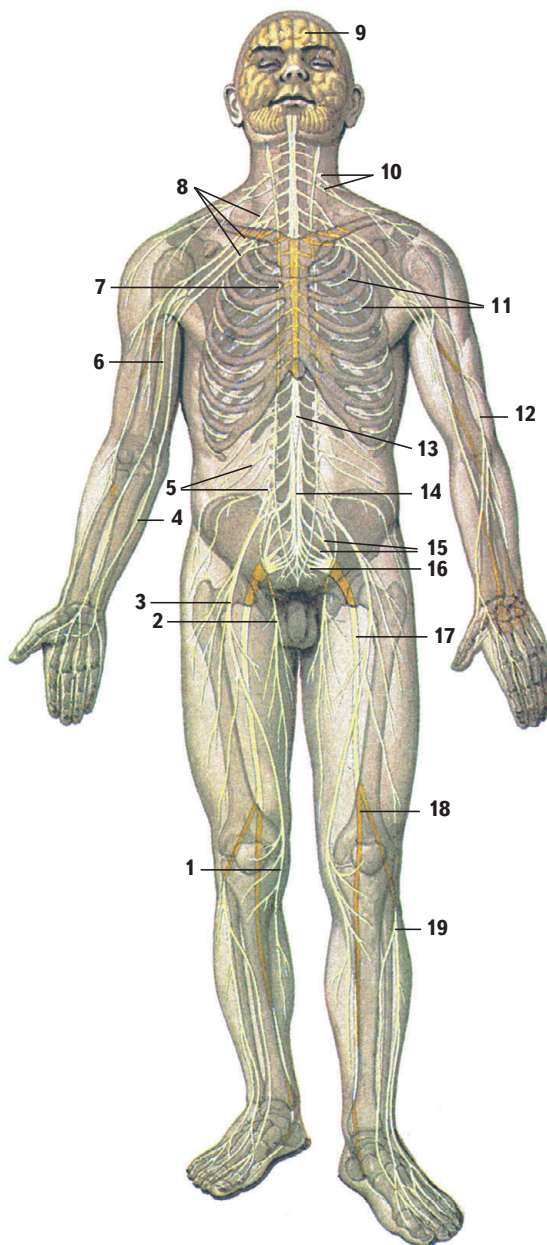
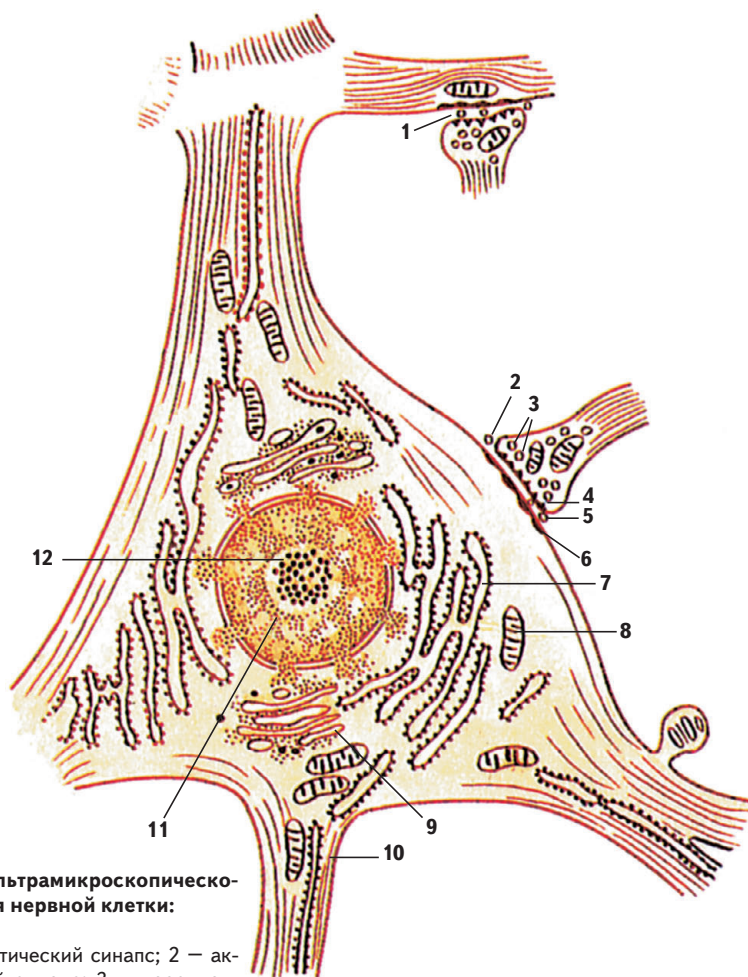


Рис. 146. Нервная система (полусхематично):

1 — подкожный нерв; 2 — запирательный нерв; 3 — бедренный нерв; 4 — локтевой нерв; 5 — поясничное сплетение; 6 — срединный нерв; 7 — симпатический ствол; 8 — плечевое сплетение; 9 — головной мозг; 10 — шейное сплетение; 11 — передние ветви (межреберные нервы); 12 — спинной мозг; 13 — лучевой нерв; 14 — конский хвост; 15 — крестцовое сплетение; 16 — копчиковый нерв; 17 — седалищный нерв; 18 — большеберцовый нерв; 19 — общий малоберцовый нерв

кринные, гладкие мышцы органов и кожи, сосуды и сердце, регулирует обменные процессы во всех органах и тканях. В свою очередь вегетативная нервная система подразделяется на две части: *парасимпатическую* и *симпатическую*. В каждой из них, как и у соматической нервной системы, выделяют центральный и периферический отделы (рис. 146).

Нервная система образована нервной тканью. **Нервная ткань** состоит из нейронов и нейроглии. *Нейрон* с отходящими от него отростками является структурно-функциональной единицей нервной системы. Основная функция нейрона — это получение, переработка, проведение и передача информации, закодированной в виде электрических или химических сигналов. В связи с необходимостью проведения информации на дальние расстояния каждый нейрон имеет отростки. Отростки, по которым нервный импульс приносится к телу нейрона, называют *дендритами*. Единственный отросток, по которому нервный импульс направляется от клетки, — это *аксон* (рис. 147). *Нервная клетка динамически поляризована, т. е. способна пропускать импульс только в одном направлении, от дендрита к телу клетки, где информация обрабатывается, и далее к аксону.*



**Рис. 147. Схема ультрамикроскопического строения нервной клетки:**

1 — аксонодендритический синапс; 2 — аксоносоматический синапс; 3 — пресинаптические пузырьки; 4 — пресинаптическая мембрана; 5 — синаптическая щель; 6 — постсинаптическая мембрана; 7 — эндоплазматическая сеть; 8 — митохондрия; 9 — внутренний сетчатый аппарат (комплекс Гольджи); 10 — нейрофибриллы; 11 — ядро; 12 — ядрышко

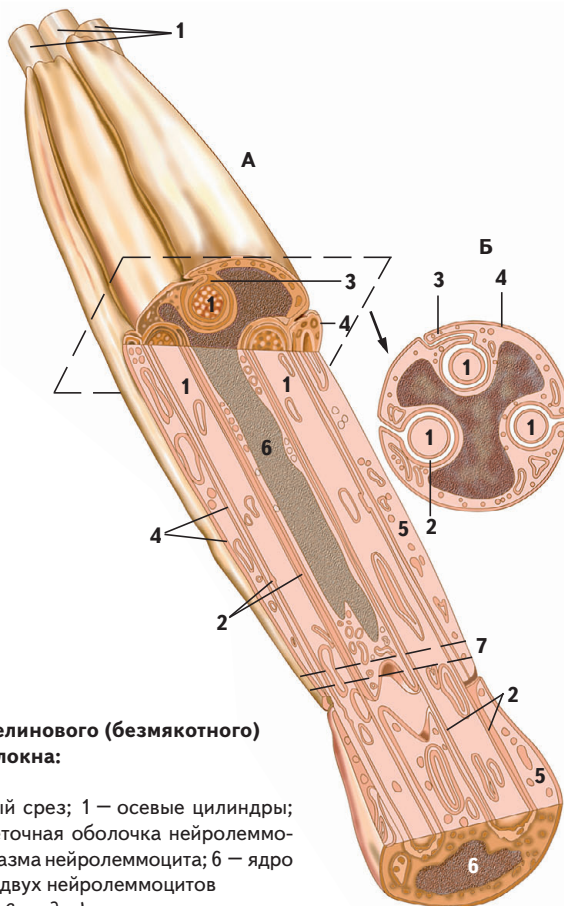


Большинство нейронов — одноядерные клетки. Особенностью их строения является наличие многочисленных нейрофибрилл и скоплений вещества Ниссля, богатого РНК, которое представляет собой группы параллельных цистерн зернистой цитоплазматической сети и полирибосомы, располагающиеся по всей цитоплазме клетки и в дендритах (отсутствуют в аксоне). Нейрофибриллы формируют в клетке густую трехмерную сеть, они пронизывают и отростки.

Нейроны, которые передают возбуждение друг другу и к рабочему органу, связаны между собой с помощью множества *синапсов*. Синапсы, в которых передача осуществляется с помощью биологически активных веществ, называют химическими, а вещества, осуществляющие передачу, — *нейромедиаторами* (норадреналин, ацетилхолин, серотонин, дофамин и др.).

Нервные волокна представляют собой отростки нервных клеток вместе с покрывающими их оболочками. Они подразделяются на миелиновые и безмиелиновые. *Безмиелиновые нервные волокна* образованы отростками нервных клеток (осевыми цилиндрами), которые погружены в тело шванновской клетки (клетка глии) (рис. 148). Скорость проведения нервного импульса по безмиелиновому волокну менее 1 м/сек. *Миелиновые нервные волокна* образованы одним осевым цилиндром, окруженным муфтой из шванновских клеток. Миелиновый слой представляет собой многократно спирально закрученную вокруг осевого цилиндра шванновскую клетку (рис. 149). Скорость проведения импульса здесь 70 — 100 м/сек.

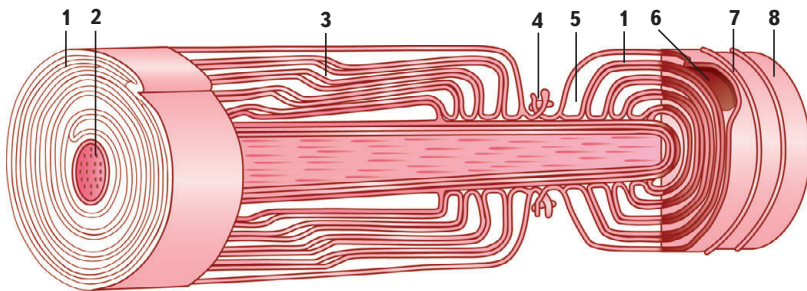
Кроме нейронов, в нервной системе имеются клетки нейроглии (глиоциты), выполняющие многообразные функции: опорную, трофическую, защитную и секреторную. Среди них различают две группы: макроглию (*эпендимоциты, олигодендроциты и астроциты*) и микроглию.



**Рис. 148. Схема строения безмиелинового (безмякотного) нервного волокна:**

А — продольный срез; Б — поперечный срез; 1 — осевые цилиндры; 2 — аксолема; 3 — мезаксон; 4 — клеточная оболочка нейролеммоцита (шванновской клетки); 5 — цитоплазма нейролеммоцита; 6 — ядро нейролеммоцита; 7 — контакт двух нейролеммоцитов

(по В. Г. Елисееву и др.)



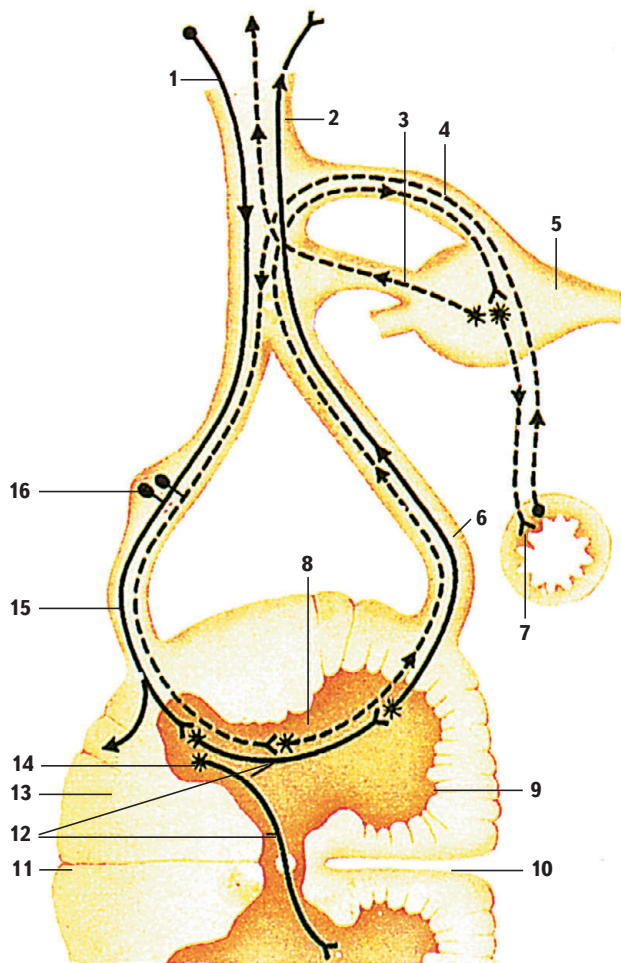
**Рис. 149. Строение миелинового (мякотного) нервного волокна:**

1 — мезаксон; 2 — осевой цилиндр; 3 — насечки нейролеммы; 4 — узел нервного волокна; 5 — цитоплазма нейролеммоцита; 6 — ядро нейролеммоцита; 7 — нейролемма; 8 — эндоневрий  
(по В. Г. Елисееву и др.)

## РЕФЛЕКС

**Деятельность нервной системы имеет рефлекторный характер.** *Рефлекс* — это ответная реакция организма на то или иное раздражение, которая происходит при участии нервной системы.

*Рефлекторная дуга* — это цепь нейронов, начинающаяся периферическим рецептором и идущая через ЦНС к эффектору (рис. 150). *Рефлекторная дуга включает афферентный (приносящий) нейрон (и его рецепторы), один или более вставочных нейронов, залегающих в центральной нервной системе, эфферентный (выносящий) нейрон и его эффекторные нервные окончания.* Простейшая рефлекторная дуга состоит из двух нейронов: чувствительного и двигательного (приносящего и выносящего). Тело первого нейрона (*афферентного*) находится в спинномозговом, или чувствительном, узле черепного нерва. Периферические отростки первого нейрона в составе соответствующего спинномозгового или черепного нерва направляются на периферию, где заканчиваются рецепторным аппаратом, который воспринимает раздражение. В рецепторе энергия внешнего или внутреннего раздражителя перерабатывается в нервный импульс, который передается по нервному волокну к телу нервной клетки. От тела нервной клетки по аксону, который входит в состав заднего (чувствительного) корешка спинномозгового или соответствующего корешка черепного нерва, нервный импульс следует в спинной или головной мозг. В сером веществе спинного или ядрах головного мозга этот отросток чувствительной клетки образует синапс с телом второго (*эфферентного*) нейрона. Аксон этого нейрона выходит из спинного (головного) мозга в составе переднего (двигательного) корешка спинномозгового или соответствующего черепного нерва и направляется к рабочему органу. У трехнейронной рефлекторной дуги между первым (чувствительным) нейроном и эффекторным (двигательным) располагается вставочный нейрон. Чаще всего рефлекторная дуга состоит из многих нейронов. Между афферентным и эфферентным нейронами расположено несколько вставочных нейронов.



**Рис. 150. Строение рефлекторной дуги (схема):**

1 – афферентное нервное волокно; 2 – эфферентное нервное волокно; 3 – серая (соединительная) ветвь; 4 – белая (соединительная) ветвь; 5 – узел симпатического ствола; 6 – передний корешок спинномозгового нерва; 7 – нервные окончания; 8 – латеральный (боковой) рог; 9 – передний рог спинного мозга; 10 – передняя срединная щель; 11 – задняя срединная борозда; 12 – вставочный нейрон; 13 – белое вещество; 14 – задний рог; 15 – задний корешок спинномозгового нерва; 16 – спинномозговой узел. Сплошной линией показана рефлекторная дуга соматической нервной системы, пунктирной – вегетативной нервной системы

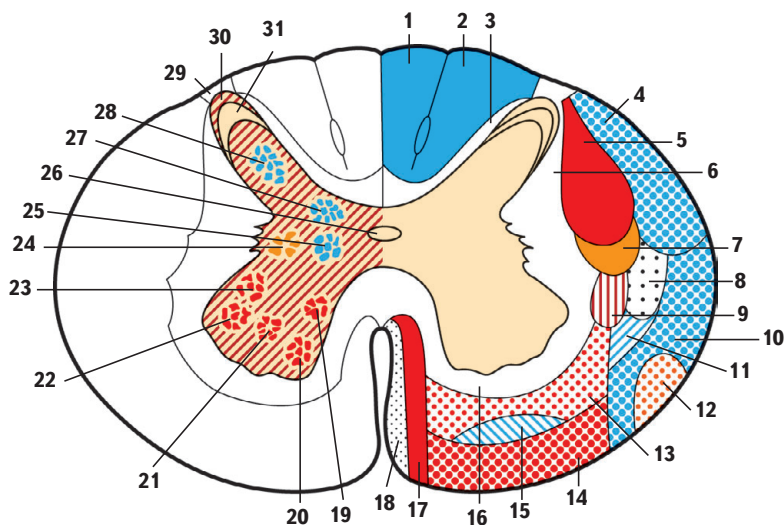
## СПИННОЙ МОЗГ

*Спина́льный мозг* взрослого человека — это длинный тяж, несколько уплощенный в переднезаднем направлении, который на уровне верхнего края первого шейного позвонка (атланта) переходит в продолговатый мозг, а внизу на уровне II поясничного позвонка оканчивается мозговым конусом. От последнего отходит *терминальная нить* (остаток эмбриональной нервной трубки с мозговыми оболочками), прикрепляющаяся ко II копчиковому позвонку. Спинальный мозг расположен в позвоночном канале, повторяя изгибы позвоночного столба (рис. 151, 152, 153).

По ходу спинного мозга имеются два утолщения: *шейное* (на уровне от III шейного до III грудного позвонка) и *пояснично-крестцовое* (от X грудного до II поясничного позвонка), переходящее в мозговой конус. В этих зонах число нервных клеток и волокон увеличено в связи с тем, что именно здесь берут начало нервы, иннервирующие конечности.

Спинальный мозг разделен на две симметричные половины благодаря наличию *передней срединной щели* и *задней срединной борозды*. На боковых поверхностях спинного мозга симметрично входят *задние (афферентные)* и выходят *передние (эфферентные)* корешки спинномозговых нервов. Линии входа и выхода корешков делят каждую половину на три канатика спинного мозга (*передний, боковой, задний*).

Участок спинного мозга, соответствующий каждой паре корешков, называется сегментом. Сегменты обозначаются латинскими буквами C, Th, L, S и Co, указывающими область



**Рис. 151.** Расположение проводящих путей в белом веществе (1 – 18) и ядер серого вещества (19 – 28). Поперечный срез спинного мозга (схема):

1, 2 — тонкий и клиновидный пучки; 3 — собственный (задний) пучок; 4 — задний спинно-мозжечковый путь; 5 — латеральный пирамидный (корково-спинномозговой) путь; 6 — собственный пучок (латеральный); 7 — красоядерно-спинномозговой путь; 8 — латеральный спинно-таламический путь; 9 — задний преддверно-спинномозговой путь; 10 — передний спинно-мозжечковый путь; 11 — спинно-покрышечный путь; 12 — оливоспинномозговой путь; 13 — ретикулоспинномозговой путь; 14 — преддверно-спинномозговой путь; 15 — передний спинно-таламический путь; 16 — собственный пучок (передний); 17 — передний пирамидный (корково-спинномозговой) путь; 18 — покрышечно-спинномозговой путь; 19 — задне-медиальное ядро; 20 — передне-медиальное ядро; 21 — центральное ядро; 22 — передне-латеральное ядро; 23 — задне-латеральное ядро; 24 — промежуточно-латеральное ядро; 25 — промежуточно-медиальное ядро; 26 — центральный канал; 27 — грудное ядро; 28 — собственное ядро (BNA); 29 — пограничная зона (BNA); 30 — губчатый слой; 31 — студенистое вещество

**Рис. 152. Топография сегментов спинного мозга:**

- 1 — шейные сегменты (C1 — C8); 2 — грудные сегменты (Th1 — Th12);  
 3 — поясничные сегменты (L1 — L5); 4 — крестцовые сегменты (S1 — S5);  
 5 — копчиковые сегменты (Co1 — Co3)

(шейную — *cervicalis* — шейный, грудную — *thoracalis* — грудной, поясничную — *lumbalis* — поясничный, крестцовую — *sacralis* — крестцовый, копчиковую — *coccygeus* — копчиковый). Рядом с буквой ставят цифру, обозначающую номер сегмента данной области. Например, Th<sub>1</sub> — I грудной сегмент, S<sub>2</sub> — II крестцовый сегмент.

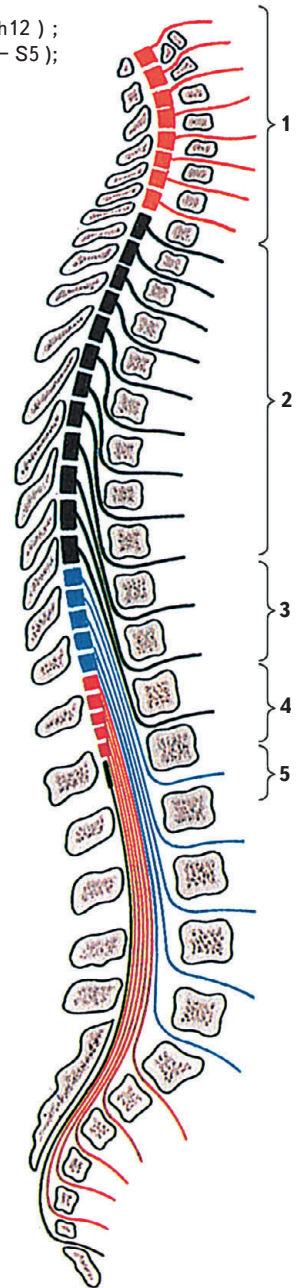
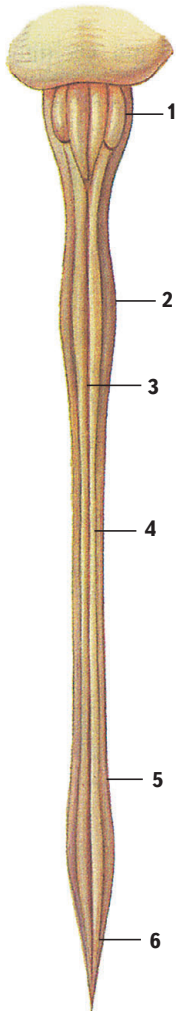
В спинном мозге выделяют части: *шейную* (I–VIII сегменты), нижней границей ее у взрослого человека является седьмой шейный позвонок, *грудную* (I–XII сегменты), нижняя граница у взрослого — X или XI грудной позвонок, *поясничную* (I–V сегменты), нижняя граница на уровне нижнего края XI или верхнего края тела XII грудного позвонка, *крестцовую* (I–V сегменты), нижняя граница на уровне I поясничного позвонка, *копчиковую* (I–III сегменты), которая заканчивается на уровне нижнего края I поясничного позвонка.

Спинальный мозг состоит из *серого вещества*, расположенного внутри и окружающего его со всех сторон *белого вещества* (рис. 154). На поперечном разрезе спинного мозга серое вещество выглядит в виде фигуры летящей бабочки, в центре расположен *центральный канал*, заполненный спинномозговой жидкостью и выстланный одним слоем глиальных клеток — *эпендимоцитов*. Обе половины спинного мозга соединены между собой промежуточным *центральным веществом* и *белой спайкой*. Центральный канал сверху сообщается с IV желудочком головного мозга, внизу слепо заканчивается *терминальным (конечным) желудочком*.

В сером веществе различают *передние* и *задние столбы*. На протяжении от I грудного до I–III поясничного сегментов имеются еще *боковые столбы*. На поперечном сечении спинного мозга столбы представлены соответствующими *рогами* — *передними, задними*, в грудном отделе и на уровне двух верхних поясничных сегментов — *боковыми рогами*.

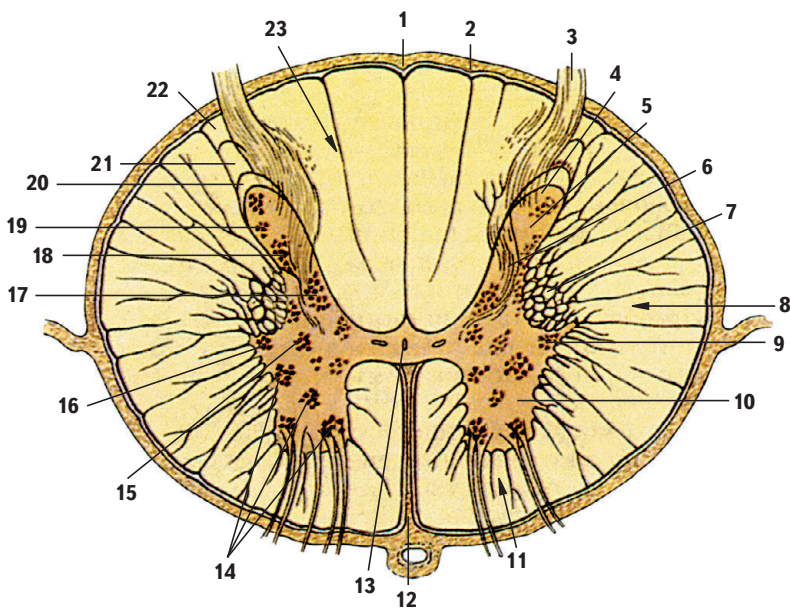
**Рис. 153. Спинной мозг, передняя поверхность:**

- 1 — продолговатый мозг; 2 — шейное утолщение; 3 — передняя срединная щель;  
 4 — передняя латеральная борозда; 5 — пояснично-крестцовое утолщение;  
 6 — мозговой конус



Серое вещество образовано мультиполярными нейронами, безмиелиновыми и тонкими миелиновыми волокнами и глиоцитами. Клетки, имеющие одинаковое строение и выполняющие сходные функции, образуют *ядра серого вещества*. Строение различных отделов спинного мозга отличается по структуре нейронов, нервных волокон и нейроглии. В задних столбах расположены чувствительные ядра. В передних столбах залегают очень большие (100–140 мкм в диаметре) *корешковые нейроны*, образующие двигательные соматические центры. В боковых столбах залегают группы мелких нейронов, образующие центры симпатической части вегетативной нервной системы. Их аксоны проходят через передний рог и совместно с аксонами корешковых нейронов передних столбов формируют передние корешки спинномозговых нервов. В спинном мозге по положению отростков различают несколько разновидностей нейронов: корешковые, внутренние и канатиковые. Аксоны *корешковых нейронов* входят в состав передних корешков. Отростки *внутренних нейронов* не выходят за пределы серого вещества спинного мозга и являются, в основном, вставочными. Аксоны *канатиковых нейронов* располагаются в белом веществе в виде отдельных пучков волокон, соединяющих между собой различные сегменты спинного мозга или спинной мозг с соответствующими отделами головного мозга, образуя проводящие пути.

Белое вещество спинного мозга образовано, главным образом, миелиновыми волокнами, идущими продольно. Пучки нервных волокон, связывающие различные отделы нервной системы, называются *проводящими путями спинного мозга*. В белом веществе, располагающемся в непосредственной близости к серому, в шейном отделе между передним и задним рогами, в верхнегрудном — между задним и боковым, залегают серое вещество, образующее *ретиккулярную формацию*.



**Рис. 154.** Строение спинного мозга на его поперечном разрезе:

1 — задняя срединная борозда; 2 — заднелатеральная борозда; 3 — задний канатик; 4 — верхушка заднего рога; 5 — головка заднего рога; 6 — шейка заднего рога; 7 — ретикулярная формация; 8 — боковой канатик; 9 — боковой рог; 10 — передний рог; 11 — передний канатик; 12 — передняя срединная щель; 13 — центральный канал; 14 — ядра переднего рога; 15 — медиальное промежуточное ядро; 16 — латеральное промежуточное ядро; 17 — грудное ядро; 18 — собственное ядро заднего рога; 19 — задний рог; 20 — студенистое ядро; 21 — губчатая зона; 22 — краевая зона; 23 — задний канатик

## ГОЛОВНОЙ МОЗГ

Головной мозг с окружающими его оболочками располагается в полости мозгового отдела черепа, форма которого определяется рельефом мозга. Масса мозга взрослого человека составляет около 1500 г. Головной мозг состоит из трех крупных составных частей: полушарий большого мозга, мозжечка и мозгового ствола. Самая развитая, крупная и значимая часть мозга — это **полушария большого мозга** (рис.155). Отделы полушарий, образующие плащ, прикрывают собой все остальные части головного мозга. Полушария большого мозга отделены друг от друга *продольной щелью большого мозга*, в глубине которой залегает *мозолистое тело*, соединяющее оба полушария. *Поперечная щель большого мозга* отделяет затылочные доли полушарий от мозжечка. Кзади и книзу от затылочных долей расположены мозжечок и продолговатый мозг, переходящий в спинной. *Нижняя поверхность (основание)* уплощена, на нем выходят *12 пар черепных нервов*. На верхнелатеральной, медиальной и нижней поверхностях полушарий большого мозга расположены *борозды*. Борозды разделяют каждое из полушарий на *доли большого мозга*, мелкие борозды отделяют *извилины* большого мозга. Большую часть *основания мозга* занимают вентральная поверхность лобных (спереди) и височных (по бокам) долей полушарий, мост, продолговатый мозг и мозжечок (сзади) (см. рис. 175). В *обонятельных бороздах* лобных долей располагаются *обонятельные луковицы* — небольшие утолщения по бокам от продольной щели большого мозга. Обонятельная луковица переходит в *обонятельный тракт*, его задний отдел образует *обонятельный треугольник*, который переходит в *переднее продырявленное вещество*. Через отверстия продырявленного вещества в глубь мозга проникают артерии. Медиальнее продырявленного вещества находится тонкая серая *конечная (терминальная) пластинка*. Сзади к ней прилежит *зрительный перекрест*, он образован волокнами зрительных нервов. От зрительного перекреста заднелатерально отходят два *зрительных тракта*. К задней поверхности зрительного перекреста прилежит *серый бугор* гипоталамуса.

Нижние отделы серого бугра вытянуты в виде *воронки*, к нижнему концу которой прикреплен круглый *гипофиз*, расположенный в полости черепа, в ямке турецкого седла. Поэтому при извлечении мозга из черепа гипофиз отрывается от воронки. Сзади к серому бугру прилежат два белых шарообразных *сосцевидных тела*.

Кзади от зрительных трактов расположены продольно ориентированные *ножки мозга*, между которыми находится *межножковая ямка*, ограниченная спереди сосцевидными телами. Дно ямки образовано *задним продырявленным веществом*, через отверстия которого в мозг проходят артерии.

Ножки мозга соединяют мост с полушариями большого мозга. На внутренней поверхности каждой ножки мозга, возле переднего края моста, выходит *глазодвигательный нерв*, а сбоку от ножки мозга — *блоковый нерв*. Его корешки выходят из мозга на дорсальной поверхности, позади *нижних холмиков крышки среднего мозга*, по бокам от *уздечки верхнего мозгового паруса*. От моста кзади и латерально расходятся *средние ножки мозжечка*, соединяющие мост с мозжечком. На границе между мостом и средней мозжечковой ножкой с каждой стороны выходит *корешок тройничного нерва*.

Каудальнее (ниже) моста находятся передние отделы *продолговатого мозга*, на которых медиально расположены *пирамиды*, отделенные друг от друга *передней срединной щелью*. Латеральнее видны округлые *оливы*. На границе, разделяющей мост и продолговатый мозг, по бокам от передней срединной щели из мозга выходят корешки *отводящего нерва*. Латерально, между средней мозжечковой ножкой и оливой, с каждой стороны последовательно расположены корешки *лицевого* и *преддверно-улиткового нервов*.

На *медиальной поверхности полушария большого мозга* также имеются борозды и извилины. Она нависает над значительно меньшими по размерам мозжечком и стволом мозга. Участки лобной, теменной и затылочной долей каждого полушария отделены от мозолистого тела бороздой мозолистого тела.

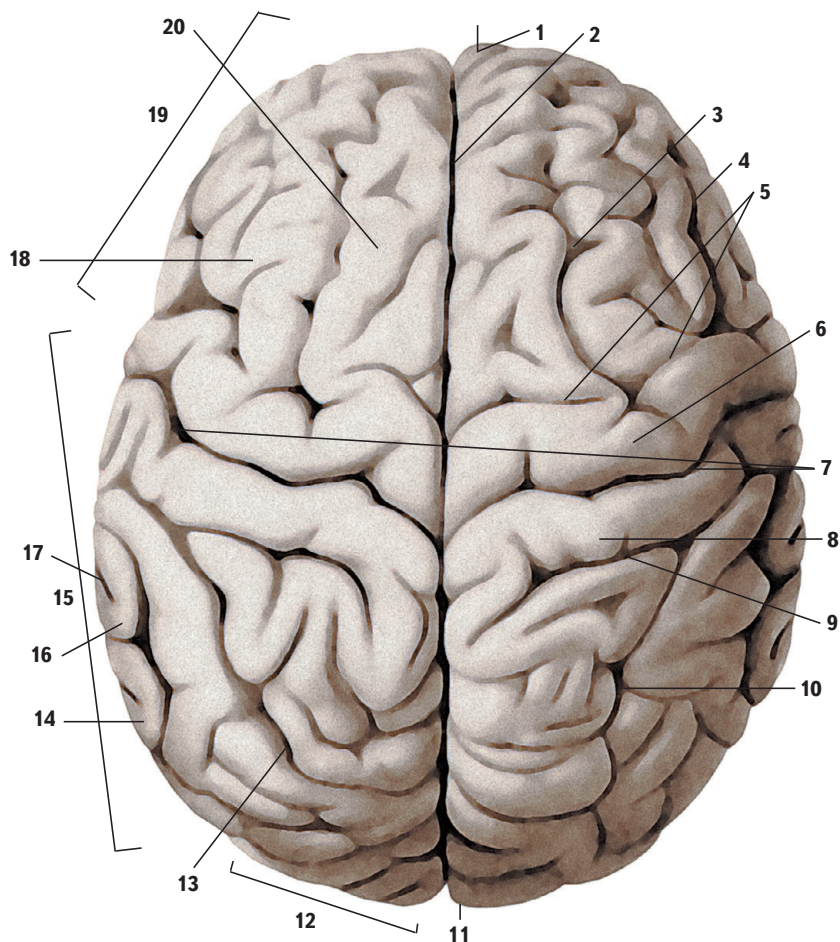


Рис. 155. Головной мозг, вид сверху:

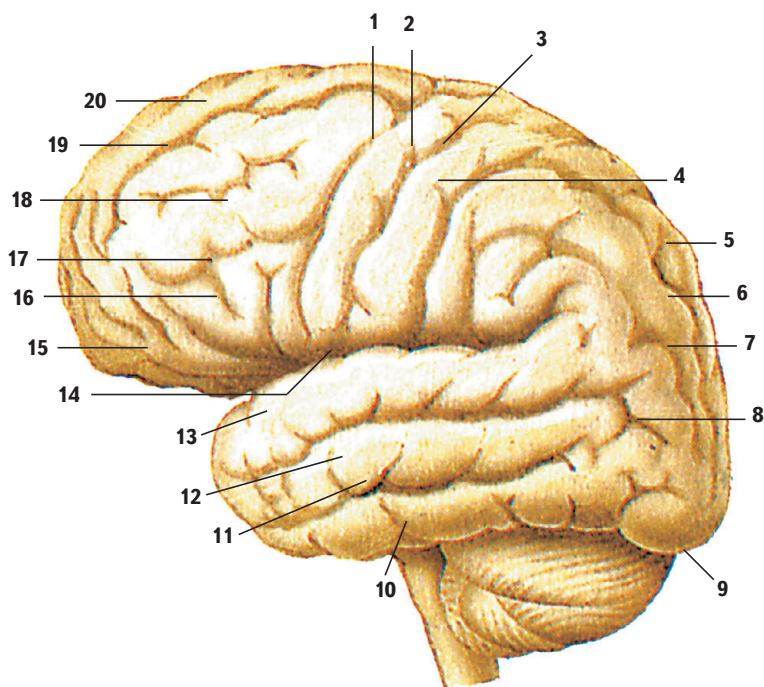
1 — лобный полюс; 2 — продольная щель большого мозга; 3 — верхняя лобная борозда; 4 — нижняя лобная борозда; 5 — предцентральная борозда; 6 — предцентральная извилина; 7 — центральная борозда; 8 — постцентральная извилина; 9 — постцентральная борозда; 10 — межтеменная борозда; 11 — затылочный полюс; 12 — затылочная доля; 13 — теменно-затылочная борозда; 14 — угловая извилина; 15 — теменная доля; 16 — надкраевая извилина; 17 — латеральная борозда; 18 — средняя лобная извилина; 19 — лобная доля; 20 — верхняя лобная извилина

## КОНЕЧНЫЙ МОЗГ

Головной мозг составляют следующие отделы: *передний мозг*, который делится на *конечный мозг* и *промежуточный*; *средний мозг*; *ромбовидный мозг*, включающий *задний мозг*, к которому относятся *мост* и *мозжечок*; *продолговатый мозг*. Между ромбовидным и средним мозгом расположен *перешеек ромбовидного мозга*.

**Конечный мозг** состоит из двух полушарий большого мозга, отделенных друг от друга продольной щелью. В глубине щели расположено соединяющее их *мозолистое тело*. Кроме мозолистого тела, полушария соединяются также *передней, задней спайками* и *спайкой свода мозга*. Каждое полушарие делится на доли. *Центральная (роландова) борозда* отделяет лобную долю от теменной, *латеральная (силвиева) борозда* —





**Рис. 156. Верхнелатеральная поверхность полушария большого мозга (левого):**

1 — предцентральная борозда; 2 — предцентральная извилина; 3 — центральная борозда; 4 — постцентральная извилина; 5 — верхняя теменная долька; 6 — внутритеменная борозда; 7 — нижняя теменная долька; 8 — угловая извилина; 9 — затылочный полюс; 10 — нижняя височная извилина; 11 — нижняя височная борозда; 12 — средняя височная извилина; 13 — верхняя височная извилина; 14 — латеральная (боковая) борозда; 15 — глазничная часть; 16 — нижняя лобная извилина; 17 — нижняя лобная борозда; 18 — средняя лобная извилина; 19 — верхняя лобная борозда; 20 — верхняя лобная извилина

височную от лобной и теменной, *теменно-затылочная борозда* разделяет теменную и затылочную доли. В глубине латеральной борозды располагается островковая доля. Более мелкие борозды разделяют извилины.

**Верхнелатеральная поверхность полушария большого мозга** выпуклая (рис. 156). В переднем отделе полушария расположена **лобная доля**, ограниченная снизу латеральной (силвиевой) бороздой, а сзади — глубокой центральной (роландовой) бороздой, расположенной во фронтальной плоскости. Спереди от центральной борозды, почти параллельно ей, располагается *предцентральная борозда*. От нее вперед, почти параллельно друг другу, направляются *верхняя и нижняя лобные борозды*, которые делят верхнелатеральную поверхность лобной доли на верхнюю, среднюю и нижнюю лобные извилины. Между центральной бороздой сзади и предцентральной спереди находится *предцентральная извилина*.

*Покрышечная часть (лобная покрышка)*, расположенная между восходящей ветвью и нижним отделом латеральной борозды, прикрывает островковую долю, лежащую в глубине борозды. *Глазничная часть* лежит книзу от передней ветви, продолжаясь на нижнюю поверхность лобной доли. В этом месте латеральная борозда расширяется, переходя в *латеральную ямку большого мозга*.

**Теменная доля**, расположенная сзади от центральной борозды, отделена от затылочной доли *теменно-затылочной бороздой*, которая располагается на медиальной

поверхности полушария, глубоко вдаваясь в его верхний край. Нижней границей теменной доли является задняя ветвь латеральной борозды, отделяющая теменную долю от височной. *Постцентральная борозда* проходит позади центральной борозды. Между ними располагается *постцентральная извилина*. От постцентральной борозды параллельно верхнему краю полушария кзади отходит *внутритеменная борозда*. Кверху от внутритеменной борозды находится группа мелких извилин, получивших название *верхней теменной доли*; ниже расположена *нижняя теменная доля*.

Самая маленькая затылочная доля располагается позади *теменно-затылочной борозды* и ее условного продолжения на верхнелатеральной поверхности полушария. Затылочная доля разделяется на несколько извилин бороздами, из которых наиболее поперечной является *поперечная затылочная борозда*.

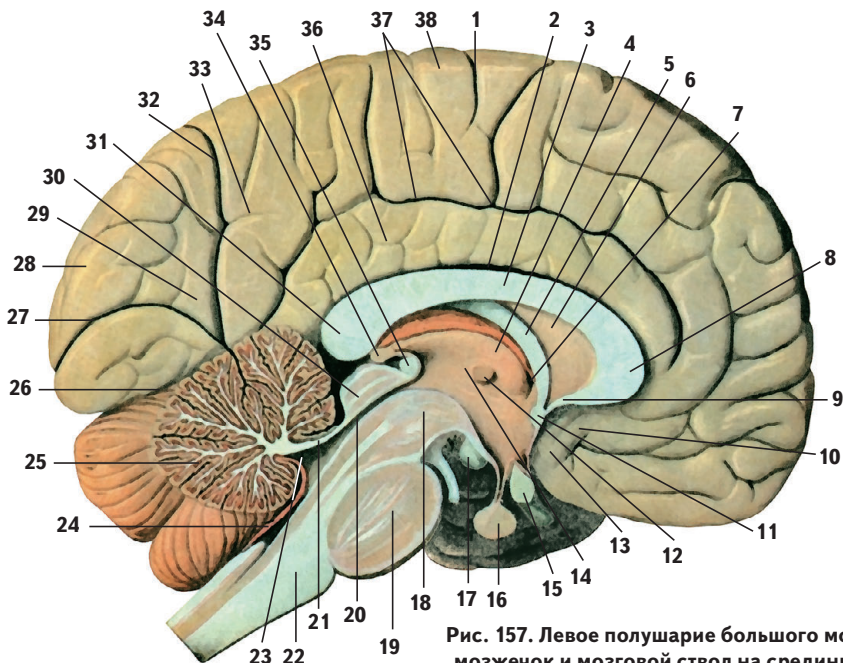
**Височная доля**, занимающая нижнебоковые отделы полушария большого мозга, отделяется от лобной и теменной долей латеральной бороздой. Расположенная в глубине этой борозды островковая доля прикрыта краем височной доли. На боковой поверхности височной доли, почти параллельно латеральной борозде, проходят *верхняя и нижняя височные извилины*. На верхней поверхности верхней височной извилины видны несколько слабовыраженных *поперечных извилин (извилины Гешля)*. Между верхней и нижней височными бороздами расположена *средняя височная извилина*, под нижней височной бороздой — *нижняя височная извилина*.

**Островковая доля (островок)** находится в глубине латеральной борозды, прикрытая покрывкой, образованной участками лобной, теменной и височной долей. Глубокая *круговая борозда островка* отделяет островок от окружающих его отделов мозга. Нижнепередняя часть островка лишена борозд и имеет небольшое утолщение — *порог островка*. На поверхности островка выделяют *длинную и короткие извилины*.

**Медиальную поверхность полушария большого мозга** образуют все его доли, кроме островковой. *Борозда мозолистого тела* огибает его сверху, отделяя мозолистое тело от лежащей выше *поясной извилины*, затем направляется книзу и вперед и продолжается в *борозду гиппокампа* (рис. 157).

Над поясной извилиной проходит поясная борозда, которая начинается спереди и книзу от клюва мозолистого тела. Поднимаясь вверх, борозда поворачивает назад и направляется параллельно борозде мозолистого тела. На уровне его валика от поясной борозды вверх отходит ее краевая часть, а сама борозда продолжается в подтеменную борозду. Краевая часть поясной борозды ограничивает сзади *околоцентральную (парацентральную) долю*, а спереди — *предклинье*, которые относятся к теменной доле. Книзу и кзади через перешеек поясная извилина переходит в *парагиппокампальную извилину*, которая заканчивается спереди *крючком* и ограничена сверху *бороздой гиппокампа*. *Поясную извилину, перешеек и парагиппокампальную извилину* объединяют под названием *сводчатой извилины*. В глубине борозды гиппокампа расположена *зубчатая извилина*.

**Нижняя поверхность полушария большого мозга** имеет наиболее сложный рельеф. Спереди расположена поверхность лобной доли, позади нее — височный полюс и нижняя поверхность височной и затылочной долей. Между *продольной щелью* полушария большого мозга и *обонятельной бороздой* лобной доли проходит *прямая извилина*. Латеральнее обонятельной борозды лежат *глазничные извилины*. *Язычная извилина* затылочной доли с латеральной стороны ограничена *затылочно-височной (коллатеральной) бороздой*. Эта борозда переходит на нижнюю поверхность височной доли, разделяя *парагиппокампальную и медиальную затылочно-височную извилины*. Спереди от затылочно-височной борозды находится *носовая борозда*, ограничивающая передний конец парагиппокампальной извилины — *крючок*. *Затылочно-височная борозда отделяет медиальную затылочно-височную извилину от латеральной затылочно-височной извилины*.



**Рис. 157. Левое полушарие большого мозга, мозжечок и мозговой ствол на срединном (сагитальном) разрезе головного мозга, вид справа:**

1 — центральная борозда; 2 — борозда мозолистого тела; 3 — мозолистое тело; 4 — таламус; 5 — свод; 6 — прозрачная перегородка; 7 — межжелудочковое отверстие; 8 — колено мозолистого тела; 9 — клюв мозолистого тела; 10 — подмозолистое поле; 11 — передняя спайка; 12 — межталамическое сращение; 13 — паратерминальная извилина; 14 — промежуточный мозг; 15 — зрительный перекрест; 16 — гипофиз; 17 — сосцевидные тела; 18 — средний мозг; 19 — мост; 20 — водопровод среднего мозга; 21 — верхний мозговой парус; 22 — продолговатый мозг; 23 — IV желудочек; 24 — нижний мозговой парус; 25 — мозжечок; 26 — поперечная щель большого мозга; 27 — шпорная борозда; 28 — затылочная доля; 29 — клин; 30 — крыша среднего мозга; 31 — валик мозолистого тела; 32 — теменно-затылочная борозда; 33 — предклинье; 34 — шишковидная железа; 35 — задняя спайка; 36 — поясничная извилина; 37 — поясная борозда; 38 — парацентральная долька

## СТРОЕНИЕ КОРЫ ПОЛУШАРИЙ БОЛЬШОГО МОЗГА

Кора полушарий большого мозга образована серым веществом, лежащим на поверхности полушарий. В коре преобладает *неокортекс* (около 90%) — новая кора, наиболее развитая у человека. Другие участки коры включают старую кору — *архекортекс* (*зубчатая извилина* и *основание гиппокампа*), а также древнюю кору — *палеокортекс* (*препериформная, преамигдаллярная и энторинальная области*).

Толщина коры в различных участках полушарий колеблется от 1,3 до 5 мм. Наиболее толстая кора в верхних участках предцентральной и постцентральной извилин и у парацентральной дольки. Кора у выпуклой стороны извилин толще, чем на боковых стенках и дне борозд. Площадь поверхности коры обоих полушарий взрослого человека составляет 2 200 000 мм<sup>2</sup>, причем  $\frac{1}{3}$  покрывает выпуклые части извилин и  $\frac{2}{3}$  — боковые стенки и дно борозд.

В коре содержится 10 — 14 млрд нейронов. Клетки располагаются в виде отдельных слоев. В новой коре большого мозга тела нейронов образуют шесть слоев, строение которых в различных отделах варьирует (рис. 158).

Снаружи расположен *молекулярный слой*. В нем залегают мелкие мультиполярные ассоциативные нейроны и множество волокон.

Второй слой — *наружный зернистый* — образован множеством мелких мультиполярных нейронов.

Третий слой коры самый широкий. Это *пирамидный слой* из нейронов пирамидной формы, тела которых увеличиваются в направлении сверху вниз. Этот слой лучше всего развит в предцентральной извилине.

Четвертый слой — *внутренний зернистый* — образован мелкими нейронами звездчатой формы, развит неравномерно в различных участках коры.

В пятом слое — *внутреннем пирамидном*, который наиболее хорошо развит в предцентральной извилине, — залегают очень крупные *пирамидные клетки*, аксоны которых покидают кору и образуют нисходящие корково-спинномозговые и корково-ядерные (пирамидные) пути.

В шестом слое — *слое полиморфных клеток* — расположены нейроны различных формы и размеров.

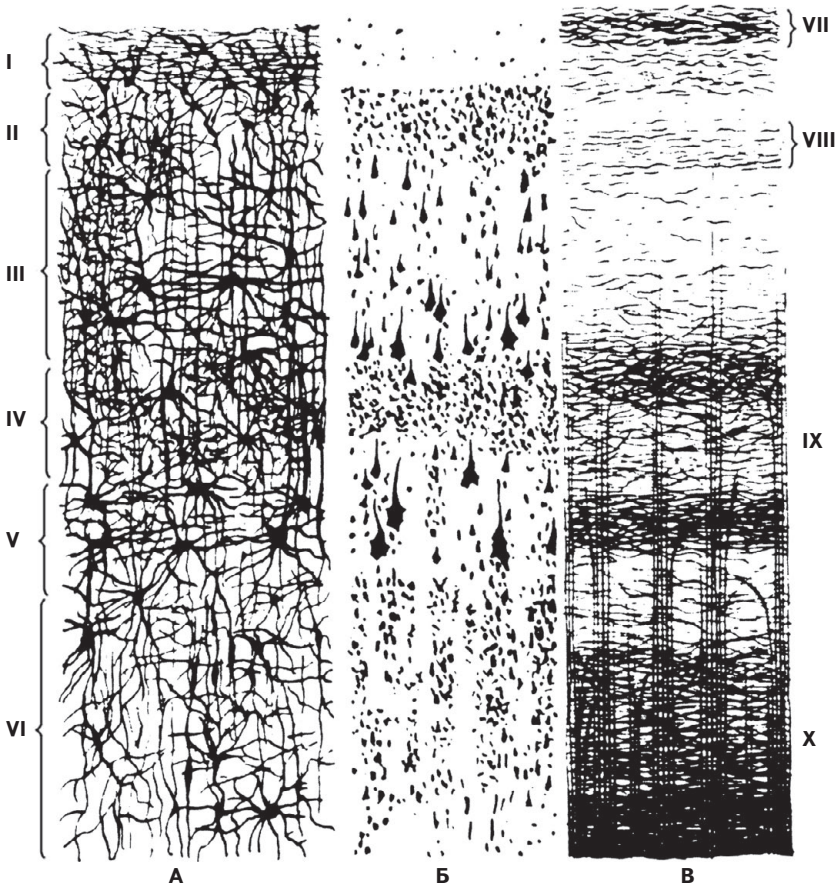


Рис. 158. Строение коры полушарий большого мозга (схема):

А — слои (пластинки) клеток; Б — типы клеток; В — слои волокон; I — молекулярная пластинка; II — наружная зернистая пластинка; III — наружная пирамидная пластинка; IV — внутренняя зернистая пластинка; V — внутренняя пирамидная пластинка; VI — мультиформная пластинка; VII — полоска молекулярной пластинки; VIII — полоска наружной зернистой пластинки; IX — полоска внутренней зернистой пластинки; X — полоска внутренней пирамидной пластинки

## ЛОКАЛИЗАЦИЯ ФУНКЦИЙ В КОРЕ ПОЛУШАРИЙ БОЛЬШОГО МОЗГА

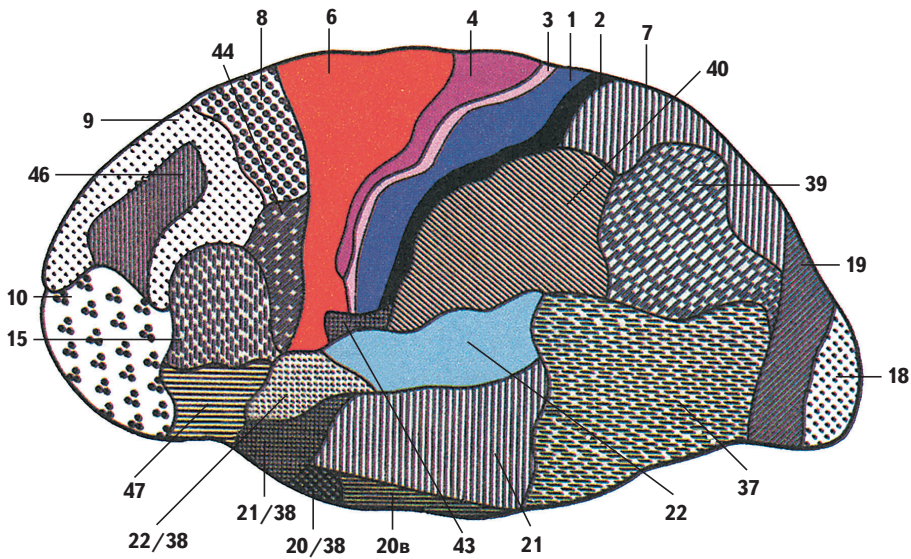
В коре большого мозга происходит анализ всех раздражений, которые поступают из окружающей внешней и внутренней среды. Различные рецепторы воспринимают раздражения и передают их в виде нервного импульса в кору головного мозга, где происходит анализ всех раздражений, которые поступают из внешней и внутренней среды. В коре головного мозга располагаются центры анализаторов, которые не имеют строго очерченных границ, регулирующие выполнение определенных функций (рис. 159).

В коре постцентральной извилины и верхней теменной доли залегают *ядра коркового анализатора чувствительности* (температурной, болевой, осязательной, мышечного и сухожильного чувства) противоположной половины тела (рис. 160). *Ядро двигательного анализатора* находится в предцентральной извилине («двигательная область коры»). Размеры проекционных зон различных частей тела зависят не от их действительной величины, а от функционального значения. Так, зоны кисти в коре значительно больше, чем зоны туловища и нижней конечности, вместе взятые (рис. 161). От двигательной коры нервные импульсы направляются к нейронам спинного мозга, а от них — к скелетным мышцам. *Ядро слухового анализатора* находится в коре височной доли. *Ядро зрительного анализатора* располагается на медиальной поверхности затылочной доли. Благодаря близкому расположению *ядер обонятельного* (лимбическая система, крючок) и *вкусового анализаторов* (самые нижние отделы коры постцентральной извилины) чувства обоняния и вкуса тесно связаны между собой. Описанные корковые концы анализаторов осуществляют анализ и синтез сигналов, поступающих из внешней и внутренней среды организма, составляющих *первую сигнальную систему* действительности (И.П. Павлов). В отличие от первой, *вторая сигнальная система* имеется только у человека и тесно связана с *членораздельной речью*.

*Ассоциативная кора*. На долю корковых центров приходится лишь небольшая площадь коры, преобладают участки, непосредственно не выполняющие чувствительные и двигательные функции. Эти области называют *ассоциативными*. Они обеспечивают связи между различными центрами, участвуют в восприятии и обработке сигналов, объединении получаемой информации с эмоциями и информацией, заложенной в памяти. В ассоциативной коре расположены чувствительные центры высшего порядка.

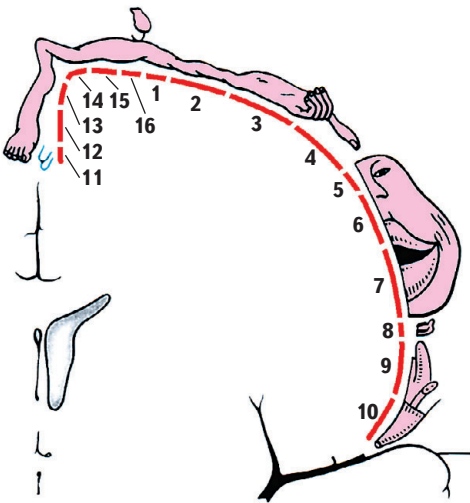
**Речь и мышление** человека осуществляются при участии всей коры. В то же время в коре полушарий большого мозга человека имеются зоны, являющиеся центрами целого ряда специальных функций, связанных с речью. *Двигательные анализаторы устной и письменной речи* располагаются в областях коры лобной доли вблизи ядра двигательного анализатора. *Центры зрительного и слухового восприятия речи* находятся вблизи ядер анализаторов зрения и слуха. При этом речевые анализаторы у «правшей» локализируются лишь в левом полушарии, а у «левшей» — чаще всего тоже слева, но могут располагаться также справа или в обоих полушариях. *Лобные доли являются морфологической основой психических функций человека и его разума*. При бодрствовании наблюдается более высокая активность нейронов лобных долей. Определенные области лобных долей (префронтальная кора) связаны с различными отделами лимбической системы, что позволяет считать их корковыми отделами лимбической системы. Префронтальная кора играет наиболее важную роль в эмоциях.

**Функциональная специализация полушарий.** *Кора левого полушария отвечает за речь*. Левое полушарие ответственно за понимание речи, за выполнение движений и жестов, связанных с языком; за математические расчеты, абстрактное мышление, интерпретацию символических понятий. *Кора правого полушария* контролирует выполнение невербальных функций, она управляет интерпретацией зрительных образов, пространственных взаимоотношений. Кора правого полушария дает возможность распознавать предметы, но не позволяет выразить это словами. Кроме того, правое полушарие распознает звуковые образы и воспринимает музыку. *Оба полушария* ответственные за сознание и самосознание человека, его социальные функции.



**Рис. 159. Цитоархитектонические поля левого полушария большого мозга; верхнелатеральная поверхность.**

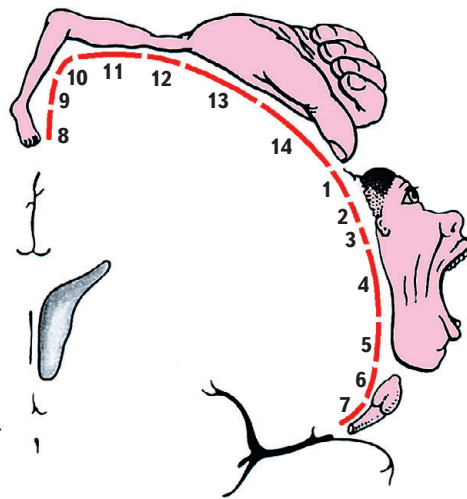
Объяснение в тексте



**Рис. 160. Кортикый центр общей чувствительности (чувствительный «гомункулус»).**

Изображения на поперечном срезе мозга (на уровне постцентральной извилины) и относящиеся к ним обозначения показывают пространственное представительство поверхности тела в коре полушария большого мозга: 1 — голова; 2 — рука; 3 — кисть; 4 — пальцы; 5 — глаз; 6 — лицо; 7 — губы; 8 — челюсть и зубы; 9 — язык; 10 — глотка; 11 — половые органы; 12 — стопа; 13 — нога; 14 — таз; 15 — торс; 16 — шея

(из В. Пенфилда и И. Расмуссена)



**Рис. 161. Двигательная область коры (двигательный «гомункулус»).**

Изображение двигательного «гомункулуса» отражает относительные размеры областей представительства отдельных участков тела в коре предцентральной извилины полушария большого мозга: 1 — лоб; 2 — глаз и веко; 3 — лицо; 4 — мимические мышцы; 5 — челюсть; 6 — язык; 7 — глотка; 8 — стопа; 9 — нога; 10 — таз; 11 — торс; 12 — рука; 13 — кисть; 14 — пальцы

(из В. Пенфилда и И. Расмуссена)

## БАЗАЛЬНЫЕ ЯДРА КОНЕЧНОГО МОЗГА

В толще белого вещества каждого полушария большого мозга имеются скопления серого вещества в виде отдельно лежащих ядер. Эти ядра залегают ближе к основанию мозга и называются *базальными (подкорковыми, центральными)*. К ним относятся полосатое тело, ограда и миндалевидное тело (рис. 162, 163).

**Полосатое тело** на разрезах мозга имеет вид чередующихся полос серого и белого вещества. Наиболее медиально и впереди находится *хвостатое ядро*, расположенное латеральнее и выше таламуса, будучи отделенным от него коленом внутренней капсулы. Ядро имеет *головку, тело и хвост*.

*Чечевицеобразное ядро* расположено латеральнее хвостатого. Прослойка белого вещества — *внутренняя капсула* — отделяет чечевицеобразное ядро от хвостатого ядра и таламуса.

Две параллельные вертикальные прослойки белого вещества делят чечевицеобразное ядро на три части. Латерально лежит более темная скорлупа, медиальнее находится «бледный шар», состоящий из двух пластинок: медиальной и латеральной. Ядра полосатого тела образуют *стриопаллидарную систему*, которая, в свою очередь, относится к *экстрапирамидной системе*, участвующей в управлении движениями, регуляции мышечного тонуса.

Тонкая вертикально расположенная **ограда**, залегающая в белом веществе полушария сбоку от скорлупы, между ней и корой островковой доли, отделена от скорлупы *наружной капсулой*, от коры островка — *самой наружной капсулой*.

**Миндалевидное тело** расположено в белом веществе височной доли полушария, примерно на 1,5 — 2 см кзади от височного полюса.

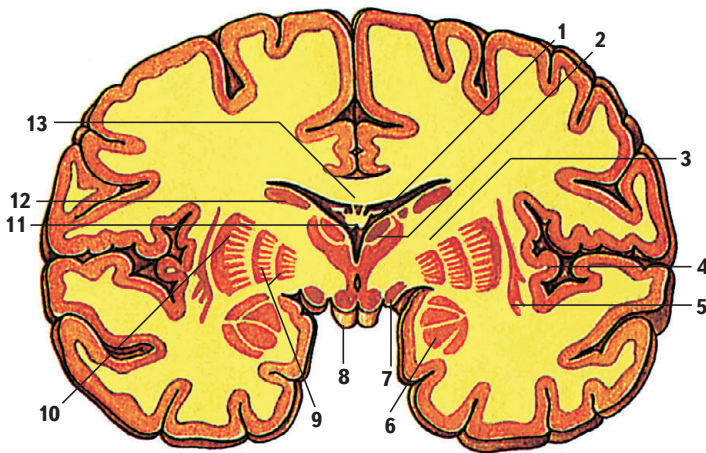
## БЕЛОЕ ВЕЩЕСТВО КОНЕЧНОГО МОЗГА

К белому веществу полушария относятся внутренняя капсула и волокна, имеющие различное направление. Это *комиссуральные волокна*, проходящие в другое полушарие мозга через его спайки (*мозолистое тело, передняя спайка, спайка свода*) и направляющиеся к коре и базальным ядрам другой стороны; системы *ассоциативных волокон*, соединяющих участки коры и подкорковые центры в пределах одной половины мозга; *проекционные нервные волокна*, идущие от полушария большого мозга к нижележащим его отделам и к спинному мозгу и в обратном направлении от этих образований.

*Мозолистое тело* образовано комиссуральными волокнами, соединяющими оба полушария. Средняя часть мозолистого тела — его ствол — спереди изгибается книзу, образуя колено мозолистого тела, которое, истончаясь, переходит в клюв, продолжающийся книзу в терминальную (пограничную) пластинку. Утолщенный задний отдел мозолистого тела заканчивается свободно в виде валика.

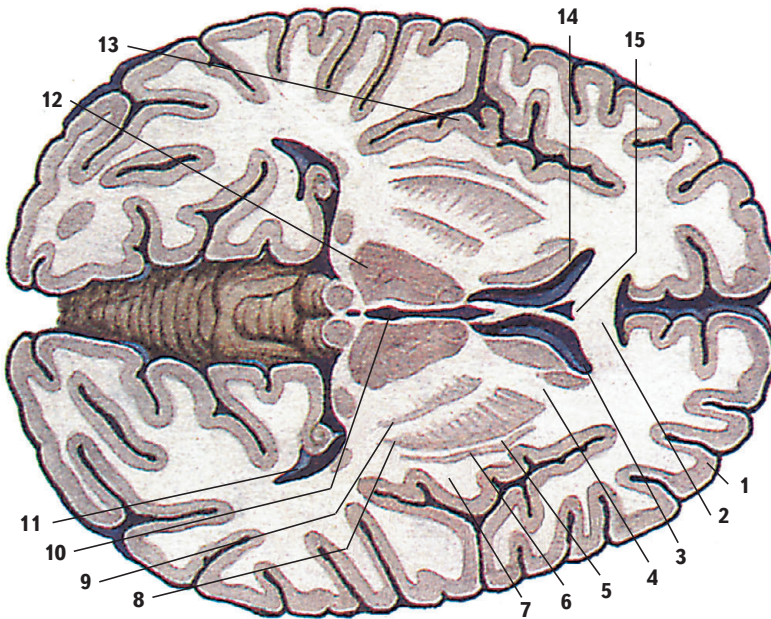
Под мозолистым телом располагается тонкая белая пластинка — *свод*, состоящий из двух дугообразно изогнутых тяжей, соединенных в средней своей части поперечной спайкой свода. Тело свода, постепенно отдаляясь в передней части от мозолистого тела, дугообразно изгибается вперед и книзу и продолжается в столб свода. Нижняя часть каждого столба свода вначале подходит к терминальной пластинке. Далее столбы свода расходятся в латеральные стороны и направляются вниз и кзади, заканчиваясь в сосцевидных телах.

Между ножками свода сзади и терминальной пластинкой спереди расположена поперечная *передняя (белая) спайка*, которая наряду с мозолистым телом соединяет между собой оба полушария большого мозга. Кзади тело свода продолжается в плоскую ножку свода, сращенную с нижней поверхностью мозолистого тела.



**Рис. 162. Базальные ядра, фронтальный разрез головного мозга на уровне сосцевидных тел:**

1 – сосудистое сплетение бокового желудочка (центральная часть); 2 – таламус; 3 – внутренняя капсула; 4 – кора островка; 5 – ограда; 6 – миндалевидное тело; 7 – зрительный тракт; 8 – сосцевидное тело; 9 – бледный шар; 10 – скорлупа; 11 – свод мозга; 12 – хвостатое ядро; 13 – мозолистое тело



**Рис. 163. Базальные ядра на горизонтальном разрезе головного мозга:**

1 – кора большого мозга (плащ); 2 – колено мозолистого тела; 3 – передний рог бокового желудочка; 4 – внутренняя капсула; 5 – наружная капсула; 6 – ограда; 7 – самая наружная капсула; 8 – скорлупа; 9 – бледный шар; 10 – III желудочек; 11 – задний рог бокового желудочка; 12 – зрительный бугор; 13 – корковое вещество (кора) островка; 14 – головка хвостатого ядра; 15 – полость прозрачной перегородки



## ПРОМЕЖУТОЧНЫЙ МОЗГ

*Промежуточный мозг*, расположенный под мозолистым телом, состоит из таламуса, эпиталамуса, метаталамуса и гипоталамуса (см. рис. 157, рис. 164). *Таламус* (зрительный бугор) — парный, образованный главным образом серым веществом, является подкорковым центром всех видов чувствительности, в нем насчитывают несколько десятков ядер, которые получают информацию от всех органов чувств и передают ее в кору головного мозга. Таламус связан с лимбической системой, ретикулярной формацией, гипоталамусом, мозжечком, базальными ганглиями. Таламус принимает участие в высших интегративных процессах головного мозга, он фильтрует информацию, поступающую от всех рецепторов, осуществляет ее предварительную обработку и после этого направляет ее в различные области коры. Кроме того, таламус осуществляет связи между корой, с одной стороны, и мозжечком и базальными ганглиями — с другой. Через таламус сознание контролирует автоматические движения. Обращенные друг к другу медиальные поверхности обоих таламусов образуют боковые стенки полости промежуточного мозга — III желудочек. *Эпиталамус* включает эпифиз (шишковидное тело), являющийся железой внутренней секреции. *Метаталамус* образован парными медиальным и латеральным коленчатыми телами, лежащими позади каждого зрительного бугра. Медиальное коленчатое тело, наряду с нижними холмиками крыши среднего мозга (четверохолмия), является подкорковым центром слухового анализатора, а латеральное вместе с верхними холмиками — подкорковым центром зрительного анализатора.

*Гипоталамус* располагается впереди от ножек мозга и включает в себя ряд структур — расположенную впереди зрительную и обонятельную части. В гипоталамусе имеются нейроны обычного типа и нейросекреторные клетки. Гипоталамус является центром регуляции эндокринных функций, он объединяет нервные и эндокринные регуляторные механизмы в общую нейроэндокринную систему. В гипоталамусе залегают также нейроны, которые воспринимают все изменения, происходящие в крови и спинномозговой жидкости (температуру, состав, содержание гормонов и т. д.). Гипоталамус связан с корой большого мозга и лимбической системой. В гипоталамус поступает информация из центров, регулирующих деятельность дыхательной и сердечно-сосудистой систем. В гипоталамусе расположены центры жажды, голода, центры, регулирующие эмоции и поведение человека, сон и бодрствование, температуру тела и т. д. Центры коры большого мозга корректируют реакции гипоталамуса, которые возникают в ответ на изменения внутренней среды организма.

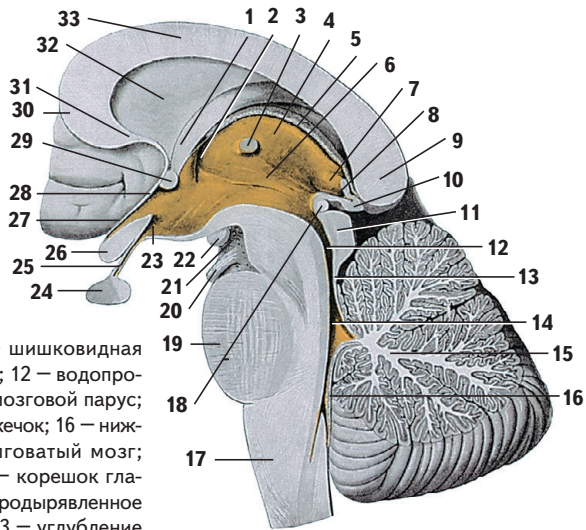
В последние годы из гипоталамуса выделены обладающие морфиноподобным действием энкефалины и эндорфины, влияющие на поведение, оборонительные, пищевые, половые реакции, и вегетативные процессы, обеспечивающие выживание человека. *Гипоталамус регулирует все функции организма, кроме ритма сердца, кровяного давления и спонтанных дыхательных движений, которые регулируются продолговатым мозгом.*

## СРЕДНИЙ МОЗГ

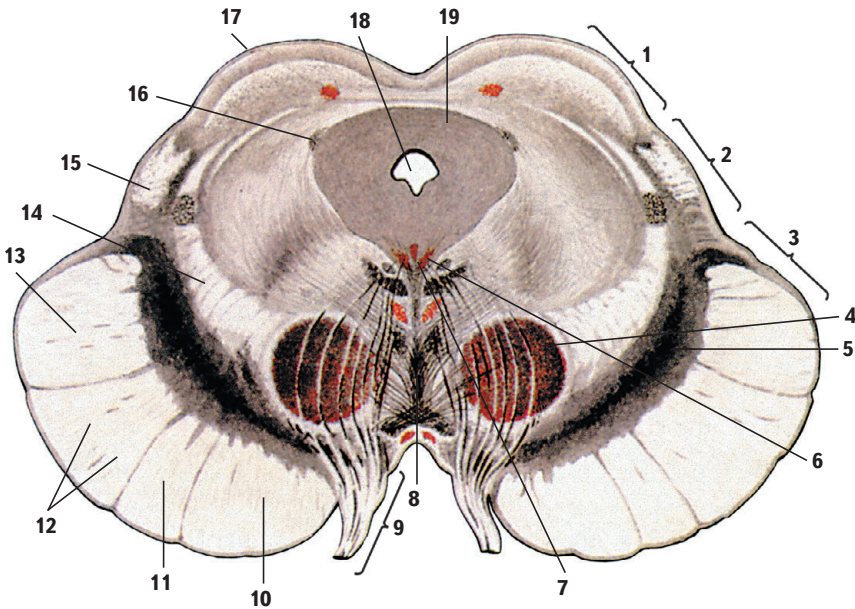
К **среднему мозгу** относят ножки мозга и крышу. В *ножках мозга* залегают группы нейронов (черное вещество и красные ядра), которые участвуют в регуляции мышечно-тонуса и подсознательных автоматических движений. В *крыше среднего мозга* различают пластинку в виде четверохолмия. Два верхних холмика являются подкорковыми центрами зрительного анализатора, два нижних — слухового анализатора. Именно здесь происходит переключение импульсов на нижележащие структуры мозга. В углублении между верхними холмиками лежит шишковидное тело (см. раздел «Эндокринная система»). Сильвиев водопровод соединяет III и IV желудочки. Вокруг водопровода располагается ретикулярная формация и ядра III и IV пар черепных нервов (рис. 165).

**Рис. 164. Промежуточный мозг.**  
**Вид со стороны полости**  
**третьего желудочка мозга.**  
**Сагиттальный разрез ствола**  
**мозга:**

1 — столб свода; 2 — межжелудочковое отверстие; 3 — межталамическое сращение; 4 — таламус; 5 — сосудистое сплетение третьего желудочка; 6 — гипоталамическая борозда; 7 — треугольник поводка; 8 — шишковидное углубление; 9 — валик мозолистого тела; 10 — шишковидная железа; 11 — крыша среднего мозга; 12 — водопровод среднего мозга; 13 — верхний мозговой парус; 14 — четвертый желудочек; 15 — мозжечок; 16 — нижний мозговой парус; 17 — продолговатый мозг; 18 — задняя спайка; 19 — мост; 20 — корешок глазодвигательного нерва; 21 — заднее продырявленное вещество; 22 — сосцевидное тело; 23 — углубление воронки; 24 — гипофиз; 25 — воронка; 26 — перекрест зрительных нервов; 27 — супраоптическое углубление; 28 — терминальная пластинка; 29 — передняя спайка; 30 — колено мозолистого тела; 31 — клюв мозолистого тела; 32 — прозрачная перегородка; 33 — ствол мозолистого тела



1 — столб свода; 2 — межжелудочковое отверстие; 3 — межталамическое сращение; 4 — таламус; 5 — сосудистое сплетение третьего желудочка; 6 — гипоталамическая борозда; 7 — треугольник поводка; 8 — шишковидное углубление; 9 — валик мозолистого тела; 10 — шишковидная железа; 11 — крыша среднего мозга; 12 — водопровод среднего мозга; 13 — верхний мозговой парус; 14 — четвертый желудочек; 15 — мозжечок; 16 — нижний мозговой парус; 17 — продолговатый мозг; 18 — задняя спайка; 19 — мост; 20 — корешок глазодвигательного нерва; 21 — заднее продырявленное вещество; 22 — сосцевидное тело; 23 — углубление воронки; 24 — гипофиз; 25 — воронка; 26 — перекрест зрительных нервов; 27 — супраоптическое углубление; 28 — терминальная пластинка; 29 — передняя спайка; 30 — колено мозолистого тела; 31 — клюв мозолистого тела; 32 — прозрачная перегородка; 33 — ствол мозолистого тела



**Рис. 165. Средний мозг, поперечный разрез:**

1 — крыша среднего мозга; 2 — покрывка среднего мозга; 3 — основание ножки мозга; 4 — красное ядро; 5 — черное вещество; 6 — ядро глазодвигательного нерва; 7 — добавочное ядро глазодвигательного нерва; 8 — перекрест покрывки; 9 — глазодвигательный нерв; 10 — лобно-мостовой путь; 11 — корково-ядерный путь; 12 — корково-спинномозговой путь; 13 — затылочно-височно-теменно-мостовой путь; 14 — медиальная петля; 15 — ручка нижнего холмика; 16 — ядро среднемозгового пути тройничного нерва; 17 — верхний холмик; 18 — водопровод среднего мозга; 19 — центральное серое вещество

## ЗАДНИЙ МОЗГ

К заднему мозгу относят мост, расположенный центрально, и лежащий позади него мозжечок. **Мост** состоит из нервных волокон, связывающих кору большого мозга со спинным мозгом и с корой полушарий мозжечка. Между волокнами залегают ретикулярная формация, ядра V, VI, VII, VIII пары черепных нервов (рис. 166).

**Мозжечок** очень хорошо развит у человека в связи с прямохождением и трудовой деятельностью. Его масса у взрослого человека 120 — 160 г и составляет 8 — 12% массы головного мозга. В мозжечке различают *два полушария* и непарную срединную часть — *червь*. Поверхности полушарий и червя разделяют поперечные параллельные борозды, между которыми расположены узкие длинные листки мозжечка. Благодаря этому поверхность коры мозжечка составляет в среднем 850 см<sup>2</sup> (рис. 167).

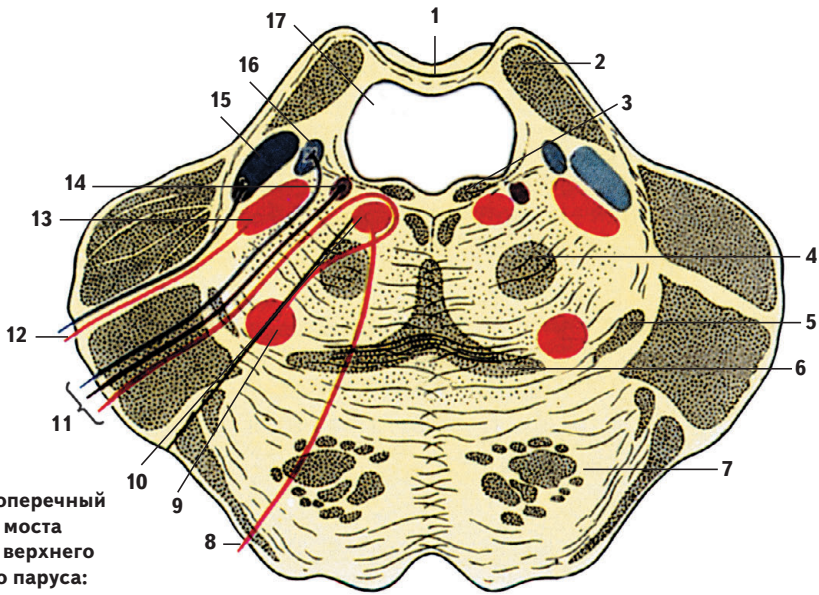
В мозжечке различают *переднюю, заднюю и клочково-узелковую доли*, отделенные более глубокими щелями. Борозды мозжечка сплошные и переходят с червя на полушария, поэтому каждый листок червя связан справа и слева с листками полушарий. Парный *клочок* является наиболее изолированной долькой полушария. Он прилежит с каждой стороны к вентральной поверхности средней мозжечковой ножки и связан с *узелком червя ножкой клочка*, переходящей в нижний мозговой парус.

Мозжечок состоит из серого и белого вещества. Белое вещество, проникая между серым, как бы ветвится, образуя белые полоски, напоминая на срединном разрезе фигуру ветвящегося дерева — «дерево жизни». Снаружи мозжечок покрыт корой толщиной 1 — 2,5 мм.

В коре различают три слоя: наружный — молекулярный, средний — слой грушевидных нейронов (*ганглионарный*) и внутренний — *зернистый* (рис. 168). В молекулярном и зернистом слоях залегают в основном мелкие нейроны. Крупные грушевидные нейроны (клетки Пуркинье) размерами до 40 мкм, расположенные в среднем слое в один ряд, — это эфферентные нейроны коры мозжечка. Их аксоны, отходящие от основания тел, образуют начальное звено эфферентных путей. Они направляются к нейронам ядер мозжечка, а дендриты располагаются в поверхностном молекулярном слое. Остальные нейроны коры мозжечка являются вставочными, ассоциативными, которые передают нервные импульсы грушевидным нейронам. Таким образом, все нервные импульсы, поступающие в кору мозжечка, достигают грушевидных нейронов. В толще белого вещества имеются скопления серого — парные ядра. Самое крупное — *зубчатое ядро* — расположено латерально в пределах полушария мозжечка, медиальнее — *пробковидное ядро*, еще медиальнее — *шаровидное* и наиболее медиально находится *ядро шатра*. Афферентные и эфферентные волокна, связывающие мозжечок с другими отделами, образуют три пары *мозжечковых ножек*. *Нижние ножки* направляются к продолговатому мозгу, *средние* — к мосту, *верхние* — к четверохолмию.

В толще белого вещества имеются четыре пары ядер. Волокна, связывающие мозжечок с другими отделами мозга, образуют три пары мозжечковых ножек: нижние направляются к продолговатому мозгу, средние — к мосту, верхние — к четверохолмию.

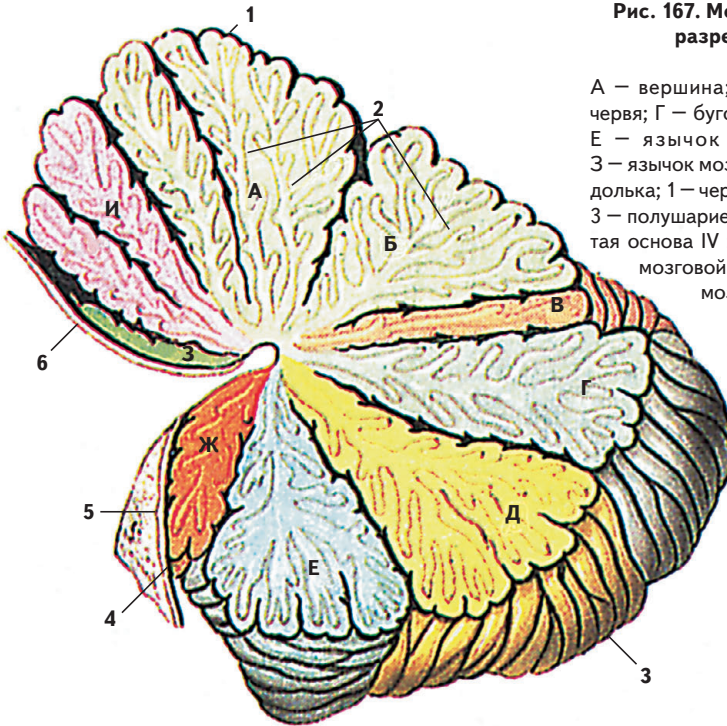
*Мозжечок играет основную роль в поддержании равновесия тела, мышечного тонуса и координации движений.* Он координирует сигналы, идущие к мышцам от двигательных зон коры, на основании информации, получаемой мозгом от органов чувств. Функциями мозжечка управляет кора большого мозга.



**Рис. 166. Поперечный разрез моста на уровне верхнего мозгового паруса:**

1 — верхний мозговой парус; 2 — верхняя мозжечковая ножка; 3 — задний продольный пучок; 4 — центральный покрышечный путь; 5 — латеральная петля; 6 — медиальная петля; 7 — пирамидный путь; 8 — отводящий нерв; 9 — ядро лицевого нерва; 10 — ядро отводящего нерва; 11 — лицевой нерв; 12 — тройничный нерв; 13 — двигательное ядро тройничного нерва; 14 — верхнее слюноотделительное ядро; 15 — верхнее чувствительное ядро тройничного нерва; 16 — ядро одиночного пути; 17 — IV желудочек

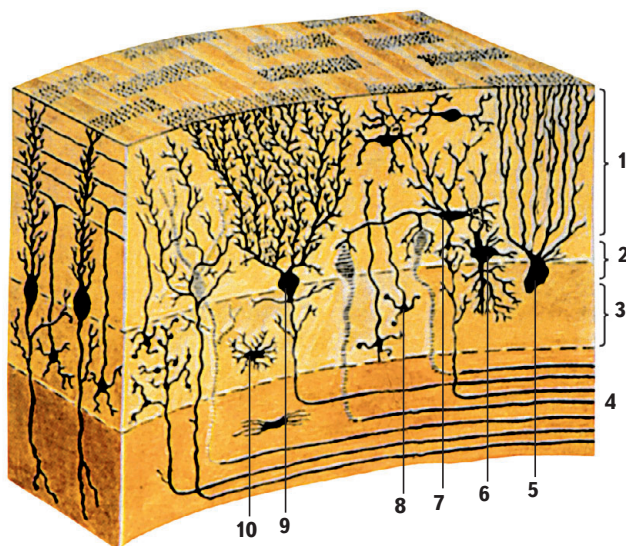
**Рис. 167. Мозжечок, срединный разрез через червь:**



А — вершина; Б — скат; В — листок червя; Г — бугор; Д — пирамида червя; Е — язычок червя; Ж — узелок; 1 — червь; 2 — белые пластинки; 3 — полушарие мозжечка; 4 — сосудистая основа IV желудочка; 5 — нижний мозговой парус; 6 — верхний мозговой парус

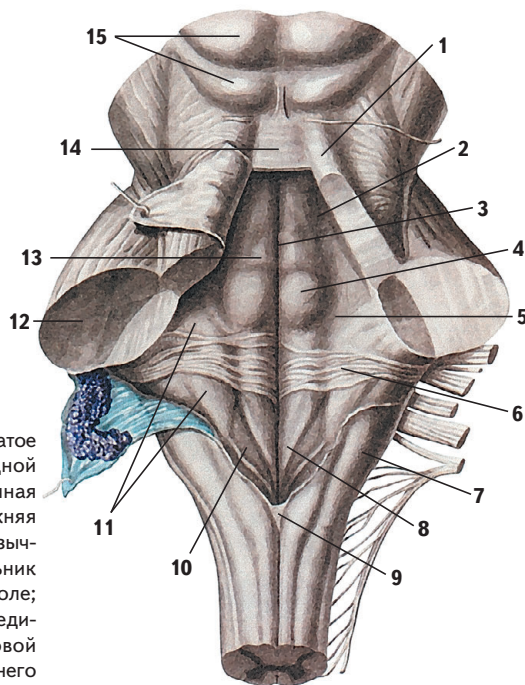
**Рис. 168. Строение коры мозжечка (схема):**

1 — молекулярный слой; 2 — слой грушевидных нейронов; 3 — зернистый слой; 4 — белое вещество; 5 — глиальная клетка с султаном (бергмановское волокно); 6 — большая нервная клетка-зерно (клетка Гольджи); 7 — корзинчатая нервная клетка; 8 — малые нейроны зерна; 9 — ганглиозная нервная клетка (клетки Пуркиньи); 10 — астроцит



## ПРОДОЛГОВАТЫЙ МОЗГ

Продолговатый мозг является непосредственным продолжением спинного мозга. В его белом веществе расположены многочисленные ядра, в том числе IX — XII пар черепных нервов, оливы, центры дыхания и кровообращения, ретикулярная формация. Белое вещество образовано нервными волокнами, которые составляют все чувствительные и двигательные проводящие пути. *Центры продолговатого мозга регулируют кровяное давление, сердечный ритм и спонтанные дыхательные движения* (рис. 169).



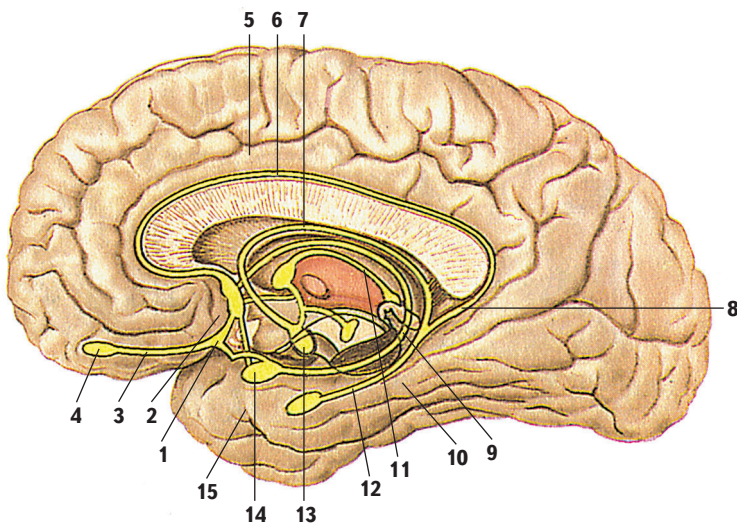
**Рис. 169. Задняя сторона продолговатого мозга, вид сверху:**

1 — верхняя мозжечковая ножка; 2 — голубоватое место; 3 — срединная борозда ромбовидной ямки; 4 — лицевой бугорок; 5 — пограничная борозда; 6 — мозговые полоски; 7 — нижняя мозжечковая ножка; 8 — треугольник подъязычного нерва; 9 — задвижка; 10 — треугольник блуждающего нерва; 11 — вестибулярное поле; 12 — средняя мозжечковая ножка; 13 — медиальное возвышение; 14 — верхний мозговой парус; 15 — верхние и нижние холмики (среднего мозга)

## ЛИМБИЧЕСКАЯ СИСТЕМА И РЕТИКУЛЯРНАЯ ФОРМАЦИЯ

**Лимбическая система.** На медиальной и нижней поверхностях полушарий выделяют ряд образований, относящихся к лимбической системе, которая располагается по краям полушарий. К ним относят *корковые структуры* и *подкорковые структуры*. Все лимбические структуры связаны между собой и с другими отделами мозга. Особенно богаты связи с гипоталамусом. *Кора лобных долей регулирует деятельность лимбической системы.* Через лимбическую систему проходят сигналы, направляющиеся от всех органов чувств в кору полушарий, а также в обратном направлении. Она обуславливает эмоциональный настрой человека и мотивации, т. е. побуждение к действию, поведение, процессы научения и памяти, обеспечивает улучшение приспособления организма к постоянно изменяющимся условиям внешней среды (рис. 170).

**Ретикулярная формация** представляет собой совокупность клеток, клеточных скоплений и нервных волокон, расположенных на всем протяжении ствола мозга (продолговатый мозг, мост, средний и промежуточный мозг) и спинного мозга. Ретикулярная формация получает информацию от всех органов чувств и других органов, оценивает ее, фильтрует, после чего передает в лимбическую систему и кору большого мозга. Она регулирует уровень возбудимости и тонуса различных отделов центральной нервной системы, включая кору большого мозга, играет важную роль в сознании, мышлении, памяти, восприятии, эмоциях, сне, бодрствовании, вегетативных функциях, целенаправленных движениях, а также в механизмах формирования целостных реакций организма. Ретикулярная формация прежде всего выполняет функцию фильтра, который позволяет важным для организма сенсорным сигналам активировать кору мозга, но не пропускает привычные для него или повторяющиеся сигналы.



**Рис. 170. Структуры лимбической системы головного мозга:**

1 — обонятельный треугольник; 2 — паратерминальная извилина; 3 — обонятельный тракт; 4 — обонятельная луковица; 5 — поясная извилина; 6 — серый покров; 7 — свод; 8 — перешеек поясной извилины; 9 — терминальная полоска; 10 — парагиппокампальная извилина; 11 — мозговая полоска таламуса; 12 — гиппокамп; 13 — сосцевидное тело; 14 — миндалевидное тело; 15 — крючок

## ЖЕЛУДОЧКИ ГОЛОВНОГО МОЗГА

Полостями полушарий большого мозга являются **боковые желудочки (I и II)**, расположенные в толще белого вещества под мозолистым телом. У каждого желудочка выделяют четыре части: *передний рог* залегает в лобной доле, *центральная часть* — в теменной, *задний рог* — в затылочной, *нижний рог* — в височной доле (рис. 171).

Полость промежуточного мозга (**III желудочек**) представляет собой узкое, расположенное в сагиттальной плоскости щелевидное пространство, ограниченное с боков медиальной поверхностью таламусов, снизу — гипоталамусом, спереди — столбами свода, передней спайкой и терминальной пластинкой, сзади — эпиталамической (задней) спайкой, сверху — сводом, над которым располагается мозолистое тело. Собственно верхняя стенка образована сосудистой основой III желудочка, в которой залегает его сосудистое сплетение. Полость III желудочка кзади переходит в *водопровод среднего мозга*, а спереди по бокам через межжелудочковые отверстия сообщается с боковыми желудочками.

**Водопровод среднего мозга (Сильвиев водопровод)** — это узкий канал, который соединяет III и IV желудочки. Сверху его ограничивает пластинка крыши, дно составляет покрывка ножек мозга. Длина водопровода не превышает 2 см. Вокруг водопровода располагается *центральное серое вещество*.

Полостью заднего мозга является **IV желудочек**. Это полость ромбовидного мозга. Книзу желудочек продолжается в центральный канал спинного мозга, вверху через водопровод мозга соединяется с III желудочком.

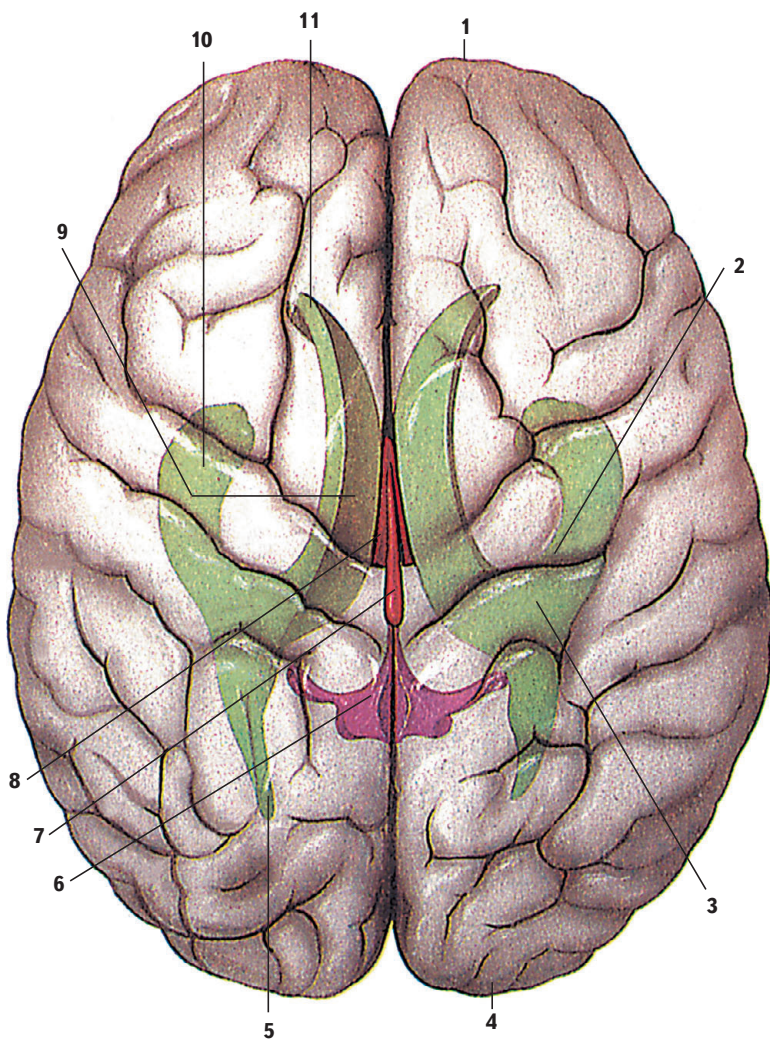
Крыша IV желудочка образована *верхним мозговым парусом*, натянутым между верхними мозжечковыми ножками, и *нижним мозговым парусом*, который прикрепляется к ножкам клочка.

В боковых (I и II), III и IV желудочках мозга имеются сосудистые сплетения, вырабатывающие спинномозговую жидкость.

## ОБОЛОЧКИ ГОЛОВНОГО И СПИННОГО МОЗГА

Головной и спинной мозг покрыты тремя оболочками. Оболочки головного мозга в области большого затылочного отверстия продолжают в одноименные оболочки спинного мозга: наружная — *твердая оболочка мозга*; средняя — *паутинная*; внутренняя — *мягкая оболочка мозга*. Непосредственно к наружной поверхности мозга, головного и спинного, прилежит тонкая **мягкая (сосудистая) оболочка**. Кнаружи от нее располагается паутинная оболочка. Между обеими оболочками находится подпаутинное пространство, заполненное спинномозговой жидкостью. Снаружи от паутинной оболочки находится твердая оболочка мозга (рис. 172, 173).

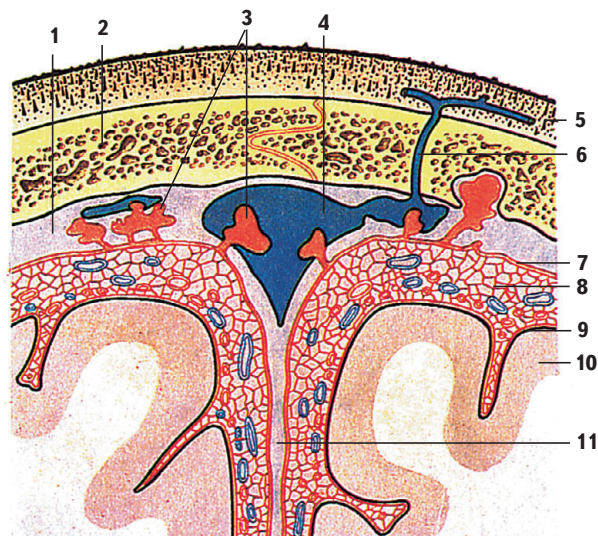
В некоторых участках твердая оболочка головного мозга глубоко впячивается в виде отростков в щели, отделяющие друг от друга части мозга. В местах отхождения отростков и в зонах прикрепления оболочки к костям внутреннего основания черепа оболочка расщепляется, образуя каналы треугольной формы, выстланные эндотелием, — это *синусы твердой мозговой оболочки*. Листки, образующие стенки синусов, туго натянуты и не спадаются. В синусы, лишенные клапанов, из мозга по венам оттекает венозная кровь, которая поступает затем во внутренние яремные вены.



**Рис. 171. Проекция желудочков на поверхность большого мозга:**

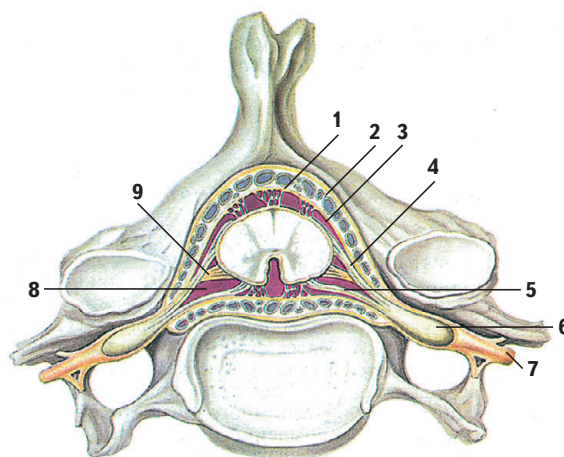
1 — лобная доля; 2 — центральная борозда; 3 — боковой желудочек; 4 — затылочная доля; 5 — задний рог бокового желудочка; 6 — IV желудочек; 7 — водопровод мозга; 8 — III желудочек; 9 — центральная часть бокового желудочка; 10 — нижний рог бокового желудочка; 11 — передний рог бокового желудочка





**Рис. 172. Взаимоотношение оболочек головного мозга и верхнего сагиттального синуса со сводом черепа и поверхностью мозга; фронтальный разрез (схема):**

1 — твердая оболочка головного мозга; 2 — свод черепа; 3 — грануляции паутинной оболочки; 4 — верхний сагиттальный синус; 5 — кожа; 6 — эмиссарная вена; 7 — паутинная оболочка головного мозга; 8 — подпаутинное пространство; 9 — мягкая оболочка головного мозга; 10 — головной мозг; 11 — серп большого мозга

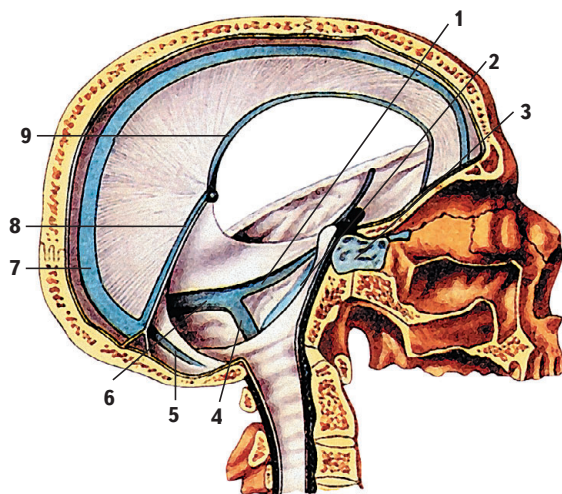


**Рис. 173. Спинной мозг и его оболочки в позвоночном канале; поперечный разрез позвоночного столба и спинного мозга:**

1 — твердая мозговая оболочка; 2 — эпидуральное пространство; 3 — паутинная оболочка; 4 — задний корешок спинномозгового нерва; 5 — передний корешок спинномозгового нерва; 6 — спинномозговой узел; 7 — спинномозговой нерв; 8 — паутинная оболочка; 9 — зубчатая связка

В твердой мозговой оболочке имеются следующие синусы (рис. 174).

- *Верхний сагиттальный синус* (непарный) проходит вдоль всего наружного (верхнего) края серпа большого мозга и сзади впадает в поперечный синус.
- *Нижний сагиттальный синус* (непарный) находится на нижнем крае серпа большого мозга, сзади впадает в прямой синус.
- *Прямой синус* (непарный) расположен в переднезаднем направлении на стыке серпа большого мозга и намета мозжечка. Он соединяет нижний и верхний сагиттальные синусы и впадает в поперечный синус.
- *Затылочный синус* (непарный) лежит в основании серпа мозжечка по ходу внутреннего затылочного гребня. У заднего края большого затылочного отверстия синус разделяется на две ветви, каждая из которых впадает в сигмовидный синус соответствующей стороны. Верхний конец затылочного синуса сообщается с поперечным синусом.
- *Поперечный синус* (непарный) залегает в основании намета мозжечка. В него впадают верхний сагиттальный, затылочный и прямой синусы. Место впадения синусов — это синусный сток, расположенный в области внутреннего затылочного выступа. Поперечный синус вправо и влево продолжается в сигмовидный синус своей стороны.
- *Сигмовидный синус* (парный), расположенный в одноименной борозде височной кости, в области яремного отверстия переходит во внутреннюю яремную вену.
- *Пещеристый синус* (парный) расположен по бокам от турецкого седла. Оба пещеристых синуса соединяются между собой передним и задним межпещеристыми синусами. Через верхний и нижний каменные синусы, лежащие вдоль одноименных краев пирамиды височной кости, пещеристые синусы соединяются (соответственно) с поперечным и сигмовидным синусами.
- *Клиновидно-теменной синус* (парный) проходит вдоль свободного заднего края малого крыла клиновидной кости и впадает в пещеристый.



**Рис. 174. Синусы твердой оболочки головного мозга:**

1 — верхний каменный; 2 — нижний каменный; 3 — пещеристый; 4 — сигмовидный; 5 — затылочный; 6 — поперечный; 7 — верхний сагиттальный; 8 — прямой; 9 — нижний сагиттальный

# ПЕРИФЕРИЧЕСКАЯ НЕРВНАЯ СИСТЕМА

Периферическая нервная система образована узлами (спинномозговыми, черепными и вегетативными), нервами (31 пара спинномозговых и 12 пар черепных) и нервными окончаниями. Последние представлены *рецепторами*, воспринимающими раздражения внешней и внутренней среды, а также *эффекторами*, передающими нервные импульсы исполнительным органам.

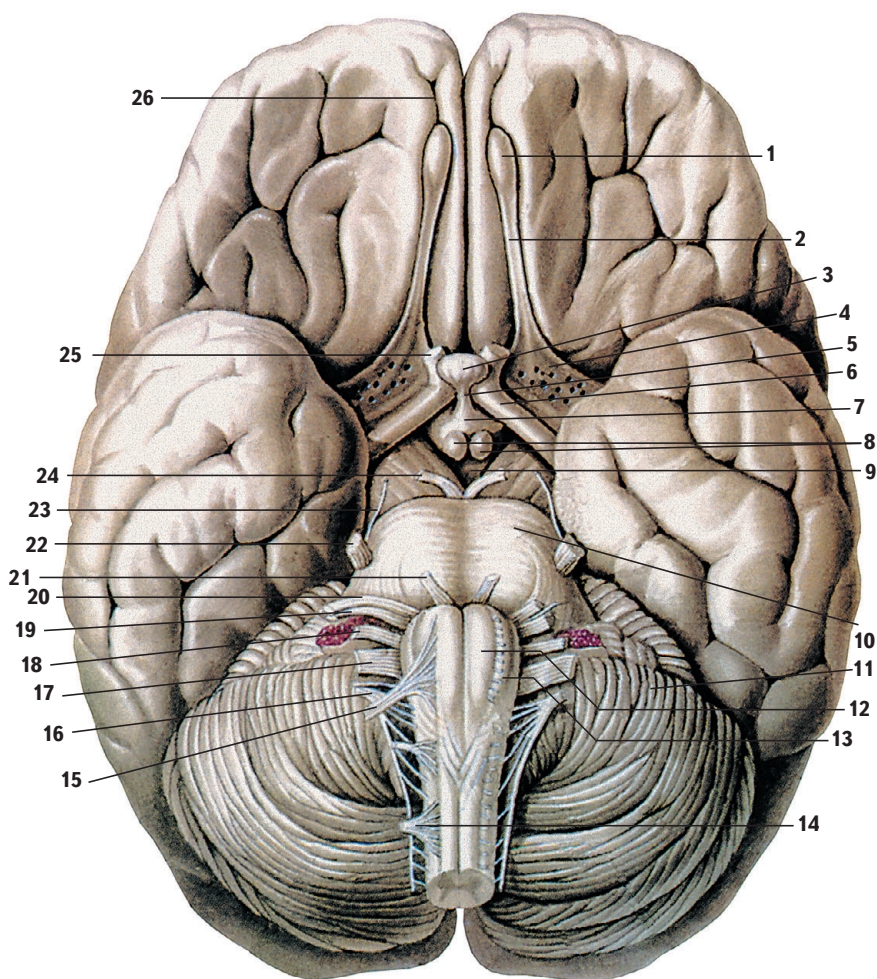
**Нерв** состоит из миелинизированных и немиелинизированных нервных волокон. Снаружи нерв окружен соединительнотканной оболочкой — эпиневрием, в который входят питающие его сосуды. В зависимости от выполняемой функции различают нервы чувствительные, двигательные и преимущественно смешанные. В периферической нервной системе человека преобладают смешанные нервы, содержащие те и другие, а также симпатические волокна. *Чувствительные нервы* сформированы отростками (дендритами) нервных клеток чувствительных узлов черепных нервов или спинномозговых узлов. *Двигательные нервы* состоят из отростков (аксонов) нервных клеток, лежащих в двигательных ядрах черепных нервов или в ядрах передних столбов спинного мозга. *Вегетативные нервы* образованы отростками клеток вегетативных ядер черепных нервов или боковых столбов спинного мозга.

## ЧЕРЕПНЫЕ НЕРВЫ

От ствола головного мозга отходят 12 пар черепных нервов (рис.175). В их состав входят афферентные, т. е. «приходящие», эфферентные, т. е. «уходящие», а также вегетативные волокна. Черепные нервы имеют собственные названия и порядковые номера. **Чувствительные нервы** — обонятельный, зрительный, преддверно-улитковый. *Обонятельные нервы* (I) состоят из отростков рецепторных клеток, располагающихся в слизистой оболочке обонятельной области полости носа, а *зрительные* (II) — из отростков ганглиозных клеток сетчатой оболочки глаза. *Преддверно-улитковый нерв* (VIII) образован центральными отростками нейронов, залегающими в преддверном и улитковом узлах. Периферические отростки клеток последних формируют нервы, заканчивающиеся соответственно в вестибулярной части перепончатого лабиринта внутреннего уха (орган равновесия) и в спиральном органе улиткового протока (орган слуха).

**Двигательные нервы** — глазодвигательный, блоковый, отводящий, добавочный, подъязычный. *Глазодвигательный, блоковый и отводящий нервы* иннервируют мышцы глазного яблока и мышцу, поднимающую верхнее веко. В составе *глазодвигательного нерва* проходят также парасимпатические волокна, которые иннервируют мышцы глазного яблока, суживающие зрачок, и ресничную. *Добавочный нерв* иннервирует грудино-ключично-сосцевидную и трапециевидную мышцы. *Подъязычный нерв* иннервирует мышцы языка.

**Смешанные нервы** — тройничный, лицевой, языкоглоточный, блуждающий. *Тройничный нерв* (V) осуществляет чувствительную иннервацию твердой мозговой оболочки, кожи и слизистых оболочек головы, передних 2/3 языка, слюнных желез, двигательную иннервацию жевательных мышц. В состав *лицевого нерва* (VII) входят двигательные ветви, иннервирующие мимические мышцы и смешанный нерв, осуществляющий вкусовую иннервацию передних 2/3 языка, и парасимпатическую слезной и слюнных желез. В составе *языкоглоточного нерва* (IX) проходят двигательные, чувствительные и парасимпатические волокна. Нерв осуществляет чувствительную иннервацию слизистой оболочки задней трети языка, глотки, а также иннервирует мышцы глотки и околоушную слюнную железу. *Блуждающий нерв* (X) осуществляет парасимпатическую иннервацию органов шеи, грудной и брюшной полостей (до сигмовидной ободочной кишки), содержит чувствительные и двигательные волокна, которые иннервируют кожу головы, слизистые оболочки головы и шеи, мышцы глотки и мягкого нёба.



**Рис. 175. Основание головного мозга и места выхода корешков черепных нервов:**

1 — обонятельная луковица; 2 — обонятельный тракт; 3 — гипофиз; 4 — переднее продырявленное вещество; 5 — воронка промежуточного мозга; 6 — зрительный тракт; 7 — серый бугор; 8 — сосцевидные тела; 9 — заднее продырявленное вещество; 10 — мост; 11 — мозжечок; 12 — пирамида продолговатого мозга; 13 — олива; 14 — спинномозговой нерв; 15 — подъязычный нерв; 16 — добавочный нерв; 17 — блуждающий нерв; 18 — языкоглоточный нерв; 19 — преддверно-улитковый нерв; 20 — лицевой нерв; 21 — отводящий нерв; 22 — тройничный нерв; 23 — блоковый нерв; 24 — глазодвигательный нерв; 25 — зрительный нерв; 26 — обонятельная борозда

## СПИННОМОЗГОВЫЕ НЕРВЫ

Спинномозговые нервы (31 пара) формируются из корешков, отходящих от спинного мозга: 8 шейных (С), 12 грудных (Th), 5 поясничных (L), 5 крестцовых (S) и 1 пара копчиковых (Co) нервов.

Спинномозговые нервы соответствуют сегментам или метамерам тела и сегментам спинного мозга. Поэтому сегменты обозначают латинскими буквами соответственно сегментам спинного мозга, из которого выходят корешки спинномозговых нервов (например, С<sub>I</sub>, L<sub>II</sub> и т. д.).

Каждый сегмент спинного мозга связан с соответствующим сегментом тела. Эта связь сохраняется, начиная с эмбрионального периода, на протяжении всей жизни индивидуума. Задний корешок спинномозгового нерва и спинномозговой узел связаны с сегментом кожи, они сформированы из соответствующего дерматома. Передний корешок связан с мышцами, которые произошли из соответствующего миотома. Следует отметить, что каждый сегмент кожи иннервируется не только одним нервом из «своего» сегмента спинного мозга, а также из выше- и нижележащих сегментов.

Спинномозговые нервы формируются из двух *корешков*: *переднего* (эфферентного) и *заднего* (афферентного). Эти корешки соединяются между собой в межпозвоночном отверстии и образуют спинномозговой нерв. К заднему корешку прилежит чувствительный спинномозговой узел, содержащий тела крупных афферентных нейронов (100 — 120 мкм в диаметре). У человека эти *нейроны псевдоуниполярные* или *ложноуниполярные*. Длинный отросток (дендрит) направляется на периферию, где заканчивается рецепторами в органах и тканях, а нейрит (аксон) в составе заднего корешка спинномозгового нерва входит в задний рог спинного мозга (рис. 176).

В связи с неравномерным ростом спинного мозга и позвоночного столба корешки спинномозговых нервов расположены в верхних отделах позвоночного канала горизонтально, в средних — косо вниз, а в нижних — отвесно, образуя пучок корешков — «конский хвост».

Волокна обоих корешков (переднего и заднего) составляют смешанные спинномозговые нервы, содержащие чувствительные (афферентные), двигательные (эфферентные), а на участке от VIII шейного по II поясничный сегмент спинного мозга и вегетативные (симпатические) нервные волокна. Тела таких клеток симпатической иннервации имеются в VIII шейном, всех грудных и I—II поясничных сегментах спинного мозга.

Каждый спинномозговой нерв тотчас по выходе из межпозвоночного отверстия делится на четыре ветви: переднюю, заднюю, соединительную, менингеальную. *Менингеальная ветвь* возвращается через межпозвоночное отверстие в позвоночный канал и иннервирует оболочки спинного мозга. *Задние ветви* сохраняют метамерное строение, идут назад и иннервируют кожу затылочной области, кожу и мышцы задней области шеи, спины, поясничной области и ягодиц. Различают задние ветви шейных, грудных, поясничных, крестцовых и копчикового нервов.

Задняя ветвь первого спинномозгового нерва называется *подзатылочным нервом*. Этот нерв двигательный, он иннервирует верхние и нижние косые мышцы головы, задние большую и малую прямые мышцы головы.

Задняя ветвь второго шейного спинномозгового нерва — *большой затылочный нерв* — отходит от второго шейного спинномозгового нерва и иннервирует полуостистую и длинную мышцы головы, ременные мышцы головы и шеи, а также кожу затылочной области и задней области шеи.

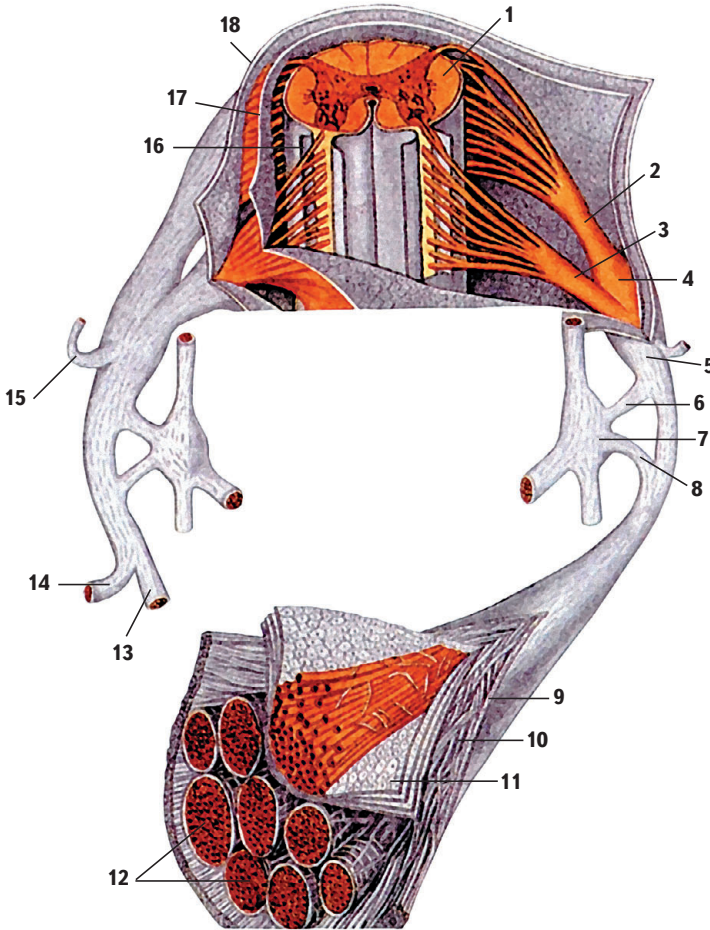
*Задние ветви грудных спинномозговых нервов* разветвляются в мышцах и коже спины.

*Задние ветви поясничных спинномозговых нервов* иннервируют глубокие мышцы спины и кожу поясничной области. Три верхние ветви идут вниз и латерально к коже наружной половины ягодичной области, образуя *верхние ветви ягодиц*.

*Задние ветви верхних крестцовых спинномозговых нервов иннервируют кожу задней стороны крестца, а также образуют средние ветви ягодич.*

*Передние ветви наиболее крупные, иннервируют кожу и мышцы шеи, груди, живота, верхних и нижних конечностей. Эти ветви сохраняют метамерное строение лишь в грудном отделе (межреберные нервы).*

В остальных частях тела они соединяются друг с другом, образуя сплетения: шейное, плечевое, поясничное, крестцовое, от которых отходят периферические нервы.



**Рис. 176. Схема образования спинномозгового нерва:**

1 – спинной мозг; 2 – задний корешок спинномозгового нерва; 3 – передний корешок спинномозгового нерва; 4 – спинномозговой узел; 5 – спинномозговой нерв; 6 – белая соединительная ветвь; 7 – узел симпатического ствола; 8 – серая соединительная ветвь; 9 – эпиневррий; 10 – периневррий (волокнистая часть); 11 – эпителиальная часть периневррия; 12 – пучки нервных волокон; 13 – передняя ветвь спинномозгового нерва; 14 – задняя ветвь спинномозгового нерва; 15 – менингеальная (возвратная) ветвь спинномозгового нерва; 16 – мягкая оболочка спинного мозга; 17 – паутинная оболочка спинного мозга; 18 – твердая оболочка спинного мозга

*(по Р. Крстичу, с изменениями)*

**Нервные сплетения.** Передние ветви спинномозговых нервов наиболее крупные, иннервируют кожу и мышцы шеи, груди, живота, верхних и нижних конечностей. Эти ветви сохраняют метамерное строение лишь в грудном отделе (межреберные нервы).

В остальных частях тела они соединяются друг с другом, образуя сплетения: шейное, плечевое, поясничное, крестцовое, от которых отходят периферические нервы (рис. 177).

**Шейное сплетение** образовано передними ветвями четырех верхних шейных спинномозговых нервов, расположено на глубоких мышцах шеи. От сплетения отходят *чувствительные (кожные) нервы*, иннервирующие кожу затылочной области, ушной раковины, наружного слухового прохода, шеи, *двигательные (мышечные) ветви* идут к близлежащим мышцам шеи и *смешанный — диафрагмальный нерв*. Мышечная часть диафрагмы образуется из шейных миотомов, во внутриутробном периоде диафрагма, опускаясь, увлекает за собой нерв. Этот пример подтверждает одну из важных закономерностей: сохранение структурной связи нерва с мышцей в онтогенезе.

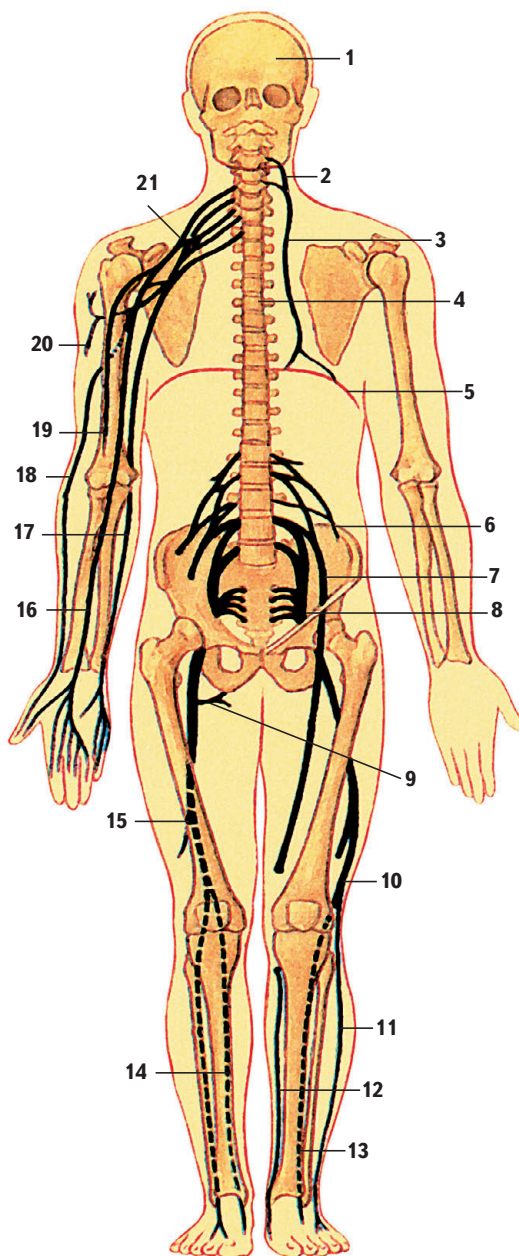
**Плечевое сплетение** образовано передними ветвями V, VI, VII, VIII и частично I грудного спинномозговых нервов. Они образуют три ствола (*Верхний, средний и нижний*), которые выходят между передней и средней лестничными мышцами и спускаются в подмышечную полость позади ключицы. В сплетении выделяют над- и подключичную части. От надключичной части отходят короткие ветви, иннервирующие часть мышц шеи, мышцы плечевого пояса и плечевой сустав. Подключичная часть делится на латеральный, медиальный и задний пучки, которые окружают подмышечную артерию. От *медиального пучка* отходят кожные нервы плеча и предплечья, локтевой нерв и медиальный корешок срединного нерва; от *латерального пучка* — латеральный корешок срединного нерва и мышечно-кожный нерв, от заднего — лучевой и подмышечный нервы.

**Грудные нервы.** Двенадцать пар передних ветвей грудных нервов — это межреберные нервы (из них XII называют подреберным нервом). 11 *межреберных нервов* идут в борозде соответствующего ребра между наружными и внутренними межреберными мышцами в одноименных промежутках, *подреберный* — под нижним краем XII ребра. Шесть нижних межреберных нервов проходят в толщу брюшных мышц и входят во влагалище прямой мышцы живота, шесть верхних доходят до грудины. Нервы *смешанные*, они иннервируют все вентральные мышцы стенок грудной и брюшной полостей: наружные и внутренние межреберные, подреберные, мышцы, поднимающие ребра, поперечную мышцу груди, прямую мышцу живота, наружную и внутреннюю косые мышцы живота, поперечную мышцу живота, кожу передней и боковой стенок груди и живота. Нервы, идущие в IV—VI межреберных промежутках, иннервируют также молочную железу.

**Поясничное сплетение** образовано передними ветвями I—III поясничных и частично XII грудного и IV поясничного спинномозговых нервов. Оно расположено в толще большой поясничной мышцы и на передней поверхности квадратной мышцы поясницы. Нервы, выходящие из этого сплетения, иннервируют кожу нижнего отдела передней брюшной стенки и частично бедра, голени и стопы, наружных половых органов. Мышечные ветви иннервируют мышцы стенок живота, передней и медиальной групп мышц бедра. Основные нервы поясничного сплетения: подвздошно-подчревный нерв, подвздошно-паховый нерв, бедренно-половой нерв, латеральный кожный нерв бедра, запирающий нерв, бедренный нерв.

Самое мощное из всех сплетений — **крестцовое**, образовано передними ветвями V поясничного, I—IV крестцовых и частично IV поясничного спинномозговых нервов. Это сплетение иннервирует мышцы и частично кожу ягодичной области и промежности, кожу наружных половых органов, кожу и мышцы задней стороны бедра, кости, суставы, мышцы и кожу голени и стопы, кроме небольшого участка кожи, который иннервируется подкожным нервом (из поясничного сплетения). Основные нервы крестцового сплетения: половой нерв, седалищный нерв, который делится на большеберцовый и общий малоберцовый нервы.

**Копчиковое сплетение** образовано передними ветвями 5 крестцового и первого копчикового нервов, его ветви иннервируют кожу в области копчика и вокруг заднего прохода. Это сплетение находится на передней поверхности копчиковой мышцы и на крестцово-копчиковой связке. Отходящие от копчикового сплетения *заднепроходно-копчиковые нервы* иннервируют кожу в области копчика и заднепроходного отверстия.



**Рис. 177. Образование сплетений спинномозговых нервов (схема):**

1 — головной мозг в полости черепа; 2 — шейное сплетение (C1–IV); 3 — диафрагмальный нерв; 4 — спинной мозг в позвоночном канале; 5 — диафрагма; 6 — поясничное сплетение (L1–IV); 7 — бедренный нерв; 8 — крестцовое сплетение (LV – S1–V); 9 — мышечные ветви седалищного нерва; 10 — общий малоберцовый нерв; 11 — поверхностный малоберцовый нерв; 12 — подкожный нерв голени; 13 — глубокий малоберцовый нерв; 14 — большеберцовый нерв; 15 — седалищный нерв; 16 — срединный нерв; 17 — локтевой нерв; 18 — лучевой нерв; 19 — мышечно-кожный нерв; 20 — подмышечный нерв; 21 — плечевое сплетение (CV–VIII – Th1)



## ВЕГЕТАТИВНАЯ (АВТОНОМНАЯ) НЕРВНАЯ СИСТЕМА

Вегетативная, или автономная, нервная система координирует и регулирует деятельность внутренних органов, обмен веществ, функциональную активность тканей, поддерживает постоянство внутренней среды организма (гомеостаз). Вегетативная часть нервной системы иннервирует весь организм, все его органы и ткани. *Главная функция вегетативной нервной системы — поддержание гомеостаза* — постоянства внутренней среды. Деятельность вегетативной нервной системы не подконтрольна сознанию, но она функционирует содружественно с соматической нервной системой. Нервные центры и вегетативной, и соматической нервных систем в полушариях большого и в стволе головного мозга расположены рядом, нервные волокна проходят, как правило, в одних и тех же нервах. В то же время вегетативная часть нервной системы имеет ряд особенностей строения: 1) вегетативные ядра расположены в головном и спинном мозге в виде отдельных скоплений (очагов); 2) путь от вегетативного ядра в центральной нервной системе к иннервируемому органу состоит из двух нейронов, а не из одного, как у соматической нервной системы; 3) эффекторные нейроны присутствуют в составе периферической нервной системы в виде вегетативных узлов (ганглиев).

В вегетативной нервной системе выделяют две части: *симпатическую* и *парасимпатическую*. Симпатическая часть иннервирует все органы и ткани тела человека, парасимпатическая часть — только внутренние органы. Центры вегетативной нервной системы расположены в трех отделах головного и спинного мозга, два из них парасимпатические (рис. 178).

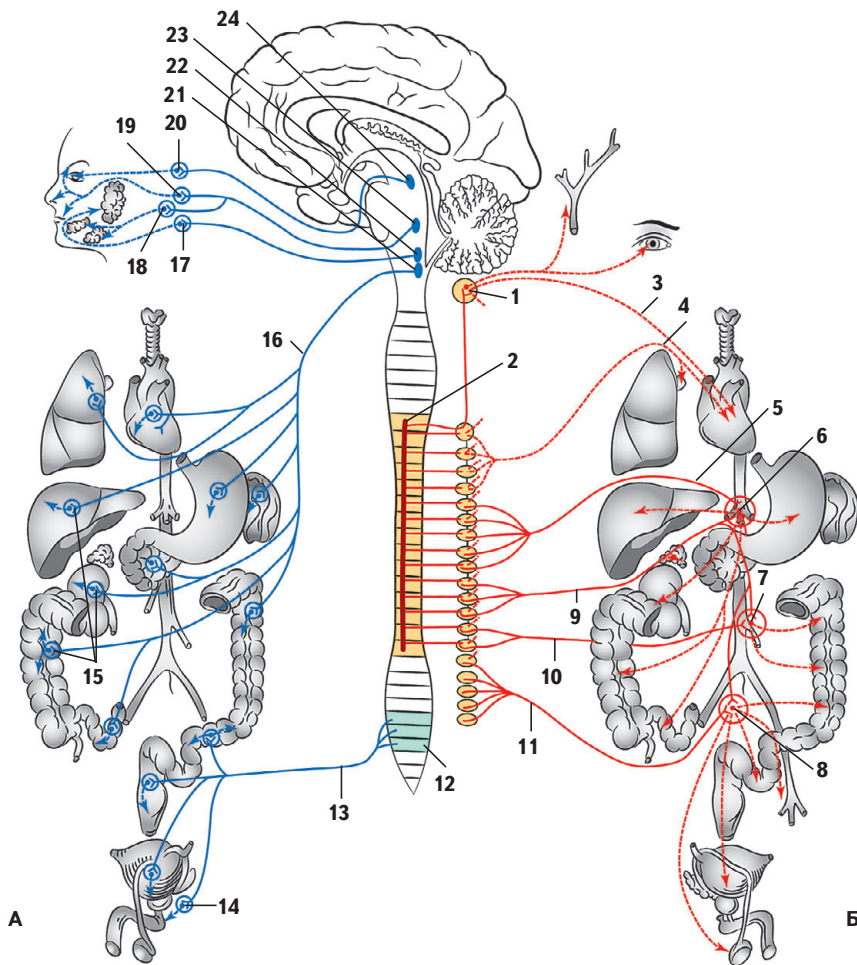
*Парасимпатическими центрами* являются ядра, расположенные в стволе головного мозга и в крестцовом отделе спинного мозга. В стволе головного мозга находятся добавочное ядро глазодвигательного нерва (ядро Якубовича), расположенное в среднем мозге, верхнее слюноотделительное ядро лицевого (промежуточного) нерва, лежащее в толще моста, нижнее слюноотделительное ядро языкоглоточного нерва и заднее ядро блуждающего нерва, залегающие в продолговатом мозге. *Крестцовый (сакральный) отдел* образован крестцовыми парасимпатическими ядрами, залегающими в латеральном промежуточном веществе II—IV крестцовых сегментов спинного мозга.

Центр *симпатической части* (груднопоясничный, или тораколюмбальный) расположен в правом и левом боковых промежуточных столбах — боковых рогах VIII шейного, всех грудных и I—II поясничных сегментов спинного мозга (в промежуточно-латеральном ядре).

Периферическая часть вегетативной нервной системы образована выходящими из головного и спинного мозга вегетативными нервными волокнами, вегетативными сплетениями и их узлами, лежащими впереди от позвоночника (предпозвоночные, или превертбральные, нервные узлы) и находящимися рядом с позвоночником (околопозвоночные, или паравертбральные, узлы), а также вегетативными волокнами и нервами, расположенными вблизи крупных сосудов, возле органов и в их толще, и нервными окончаниями вегетативной природы.

Нейроны ядер центрального отдела вегетативной нервной системы являются *первыми эфферентными нейронами* на путях от ЦНС (спинного и головного мозга) к иннервируемому органу. Волокна, образованные отростками этих нейронов, носят название ( ), так как они идут до узлов периферической части вегетативной нервной системы и заканчиваются синапсами на клетках этих узлов.

*Вегетативные узлы* входят в состав симпатических стволов, крупных вегетативных сплетений брюшной полости и таза, а также располагаются в толще или возле органов пищеварительной, дыхательной систем и мочеполового аппарата, которые иннервируются вегетативной нервной системой. Размеры вегетативных узлов обусловлены количеством расположенных в них клеток, которое колеблется от 3000—5000 до многих тысяч.



**Рис. 178. Строение вегетативной (автономной) нервной системы (схема). Парасимпатическая (А) и симпатическая (Б) части:**

1 — верхний шейный узел симпатического ствола; 2 — боковой рог (столб) спинного мозга; 3 — верхний шейный сердечный нерв; 4 — грудные сердечные и легочные нервы; 5 — большой внутренностный нерв; 6 — чревное сплетение; 7 — верхнее подчревное сплетение; 8 — нижнее подчревное сплетение; 9 — малый внутренностный нерв; 10 — поясничные внутренностные нервы; 11 — крестцовые внутренностные нервы; 12 — крестцовые парасимпатические ядра; 13 — тазовые внутренностные нервы; 14 — тазовые (парасимпатические) узлы; 15 — парасимпатические узлы (в составе органных сплетений); 16 — блуждающий нерв; 17 — ушной (парасимпатический) узел; 18 — подчелюстной (парасимпатический) узел; 19 — крыловидно-небный (парасимпатический) узел; 20 — ресничный (парасимпатический) узел; 21 — дорсальное ядро блуждающего нерва; 22 — нижнее слюноотделительное ядро; 23 — верхнее слюноотделительное ядро; 24 — добавочное ядро глазодвигательного нерва. Стрелками показаны пути нервных импульсов к органам

*Преганглионарные Волокна* выходят из мозга в составе корешков соответствующих черепных и спинномозговых нервов. Узлы периферической части вегетативной нервной системы содержат тела *вторых эфферентных (эффекторных) нейронов*, лежащих на путях к иннервируемым органам. Отростки этих вторых нейронов, несущих нервный импульс из вегетативных узлов к рабочим органам (гладкой мускулатуре, железам, сосудам, тканям), являются *послеузловыми (постганглионарными) нервными волокнами*.

## ВЕГЕТАТИВНЫЕ РЕФЛЕКСЫ

От рецепторов возбуждение передается по волокнам *афферентных нейронов*, расположенных в спинномозговых узлах, или в узлах черепных нервов, или в узлах вегетативных сплетений. Аксон этого нейрона в составе задних корешков спинномозговых нервов вступает в спинной мозг (направляясь в боковые рога) или в составе черепных нервов — в вегетативные ядра мезэнцефалического или бульбарного отдела головного мозга. В боковых рогах, а также в указанных ядрах ствола головного мозга залегают *ассоциативные мультиполярные нейроны*. Их аксоны выходят из мозга в составе передних корешков спинномозговых нервов или в составе черепных нервов. Это *преганглионарные (предузловые) нервные волокна*, которые обычно миелинизированы. Они следуют к вегетативным ганглиям, где образуют синапсы с их клетками. В узлах (ганглиях) лежат *мультиполярные (вторые) нейроны эфферентного вегетативного пути*. Их аксоны, выйдя из ганглиев, образуют *постганглионарные волокна* (чаще всего немиелинизированные), которые направляются к органам и тканям (рис. 179). Вегетативные волокна идут в составе соматических нервов или самостоятельно в виде вегетативных нервов, а также в оболочках стенок кровеносных сосудов.

Одной из особенностей вегетативной нервной системы является **образование сплетений**, к которым подходят симпатические или парасимпатические преганглионарные волокна. Разделение вегетативной нервной системы на симпатическую и парасимпатическую части основывается на топографии вегетативных ядер и узлов, различии в длине отростков первого и второго нейронов эфферентного пути, уровне выхода преганглионарных волокон из мозга, близости расположения ганглиев к органам-мишеням, медиатору, который выделяют синаптические окончания постганглионарных волокон. Медиатором в процессе передачи импульсов к нейронам ганглиев вегетативной нервной системы почти

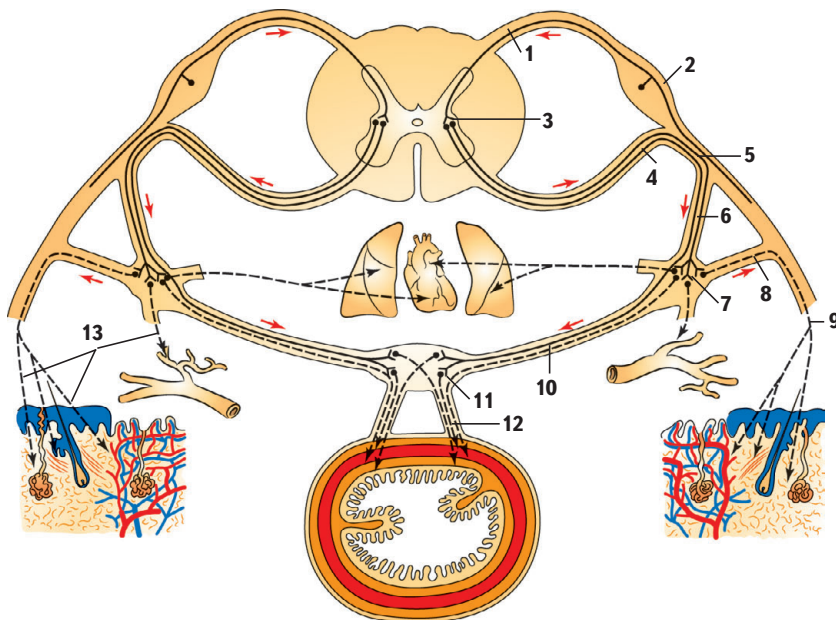


Рис. 179. Вегетативная рефлексорная дуга (схема):

1 — задний корешок спинномозгового нерва; 2 — спинномозговой узел; 3 — промежуточно-латеральное ядро; 4 — преганглионарные волокна первого (вставочного) нейрона (в составе переднего корешка спинномозгового нерва); 5 — спинномозговой нерв; 6 — белая соединительная ветвь; 7 — узел

всегда является *ацетилхолин* независимо от принадлежности ганглия к симпатической или парасимпатической части.

**Функция вегетативной нервной системы.** Большинство органов иннервируется обеими частями вегетативной нервной системы, которые оказывают на них различное, иногда противоположное влияние (табл. 12), обусловленное действиями медиаторов. *Основным медиатором симпатической нервной системы является норадреналин, парасимпатической — ацетилхолин.*

*Симпатическая нервная система* опосредует реакцию организма типа «борьбы или бегства». Расширение бронхов и увеличение легочной вентиляции, увеличение частоты и силы сердечных сокращений, сужение артерий кожи, желудочно-кишечного тракта, почек и расширение артерий мышц, миокарда приводит к увеличению доставки кислорода мышцам и сердцу, благодаря чему они усиливают сокращения. Этому способствует усиление распада гликогена в печени и жира в жировой ткани, что улучшает снабжение мышц, сердца и мозга глюкозой и жирными кислотами.

Преобладание активности *парасимпатической системы* обеспечивает реакции типа «отдыха и восстановления», что приводит к восстановлению сил организма. При этом сила, частота сердечных сокращений и просвет воздухоносных путей уменьшаются, артерии скелетных мышц суживаются, а желудочно-кишечного тракта расширяются. Это приводит к уменьшению кровотока в мышцах, миокарде и увеличению в пищеварительном тракте, что усиливает пищеварение. Эрекция полового члена и клитора, возбуждение женских половых органов связаны с возбуждением парасимпатических нейронов крестцового отдела спинного мозга; во время оргазма происходит активация симпатических нейронов.

Центральная регуляция функций вегетативной нервной системы осуществляется корой больших полушарий через гипоталамус и ствол мозга (главным образом продолговатый мозг). Из этих структур выходят основные проводящие пути, которые направляются к преганглионарным нейронам.

**Таблица 12. Влияние симпатических и парасимпатических нервов на различные органы**

Орган или система	Влияние	
	парасимпатической части	симпатической части
Сосуды головного мозга	Сужение	Расширение
Зрачок	Сужение	Расширение
Слюнные железы	Усиление секреции	Снижение секреции
Периферические артериальные сосуды	Сужение	Расширение
Бронхи	Сужение	Расширение
Сердечные сокращения	Замедление	Ускорение и усиление
Потоотделение	Уменьшение	Усиление
Желудочно-кишечный тракт	Усиление двигательной активности	Ослабление двигательной активности
Надпочечник	Снижение секреции гормонов	Усиление секреции гормонов
Мочевой пузырь	Сокращение	Расслабление

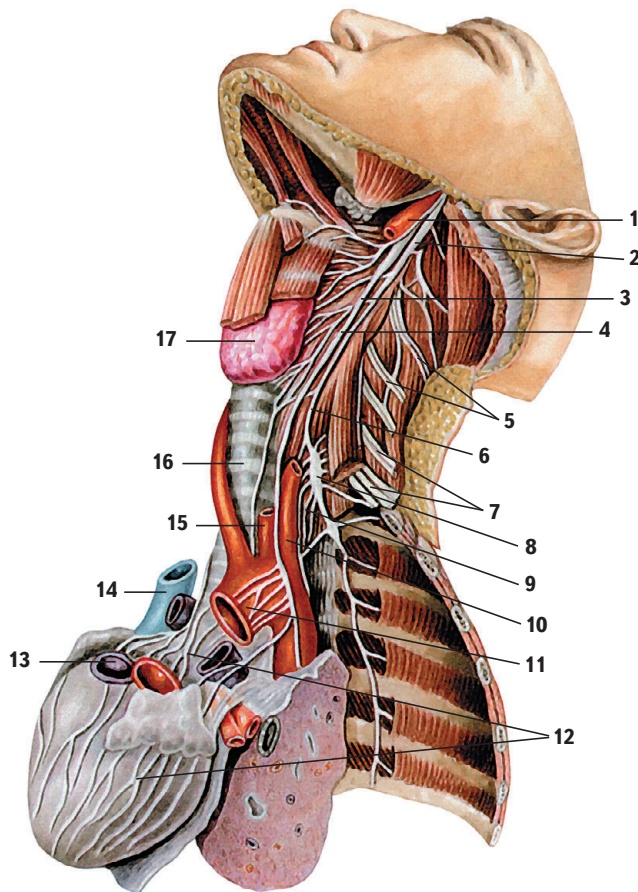
симпатического ствола; 8 — серая соединительная ветвь; 9 — постганглионарные волокна второго (эффекторного) нейрона (в составе спинномозгового нерва); 10 — постганглионарные волокна второго (эффекторного) нейрона (в составе внутренностного нерва); 11 — узлы вегетативного (симпатического) сплетения; 12 — постганглионарные волокна второго (эффекторного) нейрона (в составе висцеральных и сосудистых нервных сплетений); 13 — постганглионарные волокна к потовым и сальным железам кожи, мышцам волос и сосудам. Стрелками показаны пути распространения нервных импульсов

## СИМПАТИЧЕСКАЯ ЧАСТЬ ВЕГЕТАТИВНОЙ (АВТОНОМНОЙ) НЕРВНОЙ СИСТЕМЫ

**Симпатическую часть** составляют:

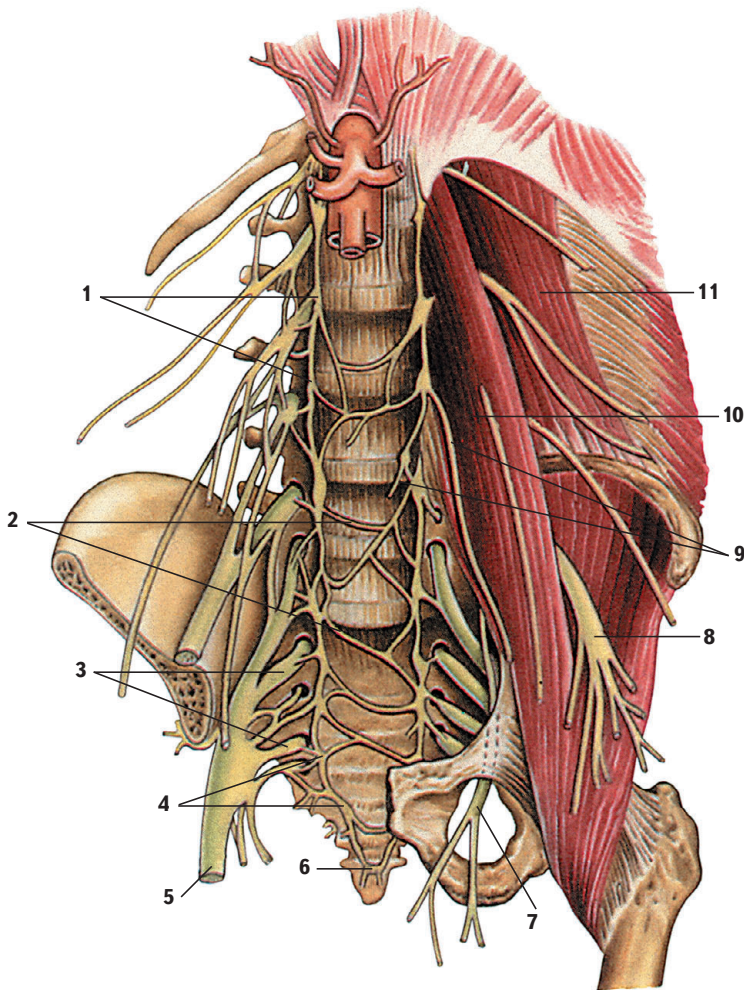
1) латеральное промежуточное (серое) вещество (вегетативное ядро) в боковых (промежуточных) столбах спинного мозга от VIII шейного сегмента (C<sub>VIII</sub>) до II поясничного (L<sub>II</sub>);

2) нервные волокна и нервы, идущие от клеток латерального промежуточного вещества (бокового столба) к узлам симпатического ствола и вегетативных сплетений брюшной полости и таза;



**Рис. 180.** Симпатический ствол, левый, сердечные нервы и сердечное сплетение, вид слева.  
Поверхностные мышцы шеи и кровеносные сосуды удалены:

1 — внутренняя сонная артерия; 2 — верхний шейный узел симпатического ствола; 3 — блуждающий нерв; 4 — верхний шейный сердечный нерв; 5 — шейное сплетение; 6 — симпатический ствол; 7 — плечевое сплетение; 8 — шейно-грудной узел; 9 — нижний шейный сердечный нерв; 10 — левая подключичная артерия; 11 — дуга аорты; 12 — нервы сердечного сплетения; 13 — легочный ствол; 14 — верхняя полая вена; 15 — левая общая сонная артерия; 16 — трахея; 17 — щитовидная железа



**Рис. 181. Поясничный и крестцовый отделы симпатического ствола, вид спереди:**

1 — поясничный отдел симпатического ствола; 2 — поперечные соединительные ветви; 3 — крестцовое сплетение; 4 — крестцовые узлы; 5 — седалищный нерв; 6 — непарный (крестцовый) узел; 7 — запирающий нерв; 8 — бедренный нерв; 9 — поясничные внутренностные нервы; 10 — большая поясничная мышца; 11 — квадратная мышца поясницы

- 3) правый и левый симпатические стволы;
  - 4) соединительные ветви;
  - 5) узлы вегетативных сплетений, расположенные кпереди от позвоночника в брюшной полости и полости таза, и нервы, лежащие возле крупных сосудов (околососудистые сплетения);
  - 6) нервы, направляющиеся от этих сплетений к органам;
  - 7) симпатические волокна, идущие в составе соматических нервов к органам и тканям.
- Симпатические преганглионарные нервные волокна обычно короче постганглионарных волокон.

*Околопозвоночные узлы* симпатической части вегетативной нервной системы, соединяясь между собой *междузловыми ветвями*, образуют **правый и левый симпатические стволы**, расположенные по бокам от позвоночника (рис. 180, 181).

В каждом симпатическом стволе различают 3 *шейных*, 10 – 12 *грудных*, 4 *поясничных* и 4 *крестцовых узла*. Нижний шейный и I грудной образуют один крупный шейногрудной, или звездчатый, узел. На передней поверхности крестца оба ствола сходятся, образуя непарный узел.

Аксоны нейронов боковых рогов спинного мозга ( $C_8Th_1 — L_2$ ) вначале идут в составе передних корешков спинномозговых нервов, затем в составе этих нервов и отходящих от них соединительных ветвей (белых), и вступают в симпатический ствол (*преганглионарные волокна*). Часть этих волокон заканчивается синапсами на клетках узлов симпатического ствола. Аксоны этих клеток в виде *постганглионарных волокон* выходят из симпатического ствола (*паравертебральных узлов*) в составе *серых соединительных ветвей* (немиелинизированных), присоединяются к спинномозговым нервам и иннервируют все органы и ткани, где эти нервы разветвляются, в том числе кровеносные сосуды, волосные луковицы и потовые железы кожи. Другая часть преганглионарных волокон (отростки клеток первого нейрона эфферентного пути) не прерывается в узлах симпатического ствола, а проходит через них транзитом и в составе *ветвей симпатического ствола (внутренностных нервов)* входит в узлы симпатических сплетений брюшной полости и таза (*чревное, аортальное, брыжеечные, верхнее и нижние подчревные*). В *узлах (превертебральных)* этих сплетений преганглионарные волокна заканчиваются синапсами на нейронах этих узлов. Нервные клетки, расположенные в превертебральных узлах сплетений, являются вторыми нейронами эфферентного пути симпатической иннервации внутренних органов брюшной полости, таза, кровеносных и лимфососудов.

Аксоны эфферентных нейронов, расположенных в узлах симпатических сплетений брюшной полости и таза, идут по двум направлениям: в составе вегетативных нервов, содержащих *постганглионарные волокна*, к внутренним органам в оболочках кровеносных сосудов, также к внутренним органам и другим органам, где эти сосуды разветвляются. В области шеи и в грудной полости от симпатического ствола отходят нервы, содержащие *постганглионарные волокна*. Тела этих вторых нейронов симпатической иннервации лежат в узлах симпатического ствола. Именно здесь происходит передача нервных импульсов с первого на второй нейрон эфферентного вегетативного нервного пути.

## ПАРАСИМПАТИЧЕСКАЯ ЧАСТЬ ВЕГЕТАТИВНОЙ (АВТОНОМНОЙ) НЕРВНОЙ СИСТЕМЫ

Парасимпатическая часть вегетативной нервной системы подразделяется на головной и крестцовый отделы.

К *головному отделу* относятся вегетативные ядра и парасимпатические волокна глазодвигательного, лицевого, языкоглоточного и блуждающего нервов, а также ресничный, крылонёбный, поднижнечелюстной, подъязычный, ушной и другие узлы и их ветви (рис. 182).

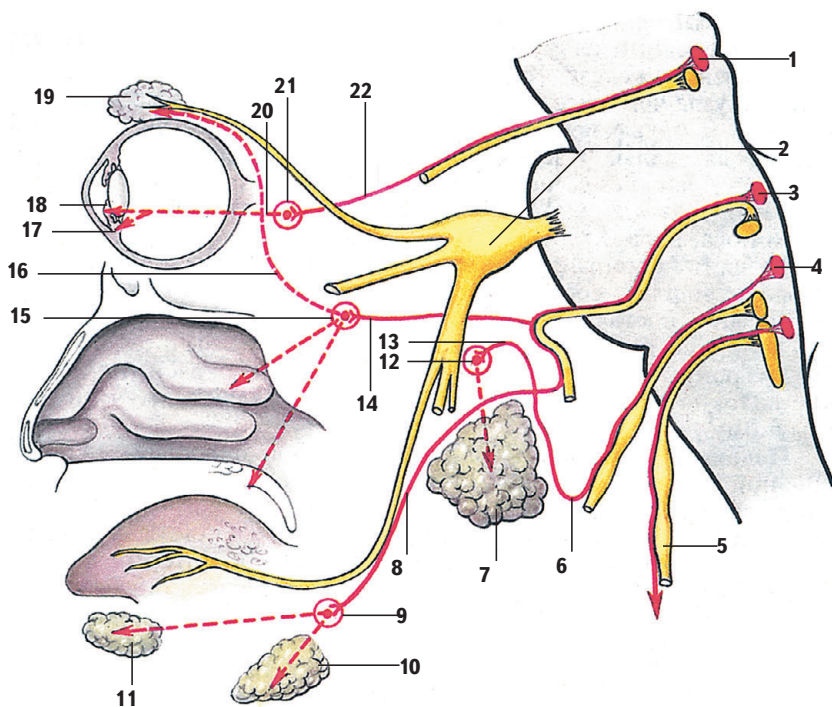
*Крестцовый отдел* парасимпатической части образован крестцовыми парасимпатическими ядрами II, III и IV крестцовых сегментов спинного мозга, внутренностными тазовыми нервами, парасимпатическими тазовыми узлами с их ветвями.

*Парасимпатическая часть глазодвигательного нерва* иннервирует ресничную мышцу и сфинктер зрачка; *лицевого нерва* — слезную железу, а также железы слизистой оболочки полости носа, нёба; *языкоглоточного нерва* — околоушную слюнную железу; *блуждающего нерва* — гладкую мускулатуру и железы внутренних органов шеи, груди и живота.

*Крестцовый отдел парасимпатической части вегетативной нервной системы* начинается в ядрах, залегающих в латеральном промежуточном веществе II — IV крестцовых сегментов спинного мозга. Аксоны клеток этих ядер (преганглионарные волокна) идут в составе передних корешков соответствующих спинномозговых нервов, затем их ветвей, направляются к внутренним и наружным половым органам.

Преганглионарные волокна заканчиваются синапсами на клетках *тазовых узлов*, залегающих в сплетениях, расположенных вблизи органов или в их стенках.

Постганглионарные волокна осуществляют парасимпатическую иннервацию их гладких мышц и желез. Функции вегетативной нервной системы подробно изучаются в курсе физиологии человека и животных.



**Рис. 182. Схема головного отдела парасимпатической части вегетативной нервной системы:**

1 — добавочное ядро глазодвигательного нерва; 2 — тройничный узел; 3 — верхнее слюноотделительное ядро; 4 — нижнее слюноотделительное ядро; 5 — блуждающий нерв; 6 — барабанный нерв; 7 — околоушная слюнная железа; 8 — барабанная струна; 9 — поднижнечелюстной узел; 10 — поднижнечелюстная слюнная железа; 11 — подъязычная слюнная железа; 12 — ушной узел; 13 — малый каменистый нерв; 14 — большой каменистый нерв; 15 — крылонёбный узел; 16 — соединительная ветвь со скуловым нервом; 17 — ресничная мышца; 18 — мышца, суживающая зрачок; 19 — слезная железа; 20 — короткие ресничные нервы; 21 — ресничный узел; 22 — глазодвигательный корешок (парасимпатический)



## ОРГАНЫ ЧУВСТВ

Взаимодействие организма с внешней средой осуществляется органами чувств, или анализаторами. Выделяют органы зрения, слуха, равновесия, вкуса, обоняния и осязания. И. П. Павлов разработал учение об анализаторах. Согласно ему, каждый анализатор является комплексным «механизмом», который не только воспринимает сигналы внешней среды и преобразует их энергию в нервный импульс, но и производит высший анализ и синтез.

Каждый анализатор состоит из трех частей. *Периферическая часть* (рецептор) принимает энергию внешнего раздражения и перерабатывает ее в нервный импульс. При этом каждая рецепторная клетка воспринимает раздражения с определенной зоны — рецептивного поля, представляющего собой все точки периферического отдела анализатора, возбуждение которых влияет на данный нейрон. *Проводящие пути*, по которым нервный импульс следует к нервному центру. Проводящие пути проходят через несколько уровней переключения (в спинном мозге, стволе, головном мозге и таламусе) и достигают клеток *коркового конца анализатора* (сенсорный центр), который расположен в соответствующих участках коры головного мозга. В корковом центре происходит высший анализ.

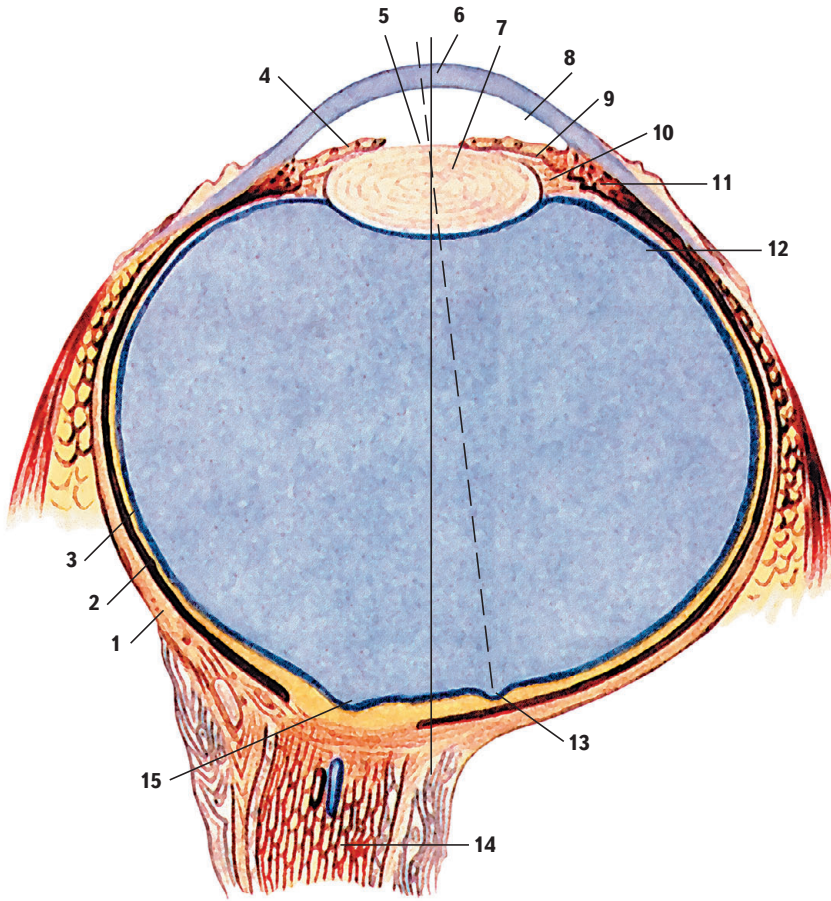
Любое ощущение имеет четыре параметра: пространственный, временной, интенсивность (количество) и качество (модальность). В центральной нервной системе, куда поступают нервные импульсы, вся информация обрабатывается в структурах мозга, ответственных за членораздельную речь. В результате и возникает **восприятие** — способность видеть, слышать, осязать, ощущать вкусы, запахи и положение тела в пространстве.

## ОРГАН ЗРЕНИЯ

Орган зрения состоит из глазного яблока со зрительным нервом и вспомогательных органов глаза. **Глазное яблоко** шаровидной формы, имеет три оболочки: фиброзную, сосудистую и внутреннюю, или сетчатку (рис. 183). Наружная **фиброзная оболочка** подразделяется на задний отдел — *склеру* (плотная соединительнотканная оболочка) и прозрачную выпуклую *роговицу*, лишенную кровеносных сосудов.

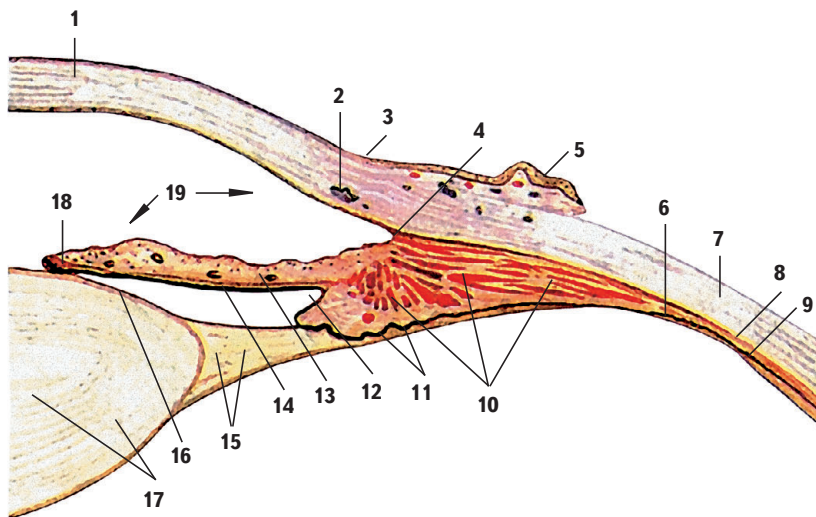
**Сосудистая оболочка** глазного яблока расположена под склерой, богата кровеносными сосудами и состоит из трех частей: собственно сосудистой оболочки, ресничного тела и радужки. *Ресничное тело* предназначено для аккомодации глаза, поддерживая, фиксируя и растягивая хрусталик. Ресничное тело делится на две части: внутреннюю — ресничный венец и наружную — ресничный кружок. От поверхности последнего к хрусталику отходят ресничные отростки, к которым прикрепляются волокна связки, идущие к хрусталику. Большая часть ресничного тела — это ресничная мышца. При ее сокращении хрусталик расправляется, округляется, вследствие этого выпуклость и преломляющая сила его увеличиваются, происходит аккомодация на близлежащие предметы. Гладкие мышечные клетки в старческом возрасте частично атрофируются, на их месте появляются участки соединительной ткани, что приводит к нарушению аккомодации и возникновению дальнозоркости (рис. 184).

Ресничное тело спереди продолжается в *радужку*, которая, располагаясь между роговицей и хрусталиком, представляет собой круглый диск с отверстием в центре (зрачок). В толще радужки проходят две мышцы: сфинктер (суживатель) зрачка и мышца, расширяющая зрачок (его дилататор). Различное количество и качество пигмента меланина в радужке обуславливает цвет глаз — карий, черный (при наличии большого количества пигмента) или голубой, зеленоватый (если мало пигмента), альбиносов.



**Рис. 183. Строение глазного яблока, горизонтальный разрез (сплошной линией показана наружная ось глаза, пунктирной — зрительная ось глаза):**

1 — фиброзная оболочка (склера); 2 — собственно сосудистая оболочка; 3 — сетчатка; 4 — радужка; 5 — зрачок; 6 — роговица; 7 — хрусталик; 8 — передняя камера глазного яблока; 9 — задняя камера глазного яблока; 10 — ресничный пояс; 11 — ресничное тело; 12 — стекловидное тело; 13 — центральная ямка; 14 — зрительный нерв; 15 — диск зрительного нерва

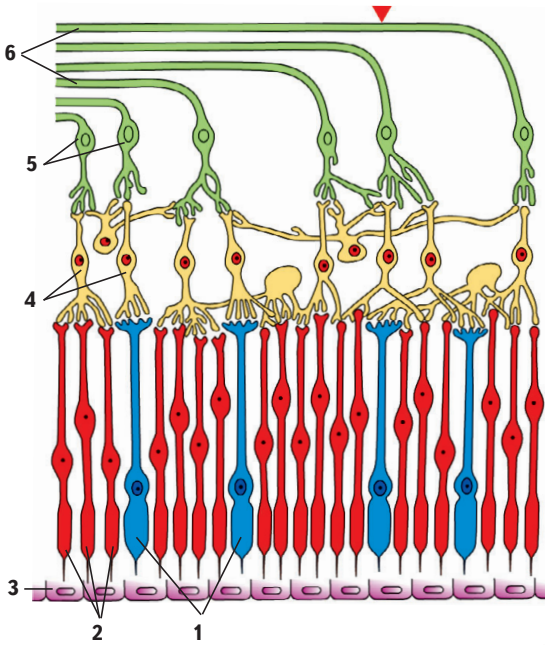


**Рис. 184. Строение передне-боковой части глазного яблока, разрез в горизонтальной плоскости:**

1 — роговица; 2 — венозный синус склеры; 3 — лимб (край роговицы); 4 — радужно-роговичный угол; 5 — конъюнктивa; 6 — ресничная часть сетчатки; 7 — склера; 8 — сосудистая оболочка; 9 — зубчатый край сетчатки; 10 — ресничная мышца; 11 — ресничные отростки; 12 — задняя камера глазного яблока; 13 — радужка; 14 — задняя поверхность радужки; 15 — ресничный пояс; 16 — капсула хрусталика; 17 — хрусталик; 18 — сфинктер зрачка (мышца, суживающая зрачок); 19 — передняя камера глазного яблока

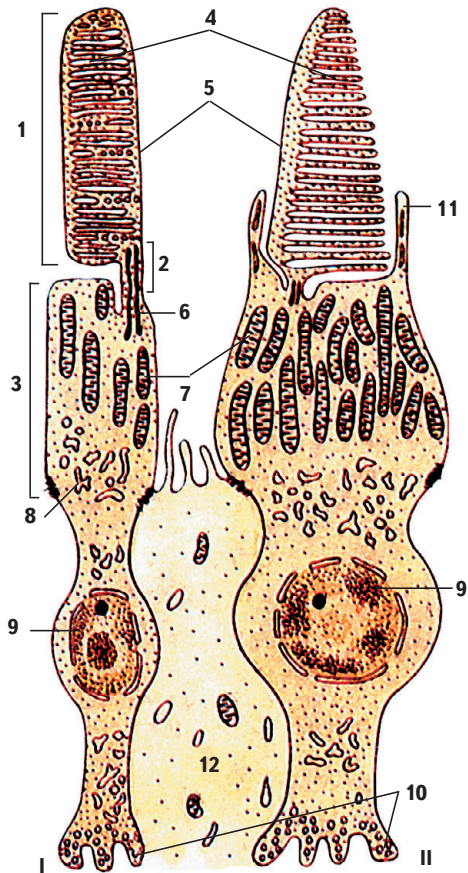
Внутренняя **светочувствительная оболочка** глазного яблока (сетчатка) состоит из двух листков: внутреннего — светочувствительного (нервная часть) и наружного — пигментного. В сетчатке выделяют радиально ориентированные трехнейронные цепи, представленные наружным *фоторецепторным слоем*, средним — *ассоциативным* и внутренним — *ганглионарным* (рис. 185). *Палочки* и *колбочки* представляют собой *фоторецепторные клетки* (*I нейрон*). Каждая палочка имеет складки цитолеммы, в которую встроены зрительный пурпур — родопсин. Колбочки отличаются от палочек большей величиной (рис. 186). В колбочках имеется иодопсин. Зрительный пигмент поглощает часть падающего на него света и отражает остальную часть. Каждая палочка или колбочка содержит пигмент, который поглощает лучи с определенной длиной световой волны. Поглощая фотон, зрительный пигмент меняет свою конфигурацию, при этом освобождается энергия, которая используется для осуществления цепи химических реакций, что и приводит к возникновению нервного импульса.

**Функция палочек и колбочек.** В сетчатке глаза человека содержится один тип палочек и три типа колбочек, каждый из которых воспринимает свет определенной длины волны: от 400 до 700 нм. Количество колбочек в сетчатке глаза человека достигает 6 — 7 млн, палочек — в 10 — 20 раз больше. Существуют три типа колбочек, каждый из которых воспринимает красный, синий или желтый свет (цветовое зрение). Палочки воспринимают информацию об освещенности и форме предметов. Палочки воспринимают слабый свет, т. е. необходимы в темноте, колбочки — при ярком свете.



**Рис. 185. Расположение нейронов в сетчатке глаза (схема):**

1 — колбочки; 2 — палочки; 3 — пигментные клетки; 4 — биполярные клетки; 5 — ганглиозные клетки; 6 — нервные волокна. Красной стрелкой показано направление пучка света



**Рис. 186. Палочковидная (I) и колбочковидная (II) зрительные клетки — фоторецепторные клетки.**

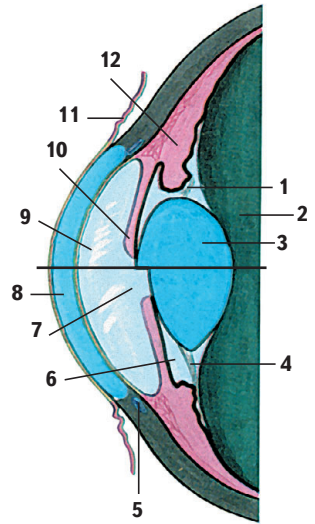
**Ультрамикроскопическое строение:**

1 — наружный сегмент палочки; 2 — связующий отдел между наружным и внутренним сегментами палочки; 3 — внутренний сегмент палочки; 4 — диски; 5 — клеточная оболочка; 6 — двойные микрофибриллы; 7 — митохондрии; 8 — пузырьки эндоплазматической сети; 9 — ядро; 10 — область синапса с биполярным нейроцитом; 11 — пальцевидные отростки внутреннего сегмента колбочковидной зрительной клетки; 12 — лучевой глиоцит (мюллерово волокно)

(по И. В. Алмазову и Л. С. Сутулову)

**Рис. 187. Изменение формы хрусталика при натяжении и расслаблении ресничной мышцы (схема):**

1 — ресничный пояс (расслаблен); 2 — стекловидное тело; 3 — хрусталик; 4 — ресничный пояс (натянут); 5 — венозный синус склеры; 6 — задняя камера глазного яблока; 7 — зрачок; 8 — роговица; 9 — передняя камера глазного яблока; 10 — радужка; 11 — конъюнктура; 12 — ресничное тело



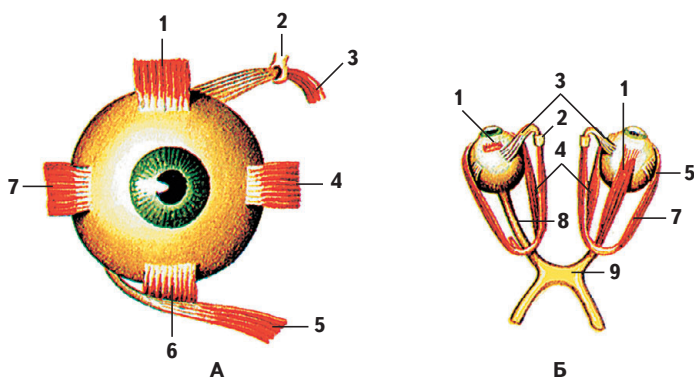
**Хрусталик и стекловидное тело** — светопреломляющие среды глаза. Хрусталик — прозрачная двояковыпуклая линза диаметром около 9 мм. Хрусталик меняет свою форму под влиянием ресничной мышцы. При ее расслаблении хрусталик уплощается (установка на дальнейшее видение), при сокращении выпуклость хрусталика увеличивается (установка на ближнее видение) (рис. 187). Это и называется аккомодацией глаза. Стекловидное тело заполняет пространство между сетчаткой и хрусталиком. Принцип устройства фотоаппарата аналогичен строению глаза. Роль диафрагмы в глазу выполняет зрачок, который в зависимости от освещенности суживается (при ярком свете) или расширяется (при тусклом свете). Объективом служат хрусталик и стекловидное тело. Лучи света в глазу попадают на сетчатку, при этом изображение перевернутое. Пучок света попадает на желтое пятно сетчатки (скопление фоторецепторов), являющееся зоной наилучшего видения.

**Вспомогательные органы глаза.** *Четыре прямые* (верхняя, нижняя, медиальная, латеральная) и *две косые* (верхняя и нижняя) поперечнополосатые мышцы составляют двигательный аппарат глаза (рис. 188). Благодаря содружественному действию мышц движения обоих глазных яблок синхронные.

*Веки* защищают глазное яблоко спереди. Они представляют собой кожные складки, ограничивающие глазную щель и закрывающие ее при смыкании. В толще хрящей века заложены открывающиеся по их краям разветвленные сальные (мейбомиевы) железы. Задняя поверхность век покрыта конъюнктивой, которая продолжается в конъюнктиву глаза. Конъюнктура — тонкая слизистая оболочка, которая ограничивает конъюнктивальный мешок. По краям век располагаются в 2 — 3 ряда ресницы, в их волосяные сумки открываются выводные протоки сальных и потовых ресничных желез. На каждом веке около 80 ресниц, которые защищают глаза от попадания инородных частиц. Ресницы обновляются примерно в течение 100 дней. Человек регулярно моргает, примерно один раз за 5 секунд.

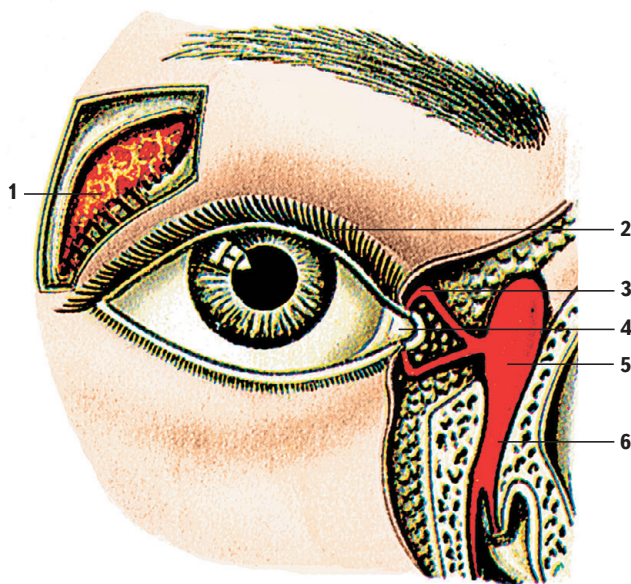
*Слезный аппарат* включает одноименную железу и систему слезных путей. От 5 до 12 выводных канальцев открываются в конъюнктивальный мешок. У медиального угла глаза, на краях век, там, где они расходятся, окружая слезное озеро, расположен слезный сосочек, на котором имеются узкие отверстия — слезные точки, дающие начало слезным канальцам, впадающим в слезный мешок, нижний конец которого переходит в носослезный проток, открывающийся в полость носа (рис. 189).

Слезы увлажняют конъюнктиву глаза и обезвреживают микроорганизмы. Без слез конъюнктура и роговица высохли бы и человек ослеп. Ежедневно слезные железы вырабатывают около 100 мл слезы. Со слезами выделяются из организма химические вещества, образующиеся при нервном напряжении или эмоциональном стрессе. Слеза имеет слабощелочную реакцию, в основном состоит из воды, в которой содержится около 1,5% NaCl, 0,5% альбумина и слизь. В слезе имеется лизоцим, обладающий бактерицидным действием.



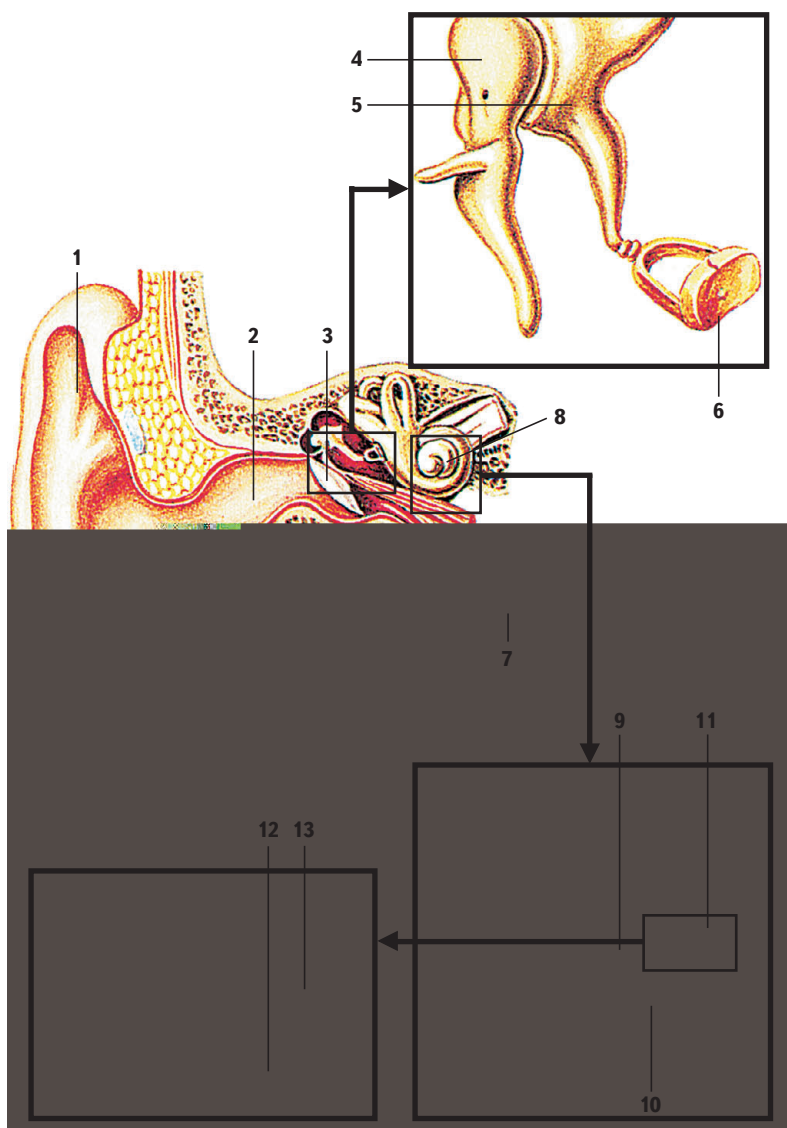
**Рис. 188. Мышцы глазного яблока (глазодвигательные мышцы);  
вид спереди (А) и сверху (Б):**

1 — верхняя прямая мышца; 2 — блок; 3 — верхняя косая мышца; 4 — медиальная прямая мышца;  
5 — нижняя косая мышца; 6 — нижняя прямая мышца; 7 — латеральная прямая мышца; 8 — зрительный  
нерв; 9 — перекрест зрительных нервов



**Рис. 189. Слезный аппарат глаза, правого:**

1 — слезная железа; 2 — верхнее веко; 3 — слезный каналец; 4 — слезное озеро; 5 — слезный мешок;  
6 — носослезный проток



**Рис. 190. Орган слуха и его части:**

1 – ушная раковина; 2 – наружный слуховой проход; 3 – барабанная перепонка; 4 – молоточек; 5 – наковальня; 6 – стремя; 7 – слуховая труба; 8 – улитка; 9 – лестница преддверия; 10 – барабанная лестница; 11 – улитковый проток; 12 – спиральный (кортиев) орган; 13 – покровная мембрана

## ПРЕДДВЕРНО-УЛИТКОВЫЙ ОРГАН

Органы слуха и равновесия (статического чувства) у человека объединены между собой в сложную систему, разделенную на три отдела: наружное ухо, среднее ухо и внутреннее ухо (рис. 190).

**Наружное ухо.** *Ушная раковина* — эластический хрящ сложной формы, на дне которого находится наружное слуховое отверстие.

*Наружный слуховой проход* длиной 33 — 35 мм закрыт *барабанной перепонкой*, которая отделяет наружное ухо от среднего. Она представляет собой пластинку толщиной 0,1 мм, имеющую форму эллипса размерами 9 × 11 мм. В эпителии, выстилающем наружный слуховой проход, наряду с большим количеством сальных, имеются особые трубчатые серные железы (видоизмененные потовые), вырабатывающие вязкий, желтоватый секрет — «ушную серу».

**Среднее ухо** представляет собой воздухоносную *барабанную полость* объемом около 1 см, расположенную в толще пирамиды височной кости. В барабанной полости находятся три слуховые косточки и сухожилия мышц. Барабанная полость продолжается в *слуховую (евстахиеву) трубу*, которая открывается в носовой части глотки. Труба выполняет очень важную функцию — способствует выравниванию давления воздуха внутри барабанной полости по отношению к наружному. Слуховые косточки (*стремя, наковальня, молоточек*) составляют цепь, передающую звуковые колебания и соединяющую барабанную перепонку с закрытым вторичной барабанной перепонкой окном преддверия, ведущим в полость внутреннего уха. Рукоятка молоточка сращена с барабанной перепонкой, а его головка сочленена с телом наковальни. Длинный отросток наковальни сочленяется с головкой стремечка, основание которого входит в окно преддверия. Косточки покрыты слизистой оболочкой (рис. 191). Две мышцы (напрягающая барабанную перепонку и стремечная) регулируют движение косточек.

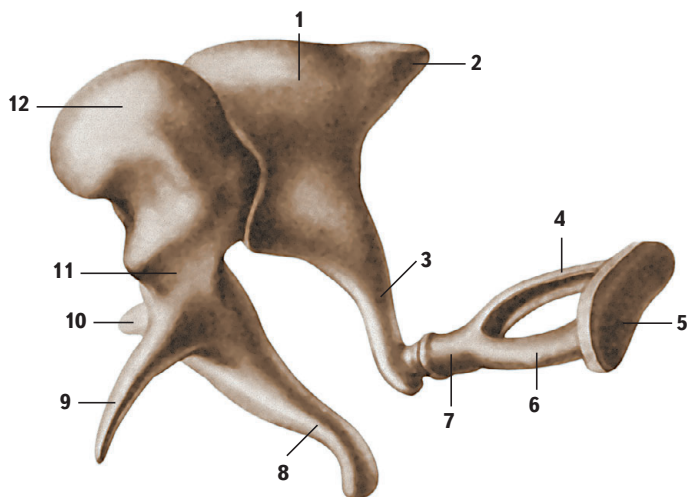



Рис. 191. Слуховые косточки:

1 — наковальня; 2 — короткая ножка наковальни; 3 — длинная ножка наковальни; 4 — задняя ножка стремени; 5 — основание стремени; 6 — передняя ножка стремени; 7 — головка стремени; 8 — рукоятка молоточка; 9 — передний отросток молоточка; 10 — латеральный отросток молоточка; 11 — шейка молоточка; 12 — головка молоточка



**Внутреннее ухо**, расположенное в пирамиде височной кости, состоит из *перепончатого лабиринта*, который залегает в *костном лабиринте*. Между обоими лабиринтами имеется пространство, заполненное перилимфой. Три костных полукружных канала лежат в трех взаимно перпендикулярных плоскостях: сагитальной, горизонтальной, фронтальной. Каждый канал имеет по две ножки, одна из которых (ампулярная костная ножка) перед впадением в преддверие расширяется, образуя ампулу. Соседние ножки переднего и заднего каналов соединяются, образуя общую костную ножку, поэтому 3 канала открываются в преддверие пятью отверстиями. Костная улитка образует 2,5 витка вокруг горизонтально лежащего стержня-веретена (рис. 192).

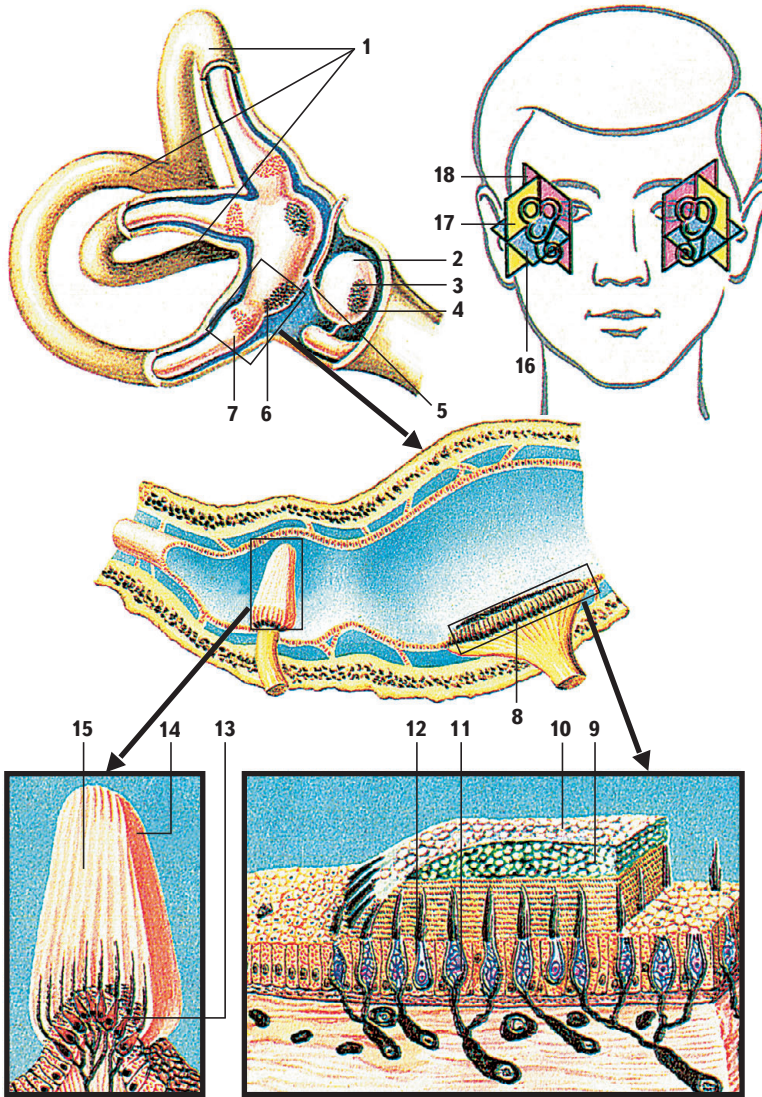
Перепончатый лабиринт, повторяющий форму костного, заполнен эндолимфой. Лабиринт состоит из двух частей: вестибулярного и улиткового лабиринтов. *Вестибулярный лабиринт* – периферический отдел статокINETического анализатора (орган равновесия) – состоит из *двух мешочков: эллиптического (маточка) и сферического*, которые сообщаются между собой, а также *трех полукружных протоков*, залегающих в одноименных костных каналах. Одна из ножек каждого протока, расширяясь, образует *перепончатые ампулы*. Участки стенки мешочков, выстланные чувствительными рецепторными клетками, называются пятнами, аналогичные участки ампул – гребешками (рис. 193).



**Рис. 192. Строение перепончатого лабиринта и его положение в костном лабиринте (схема):**

1 – эндолимфатический мешочек; 2 – эндолимфатический проток; 3 – проток эллиптического мешочка; 4 – сферический мешочек; 5 – улитковый проток; 6 – лестница преддверия; 7 – барабанная лестница; 8 – наружное отверстие канальца (водопровода) улитки; 9 – перилимфатический проток (водопровод) улитки; 10 – окно улитки; 11 – слуховая труба; 12 – барабанная перепонка; 13 – барабанная полость; 14 – молоточек; 15 – основание стремени; 16 – наковальня; 17 – ампула заднего полукружного протока; 18 – ампула латерального полукружного протока; 19 – перилимфатическое пространство заднего (костного) полукружного канала; 20 – перепончатая ножка (латеральный полукружный проток); 21 – эллиптический мешочек; 22 – общая перепончатая ножка; 23 – передняя (верхняя) перепончатая ампула

*Эпителий пятен* содержит воспринимающие клетки, на верхних поверхностях которых имеется по 60 – 80 волосков (микроворсинок), обращенных в полость лабиринта. Поверхность клеток покрыта студенистой мембраной, содержащей кристаллы углекислого кальция (статолиты). Нервные окончания разветвляются, окружая наподобие чаш рецепторные клетки, формируют синапсы с их телами. Рецепторные клетки пятен воспринимают изменения силы тяжести, прямолинейные движения и линейные ускорения. *Ампулярные гребешки* воспринимают изменение углового ускорения.



**Рис. 193. Орган равновесия и его части:**

1 – полукружные каналы; 2 – преддверие; 3 – сферический мешочек; 4 – пятно сферического мешочка; 5 – эндолимфатический проток; 6 – эллиптический мешочек; 7 – ампула; 8 – отолитовый аппарат; 9 – статоконии; 10 – мембрана статоконий; 11 – поддерживающие клетки; 12, 13 – волосковые (сенсорные) клетки; 14 – ампулярный гребешок; 15 – купол; 16 – латеральный полукружный канал; 17 – передний полукружный канал; 18 – задний полукружный канал

**Улитковый лабиринт** — периферический конец слухового анализатора — залегает в костной улитке. Костный спиральный канал разделяет проток на три части, занимая среднюю из них: верхняя — лестница преддверия, нижняя — барабанная лестница. В них находится перилимфа (рис. 194).

Улитковый проток заполнен эндолимфой и представляет собой соединительнотканый мешок длиной около 3,5 см. Улитковый проток на поперечном разрезе имеет треугольную форму.

На барабанной стенке и по всей длине улиткового канала располагается воспринимающий звуки *спиральный орган* (кортиева). По всей его длине тянется в виде спирали покровная мембрана — лентовидная пластинка желеобразной консистенции, касаясь вершин его рецепторных волосковых клеток, лежащих на базилярной соединительнотканной мембране. Мембрана образована примерно 24 тыс. тонких радиальных коллагеновых волокон, длина которых возрастает от основания улитки к ее вершине.

Рецепторные клетки несут на своей поверхности слуховые волоски (микроворсинки), верхушки которых прикрепляются к описанной покровной пластинке (рис. 195). К телам волосковых клеток подходят нервные окончания, образующие с ними синапсы. Тела афферентных нейронов (I-е нейроны) залегают в спиральном ганглии, расположенном в толще спиральной костной пластинки.

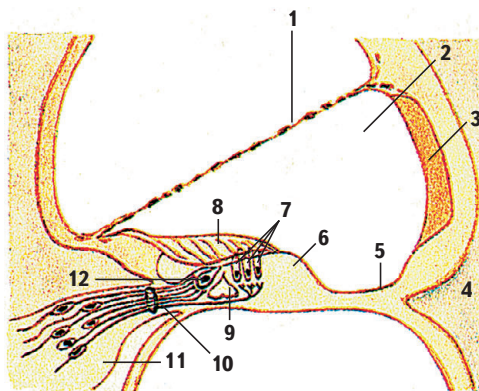
Высокие звуки раздражают только волосковые клетки, расположенные на нижних завитках улитки, а низкие звуки — волосковые клетки вершины улитки и часть клеток на нижних завитках.

**Распространение звуковой волны.** Звуковые волны через наружный слуховой проход достигают барабанной перепонки. Ее колебания передаются через цепь слуховых косточек на окно преддверия, что вызывает передвижение перилимфы и воспринимается эндолимфой улиткового протока. Благодаря этому происходит волнообразное движение основной мембраны, которая в зависимости от частоты и интенсивности звука колеблется по всей своей длине. Эти колебания приводят к возникновению нервных импульсов, которые проводятся в кору височной доли больших полушарий мозга, где расположен центральный (корковый) конец слухового анализатора (рис. 196).

Человек способен воспринимать звуковые колебания от 16 Гц (16 колебаний в секунду) до 21 000 Гц. С возрастом эта величина снижается в два-три раза — до 5000 Гц у старых людей. Шум вредно действует на орган слуха и на психику человека, вызывая психоэмоциональный стресс.

**Рис. 194. Строение улиткового протока (схема):**

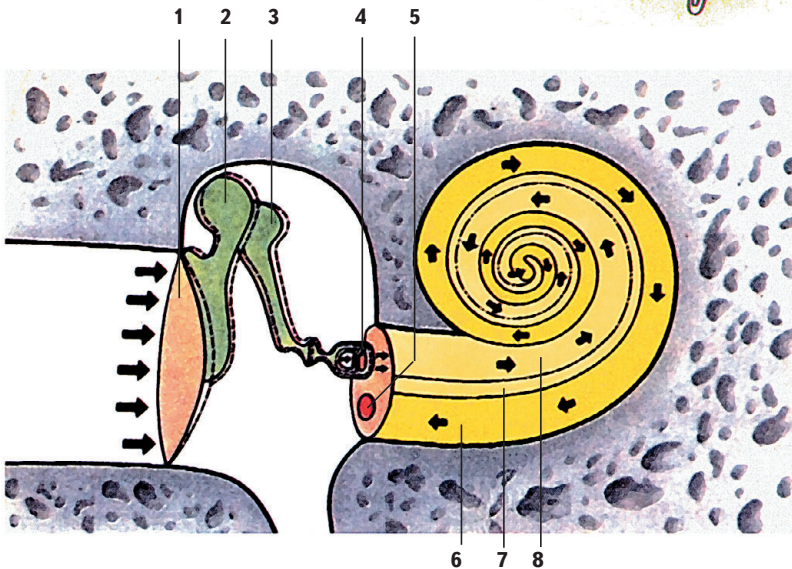
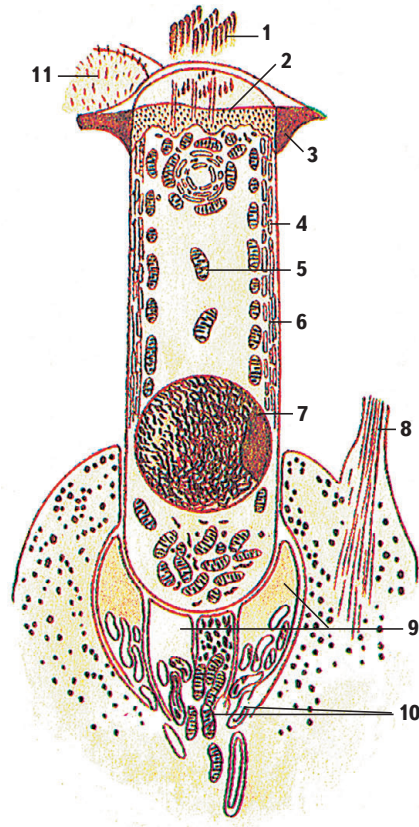
1 — преддверная мембрана; 2 — улитковый проток; 3 — сосудистая полоска; 4 — кость; 5 — базилярная пластинка; 6 — спиральный (кортиева) орган; 7 — наружные волосковые клетки спирального (кортиева) органа; 8 — покровная мембрана; 9 — внутренний туннель; 10 — нервные волокна; 11 — узел (спиральный) улитки; 12 — внутренняя волосковая клетка



**Рис. 195. Ультрамикроскопическое строение  
волосковой сенсорной клетки  
спирального органа (схема):**

1 — слуховые волоски; 2 — кутикула; 3 — сетчатая мембрана; 4 — оболочка клетки; 5 — митохондрия; 6 — эндоплазматическая сеть; 7 — ядро; 8 — фаланговая пластинка наружной поддерживающей клетки; 9 — нервные окончания; 10 — митохондрии в нервном окончании; 11 — микроворсинки на опорных клетках

*(по В.Г. Елисееву и др.)*



**Рис. 196. Распространение звуковой волны (показано стрелками)  
в наружном, среднем и внутреннем ухе:**

1 — барабанная перепонка; 2 — молоточек; 3 — наковальня; 4 — стремя; 5 — круглое окно; 6 — барабанная лестница; 7 — улитковый проток; 8 — лестница преддверия

## ОРГАН ОБОНЯНИЯ

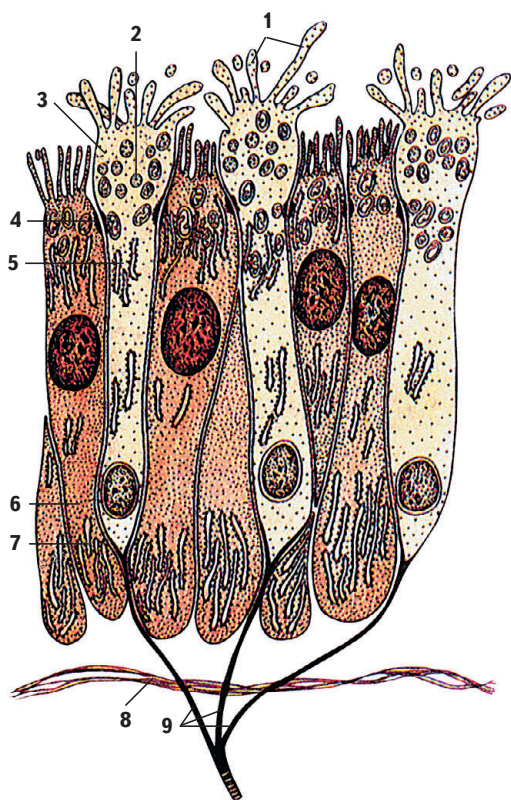
Орган обоняния располагается в обонятельной области слизистой оболочки носа, которая у взрослого человека занимает 250 – 500 мм<sup>2</sup>. Верхняя носовая раковина и расположенная на этом же уровне зона носовой перегородки покрыты многорядным столбчатым обонятельным эпителием высотой около 600 мкм, лежащим на базальной мембране.

Благодаря накоплению в некоторых клетках пигмента эпителий имеет желтоватый цвет. Эпителий представлен тремя видами клеток: обонятельными нейросенсорными, расположенными среди поддерживающих эпителиоцитов, а также базальными клетками, которые способны делиться (рис. 197).

*Поддерживающие клетки* лежат на базальной мембране между нейросенсорными, разделяя их. Это высокие призматические клетки с суженной базальной частью. Они имеют на своей апикальной поверхности множество коротких тонких микроворсинок и обладают признаками секреторных клеток.

Мелкие *базальные клетки* лежат глубже, на базальной мембране, окружают пучки аксонов обонятельных нейросенсорных клеток. Число обонятельных нейросенсорных клеток у человека около 10 – 40 млн, в то время как у макросмических животных их количество достигает 200 млн и более.

*Обонятельные нейросенсорные клетки* представляют собой видоизмененные биполярные нейроны, имеющие два отростка: длинные центральные (аксоны) и короткие периферические (дендриты). Базальная часть клетки, суживаясь, переходит в длинный узкий *центральный отросток* диаметром около 0,1 мкм, содержащий нейрофибриллы и митохондрии. Этот отросток прободает базальную мембрану и, соединяясь с аксонами других обонятельных клеток, формирует безмиелиновые *обонятельные нервы*. Тонкий *дендрит* направляется к поверхности эпителия, где заканчивается утолщением – *дендритической луковичцей* (*обонятельная булава*), от боковых поверхностей которой отходят по 10 – 15 неподвижных *обонятельных ресничек*.



**Рис. 197. Ультрамикроскопическое строение обонятельного эпителия (схема):**

1 – микроворсинки; 2 – пузырьки; 3 – обонятельная булава; 4 – замыкательная пластинка (десмосома); 5 – тело обонятельной нейросенсорной клетки; 6 – поддерживающая клетка; 7 – эндоплазматическая сеть; 8 – базальная мембрана; 9 – аксоны обонятельных нейросенсорных клеток, образующие обонятельные нити

(по В.Г. Елисееву и др.)

## ОРГАН ВКУСА

Орган вкуса имеет эктодермальное происхождение, у человека он представлен множеством (около 2 – 3 тыс.) *вкусовых почек*, расположенных в многослойном эпителии боковых поверхностей *желобовидных, листовидных и грибовидных сосочков языка*, а также в слизистой оболочке неба, зева, глотки и надгортанника.

В эпителии каждого сосочка, окруженного валом, имеется до 200 вкусовых почек, в эпителии других сосочков по несколько почек. Вкусовые почки занимают всю толщу эпителиального покрова сосочков языка. Вкусовые почки эллипсоидной формы состоят из 20 – 30 плотно прилежащих друг к другу вкусовых сенсорных эпителиоцитов и поддерживающих клеток, в основании которых находятся *базальные клетки* (рис. 198).

На вершине каждой почки имеется *вкусовое отверстие (вкусовая пора)*, которое ведет в маленькую *вкусовую ямку*, образованную верхушками вкусовых клеток. Большинство вкусовых клеток проходят через всю почку от базальной мембраны до вкусовой ямки, к которой конвергируют апикальные части этих клеток.

Мелкие *базальные клетки* полиэдрической формы лежат на базальной мембране по периферии вкусовой почки и не достигают вкусовой ямки.

Различают два типа вкусовых сенсорных эпителиоцитов. Возможно, они представляют разные стадии дифференцировки сенсорных клеток.

На апикальной поверхности каждой вкусовой клетки, обращенной в сторону вкусовой ямки, имеются микроворсинки, вступающие в контакт с растворенными веществами. Большая часть микроворсинок, видимых при световой микроскопии, принадлежит поддерживающим эпителиоцитам, которые окружают сенсорные клетки со всех сторон, кроме апикальной.

Продолжительность жизни сенсорных эпителиоцитов не превышает 10 дней. Новые клетки образуются из базальных клеток, которые делятся, соединяются с афферентными нервными волокнами и дифференцируются, при этом новообразованная вкусовая клетка, связанная с определенным волокном, сохраняет свою специфичность.

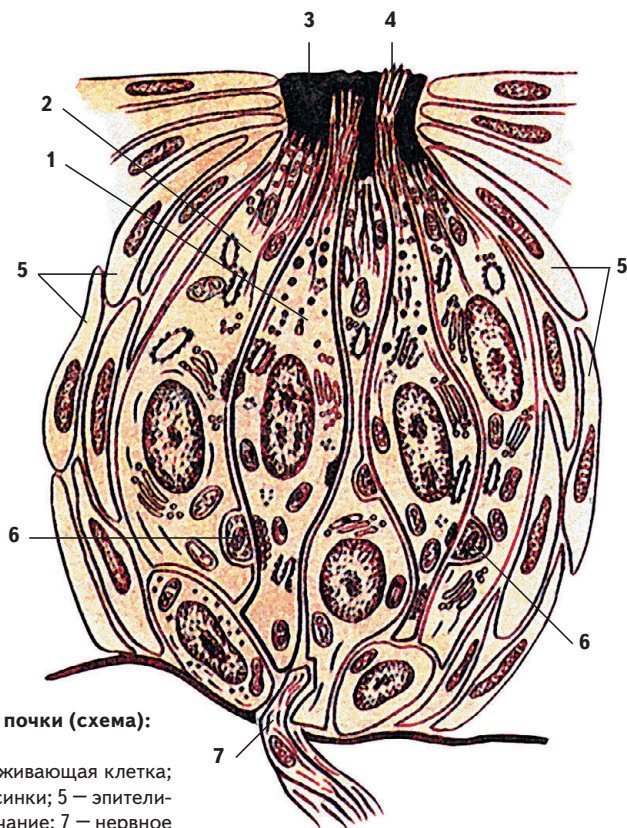


Рис. 198. Строение вкусовой почки (схема):

1 – вкусовая клетка; 2 – поддерживающая клетка; 3 – вкусовая пора; 4 – микроворсинки; 5 – эпителиальные клетки; 6 – нервное окончание; 7 – нервное волокно

## ОБЩИЙ ПОКРОВ (КОЖА)

Кожа выполняет многообразные функции: защитную, терморегуляционную, дыхательную, обменную. Железы кожи вырабатывают пот, кожное сало. С потом у человека в течение суток в обычных условиях через кожу выделяется около 500 мл воды, солей, конечных продуктов азотистого обмена. Кожа активно участвует в обмене витаминов. Особенно важен синтез витамина D под влиянием ультрафиолетовых лучей. Кожа является одним из важнейших депо крови. В ней депонируется до 1 л крови. Площадь кожного покрова взрослого человека достигает 1,5 – 2,0 м<sup>2</sup>. Эта поверхность является обширным рецепторным полем тактильной, болевой, температурной кожной чувствительности.

Кожа состоит из эпидермиса и дермы (рис. 199). *Эпидермис* — это многослойный плоский ороговевающий эпителий, толщина которого зависит от выполняемой функции. Так, на участках, подвергающихся постоянному механическому давлению, его толщина достигает 0,5 – 2,3 мм (например, ладони, подошвы); на груди, животе, бедре, плече, предплечье, шее толщина не превышает 0,02 – 0,05 см. Пигментация кожи зависит от количества меланоцитов — пигментных клеток. Пигментация у представителей разных рас различна.

*Дерма, или собственно кожа*, толщиной 1 – 2,5 мм образована соединительной тканью. В ней различают сосочковый и сетчатый слои. Благодаря наличию сосочков на поверхности кожи видны гребешки, разделенные бороздками.

Сложное переплетение гребешков и бороздок образует рисунок, индивидуальный для каждого человека и не меняющийся в течение всей его жизни.

В сосочковом слое имеются гладкие мышечные клетки.

В сетчатом слое залегают корни волос, потовые и сальные железы. Подкожная клетчатка содержит жировую ткань. Этот слой играет важную роль в терморегуляции и является жировым депо организма.

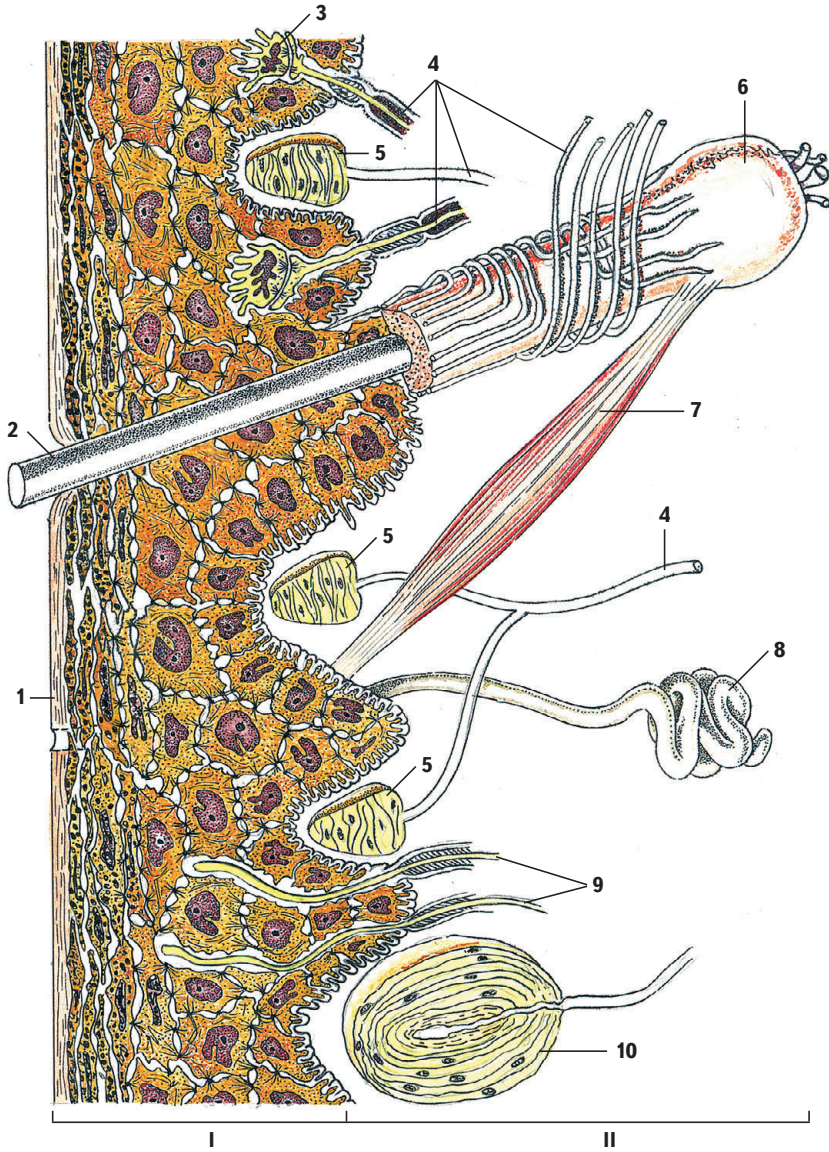
**Производные кожи** — это волосы, ногти и железы кожи.

**Волосы** — производное эпидермиса. Почти вся кожа покрыта волосами. Всего на теле человека от 200 тыс. до 1 млн волос. Исключение составляют ладони, подошвы, переходная часть губ, головка полового члена и малые половые губы. Наибольшее число волос обычно на голове. Характер оволосения зависит от пола, возраста и относится к вторичным половым признакам. Волос имеет выступающий над поверхностью кожи стержень и корень, лежащий в толще кожи (рис. 200). Длина стержня колеблется от 1 – 2 мм до 1,5 мм, а толщина от 0,005 до 0,6 мм. Корень волоса расположен в волосяном фолликуле. Волосы меняются в сроки от 2 – 3 месяцев до 2 – 3 лет. Длина волос изменчива, связана с генетическими факторами, полом, возрастом; волосы растут со скоростью около 0,2 мм в сутки.

Подобно волосам **ногти** также являются производным эпидермиса. Ноготь представляет собой *роговую пластинку*, лежащую на соединительнотканном ногтевом ложе, ограниченную у основания и с боков *ногтевыми валиками*. Ноготь впячивается в щели, расположенные между ложем и валиками. В задней ногтевой щели залегают *корень ногтя, тело* лежит на ногтевом ложе, а свободный край выступает за его пределы.

Ноготь растет за счет деления клеток росткового слоя ногтя — эпителия ногтевого ложа в области корня. Делящиеся клетки, подобно эпителиоцитам эпидермиса, продвигаясь вперед, ороговевают. Ногти растут со скоростью около 0,15 мм в сутки, на пальцах кистей сменяются каждые 3, а на пальцах стоп — каждые 4,5 мес. На протяжении жизни человек отстригает примерно 4 метра ногтей!

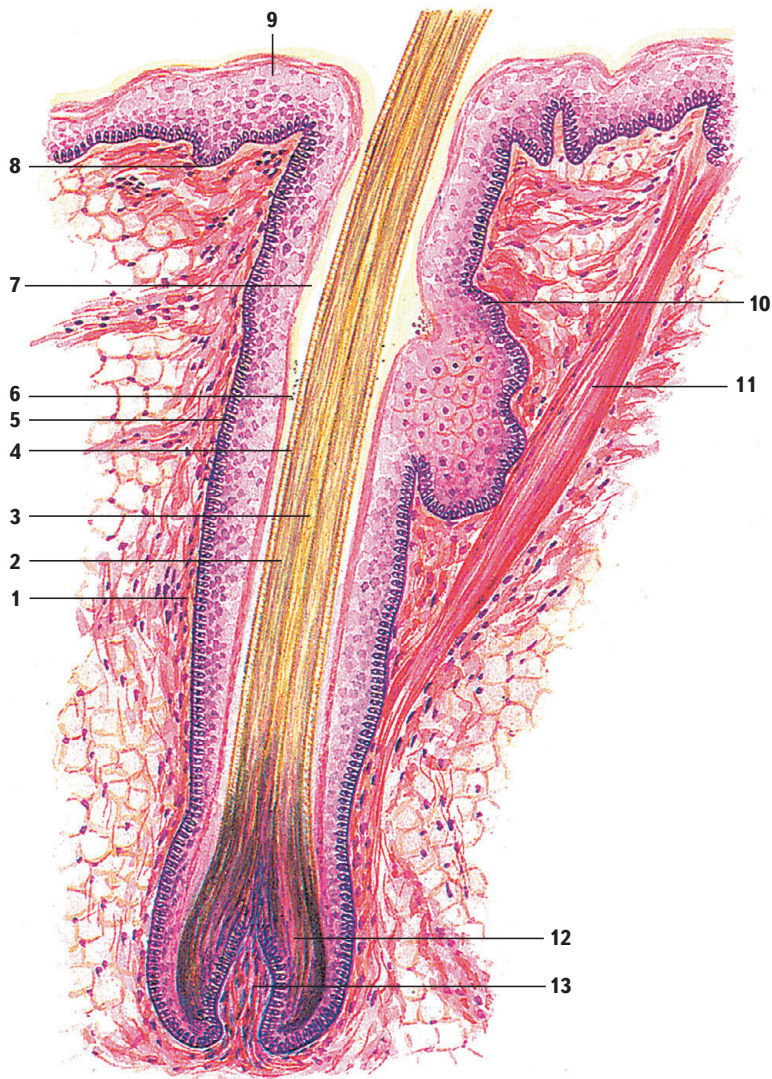
Ногти чувствительностью не обладают и кажутся поэтому, как и волосы, «мертвыми», т. е. как бы живущими независимо от тела. По форме и естественному цвету пытаются зачастую определить свойства человека, его судьбу.



**Рис. 199. Строение кожи. Нервные окончания (схема):**

I — эпидермис; II — дерма; 1 — роговой слой; 2 — стержень волоса; 3 — клетка Меркеля; 4 — нервное окончание; 5 — осязательное тельце (Мейснера); 6 — волосяная сумка; 7 — мышца-подниматель волоса; 8 — потовая железа; 9 — свободное нервное окончание; 10 — пластинчатое тельце (Фатера-Пачини)





**Рис. 200. Строение волоса (схема):**

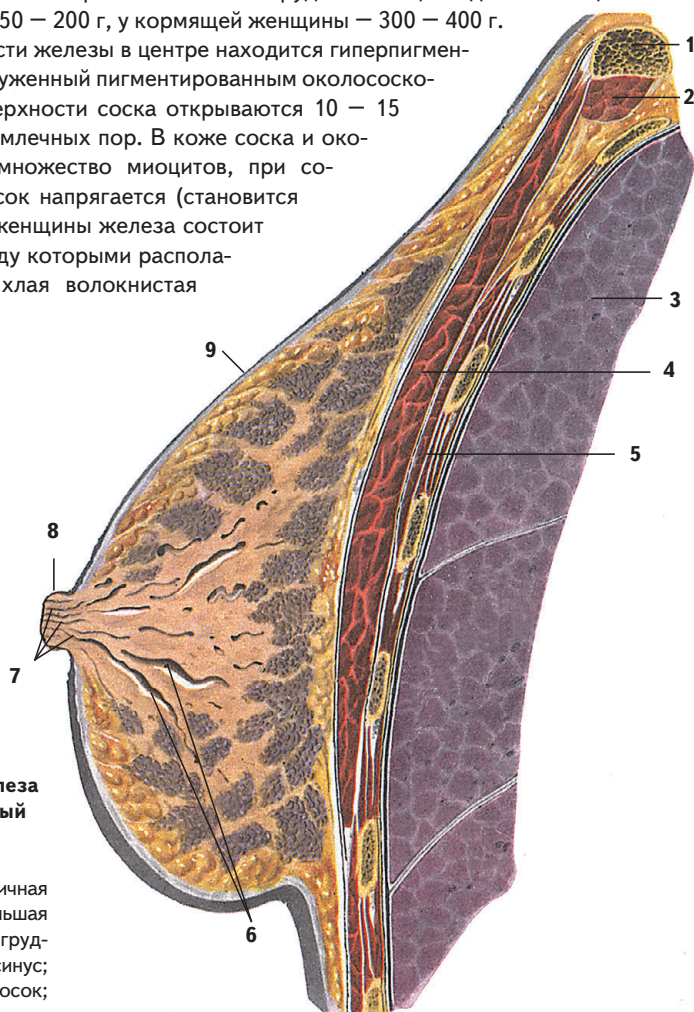
1 – волосяная сумка; 2 – кора волоса; 3 – мозговое вещество волоса; 4 – кутикула; 5 – наружное корневое влагалище; 6 – два слоя внутреннего корневого влагалища; 7 – волосяная воронка; 8 – базальный (ростковый) слой эпидермиса; 9 – роговой слой эпидермиса; 10 – сальная железа; 11 – мышца, поднимающая волос; 12 – луковица волоса; 13 – сосочек волоса  
(по В.Г. Елисееву и др.)

К **железам кожи** относятся потовые, сальные и молочные. Количество потовых желез около 2 – 2,5 млн, они представляют собой простые трубчатые железы. Различают два типа потовых желез: апокринные и апокринные. Апокринные потовые железы развиваются лишь в период полового созревания в коже лба, лобка, больших половых губ, окружности заднего прохода, подмышечных ямок. Их секрет содержит больше белковых веществ, которые при разложении обладают специфическим запахом. Пот на 98% состоит из воды и 2% органических и неорганических веществ (минеральные соли, мочевины, мочевая кислота). С потом теряется большое количество воды, микроэлементов. При испарении пота теплоотдача усиливается, что является одним из важных механизмов терморегуляции.

Сальные железы отсутствуют лишь на ладонях и подошвах, наибольшее количество их на голове, спине. Вырабатываемое ими кожное сало, будучи бактерицидным, не только смазывает волосы и эпидермис, но в известной мере предохраняет его от микробов. Железа состоит из альвеолярного секреторного отдела диаметром 0,2 – 2,0 мм и короткого выводного протока, который открывается в волосяной мешочек (сальная железа волоса).

**Молочная (грудная) железа** является измененной потовой железой (рис.201). Она расположена на передней поверхности большой грудной мышцы. У девственниц ее масса составляет примерно 150 – 200 г, у кормящей женщины – 300 – 400 г.

На передней поверхности железы в центре находится гиперпигментированный сосок, окруженный пигментированным околососковым кружком. На поверхности соска открываются 10 – 15 точечных отверстий – млечных пор. В коже соска и околососкового кружка множество миоцитов, при сокращении которых сосок напрягается (становится упругим). У взрослой женщины железа состоит из 15 – 20 долей, между которыми располагается жировая и рыхлая волокнистая соединительная ткань.



**Рис. 201. Молочная железа женщины (саггитальный разрез):**

- 1 – ключица; 2 – подключичная мышца; 3 – легкое; 4 – большая грудная мышца; 5 – малая грудная мышца; 6 – молочный синус; 7 – молочные ходы; 8 – сосок; 9 – молочная железа

Справочное издание

**Билич Габриэль Лазаревич  
Крыжановский Валерий Анатольевич**  
**АНАТОМИЯ ЧЕЛОВЕКА**

Ответственный редактор *О. Шестова*  
Художественный редактор *Г. Федотов*

ООО «Издательство «Эксмо»  
127299, Москва, ул. Клары Цеткин, д. 18/5. Тел. 411-68-86, 956-39-21.  
Home page: [www.eksmo.ru](http://www.eksmo.ru) E-mail: [info@eksmo.ru](mailto:info@eksmo.ru)

**Оптовая торговля книгами «Эксмо»:**  
ООО «ТД «Эксмо». 142702, Московская обл., Ленинский р-н, г. Видное,  
Белокаменное ш., д. 1, многоканальный тел. 411-50-74.  
E-mail: [reception@eksmo-sale.ru](mailto:reception@eksmo-sale.ru)

**По вопросам приобретения книг «Эксмо» зарубежными оптовыми  
покупателями обращаться в отдел зарубежных продаж ТД «Эксмо»**  
E-mail: [international@eksmo-sale.ru](mailto:international@eksmo-sale.ru)

**International Sales:** International wholesale customers should contact  
Foreign Sales Department of Trading House «Eksmo» for their orders.  
[international@eksmo-sale.ru](mailto:international@eksmo-sale.ru)

**По вопросам заказа книг корпоративным клиентам, в том числе в специальном  
оформлении, обращаться по тел. 411-68-59, доб. 2299, 2205, 2239, 1251.**  
E-mail: [vipzakaz@eksmo.ru](mailto:vipzakaz@eksmo.ru)

**Оптовая торговля бумажно-беловыми и канцелярскими товарами для школы  
и офиса «Канц-Эксмо»:** Компания «Канц-Эксмо»: 142700, Московская обл., Ленин-  
ский р-н, г. Видное-2, Белокаменное ш., д. 1, а/я 5. Тел./факс +7 (495) 745-28-87  
(многоканальный). e-mail: [kanc@eksmo-sale.ru](mailto:kanc@eksmo-sale.ru), сайт: [www.kanc-eksmo.ru](http://www.kanc-eksmo.ru)

**Полный ассортимент книг издательства «Эксмо» для оптовых покупателей:**

**В Санкт-Петербурге:** ООО СЗКО, пр-т Обуховской Обороны, д. 84Е.  
Тел. (812) 365-46-03/04. **В Нижнем Новгороде:** ООО ТД «Эксмо НН», ул. Маршала  
Воронова, д. 3. Тел. (8312) 72-36-70. **В Казани:** Филиал ООО «РДЦ-Самара»,  
ул. Фрезерная, д. 5. Тел. (843) 570-40-45/46. **В Самаре:** ООО «РДЦ-Самара»,  
пр-т Кирова, д. 75/1, литера «Е». Тел. (846) 269-66-70.

**В Ростове-на-Дону:** ООО «РДЦ-Ростов», пр. Стачки, 243А. Тел. (863) 220-19-34.

**В Екатеринбурге:** ООО «РДЦ-Екатеринбург», ул. Прибалтийская, д. 24а.  
Тел. +7 (343) 272-72-01/02/03/04/05/06/07/08.

**В Новосибирске:** ООО «РДЦ-Новосибирск», Комбинатский пер., д. 3.  
Тел. +7 (383) 289-91-42. E-mail: [eksmo-nsk@yandex.ru](mailto:eksmo-nsk@yandex.ru).

**В Киеве:** ООО «РДЦ Эксмо-Украина», Московский пр-т, д. 6. Тел./факс: (044)  
498-15-70/71. **Во Львове:** ТП ООО «Эксмо-Запад», ул. Бузкова, д. 2. Тел./факс: (032)  
245-00-19. **В Симферополе:** ООО «Эксмо-Крым», ул. Киевская, д. 153.

Тел./факс (0652) 22-90-03, 54-32-99. **В Казахстане:** ТОО «РДЦ-Алматы»,  
ул. Домбровского, д. 3а. Тел./факс (727) 251-59-90/91. RDC-Almaty@eksmo.kz

Подписано в печать 22.03.2012.

Формат 70x100<sup>1/16</sup>. Печать офсетная. Усл. печ. л. 18,15.

Тираж экз. Заказ

ISBN 978-5-699-55348-8



9 785699 553488 >

# МЕДИЦИНСКИЙ АТЛАС

Краткий атлас представляет самые необходимые сведения о строении тела человека. Атлас подготовлен ведущими учеными, которые **в соавторстве с М. Р. Сапиным** создают анатомические атласы-бестселлеры.

Атлас человека содержит **200 цветных рисунков** с обозначениями и комментариями к ним. **Строение тела** приведено в классической последовательности, начиная с живой клетки и опорно-двигательного аппарата и завершая органами чувств. **Все системы и органы** человека наглядно представлены с учетом результатов новых научных исследований.

Атлас компактен и удобен для использования студентами всех медицинских специальностей. Это современное издание — **надежный и простой справочник** для всех людей, заботящихся о своем здоровье.

- Строение живой клетки
- Скелет и мышцы
- Пищеварительная система
- Дыхательная система
- Мочеполовой аппарат
- Сердечно-сосудистая система
- Органы кроветворения
- Иммунная система
- Эндокринные железы
- Нервная система



ЭКСМО

ISBN 978-5-699-55348-8



9 785699 553488 >