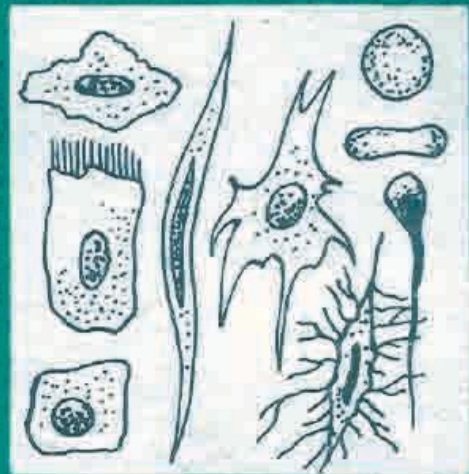
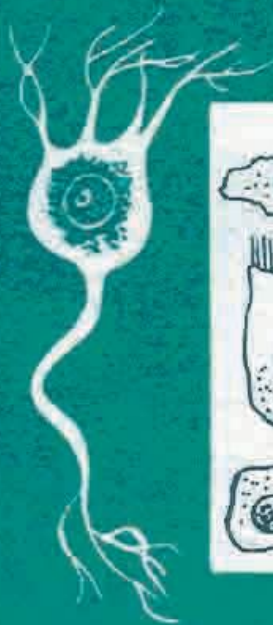

**E.Q. Qodirov**



# GISTOLOGIIYA



**E. QODIROV**

# **GISTOLOGIYA**

O‘zbekiston Respublikasi Oliy va o‘rta maxsus  
talim vazirligi universitet va pedagogika  
institutlarining biologiya fakultetlari  
talabalari uchun darslik sifatida tavsiya qilgan

**TOSHKENT- «O‘QITUVCHI» 2012**

**E. Qodirov. Gistologiya. T.: “Fan va texnologiya”, 2012.-6**

Malumki, shu vaqtgacha «Gistologiya» kursidan dastur asosida darslik yozilgan emas. Shuni nazarda tutib, ushbu qoʻllanmada umurtqalilardan amfibiyalar, reptiliyalari, qushlar va sut emizuvchi hayvonlar toʻqimalarining gistologik tuzilishiga oid malumotlar zamonaviy usullardan foydalanib, hozirgi zamon talablariga javob beradigan darajada yoritilgan. Qoʻllanma universitetlar va pedagogika institutlarining biologiya fakultetlari talabalariga moʻljallangan.

**Taqrizchilar:** **E. K. Shishova** - tibbiyot fanlari doktori, prof.

**M. A. Nishonboeva** - biologiya fanlari nomzodi, dots.

*Akademik J. H. HAMIDOVning umumiy- tahriri ostida*

K  $\frac{1907000000 - 167}{353(04) - 93}$  90 – 93

© «Oʻqituvchi nashriyoti, 2012.

**ISBN 5—645-01657—2**

## SO‘Z BOSHI

Ma'lumki, gistologiya fani universitet va pedagogika institutlarining biologiya fakultetlarida umumiy kurs sifatida o'qitiladi. Ma'ruza va amaliy mashg'ulotlarda asosan umumiy gistologiyaga doir materiallar o'rganiladi. Keyingi yillarda gistologiya kengroq o'qitilishiga talab va ehtiyoj tobora ortib bormoqda. Chunki biologiya va gistologiya bilan aloqador bo'lgan boshqa fanlar to'xtovsiz rivojlanib bormoqda. Shunday bo'lgach, o'quv dasturini kengaytirish, mazkur kursga ajratilgan soatlarni ko'paytirish zaruriyat bo'lib qolmoqda. Ammo shu vaqtgacha universitetlarda va pedagogika institutlarida o'qitiladigan umumiy gistologiya kursi bo'yicha rus tilida ham, o'zbek tilida ham darslik yozilgan emas. Meditsina va veterinariya institutlari uchun yozilgan darsliklar asosan shu sohaga mo'ljallab yozilgan. Universitetlar va pedagogika institutlarida esa gistologiya fanini asosan to'qimalarnng mikroskopik va ultramikroskopik tuzilishini vazifasiga (funksiyasiga) bog'lab o'rganish bilan birga, har bir to'qimaning tarixiy va individual rivojlanishini o'rganishga ko'proq ahamiyat beriladi. Buni umurtqasiz va umurtqali hayvonlar to'qimasining tuzilishini bir-biriga bog'lab o'rgangan holda tasvirlab berish mumkin. Shu mulohazalarga asoslanib yangi dastur asosida universitetlar va pedagogika institutlarining biologiya fakultetlarida o'zbek tilida taxsil oladigan talabalar uchun ushbu o'quv darsligi yozildi.

Darslikda asosan umumiy gistologiyaga oid materiallar keltirilgan bo'lib, umurtqali va umurtqasiz hayvonlar to'qimasining mikroskopik tuzilishi, ularning vazifasi va rivojlanishiga doir ma'lumotlar berildi. Hozirgi zamon gistologiyasidagi qiyosiy gistologik yondashishning ahamiyati imkoni boricha yoritildi. Binobarin, unda keltirilgan materiallar va ularning nazariy bayoni bo'lajak biologlarni gistologiyadan yetarli bilim bilan ta'minlaydi.

Darslikni yozishda rus va o'zbek tillarida nashr qilingan gistologiyaga doir turli xil adabiyotlardan, qo'llanmalardan hamda ko'p yillik tajriba davomida kafedrada to'plangan materiallardan foydalanildi. Unda umurtqasizlar, shuningdek, umurtqalilardan – amfibiyalar, reptiliyalar, qushlar va sut emizuvchi hayvonlar to'qimasining gistologik tuzilishiga oid ma'lumotlar va ularning tasviriga doir rasmlar berildi.

Darslikning ikkinchi nashrida hozirgi vaqtda fanga jadal ravishda kirib kelayotgan endokrin sistemasiga ham ahamiyat berishni nazarga olib, endokrin sistemasi ularni tashkil qiluvchi yirik bezlari va ayrim yakka joylashgan gormonlar hosil qiluvchi hujayralar to'g'risida ham ma'lumotlar berishni lozim topdik. Ma'lumki, ichki sekretsiya bezlari gormonlari ichki muhit turg'unligi va uni muvofiqlashtirishda katta ahamiyatga ega ekanligi adabiyotlarda yoritib berilmoqda.

# BIRINCHI QISM

## UMUMIY GISTOLOGIYA

### I-bob. Gistologiya fanining mavzui va vazifasi

Ma'lumki, hayvonlarning ham, odamning ham organizmi hujayralardan va ularning yig'indisi-to'qimalardan tarkib topgan. Hayvonlar bilan odam tanasidagi barcha katta-kichik organlar o'ziga xos hujayra va shu hujayralardan tashkil topgan to'qimalardan tuzilgan. Shu jihatdan qaraganda, tirik organizmning eng kichik, ya'ni zarracha qismi bu-hujayradir. Hujayralarning tuzilishi, yaratilishi va rivojlanish bosqichlarini, odatda, sitologiya<sup>1</sup> o'rganadi. To'qimalarning tuzilishi, rivojlanishini, hayotiy faoliyatini esa gistologiya o'rganadi. Binobarin, «Gistologiya» fanining mavzui bilan vazifasi uning nomidan ham anglashilib turibdi. Antropologiya, anatomiya, embriologiya, sitologiya kabi fanlar qatorida gistologiya ham fundamental morfologik fan bo'lib, uning asosiy predmeti tirik materiya tashkil topishida moddiy asos bo'lib xizmat qiladigan to'qima-murakkab biologik sistemadir. Universitetlarning biologiya fakultetida o'tiladigan gistologiya predmeti bu-gistologiya kursi bo'lib, unda hayvonlar organizmi to'qimalarining tuzilishi, rivojlanishi, faoliyati va evolutsiyasining asosiy xususiyatlari o'rganiladi va tadqiq qilinadi. Shu jihatdan qaraganda, mazkur kursda gistologiyani ikki katta qismga - umumiy gistologiya bilan xususiy gistologiyaga bo'lib o'rganish maqsadga muvofiq bo'ladi. Kurs dasturi ham ana shuni taqozo etadi. Binobarin, umumiy gistologiyada to'qimalar tuzilishining umumiy qonuniyatlari, tekshirish usullari, gistologiya fanining rivojlanish tarixi kabi masalalar o'rganiladi. Xususiy gistologiyada esa, har qaysi organning to'qimalari mikroskopik jihatdan alohida-alohida o'rganiladi va tadqiq qilinadi. Bu ham, albatta, shartli. Chunki, tirik organizm bir butun bo'lib, uning barcha organlari bir-biri bilan o'zaro uzviy bog'liq holda yashaydi. Binobarin, gistologiyani bo'lib o'rganishdan maqsad, birinchidan, metodik jihati bo'lsa, ikkinchidan, organizmning o'ziga xos qisimlarini

---

<sup>1</sup> Sitologiya–yunoncha bo'lib, *cytos*–hujayra, *logos*–fan, ta'limot tushuncha degan ma'nolarni anglatadi. Hozirgi zamon tushunchasida sitologiya – hujayralar haqidagi fan demakdir.

<sup>2</sup> Gistologiya– yunoncha bo'lib, *histos*–to'qima, *logos*–fan, ta'limot, tushuncha degan ma'noni anglatadi.

sistemaga solib o'rganishdir.

Umuman olganda, gistologiya biologiya fanining bir tarmog'i bo'lib, morfologik qiyosiy o'rganish imkonini beradi.

Ikkinchidan, organizmning o'ziga xos qismlarini sistemaga solib o'rganishdir. Uchinchidan, bu usul to'qimalarni ularning evolyutsiyasi jarayonida u ham biologiyaga oid bir qator sohalar (embriologiya, immunologiya va hokazolar) bilan bir qatorda o'qitiladi va tadqiq qilinadi. Ayniqsa, keyingi yillarda o'rganishning murakkab usullari paydo bo'lishi bu bog'lanishning yanada aniqlashib, mustahkamlanishiga yordam berdi.

Binobarin, gistologiyadagi **konkret tadqiqot obyektlari**, shuningdek, murakkab tekshirish usullari uni tarmoqlarga bo'lib o'rganishni taqozo etmoqda. Natijada, **gistologiyaning gistoximiya, gistofiziologiya, qiyosiy gistologiya, eksperimental gistologiya, tasviriy gistologiya, evolutsion gistologiya, ekologik gistologiya** kabi sohalari yuzaga keldi.

**Gistokimy**o (sinonimi gistologik ximiya) to'qimalarnng kimyoviy xossalarini o'rganadi. Bu bo'limda gistologik va kimyoviy usullar yordamida hujayra va to'qimalarning tuzilishi, ulardagi kimyoviy elementlarning taqsimlanishi o'rganiladi. Gistokimyoviy usullarning afzalligi shundaki, hujayra yoki to'qimalarning ayrim moddalari, ularning tegishli gruppalari alohida-alohida bo'yab o'rganiladi. Chunonchi, agar hujayra yadrosidagi DNK miqdori aniqlanadigan bo'lsa, uni o'ziga xos bo'yok bilan bo'yaladi, bunda hujayraning boshqa elementlari bo'yalmaydi. Natijada DNK aniq-ravshan bo'yolib ko'rinadi. Xuddi shuningdek, gistokimyoviy usullar yordamida oqsillar, fermentlar, amikokislotalar, uglevodlar, lipidlar va boshqalarni ham aniqlash mumkin. Elektron mikroskop kashf etilishi bilan hujayra va to'qimalarni tekshirishning elektron-gistokimyoviy usuli yaratildi.

**Gistofiziologiya** hayvonlar va odam hujayralari va to'qimalarining mikroskopik tuzilishini ularning vazifasiga bog'lab o'rganadi. Chunki hozir gistologiyada to'qimalarning faqat mikroskopik yoki ultramikroskopik tuzilishini o'rganmasdan, balki har qaysi to'qima, hujayra, organoid za hujayra kiritmalarining oddiy tuzilishi, ularda sodir bo'ladigan har qanday o'zgarish fiziologik vazifasiga bog'lab o'rganiladi. Shunga ko'ra, har bir mutaxassis gistofiziologiya bilan shug'ullanar ekan, faqat to'qimalar strukturasinigina o'zlashtirmay, balki unda boradigan morfologik o'zgarishlarni sodir bo'ladigan fiziologik jarayonlarga bog'lab o'rganadi.

**Qiyosiy gistologiya** gistologiyadagi yo'nalishlardan biri bo'lib, uning asosiy usuli har xil hayvonlar to'qimasining rivojlanishi, tuzilishi va funksiyasini qiyosiy o'rganishdir. U tarixiy taraqqiyot davrida to'qimalarning

rivojlanishiga tadqiq etuvchi evolutsion gistologiya asosida tarkib topgan. Binobarin, qiyosiy gistologiya hozirgi tekshirish usullari yordamida ko'p hujayrali hayvonlar to'qimalarining evolutsion taraqqiyoti davrida tarkibiy o'zgarishlarga uchrashini, hujayra va oraliq moddalardagi to'xtovsiz jarayonlarni va bu jarayonlar tufayli ularning takomillashib borishini o'rganadi.

Ma'lumki, hujayra tuban hayvonlarda ancha sodda tuzilgan bo'ladi. Umurtqalilarning yashash sharoiti evolutsion taraqqiyot davrida murakkablashib borgan sari ular organizmining tuzilishi ham shunga moslashib boradi.

Natijada, organizmdagi boshqa morfologik-fiziologik o'zgarishlar bilan birga to'qimalar tuzilishida ham takomillashish-murakkablashish jarayoni sodir bo'ladi. Shunday ekan, qiyosiy gistologiyada to'qima yoki organlarning mikroskopik tuzilishi xuddi shunday fiziologik funksiyani bajaruvchi boshqa to'qima yoki organlarga qiyoslab o'rganiladi. Binobarin, hujayralardagi evolutsion rivojlanish davrida sodir bo'ladigan o'zgarishlar dinamikasi shu yo'l bilan tadqiq qilinadi.

**Eksperimental gistologiya** gistologiyadagi yo'nalishlardan biri bo'lib, hayvonlarga eksperimental ta'sir ko'rsatish natijasida ular to'qimalarida bo'ladigan o'zgarishlarni o'rganadi. Eksperimental gistologiya patologik anatomiya bilan ham birga ish olib boradi. Chunki, organizmga tushgan har qanday zootoksinlar ta'sirini o'rganish shu organizm hujayra va oraliq moddalaridagi patologik hodisalarni o'rganish bilan bog'liqdir.

**Tasviriy gistologiya** gistologiyadagi yo'nalishlardan biri bo'lib, uning asosiy tekshirish usuli to'qimalar tuzilishini tasvirlab berishdir.

**Evolyusion gistologiya** gistologiyadagi yo'nalishlardan biri bo'lib, filogenez<sup>1</sup> jarayonida to'qimalarning rivojlanish qonuniyatlarini o'rganadi. Bu sohada vatanimizda evolutsion gistologiyaga asos solgan olim A.A. Zavarzinning xizmatlari katta. Zavarzin va uning shogirdlari qisqichbaqasimonlar, hasharotlar, molluskalar hamda tuban umurtqalilar biriktiruvchi to'qimalarining yallig'lanish o'smalarini o'rganish bo'yicha tadqiqot ishlari olib bordilar. Bu ishlar hayvonlarning bir qator guruhlari vakillarida bo'ladigan yallig'lanish va regenerativ jarayonlarda o'zaro prinsipial o'xshashlik borligini ko'rsatdi.

**Ekologik gistologiya** yashash sharoitining hayvonlar organizmiga ta'siri va ularning atrof-muhitga moslashishi bilan bog'liq holda to'qimalarning o'ziga xos rivojlanishi hamda tuzilishini

<sup>1</sup> *Filogenez* (yoki filogeniya) — yunoncha *rhyli* — qabila, avlod, tur, *gepesis*—kelib chiqish, rivojlanish degan manolarni anglatadi. Biologiyada yer yuzida hayot paydo bo'lgandan boshlab butun organik formalarining taraqqiyot jarayonini ifodalaydi. Hayon va o'simliklarning alohida gruppalarini taraqqiyot jarayoni ham shunga kiradi. Filogenez ontogenez bilan yaqin holda o'rganiladi.

o'rganadigan bo'lim.

Xulosa qilib aytganda, gistologiya ko'p hujayrali hayvonlar bilan odam to'qimalarini tadqiq qilgan ekan, tibbiyot, biologiya, veterinariya va qishloq xo'jaligi bilan ham nazariy, ham amaliy jihatdan bog'liq ravishda ish olib boradi va o'z oldiga quyidagi aniq vazifalarni qo'yadi: 1) to'qimalarning strukturasi, funksiyasi va rivojlanish konuniatlarini o'rganadi, 2) hayvonlar va odam organizmining gistologik tuzilishidagi ekologik sharoitga va yoshga bog'liq o'zgarishlarni tekshiradi, 3) hujayra va to'qimalardagi morfogenez<sup>1</sup> jarayonlarini boshqarishda nerv, endokrin va immun sistemalarning rolini aniqlashtiradi, 4) turli xil biologik, fizik, kimyoviy va boshqa omillar ta'siriga hayvon va odam organizmi hujayralari hamda to'qimalarining moslashuvini (adaptatsiyasini) tadqiq qiladi, 5) hujayra va to'qimalarning differensiyalanish va regeneratsiyasi konuniatlarini o'rganadi va hokazo.

## **II-bob. GISTOLOGIYADA QO'LLANILADIGAN TADQIQOT USULLARI**

Ma'lumki, gistologiya mustaqil fan sifatida rivojlanar ekan, uning *asosiy tadqiqot obyekti bilan tekshirish usullari* ham rivojlanib boradi. Gistologiyada tadqiqot obyekti – turli xil sharoitda har xil usullar yordamida tayyorlanadigan *gistologik preparatlar*dir. Tekshirish usullariga *mikroskopik tadqiqotlar* bilan *gistokimyoviy (sitokimyoviy) tadqiqotlar*, *radiavtografiya bilan maxsus eksperimental-morfologik usullar* va boshqalar kiradi.

### **Mikroskopik tadqiqotlar**

Organizm to'qimalari va organlarining sog'lom holatini, tuzilishini (strukturasi), kasalliklarda sodir bo'ladigan patologik-morfologik o'zgarishlarni chuqur va mukammal o'rganish uchun avval ulardan gistologik preparatlar tayyorlanadi. Gistologik preparatlar tayyorlash usullari, masalan, sitologiya, embriologiya va patologik anatomiyadagi usullar bilan deyarli bir xil<sup>2</sup>.

Gistologik preparatlar qanday mikroskopda tekshirilishiga qarab,



yetarli darajada yupqa bo'lishi kerak. Masalan, yorug'lik mikroskopida o'rganiladigan preparatlarning qalinligi 1 mikrometrdan (mkm) 50 mikrometrgacha bo'lganda ular nur tutamini oson o'tkazadi; elektron mikroskopda o'rganiladigan preparatlarning qalinligi esa 30 nanometrdan (nm) 60 nanometrgacha bo'lganda ular elektronlarni bemalol o'tkaza oladigan bo'ladi. Preparatlar tirik to'qimalardan ham, nobud bo'lgan, ya'ni fiksatsiya qilingan to'qimalardan ham tuzilmalar (strukturalar) olib tayyorlanishi mumkin. Tashqi ko'rinishidan surtma bo'lishi, iz bo'lishi,

parda (qobiq) bo'lishi, total bo'lishi va biror organning yupqa kesilgan kesmasi bo'lishi mumkin. Shulardan eng ko'p qo'llanadigani to'qima yoki organning fiksatsiya qilingan va bo'yalgan, kesmasidir. Fiksatsiya deganda, tuzilmalarning (kesmalarning) butunligini saqlab qolish uchun ular aynimasligining chorasini ko'rish tushuniladi. Buning uchun organ yoki to'qimadan kesib olingan kesma fiksatorga– spirt, formalin, buen eritmasi, og'ir metall tuzlari, fiksatsiyalovchi

aralashma kabilarga solib qo'yiladi yoki muzlatiladi, natijada kesmadagi tuzilmalar o'z hayot faoliyatini to'xtatadi, yani, og'ir metall tuzlari, fiksatsiyalovchi aralashma kabilarga solib qo'yiladi yoki muzlatiladi, natijada kesmadagi tuzilmalar o'z hayot faoliyatini to'xtatadi, ya'ni fiksatsiyalanadi. Kesmalarni bo'yash deganda esa (elektron mikroskop uchun preparatlar metall tuzlar bilan changlatiladi), kesmadagi ayrim tuzilmalarning kontrastligini oshirish \_\_\_\_\_

<sup>1</sup> *Morfogenez* – yunoncha *morphe* – tur, shakl, forma, *gepesis* – kelb chiqish, rivojlanish degan ma'nolarni anglatadi. Gistologiyada morfogenez organizmning organ va sistemalarining hosil bo'lish va taraqqiy etish jarayonlarining umumiy mohiyatini ifodalaydi.

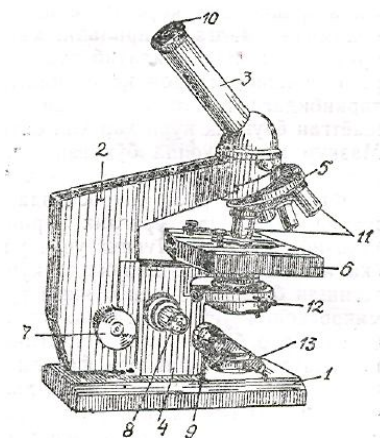
<sup>2</sup> Gistologik preparatlar tayyorlash va ularni tadqiq qilish usullari maxsus amaliy qo'llanmalarda batafsil bayon etilgan. Mazkur qo'llanmada ular bilan qisqacha tanishtirib o'tamiz.

uchun ularni turli xil bo'yoqlar bilan bo'yash tushuniladi. Bo'yoqlar, odatda, kislotali, asosli (ishqoriy) va neytral bo'ladi. O'z navbatida, kislotali bo'yoqlar bilan bo'yadigan tuzilmalar oksifil deb, asosli (anilin) bo'yoqlar bilan bo'yadigan tuzilmalar bazofil<sup>1</sup> deb yuritiladi. Har ikkala bo'yoqlar bilan bo'yadiganlari neytrofil tuzilmalar deyiladi.

Tayyor preparatlarni maxsus usullar bilan bir necha daqiqadan bir necha yillargacha saqlab qo'yish va o'rganish mumkin.

Gistologik preparatlar, odatda, turli tekshirish – mikroskopiya usullari yordamida tadqiq qilinadi. Masalan, biologiya laboratoriyalarida aksari yorug'lik mikroskopidan foydalaniladi (1-rasm). Bu mikroskopning o'ndan ortiq markasi bor. Ular yo tabiiy yorug'lik bilan yoki sun'iy yorurlik bilan

ishlaydi. Yorug‘lik spektrining ko‘zga ko‘rinadigan qismining eng minimal to‘lqin uzunligi o‘rtacha 0,4 mkm. Bu ko‘rsatkich: 0,2 mkm bo‘lganda, obyektning kattaligi 2500 marta ortadi.



*1-rasm. «Biolam-S» markali mikroskop:*

*1-oyog‘i; 2-shtativ kolonkasi; 3-tubusi;*

*4-mikromexanizm korobkasi; 5-revolver; 6-mikroskop stolchasi;*

*7-makrometrik vint; 8-mikrometrik vint; 9-kondensor vinti; 10-okular;*

*11-obyektivlar; 12-kondensor va diafragma; 13-oynacha.*

Hozirgi vaqtda gistologik preparatlarni mikroskopda ko‘rishning 15 dan ortiq usuli mavjud. Quyida ularning eng asosiylari ustida qisqacha to‘xtalib o‘tamiz.

### **Qorong‘i maydonli mikroskopda ko‘rish.** Bu mikroskopning

<sup>1</sup> Bazofil - yunoncha basis –asos, philos– sevuvchi degan so‘zlardan yasalgan birikma.

tuzilishi va unda preparatlarni ko‘rish prinsipi yorug‘ maydonli mikroskopdagi bilan deyarli bir xil bo‘lib, u tirik hujayra va to‘qima tuzilmalarini o‘rganishga mo‘ljallangan. Unda hujayrani qorong‘i maydonda ko‘rish maxsus kondensor yordamida amalga oshiriladi, ya‘ni yorug‘lik nuri kondensor orqali obyektga qiyalatib tushiriladi. Bunda obyekt (preparat) yorishib, maydon qorong‘iligicha qoladi. Tirik hujayra tarkibidagi tuzilmalar yaxshi ko‘rinishi uchun obyektga tushayotgan yorug‘lik nuri har xil optik qalinlikda bo‘lishi shart. Mazkur mikroskopda bo‘yalgan yoki bo‘yalmagan tirik hujayralarni, bakteriya va strukturalarni tadqiq etish ancha qulay.

**Fazali kontrast mikroskopda ko‘rish.** Bo‘yalmagan tirik hujayralar, odatda, yorug‘lik nurini tutib qolmasdan, o‘zidan o‘tkazib yuboradi. Shuning uchun, ular mikroskopda ko‘rinmaydi yoki anglab bo‘lmas darajada ko‘rinadi. Ularni ko‘rish uchun tegishli bo‘yoqlar bilan bo‘yashga to‘g‘ri keladi. Fazali kontrast mikroskopiya usuli o‘rganilayotgan bo‘yalmagan

tuzilmalarning bizga zarur bo'lgan kontrastlilikini ta'minlaydi. Kontrastlilikni, odatda, obyektivdagi fazali plastinka deb ataladigan kondensorga o'rnatilgan maxsus halqa-diafragma hosil qiladi. Obyektni qancha yaxshi ko'rish nurning qancha sinishiga bog'liq yorug'lik nuri obyektidan qancha tez o'tsa, uning yoritilishi, demak, kontrastlili shuncha ortadi, binobarin, hujayra tuzilmalari ham shunga yarasha yaxshi ko'rinadi.

**Interferensiyal mikroskopda ko'rish.** Mazkur mikroskopda ko'rish usuli fazali kontrast mikroskopda ko'rishga o'xshasa-da, unga nisbatan ko'proq imkoniyatga ega. Masalan, uning yordamida bo'yalmagan tirik hujayralarning aniq tasvirini va ularning quruq vaznini (massasini) aniqlash mumkin. Bundan tashqari, bu usul yordamida hujayralarning qalinligini, tarkibidagi quruq moddalarning zichligini, shuningdek, suv, nuklein kislotalar (NK), oqsil va fermentlarning miqdorini bilish mumkin. Interferensiyal usulda bo'yalgan preparatlarning yadrosi odatda qizilga, sitoplazmasi esa zangori rangga bo'yaladi.

**Luminessent (yoki fluoressent) mikroskopda ko'rish.** Luminessensiyada qator moddalarning atomlari (molekulalari) qisqa to'lqinli nurlanishni yutar ekan, u qo'zg'algan holatga keladi. Ularning

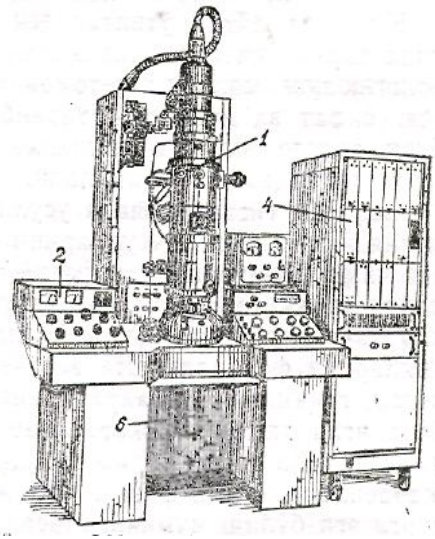
qo'zg'algan holatdan normal holatga o'tishi esa yorug'likni katta to'lqin uzunligida tarqatib yuborish hisobiga bo'ladi. Binobarin, gistologik preparat unga nur ta'sir qilish vaqtida hosil bo'lgan energiya hisobiga nurlanadi, ya'ni fluoressensiyalanadi. Binafsha nurlar yoki to'lqin uzunligi 0,27–0,4 mkm li spektrning ko'k qismi yorug'lik manbai bo'lib xizmat qiladi. Energiya obyektga (preparatga) turli yo'llar orqali va turlicha ta'sir qilishi mumkin. Shunga ko'ra, ular bir necha xilga bo'linadi: fotoluminessensiya, rentgenoluminessensiya, radiolumines-sensiya shular jumlasidandir.

**Elektron mikroskopda ko'rish.** Gistologik preparatlarni elektron mikroskopda o'rganish hozirgi vaqtda keng tarqalgan usul bo'lib, uning yordamida hujayralarning nozik tuzilmalari, organoid va

hujayra kiritmalarining tuzilishi hamda ularda sodir bo'ladigan nozik o'zgarishlar kuzatiladi. Elektron mikroskop 100000 marta va undan ham ortiq kattalashtiradi. Chunki, elektron mikroskopda yorug'lik mikroskopdagi kabi uzun to'lqinli nurdan emas, balki qisqa to'lqinli elektronlar nuridan foydalaniladi.

---

<sup>1</sup>Interferensiyasiya – lotincha inter – aro. terens (trentis) – olib yuruvchi, olib o'tuvchi degan so'zlardan yasalgan birikma. Tovush, yorug'lik kabilarning ustma – ust tushganda (qo'shilganda) bir-birini kuchaytirishi yoki susaytirishi. Masalan; yorug'lik interferensiyasi.



**2-rasm. EM-100 AK markali mikroskop.**

1- mikroskop kolonkasi; 2- boshqarish pulti; 3 - lyuminent  
ekranli kamera; 4- tasviri taxlil qiluvchi blok;  
5-kuzatish signalini beruvchi moslamasi.

Binobarin, kuzatilmoqchi boʻlgan obyekt tasviri elektronlar nuri yorda-mida koʻrsatilsa, bunday pribor elektron mikroskop deyiladi (2-rasm). Demak, qisqacha taʼriflaydigan boʻlsak, elektron mikroskopda koʻrish bu – obyekt orqali oʻtkazilgan elektronlar tutamini elektromagnitli linzalar bilan fokuslash orqali preparat tasvirini olib oʻrganishdir.

Oddiy mikroskopda hayvonlar toʻqimasining mikroskopik tuzilishini oʻrganish uchun kesmalarni (preparatlarni) qalinligi taxminan 3–5 mikron (mk) boʻlishi kerak. Bundan qalin boʻlsa, hujayralar qavati ortib ketib, obyektning tasviri aniq koʻrinmaydi, ularni oʻqish yana gam qiyinlashadi. Elektron mikroskopning afzalligi shundaki, toʻqimalardan olinadigan kesma ancha yupqa (0,02 mk) boʻladi. Albatta, bunday kesmalar, odatda,

ultramikrotomdan foydalanib tayyorlanadi. Buning uchun esa mikrotom<sup>1</sup> stolga qimirlamaydigan qilib oʻrnatiladi, pichoqlari alohida shishadan yasaladi. Kesmaning qalinligini metall sterjenning kengayishini taʼminlaydi. Oddiy mikroskopda obyektning qalinligi, yaʼni hujayra yoki yadrolarning yirik-maydaligi, ularning diametri «mikron» bilan oʻlchansa, elektron mikroskopda «nanometr» bilan aksari hollarda esa «angstrom» (A)<sup>2</sup> bilan oʻlchanadi.

Hozirgi vaqtda elektron mikroskopning yangi-yangi turlari yaratilmoqda. Masalan, hajmi (rastrlovchi) elektron mikroskop shular jumlasidandir. Uning yordamida preparatlarning hajmiy tuzilishi oʻrganiladi.

## Gistokimyoviy tadqiqotlar

Yuqorida aytib o‘tilganidek, hozirgi mikroskoplar yordamida tirik yoki fiksasiya qilingan obyektlarning nozik morfologik tuzilmalari har tomonlama o‘rganilsa ham, ammo ularning sifat va miqdoriy tarkibi to‘la ochilmay qolaveradi. Buni, odatda, alohida gistokimyoviy (sitokimyoviy) tadqiqot usullari yordamida o‘rganiladi.

Sifatiy gistokimyoviy usullar. Bu usullar gistologik va kimyoviy tekshirish usullarini birga qo‘llash natijasida kelib chiqqan. Binobarin, sifatiy gistokimyoviy tekshirish usullari obyekt (preparat) lar strukturasi kimyoviy moddalar taqsimotini aniqlash yo‘lida turli xil kimyoviy reaksiyalardan foydalanishga asoslangan. Demak, ular yordamida organ, to‘qima va hujayralarning kimyoviy tuzilishi, ularda boradigan kimyoviy jarayonlar o‘rganiladi. Ular yordamida to‘qimalarda sodir bo‘lib turadigan moddalarning almashinuv jarayonlari hamda fiziologik jarayonlar haqida aniq tasavvurga ega bo‘lish mumkin. Masalan, hozir gistokimyoviy usullar qo‘llab, to‘qimalar tarkibidagi aminokislotalar, oqsillar, nuklein kislotalar (NK), uglevodlar va lipidlar hamda fermentlar aktivligini aniqlash mumkin. Bularni aniqlash, odatda, kimyoviy reaktiv moddalar bilan to‘qima hamda hujayra strukturasi tarkibiga kiradigan substrat moddalar o‘rtasidagi reaksiyalarning spetsifikligiga va shuningdek, kimyoviy reaksiya mahsulotlarining bo‘yalgan cho‘kma ko‘rinishida ajralib chiqishiga asoslangan. Masalan, gallotsianin ribonuklein kislota (RNK)ni ko‘k-binafsha rangga bo‘yaydi va hokazo.

**Miqdoriy gistokimyoviy usullar.** Gistologik usullar uzluksiz takomillashib, murakkablashib bormoqda. Endilikda shunday

gistokimyoviy tekshirish usullari yaratildiki, ular yordamida faqat to‘qimadar tarkibidagi moddalar, ya’ni elementlarning sifatini emas, balki ularning miqdorini ham aniqlash mumkin. Bunday usullar gistologiyada miqdoriy gistokimyoviy tadqiqot usullari deb nom oldi. Ular yordamida, odatda, muayyan to‘qima va hujayralar strukturasi aniqlanadi.

Bunday usullarga sitospektrofotometriya, sitospektrofluorimetriya, interferometriya kabilarni kiritish mumkin. <sup>1</sup>

**Radioavtografiya usuli.** Bu usul yangi zamonaviy usul bo‘lib, uning yordamida hujayra va to‘qimalardagi moddalar almashinuvi o‘rganiladi. Buning uchun hayvon organizmiga ovqat hazm qilish sistemasi orqali yoki

inyeksiya yoʻli bilan har xil radioaktiv elementlar yoki nishonlangan birikmalar yuboriladi. Radioaktiv fosfor R32, uglerod S14, oltingugurt O3, vodorod N3 yoki har xil izotoplar, chunonchi, radioaktiv izotop kabilar shular jumlasidandir. Mazkur moddalardan birortasi eksperimental hayvon organizmiga u yoki bu

yoʻl bilan kiritilgach, har xil muddatlarda lozim topilgan organlardan boʻlakchalar olib, ulardan gistologik preparatlar tayyorlanadi. Preparat tayyorlash odatdagi gistologik preparatlar tayyorlash usuli bilan deyarli bir xil. Lekin farqi bunda mikrotom yordamida olingan kesmalar alohida fotoemulsiyaga solib qoʻyiladi (bu ishlar, albatta, qorongʻi joyda bajariladi). Bu vaqtda radioaktiv moddalar nuri toʻqimalarga fotoemulsiya orqali oʻtib, kumush bromid donachalarini sensibilizatsiya qiladi. Har xil muddatlardan soʻng shu qorongʻi joyda ularni xuddi fotografiya qogʻozlarini tayyorlagandek qilib «proyavitel» va boshqa eritmalarga solib ishlov beriladi. Shunda toʻqimaning radioaktiv moddalar toʻplangan joyida

---

<sup>1</sup> *Mikrotom* – yunoncha *micros*– kichkina, *mitti*, *teme* – kesma, kesish degan soʻzlardan yasalgan birikma. Gistologik tadqiqotlar uchun toʻqimalardan kesmalar olishga xizmat qiladigan apparatning nomi.

<sup>2</sup> 1 millimetrdan biri 1 mikronga teng boʻlsa, 1 angstrom (A) mikronning oʻn mingdan bir ulushiga teng.

kumush donchalari koʻplab yigʻilib qoladi. Binobarin, ana shu kumush moddalarining yigʻilgan miqdoriga qarab, shu organdagi moddalar almashinuvi tez yoki sekin borayotgani haqida fikr bildirish mumkin. Masalan, hayvonning qalqonsimon beziga radioaktiv izotop I<sup>131</sup> yuborib, uni mazkur organ qanday qabul qilishiga qarab, bezning funksiyasi ortganligi yoki susayganligini aniqlash mumkin. Bu usullar gistologiya kursida maxsus oʻrganilmaydi.

## **Maxsus eksperimental-morfologik tadqiqot usullari**

Hozirgi vaqtda hayvonlar yoki odam organlari, toʻqimalari va hujayralarining tuzilishi hamda funksiyasini har tomonlama oʻrganish, tadqiq qilish uchun yuqorida bayon etilgan tadqiqot usullaridan tashqari, yana bir qator usullar borki, ularga *immunologik kimyoviy tadqiqot* usullari bilan maxsus eksperimental morfologik tadqiqot usullarini kiritish mumkin. Shulardan keyingisi, yaʼni *maxsus eksperimenta - morfologik tadqiqot* usullari amaliy tekshirish usullari boʻlib hisoblanadi. Tekshirishning bu usuli,

odatda, radiatsion ximerlar, diffuzion kameralar usuli va organ hamda to'qimalarni transplantatsiya qilish usullarini o'z ichiga oladi.

Mazkur ish gistologiya kursi dasturiga asoslanganligi uchun shulardan eng ko'p uchraydigan va studentlarga ancha tanish bo'lgan organ va to'qimalarni transplantatsiya qilish usuliga to'xtalib o'tamiz.

Bu o'rinda shuni aytib o'tish kerakki, organ va to'qimalarni transplaktatsiya qilish, ya'ni ko'chirib o'tkazish hayvonlar ayni hayot kechirayotgan davrda bajariladi. Butun bir organ yoki uning bir qismi, aksariyat, to'qimalar parchasi bir hayvondan olinib, ikkinchi bir hayvonga yoki shu hayvonning boshqa biror yeriga ko'chirib o'tkaziladi. Bundan maqsad ko'chirib o'tkazilgan - organ yoki to'qimaning yashab ketish qonuniyatini, ular strukturasi o'ziga \_\_\_\_\_

<sup>1</sup> Bu usullar gistologiya kursida o'rganilmaydi

xos xususiyatlarni, tabiatini va bizga hali noma'lum bo'lib kelayotgan tomonlarini o'rganishdan iborat. Ayniqsa, qon bilan birikuvchi to'qima gistogenezining<sup>1</sup> o'ziga xos tomonlarini tadqiq etishda

mazkur usul ancha qo'l keladi. Masalan, nurlangan hayvonga (retsipiyentga) boshqa hayvon (donor) suyak ko'migi hujayralarining suspenziyasini yuborib, qonning o'zak hujayralari bilan biriktiruvchi to'qimalarning differensiyalanish yo'lini kuzatishga imkon tug'ildi (bu radiatsion ximerga ham misol bo'ladi, chunki tajribadagi hayvon radiatsion nur bilan nurlantirilgan).

Organ va to'qimalarni ko'chirib o'tkazish joyiga ko'ra, ikki xil transplantatsiya farq qilinadi: 1) geterotopik transplantatsiya – organ yoki to'qima o'z o'rniga emas, balki boshqa joyga ko'chirib o'tkaziladi. Masalan, tog'ay yoki muskulni suyak bo'shlig'iga ko'chirib o'tkazish va hokazo: 2) ortotopik transplantatsiya – organ yoki to'qima bo'shatilgan, ya'ni olib tashlangan organ yoki to'qima o'rniga ko'chirib o'tkaziladi. Masalan, olib tashlangan kasal yurak yoki buyrak o'rniga boshqa sog'lom yurak yoki buyrakni ko'chirib o'tkazish va hokazo.

Umuman, transplantatsiya masalalarini, organ va to'qimalarni konservat-siyalash, sun'iy organlar yaratish hamda qo'llash usullarini ishlab chiqish va o'rganish o'ziga xos katta soha bo'lib, u bilan biologiya hamda meditsinaning transplantologiya sohasi shug'ullanadi.

Xulosa qilib aytganda, hozirgi zamon gistologiyasi ko'p qirrali, murakkab tadqiqot usullariga ega. Ayniqsa, elektron mikroskopiya, gistoximiya, radio-avtografiya kabi usullar to'qima va hujayralarning

strukturasi hamda tarkibi haqida to'la tushuncha berish bilan birga, metabolik jarayonning o'tishi xususida bizga mukammal tushuncha beradi. Har qaysi tadqiqot usuli o'ziga xos alohida tekshirish

pozitsiyasiga ega. Ammo, bir butun holda ular hujayra va to'qimalarning makro va mikro tuzilishini, differensiyalanishini hamda regeneratsiyasini, irsiy belgilarning nasldan-naslga o'tish qonuniyatlarini o'rganadi va hokazo.

### III-bob. GISTOLOGIYA FANINING QISQACHA

#### RIVOJLANISH TARIXI

Gistologiya fani tarixini o'rganar ekanmiz, u anatomiya fani bilan uzviy bog'liqligining va keyin uning bir shoxobchasi sifatida ajralib chiqqanligini guvohi bo'lamiz. Chunki, gistologiya, yuqorida aytib o'tilganidek, to'qimalar haqidagi fan; to'qimalarning mikroskopik strukturasi, tarkibiy qismi, morfologiyasini tadqiq etish uning mavzuiga kiradi. Bularni esa, ilgari oddiy ko'z bilan ko'rib o'rganish mumkin emas edi, hozirgi mikroskoplar hali bunyod etilmagan edi. Binobarin, odam va hayvonlar organ va to'qimalarining nozik tuzilishini o'sha davrning apatom olimlari tadqiq etgan. Eramizdan oldingi V–IV asrlarda yashab ijod etgan yunon faylasuf va olimlari Gippokrat (460–377) va Aristotel (384–

322) meditsina bilan biologiya fanlariga salmoqli hissa qo'shdilar. Aristotel odam va hayvonlarning aorta, diafragma, mekoniy, traxeya, falanga kabi a'zolarining anatomik tuzilishini o'rganish bilan birga to'qimalarni bir-biridan farq qilib, tog'ay, suyak, yog' to'qimalariga ajratgan. Mazkur to'qimalar nomini ham birinchi marta Aristotelning o'zi qo'llagan. Bu uning bir yo'la leksika faniga \_\_\_\_\_

<sup>1</sup> Gistogenez – yunoncha histos – to'qima, genesis– kelib chiqish, rivojlanish degan so'zlardan olinngan. Ontogenezda to'qimalar rivojlanishini ifodalaydi.





*Abu Ali ibn Sino*

(980—1037)

qo'shgan hissasi ham bo'ldi. Buyuk yunon shifokori va tabiatshunosi Galen (129-199) va buyuk o'zbek olimi Abu Ali ibn Sino (980-1037) boshqa fanlar bilan bir qatorda meditsina va biologiya fanlari rivojiga ham ulkan hissa qo'shdilar. Ibn Sino (Avitsenna-yevropaliklar uni shunday atashgan) odam va hayvonlar organlarini, to'qimalarini hozirgi til bilan aytganda, albatta, anatomiya nuqtayi nazardan o'rgangan. Shu tufayli ham u to'qimalarning mikroskopik tuzilishini va vazifasini yozib qoldirgan. Shuning uchun bo'lsa kerak, u ayrim to'qimalarni tashqi tomondan bir-biriga o'xshash bo'lganligidan, aralashtirib ham yuborgan. Masalan, nervlar bilan paylar oddiy ko'z bilan qaraganida bir-biriga o'xshab ketadi. Ularning gistologik tuzilishidan bexabar odam haqiqatan ham bir xil to'qima deb o'yladi.

Ma'lumki, XVII asr boshlarida G.Galiley dastlabki teleskop yaratdi. 1609–1610-yillarda esa u soddaroq bo'lsa ham mikroskop konstruksiyasini ishlab chiqdi. Ammo, mikroskop va uni ilmiy meditsinada qo'llash hamon olimlar nazaridan chetda qolaverdi. Faqat XVII asrning o'rtalariga kelganda, ingliz fizigi Robert Guk (1635–1703) 1665 yilga kelib mikroskopni takomillashtiradi va unda o'simliklarning tuzilishini o'rganadi. Undagi mayda katakchalarni ko'rib, ularga hujayra degan nom beradi.

Mikroskop bilan qiziqib qolgan Marchello Malpigi (1628–1694) birinchi bo'lib hayvonlar terisi, talog'i, buyragi va boshqa organlarining mikroskopik tuzilishini o'rgandi. Natijada, u birinchi bo'lib tasvirlab bergan organlarning ayrim strukturalari uning nomi bilan ataladigan bo'ldi. Masalan, Malpigi buyrak ko'ptokchalari, Malpigi qavati, Malpigi tanachasi va boshqalar shular jumlasidandir. Botankk olim Neemiya Gryu (1641–1712) to'qimalar hakida tadqiqot ishlari olib borib, birinchi marta fanga to'qima tushunchasini kiritdi. Ayniqsa, 1677 yilga kelganda gollandiyalik havaskor

mikroskopchi Anton van Levenhuk (1632–1723) obyektini 300 marta kattalashtirib ko‘rsatadigan mikroskop ixtiro qildi. O‘sha davr uchun juda ulkan ixtiro bo‘lgan bu mikroskop yordamida, u suv tomchisidagi mikroorganizmlarni, ularning harakatini, odam va hayvonlar organizmidagi qizil qon tanachalarini, ularning kapillar tomirlardagi harakatini, ko‘ndalang yo‘lli muskullar, nerv va paylar tuzilishini o‘rganib tasvirlab berdi.

Bu ishlar o‘sha zamon uchun nihoyatda qiziqarli bo‘lishiga qaramay, ilmiy nuqtai nazardan chuqur sistemaga solinmagan edi. Juda katta kashfiyotlar ham u vaqtlarda sal bo‘lmasa yangilik bo‘lib qolar edi. Shunday bo‘lsa ham, ma‘lumki, mikroskopning kashf qilinishi va uning vositasida to‘qima hamda hujayraning ixtiro etilishi organizmning mikroskopik tuzilishini o‘rganishda kelajak olimlari uchun keng yo‘l ochib berdi.

XVII asrning oxiri XVIII asr boshlarida (taxminan-100 yil davomida) G‘arbiy Yevropada hukmronlik qilgan metafizik qarashlar va feodalizm mafkurasi natijasida ilmiy tadqiqot ishlari deyarli to‘xtab qoldi. Olimlar o‘zlaridan oldin yozib qoldirilgan kashfiyotlarni o‘qib o‘rganishlari mumkin bo‘lsa-da, lekin o‘zlari yangi kashfiyotlar ustida ish olib borolmay qoldilar. Natijada, bu davrga kelib *preformatsiya*<sup>1</sup> nazariyachilari hukmronlik qildilar. Ularga nemis fiziologi Galler rahbarlik qilar edi. Preformistlarning fikricha, hech bir narsa yangidan paydo bo‘lmaydi, murakkab tirik organizm dunyo yaratilgandan beri mavjud, u urug‘don va tuxumdonlarga juda kichkina shaklda joylashtirilgan bo‘lib, bor narsa asta-sekin kattalashadi va oxiri tug‘iladi. Bu nazariya bema‘niligi, tuturuqsizligi tufayli preformistlar orasida o‘zaro kelishmovchilikka sabab bo‘ldi. Ular kichik organizm erkaklar organizmiga joylashtirib qo‘yilganmi yoki ayollar organizmiga joylashtirib qo‘yilganmi, degan masala ustida yillar davomida bahslashib keldilar. Preformizm rivojlanib borarkan, ovizm, animalkkulizm kabi bosqichlarni bosib o‘tdi va unga qarama-qarshi epigenez<sup>1</sup> nazariyasi paydo bo‘ldi. Bu nazariya tarafdorlari ancha progressiv olimlar bo‘lib, ularning fikricha, kichik organizm erkaklarning jinsiy bezlarida yoki ayollarning hujayralarida joylashtirib qo‘yilmagan, balki hozircha bizga noma‘lum bo‘lgan yo‘llar bilan rivojlanish jarayonida yangidan paydo bo‘ladi, binobarin, rivojlanish yuqoriga ko‘tariluvchi jarayon bo‘lib, oddiylikdan murakkablikka, tubanlikdan oliylikka intiladi. Binobarin, murtak (embrion) rivojlanib borarkan urug‘langan tuxum moddasidan birin-ketin embrionning organ va qismlari paydo bo‘la boshlaydi.

Epigenez nazariyasini yoqlab, preformistlarga zarba bergan olimlardan biri nemis morfologi K.F.Volf (1733–1794) bo‘ldi. U 1759 yili «Yaratilish nazariyasi» mavzusida doktorlik dissertatsiyasini yoqlab, epigenez nazariyasini ilmiy jihatdan asoslab berdi. Volf hayvonlar embrioni

rivojlanishini mukammal o'rganib, embrion rivojlanib borarkan, dastlab embrion varaqlari hosil bo'lishini va keyin ularda ayrim organlar rivojlanishini isbotladi. Uning nomi bilan ataladigan birlamcha siydik yo'li (birlamchi buyraklarning siydik yo'li) juft naychalar bo'lib, embrion rivojlanishining birinchi oyi oxirida oraliq mezodermadan hosil bo'ladi. Mana shu birlamchi siydik yo'lidan erkaklarda urug' oqib chiqadigan naycha, ayollarda tuxumdon ortig'ining ko'ndalang rudimentar naychasi rivojlanadi.

---

<sup>1</sup> *Preformasiya*-lotincha bo'lib, *prac*-oldin, oldida degan so'zga forma, so'zi qo'shilishidan yasalgan birikma.

<sup>1</sup> *Epigenez* - yunoncha *epi*—keyin, *genesis* — kelib chiqish degan so'zlardan yasalgan atama.

Volf evolutsiya haqida ta'limot yaratib, 1759 yili turlarning doimiyligi nazariyasiga birinchi hujum qilgan olimdir, deb unga yuksak baho berilgan.

Rossiyada birinchi mikroskop Petr I davrida yaratildi. U optika ustaxonasini ochib, bu yerga uddaburon mutaxassislarni yig'di va shu bilan mikroskop ixtiro qilinishiga asos soldi. 1725 yili Rossiya Fanlar akademiyasi tashkil bo'lishi bilan bu ustaxona shu akademiyaga ko'chirildi. XVIII asr o'rtalarida mikroskopni takomillashtirish ustida ish olib borgan akademik L.Eyler va uning shogirdi N.Fuss 1774-yili shu davrgacha ishlatib kelingan mikroskopning kamchiliklariga doir hisoblarni ishlab chiqib, axromatik linzalar yaratish mumkinligini nazariy jihatdan isbotlab berdilar. 1784-yilga kelib, Peterburg akademigi F.Epinus esa birinchi marta axromatik mikroskopning konstruksiyasini yaratdi va yana yangi shunday mikroskopning ancha takomillashgan ikkinchi modeli loyihasini ko'rsatib berdi. 1805–1808-yillar orasida mana shu loyiha asosida Derpt universitetining rektori E.X. Parrot rahbarligida uning modeli yaratildi. Ammo, o'sha vaqtdagi sharoitga ko'ra, bu model ham korxonada ishlab chiqarilmay qolib ketdi. Shundan keyin dunyoning qator mamlakatlarida har xil davrlarda har xil konstruksiyali mikroskoplar yaratildi. Ular garchi o'ziga yarasha nuqsonlarga ega bo'lsa ham, har holda bir-birining kamchiliklarini to'ldirib, borgan sari takomillashib borayotgani sezilib turardi. Ayniqsa, mashhur rus ixtirochisi I.I. Kulibin (1735–1818) yaratgan dunyoda yagona axromatik mikroskop biologiya fani tarixida katta kashfiyot bo'ldi.

M.V.Lomonosovning (1711–1765) bu sohadagi xizmatlarini alohida ta'kidlash lozim. U kimyoviy elementlarni tadqiq etishda birinchi marta mikroskopdan foydalandi. Ivan Kulemon esa XVIII asr o'rtalarida urg'ochi qo'y tuxumdonida bo'g'ozlikka qadar va bo'g'ozlik davrida bo'ladigan o'zgarishlarni mikroskopdan foydalanib o'rganishga muvaffaq bo'ldi. Bu

o'sha davrdagi dastlabki gistologik tadqiqot edi. Chex fiziologi Ya.E. Purkine (1787–1869) tovuq tuxumi yadrosini va keyinchalik bir necha boshqa to'qimalar yadrosini, undan so'ng esa hujayra protoplazmasini atroflicha o'rganib, ularni ta'riflab berdi, R.Broun 1831-yili o'simlik hujayraskni o'rganib, yadro hujayranint ajralmas qismi degan xulosaga keladi. Garchi undan ancha ilgari bo'lsa ham, A.M. Shumlanskiyning 1782 yildagi tadqiqotini eslab o'tmaslikning iloji yo'q. U birinchi bo'lib buyrakniig murakkab tuzulishini inyeksiya qilish yo'li bilan tadqiq qiladi va nefron strukturasi birinchi bo'lib tasvirlab beradi.

K.M. Ber (1792–1876) birinchi bo'lib tuxum hujayralarning murakkab tuzulishini tasvirlaydi va urug'langan hujayrani o'rganadi. Uning qushlarning ko'payishi ustida olib borgan ishlari ham katta ahamiyatga ega. Ber organizmning ko'payishi ustida olib borgan ishlari bilan hozirgi zamon embriologiya faniga asos solgan.

Professor P.F.Goryaninov 1834-yili yozib tugatgan «Tabiat sistemasining boshlang'ich belgilari» nomli asarida evolutsiya va hujayra nazariyasi haqida muhim ma'lumotlarni keltirdi. Bu asarni u 1839-yili matbuotda e'lon qildi. Shundan keyin, u hujayra nazariyasiga asos soluvchilardan biri deb tan olindi. Undan keyin nemis zoologi Teodor Shvann (1810–1882) 1839-yili «Hayvon va o'simlik tanasining tuzilishi va o'sishidagi o'zaro o'xshashliklarni mikroskopda tekshirish» nomli asar yozib, dunyoga mashhur bo'lib ketdi. U o'zigacha bo'lgan shu sohadagi ma'lumotlarni umumlashtirib «hujayra nazariyasi» ni yaratdi. Shvann mazkur asarida hayvon va o'simlik tanasi hujayralardan tarkib topgan, degan g'oyani ilgari suradi. «Hujayra nazariya»si ilmiy materialistik evolutsiya nazariyasining birdan-bir asosiy bosqichi bo'lishi bilan birga Ch. Darvinning evolutsiya nazariyasining asosiy negiziga aylandi.

Bu davrda yirik nemis olimlaridan R.Virxov (1858) Shvann va Davrin nazariyalariga qarshi chiqib, preformatsiya nazariyachilarining fikrini yoqlab chiqdi. Uning ta'limotiga ko'ra, organizm hujayradan tashkil topgani bilan ularning har biri o'ziga mustaqil, ular o'rtasida hech qanday bog'lanish yoq, organizm ko'payishi vaqtida faqat jinsiy hujayralar ko'payadi, boshqa qismlari esa bunda ishtirok etmaydi; organizmda sodir bo'ladigan har qanday patologik jarayonlarda faqat shu organlarning o'zidagi hujayralar ishtirok etadi. Bu nazariya organizmning bir butunligini inkor qiluvchi nazariyadir. Ko'p o'tmay, progressiv kayfiyatdagi materialist olimlar yetishib chiqdilar va Virxov kabi reaksion nazariyachilarni har tomonlama fosh etib,



Darvin va Shvann nazariyalarini himoya qildilar.

XIX asrning boshlariga kelib, olimlar organizmning mikroskopik tuzilishini chuqurroq o'rganishga kirishdilar va oradan ko'p o'tmay, yangidan-yangi kashfiyotlar ixtiro qilindi. Natijada, o'tgan asrning 60-yillaridan boshlab, gistologiya; fani anatomiya va fiziologiya fanlaridan ajralib chiqib, mustaqil fan sifatida rivojlana boshladi. Qator yirik shaharlardagi universitetlarda gistologiya va embriologiya kafedralari ochila boshladi. Dastlab Moskva va Peterburg (1879), keyinchalik Qozon, Kiyev, Xarkov universitetlarining meditsina fakultetlarida ochilgan gistologiya va embriologiya kafedralari shular jumlasidandir. Bu kafedralarni yirik mutaxassislar – A.I. Babuxin, K.A. Arnshteyn, F.V. *I.Babuxin (1827-1906)* Ovsyannikov, F.N. Zavarikin, P.I. Peremejkolar boshqardilar. Tez orada bu kafedralar gistologik tadqiqot ishlarini olib boradigan markazga aylandi, natijada u yerdan ko'plab gistolog olimlar yetishib chiqa boshladilar. Shulardan gistolog va fiziolog A.I.Babuxin (1827–1891) Moskvada birinchi bo'lib (1886) gistologiya kafedrasini ochdi. Muskul va nerv to'qimalarining mikroskopik tuzilishi va vazifasiga oid ishlar shu yerda o'z ifodasini topdi. Umurtqali hayvonlarning ko'z to'r pardasini qiyoslab o'rganizmga oid ilmiy tadqiqotlar va baliqlardagi elektr organlarining taraqqiyoti ustida olib borilgan ishlar o'sha davrning yirik kashfiyotlaridan edi.

Qozon universiteti gistologiya kafedrasining mudiri K.A. Arnshteyn (1840–1919) va uning shogirdlari tomonidan yaratilgan ilmiy ishlar hozirgi vaqtgacha o'z ahamiyatini yo'qotgani yo'q. Uning kafedrasida metil ko'ki bilan preparatlarni bo'yash yaxshi yo'lga qo'yildi. Masalan, shu usul bilan har xil hujayralar va organlardagi nerv tolalari va nerv tugunlarining morfologiyasini o'rganib, neyrofiziologiya sohasida yirik kashfiyotlarga erishildi. Shu davrda gistologiya fanini rivojlantirish bilan birga sitologiyada hujayralarni o'rganishga oid ko'pgina ilmiy ishlar qilindi. Chunonchi, Moskva universitetining professori I.D.Chistyakov (1874) bir qator olimlar bilan birgalikda hayvon va o'simlik hujayralarining ko'payish jarayonini o'rganib, fanga birinchi marta mitoz atamasini kiritdi.


M.Shleyxer 1878 yili yadroning bo'linishini o'rganib, fanga kariokinez atamasini olib kirdi. Amitoz bo'linishnp esa birinchi marta hayvon hujayralarida 1841 yili A.Remak, o'simliklarda 1882 yili E.Strasburglar o'rganib, sistemali ravishda isbotlab berdilar. Nemis olimi V.Ru esa barcha o'simlik va hayvon hujayralarining bo'linish prinsiplari umuman bir xil ekanligini isbotlab berdi. 1884 yili Strasburgar profaza, metafaza, anofaza atamasini, Geydengeyn esa telofaza terminini yaratib fanga olib kirdilar.

Kiyev universitetining gistologiya kafedrasini P.I.Peremenko (1833–1893) boshqarib, shogirdlari bilan birga embrion varaqlarining rivojlanishi va ulardan organlar hosil bo‘lishini mukammal o‘rgandi. Bundan tashqari, u har xil amfibiyalarda eritrotsitlar yadrosining bo‘linishini kuzatishga muvaffaq bo‘ldi.

A.O.Kovalevskiy (1840–1901) esa xordalilar (lansetnik, assidiy) bilan umurtqasiz hayvonlarning embrion taraqqiyotini tadqiq qildi. U har xil hayvonlarda embrional taraqqiyotni solishtirib o‘rganib, turli hayvonot sinfiga va tiplariga kiruvchilar o‘rtasida o‘xshashlik borligini aniqladi; binobarin, deyarli ko‘pchilik hayvonlarda embrion o‘z taraqqiyotining boshlang‘ich davrlarida embrion varaqlari hosil bo‘lish bosqichini boshidan kechirar ekan.

I.I. Mechnikov (1845-1916) Kovalevskiy bilan birgalikda kovakichlilarning embrion taraqqiyoti ustida tadqiqot ishlari olib bordi. Ularning birgalikda olib borgan ishlari, hayvonlarning mikroskopik tuzilishini o‘rganishdagi qator tadqiqotlari kelajakda evolutsion gistologiya va embriologiya faniga asos bo‘lib xizmat qildi. Oliy o‘quv yurtlari, ilmiy-tadqiqot institutlari ochildi va ularning kafedralarida ilmiy-tadqiqot ishlari olib borildi. Ko‘pgina ilmiy ishlar, masalan, tasviriy tekshirish va eksperimental tekshirish usullari bilan bir qatorda, yangi zamonaviy tekshirish usullari keng joriy qilina boshlandi. Masalan, bioximiya, sitoximiya, radiografiya va oxirgi vaqtlarda elektron mikroskopiyaning qo‘llanilishi fanga yangidan-yangi ma’lumotlarni olib kirdi.

A.A. Zavarzin (1886-1945) Leningrad universitetida evolutsion gistologiyaga asos soluvchilardan biri bo‘ladi. U to‘qimalarning evolutsion taraqqiyoti bilan shug‘ullanadi. Funktsional prinsipga asos solgan o‘zining mashhur klassifikatsiyasini tuzdi. Olim organizmning har xil organlarida uchraydigan to‘qimalarni, asosan 4 gruppaga bo‘ladi. Birinchisiga himoya vazifasini bajaruvchi chegara yoki epiteliy to‘qima kiradi. Bu toqimada moddalar almashinuvi jarayoni sodir bo‘ladi. Ikkinchi tipdagi to‘qima gruppasiga ichki muhitni ta’minlovchi to‘qimalar kiradi; umurtqalilarda bu gruppaga skelet suyaklari ham kiradi. Bu to‘qimalar ishtirokida hamma moddalarning almashinuv reaksiyalari sodir bo‘ladi. Uchinchisiga muskul, to‘rtinchisiga esa nerv sistemasini hosil qiluvchi nerv to‘qima kiradi. Bular organlarning bir-biri bilan aloqadorligini ta’minlabgina qolmay, balki tashqi muhit bilan bo‘ladigan aloqani ham ta’minlab turadi.



*I. I. Mechnikov (1845—1916)*



*A. A. Zavarzin (1886—1945)*

U filogenetik jihatdan bir-biridan uzoq turuvchi hayvonlar to‘qimasidagi o‘xshashliklarini «to‘qimalar evolutsiyasining parallel qatori» deb atadi.

N.G.Xlopin (1897–1961) gistologiya fanida o‘zining «to‘qimalarning divergenl evolutsiyasi» g‘oyasi bilan mashhurdir. Bu g‘oyaga ko‘ra, to‘qimalar divergent yo‘l bilan rivojlanib boradi. Binobarin, har bir hayvonot turi paydo bo‘lishida shu tur ichidagi belgilar ajralib, o‘z navbatida, bu belgilar yangidan-yangi turlar, oilalarni hosil qiladi. B.I. Lavrentyev (1892–1944) neyrogistologiya sohasida buyuk kashfiyotlar qildi. U o‘z ishlarida vegetativ nerv sistemasi, interneyronal sinapslarni va boshqa turli xil sinapslarning gistologik tuzilishlari va ularning vazifasini o‘rganib chiqdi. U to‘qima va organlar innervatsiyasini ularga boradigan nerv tolalarini kesib qo‘yib

o‘rganish samarali ekanligini aniqlab berdi va oldin qo‘llab kelingan fibrinlar uzluksiz nazariyani bekor qilib, fanda neyron nazariyasiga asos soldi. Yirik gistologlardan A.E.Rumyansev, V.G.Yeliseyev, G.K.Xrushchov va boshqalar biriktiruvchi to‘qima gistofiziologiyasini atroflicha o‘rganib, unga kiruvchi to‘qima hujayralari bilan mexanik elementlarning mikroskopik tuzilishini va har qaysisining organizmdagi fiziologik faoliyatini mukammal o‘rganib, gistofiziologiya faniga yangi tadqiqotlar bilan kirdilar.



N. G. Xlopin (1897—1961)



B. I. Lavrentyev (1892—1944)

So'nggi vaqtlarda bir guruh gistologlar sitologiya sohasida ham talaygina ishlar qildilar. Hujayralarning morfologik, fiziologik, biokimyoviy va fizik-kimyoviy tuzilishini chuqur o'rganib chiqdilar. Zamonaviy usullar yordamida hujayralar ichidagi organoidlar bilan hujayra kiritmalarini, ularda sodir bo'ladigan morfologik hamda sifat o'zgarishlarining fiziologik jihatlarin tadqiq qildilar. Masalan, olim D.N. Nasonov har bir hujayraning vazifasi uning yashash sharoiti va holatiga bog'liq ekanligini tasdiqlab, paranekroz nazariyasini yaratdi. Bir qator olimlar esa zamonaviy usullardan foydalanib, hujayra morfologiyasini atroflicha chuqur o'rganar ekanlar, endoplazmatik

to'r, ribosoma va lizosomalarni kashf etdilar. Molekular biologiya usullari yordamida DNK ning rolini isbotladilar.

Xulosa qilib aytganda, hozirgi zamon gistologiyasi mustaqil fan sifatida tarkib topar ekan, biologiya sohasida juda ko'p muammolarni yechib berdi va endilikda yetakchi fanlar qatoridan o'rin oldi. \_\_\_\_\_

<sup>1</sup> *Divergensiya — divergentia; yunoncha. dia-ikki, juft old qo'shimchasi bilan lotincha vergo-yo'naltirmoq, og'moq degan so'zlar birikmasidan xosil bo'lgan qo'shimcha soz. Meditsinada ko'z gilayligin,i biologiyada belgilar, turlar ajralishni, farqlashini ifodalaydi*

Ayniqsa, elektron mikroskopning dunyoga kelishi gistologiya fanida juda katta voqea bo'ldi. Hozir elektron mikroskopik tadqiqotlar juda yaxshi yo'lga qo'yilgan. Moskvada MGU ning kafedra va laboratoriyalarida olib borilayotgan ilmiy tadqiqotlar, Meditsina Fanlar akademiyasiga qarashli Odam morfologiyasi institutidagi ilmiy ishlar shular jumlasidandir.





Sitologiya va gistologiya fanlarining rivojlanishida O‘zbekiston olimlari ham o‘zlarining munosib hissalarini qo‘shdilar. O‘zbekiston Fanlar akademiyasi Bioximiya bilimgo‘hida akademik J.X.Hamidov rahbarlik qilayotgan kollektiv tomonidan radiatsiya ta’sirida endokrin bezlar va neyronendokrin sistemalar morfofiziologiyasida bo‘ladigan

o‘zgarishlarga oid ilmiy ishlar zamonaviy usullar yordamida yoritilib berilmoqda. Hozirgi vaqtda bu kollektiv neyronlarning o‘sishi, rivojlanishi va tabaqalanishida muhim

vazifani bajaradigan nerv o‘shini ta’minlaydigan omillarni har xil to‘qima va organlardan ajratib olish kabi muammolar bilan shug‘ullanmoqdalar. So‘nggi

*V.V Yeliseyev*

*(1899-1966)*

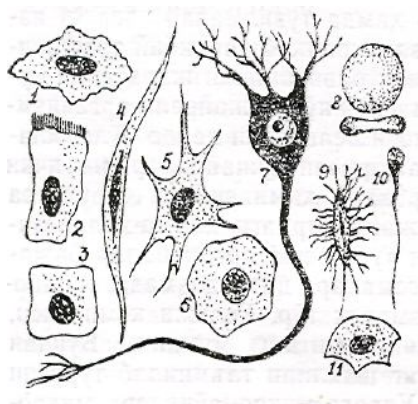
yillarda kollektiv tomonidan sog‘lom hayvon geni boshqa urug‘langan tuxum hujayraga mikroineksiya qilish usuli bilan o‘tkazish, kelajakda irsiy kasalliklarni yo‘qotish hamda zotli mollarni tanlab olish kabi irsiyat omillari va hujayra injeneriyasiga oid biotexnologiya muammolari yoritilib berilmoqda. Toshkent Davlat Meditsina Institutida esa akademik K.A.Zufarov rahbarligida O‘zbekistonda birinchi bo‘lib meditsina sohasida elektronmikroskopik avtoradiografiya hamda sitoximiya usullari yo‘lga qo‘yildi. Buyrak, me‘da-ichak sistemasining sitologiyasi, sitoximiyasi va elektron mikroskopiyasi K.A. Zufarov kollektivi ishida asosiy o‘rin egallaydi. Endilikda olimlar oldida hujayra biologiyasi, gistologiya va immunologiya hamda biotexnologiya sohasida olib borilishi lozim bo‘lgan ulkan tadqiqotlarni rivojlantirish muammolari turibdi, molekular biologiya, qiyosiy gistologiya muammolari yoritib berilmoqda.

## **HUJAYRA BIOLOGIYASI**

Hujayra–tirik organizmning tuzilish asoslarini, yashash jarayonlarini hamda irsiy belgilarini o‘zida mujassamlashtirgan tuzilmadir. Binobarin, odam yoki hayvonlar bir butun organizm holida hujayralar va hujayralararo tuzilmalar yig‘indisidan tarkib topgan. Fiziologik holatiga ko‘ra, hujayralar shakli va tarkibi har xilliligi bilan bir-biridan farq qiladi, ya’ni hujayralarning vazifasi ularning shaklini belgilaydi. Tarixiy biologik rivojlanish nuqtai nazaridan qaraydigan bo‘lsak, hayot yer yuzidagi jonsiz materiyaning jonli materiyaga aylanishidan, aniqroq qilib aytganda, hujayralar paydo bo‘lishidan kelib chiqqan. Masalan, dastlab yumaloq shakldagi oqsilli eng sodda tanachalar paydo bo‘lgan. So‘ng ular tanasida moddalar almashinuvi jarayoni paydo bo‘lgan. Shu bilan ular yashashi uchun zarur moddalarni

tashqi muhitdan o'zlashtirib, o'z hayot faoliyatida hosil bo'lgan chiqindi moddalarni ajratib turgan. Bunday sodda organizmlarning yashash muhiti asta-sekin o'zgarishi va murakkablashishi natijasida ular organizmida moddalar almashinuvi jarayonlari ham o'zgarib, tabaqalanib borgan, bu esa o'z navbatida organizmlarning tuzilishi ham qisman o'zgarishiga olib kelgan, ya'ni organizmida shakli va mohiyati jihatidan dastlabki tanachalardan farq qiluvchi yangi tuzilmalar paydo bo'la boshlagan. Yillar o'tishi bilan tarixiy biologik rivojlanish davom etib, atrof-muhit o'zgarishi va yashash sharoitining yana ham murakkablashishi oqibatida asta-sekin murakkab tuzilgan yangi-yangi organizmlar paydo bo'la boshlagan. Bu esa, albatta, ular tanasidagi oqsillar tuzilishiga ham tarkibiy o'zgarishlar kiritgan, natijada ular turli vazifalarni bajarishga ham moslashib borgan. Ma'lumki, hozirgi fan nuqtayi nazaridan qaraganda, tirik organizmlarning rivojlanishida va shakllanishida nuklein kislotalar-dezoksiribonuklein (DNK) va ribonuklein (RNK) kislotalar asosiy vazifani bajaradi. Ular organizm uchun zarur bo'lgan oqsil moddalarni sintezlaydi va o'zida genetik ma'lumotlarni saqlab keladi. Bunday xususiyat faqat ko'p hujayrali organizmlarda ham uchraydi. Bir hujayrali organizmlar tuzilishi va yashash xususiyatlariga ko'ra ko'p hujayrali organizmlarga o'xshasa-da, lekin o'ziga hos yashash sharoiti (suv, quruqlik) ularning tuzilishi va vazifalarini tubdan o'zgartirib yuborgan. Chunonchi, bakteriyalar, ko'k-yashil suvo'tlar, aktinomitsetlar shakllangan yadro va xromosomalari bo'lmasligi bilan farq qiladi. Ularning genetik axborot apparatlari (DNK) qobiq bilan o'ralmagan ipchalardan tashkil topgan. Viruslarda esa, hatto moddalar almashinuvi uchun zarur bo'lgan fermentlar ham bo'lmaydi. Shu sababli, ular faqat biron-bir hujayra ichiga kirib olganidan keyingina ko'payadi va o'sadi. Odam va hayvonlar organ hamda to'qimalarini tashkil qiluvchi hujayra va hujayralararo moddalar hamda tuzilmalar esa o'z vazifasiga ko'ra har xil shaklda va murakkab tarkibiy tuzilishga ega. Keyinchalik, uzoq evolutsion rivojlanish jarayonida muhit sharoitining o'zgarishi natijasida ko'p hujayrali organizmlar hujayrasida vazifa taqsimoti belgilari paydo bo'la boshlaydi. Har xil vazifalarni bajaruvchi hujayralarning ichki struktura tuzilishida ham murakkab kimyoviy va struktura o'zgarishlari sodir bo'ladi. Hujayralardagi xilma-xil vazifalarni ular ichida joylashgan turli xil organoidlar bajaradi. Bularga yadrodagi xromosomalar, sitoplazmadagi ribosomalar, mitoxondriy, endoplazmatik to'r, Golji kompleksi, lizosomalar, hujayra markazini kiritish mumkin. Bundan tashqari, hujayralarda ularning shaklini ta'minlab turuvchi hujayra tuzilmalari uchraydi. Ularga mikronaychalar, mikro fibrillalar va har xil kiritmalar kiradi. Hujayraning asosiy kimyoviy komponentlariga esa oqsillar bilan fermentlar kiradi, ular faqat hujayra tarkibida bo'lmay, balki uning atrofidagi suyuq modda tarkibida ham uchraydi. Lekin, aslida suyuqlikdagi moddani ham, asosan, hujayralar sintezlaydi.

O‘simliklar hujayrasining hayvonlar hujayrasidan farqi shundaki, o‘simliklar hujayrasi plazmatik membranasining usti qattiq qobiq bilan qoplangan bo‘ladi. Qobiq, asosan, polisaxaridlar, ya’ni selluloza, pektin moddalar va gemisellulozadan, zamburug‘lar va ayrim suvo‘tlarda xitindan Tashkil topgan. Qobiqda juda ko‘p teshikchalar bo‘lib, ular orkali moddalar almashinuvi sodir bo‘ladi. Tabaqalangan o‘simliklar-hujayrasida, odatda, bir nechta yoki bitta markaziy vakuola, maxsus organoidlardan plastidalar, leykoplastlar (kraxmal) to‘planadi, xloroplastlar (xlorofillga boy, fotosintezni amalga oshiradi), xromoplastlar (karotinoidlar guruhiga oid, pigmentlar), tarqoq holda Golji kompleksi uchraydi.



**3-rasm. Turli to‘qimalar hujayralar to‘qimalarining tuzilishi (Alimovdan):**

1-yassi epiteliy; 2-silindrsimon epiteliy; 3-kubsimon epiteliy; 4-silliqliq muskul hujayrasi;

5-yulduzsimon hujayra; 6-jigar hujayrasi; 7-nerv hujayrasi; 8-qizil qon tanachasi;

9-suyak hujayrasi; 10-erkaklik jinsiy hujayrasi; 11-epiteliy hujayrasi.

Hujayralarning o‘ziga xos eng asosiy xususiyatlaridan biri o‘zidan tiklanishi, ya’ni ko‘payishidir. Buni mitoz yo‘li bilan ko‘payish jarayonida yaqqol ko‘rish mumkin. Ko‘payish xususiyati faqat to‘la tabaqalangan nerv hujayrasida bo‘lmaydi. Shunga ko‘ra, tabaqalangan nerv hujayrasi organizm umrining oxirigacha ko‘paymay o‘z vazifasini bajarib boradi. Lekin uning yadrolari bo‘linish xususiyatini yo‘qotmaydi. Ayrim sharoitda yadro bo‘linishi mumkin. Ayrim hujayralarda to‘la mitoz bo‘linish bo‘lmaydi, natijada yadro bo‘linib, sitoplazma bo‘linmaydi. Bunda bir yoki ko‘p yadroli hujayra hosil bo‘ladi. Hujayralardagi doimiy jarayonlarning boshqarilishida har xil metabolitlar, fermentlar va ionlar ishtirok etadi. Ular ishtirokida hujayralar xilma-xil vazifalarni bajaradi.

Hujayralarning fizkologik holatiga boshqa organ hujayralarining mahsuloti ham ta'sir ko'rsatishi mumkin. Masalan, ichki sekretiya bezlarining gormonlari boshqa organlar fiziologiyasini boshqarib turadi.

Xulosa qilib aytganda, organizmning bir butun holda yashashi hujayralar faoliyatining bir-biriga munosabatiga va turg'unligiga bog'liqdir.

### **Hujayraning tuzilishi**

Birgina hujayraning tuzilishi va vazifasida organizmdagi barcha hujayralar uchun xos bo'lgan umumiy o'xshashliklar mavjud bo'lsa-da konkret holatda ular faqat muayyan vazifani bajarishga ixtisoslashgan. Shunga ko'ra hujayralarning shakli va tarkibi o'zgarib turadi. Masalan, qoplovchi epiteliy hujayralari yassi, kubsimon, silindrsimon shaklda bo'lsa, qisqarish vazifasini bajaradigan mushak hujayralari duksimon hujayralardan yoki silindrsimon tolachalardan tashkil topgan. Mezenxima va retikula hujayralari esa, o'simtali bo'lib, shu o'simtali orqali bir-biri bilan tutashib turadi. Nerv hujayralari ta'sirni uzatishga moslashgan bo'lib, ko'p o'simtali tuzilishga ega. Eritrotsitlar ovalsimon, tuxum hujayralar esa yumaloq bo'ladi (3-rasm).

Hujayra tashqi tomondan uni o'rab turgan qobiq, ya'ni membranadan va uning ichida joylashgan protoplazmadan tashkil topgan. Protoplazma deganda uning ichidagi hamma qismlari, ya'ni sitoplazma, yadro va qobiq tushuniladi. Sitoplazma qismida gialoplazma, organellalar va hujayra kiritmalari bo'ladi. Yadro asosan xromatin, yadrocha va kariolimfadan tashkil topgan. Sitoplazmadagi organondlarga muayyan vazifalarni bajarishga ixtisoslashgan hujayra markazi, mitoxondriyalar (xondriosomalar), to'rsimon apparat (Golji kompleksi) va endoplazmatik to'r kiradi. Hujayra kiritmalariga oqsillar, yog' tomchilari, polisaxaridlar, pigment hujayralari, sekretlar va boshqalar kiradi. Hujayra sitoplazmasi tashqi tomondan uch qavatdan tashkil topgan qobiq, ya'ni plazmolemma bilan o'ralgan. Tashqi va ichki qobiqlari oqsil molekulalaridan tashkil topgan bo'lsa, o'rta qobig'i esa ikki qavatni tashkil etuvchi lipid molekulasini tashkil etadi. Ayrim hujayralarda plazmolemmadan tashkil topgan ayrim tuzilmalar – mikrovorsinka, desmosoma va boshqalar hosil bo'lishi mumkin.

**Sitoplazma**, asosan, yarim suyuq konsistensiyadagi mayda donachalardan tashkil topgan bo'lib, uning ichida yadro va organellalardan tashqari, hujayrada moddalar almashinuvida, ya'ni metabolizmida ishtirok etuvchi moddalar uchraydi. Bularga oqsillar, yog'lar, uglevodlar, anorganik

moddalar, suv lipidlar, nuklein kislotalar kiradi. Har bir quritilgan hujayra tarkibida o'rta hisobda 50-80% oqsil, 1-5% uglevodlar, 5-9% yog', 2-3% lipidlar, quritilmagan hujayrada 75-85% suv bo'ladi.

**Oqsillar** aminokislotalardan tashkil topgan yuqori molekulali organik moddalardir. Tarkibida o'zgarimas nisbatda azot, uglevodlar, vodorod, kislorod, deyarli o'zgarimas nisbatda oltingugurt va ba'zan fosfor uchraydi. Oqsillar hujayra tarkibida protein yoki sut tarkibidagi oddiy albumin hamda qon zardobidagi globulin shaklida uchrashi mumkin. Oddiy oqsillarga ayrim tayanch va mexanik vazifalarni bajaruvchi to'qimalarda uchraydigan, ularning tuzilishida asosiy material bo'lib xizmat qiluvchi kollagen, xondrin, keratin oqsillari kiradi. Oqsillar hujayralarda murakkab, ya'ni oqsil bo'lmagan moddalar bilan birikkan holda ham uchraydi. Bunday murakkab oqsillarga yadro tarkibida uchraydigan proteinning nuklein kislotasi bilan birikkan nukleoprotein oqsili, Golji kompleksining mitoxondriysida uchraydigan proteinlarning lipidlar bilan birikmasi bo'lmish lipoproteidlar, ayrim bezlarning sekret mahsulotida uchraydigan proteinning uglevodlar bilan birikmasini hosil qiluvchi glikoproteidlar kiradi. Tarkibida temir bo'lgan gemoglobin va mushaklarda uchraydigan mioglobinlar ham shular qatoriga kiradi. Sitoplazma tarkibida oqsillar parchalanishidan hosil bo'ladigan va yangi oqsillar sinteze bo'lishida ishtirok etadigan amiokislotalar ham uchraydi.

**Uglevodlar** organik birikmalar bo'lib vodorod va kislorod bug'lanishidan hosil bo'ladi. Ular, odatda, organizmda oddiy va murakkab shaklda uchraydi. oddiy uglevodlarga (monosaxaridlarga) glukoza kiradi. Bir necha oddiy uglevodlarning birikishidan murakkab uglevodlar (polisaxaridlar) hosil bo'ladi. Bularga hujayralardagi glikogen va o'simlik hujayralarida uchraydigan kraxmalni misol qilib keltirish mumkin. Uglevodlar fermentlar ta'sirida parchalanib, organizm uchun zarur bo'lgan energiya hosil qiladi. Murakkab uglevodlarga yana biriktiruvchi to'qima va bezlarning sekret, ya'ni mahsuloti tarkibida uchraydigan mukopolisaxaridlar ham kiradi. Mukopolisaxaridlar hayvon va odam to'qimalarida ko'plab uchraydi. Asosan, ikki xil - kislotali va heytral bo'ladi. Hayvon to'qimalarida ko'proq kislotali mukopolisaxaridlar mavjud. Ularga gialuron kislota, xondroitin, sulfat kislota va geparin kiradi.

**Yog'lar va lipoidlar.** Yog' kislota bilan glitsirinning birikishidan neytral yog'lar, murakkabroq tuzilganlaridan esa yoqqa o'xshash lipoidlar hosil bo'ladi. Lipoidlar erish xususiyatiga ko'ra yog'larga yaqin turadi. Lipoidlar yog'larni erituvchi moddalarda, ya'ni spirt, efir, atseton va benzolda yaxshi eriydi.

Yogʻlar tuzilishiga va uchraydigan joyiga koʻra turlicha boʻladi. Hujayra protoplazmasida ular yirik mayda tomchilar shaklida uchraydi va zapas energetik oziq vazifasini bajaradi. Lipoidlar protoplazma va unda joylahsgan organellalarning qobigʻini tashkil qiluvchi membranalar tuzilishining asosini tashkil etadi. Koʻpincha ular oqsillar bilan birikkan holda uchraydi. Ularga hujayra lipoidlarining asosini tashkil qiluvchi liporpotteidlar kiradi. Organizm kasallanganida ana shu hujayra liporpotteidlari parchalanib, ulardan yogʻ tomchilari ajralib chiqadi.

**Anorganik moddalar.** Maʼlumki, toʻqima hujayralari tarkibida har xil miqdorda suv va mineral tuzlar boʻladi. Hujayralarda uchraydigan suv erkin va bogʻlangan holatda boʻladi. Moddalar almashinuvi jarayonida, yaʼni moddalarning erishuda, asosan, erkin holatdagi suv ishtirok etadi. Bogʻlangan holatda uchraydigan suv oqsil molekulalari bilan birikib, hujayralar tuzilishini saqlab turadi va bundan tashqari, suv hujayrada sodir boʻladigan kimyoviy va biokimyoviy reaksiyalarda ishtirok etadi. Hujayralarda suvdan tashqari, anorganik moddalar mineral tuzlar holida yoki oqsillar, uglevodlar va lipoidlar bilan birikkan holda uchraydi. Ular hujayradagi kislota – ishqorli muvozanatni saqlab turadi, osmotik bosimni, mitsenllalarda adsorbsiya qilinuvchi tuzlarning ionlarini tartibga solib turadi. Anorganik moddalar, odatda, chin yoki kolloid eritmalar holida boʻladi. Kolloid holda ular organik birikmalar bilan bogʻlangan boʻladi. Organik moddalar bilan birga uchraydigan elementlarga quyidagilarni kiritish mumkin: fosfor-ATF nuklein kislotalarda, temir-gemoglobin tarkibida, magniy-xlorofil tarkibida uchraydi va hokazo.

Nukleoproteidlar nuklein kislotalarning oqsillar bilan birikishidan hosil boʻlgan murakkab kompleks boʻlib, protoplazmada sodir boʻlib turadigan murakkab kimyoviy reaksiyalardan biri–oqsillar metabolizmini boshqaradi. Nukleoproteidlar tarkibiga kiruvchi nuklein kislotalarning tabiatiga qarab ikki xil boʻladi. Birinchisi dezoksinukleoproteidlar (DNP), ikkinchisi rebonukleoproteidlar (RNP) dir. DNP barcha hujayralar yadrosida, yaʼni ularning asosiy massasi boʻlgan xromatinda, mitoxondriyda va spermatazoidning bosh qismida uchraydi. DNP tarkibini tashkil etuvchi oqsillarga gistonlar va protominlar kiradi. RNP dan esa ribosomalar, viruslar, informasomalar tashkil topgan boʻladi.

Yod-qalqonsimon bez garmoni tiroksin va triyodtironin tarkibida uchraydi. Kobalt-V vitaminda uchraydi. Hujayrada mineral tuzlar etishmasligi undagi barcha fizik va kimyoviy jarayonlar buzilishiga sabab boʻladi. Natijada turli kasalliklar kelib chiqadi.

*Nuklein* kislotalar murakkab organik birikmalar boʻlib, tarkibida fosfat

kislota bo'lishi tufayli ular kislotali xarakterga ega. Nukleotidlarning tabiatiga ko'ra, barcha tabiiy nuklein kislotalar bir-biridan tubdan farq qiluvchi ikki xilga—dezoksiribonuklein kislota (DNK) va ribonuklein kislota (RNK) ga bo'linadi. DNK tarkibida pirimidin asoslari—sitozin hamda purin asoslari—adenin va guanin uchraydi. DNK molekulasida dezoksiriboza uglevodi molekulasidagi kislorod RNK dagiga nisbatan bir atom kamdir. RNK da fosfat kislotadan tashqari, pentoza guruhiga mansub riboza uglevodi, sitozin va uratsil deb ataluvchi pirimidin asoslari hamda adenin va guanin nomi bilan yuritiladigan purin asoslari kabi azotli birikmalar kiradi. DNK faqat yadroda topilgan bo'lsa, RNK yadrocha va, ayniqsa, ergastoplazmada ko'p uchraydi.

Nuklein kislotalarning asosiy biologik vazifasi—biologik yo'l bilan oqsil sintezlash va sintezlangan oqsilarning o'ziga xos tuzilishini belgilashdan iborat. Jamiki tirik mavjudotning tuzilishidan xilma – xillik ana shunga bog'liq.

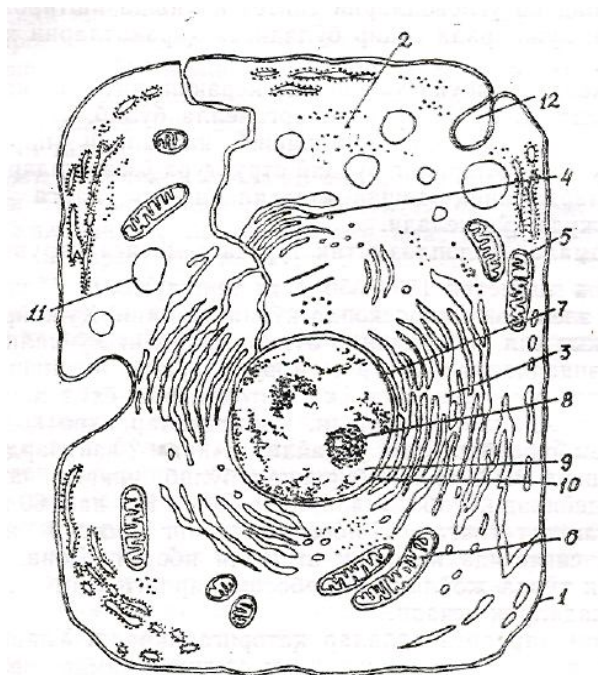
## **Hujayra morfologiyasi**

Odam bilan hayvonlarning organ to'qimalarini tashkil qiluvchi hujayralarda umumiy o'xshashlik bo'lishiga qaramay, ular shakli, tuzilishi, kimyoviy tarkibi va moddalar almashinuvi jarayoni bilan bir-biridan farq qiladi. Yuqorida qayd qilib o'tilganidek, har bir hujayraning fiziologik holati ularning morfologiyasini belgilaydi. Masalan, nerv, muskul hujayralarini ko'raylik. Ularning yirik-maydaligi va shakli har xil bo'lishiga qaramay, barcha tirik organizmlar hujanrasining ichki tuzilishida bir-biriga o'xshashlik bor. Har bir hujayra bir butun murakkab fiziologik xususiyatga ega tuzilma bo'lib, ularda organizm uchun zarur bo'lgan barcha hayotiy jarayonlar kechadi. Masalan, deyarli hamma hujayralarga xos bo'lgan moddalar almashinuvi, energiya ajratish, ta'sirchanlik, o'sish, tiklanish va hokazo. Hujayralarning morfologik tuzilishi bilan tanishar ekanmiz, ular quyidagi asosiy komponentlardan, ya'ni tashqi tomoidan o'rab turuvchi membrana, sitoplazma va yadrodan tashkil topganligini ko'ramiz. Har bir hujayrada ana shu komponentlar bo'lishi va ularning o'zaro munosabati hamda tashqi muhit bilan bog'liqligi talab darajasida bo'lgandagina hujayra hayot kechirishi va o'z vazifasini to'xtovsiz bajarishi mumkin.

**Tashqi membraning tuzilishi.** Barcha organ va to'qimalar hujayrasining sitoplazmasini tashqi muhitdan uch qavat—tashqi qavat – qobiq

ajratib turadi. Bunga sitolemma yoki plazmolemma ham deyiladi. Uning oʻrtacha qalinligi 7,5 nm<sup>2</sup> ga teng boʻlib, yorugʻlik mikroskopida koʻrinmaydi. Shunga koʻra uning tuzilishini oʻrganish uchun faqat elektron mikroskopdan foydalaniladi. Qobiqning ikkita chetki qavatlarini oqsildan tashkil topgan boʻlib, oʻrta qavatini yogʻsimon moddadan iborat. Membranasida mayda teshikchalar boʻlib, ular orqali kerakli moddalar hujayra ichiga oʻtib, moddalar almashinuvi natijasida hosil boʻlgan chiqindi moddalar tashqariga chiqadi. Membranalar fagositoz va pinositoz qilish xususiyatiga ega zarrachalarni hamda tarkibida har xil moddalar erigan suyuqlik tomchilarini oʻrab olib, yemirib yuboradi. Binobarin, hujayra tashqi membranasining fiziologik vazifasi hujayraga kerakli oziq moddalarni oʻtkazib, keraksizlarini tashqariga chiqarib, yemirib, hujayra butunligini va hayot faoliyatini taʼminlab turishdan iborat. Membrananing tashqari va ichkariga oʻsib chiqqan oʻsimtalari ham boʻladi. Ular ana shu oʻsimtalari, hosil qilgan qatlamlari bilan qoʻshni hujayralarga bevosita birikib, ular bilan oʻzaro bogʻliqligini va mustahkamligini hamda aloqasini taʼminlab turadi. Ichkari tomondan ichki qavat boʻrtib chiqib, yadro qismigacha boradi va faqat sitoplazma bilan emas, balki yadro bilan ham munosabatda boʻladi.

**Hujayra organellalari** hujayraning doimiy tarkibiy qismi boʻlib, muayyan tuzilishga ega va muayyan fiziologik vazifani bajaruvchi qismi organella deyiladi. Organellalar umumiy va maxsus organellalarga boʻlinadi. Umumiy organellalarga: mitoxondriy, sitoplazmatik (endo-plazmatik) toʻr, ribosoma, Golji kompleksi, lizosoma, mikronaycha, sentrosoma, peroksisoma va plastidalar kirsa, maxsus organellalarga topofillar, miofibrillalar, neyrofibrillalar, kiprikchalar, mikrovorsinkalar kiradi (4-rasm).



4-rasm. Hujayraning elektron mikroskopda koʻrinishi (sxema):



*1 – hujayra membranasi; 2 – sitoplazma; 3 – endoplazmatik to‘r; 4 – Golji kompleksi; 5 – sentriola; 6 – mitoxondriy; 7 – yadro; 8 – yadrocha; 9 – yadro shirasi; 10 – yadro qobig‘i; 11 – lizosoma; 12 – pinositoz pufakcha.*

**Sitoplazmatik (endoplazmatik) to‘r.** Hujayra sitoplazmasida joylashgan kanalchalar sistemasi vakuolalar va sisternalardan iborat murakkab tuzilma bo‘lib, sitoplazmatik membrana bilan qoplangan. Sitoplazmatik to‘r hayvon va o‘simliklar hujayrasi, shuningdek, bir hujayrali sodda organizmlarda bo‘lib, tuxum hujayrasi bilan yadrosi bo‘lmagan eritrositlarda uchramaydi. Sitoplazmatik to‘r donador (granular) va donasiz (agranular) bo‘ladi. Donadorlarining membranasida mayda donador shaklda ribosomalar bo‘ladi. Donasizlarida esa ribosomalar bo‘lmaydi. Donador sitoplazmatik to‘r hujayrada oqsil va fermentlarni sintez qilishda ishtirok etsa, donasizlari lipidlar va polisaxaridlar sintezini ta‘minlaydi. Sitoplazmatik to‘rning murakkab tuzilishini faqat elektron mikroskopda o‘rganish mumkin. Hujayraning fiziologik holatiga bog‘liq ravishda sitoplazmatik to‘r elementlari to‘q va och rangda bo‘lishi mumkin.

Endoplazmatik to‘r hujayra organoidi sifatida faqat oqsil, lipid va uglevodlarni sintez qilishda ishtirok etmasdan, balki hujayrada sodir bo‘ladigan harakatlarni ham ta‘minlaydi.

O‘rni kelganda shuni ham aytish kerakki, sitoplazmatik to‘r juda ta‘sirchan va o‘zgaruvchan organella bo‘lib, har xil ta‘sir natijasida vakuolalari shishib, naychalari parchalanib ketishi mumkin. Ularning bunday struktura o‘zgarishlari ayrim kasalliklarda aniq-ravshan kuzatiladi va ularga diagnoz qo‘yishda juda qo‘l keladi.

**Ribosomalar** endoplazmatik to‘r sistemasiga kiruvchi, shakli yumaloq, diametri 150–350 Å ga teng tuzilma bo‘lib, ularni faqat elektron mikroskopda ko‘rish mumkin. Hujayralarda, odatda, ikki xil ribosomalar bo‘lib, ularning ko‘pchilik qismi donador endoplazmatik to‘r membranalarida, ikkinchi qismi erkin holda sitoplazmada yoki mitoxondriy yoxud xloroplast matriksida joylashgan bo‘ladi. Ribosomalar yadro qobig‘ining tashqi membranasida ham uchraydi. Ayrim vaqtlarda ular informatsion RNK bilan birikkan bo‘lib, ularga poliribosomalar deyiladi. Ribosomalarning 40% RNK dan, 60% oqsillardan tashkil topgan. Ribosomalarning asosiy vazifasi oksillar sintezida ishtirok etishdan iborat. Donador endoplazmatik to‘rda joylashgan ribosomalardagi sintez jarayoni odatda jadalroq kechadi.

**Lizosomalar** organellalar qatoriga kiradi. Ularning vazifasi hujayralarda ovqat hazm qilish hamda fagotsitoz jarayonlarida ishtirok etishdan iborat. Sitoplazmadagi lizosomalarning atrofi bir konturli membrana bilan o‘ralgan, diametri 0,2–0,8 mkm keladigan yumaloq shaklda bo‘ladi.

Matriks bilan membrana tarkibida 20 dan ortiq gidrolitik fermentlar (kislotali fosfataza, nukleazalar, katepsin, kollogenez, glyukozidaza va boshqalar) borligi aniqlangan. Ularning qobig‘i buzilganida fermentlari sitoplazmaga chiqib ketadi. Lizosomalar amfibiyalar, qushlar, sut emizuvchilar va boshqa hayvonlar hamda odamda topilgan. Ayniqsa ular fagositoz qilish xususiyatiga ega bo‘lgani hujayralarda yaxshi ko‘rinadi. Hujayralardagi ikki xil – birlamchi va ikkilamchi lizosomalar Golji kompleksi atrofida joylashgan bo‘lib, ular tarkibidagi fermentlar sust faoliyat kechiradi. Plazmatik membranadan hosil bo‘lgan endositoz pufakchalar (fagosomalar)ning birlamchi lizosomalar bilan birikishi natijasida ularning fermentlik faoliyati kuchayadi va ikkilamchi lizosomalar (geterofagosomalar), ya’ni hazm vakuolalari hosil bo‘ladi. Oziq moddalarning hazm bo‘lishi jadallashadi.

**Mikronaychalar** uzunligi 2,5 mkm, diametri 20–30 nm ga teng shoxlanmagan ichi bo‘sh nanchalar bo‘lib, asosan oksillardan tarkib topgan xivchinlar hamda kiprikchalardan iborat. Sitoplazmada joylashgan sentriola hamda bazal tanachalar ham shu mikronaychalardan tashkil topgan. Ular odatda tayanch hamda shaklni belgilash vazifasini bajaradi. Aksariyat hayvonlar hujayrasidan olingan mikronaychalarning kimyoviy tuzilishi deyarli bir xil bo‘lib, asosan, o‘ziga xos tubulin oqsilidan tarkib topgan.

**Golji kompleksi (Golji apparati, plastinkasimon kompleks)ni** birinchi bo‘lib 1898-yili italyan olimi Kamillo topgan. Uni fanda Golji apparati, plastinkasimon kompleks, to‘rsimon apparat, to‘rsimon kompleks deb atash rasm bo‘lgan. Ular hayvon hujayralarida asosan yadro atrofida joylashgan, to‘rsimon shaklda bo‘ladi. O‘simliklar va eng sodda organizmlarning hujayralarida esa o‘roq yoki tayoqcha shaklida uchraydi. Qanday to‘qima hujayralarida uchramasin, ularning elektron mikroskopik tuzilishi deyarli bir xil, ya’ni asosan yassi shakldagi sisternalar sistemasi, naychalar hamda diametri 20 nm dan 60 nm gacha bo‘ladigan mayda va yirik pufakchalardan tashkil topgan. Ularning usti qalinligi 7-10 nm keladigan sitoplazmatik membrana bilan o‘ralgan. Hujayraning vazifasi o‘zgarishiga qarab, u kattalashib yoki kichiklashib turadi. Golji kompleksi bez hujayralarida yaxshi o‘rganilgan. Masalan, bez hujayralarining sekreti kattaligi har xil pufakcha shaklida Golji kompleksi atrofida topilgan. Oqsillar, dastavval, donador endoplazmatik to‘rdan Golji kompleksiga o‘tadi. Mazkur kompleksda ulardan murakkab oqsillar (lipoproteidlar, mukoproteidlar, mukopolisaxaridlar) hosil bo‘ladi. Tayyor bo‘lgan murakkab oqsillar pufakchalarga yig‘ilib, so‘ng sisternalardan sekret holida ajralib chiqadi. Pufakchalar asosan mikronaychalar orqali harakat qiladi. O‘simliklar hujayrasidagi Golji kompleksi gemiselluloza va hujayra qobig‘ida pektin moddasini sintezlaydi. Shilimshiq moddalardagi polisaxaridlarni sintezlashda va chiqarib berishda ham ishtirok etadi. Golji kompleksi granulositlar bilan

semiz hujayralardagi maxsus granulalarning hosil bo'lishida ham ishtirok etadi.

**Mitoxondriya** hayvonlar va ayrim o'simliklar hujayrasida uchraydigan organella bo'lib, diametri 0,2-1 mkm ga teng. Shakli har xil: yumaloq, ovalsimon, tayoqchasimon va ipsimon bo'ladi. Mitoxondriya-larning soni har xil hujayralarda turlicha: 1 donadan 100 ming donagacha bo'lishi mumkin. Masalan, sutemizuvchilar jigarining bitta hujayrasida 2500 ta mitoxondriya bo'ladi. Ularning vazifasi o'zgarishi bilan soni ham o'zgaradi, ya'ni hujayraning vazifasi oshganda mitoxondriyalarning soni ham ortadi. Bunda faqat soni o'zgarib, balki shakli ham o'zgaradi.

Mitoxondriyaning nozik tuzilishini elektron mikroskopda yaxshi ko'rish mumkin. Obyektiv kattalashtirib ko'rilganda esa uning devori ikki qavatdan iborat ekanligi yaqqol ko'rinadi. Uning tashqi qavati tekis, ichki qavatidan bo'shliq tomon o'simtalar o'sib chiqqan bo'ladi. Bu o'simtalarga kriptalar deyiladi. Ularning soni ham har xil bo'ladi. Bo'shliq qismida yarim suyuq holdagi modda bo'lib, unga matriks deyiladi. Matriks tarkibida DNK, -maxsus RNK va ribosomalar bo'ladi. Ichki membranasi asosan oqsillardan (70%), fosfolipidlardan (20%) va boshqa moddalardan tashkil topgan. Tashqi membranasi 15% oqsil va 85% fosfolipidlardan iborat. Mitoxondriyalarning asosiy vazifasi energiya hosil qilishdan iborat. Masalan, hujayralardagi energiyaning 95% ni mitoxondriyalar hosil qiladi. Bu ularda uglevodlar, aminokislotalar, yog'larning oksidlanishi hisobiga ro'y beradi. Oksidlanish bilan kechadigan fosforlanish jarayonida makroenergiya-ning asosiy manbai-ATF sintezlanadi. ATF sintezi mitoxondriyalarning asosiy vazifasiga kiradi. Mitoxondriyalarda ATF dan tashqari, oqsillar ham sintezlanadi.

**Hujayra markazi**, ya'ni centrosoma. Sentriol barcha hayvon va tuban o'simliklar hujayrasida topilgan organelladir. Birinchi marta F.Fleming (1875) tomonidan aniqlangan. U vaqtda centrosoma birinchi marta bo'linayotgan hujayralarda topilgan. Keyinchalik tekshirishlar natijasida ma'lum bo'ldiki, centrosoma boshqa hujayralarga nisbatan bo'linayotgan hujayralarda yaxshi ko'rinar ekan. Bu organella oddiy yorug'lik mikroskopida ikkita centriola shaklida ko'rinadi. Elektron mikroskopda bunday emas, ya'ni centriola silindrsimon tanacha bo'lib, uzunligi 0,3-0,5 mkm, diametri 0,1-0,15 mkm. Uning devorlari nozik 9 juft naysimon to'plamdan iborat. Har bir to'plamda 3 tadan naycha joylashgan bo'lib, ularga triplet deyiladi. Har bir tripletning uzunligi sentriolaning uzunligiga teng.

Sentriolalar juft-juft bo'lib bir-biriga perpendikulyar joylashadi.

Sentriola o'qi bo'linish o'qini belgilaydi. Sentriolalar sferik massa markazida joylashib, bu massa sentroplazma yoki sentrosfera deyiladi. Sentrosferada membrana bo'lmay, zichligiga ko'ra sitoplazmadan farq qiladi, proteinlarga boy. Ayrim manbalarda sentriolaning tuzilishi kiprikchalar yoki xivchinlarning ichki tuzilishiga o'xshatiladi. Haqiqatan ham elektron mikroskopda olib borilgan tekshirishlarda ular o'rtasida o'xshashlik borligi tasdiqlandi.

Bazal tanachalar silindrsimon shaklda bo'lib, sentriola singari 9 juft mikronaychalardan tashkil topgan. Shu vaqtgacha hujayraning bo'linishi septriolaning vazifasiga bog'lab kelingan. Endilikda esa ayrim olimlar hujayralarda kiprikchalar bilan xivchinlar hosil bo'lishida sentriolalarning vazifasi bor, degan nazariyani ilgari surmoqdalar.

**Maxsus organellalar.** Bularga: miofibrillalar, xivchinlilar, kiprikchalar, neyrofibrillalar, mikrovorsinkalar va boshqalar kiradi. Yuqorida maxsus organoidlar haqida gapirilganda bularning tuzilishi, tarkibi va vazifalari bayon qilib o'tildi. Shuning uchun qayta to'xtalib o'tirmaymiz.

**Hujayra kiritmalari** sitoplazmaning doimiy bo'lmagan tarkibiy qismidir. Ularga oqsillar, yog' tomchilari, glikogen to'plamlari, sekretlar, pigment kiritmalari va boshqalar kiradi.

Oqsil kiritmalari hujayra sitoplazmasida plastinkasimon, tayoqchasimon to'plamlar va kristallar shaklida uchraydi. Yog' kiritmalari va lipidlar har bir tirik organizmda uchraydi. Ular yog' tomchilari shaklida ko'rinadi. Yog' tomchilari, odatda, bir-biri bilan qo'shilib yiriklashadi. Ular ko'pchilik o'simliklar hujayrasida uchraydi. Glikogen kiritmalari donachalar yoki ularning qo'shilishidan hosil bo'lgan yirik to'plamlar shaklida uchraydi. Pigment kiritmalari turlicha rang beruvchi har xil moddalardan xosil bo'lgan. Hayvonlar hujayrasida keng tarqalgan pigment kiritmalariga melonin, lipofussin, karotinoidlar kirsas, o'simliklar hujayrasidagi pigmentlarga ksantofil va karotin, likopin, kriptoksantin kiradi.

**Sekreto'r kiritmalar** odam va hayvonlar organizmida keng tarqalgan bez mahsulotlari, ya'ni sekretidir. Ular sitoplazmada, odatda, mayda tomchi yoki to'plam shaklida uchraydi. Kiritmalar o'zi maxsus bo'yoqlarda bo'yab, keyin ko'riladi.

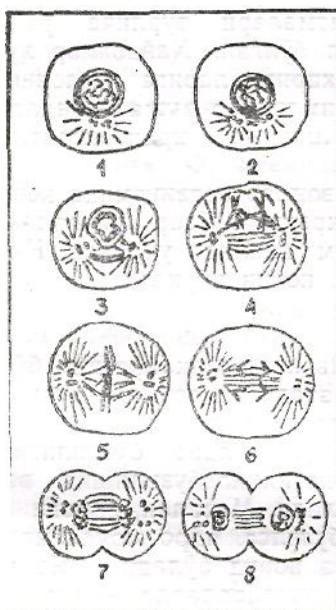
## **Hujayra yadrosining tuzilishi**

**Yadro** hamma tirik o'simlik va hayvonlar hujayrasida bo'lib, uning

hayot faoliyatida ishtirok etadigan doimiy tuzilmadir. Yadroning faoliyati sitoplazma va uning tarkibidagi organellalar bilan uzluksiz bog'liq bo'lib, yadro butunligining buzilishi, ularning o'zaro faoliyatining buzilishiga va hujayraning nobud bo'lishiga olib keladi. Masalan, yadroning kobig'i mikromanipulator yordamida buzilsa, yadro moddolari sitoplazmaga qo'shilib ketib, hujayra nobud bo'ladi. Yadro aksarniyat hujayralarda bitta, ayrim hujayralarda – ostioklast, ko'ndalang yo'lli muskullar hujayralarida ko'p bo'ladi. Ularning shakli, yirik-maydaligi hujayralarning shakli va yirik-maydaligiga bog'liq. Ammo, ko'pchilik hujayralarda ular yumaloq yoki ovalsimon bo'ladi. Leykotsitlarda tayoqchasimon, loviyasimon, mezoteliyda yassi bo'ladi. Yadro qobig'ining ikki qavatdan iborat bo'lishi, har birining qalinligi 10 nm ga tengligi elektron mikroskopda aniqlangan. Yadroning ichki va tashqi qobig'i oralig'ida 10-30, ba'zan 100 nm ga teng perinuklear bo'shliq bo'ladi. Devorida diametri 80-90 nm ga teng ko'plab teshikchalar bo'ladi. Shu teshikchalar orqali sitoplazma karioplazma (yadro plazmasi) bilan bog'lanadi. Yadro tarkibida murakkab oqsillar, lipoidlar, fermentlar bo'ladi. Nuklein kislotalar orasida DNK va RNK muhim vazifa bajaradi. RNK oqsilning murakkab sintezida ishtirok etadi.

**Yadrochalar** deyarli hamma o'simlik va hayvon hujayralarida topilgan. Odatda, ular hujayralarda bitta yoki nkkita bo'ladi. Yadrocha karioplazmaning eng zichlashgan qismi bo'lib ajralib turadi. Tarkibi ipsimon ko'rinishdagi gomogen tuzilmalardan tashkil topgan. Yadrocha ribosoma RNK sintezida ishtirok etadi.

**Hujayraning bo'linishi** o'simlik va hayvonlar hujayrasiga xos xususiyatdir. Boshqacha aytganda, hujayralarning bo'linishi tirik organizmlarning tobora rivojlanishini, uzoq muddat yashashini ta'minlashi demakdir. Hujayralarning bo'linish jarayoni, odatda, organizmning embrionlik davridan boshlanib, to umining oxirigacha davom etadi. Embrional davrda hujayralarning bo'linishidan yangi muayyan hujayralar hosil bo'lsa, ayrim hujayralar ko'payishi (gistogenezi) natijasida har xil to'qimalar tiklanadi.



5-rasm. Hayvon hujayrasining mitoz yo'li bilan bo'linishi.

1,2 – interfazaning postsintetik davri; 3,4-profaza;

5 – telofaza; 6 – anafaza; 7,8 – telofaza.

Ma'lumki, hujayralarning o'ziga xos yashash muddati bor. Ontogenez davrida hujayralar nobud bo'lib, ularning o'rnini yangi – ko'payish jarayonida hosil bo'lgan yosh hujayralar egallaydi. Hozirgi vaqtda hujayralar ko'payishining uch xili aniqlangan: 1) mitoz (mitos- ip) yoki noto'g'ri bo'linish yoxud kariokinez; 2) amitoz (a - inkor etish, mitos - ip yoki to'g'ri bo'linish va 3) meyoza (meiosis- kamayish).

**Mitoz** yoki noto'g'ri bo'linishda hujayrada xromosoma ipchalari paydo bo'la boshlaydi. Bunday usulda bo'linish organizmda ko'pchilik hujayralarga xos bo'lib, bunda hujayra ikkiga bo'linib, irsiy axborotni belgilovchi tizimlar va boshqalar ham qiz hujayralar orasida ikkiga bo'linadi. Hujayralarning bo'linishi jarayonida sitoplazma va yadro tarkibida murakkab o'zgarishlar sodir bo'ladi. Bu jarayon to'rt bosqichga (fazaga) bo'linadi: profaza, metafaza, anafaza, telofaza. Ikkita faza o'rtasidagi davrga intermitoz faza yoki interfaza deyiladi (5-rasm).

**Profaza** hujayradagi yadro mahsulotlarining o'zgarishidan boshlanadi: tayoqchasimon yoki yumaloq shakldagi xromosomalar paydo bo'ladi, hujayrada qutblanish jarayoni boshlanadi. Xromosoma tarkibida bo'lgan xromatindagi DNK yaxshi ko'rinib turadi. Shunga o'xshash jarayon hujayra markazida ham sodir bo'lib, ulardagi sentriolalar bir-biridan uzoqlashadi va qarama-qarshi tomonga o'tadi va duk ipchalari yordamida birikib turadi. Profazaning oxiri xromosomalarning tiklanishi, yadro qobig'i va yadrochaning yo'qolishi bilan yakunlanadi.

**Metafaza** yoki ona yulduz bosqichi, bunda xromosomalar hujayra markaziga siljib, duk o'rtasida metafazali yoki ekvatoriyali bir tekis plastinka hosil kiladi. Metafaza oxirida har bir xromosoma ikkita xromatidga, ya'ni qiz xromosomalarga bo'linadi.

**Anafaza.** Bu davrda gomologik xromatidlar qarama-qarshi qutblarga ajraladi. Ona hujayrada nechta xromosoma bo'lsa, har bir qutbda shuncha xromosoma paydo bo'ladi. Hujayra tanasida belbog' hosil bo'lib, hujayrani asta-sekin ikkiga bo'ladi.

**Telofaza.** Bunda yangi hosil bo'lgan hujayrada bir butun hujayra shakllana boshlaydi. Axromatin duk yo'qolib, sentrioladan hujayralar markazi paydo bo'ladi. Xromosomalarda yig'ilgan yadro moddasi bir tekis ko'rinishni egallaydi, yadrocha bilan yadro qobig'i yuzaga keladi. Sitoplazmadagi organellalar bilan hujayra kiritmalari o'z joyini egallaydi. Hujayraning tanasi ikkiga ajralib, ikkita yosh mustaqil hujayra hosil bo'ladi.

**Amitoz-to'g'ri** yoki oddiy bo'linish o'simlik va hayvonlar hujayrasining bo'linishida uchraydi. Odamda ko'pincha embrion hujayralari ko'payishida uchraydi, ya'ni bo'linish natijasida mustaqil holda yashash va ko'payish xususiyatiga ega hujayralar hosil bo'ladi. Bunday bo'linishda dastlab hujayralarning yadro va yadrochalarida bo'linish boshlanadi. Bunda dastlab yadro cho'zilib, belbog' hosil qiladi. Shu bilan bir vaqtda yadrochada ham bo'linish jarayoni boshlanadi. Yadro va yadrocha belbog'lari asta-sekin cho'zilib, ingichkalashadi va oxiri uziladi. Bu vaqtda yadro bilan birga hujayraning o'zi ham ikkiga bo'linadi. Ayrim vaqtlarda yadroning o'zigina bo'linib, hujayra tanasida bo'linish bo'lmaydi. Bunda ko'p yadroli hujayralar hosil bo'ladi.

**Meyoz-reduksion** bo'linish hujayralarning bo'linish usullaridan biri bo'lib, yadro bo'linishining murakkab jarayoni hisoblanadi. Chunki bunda xromosomalar diploid holatdan gaploid holatga o'tadi. Xromosomalar soni ikki marta kamaydi (reduksiyalanadi). Bu esa jinsiy hujayralar (gametalar) shakllanishining muhim omili hisoblanadi.

Meyozning muhim biologik ahamiyati shundaki, u biror turga mansub organizmning qator bo'g'inlarida kariotip turg'unlikni saqlab, jinsni ta'minlar ekan, xromosoma va genlar rekombinatsiyasi uchun sharoit tug'diradi.

Quyida to'qimalar haqida fikr yuritamiz.

#### **IV- bob. QIYOSIY GISTOLOGIYANING BIOLOGIYADAGI AHAMIYATI**

Ilgari aytib o'tilganidek, gistologiyaning mustaqil fan sifatida shakllanib kelishi XX asrning ikkinchi yarmida tadqiqot ishlarida metodologik jihatdan tub burilish yasalganligi bilan bog'liq. Metodologiyadagi mana shu burilish tufayli ko'p hujayrali hayvonlar tanasidagi to'qimalarning qanchalik takomillashganligi bilan to'qima strukturalarining funksional ahamiyati o'rtasidagi qonuniyat jiddiy analiz qilina boshlandi. Natijada ko'p hujayrali bir xil hayvonlar to'qimasini bir-biriga solishtirib o'rganish *filogenez*<sup>1</sup> jihatdan katta

ahamiyatga ega ekanligi ma'lum bo'ldi. Sekin-asta fanga biologiyaning bir bo'limi hisoblangan filogenetika (filogenez qonuniyat asosida rivojlanishini o'rganadi), filogenezda yayrim to'qimalar rivojlanishini qiyosiy-anatomik jihatdan tadqiq qiluvchi filogistogenez nazariyalari kirib keldi. Shundan ma'lum bo'ldiki, masalan, ichak epiteliysining so'ruvchi hujayralari, harakatlantiruvchi muskullar, sutemizuvchilar va hasharotlarning interstitsial to'qimalarining hujayralararo moddalari (elementlari) bir tipda tuzilgan ekan. Ammo, ular aynan bir xil tuzilmalar emas, balki bir-biriga o'xshash tipdagi moddalar (elementlar) modifikatsiyasidir, buning ustiga ular bir xil vazifani bajarishga moslashgan. Buni bilish orqali funksional (vazifasi) jihatdan aynan bir xil to'qimalar tuzilmasining asosiy variantlarini umumiy qonuniyatlar asosida tarixiy jihatdan analiz qilish mumkin bo'ldi. Masalan, ekologik jihatdan bir-biridan farq qiladigan yaqin qarindosh hayvonlar to'qimasining tuzilishi ham, filogenezida allaqachonlar bir-biridan uzoqlashib ketgan

ko'p hujayrali hayvonlar to'qimasining tuzilishi ham, funksional jihatdan bir-biriga o'xshash bo'lganligi uchun tarixan oson o'rganish

---

<sup>1</sup>*Filogenez* (sinonimi-*filogeniya*) – yunoncha bo'lib, *phylon*-qabila, ajdod, tur, *genea*-tugilish, kelib chiqish degan so'zlar birikmasidan yasalgan. Organizmlarning u yoki bu taksonomik gruppasi (masalan, hayvon turkumi, turi, oilasi) ning tarixiy rivojlanish jarayoni.

mumkin. Yuqorida aytilganlarga ko'ra, A.A.Zavarzin to'qimalarning evolutsion dinamikasiga oid masalalarni ishlab chiqishni hozirgi gistologiya fani oldiga asosiy vazifa qilib qo'ydi. Bunda, albatta, to'qimalar takomillashuvdagi biologik qonuniyatlarni analiz qilish zamonaviy tadqiqot usullaridan foydalanib tarixan yondashuvni talab etadi. Demak, gistologiyaning umumbiologik ahamiyati yana ham ortadi. Ikkinchi tomondan esa,-deydi Zavarzin,-xususiy sitologiya orqali gistologiya fani umumiy sitologiya bilan yaqindan bog'lanib boradi, chunki u ishlab chiqilayotgan yangi-yangi tadqiqot usullaridan foydalanadi. Ana shunday tadqiqot usullaridan biri qiyosiy usuldir. Bir xil va har xil organizmlarda



to'qimalar tabaqalashuvidagi funktsional jihatdan bir xil va har xil elementar struktura-kimyoviy mexanizmlarni tadqiq qilishda bu usul ko'proq qo'l keladi. Hozirgi vaqtda qadimgi birlamchi to'qimalar tabaqalashuvini ularga o'xshash ikkilamchi va uchlamchi to'qimalar va shuningdek, evolutsiya mobaynida boshqa manbalardan kechroq yuzaga keluvchi to'qima elementlari bilan solishtirishda qiyosiy usul muvaffaqiyatli qo'llanilmoqda. Ikkilamchi va uchlamchi to'qimalar evolutsion dinamikasining o'ziga xos tomonlarini aniqlab olish - deydi Zavarzin, - nafaqat potologik (kasallik) jarayonlari-ning mohiyatini tarixiy nuqtayi nazardan tushuntirishga, balki ularni ma'lum darajada oqibati nima bilan tugashini oldindan bilishga va shikastlangan (kasallangan) sohani bartaraf etish yoki tiklashga qaratilgan chora-tadbirlarni biologik jihatdan asoslab berishga imkon beradi. Chunonchi, yurak selom muskul to'qimasining evolutsion dinamikasini bilish uning regenerativlik mexanizmining somatik muskullar (gavda muskullari)

to'qimasining ana shunday mexanizmidan prinsipial farq qilishini ko'rsatdi,- deydi Zavarzin. Shunday ekan, muskulida infarkt bo'lgan yurakning funktsional faoliyatini tiklashga qaratilgan chora-tadbirlar shikastlangan somatik muskullar-ning to'la regeneratsiya<sup>1</sup> bo'lishini ta'minlashga qaratilgan chora-tadbirlardan tubdan farq qilishi kerak. Ko'rinib turibdiki, potologik o'zgarishga uchragan organizmning biror qismini tiklashga qaratilgan harakat befoyda bo'lmasligi yoki u to'g'ri bo'lishi uchun dardga chalingan o'sha qism to'qimasining biologik tabiatini aniq-ravshan bilish talab etiladi va aksincha, patologik jarayon oqibatida to'qimalarda sodir bo'lgan o'zgarishlarni bilish sog'lom to'qimalarning xossalari ta'rif berish uchun boy ma'lumot beradi.

Yana bir misol, ma'lumki, hayvonlar harakatni ta'minlashda muskul to'qimalarida sodir bo'ladigan qisqarish tezligi to'qima fiziologik kuchi va tolachalarining rivojlanishiga bog'liq. Hayvonlarda tez va sekin qisqarish xossasiga ega muskullar bo'lib, ular morfologik va tarkibiy tuzilishiga ko'ra bir-biridan farq qiladi. Tez qisqaradigan ko'ndalang yo'lli tolachalarning sarkomerlari kaltaroq, miofibrillalari-

---

<sup>1</sup>Regeneratsiya – lotincha bo'lib, *re* – qayta, yangidan tiklash degan ma'nolarni anglatuvchi old qo'shimchasi, genero yoki *generatum* yaratmoq, ishlab chiqmoq demakdir. Biologiyada yo'qotilgan yoki shikastlangan sohaning, qismning organizm tomonidan qayta tiklab olinishi. Uning hujayra ichki regeneratsiyasi, hujayra generatsiyasi, patologik regeneratsiya, regatativ regeneratsiya, fiziologik regeneratsiya kabi turlari bor.

ning soni ko'p, sarkotubular sistemasi rivojlangan bo'ladi. Oksidlanish fermentlariga nisbatan glikolitik fermentlar ko'p uchraydi. Aksincha, sekin qisqarish xususiyatiga ega muskullar tarkibida glikogen va yog' rezervlari ko'p uchraydi, oksidlanish fermentlariga boy nerv uchlari ham ko'p uchraydi. Muskul tolalaridagi «T» sistema kanalchalari tartibsiz joylashgan. Juda

ham sekin qisqaradigan muskul tolachalari odatda, ingichka bo'lib, ko'ndalang yo'lli disklari deyarli ko'rinmaydi. Tubular sistema rivojlanmagan bo'ladi.

Hozirgi vaqtda gistologiya amaliyotida organizmning integrativ sistemalarini analiz qilishda, masalan, nerv markazlarini tadqiq qilishda qiyosiy usul yaxshi natija bermoqda. Chunki, Zavarzin fikricha, sutemizuvchi hayvonlar bilan odamning nerv markazlaridagi juda ko'p miqdordagi neyronlar mazkur markazlarning ishi bilan struktura tuzilmalarining nozik mexanizmini aniqlashni ancha qiyinlashtirib qo'ymoqda. Boshoyoqli mollyuskalarda, ayniqsa, hasharotlarda juda ko'plab murakkab va takomillashgan nerv markazlari borki, ular vazifasiga ko'ra yuqori tabaqali umurtqali hayvonlarning nerv markazlariga o'xshab ketadi. Faqat hasharotlarning nerv markazlari kamroq nerv hujayralaridan tarkib topgan bo'ladi, xolos. O'z navbatida, bu hodisa ham nerv markazlari tuzilmalarining umumiy printsiplarini tadqiq qilishni taqozo qiladi. Neyrogistologiya bilan neyrofiziologiyada buning ahamiyati katta. Chunki, masalan, hasharotlarning ko'rish markazlarini ham morfologik jihatdan, ham fiziologik jihatdan tekshirish, o'rganish,

aniq ilmiy xulosalar chiqarish ko'p hujayrali barcha hayvonlarning ko'rish markazlari ishining nozik, ammo umumiy mexanizmlari ustida xulosalar chiqarishga bevosita yordam beradi, bu - qiyosiy tadqiqot usulining yana bir muhim tomoni.

Aytilganlardan ma'lumki, qiyosiy gistologiyaning asosiy nazariy masalasi bo'lgan to'qimalarning evolutsion dinamikasini ishlab chiqishda qiyosiy-tarixiy yondashish gistologiya fanini fiziologiya, bioximiya, umumiy sitologiya, molekular genetika, biologiya va zoologiya fanlari bilan yaqindan hamkorlik qilishga olib keladi. Chunki, shu vaqtga kelib ma'lum bo'ldiki, to'qimalarning evolutsion dinamikasini paleontologik qoldiqlar, qazilmalar yordamida o'rganib bo'lmas ekan. Bu ham tekshirishning embriologik va eksperimental usullari qatorida qiyosiy gistologik usulning afzalligini yana bir karra isbotlaydi. Demak, xulosa qilib aytadigan bo'lsak, filogenezda muayyan organ to'qimalari qay tariqa rivojlangan, tabaqalashgan va takomillashgan, degan savolni hal qilishda boshqa tadqiqot usullari qatorida qiyosiy tadqiqot usuliga ham katta o'rin ajratish kerak bo'ladi. Bu sohada olimlardan I.I. Mechnikov, A.A. Zavarzin, N.G. Xlopin va boshqalarning xizmati katta bo'ldi.

## V -bob. TO'QIMA HAQIDA TA'LIMOT

## 1-§. To‘qima nima?

Sitologiya kursidan ma’lumki, odam va hayvonlar organizmining eng kichik organi bu-hujayradir. Har bir hujayra o‘zining morfologik tuzilishi va joylashgan o‘rniga ko‘ra muayyan fiziologik vazifaga ega va aksincha, har bir hujayraning fiziologik vazifasi uning tuzilishi va o‘rnini belgilaydi. Evolutsion taraqqiyot davrida ekologik muhitning o‘zgarishi organizm bu o‘zgarishlarga moslashishiga, ya’ni adaptatsiyaga majbur etadi. Organizmning bunday moslashish jarayonida hujayra asosiy rol o‘ynaydi. Hujayra tashqi muhitga moslashar ekan, organizm tashqridan morfologik o‘zgarishga uchraydi. Bu xildagi o‘zgarishlarni, masalan, turli sinflarga mansub hayvonlar turlarida ochiq-oydin ko‘rish mumkin. Demak, tashqi muhit ta’sirida hujayralar o‘zgarar ekan, ulardan tarkib topgan to‘qimalarda ham shunday o‘zgarish (moslashish) jarayoni sodir bo‘ladi. Xo‘sh, to‘qimaning o‘zi nima?

To‘qima bu - ko‘p hujayrali organizmning tarixiy filogenetik rivojlanishi jarayonida vujudga kelgan, muayyan bir fiziologik vazifani bajarishga ixtisoslashgan hujayra va hujayralararo elementlar (strukturalar) majmuasidan tarkib topgan tuzilma. U ham o‘ziga xos bir sistema, chunki bir emas, balki bir necha elementdan: hujayra va hujayralararo moddalardan tashkil topgan bo‘ladi. To‘qimani hujayraga nisbatan sistema desak, organlarga nisbatan element deyiladi. Chunki, to‘qimalar birlashib muayyan organni hosil qiladi. Ammo, barcha organlarning to‘qimalari hamisha bir xil tuzilgan bo‘lmaydi. Har qaysi to‘qima u qaysi organ to‘qimasi bo‘lishiga qarab, muayyan morfologik struktura va vazifaga ega bo‘ladi. Chunonchi: 1) strukturasiga ko‘ra: epiteliy (chegaralovchi) to‘qimasi, ichki muhit to‘qimalari (qon, interstitsial, skelet to‘qimalari), nerv sistemasi to‘qimasi va muskul to‘qimasi bo‘ladi. Bular ko‘p hujayrali hayvonlarning barchasida uchraydi va qaysi organda bo‘lishiga qarab, ozmi-ko‘pmi ahamiyatga ega; 2) bajargan vazifasiga ko‘ra, garchi umumiy bo‘lsa ham: chegaralab turuvchi, ichki muhitni doimiy ravishda bir xil saqlab turuvchi, qisqartiruvchi, ta’sirlanishni idrok etuvchi, uzatuvchi va analiz qiluvchi to‘qimalar farq qilinadi. Yana ham aniqroq qilib aytadigan bo‘lsak, ularning har qaysisi umumiy vazifalari doirasida alohida ixtisoslashgan maxsus funksiyani bajaradi. Masalan, ichki muhit to‘qimalarining – qon bilan limfa tomirlarda harakatlanib, moddalar almashinuvi mahsulotlarini, shuningdek, oziq moddalarni tashiydi; shu ichki muhit to‘qimalarining boshqa bir xili, masalan, g‘ovak biriktiruvchi to‘qima esa boshqa mexanizmlar yordamida bu

moddalarni tomirlar devoridan ishlab turgan to'qimalarga o'tkazadi. Nerv sistemasi to'qimalari xususida ham shunday fikrni bildirish mumkin. Masalan, nerv to'qimasi mazkur sistemada asosiy vazifani bajarsa ham, ammo nerv sistemasi to'qimasinng bir xil tipi hisoblangan neyrogliyalar yordamisiz u ham o'z vazifasini to'la bajara olmaydi va hokazo.

To'qimalar, odatda, embrion rivojlanishi davrida embrion varaqlarining u yoki bu qismlaridan rivojlanadi, bunyodga keladi va hayot faoliyati davrida, yuqorida aytilganidek, joyalashgan o'rniga, binobarin, turiga ko'ra har xil vazifa bajaradi. Demak, to'qimalarni o'rganishda dastlab ularning evolutsiyasiga murojaat qilish kerak. Bu jarayonni o'rganuvchi predmet evolutsion gistologiya deb ataladi. Gistologiyaning bu sohasini asosan I.I. Mechnikov, A.A. Zavarzin, N.G. Xlopin rivojlantirdilar va yangi g'oyalar bilan boyitdilar.

## **2-§. Ontogenezda<sup>1</sup> to'qimalarning shakllanishi**

Odam va hayvonlarning embrional rivojlanishi bilan tanishar ekanmiz, jinsiy yo'l bilan ko'payadigan barcha ko'p hujayrali organizmlar ikki jinsning gaploid hujayralari qo'shilishidan vujudga keladi. Aniqroq qilib aytganda, ikkita jinsiy (urg'ochi va erkak) hujayra qo'shilganda zigota<sup>2</sup> hosil bo'ladi. Sitologiyadan ma'lumki, zigota organizmda mavjud barcha hujayralarga boshlang'ich moddiylik beradi.

Organizm embrional rivojlanishining dastlabki bosqichlarida irsiy omillar bilan birga muhit ta'sirida embrion hujayralari tabaqalanadi va o'ziga xos murakkab tuzilishga ega bo'ladi. So'ng bu hujayralar rivojlanib, ulardan har xil to'qima elementlari shakllanadi. Embrion murtagidan hosil bo'lgan va kam tabaqalangan hujayralarning rivojlanishi natijasida (ontogenezda) to'qima paydo bo'lish jarayoni gistogenez deb ataladi.

Ma'lumki, hujayralar tabaqalanib borishi bilan bir vaqtda ularning soni ham ortib boradi, hajmi ham kattalashadi, bunga o'sish jarayoni deyiladi. Hujayralar faoliyatida bunday jarayon kechishi individual rivojlanish biologiyasiga xos xususiyat deb qaraladi. Demak, organizm ning embrional rivojlanishi davrida hujayralar muttasil ko'payadi, o'sadi va takomillashib boradi. Bu esa har xil hujayralarning tarkib topishiga va organizmni shakllanishiga sababchi bo'ladi, ya'ni takomillashish jarayonlari natijasida embrion hujayrasida kelajakda hosil bo'ladigan to'qimaga xos struktura va xususiyatlar shakllana boradi.

Odatda, to‘qimalarning shakllanishigacha bo‘lgan davr, ya’ni jinsiy hujayralar qo‘shilib, zigota hosil qilganidan boshlab to to‘qima shakllanguncha bo‘lgan davr to‘rt davrga bo‘lib o‘rganiladi: 1) ootipik davr; 2) blastomer davri; 3) murtak davri; 4) to‘qima (gistogenez) davri.

---

1 Ontogenez– yunoncha bo‘lib, on, ontos – mavjudot, genesis – tug‘ilish, rivojlanish, kelib chiqish degan so‘zlardan yasalgan birikma. Organizm dunyoga kelgandan umrning oxirigacha bo‘lgan davr orasida birin-ketin keladigan morfologik, fiziologik va biokimyoviy o‘zgarishlar majmuasi.

2 Zigota – yunoncha bo‘lib, zygote - juftlashgan degan ma’naoni anglatadi. Ikkita gameta qo‘shilishidan hosil bo‘lgan hujayra, masalan, urug‘langan, tuxum hujayra zigotadir.

*Ootipik*<sup>1</sup> davrda kelgusi to‘qima hosil bo‘ladigan materiallar tuxum hujayra zigota sitoplazmasining tegishli qismida joylashgan bo‘ladi. Masalan, amfibiyalarda xorda – mezoderma materiallari tuxum hujayra sitoplazmasining o‘roqsimon qismida joylashgan. Hozirgi vaqtda tuxum hujayra yoki zigotaning rivojlanish davrida kelgusi hosil bo‘ladigan to‘qima qismlarini taxminan aniqlash mumkin. Hujayraning ana shu qismi takomillashib borib, kelajakda undan u yoki bu to‘qima shakllanadi. Bunga *presumptiv* (boshlang‘ich) *urchuqlar* deyiladi. Hozirgi vaqtda gistogenez jarayoni zamonaviy radioavtografiya usulida, ya’ni radioaktiv moddalar yuborib tadqiq qilish usullarida yaxshi o‘rganilgan. *Blastomer davri* ootipik davrning davomi bo‘lib, bunda zigota bo‘linishi natijasida ko‘plab blastomerlar<sup>2</sup>, ya’ni o‘ziga xos yangi mustaqil hujayralar hosil bo‘la boshlaydi. Bular esa o‘z navbatida bo‘linib maydalanar ekan, o‘zi bilan kelajakda hosil bo‘ladigan to‘qima yoki organlarning boshlang‘ich elementlarini olib o‘tadi. Binobarin, yetilgan blastulaning<sup>3</sup> turli qismlarini tashkil qiluvchi blastomerlar ham o‘zaro bir-biridan farq qiladi.

Embrion rivojlanishining navbatdagi davrlarida blastomerlar shakllanishi, ichki tuzilishi hamda vazifalari bir-biridan farq qiladigan turlicha yo‘nalish oladi. Embrion rivojlanishining blastomer davri ham hozirgi kunda yaxshi o‘rganilgan bo‘lib, har bir blastomerning kelajakdagi taqdiri, ya’ni u kelajakda organizmning qaysi sistemalari rivojlanishida ishtirok etishi ma’lum.

*Murtak davrida* embrional rivojlanishning blastula davri tugab, murtakning boshlang‘ich urchuqlari hosil bo‘la boshlaydi. Bunda kelajakda turli to‘qima va organlarni hosil qiladigan hujayralar, ya’ni

---

<sup>1</sup> *Ootipik*–yunoncha *oon*–tuxum (tuxum hujayra) so‘ziga tipik so‘zi qo‘shilishidan hosil bo‘lgan birikma. Tuxumga xos degan ma’no beradi.

<sup>2</sup> *Blastomer*–yunoncha bo‘lib, *bastoz* – o‘simta, murtak, *meroos* – qism degan so‘zlar qo‘shilmasidan yasalgan birikma. Tuxumning intotik bo‘linishi natijasida hosil bo‘lgan va o‘smasligi bilan farq qiladigan embrional hujayralarning umumiy nomi.

<sup>3</sup> Blastula – yunoncha bo‘lib, blastos – o‘simta, murtak demakdir. Ko‘p hujayrali bir qavatli murtak bo‘lib, tuxum bo‘linishining yakunlovchi bosqichi.

urchuqlar (chegaralangan qismlar) paydo bo‘ladi. Murtak davrida o‘ziga xos tuzilgan hujayralardan tashkil topgan embrion varaqlari hosil bo‘ladi va ular tabaqalanishi natijasida har xil to‘qimalar vujudga keladi. Masalan, ektodermadan shakli naysimon nerv to‘qimasi urchug‘i ajralib chiqadi, mezodermadan esa har xil somit bo‘g‘imlar hosil bo‘lib, so‘ngra ular sklerotom, mitom, dermatom va silanxiotomlarga ajraladi. Umurtqali hayvonlarda, ko‘pincha, yuqorida aytilgan boshlang‘ich urchuslar bilan birgalikda, mezenxima ham shakllana boshlaydi. Mezenxima, asosan, embrionniig o‘rta varag‘idan hosil bo‘lgan mezodermaning turli qismlaridan ajralib chiqqan hujayradan tarkib topgan bo‘ladi va boshlang‘ich urchuqlarning oraliq bo‘shliqlarini

to‘ldirib turadi. Mezenxima tabaqalanishi natijasida esa shakli va vazifasi har xil to‘qimalar hosil bo‘la boshlaydi. Masalan, qon hujayralariga, suyak, biriktiruvchi va silliq muskul to‘qimalariga boshlang‘ich moddiylik mana shu mezenximadan o‘tadi.

To‘qima (gistogenez) davrida to‘qima urchug‘idan o‘ziga xos tuzilgan va muayyan vazifalarni bajarishga moslashgan yetuk to‘qimalar yetishib chiqadi. Har bir to‘qimaning shakllanish jarayoni o‘ziga xos yo‘nalishda sodir bo‘lib, bir-biridan tubdan farq qiladi. To‘qimalarning mana shunday boshlang‘ich urchuqdan hosil bo‘lish jarayoni gistogenez deb ataladi. Binobarin, to‘qima davri gistogenez davri hamdir. To‘qimalar hosil bo‘ladigan boshlang‘ich urchuqda o‘ziga xos o‘zgarishlar sodir bo‘ladiki, natijada urchuq hujayralari va hujayrasiz tuzilmalari ixtisoslashib, har xil to‘qimaga xos morfologik tuzilish va o‘ziga xos fiziologik, shu bilan birga kimyoviy xususiyatlar kasb etadi. Bu jarayon davom etishi natijasida bora-bora organizmda to‘qima, organ va sistemalar bunyodga keladi.

Demak, embrional rivojlanish davrining dastlabki bosqichida avval oddiy tuzilgan murtak hosil bo‘lsa, rivojlanishning oxirgi davrlarida murakkab tuzilgan va endilikda muayyan vazifani bajara oladigan to‘qima va organlar paydo bo‘ladi.

Embrional rivojlanishning mana shu gistogenez davrida hujayralarning

morfologik tuzilishi va fiziologik holatini ularning tarkibiy qismi, ya'ni kimyoviy strukturasi ta'minlaydi. Chunki hujayralarning kimyoviy strukturasi ularda boradigan moddalar almashinuvi jarayoniga bog'liq. Binobarin, har bir embrion hujayrasida moddalarning almashinuv, jarayoni o'ziga xos fiziologik faoliyatiga qarab turlicha, oziq moddalarga bo'lgan ehtiyoji ham turlicha bo'ladi. Masalan, jo'ja embrioni yuragining rivojlanishi uchun organizmida glukoza konsentratsiyasi juda past bo'lishi kerak, nerv to'qimasi esa bunday sharoitda rivojlana olmaydi, chunki uning rivojlanishi uchun glukoza kamida ikki baravar ko'p bo'lishi shart.

Hozirgi vaqtda eksperimental tajribalar o'tkazib, obyektga gistogenez jarayoniga ta'sir qiluvchi har xil moddalar yuborib, ularning to'qimalar rivojlanishiga ta'siri o'rganib chiqilgan. Ma'lum bo'lishicha, glikoliz (yodatsetat) va sianidlar jo'ja miyasining o'sishini susaytiradi, yurakning rivojlanishiga esa aytarli ta'sir qilmaydi; fluoridlar esa, aksincha, yurak to'qimasining rivojlanishini susaytiradi, miya rivojlanishiga esa uncha ta'sir qilmaydi. Embrional rivojlanish davrida moddalar almashinuvi jarayoni turli to'qimalarda turlicha borishi ular tarkibidagi fermentlar miqdori va aktivligi har xil bo'lishni taqozo qiladi. Demak, tabaqalanish (differensiyalanish) jarayoni deganda, o'z regionida o'ziga xos moddalar almashinuviga ega bo'lgan, natijada o'ziga xos morfologik tuzilishga va fiziologik vazifani bajarishga olib keladigan jarayon tushunilsa, hujayra va to'qimalar tabaqalanishi (differensiyalanishi) deganda, bir xil hujayra va to'qimalarda farqlanish yuzaga kelishi, ularning ontogenez jarayonida ixtisoslanishga sabab bo'ladigan o'zgarishlarga uchrashi tushuniladi.

### **3-§. To'qimalar klassifikatsiyasi**

To'qimalar hozirgi zamon mikroskoplari va yangi tadqiqot usullari yordamida har tomonlama o'rganilishiga qaramay, shu vaqtgacha ularni aniq mujassamlashtiradigan yagona klassifikasiya tuzilgan emas. Binobarin, to'qimalar tuzilishi, vazifasiga va rivojlanish xususiyatlariga qarab bir oz shartli ravishda bir necha guruhga bo'linadi. Har qaysi to'qima hujayralari o'ziga xos morfologik tuzilishga ega bo'lib, organizmning turli qismida joylashgan va turlicha vazifalarni bajarishga moslashgan. Yana shunday to'qimalar borki, o'zi bir xil bo'lishiga qaramay, organizmning hamma qismida uchrashi va har xil morfologik tuzilishga ega bo'ladi va turlicha fiziologik vazifani bajaradi.

Masalan, *epiteliy to'qimasi* organizmning juda ko'p qismida uchraydi va har qaysisi vazifasiga ko'ra boshqasidan farq qiladi. Chunonchi, *yassi epiteliy* - u asosan ichki organlarning tashqi muhit bilan bog'lanmagan bo'shliq yuzalarini qoplab turadi va charvi, o'pkaning plevra pardasi va yurak xaltachasi yuzasini qoplovchi vazifasi bilan birga trofik va himoya vazifalarini ham o'taydi. *Kubsimon* va *silindrsimon epiteliy* hujayralari buyrak kanalchalari devorida va tashqi sekresiya bezlarining kichik va katta diametrdagi chiqaruv kanalchalari devorida hamda qalqonsimon bez va ovqat hazm qilish sistemasining devorlarida uchrab, o'ziga xos maxsus fiziologik vazifalarni bajaradi. Xuddi shuningdek, *ko'p qatorli kiprikli epiteliy* va *ko'p qavatli epiteliy* ham o'ziga xos morfologik tuzilishga ega bo'lib, turli xil vazifalarni bajaradi. Organizmda uchraydigan boshqa xil to'qimalar ham shunga o'xshash keng tarqalgan. Ularning hujayra elementlari va oraliq moddalari ham o'ziga xos fiziologik xususiyatlarga ega.

Aytilganlardan ko'rinib turibdiki, to'qimalar har xil, ularning vazifasi ham har xil. Shuni hisobga olgan olimlar ularning yagona klassifikatsiyasini tuzishga ko'p marta urinib ko'rdilar. Masalan, to'qimalarning mikroskopik tuzilishi va rivojlanishi asosida birinchi klassifikatsiya tuzish XIX asrda yevropada boshlandi. I. Leyding 18e3 - yili «Reptiliya va baliqlar anatomiyasi bilan gistologiyasi haqida ma'lumotlar» nomli asarida birinchi marta to'qimalarning morfologik tuzilishi va fiziologik xususiyatlariga asoslangan klassifikatsiyani taqdim etdi. Albatta, bu klassifikatsiya ayrim kamchiliklardan xoli emas edi. Lekin shunga qaramay, gistologiya fanini o'rganishda u ancha qulayliklar yaratdi. Bejiz emaski, o'sha davr mutaxassis va olimlari o'z asarlarida bu klassifikatsiyadan uzoq yillar mobaynida foydalanib kelganlar. Masalan, A. Kelliker 18ee-yili yozgan «Gistologiyadan darslik» asarida birinchi marta klassifikatsiyadan foydalangan. I. Leyding bilan A. Kellinger bu klassifikatsiyani yana ham mukammal o'rganib, takomillashtirib, to'qimalarni to'rt guruhga bo'ladilar. Bular: 1) epiteliy; 2) biriktiruvchi to'qima va qon; 3) muskul; 4) nerv to'qimasi. Bu klassifikatsiyada to'qimalarning morfologik tuzilishi va fiziologik xususiyatlari nazarga olingani uchun unga «To'qimalarning morfofunktsional klassifikatsiyasi» deb nom berildi. Hozirgi vaqtda ham ko'pgina gistologlar shu klassifikatsiyadan foydalanib kelmoqdalar.

Keyingi yillarda to'qimalarni har tomonlama chuqur o'rganishda bir necha xil klassifikatsiyalar taqdim etildi. Gistologlardan akad. A.A.Zavarzin organizmning evolutsion rivojlanish davridagi hayot faoliyatini nazarda tutib, funksional prinsipga asoslangan klassifikatsiya tuzdi. Bunda u to'qimalarni bir-biridan quyidagicha farq qiladi.

1. *Chegaralovchi to'qima* – epiteliy to'qimasi nazarda tutiladi, ya'ni



ximoya vazifasini bajaruvchi to‘qima.

2. *Ichki muhit to‘qimalari* – moddalar almashinuvida ishtirok etadigan, tayanch va mexanik vazifalarni bajaradigan to‘qimalar.

3. *Muskul to‘qimasi* – organizmning ichki va tashqi organlari harakatini ta’minlovchi to‘qima.

4. *Nerv to‘qimasi* – tashqi va ichki ta’sirotda javob berish (reaksiya ko‘rsatish) xususiyatiga ega to‘qima.

A.A.Zavarzin umurtqasiz va umurtqali hayvonlar to‘qimasini qiyosiy o‘rganar ekan, ular bajaradigan vazifasiga ko‘ra, morfologik tuzilish jihatdan bir-biriga o‘xshash bo‘ladi, lekin har qaysi organizmda evolutsion rivojlanish davrida bu o‘xshashlik qisman farq qilib qolishi mumkin, deb tushuntiradi.

N.G.Xlopin o‘zining genetik klassifikatsiyasini tuzganda esa to‘qimalarning filogenez va ontogenez davrlardagi rivojlanishini asos qilib oladi. Bunda har bir to‘qima rivojlanish davrida muayyan bir vazifani bajarish uchun shakllanib, o‘zgarib boradi va butun organizm bilan bir butun holda muayyan fiziologik vazifani o‘taydi. Binobarin, genetik evolutsiya jarayonida belgilar shunday ajrala boshlaydiki, ajdodlardan qolib kelgan organizmlar guruhlarida o‘rtasida morfologik va funksional farq paydo bo‘ladi, deb ta’kidlaydi.

Bertalanffi va Lou (Bertalanff F.G. Lage., 1962) klassifikatsiyasida to‘qima hujayralarining ko‘payishi, ya’ni ularning proleferativ xususiyatlari asos qilib olingan. Uning nazarida, organizmning hamma organ va sistemalari proleferativ xususiyatlariga ko‘ra uch guruhga bo‘linadi:

1. Mitotik bo‘linish xususiyatiga ega bo‘lmagan hujayralar.
2. Kamroq ko‘payish xususiyatiga ega bo‘lgan hujayralar.
3. Doimo bo‘linib turish xususiyatiga ega bo‘lgan hujayralar.

Lenblond (Lenblond I.f., 1964) tuzgan klassifikatsiya ham yuqoridagiga o‘xshaydi:

1) mitotik, ya’ni ko‘payish xususiyatiga ega bo‘lmagan hujayralar, bunga nerv to‘qimasi, ya’ni neyronning ko‘paymaslik xususiyati misol qilib olinadi;

2) o‘sish xususiyatiga ega bo‘lgan hujayralar. Bunday hujayrali organlar ontogenez davrida o‘sib, hujayralari ko‘payib boradi, lekin organ yetarli darajada shakllanib olganidan so‘ng ko‘payish jarayoni susayadi. Bunga jigar parenximasi va muskul to‘qimasining tolachalari misol qilib

olinadi;

3) doimo tiklanib turuvchi to'qimalar. Bunda to'xtovsiz sodir bo'lib turadigan bo'linish natijasida to'qimalarning yuza qismidagi hujayralar muttasil nobud bo'lib, to'kilib turadi va ularning o'rnini ko'payish natijasida hosil bo'lgan yosh hujayradar to'ldirib boradi. Bunga epidermis, ichak epiteliysi va qon shaklli edememtlari, ularni ishlab chiqaradigan hujayralarni misol qilib ko'rsatish mumkin.

Keyingi klassifikatsiya D.S.Sarkisovga (1970) tegishli bo'lib, u to'qimalarning qay'ta tiklanishi, ya'ni regeneratsiyaga asoslangan klassifikatsiyadir. Bunga to'qimalardagi regeneratsiya jarayoni har xil to'qimalarda turlicha tezlikda borishi nazarda tutilgan.

Adabiyotlarda yuqoridagi klassifikatsiyalardan tashqari, yana bir qancha klassifikatsiyalar keltirilgan bo'lib, ular asosan to'qimalarning ayrim xususiyatlariga asoslanib tuzilgan. Hozirgi vaqtda asosan morfofunktsional klassifikatsiyadan foydalaniladi. Bu klassifikatsiyaga muvofiq, organizm to'qimalari besh guruhga bo'lib o'rganiladi.

1. **Epiteliy to'qimasi** o'ziga xos morfologik tuzilishga ega bo'lib, hujayralari zich, ya'ni qatlam-qatlam bo'lib joylashgan. Bu to'qima orqali organizm bilan tashqi muhit o'rtasida moddalar almashinuvi sodir bo'ladi. Bundan tashqari, himoya qilish, so'rish, sekretiya va ekekretiya qilish xususiyatlariga ega bo'lgan epiteliylar ham bor. Epiteliy to'qimasi embrion rivojlanish davrida organizmning uchchala varag'idan (ektoderma, entoderma va mezodermadan) hosil bo'ladi va o'zi qoplab turgan organ va sistemalarni, ko'p hujayrali hayvonlarning tashqi va ichki epidermns qavatini, ovqat hazm qilish sistemasi, havo yo'llari, siydik va tanosil yo'llari shilliq pardasini, seroz pardalarini va shuningdek, organizmdagi bir qator bezlarning o'z vazifasini bajarishida ishtirok etadi. Bordiu, shu organ yoki sistemalar, hayvonlarning teri yoki shilliq pardalari shikastlansa (jarohatlanib nekrozga uchrasa), epitelizatsiya sodir bo'lib, o'rnida yangi epiteliy to'qimasi hosil bo'ladi. Bu uning himoyalash xususiyatlaridan biridir.

2. **Qon va limfa.** Bular suyuq holda bo'lishiga qaramay, to'qimalarga qo'shib o'rganiladi. Chunki ular tarkibi jihatidan suyuq hujayralararo moddadan va unda erkin suzib yuruvchi to'qima hujayralaridan tashkil topgan. Qon va limfa tomirlarni to'ldirib turadi. Moddalar almashinuvida o'ziga xos muhim vazifalarni bajaradi. Organizm uchun zarur bo'lgan moddalarni yetkazib berish bilan birga, moddalar almashinuvi jarayonida hosil bo'lgan chiqindi maxsulotlarni ajratish organlari orqali tashqariga chiqarilishida ishtirok etadi, kislorod almashinuvida esa aktiv qatnashadi. Shu bilan birga barcha organlar o'rtasida gumoral vazifani o'taydi, ya'ni

organizmga gormonlar, mineral tuzlar va vitaminlar yetkazib beradi.

**3. Biriktiruvchi to‘qima.** Bunga siyrak biriktiruvchi to‘qima, tog‘ay va suyak to‘qimalari kiradi. Biriktiruvchi to‘qimalarning asosiy morfologik o‘xshashligi, ular to‘qima hujayralaridan va tolali hujayralararo moddadan tashkil topganligidadir. Bu to‘qimalar organizmda trofik, plastik, himoya, mexanik va tayanch vazifalarini bajaradi.

Bu o‘rinda shuni qayd qilish kerakki, qon, limfa va biriktiruvchi to‘qimalar embrional rivojlanish davrida uning mezenxima hujayralaridan hosil bo‘ladi. Shuning uchun ayrim qo‘llanmalarda bu to‘qimalar mezenxima to‘qima deb, bir guruhga qo‘shib ham o‘rganiladi.

**4. Muskul to‘qimasi.** Organizmda morfologik tuzilishi va joylashgan o‘rniga ko‘ra ikki xil, ya‘ni silliq va ko‘ndalang yo‘lli muskul to‘qimalari uchraydi. Silliq muskul to‘qimasi duksimon muskul hujayralaridan, ko‘ndalang yo‘lli muskul to‘qimasi silindrsimon muskul tolachalaridan tarkib topgan. Muskullarning asosiy vazifasi organizmning tashqi va ichki organlari harakatini ta‘minlashdan iborat.

*Silliq muskul* asosan ichki organlarning muskul qavatini tashkil qiladi va ritmik holda qisqarib turarkan, h

ech qachon charchamaydi, odam yoki hayvon ixtiyorisiz harakatlanib turadi.

*Ko‘ndalang yo‘lli muskul* asosan skelet muskulaturasini tashkil etib, tez qisqarib, tez charchaydi. Qisqarish yoki yozilish ham ixtiyoriy yuzaga keladi. Ammo yurak muskuli ham ko‘ndalang yo‘lli muskul tolasidan tashkil topganiga qaramay, silliq muskullarga o‘xshab ixtiyorsiz qisqarish xususiyatiga ega.

Silliq muskullar mezenximadan, ko‘ndalang yo‘lli muskullar mezodermadan rivojlanadi.

**5. Nerv to‘qimasi.** Nerv hujayralari asosan neyronlar bilan neyrogliyadan tashkil topgan. Neyronlarning vazifasi tashqi va ichki ta‘sirni qabul qilib, uni bir neyrondan ikkinchi neyronga o‘tkazishdan iborat. Neyroqliya hujayralarining vazifasi ham nerv hujayralarining vazifasi bilan uzviy bog‘langan bo‘lib, trofik, mexanik, tayanch va fagotsitoz vazifalarni bajaradi. Nerv to‘qimasi organizmning embrional rivojlanishi davrida embrionning ektoderma hujayralaridan ajralib chiqadi va rivojlanadi. Neyroqliya hujayralari mezenximadan tarqaladi.

*Bazal membrana*<sup>1</sup> organizmda uchraydigan to‘qima hujayralaridan epiteliotsit va endoteliotsitlarning bazal qismlari, ularning ostida joylashgan biriktiruvchi to‘qimadan bazal membrana (bazal plastinka) orqali ajralib

turadi. Xuddi shunga o'xshash, ko'ndalang yo'lli muskul tolalari ham bazal membrana yordamida atrofdagi to'qimalardan ajralib turadi. Bazal membrana aniq morfologik tuzilishga ega bo'lmagan parda bo'lib, uglerod, oqsil va lipoproteid moddalardan tarkib topgan murakkab tuzilmadir. U o'z faoliyatida trofik to'siq va chegaralab turuvchi kabi muhim vazifalarni bajaradi. Bazal membranada (plastinkada) qon tomirlar bo'lmaydi, uning atrofidagi to'qima hujayralariga oziq moddalar shu parda orqali filtrlanib o'tadi, shu bilan ular to'qimalararo moddalar almashinuvida ishtirok etadi.

#### **4-§. To'qimalarning o'zaro bog'liqligi**

Odam va hayvonlar organizmi bir butun bo'lib, ularning organ va sistemalari bilan fiziologik xususiyatlari bu birlikni ta'minlab turadi. Har bir organ yoki to'qima organizmdan tashqarida uzoq vaqt davomida yashay olmaydi.

Har bir organ bir necha to'qimalar yig'indisidan tashkil topgan, masalan, ovqat hazm qilish sistemasidagi organlar tarkibida epiteliy, biriktiruvchi to'qima, silliq muskul, nerv to'qimalari, bezlar va boshqa to'qimalar bor. Har bir organ stroma va parenxima qismlaridan iborat bo'lib, stroma shu organ negizini tashkil qilib turuvchi to'qimadan iborat bo'lsa, parenxima shu organga xos epiteliy yoki spetsifik vazifani bajaruvchi to'qima hujayralaridan tashkil topgan. Bular hamma vaqt bir-biri bilan uzviy bog'liq holda ishlaydi. Hech bir organni to'qimalarsiz tasavvur qilib bo'lmaydi. Ovqat hazm qilish sistemasining asosiy vazifasi ovqatni parchalash va so'rib berishdan iborat. Lekin uning harakatini ta'minlovchi silliq muskullarning fiziologik faoliyati pasaysa, ovqat yaxshi parchalaimaydi va so'rilmaydi yoki harakati yaxshi saqlanib qolgan ovqatni so'rib beruvchi epiteliyning faoliyati buzilgan bo'lsa ham ovqatning to'la hazmi me'yoriga yetmaydi. Agar me'da yoki ichaklarni innervatsiya qilib turuvchi nerv tolasini kesib qo'yilsa, ularning harakati to'xtab, boshqa to'qimalar faoliyatiga salbiy ta'sir ko'rsatadi. Shunga o'xshash, ko'ndalang yo'lli muskul tolalari ham atrofdagi biriktiruvchi nerv va boshqa to'qimalar bilan birga o'z

---

<sup>1</sup> Bazal – yunoncha – basis –asos degan so'zdan olingan bo'lib, uning ustida biror narsa yotgan hollarda ishlatiladi.

Uning ikkinchi nomi – asosiy nog'ora parda. U odamda va hayvonlarda ikki quloqda joylashgan bo'lib, yupqa kollagen tolachalardan tarkib topgan biriktiruvchi plastinkadan iborat.

faoliyatini davom ettiradi. Xullas, har bir organning tarkibida uchraydigai

to'qimalar yig'indisi birgalikda shu organning fiziologik holatini ta'minlashda bevosita ishtirok etadi. Bundan tashqari, organni tashkil etuvchi to'qimalarning o'zaro faoliyati ularning har xil patologik holatlarida ham ro'y-rost namoyon bo'ladi.

Organizmning integratsionligini, ya'ni organizm yaxlitligi, bir butunligini ta'minlaydigan va regulatsiya qilib turadiga, shuningdek, organizm qismlarining o'zaro bog'lanib turishida xizmat qiladigan sistemalar borki, bularsiz u bir butunligini yo'qotadi, chunki barcha to'qima va organlarning bir-biriga muvofiq kelib ishlashi mana shu nerv va endokrin sistemasi orqali amalga oshadi. Shu jihatdan olib qaralganda, nerv sistemasi bilan turli xil to'qimalar o'rtasidagi o'zaro

aloqadorlik (bog'liqlik)ni o'rganish, tadqiq qilish juda muhim. Chunki biror to'qimaning nerv sistemasi tomonidan innervatsiya qilinishi izdan chiqar ekan, shu to'qima va organning strukturasi har xil morfologik o'zgarishlar yuzaga keladi. Chunonchi, muskul harakati innervatsiyasi izdan chiqsa, shu muskul atrofiyaga uchraydi. Eleskiy va boshqalarning fikricha, me'da osti bezinng quyosh chigali deb ataluvchi nerv tugunchalari olib tashlansa, uning aktiv faoliyatida o'zgarishlar yuzaga keladi: pankreatsitlarda yetilmagan sektor donachalar ko'plab paydo bo'ladi, sekret mahsulotlarining tashqariga chiqishi susayadi va hokazo.

Ma'lumki, yuqorida aytib o'tilganidek, organizm o'z tarixiy rivojlanishi davrida tashqi muhit va yashash sharoiti o'zgarishi va ularning muttasil ta'siri natijasida o'zgarib, takomillashib borgan, binobarin, ichki organlar integratsiyasi va regulatsiyasi sistemasida ham ana shunday takomillashish jarayoni borgan, natijada oxiri oliy darajada tuzilgan hayvonlar va odam nerv sistemasi orqali organizmning boshqa barcha sistemalari o'rtasida mustahkam bog'lanish vujudga kelgan.

Organizmnda bir nechta endokrin, ya'ni ichki sekretiya bezlari bo'lib, ular o'z mahsuloti - gormonlari bilan ko'pgina sistema va organlar ishini boshqaradi va shu bilan ularning hamda butun organizmning fiziologik faoliyatini ta'minlaydi. Masalan, nerv sistemasiga ta'sir qilish bilan uning ish faoliyatini oshiradi yoki susaytiradi. O'z navbatida, nerv sistemasi shu bezlar faoliyatini boshqaradi. Demak, nerv sistemasi bilan ichki sekretiya bezlari orasida uzviy bog'lanish bo'lib, bir-birining fiziologik faoliyatiga, holatiga ta'sir qilib turadi. Boshqa organ va sistemalar ham ana shu ikki sistema orqali boshqarilib turadi va hokazo.

O'zaro bog'liqlik faqat to'qimalar orasida emas, balki bir xil to'qimaning hujayralari orasida ham mavjud, ya'ni «qarindosh» hujayralar o'zaro bog'liq bo'ladi. Masalan, bir xil to'qimalardan hujayralarni bir-biridan

ajratib kulturaga qo'ysak, ular o'zaro topishib oladi, yoki har xil to'qimalardan olingan hujayralarni aralash qo'yib, qorishtirib yuborilsa, ma'lum vaqtdan keyin ular o'z «qarindoshlari» ni topib, bir yerga g'ujanak bo'lib to'planib oladi. Bu xodisa gistologiyada adgeziya<sup>1</sup> deb ataladi. Adgeziya hodisasi hujayralar membranasidagi bir-birini «tanish»ga imkon beruvchi informatsiyalar to'plami bilan belgilanadi. Bundan tashqari, yana hujayralar oralig'ida ham o'zaro bog'lanish bor, buni «yoriq orqali bog'lanish» deyilib, bu bog'lanish orqali odatda oddiy molekulali moddalar - gormonlar, ATF, nukleotidlar, peptidlar, metabolitlar, anorganik ionlar bir hujayradan ikkinchi hujayraga diffuziya yo'li bilan o'tadi. O'sishni boshqarib turuvchi, to'qimalar rivojlanishida differensiyalanib turuvchi moddalarning hujayralarga siljishi ham, shuningdek, elektr, sinapslar signallarining kelishi ham shu bog'lanish orqali amalga oshadi.

## 5-§. To'qimalar regeneratsiyasi.

Regeneratsiya organizmning tashqi muhit omillari ta'siriga moslashuvi natijasida takomillashib boradigan yoki har xil sabablarga ko'ra nobud bo'ladigan hujayralar, to'qimalar va organlar o'rnini qoplanib turadigan va tiklanadigan jarayondir. Regeneratsiya uch xil: fiziologik regeneratsiya, reperativ regeneratsiya, patologik regeneratsiya bo'ladi.

**Fiziologik regeneratsiya** – kundalik normal hayot davomida yashab, eskirib, nobud bo'ladigan to'qima hujayralari o'rniga yangi hujayralar bunyodga kelishidir. Fiziologik regeneratsiyaga teri epidermis qavatining hujayralari yaqqol misol bo'ladi. Bunda epidermisning yuqori qavatini tashkil etuvchi muguzlangan hujayralar muttasil to'kilib turadi, o'rnini esa bazal hujayralar ko'payishi natijasida hosil bo'ladigan yangi hujayralar to'ldirib turadi. Xuddi shuningdek, fiziologik regeneratsiya jarayonini qon shaklli elementlari misolida ham ko'rish mumkin, ya'ni qizil qon tanachalarni o'z vazifasini bajarib bo'lganidan so'ng, ular o'rnini ko'mikda hosil bo'ladigan yangi yosh eritrotsitlar to'ldirib boradi. Bunday holni boshqa hujayralar faoliyatida ham ko'rish mumkin.

**Reperativ regeneratsiya.** Bu regeneratsiyaning fiziologik regeneratsiyadan farqi shundaki, bunda to'qima hujayralari fiziologik eskirishi (nobud bo'lishi) natijasida yangidan hosil bo'lmay, balki patologiya natijasida nobud bo'lib,

yemirilib, yangilari vujudga keladi. Reperativ regeneratsiya patologik sharoitda yuzaga keladi va shu sababli ham u normadan miqdor va sifat jihatidan farq qidadi. Bunga operatsiyalardan soʻng tigʻ tekkan joyning bitishi, tiklanishi misol boʻladi.

**Patologik regeneratsiya.** Har xil sabablarga koʻra, patologik jarayonlardan keyin toʻqima hujayralarining nobud boʻlishi va oʻrni

---

<sup>1</sup> Adgeziya – lotincha adhaesia—yopishish, qoʻshilish degan maʼnoni bildiradi.

toʻldirilishiga patologik regeneratsiya deyiladi. Bunda regeneratsiya jarayoni kechikishi, buzilishi yoki butunlay boʻlmasligi mumkin. Regeneratsiya jarayoni qanday kechmasin, uning tezligi va sifati organizmning oʻsha vaqtdagi xilma-xil reaktiv holatiga bogʻliq boʻladi. Bu holatni, odatda, nerv sistemasining holati, oziqlanish, yalligʻlachishning bor-yoʻqligi, toʻqimadagi mahalliy shart-sharoit- innervatsiya, limfa aylanishi, qon aylanishining qoniqarli yoki qoniqarsiz boʻlishi, organizmning yoshi, yashash sharoiti va boshqalar belgilaydi. Shularga asoslanib, regeneratsiya jarayoni toʻqimalarda maʼlum surʼat bilan borishi yoki butunlay yuzaga chiqmasligi mumkin deymiz. Shikastlangan toʻqima nerv sistemasidan mahrum boʻlgan (tajriba vaqtida nervsizlantirilgan yoki nerv travmatik shikastlangan) hollarda regeneratsiya butunlay boʻlmasligi yoki nihoyatda sust, sifatsiz boʻlishi mumkin. Ha deganda, bitavermaydigan xronik jarohatlar, yaralar paydo boʻlishiga asosiy sabab shu yerdagi nerv hujayralarining nobud boʻlganligidir.

Bu oʻrinda shuni aytib oʻtish kerakki, shikastlangan yoki bir qism patologik jarayon tufayli shikastlangan ichki organlar (jigar, meʼda osti bezi, buyraklar, jinsiy bezlar, taloq va boshqalar) da regeneratsiya faqat shularning oʻzida bormasdan, balki sogʻ qolgan organ qismida ham boradi, bunga kompensator gipertrofiya deyiladi. Bunday regeneratsiya, odatda, organning dastlabki hajmi va funksiyasini tiklashga olib keladi.

Ayrim hollarda regeneratsiya jarayoni kuchayib ketib, ortiqcha toʻqimalar hosil boʻlishiga sabab boʻladi, bunga superregeneratsiya deyiladi.

Regeneratsiya jarayonida toʻqimaning bir turi oʻrnida ikkinchi turi hosil boʻlish holatlari ham uchraydi. Masalan, bronxlar yalligʻlanishi natijasida ular devorini qoplagan kiprikli silindrsimon epiteliy oʻrnida koʻp qavatli yassi epiteliy hosil boʻlishi mumkin.

Toʻqimalarning regeneratsiya yoʻli bilan oʻsishi (gistogenez) kam tabaqalangan birlamchi hujayralarning yangidan hosil boʻlishi natijasida sodir boʻlishi ham mumkin. Binobarin, ularning koʻpayishi jarohatlangan

joyni to'ldirib, to'qima bitishini ta'minlaydi.

Regeneratsiya to'liq va chala bo'lishi mumkin. To'liq regeneratsiya restitutsiya deb yuritiladi. Bunda pobud bo'lgan to'qima o'rnida tuzilishi hamda funksiyasi jihatidan yo'qotilgan to'qimaga batamom mos keladigan yangi to'qima hosil bo'ladi, teri jarohatining bitishida epiteliy qatlamining to'liq tiklanishi, muskul butunligi buzilganida esa muskul to'qimaning to'liq tiklanishi bunga misol bo'ladi. Chala regeneratsiya, ya'ni substitutsiyada jarohatlangan joy asli to'qimaga o'xshash to'qima bilan to'ldirilmasdan, balki birlashtiruvchi to'qima bilan to'ldiriladi va asta-sekin zichlashib, burishib chandiqa aylanadi. Bunday chala regeneratsiyaga jarohatning chandiqlanib bitishi ham deyiladi.

Ayrim vaqtlarda to'qimalar ularda o'ziga xos regenerator elementlar paydo bo'lishi bilan ham tiklanishi mumkin. Masalan, shikastlangan muskul to'qimasida «muskul murtaqlari» hosil bo'lib, ularning ko'payishi natijasida tiklanish jarayoni boradi, lekin, albatta, bu oxirigacha yetmaydi, natijada, nuqson, asosan, birlashtiruvchi to'qima hisobiga to'ldiriladi.

Yuqorida aytilgan holatlar ko'pincha regeneratsiya bo'ladigan metaplaziya (tubdan o'zgarish) asosida yuzaga keladi. Mazkur holda metaplaziya to'qima funksiyasi o'zgarishi tufayli sodir bo'ladi. Shunday qilib, to'qimalarda regeneratsiya, ya'ni tiklanish jarayoni bir necha xil bo'lib, ularning normal kechishiga ko'p omillar ta'sir etadi.

## **6-§. To'qimalarning qayta tuzilishi va metaplaziya**

Organizmida sodir bo'ladigan har xil patologik jarayonlar oqibatida to'qimalar strukturasi o'ziga xos o'zgarishlar yuz beradi, ular albatta, muayyan qonuniyat asosida amalga oshadi. Masalan, to'qimalarda yangi funksional sharoit hosil bo'lganida yoki muayyan to'qima muhiti o'zgarib qolganda undagi fiziologik moslashish natijasida bunday o'zgarishlar sodir bo'ladi. To'qimalarning bu xususiyati tarixiy rivojlanish davrida tashqi muhitning har xil ta'siriga va organizmning o'zida ro'y b

eradigan o'zgarishlarga javob reaksiyasi sifatida yuzaga kelgan. Bunda, albatta, nerv-gumoral omillar o'z ta'sirini o'tkazmay qolmaydi.

Ma'lumki, tashqi muhitning o'zgarishi to'qimaning fiziologik holatiga turlicha ta'sir ko'rsatadi, natijada, to'qimalarda xima-xil adaptatsiya jarayonlari kechadi. Masalan, organizmda ba'zi bir bo'shliqlar adaptatsiyalanib kengayib borishini yoki biror to'qima o'sib ketishini misol



qilib keltirish mumkin. Ayrim vaqtlarda esa, to'qimalarda murakkab o'zgarishlar yuz beradi. Oqibatda, ularning funksiyasi va shakli o'zgarishga uchraydi. Bunday adaptatsion qayta tuzilishga qon aylanishida sodir bo'ladigan o'zgarishlar misol bo'ladi. Qon tomirlarining fiziologik xususiyati kuchayib borishi bilan yangi kollateral tomirlar hosil bo'la boshlaydi va o'z navbatida ularda qon bosimi ortishi bilan muskul qavatli gipertrofiyalanib, ular yuzasida yangi elastik tolachalar hosil bo'ladi. Mayda kollateral tomirlarning funksiyasi kuchayishi natijasida esa ularning devori yirik tomirlarga xos tuzilish kasb etadi. Binobarin, bir oz vaqt o'tmay yirik tomirlarga aylanadi. Demak, adaptatsiya bo'ladi.

Shuningdek, adaptatsiya jarayoni suyak to'qimasida ham sodir bo'ladi. Chunonchi, skelet suyaklarining ayrim qismlariga berilgan ta'sir o'z yo'nalishini o'zgartirishi natijasida unga tushadigan bosim va tortish kuchi o'zgarib, suyakning morfologik tuzilishini ham o'zgartirib yuboradi, ya'ni eski trabekula-lar sistemasi o'rniga yangi trabekulalar sistemasi hosil bo'ladi. Bundan tashqari, ayrim to'qimalar guruhida ularning funksiyasi o'zgarishi natijasida turi ham o'zgaradi. Masalan, b'priktiruvchi to'qima adaptatsiya natijasida tog'ay va suyak to'qimasiga aylanishi mumkin, kubsimon yoki silindrsimon epiteliy ko'p qavatli yassi epiteliyga aylanadi va hokazo.

Ma'lumki, organizmdagi barcha to'qimalar morfologik va fiziologik jihatdan o'ziga xos tuzilgan. Ularda sodir bo'ladigan regeneratsiya jarayonlari natijasida o'ziga xos hujayra elementlari va hujayralararo tuzilmalar hosil bo'lib turadi. To'qimalarning ana shu xususiyatiga determinatsiya deyiladi.

Ma'lumki, ayrim vaqtlarda biror sababga ko'ra, masalan, to'qimalarda moddalar almashinuvi buzilishi, kasalliklarda to'qima-larning normal fiziologik holati o'zgarishi natijasida ularning morfologik xususiyati ham o'zgaradi. Boshqacha qilib aytganda, muayyan bir to'qima o'rnida boshqa xil to'qima hosil bo'la boshlaydi, ya'ni bir to'qima boshqa bir to'qimaga aylanadi.

To'qimalarning bunday xususiyati yuqorida qisman ko'rib chiqqanimizdek, metaplaziya deb ta'riflanadi. Metaplaziya patologik holatlarda ham, eksperiment materiallarida ham bo'lishi mumkin. U ikkiga bo'lib o'rganiladi: 1) to'g'ri ya'ni bevosita metaplaziya; 2) bilvosita, ya'ni yangidan hosil bo'ladigan metaplaziya.

**Bevosita metaplaziya** deb, bir to'qima hujayralarining ko'paymasdan boshqa to'qimaga aylanishiga aytiladi. Masalan, kollagen substansiyaning ostioid substansiyaga, b'riktiruvchi to'qimaning suyak to'qimasiga aylanishi

bunga yaqqol misol bo'ladi.

**Bilvosita metaplaziyaning** asosini hujayralarning ko'payishidan deb tushunmoq kerak. Hujayralar ko'payish jarayonida dastavval yetilmagan yosh hujayralar paydo bo'ladi. Yosh hujayralarning yetilishi natijasida esa boshqa turga mansub to'qima hosil bo'ladi. Masalan, o'pka alveolariga havo kirishi to'xtaganda o'pkaning yassi alveolar epiteliysining kubsimon hujayralarga aylanishi yoki buyrak tomirlari chigalining hajmi kengayganda koptokchadan kapsuladagi \_\_\_\_\_

<sup>1</sup> Adaptarae–lotincha moslashish demakdir.

kubsimon epiteliy hujayralarining baland prizmasimon hujayralarga aylanishi va hokazo. Shuni ham aytib o'tish kerakki, metaplaziya jarayonida bir to'qima o'rnida boshqa bir to'qima hosil bo'lishi faqat o'z guruhi ichida sodir bo'lishi mumkin. Chunonchi, metaplaziya biriktiruvchi to'qimada sodir bo'lsa, u tog'ay va suyak to'qimalariga aylanishi mumkin; epiteliy to'qimada esa faqat uning boshqa bir turi hosil bo'ladi va hokazo.

## **7-§. To'qimalar evolutsiyasini o'rganishning ahamiyati**

Ma'lumki, har bir tirik mavjudotning o'z evolutsiyasi bor. Xuddi shuningdek, to'qimalarning ham evolutsiyasi bor. Xususan, to'qimalar evolutsiyasi ularning filogenezda rivojlanishidan boshlanadi. Uni o'rganishda I.I. Mechnikovning fagositella nazariyasi muhim rol o'ynaydi. Uning fikricha, qadim ajdodlarimizda «fagositellalar» deb ataluvchi sharsimon kolonial shakllar bo'lgan. Koloniyalar tashqarisidagi hujayralar oziq moddani qamrab olib koloniyalar orasiga kirib ketgan. Keyinchalik mazkur hujayralar koloniyalarning muayyan yeriga o'rnashib olgan, ularning chekkasida qolgan hujayralar esa harakatlanish hamda oziq moddani qamrab olish vazifasini bajargan. Shunda ichkaridagi hujayralar amyobasimon harakatlanish qobiliyatini saqlab qolib, oziq bilan ta'minlaydigan va fagotsitoz yordamida himoya qiladigan funksiyalarni bajaradigan bo'lib qolgan.

A.A.Zavarzin Mechnikovning mazkur nazaryasiga qisman qarshi chiqqan bo'lsa-da, ammo ko'p hujayrali sodda hayvonlar fagositellalarga o'xshaydigan juda mayda shaklga ega bo'lgan va ular ikkita to'qimadan tashkil topgan, deydi. Ular chegaralovchi to'qima bilan ichki muhit to'qimasidir. Chegaralovchi to'qima hayvonning tashqi yuzasida joylashgan bo'lib, oziq moddalarni qamrab olgan, uni harakatlantirib turgan va birlamchi javob beradigan bo'lgan. Ichki

muhit to'qimasi esa, moddalar almashinuvini ta'minlab turgan va tashqi muhit bilan organizm o'rtasidagi bog'lovchi funksiyasini bajargan. Bor-yo'g'i mana shu ikki xil to'qima butun hayvonlar organizmidagi barcha - chegaralovchi, harakatlantiruvchi, trofik funksiyalarni va shuningdek, ta'sirlanish vazifasini bajargan. Ilgari yashagan ko'p hujayrali sodda hayvonlarning jami ana shunday morfologik va funksional tabiatga ega bo'lgan. Biroq, vaqt o'tishi bilan ular organizmida sekin-asta takomillashish jarayoni ketadi va bir vaqt keladiki, chegaralovchi to'qimaning funksiyasi jadal takomillashib, struktura jihatdan tabaqalanish yuz beradi. Natijada, undan nerv sistemasi bilan muskul sistemasi ajrab chiqadi. Shunga ko'ra, ularning vazifasi ham murakkablasha borib, yetuk ko'p hujayrali hayvonlarning nerv va muskul sistemalariga aylanadi. Ichki muhit to'qimalari esa bu vaqtga kelib organizmning ichki bo'shlig'i pardalarini, skelet to'qimalarini, qon, limfa, asl biriktiruvchi to'qima kabi bir talay to'qimalarni hosil qiladi.

Zavarzin ta'limotiga ko'ra, to'qima evolutsiyasi har qaysi to'qimaning funksiyasi takomillashib borishi bilan davom etib boradi. Har qaysi to'qima bu-epiteliy to'qimasi, ichki muhit to'qimasi (tayanch va himoyalash to'qimalari), muskul to'qimasi hamda nerv to'qimasidir. Bu to'qimalardan qaysi birinng funksiyasi ko'proq takomillashib borsa, shu to'qimaning ayrim hujayralari shunchalik ixtisoslashib boradi, binobarin, mazkur to'qima tarkibida yangi-yangi hujayralar hili paydo bo'ladi. Birgina to'qima tarkibida ixtisoslashgan hujayralar turining soni ortib borishi hodisasini akademik Zavarzin «evolutsion bo'linish» deb atadi. U shu nazariyaga asoslanib, «parallel qatorlar» g'oyasini ilgari surdi. Buning ma'nosi shu ediki, to'qimalar evolutsiyasi parallel qatorlardagi hayvonlarning har xil tiplari va sinflarida bir xil yo'nalishda, ya'ni hujayralar shaklli sonining ortib borishi va ularning ixtisoslanishi tomon kechgan. Bu jarayon tobora progressiv tus olib, mazkur parallel rivojlanish turli xil hayvonlarda, hatto, filogenetik jihatdan uzoq bo'lgan hayvonlarda ham funksional jihatdan bir xil to'qimalarida ustunlik qilib kelgan.

N.G.Xlopinning to'qimalar evolutsiyasi haqidagi nazariyasiga ko'ra, organlar rivojlanib borar ekan, ularning to'qimalari divergepsiya yo'li bilan o'zgarib boradi. Demak, evolutsiya jarayonida hayvonlarning tuzilishi murakkablashib borar ekan, to'qimalar ham turli xilda shakllanib boradi. Binobarin, oldingi ajdodlarda bo'lmagan yangi-yangi to'qimalar bunyodga keladi. Chunonchi, suyak to'qimasi yoki umurtqali hayvonlarning ko'p qavatli epiteliysi o'zidan oldingi ajdodlarida bo'lmagan.

Shunday qilib, organizmning jami funksiyasini ta'minlyndigan to'qimalar nerv to'qimalari bilan ichki muhit to'qimalari (tayanch-trofik

to‘qimalar va himoya to‘qimalari) aksariyat divergensiya yo‘li bilan tabaqalashgan, ya’ni differensiyalashgan bo‘lib chiqadi. Muskul to‘qimasi esa parallel rivojlanish orqali tabaqalashgan, ya’ni differensiyalashgan. Zavarzin fikricha, to‘qimalarning filogenetik differensiyasini o‘rganish uchun to‘qimalararo korrelatsiyani o‘rganish xarakterlidir. Chunki bir xil to‘qimali sodda hayvonlarga nisbatan yuqori hayvonlar to‘qimalarining ancha takomillashgan va tabaqalashgan funksiyalari hujayralarning morfologik-biokimyoviy tuzilishi va hujayralararo tuzilmalari jihatidan to‘qimalararo korrelatsiyaning murakkablashib borganidek murakkablashgan emas. Bunga misol tariqasida o‘z xossasiga ko‘ra biriktiruvchi to‘qimaga mansub bo‘lgan teri epiteliysining tabaqalanishini ko‘rsatish mumkin.

A.N.Seversov ham evolutsion morfologiyaga asos solgan olimlardan biri. Uning fikricha ham, evolutsiya jarayonida organizmning organ va sistemalarida bo‘ladigan o‘zgarishlar to‘qimalarga ham mansubdir. U buni tasdiqlash uchun embrional gistogeneza ayrim to‘qimalarning ajdodlardan qolib kelayotgan sodda elementlarning rekapitulatsiya<sup>2</sup> sini misol qilib ko‘rsatadi.

Haqiqatan ham, masalan, quruqlikda yashovchi umurtqali hayvonlar murtagida ontogenezing ilk bosqichlarida jabra yoriqlari bo‘ladi. Embriyon rivojlana borishi bilan u yo‘qolib ketadi va hokazo.

---

<sup>1</sup> Korrelyatsiya - lotincha correlatio – nisbat so‘zidan olingan bo‘lib, biologiyada organizmning ayrim hujayralari, to‘qimalari, organlari va sistemalarining tuzilish va funksiyasidagi o‘zaro bog‘liqlik, kelishuvchilik, bu odatda organizmning rivojlanish va hayot faoliyati jarayonida yuzaga chiqadi. Masalan, evolutsiya jarayonida gavdaning biror qismining o‘zgarishi uning boshqa qismini ham o‘zgarishiga sabab bo‘ladi. Bu iborasini fanga fransuz olimi J. Kyuvy kiritgan.

<sup>2</sup> Rekapitulatsiya – lotincha recapitulatio – takrorlash degani bo‘lib, hozirgi ajdodlarda yo‘qolib ketgan qadimgi ajdod belgilarning ontogenezing ilk bosqichida paydo bo‘lgan.

## **IKKINCHI QISM**

### **VI BOB. EPITELIY TO‘QIMASI**

#### **8-§. Epiteliy to‘qimasining umumiy ta’rifi**

Ma’lumki, epiteliy (epithelium) termini birinchi marta 1701 - yili Ryuish tomonidan qo‘llangan. Epi-ustidan qoplovchi, tele-so‘rg‘ich degan ma’noni bildiradi. Epiteliy nomi mazkur ishimizda birinchi marta terining mikroskopik tuzilishini o‘rganilganda tilga olingan va o‘shanda epiteliy terining so‘rg‘ichsimon qavatini qoplab turadigan to‘qima dsb e’tirof etilgan edi. Shu jihatdan bu termini shartli ravishda gistologiya faniga oid termin desak ham bo‘ladi.

So‘nggi yillarda odam va hayvonlar organizmining mikroskopik tuzilishi chuqur va har tomollama o‘rganilishi natijasida gistologiya fani ancha rivojlandi va yuksaldi. Organizmda yana yangi epiteliy to‘qimalari topildi. Ularga ayrim bezlar ham kiritildi. Xuddi shunday epiteliylar ayrim sodd va umurtqali hayvonlarda ham topildi. Hozirgi vaqtda ular har tomonlama o‘rganilmoqda.

Epiteliy to‘qimasi odam va hayvonlar organizmida keng tarqalgan bo‘lib, epiteliotsit hujayralaridan tarkib topgan. Bu to‘qima (yoki qisqacha epiteliy) odam va hayvonlar tanasining tashqi va ichki tomonida (ichki a‘zolarida ham) joylashgan. U tanani ham tashqi, ham ichki muhitdan ajratib turadi. U mana shu ajratib turish vazifasi tufayli chegaralovchi (chegaralab turuvchi) to‘qima deb ham yuritiladi. Tashqi va ichki muhitdan organizmni chegaralab turar ekan, u muhit bilan bevosita bog‘liq turadi. Epiteliy to‘qimasining hujayralari, odatda, qatlam-qatlam bo‘lib organlarni o‘rab turadi. Uning qatlam hosil qilish xususiyati hatto ulardan tayyorlangan kulturalarda ham ko‘rinadi: epiteliy hujayralari bir-biri bilan tutashib, o‘z vazifasiga ko‘ra tashqi muhitdan chegaralanib (ajralib) oladi. Bundan tashqari, epiteliy to‘qimasining asosiy massasini hujayralar massasi tashkil qiladi. Biriktiruvchi to‘qimada bo‘lganidek, unda ham hujayralararo moddalar deyarli bo‘lmaydi.

U organizmning tashqi muhit bilan bog‘liq bo‘lgan ichki organlari yuzasini qoplab turadi. Masalan, bu epiteliy ovqat hazm qilish sistemasining

ichki yuzasini, ya'ni og'iz bo'shlig'i, qizilo'ngach, me'da, ikkichka hamda yo'gon ichaklarning yuzalarini, nafas yo'llari, ayirish va tanosil organlari devorini qoplab turadi va ularning yon muhitlari bilan bog'liq bo'ladi.

Tashqi muhit bilan bog'liq bo'lmagan organlar yuzasini qoplovchi epiteliy *seroz parda epiteliysi* deyiladi. Bunga o'pkani o'rab turuvchi plevra pardasining ustini qoplab turgan epiteliy - *perikard va qorin pardasi epiteliysi* kiradi.

Epiteliy to'qimasi qoplab turadigan bezlarga qalqonsimon va ayrisimon bezlar hamda gipofiz, ya'ni odenogipofiz epiteliysi kiradi. Bundan tashqari, sodda hayvonlarda uchraydigan *endostil*, suvda va quruqlikda yashovchi hayvonlar hamda baliqlarda uchraydigan *bronxial tanachalar* ham epiteliy to'qimasiga o'xshab tuzilgan. Epiteliy to'qimasi ikkita yirik qismga: qoplovchi va bez epiteliysiga bo'lib o'rganiladi. Ovqat hazm qilish sistemasini qoplab turuvchi epiteliy bevosita moddalar almashinuvi (trofik) jarayonida ishtirok etadi, ya'ni parchalangan ovqat moddalari qon va limfa tomirlariga so'rilishini ta'minlaydi.

Ayirish organlari epiteliysi organizmda moddalar almashinuvi jarayonida hosil bo'lgan chiqindi moddalarni, ya'ni mochevina, siydik kislotasi va chiqindi tuzlarni ajratib, tashqariga chiqsradi. Bulardan tashqari, epiteliy to'qimasi organizmni himoya qilish vazifasini ham bajaradi. Teri epiteliysi o'ziga xos morfologik tuzilganligi tufayli organizmni har xil tashqi ta'sirdan, ya'ni mexanik, kimyoviy ta'sirdan va unga har xil infeksiya kirishidan saqlaydi.

Bez epiteliysi tashqi va ayrim ichki sekreti bezlarini tashkil etarkan, mazkur bezlar har xil mahsulot ishlab chiqaradi. Tashqi sekreti bezlarining ana shunday mahsulotiga *sekret*, ichki *sekreti* bezlarining mahsulotiga *gormon* deyiladi. Bezlarning bu mahsuloti, odatda, organizmda juda muhim vazifalarni bajaradi. Masalan, qalqonsimon bez gormoni organizmda moddalar almashinuv jarayonida, uning o'sib rivojlanishida faol ishtirok etadi. Me'da osti bezi sekreti o'n ikki barmoq ichakka quyilib oqsillarni, yog'larni parchalasa, uning *insulin* deb ataluvchi gormoni qonga o'tib, uglevodlarning qondagi konsentratsiyasi barqaror saqlanib turishiga xizmat qiladi. Qolgan bezlar mahsuloti – sekret va gormonlar ham organizmning rivojlanishida o'ziga xos muhim vazifani bajaradi. Organizmda ulardan qaysi biri yetishmasa, o'ziga xos patologik jarayonlarga sabab bo'ladi.

Endi epiteliy to'qimasining o'ziga xos xususiyatlari, joylashishi va boshqa to'qimalardan farq qiladigan belgilari ustida to'xtalib o'tamiz.

Epiteliy to‘qimasining hujayralari hamma joyda hamma vaqt bir-biriga nisbatan yonma-yon, zich joylashgan bo‘ladi. Uning epidermis hujayralari qavat-qavat bo‘lib jollashib, himoya vazifasini o‘taydi. Yuqorida aytilganidek, bu hujayralarda oraliq modda bo‘lmaydi. Ular bir-biri bilan *desmasomalar va tutashtiruvchi plastinkalar* yordamida birikkan bo‘ladi. Epiteliy to‘qimasining hujayralari hamma vaqt bazal membrana ustida joylashadi. Bazal membrana muayyan strukturaga ega bo‘lmagan, g‘ovaksimon, ya’ni amorf modda va fibrinlar strukturasi ega tuzilma bo‘lib, epiteliy to‘qimasi hayotida muhim vazifani bajaradi. Masalan, birinchidan, epiteliy to‘qimasi hujayralarining trofikasini ta’minlaydi, ya’ni oziq moddalar bazal membrana orqali diffuziya yo‘li bilan kapillar qon tomirlardan (filtrlanib) epiteliy hujayralariga o‘tadi (epiteliy to‘qimasining o‘zida esa qon tomirlar bo‘lmaydi). Ko‘p qavatli epiteliyning yuqori qavatida joylashgan hujayralar ham shu yo‘l birlin o‘z trofikasini ta’minlaydi, shuningdek, bazal membrana o‘z ostida joylashgan biriktiruvchi to‘qimaning epiteliy to‘qimasi yuzasiga o‘sib chiqib ketmasligini ta’minlaydi. Bordiyu, epiteliy jarohatlansa (kesilib ketsa, operatsiya vaqtida tig‘ tegsa), shu joydan biriktiruvchi to‘qima o‘sib, epiteliy yuzasiga chiqishi mumkin.

Epiteliy hujayralari doim qutbli, ya’ni *bazal* va *apikal* qismlarga ega bo‘ladi. Hujayralarning pastki, ya’ni bazal membranaga qaragan qismi tashqi va ichki morfologik tuzilishi va bajaradigan vazifasiga ko‘ra apikal qismidan farq qiladi. Ayniqsa, bir qatorli yoki ko‘p qatorli silindrsimon epiteliy hujayralarining apikal qismi har xil spetsifik, morfologik tuzilishga ega. Bu tuzilmalarning har qaysisi bajaradigan muayyan vazifasiga moslashgan. Masalan, organizm nafas olish sistemasi devorlarini qoplab turuvchi epiteliy hujayralarining apikal qismida mayda kiprikchalar bo‘lib, ular doim harakatlanib turadi. Ularning vazifasi nafas bilan olingan havoni namlab, ilitib, havo zarrachalaridan tozalab berishdir.

Shunga o‘xshash moslamalarni ichakdagi epiteliy hujayralarining apikal qismida ham ko‘rish mumkin. Hujayralarning ana shu apikal membranasi bir necha ming protoplazmatik o‘simtalar hosil qiladi. Bu o‘simtalar fanda *mikrovorsinkalar* deyiladi. Har bir hujayrada shunday mikrovorsinkalardan mingga yaqini uchraydi. Bularning asosiy vazifasi ichaklarda parchalangan ovqat qon tomirlarga so‘rilishini, shu bilan organizm trofikasini ta’minlashdir.

Epiteliy hujayralari, odatda, faqat tashqi tuzilishi bilan emas, balki ichki, ya’ni sitoplazmasidagi organoidlarning joylashishi va shakli bilan ham farq qiladi. Masalan, silindrsimon bazal epiteliy hujayralarida shakli ovalsimon yoki yumaloq yadrolar hujayraning bazal qismiga surilgan (joylashgan) bo‘ladi. Yadroning yuqorigi qismida, odatda, hujayraning

to'rsimon apparati (Golji kompleksi) joylashadi. Mitoxondriy esa ko'proq hujayralarning yadrosi atrofida hamda bazal qismida uchraydi. Agar epiteliy ko'p qavatli bo'lsa, unda har bir qavatni tashkil etuvchi hujayralar tuzilishi jihatidan bir-biridan farq qiladi, ya'ni tashqi muhitga yaqin joylashgan epiteliy hujayralar bazal hujayralardan ancha farq qilib, buni terida tirnoqlar, tukchalar, kiprikchalar hosil qilishga moslashishi bilan tushuntirish mumkin.

Epiteliy hujayralariga xos yana bir xususiyat shundan iboratki, ular yuqori darajada nixtaslashganligiga qaramay, tarkibida bo'linish qobiliyatiga ega bo'lgan hujayralar ko'p uchraydi. To'qima tarkibida doim ana shunday hujayralar bo'lishi, odatda, unda regeneratsiya, ya'ni tiklanish jarayoni jadal borishini ta'minlaydi. Epiteliy to'qimasining bu xususiyati organizmning tashqi muhit bilan bevosita bog'liq qismlari tashqaridan qo'plab mexanik, kimyoviy va boshqa ta'sirga uchrashida juda muhim vazifani o'taydi.

Shunday qilib, terining epidermis qavatida organizmning butun umri mobaynida boradigan *fiziologik regeneratsiya* jarayonidan tashqari, *reparativ regeneratsiya*, ya'ni har xil mexanik ta'sir (operatsiya, o'q, snaryad parchalari tegishi) natijasida yaxlitligi buzilgan to'qimada sodir bo'ladigan tiklanish jarayoni ham nihoyatda kuchli boradi. Uning bu xususiyati juda uzoq davrni o'z ichiga olgan evolutsiya jarayonida tarkib topgandir. Binobarin, regeneratsiya hujayralarning qisqa vaqt ichida ko'paya olishi natijasidir. To'qima, mazkur hujayralarga qancha boy bo'lsa, uning jarohati shuncha tez bitadi. Biroq bu o'rinda shuni aytib o'tish kerakki, bez to'qimalari epiteliy hisoblansa ham ularning jarohati bitishi nisbatan qiyin bo'ladi.

## **9-§. Epiteliy to'qimasi hujayralarining maxsus strukturalari**

Organizmning tarixiy rivojlanishi davrida turli fiziologik vazifalarni bajarishga moslashish natijasida hujayralar shaklini va ichki tuzilishini morfologik jihatdan unga muvofiq ravishda o'zgartiradi, deb yuqorida aytib o'tilgan edi. Bunday o'zgarishlarni organizmning har xil qismlarida uchraydigan epiteliy hujayralarida yaxshi ko'rish mumkin. Bu hujayralarning ko'pchiligida turlicha maxsus strukturalar hosil bo'lgan. Bular hujayra sitoplazmasining differensiyalanishi (tabaqalanishi) natijasida paydo bo'lib,



o'ziga xos fiziologik vazifalarni bajarishga moslashgan. Epiteliy to'qimasi hujayralarida uchraydigan bunday maxsus strukturalarga: mikrovarsinkalar, kiprikchalar, xivchinlar, patsimon o'simtalar va tanofirillalar kiradi.

**Mikrovarsinkalar**<sup>1</sup>-mayda sitoplazmatik o'simta bo'lib, hujayra-ning apikal qismi yuzasida joylashgan, shakli silindrsimon, uchi yumaloq, ya'pi gumbazsimon bo'ladi. Har bir hujayrada bunday mikrovarsinkalarning soni 1000 taga yaqin bo'ladi. Ularning uzunligi taxminan 1,1 mk, diametri 0,1 mkg ga teng. Har xil hujayralarda turlicha uzunlikda va turlicha sonda bo'ladi. Ularni faqat elektron mikroskopda kuzatish mumkin. Ichak epiteliysi mikrovarsinkalari yig'indisi so'ruvchi jiyak yoki kutikulani hosil qiladi. Mikrovarsinkalar, asosan, jadal ravishda so'rishi kerak bo'lgan organlarning epiteliy yuzalarini (ichak, buyrak kanallari yuzalarini) qoplab turadi. Me'dada parchalangan ovqat moddalari ichaklarga tushganida mikrovarsinkalar tekislanib yoziladi, natijada ularning so'rish yuzasi 30 baravargacha kattalashadi. Ovqat moddalari qon tomirlarga so'rilganidan keyin varsinkalar yana o'z holatiga qaytadi va avvalgi hajmini egallaydi. Ichak epiteliysining 1 mm<sup>2</sup> yuzasida 2-108 ta mikrovarsinka bo'ladi. Har qaysi mikrovarsinka ichida submikroskopik kanalchalar bor. Bu kanalchalar faqat mikrovarsinkalarning oziq moddalarni so'rish yuzasining kengayishini ta'min-lamay, balki ularning o'ziga xos «g'ovakligini» ham ta'minlaydi. Bundan tashqari, mikrovarsinkalar bag'rida ovqatning yetarli darajada parchalab so'rilishini ta'minlaydigan ayrim fermentlar bo'lib,

---

<sup>1</sup> Sinonimi – mikrovillalar

ular murakkab birikmalarki parchalab oddiy birikmalarga aylantiradi. Natijada yetarli darajada parchalangan ovqat hujayra membranalaridan bemalol o'tib, qon tomirlarga tushadi. Mikrovarsinkalarning yana bir xususiyati parchalanmaydigan va organizm uchun kerak bo'lmagan ayrim mikroorganizmlarni qonga o'tkazmaydi, ya'ni u to'siq (барьер) vazifasini ham o'taydi. Bunday epiteliy bir qavatli, bir qatorli silindrsimon *mikrovarsinkali epiteliy* deyiladi (quyiga qarang).

**Kiprikchalar** tashqi ko'rinishidan mayda tukchalarga o'xshagan bo'lib, tebranuvchi epiteliy hujayralarining apikal qismi yuzasini qoplab turadn. Ularning soni 250–300 taga yetadi. Kiprikchalar xuddi protoplazmatik o'simtalarga o'xshab, tashqi tomondan hujayra apikal qismidagi membrana bilan qoplangan bo'ladi. Kiprikchalar o'ziga xos morfologik tuzilishga ega. Ularning ko'ndalang kesimi mikroskopda ko'rilganda markazida bir juft, periferik qismida esa 9 juft mikronaychalar

borligi aniqlangan. Elektronmikroskop yordamida o'rganilganda ular hujayra sitoplazmasining apikal qismida joylashgan bazal tanachalar bilan bevosita tutashganligi ma'lum bo'ldi. Kiprikchalarning uzunligi bo'ylab mikronaychalar o'tgan bo'lib, ular ko'ndalang kesimining o'lchami 200–250 Å ni tashkil qiladi. Mikronaychalarning ikkitasi, odatda, kiprikchanning o'rtasida, qolgan to'qqiz jufti chekka qismida joylashgan bo'ladi.

Ayrim umurtqasiz va tuban hayvonlarda bazal tangachalar tolachalar hosil qilib, ular yig'indisi epiteliy hujayra sitoplazmasining ichki qismida hilpillovchi kiprikchalar ildizini hosil qiladi. Odatda, kiprikchalar uzluksiz tez harakatlanib turadi. Kiprikchalarning ana shu harakati – tebranish xususiyati tufayli ular bir qavatli, *ko'p qatorli kiprikli prizmasimon* yoki *hilpillovchi epiteliy* deyiladi. Kiprikchalarning asosiy vazifasi: nafas yo'llaridagi havoni tozalab, ilitib berishdan, havo bilan kirgan yot zarrachalarni tutib qolishdan iborat. Ular uzluksiz harakatlanib turishi tufayli epiteliy yuzasiga chiqib turgan suyuq moddalar bir tomonga oqadi. Jinsiy yo'ldarda esa, jinsiy hujayralarning harakatini ta'minlaydi.

**Xivchinlar** ayrim umurtqasiz hayvonlardan ignatanlilar, yelka oyoqlilar va bosh skeletsizlarning ovqat hazm qilish sistemasi epiteliysini tashkil etuvchi hujayralarning apikal yuzasida bittadan o'simtasi bo'lib, bu epiteliy bir qavatli, bir qatorli *xivchinli prizmasimon epiteliy* deb yuritiladi. Yuqori tabaqalangan umurtqali hayvonlarning spermato-zoidining harakat organi ham xivchinlarga kiradi. Xivchinlarning o'ziga xos vazifasiga qaramasdan, morfologik tuzilishi kiprikchalarga o'xshaydi. Epiteliy kiprikchalari hamda xivchinlarning ko'ndalang kesimi elektron mikroskopda ancha yaxshi o'rganilgan. Natijada, ular tarkibida adenozintrifosfataza fermenti ko'p bo'lishi aniqlangan. Ma'lumki, bu ferment umurtqali hayvonlarning muskul tolalarida ko'p uchraydi va ularning qisqarishini ta'minlaydi. Albatta, spermatozoid hujayralarning harakati faqat adenozintrifosfataza fermentiga bog'liq bo'lmasdan, balki boshqa kompleks ta'sirga ham bog'liq. Masalan, sperma suyuqligi tarkibidagi moddalar shunday ta'sir ko'rsatadi. Xivchinlar qaysi hayvonda, qayerida bo'lmasin, ular kiprikchalar bilan bir xil tuzilgan bo'ladi.

Agar ichak epiteliysi elementlari qiyosiy o'rganiladigan bo'lsa, aytishimiz mumkinki, harakatlanmaydigan kovakichli hayvonlarning ovqat hazm qilish yo'li epiteliysining hujayralari ikkk xil tuzilgan bo'ladi, ba'zilarining hujayralari baland bo'lib, xivchinlari bo'ladi, boshqalarining hujayralari pastroq bo'lib, ularning ham xivchini bo'ladi, ammo shu bilan birga, ichi sekretor kiritmalar bilan to'la bo'ladi. Bo'yi baland hujayralar so'rishni va hujayra ichki hazmini amalga oshirsa, bo'yi pastroq hujayralar sekretor vazifasini o'taydi. Boshqa xil kovakichli chuvalchaglarning ichak

epiteliysi kiprikli, binobarin, turli xil chuvalchanglar sinfiga mansub hayvonlarning so‘ruvchi epiteliysi bir-biridan shu tariqa bir oz farq qiladi.

**Patli epiteliy** sudralib yuruvchilar va ayrim qushlar (suvda suzib yuruvchilar va ba’zi kunduzi hayot kechiradigan yirtqich qushlar bunga kirmaydi) ko‘zi pirillash pardasining ichki tomonini qoplovchi epiteliyning apikal qismida joylashgan. U ko‘zning shox (muguz) pardasini muttasil tozalab turadi. Bunga bir qavatli, ko‘p katorli *prizmasimon patli epiteliy* deyiladi.

**Tonofibrillalar** epiteliy hujayrasi sitoplazmasining tabaqalanishi jarayonida hosil bo‘ladigan o‘ziga xos element. Har bir tonofibrillaning diametri 60–150 Å ga teng bo‘lib, juda mayda keratindan tashkil topgan *tonofilament*, ya’ni *protonofibrilla* tolachalaridan iborat. Hozirgi zamon tekshirishlari shuni ko‘rsatadiki, tonofibrillalar yonma-yon turgan hujayralar membranasiga tutashib turadi, lekin bir hujayradan ikkinchi bir hujayra sitoplazmasiga o‘tmaydi. U epiteliy hujayrasi va to‘qimani mustahkamlashda faol ishtirok etadi.

## 10-§. Epiteliy to‘qimasining klassifikatsiyasi

Demak, to‘qimalar organizmlarning uzoq evolutsiyasi jarayonida divergensiya yo‘li bilan bir-biridan ajrab, bo‘linib ixtisoslashib borgan. Natijada to‘qimalar turi paydo bo‘lgan. Vaqt o‘tishi bilan organizmlar bilan bir qatorda to‘qimalar turi ham o‘z ichida bo‘linib, tabaqalanib, yangi ixtisosga ega bo‘lgan to‘qimalar paydo bo‘lgan. Epiteliy to‘qimasi ham ana shunday «o‘z ichida» bo‘linib, ixtisoslashib borgan to‘qimadir. Shu jihatdan olib qaraganda epiteliy odam va hayvonlar organizmining ko‘p qismiga tarqalib, morfologik tuzilishi va qaysi organni qoplab turishi jihatdan har xil fiziologik vazifalarni bajaradigan bo‘lgan. Masalan, teri epiteliysi tashqi muhit bilan bevosita bog‘liq bo‘lib, tashqaridan bo‘ladigan ta’sirdan organizmni saqlab turish, ya’ni himoya qilish vazifasini bajarishga moslashgan. Ovqat hazm qilish sistemasini qoplab turuvchi epiteliy esa organizm trofikasini ta’minlaydi. Shunday qilib, epiteliy to‘qimasining o‘ziga xos tuzilishi va vazifasi metodik nuqtai nazardan bir necha xil klassifikatsiyalarning kelib chiqishiga sabab bo‘lgan. Hozirgi vaqtda qo‘llaniladigan ana shunday klassifikatsiyalardan asosiysi uchta: 1) morfologik, 2) fiziologik va 3) genetik klassifikatsiyadir.

## Morfologik klassifikatsiya

Morfologik klassifikatsiyada epiteliy to‘qimasi hujayralarining shakli, tuzilishi va qavatlar hosil qilishi asos qilib olingan. Hozirgi vaqtda epiteliy to‘qima hujayralarining mikroskopik preparatlarini o‘rganishda va o‘qishda, asosan, morfologik klassifikatsiyadan foydalanib kelinmoqda, chunki bu klassifikatsiyada epiteliyning tuzilishiga xos barcha xususiyatlar e‘tiborga olingan bo‘lib, bunda gnitologik preparatlar oson ko‘rinadi va o‘rganiladi. Shu bilan birga to‘qimaning morfofunksional tasviri yaxshi yoritib beriladi. Shuni e‘tiborga olib, biz ham epiteliy to‘qimadan olingan gistologik preparatlarni ko‘rish va o‘rganishda asosan shu klassifikatsiyadan foydalanamiz (quyidagi sxemaga e‘tibor bering).

Epiteliy to‘qimasi, yuqorida aytib o‘tilganidek morfologik tuzilishi jihatidan ikkita yirik guruhga: bir qavatli va ko‘p qavatli epiteliyga bo‘linadi.

**Bir qavatli epiteliy.** Bu epiteliyda barcha hujayralarning pastki bazal qismlarni bazal membrana bilan bevosita tutashgan bo‘lib, bir qator joylashgan bir qavat hujayradardan iborat epiteliyni tashkil qiladi.

Organizmning ayrim joylarida (ichaklarda, nafas olish sistemasi epiteliysida) uchraydigan bunday epiteliy hujayralari orasida bo‘yi-bo‘yiga teng bir hujayrali (qadoqsimon) bez hujayralari ham uchraydi. Bir qavatli epiteliy, o‘z navbatida, yana ikkiga: bir qatorli va ko‘p qatorliga bo‘linadi.

*Bir qavatli bir qatorli epiteliy* hujayrasi bazal membranaga tutashgan bo‘lib, yuqoridagi erkin, ya‘ni *apikal*‘ qismi tashqi muhit bilan bog‘liq bo‘ladi. Shu bilan birga bu epiteliy hujayralari, odatda bir xil o‘lchamda bo‘lib, ularning yadrosi bir qator bo‘lib joylashadi, ayrimlarida esa yadro hujayraning bazal qismiga siljigan bo‘ladi.

*Bir qavatli ko‘p qatorli epiteliyda* ham hujayralarning bazal qismlari bazal membrana bilan tutashgan, lekin hujayralarning bo‘yi har xil, ya‘ni baland-past bo‘ladi. Faqat bo‘yi uzun hujayralarning apikal qismlari to‘qima yuzasiga yetib chiqqan bo‘lib, qolganlariniki oraliqda qolib ketadi. Natijada ularning uchi to‘qima yuzasigacha o‘sib chiq-maydi. Shuning uchun ularning yadrosi bir tekis joylashmagan bo‘ladi.

Epiteliy hujayralari shakliga qarab quyidagicha bo‘linadi: *yassi shakldagi epiteliy* hujayrasining bo‘yi enidan ancha kichik bo‘ladi, kubsimon hujayraning bo‘yi eniga teng bo‘ladi, *silindrsimon* yoki yuqori *prizmasimon* hujayraning bo‘yi enidan ancha uzun bo‘ladi.

**Ko‘p qavatli epiteliy.** Bu epiteliy bir necha qavat hujayralardan tashkil

topgan bo‘lib, bazal membrana bilan faqat eng birinchi qavat hujayralari orqali tutashib turadi, yuqori qavatdagilari esa tutashmaydi. Bu epiteliy bir necha xil bo‘lib, tarkibidagi qavatlarni tashkil etuvchi hujayralar kubsimon, o‘simtali va silindrsimon bo‘lishiga qaramasdan, to‘qima eng ustki qavatini qoplab turuvchi hujayralaning shakliga qarab nomlanadi. Masalan, to‘qimaning ustki qavatini yassi epiteliy qoplab turgan bo‘lsa, uni *ko‘p qavatli yassi epiteliy* deyiladi. Ko‘p qavatli epiteliy umurtqali hayvonlarda muguzlanadigan va muguzlanmaydigan holda uchraydi. Epiteliy hujayralari muguz qavat, ya’ni tangacha hosil qilish xususiyatiga ega bo‘lib, to‘qimada shu qatlam hosil bo‘lsa, unda bunday to‘qima *ko‘p qavatli muguzlanadigan epiteliy* deyiladi. Binobarin, hujayralarda muguzlanish xususiyati bo‘lmasa, ya’ni muguz qavati bo‘lmasa, bunday epiteliy *ko‘p qavatli muguzlanmaydigan epiteliy* deyiladi.

Shuni aytib o‘tish kerakki, epiteliy to‘qimasining morfologik klassifikatsiyasi hali maromiga yetmagan bo‘lib, umurtqali va umurtqasiz hayvonlarning mazkur to‘qimalarini yanada chuqurroq o‘rganib, unga o‘zgartirishlar kiritish va to‘ldirish kerak bo‘ladi.

Mazkur klassifikatsiyaning afzalligi shundaki, to‘qima qavatlari va ularni tashkil etuvchi hujayralar preparatda yaxshi ko‘rinadi. Masalan, yassi, kubsimon, prizmasimon hujayra shakllarini yoki ko‘p qatorli hamda ko‘p qavatli epiteliy hujayralarini oson aniqlash mumkin.

Ma’lumki, organizmdagi ayrim epiteliy hujayralari aktiv faoliyati jarayonida shaklini o‘zgartirib turadi, ya’ni bir shakldan ikkinchi shaklga o‘tadi (epiteliyning morfologik klassifikatsiyasini tuzishda mana shu xususiyati ham nazarga olingan). Masalan, umurtqalilarda siydik

qobig‘ining ichki yuzasini qoplab turuvchi epiteliy hujayralari shaklini doim o‘zgartirib turadi. Bu albatta fiziologik holat: qovuq bo‘sh bo‘lganida hujayralar kubsimon shaklda bo‘lsa, ichiga suyuqlik – siydik yig‘ilishi bilan asta-sekin tortilib borib, yassi hujayra shakliga kiradi. Qovuq bo‘shab kichik tortganida epiteliy hujayralari yana dastlabki holatiga qaytadi va yana kubsimon shaklga kiradi. Shuning uchun bunday epiteliy *o‘zgaruvchan epiteliy* deb ataladi.

Epiteliy to‘qimasi hujayralari organizmning ayrim qismlarida bir necha qavatni tashkil etgan, buni *ko‘p qavatli epiteliy* deb yuritiladi. Ko‘p qavatli epiteliy bir necha qavat, shakli har xil hujayralardan tashkil topgan bo‘lib, eng pastki qavatni tashkil etuvchi hujayralargina bazal membrana bilan tutashgan bo‘ladi. Yuqori qavatdagi hujayralar esa membrana bilan tutashmaydi.

<sup>1</sup>Apikal- lotincha *prex, apicis* – yuqori, cho‘qqi degan so‘zdan olingan bo‘lib, organ (yoki hujayra) ning tepa qismini ifodalaydi.

## **Fiziologik klassifikatsiya**

Ma'lumki, epiteliy to'qimasining hujayralari umurtqali va umurtqasiz hayvonlarda keng tarqalgan bo'lib, organizmning turli qismlarida uchraydi va o'ziga xos fiziologik vazifani bajaradi. Fiziologik klassifikatsiyada hujayralar shakliga qarab emas, balki bajaradigai vazifasiga qarab belgilanadi. Masalan, qoplovchi epiteliy, ichak epiteliysi, kiprikli epiteliy, ayirish va tanosil organlari epiteliysi, bez epiteliysi va hokazo. Shuni aytib o'tish kerakki, epiteliy to'qima bajaradigan vazifasiga qarab klassifikatsiyalansa, unda sxema juda murakkablashib ketadi, chunki ayirish organlari epiteliysining o'zi bir necha xil bo'lib, turlicha vazifalarni bajaradi yoki bezlarni olsak, ularning vazifasi ham har xil, ya'ni tarkibi har xil sekret va gormonlar ishlab chiqaradi.

Epiteliy to'qimasi hujayralarining vazifasi umuman olganda quyidagicha ta'riflanadi:

1. Qoplovchi epiteliy – teri, seroz parda epiteliysi. Bunga chiqaruv kanalchalari devorini qoplovchi epiteliy; plevra, perikard epiteliysi, organizm ichki bo'shliqlarining devorini qoplaydigan epiteliy kiradi.

2. Ichak eliteliysi butun organizm trofikasini ta'minlaydi, fiziologik vazifasiga ko'ra o'ziga xos morfologik tuzilishga ega.

3. Kiprikli yoki xilpillovchi epiteliy.

4. Ayirish organlari epiteliysi.

5. Tanosil organlari epiteliysi.

6. Bez epiteliysi.

## **Genetik klassifikatsiya**

Organizmning embrional rivojlanishi davrida qaysi embrion varaqlaridan, ya'ni ektoderma, entoderma yoki mezodermadan kelib chiqishiga qarab epiteliy uch guruhga bo'linadi. Bu klassifikatsiyani N.G.Xlopin aniq eksperimental ma-teriallarga asoslanib tuzgan.

1. Ektodermadan hosil boʻladigan epiteliy. Bunga teri epiteliysi, ter bezlari epiteliysi, ogʻiz boʻshligi epiteliysi, soʻlak bezlari epiteliysi kiradi.

2. Entodermadan hosil boʻladigan epiteliy. U odatda, bir qavatdan iborat boʻlib, yaxshi qutblangan boʻladi. Soʻrish xususiyatiga ega boʻlganligi uchun ham organizm trofikasini taʼminlashda ishtirok etadi. Yuqorida aytib oʻtilganidek, u organizm uchun kerak boʻlmagan yot moddalarni (zarrachalarni) tutib qolish bilan himoya vazifasini ham bajaradi. Ayrimlari esa sekret ishlab chiqaradi.

3. Mezodermadan, odatda, bir qancha epiteliy hosil boʻladi. Ular turlicha vazifalarni bajarib, oʻziga xos tuzilishga ega boʻladi. Odatda, quyidagicha guruhga boʻlib oʻrganiladi: 1) tanosil organlari epiteliysi; 2) ayirish organlarni epiteliysi; 3) mezoteliy. Bunday boʻlishiga sabab mezoderma organizmning embrional rivojlanish davrida filogenetik jixatdan mustaqil, kam tabaqalangan hujayra gruppalaridan hosil boʻlib, undan har xil vazifalarni bajaruvchi va oʻziga xos tuzilgan epiteliy tarqaladi.

4. Epiteliy–glial epiteliy. Orqa miya oʻzagining ichki yuzasini qoplab turadi (ependima).

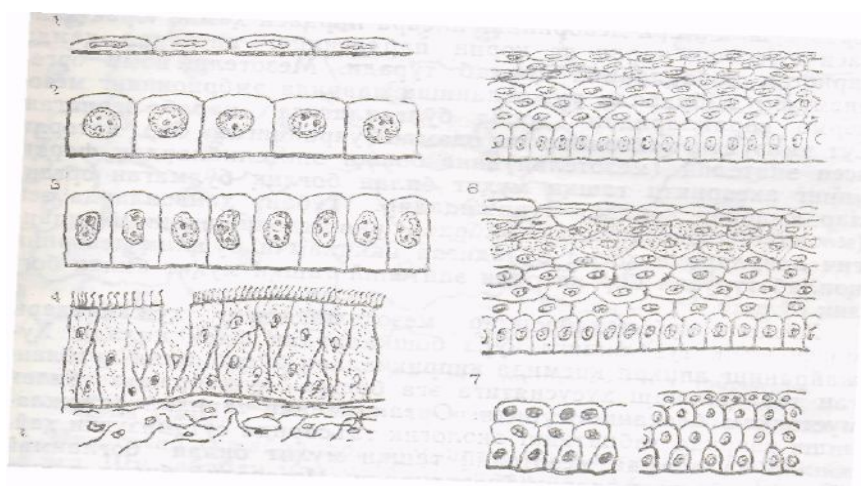
5. Endoteliy (mezenxima). Bu oʻrinda shuni aytib oʻtish kerakki, ulardan oxirgi ikkitasi organizmda qoplab turuvchi vazifani bajarsa ham keyingi vaqtlarda ularni epiteliy toʻqimasiga qoʻshib oʻrganilmaydigan boʻlindi. Sababi, orqa miya kanali va miya qorinchalari devorini qoplab turuvchi ependima nerv toʻqimasi bilan, qon tomirining ichki devorini qoplab turuvchi endoteliy esa biriktiruvchi toʻqima bilan qoʻshib oʻrganiladi.

## **11-§. Epiteliyning turlari, ularning joylashishi va vazifasi**

Epiteliy toʻqimasining klassifikatsiyasidan maʼlum boʻldiki, mazkur toqima tuzilishi, funksional xususiyatlari, kelib chiqishi, tashqi va ichki muhitga nisbatan joylashishi, yangilanib turishi va boshqa shunga oʻxshash jihatlari bilan bir necha turlarga, kenja turlarga boʻlinadi. Shu prinsipga asoslanib, epiteliy toʻqimasining qavatlari va qatorlarini hamda ularning ichki boʻlinishini nazarga olgan holda morfologik klassifikatsiya boʻyicha koʻrib chiqamiz (6-rasm).

## Bir qavatli epiteliy

Epiteliyning bu turi ham, o'z navbatida bir necha xillarga bo'linadi va har qaysisi o'ziga xos fiziologik vazifani bajaradi va o'ziga xos morfologik tuzilishga ega bo'ladi; odam va hayvonlarning turli organlarida uchraydi va shu organlar yuzasini qoplab turadi.



6-rasm. Epiteliy to'qimasi turlarining sxemasi:

1 - bir qavatli yassi epiteliy; 2 - bir qavatli kubsimon epiteliy; 3 - bir qavatli silindrsimon epiteliy; 4 - ko'p qatorli silindrsimon kiprikli epiteliy; 5 - ko'p qavatli muguzlanmaydigan epiteliy; 6 - ko'p qavatli muguzlanadigan epiteliy; 7 - ko'p qavatli o'zgaruvchan epiteliy (chapda - to'qima cho'zilgan holatida, o'ngda - to'qima cho'zilmagan holatida)

Bir qavatli epiteliy hujayralarining barchasiga xos xusiyatlardan biri ularning bazal membrana ustida joylashib, u bilan bevosita tutashgan bo'lishi va o'z trofikasini ta'minlashidir. Yuqorigi erkin yuzalari esa bajaradigan vazifasiga qarab turlicha differensiallangan, ya'ni o'ziga xos morfologik tuzilishga ega bo'ladi.<sup>1</sup> Bu epiteliy hujayralarining shakliga ko'ra yassi, kubsimon, silindrsimon (prizmasimon) bo'ladi. Ularning yadrosi bir xil tekislikda, ya'ni bir qatorda joylashadi. Shunga asoslanib, uni bir qatorli epiteliy deyiladi. Agar *bir qavatli epiteliy* har xil shaklda bo'lib, yadrolari har xil tekislikda, ya'ni har xil qatorda joylashsa, uni *ko'p qatorli epiteliy* deyiladi.

**Bir qavatli bir qatorli yassi epiteliy (mezoteliy).** Bu epiteliy sut emizuvchilar hayvonlar va odam o'pka pufakchalari, seroz bo'shliqlari devorining plevra pardasi hamda yurak xaltasi yuzasini, charvi va qorin pardasining visseral hamda parietal varaqlarini qoplab turadi. Mezoteliy nomi organizmning embrional rivojlanishi davrida embrionning mezoderma



varaqlaridan hosil bo'lganligiga qarab berilgan. Sut emizuvchi hayvonlar va odamda uchraydigan bir qatorli yassi epiteliy (mezoteliy) ning boshqa epiteliylardan farqi uning aksariyati tashqi muhit bilan bog'liq bo'lmagan organlar yuzasini qoplab turishidadir. Tuban hayvonlarda esa (masalan, lansetnikda) embrion rivojlanishining boshlang'ich davrlarida hosil bo'ladigan ikkilamchi bo'shliq devorini qoplab turuvchi bir qatorli epiteliy tashqi muhit bilan bog'liq bo'ladi.

### Xordali tuban hayvonlar mezoteliysining hujayralari morfologik

tuzilishiga ko'ra boshqalardan farq qiladi. Hujayraning apikal qismida kiprikchalari bo'lib, aniq qutblangan tabaqalanish xususiyatiga ega boshqa hujayralar bilan mustahkam bog'lanib turadi. Organizmning tarixiy rivojlanishi davrida tabiatning ekologik ta'sirida sutemizuvchi hayvonlar va odamda mezoteliy tashqi muhit bilan \_\_\_\_\_

<sup>1</sup> Darsda va mashg'ulotlarda bir qavatli, bir qatorli epiteliy birikmasini ishlatavermasdan, qisqacha qilib, bir qatorli epiteliy deb aytish rasm bo'lgan.

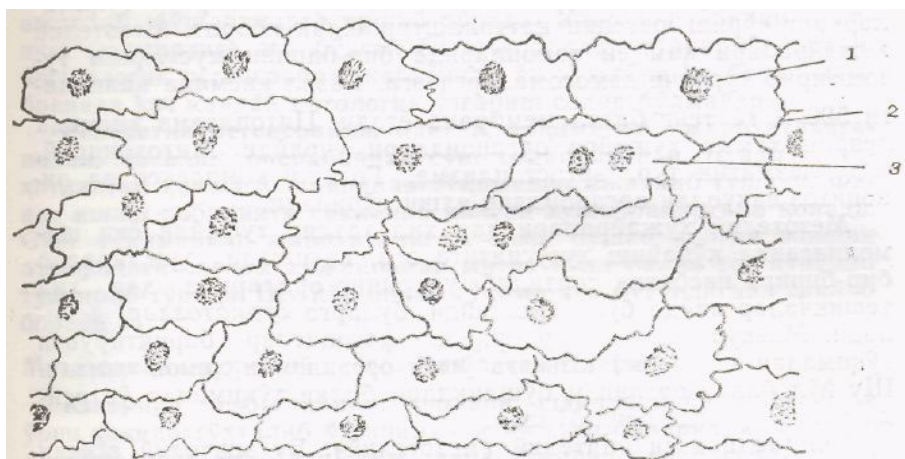
bog'lanmay qo'yadi va o'z vazifasini o'zgartiradi. Mezoteliy bilan tashqi muhit o'rtasida bezosita moddalar almashinuvi jarayoni kechmaydi. Lekin, ikkilamchi bo'shliqdagi to'qima suyuqligi bilan mezoteliy ostidagi biriktiruvchi to'qima tarkibidagi qon tomirlar o'rtasidagi moddalar almashinuvi jarayoni mezoteliy orqali sodir bo'ladi. Demak, mezoteliy organizmda moddalar almashinuvi jarayonida bevosita ishtirok etadi, deyish mumkin. Bundan tashqari, mezoteliy organizm trofikasida ishtirok etishi bilan birga, organlarning tashqi va ichki yuzasini qoplab, silliq yuzalarini hosil qilib turarkan, ularning faol harakatini ham ta'minlaydi. Binobarin, harakatlanib turgan organlarning ishqalanishida bo'ladigan jarohatlanish-dan saqlab turadi; ko'krak qafasi bilan qorin bo'shlig'idagi organlar orasida pay hosil bo'lishiga yo'l qo'ymaydi. O'zi shikastlanida yirtilishi va kesilishi mumkin. Bunday hollarda kesilgan yoki yirtilgan joylarida biriktiruvchi to'qima o'sib chiqadi.

Mezoteliyni tashkil etuvchi hujayralar sut emizuvchi hayvonlarda va odamda, odatda, yassi tuzilgan bo'lib, gistologik preparatlarda yuqori tomondan yaxshi ko'rinadi (7-rasm). Hujayralarning bo'yi juda past, yuqoridan ko'rinishi yumaloq yoki ovalsimon bo'lishiga qaramay, poligonal shaklda, ya'ni chetlari notekis, uzun-qisqa o'simtalar hosil qilgan bo'ladi. Ayrim ichki organlar, ya'ni jigar, taloq, tuxumdon ustini qoplab turuvchi mezoteliy hujayralari kubsimon shaklda bo'lishi mumkin.

Mezoteliy hujayralari kumush tuzini singdirish xususiyatiga ega. Shu sababli, mazkur bo'yoq bilan yaxshi bo'yaladi. Binobarin, kumush tuzi bilan bo'yalgan mezoteliy hujayralarining o'zi va uning chetlari gistologik

preparatda yaxshi ko‘rinadi va yon-atrofdagi hujayralardan aniq ajralib turadi.

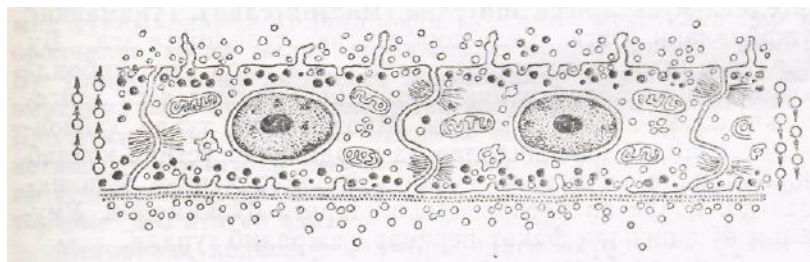
Mezoteliy hujayralari kumush tuzini singdirish xususiyatiga ega. Shu sababli, mazkur bo‘yoq bilan yaxshi bo‘yaladi. Binobarin, kumush tuzi bilan bo‘yalgan mezoteliy hujayralarining o‘zi va uning chetlari gistologik preparatda yaxshi ko‘rinadi va yon-atrofdagi hujayralardan aniq ajralib turadi.



**7-rasm. Bir qatorli yassi epiteliy. Mezoteliy (yuza tomonidan ko‘rinishi):**

*1 -mezoteliy hujayra yadrosi; 2- mezoteliy hujayra chegarasi; 3 - ikki yadroli hujayra.*

Ko‘ndalang kesilgan preparatlarda mezoteliy hujayralari ostida bir yo‘nalishda joylashgan bazal membrana yaxshi ko‘rinib turadi. Hujayra odatda bitta, lekin ayrim vaqtlarda 2-3 ta yadroli bo‘lishi mumkin. Hujayraning yadro joylashgan joyi balandroq bo‘ladi. Mezoteliy hujayralari elektron mikroskopda ko‘rilganida hujayraning apikal qismida protoplazmatik o‘simtalar, ya‘ni vorsinalar ko‘zga tashlanadi (8-rasm). Vorsinalarning soni ichak epiteliysi vorsinalarining soniga nisbatan kam, bo‘yi ham kalta bo‘ladi. Bu yerdagi vorsinalarning uzunligi taxminan 1,5-3 mk bo‘lsa, diametri 350-670 mk ni tashkil etadi. Ularning asosiy vazifasi to‘qimalarning so‘rish yuzasini kattalashtirishdan iborat. Mezoteliy hujayralari ham yon tomonlarida bir-birini mustaxkam tutashtirib turuvchi demosomalarga ega. Bazal qismida qalinligi 500 Å ga teng bazal membrana yotadi. Sitoplazma qismida deyarli hamma hujayra organoidlari uchraydi. Mitoxondriy, endoplazmatik to‘r, ergostoplazma, Golji kompleksi va pinositoz vakuolli organoidlar yaxshi ko‘rinadi.



8-rasm. Bir qatorli yassiy epiteliy. Mezoteliy. Yon tomonidan elektron mikroskopda koʻrinish sxemasi.

Mezoteliy hujayralari har xil taʼsir tufayli yoki shamollaganda koʻpayish xususiyatiga ega, natijada hujayralar bir-biriga nisbatan tortilib, ularning oralarida har xil teshikchalar paydo boʻla boshlaydi, bularga *stomatozlar*<sup>1</sup> deyiladi. Mazkur teshikchalar orqali fagositlar

biriktiruvchi toʻqimadan mezoteliy yuzasiga oʻtib, organizmni himoya qiladi. Shu yoʻl bilan organizm boʻshliqlari bilan toʻqimalar oʻrtasida himoya toʻsigʻi hosil boʻladi.

**Kiprikli yassi epiteliy (mezoteliy).** Bu epiteliy, asosan tuban hayvonlar organizmida uchraydi. Ularda mezoteliy yassi, kubsimon, silindrsimon boʻladi. Hujayra yuzasini mayda tukchalar-kiprikchalar qoplagan boʻlib, ularga *kiprikli yassi epiteliy* deyiladi. Bu epiteliy tuban hayvonlarda qoplovchi epiteliy vazifasini oʻtab, umurtqalilarda bunday xususiyatini yoʻqotadi. Masalan, toʻgarak ogʻizlilarda mezoteliy hujayralari silindrsimon boʻlsa, amfibiyalarda yassi yoki kubsimon boʻladi. Reptiliya va qushlarda esa mezoteliy hujayralari kiprikchalarini yoʻqotgan boʻladi va asosan yassi shaklda uchraydi.

**Epitelial - muskul yassi epiteliy (mioepiteliy).** Toʻqimaning bu hujayralari oʻziga xos morfologik tuzulishga ega. Bu hujayralar sitoplazmasining bazal qismida miofibrillalar joylashgan boʻlib, ularni *epitelial-muskul yassi epiteliysi* yoki *mioepiteliy* deyiladi. Mioepiteliy tuban hayvonlar - poʻkaklilar, kovakichlilar va pardalilar ustini qoplab turadi. Koʻpchilik umurtqali tuban hayvonlarda ichki

---

<sup>1</sup> Stomatoz-grekcha *stoma* (*stomatoz*) – ogʻiz deganda maʼnoni ifodalaydi.

boʻshliqlar, odatda, qorin va plevra boʻshliqlariga boʻlinmaydi. Umumiy

selom bo'shlig'idan faqat perikard ajralib turadi.

Selom bo'shlig'i bo'lgan umurtqasiz hayvonlar (annelidlar, molluskalar, bo'g'imyoqlilar va ignatanlilar) ning ikkilamchi bo'shliqlari yuzasini ham mezoteliy qoplab turadi. Reptiliya va qushlarda ham mezoteliy hujyralari kubsimon bo'lib, kiprikcalari bo'lmaydi.

### **Mezoteliy regeneratsiyasi va uning yangilanib turishi**

Mezoteliy hujayralari fiziologik va reperativ regeneratsiyalanish xususiyatiga ega.

**Fiziologik regeneratsiya.** Bu regeneratsiyada o'z vazifasini o'tab bo'lgan hujayralar degenerativ holatga uchraydi va asta-sekin yon tomonlaridagi hujayralardan va bazal membranadan ajralib, bo'shliqlarga tushib turadi. Ularning o'rnini bo'linish xususiyatiga ega bo'lgan yon hujayralar to'ldirib boradi. Fiziologik regeneratsiya jarayonida yon hujayra va bazal membranada hech qanday patologik o'zgarish sodir bo'lmaydi.

Reperativ regeneratsiya, odatda, to'qimalar jarohatlanganidan, masalan, operatsiyadan so'ng sodir bo'ladi. Bunda jarohatlangan hamma hujayralar to'qimadan ajralib tushadi. Faqat yashash qobiliyati saqlanib qolgan hujayralargina qoladi. So'ng to'qimaning jarohatlangan, ya'ni bo'shab qolgan joyini atrofidagi sog'lom hujayralar mitoz yo'li bilan tez ko'payib to'ldirib turadi. Shu yo'l bilan to'qima yana butunligini tiklab boradi.

### **Mezoteliyning qiyosiy gistologik elementlari**

Yuqorida mezoteliyning turlari, shakllari va joylashgan o'rnini haqida to'xtalib o'tganimizda ma'lum bo'ldiki, bir organda bo'ladigan mezoteliy shakllari ikkinchi bir organda uchramasligi mumkin ekan. Bu mezoteliylarning bajargan vazifalariga asoslanib tabaqalanish (moslashish) xususiyatidir. Xuddi shuning singari, tuzilishiga ko'ra bir hayvonda uchraydigan mezoteliy ikkinchi bir hayvonda uchramasligi mumkin. Chunonchi, to'garak og'izlilarda hilpillovchi silindrsimon

epiteliy bo'lib, yassi yoki kubsimon epiteliy bo'lmaydi, amfibiyalarda yassi yoki kubsimon epiteliy bo'ladi, hilpillovchi silindrsimon epiteliy bo'lmaydi. Urg'ochi baqada bor epiteliy turi erkagida bo'lmasligi mumkin. Masalan, urg'ochi baqaning selomik to'qimalarida hilpillovchi kubsimon-mezoteliy bir

qator orolchalar hosil qilib joylashadi, erkagini-kida bo'lmaydi. Bu o'rinda balki kiprikli epiteliylar mezoteliyga mansub emasdir, ular tuxum yo'llaridan kelib qolgan hujayralardir. Bir to'qima chegarasining ikkinchi xil to'qima chegarasiga o'tib ketishi tufayli bir xil to'qima boshqa bir xil to'qima orasiga o'tib qolishi hodisasini 1908- yildayoq V. M. Shimkevich *metorizis*<sup>1</sup> deb atagan edi.

Metorizis hodisasini embriondagi ektoderma bilan entoderma o'rtasidagi chegaraning qo'shilib ketishida ham, teri va ichak epiteliysiga mansub to'qimalarning ovqat hazm qilish nayida paydo bo'lib qolishida ham, jinsiy yo'llardagi ektoderma bilan mezoderma chegaralarining bir-biriga o'tib ketishida ham ko'rish mumkin. Reptiliya bilan qushlar mezoteliy epiteliysida yassilari bo'lib, kiprikli mezoteliy bo'lmaydi. Sutzmizuvchilarning epiteliysida bir qavatli yassi mezotelny bo'ladi. Mezoteliylar hujayralarining shakli ularning cho'zilish darajasiga qarab o'zgaradi. Masalan, yadroning cho'zilmagan normal holatida hujayraning yadro joylashgan joyi, yadrosiz periferik qismiga nisbatan enidan balandroq, ya'ni bo'ydor bo'ladi. Hujayra cho'zilganida esa yadro ham yassilanib, yadroli va yadrosiz qismlari yassilanadi.

Bir qatorli kubsimon epiteliy. Bu epiteliy sutemizuvchi

---

<sup>1</sup> Metorizis – grekcha meta - old qo'shimcha, hozizo - chegaralamoq degani bo'lib, to'qimalar yoki embrion varaqalari chegaralarining bir-biriga qo'shilib ketish jarayonini ifodalaydi.

hayvonlar va odam buyrak kanalchalarining devori, jigar hamda tashqi sekretsia bezlarining o'rta diametrdagi chiqaruv kanalchalari (me'da osti bezi, so'lak va sut bezlari) ning ichki yuzalarini qoplab turadi. Ular ichki sekretsia bezlaridan qalqonsimon bezning vazifasi normal holatda bo'lganda, ulardan tashqari tuxumdonda, o'pka bronxlarining oxirgi mayda tarmoqlari-bronxiolalarning devorida, ya'ni 1–3-tartibli respirator bronxiolalar devorida uchraydi.

Kubsimon epiteliy deyilishiga sabab hujayraning eni bo'yiga teng

bo'lib, kub shaklini eslatadi. Yadrosi, odatda, bitta bo'lib, u hujayra markazida joylashadi. Bundan tashqari, bir qatorli kubsimon epiteliy sut bezlari, buyrak kanalchalari, siydik ajratish yo'llarining ichki yuzasini qoplab turadi (9-rasm). Bu hujayralarning apikal qismida mayda vorsinalar bo'lib, ularga *bir qavatli bir qatorli vorsinali kubsimon epiteliy* deyiladi.

Buyrak kanalchalaridagi bu epiteliy haqiqiy siydik hosil bo'lishida ishtirok etadi. Masalan, u birlamchi siydik tarkibidagi organizm uchun kerak

moddalarning (suv, har xil tuzlar va qand moddasining) qaytadan yana qonga soʻrilishini taʼminlaydi. Bundan tashqari, organizmda diametri kichik bronxlarning ichki yuzasini qoplab turuvchi epiteliy

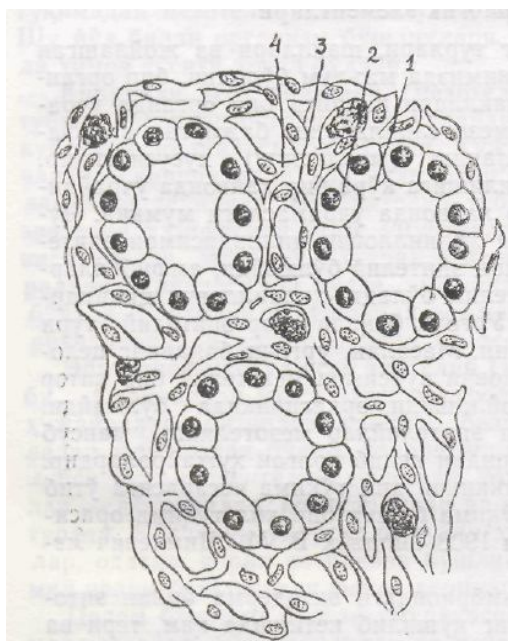
boʻlib, uni *bir qavatli bir qatorli kiprikli kubsimon epiteliy* deyiladi. Bu xildagi epiteliy, shuningdek, suvda va quruqlikda yashovchi hayvonlarning embrional rivojlanishi davrida ularning qoplovchi

epiteliy toʻqimasini ham tashkil etadi. Kiprikli kubsimon epiteliy hujayralarining erkin yuzalari, odatda, hilpillovchi kiprikchalar bilan qoplanib turadi.

Ularning asosiy vazifasi nafas yoʻllaridan oʻpkaga oʻtadigan havoni changdan tozalash, sovuq havoni ilitib berish, shuningdek, quruq havoni namlab berishdan iborat. Mikroskopik tuzilishiga koʻra, ular traxeya va yirik bronxlar devorini qoplab turuvchi koʻp qatorli silindrsimon hujayra kiprikchalari tuzilishiga oʻxshab ketadi, ulardan farqli oʻlaroq, bular kubsimon boʻladi.

Kiprikli epiteliy tuban hayvoyalardan yassi chuvalchanglar bilan molluskalarda ham uchraydi. Ularning ayiruv organlari boʻlgan protonefridlar shoxchalangan mayda kanalchalardan iborat boʻlib, shoxchalarning uchi hilpillovchi epiteliy hujayralari bilan qoplanib turadi. Hujayra tukchalari kanalcha ichiga qaragan boʻladi. Toʻqimalardan kanalchalarga soʻrilgan chiqindi moddalar kiprikchalar harakati bilan tashqariga chiqariladi. Halqali chuvalchanglarda ikkilamchi ichki boʻshliq paydo boʻlishi bilan ajratish organlarining metanefritlariga aylanadi. Ularning uchi keng, yaʼni savatchasimon boʻlib, ichki boʻshliqqa ochiladi. Kanalchalarning uchlari, yaʼni kengaygan qismlarining yuzasi tukchalar bilan qoplangan. Bular ham chiqindi moddalarning tashqariga chiqarilishini taʼminlaydi.

**Bir qatorli prizmasimon (silindrsimon) epiteliy** hujayralari bazal membranada joylashadi, 6-7-8 qirrali prizmaga oʻxshab ketadi, ovalsimon yoki yumaloq shakldagi bitta yadroga ega. Hujayralarining boʻyi bir-biriga teng boʻlgani uchun ularning yadrosi ham bir xil tekislikda, bir qator boʻlib, hujayraning bazal qismida joylashadi.



**9-rasm. Bir qavatli kubsimon epiteliy.**

**Buyrak preparati. Gemotoksilin eozin bilan bo‘yalgan**

**(400 marta katta.).**

*1 - siydik naychasining ichki bo‘shlig‘i; 2- kubsimon epiteliy hujayralari;*

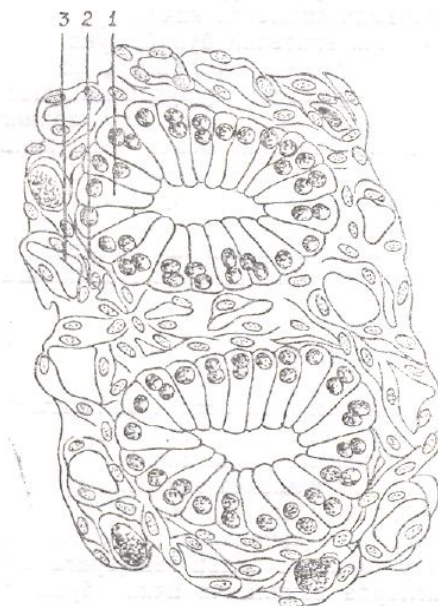
*3 - bazal membrana; 4 – biriktiruvchi to‘qima va tomir.*

Prizmasimon (silindrsimon) hujayralarning bo‘yi eniga nisbatan uzun. Bazal qismlari bevosita bazal membrana bilan tutashgan, apikal qismlari esa bo‘shliqqa qaragan bo‘lib, organizmda uchraydigan joyiga va bajaradigan vazifasiga ko‘ra o‘ziga xos morfologik tuzilishga ega bo‘ladi.

Sutemizuvchi hayvonlarda bir qavatli silindrsimon epiteliy me‘da va ichaklarning ichki yuzalarini, o‘t pufagi, ko‘p hujayrali tashqi sekretiya bezlarining yirik chiqaruv kanalchalari devorini, me‘da osti bezi, so‘lak bezlari, jigar va buyrak kanalchalari, bachadon va uning naychasi devorini qoplab turadi (10-rasm). Morfologik tuzilishiga ko‘ra silindrsimon epiteliy hujayralar: mikrovorsinkali, kiprikli va xivchinli bo‘ladi.

**Bir qatorli prizmasimon mikrovorsinkali epiteliy hujayralari**, asosan ovqat hazm qilish yo‘li devorida uchraydi, ya‘ni, asosan, ingichka va yo‘g‘on ichaklar devorini qoplab turadi. Shuning uchun, bu epiteliyini *ichak epiteliysi*, yoki *suruvchi epiteliy* ham deyiladi. Bu hujayralar silindrsimon, ya‘ni bo‘yi eniga nisbatan ancha uzun, ko‘p qirrali bo‘lib, bazal membranada bir qavat bo‘lib joylashgan. Bunday epiteliy hujayralarining shakli bir xil bo‘lgani uchun ularning yadrosi ham bir tekisda, bir qatorda joylashgan bo‘ladi. Ingichka va yo‘gon ichakning mikrovorsinali epiteliy hujayralari orasida prizmasimon shakli bilan ajralib turadigan bir hujayrali qadahsimon bez hujayralari ham ko‘p miqdorda uchraydi. Odatda, bu hujayralarning apikal

qismi qisman kengaygan bo‘lib, bazal qismiga tomon ingichkalashib boradi va organ tashqarisidan xuddi hujayrani tutib turuvchi oyoqchaga o‘xshab ko‘rinadi.



**10-rasm. Siydik yig‘uv nayining silindrsimon epiteliysi.**

**Gemotoksilin - eozin bilan bo‘yalgan (400 marta katta).**

1 - silindrsimon epiteliy; 2 – bazal membrana;

3 - nay atrofini o‘rab turuvchi biriktiruvchi to‘qima va tomirlar.

Uning bu shakli qadahni eslatgani uchun uni bir hujayrali qadahsimon bez deb yuritish rasm bo‘lgan. Mazkur hujayraning asosiy vazifasi ichak bo‘shlig‘iga o‘z mahsulotini, ya’ni sekretini chiqarib berishdan iborat. Bu bilan u ichaklar devorini mexanik va kimyoviy ta’sirdan saqlaydi, ichak bo‘shlig‘idagi ovqat mahsulotlarining so‘rilishini va surilishini ta’minlaydi. Shunday qilib, bez sekretini ovqat hazm qilish jarayonini ta’minlashda faol ishtirok etadi. Ingichka va yo‘gon ichakning epiteliy hujayralari bajaradigan vazifasiga qarab o‘ziga xos morfologik tuzilishga ega. Ular so‘rish vazifasiga moslashib, apikal qismida so‘rib berish jiyagini, ya’ni kutikulasini hosil qiladi. Bunday hujayralarga bir qatorli jiyakli epiteliy ham deyiladi. Ichaklarda so‘rilish jarayoni jadal sur‘atlar bilan boradigan qismlaridagi jiyakli epiteliy hujayralari organizmda muhim vazifalarni bajaradi, ular ovqat so‘riladigan yuzani yetarli darajada, masalan, 25–35 baravar kattalashtiradi va faol so‘rilishni ta’minlaydi.

*Jiyakli epiteliy* ingichka ichak epiteliysida boshqa joydagiga nisbatan yuqori darajada tabaqalanadi. Jiyakli hujayralar elektron mikroskopda tekshirilganda-hujayraning apikal qismida mayda, ko‘p miqdorda barmoqsimon protoplazmatik. o‘simtalardan iborat ekanligi aniqlangan. Ular



vorsinalar bilan qoplangan bo‘lib, *mikrovorsinali hujayralar* deyiladi. Mikrovorsinalarning soni har xil, asosan hujayralar bo‘linishidan keyingi davrga bog‘liq. Masalan, dengiz cho‘chqasi ichak epiteliysining yangi bo‘lingan hujayralarida, o‘rta hisobda, 280 ga yaqin bo‘ladi. O‘lchami 1 mm<sup>2</sup> keladigan ichak yuzasida 200 ming dona mikrovorsina uchrashi mumkin.

Yuqori darajada tabaqalangan, o‘z vazifasini to‘la bajarish xususiyatiga ega bo‘lgan ichak hujayralarida mikrovorsinalar miqdori juda ko‘p mingga yaqin bo‘lishi mumkin. Hujayralarning o‘rta qismida esa undan ham ko‘p bo‘lishi mumkin. Aksincha hujayralarning uchida kam bo‘ladl, bu yerda hujayralar asta-sekin eskirib, o‘z vazifasini o‘tab bo‘lganidan so‘ng ajralib, ichak bo‘shlig‘iga to‘kilib tusha boshlaydi. Ular o‘rnini yetilib kelayotgan yosh hujayralar egallaydi.

Ichak shilliq qavatida bo‘linish xususiyatiga ega bo‘lgan kambiy hujayralari joylashgan. Bular bir nechta bo‘lib ichak shilliq qavatiga o‘tib kirgan bo‘ladi. Epiteliyining bu qismiga kriptalar deyiladi. Ular muttasil ko‘payib turish xususiyatiga ega. Bunda ham bo‘linish natijasida hosil bo‘lgan yosh hujayralar to‘kilib turadigan hujayralar o‘rnini to‘ldirib boradi.

Keyingi yillarda elektron mikroskop va gistokimyoviy tekshirish usullari yordamida jiyakli hujayra va ayniqsa jiyak tarkibida har xil fermentlar, ya‘ni lipaza va fosfataza, mukopolisaxaridlar topilgan. Ular ta‘sirida ichaklarda qisman parchalangan oziq moddalar, u erda, ya‘ni hujayra membranasidan o‘ta oladigan aminokislotalar, qand, yo‘g‘ kislota va boshqa moddalar to‘la narchalalib qonga so‘riladi.

Tekshirishlar shuni ko‘rsatadiki, kriptalardagi bo‘linishdan so‘ng hosil bo‘lgan hujayralar tabaqalanish jarayonida tarkibidagi fermentlarning aktivligi ham kuchayib borar ekan. Shunday qilib, tabaqalanayotgan bu hujayralarda interfaza aktivligi 31 marta, ishqoriy fosfataza 60 marta, esteraza 4 marta, leykosinaminopeptidaza 4 marta ortiq aktivlashib boradi (H.L.Webster, 1969). Bu fermentlar asosan mikrovorsinalarni qoplab turuvchi hujayralar plazmolemmasida topilgan. Ularning aktivlashishi ichaklar devorida ovqat parchalanishining murakkab jarayoni kechishidan darak beradi. Mikrovorsinkalar ichida ingichka naychalar bo‘lib, ularning diametri 100–200 Å ga teng. Ular orqali so‘rilgan oziq moddalar hujayralarga, so‘ng qon tomirlariga o‘tadi. Shuni aytib o‘tish kerakki, mikrovorsinkalar bir-biriga nisbatan nihoyatda zich joylashadi. Ular orasiga hech qanday mikroorganizm kira olmaydi. Faqat har xil kasalliklar natijasida ichakning vazifalari buzilganda mikrovorsinkalar orasi ochilib qolishi mumkin. Natijada ular orasiga mikroorganizmlar kirib, tayyor oziq bilan

oziqlanishi, soʻng koʻpayib qonga soʻrilishi mumkin.

**Bir qatorli prizmasimon (silindrsimon) kiprikli epiteliy.** Bunday hujayralar 6-7 qirrali prizma tuzilishida boʻlib, silindrsimon shaklga ega. Ovalsimon yadrosi hujayraning bazal qismiga bir oz surilgan boʻladi. Boshqa prizmasimon hujayralardan asosiy farqi uning apikal qismida mayda kiprikchalar boʻlib, ular doim bir tomonga qarab hilpillab turishidir. Shu sababli, ular *hilpillovchi epiteliy* ham deyiladi. Bunday hujayralar, odatda, sutemizuvchi hayvonlar, odatda, sutemizuvchi hayvonda va odamda bachadon naychasi ichki devori bilan bachadonning ichki yuzasini qoplab turadi. Bunday epiteliy hujayralarining atrofida koʻpgina bez hujayralari ham joylashgan boʻlib, ularning chiqaruv kanalchalari naycha boʻshligʻiga ochiladi. Ishlab chiqarilgan sekret nay boʻshligʻiga chiqadi. Naychaning kiprikli epiteliy hujayrasining asosiy vazifasi oʻz harakati, yaʼni doimo hilpillab turish bilan nay boʻshligʻida urugʻlangan tuxum hujayrani bez sekretini yordamida bachadon boʻshligʻi tomon surishdan iborat. Bachadonga kelib tushgan urugʻlangan tuxum hujayra bachadon boʻshligʻi devoriga oʻrnashib olib, shu yerda oʻziga makon topadi va rivojlana borib embrionga aylanadi. Binobarin, homila shu tariqa dunyoga keladi.

**Bir qatorli xivchinli prizmasimon (silindrsimon) epiteliy.** Bir qavatli xivchinli silindrsimon epiteliy qatoriga silindrsimon shakldagi yuqori prizmasimon hujayralar kiradi. Ularning apikal qismida bitta yoki ikkita xivchin boʻladi. Bunday epiteliy hujayralari, asosan umurtqasiz hayvonlarning ovqat hazm qilish organlarida uchraydi. Har xil umurtqasiz hayvonlarda bu hujayra har xil tuzilgan boʻladi. Masalan, bulutlarning ovqat hazm qilish organlaridagi soʻruvchi epiteliy, yaʼni gastral hujayralar pastdan yuqoriga tomon konus shaklida ingichkalashib boradi, apikal qismida bittadan xivchin boʻladi. Xivchinlarining vazifasi hilpillab oziq moddalarni ichkariga yoʻnaltirishdan iborat.

Kovakichlilarda ham ovqat hazm qilish organlaridagi epiteliy hujayralar xivchinli boʻladi. Bular ikkiga boʻlinadi; biri ovqat hazm qilishda ishtirok etadi, bular apikal qismida ikkitadan xivchinga ega. Ikkinchisi bez hujayralari qatoriga kiradi, ular ovqat hazm qilish yoʻliga sekret ishlab chiqaradi. Bez hujayralarining apikal qismida ham ikkitadan xivchin bor.

Hozirgi vaqtda aniqlanishicha, xivchinli silindrsimon epigeliy bulutlardan tashqari, kovakichlilarda, ignatanlilarda, yelkaoyoqlilar va bosh skeletsiz hayvonlarda ham uchraydi. Odamda va umurtqali hayvonlarda xivchinli hujayralar bu—erkak jinsiy hujayralari, yaʼni spermatozoidlardir.

**Bir qatorli chuqur joylashgan mikrovorsinali silindrsimon epiteliy** umurtqasiz hayvonlardan soʻrgʻichlilar, tasmason chuval-changlarning

qoplovchi epiteliysida uchraydi. Bu hujayra ham boshqa epiteliy hujayralariga o'xshab bazal membranada joylashgan bo'ladi. Lekin, u yadro va sitoplazmasi bilan birga to'qima ostida joylashib, yuqorisi ingichkalashib ketgan qismi to'qima yuzasiga chiqib kengayadi va mikrovorsinalar shakliga kiradi. Hujayraning asosiy qismi: yadro, sitoplazma, organoid va hujayra kiritmalari to'qima chuqurligida joylashgan bo'ladi.

### **Ichak epiteliysining embrion davri**

Ichak epiteliysi organizm embrional rivojlanishining boshlang'ich davrida entodermadan hosil bo'ladi. Ma'lumki, embrionning 3-4 haftaligidan boshlab unda ingichka ichak shakllana boshlaydi. Ichakni qoplab turgan silindrsimon epi-teliy hujayralarining yuqori qismida ingichka, nozik tuzilgan jiyagi ko'rinadi. Bundan tashqari, hujayralarning asosan, bazal qismida bir qator bo'lib joylashgan yadrolar ham ko'zga tashlanadi. Ayrim hujayralar yadrosi hujayraning apikal qismiga surilgan bo'ladi. Shuni aytib o'tish kerakki, organizmning embrional rivojlanishi davrida ichak epiteliysi boshqa to'qimalarga nisbatan jadal rivojlanadi. Masalan, embrionning 5-7 mm uzunlikdagi rivojlanish davrida hujayralar nihoyatda tez ko'payadi, natijada ichaklarning ichki bo'shliqlari epiteliy hujayrasiga to'lib, embrionning uzuiligi 16-18 mm ga yetganida o'z vazifasini o'tab bo'lgan xujayralar asta-sekin bazal membranadan ajralib turadi va ichak bo'shlig'ini bo'shata boshlaydi. Hujayralarning mana shu ichak bo'sh-lig'idan chiqish jarayoni rekonalizatsiya deyiladi.

Rekonalizatsiya, odatda, ingichka ichakning boshlang'ich, qismida, ya'ni o'n ikki barmoq ichakka yaqin qismida bo'ladi. Ingichka ichakning qolgan qismida va yo'g'on ichakda rekolizatsiya bo'lmaydi. Embrion 5-6 haftalik bo'lganda ichaklar devorida vorsinkalar hosil bo'la boshlaydi, ularning ayrimlari bo'yiga cho'ziladi, soni asta-sekin ko'payadi. Vorsinkalarning uchlari esa tez o'sib, to'g'nag'ich shakliga kiradi. Ularlan ayrimlari tez yetilib, bo'yi uzun, eni keng, asosi yo'g'onligi bilan boshqalaridan farq qiladi. Vorsinkalarning jadal ko'payishi va o'sish jarayoni, odatda, embrion rivojlanishining 8-10 haftasiga to'g'ri keladi. Eng uzun vorsinkalar aksari ingichka ichak devoridagi epiteliy hujayralarida uchraydi.

Embrion rivojlanishining 4 oylik davrida vorsinkalarning uzunligi 700 mkm ga yetadi, ya'ni katta odam vorsinkalari uzunligining yarmini tashkil etadi.

Embrionning 8-haftalarida ingichka ichak kriptalarining paydo bo'lish alomatlari ko'rinadi, 13-haftasida esa kriptalar endoepitelial shaklda, ya'ni yumaloq hujayralar yig'indisi bazal membrananing biriktiruvchi to'qimasi tomonga qarab o'sib kirgan holatda ko'rinadi. So'ng ular yetilib 10-haftasidan ko'paya boshlaydi. Baliq, amfibiya va reptiliyalarning ichak epiteliysida sutemizuvchilarning o'xshash alohida kombial zona bo'lmaydi.

Qadahsimon hujayralar embrionning 9-haftasidan boshlab hosil bo'la boshlaydi. Ularning soni ichakning boshidan oxirigacha asta ko'paya boshlaydi. Ingichka ichak epiteliysini kimyoviy usulda va elektron mikroskopda tekshirish natijasida (Helley, 1979) embrionning 8-haftasidan boshlab ularda ikki xil hujayra, ya'ni so'ruvchi qadahsimon hujayralar hosil bo'lishi aniqlangan. Embrionning 10-haftasidan boshlab epiteliy hujayralari bo'yiga o'sa boshlaydi, epiteliy jiyagi qismida SHIK-musbat moddalar hosil bo'ladi.

So'ruvchi hujayralarda mikrovorsinalardan tashqari, mitoxondriy, donador endoplazmatik retikulum va lipid donachalari (granulalar) topilgan. Embrionning 10-haftasidan boshlab bu hujayralarda lizosomalar hosil bo'ladi va hokazo.

### **Ichak epiteliysining regeneratsiyasi va yangilanib turishi**

Ichak epiteliysida ham ayrim boshqa epiteliy hujayralariga o'xshash regeneratsiya jarayoni fiziologik va reperativ yo'l bilan boradi. Ichaklardagi regeneratsiya jarayoni hozirgi vaqtda yaxshi o'rganilgan. Masalan, organizmga har xil moddalar yuborish yo'li bilan va ayrim nurlar yordamida ichak epiteliysining tiklanish jarayonida sodir bo'ladigan o'zgarishlarni kuzatib, proliferativ jarayonlar qanday kechayotganligini aniqlash mumkin. Yuqorida qisman aytib o'tilganidek, hozir aniqlanishicha, ichak kriptalarini tashkil etuvchi hujayralar ko'payish xususiyatiga ega. Ko'paygan hujayralar asta-sekin vorsina uchiga yetib borib, so'ng bazal membranadan ajralib to'kilib tushadi.

Endilikda bo'lingan hujayralarning siljish jarayoni va yuqoriga ko'tarilishi natijasida qanday tabaqalanishini va hujayra tarkibidagi moddalar miqdorining o'zgarishini nishonlangan tilidin moddasini hayvon organizmiga yuborib o'rganib chiqilgan. Masalan, sichqon organizmiga yuborilgan nishonlangan tilidin moddasi bir soatdan so'ng deyarli hammasi ichak

kriptalari bilan vorsina hujayralariga yig'ila boshlaydi. Oradan 72 soat o'tgach, vorsinalarning yuqori qismida ko'rinadi. Bundan ma'lumki, bo'linish natijasida hosil bo'lgan hujayralar asta-sekin vorsinalar yuqorisiga siljib boradi va to'kilib tushib turgan hujayralar o'rnini to'ldiradi. Ma'lum bo'lishicha, vorsinalardagi epitelip hujayralarining barchasi yangidan tiklanishi uchun 2,5-3 sutka vaqt ketar ekan (K- Leblon).

Shuni aytib o'tish kerakki, ichakning epiteliy hujayralarida sodir bo'ladigan har xil jarohatlar yon-veridagi hujayralarga ta'sir qilmaydi. Buning asosiy sababi, ichak epiteliysidagi shiddatli fiziologik regeneratsiya kombial hujayralarining muntazam bo'linib turish jarayonining o'zginasidir. Kombial hujayralar muntazam bo'linib turishi natijasida hosil bo'ladigan yangi hujayralar eskisini siqib chiqarib turadi, oqibatda jarohatlangan hujayra uzoq vaqt dosh bera olmay u ham tushib ketadi. Buning natijasida hujayralar orasiga kirib olgan mikroorga-nizmlar shu hujayralar bilan birga ichak bo'shlig'iga tushadi. Epiteliy hujayralari bu xususiyati bilan yuqorida eslatib o'tilganidek, to'qimalarni boshqa yot moddalardan va mikroorganizmlardan muttasil tozalab turadi va ularning qonga so'rinishiga imkon bermaydi.

### **Ichak epiteliysining qiyosiy gistologik elementlari**

Umurtqasiz hayvonlarda ovqat hazm qilish jarayoni umurtqalilar-dagiga qaraganda birmuncha sodda bo'lib, ichakning oziq moddalarni so'ruvchi epiteliy hujayralari o'ziga xos morfologik tuzilishga ega. Masalan, umurtqasizlardan bulutlar tanasining ko'p qismini tashkil etuvchi paragastral bo'shliqning ichki qismi silindrsimon, ya'ni yuqori prizmasimon shakldagi, hivchinli-yoqali-*xoanosit* hujayralar bilan qoplangan. Bulutlar tanasining tashsi qismidagi mayda teshikchalardan (g'ovaklardan) suv oqimi bilan kirgan oziq moddalarni epiteliy hujayralari tutib qolib, hazm qilib yuboradi va o'zlashtirilgan oziq moddalarni boshqa hujayralarga uzatib beradi. Hujayraning bazal qismi qisman kengaygan bo'lib, apikal qismiga qarab ingichka tortib boradi, ya'ni konus shaklini oladi. Har qaysi hujayraning ingichkalashgan apikal qismida bittadan xivchin bo'lib, uning asosi yoqa shaklida o'ralgan. Ular fagositoz vazifasini ham bajaradi. Bulutlarda hazm qilish jarayoni asosan shu hujayralar sitoplazmasida sodir bo'ladi.

Umurtqasiz hayvonlardan kovakichlilarning, chuchuk suv gidrasining gastral bo'shlig'ini asosan ikki xil epiteliy hujayralari qoplab turadi. Ulardan birinchisi-silindrsimon hujayralar bo'lib, apikal qismida ikkitadan xivchini bo'ladi, bu xivchinlar doim harakatlanib turib, bo'shliqdagi suyuqlikning bir

tomonga harakat qilishini ta'minlaydi va suyuqlik tarkibidagi oziq moddalarni so'rib parchalab, boshqa hujayralarga uzatadi. Ikkinchisi prizmasimon shaklda bo'lib, ularning ham xivchini bor. Bu hujayralar sekret ishlab chiqarish xususiyatiga ega. Demak, bular ichak bezining hujayralari qatoriga kiradi. Ular ishlab chiqargan sekret ichak bo'shlig'iga tushib, hazm qilishda ishtirok etadi. Bu demak, gidrada oziqlanish jarayoni ikki xil hujayralar yordamida sodir bo'lar ekan.

Silindrsimon tuzilgan ichak epiteliysi ayrim ipsimon chuvalchanglarda-gemagelmintlarda ham uchraydi. Ular ichagining so'ruvchi epitelin hujayralari yuqori prizma shaklida bo'lib, apikal qismi mikrovorsinalardan tashkil topgan. Halqali chuvalchanglar tipiga kiruvchi yomg'ir chuvalchanglari, ya'ni dimbritsidalar sinfiga kiruvchi jonivorlar ichak epiteliysininig ayrimlari kiprikli bo'ladi. So'ruvchi hujayralar asosida juda ko'p bir hujayrali bezlar joylashgan bo'lib, ular oziq moddalarni hazm qiladigan shira (sekret) ishlab chiqaradi.

Yumshoq tanlilarda, ya'ni molluskalarda va ignatanlilarda ham ichakning epiteliy hujayralari kiprikchali bo'lib, ular ham xilpillovchi epiteliy qatoriga kiradi. Bo'g'imoyoqlilarning ichak epiteliysida ham silindrsimon hujayralar uchraydi. Bularda ichak sistemasi uch qismdan: oldingi, orqa va o'rta qismlardan tashkil topgan bo'lib, oldingi va orqa ichaklar ichki tomondan, tanasini tashqi tomondan qoplab turgan kutikulali epiteliyning davomi hisoblanadi. Hayvonlar tullaganida bu epiteliy ham tullab ko'chib tushadi va qaytadan tiklanadi. Ichakning o'rta qismini qoplab turuvchi epiteliy silindrsimon mikrovorsinali hujayralardan tashkil topgan. Ichaklar devorida har xil bezlar uchrab, ularning mahsulot va fermeptlari ichak bo'shlig'iga tushib, oziqning parchalanishida, so'ng hazm bo'lishida ishtirok etadi.

Ayrim bosh skeletsiz hayvonlar, to'garak og'izlilar va baliqlarda ham ichak epiteliysi kiprikchali bo'ladi. Amfibiya, reptiliya, qushlar va sutemizuvchi hayvonlarda ichak epiteliysning tashkil etuvchi hujayralar silindrsimon mikrovorsinali bo'ladi. Demak, ma'lum bo'lishicha, umurtqasiz va umurtqali hayvonlar ichagining so'ruvchi epiteliy hujayralari, asosan, silindrsimon bo'lib, apikal qismida kiprikchalar va mikrovorsinalar bo'ladi.

*Cestodes* larda ichak umuman bo'lmaydi. Oziq moddalar qoplovchi epiteliy orqali so'riladi. Ammo, parenximasida ayrim hujayralar yoki bir to'p fagositlar bo'ladiki, shular hujayra ichki hazmini bajaradi. Shunday yassi chuvalchangsimonlar borki, ularning ovqat hazm qilish yo'lida bitta teshikcha-og'iz bo'ladi. Mana shu og'zi orqali ular ham oziq olib, ham hazm jarayonida hosil bo'lgan chiqindi moddalarni chiqaradi. Bo'g'imoyoqlilar

hazm qilish yoʻlining turli boʻlimlaridagi epiteliy turlicha tuzilgan boʻladi, ammo kiprikchali epiteliy boʻlmaydi. Ichakning oldingi va orqa boʻlimlarida qattiq organik modda-xitinli tuzilmalar boʻlib, hujayralarni apikal tomonidan qoplab turadi. Oʻrta boʻlimidagi silindrsimon hujayralarda mikrovorsinalar boʻladi.

Umurtqali hayvonlarda hazm qilish yoʻli: ogʻizdan to meʻdaning chiqish-pilorik qismigacha boʻlgan qism-oldingi ichak, oʻn ikki barmoq ichak, ingichka ichak, achchiq ichakdan iborat oʻrta qism-oʻrta ichak va orqa ichakdan tuzilgan.

### **Koʻp qatorli epiteliy**

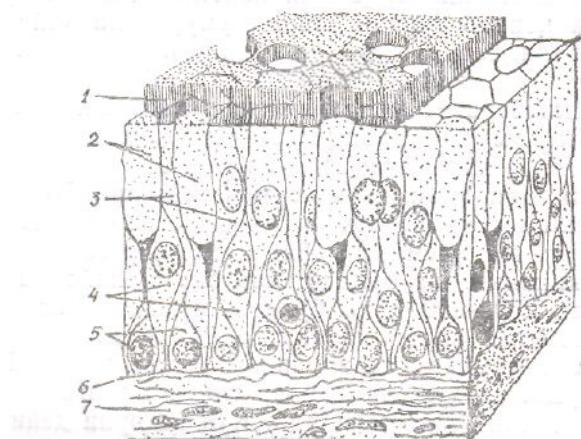
Umurtqali va umurtqasiz hayvonlarda koʻp qatorli epiteliy koʻp uchraydi. Odamda yuqori darajada tabaqalangan boʻlib, nafas yoʻllari (burun boʻshligʻi, kekirdak, traxeya, bronx va bronxiolalar) devorini, orqa miya kanali, bosh miya qorinchalari devorini qoplab turadi. Ayrim umurtqali hayvonlarda (amfibiya va baliqlarda) hazm qilish organlari yuzalarining ayrim qismlarida uchraydi. Umurtqasiz hayvonlardan ochiq jabrali (polojoberniye) molluskalar tanasining koʻp qismida uchraydi. Ular umurtqali va umurtqasiz hayvonlarda uch xil shaklda uchraydi: 1) kiprikli; 2) xivchinli; 3) patli.

**Koʻp qatorli, kiprikli prizmasimon epiteliy.** Bu epiteliy uzun boʻyli silindrsimon hujayralardan tashkil topgan boʻlib, ularning apikal qismida mayda, ammo bir tekis joylashgan anchagina kiprikchalar boʻladi. Har bir hujayrada bunday kiprikchalardan 250-300 dona boʻlishi mumkin. Kiprikchalar hamisha bir tomonga qarab harakatlanib, boʻshliq yuzasidagi suyuqlikning bir tomonga siljishini taʼminlaydi. Shuning uchun bunday tuzilgan hujayralardan tashkil topgan epiteliy hilpillovchi epiteliy ham deyiladi. Koʻp qatorli deyilishiga sabab shuki, bunday epiteliy uch xil shakldagi hujayralardan tashkil topgan: 1) kiprikchali hujayralar; 2) mayda qoʻshimcha hujayralar; 3) yirik qoʻshimcha hujayralar. Lekin kiprikchali hujayralar ingichka bazal qismi bilan bazal membranaga tutashgan boʻlib, kiprikchalar bilan qoplangan keng apikal qismi esa epiteliy yuzasigacha chiqib, uni tashkil etib turadi. Mayda qoʻshimcha hujayralar esa, aksincha, kengaygan bazal qismga ega boʻlib, apikal qismi ingichkalashib, koʻtarilgan boʻladi. Lekin, toʻqima yuzasigacha chiqmaydi, ancha pastda joylashgan, kiprikchalari ham boʻlmaydi. Bu hujayralar boʻlinish xususiyatga ega boʻlib, toʻqimada sodir boʻladigan fiziologik va reparativ regeneratsiyani taʼminlab

turadi. Yirik qo‘shimcha hujayralar ham keng bazal qismga ega bo‘lib, apikal qisma ingichkalashib boradi va mayda qo‘shimcha hujayradan bir oz baland turadi. Bunda ham kiprikchalar bo‘lmaydi, to‘qima yuzasigacha o‘sib chiqmaydi.

Yuqorida aytilgan uchala hujayraning bunday tuzilishi natijasida ularning yadrolari bir tekisda emas, balki har xil balandlikda joylashgan bo‘ladi. Yadrolarning mikroskopda bunday ko‘rinishi to‘qimaga ko‘p qatorli ko‘rinish beradi. Haqiqatda esa epiteliy to‘qimasining bunday turi ham bir qatorli formasiga kiradi. Hujayradagi yadroning joylashishiga qarab, ularni bir-biridan ajratish mumkin. Odatda, pastki qatordagi yadrolar mayda qo‘shimcha hujayralarga, ikkinchi qatordagi yadrolar esa yirik qo‘shimcha hujayralar va qadahsimon bez hujayralariga mansub bo‘lib, yuqori qatordagilari esa, kiprikchali epiteliy yadrolari hisoblanadi (11-rasm).

Hozirgi vaqtda epiteliy kiprikchalarining mikroskopik va elektron mikroskopik tuzilishi deyarli yaxshi o‘rganilgan. Kiprikchalari hujayra apikal qismi membranasi protoplazmatik o‘sib chiqishidan hosil bo‘ladi. Uning devori oddiy hujayralarnikiga o‘xshab uch qavatdan tashkil topgan.



11-rasm. Ko‘p qatorli kiprikchali (hilpillovchi) epiteliy (sxema);


1- hujayra kiprikchalari; 2 - qadahsimon bez hujayralari; 3 – kiprikchali hujayralar; 4 –uzun qo‘shimcha hujayralar; 5 – kalta qo‘shimcha hujayralar; 6 – bazal membrana; 7 – biriktiruvchi to‘qima.

Tekshirishlardan shu narsa ma’lumki, kiprikli hujayralar sitoplazmasining apikal qismida fibrillalar yig‘indisidan hosil bo‘lgan chigal koptokcha bo‘lib, ular bazal tanacha bilan tutashgan va kiprikchalar asosini, ya’ni o‘zagini tashkil qiladi (12-rasm).

Umurtqasiz va ayrim tuban umurtqali hayvonlarda bazal tanachalar hujayra sitoplazmasining ichki qismida joylashgan ingichka ipchalar bilan tutashgan bo‘ladi. Bular o‘z navbatida bir-biri bilan tutashib, o‘zaro kiprikchalar o‘zagini hosil qiladi.



Kiprikchalar yuqorida aytilganidek, doim harakatlanib turadi. Ularning harakati sharoitga qarab tez yoki sekin bo‘lishi mumkin. Bir sekunda 15 martadan to 100 martagacha tebranishi ma’lum. Kiprikchalar harakati, odatda, bir tomonlama bo‘ladi. Ular harakatini oddiy ko‘z bilan ko‘rish qiyin. Lekin baqaning qizilo‘ngachiga tikib qo‘yilgan shisha tayoqchannig yuqoriga siljishini bemalol kuzatsa bo‘ladi.



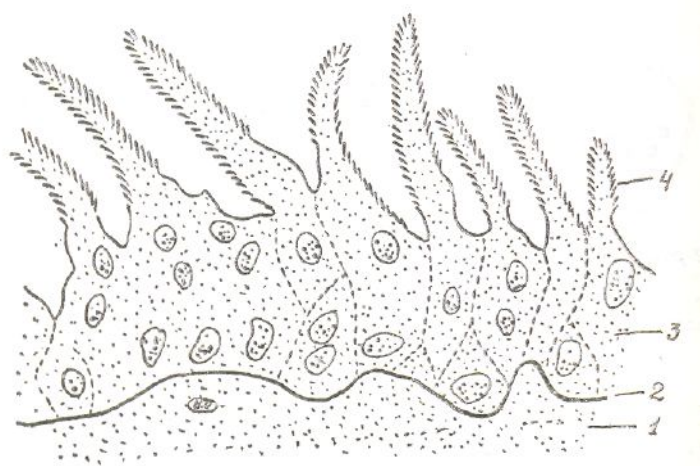
*12-rasm. Epiteliy kiprikchasining bazal qismidan boshlab to uchigacha har xil joyidan kesib ko‘rilgandagi mikroskopik tuzilishi. Kesmalar kiprikchaning uch tomoniga yaqinlashgan sari mikronaychalar bir-biri bilan qo‘shilib, ularning soni kamayib boradi. (50000 marta kattalashtirilgan sxema, Setirdan).*

Ko‘p qatorli kiprikchali epiteliy suvda yashovchi bir qancha umurtqasiz hayvonlarning teri epiteliysini tashkil qiladi. Epiteliy hujayralarining apikal qismida kiprikchalari bo‘ladi. Bunday hayvonlarga: turbelariya, nemertin, polixeta, kolovratka, molluska va boshqalar kiradi.

**Ko‘p qatorli, xivchinli prizmasimon epiteliy.** Xivchin aslida bir hujayrali hayvonlardan yoki boshqa xil hujayralardan o‘sib chiqqan ipsimon o‘simta bo‘lib, harakatlantirish vazifasini bajaradi. Bakteriyalar turini aniqlashda ana shu xiv-chinlariga e’tibor beriladi. Xivchinlilar deganda butun hayoti davomida bitta yoki bir nechta xivchinga ega bo‘ladigan tuban hayvonlar sinfi tushuniladi. Ammo, masalan, bulutlarning hazm qilish organi hujayralari ham ana shunday xivchinlar bilan ta’minlangan. Ular qiyosiy gistologiya nuqtayi nazaridan ko‘rib chiqiladigan bo‘lsa, har bir hujayrasida bittadan xivchip bo‘ladi.

Ko‘p qatorli xivchinli epiteliyga misol qilib yana dengiz kirq‘og‘ining sayoz qismida yashovchi giatostomulidning teri epiteliysini olish mumkin. Bunday epiteliy hujayralarining ham apikal qismida bittadan xivchini bo‘lib, u doim harakatlanib turadi va atrof-muhitdagi o‘zgarishlardan yoqimli yoki yoqimsiz ta’sirdan organizmni xabardor qilib turadi. Bunday to‘qimaga bir qavatli ko‘p qatorli silindrsimon xivchinli epiteliy deniladi.

**Ko‘p qatorli, patli prizmasimon epiteliy.** Bu epiteliy tuzilishi jihatidan qushlarning patiga o‘xshab ketadi. Gistologik tuzilishi jihatidan ko‘p qatorli epiteliyga o‘xshab past-baland bo‘lib joylashadi, yadrolari ham bir tekisda emas. Kiprikchali hujayra to‘qima yuzasigacha chiqqan bo‘lib, protoplazmatik o‘simtalar hosil qiladi (13-rasm). Ularning atrofida mayda patsimon kiprikchalar o‘sib chiqadi. Bu epiteliy sudralib yuruvchilar va ayrim qushlar ko‘zining pardasida uchraydi.



13-rasm. Patsimon epiteliy (uy kaptari pirillaydigan pardasi ichki yuzasini qoplaydi):

1 – biriktiruvchi to‘qima; 2 – bazal membrana; 3 – epiteliy hujayralari qavati;

4 – epiteliy hujayralarining patsimon o‘simtalari.

## Ko‘p qavatli epiteliy

Epiteliyning bu turi nomidan ham ko‘rinib turibdiki, bir nechta qavat hujayralardan tashkil topgan. Har bir qavatini tashkil etuvchi hujayralar morfologik tuzilishi va bajaradigan vazifasiga qarab bir-bipidai farq qiladi. Eng pastki qavatni tashkil etuvchi epiteliy hujayralari bazal membrana ustida joylashgan bo‘lib, u bilan bevosita bog‘liq bo‘ladi. Shuni aytib o‘tish kerakki, har bir qavatni tashkil etuvchi hujayralar bajaradigan vazifasiga ko‘ra bir-biri bilan bog‘liq. Agar ularni bir-biridan ajratib olib, eng qulay sharoit yaratilsa ham, ular nobud bo‘ladi.

Ko‘p qavatli epiteliy umurtqali hayvonlar organizmining aksariyat qismini qoplay turadi. Yo‘ldosh orqali ko‘payuvchi sutemizuvchilarda va odamda ular teri, og‘izning kirish qismi va ichki yuzasi, qizilo‘ngach, ko‘zning muguzlangan pardasi, ayollar jinsiy organlarining ichki yuzalarini qoplay turadi. Mikroskopik tuzilishiga ko‘ra ular uch turga bo‘linadi: 1)


muguzlanadigan; 2) muguzlanmaydigan; 3) o‘tib turuvchi epiteliy.

**Ko‘p qavatli muguzlanuvchi yassi epiteliy.** Bu epiteliy odam va hayvonlar terisining yuzasini qoplab turadi. Ma’lumki, teri, asosan, ikkita qalin qavatdan tuzilgan. Birinchisi tashqi epiteliy hujayralardan tashkil topgan *epidermis*, ikkinchisi uning ostida joylashgan asosiy qavat- *dermadir*. Ularning o‘rtasida bir-biridan ajratib turuvchi bazal membrana joylashgan. Epidermisning o‘zi bir necha qavatni tashkil etuvchi epiteliy hujayralardan iborat (14-rasm). Har bir qavat hujayralari morfologik tuzilishi va vazifasiga ko‘ra bir-biridan farq qiladi. Epidermis 4-5 qavat hujayralardan tashkil topgan. Terining tuk bo‘lmagan qismiga kaft va tovon yuzalari kiradi, bu joylarda epidermis e qavatdan iborat. Epidermisning qolgan qismi 4 qavatdan iborat bo‘lib, ularda beshinchi yaltiroq qavat bo‘lmaydi:

1. Birinchi pastki – *bazal qavat* ko‘p qirrali silindrsimon, bir qator joylashgan hujayralardan tashkil topgan. Ular bazal membrana ustida joylashib, u bilan bevosita tutashib turadi. Har bir hujayraning bazal, ya’ni membranaga qaragan qismida ko‘pgina barmoqsimon o‘simtalar bo‘lib, ular membranaga o‘sib kiradi va u bilan jips tutashib ketadi. Bunday tutashish ikkita yonma-yon joylashgan hujayralarning desma-somalar yordamida birikishidan farq qiladi, sabab – bu yerda hujayralararo birikish bo‘lmay, hujayra bazal membrana bilangina birikadi. Shuning uchun, bunday birikishga yarim birikish, ya’ni gemodesmasomalar yoki polidesmasomalar yordamida birikish deyiladi. Bazal hujayralarning yon tomonlaridan ham hujayralararo bo‘shliqqa ko‘pgina mikrovarsinalar o‘sib chiqadi. Bu barmoqsimon o‘simtalar va mikrovarsinalar terining pastki qavatidan oziq moddalarni so‘rib, yuqori qavat hujayralariga uzatadi.

Bazal hujayralar doim bo‘linib turadi, shuning uchun, ularni kombial, ya’ni bo‘linish xususiyatiga ega hujayralar deyiladi. Bo‘linish natijasida hosil bo‘lgan yangi hujayralar muntazam ravishda yuqori qavatga o‘tib, uni to‘ldirib turadi.

2. Bazal hujayralar qavatidan so‘ng ikkinchi, ya’ni *tikanli hujayralar qavati* keladi. Bu o‘z navbatida bir necha qavat hujayralardan tashkil topgan. Ko‘pincha bu ikkala qavat birgalikda o‘suvi qavat ham deyiladi,



**14-rasm. Ko'p qavatli muguzlanuvchi yassi epiteliy. Barmoq terisidan tayyorlangan preparat:**

1- muguz qavat; 2- yaltiroq qavat; 3-donador hujayralar qavati; 4 – tikansimon hujayralar qavati; 5- bazal hujayralar qavati; 6- bazal membrana; 7- ter bezlarining chiqaruv kanalchalari; 8- biriktiruvchi to'qima.

chunki tikanli qavat hujayralarining ham ko'pchiligi bo'linish xususiyatiga ega bo'lib, epidermisning o'sishida ishtiroki bor. Bu qavatni tashkil etuvchi hujayralar noto'g'ri shaklda, o'zidan qanotsimon (tikansimon) o'simtalar chiqarib, atrofdagi hujayralar bilan tutashib turadi va to'qima mustahkamligini ta'minlaydi, bu o'simtalarga *desmosomalar* deyiladi. Elektron mikroskopda tekshirish shuni ko'rsatadiki, bu desmosomalar qadim ta'rif qilinganidek, bir hujayradan ikkinchi hujayraga kirib bormas ekan. Hujayra plazmolemmasining desmosoma fibrillalari tutashgan joylari qisman qalinlashadi va hujayralararo moddalar yordamida qattiq qotadi, shu bilan hujayralararo mexanik jipslashish sodir bo'ladi.

Hujayra sitoplazmasi tomonidan har bir desmosomaga mayda fibrillalar kelib tutashadi, ular yig'indisiga esa tonoflamentlar deyiladi. Gistokimyoviy usullarda tekshirish shuni ko'rsatdiki, ilazmolemmasining qalinlashgan qismi va shu yerda hosil bo'lgan hujayralarning oraliq moddasi asosan oqsillardan va mukopolisaxaridlardan tashkil topgan. Binobarin, bazal hujayralarning bazal membrana bilan birikishi ham xuddi shu yo'sinda sodir bo'ladi. Lekin bunda yonma-yon joylashgan ikkita hujayra tutashmay, balki hujayra pastki tomonida bazal membrana bilan tutashadi. Shuning uchun, bu yerda

desmosomalar faqat bazal hujayralarining yon tomonidagina ko‘rinadi. Bu yerda ham plazmolemmalar qalinlashadi va desmosoma fibrillalari hujayralararo moddalar yordamida jipslashadi, tarkibi ham oqsil va mukopolisaxarid-lardan iborat. Tikanli qavat hujayralarining boshqa hujayradan asosiy farqi shundaki, ularning sitoplazmasida protonofibrillalar nisbatan ko‘p bo‘ladi. Ular oddiy mikroskopda ham yaxshi ko‘rinadigan tonofibrillalardir.

3. *Donador qavati* tashkil etuvchi hujayralar sitoplazmasida to‘q bo‘yaladigan ko‘pgina yirik donachalar bo‘ladi. Ular fibrillar oqsil moddasidan tashkil topgan bo‘lib, unga *keratogialin donachalari* deyiladi. Epidermisning yuqorigi yaltiroq qavatida bu modda *eleidin*, muguzlanuvchi qavatida keratin moddasiga aylanadi. Keratogialin donachalarining tarkibi polisaxaridlar, lipidlar va qisman oqsillardan tashkil topgan. Bu hujayralar bir necha desmosomalar yordamida bir-biri bilan birikib, to‘qroq bo‘yaladigan yadroga ega. Sitoplazmasida donachalardan tashqari, ko‘p miqdorda ipsimon mayda strukturalar uchraydi, ular protofibrillalar yig‘indisidir.

4. *Yaltiroq qavat* yuqorida aytib o‘tilganidek, terining tuksiz joylarda, ya‘ni qo‘l kaft bilan oyoq kafti yuzalarida uchraydi. Terining boshqa qismlarida uchramaydi. Bu qavat hujayralari va ularning che-garalari oddiy mikroskopda ko‘rinmaydi. Hujayra sitoplazmasiga nurni kuchli singdiruvchi eleidin moddasi shimilgan, shuning uchun oddiy mikroskopda u yaltiroq lentaga o‘xshab ko‘rinadi. Bu qavat hujayralarini ko‘rish uchun o‘ziga xos bo‘yash usulidan foydalanish kerak.

Yaltirok qavat 1-2 qavat yassi hujayralardan tashkil topgan, yadro va sitoplazmasida asta-sekin degenerativ (karioreksiya) o‘zgarishlar yuz berib, bu yerda muguzlanuvchi qavatni tashkil etuvchi muguz tangachalar hosil bo‘la boshlaydi. Buning natijasida, eleidin moddasidan keratin, ya‘ni muguzlanuvchi qavat moddasi shakllanadi. Terining yaltiroq qavati bo‘lmagan joylarda esa bu modda keratogialin va tonofibrillar moddalardan tashkil topgan bo‘ladi.

5. *Muguzlanuvchi qavat* ichi muguz moddasi va xoanadan iborat yassi hujayralardan tashkil topgan. Terining yuza qismida joylashgan muguz tanachalar doim yonida joylashgan hujayralardan ajralib tushib, ularning o‘rnini o‘sish qavatida hosil bo‘lgan hujayralar to‘ldirib turadi. Bu jarayon organizm oxirigacha sodir bo‘lib, bunga teri *epidermisining fiziologik regeneratsiyasi* deyiladi.

Teri epidermis qavatining, yuqorida aytib o‘tilganidek, murakkab mikroskopik tuzilishi organizmni har xil tashqi ta’sirdan himoya qilishga moslashgan. Terining nihoyatda egiluvchan hujayralari zich joylashgan

bo'lib, kasallik qo'zg'atuvchi har xil mikroorganizmlarni o'zidan o'tkazmaydi. Shu bilan birga u terini qurib qolishdan saqlaydi va organizmning termoregulatsiyasini tartibga soladi.

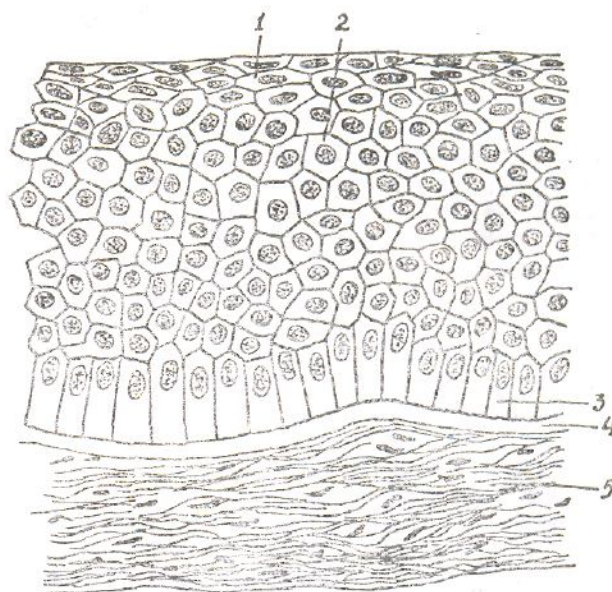
Tashqaridan har xil omillar ta'sir ettirib muguzlanish jarayonini tezlatish yoki sekinlatish mumkin. Masalan, karbonat angidrid ( $\text{SO}_2$ ), A vitamin yetishmasligi va gidrokortizon hamda esterogen gormoni bu jarayonni tezlatadi, rentgen nuri sekinlashtiradi.

**Ko'p qavatli muguzlanmaydigan yassi epiteliy.** Epiteliyning bu turi umurtqali hayvonlarda va odamda yuqori darajada tabaqalangan bo'lib, o'ziga xos hujayralar qavatini bilan ajralib turadi. Bunday epiteliy ko'zning muguz pardasi, qizilo'ngach, og'iz bo'shlig'i va uning ichki yuzasini qoplab turadi. Bu turdagi epiteliyning mikroskopik tuzilishi ko'z muguz pardasi misolida yaqqol ko'rinadi (1e-rasm). U, asosan, uch qavatdan tashkil topgan. Har bir qavat hujayralari o'ziga xos morfologik tuzilishga ega. Pastdan birinchi qavatni tashkil etuvchi hujayralar bazal membrana ustida joylashganligi uchun ular *bazal hujayralar* deyiladi. Ular silindrsimon bo'lib, bazal membranaga nisbatan perpendikular joylashgan. Bu hujayralar epiteliy hayotida muhim vazifani bajaradi. Ular yuqori darajada tabaqalashgan bo'lib, doim mitoz yo'li bilan bo'linib, ko'payib turadi. Bo'lingan hujayralar ajralib, yuqori qavat hujayralarining orasiga suqilib kiradi. Yuqori qavatlardagi o'z vazifasini o'tab bo'lgan hujayralar esa bularga o'rnini bo'shatib beradi. Bazal hujayralar bazal membrana bilan, u esa ostida joylashgan biriktiruvchi to'qima bilan mustahkam birikib, epiteliy to'qimaning mustahkamligini ta'minlaydi.

Ikkinchi qavatni tashkil etuvchi hujayralar noto'g'ri shaklda bo'lib, 2-3 qavat hujayralardan tashkil topgan. Ko'p qirrali, o'zidan qush qanotiga o'xshagan bir nechta o'simta chiqargan. Bu o'simtalar hujayralararo bo'shliqda joylashgan bo'lib, yonidagi hujayra membranalari bilan tutashib turadi va to'qima mustahkamligini ta'minlaydi. Shuning uchun bu qavat "tikanli" yoki "qanotli" hujayralar qavatini deyiladi. Shuni aytib o'tish kerakki, o'simtalar hujayralar ichiga o'sib kirmaydi. Shuning uchun, hujayralar orasida qisman bo'shliq bo'lib, bu yerdan hujayralararo suyuqlik oqib turadi va yuqoridagi hujayralarni oziq moddalar bilan ta'minlaydi. To'qimada moddalar almashinuvi jarayonida hosil bo'lgan chiqindi moddalar ham shu bo'shliq orqali harakatlanadi.

Epiteliyning yuqori qavatini tashkil etuvchi hujayralar yassilashgan bo'lib, yon atrofdagi hujayralardan asta-sekin ajralib, to'kilib turadi. Hujayra yassilanishi bilan bir qatorda uning oraliq moddasi yuqori tomonga oqib chiqib qota boshlaydi va suyuqlikning to'qima yuzasiga chiqib ketishdan

saqlaydi. Toʻkilgan hujayralar oʻrnini pastki qavatdan yuqorigi qavatga oʻsib chiquvchi hujayralar egallab boradi, bunday hodisa



*15-rasm. Koʻp qavatli muguzlanmaydigan yassi epiteliy. Koʻzning muguz pardasi.*

*1- yassi hujayralar qavati; 2 - tikansimon hujayralar qavati; 3- bazal hujayralar qavati;*

*4 - bazal membrana; 5 - biriktiruvchi toʻqima.*

haqida oldin ham bir necha marta gapirilgan.

Jarohat natijasida epidermis qavatlarini tiklanishi bilan bir qatorda derma qavatida ham tiklanish jarayoni yuz beradi. Binobarin, derma bilan epidermis oʻrtasida bazal membrana hosil boʻladi.

Hozirgi tekshirishlar shuni koʻrsatadiki, jarohatlangan yuzga kupayish natijasida hosil boʻlgan hujayralar bilan qoplanmay, aksincha jarohat atrofidagi hujayralarning jarohat yuzasiga surilishi hisobiga qoplanadi. Demak, jarohat atrofidagi sogʻlom epidermis hujayralari bir-biri bilan yaqinlashib, jarohat yuzasining bitishiga sabab boʻladi. Bunda dastlab 1-3 qavatdan tashkil topgan parda paydo boʻlib, soʻng qolgan qavatlar hosil boʻladi.

Koʻp qavatli muguzlanmaydigan kubsimon epiteliy. Epiteliy bu turining tuzilishi ham koʻp qavatli muguzlanmaydigan yassi epiteliyning tuzilishiga oʻxshaydi. U, asosan, baliqlar hazm qilish yoʻlining xalqum va qiziloʻngachga oʻtish chegarasida, shuningdek, qushlar tuxumdo-ning follikullari devorida, yogʻ hamda ter bezlarining sekret chiqarish yoʻllarida uchraydi. Ayrim hollarda mazkur kubsimon epiteliy kiprikchali boʻladi. Shunga koʻra u koʻp qavatli muguzlanmaydigan kubsimon kiprikchali

epiteliy deb yuritiladi. U aksariyat ham suvda, ham quruqlikda yashovchi hayvonlarning og‘iz bo‘shlig‘i epiteliysida bo‘ladi. Uning ikkinchi nomi hilpillovchi epiteliydir.

**Ko‘p qavatli muguzlanmaydigan prizmasimon epiteliy.** Bu epiteliyning tuzilishi ham ko‘p qavatli muguzlanmaydigan yassi epiteliynikiga o‘xshaydi. U sutemizuvchi (platsentar) hayvonlarning (odanning ham) moyak ortig‘i payida, urug‘ yo‘lida, quloq oldi so‘lak bezlari sekret chiqaruv yo‘lining oxirgi bo‘limida, burun bo‘shlig‘ida va ayrim sut emizuvchi hayvonlarning bachadonida bo‘ladi. Uning ham ko‘p qavatli muguzlanmaydigan prizmasimon kiprikchali (yoki hilpillovchi) epiteliy deb nomlanuvchi turi bor. Bu epiteliylar aksariyat kavsh qaytaruvchilar ayrim turining bachadonida va qushlarning tuxum yo‘li bilan bachadonida uchraydi. U ikki qavat: bazal qavat va apikal qavat hujayralardan tashkil topgan. Bazal qavat, odatda, bazal membranada joylashgan bo‘ladi. Apikal qavatning bo‘sh yuzasida kiprikchalari bo‘ladi. Shu kiprikchalari qatorida epiteliy hujayralari mikrovorsinalar hosil qiladi. Uning shu jihati tufayli bunday epiteliyni ko‘p qavatli muguzlan-maydigan prizmasimon mikrovorsinali epiteliy deyiladi.

**O‘zgaruvchan epiteliy<sup>1</sup>.** O‘zgaruvchan epiteliy bajaradigan fiziologik vazifasiga ko‘ra doim taranglashib va bo‘shashib turadigan organlarning ichki yuzasini qoplab turadi. Bularga buyrak jomi, buyrak-ning kichni va katta kosachalari, qovuq, siydik chiqarish yo‘llari kiradi. Bunday epiteliy prostata bezining yirik chiqaruv kanalchalari devorida ham uchraydi. Demak, o‘zgaruvchan epiteliyning gistologik tuzilishi shu organlarning bajaradigan vazifasiga batamom moslashgan bo‘ladi. Qovuq sekin-asta to‘lishi bilan uning hujayralari yassilanib boradi, bo‘shashishi bilan esa yana o‘z holiga qaytadi. Binobarin, hujayralarning shakli bir shakldan ikkinchi bir shaklga o‘tib turadi (16, 17-rasmlar).

O‘zgaruvchan epiteliyning ikkinchi fiziologik xususiyati shundan iboratki, uning ayrim hujayralari sekret ishlab chiqarib, epiteliy yuzasini (qovuqning ichki yuzasini) konsentrlangan siydik moddasining zaharli ta’siridan saqlab turadi. Sekretning bir qismi siydik bilan aralashib, uni diffuziya holatdagi suyuqlikka aylantiradi va shu bilan organizm uchun zaharli bo‘lgan siydikning qayta so‘rilishiga to‘sqinlik qiladi.

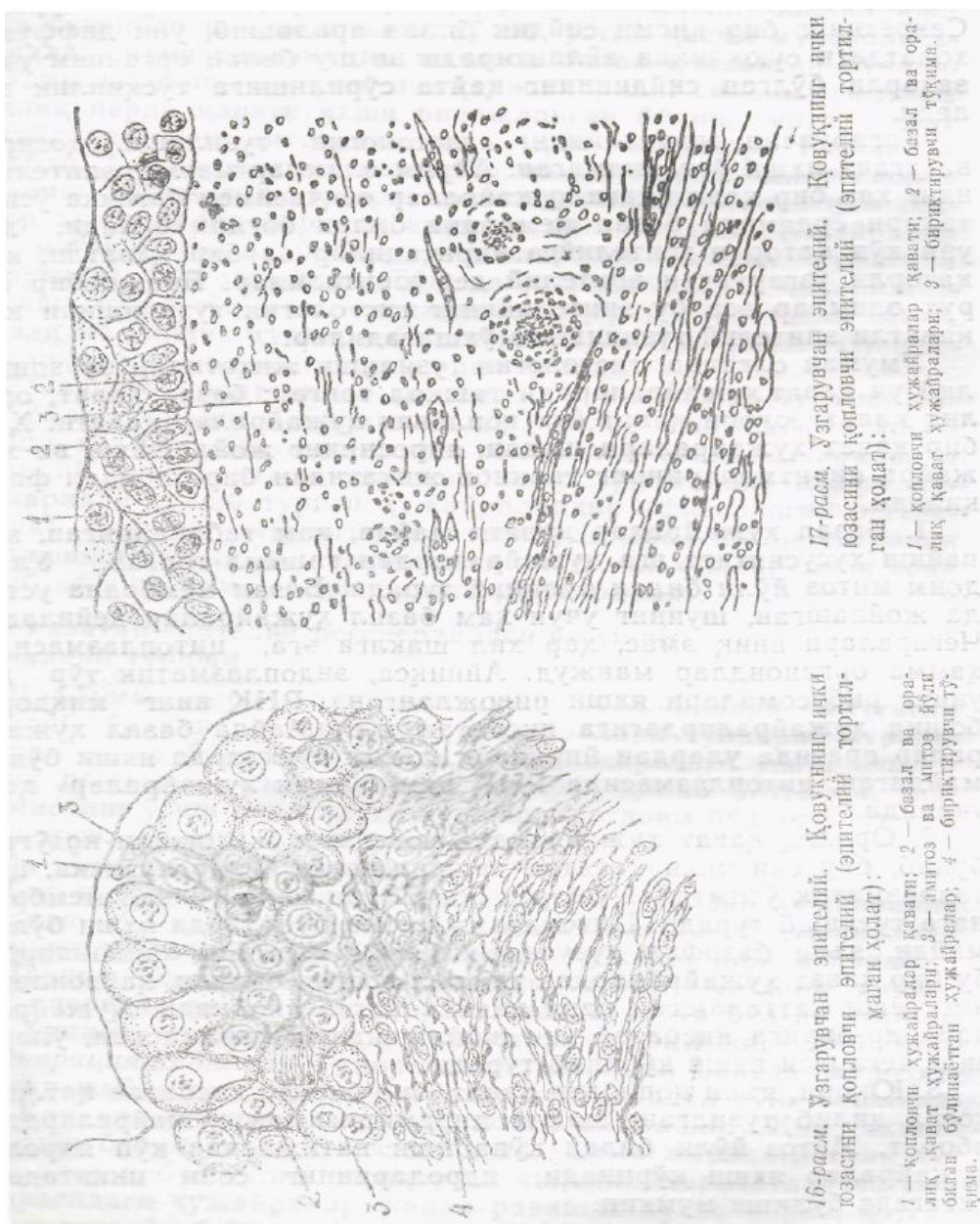
O‘zgaruvchan epiteliyning gistologik tuzilishi hozirgi vaqtgacha yaxshi o‘rganilmagan. Ayrim olimlar mazkur epiteliyning har bir qavatidagi hujayralar oyoqchasimon ingichka o‘simtalari yordamida bazal membrana bilan bog‘liq bo‘ladi, deb uni ko‘p qatorli epiteliyga kiritadilar va bir qavatli, ko‘p qatorli o‘zgaruvchan epiteliy deb yuritadilar. Boshqa bir guruh olimlar



esa bu epiteliyning gistologik tuzilishini ko'p qavatli eliteliy tuzilishiga o'xshatadilar.

Umuman olganda, gistologik tuzilishi jihatidan bu epiteliy uch qavat hujayralardan tashkil topgan: bazal qavat; oraliq qavat; yuqori qavat yoki qoplovchi hujayralar qavati. Har bir qavat hujayralari

<sup>1</sup>O'zgaruvchan epiteliy aksariyat hollarda talabalar o'zgaruvchan to'qima bilan chalkashtirib yuboradilar. Vaholanki o'zgaruvchan to'qima deganda, organizmning adaptatsiya, dezadaptatsiya jarayolarida to'qima hujayralari o'zining spetsifik tuzilishini yo'qotib, boshqa holatga ko'chib qolishi natijasida hujayraning sharoitga qarab boshqa yo'nalishda rivojlanishi tushuniladi.



shakli, yadrosining joylashishi va hujayra kiritmalarining tarkibi jihatidan bir-biridan farq qiladi.

1. Bazal hujayralar qavati mayda, kam tabaqalangan, ko'payish

xususiyatiga ega hujayralardan tashkil topgan. Ular doim mitoz yo‘li bilan bo‘linib turadi. Bazal membrana ustida joylashgan, shuning uchun ham bazal hujayralar deyiladi. Chegaralari aniq emas, har xil shaklga ega, sitoplazmasida hamma organoidlar mavjud. Ayniqsa, endoplazmatik to‘r va uning ribosomalari yaxshi rivojlangan. RNK ning miqdori boshqa hujayralardagiga nisbatan ko‘p. Mayda bazal hujayralar orasida ulardan yirikroq, lekin bo‘yoqlarda yaxshi bo‘yalmaydigan, sitoplazmasida RNK kam bo‘lgan hujayralar ham uchraydi.

2. Oraliq qavat hujayralari noksimon yoki shakli noto‘g‘ri bo‘lib, bir yoki ikki qavatni tashkil etadi. Ular ingichka, sitoplazmatik o‘simtadan iborat oyoqchalari bilan bazal membranaga tutashib turadi. Sitoplazma qismi bo‘yoqlarda yaxshi bo‘yalmaydi, ya‘ni bazofil xususiyatini yo‘qotadi. Yosh hayvonlarda bu bir qavat hujayralardan tashkil topgan bo‘ladi, hayvonlarning yoshi kattalashgan sari ikki qavatga aylanadi. Hujayralar bir-biriga nisbatan zich joylashishiga qaramasdan, ularning chegarasi yaxshi ko‘rinib turadi.

3. Yuqori, ya‘ni qollovchi qavat, bir-biriga nisbatan qatlam hosil qilib tuzilgan, shakli piramidasimon hujayralardan iborat. Mitoz yo‘li bilan ko‘payishi natijasida ko‘p yadroli hujayralar yaxshi ko‘rinadi, yadrolarining soni ikkitadan o‘ntagacha bo‘lishi mumkin.

Yuqori qavat hujayralar organlarning bajaradigan vazifasiga qarab o‘z shaklini o‘zgartirib turadi. Ichi siydikka to‘la qovuqda hujayralar yassilanib borsa, u bo‘shashi bilan piramidasimon shaklga kiradi. Hujayralarning apikal qismida kutikula shaklida jiyak bo‘lib, ustki qismi mukopolisaxaridlar, ya‘ni sialomutsin moddasi bilan qoplangan bo‘ladi.

O‘simlik bilan oziqlanuvchi hayvonlarning siydik pufagida shilliq parda qavati yaxshi rivojlangan bo‘lib, o‘rta qavat hujayralarining sitoplazmasida ham sekretor tomchilari uchraydi. Gistokimyoviy metodlar va elektron mikroskopda o‘rganish natijasida yuqori qavat hujayralari orasida sekretor hujayralar borligi aniqlangan. Bunday hujayralar qo‘y, maymun, ot va boshqa hayvonlarning siydik pufagida (qovug‘ida) ham uchraydi. To‘qima yuzasiga ishlab chiqarilgan shilliq modda to‘qimani siydikning zaharli ta‘siridan himoya qiladi va siydik tuzlari bilan aralashib, ularning cho‘kishiga, uzoq turib qolishiga to‘sqinlik qiladi.

O‘zgaruvchan epiteliyda regeneratsiya jarayoni muttasil sodir bo‘lib turadi. Siydikni analiz qilib bunga ishonch hosil qilish mumkin. Odatda, sog‘lom odamning siydigi tarkibida epiteliy hujayralari uchraydi. Ular to‘qimaning yuqori qavatlaridan tushib turgan hujayralardir (fiziologik regeneratsiya). Har xil patologik jarayonlarda mana shu regeneratsiya tezlashishi va siydik tarkibidagi epiteliy hujayralari soni ortib ketishi mumkin

(reporativ regeneratsiya).

## **Ko‘p qavatli epiteliy regeneratsiyasi va uning yangilanib turishi**

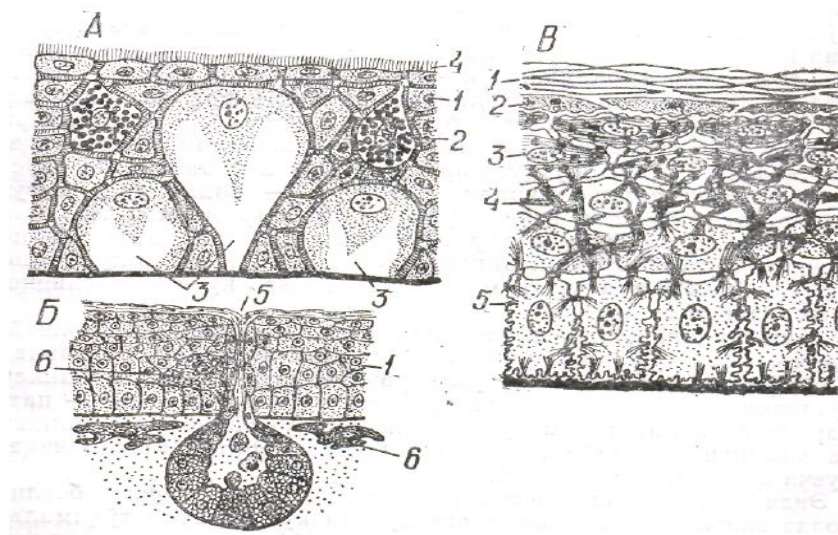
Ma'lumki, teri ustki qavatining hujayralari muttasil to'kilib, o'rnini pastki qavat hujayralari to'ldirib turadi. Terida sodir bo'lib turadigan bunday jarayonga uning fiziologik regeneratsiyasi deyiladi. Aniqroq qilib aytganda, epidermisning o'sish qavatidagi hujayralar doim bo'linib turadi, yangi hosil bo'lgan hujayralar yuqori qavatlar tomon siljiydi va to'kilgan hujayralar o'rnini egallaydi.

Bir qavatli epiteliy to'qimasida faqat bazal hujayralar ko'payadi, ko'p qavatli epiteliyda esa hamma bazal hujayralar va muguzlanuvchi ayrim (shox) qavat hujayralari ko'payadi.

Teriga bo'ladigan har xil tashqi ta'sir (mexanik, kimyoviy, operativ va hokazolar) natijasida nobud bo'lgan to'qimalar o'rining tiklanishiga, ya'ni jarohat bitishiga reporativ regeneratsiya deyiladi. Reporativ regeneratsiya, odatda, jarohatlangan joyda qon oqishi butunlay to'xtagandan so'ng boshlanadi. Qon chiqib turgan jarohat yuzasi bitmaydi. Qon oqishi to'xtashi bilan dastlab kesilgan va hamma jarohatlangan hujayralar nobud bo'lib, tashqariga chiqadi. Jarohatlangan yuza chegarasidagi hujayralar jadal ravishda ko'paya borib, qotgan qon ostiga o'sib kiradi va ochiq yuzani asta-sekin berkitadi. Qotgan qon tushganidan so'ng ko'paygan hujayralardan epidermisning boshqa qavat hujayralari rivojlanadi. Ba'zan shunday ham bo'ladiki, jarohatlangan joyda sog' joydagiga qaraganda ko'proq (ortiqcha) hujayralar qatlami hosil bo'ladi. Bu o'rinda yana shuni aytib o'tish kerakki, agar jarohatga infeksiya tushib, uni yiringlatib yubormasa, jarohat bitgan joyda ter va yog' bezlari tiklanishi va hatto tuk chiqishi mumkin. Bu hodisa aksariyat sog' epiteliyning jarohatlangan yerdagi to'qima ustiga chiqib borishidan yuzaga keladi. Yuqorida aytib o'tilganlarni umumlashtiradigan bo'lsak, jarohat, birinchidan, yangi to'qimalar yuzaga kelishidan, ikkinchidan, jarohat chetlarining sog' to'qimalar tomonidan siqilib kelishidan, uchinchidan, sog' to'qimalarning jarohatlangan go'qima ustiga chiqib borishidan bitar ekan.

## **Ko‘p qavatli epiteliyning qiyosiy gistologik elementlari**

Ma'lumki, umurtqali hayvonlarning barchasida qoplovchi epiteliy ko'p qavatlidir. Shunga asoslanib, ko'p qavatli epiteliy qiyosiy o'rganilar ekan, umurtqali hayvonlarning qoplovchi epiteliysi xususida fikr yuritamiz. Chunonchi, to'garak og'izlilar bilan baliqlarning epiteliysi (epidermisi) garchi ular qavati juda ko'p bo'lmasada, hamisha ko'p qavatlidir. Uning xarakterli tomoni shundaki, epiteliy bag'rida shilliq, oqsil hujayralari bilan birga kolbasimon bez hujayralari ham bo'ladi. Mana shu bez hujayralari oqsil va mukopolisaxaridlar aralashmasidan iborat maxsus «qo'rqitadigan» modda ajratadiki, bundan xabar topgan baliqlar to'dasi qochish taraddudini ko'radi. Bundan farqli o'laroq, boshqa bir xil baliqlar epiteliysida temir xloridli hujayralar bo'lib, ular baliq tanasidagi osmotik bosimning bir xilda saqlanib turishiga xizmat qiladi. Epiteliy hujayralarining usti mikrovorsinalar bilan qoplangan bo'ladi. Amfibiyalarda qoplovchi epiteliy yuqorida ta'riflanganidek, xiyol muguzlangan bo'lib, bezlari bo'lmaydi, shilimshiq bezlardan tashqari, 4-6 qator o'suvchi hujayra qavatlaridan va 1-2 muguzlangan hujayra qavatidan iborat. Aksariyat hollarda o'suvchi qavat bilan ustki hujayralar qavati o'rtasida oraliq bo'lmaydi. Ko'pincha ustki qavatning muguzlangan hujayralarida yadro saqlanib qolgan bo'ladi. Epiteliyda keratogialin donachalar bilan tonofilamoltlarning qayta tashkil topishi munosabati bilan unda keratin hosil bo'lib turadi. Reptiliyalarda teri epiteliysi yaxshigina muguzlangan bo'ladni Muguz tangachalar, xatto butun bir sovut hosil qiladi. Tangachalar bo'rtgan shaklda, plastinkaga o'xshagan bo'lishi mumkin. Shakli qanday bo'lishidan qat'iy nazar, cherepitsa singari bir-birining ustiga mingashib joylashadi. Ba'zi reptiliyalarning, masalan, toshbaqalarning qorni bilan ustidagi tangachalar butun boshli toshdek qalqon hosil qiladi. Timsohlarda esa ko'pincha tangachalar ostida, ya'ni terining biriktiruvchi to'qima qismida tangachalarning har qaysisiga aloqador suyak plastinkalar bo'ladi. Reptiliyalar terisida hech qanday bezlar bo'lmaydi. Ammo epiteliy qatlamidan narida maxsus sekret ishlab chiqaradigan bezlar bo'lishi mumkin. Chunonchi, timsohlarnng pastki jag'ining ikki yon tomonida bir juft muskat bezlari bo'ladi, toshbaqalarda esa xuddi shu singari bez qalqonining qorin qismi bilan ustki qismi tutashgan joyda bo'ladi. (18-rasm.)



**18-Minoga (A), baqa (B) va odam (V) ko'p qavatli qoplovchi epiteliysining qiyosiy sxematik tuzilishi. A va B 1-ko'p qavatli epiteliy; 2-shilimshiq modda ishlab chiqaradigan bir qavatli bez; 3-kubsimon epiteliy; 4-cho'tkasimon jiyak hosil qiluvchi mikroso'rg'ichlar; 5-shilmishiq chiqaruvchi bez kanalchasi; 6-pigment hujayralari. V-1-muguz qavat; 2-yaltiroq qavat; 3-donador qavat; 4-tikanli qavat; 5-bazal qavat.**

Ilon bilan kaltakesaklarda epiteliyning muguzlanuvchi qavati vaqt-vaqti bilan tushib turadi, tushganda ham birin-ketin emas, balki birdan tushadi, uni xalq orasida «ilon po'st tashlabdi», «kaltakesak po'sti bu» deyishadi. Lekin bu vaqtga kelib, uning ostidagi yosh muguzlanuvchi qavat yetilib ulgurgan bo'ladi. Ularda muguz moddalar hosil bo'lishi keratogialinli donachalar bilan tonofilamentlar ishtirokida yuzaga keladi. Endi mana shu po'st tashlash oldida ular epiteliysi qanday tuzilgan bo'ladi: tashqaridan  $\beta$  keratindan hosil bo'lgan mustahkam ustki muguz modda bilan qoplangan bo'ladi. Elektron mikroskopda ko'rilganda, bu qavat tolali bo'lib ko'rinadi. Tangachalar usti qipiqlanib qovjiragan bo'ladi.

Chuqurroqda mikroskopik gomogen qatlam bo'lib, 10-20 qavat muguz tangachalardan (kipiklardan) tuzilgan bo'ladi. Ular o'rtasidagi chegara bir-biriga qo'shilib ketgan bo'ladi. Bu qavat yupqa bo'lib, faqat  $\beta$  keratin fibrillaridan - tashkil topgan, har bir fibrilning diametri 2 nm. Bu qavat ostida esa, muguzlangan hujayralar bilan qalinlashgan bir xil yupqa mikroskopik plastinka joylashgan. *Oraliq qavat* deb shuni aytiladi. Ba'zi bir hollarda bu qavat ustki qavat bilan qo'shilib ketgan bo'ladi. Bundan keyingi anchagina chuqur joylashgan qavat bu - bir qator qalin, muguz tangachalardan tuzilgan, diametri 8 nm li fibrillar ko'rinishidagi - keratin bilan to'lgan qavat keladi. Bu qavatning muguzlanuvchi hujayralari chegarasi saqlanib qolgan. So'ngra yadrosi bo'lgan, keratogialin palaxsali bo'lgan yorug' hujayralar bilan qalinlashgan (zichlashgan) qavat keladi. Mana shu hujayralar qavati navbatdagi po'st tushishini chegaralab turadi. Vazifasi - oldin unda muguz modda hosil bo'ladi, keyin hujayralarda gormonlar ta'sirida lizosoma va fermentlar aktivlashib, butun qavag ko'chib tushishiga sabab bo'ladi. Binobarin, mana shu jarayon po'st tashlashni, ya'ni butun ustki muguz

qavatning ko‘chib tushishini ta’minlaydi va hokazo.

Qushlarning qoplovchi epiteliysi reptiliyalarnikiga o‘xshaydi, ya’ni bez hujayralari bo‘lmaydi. Dumg‘azasidagi bezlardan tashqari, epiteliyning muguzlanuvchi qavati ancha murakkab tuzilishga ega, masalan, qushlar epiteliysi muguz qavat - patlar bilan qoplangan muguzlanuvchi pat hujayralari tuzilishi va kimyoviy tarkibi jihatidan boshqa keratin ishlab chiqaruvchi hujayralar bilan bir xil.

Endi sutemizuvchi hayvonlarning yashash sharoiti bilan bog‘liq holda epiteliy tuzilishiga ega bo‘lgan ko‘p qavatli to‘qimalaridagi o‘zgarishlar bilan tanishamiz. Ma’lumki, delfinlar bilan kitlarning muguzlanuvchi qoplovchi epiteliysi kam rivojlangan bo‘lib, o‘rniga biriktiruvchi so‘rg‘ichlar yaxshi rivojlangan. Mana shu so‘rg‘ichlar yordamida epiteliy biriktiruvchi to‘qima bilan pishiq birikib turadi. Ulardagi bu xususiyat hayvonlar tanasining suvga ishqalanishida terini shikastlanishdan saqlab turadi. Epiteliysining bir oz muguzlangan bo‘lishiga sabab suv haroratining kam o‘zgarib turishidir. Binobarin, muguz moddaning termoregulatsiya vazifasi bu o‘rinda ahamiyatsiz bo‘lib qolgan. Morj va suv mushugida esa epiteliy bir qator muguzlangan hujayralar qavatiga ega, chunki bu hayvonlar quruqlikka chiqqan vaqtda ular tanasidagi haroratni boshqarib turadigan muguzlanuvchi to‘qimaning zaruriyati tug‘iladi. Demak, muguzlangan qavat ular tanasidagi haroratni birday tutib turadi. Bundan tashqari, ularning juni bo‘lib, bu ham haroratning boshqarilishida ahamiyatga ega.

Umuman olganda, quruklikda yashovchi sutemizuvchi hayvonlarning ko‘p qavatli to‘qimalari (qoplovchi epiteliysi) hamisha muguzlanuvchi qavatga, ter va yog‘ bezlariga ega. Buning ustiga qo‘shimcha qilib aytish mumkinki, hayvonlarning qayerida juni qalin bo‘lsa, usha yerida muguzlanuvchi epiteliy qavati kam rivojlangan (masalan, qo‘ylarning ustida), qayerda juni bo‘lmasa yoki kam bo‘lsa, o‘sha yerida muguzlanuvchi qavat juda yaxshi rivojlangan bo‘ladi (masalan, hayvonlarning oyoqlari kaftida) va hokazo.

### **Ayiruv organlari epiteliysi**

Ma’lumki, hayvonlarning evolutsion rivojlanishi davrida yer yuzida sodir bo‘lgan turli tabiat o‘zgarishlari ularni moslashishga majbur qilgan. Natijada hayvonlarning organlarida ham morfologik va fiziologik

o'zgarishlar ro'y bera boshlagan. Har xil ekologik sharoitda yashovchi hayvonlar sistemasida ham o'zgarishlar yuz beradi. Masalan, ayiruv organlari ishini kuzatar ekanmiz, tuban hayvonlarda sodda tuzilgan, yuqori umurtqalilarda murakkablashib boradigan morfofiziologik tuzilishni ko'ramiz. Ayiruv organlari epiteliyining fiziologik holati kuzatilar ekan, unda moddalar almashinuvi oqibatida ajralib chiqadigan oxirgi suyuq mahsulotlarning yuzaga kelish jarayoni tushuniladi. Ularning har ikkalasi, odatda, maxsus aralash *osmoregulatsiya*<sup>1</sup> va ayiruv organlarining takomillashuvi hamda faoliyati natijasida yuzaga chiqadi. Bu organlar tashqi ko'rinishidan har xil manbalardan rivojlanadi. Ammo, ularning hujayraviy mexanizmlari va faoliyati prinsipi jihatidan hammasida bir xil. Chunonchi, bunday organlar, odatda, epiteliy kanalchalardan hosil bo'lib, kanalchalarning bir uchi berk yoki tananing boshqa ikkilamchi bo'shlig'i bilan tutashgan bo'ladi, ikkinchi uchi esa tashqariga yoki ichak bo'shlig'iga ochilgan bo'ladi. Qanday tuzilgan bo'lishiga qaramasdan, mazkur organlarning jami hamma hayvonlarda bir xil faoliyat ko'rsatadi. Masalan, nefronlardan tashkil topgan bunday organlar hammasining ichiga bir xildagi ultrafiltrat tushadi. Mana shu suyuq ultrafiltrat kanalchadan o'tib borarkan, orgapizm uchun zarur bo'lgan moddalar ajraladi va qayta so'riladi, shakllanib kelayotgan siydikka esa azot almashinuvidan hosil bo'lgan va chiqarib tashlanadigan oxirgi mahsulotlar, ba'zan esa ionlar qo'shiladi. Shunday qilib, kanalchalar bo'shlig'idan birikmalarning ajralishi –

---

<sup>1</sup> Osmoregulatsiya – grekcha osmos – turtki, turtish, bosim va lotincha regulare. – tartibga keltirish degan so'zlar qo'shimchasidan yasalgan birikma bo'lib, «bosimni bo'shqarib turish» ma'nosini ifodalaydi.

reabsorbsiya va kanalchalar bo'shlig'iga organik hamda anorganik birikmalar tushishi – sekretsia o'ziga xos murakkab jarayon bo'lib, ular kanalchalar devoridagi epiteliy hujayralarining faoliyati tufayli yuzaga keladi. Xo'sh, bu jarayon qanday yuzaga keladi? Bu jarayon A. A. Zavarzin (198e) ta'rifiga ko'ra, transmembrana transporti yordamida yuzaga keladi, ya'ni kanalchalar devoridagi hujayralar ichida va hujayralararo bo'shliqlarda osmotik bosim hosil bo'ladi. Bu esa kanalchalarning epiteliy hujayralarida aktiv transport vazifasini o'tashga ixtisoslashgan va energiya manbai bo'lib xizmat qiladigan plazmatik membranalar bo'lishini taqozo etadi. Epiteliy hujayralarida esa, odatda, plazmatik membrana gipertrofiyalangan va u bilan bog'liq mitoxondriyalar soni ortgan bo'ladi. Bu o'rinda shuni aytish kerakki, plazmatik membrananing gipertrofiyalanishi quyidagicha yuzaga chiqadi: hujayralarning bazal qismida chuqur botiqliklar hosil bo'ladi, ularning apikal yuzasida mikrovorsinkalar paydo bo'ladi va nihoyat hujayralarning yon yuzalarida sitoplazma o'smalari vujudga keladi. Demak, moddalarning apikal yuzasida mikrovorsinkalar paydo bo'ladi va nihoyat hujayralarning tashilishi

membranalar o'tkazuvchanligining o'zgarishi, suv uchun hujayralararo munosabatning va membrana to'plamida moddalar bilan ionlar tashilishining o'zgarishi katta ahamiyatga ega ekan.

Aksariyat hayvonlarning bunday kanalchalarida, deb davom ettiradi Zavarzin, 4 ta bo'lim bor: 1 ta boshlang'ich bo'lim, 2 ta proksimal va distal (asosiy) bo'lim va 1 ta oxirgi bo'lim. Shulardan *boshlang'ich bo'limda* suyuqlik to'qimasidan, tana bo'shliqlaridan va qondan kanalchalar ichiga birlamchi siydik filtrlanib (siljib) o'tadi. *Proksimal bo'limda* suv va u bilan birga organizm uchun zarur bo'lgan moddalar reabsorbsiyalanadi. Bu jarayon to'qima suyuqlig'i bilan birlamchi siydik tarkibidagi moddalar konsentrasiyasining nisbati buzilganda tenglashish hisobiga yuzaga keladi. Binobarin, bunda organizm uchun zarur bo'lgan moddalar talaygina suv bilan birga kanalcha bo'shlig'idan tashqariga sizilib o'tadi. Distal bo'limda buning tamoman aksi yuzaga keladi, ya'ni reabsorbsiyalanuvchi suvning miqdori kam bo'ladi, ionlar konsentratsiya gradiyentiga qarama-qarshi o'laroq, tanlab reabsorbsiyalanadi. Proksimal bo'lim bilan distal bo'limda (keyingisida kamroq) ionlar bilan azot almashinuvidan hosil bo'lgan ayrim oxirgi organik mahsulotlar va organizm uchun zaharli bo'lgan ekzogen moddalar sekretsiya qilinadi, ya'ni ajratib chiqariladi. Oxirgi bo'limda siydik yig'ilib, chiqarishga hozirlik ko'rinadi.

Ayrim hayvonlarning ana shunday kanalchalarida, masalan, ba'zi bir baliqlarnikida aglomerular nefronlar, ba'zi bir hasharotlarnikida esa Malpigiya tomirlari bo'lmaydi. Birlamchi siydik proksimal bo'limga osmotik filtratsiya yoki izosmotik sekretsiya yo'li bilan tushadi, ya'ni bunda osmotik bosimi kuchaygan sohalar hosil bo'ladi. Demak, baliqdar nefronlarining proksimal bo'limiga va hasharotlarning Malpigiya tomirlariga o'zida erigan organik hamda anorganik birikmalar komponentlari bor suv bevosita qondan va gemolimfadan o'tar ekan.

Umurtqali hayvonlarning nefroni, molluskalarning buyragi, qisqichbaqasi-monlarning yashil bezlari kanalchalaridagi filtrlovchi apparatlar o'ziga xos tuzilishga ega. Quyida ayrim sutemizuvchilar buyragidagi nefronlar kanalchalarining boshlang'ich bo'limi ustida to'xtalib o'tamiz.

Ma'lumki, kanalchalarning boshlang'ich bo'limi kapsuladan tuzilgan, mana shu kapsula filtrlovchi apparatda ixtisoslashgan sohani tashkil qiladi. Apparatning ikkinchi sohasida (qismida) arterial kapillarlar koptokchasi joylashgan, bu koptokcha, odatda, nefron kapsulasi ichki varag'ining epiteliy hujayrasi bilan mustahkam bog'langan bo'ladi. Kapsula tashqi varag'ining epiteliysi bevosita nefron kanalchasinng epiteliysiga tutashib ketadi.



Kapsulaning ichki va tashqi varaqlari oralig'ida esa bo'shliq hosil bo'lib, shu bo'shliqda birlamchi siydik filtratsiya bo'ladi. Filtratsiya jarayoni, asosan, koptokcha kapillarlaridagi gidrotatik bosim yuqori bo'lishidan yuzaga keladi. Bunday bosimning koptokchada ortib ketishiga unga qon olib keluvchi arteriyalar yo'g'on ingichkaligidagi farq sabab bo'ladi. Bosim oshishiga kollagenlarning alohida tiplaridan hosil bo'lgan kapillyarlar devoridagi bazal membrananing sust cho'zilishi ham imkon beradi. Demak, juda ko'plab g'ovaklari bor koptokcha kapillarlar devoridagi endoteliy hujayralaridan nefronning Malpigi tanachasidagi ultrafiltrat yo'lida dastlabki (birinchi) filtr hosil bo'ladi. Ikkinchi filtr esa nefron kapsulasi ichki varag'ining endoteliy va epiteliy hujayralari oralig'ida joylashgan qalin bazal membranadan iborat. Membrana esa kapsulasiniig epiteliy hujayralari ajratgan alohida kollagen (4-tipdagi kollagen) ning fibrillaridan hosil bo'lgan bo'lib, ichki hamda tashqi ikkita siydik qatlami bilan anchagina zich markaziy plastinkalarga tafovut qilinadi. Bu bazal membrana odatdagi bazal membranadan 3 baravar qalin. Shuning uchun ham u yirikroq oqsil molekulalarini o'zidan o'tkazib yubormaydi va tuzilishiga ko'ra dinamik tuzilmadan iborat. Ultrafiltrat yo'lidagi uchinchi filtr bu - podotsitlardir, deydi A. A. Zavarzin. *Podotsitlar* nefron kapsulasi ichki varag'ining ixtisoslashgan epiteliy hujayralaridir. Podotsitlar o'ziga xos tuzilishga ega: hujayralarning yadro tutuvchi qismidan bazal membrana tomon sitoplazma o'simtali chiqadi, bu o'simtalarni gistologiyada *asosiy o'simtalar* yoki *sitotrabeikulalar* deyiladi. Ular kapillarlar o'qiga parallel holda boradi va butun uzunligi bo'ylab qisqa o'simtalar- *sitopodiylar* hosil qiladi. Sitopodiylar bazal membrana bilan bevosita bog'liq bo'ladi. Qo'shni sitopodiylar bilan hujayralararo bo'shliqlar, boshqacha qilib aytganda, filtrlovchi tirqishlar o'rtasidan diafragma o'tgan bo'ladi. Umuman olganda, filtrlovchi tirqishlari bo'lgan podotsitlar sitopodiysi bilan diafragma joylashgan sohalar, odatda, ultrafiltrat yo'lidagi uchinchi filtr hisoblanadi. Buni oldinroq aytib o'tdik. Odatdagi sharoitda bu filtr qon plazmasidagi eng mayda oqsil molekulalarini ham tutib qoladi. Binobarin, podositlar hayvonlarning osmoregulatsiyasi hamda ajratish kanalchalarida eng muhim vazifani bajaradi. Ular qisqichbaqasimonlar, hasharotlar, boshoyoqlilar, ayrim qorinoqli molluskalar, polixetalarda, umurtqalilar va bo'g'imoyoqlilarda bo'ladi. Lan-setniklarda filtrlanish jarayonini boshqaradigan hujayraning har ikkala mexanizmi mavjud, ya'ni unda tarmoqlangan podotsit o'simtasi ham bo'ladi, savatchasimon apparat tirqishi deb ataladigan sitopodotsitlar ham bo'ladi.

Ma'lumki, butun bir kecha-kunduzda xosil bo'lgan birlamchi siydikning 99% ga yaqin qismi tarkibidagi organik va anorganik moddalar bilan birga nefron kanalchalari asosiy bo'limlarining epiteliy hujayralari yordamida qayta reabsorbsiyalanadi. Bu jarayonning ulkanligini shundan

ham bilsa bo'ladiki, fosforlanish-oksidaanishda organik oladigan butun energiyaning 10–12% buyraklarda sarflanadi.

Egri-bugri boshlang'ich kanalcha bilan Genli sirtmog'ining tushuvchi yo'g'on to'g'ri qismidan iborat nefronning proksimal bo'limi reabsorbsiyaning eng ko'p miqdorini bajaradi, ya'ni reabsorbsiya qilingan butun suv bilan ionlarning 85% uning ulushiga to'g'ri keladi. Bundan tashqari deyarli barcha aminokislotalar bilan glyukozalar shu yerda reabsorbsiyalanib bo'ladi. Chunki, kanalchalarning proksimal bo'limlari devori prizmasimon hujayralardan tuzilgan. Ularning apikal yuzasida yaxshigina rivojlangan, klikokaliksli talaygina mikrovorsina-lardan hosil bo'lgan jiyak bor, ya'ni plazmatik membranasi o'ta dipertrofiyalangan. Ana shuning hisobiga proksimal bo'limda membrananing ultrafiltrat bilan tutashish maydoni nefronning boshqa bo'limlariga nisbatan katta bo'ladi. Buning ustiga mazkur hujayraning bazal plazmatik membranasi anchagina gipertrofiyalangan. Unda mitoxondriylar ko'plab to'planib turadi. Hujayraning bazal qismi tarmoqlangan kapillarlar to'ri bilan bog'liq bo'ladi. Bazal va lateral plazmatik membranalarda talaygina membrana nasoslari to'plangan bo'lib, bular muttasil ravishda ionlarning hujayralararo tirqishsimon bo'shliqlarga o'tib turishini ta'minlaydi. Hujayralar membranalarining ultrafiltrat bilan tutashgan maydonining kattaligi tufayli osmotik sharoitda qolgan suv ionlar konsentratsiyasi yuqori bo'lgan tomonga intiladi. Yaxshigina rivojlangan kapillarlar sistemasi ortiqcha ionlar bilan suvning zudlik bilan qon o'zaniga o'tishini ta'minlaydi. Bundan tashqari, proksimal bo'limlarining hujayralari aminokislotalar, glukozalar va boshqa birikmalarning qayta so'rilishini ham o'zi ta'minlaydi. Binobarin, mazkur bo'limlarda moddalar almashinuvida hosil bo'lgan oxirgi organik mahsulotlar, zaharli birikmalar kanalchalar bo'shlig'iga chiqariladi.

Zavarzin (1985) ma'lumotiga ko'ra, nefron distal bo'limlarining eng muhim qismlari Genli sirtmog'ining ko'tariluvchi qalin bo'limi bilan egri-bugri kanalchalar distal bo'limining diametri proksimal bo'lim diametridan bir qadar kichik bo'ladi. Kanalchalar devorini hosil qiluvchi hujayralar proksimal bo'limning prizmasimon hujayralaridan bir oz mayda. Ularning apikal yuzasida «tikanli» jiyak bo'lmaydi. Faqat unda-bunda mikrovorsinalar topiladi. Hujayralar-ning bazal qismida (proksimal bo'lim hujayralaridagidek) talaygina mitoxondriy-lar bilan birga plazmatik membrananing chuqur botiq sistemasi bo'ladi. Mazkur hujayralarning eng qiziqarli funksional tomoni ular membranasi suvni yaxshi o'tkazmasligi va xujayralararo bog'liqlikning sustligidir. Shunga ko'ra, bu bo'limda ionlar reabsorbsiyasi kuzatilmaydi. Natijada, nefron distal bo'limining oxirgi qismida siydik giposmotik xossaga ega bo'lib, kanalchalarni o'rab turgan biriktiruvchi to'qimalarda esa  $\text{Na}^+$  ionlarining reabsorbsiyasi hisobiga

osmotik bosim ortadi. Ionlarning bir qismi esa Genli qovuzlog'ining pastga tushuvchi yupqa bo'limi devori orqali kanalcha bo'shlig'iga tushadi. Nefronning distal bo'limlarida ionlar reabsorbsiyasi jarayonining bunday o'ziga xosligi siydikdagi moddalar konsentratsiyasini (xususan, gipertonik siydik hosil bo'lishini) boshqaradigan sistema shakllanishi uchun sharoit yaratadi. Ma'lumki, issiq iqlimli o'lkalarda gipertonik siydik hosil bo'lishi yashash uchun eng zarur omillardan biridir.

## 12-§ Bezlar

Odam va hayvonlar organizmida turli xilda bir talay bezlar bo'ladi. Ularnng ko'pchiligi terida, ovqat hazm qilish sistemasi va nafas yo'llari devorida joylashgan. Ayrimlari mustaqil holda joylashgan bo'lib, sekret chiqaradigan yo'llari organizmning tashkarisiga yoki ichki bo'shliqlariga ochiladi. Masalan, ko'z yoshi bezining mahsuloti tashqariga chiqadi va ko'z pardasini tozalab, namlab turadi. So'lak bezlarining yo'li og'iz bo'shlig'iga ochiladi, so'lak ovqatni namlab, uni qisman parchalab beradi.

Me'da osti bezi yo'llari o'n ikki barmoq ichakka, prostata bezining sekret yo'llari siydik chiqaruv nayiga ochiladi. Ularda ishlanib chiqqan sekret organizmda o'ziga xos muhim vazifalarni bajaradi. Umuman, hujayralari o'ziga xos suyuqlik - sekret ishlab chiqaradigan va organizmda muayyan vazifa bajaradigan organ bez deb aytiladi. Sekret ishlab chiqaradigan bezlarning hujayralari *glandulotsitlar* deyiladi. Bezlar o'z mahsuloti bilan organizmning o'sishida, ovqat hazm qilinishida va boshqa talaygina jarayonlarda aktiv ishtirok etadi. Bezlarning deyarli hammasi epiteliy to'qimasidan tarkib topgan.

Har bir bez o'zicha mustaqil organ hisoblanadi, yiriklari tashqi tomondan biriktiruvchi to'qimadan tuzilgan qobiq bilan o'ralgan. Ularning har qaysisi qon aylanish sistemasiga va spetsifik kanalchalar tarmog'iga ega. Har xil nervlar bilan innervatsiya qilinadi. O'z mahsulotining tarkibi va vazifasiga ko'ra bir-biridan farq qiladi.

Organizmdagi barcha bezlar odatda ikkita yirik guruhga bo'lib o'rganiladi: 1) tashqi sekretiya bezlari, ya'ni ekzokrin bezlar; 2) ichki sekretiya bezlari, ya'ni endokrin bezlar.

Morfologik tuzilishi jihatidan *ekzokrin bezlar* chiqaruv kanalchalariga ega bo'lib, o'z mahsulotini shu kanalchalar orqali organizmning tashkarisiga, ya'ni teri yuzasiga va ichki bo'shliqlariga (og'iz bo'shlig'i, qizilo'ngach,

me'da va ichaklarga) chiqaradi. *Endokrin* bezlarda esa, bunday kanalchalar bo'lmaydi, ular o'z mahsulotini bevosita qon va limfa tomirlariga, orqa miya suyuqligiga chiqaradi. Tashqi sekretiya bezlaridan ishlanib chiqadigan mahsulot sekret deyiladi, ishlab chiqarish jarayoni esa, *sekretiya* deyiladi. Organizmda moddalar almashinuvi jarayonida hosil bo'lgan va tashqariga chiqariladigan moddalar ekskretlar deyiladi. Ekzokrin bezlarga so'lak, ter, sut bezlari, me'da va ichak devoridagi bezlar, ko'z yoshi va me'da osti bezining ko'pgina qismi kiradi. Endokrin bezlarga gipofiz, epifiz, qalqonsimon bez, qalqonsimon bez oldi bezi, buyrak usti va jinsiy bezlar kiradi. Tuban xordalilardan endostil, baliqlar, suvda ham quruqda yashovchilardan ultimobronxial tanachalar kiradi. Endokrin bezlardan ishlanib chiqadigan mahsulot inkret, ya'ni gormon deyiladi.

Tashqi va ichki sekretiya bezlari epiteliy to'qimalariga, nisbatan joylashishiga qarab ikkiga: ekzoepiteliy va endoepiteliy guruxga bo'linadi. Ekzoepiteliy bezlar epiteliy to'qimasining tashqarisida yoki uning ostida joylashgan bezlardir. Bular, masalan, so'lak, ter, yog' bezlari va jigar. Agar bezlar epiteliy to'qimasining tashqarisida emas, balki uning qatlamida joylashgan bo'lsa, ular endoepiteliy bezlar deyiladi. Masalan, kekirdak shilimshiq pardasi epiteliysining bag'rida joylashgan bezlar shular jumlasidandir.

## **Ekzokrin bezlar**

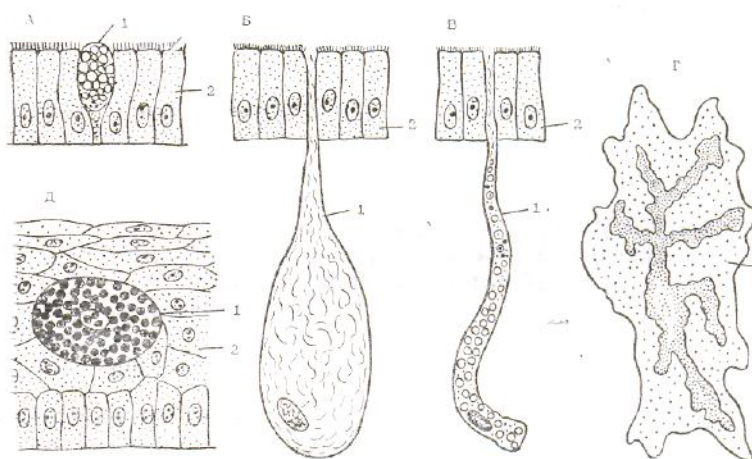
Odam va hayvoplar organizmidagi bezlarning ko'p qismini *tashqi sekretiya bezlari* tashkil etadi. Ular o'z mahsulotini ovqat hazm qilish sistemasining ichki bo'shlig'iga va nafas yo'llariga chiqaradi. Demak, bunday bezlar sekret ishlab chiqarish xususiyatiga ega bo'lgan hujayralardan tashqari, chiqaruv kanalchalari sistemasiga ham ega. Bezlarning mahsuloti har xil bo'lib, tarkibi jihatidan bir-biridan farq qiladi. Bez qaysi organda joylashgan bo'lsa, shu organning bajaradi-gan fiziologik vazifasi ta'minlanishida faol ishtirok etadi. Ma'lum bo'lishicha, tashqi sekretiya bezlari juda xilma-xil bo'lib, ular tuzilishi, sekretiya qilish usullari (sekretiya tiplari), sekretining tarkibi va tashqariga chiqarish yo'llari bilan bir-biridan farq qiladi. Tashqi sekretiya bezlarini o'rganishda har xil klassifikatsiyalardan foydalaniladi.

Tashqi sekretiya bezlari bir hujayrali, ko'p hujayrali va kam hujayrali bezlarga bo'linadi.

### Bir hujayrali ekzokrin bezlar

Bu bezlar, asosan, bitta bez hujayrasidan tashkil topgan. Umuman olganda, umurtqali va umurtqasiz hayvonlar organizmining turli joyida uchrab, har xil shaklda bo'ladi. Bularga *bir hujayrali qadahsimon bez* ham deyiladi.

Umurtqali hayvonlar bilan odamda bir hujayrali bez ko'p tarqalgan. Bu bez organizmning nafas yo'llarida ko'p qatorli epiteliy tarkibida uchrab, o'z sekretini shu epiteliy yuzasiga chiqaradi. Havoni changdan tozalash va namlab berish vazifasini ham bajaradi. Bu bez yo'g'on ichakda, ayniqsa, uning oxirgi qismida juda ko'p uchraydi, bu yerda esa ximoya vazifasini bajaradi. Chiqindi moddalarni bir-biri bilan yopishtirib, ichak devorini ortiqcha mexanik ishqalanishdan saqlab, yara-chaqa bo'lishiga to'sqinlik qiladi va ichak peristaltikasi yordamida so'rilishni osonlashtiradi. Nihoyat, tuban umurtqalilar, nemertin, molluskalar va



19-rasm. Bir hujayrali bezlarning tuzilish sxemasi:


a - aksolotning qadoqsimon epdoepiteliy ichak bezi; b- shilliqqurtning kolbasimon ekzoepiteliy teri bezi; d - shiliqqurt oyog'ida uchraydigan naysimon ekzoepiteliy bez; 5 - tut ipak qurti endotsiti (tarmoqlangan yadroli bir hujayrali endokrin bez); f- aksolot ovalsimon endoepiteliy teri bezi (Leydig hujayrasi); 1 - bir hujayrali bezlar; 2 - qoplovchi to'qilmaning epiteliy hujayrasi.

ko'pgina boshqa jonivorlarning bez mahsulotlari to'siqlik vazifasini o'taydi. Turli umurtqasiz hayvonlarda bir hujayrali bezning boshqa shakllari ham uchraydi (19-rasm).

Ichak epiteliysi tarkibida uchraydigan bir hujayrali bez mikroskopda yaxshi ko'rinadi. Sekret, asosan, hujayraning apikal qismiga surilgan bo'lib, o'lchami har xil bo'lgan pufakchalar shaklida sitoplazmani to'ldirib turadi. Yadro va organoidlari sitoplazma devoriga yaqin yoki bazal qismiga surilgan bo'ladi. Organoidlardan ko'zga yaxshi ko'rinadigani bu-yadroning apikal qismida jonlashgan Golji apparatidir. Bu hujayra, asosan, shilliq sekret ishlab chiqaradi. Hujayraning apikal qismi kengaygan bo'lib, bazal qismi tomon ingichkalashib boradi. Sekret apikal qismidagi teshikchadan tashqariga chiqib, hujayra yana qadahsimon shaklga kiradi.

### **Ko'p hujayrali ekokrin bezlar**

Bu xildagi bezlar har xil yiriklikda va mustaqil tuzilishga ega bo'ladi. Tarkibida bez hujayralaridan tashqari, boshqa to'qima hujayralari ham uchraydi. Lekin sekret ishlab chikarishda faqat glandulotsitlar ishtirok etsa, boshqa to'qimalari bezning trofik va metabolit jarayonlarida ishtirok etadi. Ekzokrin bezlar turlicha murakkablikka va xilma-xil strukturaga ega (20-rasm). Shuning uchun, ularni o'rganishda



**20-rasm. Ekzoepitely ekzokrin bezlarining tuzilishi va sekretiya tiplari (sxema):**

*A-epitely; B- biriktiruvchi to'qima; 1-tarmoqlanmagan oddiy naysimon bez; 2-tarmoqlanmagan oddiy alveolar bez; 3-tarmoqlangan oddiy naysimon bez; 4-tarmoqlangan oddiy alveolar bez; 7-apokrin usulida sekretiya qiluvchi bez; 8-golo-krin usulida sekretiya qiluvchi bez; b-sekret yig'ilayotgan hujayra; d-parchalanayotgan hujayra.*

morfologik tuzilishiga asoslanib yaratilgan klassifikatsiyadan foydalaniladi.

Organizmدا uchraydigan ko'p hujayrali tashqi sekretiya bezlari chiqaruv kanalchalarining tarmoqlanishiga qarab, oddiy va murakkab bezlarga bo'linadi. *Oddiy bezlar*, o'z navbatida, tarmoqlanmagan va tarmoqlangan chiqaruv kanal-chali guruhlariga bo'linib, har bir guruhdagi bezlar o'z shakliga ega va organizmning har xil joylarida tarqalgan. Tarmoqlanmagan oddiy bezlar, naysimon, alveolyar (sharsimon) hamda kalavasimon shaklda bo'ladi, ya

Bu xildagi bezlar har xil yiriklikda va mustaqil tuzilishga ega bo'ladi. Tarkibida bez hujayralaridan tashqari, boshqa to'qima hujayralari ham uchraydi. Lekin sekret ishlab chikarishda faqat glandulotsitlar ishtirok etsa, boshqa to'qi-malari bezning trofik va metabolit jarayonlarida ishtirok etadi. Ekzokrin bezlar turlicha murakkablikka va xilma-xil strukturaga ega (20-rasm). Shuning uchun, ularni o'rganishda morfologik tuzilishiga asoslanib yaratilgan klassifikatsiyadan foydalaniladi.

Organizmida uchraydigan ko'p hujayrali tashqi sekretiya bezlari chiqaruv kanalchalarining tarmoqlanishiga qarab, oddiy va murakkab bezlarga bo'linadi. Oddiy bezlar, o'z navbatida, tarmoqlanmagan va tarmoqlangan chiqaruv kanal-chali guruhlariga bo'linib, har bir guruhdagi bezlar o'z shakliga ega va organizmning har xil joylarida tarqalgan. Tarmoqlanmagan oddiy bezlar, naysimon, alveolar (sharsimon) hamda kalavasimon shaklda bo'ladi, ya'ni ular uzun naysimon shaklda bo'lib, nay devorining asosiy qismida sekretor hujayralari joylashadi, ishlab chiqargan sekret esa shu nay bo'shlig'iga o'tib, tashqariga chiqariladi.

Tarmoqlangan oddiy bezlarning sekretor qismlari ham xuddi yuqoridagidek (naysimon, alveolar) shaklda bo'ladi, lekin naychalari bitta bo'lmay, bir nechta tarmoqlardan tashkil topgan bo'ladi.

Tarmoqlanmagan oddiy naysimon bezlarga ter bezlari, yug'on ichak kriptalari devoridagi bezlar, me'daning pilorik qismidagi va ayrim fundal bezlar kiradi. Tarmoqlanmagan alveolar bezlarga esa teridagi ayrim yog' bezlari kiradi. Kalavasimon bezlar ham me'da devorida uchraydi.

Ko'p hujayrali murakkab bezlar yuqorida aytib o'tilganidek, ancha yirikligi va nihoyatda murakkab tuzilganligi bilan farq qiladi. Murakkab bezlar tarkibida faqat sekretor bez hujayralari bo'lmay, balki boshqa to'qimalar ham ishtirok etadi. Qolgan to'qimalar boshqa, ya'ni o'ziga xos vazifani bajaradi. Masalan, biriktiruvchi to'qima bezning ichiga o'sib kirib, uni bo'lakchalarga bo'ladi va o'zi bilan tomirlarni olib kirib, bez trofikasini ta'minlaydi. Arim bezlarning chiqaruv kanalchalari atrofida silliq muskul bog'lamchalari uchraydi, ular qisqarishi bilan kanalchalarni sekretlardan bo'shatib turadi. Kanalchalarning ichki yuzasini kubsimon yoki silindrsimon epiteliy to'qima qoplagan bo'ladi. Naysimon murakkab bezlarga – ko'z yoshi va til osti so'lak bezlari, murakkab alveolar bezlarga esa terining ayrim yog' bezlari, me'da osti bezi va quloq oldi so'lak bezlari kiradi. Aralash, ya'ni naysimon-alveolar bezlarga qushlarning qizilo'ngachi devoridagi bezlar va jag' osti so'lak bezlari kiradi. Aralash bezlar tarkibida ikki xil sekretor hujayralar uchraydi. Biri oqsillarga boy sekret ishlab chiqarsa, ikkinchisi shilliq modda ishlab chiqaradi. Ko'p hujayrali bezlarni sekretor bo'limlarining shakli, tarmoqlanishi, sekret chiqariladigan yo'llarining turi, sekretining tarkibi, sekretiya tiplari va boshqa xususiyatlariga qarab klassifikatsiyalash mumkin.

### **Kam hujayrali ekzokrin bezlar**



Bunday bezlar asosan birlamchi og'izli jonivorlar organizmida tarqalgan. Masalan, qo'sh qanotli hasharotlarning so'lak bezlarida ana shunday kam xujayrali ekzokrin bezlar uchraydi. Bu bezlar asosiy sekretor xujayralar va sekret chiqaruv naychasida joylashgan hujayralardan tuzilgan bo'lib, sekret xujayralari murakkab tabaqalanishga ega. Hujayralar sitoplazmasida endoplazmatik to'rdan iborat sisterna ko'rinishida oqsil sintez qiluvchi apparat juda yaxshi rivojlangan. Unda talaygina mitoxondriylar bulib, ularning bir qismi plazmatik membrananing bazal burmalarida joylashgan. Golji apparati esa sitoplazmaning hamma yerida alohida-alohida kompleks bo'lib joylashgan bo'ladi.

Umurtqasiz hayvonlar orasida kam hujayrali bezlarga ega bo'lgan jonivorlarga misol qilib, priapulidlarni ko'rsatish mumkin. Ular tanasidagi bezlar ana shunday kam hujayralidir. Bu hujayralar asosan aralash mukoproteid ishlab chiqaruvchi ikki xil xujayralarga bo'linad: sitoplazmasi zich, o'ta bazofil qoramtir hujayralar va sitoplazmasida vakuolalar» bo'lgan oqish hujayralar. Ularni sitokimyoviy va avtoradiografiya usullari yordamida analiz qilish shuni ko'rsatadiki, birinchi xil xujayralar oqsil sintez qilar ekan, ikkinchi xil hujayralar esa juda kam miqdorda oqsil sintez qilib, ko'proq nordon mukopolisaxaridlar sintez qilar ekan. Bunday murakkab tarkibli sekretlar sintez qiladigan hujayralar faqat kam hujayrali priapulidlar tanasidagi bezlardagina uchramay, balki sut emizuvchilarning jar osti bezlarining ayrim qismlarida ham uchraydi. Kam xujayrali bezlarni qiyosiy o'rganishda buni bilishning ahamiyati katta.

**Ekzokrin bezlarning rivojlanishi va regeneratsiyasi.** Ma'lumki, ekzokrin bezlarning hammasi o'ziga xos rivojlanish xususiyatiga ega. Mazkur gistologiya kursida ularning hammasi bilan tanishib chiqishning imkoniyati yo'q. Shunga ko'ra, quyida faqat so'lak bezlar xususida qisqacha to'xtalamiz.

Og'iz bo'shlig'i devorining epiteliysidan hujayralar tasmasi o'sib chiqib boshlaydi. Bu dastlab qutblanmagan va maxsus tabaqalanmagan bo'ladi. Keyinchalik ana shu tasmalarda hujayralar guruhlarga bo'linib, naysimon tuzilmalar hosil bo'ladi. Bunday naysimon tuzilmalar orasida bo'shliq paydo bo'lishi bilan epiteliy tartibga tushib, bir qavat hosil qila boshlaydi va shu bilan u qutblanadi. Shundan boshlab, embrion rivojlana borgan sari bezlar shakllanib, ishlay boshlaydi, ya'ni sekret sintez qilinib ajralib chiqadigan bo'ladi. Ammo, ularning tarkibi hali yetuk hayvonlarnikiga o'xshamaydi. Chunonchi, kalamushning quloq oldi so'lak bezidagi asinar hujayralar oqsilli sekret ajratadi, kalamush embrionining shunday xujayralari esa shilliq sekret ajratadi va hokazo.

Bezlarining sekret ishlab chiqarish faoliyatiga ko'ra, ularda doimo fiziologik regeneratsiya jarayoni kechadi. Buni tekshirib ko'rish uchun ichak bir xujayrali bezining yadrolari timidin bilan nishonlab qo'yiladi. Oradan bir kun o'tgach, shunday nishonlangan qadahsimon hujayralarning 10%, yana bir necha soatdan keyin ularning 50-60% ajralib chiqib boshlaydi. Demak, ichak kriptalarida qadahsimon hujayralarning oldingi avlodi-stvol hujayralar bo'lib, tabaqalanishning dastlabki belgilari paydo bo'lishi bilan (shilliq to'planishi bilan), ular mitoz yo'li bilan bo'lina olmaydi. Nishonlangan qadahsimon hujayralar 2-3 kundan keyin shunday tezlik bilan kamaya boshlaydiki, xuddi shunday tezlik bilan so'ruvchi epiteliy hujayralari soni kamayib boradi. Bundan o'ylash mumkinki, qadahsimon hujayralar kriptalardan vorsinalar tomon siljiydi va epiteliy qatlamidagi boshqa hujayralar kabi ular ham ichak bo'shlig'iga yemirilib tushadi, demak, fiziologik regeneratsiya ro'y beradi.

Reperativ regeneratsiyaga misol qilib, biror organning, aniqroq qilib aytganda, jigarning biror bo'lagi kesib olib tashlansa, qolgan qismidagi hujayralar kattalashib va ko'payib, yo'qolganining o'rnini to'ldiradi, ammo bunda organning ilgari shakli o'z holiga qaytmaydi, jigarning tig' tekkan joyidagi hujayralar esa aytarli ko'payib, kattalashib bormaydi, ular faqat jarohat yuzasi bitib ketishi uchun xizmat qiladi, xolos. Albatta, bu o'rinda shuni aytib o'tish kerakki, barcha organlar ham jigarga o'xshab tez tiklanish xususiyatiga ega emas.

## **Endokrin sistemasi**

Odam va umurtqalilar organizmida ko'plab har xil bezlar uchraydi. Ular ikkita yirik guruhlariga bo'lib o'rganiladi (20-rasm). Tashqi ekzokrin bezlari va ichki endokrin bezlari. Bularning asosiy morfologik farqi tashqi sekretiya bezlari maxsus chiqaruv kanalchalariga ega bo'lib, o'z mahsulotlarini ya'ni sekretlarini tana yuzasiga, ovqat hazm qilish yo'lga, siydik tanosil yo'llariga va ayrim bo'shliqlar kanalchalari yordamida chiqarib beradi. Ichki sekretiya bezlari, ya'ni endokrin bezlarda chiqaruv kanalchalari bo'lmaydi. Shu sababli bu bezlar ishlab bergan oz miqdordagi biologik aktiv moddalarini bevosita qon kapillar tomirlariga, to'qima oraliq suyuqligiga chiqarib beradi. Aksincha, qon tomirlari juda yaxshi rivojlangan bo'lib, bulardan tashqari ayrim a'zolar va hujayra guruhlarini tashkil qilgan hujayralar ham ichki sekretiya bezlari qatoriga kiradi. Endokrin bezlar faoliyati bilan shug'ullanadigan fanga *endokrinologiya* fani deb yuritiladi. Ichki sekretiya bezlari ham boshqa a'zolar singari evolyutsion taraqqiyotning ma'lum bosqichida, jumladan qurtlar va yumshoq tanlilardayoq paydo

bo'lgan va asta sekin rivojlanib, takomillashgan. Bu bezlar umurtqali hayvonlarda va odamlarda yuksak darajada taraqqiy etgan.

Odamlar ichki sekretiya bezlariga quyidagilar kiradi. Gipotalamusning neyrosekretor yadrolari, gipofiz, epifiz, qalqonsimon bez, qalqonsimon bez oldi bezi, me'da osti bezining endokrin qismi bo'yрак usti bezlari va jinsiy bezlar (urug'don, tuxumdon). Hozirgi vaqtda yo'ldosh, buyrak, hazm sistema endokrin qismlari har tomonlama o'rganilgan. Bulardan tashqari endokrin hujayra guruhlari nafas olish sistemasida va boshqa a'zolarida ham topilgan.

Endokrin bezlar sof endokrin va aralash bezlarga bo'linadi. Sof endokrin bezlarga gipofiz, epifiz, qalqonsimon bez, qalqonsimon oldi bezi va buyrak usti bezlari kirsa, aralash bezlarga me'da osti bezi, tuxumdon va urug'don bezlari kiradi. Endokrin bezlarni ishlab beradigan mahsulotlariga *gormonlar* (yunon-qo'zg'ataman, ta'sir qilaman) deb yuritiladi. Gormonlar qonga, boshqa to'qima va suyuqliklarga chiqarilib organizmni barcha a'zolariga va to'qimalariga tarqaladi va tegishli a'zo va to'qimalar hayotiy jarayonlariga ta'sir qilib, ular faoliyatini o'zgartiradi. Endokrin bezlarining gormonlari organizmning har xil a'zolari va to'qimalariga turlicha ta'sir qilishi mumkin. Gormonlarni ba'zilar to'qimadagi moddalar almashinuviga ta'sir ko'rsatsa, ya'na boshqalari organizmni shaklla-nishiga, metamorfoziga, to'qima va a'zolar ixtisoslashishining jadallashuviga ta'sir ko'rsatadi. Uchinchi xil gormonlar esa a'zolar va organizm faoliyatini o'zgartirishi mumkin. Masalan: buyrak usti bezlaridan sintezlanib chiqariladigan adrenalin gormoni, me'da osti bezining insulin va glukagon gormonlari uglevod almashinuviga aktiv ta'sir ko'rsatadi. Qalqonsimon bez gormoni esa organizmda organik moddalarning parchalanishini jadallashtiradi. Modda almashinish jarayonini tezlashtiradi. Tireoid gormonlari metamorfozga ham aktiv ta'sir ko'rsatadi. Uning bu xususiyatini, ayniqsa, baqalar misolida yaxshi kuzatsa bo'ladi. Adrenalinning yurak ishini tezlashtirishi, vazapressinning (gipofizdan ishlanib chiqadigan gormonlar) qon tomirlarini toraytirishi, gormonlarning a'zolar faoliyatini o'zgartirishiga, ularni ishini bajarishiga misol bo'la oladi. Ichki sekretiya bezlarining faoliyati nerv sistemasi orqali boshqarilib turadi. Bunda nerv tolalari har bir bezga yoki uning hujayralariga tegib turadi. Lekin nerv uchlari hamma vaqt nerv to'qimalariga yoki hujayralariga bevosita yetib borolmaydi. Natijada nerv impulsini qabul qilolmaydilar. Bunday hujayralarning faoliyati hujayralar atrofidagi suyuqliklar va qon bilan keluvchi biologik aktiv moddalar va gormonlar orqali bajariladi. To'qima va a'zolar faoliyatini qon va limfa suyuqligi orqali bajarishiga «gumoral sistema» deyiladi. Demak nerv sistemasi va endokrin bezlar birga hamkorlikda organizm funksiyalarini bajarishda ishtirok etadilar. Bu jarayonda nerv sistemasi albatta yetakchi o'rinni egallaydi. Shunday bo'lsa ham, har xil jarayonlarning gormonlar yoki

boshqa biologik aktiv moddalar bilan, ya'ni gumoral yo'l bilan boshqarilishi nihoyatda muhim. Gormonlar bir qancha o'ziga xos xususiyatlariga ega va shu jihatdan nerv impulsidan farqlandi. Jumladan, qanday bo'lmasin ma'lum bir gormon organizmdagi muayyan a'zo faoliyatiga ta'sir ko'rsatadi va unda tegishli o'zgarishlarni keltirib chiqaradi. Gormonlar tegishli bezlarda uzluksiz ravishda sintezlanib, tegishli a'zolarga uzluksiz ravishda ta'sir qilib turadi. Gormonlar bevosita qonga yoki boshqa suyuqliklarga chiqariladigan bo'lgani uchun ular organizmning barcha a'zo va to'qimalariga yetib boradi, shu tariqa hosil bo'lgan joydan ancha uzoqda bo'lgan a'zo va to'qimalar faoliyatiga ham ta'sir ko'rsata oladi. Biroq, ayrim a'zolardagi maxsus hujayralarda hosil bo'ladigan biologik aktiv gormonsimon moddalar «hujayra gormonlari» boshqa a'zolarga o'tmaydi. Shu sababli, ular hosil bo'lgan joylaridagina o'z ta'sirini namoyon etadi. Gormonlar hujayralardagi jarayonlarga faol ta'sir etib hujayralar membranasi o'tkazuvchanligini ulardagi oksidlanish va qaytarilish reaksiyalarini, ularning qon tarkibini o'zgartira oladi. Gormonlar ta'siri tufayli to'qimalarda sezilarli miqdorda adenozinomonofosfat to'planadi. Bu modda gormonlar ta'sirini hujayralarga o'tkazadigan «vositachi» bo'lib hisoblanadi. Hujayra va to'qimalarga bevosita ta'sir qilish bilan birgalikda, gormonlar tegishli retseptorlarga ham ta'sir ko'rsatib, murakkab reflektor jarayonlarda ishtirok etadi. Ular nerv markazlarining funksional holatiga ham ta'sir ko'rsatadi. Gormonlar organizmning irsiy belgilariga, xromosomalariga ham o'z ta'sirini ko'rsatadi. Esterogenlar, testestron, kortizon, somatotropin, insulin va boshqalar oqsil biosintezining boshqarilishida va u orqali irsiy belgilarning nasldan-naslga o'tishida ishtirok etadi. Jumladan, bu gormonlar, xromosomalardagi DNK ga ta'sir ko'rsatib, uning tegishli qismlarida maxsus oqsil qoplovchi modda-gistonlar hosil bo'lishiga yordam beradi. Informatsion RNK ning har bir yangi molekulasi faqatgina DNK-ning o'sha gistonlardan hosil bo'lgan qismidagina hosil bo'ladi. Informatsion RNK esa, oqsil biosintezini, demak irsiy xususiyatlarini belgilaydi. Shu tariqa gormonlar organizmning irsiy xususiyatlariga ta'sir ko'rsatadi.

Endokrin bezlarning barchasi funksional jihatdan bir-biri bilan aloqador. Ularning faoliyati nerv sistemasi bilan ham bevosita aloqada ish yuritadi. Endokrin bezlarining nerv sistemasining eng yaqin hamkori sifatida organizmdagi barcha jarayonlarning boshqarilishida ishtirok etgani bilan, o'zining faoliyati ham neyrogumoral ravishda boshqariladi va organizmning uzluksiz o'zgarib turgan ehtiyojiga moslashib boradi.

Gipotalamus yadrolari zaruriyatga qarab gipofizga nerv impulslarini yuboradi, gipofiz esa o'z navbatida ko'pchilik endokrin bezlari funksiyasiga ta'sir ko'rsatadi. Gipotalamus bilan gipofiz bir-biriga shu qadar bog'liqligi, gipofizning bir qismi (orqa bo'lagi), asosan, nerv to'qimasidan tashkil topgan

va gipotalamus-ning ajralmas qismi sifatida ish yuritadi. Gipofiz esa, o'z navbatida, organizmdagi ichki sekretiya bezlarining eng asosiy «rahnamosi» hisoblanadi. Jumladan, uning oldingi qismidan ajraladigan gormonlar qalqonsimon bez, jinsiy bezlar, buyrak usti bezi va boshqa bezlarga faol ta'sir ko'rsatib turadi.

Ichki sekretiya bezlar faoliyatining boshqarilishida gipotalamusdan tashqari, markaziy nerv sistemasining boshqa qismlari va hatto bosh miya yarim sharlarining po'stlog'i ham ishtirok etadi.

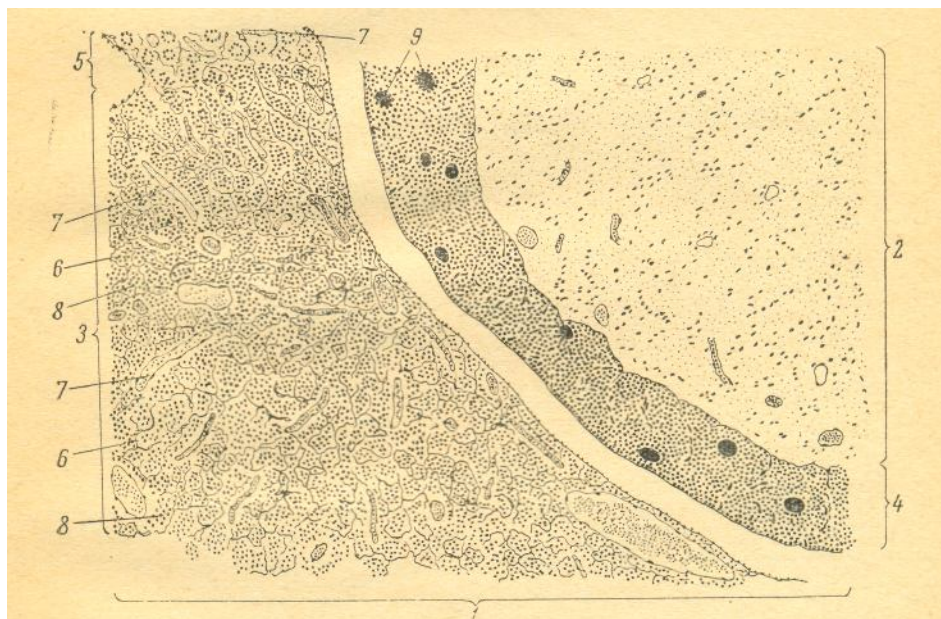
Ayrim olimlar endokrin bezlarini gipofiz bezining oldingi bo'lagi bilan aloqador va aloqada emas guruhlarga bo'ladi. Aloqadorlariga qalqonsimon bez, buyrak usti bezlari (po'stloq qismi) va jinsiy bezlarni kiritib, aloqada emas bezlarga buyrak usti bezining miya (mag'iz) qismi, qalqonsimon bez oldi bezi, pankreatik orolchalar va paragangliyalari kiritiladi.

Oxirgi vaqtda bunday klassifikatsiya nisbiy deb topilmoqda. Chunki, turli endokrin bezlar bir-biriga va o'zaro bog'liqdir. Natijada bir butun neyro-endokrin sistema shakllanadi. Hozirgi vaqtda zamon talabiga javob beradigan mukammallashtirilgan yangi klassifikatsiya taqdim etilmoqda.

Gipotalamus endokrin sistemasining eng oliy markazi bo'lib, ichki a'zolar ishini muvofiqlashtiradi va ularni ishni nerv-endokrin sistemasi birgalikda borishini ta'minlaydi (21–rasm). Uning tarkibida 32 juft yadrolar joylashib, ular neyrosekretor hujayralardan tashkil topgan. Endokrin bezlar funksiyasini boshqarishda gipotalamus bilan birga epifiz ham ishtirok etishi ta'kidlanmoqda.

## Gipofiz

**Gipofiz**–*hypophysis* kalla suyagini turk egari sohasida, miya asosidagi voronkasimon oyoqchada osilib turadigan ichki sekretiya bezi, ustki tomondan biriktiruvchi to'qimadan iborat kapsula bilan o'ralgan (22–rasm). Gipofiz oldingi, o'rta va orqa bo'lakchalarga bo'linadi. Taxminan 70% oldingi bo'lakdan, 20% orqa va 10% o'rta bo'lagini tashkil etadi. Gipofizning oldingi bo'lagi do'mboq qismi va oraliq bo'lagi bez epiteliysidan tashkil topgan bo'lib, ularga birgalikda endogipofiz nomi berilgan. Orqa bo'lagi miya oyoqchasiga tutashib nerv hujayralaridan tashkil topgan bo'lib ularga neyrogipofiz nomi berilgan. Gipofiz turli bez hujayralaridan tashkil topgan bo'lib, ular organizmning holati va boshqa ko'pgina faktorlar ta'sirida o'zgarib turadi. Organizmning turli funktsiya-



**21-rasm. Gipofiz (ok 7, ob. 10.)**

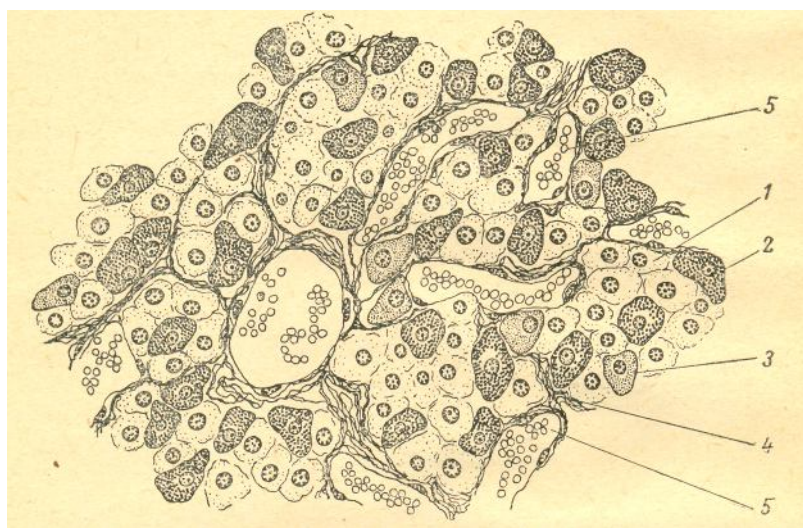
*1-adenogipofiz; 2-neyrogipofiz; 3-adenogipofiz oldingi qismi; 4-adenogipofiz oraliq qismi; 5-do'ngli qismi; 6-biriktiruvchi to'qima; 7-kapilar tomirlari; 8-bez hujayralari; 9-kolloidli follikula.*

larini bajarishda ishtirok etadi. Shu bilan boshqa ichki sekretsiya bezlarining faoliyatini ham o'ziga ishlab beradigan gormonlari yordamida boshqarib turadi. Gipofiz funksiyasi gipotalamus bilan bog'liq holda bo'lib, gipotalamo-gipofizor sistemasini tashkil etadi.

Gipofizning oldingi bo'lagida uch xil hujayralar tafovut qilinadi. Bularga atsidofil-hujayralar 4-10% ni, bazofil hujayralar-30-35% ni, xromofil (bosh) hujayralar-60% ni tashkil etadi. Oldingi ikkitasi (atsidofil va bazofil) bo'yoqlarda yaxshi bo'yalgani uchun xromofil nomini olgan. Xromofil hujayralardan atsidofil va bazofil hujayralar hosil bo'ladi. Sutemizuvchilar gipofizning oldingi bo'lagida 6 xil gormon ishlab chiqariladi. Bularga: o'sish gormoni (samototropin), adrenokortikotrop gormoni (AKTG) va prolaktin (laktotropin, laktotrop gormoni LTG) oqsil bo'lsa follikulni stimullovchi gormon (FSG), lutinlovchi gormon (TTG, tireotropin) glukoproteindir. Bu gormonlar organizm o'sib rivojlanishini bir necha ichki sekretsiya bezlari faoliyatini, moddalar almashinuvi va ko'payish jarayonlarini boshqarishda ishtirok etadi. Gipofizni oldingi qismi olib tashlansa organizmda turli kasalliklar sodir bo'la boshlaydi. Jumladan yosh organizm o'smay qoladi, jinsiy bezlarning rivojlanishi keskin susayadi, moddalar almashinuvi pasayishi va buzilishi natijasida quvvati kuchsizlanadi. Ayrim ichki

sekretsiya bezlarining faoliyati ham keskin buziladi.

Atsidofil endokrinotsit hujayralarining mahsuli bo'lgan samototropitlar o'sish gormonini (STG-samotropin) ishlab beradi. Bu gormon o'sish va rivojlanish jarayonlarini boshqarilishida ishtirok etadi. Bu gormon gipofizdan toza holda ajratib olingan. Turli hayvonlarning samotropin gormoni tarkibidagi aminokislotalar soni, molekular og'irligi va boshqa bir qator fizik-kimyoviy xususiyatlari jihatidan bir-biridan farq qiladi.



22–rasm. Gipofiz bezining oldingi qismi (ok. 10, ob.40).

1-bosh hujayralari; 2-oksifil hujayralar; 3-bazofil hujayralar; 4-biriktiruvchi to'qima; 5-qon tomirlar.

O'sish gormoni organizm o'sishini ta'minlashda ishtirok etadigan jarayonlarning barchasida ishtirok etadi. Jumladan, hujayralarni ko'payishi, oqsillarning sintezlanishi hamda to'qimalarni miqdor jihatidan oshib borishiga bevosita ta'sir ko'rsatadi. Samotropin gormoni, ayniqsa, uzun suyaklarga va tog'ay to'qimalariga bevosita ta'sir ko'rsatib ularning o'sishi va rivojlanishini jadallashtiradi. Bu gormon organizm uchun kerakli miqdorda chiqarilib berilganida ijobiy ta'sir ko'rsatadi. Agarda bu gormon miqdori organizmda kamayib yoki oshib ketsa, turli potlogik holatlarga olib kelishi mumkin. Oshib ketsa, gigantizm kasaliga olib keladi. Bunda organizm yiriklashib ketadi, ayrim holatlarda suyaklarning sinishi ham kuzatiladi. Kamayib ketsa, organizm o'smay qoladi.

**Adrenokortikotrop gormon (AKTG)**—gipofiz bezi oldingi bo'lagining asosan chekkalarida joylashgan hujayralari ishlab beradi. Bu gormon buyrak usti bezining po'stloq qismiga ta'sir qiladi.

Gipofiz bezi olib tashlansa, buyrak usti bezining po'stloq qavati, ayniqsa, to'rsimon va tutamli zonalari atrofiyaga uchragani kuzatilgan.

Adrenokortikotrop gormon buyrak kanalchalaridagi natriy, xlor ionlari va suvning reabsorbsiyasiga, shuningdek, yogʻ va aminokislota-larda qandning hosil boʻlishiga, organizmda nitrat moddasini chiqarilishiga taʼsir koʻrsatadi.

**Tireotrop gormon (TTG)** gipofizning bu gormoni qalqonsimon bezning faoliyatini boshqarib turadi. Bu gormonni qonda koʻpayib yoki kamayib ketishi qalqonsimon bez funksiyasiga bevosita oʻz taʼsirini koʻrsatadi. Masalan, hayvonlarda gipofiz bezini olib tashlansa hayvon qalqonsimon bezi atrofiyaga uchraydi. Yodni oʻzlashtirilishi, tiroksin sintezlanishi keskin kamayadi. Agar organizmga tireotrop gormoni yuborilsa, unda tiroksin reaksiyasi kuzatiladi. Gipofiz bilan qalqonsimon bez funksional jihatidan bir-biri bilan bogʻliq. Maʼlum boʻlishicha, gipotalamusning neyrosekretlaridan bittasi gipofiz tireotrop gormonini hosil boʻlishini va sekretsiasini boshqarib turadi. Ayrim endokrinolog-larning fikricha gipofiz bezida bir nechta tireotrop gormon fraksiyalari mavjud boʻlib, ularning har biri bir-biridan oʻzining fiziologik hususiyati bilan farqlanadi. Tireotrop frasiyalaridan bittasi qalqonsimon bezi ishtirokisiz ekzoftalm, yaʼni koʻz soqqasini boʻrtib chiqishiga sababli deb hisoblaydilar. Bunday koʻrinish odatda, faqat bez giperfunksiyasi holatida kuzatiladi. Bu fraksiya koʻz soqqasining orqa tomonidagi biriktiruvchi toʻqima tarkibida nordon mukopolisaxaridlar yigʻilishini kuchaytiradi. Gonadotrop gormonlariga follikulani stimullovchi gormon (FSG) prolaktin, laktotrop gormon (LTG) va lutenlovchi gormon (LG, luteotropin) kiradi. Bu gormonlar ham gipofiz bezining oldingi boʻlagini tashkil qiluvchi ayrim xujayralari ishlab beradi. Bu gormonlar jinsiy bezlar funksiyasiga taʼsir qiladi. Follikulaning stimullovchi gormoni erkaklar va ayollar jinsiy bezlari epiteliysini rivojlantiradi, spermatogenez jarayonlariga ijobiy taʼsir koʻrsatadi. Luteinlovchi gormon sariq tanachadan progesteron gormonining sintezini tezlashtiradi. Laktatrin gormoni esa, sut bezini rivojlantirib yetilishiga va laktatsiyasiga taʼsir koʻrsatadi.

Gipofizning oraliq (oʻrta) boʻlagi, asosan donador melonotropotsit hujayralaridan tashkil topgan, melanini stimullovchi (intermedin) gormon saqlaydi. Gipofiz oʻrta boʻlimi hayvonlarda, baliqlarda yaxshi oʻrganilgan boʻlib, ularda oʻrta boʻlimi olib tashlanganida terisi rangsizlangani kuzatilgan melonofid gormoniga bogʻliq, amfibiy va reptiliylarda pigment xujayralariga taʼsir qilib, ular teri rangini oʻzgartirgan. Ayollar homiladorligining oxirgi bosqichlarida va bola tugʻilishida melonofor gormon miqdori oshishi kuzatilgan. Bu gormon boshqa jarayonlarda ham ishtirok etsa kerak. Gipofizning orqa boʻlagi neyrogormonlar vaqtincha akkumulatsiya qilinadigan aʼzo hisoblanadi. Orqa boʻlagi neyrogipofiz, gipofiz–gipotalamus trakti tarkibidagi (supraoptik va paraventrikulyar neyrosekret hujayralar)



aksonlarning so‘nggi (Terminal) tarmoqlari tugaydigan tuzilma hisoblanib, neyrogliya va qon tomirlaridan tashkil topgan. Gormonlar ko‘rsatilgan gipotalamus yadrolarida hosil bo‘lib supraoptik gipofizar trakt orqali gipofizga chiqariladi. Gipofizning orqa bo‘limida vazopressin va oksitotsin gormonlari topilgan.

**Oksitotsin** – silliq muskullarni qisqartiradi.

**Vazopressin**–buyrak va miya arteriyalaridan tashqari, boshqa hamma tomirlarni toraytirib, qon bosimini oshiradi. Odamlarda vazopressin antidiuretik ta‘sirini kamaytiradi.

Adabiyotlarda yozilishicha, antidiuretik gormoni yetishmasligi natijasida qandsiz diabet kasali kelib chiqadi. Bu kasallik paytida hayvonlar odatdagiga qaraganda ko‘p miqdorda suv ichib chiqaradi. Ayrim avtorlarning fikricha, vazopressin va antiuretin gormonlarini turli funksiyalarni bajaruvchi bitta gormon deb hisoblaydilar. Bu gormonlar sun‘iy yo‘l bilan sintez qilib olingan.

## **Epifiz**

**Epifiz** – *epiphysis* bosh miya to‘rt do‘mbog‘chasining yuqori do‘mbog‘chalari orasida joylashadi. Endokrin funksiyasiga ega bo‘lgan kichik nerv tuzilma. Oyoqchasi bilan uchinchi miya qorinchasiga tutashadi. Umurtqali hayvonlarning barchasida kuzatilgan, lekin baliqlarda, amfibiy va reptiliylarda kam, sutemizuvchilarda hamda odamlarda yaxshi rivojlangan. Epifiz tarkibida ikki xil hujayra to‘favit qilinadi: 1) parenxima hujayrasi – pinealotsitlar, 2) glial hujayralari.

Hozirgi vaqtda ma‘lum bo‘lishicha, bezda serotonin hosil bo‘lib, u epifizni o‘zida melotaninga aylanadi.

Serotonin yoki 5-oksitripamin umurtqalilarning boshqa a‘zolarida ham ishlab chiqarishi ma‘lum bo‘ldi. Masalan, bosh miyada, ichaklar devorida va taloqda eng ko‘p epifiz bezida ishlab chiqariladi. Ma‘lum bo‘lishicha, pinealotsitlar kunduzgi serotonin ishlab bersa, kechasi undan melotonin hosil bo‘ladi. Serotonin arteriya tomirlarini toraytirib qon bosimini oshiradi. Tomirlar torayib, qon bosimi oshgan vaqtda serotonin yurak ishini sekinlashtirib, bosimni pasaytiradi. Serotonin ichaklar peristaltikasini tezlashtiradi hamda gipofizning orqa bo‘lagida sintezlanadigan vazopressin gormoni chiqishini ham oshiradi. Impulsni bir neyrondan ikkinchi neyronga o‘tishida adrenalning o‘xshab mediatorlik vazifasini ham o‘taydi.

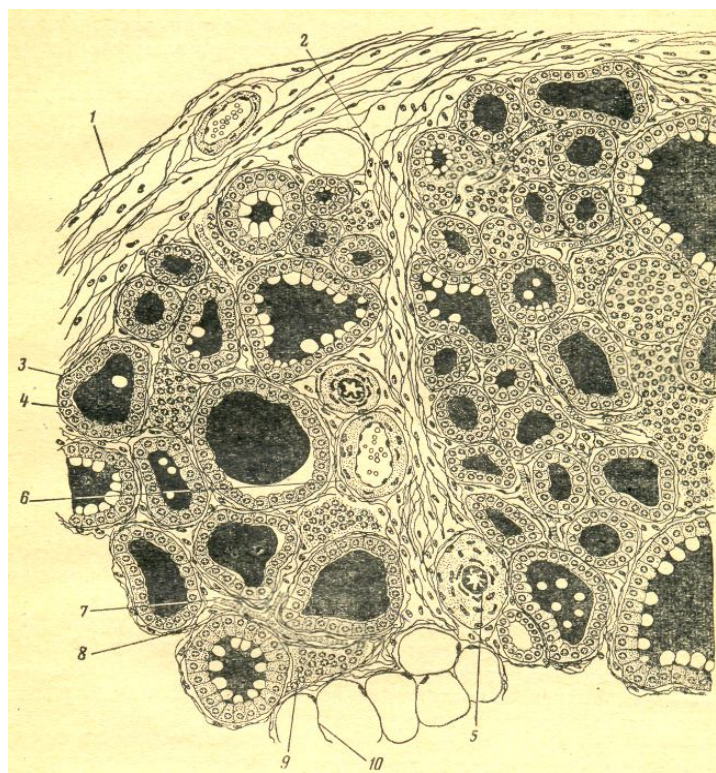
Melatonin maxsus ferment ishtirokida serotoninidan hosil bo‘ladi. Melatonin-melonoforlarga, ya’ni ba’zi hujayralar terisida uchraydigan maxsus pigment hujayralariga aktiv ta’sir qiladi. U o‘zining ta’siri bilan intermedinga qarama-qarshi bo‘lgani uchun terini oqartiradi.

Melatonin gipofiz ishlab beradigan

### **Qalqonsimon bez**

Qalqonsimon bez – *glandula thyreoidea* hiqildoqning shu nomli tog‘ay oldida joylashadi (23–rasm). Bez pastdan uzuksimon tog‘ay va kekirdakning 3-4 tog‘ay halqalarini oldidan va yon tomonlaridan qalqon shaklida qoplab turadi. Qalqonsimon bez og‘irligi katta yoshdagi odamlarda 30-50 gr ni tashkil etadi. Bo‘qoq kasali bo‘yicha endemik hisoblangan vohalarda yashovchilar uchun normal hajmi ko‘proq hisoblanadi. Bez o‘ng va chap bo‘laklaridan hamda ularni tutashtirib turuvchi oraliq qismidan tashkil topgan. Ko‘pchilik odamlarda (60-70%) bez bo‘yin qismidan yuqoriga qarab o‘sib chiqqan o‘sig‘I kuzatiladi, bunga uning piramida qismi deb ataladi.

Qalqonsimon bez tashqi tomonidan shakllangan biriktiruvchi to‘qimadan iborat kapsula bilan o‘ralgan bo‘ladi. Kapsula bez ichiga o‘sib kirib, uning ichini bo‘lakchalarga bo‘ladi. Har bir bo‘lakchasi har xil katta kichik pufakchalardan tashkil topgan bo‘lib ularga follekula nomi berilgan. Follekula bezning struktur va funksional birligi hisoblanadi.



**23-rasm. Qalqonsimon bez. (ok.5, ob.40).**

*1-kapsula; 2-biriktiruvchi to'qima; 3-folikula; 4-qalqonsimon bez kolloidi; 5-arteriya; 6-vena; 7-kapilar tomirlari; 8-inter folikula hujayralari; 9-folikulalararo hujayralar; 10-yog' hujayralari.*

Qalqonsimon bez boshqa bezlarga nisbatan qon tomirlariga boy kapillar tomirlar har xil follikulani to'rsimon shaklda o'rab oladi. Masalan, itlar organizmida oqayotgan qonning hammasi bu bez orqali bir sutkada 16 marta aylanib oqib o'tadi. Folikulalar devori bir qavatli tireoid hujayralar bilan qoplangan bo'lib, bo'shlig'ida kolloid moddasi joylashadi. Tireotsit hujayralari va kolloid moddasida funksional o'zgarishlar bo'ladi. Folikulalar oralarida follikulalararo hujayralar joylashadi. Ulardan yangi follikulalar rivojlanadi. Qalqonsimon bez funksiyasi gipofizning tireotrop gormoni vositasida boshqarilib turadi.

Qalqonsimon bezining asosiy gormonlari tarkibiga yod tutuvchi tiroksin va triyodtironin gormonlari kiradi. Qalqonsimon bez tireod hujayralari qondagi yod moddasini yig'ib olish xususiyatiga ega. Bez tarkibidagi yod butun organizmdagi yodni 36% ni tashkil etadi. Qalqonsimon bez hujayralarining sekretor sikli murakkab jarayon bo'lib, u gormonlarni hosil qilish va to'plash hamda ularni bezdan yana qonga chiqarib berish kabi ikki bosqichni tashkil etadi. Bu bosqichlar bir nechta fazalarni o'z ichiga oladi. Dastlab hujayra tarkibida yod tutuvchi murakkab tuzilishiga ega tireoblogulin moddasi hosil bo'ladi. So'ng, bu modda hujayralardan follikula

bo'shlig'iga chiqariladi.

Birinchi fazagormonlar sintezi uchun zarur moddalardan aminokislotalar, monosaxaridlar, yog' kislotalari, mineral tuzlar va yodidlar xomashyo sifatida qondan bez hujayralariga yig'ib olinadi. Keyingi fazalarning dastlabki qismida tirotsit hujayralari tarkibida qabul qilingan aminokislotalardan tiroglobin oqsili sintezlanadi. Keyinchalik bu oqsil molekulasiga karbonsuvli qismi birikadi. Oxiri tiroglobulinga yod atomlari birikib hosil bo'lgan sekret material hujayralardan miokrin sekreti yoki yo'li bilan follikula bo'shlig'idagi kolloidga chiqariladi.

Ikkinchi bosqichida, ya'ni kolloid moddaning tireotsitlar tomonidan qayta so'rilishi ya'ni reabsorbsiya qilinishi, tireoglobulinning parchalanishi va hosil bo'lgan tiroksin va triyodtironin gormonlarini qonga chiqarish jarayoni sodir bo'ladi.

Qalqonsimon bez gormonlari organizmning o'sishida, rivojlanishida unda oqsillar, uglevodlar, yog'lar, karbon suvlar va tuzlar almashinuviga katta ahamiyatga ega. Bez gormonlari energiya almashinuviga, nerv sistemasi, yurak va jinsiy bezlar faoliyatiga o'z ta'sirini ko'rsatadi. Qalqonsimon bezida hosil bo'ladigan tiroksin, triyodtironin va boshqa yodli birikmalar oksidlanish jarayonini jadallashitirib, oqsillar almashinuvini tezlashtiradi. Ayniqsa, hujayralar mitoxondriyalariga oksidlanish jarayonini jadallashtirib energiya almashinuvini kuchaytiradi.

Bez gipofunksiya holatida qonda gormonlar miqdori kamayadi, asosiy modda almashinuvini pasayadi, organizmda ortiqcha suv, tuz yig'ilib qoladi. Oqibatda teri ostida shishlar paydo bo'ladi. Organizmda, kalsiy moddasi kamayadi, jinsiy faoliyat pasayadi. Yoshlarda o'sish va rivojlanish jarayoni keskin pasayadi. Natijada, gipotirioz kasalligining paydo bo'lishiga sabab bo'ladi. Bunday holatlarda bo'y o'smaydi, balog'atga yetish to'xtaydi, odamda aql bitmaydi. Bunday kasalga miksedema kasali deb ataladi. Miks-shilliq modda, derma-teri, ya'ni teri ostida ko'plab suv yig'ilishi natijasida teri osti shishi paydo bo'ladi. Organizmda yod kamchiligi paytida bo'qoq kasalligi avj oladi. Bunday holatlarda to'qimaning yod ishlab berish jarayoni pasayib ketganligi tufayli bez gipertrofiyaga uchraydi, ya'ni kattalashib bunga bo'qoq kasali deb ataladi. Bunda bezdan ajralayotgan gormonlarning miqdori kamayib ketadi, chunki uning sintezlanishi uchun yod yetishmaydi.

Bunday holatlarda to'g'ri diagnoz qo'yish, ya'ni kasalni o'z vaqtida to'g'ri aniqlab olib, kasalni kerakli dorilar bilan davolansa, kasallik butunlay sog'ayib ketishi mumkin. Yetarli gormonlar asta-sekin yuborilganida, oqsillar, yog'lar va uglevodlar tez parchalanib, ko'plab sarflanadi. Natijada, siydikda nitrat kislotasi mochevina shaklida chiqadi. Qalqonsimon bez

gormonlaridan tiroksin yuborilganida, organizmdagi yog‘ depolaridagi yog‘lar miqdori kamayishi tezlashadi, qonda qand miqdori biroz ko‘payadi. Diurez, ya‘ni suyuq moddaning chiqishi kamayadi. Natijada, organizm vazni kamayib, oza boshlaydi. Kasallikni gormonlar bilan davolashda nihoyatda ehtiyot bo‘lishning asosiy sababi gormonlarning kam miqdori ham boshqa a‘zolarga salbiy ta‘sir ko‘rsatishi mumkin.

Tireokalsiytonin–parafollekul hujayralarining ikkinchi turi bo‘lib, K-hujayralar (S-hujayralar) nomi bilan yuritiladi va shu nomli gormonni ishlab beradi. Tireokalsiytonin kalsiy almashinish jarayonida ishtirok etadi, qonda kalsiy miqdorini kamaytiradi va qalqonsimon bez oldi bezi gormonining ontogonisti hisoblanadi. Shu gormon follikulalar ichiga o‘tmaydi, shuning uchun ularning ichidagi kolloid suyuqligi tarkibida uchramaydi. Bu gormon 32 ta aminokislotadan tashkil topgan polipeptid bo‘lib, tarkibidagi aminokislotalar joylashish tarkibi turli sutemizuvchilarda har xil bo‘ladi. Tireokalsiytonin qonda kalsiy va fosfor miqdorini kamaytiradi. Suyaklardan qonga kalsiy moddasining chiqishiga to‘sqinlik qilib, siydik bilan chiqishiga sababchi bo‘ladi. Qonda kalsiy miqdorini bir me‘yorda saqlash vazifasini bajaradi. Hamma qalqonsimon bez oldi bezi olib tashlansa ham qonda kalsiy miqdorini bir me‘yorda saqlab qolish xususiyatiga ega.

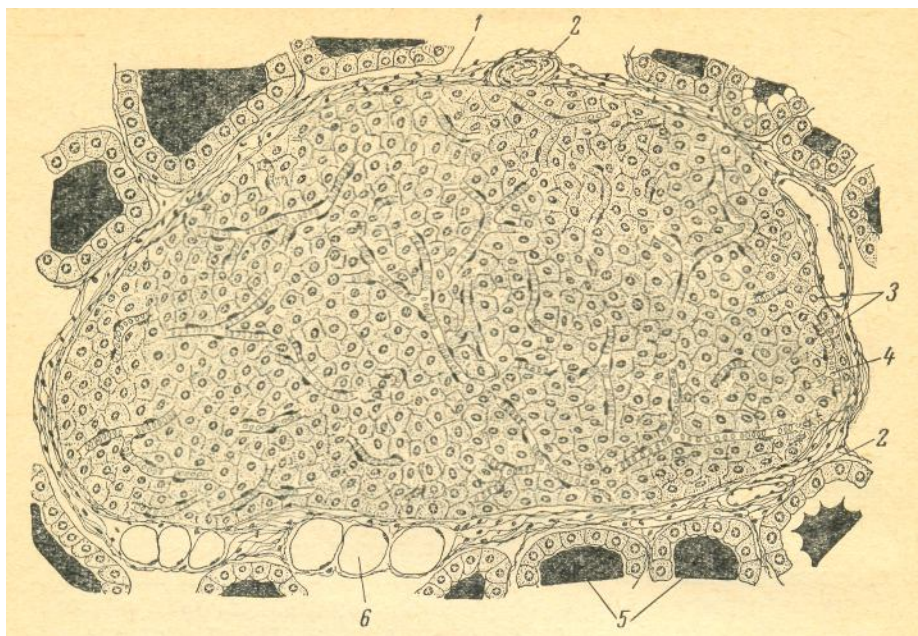
### **Qalqonsimon bez oldi bezi**

Qalqonsimon bez oldi bezi – *glandula parathyroidea*. Odatda, qalqonsimon bezning har bitta yon bo‘lagining orqa yuzasida ikkitadan joylashadi, har birining vazni 0,6 gr ga teng (24–rasm). Ayrim holatlarda shu bez to‘qimasi bilan bevosita tutashgan bo‘ladi. Asosiy paratireoid bezchalardan tashqari, qo‘shimcha bezchalar ham uchrab turadi. Bez tarkibida zich joylashgan ikki xil bez hujayrasi uchraydi. Bosh va oksifil hujayralar ma‘lum bo‘lishicha, yosh bolalarda dastlab bosh hujayralar rivojlanib, so‘ng 4-7 yoshlarida oksifil hujayralar paydo bo‘ladi. Yosh ulg‘ayishi bilan oksifil hujayralarning soni ko‘payib boradi. Organizm qarigan chog‘ida bez asosiy qismini oksifil hujayralar tashkil etadi.

Paratireoid bezlarning hammasi olib tashlansa, 2-3 sutka o‘tganidan so‘ng hayvonlarning ishtahasi yo‘qolib, juda qiyinchilik bilan yuradigan, bosh va tanasining ayrim muskullari tinmay titrab turadigan bo‘lib qoladi. Bu titroq vaqt o‘tishi bilan tobora kuchaya boradi va keyinchalik hayvon tanasining boshdan oyog‘iga tarqalib, butun tanasi bo‘ylab gavda talvasasiga (titrog‘iga) aylanadi, bu borgan sari kuchayaveradi va oxiri hayvon halok

bo‘ladi.

Agar paratireoid bezchalarning hammasi emas bir qismi olib tashlansa, ham yuqorida aytib o‘tilgan alomatlarining hammasi bo‘lmasa ham, lekin kamroq darajada namoyon bo‘ladi, shilliq pardalarga qon quyiladi, me‘da, ichaklarda uzoq vaqt tuzalmaydigan yaralar paydo bo‘ladi.



24-rasm. *Qalqonsimon bez oldi bezi (ok.5, ob.40).*

*1-umumiy kapsula biriktiruvchi to‘qimasini; 2-qon tomirlari; 3-bez hujayrasi; 4-qon kapilari tomirlari; 5-qalqonsimon bez morfofunktsiyasi; 6-yog‘ hujayralari.*

Eksperimental hayvonlarning paratireoid bezchalari olib tashlanganidan so‘ng, ularni oziqlanish jarayoni ham titroq (tetoniya) kuchayishi yoki pasayishiga sabab bo‘lishi mumkin. Masalan, go‘sht bilan oziqlanadigan hayvonlarga go‘sht ko‘p berilsa, titroq kuchayadi, sut va o‘simlik oziqlarni ko‘p bersa, titroq kamayadi. Buning asosiy sababi sut va o‘simliklar ozuqa tarkibida kalsiy moddasi ko‘p. Yosh ulg‘ayishi bilan oksofil hujayralarining soni ko‘payib boradi. Organizm qarigan chog‘ida bezning asosiy qismini oksofil hujayralar tashkil etadi.

Paratgormon oqsil modda bo‘lib, organizmda kalsiy va fosfor almashinuvini boshqarishda ishtirok etadi. Bu gormon yetishmaganida qonda kalsiy kamayadi. Odatda, organizmda paratgormonlar suyak to‘qimasida kerakli miqdordagi kalsiyning qonga chiqib turishini va shu tariqa qondagi kalsiy miqdorini yetarli darajada ta‘minlaydi. Shu bilan birga paratgormon ichaklardan kalsiyning qonga so‘rilishini, buyrak nefronlarida kalsiy reabsorbsiyasini kuchaytiradi, suyaklarda ostioklast hujayralarini ko‘payishini ta‘minlaydi. Natijada, qonda kalsiy miqdori bir meyorda

saqlanib turadi. Paratgormon hayvonga ichirilganida, uning ko'pchiligi me'da va ichak shiralari ta'sirida o'z kuchini yo'qotadi. Shuning uchun, kerakli vaqtda gormon vena tomiriga yuborilgani ma'qul. Paratgormon organizmda ko'payib ketsa ham, salbiy ta'siri kuzatiladi. Bunda mushaklar ish qobiliyati pasayadi, tez charchaydi.

Paratgormon organizmda yetishmay qolishi odamlarda ham kuzatilishi mumkin. Qalqonsimon bez potologiyasida (buqoq kasalida) operatsiya yo'li bilan olib tashlanishi kerak bo'lgan qalqonsimon bezning bir qismi bilan birgalikda parateroid bezlari ham ayrimlari birga olib tashlanishi kuzatilgan.

## Buyrak usti bezi

Buyrak usti bezlari – *glandula suprarenalis*. Ikkala buyraklarning yuqorigi qutbida, qalin yog' to'qimasi orasida joylashgan (25–rasm). Ularning har biri biriktiruvchi to'qimadan tashkil topgan umumiy kapsula bilan o'ralgan bo'lishiga qaramasdan po'stloq va mag'iz qismini tashkil qiluvchi ikkita bezdan tashkil topgan. Bularning rivojlanishi ikkita manbadan kelib chiqqan. Po'stloq qavat mezodermadan, miya qavat esa ektodermadan rivojlanadi. Miya qismi kelib chiqishi bilan simpatik nerv sistemasi bilan birga bitta manbadan rivojlanadi.

Po'stloq va miya qismlari mikroskopik tuzilishi va funksiyasi bilan birbirlaridan farq qiladi. Miya qismini tashkil qiluvchi hujayralar xromofil hujayralar qatoriga kiradi. Chunki, ular kaliy bixromat bilan bo'yalganida sarg'ish-jigarrangga och bo'yaladi.

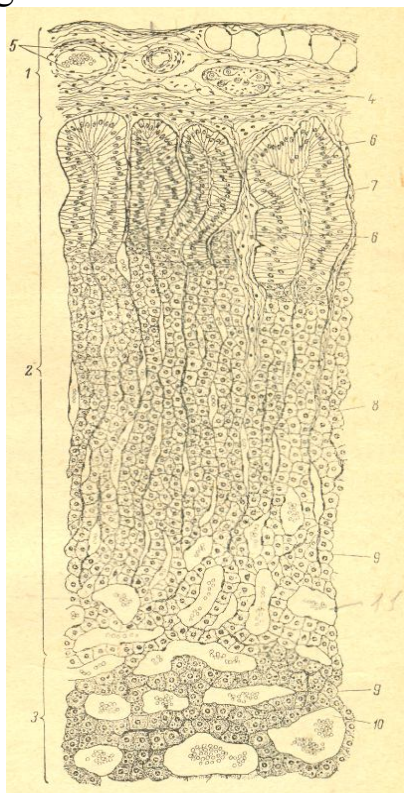
Buyrak usti bezlari ham qon tomirlariga boy bo'lib kapillyar to'rini tashkil qilgan holda tuzilishiga ega. Kapillyar to'ri nihoyatda mayda va zich holda bo'lgani tufayli ular ham sinisoid kapillarlar nomi bilan ataladi.

Buyrak usti bezlari ham buyrakka o'xshab qorin pardasi orqasida XI-XII ko'krak umurtqalarining qarshisida joylashadi. Bitta buyrak usti bezining og'irligi 12-13 gr ga teng. Yangi tug'ilgan bolalarda 8-10 gr bo'lib, bir yil mobaynida 2-3 martaga kamayadi. E yoshga kelib asta tiklana boshlaydi. Yoshi 20 ga yaqin to'la tiklanadi.

Buyrak usti bezlarini o'rtasidan ikki pallaga bo'linsa, po'stloq va

mag'iz qismlari ko'rinadi. Po'stloq qavat hujayralari o'zlarining kelib chiqishiga qarab epiteliy hujayralariga o'xshaydi. Bu hujayralar tarkibida ko'plab lipid kiritmalari uchraydi. Po'stloq qismi uchta zonani tashkil etadi. Tashqi ko'ptokchali zona, o'rta tutamli zona va ichki to'rsimon zona. Bulardan tashqari, po'stloq qismida bez kapsulasining ostida tartibsiz holda joylashgan kam tabaqalangan (kambial) hujayralar joylashadi. Bu hujayralar ko'payish xususiyatiga ega bo'lib qolgan qismi hujayralarini to'ldirib turadi. Hozirgi vaqtda bez – po'stloq qismining uchchala zoni xujayralari 40 dan ortiq gormon ishlab berishi aniqlangan. Bu gormonlar, asosan, uchta guruhga bo'lib o'rganiladi:

1. Mineralokortikoidlar
2. Glukokortikoidlar
3. Androgen va esterogenlar



**25-rasm. Buyrak usti bezi (ok.5, ob.20)**

*1-kapsula; 2-po'stloq moddasi; 3-mag'iz moddasi; 4-vegetativ gangliyasi; 5-qon tomirlari; 6-biriktiruvchi to'qima; 7-ko'ptokli zona; 8-tutamli zona; 9-to'rsimon zona; 10-xromofin hujayrasi; 11-kapilar tomirlar.*

Mineralokortikoid gormonlari ko'ptokchali zona hujayralari tomonidan ishlab beriladi. Bu gormonlar, avvalo, qondagi natriy va kaliyning miqdorini, meyorini tutib turadi. Bundan tashqari, buyrak kanalchalarida natriy xlor reabsorbsiyasini kuchaytirib, kaliy reabsorbsiyasini susaytiradi. Natijada, qon, limfa va to'qima oraliq suyuqliklarida osh tuzining miqdori ko'payib kaliy kamayadi. Shunday qilib, osmotik bosim bir me'yorida boshqarilib



turadi. Organizmda suv kerakli miqdorida yig'ilib turadi. Mineralokortikoidlarga aldasteron gormoni kiradi.

Glukokortikoidlar tutamli zona hujayralari tomonidan ishlab beriladi. Bular organizmda karbon suvlar almashinuvini, fosforlanish jarayonlarini boshqaradi. Ya'ni oqsillarni uglevodlarga aylanishini tezlashtiradi. Natijada, jigarda oksidlanish va dezaminlanish reaksiyalari kuchayadi. Oqibatda, qonda qand, jigar va muskullarda glikogen miqdori ko'payadi. Bu gormonlar uglevodlarni yoqqa aylantirish jarayoniga ham to'sqinlik qiladi.

Bu gormonning yetishmasligi natijasida karbonsuv almashinuvi jarayonlari buzilib, gipoglikemiya va jigarda glikogen miqdorining kamayishi, buyraklar funksiyasining kamayishi, pigment almashinuvining ishdan chiqishi va organizmda azot chiqindilarining yig'ilib qolish hodisasi yuz beradi. Ular ko'p miqdorda organizmga yuborilsa, muskul va birlashtiruvchi to'qima oqsillari keskin kamayib ketadi. Glukokortikoidlarga kortikosteron, kortizon (gidrokortizon) gormonlari kiradi.

Androgen va esterogen gormonlari to'rsimon zona hujayralari tomonidan ishlab beriladi. Ular ta'siri jinsiy gormonlar funksiyasiga o'xshaydi. Ma'lum bo'lishicha, androgen gormoni jinsiy a'zolar va ikkilamchi jinsiy belgilarga ta'sir ko'rsatishi bilan birga, oqsil sintezini tezlashtiradi. Skelet muskullarini rivojlantirib, bo'yni o'stiradi. Buyrak usti bezi giperplaziyaga yoki rak kasaliga uchrasa, bu gormonning miqdori qonda ko'payib ketishi, ayollarda, ayniqsa, ikkilamchi jinsiy belgilarni yuzaga keltiradi. Ayollar gavdasi erkaklarnikiga o'xshab kattalashadi, mo'ylov va soqol chiqa boshlaydi. Bunday holatga adreno-genetal sindromi nomi berilgan. Esterogen gormoni ham qonda ko'payib ketsa, jinsiy faoliyatni buzilishiga olib keladi. Yosh qizlarda voyaga yetish jarayonlari o'z vaqtidan ilgari kuzatiladi.

Buyrak usti bezining miya qismidagi hujayralar adrenalin va noradrenalin gormonlarni ishlab chiqaradi. Ikkala gormon ham organizmda fenellanin va tirozin aminokislotalaridan hosil bo'ladi. Adrenalin ta'siri natijasida ko'z qorachig'I kengayadi. Yurak qisqarish ritmi tezlashadi, muskullarning qo'zg'aluvchanligi va kuchi oshadi. Adrenalin arteriya va kapillar tomirlarni (yurak toj tomirlaridan tashqari) torayib, qon bosimini oshiradi. Qon ivishini tezlashtiradi, bronxlarni kengaytiradi, ichak peristaltikasini pasaytirib, muskullarni bo'shashtiradi, sfinkter muskullarini qo'zg'atib, ularning yopilishiga olib keladi. Adrenalin uglevod almashinuvida ishtirok etib glikogen moddasining glukozaga aylanishini va qonda qand miqdorini o'z me'yorda saqlashni boshqarib turadi.

Noradrenalin periferik arteriolalar devorini qisqartiradi, natijada, qon

bosimining oshishiga olib keladi. Sistolik va diastologik arteriya bosimini oshiradi. Me'da–ichak devorlari, o't pufagi devorlariga juda zaif ta'sir qiladi. Uglevodlar almashinuviga organizmdagi oksidlanish jarayonlariga tabiatan adrenalin bilan bir xil, ammo unga qaraganda 4-8 baravar kuchsizroq ta'sir ko'rsatadi.

Odatda, adrenalin va noradrenalin gormonlariga ta'sir qiluvchi fermentlardan aminooksidaza va tirozinaza ta'siri natijasida tez parchalanadi, natijada, bu gormonlarning ta'siri organizmda uzoqqa cho'zilmaydi.

### **Yakka joylashgan gormon hosil qiluvchi hujayralar**

Bunday hujayralar majmuasi ikki guruhga bo'linadi. Birinchi guruhga yakka joylashgan neyroendokrin hujayralar kirib, gormon neyroaminlarni sintez qiladi. Bu guruhning neyroendokrin hujayralari bosh miyada va boshqa a'zolarida uchraydi. Bularga qalqonsimon bezining parafollekular hujayralari, buyrak usti bezi miya moddasining xromofin hujayralari hamda hazm sistemasi shilliq qavatida uchraydigan endokrin hujayralar kiradi. Bularga xos xususiyatlaridan bittasi bu hujayralarning faoliyatiga gipofiz gormonlari ta'sir qilmaydi. Neyroendokrin hujayralar faoliyati simpatik va parasimpatik nervlar orqali ham boshqariladi.

Ikkinchi guruhga boshqa to'qimalardan yakka yoki guruhlar hosil qilib takomillashgan gormon ishlab beruvchi hujayralar kiradi. Bu hujayralarga urug'donning testestron gormonini ishlab beruvchi, tuxumdonning esterogen va progesteron hosil qiluvchi gormonlari kiradi. Bular steroid gormonlar hosil qilib, adenogipofizning gonodotropin gormonlari ta'sirida boshqariladi. Bular neyroaminlar hosil qilmaydilar.

### **Jinsiy bezlarning endoktrin qismi**

Jinsiy bezlarga urug'don va tuxumdonlar kirib, ular jinsiy hujayralar bilan birgalikda jinsiy faoliyatni boshqarib turishda rahnamolik qiladigan jinsiy gormonlar ishlab, qonga chiqarib beradilar. Jinsiy gormonlar jinsiy a'zolar funksiyasini hamma tomonlariga, jumladan, organizm umumiy holatiga, ikkilamchi jinsiy belgilarning paydo bo'lishiga va boshqa qator jarayonlarga ta'sir ko'rsatadi. Urug'donlarda erkaklik, tuxumdonlarda esa ayollar jinsiy gormonlari ishlab beriladi. Erkaklik jinsiy gormonlari

androgenlarga testestron, andestron, izoandestron va boshqalar kiradi. Bu gormonlar ichida eng aktivi testestron hisoblanadi. Bu gormonni urug'donda uchraydigan Leydig hujayralari ishlab beradi. Erkaklik jinsiy gormonlarini ishlab berishda Sertoli hujayralari ham ishtirok etsa kerak. Kuzatishlarda ma'lum bo'lishicha, spermatozoidlar qancha tez hosil bo'lsa, Sertoli hujayralarining protoplazmasida shuncha tez parchalanish jarayoni kuzatilgan va shuncha ko'p jinsiy gormonlar ishlab berilib, qonga chiqarilgan. Testestrondan tashqari, barcha adrenogenlar shu gormonlar organizmda almashinuvi natijasida hosil bo'ladigan mahsulotlardir.

Organizmda erkaklik jinsiy gormonlarining ta'sir qilish faoliyatini kasteratsiya, ya'ni bichilgan hayvonlarda kuzatish mumkin. Erkak hayvonlar bichilganida, sperma hosil qilish xususiyati yo'qoladi va xulq-atvorida ham bir qancha o'zgarishlar kuzatiladi. Bunday hayvonlar tinch yurish semirishga moyil bo'lib, ikkilamchi jinsiy belgilari ham regeneratsiyaga uchrab yo'qolib ketadi. Agar unga boshqa hayvon urug'doni ko'chirib o'tkazilsa unda yana erkaklik xususiyatlari va jinsiy reflekslari paydo bo'la boshlaydi. Lekin ko'chirib o'tkazilgan urug'don so'rilib ketganidan so'ng, ya'ni yo'qolib ketadi.

Ayollar tuxumdonlaridagi follikulalarning hujayralarida esterogenlar, ya'ni ayollar jinsiy gormonlari sintezlanadi. Esterogenlar sintezlanib, follekula suyuqligida saqlanib turadi. Bu gormon ayollarga xos xususiyatlar beradi. Jinsiy siklga, ikkilamchi jinsiy belgilarga, bachadon, qin shilliq pardalarining o'sishiga, sut bezlarining yetilishiga, oqsillar, anorganik moddalar, kaliy almashinuviga ta'sir ko'rsatadi, kapillar tomirlar devori o'tkazuvchanligini oshiradi. Oliy nerv sistemasiga o'z ta'sirini ko'rsatadi.

Ayollarda bu gormonlardan tashqari sariq tanachada progesteron ishlab beriladi. Progesteron gipofizda gonadotropin gormonlar hosil bo'lishiga va follikulalarni yetilishiga to'sqinlik qiladi va shu tariqa homilaning normal kechishi, sut bezlarining yaxshi yetilishi va ishlashiga sharoit yaratadi.

Ma'lum bo'lishicha, organizm normal holatida ham urug'donlarda bir oz miqdorda bo'lsa ham ayollar gormoni, tuxumdonlarda erkaklar gormoni ishlab chiqilishi isbotlangan. Jinsiy gormonlarning ishlab berilishi markaziy nerv sistemasi yordamida boshqariladi. Bunda gipofiz ham o'z gormonlari bilan ta'sir qilib turadi.

Jinsiy anomaliyalar ham uchraydi. Ayrim hollarda bitta organizmda erkaklarga va ayollarga xos (urug'don va tuxumdon) a'zolar uchrashi mumkin. Bunday holga *germafroditizm* deyiladi. Lekin, ikkalasi baravar rivojlanmay, bittasining rivoji ikkinchisidan ustunroq bo'ladi. Jinsiy bezlar tug'ilishidan boshlab rivojlanmay qolsa, bunga *ovnuxoidizm* deb ataladi.

Uchinchi xili organizm jinsiy sistemasi rivojlanmay qolib, katta bo'lganida yoshlik belgilari qolishi mumkin. Bunga *infantilizm* deb ataladi.

### **Me'da osti bezining endokrin qismi**

Me'da osti bezining mikroskopik tuzilishi va funksiyasi hayvonlardan baliqlarda, amfibiy, reptiliy va sutemizuvchilarda yaxshi o'rganilgan. Aralash bezlar qatoriga kirib, ekzokrin va endokrin qismlaridan tashkil topgan. Ekzokrin qismi ovqat hazm qilish sistemasida batafsil yozib o'rganilgan. Endokrin qismi Langergans orolchalarini tashkil qiluvchi hujayra guruhlardan tashkil topgan. Orolchalarning soni 1-2 mln, diametri esa o'rtacha 100-300 mkm teng. Tarkibini bir necha xil hujayralar tashkil etadi. Ularning ichida eng ko'p uchraydigan beta hujayralari 60-80% ni tashkil etib, asosan, insulin gormonini ishlab beradi. Ikkinchi alfa hujayralari bo'lib, ular 10-30% ni tashkil etib, glukogen gormonini sintez qiladi. Uchinchi esa, «D» hujayrasi deyilib, gipofizning o'sish gormoni chiqishiga to'sqinlik qiladi, shu bilan birga, insulin va glukogen chiqishini sekinlashtiradi.

**Insulin** (lotincha – *insula* orolcha) gormoni jigarda glukozadan glikogen sintezlanishini tezlashtiradi va parchalanishiga to'sqinlik qiladi, periferik qonda qandning kamayishiga olib keladi. Hujayralar tomonidan glukozaning o'tkazuvchanlik xususiyatini oshiradi. Insulin chiqishi bilan qondagi qand miqdori o'rtasida o'zaro aloqa mavjud. Qonda qand ko'paysa, insulin ko'p ishlab beriladi yoki teskari jarayon bo'lishi mumkin. Qonda qand kamayib ketsa, unga gipoglekemiya deyiladi. Bunda organizm karakt (organizm uchun xavfli jarayon) holatiga tushib qolishi mumkin. Masalan: qon tomiriga katta dozada insulin yuborilsa, shunday holat sodir bo'ladi. Agar tezda qonga glukoza yuborilsa, karaktning oldini olish mumkin. Insulin yetishmaganida esa, qandli diabet kasali kelib chiqadi. Bunda qonda qand miqdori ko'payib ketadi.

## **UCHINCHI QISM**

### **ICHKI MUHIT TO'QIMALARI**

Ichki muhit to‘qimalari deganda, odatda, tashqi muhit bilan ham, ichki organlar bo‘shliqlari bilan ham tutashib turmaydigan, morfologiyasi va vazifasi har xil, ammo hayvon yoki odamning ichida joylashgan to‘qimalar tushuniladi. Ulardan qon, limfa va siyrak biriktiruvchi to‘qimalar butun organizm hujayralarini oziq moddalar bilan ta‘minlaydi. Mana shu xususiyati, ya‘ni vazifasiga ko‘ra ular *trofik to‘qima* deyiladi. Ular organizmni turli xil zararli moddalar va infek-siyalardan himoya qiladi, ya‘ni Mechnikovning fagositoz qonuniyatiga ko‘ra, organizmga tushgan mikrobyoki boshqa yot moddalarni muayyan qon va biriktiruvchi to‘qima hujayralari: o‘ziga qamrab olib yemirib yuboradi. Shuningdek, mazkur to‘qimalar hujayralararo moddalarning kimyoviy va kolloid-dispers tarkibi doim birday bo‘lishini ta‘minlaydi ham. Suyak, tog‘ay, pay, boylamlar, fassiya (parda, qobiqlar) va aponevrozlar esa tayanch vazifasini bajaradi. Ular uchun birdan-bir umumiy xususiyat to‘qimalarda hujayralararo moddalar rivojlangan bo‘ladi. Shunga ko‘ra, hujayra elementlari bir-biridan ancha uzoqda yotadi. Bundan tashqari, qon bilan limfa to‘qimalaridagi hujayralararo modda suyuq, tog‘ay bilan suyak to‘qimalaridagi hujayralararo modda zich bo‘ladi va hokazo.

## **VII -bob. UMURTQALI HAYVONLARNING QON VA LIMFA TO‘QIMALARI**

Ma‘lumki, ichki muhit to‘qimalariga yuqorida ko‘rib o‘tilgan bir qator to‘qimalar bilan birga qon va limfa to‘qimalari ham kiradi. Binobarin, ichki muhit to‘qimalarining birdan-bir yagona belgisi va ularni bir-biriga birlashtirib turgan omil bu – hujayralararo moddaning juda yaxshi rivojlanganligidir. Uning bunchalik yaxshi rivojlanishi hujayralarni bir-biridan uzoqlashtirib turadi. Eitely to‘qimasida esa hujayralararo modda deyarli yo‘q, shu sababdan ham ularning hujayralari yonma-yon yoki bir-birining ustida joylashgan, bu haqda yuqorida gapirilgan edi.

### **13-§. Qon**

Qon haqida gapirganda, qon yaratuvchi a‘zolar – suyak ko‘migi (miyasi), limfa tugunlari, taloq haqida ham gapirishga to‘g‘ri keladi. Bularni

alohida ajratib o'rganish mumkin emas, chunki istasangiz-istamasangiz biri haqida gap borganda ikkinchisini ham qisqacha bo'lsa ham tilga olib o'tishga to'g'ri keladi. Qon hayvonlarda bo'lsin, odamda bo'lsin doim harakatlanib turadi. Shu harakati jarayonida uning tarkibi doim o'zgarib turadi. Shu jihatdan qaraganda, qon yaratuvchi organlardagi qonning tarkibi bilan tomirlarda aylanib yurgan, ya'ni periferik qonning tarkibi o'rtasida bir oz farq bo'ladi.

Xo'sh, qon o'zi nima, u nimadan paydo bo'ladi? Ma'lumki, organizmning embrion rivojlanishi davrida ektoderma, entoderma va mezodermadan tashqari, ular oralig'ida mezenxima deb ataluvchi embrion to'qimasi ham rivojlanadi. Kelajakda mazkur to'qimadan bir qator yangi to'qimalar rivojlanadi. Binobarin, qon va limfa ham ana shu mezenxima hujayralaridan rivojlanadi.

Mezenxima hujayralari, odatda, protoplazmatik o'simtalarga o'xshash bir nechta o'simtalari bilan o'zaro tutashyib, to'rsimon shaklda tuzilgan. Bularning hammasi ham tabaqalangan hujayralar qatoriga kiradi. Hujayralarning orasini yarim suyuqlik holatida bo'ladigan modda to'ldirib turadi. Mezenximaning turli qismlaridagi hujayralarning ko'payishi va tabaqalanishi embrionda har xil to'qimalar rivojlanishiga olib keladi. Bular jumlasiga qon va limfa, ularning tomirlari, shaklli elementlar hamda suyuqliklari kiradi. Qon va limfaning boshqa biriktiruvchi to'qimalardan farqi organizmning ichki muhitini ta'minlashda ishtirok etishidir. Embrion rivojlanish davrida oldin qon tomirlar sistemasi, so'ng limfa sistemasi paydo bo'ladi. Qon va limfa o'zining tarkibiy tuzilishi jixatidan bir-biriga o'xshash moddalardir. Masalan, qon, asosan, suyuq plazma va unda erkin suzib yurgan shaklli elementlardan tashkil topgan. Limfa tomirlari o'z suyuqligini qon tomirlarga quyib, uni xar tomonlama to'ldirib turadi (limfa haqida tegishli paragrafga qarang). Qon organizm uchun muhim bo'lgan bir necha xil vazifalarni bajarishi hammaga ma'lum. Shulardan birinchisi uning trofik (oziqlantiruvchi) vazifasi bo'lib, ichaklardan qonga so'rilgan barcha oziq moddalarni organizmga tarqatib beradi va to'qimalarda moddalar almashinuvi jarayonida hosil bo'lgan chiqindi moddalar organizmdan tashqariga chiqarilishini ta'minlaydi.

Ikkinchisi, organizmda gazlar almashinuvi (nafas) jarayonini ta'minlaydi, ya'ni qon o'pka pufakchalari (alviolalari) dan kislorod biriktirib olib, organlar to'qimalariga tarqatadi va u yerdan karbonat angidrid gazini olib, o'pka orqali tashqariga chiqaradi. Bu vazifani asosan qizil qon tanachalari-eritrotsitlar bajaradi.

Uchinchisi, organizmda himoya vazifasini bajaradi. Bu vazifani

bajarishda qon tarkibidagi bir nechta elementlar ishtirok etadi. Masalan, qonning oq qon tanachalari-leykotsitlar fagositoz xususiyatiga ega, ya'ni organizmga tashqaridan tushgan har xil mikroorganizmlarni qamrab olib, parchalab yuboradi. Kasallik tufayli nekrozga uchragan, organizm uchun yot moddalarga aylangan hujayralarni yutadi. Qonning ba'zi shaklli elementlari har xil immunitet hosil qiladi. Qonning mana shu xususiyati tufayli organizm sog'lom bo'ladi.

Bundan tashqari, qon organizmda bir nechta gumoral vazifani ham bajaradi. Endokrin va nerv sistemasi bilan birga u organizmning ichki turg'unligini (muhitini), ya'ni gomeostazini saqlab turishda ham ishtirok etadi.

Qon tuzilishiga ko'ra ikki qismga bo'lib o'rganiladi: suyuq qismi-plazma va unda erkin suzib yuruvchi shaklli elementlar-eritrotsitlar, leykotsitlar va qon plastinkalari-trombotsitlar. Qon plazmasi hajmi jihatidan qonning 55-60% ini, shaklli elementlari 40-45% ini tashkil etadi. Qonning umumiy massasi odam organizmining taxminan 7% ni tashkil etadi. Masalan, massasi 70 kg keladigan odamda taxminan 5-5,5 l qon bo'ladi.

## **Qon plazmasi**

Plazma hujayralararo suyuq modda bo'lib, tarkibining 90-93% ini suv, 7-10% ini quruq moddalar tashkil qiladi. Qonning ana shu plazma va quruq qismini sentrifuga yordamida bir-biridan bemalol ajratish mumkin. Bunda probirkaning tagiga quruq moddalari cho'kib, yuzasiga plazma ajralib chiqadi. Quruq moddaning taxminan 7% oqsillar, 3% boshqa organik va anorganik moddalardir.

Organizm hayotida qon plazmasi muhim vazifalarni bajaradi. Uning tarkibida organizm uchun zarur bo'lgan ko'p organik va anorganik moddalar mavjud. Bularga oqsillar, yog'lar, uglevodlar, gormonlar, antitelo va antitoksinlar kiradi. Bundan tashqari, moddalar almashinuvida organizmda hosil bo'ladigan chiqindi moddalar-siydik kislota, mochevina va boshqalar ham bo'ladi. Qon plazmasidagi oqsillardan eng muhimi fibrinogen bo'lib, u qonning quyilishida ishtirok etadi, ya'ni tananing jarohatlangan joyida,

qondagi erish xususiyatiga ega bo'lgan fibrinogen fibringa-mayda ipchalarga o'xshash oqsilga aylanadi va jarohatlangan tomir yuzasini berkitadi, natijada qon oqishi to'xtaydi. Ammo fibri-nogenning fibringa aylanishi uchun unga qondagi kalsiy ioni bilan trombin oqsili ta'sir qilishi kerak. Ulardan bittasi bo'lmasa ham qon quyulmaydi. Odatda, qon tarkibida trombin oqsili bo'lmaydi, agar bo'lganida qon tomirlarda ivib qolardi. Qonda, odatda, trombogen moddasi bo'lib, u trombokinaza fermenti ta'sirida trombinga aylanadi. Trombin bilan kalsiy ioni birga fibrinogenga ta'sir qilib uni fibringa, ya'ni mayda ipchalarga aylantiradi, natijada qon quyuladi. Trombokinaza esa, qon tomirlar jarohatlangan joyda qon shaklli elementlarining yemirilishi va kislorod bilan reaksiyaga kirishishi natijasida hosil bo'ladi. Shunday qilib, qon quyulishi uchun, albatta, qon tomirlarning jarohatlangan qismi va fibrinogen, kalsiy ioni va protrombin moddasi ishtirok etishi shart. Qonda shu elementlardan birontasi kam bo'lsa yoki o'zaro bir-biriga ta'siri buzilsa, qon quyulish jarayoni su-sayishi yoki umuman to'xtashi mumkin. Ayrim qon kasalliklarida uning quyulish jarayoni buzilib, kichkina jarohatlangan qon tomirdan ham ko'plab qon oqib ketishi mumkin. Gemofiliya kasalligida qon quyulishi buzilgan bo'lib, qon tomirlarning kichkina jarohati ham organizmni halokatga olib keladi.

### **Qonning shaklli elementlari**

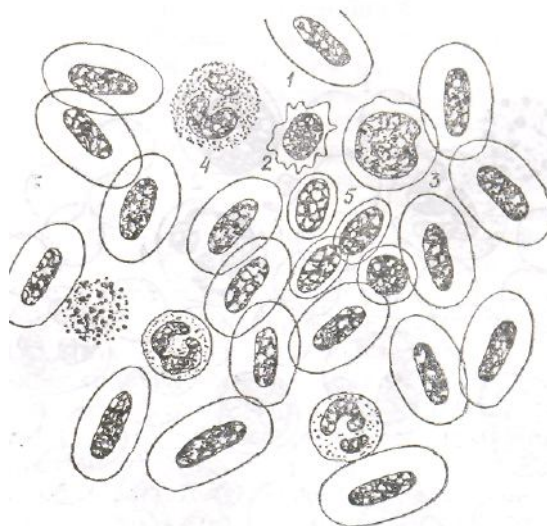
Demak, qonning shaklli elementlari qon yaratuvchi organlarda yetilgach, tomirlarga o'tadi va periferik qon tomirlar bo'ylab aylanib yurardan, qonga xos umumiy vazifani bajarishga kirishadi.

Eritrotsitlar. Eritrotsitlar-qizil qon tanachalari qon shaklli elementlarining eng ko'p qismini tashkil qiladi. Ularning soni, odatda, erkaklarda 1 mm<sup>3</sup> qonda 5-5,5 mln bo'lsa, ayollarda 4,5-5 mln, yosh organizmda ular soni nisbatan ko'p bo'ladi. Odam katta bo'lgach, bu miqdor odatdagi darajaga tushadi va organizm qarigan sari uning miqdori yana ortib boradi, tarkibidagi gemoglobin miqdori esa yoshlarnikiga nisbatan kamayadi. Eritrotsitlar har xil fiziologik holatlarda va kasalliklarda oshib yoki kamayib turishi mumkin. Eritrotsitlarning soni umurtqali hayvonlarning yashash sharoitiga, jinsi, yoshiga va yil fasliga qarab o'zgarib turadi. Har xil his va tuyg'ular natijasida va jismoniy harakat vaqtida eritrotsitlar soni ko'payadi. Ular miqdorining bunday o'zgarib turishi organizmning moslashish xususiyatidan kelib chiqadi. Har bir eritrotsit, masalan, odamda 3 oydan ortiq yashaydi. Organizmda jigar, taloq va terida qon depolari bo'lib, u erda hamma vaqt eritrotsitlar mavjud bo'ladi va kerak vaqtida qonga chiqarib turiladi. Eritrotsitlar gazlar almashinuvini, qon plazmasidagi ionlar



munosabatini boshqarishda, glikoliz jarayonida, ya'ni uglevodlarning parchalanishida, toksinlarning adsorbilanishida ishtirok etadi, viruslarni tutib qolish kabi vazifalarni bajaradi. Eritrotsitlarning gazlar almashinuvidagi vazifasi organizmni kislorod bilan ta'minlash va karbonat angidridni tashqariga chiqarishda namoyon bo'ladi. Umurtqali hayvonlar eritrotsitlarining tarkibida kislorodni o'ziga tez qabul qilib olish xossasiga ega bo'lgan nafas pigmenti-gemoglobin bo'ladi. Qon o'pka pufakchalaridan (alveolalaridan) o'tar ekan, eritrotsitlar gemoglobinni xuddi magnitga o'xshab kislorodni o'ziga tortib oladi va hujayralarga yetkazib beradi.

Eritrositlar, odatda, nihoyatda ixtisoslashgan bo'lib, rivojlanish davrining oxirgi pog'onalarida yadro va boshqa organoid hamda hujayra kiritmalarini o'zidan tashqariga chiqaradi. Sitoplazmasi faqat qonga qizil rang berib turuvchi gemoglobin moddasi bilan to'ladi, bo'linish xususiyatini yo'qotadi. Amfibiyalarda va parrandalarda (baqa va tovuqlarda) eritrositlar tarkibida yadrolar oxirigacha saqlanib qoladi, binobarin, ularning eritrotsitlari yadroligicha qoladi (26–rasm).



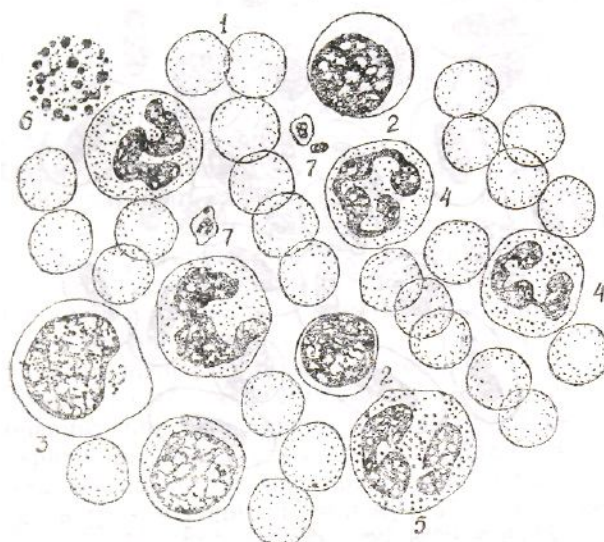
*26-rasm. Baqa qoni surtmasi. Gemotoksilin – eozin bilan bo'yalgan (400 marta kat.):*

*1-eritrositlar; 2-limfosit; 3-monotsit; 4-granulotsit; 5-trombotsit.*

Umurtqali hayvonlarda va odamda (tuya va lamalardan tashqari) eritrositlarning shakli deyarli yumaloq, ikki tomoni botiq disk shaklida bo'ladi (27–rasm). Ularning bunday morfologik tuzilishi fiziologik jihatdan katta ahamiyatga ega, gemoglobin o'ziga kislorodni tez qabul qilib, organizm talabini yetarli darajada kislorodga qondiradi. Eritrotsitlar juda elastik xususiyatga ega bo'lib, o'z diametridan kichik diametrli kapillar tomirlardan shaklini o'zgartirgan holda bemalol o'tib ketaveradi. Ayrim tuban umurtqalilarda eritrositlar shakli ovalsimon, tuxumsimon yoki ikki tomoni qavariq, bo'rtiq bo'lishi ham mumkin. Eritrotsitlarning diametri har xil

bo‘ladi. Masalan, tovuqlarda 12 mk, filda 8-10 mk, echkida 4, qo‘yda 4,3, odamda 7,5 mk ga teng. Shuni ham aytib o‘tish kerakki, umurtqalilarda eritrotsitlarning diametri ularning umumiy vazniga qarab o‘zgarmaydi. Tuban umurtqalilarda ham eritrotsitlarning diametri har xil bo‘lishi, ya‘ni yirik-mayda bo‘lishi mumkin. Sutmizuvchilyrda, odatda, mayda, tuban xordalilarda ancha yirik, ayniqsa, proteyalarda 58 mk bo‘ladi. Bitta eritrositning sathi 128 mk<sup>2</sup> ga; odamning 5,5 l qonidagi eritrotsitlarning umumiy satxi 3700 m<sup>2</sup> ga teng.

Zamonaviy skenur elektron mikroskop yordamida eritrotsitlarning nozik tuzilishn yaxshi o‘rganib chiqilgak. Shundan ma‘lumki, eritrotsitlar sitolemmasining qalinligi 20 nm ga teng bo‘lib, uning tashqi yuzasida fosfolipaza, kislota, adsorbsiya qilingai proteinlar, ichki yuzasida esa glikolitik fermentlar, natriy va kaliy, glikoproteitlar va gemoglobin topilgan. Eritrotsitiing membranasi tanlab o‘tkazish xossasiga ega bo‘lib, o‘zidan natriy, kaliy, kislorod va karbonat angidridni o‘tkazadi.



27– rasm. Odam qonining bo‘yalgan surtmasi (sxema). Romanovskiy – Gimza usulida bo‘yalgan (900 marta kat.).

1- eritrotsitlar; 2- limfotsitlar (maydasi va yirigi); 3-monotsit; 4-neytrifil leykotsit; 5-eozinofil; 6- bazofil;

7- trombosit.

Eritrotsitlarning kimyoviy tarkibi: 60% suv, 40% quruq moddadan tashkil topgan. Quruq moddaning 95% ni gemoglobin, 5% ni uning qobig‘I (stromasi) va boshqalar tashkil etadi. Bitta eritrosit vaznining 32,5% ni gemoglobin moddasi tashkil etadi. Organizmdagi barcha gemoglobinning massasi taxminan 800 g ga teng. Ma‘lumki, gemoglobin murakkab oqsillarga kirib, uning oqsil qismi – *globin*, oqsil bo‘lmagan qismi – gemindir. Ular tarkibida temir bo‘lib, protoporsirinlar guruhiga kiradi. Gemoglobin o‘pkaga

kirgan kislorod bilan tezda birikib, oksigemoglobinga aylanadi. O'zidagi kislorodni to'qimalarga berib, u yerdan karbonat anhidridni olib karboksigemoglobinga aylangan holda uni o'pka orqali tashqariga chiqarib yuboradi. Eritrotsitlarda qondagi karbonat anhidridning 1/3 qismi bo'ladi. Eritrotsitlar, odatda, Romanovskiy–Gimza (eozin va lazur bo'yoqlarining aralashmasi) usuli bilan buyab o'rganiladi. Qon surtmalarining funksiyasi etil va metil spirtlar yordamida bajariladi. Bunda eritrotsitlar ko'zga yaxshi ko'rinib turadi. Odatda, qonda 5% atrofida yosh gemogloblnk bo'ladi. Ularning sitoplazmasida to'rsimon donachalar bo'lib, ularni *retikulotsitlar* deyiladi. Ular endoplazmatlk to'r bilan ribosomalarning qoldig'idir.

Eritrotsitlar tarkibida gemoglobin bo'lgani uchun kislotali bo'yoqlarda oksifil bo'yaladi. Qonda kam uchraydigan yosh eritrotsitlar tarkibida gemoglobin kam bo'lganligi uchun kislotali bo'yoqlarda yaxshi bo'yalmaydi, aksincha, ikshqoriy bo'yoqlarda bazofil bo'yaladi. Bunday eritrotsitlarga *polixromatofil* eritrotsitlar deyiladi. Umuman, eritrotsit-larning har xil bo'yoqlarda har xil bo'yalishiga *polixromatofiliya* deyiladi.

Sutemizuvchilarda eritrotsitlar har xil tashqi va ichki ta'sirga sezgir bo'ladi. Ayniqsa, qonda osmotik bosimning o'zgarishi ularga kuchli ta'sir qiladi. Masalan, 0,9% li osh tuzli izotonik eritma eritrotsitlar uchun normal hisoblanadi. Gipotonik eritmalarda eritrotsitlar suvni o'ziga tortib shimib ketadi, natijada ular yorilib, gemoglobin tashqariga chiqadi. Bunday holatga gemoliz deyiladi. Gemoliz faqat gipotonik eritmada emas, balki boshqa moddalar (xloroform, spirt va ilon zahari) ta'sirida ham sodir bo'lishi mumkin. Aksincha, gipertonik eritmada eritrotsitlar o'zida suvni tashqariga chiqarib yuborib, burishib qoladi, bunga plazmoliz deyiladi. Ikkala holatda ham eritrotstitlarning fiziologik faoliyati buziladi.

Eritrotsitlarning umri o'rtacha 110 kun, erkaklarda–126 kun, ayollarda 90 kun. Ma'lum bo'lishicha, organizmda har kuni 200 mln ga yaqin eritrotsitlar nobud bo'lib, yemirilib turadi. Ularning o'rmini yangi eritrotsitlar egallaydi. Eritrotsitlar yemirilishi natijasida gemoglobin globin va geminga ajraladi. Bunda ajralib chiqqan temir elementlarini yangi hosil bo'lgan eritrotsitlar o'ziga qabul qilib oladi va undan o'z faoliyatida qayta foydalanadi.

**Leikotsitlar.** Leykotsitlar–oq qon tanachalari qoning shaklli elementlaridan biri. Uni birinchi marta 1673–yili A. Levinguk aniqlagan. Ular protoplazmatik o'simalari orqali amyoba shaklida surilib yurish xususiyatiga ega. Morfologik tuzilishi va bajaradigan fiziologik vazifasiga ko'ra ham bir-biridan farq qiladi. Leykotsitlarning soni har xil hayvonlarda har xil: 1 mm<sup>3</sup> qonda 3 mingdan 18 minggacha bo'ladi, qushlarda 30

mingdan ham oshadi. Yosh bolalarda ularning soni 1 mm<sup>3</sup> qonda 10-12 ming, kattalarda 6-8 ming. Leykotsitlarning soni o'zgarib turadi, masalan, ovqatlanishdan va jismoniy harakatdan keyin ko'payishi mumkin. Shuning uchun, analizga olinadigan qonni, odatda, naxorda olinadi. Bordi-yu, leykotsitlarning soni 1 mm<sup>3</sup> qonda 10 minggaacha o'zgarsa, uni odatda fiziologik o'zgarish deyiladi, patologik holat deb tushunilmaydi. Ayrim vaqtlarda, masalan, og'ir kasalliklarda leykotsitlarning soni undan ham ko'payib ketadi, ularning bunday holatiga leykotsitoz deyiladi, kamayib ketishiga esa leykopeniya deyiladi. Leykotsitlar aktiv harakat qilib ko'chib yurish xususiyatiga ega, ya'ni soxta oyoqchalari bilan harakatlanib, qon tomirlardan atrofdagi biriktiruvchi to'qimalarga chiqib, u erdagi patologik jarayonlarda ishtirok etadi. Ular harakatining tezligi harorat, pH ga bog'liq. Leykotsitlarning eng muhim vazifalaridan biri, yuqorida eslatib o'tganimizdek, organizmga tushgan yot moddalarni yoki mikroorganizmlarni o'ziga qamrab olib, uni parchalab yuborishdir. Uning bu ishi *fagotsitoz* deyiladi.

Leykotsitlar mikroorganizmlarga ikki xil: bakteriotsit va bakteriostatik ta'sir ko'rsatadi. Birinchisida leykotsitlar tarkibidagi fermentlar yordamida mikroorga-nizmlarni to'la qamrab olib, parchalab yuboradi, ikkinchisida esa ularni chalajon qilib, kasallik keltirib chiqarish xususiyatini yo'qotadi. Bundan tashqari, leykotsitlar gumoral vazifani bajararkan, immunitet hosil bo'lishida ham ishtirok etadi.

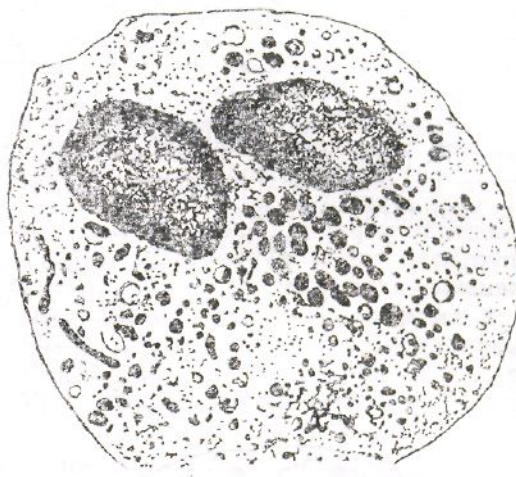
Umurtqali hayvonlar va odamda leykotsitlar sitoplazmasida donachalari bor yoki yo'qligiga qarab ikki guruhga bo'linadi. Birinchisi, donador leykotsitlar-granulotsitlar, ikkinchisi, donachasiz leykotsitlar-agranulotsitlar. Leykotsit donachalari kislotali (eozin) bo'yoqlar bilan tekis bo'yalsa, *eozinofil leykotsitlar*, donachalari ishqoriy (azur) bo'yoq bilan bo'yalsa, bazofil leykotsitlar, kislotali va ishqoriy bo'yoq bilan bo'yalsa, *neytrofillar* deyiladi. Donachasiz leykotsitlar limfotsit va monositlarga bo'linadi.

Donador leykotsitlar-granulotsitlar. Yuqorida aytib o'tilganidek, donador leykotsitlar-granuloditlar o'z navbatida neytrofil, eozinofil va bazofillarga bo'linadi. Quyida ularni birma-bir ko'rib chiqamiz.

Neytrofil leykotsitlar qonda leykotsitlar turining eng ko'p qismini, ya'ni jami leykotsitlarning 65-75% ni tashkil qiladi. Neytrofillar asosan yumaloq shaklda bo'lib, diametri 7-15 mkm ga teng. Sitoplazmasida joylashgan mayda donachalar bo'lib, ular ochroq bo'yalgan. Elektron mikroskopda yaxshi ko'rinadi (28-rasm). Hujayra markazida joylashgan yadrosi ishqoriy bo'yoq bilan yaxshi bo'yaladi. Yadrolarining shakli hujayra

shakliga qarab har xil. Yosh neytrofil-larning yadrosi tayoqchaga o'xshagan bo'lgani uchun tayoqchasimon yadroli neytrofillar deyiladi, ular jami leykotsitlarning 3–5% ni tashkil etadi. Yosh hujayralar yetila borishi bilan bo'g'imlar hosil qiladi. Har bir bo'g'im juda ingichka, ko'zga ko'rinmaydigan elementlar bilan tutashgan bo'lib, ularga bo'g'im yadroli neytrofillar deyiladi. Neytrofillar leykotsitlarning 60-65% ni tashkil etadi. Odatda, neytrofil leykotsitlar yadrosining shakliga qarab ularning yoshini aniqlash mumkin. Neytrofil leykotsitlar tarkibida proteolitik fermentlardan sitoxrom-oksidaza, ishqoriy fosfataza hamda aminokislotalar, lipidlar va gli kogen borligi aniqlangan. Neytrofil leykotsitlar organizmga tushgan mikro-organizmlarni va kasalliklarda hosil bo'ladigan chiqindi moddalarni qamrab olib, parchalash xusu-siyatiga ega. Ana shu fagositoz qilish xususiyatiga qarab ularga *mikrofaglar* degan nom berilgan.

Shuni ham aytish kerakki, har xil umurtqalilarda neytrofillarning soni, shakli va ichki tuzilishi bir-biridan farq qiladi. Masalan, mushuk qonidagi neytrofil leykotsitlar donachasi juda ham mayda bo'lib, katta ob'ektivda ham deyarli ko'rinmaydi. Odatda ular qizg'ish rangga bo'yaladi. Otlarda va kavsh qaytaruvchi hayvonlarda esa neytrofil donachalar kislota va ishqoriy bo'yoqqa bo'yaladi. Uy quyonlari bilan qushlarniki kislotali bo'yoqqa (eozinga) bo'yaladi. Shuning uchun neytrofil leykotsitlarni faqat bo'yalishiga qarab ajratish umurtqali hayvonlarda aniq ma'lumot bermaydi.



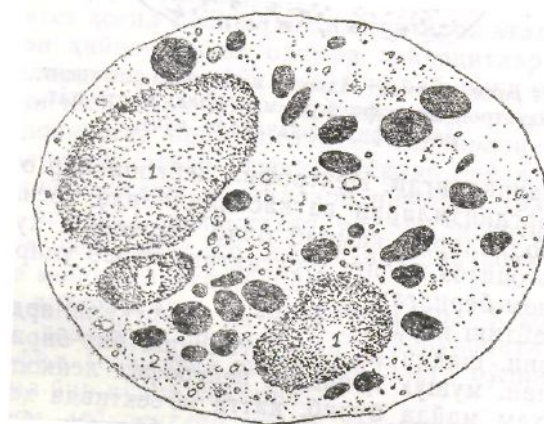
**28–rasm. Segment yadroli neytrofil leykotsit.**

*Elektron mikrofotoqramma (12000 marta kat.,*

*neytrofil donachalari ko'p).*

Neytrofil leykotsitlar soni patologik va fiziologik holatlarga qarab o'zgarishi mumkin. Chunonchi, yallig'lanish jarayonida, jismoniy harakat vaqtida, homilador ayollarda uning soni ortib boradi.

*Eozinofil (atsidofil) leykotsitlar* qondagi leykotsitlar umumiy miqdorining 2–5% ni tashkil etadi. Boshqa donachali leykotsitlarga nisbatan ular ancha yirik bo'lib, diametri 9-14 mk ga teng. Sitoplazma qismidagi donachalar boshqa granulotsitlarning donachasiga nisbatan ancha yirik, bir tekis joylashgan donachalar bo'lib, eozin va boshqa kislotali bo'yoqlarda yaxshi bo'yaladi. Otlar qonidagi eozinofil leykotsitlar ancha yirikligi bilan farq qiladi. Romanovsiy bo'yoq'ida qizil rangga bo'yaladi.



29–rasm. Segment yadroli eozinofil leykotsit (atsidofil).

Elektron mikrofotogramma (10000 marta kat.):

1-yadro; 2-atsidofil donachalari; 3-sitoplazmatik to'r apparati

(E. I. Terentyev, Z. G. Shishkanovdan).

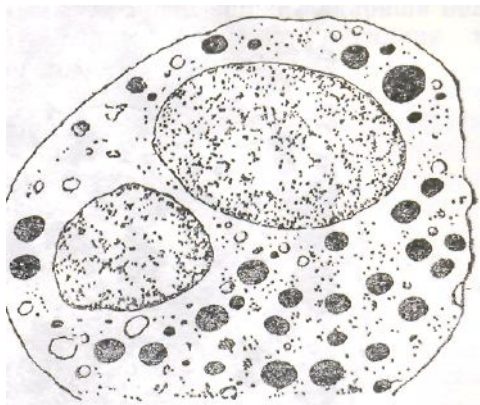
Eozinofil donachalarning shakli yumaloq yoki ovalsimon bo'lib, boshqa leykotsit donachalaridan ancha yirik, diametri 0,7-1,3 mk ga teng. Ularning donachalari oddiy mikroskopning kichik obyektivida ham yaxshi ko'rinadi. Ular lipoidlardan (oqsil moddalardan) tashkil topgan. Donachalar tarkibida fosfor, temir, oksidlanish va qaytarilish jarayonida ishtirok etadigan fermentlar uchraydi. Elektron mikroskopda olib borilgan tekshirishlar shuni ko'rsatadiki, sitoplazma qismida yaxshi rivojlangan endoplazmatik to'r, Golji kompleksi, hujayra markazi va mitoxondriylar bor ekan. Eozinofil yadrosi hujayra markazida joylashgan bo'lib, odatda, ikkita, ba'zida esa, uchta segmentdan tashkil topgan, ular ingichka belbog'chalar yordamida bir-biri bilan tutashib turadi (29–rasm). Eozinofil leykotsitlar ham surilib ko'chish xususiyatiga ega. Organizmning kasallangan joy-larida ko'plab uchraydi. Fagositoz xususiyatga ega. Organizmda har xil zaharlar ta'sirida

intoksikatsiya bo'lganda ularning aktivligi yanada ortadi. *Eozinofiliya* ba'zi bir yuqumli kasalliklarda ham aniqlangan. Masalan, gijja kasalliklarida, allergik holatlarda va organizmga yot oqsillar tushib qolganida, ularning qondagi miqdori birmuncha ko'payadi. Hayvonlarda buyrak usti bezi olib tashlanganda, eozinofiliya bo'lishi kuzatiladi. Aksincha, qalqonsimon bez olib tashlanganida esa, uning kamayishi, ya'ni eozinopeniya sodir bo'ladi.

*Bazofil leykotsitlar* umumiy leykotsitlarning 0,52% ni tashkil etadi, diametri 6-10mk. Bazofillar qushlar qonida boshqa umurtqalilardagiga nisbatan ko'proq bo'ladi, yadrosi boshqa granulotsitlarga nisbatan ancha och bo'yaladi, bo'g'imlari deyarli ko'rinmaydi. Sitoplazmasida intensiv ravishda ishqoriy bo'yoqqa to'q bo'yalgan yirik donachalarni ko'ramiz. Donachalari suvda tez eriydi, organizmdagi vazifasi yaxshi o'rganilgan emas. Rentgen nuri hamda toksinlar ta'sirida ko'payadi, yangi bazofillar yuzaga keladi (30-rasm).

**Donachasiz leykotsitlar–agronulotsitlar.** Donachasiz leykotsitlar morfologik tuzklishi va vazifasiga ko'ra donachali leykotsitlardan farq qiladi. Hujayra markazida bitta yumaloq yadrosi bor. Donachali leykotsitlarga o'xshash segmentlari yoki donachalari bo'lmaydi. Odatda, kam miqdorda bo'lib, sharoitga qarab tuzilishini o'zgartirib turadi. Ayrim vaqtlarda fagositoz vazifasini bajaradi. Donachasiz leykotsitlar bemalol qon tomirlardan tashqariga chiqib, u yerdagi biriktiruvchi to'qimalarga kiradi. Qonda uch xil: limfotsit, plazmosit va monotsitlar shaklida bo'ladi.

*Limfotsitlar* oq qon tanachalari orasida ko'p tarqalganlar qatoriga kiradi (31-rasm). Miqdori har xil umurtqalilarda turlicha. Ayrim sutemizuvchilar va qushlarda limfotsitlar umumiy leykotsitlar miqdorining 40-60% ni tashkil qilsa, yirtqich toq tuyoqlilarda 20-40% ni tashkil etadi. Limfotsitlar ko'pchilik umurtqali hayvonlarda va odamda leykotsitlar umumiy miqdorining 25–35% ni tashkil etadi, shakli yumaloq, o'rtacha diametri 7-10 mk. Yirik-maydaligiga qarab-yirik, o'rtacha va mayda limfotsitlarga bo'linadi. Ular orasida eng ko'p



### 30–rasm. Segment yadroli bazofil leykotsit.

Elektron mikrofotogramma (11000 marta kat.).

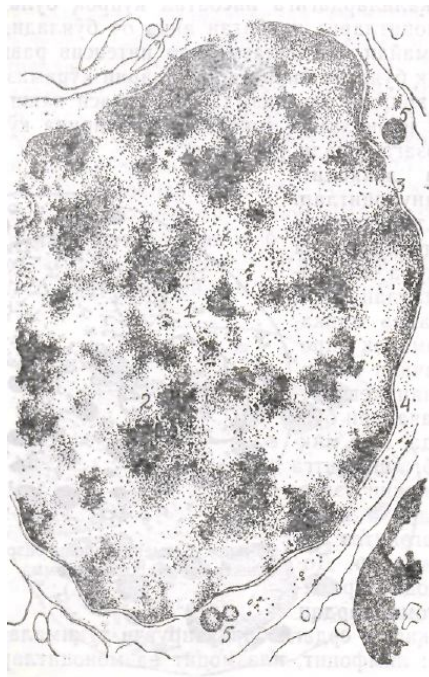uchraydigani maydasi bo‘lib, limfotsitlarning 60% ni, o‘rtachasi-33% ni va yirngi 1% ni tashkil etadi. Mayda va o‘rtacha limfotsitlar yadrosi to‘q bo‘lib, mikroskopda yaxshi ko‘rinadi. Yirik limfotsitlarda yirik, ovalsimon bo‘ladi. Limfotsitlar kam tabaqalangan hujayralar qatoriga kiradi va boshqa hujayralarga aylanib, organizmda ulardan gistotsit, makrofag va gemositoblastlar hosil bo‘ladi. Sitoplazmasida organoidlarning hammasidan uchraydi, Limfotsit o‘rtacha 3-6 kun yashandi. Ular yirik-maydaligidan tashqari, T-limfotsit va B-limfotsitlarga bo‘linadi.

T–limfotsitlar ayrisimon bez-timus ichida *timotsitlar* deyilsa, undan chiqqanidan so‘ng *T-limfotsitlar* deyiladi. Bular organizmda immunitetning saqla-nishida ishtirok etadi, fagotsitoz qilish xususiyatiga ega.

B-limfotsitlar nomi qushlarning limfoid organi hisoblangan burs fabritsius degan nomdan olingan bo‘lib, birinchi marta u shu organda topilgan. B-limfotsitlar ham immunitetni ta‘minlashda ishtirok etadi. O‘zidan maxsus oqsil-antitelo ishlab chiqarib, organizmni bakteriyalar-dan va yuqumli kasalliklardan saqlaydi. Uning antitelo ishlab chiqarishi T-limfotsitlar ta‘sirida yuzaga keladi, odatda, yuqumli kasallikdan tuzalayotgan odamlarda limfotsitlar soni ortib ketadi, kasallikning boshida esa kam bo‘ladi.

Plazmotsitlar ayrim  $\beta$ -limfotsitlarning tabaqalanishi jarayonida hosil bo‘ladigan hujayralardir. Ular suyak ko‘migi, taloq, limfa tugunlari va siyrak biriktiruvchi to‘qimalar tarkibida uchraydi. Hamma leykotsitlarning 1% ni tashkil etadi. Bu hujayralar ham yumaloq shaklda bo‘lib, diametri 8 mkga teng. Yadrosi ovalsimon, eksentrik joylashadi. Endoplazmatik to‘rning yuksak darajada rivojlanishi hujayraning immun oqsillari, ya‘ni gamma-globulin ishlab chiqarishi bilan bog‘liq. Ayrim vaqtlarda qondagi globulin oqsilini ham ishlab chiqarishi bilan bog‘liq.

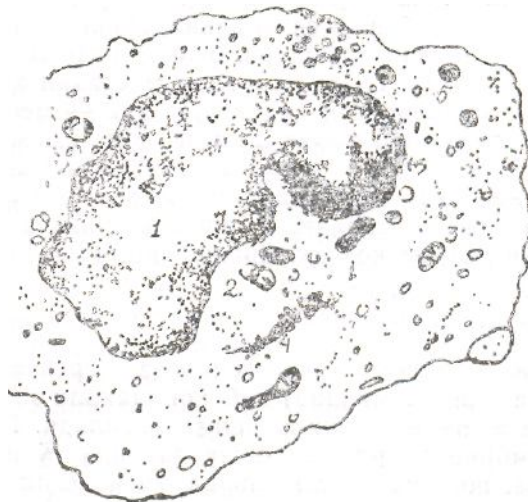




31–rasm. Limfotsit. Elektron mikrofotoqramma (24 000 marta kat.).

1–yadro; 2–yadrocha; 3–yadro membranasi; 4–ribosomalar; 5–yadro atrofida joylashgan ayrim mitoxondriylar. Endoplazmatik to‘rning tuzilishi uncha yaxshi rivojlanmagan.

**Monotsitlar (qon makrofaglari)** donachasiz leykotsitlar orasida eng yiriklari hisoblanadi, diametri 20 mk ga teng. Qondagi lepkotsitlarning 5-8% ni tashkil etadi. Yadrosi yirik, loviyasimon, yoki yumaloq bo‘lib, siyrak tuzilishga ega, xromatindan tashkil topgan (32-



32–rasm. Monotsit. Elektron mikrofotoqramma (9 000 marta kat.).

1–noto‘g‘ri shakllangan yadro, xromatin asosan yadro membranasi bo‘ylab joylashgan; 2–har xil shakldagi mitoxondriy; 3–endoplazmatik to‘rning ayrim qismlari; 4–sitoplazmatik to‘r apparati; 5–ko‘plab ribosomalar (E.I.Terentyev, Z.G.Shishkanovdan).

rasm). Sitoplazmasida barcha organoidlar uchraydi. Fagositoz qilish

xususiyatiga ega. Organizmni himoya qilish vazifasini bajaradi.

Monotsitlardan bir qator hujayralar hosil bo‘ladi. Masalan, siyrak biriktiruvchi to‘qimadagi gistotsit hujayralari, ayrim makrofaglar, jigarning Kuffero hujayralari, ostioklast, makrogliya va boshqalar shular jumlasidandir.

**Qon plastinkalari-trombotsitlar.** Qon plastinkalari-trombotsitlar qonda har xil shaklda bo‘lishi mumkin. Ko‘proq yumaloq yoki ovalsimon shaklda ko‘rinadi. Agglutinatsiya, ya‘ni parchalanish xususiyatiga ega. O‘lchami 2-3 mk ga teng. Umumiy miqdori 1 mm<sup>3</sup> qonda 200-300 mkgga yetadi. Har qaysi plastinkasi gialomer va (xromomer) donachalaridan tashkil topgan. *Gialomerlar* plastinkaning asosini tashkil etsa, *granulomerlar* mayda donachalar shaklida uning markazida bo‘ladi yoki tarqalib joylashadi. Romanovski bo‘yog‘I bilan bo‘yalganida gialomer oqish – havo rangga bo‘yaladi. Granulomer (donachalar) to‘q qizil yoki binafsha rangga bo‘yaladi. Odam va sut mizuvchilarning qon plastinkasida yalrolari bo‘lmaydi. Sitokimyoviy usulda bo‘yalganda DNK musbat natija beradi. Umurtqalilarning boshqa sinf vakillarining (qushlarda ham) qon plastinkalarida yadrolari bo‘lib, ularmi trombotsit hujayralar deyiladi. Bu hujayralar mustaqil hujayra bo‘lib, suyak ko‘migida uchraydigan yirik hujayra-megakariotsitlarning yuqori darajada tabaqalangan sitoplazmasidan hosil bo‘ladi. Plastinkalar tarkibida tromboplastin fermenti bo‘lib, qon quyilishida, tomirlardan qon oqqanda uning to‘xtashida muhim vazifa bajaradi. U qon plastinkasi parchalanganida ajrab chiqadi va qon quyulishida ishtirok etadi. Plastinkalarning o‘rtacha umri 8 kun.

## **Qon hosil bo‘lishi**

Qon hosil bo‘lishi, ya‘ni gemopoez (grekcha *homa*-qon, *poisis*-yaratilish demakdir) deb, qon shaklli elementlarining hosil bo‘lishi, ya‘ni rivojlanishiga aytiladi. Gemopoez organizmning embrional rivojlanishi davrida to‘qima sifatida paydo bo‘lsa, postembrional davrda fiziologik regeneratsiyaga uchraydi. Chunki, organizmda doimo nobud bo‘lib turadigan shaklli elementlarning o‘rnini yangilari to‘ldirib turadi.

## **Embrionda qon hosil bo‘lishi**

Embrionda qon, dastlab sariq tanachada, so‘ng jigar, taloq va suyak

ko'migida hosil bo'ladi. Hamma joyda ham qon yaratilishi uchun mezenxima hujayralari birlamchi qon hujayrasi bo'lib xizmat qiladi. Embrionning uchinchi haftalarida sariq tanacha devoridagi mezenxima hujayralari asta-sekin yumaloq shaklga kirib, birlamchi qon hujayralari paydo bo'la boshlaydi. Ular yig'ilib, qon orolchalarini hosil qiladi. Orolchalar atrofidagi hujayralar asta-sekin yassilanib, boshqa hujayralardan ajraladi va endoteliy hujayralarga aylanadi. Ular birlamchi qon tomirlar devorini tashkil etadi. Bir nechtasi bir-biri bilan tutashadi va boshlang'ich qon tomirlar sistemasini hosil qiladi. Qon orolchalari o'rtasidagi mezenxima hujayralaridan birlamchi qon hujayrasi-birlamchi gemotsitoblast paydo bo'ladi. Gemotsitoblast hujayralar yumaloq shaklda bo'lib, diametri 13-15 mk ga teng. O'rtasida xromatinga boy yumaloq yadrosi, yadrosi ichida 2-3 dona yadrochasi bo'ladi.

Gemotsitoblastlar ko'payishi natijasida birlamchi eritrotsitlar hosil bo'lib, ularda tezda gemoglobin moddasi yig'ila boshlaydi. Embrion rivojlanishining ikkinchi yarmida birlamchi eritrotsitlar asta-sekin yo'qolib, qolgan gemotsitoblast hujayralardan ikkilamchi eritrotsitlar hosil bo'ladi. Ular birinчисiga nisbatan ancha murakkab yo'l bilan tabaqalanadi. Ikkilamchi eritrotsitlarda asta-sekin gemoglobin yig'ila, boshlaydi, natijada, avval *polixromatofil eritroblast* hosil bo'ladi. Shunday qilib, eritrotsitlar bir yo'la *eritropoez yo'li* bilan ham paydo bo'ladi. Qizil qon tanachasi paydo bo'lishi bilan birga, qon orolchalaridan hosil bo'lgan tomirlarning atrofidagi mezenxima hujayralaridan donachali lenkotsitlar ham hosil bo'la boradi. Binobarin, granulopoez jarayoni ham birga kechadi. Bunda gemotsitoblast hujayralari sitoplazmasida donachalar tez yig'ilib, yadrolari jipslashib yetilgan hujayralar hosil bo'ladi.

Xulosa qilib aytganda, dastlabki qon elementlari sariq tanacha devorida paydo bo'ladi, eritropoez intravaskular jarayon tomirlar ichida kechadi, granulopoez ekstravaskular yo'l bilan sodir bo'ladi.

Embrion rivojlanishining oltinchi haftasida sariq tanacha asta-sekin atrofiyaga uchrashi bilan qonning keyingi takomili jigarga o'tadi. Jigardan eritro va granulopoezdan tashqari, gigant hujayralar, ya'ni megakariotsitlar (35-60 mk) ham hosil bo'la boshlaydi. Qon takomillashishida ko'migidagi jarayon uchinchi bosqich hisoblanadi. Binobarin, 3-4 oydan boshlab qonning keyingi takomillashuvi jigardan suyak ko'migiga o'tadi. Unda eritrotsit, leykotsit va qon plastin-kalari hosil bo'ladi.

## **Voyaga yetgan organizmda qon hosil bo'lishi**

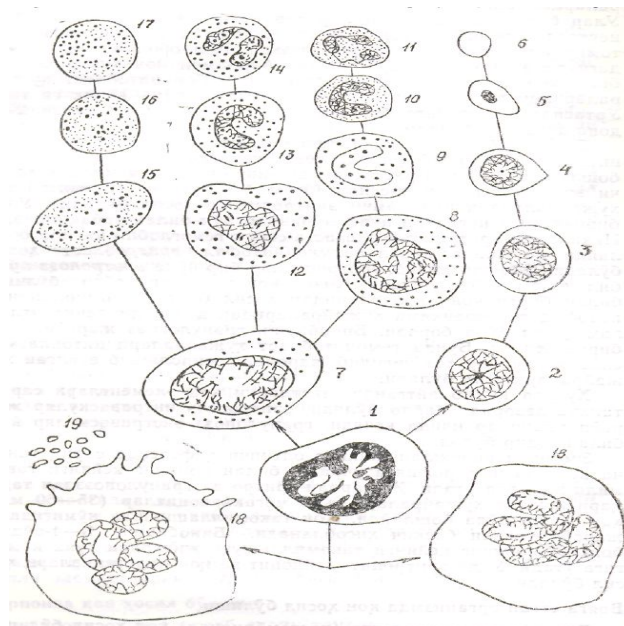
Voyaga yetgan organizmda (postembrional) qon hosil bo'lishi jarayoni ancha qisqa bo'ladi. Suyak ko'migida qon shaklli elementlarini yetkazib bera-digan tayyor hujayralar, ya'ni *ortoxrom eritroblastlar* va granulopoezda hosil bo'ladigan donachali shaklli elementlar ko'p bo'ladi. Suyak ko'migidagi kam tabaqalangan hujayralar doim ko'payib turishi natijasida u yerda uzluksiz gemopoezni ta'minlab turadi. Hozirgi vaqtda voyaga yetgan organizmda qon hosil bo'lishi to'g'risida unitar nazariya asoslidir. Bu nazariyaga muvofiq, qonning shaklli elementlari dastlab yagona hujayradan, ya'ni gemotsitoblastlardan paydo bo'ladi. Ular bo'linishi natijasida hosil bo'lgan hujayralar keyinchalik tabaqala-nib, har xil shaklli elementlar uchun boshlang'ich hujayralarga asos bo'ladi (33–rasm). Ma'lum bo'lishicha, suyak ko'migidagi hujayralar-ning 60% dan eritrotsitlar, 30% dan leykotsitlar va 5% dan megakariotsitlar hosil bo'ladi. T-limfotsitlar, ya'ni timotsitlar suyak ko'migidagi hujayralarga ta'sir qilib, gemopoez boshqarilishida ishtirok etadi.

Qon shaklli elementlarining takomillashuvida bosh hujayralar gemopoez jarayonining boshlang'ich davrida ikki xil hujayrani hosil qiladi. Birinchi hujayralardan kelajakda eritrotsitlar, donachali leykotsitlar, monotsitlar va qon plastinkalari hosil bo'ladi. Bu jarayon suyak ko'migida sodir bo'lgani uchun unga *mielopoez* deyiladi. Ikkinchi guruh hujayralar ham suyak ko'migida hosil bo'ladi, lekin kelajakda ulardan paydo bo'ladigan hujayralar, ya'ni limfotsitlar limfa organlariga qarab migratsiyalanadi. Limfotsitlarning rivojlanish jarayoni *limfopoez* deyiladi. Trombotsitlarnikiga esa *trombotsitopoez* deyiladi. Eritropoez deb, qizi qon tanachalari-eritrotsitlarning yaratilishiga aytiladi. Bunda gemotsitoblastlar boshlang'ich hujayra hisoblanadi.

Eritropoez-eritrotsitlar qon tomirlarga tushguniga qadar bir nechta bosqichni o'taydi. Bu bosqichlarga ularning yaratilish bosqichlari deyilib, sxema ravishda u quyidagicha bo'ladi: gemotsitoblast-bazofil eritroblast (proeritroblast)-polixromatofil eritroblast oksixromatofil eritroblast-normoblast-eritrotsit.

Endi bularning har qaysisini qisqacha alohida-alohida ko'rib chiqaylik.

**Gemotsitoblastlar (I)** yirik hujayralar qatoriga kiradi, diametri 15-20  $\mu\text{m}$  ga teng. Qon ishlab chiqaradigan organlarda ko'p bo'ladi. Sitoplazmasi yaxshi (bazofil) bo'yaladi, yadrosi yumaloq yoki ovalsimon



33–rasm. Qon shaklli elementlarining rivojlanishi (sxema):

1–gemotsitoblast; 2–bazofil eozinoblast–proeritroblast; 3–polixromotofil eritroblastlar; 4–atsidofil eritroblast; 5–normoblast; 6–eritrotsit; 7–promielotsit; 8–neytrofil miyelotsit; 9–neytrofil metamiyelotsit (yosh neytrofil granulotsit); 10–tayoqcha yadrolı granulotsit; 11–segment yadrolı neytrofil granulotsit; 12–atsidofil miyelotsit; 13–atsidofil metamiyelotsit (yosh atsidofil granulotsit); 14– atsidofil granulotsit; 15–bazofil miyelotsit; 16–bazofil metamiyelotsit (yosh bazofil granulotsit); 17– bazofil granulotsit; 18–megakariotsitlar; 19–trombotsitlar (qon plastinkalari, V.G.Yeliseevdan).

yadrochasi ham yaxshi ko‘rinadi. Ular 3-4 ta hujayradan tashkil topgan to‘plarni hosil qiladi, bo‘linish xususiyatiga ega. Ularning bo‘linishi natijasida proeritroblast, ya‘ni bazofil eritroblastlar (2) hosil bo‘ladi. Ular yumaloq bo‘lib, gomogen RNK ga boy sitoplazmaga ega. Sitoplazmasida oz miqdorda bo‘lsa ham har xil yirik-mayda mitoxondriylar, diffuz holda tarqalgan ribosomalar uchraydi. Proeritroblastlar ham bo‘linish xususiyatiga ega. Bo‘linganda ulardan ham maydaroq ko‘plab yumaloq hujayralar hosil bo‘ladi. Bularning sitoplazmasi bazofil holatini yo‘qotib, faqat ishqoriy bo‘yoqqa emas, balki kislotali bo‘yoqqa ham bo‘yaladigan bo‘ladi. Shuning uchun, ular *polixromotofil eritroblastlar* (3) deyiladi. Tarkibida gemoglobin moddasi yig‘ila boshlaydi, yadrosi yo‘qolib, yadro xromatini yadroning hammasiga yoyilib ketadi. Oxiri *oksidromotofil eritroblastlarga* (4) aylanadi. Bular bo‘linganida mayda *normoblastlar* (5) hosil bo‘ladi, normoblastlar yadrosida degeneratsiya jarayoni kechib, kariolizisga uchraydi va tashqariga chiqib eritrotsitlarga (6) aylanadi.

**Mielipoez (granulotsitopoez, granulopoez)**-donachali shaklli elementlarning hosil bo‘lishi. Bularning ham boshlang‘ich hujayralari bo‘lib, ularga gemotsitoblastlar deyiladi. Bu hujayralar bo‘linishi natijasida uch xil yo‘nalishga ega bo‘lgan hujayralar hosil bo‘lib, ulardan kelajakda neytrofil, eozinofil va bazofillar paydo bo‘ladi. Ular rivojlanishida quyidagi bosqichlarni o‘tadi: gemotsitoblast–promielotsit –miyelotsit–metamiyelotsit–

yetilgan granulotsit.

**Gemotsitoblast** (1) hujayralar tabaqalanib promielotsit (2) hujayralarni hosil qiladi. Bular ovalsimon bo'lib, yadrosida bir nechta yadrochasi bo'ladi. Promielotsitlar bo'linishi natijasida neytrofil, eozinofil va bazofil (3) hujayralar hosil bo'ladi. Neytrofil mielotsitlar jadal ravishda bo'linib, sitoplazmasida spetsifik donachalar diffuz holda paydo bo'la boshlaydi. So'ng yadrolarida ham o'zgarishlar bo'lib, taqasimon shaklga kiradi. Bularga *metamielotsitlar* (4) deyiladi. So'nggi yetilish davrida yadro tayoqchasimon shaklga kiradi. Keyin yadro segmentlanib, neytrofil leykotsitlarga aylanadi. Eozinofil miyelotsitlar rivojlanishi davrida katta o'zgarishlar sodir bo'lmaydi. Sitoplazma qismida spetsifik donachalar yig'ila boshlaydi. Bir necha bor bo'linganidan so'ng yadrosida o'zgarishlar bo'lib, taqasimon shaklga kiradi.

Bazofil mielotsitlar kam uchraydi, sitoplazmasida har xil kattalikda bazofil donachalar hosil bo'ladi, ular mikroskopda yaxshi ko'rinadi.

**Limfopoez**-limfositopoez deb ham yuritiladi. Yuqorida  $\beta$ -limfotsitlar va T-limfotsitlar farq qilingan edi. Ularning hosil bo'lishi ham o'ziga xos tabaqalanish yo'lini bosib o'tadi. Masalan,  $\beta$ -limfotsitlarning tabaqalanish yo'lini sxema ravishda quyidagicha ifodalash mumkin: plazmoblastlar-proplazmotsitlar-plazmatik hujayralar - $\beta$ -limfotsitlar.

Plazmatik hujayralar o'z faoliyatida ko'plab har xil immunoglobulinlar ishlab chiqaradi. T-limfotsitlar esa prolimfotsitlardan tabaqalanib hosil bo'ladi va *killer*, *supressor*, *xelper* deb ataluvchi hujayralarga differensiyalanadi. Mazkur hujayralarni morfologik jihatdan gistogenezda farqlash qiyin, chunki ular bir-biriga o'xshab ketadi. Faqat gistogenez oxirida yuzaga kelgan mayda limfotsitlar aktivlashib. Mitozga kirishishi mumkin. Agar ular mitozga kirishsa, blastlar tipidagi hujayralarga aylanadi. Chaqaloqlar qonida limfotsitlar (timotsitlar) paydo bo'lishi tashqi muhit ta'siriga qarshi immunologik reaksiyalarning yuzaga kelishi bilan bog'liq.

**Monotsitopoez.** Ma'lumki, monotsitlar suyak ko'migida hosil bo'ladi, ya'ni qonning barcha shaklli elementlari singari monotsitlar ham dastlab qon yaratuvchi o'zak hujayralardan differensiyalanib yuzaga keladi. Monotsitlarning hosil bo'lish populatsnyasini quyidagicha sxemaga solish mumkin: o'zak hujayralar-monotsitoblastlar-promonotsitlar-monotsitlar. Monotsitoblastlar yirik hujayralar bo'lib, yumaloq yadro va inkgichka hoshiyali sitoplazmaga ega. Sitoplazmasi o'ta bazofil, buning ushiga ularni boshqa blast formalaridan ajratish ancha qiyin. Monotsitoblastlarning promonotsitlarga va monotsitlarga aylanishida ana shu sitoplazmalar zo'r berib ko'payadi, bazofiliyasi bir oz pasayadi ham sitoplazma tarkibidagi lizosomalar soni orta boshlaydi, yadrosi esa loviya shakliga kiradi.

Periferik qon tarkibida aylanib yurgan monotsitlar to'qimalarga o'tar ekan, ular fagositoz xususiyatini oshiradi, turli xil makrofaglarga bo'linadi.

Aytilganlarni xulosalaydigan bo'lsak, monotsiopoez jarayonida monotsitlar o'zak hujayradan boshlab lizosomalar soni ortishigacha bo'lgan davrni bosib o'tar ekan.

Trombotsitopoez-trombotsitlar-qon plastinkalari gigant hujayralar deb atalmish megakariotsitlardan hosil bo'ladi, ular faqat qon yaratuvchi suyak ko'migida bo'ladi. Trombotsitlar paydo bo'lish davrining boshlarida qon yaratuvchi o'zak hujayralar mielopoez hujayralariga, keyin megakarioblastlarga aylanuvchi trombotsitopoetinga sezgir hujayralarga ajraladi. Megakarioblastlarda esa poliploidizatsiya jarayoni kechib, natijada hujayra yiriklashib, yadrosi o'sadi. Shundan so'ng megakarioblastlar promegakariotsitlarga aylanadi. Promegakariotsitlardagi xromosomalar to'plami ko'payib 32-64 taga yetdi deganda hujayralar megakariotsitlar shakliga kiradi. Bunda ularning diametri 40-50 mkm keladigan bo'ladi, yadrosi ko'p parrakli, sitoplazmasi bo'sh bazofil; tarkibida azurofil donachalar tutadi. Megakariotsitlardan trombotsitlar paydo bo'lishi vaqti kelganda ularning chekkasiga ko'plab sitolemmalar surib chiqariladi. Sitoplazmasida agranular retikulum kanalchalari zo'r berib rivojlanadi. Natijada, plazmolemmalar megakariotsitlar chekkasiga surilishi bilan kanalchalar bo'ylab sitoplazmalar mayda bo'lakchalarga ajrala boshlaydi. Ajralgan bo'lakchalarning, odatda, usti plazmatik membrana bilan qoplangan bo'ladi. Mana shu bo'lakchalar trombotsitlar deb ataladi. Agar trombotsitlar hosil bo'lish jarayonida ishtirok etuvchi komponentlarni sxema ravishda tasvirlasak, quyidagicha bo'ladi: qon yaratuvchi o'zak hujayra-mielopoez-trombotsitopoetin-megakarioblastlar-promega-kariotsitlar-megakariotsitlar-trombotsitlar.

## 14-§. Limfa

Limfa (lotincha—*lympa*—suv, namlik) bir uchi berk tomirlar sistemasidan oqadigan oqsilli sarg'ish suyuqlik bo'lib, u vena tomirlariga ochilib qonga aralashib ketadi. Qon plazmasi esa kapillar qon tomirlar devoridan sizib chiqib, to'qimalar suyuqligiga va hujayralararo moddalarga qo'shib turadi. Sharoit tug'ilishi bilan, ya'ni osmotik va gidrostatik bosimlar ta'sirida limfatik tomirlarga shimilib, u yerdan yana qon tomirlarga o'tadi. Ana shu suyuqlikka *limfa suyuqligi* deyiladi. Suqliklar to'qimalarda qolib ketsa, ularni shishirib yuboradi. Qon plazmasi, to'qima suyuqligi,

hujayralararo modda va limfatik tomirlardagi limfa suyuqligi garchi jami birga limfa deb yuritilsa ham, ularning har qaysisining tar-kibi bir-biridan farq qiladi. Hatto, hayvon tanasining har xil joyidan oqib kelayotgan limfalar tarkibi ham har xil bo'ladi. Bu o'sha organlarning xususiyatlariga bog'liq. Masalan, ichaklar devoridan oqib kelayotgan limfa tarkibida yog'lar (3-4%), oqsillar (5%) va qand ko'p bo'lsa, qon yaratuvchi organlardan, chunonchi, limfa tugunlaridan oqib kelayotgan limfa suyuqligida limfotsitlar ko'p bo'ladi va hokazo. Bundan tashqari, limfa suyuqligi tarkibida qonning shaklli elementlaridan yana donachasiz leykotsitlar, monotsitlar uchraydi. Donachali leykotsitlar, ayniqsa eritrotsitlar esa juda kam bo'ladi, chunki limfa suyuqligi qonning shaklli elementlari uchun yashash muhiti bo'la olmaydi. Shu sababli ham ular limfaga tushganida tez nobud bo'ladi.

Limfa suyuqligi-limfaplazma kimyoviy tarkibiga ko'ra qon plazmasiga yaqin turadi, ammo oqsili kamroq. Oqsillar fraksiyasi orasida albumin globulinga qaraganda ko'proq bo'ladi. Oqsilning bir qismini esa diastaza, lipaza va glikolitik fermentlar tashkil qiladi. Bundan tashqari, limfoplazmada neytral yog'lar, oddiy qandlar, mineral tuzlar ( $\text{NaCl}$ ,  $\text{Na}_2\text{CO}_3$ ) va kalsiy, magniy hamda temir tutgan turli xil birikmalar bo'ladi. Ular qay darajada bo'lishi qondan hujayralararo moddalarga o'tayotgan suvga (plazmaga) va to'qimalarda hosil bo'layotgan suyuqlikka bog'liq.

Umuman, limfaplazmani tarkibiga ko'ra uchga bo'lish mumkin: periferik limfaplazma, bu-limfatik tugunlargacha bo'lgan masofadagi suyuqlik; oraliq limfaplazma, bu-limfatik tugunlardan o'tib bo'lgan suyuqlik; markaziy limfaplazma, bu-ko'krakdagi va o'ng limfa yo'llaridagi limfaplazma. Bularning tarkibi bir-biridan farq qiladi, funksiyasi ham sezilarli, ba'zi yerda sezilmas darajada farq qiladi va hokazo.

## 15-§. Limfoid to'qima

*Limfoid to'qima*<sup>1</sup> o'zida ko'plab limfotsitlar saqlaydigan retikular to'qima bo'lib, limfa tugunlari, taloq, bodomcha bezlar, ayrisimon bez parenximasini, shuningdek, ichki organlar shilliq pardasining asl plastinkalarini hosil qiladi. Shu jihatdan qaraganda, umurtqali hayvonlarning aksariyatida ular markaziy, periferik organlar sistemasini hosil qiladi; Markaziy organlarga-suyak ko'migi, ayrisimon bez, Fabritsiyev xaltachasi kirsas, periferik organlarga-limfa tugunlari, taloq, limfoid epiteliy to'plamlari kiradi. Qon, limfaplazma va to'qima suyuqligi tarkibidagi ko'p sonli limfotsitlar ham shu to'qima tarkibiga kiradi. Buning ustiga limfotsitlar limfoid to'qimalar orasida asosiysi hisoblanadi. Bejiz emaski, xuddi shu limfotsitlar hisobiga limfoid to'qima umurtqali hayvonlarda immunitet



reaksiyasini yuzaga keltiradi. Sutmizuvchi hayvonlarda uch xil periferik limfoid to'qimalar farq qilinadi: a) ovqat hazm qilish, nafas olish va siydik-tanosil a'zolari yo'llarida to'plangan limfoid to'qimalar; b) limfa tomirlari yo'lida joylashgan limfa tugunchalari to'qimalari; d) taloq to'qimasi. Bular har qay-sisining joylashishiga ko'ra vazifasi ham o'ziga xos. Chunonchi: 1) limfoid to'plamlari shilliq pardalar yuzasidagi antigenlarni tutib qolib ichkariga, ya'ni to'qimalar suyuqligiga o'tishiga yo'l qo'ymaydi; 2) limfa tugunchalari antigenlarni tutib qolib, limfaplazmaga o'tib ketishinng oldini oladi; 3) taloq esa bunday antigenlar qonga qo'shib ketishini to'xtatib qoladi va hokazo. Bu hodisani A. A. Zavarzin (198e) ta'riflab bergan limfa tugunchalari misolida ko'rib chiqamiz.

Limfa tugunchalarining shakli garchi har xil bo'lsa ham, aksariyat hollarda, loviyasimon bo'ladi va doimo limfa tomirlari yo'lida joylashadi. Bundan tushunarliki, limfa tugunchalariga har tomondan limfa suyuqligi oqib keladi. «Loviya» ning chuqurchasidan chiqqan bitta yirik tomir orqali ketadi. Xuddi shu tugunchaning o'zidan limfa tomirlaridan tashqari, 2 ta arteriya va 2 ta vena qon tomiri ham o'tadi. Limfa tugunchasini ust tomondan yirik kollagen tolachalar tutami bor zich biriktiruvchi to'qimali kapsuladan o'rab turadi. Mana shu

kapsuladan tuguncha bag'riga kollagen tolachalardan trabekulalar kirib, uning mexanik harkatini hosil qiladi. Limfa tugunchasining stromasini retikular to'qima tashkil qiladi, uning tarkibiga esa o'simtali fibroblastlar bilan ular sintez qilgan retikular tolalar kiradi. Retikular tolachalar, odatda, fibroblastlar yuzasidagi novsimon chuqurchalarda joylashib ularga zich birikib turadi, ikkinchi uchi bilan esa trabekula va kapsulaga yopishgan bo'ladi. Shu bilan u tugunchaning barcha to'rsimon retikular stromasining mexanik pishiqligini ta'minlab turadi. To'r o'ramlarida fibroblastlar bilan birga o'ziga xos o'simtali makrofaglar ham joylashgan. Ular ayniqsa tugunchaning po'stloq sohasida ko'p bo'ladi. Makrofaglar bu turi ustki yuzasida antigen molekulalarini uzoq vaqt tutib qolish xususiyatiga ega. O'simtali makrofaglardan tashqari, u yerda oddiy makrofaglar ham ko'p bo'ladi, buni unutmazlik kerak. Limfa tugunchasining stromasida endoteliydan to'shalgan sinuslar

---

<sup>1</sup> Limfoid to'qima – lotincha *Lympha* – suv, namlik, grekcha eidis –simon, o'xshash degan ma'nolarni anglatadi. Uning sinonimlari: limfadenoid to'qima, limforetikular to'qima.

sistemi bor. Bu sistema kapsula ostida joylashgan chekka sinusdan boshlanadi. Chekka sinusga esa limfa tomirlari ochiladi. Ulardan esa limfa suyuqligi po'stloq sinusi bilan po'stloq oraliq sinusiga, keyin mag'iz sinuslariga quyiladi va mag'iz sinuslaridan bitta olib ketuvchi tomirga

nig'iladi. Sinuslar endoteliy to'shamalarining qiziqarli tomoni bazal membrana bo'lmay, endoteliy hujayralari o'rtasida tirqishsimon bo'shliq bo'lishidir. Shu tufayli, tugunchada hujayralar stromadan sinus nchiga bemalol kirib undan bemalol chiqib turadi. Bundan tashqari, mana shu tirqish orqali sinus ichiga maxsus makrofaglarning o'simalari kiradi. Butun limfa tuguncha esa limfotsitlar bilan to'la bo'ladi. Uning po'stloq moddasi chekkalarida ko'proq ( $\beta$ -limfotsitlar zich bo'lib to'planadi. Ular shu to'planishda o'ziga xos mayda (mitti) tugunchalar hosil qiladi, har qaysi tuguncha markazida esa ko'payayotgan hujayralar o'chog'I borligi kuzatiladi. Po'stloq so-hasidagi mitti tugunchalar ostida T-limfotsitlarning tasmasimon to'plamlari joylashadi. Zavarzin fikricha, bu po'stloq sohasi timus-musbat yoki parakortikal soha deb yuritiladigan bo'ldi. Limfa tugunchasining mag'iz moddasida limfoid elementlar tasmalar hosil qiladi, tasmalar, odatda, tutunchaning tashqi tomoniga perpendikular yo'nalgan bo'lib, ular go'shtli tizimchalar deb ham ataladi. Ular tarkibida limfotsitlardan tashqari, plazmatik hujayralarga aylanishning turli bosqichlarida bo'lgan talaygina hujayralar bo'ladi va hokazo.

Ammo shuni aytish kerakki, odamdagi va sutemizuvchi hayvonlardagi ayrisimon bez tashqi ko'rinishidan, agar kattaligini hisobga olmasak, limfa tugunchalarining o'zginasidir. Masalan, ayrisimon bez ham tashqi tomondan biriktiruvchi to'qimali kapsula bilan o'ralgan. Qapsula muayyan oraliqlarda tortishib, bezni bo'lakchalarga bo'lganday bo'lib turadi, Har qaysi bo'lakcha xuddi limfa tugunchasidagidek po'stloq va miya moddasidan iborat. Kapsulada tutashgan chekka limfoid to'qimalar zich joylashgan limfotsitlardan, bundan chuqurroq yotgan limfoid to'qimalar esa anchagina siyrak to'qimalardan tuzilgan. Tashqari tomondan qaraganda, masalan, mikroanatomik jihatdan ular orasida muhim farq borligi seziladi. Biroq, funksional jihatdan qaraganda, limfa tugunchalarining stroma va sinuslarining barcha tuzilmalari ( $\beta$ -limfotsit va T-limfotsitlarning antigenlar bilan kontaktda bo'lishini ta'minlasa, ayrisimon bezda, aksincha, uning stroma tuzilmalari T-limfotsitlarni antigenlar bilan kontaktga kirishishdan saqlaydi. Bu hol ayrisimon bez tuzilmalari gistologik jihatdan o'ziga xos tuzilishga ega ekanligini ko'rsatadi.

Xulosa qilib shuni aytish mumkinki, to'garak og'izlilar akulasimon baliqlar kabi tuban hayvonlardan tortib yuqori tabaqali hayvonlar, masalan, reptiliyalar, qushlar, sutemizuvchilargacha barcha umurtqali hayvonlardagi limfoid to'qima-larning murakkab tuzilishiga ega. Ular barchasining qonida, limfa plazmasida va to'qima suyuqligida limfotsitlar bo'ladi, plazmatik hujayralar esa bo'lmaydi. Shunga qaramay, ular plazmasida immunoglobulinlar bor, shu tufayli ham ular gumoral immunitet reaksiyasini yuzaga chiqara oladi. Tuban hayvonlardan akulasimon baliqlarda ayrisimon

bez bilan taloq ham bor. Umurtqali hayvonlarning boshqa sinflariga oid vakillarida esa limfoid to‘qimalar ayrisimon bez bilan taloqdan tashqari yana qo‘shimcha ravishda buyraklarda ichak devorlarida to‘plangan bo‘ladi, dumsiz amfibiyalarda limfomielioid va limfoid bezlar, qushlarda esa Fabritsiyev xaltachasi mavjud. Fabritsiyev xaltachasi tashqi ko‘rinishidan buqoq beziga o‘xshaydi. U, odatda, kloaka devorida joylashgan bo‘ladi. Uning stromasini retikular tolachalari bor o‘simtali fibroblastlar bilan o‘simtali epiteliy hujayralari tashkil qiladi va hokazo. Umuman olganda, barcha umurtqali hayvonlarda gumoral va hujayra immunitetlari mavjud bo‘lib, ular, asosan, hayvonlar tanasida aylanib yurgan limfotsitlarning immunitet reaksiyalari tufayli yuzaga chiqadi.

## **VIII -bob. BIRIKTIRUVCHI TO‘QIMA**

Biriktiruvchi to‘qima organizmning hamma organlarida uchraydi va o‘ziga yarasha har xil vazifani bajaradi. Ularning bir-biriga o‘xshashligi bu to‘qimalarning bir xil mexanik elementlardan va hujayralardan tashkil topganligidadir. Bular bir-biriga nisbatan muayyan munosabatda joylashib to‘qima tuzilishini tashkil etadi.

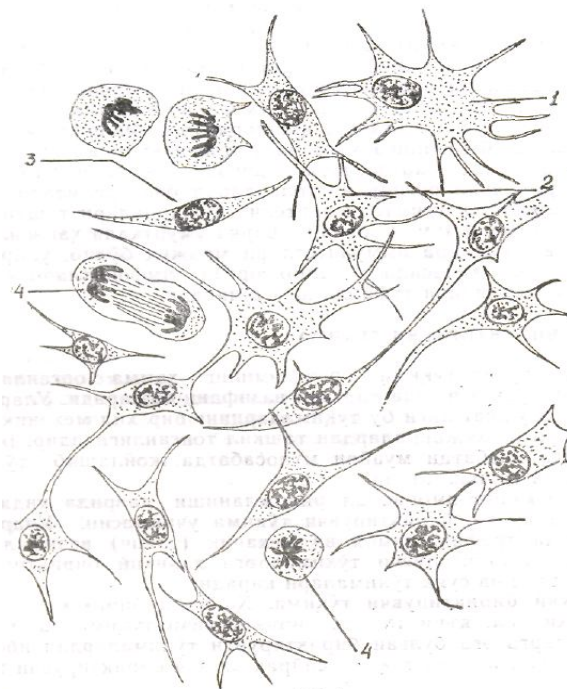
Organizmning embrional rivojlanishi davrida unda biror organ yo‘qki, biriktiruvchi to‘qima uchramasin. Ular o‘z faoliyatida trofik, himoya va mexanik (tayanch) vazifalarni bajaradi. Biriktiruvchi to‘qimalarga haqiqiy biriktiruvchi to‘qima, tog‘ay va suyak to‘qimalari kiradi.

**Haqiqiy biriktiruvchi to‘qima.** Haqiqiy biriktiruvchi to‘qima ikki xil, ya’ni tolali biriktiruvchi to‘qima va maxsus xususiyatlarga ega bo‘lgan biriktiruvchi to‘qimalardan iborat. Tolali biriktiruvchi to‘qima siyrak va zich biriktiruvchi to‘qimalarga, zich biriktiruvchi to‘qima esa o‘z navbatida shakllanmagan va shakllangan biriktiruvchi to‘qimalarga bo‘linadi va hokazo.

**Tolali biriktiruvchi to‘qima.** Tolali biriktiruvchi to‘qimaga kiruvchi siyrak biriktiruvchi to‘qima bilan zich biriktiruvchi to‘qimalar mexanik elementlari va to‘qima hujayralarining o‘ziga xos joylashishi va vazifasiga qarab farq qiladi. Ayniqsa, siyrak biriktiruvchi to‘qima tarkibidagi elementlari bilan organizmda trofik, himoya va mexanik vazifalarni bajarar ekan, ichki gomeostaz (ichki biologik turg‘unlik) ta’minlanishida ishtirok etadi.

## 16-§. Umurtqali hayvonlarning siyrak biriktiruvchi to‘qimasi

Siyrak biriktiruvchi to‘qima ham organizmning embrional rivojanishi davrida embrion mezenximasida hosil bo‘ladi (34-rasm). Asosan, trofik va himoya vazifalarini bajaradi. U ham organizmda ko‘p tarqalgan to‘qimalar qatoriga kiradi va teri ostida, ichki organlarning shilliq pardasi ostida, bo‘lakchalardan tashkil topgan organlar oralig‘ida, nerv, arteriya, vena va limfa tomirlari hamda bezlarning chiqaruvchi kanalchalari atrofida uchraydi. Umurtqali hayvonlarda va odamda ularning tarkibiy tuzilishi deyarli bir xil. Mipkroskopik tuzilish jihatidan siyrak biriktiruvchi to‘qima ham, boshqa biriktiruvchi to‘qimalarga o‘xshash hujayralararo modda va unda joylashuvchi har xil hujayra elementlaridan tashkil topgan (35-rasm).

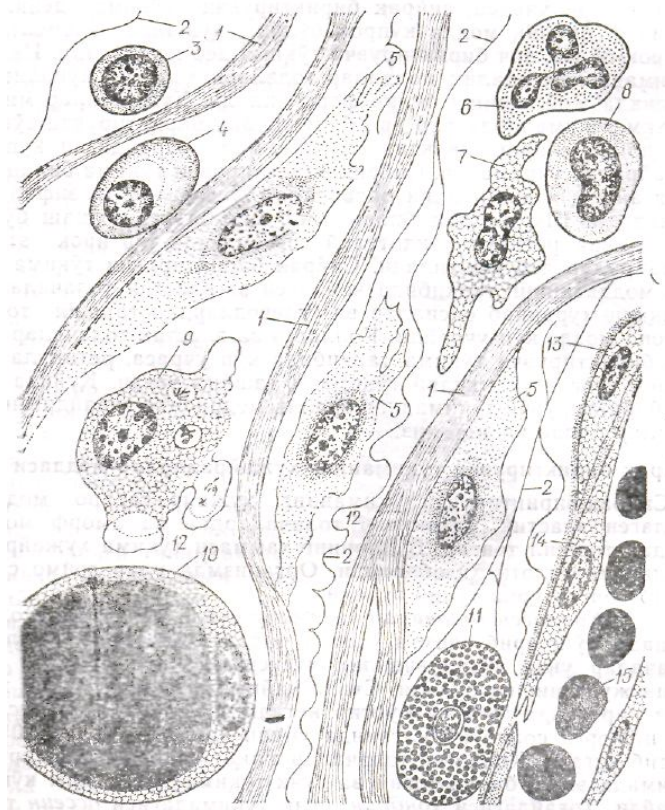


34-rasm. Mezenxima hujayralari. Gemotoksilin-eozin bilan bo‘yalgan (400 marta kat.).

1-3-mezenxima hujayralari; 4-mezenxima hujayralarining mitoz yo‘li bilan ko‘payishi.

Hujayra elementlari, odatda, to‘qima oraliq moddasiga nisbatan ko‘p bo‘ladi. Oraliq modda tarkibidagi elementlar to‘qimada mexanik va elastik vazifalarni bajarsa, hujayra elementlarni trofik, himoya vazifalarini o‘taydi. Shuning uchun, to‘qimada kamroq oraliq modda, ko‘proq hujayra elementlari uchrasa, siyrak biriktiruvchi to‘qima deyiladi. Aksincha, oraliq modda ko‘proq bo‘lib, hujayra elementlari kamroq bo‘lsa, zich biriktiruvchi to‘qima deb yuritiladi. Ikkala to‘qimada ham oraliq moddalar tolalari har xil yo‘nalish va zichlikda joylashishi bilan farq qiladi. Hujayralar miqdori ham to‘qimalarda har xil bo‘ladi. Zich biriktiruvchi to‘qima tarkibida siyrak biriktiruvchi to‘qimada uchraydigan ko‘pgina hujayralar uchramaydi. Siyrak biriktiruvchi to‘qima

bilan qonning ayrim hujayralari organizmda fagositoz vazifalarni bajaradi. Shu jihati bilan ular bir-biriga o'xshash bo'lib, birgalikda retikula endoteliy sistemasida ishtirok etuvchi hujayralar deb yuritiladi. Siyrak biriktiruvchi to'qima oraliq moddasining tarkibida kollagen va elastik tolachalardan tashqari murakkab oqsillar va uglevodlardan tashkil topgan mukoid modda ko'p uchraydi. Kollagen va elastik tolachalar siyrak biriktiruvchi to'qima tarkibida ko'p uchrasa, retikula tolachasi asosan retikular to'qimani tashkil etadi. Quyida siyrak biriktiruvchi to'qimaning oraliq moddasida uchraydigan elementlar bilan tanishamiz.



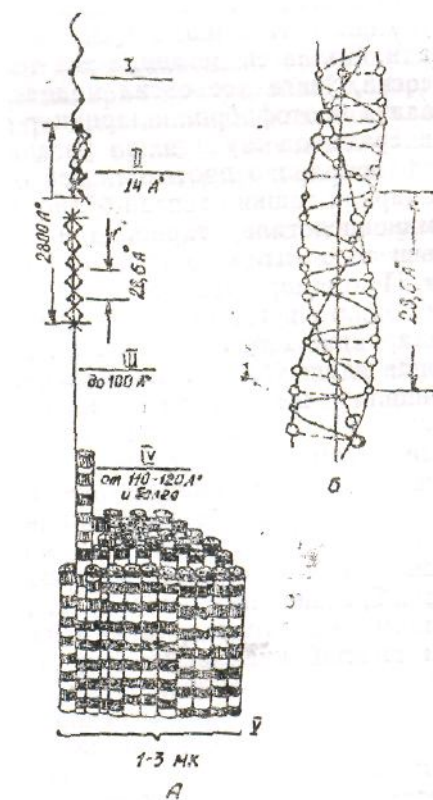
35-rasm. Siyrak biriktiruvchi to'qima (sxema):

1–kollagen tolacha; 2–elastik tolacha; 3–limfotsit; 4–plazmatik hujayra; 5–fibroblast; 6–neytrofil; 7–gistotsit; 8–monotsit (oziq hazm qiliuvchi vakuolali); 9–makrofag; 10–yog' hujayra sitoplazmasida qoraga bo'yalgan yog' tomchisi; 11–semiz hujayra; 12–hujayralararo amorf modda; 13–peretsit; 14–endoteliy hujayra; 15–eritrotsit (E.A. Shubnikovadan).

### Siyrak biriktiruvchi to'qimaning hujayralararo moddasi

Siyrak biriktiruvchi to'qimaning hujayralararo moddasi kollagen elastik, retikular tolachalardan va amorf moddalardan tashkil topgan. Bularning hammasi to'qima hujayralarining mahsuloti hisoblanadi. Organizmda ular doimo sarflanib, doimo o'rni to'lib turadi.

**1. Kollagen tolachalar** uzoq vaqt suvda qaynatilsa, oldin shishadi, soʻng yorib yelimga oʻxshash moddaga aylanadi. Kollagen tolachalar uncha choʻziluv-chanlik xususiyatiga ega boʻlmasa ham, lekin juda pishiq boʻladi. Suvda qaynatilganida umumiy hajmiga qaraganda 50% ga boʻrtib ketadi. Suyultirilgan kislota yoki ishqorga solib qoʻyilganida undan ham koʻp, yaʼni 550% ga boʻrtib ketadi. Kollagen tolachalar faqat siyrak biriktiruvchi toʻqimada emas, balki togʻay va suyak toʻqimalarida ham koʻplab uchraydi. Togʻaydagisi *xondrin*, siyak toʻqimadagisi ossein tolalari deyiladi. Tolalar har xil uzunlikda boʻlib, diametri 1-15 mk atrofida. Mikroskopda yaxshi koʻrinadi. Toʻqimada har tomonga yoʻnalgan, tartibsiz holda joylashib, toʻrsimon shakl hosil qiladi. Boshqa tolachalarga nisbatan yoʻgʻonroq, hamma vaqt toʻlqinsimon boʻlib joylashadi. Chuqur oʻrganish shuni koʻrsatdiki, kollagen tolachalar diametri 1-3 mk keladigan mayda ipsimon *fibrillalar* yigʻindisidan tashkil topgan (36-rasm). Ular oʻzaro *glikolez*, *aminoglikan* va *proteoglikan* moddalar yordamida yopishgan boʻladi. Tolachalarning



36-rasm. A – kollagen tolachalarning tuzilish shemasi;

B – kollagen makromolekulasining spiral strukturasi (Rich boʻyicha);

*kichik oq doiralar-glitsin, yirik oq doiralar-prolin. Shtrihlangan doira-gidrospiralin: I – polipetid zanjir; II – kollagen molikulalari (tropokollagen); III – protofibrillar; IV – koʻndalang chiziqli koʻrinadigan eng ingichka fibrillalar; V – kollagen tola (V.G. Eliseyevdan).*

yoʻgʻonligi ularning ichidagi fibrillalarning soniga bogʻliq. Fibrillalar oʻzi shohlanmaydi, lekin tolachalari shohlanishi va ajrab chiqishi mumkin.

Elektron mikroskopda o'rganish shuni ko'rsatdiki, fibrillalar undan ham mayda kollagen oqsil molekulalaridan iborat profibrillalardan tashkil topgan. Ularda navbatma-navbat bir xil takrorlanuvchi oqish va qoramtir chiziqlar borligi aniqlangan. Ularning takrorlanish oralig'i 640 A ga teng.

Kollagen tolachalarning kimyoviy tarkibi yaxshi o'rganilgan. Tolasidan ajratib olingan kollagen oqsli, ya'ni *tropokollagen* 280 mk uzunlikda va 1,4 mk kenglikda bo'lib, bir-biri bilan bog'langan uchta yarim peptidlardan tashkil topgan zanjirdan iborat. Har bir zanjir (prolin –glitsin-oksiprolin) amino-kislotalardan iborat. Aminokislotalarning o'rin almashinib turishiga qarab hozirgi vaqtda 4 xil kollagen borligi aniqlangan. *Birinchi xil kollagen* haqiqiy biriktiruvchi to'qi-mada, suyakda, ko'zning shox pardasida, tish bog'lamlarida uchraydi. *Ikkinchi xili gialin* va tolali tog'ay tarkibida, *uchinchi xili embrion* terisining derma qavatida, qon tomirlarda, retikula tomirlarida, *to'rtinchi xili bazal* membrane bilan ko'z gavhari kapsulasida uchraydi. Har bir kollagen aminokislotalarining tarkibiga qarab bir-biridan farq qiladi. Glikoprotein moddasi esa kollagen tolachalarni bir-biriga yopish tirib turadi.

**Tropokollagen** molekulasidan tashkil topgan kollagea *skleroproteid* gruppasiga kiruvchi oqsillardan iborat. Kollagen o'z tarkibidagi aminokislotalarning miqdoriga qarab ham farq qiladi. Uning tarkibida eng ko'p uchraydigan aminokislotalardan *glitsin* hamda *prolin* va *oksiprolinlar*. Odatda, oksiprolin kollagen va elastin tarkibida uchraydigan xarakterli modda qatoriga kirib, boshqa oqsillarda uchramaydi. Kollagen uchun xarakterli moddalardan yana biri oksilizindir.

Kollagen tolacha deganda, organizmda uchraydigan ko'pgina to'qimalar tarkibida bo'ladigan tolachalarning biri tushuniladi. Kollagen deganda esa tolacha tarkibini tashkil etuvchi asosiy, o'ziga xos oqsil moddasini tushunish kerak. Kollagen tolacha profibrillarining nozik tuzilishi rentgen nurlari yordamida juda yaxshi o'rganilgan. Ma'lum bo'lishicha, profibrillalar protokollagen oqsilidan iborat makromolekulalardan tashkil topgan bo'lib, ular esa kollagenga o'xshamagan aminokislotalar tarkibidan iborat peptid molekulalari, ya'ni telopeptidlar yordamida bir-biri bilan tutashgan bo'ladi. Peptidlar tropokollagen molekulalarini yon tomonlaridan bir-biriga tutashtirib turadi. Kollagen tolacha profibrillarining nozik morfologik tuzilishi ham elektron mikroskopda yaxshi o'rganilgan. Ma'lum bo'lishicha, profibrillalar ko'ndalang joylashgan oq va qoramtir chiziqlardan tashkil topgan bo'lib, ularning takrorlanish oralig'i 640°A ga teng. Bu chiziqlarning morfologik va tarkibiy tuzilishi hozirgacha yaxshi o'rganilgan emas. Ko'pchilik olimlarning fikricha, tropokollagen makromolekularining yon agregatsiyalanishi

natijasida sodir bo‘ladi. Har bir molekulaga e ta qutbli (aktiv) qismi to‘g‘ri kelsa, 4 ta qutbsiz (aktiv emas) qismi to‘g‘ri keladi. Tropokollagen molekulalari bo‘yiga qarab spiral holda aylanma joylashishi natijasida bir-birining orqa tomonida ham shunday qismlari sodir bo‘ladi. Elektron mikroskopda ular oq va qora chiziqlar hosil qilib ko‘rinadi, ya‘ni elektron qattiq va yumshoqroq hoshiyalar navbatma-navbat joylashgan bo‘lib ko‘rinadi. Olimlarning fikricha, tolachalarni ko‘ndalang kesib o‘tgan qora chiziqlar, asosan, qutbli aminokislotalardan tashkil topgan bo‘lib, ular o‘rtasidagi oq chiziqlar qutbsiz aminokislotalarni tashkil etadi. Boshqa olimlarning fikricha, birin-ketin keluvchi qora va oq chiziqlar tolacha tarkibidagi kollagen bilan polisaxarid moddalarning joylashishiga qarab sodir bo‘ladi. Tolacha tarkibidagi mukopolisaxaridlar eritib olinganida qora va oq chiziqlar ko‘rinmagan. Kollagen tolacha pepsin va kollogenaza fermenti ta‘sirida 550% gacha shishib, so‘ng parchalanib ketadi, suv va kuchsiz kislota hamma ishqorlar ta‘sirida 50% gacha shishadi.

Kollagen tolachalar boshqa tolachalarga qaraganda juda-qattiq bo‘ladi. Ularning qattqlik moduli 60-70 kg/mm<sup>2</sup> ga teng. Qattqlikni tolacha ustini qoplab turuvchi molekulalarning joylashuvi ta‘minlaydi. Ular xuddi spiral shaklda o‘ralgan arqonga o‘xshab joylashadi. Natijada butun tolachalar bir-biri bilan mustahkam holda yopishib ketgan bo‘ladi. Bunday bog‘lanishda faqat tashqarisida joylashuvchi molekulalar ishtirok etmay, balki ichki fibrillalar ham tutashib ketgan bo‘ladi. Kollagen tolachalarning qattiq tuzilishida faqat protokollagen ishtirok etmasdan, balki boshqa oqsillar hamda kislotali mukopolisaxaridlar (gialuron va xondroitinsulfat) kislota ham ishtirok etadi. Shuni ham aytish kerakki, kollagen tolachalar faqat umurtqali hayvonlar organizmida uchramay, balki ko‘pgina umurtqasizlarda ham uchraydi. Hozirgi vaqtda molluskalar, annelidlar, ignatanli-lar, kovakichlilar va po‘kaklilarda topilgan, hammasi bo‘lib, aminokislotalar tarkibiga qarab, umurtqalilarda 32 ta, umurtqasizlarda 10 ta kollagen xillari topilgan.

**2. Elastik tolachalar** boshqa tolachalarga nisbatan uncha pishiq bo‘lmasa ham, ancha egiluvchan va cho‘ziluvchan xususiyatga ega. Shular hisobiga to‘qima qisman bo‘lsa ham cho‘zilib, yoyilib turadi. Elastik tolachalar yorug‘likni kuchli sindiradi, orsin va rezorsin-fuksin hamda pikrin kislota bo‘yoqlarida yaxshi bo‘yalib, mikroskopda boshqa tolalardan ajralib turadi. G‘ovak biriktiruvchi to‘qimada uchraydigan elastik tolachalarning diametri 1-3 mk, boshqalariniki 10 mk ga teng.

Elektron mikroskop yordamida aniqlanishicha, elastik tolalar elastin oqsilidan iborat profibrillalardan tashkil topgan bo‘lib, ularning diametri 304 mk ga teng. Har xil moddalarga solib bo‘ktilganida darrov shishmaydi, lekin keyinroq borib shilimshiq moddalarga parchalanib ketadi. Ovqat hazm



qilishda ishtirok etadigan pepsin va tripsin kabi fermentlarda deyarli yaxshi parchalanmaydi.

**3. Retikula tolachalari** boshqa tolachalarga nisbatan kaltaroq va ingichka bo'lib, to'rsimon shaklda. Gistologiya preparatlari kumush tuziga solinsa, yaxshi ko'rinadigan bo'ladi. Kumush tuzini o'ziga yaxshi qabul qilib bo'yalgani uchun ular *argirofil tolachalar* deb ham yuritiladi. Retikula tolachalarining kimyoviy tuzilishi yaxshi o'rganilmagan. Qo'pchilik olimlar ularning asosi kollagen va elastik tolachalarga o'xshash oqsildan tashkil topgan deydi. Uning kumush tuzini yaxshi qabul qilish xususiyati tolachalarning oqsiliga emas, balki tarkibidagi mukopolisaxaridlarga bog'liq. Tarkibidagi aminokislotalarning sifati va miqdoriga qarab kollagen va elastik tolachalar bir-biridan farq qiladi. Retikula tolachalarida aminokislotalardan ko'proq serin, oksilizin va glutamin kislota uchraydi. To'qimada amorf moddaning miqdori har xil bo'lishi mumkin, hujayra elementlari qancha ko'p bo'lsa, amorf modda shuncha kam bo'ladi.

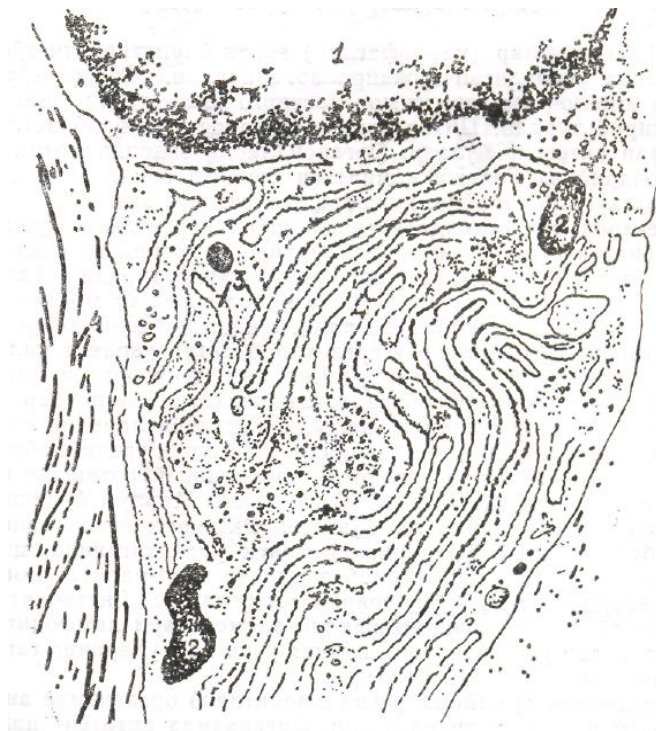
**4. Amorf modda gomorogen** moddaga o'xshash bo'lib, unga asosiy *sementlovchi amorf* modda deyiladi. U xuddi kolloidga o'xshash tuzilgan bo'lib, bo'yoqlarda yaxshi bo'yalmaydi. Shu modda ichida har xil to'qima tolalari va hujayra elementlari yotadi. Tarkibi gialuron va xondroitin kislota hamda geparinlardan tashkil topgan. Ayrimlarini semiz hujayralar ishlab chiqarsa, kislotalarni fibroblast hujayralari sintez qilib turadi. Asosiy modda organizmda moddalar almashinuvi jarayonida muhim vazifani bajaradi. Tomirlardan so'rilgan oziq modda shu asosiy modda orqali hujayralarga o'tadi va hosil bo'lgan chiqindi moddalar ham ular orqali tomirlarga o'tadi va tashqariga chiqariladi. Ular ayrim kasalliklarni keltirib chiqaradigan mikroorganizmlarni tutib qoladi. Asosiy moddaning fizik-kimyoviy tarkibi har xil ta'sir natijasida o'zgarishi mumkin. Qalaqonsimon bezning vazifasi pasayib ketganida miksedema kasalligi paydo bo'ladi. Bunda teri ostidagi yumshoq biriktiruvchi to'qimaning asosiy moddasi suyulib, shilimshiq moddasi ko'payib ketadi yoki organizmda S vitamini yetishmay qolganida kollagen moddaning hosil bo'lishi buzilib, asosiy moddasining tarkibi o'zgaradi. Askorbin kislota yuborilganida u yana o'z holiga qaytadi. Demak, ma'lum bo'lishicha, asosiy modda organizmda moddalar almashinuvi jarayonida muhim vazifa bajaradi. Uning tarkibidagi hujayra elementlari organizmni har xil kasalliklardan saqlab turadi. Tarkibining buzilishi patologiyadan darak beradi.

### **Siyrak biriktiruvchi to'qima hujayralari**

Siyrak biriktiruvchi to'qima hujayralariga: fibroblastlar, gistotsitlar, plazmatik hujayralar, semiz hujayralar (labrotsitlar), pigment, adventitsial hujayralar va qon tomirlardan migratsiya yo'li bilan tashqariga chiqadigan ayrim leykotsitlar kiradi.

**1. Fibroblastlar** siyrak biriktiruvchi to'qima tarkibida hamisha bo'ladi. Tashqi tuzilishi jihatidan aniq konturga ega emas, yirik uzunchoq hujayra bo'lib, markazida yumaloq yoki ovalsimon xromatinning kamroq yadrosi bor. Yadrosi ichida 2-3 dona yadrochasi bo'ladi. Hujayraning bir nechta protoplazmatik o'simtalar ham bor. Hujayra sitoplazmasi tuzilishiga qarab ikkiga bo'linadi. Uning tashqi, ya'ni periferik qismi ektoplazma-suyuqroq, gomogen holda bo'lib, bo'yoqlarga juda sust bo'yaladi. Shuning uchun preparatlarda yaxshi ko'rinmaydi. Faqat maxsus ishlov berilganidagina uni yaxshi ko'rish mumkin. Fibroblast yadrosining atrofida joylashuvchi sitoplazmasi, ya'ni entoplazma quyuoqroq tuzilishga ega bo'lib, bo'yoqlarda yaxshi bo'yaladi va mikroskopda aniq ko'rinadi. Hujayra organoidlari: mitoxondriy, endoplazmatik to'r, Golji kompleksi va hujayra markazi endoplazma qismida joylashadi (37-rasm). Endo-va ektoplazmaning nisbiy miqdori har xil bo'lishi mumkin. Bu, asosan, hujayraning yoshiga, vazifasiga va turiga bog'liq. Shakli esa ularning uchraydigan joyiga qarab o'zgarib turadi. Yosh fibroblastlar doimo mitoz yo'l bilan bo'linib turadi va qarishi bilan bu xususiyatini yo'qotadi. Hujayra qarishi bilan uning ektoplazmasi kamayib boradi, hajmi kichiklashadi, yadrosi hujayra shaklini egallay boshlaydi. Bo'yoqlarda yaxshi bo'yaladigan bo'lib qoladi. Hujayralarning bunday ixtisos-lashgan shakli *fibrotsit* deb yuritiladi.

Fibrotsitlar, bu fibroblast hujayralar rivojining so'nggi bosqichida hosil bo'ladigan hujayralardir. Keyingi vaqtlarda elektron mikroskop yordamida o'rganish shuni ko'rsatadiki, fibroblast hujayralar sitoplazmasida, ayniqsa, uning protoplazmatik o'simtalarida (psevdopodiyalarida) diametri 60-70°A ga teng mayda ipsimon mikro fibrillalar bo'lar ekan. Ular hujayralar harakatini ta'minlab turadi. Bundan tashqari, diametri 250°A ga teng mikronaychalar ham topilgan. Fibroblastlarning vazifasi suyak biriktiruvchi to'qimada juda katta. Ular asosiy modda va tolachalar yaratilishida ishtirok etadi. Har xil kasallik holatlarida, masalan, yallig'lanishda, operatsiyadan so'ng jarohat bitishida yangi to'qima hosil qilib turadi. Agar organizmga yot moddalar (temir parchalari, miltik o'qi va boshqalar) kirib qolsa, uning atrofida fibroz to'qima hosil bo'lib, uni o'rab boshqa organlardan ajratib oladi.



37–rasm. Fibroblast hujayrasining elektron mikrofotogrammasi (18 000 marta kat.).

1–fibroblast yadrosi; 2–mitoxondriy; 3–endoplazmatik to‘r; 4–kollagen tolacha (Rossdan).

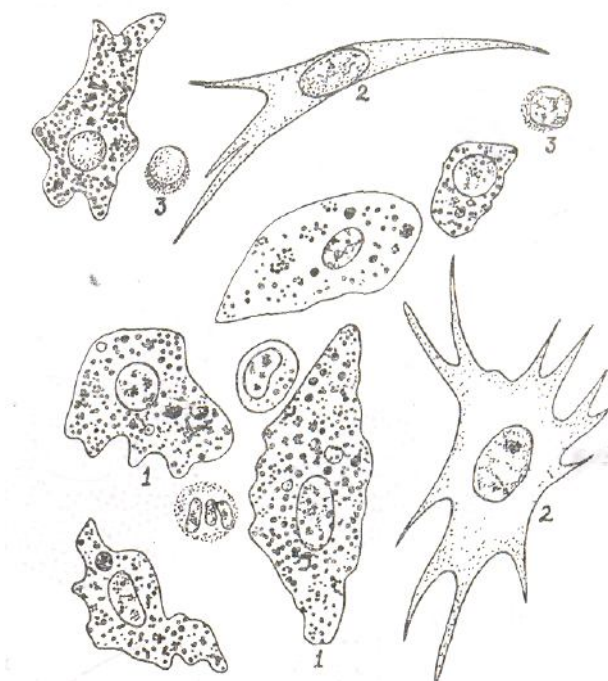
**2. Gistiotsitlar** (makrofaglar) g‘ovak biriktiruvchi to‘qima tarkibida uchraydigan hujayralarga kiradi. Tashqi ko‘rinishidan yumaloq yoki ovalsimon tasvirga ega, lekin shaklini o‘zgartirib turadi. Sitoplazma va yadrosi fibroblastlarga nisbatan intensiv bo‘ladi. Organoidlarda endoplazmatik to‘r, mito-xondriy va Golji kompleksi borligi aniqlangan, lizosomalar ko‘plab uchraydi, hujayra xususiyatiga ega.

Elektron mikroskopda o‘rganish shuni ko‘rsatdiki, hujayra membranasini tashqi tomonidan mukopolisaxarid va oqsildan tashkil topgan yupqa fibrilar parda o‘rab turadi. Taxmin qilinishicha, bu hujayralar o‘ziga yaqinlashgan, yot moddalarni yopishtirib oladi. Organizmda yallig‘lanish jarayoni sodir bo‘lsa, gistiotsit hujayralar u yerga qarab aktiv harakat qiladi. Bu yerda ular nobud bo‘lgan hujayra yoki mikroorganizmlarni qamrab olib, parchalab yuboradi. Shu jihati bilan ular qonning shaklli elementlariga o‘xshaydi. Gistiotsitlarning asosiy vazifasi atrofidagi yot moddalarni o‘rab olib, eritib yuborish va organizmga nisbatan patologik ta‘sirini yo‘qotishdan iborat. Gistiotsitlar fanda yaxshi o‘rganilgan. Ma‘lum bo‘lishicha, ular har xil bo‘yoqlarda tez bo‘yaladi. Eksperimental hayvonlarga bo‘yoq yuborib, ularning to‘qimasi o‘rganilganida, sitoplazmasida shu bo‘yoqlar ko‘plab topilgan (38-rasm). Boshqa hujayralarda esa bu bo‘yoq deyarli topilmagan. Gistiotsitlar retikula to‘qimasi, qonning shaklli elementlari limfotsit va monositlardan rivojlanadi, shuning uchun ham ularning tashqi ko‘rinishi har

xil bo'lishi mumkin.

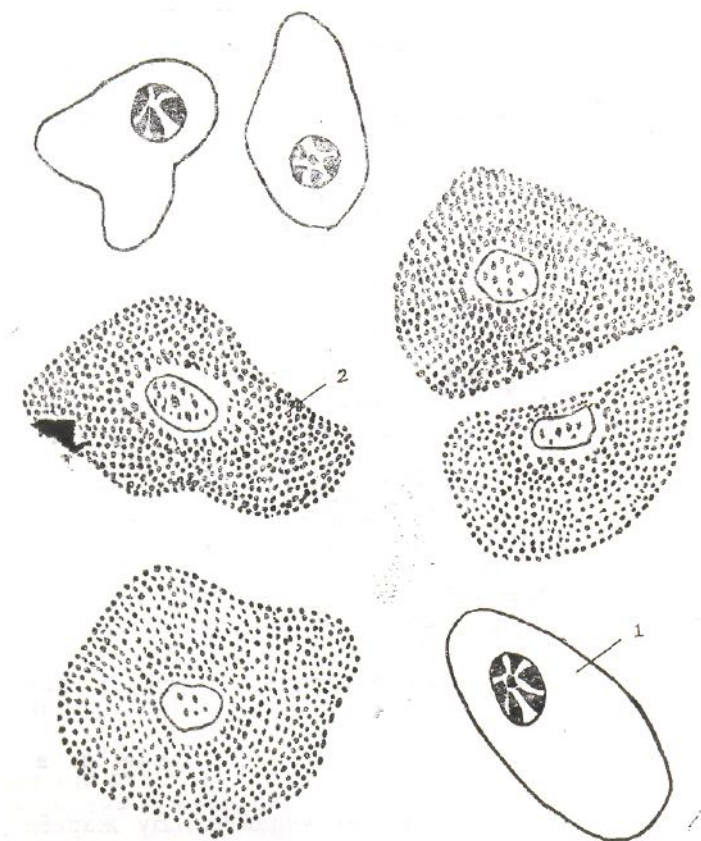
**3. Plazmatik hujayralar (plazmotsitlar)** organizmda antitelo yaratilishida ishtirok etadi. Organizmda antigen paydo bo'lishi bilan o'zidan unga qarshi gamma globulin oqsili, ya'ni antitelo ishlab chiqara boshlaydi. Plazmatik hujayralar suyak ko'migida, taloq, jigar, buyrak va limfa tugunlarida ko'plab uchraydi. Har xil kasalliklarda ularning soni ko'payib ketadi, qizamiq, leykoz kasalliklarida esa qon tarkibida ham uchraydi.

Yuqorida aytib o'tilgan organlar tarkibidagi siyrak biriktiruvchi to'qimada plazmatik hujayralar qon kapillar tomirlari atrofida to'p-to'p bo'lib turadi. Ularning ko'rinishi yumaloq yoki ovalsimon shaklda bo'lib, Yirik limfotsit yoki monositdek keladi. Sitoplazmasi o'rtacha bazofil bo'lib, RNK ga boy, yadrosi atrofi qisman och bo'yalgan, shu qismida esa hujayra markazi, atrofida esa mitoxondriy, endoplazmatik to'r va ribosomalar joylashgan. Yadro xromatini to'q bo'yaladi, yumaloq shaklda bo'lib, hujayra markazida joylashadi. Uning sitoplazmasida har xil asidofil hujayra kiritmalari paydo bo'lib, ular eozin bo'yog'ida tez bo'yaladi. Hujayra tanasi yumaloqlanib, sitoplazma bazofiliyasi susayadi, yadro ko'pincha fragmentatsiyaga (parchalanishga) uchraydi. Bu jarayon davom etishi natijasida biriktiruvchi to'qimaning moddasida maxsus oksifil tanachalar (Russel tanachalar) hosil bo'ladi. Bularning paydo bo'lishi, odatda, organizmda xronik yallig'lanish jarayoni tamom bo'lganini bildiradi. Plazmatik hujayralar hozirgi zamon nazariyasiga qaraganda suyak ko'migida qon ishlab chiqaradigan birlamchi hujayralardan hosil bo'ladi.



38-rasm. Siyrak biriktiruvchi to'qimadagi makrofag sitoplazmasida bo'yoqning (ko'k tripan) yig'ilib qolishi:

**4. Semiz hujayralar (labrotsitlar)** bo‘qoq bezida, til, murtaklar, bachadon, sut bezlari, me‘da ichak yo‘llari kabi organlarning kapillar tomirlari devorida ko‘plab uchraydi. Shakli yumaloq bo‘lib, ko‘chib yurish xususiyatiga ega. Yadrosida xromatin ko‘p. Boshqa hujayralardan asosiy farqi sitoplazmasida bazofil leykositlarnikiga o‘xshash talaygina donachalar bo‘ladi (39-rasm). Bundan tashqari, mitoxondriy, Golji kompleksi, endoplazmatik to‘r va hujayra markazi bo‘ladi. Ularning vazifasi uzoq vaqtlargacha ma‘lum bo‘lmay keldi. Nihoyat, chuqur tadqiqotlar shuni ko‘rsatdiki, semiz hujayra donachalari oqsil bilan birikkan geparin moddasidan tashkil topgan bo‘lib, tarkibida gistamin, lipaza, kislotali va ishqoriy fosfataza, sitoxromasidaza va peroksidazalar topilgan. Elektron mikroskopda esa hujayra donachalari noto‘g‘ri shaklda ekanligi, mustaqil membranasi bo‘lmasligi, mitoz va amitoz yo‘l bilan ko‘payish xususiyatiga ega ekanligi ma‘lum bo‘ldi. Ular, oxirgi ma‘lumotlarga qaraganda, suyrak ko‘migida birlamchi hujayra-mielotsit va limfotsitlardan tarqaladi. Semiz hujayralarning miqdori organizmda har xil fiziologik holatga qarab o‘zgarib turadi. Masalan, homiladorlik davrida bachadonda va sut bezlarida ko‘payib ketadi, ovqat hazm qilish organlarida ular aktiv ishlab turgan vaqtda ham ko‘payadi.



39–rasm. Mushuk siydik va tanosil sinusidagi plazmatik va semiz hujayralar:

Hayvonlar tanasida ular har xil joylashgan. Masalan, dengiz cho‘chqalari va quyonlarning siyrak biriktiruvchi to‘qimasida semiz hujayralar kamroq uchraydi. Aksincha, it, mushuk, maymun va odamlarning mazkur to‘qimalarida ularga nisbatan ko‘p uchraydi. Xuddi shuningdek, har xil kasalliklarda ularning miqdori turlicha o‘zgarib turadi.

**5. Yog‘ hujayralari** yumaloq shaklda bo‘lib, ustidan parda o‘rab turadi. Sudan III bo‘yog‘i bilan bo‘yalgan yog‘ to‘qimada hujayralardagi *yog‘ tomchilari* marjonga o‘xshab to‘q sariq rangga bo‘yaladi. Hujayra tarkibida yog‘ tomchilaridan tashqari esteraza, fosfataza va boshqa fermentlar ham uchraydi. Hujayraga yog‘ yig‘ilishi bilan u kengayib, kattalashib boradi, yadrosi hujayraning periferik qismiga surilgan bo‘ladi. Agar yog‘ to‘qimani spirt, efir yoki ksiloldan o‘tkazsak, uning yog‘i erib, faqat hujayra qobig‘ining o‘zi qoladi. Organizmda yog‘ tez sarf bo‘ladigan bo‘lsa, hujayra boshlang‘ich davriga qaytib qoladi, ya‘ni u fibroblast, gistkotsit yoki kam tabaqalangan hujayralarga o‘xshab qoladi. Shundan ham ma‘lumki, yog‘ hujayralari ana shu hujayralardan hosil bo‘lar ekan.

**6. Retikula hujayrasi.** Umurtqali hayvonlar organizmida ko‘p tarqalgan to‘qimalarga *retikula to‘qimasi* ham kiradi. Ular aksariyat qon hosil qiluvchi organlarda, chunonchi, suyak ko‘migi, limfa tugunlari va taloqda hamda jigarda ko‘p uchraydi. Mikroskopik tuzilishiga kelganda ular retikula tolachalari bilan retikula hujayralaridan tashkil topgan. Ular orasida amorf moddasi ham bor. Retikula hujayralariga kelsak, ular kam tabaqalangan va mo‘l tabaqalangan re-tikula hujayralariga bo‘linadi: kam tabaqalangan hujayralar, odatda, oz bazofilli bo‘lib, kiritmalari bo‘lmaydi, deyarli hamma organoidlari bo‘ladi, yadrosi ovalsimon bo‘lib, oqish bo‘yaladi. Bu hujayralar boshqa hujayralarga aylanib ketish xususiyatiga ega. Masalan, fiziologik holatlarga qarab ular gemositoblast, makrofaglar, fibroblast hujayralarga aylanishi mumkin. Retikula to‘qimasining ikkinchi tur hujayrasi, odatda, kam tabaqalangan hujayralardan hosil bo‘ladi, yadrosida xromatin ko‘proq bo‘lib, yaxshi bo‘yaladi. Ayrim vaqtlarda atrofidagi hujayralardan uzilib, makrofaglarga aylanadi.

Retikula hujayrasi boshqa biriktiruvchi to‘qima hujayralari hamda qonning shaklli elementlari bilan birga retikula–endoteliy sistemani tashkil etadi. Bu sistema butun organizmda yoki lokal qismida himoya vazifasini bajaradi. Organizmga tushgan yot mikroorganizmlarni fagotsitoz qiladi. Bu hujayralarning yana eng muhim xususiyatlaridan biri ta’sirlanganda yumaloqlanib, boshqa yon hujayralardan ajralib olishidir.

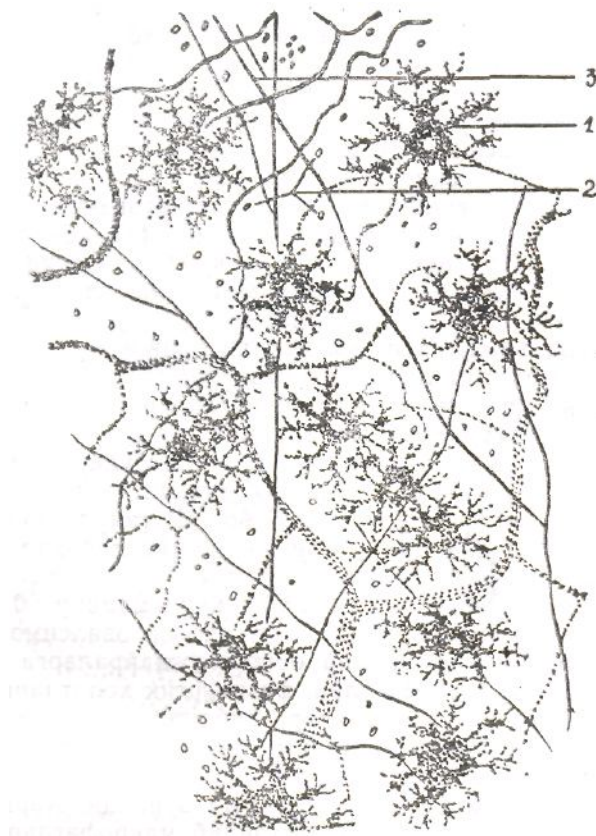**7. Pigment hujayralari** ovalsimon yoki cho‘zinchoqshaklda bo‘lib,

atrofida uzunligi har xil mayda o'simtalar bo'ladi. Odamlarda pigmentlar to'g'ri ichakning tashqi chiqaruv teshigi (anus) atrofida, yorg'oqda, ko'krak so'rg'ichlari atrofida uchraydi. Bundan tashqari, pigment hujayralari ko'zning tomirli va rangdor pardalarida ham ko'p uchraydi. Bu hujayralarga *melanoblastlar* deyiladi. Pigment hujayrasi sitoplazmasida melanin pigmentining mayda donachalari bor (40-rasm).

Bu donachalar ultrabinafsha nurlar ta'sirida ko'payib-kamayib turadi. Aniqlani-shicha, u tirozinaza fermenti ta'sirida tirozin aminokislotasidan hosil bo'lar ekan. Uning asosiy vazifasi organizmni quyoshning ultrabinafsha nuri ta'siridan saq-lashdir.

**8. Adventitsial, ya'ni kombial hujayralar** asosan kapillar qon tomirlar atrofida ko'p rivojlangan bo'ladi, Ular aslida kam tabaqalangan hujayralar bo'lib, duksimon shaklda, o'rtasida bitta yadrosi bor, organoidlari kam rivojlangan. Tabaqalanishi natijasida bu hujayralar fibroblast, limfoblast va limfotsitlarga aylanishi mumkin. Demak, siyrak biriktiruvchi to'qimadagi sharoitga qarab adventitsial hujayralardan boshqa hujayralar hosil bo'lishi ham mumkin bo'lgan. Shuning uchun ularni kombial hujayralar deyish rasm bo'lgan.

**9. Peritsitlar** qon tomirlari mikroskopik tuzilishining zamonaviy usullarda chuqur o'rganilishi natijasida topilgan. Ular endoteliy hujayralarining bazal membrana bilan tutashgan qismidagi oraliqda ko'p



*40–rasm. Siyrak biriktiruvchi to‘qima tarkibidagi pigment hujayralari (200 marta kat.).*

*1–pigment hujayralari; 2– biriktiruvchi to‘qima hujayralarining yadrosi; 3–kollagen va elastik tolachalar (I.V.Almazov va boshqalar).*

o‘simtalarga ega hujayra qurilgan bo‘lib, unga peritsit yoki perikapillar hujayralar deb nom berilgan. Mavjud gipotezalarga qaraganda, bu hujayra endoteliy hujayralariga nerv tomirlaridan impuls o‘tkazishda ishtirok etadi. Tekshirishlardan ma‘lum bo‘lishicha, nerv-tolalarining uchlari bevosita endoteliy hujayralari bilan tutashgan bo‘lmay, balki peritsit hujayralida tugab, ularning o‘simtalari yordamida endoteliy hujayralari bilan tutashadi va kapillar tomirlarni harakatga keltiradi, natijada tomirlar kengayib turadi (V.A. Shaxlamov, 1970).

Yuqorida aytilganidek, qon tomirlar devorida adventitsial hujayralar uchraydi. Ko‘pgina olimlarning fikricha, adventitsial va peretsit hujayralar ikka-lasi bitta hujayra deb yuritilgan. Lekin V. V. Kupriyanov fikricha, bular alohida o‘ziga mustaqil va har xil vazifalarni bajaruvchi hujayralardir. Uning fikricha, peritsit hujayralari endoteliy hujayralariga uzviy tutashgan holda joylashsa, adventitsial hujayralar bunday tuzilishga ega bo‘lmay, balki bir joydan ikkinchi joyga ko‘chib yurish xususiyatiga ega.

Ma‘lumki, siyrak biriktiruvchi to‘qima tarkibida qondan migratsiya yo‘li bilan o‘tgan har xil leykotsitlar, ya‘ni limfotsit va monotsitlar bo‘ladi. Charvida va sut bezlarida eozinofillar soni birmuncha ko‘p bo‘lib, ammo turli xil kasalliklarda ularning bu miqdori o‘zgaradi.

## **Endoteliy hujayralari**

Endoteliy mezodermadan kelib chiquvchi, qavatlar hosil qilib tuzilgan eng mayda qon va limfa kapillar tomirlardan boshlab to yirik tomirlar hamda yurak kameralarining ichki yuzalarini qoplaydigan to‘qima. Endoteliy o‘ziga xos morfologik tuzilishga ega hujayralardan tashkil topgan hamda mustaqil fiziologik vazifani bajarsa ham alohida to‘qima sifatida o‘rganilmaydi. Ayrim olimlar endoteliy arteriya va vena tomirlari ichki yuzalarini qoplab turgani hamda hujayralari bazal membrana bilan tutashib turgani uchun uni qoplovchi epiteliy bilan birga o‘rganishni tavsiya etadilar. Endoteliyni siyrak biriktiruvchi to‘qima bilan bog‘lab o‘rganishga ham xech qanday asos yo‘q. Endoteliy ko‘proq xususiy gistologiyada, yurak va qon tomirlarning morfologik tuzilishini o‘rganishda mukammal ifodalanadi. Lekin shunga qaramasdan, endoteliy hujayralarining (endoteliotsit) organizmdagi to‘qimalar bilan bevosita fiziologik bog‘liqligini va organizmda ko‘p



tarqalganligini nazarga olib, gistologiyaning umumiy kursida o'rganiladi.

Endoteliy hujayralari tashqi morfologik tuzilishi jihatidan xuddi mezoteliy, ya'ni yassi epiteliy hujayralarining tuzilishiga o'xshaydi. Hujayralarning bir-biri bilan tutashgan yon chegaralari notekis, ayrim hollarda bevosita birikkan bo'lsa, ba'zi hollarda esa hujayra yon qismlari bir-birining ustiga chiqib turgandek, ya'ni cherepitsa terib qo'yilgandek ko'rinadi, shuning uchun ko'p qavatli, ya'ni qatlamlar hosil qilib tuzilganga o'xshaydi. Endoteliy hujayralari o'ziga kumushni yaxshi qabul qilib, u yordamida yaxshi bo'yaladi. Shuning uchun, bu hujayralar ham argirofil hujayralar qatoriga kiritiladi. Keyingi vaqtda zamonaviy usullar yordamida endoteliy hujayralar sitoplazmasida mayda ipsimon strukturalar, protofibrillar topilgan bo'lib, ularning tarkibiy tuzilishi va asosiy vazifalari yaxshi o'rganilgan emas. Shu bilan birgalikda ko'plab pinotsitoz pufakchalar mavjud bo'lib, ular kapillar tomirlardagi har xil moddalarni hujayra oraliq moddasiga va to'qimalardagi moddalar almashinuvi jarayonida hosil bo'ladigan chiqindi moddalarni tomirlarga o'tkazishda ishtirok etadi. Pufakchalar tarkibidagi ATF-azaning aktivligi aniqlangan bo'lib, ular ATF-ni parchalab, hosil bo'lgan energiya yordamida kapillar tomirlar va to'qimalar orasidagi moddalar almashinuvi jarayonini ta'minlaydi. Endoteliy hujayralar sitoplazmasida ko'plab glikogen topilgan. Elektron mikroskop yordamida tekshirilganda hujayra tarkibida boshqa hujayralardagiga o'xshab, organoidlardan mitoxondriy, Golji kompleksi, donador sitoplazmatik to'r va ribosomalar topilgan. Ayrim organlarda (buyrak, neyro-gipofizda) endoteliy hujayralari juda ham yupqa tuzilganligi uchun ularning tashqi va ichki membranalari bir-biriga tegib yopishib turadi. Hujayraning bunday qismlari «fenestr» teshikcha deyilib, hujayraning shu joyida moddalar almashi-nuvi jarayoni tezroq boradi. Endoteliy hujayralarining bazal membrana tomoniga qaragan qismida hujayra plazmolemmasi mayda, ayrim joylarda yirik mikrovor-sina va o'siqlariga ega. Endoteliy hujayralarining bazal tomonida xuddi epiteliy hujayralariga o'xshab bazal membrana joylashgan. Membrana, asosan, fibrillar tolachalardan oqsil va o'zida ko'plab mukopolisaxaridlar saqlovchi amorf moddalardan, gialuron kislota va lipidlardan tashkil topgan. Bazal membrana orqali kapillar tomirlardan so'rilgan moddalar filtrlanib, to'qimalarga o'tadi. Demak, bazal membrana o'tkazuvchanlik xususiyatiga ega. Gialuronidaza fermenti ta'sirida gialuron kislota erib, bazal membrana orqali moddalarning o'tishini tezlashtiradi. Lipidlar esa, yog'larda eruvchi moddalarning bazal membranaga singishini ta'minlaydi. Har xil organlarda kapillarlar devoridagi endoteliy hujayralari joylashgan bazal membrana turlicha rivojlangan bo'ladi. Buyrak kapillar to'pchasi va miya kapillar tomiri endoteliy hujayralarining bazal membranalari ancha qalin bo'ladi, aksincha yurak, muskul va endokrin bezlarda esa yupqa tuzilgan. Ayrim organlardan

qizil ilikda esa bazal plastinka umuman ko‘rinmaydi, jigarda uzilib-uzilib yoki teshikchalar hosil qilib tuzilgan (Shaxlamov, 1971).

Har xil tomirlar sistemasida, ya’ni arteriya, vena va limfa endoteliy hujayra-lari morfologik tuzilishiga ko‘ra bir-biridan qisman bo‘lsa ham farq qiladi. Arteriya kapillar tomirlari endoteliy hujayralarining yuzasi tekisroq tuzilgan bo‘lsa, venalarda o‘simta, bo‘rtiqlar va botiqlardan tashkil topgan. Limfa tomirlarida esa, birinchidan, bazal plastinka bo‘lmaydi, ikkinchidan, endoteliy hujayralari bazal tomonidan uning ostida joylashuvchi to‘qima kollagen tolalardan iborat tutib turuvchi filomentlar yordamida tutashgan bo‘ladi. Bu tolachalar xuddi parashut arqonlariga o‘xshab hujayrani tutib turadi. Bunday tuzilish limfa kapillar tomirlari kollagen tolachalar bilan nihoyatda mustahkam tutashganligini bildiradi. Tolachalar bir tomondan, hujayra sitoplazmasigacha kirib borgan bo‘lsa, ikkinchi tomondan, hujayra tashqarisida chigal hosil qilib tuzilgan bo‘ladi. Bunday tuzilish moddalarning filtrlanib o‘tishida katta ahamiyatga ega.

Endoteliy hujayralari faqat tomirlarning ichki devorini qoplab turmay, balki mitoz yo‘l bilan bo‘linib, jarohatlangan tomir yuzasining bitishida aktiv ishtirok etadi. Qon ishlab beruvchi organlarda ayrim hujayralar alohida ajralib chiqib, makrofaglarga aylanish xususiyatiga ega, shu bilan retikula-endoteliy sistemani tashkil etishda ham ishtirok etadi.

### **Umurtqasiz hayvonlarning interstitsial to‘qimalari**

*Interstitsial to‘qima* deb, parenximatoz organlarning stromalarini hosil qiluvchi tolali siyrak biriktiruvchi to‘qimaga aytiladi. Uning sinonimi *interstitsiy-oraliq* degan ma’noni anglatadi. U, aksariyat umurtqasiz hayvonlarda bo‘ladi. Masalan, birlamchi og‘izlilardan bo‘g‘imoyoqlilarda iperstitsial trofik to‘qima xarakterli tuzilishga ega. Ayniqsa, burun shoxli qo‘ng‘izlar lichinkasida interstitsial to‘qima amorf moddali plastinkalardan va tolali strukturalardan tuzilgan. Bu yerda fibroblastlar uchramaydi va shu sababli bu «strukturalarning hosil bo‘lish manbayi hamon noaniqligicha qolmoqda. Ipak qurti g‘umbagida hujayralararo moddada fibroblastlar ko‘p bo‘ladi. Zavarzin (1985) ma’lumotiga ko‘ra, ba’zi bir hasharotlar hujayralararo moddasining ayrim joylarida elastaza fermenti kesmalaridan chiqqan tolachalar topilgan. Topilgan bu tolachalar umurtqali hayvonlar siyrak biriktiruvchi to‘qimasining elastik tolachalariga juda o‘xshaydi.

Qisqichbaqasimonlar bilan qilich dumlilarning interstitsial trofik to‘qimalari ham ipak qurti g‘umbaginiki bilan bir xil.

Bu o‘rinda shuni aytib o‘tish kerakki, bo‘g‘imoyoqlilarning

fibroblastlari struktura-biokimyoviy tuzilishiga ko'ra boshqa ko'p hujayrali hayvonlarning fibroblastlariga o'xshaydi. Ularda sitoplazma-ning membrana organoidlari, ayniqsa, endoplazmatik to'r (EPT) va Golji kompleksi yaxshi rivojlangan. Hashoratlarning fibroblastlarida ham, umurtqali hayvonlarnikida ham EPT ning kengaygan sisternalari Golji kompleksi sisternalarining markaziy qismi bilan ketma-ket tutashgan bo'ladi. Bu tutashish, odatda, silliq EPT kanalchalari yordamida bo'ladi. EPT ning sisternalari ichida o'rtacha elektron zichlikda material borligi sezilib turadi. Binobarin, hashorotlar fibroblastining tuzilishi bilan vazifasi umurtqali hayvonlarnikiga o'xshash. Bundan tashqari, deydi A. A. Zavarzin,-hasharotlarda ham, umurtqali hayvonlarda ham fibroblastlarda progressiv tabaqalanish vaqtida sitoplazma metabolik apparatining reduksiyasini kuzatish mumkin. Aniqroq qilib aytganda EPT sisternasining diametri qisqaradi. Golji kompleksi strukturalari joylashgan soha kichrayadi, gioplazma zichlashadi va hokazo, ya'ni hujayralarning qarish bosqichlarini aks ettiruvchi fibroblast-fibrositlarni ko'plab aniqlash mumkin.

Zavarzin bayoniga ko'ra, birlamchi og'izlilar, xususan, hasharotlar interstitsial to'qimalarining hujayralararo moddalari xuddi umurtqali hayvonlarniki singari asosiy modda va tolali tuzilmalardan tashkil topgan. Tolalar orasida umurtqalilarnikidek kollagen tolachalar topiladi. Ular juda aniq-ravshan va bir tartibda bo'ladi. Har qaysi tolaning chetlarida ikkitadan keng elektron zich disklar joylashgan bo'ladi.

Tuban ko'p hujayralilardan, ayniqsa, bulutlar, kovakichlilar va umuman tanasida ikkinchi bo'shlig'I bo'lmaydigan chuvalchaglarning interstitsial to'qimalari xarakterlidir. Ularning interstitsial to'qimalari burungi ajdodlarining fagosital tabiatini uyg'otib yuborgan. Masalan, to'qima tuzilishi bo'lmagan bulutlarda rosmana kollagen tolachalar topilgan. Ularning o'lchami umurtqalilar va yuqori birlamchi og'izlilarniki bilan deyarli bir xil-66 nm bo'lib Nemertin parenximasi hujayralarida juda ko'plab fibroblastlar bilan birga hujayralararo moddalarning murakkab sistemasi mavjud. Ular tolali va plastinkasimon mukoproteid tuzilmaga ega bo'ladi. Binobarin, ular umurtqali hayvonlarning g'ovak biriktiruvchi to'qimasi tuzilishiga o'xshashdir. Agar nemertinning biriktiruvchi to'qimasidan namuna olib, preparat tayyorlab mikroskopda ko'rilsa, unda: tomir, fibroblastlar, tolali tuzilmalar, asosiy moddalar va muskul tolalari yaqqol ko'rinadi.

Yuqorida aytilganlardan ma'lum bo'ladiki, interstitsial trofik to'qimalarning rivojlanish darajasi bilan tuzilish xarakteri bir xil bo'lmaydi. Bu, ayniqsa, umurtqasiz hayvonlarda juda sezilarli farq qiladi. Ammo shunga qaramay, ayrim umurtqasizlar birlamchi parenximasining interstitsial to'qimasi umurtqali hayvonlarning xuddi shunday to'qimasiga o'xshaydi.

Masalan, umurtqali hayvonlarning siyrak biriktiruvchi to‘qima tipidagi interstitsial trofik to‘qimasini ayrim ninaterililar (goloturiyalar) bilan molluskalar sinfiga mansub barcha hayvonlardan topish mumkin. Chunki, ularning har ikkalasining interstitsial to‘qimasidagi asosiy hujayra elementi yuqorida aytib o‘tilganidek, bu-fibroblastdir. To‘qima va hujayralardagi boshqa o‘xshashlik va farq yuqorida boshqa qiyosiy misollarda ko‘rib chiqildi.

**Interstitsial to‘qima** umurtqali hayvonlar va odam organlarining ichki qismida uchraydigan to‘qimalarni tashkil etib, fiziologik vazifani bajarishda ishtirok etadi. Bunday to‘qima ko‘pgina ichki organlar bo‘lakchalarining orasida, bezlar, jigar, silliq va skelet muskullar orasida uchraydi. To‘qima bilan birga, har bir organning ichki qismiga tomirlardan arteriya, vena va limfa, nerv birgalikda o‘tib kiradi va har bir organning bir butunliginn tashkil etadi. Shuni ham aytib o‘tish kerakki, interstitsial to‘qima har xil organlarda turlicha rivojlangan bo‘ladi. Ayrim organlarda kuchli rivojlangan bo‘lib, mikroskopda yaxshi ko‘rinadi, ayrimlarida esa kam rivojlangan bo‘ladi. Interstitsial to‘qima turli sinflarga kiruvchi umurtqali hayvonlarda ham turlicha rivojlangan. Masalan, cho‘chqa, tuya va ayiqning jigar oraliq to‘qimalari yaxshi rivojlangan bo‘lib, kalamushlarda va odamda kam rivojlangan. Mikroskopik tuzilishi jihatidan zich tolali biriktiruvchi to‘qimaga o‘xshagan bo‘ladi, tarkibida kollagen va elastik tolachalar, hujayra elementlaridan fibroblast va gistiotsit doimo uchraydi.

## **17-§. Ichki muhit to‘qimalari turlarining o‘zaro funksional munosabati.**

Asosiy maqsadga o‘tishdan avval ichki muhit to‘qimalari turlari xususida yana bir bor qisqacha to‘xtalib o‘taylik. Demak, barcha umurtqasiz hayvonlardagi ichki muhit to‘qimalarida, birinchidan, donachasiz amyobatsitlar-limfotsitlarning analoglari bo‘lib, ular harakatchan bo‘lish bilan birga, fagotsitoz xususiyatiga ega, ikkinchidan, desmoblast hujayralar mavjud, bular fibroblastlarning analoglari bo‘lib, biriktiruvchi to‘qimaning hujayralararo moddasini hosil qiladi. Eritrotsitlar esa hamma umurtqasiz hayvonlarda bo‘lmaydi, ammo umurtqali hayvonlarniki hammasida bo‘ladi. Masalan, molluskalar qonining hujayralari bo‘lgan amyobatsitlar ularning

hamma turlarida bo'lsa, eritrotsitlar faqat qo'sh og'izlilarda bo'ladi. Hashoratlar qonida amyobatsitlarning har ikkala donachasiz va donachali turi bo'ladi. Biriktiruvchi to'qimalari tarkibida esa desmoblastlar, yog'tanachalarida trofotsitlar uchraydi. Ma'lumki, trofotsitlar tarkibida yog'kiritmalari bilan glikogen saqlaydi. To'garak og'izlilar qonida eritrotsitlar, limfotsitlar, monositlar va donachali leykotsitlar bo'ladi. Trombotsitlar esa bo'lmaydi. Ularning biriktiruvchi to'qimalarida fibroblastlar bilan gistiotsitlar uchraydi. Baliqlar qonida yadroli eritrotsitlar, yadroli trombotsitlar va leykotsitlar ko'p. Ularning biriktiruvchi to'qimalarida ham fibroblastlar bor, ba'zan gistiotsitlar, palaxsasimon hujayralar bilan semiz hujayralar ham topiladi. Amfibiyalar qonida bo'lsa, yadroli eritrotsitlar, yadroli trombotsitlar, limfotsitlar, neytrofil, eozinofil, donachali leykotsitlar bo'ladi. Fibroblastlar, gistiotsitlar uchraydi. G'ovak biriktiruvchi to'qima kamdan-kam topiladi. Reptiliyalar va qushlar sonida hamisha yadroli eritrotsitlar, donachali bazofil va eozinofil leykotsitlar, mayda yadroli trombotsitlar bo'ladi. Biriktiruvchi to'qimalarda fibroblast, gistotsit hujayralar, yog' hujayralari, plazmatik va semiz hujayralar mavjud, limfotsitlar bilan granulotsitlar juda ko'p. Sutmizuvchi hayvonlar bilan odamda leykotsitlar donachali va donachasiz leykotsitlarga bo'linadi, ammo yadrosidagi segmentlar bilan bo'yalishi jihatidan esa farqlanadi. Chunonchi, odam qonining leykotsitlari, neytrofil donachali, dengiz cho'chqasi bilan quyonlarniki esa eozinofil donachalidir. Itlar bilan mushuklarda ham donachali neytrofillar ustun turadi. Barcha sutemizuvchi hayvonlar bilan odamdagi biriktiruvchi to'qimalarda fibroblastlar, gistiositlar, makrofaglar, semiz va yog' hujayralari, plazmatik hujayralar, donachasiz va kamroq donachali leykotsitlar bo'ladi. Faqat sitoplazmasi qanchalik rivojlanganligi va yadrosining shakli bilan bir-biridan bir oz farq qiladi.

Ko'rinib turibdiki, umurtqali hayvonlardagi ichki muhit to'qimalari eng kuchli rivojlangan va eng ko'p hamda murakkab funksiyalarni bajaradi. Birlamchi og'izli hayvonlardan molluskalarda, ayniqsa boshoyoqli molluskalarda mazkur to'qimaning solishtirma miqdori ko'pni tashkil qiladi. Sutmizuvchi hayvonlarda himoya funksiyasini fagotsitlar va ular asosida shakllangan donachali amyobatsitlar hamda limfoid to'qimalar bajaradi. Bundan tashqari, ichki muhit to'qimalarining hammasi uchun umumiy bo'lgan funksiyasi ham bor. Masalan, bir necha xil mexanizmlar yordamida yuzaga chiqadigan trofik o'tkazuvchi funksiyani olaylik. Ularning bu funksiyasi lakunalar va tomirlar sistemalari birgalikda maxsus oqsil polisaxaridli asosiy modda hosil qilish yoki hujayrali parenximalar yaratish yo'li bilan yuzaga chiqadi.

Ko'p hujayrali hayvonlarning turli guruhlarida ichki muhit to'qimalarining funksiyasi tartibsiz ravishda turli xil mexanizmlar yordamida

yuzaga chiqishi ham mumkin. Tartibsizlik filogenetik metaplaziya xodisasi ta'sirida yana ham kuchayishi mumkin. Buning ma'nosi shuki, bir to'qima turiga mansub bo'lgan funksiyani boshqa bir to'qima turi o'z zimmasiga oladi. Masalan, ichki muhit to'qimalari musbat metaplaziyada, silliq muskul to'qimalari fibroblastlar asosida shakllanadi. Bunday hodisani umurtqali hayvonlar bilan molluskalarda ko'rish mumkin. Zavarzin fikricha, silliq muskul to'qimalari fibroblast elementlarining ko'pgina xususiyatlarini saqlab qoladi. Binobarin, ular boshqa to'qima turlari funksiyalarini o'z zimmasiga ola oladigan bo'ladi -manfiy metaplaziya. Bu birlamchi og'izlilar-polixet, olixet, hashoratlar va boshqa bo'g'imoyoqlilarga xos xususiyatlardir. Chunonchi, hashoratlar bilan quruklikda yashovchi bo'g'imoyoqlilardagi qoplovchi kutikular epiteliy skelet funksiyasi bilan gazlar almashtirish funksiyasini o'z zimmasiga olgan bo'ladi. Ikkinchi bir misol: nafas pigmentlari selomik epiteliylariga aylanar ekan, himoya funksiyasini va shuningdek, kislorod g'amlash vazifasini bajarishga ixtisoslashadi va hokazo. Ko'rinib turibdiki, ichki muhit to'qimalari turlaridan birortasi bo'lmasa, u bajaradigan funksiyani boshqa mavjud to'qima turi bajarar ekan. Yuqorida eslatib o'tilgan va qon limfoid to'qimalari hamda ularning hujayralari, shaklli elementlarining o'zaro munosabatlari xususida gapirilganda ham shularni aytish mumkin.

## **IX bob. SKELET TO'QIMALARI**

### **18-§. Umurtqali hayvonlarning skelet-tayanch to'qimalari**

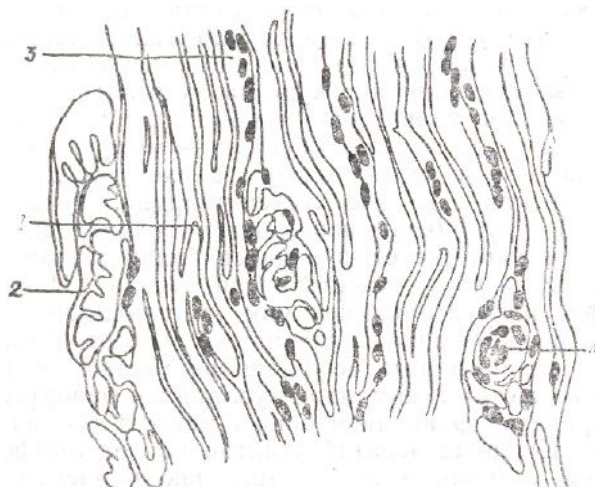
Umurtqali hayvonlarning tayanch to'qimalari o'z komponentlari bilan siyrak biriktiruvchi to'qimalardan farq qilmaydi. Ularning asosiy hujayra elementlari ham fibroblastlardir. Hujayralararo strukturalar birdan-bir tayanch vazifasini o'taydi. Bunda birinchi tipdagi kollagenlardan hosil bo'lgan kollagen tolachalar asosiy rol o'ynaydi. Ular to'planib mustahkam tutamlar hosil qiladi va mazkur to'qimalarning pishiqligini asosay shu tutamlar ta'minlaydi. Zich biriktiruvchi to'qimalar deb aslida shularga aytiladi.

### **Zich biriktiruvchi to'qima**

Zich biiktiruvchi to'qima yuqorida aytib o'tilganidek, tarkibida mexanik elementlar ko'pligi bilan farq qiladi. Ularning tolalari zich jonlashgan bo'ladi, demak, to'qima mustahkamligini ta'minlaydi. Zich biriktiruvchi to'qima kollagen tolachalarining joylashishiga ko'ra shakllanmagan *zich biriktiruvchi to'qima* va *shakllangan, zich biriktiruvchi to'qimaga* bo'linadi.

**Shakllanmagan zich biriktiruvchi to'qima.** To'qimaning bu turini «shakllanmagan» deyilishiga sabab kollagen tolachalar tutamlarining tartibsiz joylashgan bo'lishidir. Bu to'qimaga terining to'r qavati (41-rasm), bo'g'imlar va ichki organlar ustini kqplab turuvchi kapsula to'qimalari kiradi. Shakllanmagan zich biriktiruvchi to'qima har xil yo'nalishda joylashgan kollagen tolachalaridan iborat tutamlardan hamda to'rsimon shaklda jonlashuvchi elastik tolachalardan tashkil topgan bo'lib, ular orasida retikula tolachadari ham uchraydi. Biriktiruvchi zich to'qimada asosiy modda kam bo'ladi, hujayralardan faqat fibroblast va kichraygan uzunchoq shaklda fibrotsitlar bo'ladi. Ayrim vaqtlarda shakllanmagan va shakllangan biriktiruvchi to'qimalarni bir-biridan ajratish qiyin. Masalan, terining so'rg'ichli qavatidagi elastik tolachalar uzilmasdan to'r qavatiga o'tib kiradi. Elastik tolachalar, odatda, mazkur to'qimaga qo'shimcha pishiqlik va qayishqoqlik beradi. Shu tufayli zich biriktiruvchi to'qima cho'zilish va qisqarish, ya'ni mexanik vazifani bajarib bo'lgandan keyin asli xoliga qaytish xususiyatiga ega bo'ladi. Demak, shakllanmagan zich biriktiruvchi to'qima organizmda, asosan, mexanik vazifani bajaradi.

**Shakllangan zich biriktiruvchi to'qima.** Bu to'qimani ajratib turuvchi asosiy farq unda kollagen va elastik tolalardan tashkil topgan tutamlar bir-biriga nisbatan muayyan tartibda joylashgan bo'lishidir. Tutamlar joylashishi organlar vazifasiga qarab turlicha bo'lishi mumkin.



41-rasm. Shakllanmagan zich biriktiruvchi to'qima (odam qo'li panja terisining to'rsimon qavatidan tayyorlangan).

*1–kollagen tolachalar tutamining uzunasiga kesimi; 2–kollagen tolachalar tutamining ko‘ndalang kesimi; 3– fibrotsit yadrosi; 4–siyrak biriktiruvchi to‘qima va tarkibidagi tomir.*

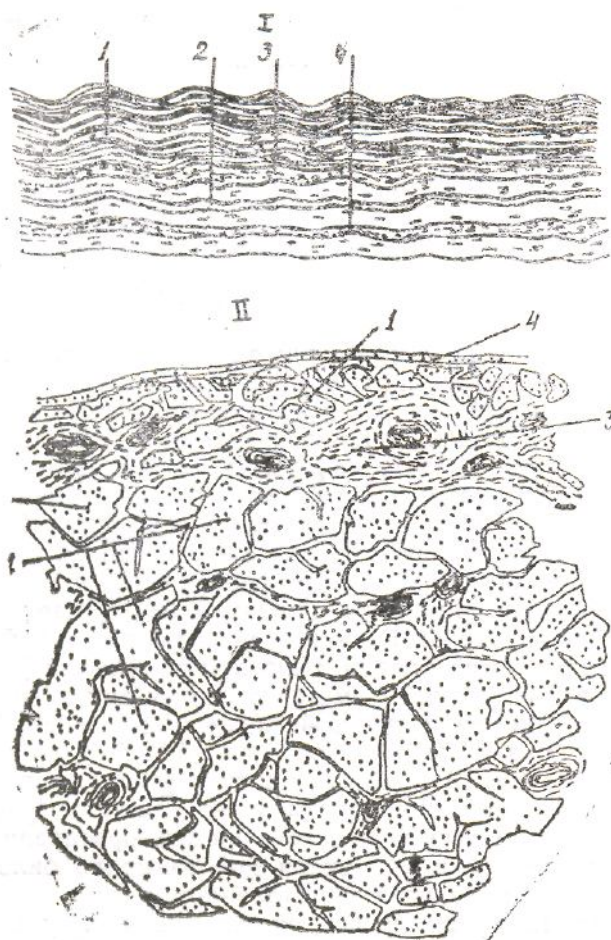
Shakllangan zich biriktiruvchi to‘qima paylar va boylamlarda, fibroz membrana (plastinka) va plastinkasimon biriktiruvchi to‘qimalarda uchraydi.

**Paylar.** Odamda va sutemizuvchi hayvonlarda tayanch va harakat organlariga kiruvchi paylarda kollagen tolachalar tutamlari bir-biriga nisbatan zich, parallel joylashgan (42-rasm). Ularning bunday joylashishi muskullarning qisqarishi va yozilishiga muvofiq keladi. Tolachalar va tutamlar orasida to‘qima hujayralaridan fibrotsitlar uchraydi. Fibrotsitlar uzunchoq shaklda bo‘lib, plastin-kasimon uchlari bilan bir nechta tolachalardan tashkil topgan boylamning atrofidan o‘rab olib, birlamchi tutam hosil qiladi. Bu fibrotsitlar pay hujayralari ham deyiladi. Bir nechta birlamchi boylamlar yig‘indisining atrofidan siyrak biriktiruvchi to‘qima o‘rab olib, ikkilamchi tutam hosil qiladi. Ikkilamchi tutamni o‘rab turgan siyrak biriktiruvchi to‘qima endotenoniy ham deyiladi.

Bir nechta ikkilamchi tutam yig‘indisi atrofidan bir oz zichroq biriktiruvchi to‘qima o‘rab olgan bo‘lib, ular uchlamchi tutam hosil qiladi. Shunday yo‘l bilan to‘rtlamchi tutam ham hosil bo‘lishi mumkin. Paylarning ustki qavatini o‘rab tura-digan biriktiruvchi to‘qima peritenoniy deb yuritiladi. Endotenoniy va peritenoniylar orqali qon tomirlar bilan paylarni innervatsiya qiladigan nerv tolalari o‘tadi.

**Boylamlar.** Shakllangan zich biriktiruvchi to‘qimalardan yana biri boylam to‘qimalardir. Ular ham boylamlarning bo‘yiga parallel joylashgan bo‘lib, elastik tolachalar to‘ridan hamda membranalardan tashkil topgan. Boylam to‘qimalari pay to‘qimalaridan ko‘p farq qilmasada, ammo ularda fibroblastlar qatorining kambial hujayralari joylashgan organlariga qarab farqlanib turmaydi. Shunday bo‘lsa ham hayvonlarning yelinidagi yoki ovoz boylamlaridagi to‘qimalar elastik tolachalarining o‘ziga xos mexanik vazifasi bilan ajralib turadi. Masalan, paylarda asosiy va mexanik vazifa kollagen tolachalarga yuklangan bo‘lsa, bularda elastik tolachalarga yuklangan. Bundagi elastik tolachalar kollagen tolachalar singari o‘ta pishiq bo‘lmasada, ammo egiluvchanligi, cho‘ziluvchanligi va elastikligi bilan us tunlik qiladi. Ularning bir-birining ustiga chiqib ketadigan suyaklarni (bo‘g‘im-larda) biriktirib turish vazifasi ham shundandir.





42-rasm. Shakllangan zich biriktiruvchi to‘qima. Payning gistologik tuzilishi. Gemotoksilin–eozin bilan bo‘yalgan (80 marta kat.).

I–ko‘ndalang kesimi: 1–kollagen tolachalar tutami; 2–fibrotsitlar; 3–ikkilamchi tolachalar tutami bir–biridan ajratib turuvchi siyrak biriktiruvchi to‘qima; 4–uchlamchi tolachalar to‘plamini ajratib turuvchi tashqi biriktiruvchi to‘qima; II–uzunasiga kesimi: 1–kollagen tolachalar; 2–fibrotsitlar (pay hujayralari); 3–ikkilamchi tolachalar tutami orasida joylashgan siyrak biriktiruvchi to‘qima (I.V.Almazov va boshqalar).

**Fibroz membrana** (plastinka)ga fassiya, aponevrozlar, diafragmaning payli qismlari, ichki organlar kapsulalari, tog‘ay va suyak ustki pardasi, moyak va tuxumdonning oqsil pardasi kiradi. Bu to‘qimada kollagen tutamlardan tashqari, elastik tolachalardan tashkil topgan tutamlar ham uchraydi. Fibroz membranadagi kollagen tutamlar aytarli cho‘zilish xususiyatiga ega emas. Tolalar bir-biriga nisbatan parallel joylashgan bir necha qavat hosil qiladi. Ular qisman to‘lqin-simon holda joylashgan. Tutam tolalari ayrim organlarda qiyshiq holda joylashib, bir tutamdan ikkinchi tutamga o‘tib turishi mumkin. Shuning uchun ularni bir-biridan ajratish qiyin. Tolalar va tutamlarning oralig‘ida fibroblast va ko‘prok fibrosit hujayralar joylashadi. Elastik tolachalardan tashkil topgan tutamlar suyak ustki pardasida, tuxumdon va urug‘donning oq pardasida bo‘g‘imlar kapsulasida uchraydi. Ko‘p organlarda fibroz membranalar yuqori va pastki qavatdagi tutamlarga bevosita o‘tib qo‘shilib ketishi mumkin.

Plastinkasimon biriktiruvchi to‘qima fibroz membrananing bir turi

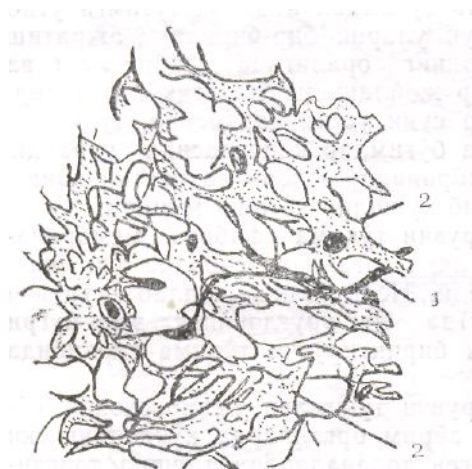bo'lib, ayrim ichki organlar devorida yoki ularning ustki qoplamida uchraydi. Nerv o'zini qoplab turuvchi to'rsimon parda (perinevrit)da yoki urug'donning egri-bugri kanalchalari devoridagi zich biriktiruvchi to'qima tarkibida bo'ladi.

Plastinkasimon biriktiruvchi to'qimani mikroskopda ko'rilganda ko'proq uzunasiga, ayrim organlarda ko'ndalang yoki tartibsiz joylashgan kollagen tolachalardan tashkil topganligi, ular orasida o'simtali fibroblast hujayralar borligi ko'zga tashlanadi. Bundan tashqari, plastinkalar o'rtasida makrofaglar ham uchraydi. Ayrim organlarda tolalar oralirida oraliq modda va silliq muskul hujayralari ham uchrashi mumkin.

Elastik biriktiruvchi to'qima odamda va sutemizuvchilarda asosan bo'yin va ovoz bog'lamlarida uchraydi, Bu to'qimalarning mikroskopik tuzilishi kollagen tolachalardan tashkil topgan zich biriktiruvchi to'qimaga o'xshagan bo'ladi. Asosiy farqi struktura elementlarining asosini bir-biriga parallel holda joylashgan elastik tolalar tashkil etadi. Elastik tolalarning atrofini g'ovak biriktiruvchi to'qima o'rab, ularni bir-biridan ajratib turadi. Oralarida ayrim kollagen tolalar ham uchrashi mumkin. Bog'lamchalar hosil qilib tuzilish elastik biriktiruvchi to'qimada uchramaydi. Elastik tolalar orasida fibrotsit hujayralar joylashadi. To'qimaning ko'ndalang kesimida elastik tolalar ba'zan yirik-mayda guruhlar hosil qilib joylashgani ko'rinadi. Ular orasida esa siyrak biriktiruvchi to'qima ko'rinadi. To'qimada elastik tolalar ko'p bo'lganligi sababli sariq rangga bo'yalib ko'rinadi. To'qimalarning asosiy vazifasi uchraydigan organlarning elastik hola-tini ta'minlashdan iborat. Asosan, doimiy harakatda bo'lib turadigan organlar devorida uchraydi. Masalan, yirik arteriya devorida, aorta, o'pka arteriyalarida va hokazo. Bu yerda, asosan, to'rsimon darchalar hosil qilib tuzilgan bo'ladi, bunday qavat organlarning katta yoki kichikligiga va ulardagi bosimning kuchiga qarab bir necha membranalarni tashkil etishi mumkin. Membranalar orasida silliq muskul hujayralari va mukoid moddalar uchraydi.

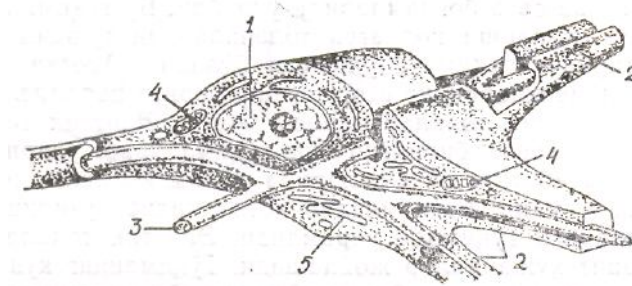
**Retikular to'qima** biriktiruvchi to'qimalar qatoriga kirib, to'rsimon tuzilishga ega. Asosan retikula hujayra va retikula tolachalaridan tashkil topgan (43-rasm). Hujayralari tolachalari bilan birikkan holda bo'lib (44-rasm), tolalar tartibsiz yo'nalishdagi organlar asosini tashkil etadi. Qizil ilik va limfa tugun-larida hamda ichakning shilimshiq, qavatida, buyrakda va boshqa organlarda retikular tola asosini kollagen mikrofibrillalar tashkil etgan bo'lib, ustini murakkab uglevod moddalar qoplab turadi. Shuning uchun, bu tolacha osmiy kislotani o'ziga yaxshi singdiradi. Retikular to'qima bor joyda o'tayotgan mikroblarni tutib, ya'ni makrofaglarga aylanib fagotsitoz qilish va ularga qarshi antitela ishlab chiqarish xususiyatiga ega.

Odatda, retikular to‘qima tarkibida (limfa tuguni misolida ko‘rsak) limfotsitlar ko‘p bo‘lganligi tufayli retikular tola va hujayra yaxshi ko‘rinmaydi.



43–rasm. Mushuk ichak tutqichi limfa tugunidagi retikulyar biriktiruvchi to‘qima.

1–retikulyar tolalar; 2–retikulyar hujayra yadrosi.



44–rasm. Retikula tolasi va hujayrasining o‘zaro bog‘lanishi:

1– retikula hujayra yadrosi; 2–retikula hujayrasining sitoplazmatik o‘simtasi;

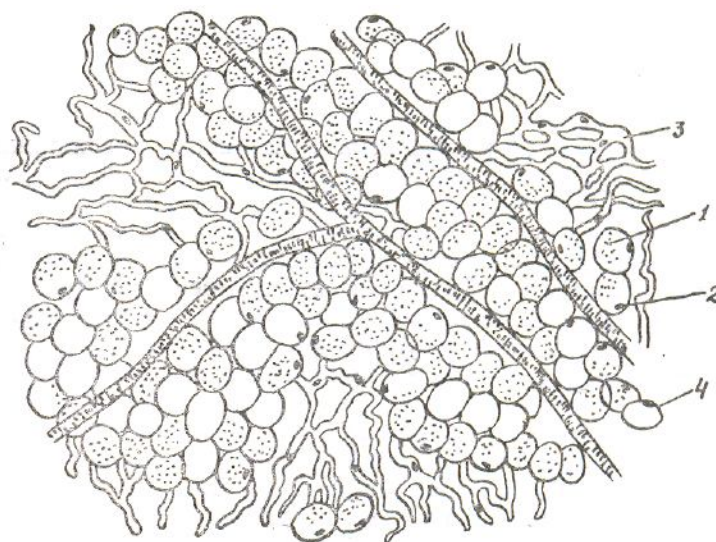
3–retikula tolacha; 4–mitoxondriy; 5–endoplazmatik to‘r (Sem va Klarkdan).

Shuning uchun kesmada limfotsitlar yo‘q yoki kam joylarni topib, katta obyektivda kuzatish mumkin.

**Yog‘ to‘qimasi** hayvonlar organizmida uchraydigan biriktiruvchi to‘qima qatoriga kiradi. Yog‘ to‘qimasi hujayra va uning sitoplazmasining yog‘ kiritmalaridan iborat (45-rasm). U parchalangan-da (yonganda) ko‘plab energiya hosil bo‘ladi. Yog‘ organizmda faqat energiya manbai bo‘lib qolmay, balki undan suv ham ajrab chiqadi. Demak, yog‘ to‘qimasi organizm uchun faqat oziq va energiya manbai hisoblanmay, suv manbai ham hisoblanar ekan. Organizmda suv yetishmasa, uning erishi tezlashadi. Yog‘ning tarkibi atrofmuhitga va iste‘mol qilinadigan ovqatga bog‘liq. Echki va cho‘chqalardan tashqari, deyarli hamma hayvonlarning yog‘ to‘qimasi tarkibida karatinoid pigmenti bo‘lib, yog‘ga sariq rang berib turadi.

Organizm qarishi bilan uning sargʻayishi kuchayib boradi. Umurtqali hayvonlarda ikki xil-oq va qoʻngʻir rang yogʻ toʻqima boʻladi.

*Oq yogʻ* teri ostida, qorin devorida va dumba hamda charvida koʻp yigʻiladi. Yogʻ tomchilari siyrak biriktiruvchi toʻqima orasidagi hujayralarda toʻplana boshaydi. Boshqa toʻqima hujayralarini surib chetlatib qoʻyadi. Bu toʻqima orasida kollagen, elastik tolachalar va qon



45–rasm. Yogʻ toʻqimasi (charvidan tayyorlangan, 200 marta kat.).

1-yogʻ hujayralari; 2-yogʻ hujayralarining yadrosi; 3- yogʻ hujayralarining sitoplazmasi; 4-charvi tutqichi (I.V.Almazov va boshqalar).

tomirlar bor. Oq yogʻning miqdori isteʼmol qilinadigan ovqat tarkibiga bogʻliq. Kam ovqat qabul qilinganida, yaʼni odam ochiqib yurganida yogʻ erib, hujayra yana dastlabki holiga qaytadi.

*Qoʻngʻir yogʻ toʻqima* yosh bolalarda va qishda uzoq vaqt uyquga ketuvchi ayrim umurtqali hayvonlarda uchraydi. Bularda yogʻ boʻyin qismida, umurtqa pogʻonasi boʻylab va kuraklar oʻrtasida uchraydi. Tuzilishi jihatidan mayda yogʻ hujayralaridan tashkil topgan. Bu bilan u bez hujayralariga oʻxshaydi. Har bir hujayra kapillar tomirlar toʻri bilan oʻralib turadi. Organizmda moddalar almashinuvida aktiv ishtirok etadi. Oq yoqqa nisbatan 20 marta koʻp energiya beradi. Bu yogʻ toʻqima qushlarda ham topilgan.

## Togʻay toʻqimasi

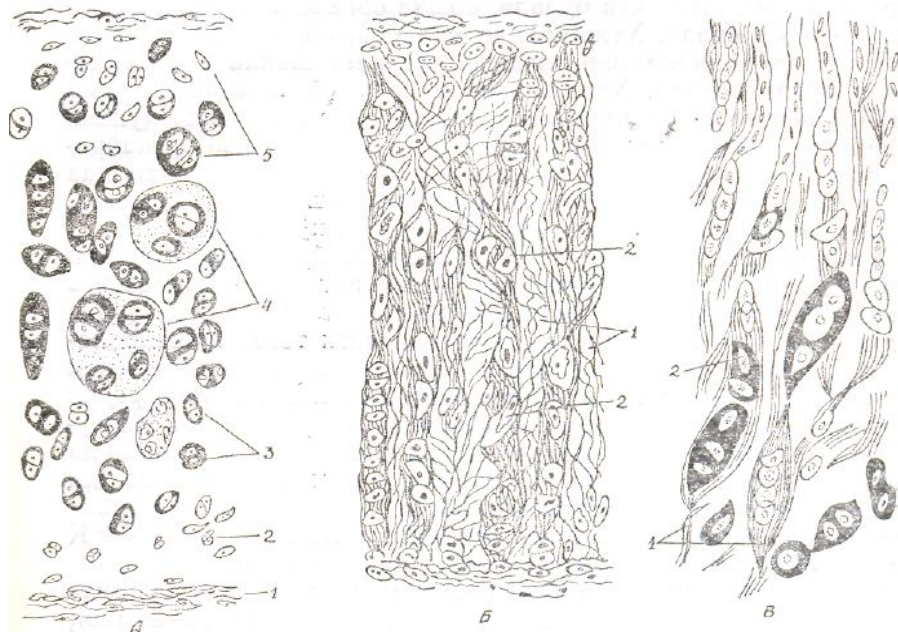
Togʻay toʻqimasi morfologik tuzilishiga, rivojlanishi va vazifasiga koʻra boshqa toʻqimalardan tubdan farq qiladi. U biriktiruvchi toʻqimalar qatoriga kiradi va ular bilan birgalikda oʻrganiladi. Bunga sabab, togʻay organizmining embrional rivojlanishi davrida biriktiruvchi toʻqimalar hosil boʻladigan embrional toʻqimadan, yaʼni mezenxima hujayralaridan tarqaladi, yaʼni organizmning dastlabki ontogenez rivojlanishi davrida skelet suyaklarining aksariyati oʻrnida oldin togʻay toʻqimasi paydo boʻlib, soʻng ular suyak toʻqimaga aylanadi.

Togʻay organizmda tayanch, mexanik va biriktiruvchi vazifani bajaradi. Odamda va sutemizuvchi hayvonlarda yetuk va yuksak darajada tabaqalangan boʻladi. Tuzilishi jihatidan qattiq toʻqimalar qatoriga kiradi. Qattiqligi jihatidan esa skelet suyaklaridan keyin ikkinchi oʻrinda turadi. Shuning uchun, togʻay toʻqima tarkibida qon tomirlari va nerv tolalari kabi boshqa toʻqimalar uchramaydi.

Togʻayda moddalar almashinuvi uning ustini oʻrab turgan togʻay ustki pardasi orqali sodir boʻladi. Nerv tolalari bilan taʼminlanishi va innervatsiyasi ham shu parda orqali amalga oshadi.

Togʻay gidrativ toʻqimalar qatoriga kiradi, tarkibining 80% suv, 15% organik moddalar va 5% mineral tuzlardan tashkil topgan. Organik moddalarning asosini oqsillar, mukopolisaxaridlar va lipidlar tashkil etadi. Toʻqimada uchraydi-tan oqsillar asosini esa fibrillar oqsillar, yaʼni kollagen va elastik hamda mukopolisaxaridlar bilan birikkan holda uchraydigan nofibrillar oqsillar-xondroitin sulfatlar, keratosulfat va sialit kislota tashkil etadi. Xondromuko-protein va xondromukoid togʻay toʻqimaning asosiy moddasi sifatida koʻplab uchraydi.

Togʻay toʻqimasi ham boshqa biriktiruvchi toʻqimalarga oʻxshab, toʻqima hujayralari va oraliq moddadan tashkil topgan. Hujayralar tarkibiga shakli yumaloq yoki ovalsimon togʻay hujayralari (xondrotsitlar) va toʻqimaning rivojlanishi hamda regeneratsiyasini taʼminlovchi xondrioblast hujayralari kiradi. Hujayra oraliqlarini esa oraliq modda toʻldirib turadi. Oraliq modda boshqa toʻqimalardagiga nisbatan bu yerda koʻproq boʻladi va tayanch hamda mexanik vazifalarni bajaradi. Vazifasi va morfologik tuzilishiga koʻra uch xil togʻay toʻqimasi uchraydi; gialin, elastik va tolador togʻay toʻqimalar (46-rasm). Hujayra va oraliq moddalarni quyidagicha klassifikatsiya qilish mumkin.



46-rasm. Tog'ay to'qimasi: A–gialin tog'ay; kekirdakdan tayyorlangan. Gemotoksilin–eozin bilan bo'yalgan (200 marta kat.).

A–gialin tog'ay; A–gialin tog'ay; kekirdakdan tayyorlangan. Gemotoksilin–eozin bilan bo'yalgan (200 marta kat.): 1–tog'ay ust pardasi; 2–yosh tog'ay hujayralari zonasi; 3–tog'ay hujayralari; 4–izogen guruhlar; 5–hujayralararo modda. B–elastik tog'ay, quloq suprasidan tayyorlangan Gemotoksilin–eozin bilan bo'yalgan (200 marta kat.): 1–elastik tolacha; 2–tog'ay hujayralari; C–tolali tog'ay, umurtqalararo diskdan tayyorlangan. Gemotoksilin–eozin bilan bo'yalgan (200 marta kat.): 1–kollagen tolachalar; 2–tog'ay hujayralar.

**Tog'ay to'qimasi hujayralari.** Tog'ay to'qimasi hujayralari tuzilishi va vazifasiga ko'ra xondrotsit va xondroblastlarga bo'linadi.

**Xondrotsit** tog'ay to'qimasining asosiy qismini tashkil etadi. Odatda, yumaloq yoki ovalsimon shaklda bo'lib, tashqi yuzasi notekis, hujayra yuzasida mikrovorsinalarga o'xshash o'simtalar bor. Har bir tog'ay hujayrasi yoki bir nechta hujayradan tashkil topgan bir guruh hujayralar to'qimaning oraliq moddasida hosil bo'lgan bo'shliqlarda joylashadi. Tog'ay hujayralarining bitta bo'shliqda hosil qilgan guruhi *izogen guruh* deyiladi. Odatda, bunday guruhlar bitta hujayraning ko'payishi natijasida hosil bo'ladi. Har bir tog'ay hujayrasida bittadan, ayrimlarida ikkitadan yadro bo'lib, bu yadrolar ichida bo'yoqlarga yaxshi bo'yaladigan bitta yoki ikkita yadrocha bo'ladi.

Elektron mikroskopda hujayra sitoplazmasida mitoxondriy, donador endoplazmatik to'r va yaxshi rivojlangan Golji kompleksini ko'ramiz. Yosh tog'ay hujayralarida mitoxondriylarning soni odatda ko'p bo'ladi, boshqa organoidlarning shakli ham aniq ko'rinadi. Hujayralar qarib borgani sari mitoxondriylarning soni kamayib, organoidlarning shakli ko'rinmaydigan bo'lib boradi. Hujayralarda sodir bo'ladigan bunday jarayon *regressiv o'zgarish* deyiladi. Buning oqibatida hujayraning fiziologik vazifasi ham ancha pasayadi. Tog'ay hujayralarining kimyoviy tuzilishini tadqiq qilish

uning tarkibida glikogenlar, lipidlar, fermentlar, ya'ni ishqoriy fosfataza, lipaza va oksidaza fermentlari borligini ko'rsatadi.

**Xondroblast** kam tabaqalangan yosh hujayra bo'lib, shakli yassi, o'rtasida bitta yadrosi bor. Tog'ayning ustki pardasiga yaqin joylarda ko'p uchraydi. Xondroblast doim ko'payib turish xususiyatiga ega. Ko'payishi natijasida yangi tog'ay hujayralari-xondrotsitlar hosil bo'ladi. Natijada tog'ay periferik qismiga qarab o'sadi. Togayning bunday o'sishiga *periferik (opozitsion) o'sish* deyiladi. Xondroblastlarning ikkinchi xususiyati hujayralararo modda-kollagen hosil bo'lishida aktiv ishtirok etishidir. Kollagen hujayralararo modda bo'lib, uning tarkibida tropokollagen, elastin va tog'ayning asosiy moddasi uchraydi. Xondroblast sitoplazmasida RNK ko'p, hujayra organoidlari ham yaxshi rivojlangan.

**Tog'ay to'qimaning hujayralararo moddasi.** Tog'ay to'qimaning hujayralararo moddasi kollagen (xondrin) va kamroq uchraydigan elastik tolalardan hamda asosiy amorf moddadan tashkil topgan. Xondrin tolachalari kimyoviy tuzilishiga ko'ra biriktiruvchi to'qima tarkibida uchraydigan kollagen tolachalarga o'xshaydi. Mikroskopda oddiy nur yordamida ko'rinmaydi, uni ko'rish uchun tripsin, bariyli suv bilan impregnatsiya qilish kerak. Shunda tolachalarning to'rsimon shaklda joylashganligi yaxshi ko'rinadi.

Tog'ay to'qimasinnng asosiy amorf moddasi protein va ulevoddan tashkil topgan. Ular bir-biri bilan mustahkam birikishi natijasida tog'ayning asosiy moddasi-xondramukoid birikmasi hosil bo'ladi, ya'ni bunda xondroitin sulfat kislota oqsil bilan birikadi. Gistologik preparatlarda xondrontin sulfat kislota asosiy bo'yoqlarga bazofil, ya'ni to'q bo'yaladi. Kollagen tolachalar oksifil, ya'ni ancha och bo'yaladi.

Tog'ay to'qimasi tarkibida tolachalar va xondromukoid modda notekis joylashganligi uchun bo'yalishi ham turlicha bo'ladi. Tog'ay hujayralari va izogen guruhlarining atrofida xondromukoid ko'p bo'lib, to'qimaning boshqa joylariga nisbatan bo'yoqarga bazofil, ya'ni to'q bo'yaladi. Xondromukoid moddalarning to'qimada notekis joylashishi yoki o'tgan organizmda ro'y-rost ko'zga tashlanib turadi. Bunday jarayon natijasida to'qima pishiqligini yo'qotadi. Keyinchalik uning ichki qismlarida, ya'ni oziq modda yetib borishi qiyin joylarda kalsiy tuzlari yig'ilib, to'qimani yanada mo'rt, sinuvchan qilib qo'yadi. Bu to'qima elastikligini yo'qotadi, degan so'zdir.

Yuqorida aytilganlardan ko'rinib turibdiki, tog'ay to'qimalari tarkibiy tuzilishi bilan ajralib turadi. Xuddi shuning uchun ham tog'ay to'qimasi gialin tog'ay to'qima, elastik tog'ay to'qima, tolali tog'ay to'qimalarga bo'linadi. Ularning uchchalasi ham mikroskopik va ultramikroskopik

tuzilishiga ko'ra bir tipdagi hujayralardir. Biroq hujayralararo moddalarni bir-biridan farq qiluvchi o'ziga xos xossalarga ega. Ularning ana shu xususiyati tog'aylarni bo'lib o'rganishni taqozo etadi.

**Gialin (yaltiroq) tog'ay to'qima.** Gialin tog'ay organizmda uchraydigan tog'aylarning asosiy qismini tashkil etadi. Gialin tog'ay nafas olish sistemasining havo o'tadigan naysimon qismi bilan embrion skeletining ko'pgina qismini tashkil etadi. Bundan tashqari, qovurg'alarning to'sh suyagi bilan birikadigan joyda, uzun naysimon suyaklarning epifiz va diafiz qismlari tutashadigan joylarda (metaepifizar tog'ay), skelet suyaklarining bo'g'im yuzalarida uchraydi. Bo'yalmagan tog'ay to'qima yaltiroq, och pushti bo'lib, tashqi tomondan biriktiruvchi to'qimadan iborat yupqa parda, ya'ni tog'ay ustki pardasi (perixondriy) bilan o'ralgan. Bu parda, asosan, uzunchoq shakldagi tog'ay hujayrasi-fibroblast va kollagen tolalardan tashkil topgan tutamlardan tuzilgan. Bularning orasida qon tomirlar bilan nerv tolalari tarqalgan. Tog'ay ustki pardasi asta-sekin tog'ay ustki qatlamlariga qo'shilib ketadi. Shu zonada uchraydigan tog'ay hujayralari -xondroblastlar, odatda, bittadan bo'lib, ular ustidan hujayra oraliq moddasi kapsulaga o'xshab o'ralib turadi.

Xondroblastlarning bo'linishi natijasida hosil bo'lgan yosh xondrotsitlar asta-sekin ajralib chiqib, tog'ay to'qima hujayrasiga-xondrotsitga aylanadi. Tog'ay pardasining ostida esa, asosan, duksimon yosh xondrotsitlar bo'ladi. To'qimaning ichki qavatlarida xondrotsitlar ovalsimon yoki g'ovak bo'ladi.

Ayrim xondroblastlarning bo'linishi natijasida hosil bo'lgan hujayralar bir-biridan uzoqlashib ketmay bitta kapsula ichida qolib, hujayra guruhini hosil qiladi. Bunday guruhga *izogen gurux* deyiladi. Buni yuqorida eslatib o'tgan edik.

To'qima ichidagi ayrim xondrotsitlar ham ko'payish xususiyatiga ega. Ana shunday ko'payish xususiyatiga ega bo'lgan hujayra I tin xondrotsitlar deyiladi. Demak, ma'lum bo'lishicha, tog'ay to'qimada ikki xil o'sish jarayoni kechadi. Birinchi tog'ay ustki pardasidagi xondroblastlarning ko'payishi natijasida (opozitsion) o'sish sodir bo'lsa, ikkinchisi to'qima ichidagi I tip xondrotsitlarning o'sishidir. Bunga *interstitsional* o'sish deyiladi. Hujayra oraliq moddasi yetarli darajada qattiq bo'lgani uchun bo'lingan hujayralar bir-biridan uzoqlashib keta olmaydi. Shu sababli ham tog'ay to'qimada izogen guruhlar ko'p uchraydi. Organizm qarigan sari ular soni ko'payib boradi.

Izogen guruhda 3-10 tagacha xondrotsit uchrashi mumkin. Har bir guruh hujayralararo modda bo'shliqlarida alohida-alohida joylashadi.



Hujayralar joylashgan bo'shliqlarni o'rab turgan hujayralararo modda ancha zich joylashgan bo'lib, bo'yoqlarga to'q bo'yaladi. Shu jihati bilan zich joylashmagan qismlaridan ajralib turadi. Bunga *hujayra kapsulasi* ham deyiladi. Bu o'rinda shuni eslatib o'tish lozimki, kapsula termini noo'rin ishlatiladi, chunki kapsula deyilganda, odatda, qattiq, o'ziga xos mustaqil struktura tushuniladi. Bu yerda esa «kapsula» zich joylashgan hujayralararo moddalar yig'indisidan tashkil topgan.

To'qima fiksatsiya qilinganida, odatda, xondrotsitlar zichlashib, kapsula devoridan qisman qochgan bo'ladi. Kapsula devorini o'rab turuvchi to'q bo'yalgan hujayralararo modda yuqori darajada konsentrlangan mukopolisaxaridlardan iborat. Mikroskopda kichik obyektiv orqali qaralganda hujayra kapsulasi ovalsimon yoki yumaloq sharchalarga o'xshab ko'rinadi. Shuning uchun, ular *xondrin sharchalari* ham deyiladi. Har bir sharcha bir-biridan ma'lum masofada joylashadi. Organizm qarigan sari mana shu masofa uzoqlashib boradi.

Xondrin sharchalarining atrofidagi to'q bo'yalgan hujayralararo modda *territorial* modda deyiladi. Sharchalararo masofada joylashgan hujayralararo modda *interterritorial modda* deyiladi. Interterritorial modda ochroq bo'yalgan bo'lib, tarkibida xondramukoid, ya'ni tog'ayning asosiy moddasi kam uchraydi. Aksincha, albumid va kollagen (xondrin) esa ko'p bo'ladi.

Gialin tog'ay hujayralararo moddasi, asosan, kollagen toladan va kamroq elastik tola bilan asosiy amorf moddadan tashkil topgan. Tolachalar kollagen tarkibida uchraydigan II tip molekulalardan tashkil topgan. Bunday modda suyak va zich biriktiruvchi to'qima hamda elastik to'qima oqsilida uchraydi. **Tog'ayning asosiy amorf moddasi** yuqori molekular polianin, galaktozaminglikol, glikozaminglikal, xondriosulfat, keratosulfat, gialuronat va siadat kislota, geparindan tashkil topgan. Bular oqsillar bilan birikishi natijasida hosil bo'lgan proteoglikanning molekular strukturasi tog'ayni egiluvchan qilib turadi. Shuni aytib o'tish kerakki, tog'ayning egiluvchanlik xususiyati, asosan, hujayralararo moddaning tuzilishiga ham b'g'liq. Tog'ay to'qimaning ayrim moddalar (pepsin, bariyli suz va kaliy permanganat eritmasi) yordamida ta'sir ko'rsatishi, natijasida tog'ayning asosiy amorf moddasi erib, xondromukoid bilan yopishib turgan kollagen tolachalar ko'rinadigan bo'lib qoladi. Organizm qarishi bilan hujayralararo oraliq moddasida kalsiy tuzlari yig'ilib borib, tog'ay mo'rtlashadi va sinuvchan bo'lib qoladi.

**Elastik tog'ay to'qima** boshqa tog'aylarga nisbatan kam tarqalgan, lekin organizm uchun muhim bo'lgan organlarda uchraydi, ayrimlarining esa skeletini hosil qiladi. Sutmizuvchi hayvonlarda elastik tog'ay quloq suprasi

hamda kekirdakning cho‘michsimon va no‘xatsimon tog‘ay plastinkalarini tashki etadi. Shu bilan birga tashki quloq yo‘li, quloq nayi va eshitish nayining skeleti qurilishda material bo‘lib xizmat qiladi. Yangi fiksatsiya qilingan elastik tog‘ay sarg‘ish bo‘ladi.

Gistologik tuzilishiga ko‘ra, u gialin tog‘ayga o‘xshaydi. Tashqi tomonidan tog‘ay ustki parada bilan qoplangan. Tabaqadangan yosh tog‘ay hujayralar, xondrotsitlar yuqoridagi tog‘ayga o‘xshab hujayra kapsulalarida bittadan yoki bir nechtadan guruh hosil qilib joylashadi.

Elastik tog‘ayning boshqa tog‘aylardan asosiy farqi hujayralararo moddasida kollagen tolachalardan tashqari ko‘p miqdorda elastik tolachalar bo‘lishidir. Ular to‘qimani egiluvchan qiladi. To‘qimaning tog‘ay ustki pardasiga yaqin joylashgan elastik tolachalar hech qanday chegarasiz, to‘siqsiz hamisha bir-biriga o‘tib turadi. Elastik tog‘ayning tarkibiy tuzilishidagi asosiy farq bunda oqsillar glikogen va xondroitin-sulfatlar kam uchraydi, kalsiy tuzlari hech qachon yig‘ilmaydi. Shuning uchun, hamma vaqt elastiklik xossasini saqlab turadi.

Tolali tog‘ay to‘qimasi umurtqa pog‘onalari orasidagi tog‘ay disklarni hosil qiladi. Zich biriktiruvchi to‘qimaning gialin tog‘ayga o‘tish qismida (pay va bog‘lamlar tarkibida) bo‘ladi. Sonning yumaloq bog‘lamchasi ham tolali tog‘aydan tashkil topgan. Tolali tog‘ay mikroskopik tuzilishiga ko‘ra gialin tog‘ayga o‘xshaydi. Ularning asosiy farqi shundaki, hujayralararo moddadagi kollagen tolachalar gialin tog‘ayda to‘rsimon shaklda bo‘lsa, tolali tog‘ayda bog‘lamchalar hosil qilib joylashadi. Tog‘ay hujayralari bu yerda ham bittadan yoki izogen guruhlar hosil qilgan holda uchraydi. Hujayra sitoplazmasida vakuolalar nisbatan ko‘p. Tolali tog‘ay biriktiruvchi to‘qimaga yaqinlashgani sari tarkibiy tuzilishi o‘zgarib, paylarning tuzilishiga o‘xshab boradi. Tog‘ay to‘qimasi bilan biriktiruvchi to‘qima chegarasida ovalsimon yoki yumaloq tog‘ay hujayralari, xondrotsitlar asta-sekin shaklini o‘zgartirib yassilashib boradi va u ham biriktiruvchi to‘qima hujayralariga o‘xshab joylashadi. Tog‘ay to‘qimasining hujayralararo moddasidagi odatda ko‘rinmaydigan kollagen tolachalar birik-tiruvchi to‘qimaga yaqinlashgani sari bog‘lamchalar shaklida ko‘rina boshlaydi.

Shunday qilib, tolali tog‘ay gialin tog‘ay bilan biriktiruvchi to‘qima o‘rtasidagi oraliq to‘qimani tashkil qiladi. Binobarin, tolali tog‘aylarda kollagen tolachalarning spetsifik, ya‘ni uzunasiga va ko‘ndalangiga joylashgan bo‘lishi to‘qimaning qattiqligini, og‘ir bosim ostida ezilmasligini va yirtilmasligini ta‘minlaydi.

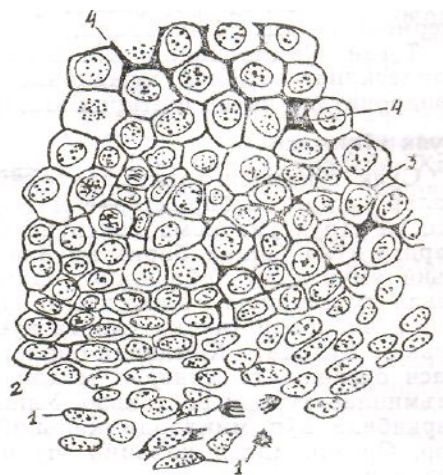
**Tog‘ay ustki pardasi-perixondriy.** Tog‘ay ustki pardasi zich biriktiruvchi to‘qimadan tarkib topgan bo‘lib, organizmdagi tog‘aylar ustini

qoplab turadi. Uning tarkibiy qismi, asosan, kollagen va elastik tolachalardan va ular orasida joylashgan duksimon shakldagi fibroblastlarga o'xshagan hujayralardan iborat. Mikroskopik tuzilishi yaqqol chegaraga ega emas, ikki qavatdan tashkil topgan: 1) tashqi (qattiq) atrofdagi to'qimalarga bevosita tutashib ketgan qavat; 2) ichki (yumshoqroq) qavati. Bevosita tog'ay to'qima ustiga yopishib turadi, unga xondrogen qavat ham deyiladi. Mana shu *xondrogen qavat* hujayralari ko'payib tog'ay to'qimani o'stiradi. Tog'aydagi regeneratsiya jarayoni ham shu vaqtda sodir bo'ladi. Xondroblast bo'linishi natijasida xondrotsitlar hosil bo'ladi. Kollagen va elastik tolachalar hech qanday chegara hosil qilmasdan to'qimaning hujayralararo moddasiga qo'shilib ketadi. Perixondriyda qon tomirlari bilan nerv tolalari ko'plab uchraydi.

### **Tog'ay to'qimaning rivojlanishi va regeneratsiyasi**

Tog'ay to'qimasining rivojlanishi o'rganilar ekan, ikki narsaga: to'qimalarning embrional va postembrional davrdagi rivojlanishiga va hujayralararo moddalar bilan amorf moddalarning hosil bo'lish jarayoniga ahamiyat berish kerak. Tog'ay to'qimaning rivojlanishida ikkala jarayon deyarli baravar kechadi.

Tog'ay organizmning embrional rivojlanishi davrida mezenxima hujayralaridan kelib chiqadi (47-rasm). Organizmning bunday tog'ay hosil bo'ladigan qismlarida mezenxima hujayralari asta-sekin o'zgarib boshlaydi. Dastlab hujayralar shaklini o'zgartiradi, o'simtalari yo'qoladi, so'ng ko'payadi. Hosil bo'lgan hujayralar asta-sekin ovalsimon yoki yumaloq shaklga aylanadi, bir-biriga yaqinlashadi, ularning sitoplazmasida ham bir yo'la o'zgarish bo'ladi. Mezenxima to'qimaning shunday qismlariga *skeletogen pushtlar* yoki *skeletogen to'qima* deyiladi.



#### **47–rasm. Tog‘ay to‘qimasining mezenximadan rivojlanishi:**

*1–mezenxima; tog‘ayning dastlabki rivojlanish bosqichi; 3–tog‘ayning oxirgi rivojlanish bosqichi; 4–rivojlanayotgan tog‘ay oraliq moddasi (A.A.Maksimovdan).*

Mezenxima hujayralaridan asta-sekin xondroblast hujayralari tabaqalanadi. Keyingi bosqichlarida markazda joylashgan hujayralar tog‘ay hujayralari shakliga kiradi va ular tabaqalanishi natijasida xondrotsitlar hosil bo‘ladi. Ularning oralarida kollagen oksillardan tashkil topgan hujayralararo moddalari to‘plana boshlaydi. Natijada boshlang‘ich perixondrial tog‘ay to‘qimasi paydo bo‘ladi. Keyinchalik yosh xondrotsitlar hujayralararo modda kompleksini tashkil etuvchi fibrillar oqsil, glikozaminoglikan, protoglikogen moddalarni sintezlay boshlaydi. Hujayralararo oraliq moddaning yosh tog‘ay hujayrasi sitoplazmasiga tegib turadigan joyida yaltiroq qavat, ya‘ni tog‘ay hujayrasining kapsulasi hosil bo‘ladi. Hosil bo‘lgan tog‘ay to‘qimasining periferik qismida esa, ya‘ni mezenxima bilan chegaralangan joyida nihiyat ikki qavatdan iborat tog‘ay ustki pardasi hosil bo‘ladi. Tog‘ay ustki pardasining ichki kombial qavatida joylashgan xondrogen, ya‘ni xondroblast hujayralari ko‘payib, hosil bo‘lgan tog‘ay to‘qimasi ustki qavatida yig‘ila boshlaydi. Natijada tog‘ay to‘qimasida periferik o‘shish jarayoni sodir bo‘ladi. Tog‘ay to‘qimasining ichki qismlarida joylashgan yosh xondrotsitlar mitoz va amitoz yo‘l bilan ko‘payib, tog‘ayning ichida interstitsial o‘shish jarayoni kechadi, bu o‘z navbatida, tog‘ayning ichki massasini ko‘paytiradi.

Odatda, interstitsial o‘shish, organizmning aktiv shakllanishi davrida va tog‘aylarda kechadigan regeneratsiya jarayonlarida sodir bo‘ladi. Tog‘ay rivojlanishining so‘nggi davrlarida to‘qima o‘rtasida, ya‘ni orasida joylashgan hujayralarda qon tomirlar uzoqlashgan sari moddalar almashinuvi jarayoni susayib boradi. Bu davrda hujayralar diffuziya yo‘li bilan to‘qimaga tarqalayotgan oziq moddalar bilan oziqlanib turadi. Natijada bu hujayralarda ko‘payish xususiyati asta-sekin so‘nib, ular distrofiyaga uchraydi.

Ayrim vaqtlarda o‘z vazifasini o‘tab bo‘lgan hujayralar o‘rniga suyak to‘qimasi hosil bo‘ladi. Tog‘ay to‘qimasining suyak to‘qimasiga aylanishi jarayonida ko‘p yadroli ostioklast (xondroblast–suyak maydalovchi) hujayralar aktiv ishtirok etadi. Bu hujayralar o‘zidan hujayralararo moddani eritib yuboradigan va suyak to‘qimasi hosil bo‘lishini ta‘minlaydigan fermentlar ishlab chiqaradi.

Tog‘ay to‘qimasining regeneratsiyasi jarayonida tog‘ay ustki pardasining kombial hujayralari bilan to‘qima ichidagi yosh xondrotsitlar aktiv ishtirok etadi.

### **Suyak to‘qimasi**

Suyak to'qimasi tarkibida ohaklangan hujayralararo moddalar tutadigan biriktiruvchi to'qima bo'lib, suyak skeletining asosiy struktura komponenti hisoblanadi. U mexanik vazifalariga ko'ra boshqa biriktiruvchi to'qimalardan farq qiladi, ya'ni umurtqali hayvonlar (odam) skeletini tashkil etadi, gavda tuzilishini shakllantiradi, harakat funksiyalarini yuzaga chiqaradi (chunki ularga ko'ndalang yo'lli muskullar birikkan bo'ladi). Kimyoviy-biologik jihatdan esa suyak to'qimasi organizmda mineral moddalar almashinuvi balansini ta'minlab turadi va hokazo. Uning hujayralararo moddalari tarkibida ko'p miqdorda kalsiy tuzlari va fluor elementi bor. Organizmdagi kalsiy tuzining 97% suyak to'qimada uchraydi.

Tirik organizmning suyak to'qimasida mineral elementlarning miqdori doim o'zgarib turadi. Bunday o'zgarishlarga, odatda, birinchidan, organizm yoshining ulg'ayib borishi, kundalik qabul qilinadigan ovqat tarkibi, ikkinchidan, nerv sistemasining ichki sekretsiya bezlarining unga ko'rsatadigan ta'siri sabab bo'ladi. Suyak to'qimasi ham boshqa biriktiruvchi to'qimalarga o'xshab, asosan, suyak hujayralaridan va hujayralararo moddalardan tarkib topgan.

**Suyak to'qimasining hujayralari.** Demak, suyak to'qimasi hujayralari bajaradigan fiziologik vazifasi va morfologik tuzilishiga ko'ra uchga bo'linadi: ostioblast, ostiotsit va ostioklast hujayralar.

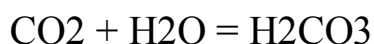1. *Ostioblast hujayralar* kam tabaqalangan bitta yadroli suyak hosil qiluvchi hujayra bo'lib, suyak to'qimasi hujayralararo moddasi bilan asosiy modda uchun kerakli moddalarni sintez qilib beradi. Ostioblast hujayralar tabaqalangan suyak to'qimasida, uning singan yoki tiklanayotgan joylarida ko'p uchraydi. Barcha skelet suyaklari ustini qoplab turuvchi suyak ustki pardasi tarkibida doimo bo'ladi. Shakli kubsimon yoki burchaksimon. Sitoplazmasining psriferik qismida yumaloq yoki ovalsimon yadrosi bo'ladi. Har bir hujayra yadrosida bitta yoki bir nechta yadrocha bo'ladi. Elektron mikroskopda ko'rilganda tarkibidagi organoidlardan mitoxondriy endoplazmatik to'r va Golji kompleksi yaxshi ko'rinib turadi. Bundan tashqari sitoplazma qismida ko'plab RNK va yuqori aktivlikka ega bo'lgan ishqoriy fosfataza uchraydi. Bular to'qimada mineral tuzlar almashinuvida ishtirok etadi. Organizmning embrional rivojlanishi davrida osteoblast hujayralar mezenxima hujayralaridan hosil bo'lib, so'ng embrion skeletining rivojlanishida aktiv ishtirok etadi. Shu bilan birga, to'qimada sodir bo'ladigan fiziologik va reformativ regeneratsiya jarayonlarini ham ta'minlaydi. Osteoblast hujayralar asta-sekin ostiotsitlarga aylanishi ham mumkin.

2. *Ostiotsitlar yetilgan*, yuqori darajada tabaqalangan, suyak to'qimasining asosini tashkil etuvchi hujayralar jumlasidandir. Atrofi hujayralararo modda bilan o'ralgan. Har bir hujayra hujayralararo moddada hosil bo'lgan bo'shliqlarda joylashgan. Ostiotsitlar yassilashgan yumaloq yoki ovalsimon shaklda bo'lib, atrofidan kanalchasimon bir nechta o'simta chiqargan yonma-yon joylashgan hujayra o'simtalari bir-biri bilan tutashgan bo'lib, to'qimaga to'rsimon shakl beradi. Hujayra o'simtalari hujayralararo moddada joylashgan bo'lib, shu yo'l orqali to'qimaning ichki qismiga oziq modda kiradi. Ishdan chiqqan yoki qarigan to'qima kanalchalarida oziq moddalar ko'rinmaydi. Ostiotsitlar joylashgan bo'shliqlarning devoridagi hujayralararo modda tarkibida, odatda, tuzlar yig'ilmaydi. Eski adabiyotlarda tog'y hujayralarining kapsulasiga o'xshatib, uni ham suyak hujayrasining kapsulasi deb atashgan va o'ziga xos musahkam tuzilishga ega bo'lgan deb tushunishgan. Lekin, elektron mikroskop yordamida olib borilgan tadqiqot ishlari shuni ko'rsatdiki, haqiqatan ham kapsulada mineral tuzlar yig'indisi bo'lmas ekan, kapsula devorigi modda, to'qimaning boshqa qismidagi tuzlarga boy moddalarga nisbatan, aksincha, yumshoq tuzilishga ega ekan. Shuning uchun, kapsula mikroskopda yaltirab ko'rinar ekan. Ostiotsitning ochroq bo'yalgan sitoplazmasi markazida, odatda, bitta to'q bo'yalgan yadro bo'ladi. Organoidlardan mitoxondriy ko'p uchraydi. Golji kompleksi ham uncha rivojlanmagan. Ostiotsitlar to'qima faoliyatida deyarli aktiz ishtiroq etmaydigan, to'qimada stabil holatda joylashgan hujayralardir. Ayrim yosh ostiotsitlar ko'payish xususiyatiga ega. To'qimaning hujayralararo moddasi tarkibidagi mineral tuzlar almashinuvida ishtirok etadi.

*Ostioklast* hujayralar tog'ay va suyak hujayralarini buzish xususiyatiga ega. Boshqa suyak hujayralaridan ancha yirik (50–90 nm), noto'g'ri shaklda bo'lib, ko'p yadroli hujayralar qatoriga kiradi. Tarkibida 3–10 tagacha yadrosi bo'lishi mumkin. Hujayralararo moddaga tegib turgan tashqi membranasida sitoplazmatik o'simtalarga o'xshash, ingichka ichak epiteliysi mikrovorsinalarini eslatuvchi ko'p miqdordagi o'simtalarga ega. O'simtalari ichida ko'p miqdorda lizosomalarga o'xshash vakuolalar uchraydi. Ular hujayra membranasini orqali tashqariga, ya'ni hujayralararo moddaga chiqib, uni shiddat bilan eritadi. Shu yo'l bilan ostioklast hujayralar to'qimaning rivojlanishining o'sishi va tiklanishini ta'minlaydi.

Ostioklast hujayralar sitoplazmasining markazi, asosan, bazofil, ya'ni to'q bo'yaladi, periferik qismlari oksifil, ya'ni ochroq bo'yaladi. Hujayra o'simtalarining ichidagi lizosomalarda gidrolitik fermentlar ko'p. Mitoxondriylarning soni ham ko'p. Donali endoplazmatik to'r donasiz endoplazmatik to'rga nisbatan oz. Lizosoma bilan vakuolalar ko'p miqdorda bo'ladi. Ostioklast hujayralarning hujayralararo moddasi bilan tutashgan joylarida mayda bo'shliqlar yoki lakunalar hosil bo'ladi. Ostioklast

hujayralar normal fiziologik holatda atrofidagi hujayralararo moddalarga karbonat angidrid chiqaradi, u yerda karbonat angidrid suv bilan birikib, karbonat kislota hosil qiladi;



Natijada kalsiy tuzlari erib, oraliq moddaning organik strukturasi buziladi.

Ko‘rinib turibdiki, ostioklast hujayralar suyak to‘qimasining embrional va postembrional rivojlanishi davrida va regeneratsiya jarayonlarida o‘ziga xos muhim vazifalarni bajarar ekan.

### **Suyak to‘qimasining hujayralararo moddasi**

Hujayralararo modda struktura tuzilishiga va tarkibiy komponentlariga ko‘ra tog‘ay to‘qimasining oraliq moddasiga deyarli o‘xshaydi, ya‘ni hujayralararo moddaning tarkibi suyakning asosiy moddasi bo‘lgan ossiomukoid tolachalar va har xil anorganik tuzlardan iborat. Ossein yoki ossiokollagen nomi bilan ataluvchi tolachalar siyrak biriktiruvchi to‘qima tarkibidagi kollagen tolachalarga o‘xshaydi va suyak to‘qimasining 20-40% ni tashkil etadi. Osseomukoid ham tog‘ayning asosiy moddasi-xondromukoidga o‘xshaydi. Asosan, glukoproteidlardan, ya‘ni oqsillarning uglevodlar bilan birikishidan hosil bo‘lgan hamda gidratlangan nordon sulfatlangan mukopolisaxaridlardan tashkil topgan. Suyak to‘qimasi nihoyatda qattiq bo‘lishiga qaramasdan tarkibida nisbatan ko‘p miqdorda suv bo‘ladi. Aniqroq qilib aytganda, mazkur to‘qimaning 50% ni suv, 15,7% ni yog‘, 12,45% ni organik moddalar va 21,85% ni har xil tuzlar tashkil qiladi. Suyak to‘qimasining qattiq bo‘lishiga asosiy sabab uning tarkibida kollagen (fibril) va mineral tuzlarning ko‘pligi hamda ular birikmasining mustahkamligidir. Agar to‘qima tarkibidagi anorganik moddalar (masalan, kalsiy tuzi) dekalsinatsiya usulida eritib ajratib olinsa, unda to‘qimaning gistologik tuzilishini saqlab turuvchi organik birikmalarning o‘zigina qoladi. Natijada suyak qattqlik xususiyatini yo‘qotib, yumshoq tortib qoladi. Odatda suyak to‘qimadan gistologik preparat tayyorlashda uning shu xususiyatidan foydalaniladi. Chunonchi, bir parcha suyak bo‘lakchasi 5% li sulfat kislotaga 8-24 soat mobaynida solib qo‘yilsa, yuqorida ta‘riflangan hodisa ro‘y beradi. Suyak to‘qimasini kuydirish yo‘li bilan tarkibidagi organik moddalar ajratib olinsa, u holda suyak o‘z shaklini saqlab qoladi, lekin mo‘rt bo‘lib qolib,

oson maydalanib ketadi.

Tajribalardan ham koʻrinib turibdiki, suyak toʻqimasining qattiqligi faqat organik va anorganik moddalarning oʻzaro birikishidan yuzaga kelar ekan.

Suyak toʻqimasida kollagenlashgan protofibrillalar (yaʼni fibrillalarning asosini tashkil etuvchi elementlar) har xil yoʻnalishda joylashgan boʻladi. Masalan, ular hujayralarning atrofida tartibsiz holda joylashgan boʻlsa, atrofidagi kalsiy tuzlari koʻp joylarda esa bir-biriga nisbatan zich boʻlib, parallel bogʻlamchalar hosil qilib joylashadi.

Tolachalarning qalinligi yosh organizmda 100 Å dan 600 Å gacha keladi. Katta odamda ularning qalinligi 1600 Å ga teng. Suyak toʻqimasi mineral moddasining qalinligi 15-75 Å, uzunligi 1500 Å. Shakli nina uchiga yoki plastinkasimon zarrachalarga oʻxshash gidroksiapatit kristallaridan tashkil topgan.

Organizm rivojlanishi davrida suyak toʻqimasida kalsiy tuzlarining yigʻilishidan oldin toʻqima fibrillalari hosil boʻladi, ular orasiga tuzlar yigʻiladi va bir-biri bilan mustahkam birikadi.

Suyak toʻqimasining hujayralararo moddasida koʻp miqdorda ovalsimon boʻshliqlar boʻlib, ularda suyak hujayralari joylashadi. Boʻshliqlarning uzunligi 22-25 mk, eni 6-14 mk, qalinligi 4-9 mk ga teng. Boʻshliqlarning toʻqima ustki pardasi olinib, metilen koʻki bilan boʻyalsa yaxshi koʻrinadi. Boʻyalgan preparatlarda hujayra boʻshliqlari bilan ularni bir-biri bilan tutashtirib turgan kanalchalar ham yaxshi koʻrinadi. Suyak boʻshliqlari va kanalchalarining devorlari boshqa qismlariga nisbatan toʻqroq boʻyalgan asosiy modda bilan qoplangan. Bu erda suyakning asosiy moddasi togʻay hujayrasining kapsulasiga oʻxshash ancha zich joylashgan, uni suyak boʻshligʻining kapsulasi deyiladi. Kollagen tolachalar hujayralararo moddaning qayerida va qanday yoʻnalishda joylashganligiga qarab suyak toʻqimasi; dagʻal tolali suyak toʻqimasi va plastinkasimon suyak toʻqimasiga boʻlinadi.

**Dagʻal tolali suyak toʻqimasi** koʻproq embrion skeleti suyaklarini tashkil etadi. Katta organizmda esa kalla suyaklari chekkalarining yuzalarida, paylarning suyaklarga birikadigan joylarida uchraydi. Tuban umurtqalilardan baliq, amfibiyalarning skelet suyaklari, asosan, dagʻal suyak toʻqimasidan tashkil topgan. Toʻqimada tolachalar yirik dagʻal bogʻlamchalar hosil qilib, har tomonlama yoʻnalgan boʻladi va oddiy mikroskopda ham yaxshi koʻrinadi. Dagʻal suyak toʻqimasining hujayralararo moddasida lakunalar hamda mayda mikroskopik chuqurchalar koʻp uchraydi, ularda toʻqima

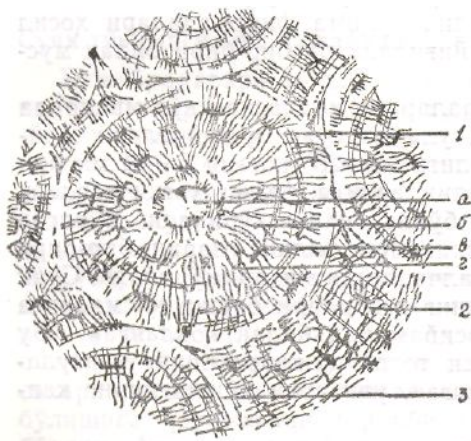

hujayralari – ostiotsitlar joylashgan bo‘ladi. Bundan tashqari, biriktiruvchi to‘qimaga to‘lgan bo‘shliqlar ham ko‘p. Suyak to‘qimasining ustini suyak ustki pardasi o‘rab turadi.

**Plastinkasimon suyak to‘qimasi** murakkab tuzilgan bo‘lib, skelet suyaklari-ning talaygina qismini tashkil etadi. Plastinkasimon suyak to‘qimasining asosiy qismi suyak plastinkalaridan iborat (nomining atalishiga e‘tibor bering). Suyak plastinkasi ossein (kollagen) tolalardan va ular oralig‘idagi, mineral tuzlarga boy amorf moddadan hamda suyak hujayrasidan tashkil topgan.

Plastinkalardagi tolachalar, odatda, bir-biriga nisbatan zich parallel joylashib, bir tomonga yo‘nalgan bo‘ladi. Qo‘shni plastinkalarda esa aksincha, tolachalar teskari tomonga yo‘nalgan bo‘lib, shu bilan suyakning tuzilishidagi qattiqlikni ta‘minlab turadi. Yassi va naysimon skelet suyaklarining g‘ovak va zich qismlari plastinka shakllaridan tashkil topgan. Plastinkasimon suyaklarning gistologik tuzilishi (naysimon suyakning diafiz qismi misolida) katta organizmlarda ikki xil shaklda uchraydi: siyrak va kompakt (zich) suyaklar. Bularning ikkalasi ham, odatda, plastinkasimon suyak to‘qimasidan tashkil topgan.

**Plastinkasimon g‘ovak (kovak) suyak to‘qimasi**, odatda, yupqa suyak plastinkalaridan tashkil topgan. Plastinkalar bir-biri bilan kesishib joylashishi



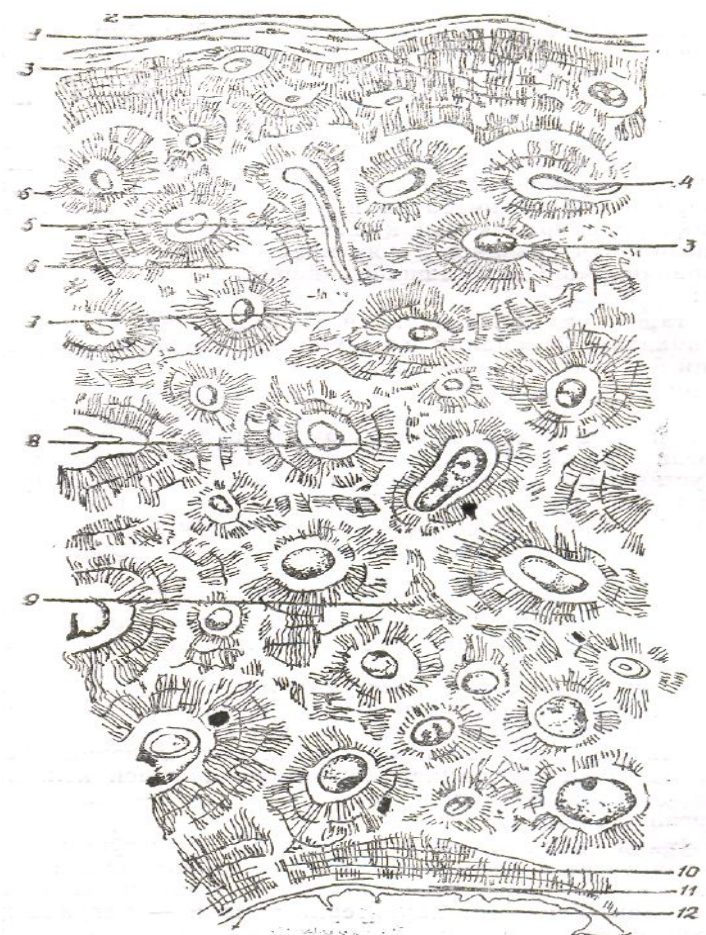
48–rasm. *Plastinkasimon suyak to‘qimasining ostion sistemasini. (Ko‘ndalang kesimi, 400 marta kat.).*

1–ostion; a–ostion kanali (ichida qon tomiri joylashgan); g–suyak kanalchalari; 2–oralig‘idagi plastinkalar sistemasini; 3–rezorbitsiya (ulab turuvchi) chizig‘i.

natijasida hosil bo‘lgan bo‘shliqlar ichida qizil ko‘mik va kapillar tomirlar joylashgan.

**Plastinkasimon kompakt (zich) suyak to‘qimasida suyak plastinkalari**

nihoyatda tartibli, naysimon suyak o'qiga (bo'y-lamasiga) parallel holda joylashgan. Qon tomirlari atrofida suyak plastinkalari silindr shaklda joylashgan. Har bir qon tomir atrofida e-le tagacha suyak plastinkalari joylashishi mumkin. Suyak plastinkalarining oralarida suyak hujayralari yotadi. Bitta qon tomir atrofida joylashgan suyak plastinkalari kompleksiga *ostion* yoki *Gaversov sistemasi* deyiladi (48-rasm). Naysimon suyak ko'ndalangiga kesib ko'rilganida ostionlardan bir nechta ko'zga tashlanadi, ya'ni nechta qon tomir bo'lsa, har birining atrofida bittadan ostion ko'rinadi. Ostionlar bir-biriga nisbatan yaqin joylashgan, oralaridagi bo'shliqlarida oraliq yoki qo'shimcha suyak plastinkalari bor. Naysimon uzun suyaklarda suyak plastinkalari bir necha shakl-da uchraydi. Ular joylashishiga qarab to'rtga bo'linadi (49-rasm): 1) tashqi umumiy yoki ulkan plastinkalar; 2) o'rta osgiov plastinkalar; 3) oraliq yoki qo'shimcha plastinkalar; 4) ichki umumiy yoki ulkan plastinkalar.



49-rasm. Suyak to'qimasining ko'ndalang kesimi:

1-suyak usti pardasi (periost); 2-tashqi umumiy plastinkalar qavati; 3-ostion (Gaversov) kanali; 4-ostion kanalchalarining anastomози; 5-teshib o'tuvchi (folkman) kanali; 6-ostiotsit o'simtalari kanalchalar bilan tutashgan; 7-asosiy modda; 8-suyak plastika sistemasi (ostion); 9-oraliq plastinkalar; 10-ichki umumiy plastinkalar; 11-endost; 12-suyak ichki bo'shlig'I (I.V.Almazov va boshqalar).

*Tashqi umumiy yoki ulkan plastinkalar.* Suyak to‘qimasida uchraydigan hamma ostion va boshqa qismlarni tashqi tomondan o‘rab turadi. Bir necha doiracha bo‘lib joylashgan, aytarli zich bo‘lmagan suyak plastinkasi qavatidan iborat. Yuqori tomondak suyak ustki pardasi ichki qavati bilan bevosita chegaralanib, undan to‘qima ichki qismiga qarab tolachalar va oziq modda olib keluvchi qon tomirlar kanalchalari o‘tadi.

O‘rta ostion plastinkalar asosan qon tomir kanalchalarining atrofida doiracha bo‘lib joylashgan plastinkalardan tashkil topgan, o‘rtasidan ostion kanal o‘tadi.

Oraliq yoki qo‘shimcha plastinkalar to‘qimada uchraydigan barcha ostionlar, ya’ni Gaversov sistemasi oralarini to‘ldirib turadi.

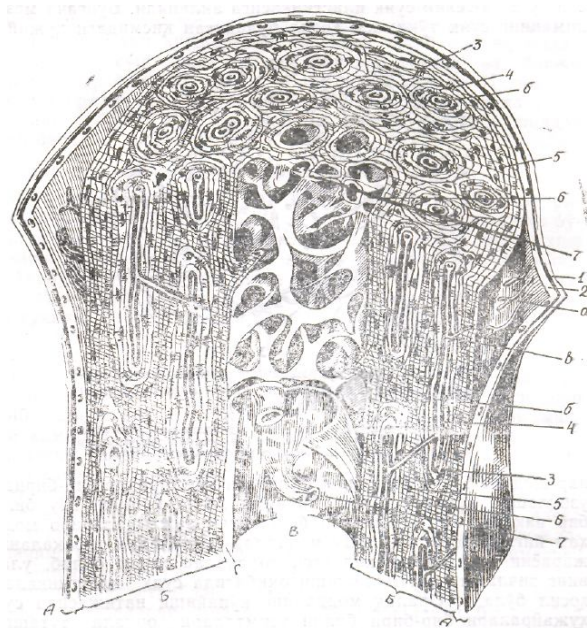
Ichki umumiy yoki ulkan plastinkalar pastki tomondan, ya’ni suyak kanali tomondan xuddi tashqi umumiy bosh plastinkalarga o‘xshab har tomonlama o‘rab turadi.

Bundan tashqari, naysimon suyak kanali devorida ham bir-necha qavat suyak plastinkasi bo‘lib, ichki yuzasi kollagen tolachalardan tashkil topgan va yupqa parda-endost bilan qoplangan (50-rasm).

Bu o‘rinda shuni aytib o‘tish kerakki, suyak to‘qimalarining dag‘al tolali va plastinkasimon turlaridan tashqari, yana dentioid turi ham bor, u morfologik tuzilishi jihatdan tubdan farq qiladi. Uning eng xarakterli tomoni – bag‘rida hujay-ralararo modda bo‘lmaydi. Yuksak darajada rivojlangan hayvonlar bilan odamda bu to‘qima faqat tishda bo‘ladi (tishning dentin qavati deganda mana shu suyak to‘qima turi tushuniladi). Tuban hayvonlarda bunday suyak to‘qimasi skelet suyaklarina tashqi tomondan qoplab turadi. Qazilmalardan topilgan qadimgi tuban hayvonlar qoldiqlarida ham ana shunday to‘qima bo‘lganligi fanga ma’lum.

### **Suyak to‘qimasi gistogenezi**

Suyak to‘qimasi, asosan, ikki yo‘l bilan rivojlanadi. Birinchisnda u organizmning embrional rivojlanishi davrida embrionning mezenxima



**50-rasm. Naysimon suyakning tuzilishi (sxema).**

*A– suyak usti pardasi (periost); 1–tolali qavat; 2–kambial qavat; a–qon tomir. B–suyakning kompakt moddasi; 3–tashqi umumiy plastinkalar; 4–ostion; b–ostion kanali; v–teshib o‘tuvchi (folkman) kanali; 5–oralig‘ plastinkalar sistemasi; 6–ichki umumiy plastinkalar; 7–g‘ovak suyak trabekulasi. V–suyak ichki bo‘shlig‘I, G–endost (V.G.Eliseevdan).*

to‘qimasi hujayralaridan hosil bo‘lsa, ikkinchisida suyak to‘qimasi tog‘ay to‘qimasidan hosil bo‘ladi. Shuni aytib o‘tish kerakki, ikkala holda ham suyak to‘qimasining rivojlanishida mezenxima hujayralari birlamchi material bo‘lib xizmat qiladi. Tog‘ay to‘qimasining o‘zi ham aslida boshlang‘ich davrda mezenximadan kelib chiqadi.

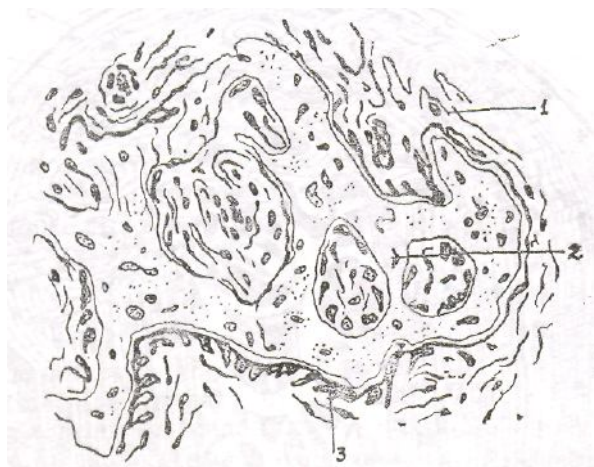
Buni yuqorida ko‘rib o‘tgan edik. Suyak to‘qimasining asoosiy moddasini esa suyak hujayralari ishlab chiqaradi.

### **Suyak to‘qimasining mezenximadan rivojlanishi**

Suyak to‘qimasi organizmning embrional rivojlanishi davrida embriyning kam tabaqalangan mezenxima hujayralaridan paydo bo‘ladi. Bu hodisa bilan atroflicha tanishamiz.

Ma’lumki, dastlab plastinkasimon suyaklarga nisbatan oddiy tuzilishga ega bo‘lgan dag‘al suyak to‘qimasi paydo bo‘lib, so‘ng u asta-sekin suyak plastinkasiga aylanadi. Bungacha mezenximaning suyak to‘qimasi hosil bo‘ladigan qismidagi hujayralar shiddat bilan bo‘linadi. Bo‘lingan hujayralar bir-biridan uzoqlashib ketmay, qattiq birikma hosil qiladi. Shu bilan bir vaqtda, ular oralig‘ida boshlang‘ich hujayralararo modda ham yig‘ila boshlaydi. Shu modda-dan keyinchalik tabaqalanish jarayoni natijasida

kollagen tolachalar hosil bo‘lib,



51–rasm. Suyak to‘qimasining mezenximadan rivojlanishi.

*Gemotoksilin–eozin bilan bo‘yalgan (400 marta kat.). 1–mezenxima; 2–suyak trabekulalari va hujayralari (ostiotsitlar); 3–suyak trabekulalari ustidagi ostioblastlar (I.V.almazov va boshqalar).*

Ularning zichlashib qattiqlashishi oqibatida suyak plastinkalari hosil bo‘ladi. Oraliq moddaning ko‘payishi natijasida suyak hujayralari bir-biri bilan o‘simtalari orqali tutashgan holda picha uzoqlashadi. So‘ng asta-sekin asosiy modda tarki-bida (ossimukoid) paydo bo‘lib, to‘qima tolachalarini bir-biiga zich yopishtiradi va nihoyat qattiq modda (massa) shakllanadi. Shakllanmagan suyak to‘qimasining periferik qismidagi mezenxima hujayralaridan ostioblast hujayralar paydo bo‘lib, ular ham shiddat bilan bo‘lina boshlaydi (51-rasm). Bo‘linish natijasida hosil bo‘lgan hujayralar suyak plastinkasining tashqi tomoniga joylasha boshlaydi. So‘ng bo‘linishdan to‘xtab, asta-sekin ostiotsitlarga aylanadi va yana mezenxima hujayralaridan hosil bo‘lgan ostioblastlar ko‘payib, boshqa suyak hujayralari qatlamini hosil qiladi. Shunday qilib, asta-sekin suyak plastinkalari qavatlari hosil bo‘ladi.

Suyak to‘qimasining oraliq moddasi hosil bo‘lishida ostioblast hujayralari asosiy rol o‘ynaydi. Ostioblast hujayralar odatda, ikki qismdan tarkib topgan. Birinchisi tashqi – periferik qismi bo‘lib, uni *ektoplazma* deyiladi. Ikkinchisi ichki qismi, buni *endoplazma* deyiladi. Ektoplazma qismi, odatda, asta-sekin hujayradan ajralib chiqib oraliq modda hosil qiladi, so‘ng uning orasiga mineral tuzlar va boshqa komponentlar yig‘ilib, qattiq modda hosil qiladi. Natijada, suyakning oraliq moddasi hosil bo‘ladi. Bu jarayon suyak to‘qimasining embrional rivojlanishi davrida nihoyatda shiddat bilan boradi.

### **Tog‘aydan suyak to‘qimasining rivojlanishi**

Umurtqali hayvonlarda embrional va postembrional rivojlanish davrida togʻay toʻqimasidan suyak toʻqimasi hosil boʻlishi jarayonini uzun naysimon suyaklar misolida juda yaxshi oʻrganish mumkin. Quyida bu hodisani chuqurroq koʻrib chiqamiz.

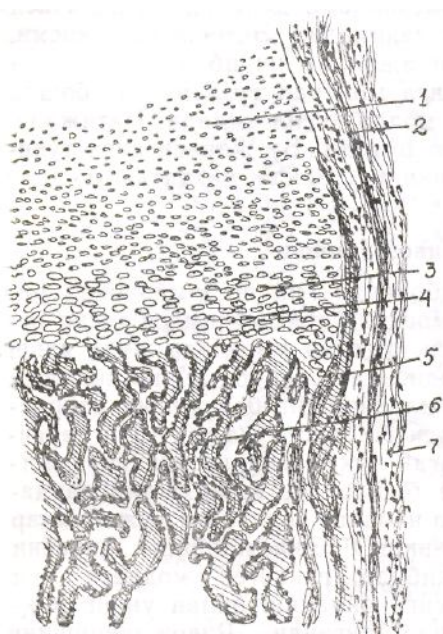
Maʼlumki, embrional rivojlanishning boshlangʻich davrlarida, yaʼni uning ikkinchi oyidan boshlab boʻlajak uzun naysimon suyaklar oʻrnida gialin togʻay toʻqimasidan suyakning dastlabki elementlari paydo boʻla boshlaydi. Togʻay ustki pardasida joylashgan xondroblast va ichidagi xondrotsit hujayralar hisobiga togʻayda shiddatli ravishda rivojlanish jarayoni kechadi. Bu davrda togʻay tarkibida glikogen moddasi koʻp boʻlib, asta-sekin suyak toʻqimasiga aylanish bilan uning miqdori kamayib boradi va oxirida tugaydi. Rivojlanishning boshlangʻich davrida togʻay ustki pardasida intensiv ravishda qon tomirlar rivojlanib, suyakning kam tabaqalangan ostioblast hujayralari paydo boʻla boshlaydi. Ostioblast hujayralar asta-sekin suyak atrofini oʻrab olib, dastlabki dagʻal suyak toʻqimasini vujudga keltiradi. Suyak toʻqimasi rivojlanishining bu davriga togʻay toʻqimasining suyak toʻqimasiga aylanishining dastlabki davri deyiladi.

Keyinchalik ostioblast hujayralardan ostiotsit hujayralar va hujayralararo modda hosil boʻla boshlaydi. Bunday yoʻl bilan togʻayning suyakka aylanish jarayoni suyakning diafiz qismidan boshlanib, asta-sekin epifiz qismiga oʻtadi (52-rasm). Togʻay ustki pardasi ham asta-sekin suyak ustki pardasiga aylanadi. Suyak toʻqimasini rivojlana borgan sari murakkablashib boradi. Uning orasiga ostiotsitlar bilan birga ostioblast hujayralar ham kirib boradi. Ostioblast hujayralar togʻay hujayralarining suyak hujayralariga aylanish jarayonini tezlashtiradi. Shunday qilib, diafizdan boshlab epifiz tomon kechayotgan suyak toʻqimasi hosil boʻlish jarayoni natijasida suyakning toʻqima qavati qalinlashib boradi. Suyak plastinkalari va ostionlari, yaʼni Gaversev sistemalari yuzaga keladi.

Postembrional davrda ham 23-25 yoshgacha diafiz va epifiz chegaralarida togʻayning suyak toʻqimasiga oʻtish jarayoni davom etadi. Organizmda oʻsish jarayoni toʻxtamaguncha bu jarayon davom etadi. Taxminan 25 yoshdan keyin oʻsish jarayoni toʻxtab, hamma togʻay toʻqimasi suyakka aylanib boʻladi. Shu davrda hosil boʻlgan barcha dagʻal suyaklar ham plastinkasimon suyaklarga butunlay aylanib boʻladi. Shu bilan organizmdagi oʻsish jarayoni toʻxtaydi. Dagʻal suyaklar skelet suyaklarining ayrim qismlaridagina qoladi.

## Suyak to‘qimasiga ta‘sir etuvchi omillar va regeneratsiya

Suyak to‘qimasiga ta‘sir etuvchi asosiy omillardan biri iste‘mol qilinadigan ovqat tarkibida kalsiy va fosfor yetishmasligidir. Masalan, ovqatda D vitamin yetishmasa, kalsiy tuzlarining so‘rilishi izdan chiqadi va yetarli darajada bo‘lmaydi. Natijada kollagen tolachalar yaxshi shakllanmaydi, ostioblast hujayralarning vazifasi ham shu bilan buzuladi.



52–rasm. Gialin tog‘ay o‘rnida suyak to‘qimasining rivojlanishi (barmoq suyagining bo‘ylama kesimi).  
Gemotoksilin–eozin bilan bo‘yalgan (56 marta kat.):

1–epifizar gialin tog‘ay; 2–tog‘ay usti pardasi (perexondir); 3–tog‘ayning ustunchalar zonasi; 4–pufakchasimon o‘zgargan tog‘ay hujayralari zonasi; 5–epexondrial suyaklanish; 6–endoxondrial suyaklanish; 7–suyak usti pardasi (I.V.Almazov va boshqalar).

Suyak to‘qimasining rivojlanishiga endokrin bezlar mahsulati, yana garmonlar ham yaxshi ta‘sir ko‘rsatadi. Masalan, organizmda qalqonsimon bez yon bezining gormoni ta‘sirida suyak to‘qimasining rivojlanishi boshqariladi. Agar qonda bu bezning gormoni ko‘payib ketguday bo‘lsa, ostioklast hujayralar ko‘payib ketib to‘qimada rezorbsiya jarayoni tezlashadi. Qalqonsimon bezning gormoni yetishmasligi sababli suyak to‘qimasining rivojlanishi susayib qoladi yoki suyak to‘qimasining rivojlanishida gipofiz bezining samatotrop gormoni ham katta ta‘sir ko‘rsatadi. U suyaklarda oqsil modda sintezlanishini tezlashtiradi. Shu bilan suyak rivojlanishi ham tezlashadi. Bu esa akromegaliya kasalligiga olib kelishi mumkin.

Yosh organizmda jinsiy faoliyat barvaqt boshlansa ham naysimon uzun suyaklardagi to‘qimaning rivojlanishi tezlashishi aniqlangan. Suyak

to‘qimasi uzoq vaqt faoliyat ko‘rsatmay qolgan hollarda esa uning tarkibida ostioklast hujayralar ko‘payib ketib, to‘qimani yemirib yuboradi.

Suyak regeneratsiyasi odatda, suyak singanida ostioblastlar bilan xondrioblastlarga aylana oladigan ko‘mik hujayralari bilan suyak ustki pardasi hujayralari faoliyatidan yuzaga chiqadi, ya’ni shikastlangan joyda mazkur hujayralardan mustahkam suyak-tog‘ay qadoqlari hosil bo‘ladi. Albatta, suyak-tog‘ay qadoqlari dastlab osteon tuzilishdan mahrum qattiq massadan iborat bo‘ladi. Ammo, vaqt o‘tishi bilan ular qayta qurilib, ortiqcha materiallar so‘rilib ketadi va o‘rnida suyak plastinkalar hosil bo‘ladi (Gaversiv tomirlari atrofiga). Natijada suyak qadoq bo‘shlig‘i yuzaga keladi. Ba’zan shunday ham bo‘ladiki, normal holatda suyak to‘qimasi bo‘lmaydigan joyda paydo bo‘lib qoladi. Bu, albatta, patologik holat bo‘lib, xususan, buyraklarda, o‘pkada, qalqonsimon bezda, ko‘z pardasida kuzatiladi. Suyak hosil bo‘lishining bunday turini *geterotop (ektopik)* usul deyiladi. Ayrim suyaklar regeneratsiyalanish xususiyatiga ega bo‘lmaydi. Masalan, kalla suyagining gumbazi shikastlanganida u qayta tiklanmaydi. Shikastlangan joyda faqat fibroz biriktiruvchi to‘qima hosil bo‘ladi, xolos.

Fikrimizni yakunlar ekanmiz, yukqrida ko‘rib chiqilgan to‘qimalarning morfologiyasi, vazifalari, hosil bo‘lishi va evolutsiyasi gistologiya fanida o‘ziga xos muhim o‘rin egallaydi, deya olamiz. Bunda A.A. Maksimov, N.G. Xrushchov, A.A. Zavarzin, A.Ya. Fridenshteyn, A.N. Studitskiy, L.V. Polejyev va boshqa gistolog hamda morfolog olimlarning xizmati benihoyat katta.

### ***19-§. Umurtqasiz hayvonlarning tayanch-biriktiruvchi to‘qimasi***

Umurtqasiz hayvonlarning tayanch-biriktiruvchi to‘qimasi, asosan, ichki organlar to‘qimalari bag‘rida tanani baquvvat tutadi. Umurtqasiz hayvonlarning tayanch to‘qimalari tuzilishiga ko‘ra ikki xil bo‘ladi: minerallashgan skelet sistemasi: va tog‘aylashgan to‘qimalar sistemasi.

**Minerallashgan skelet sistemasi** o‘ziga xos morfologik tuzilma bo‘lib, kovakichlilar, bulutlar (suv jonivorlari) va ninatanlilarning ichki muhitida rivojlangan bo‘ladi. Shulardan, masalan, kovakichlilar bilan bulutlarda tayanch to‘qimalar spikul skelet tarzida, ya’ni ninasimon suyaklar ko‘rinishida uchraydi, ninatanlilarda esa plastinkalar yoki shularga o‘xshash tuzilmalardan tarkib topgan subepitely skelet hosil bo‘ladi. Qanday bo‘lganda ham bu xildagi tayanch to‘qimalar kimyoviy tarkibiga ko‘ra har xil bo‘ladi. Chunonchi, ohakli bulutlarda spikullar kalsiy ( $\text{CaCO}_3$ ) dan,



bulutlarda kremnezem ( $\text{SiO}_2$ ) dan tarkib topgan bo'ladi. Ularning hujayrasi *spikuloblast* deyiladi va mineral hamda organik komponentlarga farq qilinadi. Organik komponentlarga tolasimon tuzilmalar va amorf materikslar kiradi.

Ninatanlilar bilan kovakichlilarning spikul skeletlarida mineral tuzilmalarning to'qima uyushmalari bo'lmaydi, bulutlarning spikul skeletlarida esa bo'ladi. Ninatanlilarda minerallashtirilgan plastinkalar har xil shaklda bo'lib, ninasimon spikullari biriktiruvchi to'qimalarda rivojlanadi. Ularning shakllanish xarakteri va hujayralar bilan bo'lgan o'zaro munosabati bulutlarniki bilan deyarli bir xil, umurtqali hayvonlar suyak to'qimasining to'qima uyushmalari bilan esa bir xil emas. Yuksak darajada rivojlangan birlamchi og'izlilarda minerallashtirilgan skeletlar faqat ba'zi bir kutikular epiteliylar uchungina tipikdir. Ammo, bir qator birlamchi og'izlilarning ichki tayanch to'qimalarni tog'ay to'qima hosil bo'lishi uchun ko'prok imkoniyatga ega bo'ladi. Bunday tog'ay to'qimalar esa odatda, organik moddalar asosida yuzaga kelib, mexanik skelet strukturalari vazifasini o'taydi. Odatda, tog'ay to'qimasi umurtqasiz hayvonlarda deyarli barcha tiplari-rining ayrim vakillarida bo'ladi. Ninatanlilar bilan bulutlarda esa tog'ay to'qimasi umuman bo'lmaydi.

Tog'aylashgan to'qima sistemasi polixetlarning paypaslagichlari asosida yaxshi rivojlangan bo'ladi. To'qima tarkibida hujayralararo modda bilan yirik poligonal hujayralarning yupqa qatlamlari yassilanib yotadi. Bunday tog'ay to'qimasi tuban umurtqali hayvonlarning hujayralari tog'ayini eslatadi. Hujayralararo moddasi esa xondroitinsulfatlar va kollagen tolachalardan tarkib topgan. Qorinoyoqli molluskalarda subradular tog'ay to'qima keng tarqalgan,

1 Biologiyada matriks deganda hujayra ichki tuzilmalarini va ular oralig'idagi bo'shliqlarni to'ldirib turadigan mayda donachali, yarim suyuq, qovushqoq moddalar tushuniladi.

Ammo vazifasiga qarab har xil darajada rivojlangan. Masalan, bosh-jabrall molluskalarda tog'ay to'qimasi bo'lmaydi, tayanib turadigan tuzilmalari–kollagen tolachalari yaxshi rivojlangan zich biriktiruvchi to'qimadan tarkib topgan. Qorinoyoqli molluskalarning boshqa bir xillarida tog'ay hujayralari tarqoq holda bo'ladi, ularda muskul tolalari ham bo'ladi. Mana shularning har ikkalasi bir bo'lib, qisqarish va tayanch sistemalarini hosil qiladi.

Qilich dumli *Limulus* da mezodermadan hosil bo'ladigan ikki xil tog'ay to'qimasi farq qilinadi: jabra o'simtalari asosida joylashgan tog'ay to'qimasi va bosh-ko'krak qismining qorin tomonida joylashgan tog'ay plastinka. Katta qilich dumlilarning tog'ay hujayralari yirik pufaksimon

hujayralardan iborat bo'lib, tarkibida vakuol, sitoplazma va eksentrik joylashgan yadro bo'ladi. Sitoplazmasida yirik vakuollardan tashqari, har xil kattalikdagi membrana bilan o'ralgan donachalar, lipid tomchilari, glikogen donalari va degeneratsiyalangan ribosomalar uchraydi. Hujayralararo moddasi to'qima hujayralaridan, asosan, ikki yo'l bilan hosil bo'ladi. Birinchisida anchagina yoshroq hujayralar sitoplazmasining periferik qismida tayoqchasimon tuzilmalar paydo bo'la boshlaydi. Keyin, mikroapokrin sekretiya yo'li bilan mazkur tuzilmalar ammo vazifasiga qarab har xil darajada rivojlangan. Masalan, bosh-jabrati molluskalarda tog'ay to'qimasi bo'lmaydi, tayanib turadigan tuzilmalari-kollagen tolachalari yaxshi rivojlangan zich biriktiruvchi to'qimadan tarkib topgan. Qorinoyoqli molluskalarning boshqa bir xillarida tog'ay hujayralari tarqoq holda bo'ladi, ularda muskul tolalari ham bo'ladi. Mana shularning har ikkalasi bir bo'lib, qisqarish va tayanch sistemalarini hosil qiladi.

Qilich dumli *Limulus* da mezodermadan hosil bo'ladigan ikki xil tog'ay to'qimasi farq qilinadi: jabra o'simalari asosida joylashgan tog'ay to'qimasi va bosh-ko'krak qismining qorin tomonida joylashgan tog'ay plastinka. Katta qilich dumlilarning tog'ay hujayralari yirik pufaksimon hujayralardan iborat bo'lib, tarkibida vakuol, sitoplazma va eksentrik joylashgan yadro bo'ladi. Sitoplazmasida yirik vakuollardan tashqari, har xil kattalikdagi membrana bilan o'ralgan donachalar, lipid tomchilari, glikogen donalari va degeneratsiyalangan ribosomalar uchraydi. Hujayralararo moddasi to'qima hujayralaridan, asosan, ikki yo'l bilan hosil bo'ladi. Birinchisida anchagina yoshroq hujayralar sitoplazmasining periferik qismida tayoqchasimon tuzilmalar paydo bo'la boshlaydi. Keyin, mikroapokrin sekretiya yo'li bilan mazkur tuzilmalar hujayralar surib chiqariladi. Ikkinchisida hujayralararo modda tamoman qaytadan paydo bo'ladi. Qayta paydo bo'lgan joyda hujayralararo moddaning xarakterli qismlari qoladi. Ularning periferik sohasi konsentrik plastinkalarning zich joylashgan sistemalaridan tarkib topadi va hokazo.

Bu o'rinda shuni aytib o'tish kerakki, umurtqasiz hayvonlarda tipik tog'ay to'qimasi bo'lishi bilan birga, zich biriktiruvchi to'qima ham bo'ladi. Uning asosiy funksional strukturasi kollagen tolachalardir. Ular, odatda, mukoproteinlar bilan bog'lanib turadi. Masalan, yuksak tuzilgan birlamchi hasharotlarning ayrim vakillaridagi tipik zich kollagen biriktiruvchi to'qima, ayniqsa, xarakterlidir. Bunga *Lacusta migroforia* chigirtkasi erkagining kopulativ organlari tayanch tuzilmalarini misol qilib ko'rsatish mumkin, ya'ni kopulativ organlari kanalining epiteliy to'shamasi tipik biriktiruvchi to'qima bilan qoplangan. Unda har xil kollagen tolachalar va hujayralararo asosiy modda ro'y-rost farqlanib turadi. Mazkur chigirtkada asosiy modda juda yaxshi rivojlangan bo'lib, u tog'ay to'qima bilan zich biriktiruvchi

to'qima o'rtasida oraliq vazifani o'taydi.

## **TO'RTINCHI QISM**

### **MUSKUL TO'QIMASI VA NERV SISTEMASI TO'QIMASI**

#### **X BOB. MUSKUL TO'QIMASI**

Muskul bu-qisqarish xususiyatiga ega bo'lgan, tirik organizmning u yoki bu bo'lagini harakatga keltiradigan organ: u aksariyat, ko'ndalang yo'lli va silliq muskul to'qimalaridan tuzilgan. Xo'sh, muskul hayvonlarda va odamda qanday paydo bo'lgan? Ularning tuzilishi, ishlash prinsipi qanday? U nimalar ta'sirida va qanday harakatga keladi? Qisqarish va cho'zilish mexanizmi nimalarga yoki qanday jarayonlarga asoslangan?

Ko'p hujayrali organizmlarning paydo bo'lish tarixi shundan guvohlik beradiki, muskullar, ya'ni muskul to'qimalari organizm rivojlanishining ancha kech davrida, epiteliy va biriktiruvchi to'qima paydo bo'lganidan keyingi davrda vujudga kelgan. Har qaysi organning kelib chiqishi tashqi muhit taqozosi bilan, ya'ni tashqaridan ta'sir etib turgan muhit omillariga moslashish extimoli bilan paydo bo'lar ekan, mus-kullar ham organizmning tashqi muxit qo'pnida uning ta'sirlariga javob qaytarish yoki tirik mavjudot sifatida oziq izlash, unga intilish zaruriyati tufayli paydo bo'lgan. Binobarin, muskul to'qimasi evolutsiya jarayonida sitoplazmasida qisqarish xususiyatiga ega bo'lgan oqsil tuzilmalari bor hujayralardan kelib chiqqan. Hozirgi zamon fan tili bilan aytadigan bo'lsak, endilikda muskul to'qimasi embrion rivojlanishi davrida boshqa to'qimalarga o'xshab mezenximaning turli qismlaridan hosil bo'ladi.

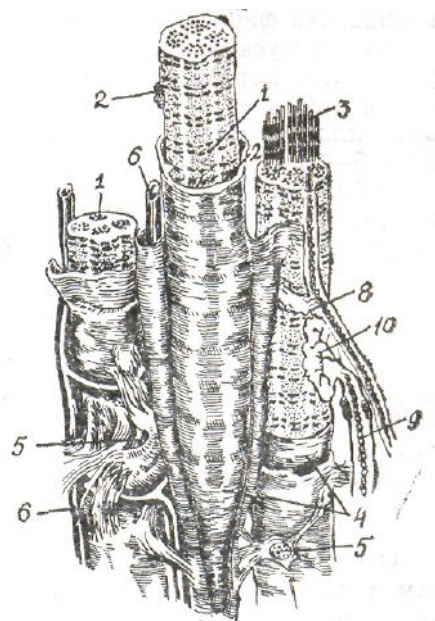
Muskulatura-butun gavdaning yoki uning biror qismining, organning muskullar majmuasi. Ko'zning silliq muguzli pardasi va ter bezlarining atrofidagi silliq muskullar ektodermadan rivojlanadi. Ko'ndalang yo'lli muskullar mezenximaning sigmentlangan miotomlaridan tarqalsa, bosh miya muskullari mezenximaning o'zgarishidan kelib chiqadi. Yurak muskullari ham asosan mezodermadan tarqaladi. Bundan tashqari, ektodermadan vujudga keladigan muskullarga so'lak va sut bezi muskullari ham kiradi.

Umuman olganda, barcha muskul turlarini ularning funksiyalari va

tuzilishidagi o‘ziga xos birlik, ya’ni sitoplazmasidagi oqsil iplari-miofilamentlar (muskul protofibrillalari) yig‘ilib *miofibrillalar* deb ataladigan tutamlar hosil qiladigan birlik birlashtirib turadi. Ammo umurtqali hayvonlar bilan umurtqasiz hayvonlarning muskullari garchi vazifalari bir xil bo‘lsa ham, tuzilishi bir-biridan bir oz farq qiladi. Shunga ko‘ra muskullarni belgilariga qarab quyidagicha klassifikatsiyalash mumkin: 1) tuzilishi bo‘yicha: a) ko‘ndalang yo‘lli muskullar, b) silliq muskullar; d) ikkiyoqlama qiya muskullar; 2) organizmda joylashish holati bo‘yicha: a) ichki a‘zolar muskullari; b) yurak muskullari; d) somatik muskullar; 3) funksiyalari bo‘yicha: a) tonik muskullar; b) tetanik muskullar; d) qulfdosh (bekitish) funksiyasiga ega bo‘lgan muskul to‘kimalari; 4) kelib chiqishi bo‘yicha: a) ektodermal muskullar; b) entodermal muskullar; d) mezodermal muskullar.

### **20-§. Skeletning ko‘ndalang yo‘lli muskul to‘qimalari**

Skeletning ko‘ndalang yo‘lli muskul to‘qimasi asosini uzun, ko‘p yadroli qora va oq disklardan iborat tolachalar tashkil etadi (53-rasm). Tolachalar silindr shaklida bo‘lib, uchlari yumaloq, ayrimlariniki tarmoqlangan. Ularning uzunligi 100 mm dan 12 sm gacha. Diametri bir necha mikrondan – 100 mk gacha. Har bir tolacha yupqa parda–sarkolemma bilan o‘ralgan. Sarkolemma uch qavatdan tashkil topgan: 1) ichki qavatining qalinligi 50-100 Å; 2) o‘rta yoki oraliq qavatining qalinligi 150-250 Å; 3) tashqi–bazofil qavatining qalinligi 300-500 Å.



**53-rasm. Ko‘ndalang yo‘lli muskul to‘qimasi (sxema):**

1–muskul tolachasi; 2–yadrolari; 3–miofibrillalar; 4–sarkolemma; 5–endomiziy; 6–qon tomirlar;

7–koʻndalang yoʻlli muskul tolachasining pay qismi; 8–vegetativ nerv tolasi; 9–somatik harakatlantiruvchi (nerv tolasi); 10– harakatlantiruvchi nervning uchi

(motor tanacha, Kreling va Graudan).

Har bir muskul tolasiga ustki tomondan toʻrsimon shaklda prekollagen tolachalar kelib tutashadi. Ularni ustki tomondan esa bazal membrana yopib turadi. Ingichka fibrillalardan tashkil topgan bazal membrana amorf modda yordamida bir-biri bilan yopishib, muskul tolasi atrofida joylashuvchi biriktiruvchi toʻqima-kollagen va argirofil tolachalar bilan tutashadi. Shunday qilib, har bir muskul tolachasi oʻziga tegishli biriktiruvchi toʻqimadan iborat qavat bilan oʻralib turadi. Bu qavatga *endomizium* deyiladi. Bir nechta shunday endomiziumlar yigʻilib bitta tutam hosil qiladi va ularni ham biriktiruvchi toʻqimadan iborat ikkinchi bir yangi parda oʻrab oladi. Bu pardaga *perimizium* deyiladi. Bitta yoki bir nechta muskulni oʻrab turgan pardaga *fassiya* deyilib, unga epimizium nomi berilgan.

Biriktiruvchi toʻqima orqali har bir muskul tolachalariga qon tomirlar bilan nerv shoxobchalari kirib kelgan. Koʻndalang yoʻlli muskul tolachalari, odatda, koʻp yadroli boʻlib, yadrolarining soni oʻntadan yuztagacha boʻlishi mumkin. Yadrolar, odatda, tolachalarning periferik qismiga joylashgan. Yadro va protofibrillalar atrofidagi boʻshliqlarni sitoplazma (sarkoplazma) suyuqligini toʻldirib turadi. Bundan tashqari, tolachalar tarkibida hujayra organoidlari va kiritmalari bor. Bular orasida eng koʻp uchraydigani mioglobin (pigment hamda oqsil globin) bilan muskullarga qizil rang beruvchi gemoglobindir. Qoʻndalang yoʻlli muskul toʻqimalari tarkibidagi mioglobin oqsillarning koʻp yoki ozligiga qarab ular quyidagicha farq qilinadi:

**Qizil muskullar.** Bu muskullarda mioglobin koʻp boʻlib, ularga tez harakatlanadigan muskullar kiradi. Masalan, kolibra nomli qushning qanot muskullari tez harakatlanadigan muskullar jumlasidandir. Bu qush juda kichkina boʻlib, uzunligi 5–21 sm, vazni 2–10 g, juda tez uchadi. Ulardan baʼzilari bor sekundda 80 tagacha qanot qoqadi, uchish tezligi soatiga 80 km, bir nuqtada uchib turishi ham mumkin, orqaga ham ucha oladi. Muskul toʻqimasining boshqa xil toʻqimalardan farqi shundaki, evolusiya jarayonida kamdan-kam hollarda boshqa toʻqimaga aylanadi. Masalan, bunday hodisani baliqlarning muskul toʻqimalarida koʻrish mumkin, evolusiya jarayonida baliqlarning muskul toʻqimasi qisqarish xususiyatiga ega boʻlgan toʻqimaga emas, balki elektr energiyasini akkumulatsiya qilish xususiyatiga ega boʻlgan toʻqimaga aylanadi, yaʼni yangi funksiya membrana sistemalarinnng oʻzgarishi va gipertrofiyalanishi asosida yuzaga keladi. Buni bir qator baliqlarning koʻndalang yoʻlli muskul toʻqimalarida ham, silliq muskul

to'qimalarida ham ko'rish mumkin.

**Oq muskullar.** Bu muskullarda mioglobin kam. Ular ham kam harakat qiladi. Masalan, tovuq qanotining muskullari qizil muskul tolachalariga kirib, qon tomirlarga ancha boy, oq muskullarda esa aksincha, juda oz bo'ladi.

Ko'ndalang yo'lli muskul tolachalari quyidagi komponentlardan tarkib topgan:

1. Qisqaruvchi apparat. Bunga miofibrillalar kiradi.

2. Tayanch apparati. Bunga plazmolemma, bazal membrana, tartibli joylashgan mio- va protofibrillalar, biriktiruvchi to'qimadan iborat pardalar, bundan tashqari, miofibrillalarda uchraydigan ko'ndalang joylashgan qora va oq (anizotrop va izotrop) disklar hamda ular o'rtasidan o'tgan telofragma va mezofragmalar kiradi.

3. Trofik apparat. Bunga sarkoplazma organoidlari, mitoxondriylar (muskul tolachalarida ularni sarkoplazmalar deyiladi), Golji kompleksi va endoplazmatik to'r kiradi.

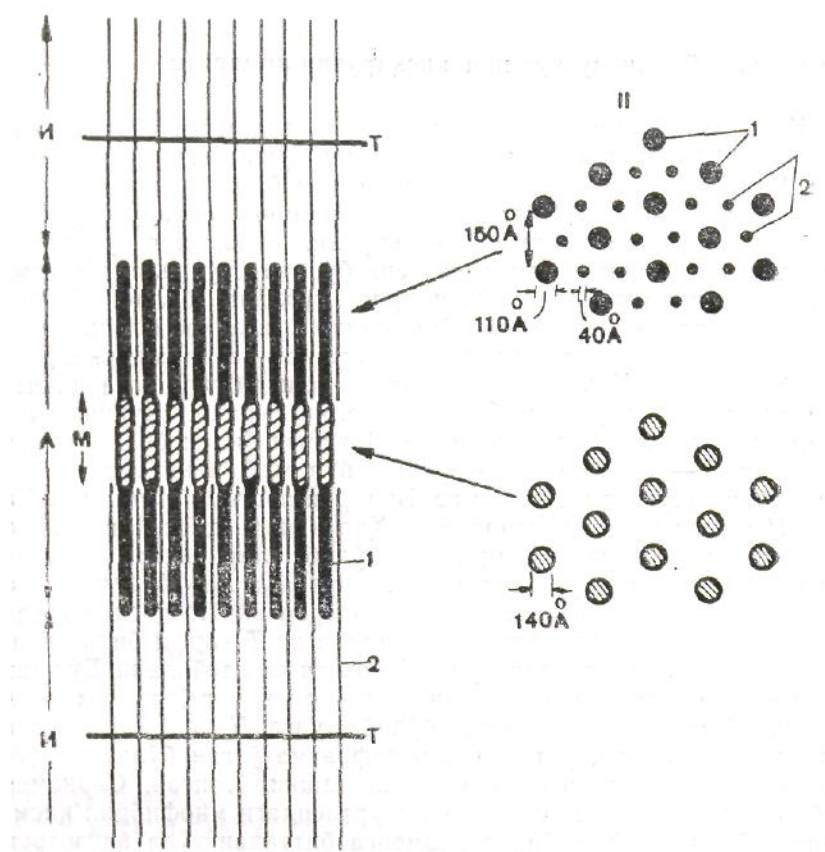
4. Nerv apparati. U nerv uchlaridan tashkil topgan savatcha va nerv-muskul retseptorlaridan tashkil topgan.

### **Ko'ndalang yo'lli muskulning qisqaruvchi apparati**

Qisqaruvchi apparat, asosan, muskul to'qimasi harakatini ta'minlaydi. Fibrillalar qisqarish-bo'shashish xususiyatiga ega. Ularning morfologik tuzilishi ham bajaradigan vazifalariga moslashgan. Muskul tolachalarining qisqaruvchi apparatiga asosan miofibrillalar kiradi. Ularning uzunligi, odatda, tolasining uzunligiga teng bo'ladi. Ko'ndalang kesimi esa har xil umurtqali hayvonlarda turlicha bo'lib, o'rtacha 0,5-2 mikronga teng. Miofibrillalar o'ziga xos fizik va ximiyaviy tuzilishga ega, izchil joylashgan oq va qora disklardan tashkil topgan. Qora disk bo'yoqlarda yaxshi bo'yalish va ikkita nur sindirish xususiyati bilan ajralib turadi. Shuning uchun ular *anizotrop disklar* deyilib, A xarfi bilan belgilanadi. Ikkinchisi-oq disklar esa yaxshi bo'yalmay, ikki marta nur sindirish xususiyatiga ega emas. Bularni *izotrop disklar* deyilib, I harfi bilan belgilanadi. Har ikkala diskning o'rtasidan ko'ndalang holda chiziq o'tgan bo'lib, ular ikkiga bo'linib turadi. A diskning o'rtasidan o'tgan chiziqda *mezofragma* deyilib, M harfi bilan belgilanadi, izotrop yoki I diski kesib o'tgan chiziqqa esa *telofragma* deyiladi va T harfi bilan belgilanadi. Hozirgi vaqtda bunga Z chiziq I ham deyiladi.

Bo'shashgan holatda turgan muskulda anizotrop diskning o'rtasida oqish jiyakka o'xshagan chiziq hosil bo'lib, unga N disk deyiladi. Odatda, ikkita N disk o'rtasidan mezofragma o'tgan bo'ladi. Miofibrillalar sarkomer qismlardan tashkil topgan. Sarkomer deb, odatda, ikkita T disklarning o'rtasidagi miofibril Qismlarga aytiladi. Har bir sarkomerga bittadan to'la anizotrop va ikki tomondan yarimtdan izotrop disklar kiradi (54-rasm).

Elektron mikroskop yordamida tekshirishlar shuni ko'rsatadiki, har bir miofibrillalar bir-biriga parallel olda joylashgan ingichka mayda oqsil ipchalardan, ya'ni protofibrillalardan (mioflamentlardan) tashkil topgan. Ana shu ipchalarning biri yo'g'on, ikkinchisi ingichka bo'ladi. Yo'g'on protofibrillalarning ko'ndalang kesimi 100-250 Å ga, ingichka protofibrillalarning ko'ndalang kesimi 50-70 Å ga teng. Yo'g'onlarining uzunligi 1,5-2 mk bo'lsa, ingichkalarining uzunligi 2 mk ga teng. Miofibrillalarning ko'ndalang kesimida protofibrillalar geksagonal tartibda joylashadi, ya'ni tashqaridan bir nechta qalam yig'indisi-tutami shaklida ko'rinadi. Har bir yo'g'on protofibrilla oltita mayda protofibrillalar bilan o'ralgan. Bu odamda taxminan 1:3 nisbatda bo'ladi.



54-rasm. Yo'g'on (miozinli) va ingichka (aktinli) mioprotofibrillalarning

**miofibrilda joylashish sxemasi:**

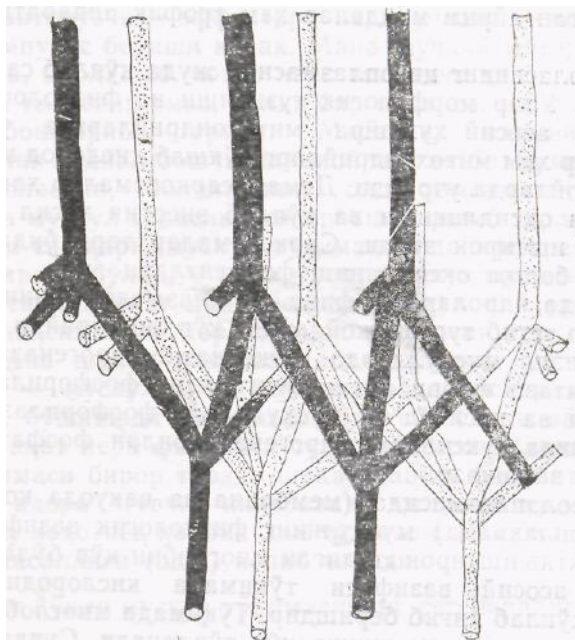
*I*–bo'ylama kesimi; *II*–ko'ndalang kesimi; *I.I.*–disk. *T*–telofragma; *N–N*–zona;

*1*–yo'g'on protofibrilla; *2*–ingichka protofibrilla (Xakslidan).

Yo'g'on ipchalar A disk asosini tashkil etib, tarkibi miozin oqsilidan tashkil topgan. Ingichka ipchalar esa I disk asosini tashkil etib, aktin oqsildan tarkib topgan. Ingichka ipchalar I diskdan boshlanib, T chizig'iga kelib tutashadi. Sarkomerlar qisqarganida aktin ipchalarning uchlari miozin ipchalarning orasiga kirib N chiziqqacha yetib boradi. Binobarin, A disk-ning periferik qismida yo'g'on hamda ingichka ipchalar ham bo'ladi. Hozirgi vaqtda muskul tolachalarida yuqorida aytib o'tilgan oqsillardan tashqari, yana bir nechta boshqa oqsillar topilgan. Bularga tropomiozin bilan tropopinni misol qilib keltirish mumkin.

### **Ko'ndalang yo'lli muskulning tayanch apparati (elementlari)**

Yuqorida aytib o'tilganidek, miofibrillalar qisqarishi natijasida ularning oxirgi struktura elementi bo'lgan yo'g'on va ingichka miofilamentlar, ya'ni protofibrillalar bir-biriga qarama-qarshi harakat qilib, ingichka protofibrillalar yo'g'on protofibrillalarning orasiga kiradi, bo'shashganida esa o'z holiga qaytadi, bu ularning fiziologik holatidir. Fibrillalarning bu harakati, albatta, tayanch apparatlarsiz sodir bo'lmaydi. Demak, har bir fibrilla o'zining tayanch struktura



*55-rasm. Z-chizig'ining taxminiy kattalashtirilgan modeli.*

*Z-chizig'I qismida ingichka protofibrillalar yana ham ingichka subfibrillalarga tarmoqlanib, qo'shni sarkomer subfibrillalar bilan tutashishi (E.A.Shubnikovadan).*

elementiga ega. Bu ularning morfologik va fiziologik xususiyatiga xos



hodisa. Bunday strukturalarga-sarkolemma M va Z. chiziqlarini tashkil etuvchi tuzilmalar, subfibrillalar hamda biriktiruvchi to'qima tolalari kiradi. Keyingi vaqtlarda elektron mikroskop yordamida ultrayupqa kesmalarni ko'zdan kechirish shuni ko'rsatdiki, har bir miofibrillalarning ichini to'ldirib turuvchi miofilamentlar o'z tayanch strukturasi ega ekan. Ingichka miofibrillalarning bir uchi mayda o'simalarga (subfibrillalarga) shoxlanib, ular qo'shni sarkomer miofilament subfibrilla shoxchalari bilan tutashadi (55-rasm). Miofilamentlarning (protofibrillalariing) ana shu tutashgan qismiga Z chiazig'I deyiladi. Miofilament-larning ikkinchi uchi esa yo'g'on protofibrillalar orasida tarmoqlanmay tugaydi va miofibril qisqarganida erkin holda sirg'anib harakat qiladi. Tashqi tayanch elementlariga sarkolemma va miofibrillalarni to'rsimon shaklda o'rab turgan biriktiruvchi to'qima tolalari kiradi. Ular, odatda, qisqargan tola chegaradan chiqib ketmasligini va yana erkin holda o'z holiga qaytishini ta'minlaydi.

### **Ko'ndalang yo'li muskulning trofik apparati (elementlari)**

Muskul to'qimasining trofik apparatiga sarkoplazma organoidlari, yadro va yadrocha, mitoxondriylar kiradi. Oqsil va oqsil bo'lmagan ayrim moddalar ham trofik apparatga kiritilgan.

Muskul tolasining sitoplazmasida juda ko'plab sarkosomalar uchraydi. Ular morfologik tuzilishi va fiziologik vazifasiga ko'ra asosiy hujayra mitoxondriylariga o'xshaydi. Sarkosomalar ham mitoxondriylarga o'xshab kislorod ko'p sarflanadigan joylarda uchraydi. Demak, sarkosomalar ham muskul tolachalarida oksidlanishi va ko'plab energiya hosil qilishi bilan aktiv ishtirok etadi. Sarkosomalar tarkibida suksinoksidaza va boshqa oksidlanish fermentlari ko'p. Mitoxondriylar odatda, yadrolar atrofida va plazmolemma kapillar tomirlar tegib turgan joylarida ko'plab uchraydi, Ma'lum bo'lishicha, qizil muskullarda suksinatdehidrogenaza bilan ishqor fosfataza yuqori aktiv bo'lganida fosforilaza ham aktiv bo'ladi va aksincha oq muskullarda fosforilaza yuqori aktiv bo'lganida suksinatdehidrogenaza bilan fosfataza kam aktiv bo'ladi va hokazo.

Tolacha geoplazmasida (membrana va vakuola komponentlarisiz sitoplazmada) muskulning fiziologik vazifani bajarishida aktiv ishtirok etadigan mioglobin ko'p bo'ladi. Mioglobinning asosiy vazifasi to'qimada kislorodni o'ziga biriktirib ko'plab yig'ib berishdir. To'qimada mioglobin qancha ko'p bo'lsa, kislorod ham shuncha ko'p to'planadi. Suvda yashovchi hayvonlardan tulening muskul to'qimasida 47% kislorod mioglobin bilan

birikkan holda uchraydi, 3,8% kislorod esa uning qonida bo‘ladi.

Muskul tolachasining keyingi trofik elementlariga sarkoplazmatik to‘rni kiritish mumkin. Sitoplazmada ular kuchli rivojlangan bo‘ladi. Ayniqsa, doimo harakatda bo‘ladigan muskullarda (kekirdak, ko‘rshapalak muskullarida) nihoyatda yaxshi rivojlangan bo‘ladi. Aksincha, kam harakatlanadigan muskullarda u aytarli rivojlanmagan.

Shuni ham aytib o‘tish kerakki, har xil hayvonlarda bir xil nomli muskulning aktivligi har xil bo‘lishi mumkin. Masalan, tovuqning ko‘krak muskuli kam harakat qiladi, passiv, ya‘ni oq muskullarga kiradi, tez uchadigan qaldirg‘ochning ko‘krak muskuli esa ko‘p harakatda bo‘lgani uchun aktiv, ya‘ni qizil muskullarga kiradi, mioglobinga ham boy. Ba‘zan qizil muskul tarkibida oq muskul tolachalari ham uchraydi.

### **Ko‘ndalang yo‘lli muskulning nerv apparati (elementlari)**

Ma‘lumki, muskullar o‘z-o‘zidan qiqarmaydi, qayerda, qanday holatda bo‘lsa, shunday turaveradi. Uni harakatga keltirish, ya‘ni qisqartirish, yoziltirish uchun ta sovuq, na issiq, na tig‘, na kaltak ta‘sir qila oladi. Bir so‘z bilan aytganda, hech qanday omil uni qisqartira olmaydi. Ularning qisqarib harakatga kelishi uchun muskul tolalariga birikkan maxsus harakatlantiruvchi-effektor nerv uchlari-motor pilakchalari impuls berishi kerak. Mana shunday motor pilakchalari, odatda, birlashib, *motor nerv tolasini* hosil qiladi. Birgina nerv tolasini emas, balki bir necha yuz, ming muskul tolalarini boshqarib turadi. Masalan, odamning boldir muskulining medial boshchasida joylashgan bitta neyron 1634 ta muskul tolasini, boldirining old tomonidagi muskullar esa 667 ta muskul tolasini innervatsiya qilib turadi.

Bundan tashqari, muskul to‘qimalarida afferent (sezuvchi) nerv apparati bo‘lib, u nerv muskul urchuqlaridan iborat bo‘ladi. Muskullarning pay qismida muskul pay urchuqlari, sezuvchi qadahsimon va daraxtsimon afferent nerv uchlari joylashgan. Ana shular innervatsiyasi oqibati o‘laroq muskul tolalari-muskullar u yoki bu tarzda qisqarzdi, yoziladi, cho‘ziladi, bo‘shashadi va hokazo. Bir so‘z bilan aytganda, muskullar faqat nerz faoliyati tufayli harakatlanadi. Nerv–nerv to‘qimasi biror tarzda shikastlanib, faoliyatdan to‘xtasa, shu nerv idora etuvchi innervatsiya qiluvchi muskul-muskul to‘qima shu zahotiyuq harakatdan to‘xtaydi. Natijada muskullar falaji kasalligi (shol) kelib chiqadi.

## Ko'ndalang yo'lli muskul to'kimasining regeneratsiyasi

Organizm embrional rivojlanishining boshlang'ich davrida mezodermaning segmentlashgan qismidagi miotomlardan rivojlana boshlaydi. Kallaning ayrim muskullari, silliq muskullarga o'xshab, bevosita mezodermadan vujudga keladi. Miotomlar embrionning bo'yi bo'ylab uzunasiga joylashgan, bir-biriga yaqin yotuvchi uzunchoq hujayralardan iborat. Bularga *mioblast hujayralar* deyiladi. Sitoplazma qismi naycha shaklidagi mayda fibrilla ipchalari bilan to'lib turadi. Mioblast hujayralar mitoz yo'li bilan tez bo'linib, mezenxima atrofiga tarqaladi va kelajakda ulardan muskul to'qimalari vujudga keladi. Boshlang'ich davrda mioblastlar bir-biri bilan zanjirsimon shaklda tutashib qo'shiladi va sinplast shaklni oladi.

Keyinchalik hujayralar sitoplazmasida spetsifik elementlar shakllana boshlaydi. Yo'g'on va ingichka protofibrillalar paydo bo'ladi. Ba'zi bir mioblastlar tabaqalanmay qoladi, bunday mioblastlarni *satellitlar*<sup>1</sup> deyiladi. Bular muskul tolasi yaqinida joylashib, atrofdagi biriktiruvchi to'qima bilan birga sarkolemmaga yopishadi va uni atrofidan o'rab oladi. Keyinchalik ularning yadrosi ko'payib kattalashadi va periferik qismini egallab, miofibrillalari yo'g'onlashib, *T* sistemasini hosil qiladi.

Fiziologik va reparator regeneratsiya jarayonlarida muskul to'qimasida mioblast hujayralar ancha ko'payib ketadi. Bu ko'payish, odatda, kam tabaqalangan satellitlarning bo'linishi hisobiga bo'ladi. Yosh muskul hujayralari paydo bo'lishi bilan birga ularning boshqa struktura elementlari ham takomillashib boradi.

### 21-§. Yurakning ko'ndalang yo'lli muskul to'qimasi

Yurak muskuli bajaradigan vazifasiga va mikroskopik tuzilishiga ko'ra yuqorida aytib o'tilgan muskullarga o'xshaydi. Bu

muskul sillik muskullarga o'xshab ritmik ravishda qisqarib charchamaydigan xususiyatga ega. Muskul hujayralarining tarkibi ham shunga moslashgan. Innervatsiyasi ham odam yoki hayvonlar ixtiyoriga bog'liq emas, markaziy bosh miya orqali muttasil boshqarib turiladi.

Mikroskopik tuzilishi ko'ndalang yo'lli boshqa muskullarnikiga

o'xshaydi. Masalan, uning miofibrillalarida anizotrop va izotrop disklar va ularning o'rtasida telofragma va mizofragmalar bor.

Hozirgi zamonaviy elektron mikroskoplar yordamida olib borilgan tadqiqot ishlari shuni ko'rsatdiki, yurak muskuli o'ziga xos nozik mikroskopik tuzilganligi bilan boshqa muskullardan qisman farq qilar ekan. Masalan, u tolachalardan emas, balki zanjirsimon shaklda bir-biriga birikib ketgan uzun muskul hujayralaridan tarkib topgan. Binobarin, uzunchoq shakldagi muskul Hujayralari sitoplazmasining o'rtasida, asosan, yadro joylashgan bo'lib, miofibrillasi periferiya qismida yotadi. Miofibrillalarda xuddi skelet muskullari tolachalaridagidek, qora va oq disk uchraydi.

Miofibrillalari ingichka (aktin) va yo'g'on (miozin) protofibrillalardan tashkil topgan. Ular xuddi skelet

---

<sup>1</sup>Satellit–grekcha satillis – yo'ldosh, sherik drgan ma'noni bildiradi.

muskulaturasidagiga o'xshab, sarkolemma ichida geksagonal shaklda joylashadi. Miofibrillalar oralarida mitoxondriylar (sar-kosomalar) nisbatan ko'p uchraydi. Xarakterli tomoni shundaki, bu yerda mitoxondriylarning kriptalari ko'p uchraydi. Bundan ma'lum bo'ladiki, muskul to'qimasida oksidlanish jarayoni nihoyatda tez boradi, natijada jadal ravishda ATF (adenozintrifosfat) ishlab chiqarila boshlaydi.

Chuqur tekshirishlardan ma'lum bo'lishicha, har bir muskul hujayrasining chegarasi bu-qo'shimcha chiziq bo'lib, ularni bir-biridan ajratib turishda xizmat qiladi. Binobarin, har bir hujayra territoriyasi shunday chiziq bilan ajralib turadi. Bu chiziq, odatda, tutashuvchi ikkita hujayraning plazmolemmalari tutashishidan hosil bo'ladi. Plazmolemmalar orasida juda kichkina bo'shliq ham bor. Plazmolemmalar bir-biriga barmoqsimon o'simtalar yordamida birikadi. Sar-koplazma ichida boshqa elementlardan tashqari, o'ziga xos strukturalar bo'lib, ular hujayralar qiskarishida aktiv ishtirok etadi. Ularga *sarkoplazmatik to'r* deyiladi. Nozik, tuzilishiga ko'ra, u ham xuddi skelet muskulaturasining

mem-brana apparati to'qimasiga o'xshash bo'ladi. Sarkoplazmatik to'r o'ziga mustaqil ikki xil strukturadan tashkil topgan. Ulardan birinchisi miofibrillalar bo'ylab uzunasiga joylashgan bo'lib, boshqa hujayralardagi endoplazmatik to'r vazifasini bajaradi. Ikkinchisi, muskul tolasiga ko'ndalang joylashgan «T» sistema strukturasini tashkil etadi. Ayrim joylarda bu struktura sarkolemmaga ham tutashib turadi. U organizmda ta'sirni tashqaridan muskul ichkarisiga uzatilishini ta'minlaydi.

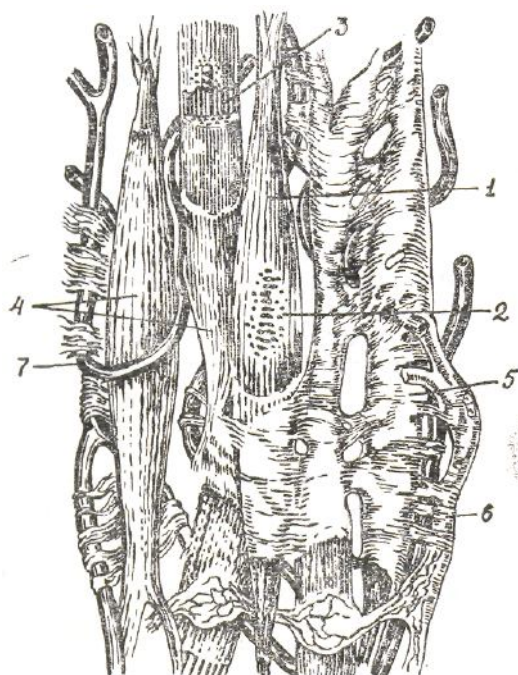
Yurakning ritmik ravishda qisqarib turishi unda boradigan fiziologik

regeneratsiyani ham bir yo‘la ta‘minlab turadi. O‘z vazifasini o‘tab bo‘lgan hujayralar regeneratsiya jarayonida yangilari bilan almashinib turadi. Yurakning muskul hujayralari ham, odatda, ko‘payish xossasiga ega.

Zavarzin fikriga tayanadigan bo‘lsak, yurakning muskul to‘qimasi ontogenezda splanxotam visseral varag‘ining alohida epiteliy qismlaridan hosil bo‘ladi. Murtak miokardining sodda hujayra tolachalari sistemasini shakllantiruvchi hujayralarining tabaqalanishi ontogenezning dastlabki bosqichlaridayoq yuzaga keladi.

Shikastlangan miokard miotsitlari, odatda, nobud bo‘ladi. Binobarin, miokard reparatsiyasi uch xil mexanizm orqali ro‘yobga chiqadi:

1) miotsitlar shikastlangan joyda zich chandiqli biriktiruvchi to‘qima hosil bo‘ladi; 2) shikastlanmagan va demak, nobud bo‘lmagan miotsitlar gipertrofiyalanadi; 3) ixtisoslashgan miotsitlar qisman differensiyalanadi va mitoz yo‘l bilan bir marta bo‘linadi, bu hodisa



**56–rasm. Silliq muskul to‘qimasining tuzilishi (sxema).**

1– silliq muskul to‘qimasining hujayralari; 2–hujayra yadrosi; 3–sarkoplazmadagi miofibrillalar;

4–sarkolemma; 5–endomiziy; 6–nerv; 7–kapillar tomir (I.V.Almazov va boshqalar).

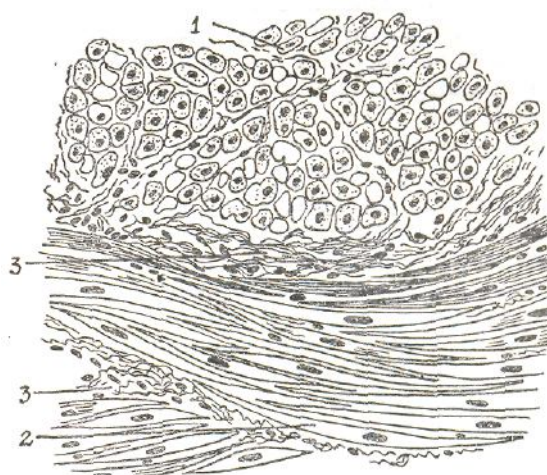
faqat shikastlangan sohada yuz bermay, balki yurak muskullarining boshqa sohalarida ham yuzaga keladi. Chunonchi, tajribada kalamushning yurak qorinchasida infarkt yuzaga keltirilganda yurak bo‘lmachasidagi miotsitlar ko‘plab mitotik bo‘linish siklini boshdan kechiradi, Vaholanki, bo‘lmacha

shikastlangan qorinchadan ancha uzoqda turadi.

Ma'lum bo'lishicha, odam va hayvonlarning yuragida miokard infarkti yuz berganda o'lgan muskul to'qimasi o'rni ana shu mexanizmlar orqali tiklanadi.

## 22-§. Silliq muskul to'qimasi

Odamda va umurtkali hayvonlarda silliq muskul to'qimasn asosan ichki organlarda bo'lib, ular harakatni ta'minlaydi. Masalan, ichki organlarga ovqat hazm qilish va nafas olish sistemasi organlari, ajratish organlari hamda qon tomirlar va limfa tomirlarining harakatini ta'minlovchi muskullar kiradi. Umurtqasiz hayvonlardan bo'g'imoyoqlilar hamda oyoqli molluskalardan tashqari, barcha jonivorlar muskulaturasini tashkil etadi. Silliq muskullar, odatda, sekin ritmik qisqarib, charchash xususiyatiga ega emas. Tuzilishiga ko'ra, ularning asosiy qismi duksimon shakldagi muskul hujayralaridan tashkil topgan (56, 57-rasmlar). Hujayralarning uzunligi 20–100 mk, diametri 10-20 mk ga teng.



57-rasm. Siydik pufagi devoridagi silliq muskul to'qimasining bo'ylamasiga va ko'ndalangiga kesimi. Gemotoksilin-eozin bilan bo'yalgan (400 marta kat.).

1–bo'ylamasiga kesilgan preparatda silliq muskul hujayralarining ko'rinishi; 2–ko'ndalang kesilgan preparatda silliq muskul hujayralarining ko'rinishi; 3–silliq muskul tutamlari orasidagi biriktiruvchi to'qima va tomirlar.

Ayrim fiziologik holatlarda, masalan, homiladorlikda bachadon silliq muskullari-ning hujayrasi 500 mk ga cho'zilishi va bola tug'ilgandan so'ng o'z holiga qaytishi mumkin. Markazida bitta yadrosi bor. Ayrim organlar, masalan, bachadon muskulaturasi hujayralari uchlari tarmoqlangan shaklda

bo'lib, har bir hujayra ustki tomonidan miolemma qobig'I bilan o'ralgan. Uning ustiga esa, bazalmembrana yopishib turadi. Unga tashqaridan hujayralar orasida uchraydigan kollagen va retikula tolachalari tutashib turadi. Bular muskul to'qimasining tayanch apparati qismiga kiradi.

Elektron mikroskopda ko'rilganda, muskul hujayralarining ustki qismida pinotsitoz pufakchalariga o'xshagan ko'p miqdorda plazmolemma bo'rtiqlari borligi ko'rinadi. Ma'lum bo'lishicha, ana shu plazmolemma bo'rtiqlari orqali hujayra ichiga har xil moddalar kirib, hujayraning qisqarishini va harakatini ta'minlaydi.

Silliq muskul hujayrasining asosini uning sitoplazma qismini to'ldirib turuvchi miofilament yoki protofibrillar tashkil etadi. Ular sitoplazmada bir-biriga nisbatan mustaqil va parallel joylashgan bo'lib, har bir tolasida alohida mustaqil harakat qilishga moslashgan. Hozirgi vaqtda hujayra tarkibida uch xil protofibrill (miofilament) tolachalari bo'lishi aniqlangan: *aktin tolachalar*, *miozin tolachalar*, *oraliq tolachalar*. Asosan, aktin va miozin tolachalar qisqarib, bo'shashib hujayralar harakatini ta'minlaydi. Oraliq protofibrillar esa tutamcha holda joylashgan bo'lib, o'zidan chiqargan o'simtalar yordamida bir-biri bilan birikib miotsit to'rini hosil qiladi va qisqargan muskul tolachalarini dastlabki holiga qaytaradi. Bundan tashqari, ular tolachalarni normadan tashqari ortiqcha qisqarishdan saqlaydi.

Shuningdek, silliq muskul hujayralarining atrofida kollagen va elastik tolachalardan tarkib topgan to'rsimon qobiq bo'lib, u ham tayanch vazifasini bajaradi.

Silliq muskul hujayralari tarkibida o'ziga xos qisqarishni ta'minlab beruvchi uch xil oqsil moddalar: aktin, miozin va protomiozin topilgan. Ular muskullar qisqarishi jarayonida ularni energiya bilan ta'minlaydi. Shu sababli ham, silliq muskul hujayralari tarkibida bu uchala oqsil doim bo'ladi.

Silliq muskullarni qon bilan ta'minlaydigan tomirlar sistemasiga biriktiruvchi to'qima tarkibidagi yirik, muskul hujayralarining tutamlari oralig'ida uchraydigan nisbatan mayda va bevosita hujayralar orasida joylashgan kapillarlar to'rini tashkil etuvchi tomirlar kiradi.

Organizm qarib borgan sari boshqa organlarda bo'lganidek, silliq muskullarda ham o'zgarishlar sodir bo'la boshlaydi. Masalan, muskul hujayralari yupqalashib borgan sari ichki organlarning muskul qavatlari ham yupqalashadi, natijada uning cho'ziluvchanligi cheklanadi, binobarin, atrofidagi kollagen va elastik tolachalarning cho'ziluvchanligi ham, egiluvchanligi ham shu bilan kamayadi. Silliq muskul hujayralarining dastlabki rivojlanishi ham embrion mezeixima hujayralarining mioblastlarga

aylanishidan boshlanadi. Embrionning rivojlanish davrida mezenximaning silliq muskullar hosil boʻladigan qismidagi hujayralari shiddat bilan boʻlina boshlaydi. Buning natijasida hosil boʻlgan hujayralar bir-biridan uzoqlashib ketmay duksimon shaklga kiradi. Shu bilan bir vaqtda, hujayra sitoplazmasida ham tabaqalanish jarayoni kechib, protofibrinlar hosil boʻla boshlaydi. Ulardan esa, birlamchi muskul hujayralari-mioblastlar vujudga keladi. Keyinroq borib protofibrinlar koʻpayib, sitoplazmani toʻldiradi va mioblastlarning silliq muskul hujayralariga aylanadi.

Embrion hayotining toʻqqizinchi haftasida ayrim ichki organlarning silliq muskul qavatlarining toʻqimalari yetarli darajada tabaqalanib boʻladi. Shu bilan bir vaqtda, muskul hujayralari va bogʻlamchalari orasida qon tomirlari bilan nerv tolalarini hosil qiluvchi biriktiruvchi toʻqima rivojlanadi.

Silliq muskul toʻqimalari ham boshqa toʻqimalarga oʻxshab, fiziologik va reperativ regeneratsiyalanish xususiyatiga ega. Muskulning vazifasini oʻtab boʻlgan yoki atrofiyalangan hujayralar qayta koʻpaya boshlaydi va kerakli joylarni toʻldirib turadi. Ayrim vaqtlarda muskul hujayralari kam tabaqalangan biriktiruvchi toʻqima hujayralaridan ham hosil boʻlishi mumkin.

Silliq muskul hujayralari sharoitga qarab, fiziologik jihatdan juda yaxshi moslashadi. Masalan, homiladorlik davrida bachadonning silliq muskul hujayralari oʻzidan oʻn marta ortiq choʻzilib, yana oʻz holiga qaytadi. Hujayralar choʻzilgan vaqtda ularni toʻrsimon shaklda oʻrab turgan tolachalar ham birga choʻzilib, hujayraning strukturasi buzilishdan saqlaydi, Shuni aytib oʻtish kerakki, regeneratsiya jarayonida silliq muskul hujayralari bilan birga biriktiruvchi toʻqima hujayralari ham regeneratsiyaga uchraydi. Ayrim vaqtlarda bular bir-biriga oʻxshab ketishi ham mumkin. Masalan, silliq muskul toʻqimalarida hosil boʻlgan oʻsma-mioma biriktiruvchi toʻqima oʻsmasi fibromaga aylanib ketishi mumkin.

### **23-§. Umurtqasiz hayvonlarning muskul toʻqimasi**

Umurtqasiz hayvonlar organizmida ham umurtqali hayvonlar-dagidek muskullar har xil boʻladi. Ular bajaradigan vazifasiga, mikroskopik tuzilishiga va qaerda joylashganiga qarab farq qilinadi (58-rasm).

Ularning ham hujayralari tarkibida trofik, qisqartiruvchi elementlar boʻladi. Chunonchi, trofik elementlardan mitoxondriy, Golji kompleksi, endoplazmatik toʻr elementlari, yadro va ayrim hujayra kiritmalarida

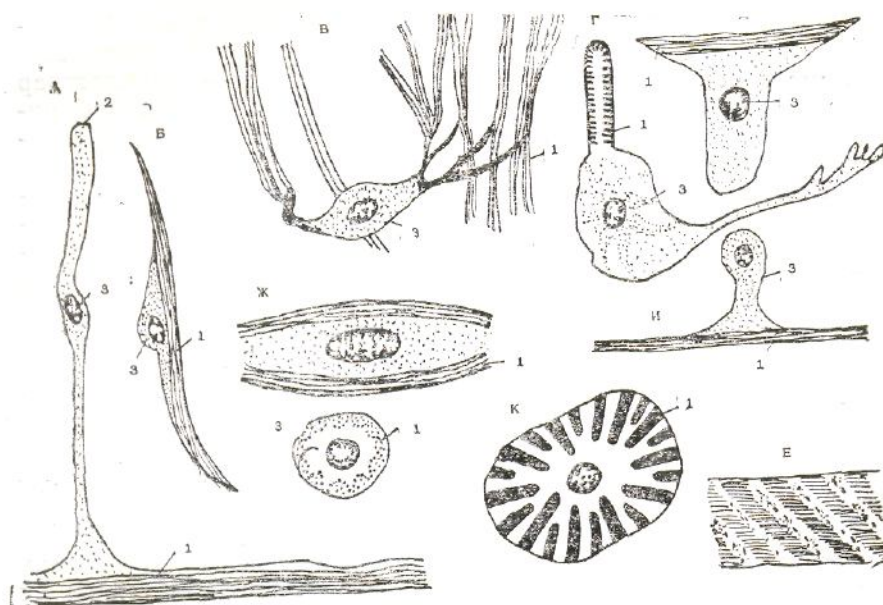


glikogen bor, hujayralarning qisqarishini ta'minlovchi elementlardan miofibrillalar, yoki protofibrillalar mavjud. Ularning yo'g'onligi 50–200 Å ga teng, ayrimlari 1000 Å, yo'g'oplari ham bo'lishi mumkin. Aktin va miozin oqsillari bo'ladi.

Umurtqasiz hayvonlarning muskul to'qimasi uch xil: silliq muskul to'qimasi, ko'ndalang yo'lli muskul to'qimasi, oraliq yoki ikki yoqlama qiyshiq chiziqli muskul to'qimasi bo'ladi.

### Umurtqasiz hayvonlarning silliq muskul to'qimasi

Silliq muskul to'qimasi umurtqasiz hayvonlarda, ayniqsa, kovakichlilar, taroqlilar, turbellariyalar, molluskalar va ninatanlilarda turli xil ko'rinishda bo'ladi. Ularning aksariyati tana va visseral muskul



58–rasm. A–aktin radial to'sig'I bo'ylama muskulining entodermal epiteliy muskul hujayrasi;

B–yomg'ir chuvalchangi muskulining hujayrasi; V–jigar qurti lichinkasi muskulining hujayrasi;

G–askarida qiya chiziqli muskulining (ko'ndalang kesimi); D–gidraning epiteliy muskul hujayrasi;

E–ikki palla chig'anoqli molluskaning qo'sh chiziqli muskuli; J–Z–qorinoqqli molluska silliq muskulining bo'yiga va ko'ndalangiga kesimi; I–kipirkli chuvalchanglar; K–ninachi ko'ndalang

yo'lli muskul tolasining ko'ndalang kesimi: 1–qisqartiruvchi elementi; 2–xivchini; 3–yadro joylashgan qismi (E.A.Shubnikovadan).

apparatlarini hosil qiladi. Masalan, prianulid va boshoyoqlilarning barcha visseral muskullari mana shu silliq muskul to'qimalaridan iborat. Kelib

chiqishi, ya'ni evolutsioi taraqqiyoti jihatidan ular epiteliy muskul hujayralaridan rivojlangan qadimgi birlamchi muskul to'qimalaridan tarkib topgan. Zavarzin fikricha, silliq muskul to'qimalari ikki guruhga: a) sitoplazmasida zich tanachalar–diskka o'xshash strukturalar yaxshi rivojlangan silliq muskullar strukturasiga ingichka protofibrillalar birikib turadi; b) sitoplazmasida bunday morfologik strukturalar bo'lmaydigan silliq muskullarga bo'linadi, Birinchi xil silliq muskullar, ayniqsa, keng tarqalgan, molluskalarda esa yaxshi o'rganilgan. Ikkinchi xil silliq muskullar tuban ko'p hujayrali hayvonlardagina bo'ladi va kamroq o'rganilgan.

Birinchi xil silliq muskullar, masalan, molluskalarda hujayralardan tuzilgan. Ularning mikroskopik ko'rinishi urchuqsimon. Plazmolemmalari ustida o'ziga xos membrana ajralib turadi. Hujayralar mana shu membrana orqali yarim desmosom strukturalar bilan bog'lanib turadi. Hujayralar tutam bo'lib to'planib turadi yoki hujayralararo moddalar, qavatlaridan iborat qatlam hosil qiladi. Molluskalar ta-nasidagi silliq muskul hujayralari tutamlari elastik va kollagen tolachalar yordamida skelet strukturalari bilan bog'lanib turadi va hokazo.

### **Umurtqasiz hayvonlarning ko'ndalang yo'lli muskul to'qimasi**

Umurtqasiz hayvonlarda ko'ndalang yo'lli muskul tolalari bir-biri bilan chegarasini aniqlab bo'lmaydigan darajada har tomonlama yopishgan holda uchraydi. Bunday tuzilishga simplast tuzilish deyiladi (sima-birga va plast-yopishgan, hosil bo'lgan). Chunonchi, bo'g'imoyoqlilarning ko'pgina harakatlanish muskullari mana shu turdagi muskullarga kiradi. Umurtqasiz hayvonlardan esa, spifomeduza soyaboninng halqasimon muskullari, chuvalchang muskullari va qanotli molluskalarning qanotlaridagi muskullar shular jumlasidandir. Adabiyotlarda keltirilgan ma'lumotlarga qaraganda, muskullarning ko'ndalang yo'lli tuzilishi faqat skelet muskullariga xos emas. Aksincha, bunday tuzilish hayvonlarning har xil murakka:b ekologik sharoitga moslashib yashashi natijasida yuzaga keladigan morfologik-fiziologik o'zgarishdir. Masalan, birlamchi traxeyalilarda somatik muskullar silliq muskul to'qimasidan tashkil topgan bo'lsa, ularga ancha yaqin bo'lgan hasharotlarda ko'ndalang yo'lli muskullardan tarkib topgan yoki har xil molluskalarning adduktorlarida silliq, ko'ndalang yo'lli va ikkiyoqlama qiyshiq chiziqli muskullarni uchratish mumkin. Bular aktivligiga qarab uch xil morfologik tuzilishga ega bo'ladi. Shuning uchun, ko'ndalang yo'lli muskullar organizmning evolutsion rivojlanishi davrida paydo bo'ladi deymiz. Umurtqasiz hayvonlar ko'ndalang yo'lli muskullarining mikroskopik

va ultramikroskopik tuzilishi deyarli umurtqali hayvonlarnikiga o'xshash bo'ladi.

### **Ikkiyoqlama qiyshiq chiziqli muskul to'qimasi**

Ikkiyoqlama qiyshiq muskullar ko'ndalang yo'lli muskullardan o'ziga xos tomonlari, shuningdek, mustaqil evolutsiyasi bilan farqlanib turadi. Bu xildagi muskullarda miofibrillalar ichidagi protofiorillalar joylashishida o'zgarishlar bo'ladi. Tuzilishi va bajaradigan vazifasiga ko'ra ular silliq va ko'ndalang yo'lli muskullarga o'xshash buladi. Shuning uchun bu muskullar *oraliq muskullar* ham deyiladi. Bunday muskul to'qimalari molluskalarning (masalan, midiya va ustritsalarning) yopqich muskulaturasini hamda zuluklarning ayrim muskullarini tashkil etadi. Elektron mikroskop yordamida tekshirishlar shuni ko'rsatdiki, ularning miofibrillalari hujayra o'qiga nisbatan parallel holda joylashgan. Ular qisqarishi jarayonida ichidagi yo'g'on va ingichka protofibrillalar yuqoriga yoki pastga surilib qiyshiq chiziqlar hosil qiladi.

Mana shu xususiyati tufayli ular chualchangsimon harakatlana oladi. Ayrim qiyshiq muskullarning hujayralari nerv sistemasi bilan ham bog'lanadi. Masalan, nematodalar, ninatanlilar va lansetniklarning muskul hujayralari uzun-uzun o'simtalar hosil qiladi. Ular markaziy nerv sistemasi tomon yo'nalib, u yerda nerv-muskul sinapslarini hosil qiladi. Bundan ko'rinadiki, muskullarga nervlar emas, balki nervlarga muskullar o'z o'simtali bilan tutashib, markaziy nerv sis-temasidan axborot olib turadi. Shunday qilib, umurtqasiz hayvonlarda har xil muskul to'qimalari uchragani bilan ular morfologik tuzilishi jihatidan bajaradigan vazifasiga moslashgan bo'ladi. Umurtqasiz hayvonlarning muskul to'qimalari umurtqalilarnikiga nisbatan ancha tuban, ya'ni sodda tuzilgan bo'ladi. Bunga asosiy sabab umurtqali hayvonlar uzoq, murakkab evolutsion rivojlanish va ekologik moslanish bosqichini boshdan kechirganligidir.

## **XI bob. NERV TO'QIMASI**

Nerv to'qimalari ja'mi bir butun bo'lib, organizmda yuqori darajada ixtisoslashgan va takomillashgan murakkab nerv sistemasini tashkil etadi. Bu sistema har qanday tashqi va ichki ta'sirni qabul qilib, markaziy nerv sistemasiga yetkazib berish va u yerda analiz-sintez jarayonida hosil bo'lgan

javob impulsini (reaksiyasini) harakat organlariga yetkazib berish kabi o'ta murakkab vazifani bajaradi. Demak, nerv sistemasi orqali organizmda doimo tashqi va ichki muhit bilan uzluksiz bog'lanish bo'lib turadi.

Ma'lumki, organizmning tashqi va ichki organlarida har xil ta'sirni qabul qiluvchi apparatlar-*retseptorlar* joylashgan. Tashqi ta'sirni qabul qiluvchi retseptorlar *eksteroretseptorlar*, ichki ta'sirni qabul qiluvchi retseptorlar *enteroretseptorlar* deyiladi. Yuqorida aytib o'tilganidek, tashqi va ichki retseptorlar qabul qilgan ta'sir impuls tariqasida markazga intiluvchi nerv (afferent) hujayralari (neyronlar) orqali tezda markaziy nerv sistemasiga (MNS) yetkaziladi. U yerda analiz-sintez qilinib, javob impulsi harakat neyronlari, ya'ni markazdan qochuvchi (efferent) neyronlar orqali harakat organlariga (muskul yoki bezlarga) yetkaziladi. Shundan keyin, bu organlar qisqaradi yoki bo'shashadi, bezlari esa mahsulot (sekret) ishlab chiqaradi.

Hayvonlar tashqaridan qabul qiladigan impulslarning analiz-sintezi bilan atrof-muhitda o'zining turgan joyi va yo'nalishini aniqlab oladilar. Odam esa dunyo sirlarini chuqur o'rganib chiqib, o'rgangan narsa-hodisalarni amalda qo'llaydi.

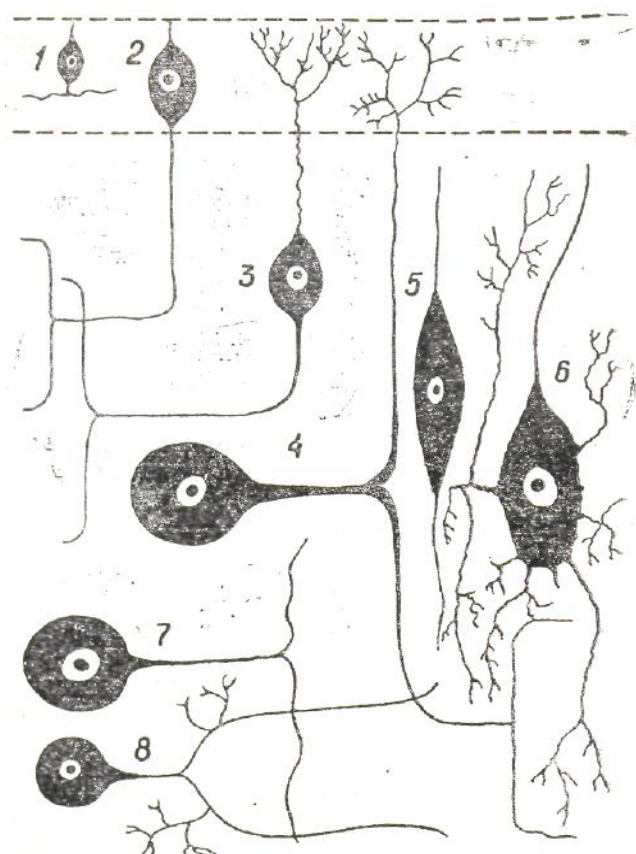
Nerv to'qimasi tarkibida faqat sezuvchi (markazga intiluvchi) va harakat (markazdan qochuvchi) nervlari uchrab qolmay, balki uchinchi guruh – oraliq (assotsiativ) neyronlar ham uchraydi. Ular bir neyrondan ikkinchi neyronga impuls o'tkazish vazifasini bajaradi. Masalan, impulsni ular afferent neyrondan efferent neyronga o'tkazishi mumkin.

Umuman olganda, nerv to'qimasi ikkita katta tarkibdan: o'ziga xos vazifani bajaruvchi nerv hujayralaridan (1) va to'qimada tayanch, trofik, sekretor, himoya vazifalarini bajaruvchi bir necha xil neyroglidan (2) tashkil topgan. Bular hammasi bir butun holda organizmda morfologik va funksional jihatdan yaxlit nerv sistemasini tashkil etadi.

## 24-§. Nerv hujayrasi (neyron)

Nerv hujayrasi (neyrotsit yoki neyron) nihoyatda ixtisoslashgan murakkab morfologik tuzilishga ega bo'lib, har xil tashqi va ichki ta'sirni qabul qilib, uni impulsiga aylantirish va hujayra o'simtalari orqali uzatib berish xususiyatiga ega. Neyron sitoplazma va yadro qismlarini tashkil etuvchi tanasi, ya'ni perikariondan hamda bir nechta o'simtalardan tarkib topgan. Ayniqsa uning o'simtalari juda ko'p bo'lib, ulardan bittasi uzun bo'ladi, mana shu uzuni *akson* yoki *neyrit* deyiladi. Neyrit orqali hujayra

tanasidan boshqa nerv o'simtasiga yoki harakat organlariga impuls



59–rasm. Hayvonlarda uchraydigan ayrim neyronlarning o'ziga xos tuzilish sxemasi.

1–IV–qoplovchi epiteliy bilan bog'liq retseptor neyronlar: 1–kovakichlilar yuqoriga chigal oddiy neyronning tuzilishi; 2–umurtqasiz hayvonlarda uchraydigan tipik retseptor neyroni (uchi ikkiga tarmoqlangan akson va kalta dendritdan iborat); 3– umurtqasiz hayvonlarda uchraydiganbipolyar retseptor neyron; 4–unipolar retseptor neyron (dentriti tarmoqlangan orqa miya gangliyasidan olingan, qaytadan unipolar shaklga kirgan neyron); e–izopolar–bipolar neyron (meduza nerv chigalida); 6–multipolar neyron (umurtqalilarda MNS da ko'p tarqalgan); 7–8–unipolar motoneyron (yuksak umurtqasizlar MNS da ko'plab uchraydi, Bullaka va Xarridan). (I.V.Almazov va boshqalar).

o'tkaziladi. Aksonning uzunligi bir necha mikrondan 1-1,5 metrgacha bo'lishi mumkin. Uning yo'g'on-ingichkaligi butun uzunligi bo'ylab bir xil. Ayrim vaqtlarda u yon tomonlarga o'simtalar chiqaradi, ularga yon *kollateral o'simtalar* deyiladi. Neyronning qolgan o'simtalar kalta bo'lib, ular *dendritlar* deyiladi. Dendritlar, odatda, hujayra tanasidan yo'g'on bo'lib chiqib, uchiga tomon ingichkalashib boradi. Ular ikkinchi nerv hujayrasi o'simtalarini bilan tutashib, sinapslar hosil qiladi. *Sinaps* ikkita neyron o'simtalarining bir-biri bilan tutashgan qismidir. Ular Impulsni bir neyrondan ikkinchi neyronga o'tkazish funksiyasini bajaradi. Ayrim vaqtlarda dendritning uchlari ta'sirni qabul qiladigan retseptorga aylanib, ta'sirni qabul qilishda ishtirok etadi.

Odam va hayvonlar organizmida uchraydigan neyronlar o'zidan

chiqaradigan o'simtalarning soniga qarab quyidagilarga bo'linadi (59-rasm):

1. Unipolyar (lotincha *unus*-bir degani)-bir qutbli, ya'ni bir o'simtali neyronlar.

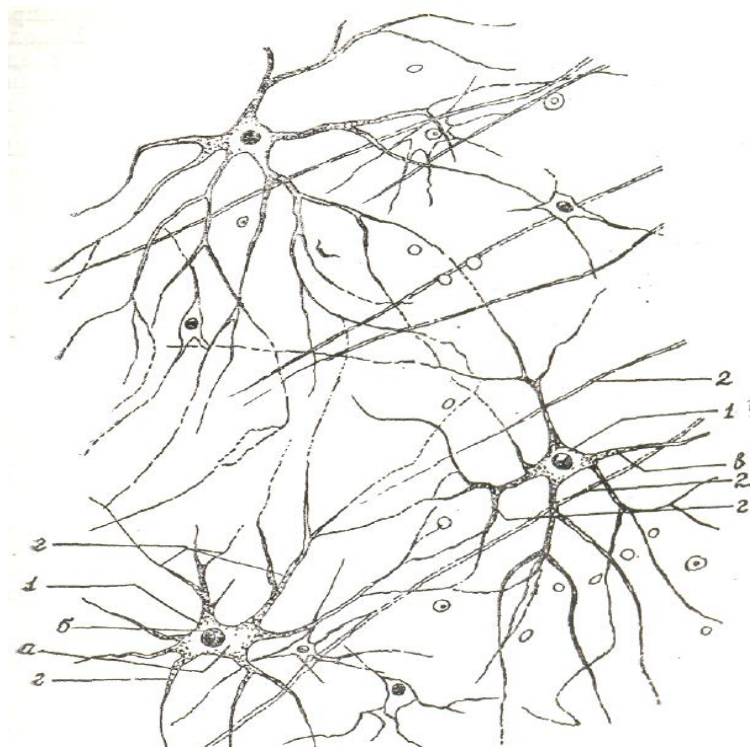
2. Bipolyar (lotincha *bi*-ikki degani)-ikki qutbli, ya'ni ikki o'simtali neyronlar.

3. Multipolyar (lotincha *multum*-ko'p degani)-ko'p qutbli, ya'ni ko'p o'simtali neyronlar.

**Unipolyar** neyronlarning tanasidan, odatda, bitta o'simta chiqadi. Ular qatoriga dendrit o'simtalari paydo bo'lmaydigan neyroblast hujayralari kirishi mumkin. Unipolar neyronlar asosan umurtqasiz hayvonlar organizmida uchraydi. Odam tanasida esa bunday neyronlar bo'lmaydi.

**Bipolyar** neyronlar qarama-qarshi qutblaridan ikkita o'simta chiqaradi. Bittasi akson, ikkinchisi dendrit vazifasini bajaradi. Bipolyar neyronlar ham odam organizmida kam uchraydi. Ular faqat ko'zning to'r pardasida, ichki quloqning spiral gangliyasida hamda hid bilish organlarida uchraydi. Bipolyar neyronlar ko'proq hasharotlar terisida bo'ladi. Ayrim adabiyotlarda psevdounipolar neyronlar qatoriga qo'shib o'rganiladi. Buni yodda tutish kerak. Psevdounipolar neyronlar tanasidan, odatda, bitta o'simta chiqib, so'ng u «T» harfi singari ikkiga ajraladi. Lekin o'simtaning o'zagi bitta bo'ladi. Shuning uchun ularni *psevdounipolyar* deyiladi. O'simtalarning bittasi dendrit vazifasini bajarsa, ya'ni ta'sirni qabul qilsa, ikkinchisi akson vazifasini o'taydi, ya'ni ta'sirni markazga yetkazib berishda ishtirok etadi.

**Multipolyar**, ya'ni ko'p qutbli (tarmoqli) neyronlardan har tomonga qarab bir nechta o'simta chiqadi. Ularning bittasi, odatda, uzun bo'lib, akson vazifasini bajarsa, qolganlari mayda, kalta bo'lib, dendrit rolini o'ynaydi. Multipolyar neyronlarga orqa miyaning barcha harakat neyronlari kiradi (60-rasm).



**60-rasm. Multipolyar nerv hujayralari va ko'z to'r pardasining nerv tolalari**

**(400 marta katta)**

*1-multipolyar nerv hujayralari; a-tana qismi; b-yadro; v-neyrit 2-nerv tolalari.*

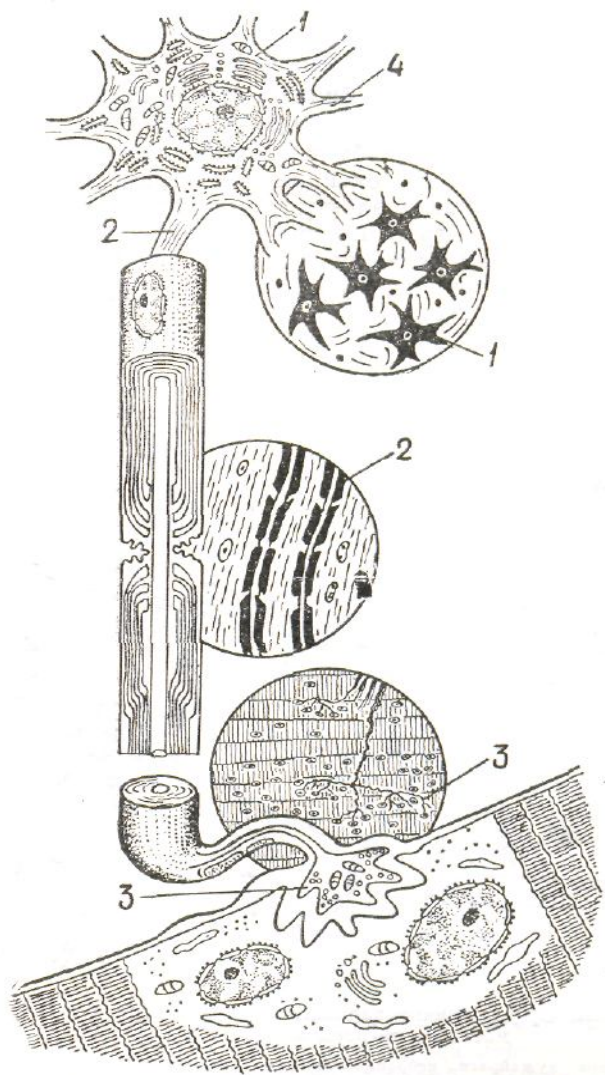
*(I.V. Almazov va boshqalar).*

## **Nerv hujyrasining morfologik tuzilishi**

Nerv hujyrasi morfologik tuzilishiga ko'ra, tana, ya'ni perikarion va o'simtalardan tashkil topgan (61-rasm). Tana qismi yadro, sitoplazma, organoidlar va o'ziga xos kiritmalardan iborat. O'simtalari esa akson va depdritlardan iborat. Yadrosi, odatda, yumaloq yoki oval shaklda bo'lib, har bir hujayrada bitta bo'ladi, kamdan-kam ikkita yoki ko'p yadroli nerv hujayralari uchraydi. Masalan, prostata bezining nerv sistemasini tashkil qiluvchi neyronlarda ko'p yadroli nerv hujayralari bor. Ularning soni 15 tagacha yetadi. Neyronlarda intensiv ravishda fiziologik jarayonlar kechishi natijasida yadro tarkibida xromatin moddasi kamroq bo'ladi. Bitta yoki ikkita RNK ga boy yadrochaga ega. Sitoplazmasi (neyroplazmasi) tarkibida hamma organoidlar va spetsifik hujayra kiritmalari: mitoxondriylar, endoplazmatik to'r, Golji kompleksi (apparati), sentrosoma, lizosoma, neyratubula va neyrofilimentlar, spetsifik elementlardan neyrofibrillalar va tigroid moddalar uchraydi.

**Neyrofibrillalar** perikarion bo'shlig'i va o'simta ichini to'ldirib

turadigan ingichka ipsimon oʻsimta boʻlib, kumush nitrat tuzi bilan boʻyalgan preparatlarda yaxshi koʻrinadi. Elektron mikroskopda aniqlanishicha, miofibrillalar nerv hujayrasining uzunasi boʻylab joylashgan boʻlib, koʻndalang kesimining diametri 500 Å ga teng. Xarakterli tomoni shundaki, miofibrillalar hujayraning tana qismida har



**61-rasm. Harakatlantirish neyronining sxemasi:**

*1—nerv hujayrasining tanasi (perieprion); 2—akson va nerv tolasi; 3—muskullarga boruvchi harakatlantirish nervining uchi; 4—dendrit. Sxemada oddiy va elektron mikroskopdagi koʻrinish tasvirlari bir-biriga taqqoslab keltirilgan (I.F.Ivanov, P.A.Kovalskiydan).*

tomonga yoʻnalgan, nozik chigallangan toʻrsimon shaklda joylashsa, oʻsimtalarda bir-biriga nisbatan toʻgʻri, parallel joylashgan boʻladi. Tigroid modda faqat neyron perikarioni va dendrit boʻlishi mumkin. Ayrim hollarda zich joylashgan neyrofibrillalar tutami hosil qilgan shaklda koʻrinadi. Ayrim vaqtlarda esa tolachalar bir-biri bilan yopishgan boʻlishi mumkin bu—

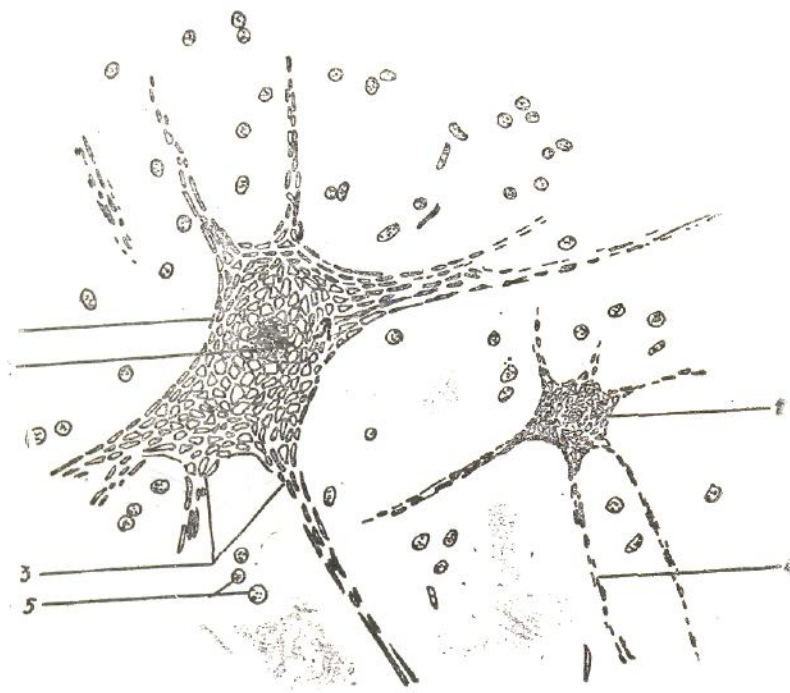


miyaning eslab qolish xususiyatiga, fikrlash qobiliyatiga salbiy ta'sir qiladi.

Keyingi vaqtlarda elektron mikroskopda tekshirish shuni ko'rsatdiki, neyrofibrillalar to'rsimon shaklda joylashgan ikki xil mayda tolachalardan (fibrillalardan) tarkib topgan ekan. Ulardan birinchisi- diametri 60-100 Å ga teng *neyroprotofibrillalar* yoki *neyrofilamentlar* bo'lsa, ikkinchisi—diametri 200–300 Å ga teng neyronaycha yoki *neyrotubulalardir*. Bular kumush nitrat tuzi bilan bo'yalgan gistologik preparatlarda qo'shib ketib, yo'g'on miofibrillalarga o'xshab ko'rinadi. Tirik hujayralarda bu protofibrillalar deyarli ko'rinmaydi. Neyronaychalar oqsillardan tashkil topgan nozik struktura bo'lib, faqat elektron mikroskopda yaxshi ko'rinadi. Preparatlarni elektron mikroskop yordamida ko'rilganda ularni fiksatorlardan o'tkazish jarayonida neyronaychalar neyrofilamentlarga yopishib yo'g'on bir neyrofibrillalar tolasiga o'xshab ko'zga tashlanadi.

**Tigroid modda** nerv hujayrasining sitoplazmasida uchraydigan o'ziga xos kiritma bo'lib, gistologik preparatlarda har xil kattalikda granula (donacha) larga o'xshab ko'rinadi (62-rasm). Oldin adabiyotlarda bular Nissel tanachalari deb yuritilar edi. Hozir esa bu modda tionin va ko'k toluidin bo'yoqlarda to'q bo'yalgani uchun *bazofil modda* deb ham yuritiladi. Tigroid modda faqat neyron perikarioni va dendrit o'simtasi tarkibida uchrab, akson (neyrit) tarkibida uchramaydi. Aksonning hujayradan chiquvchi o'zagida ham topilmagan. Tigroid modda tarkibida ko'p miqdorda ribonukleoproteid hamda ma'lum miqdorda glikogen va oqsil moddalar topilgan. Elektron mikroskopda tekshirish shuni ko'rsatdiki, tigroid modda, asosan, donador endoplazmatik to'r yig'ilgan joyda ko'p uchrar ekan.

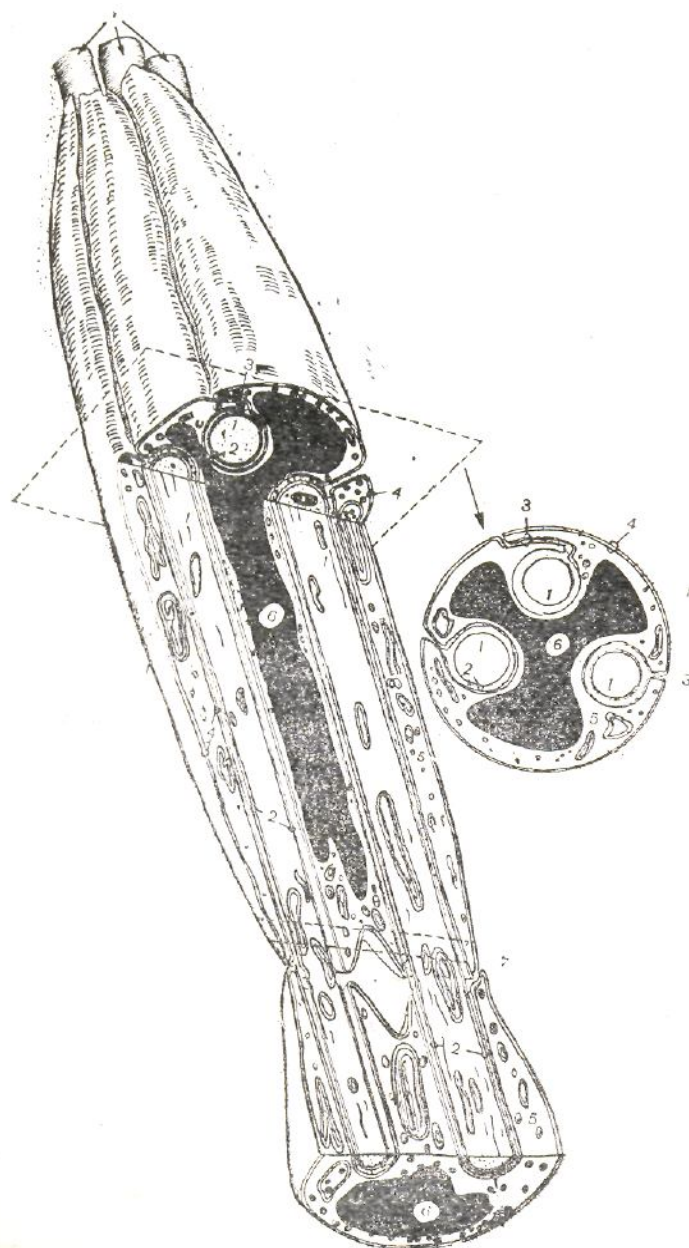
Yuqorida aytib o'tilganidek, akson tarkibida oqsil sintezlovchi organoidlar hamda tigroid modda bo'lmaydi. U yerda hujayra o'simtasi o'q qismini tashkil qiluvchn neyrofibrillalardan tashqari, tanasidan aksonning uchi tomon sutkasiga millimetr va undan ham ko'proq tezlikda muttasil oqib turadigan hujayra plazmasi bor. Tigroid modda miqdori hujayralarning fiziologik holatiga qarab doimo o'zgarib turadi. Neyronning fiziologik vazifasi kuchayganda yoki unga uzluksiz ta'sir qilinsa, tigroid modda asta-sekin kamayib borib, hatto yo'qolib ketishi



**62–rasm. Orqa miyaning harakatlantiruvchi nerv hujayrasining sitoplazmasidagi tigroid modda (400 marta kat.):**

*1–nerv hujayrasining neyroplazmasidagi tigroid modda donachalari (Nissel tanachalari);*

mumkin. Aksincha, hujayraga dam 2–2–yadro bilan yadrocha; 3–dentritlar; 4–neyrit; 5–gliya hujayra yadrosi berilsa, tigroid miqdori qayta yana tiklanadi. Nerv hujayralarida sodir bo‘ladigan har xil patalogik jarayonlarda (yallig‘lanish, intoksikatsiya, degeneratsiya va boshqa holatlarda) ham tigroid modda miqdori o‘zgarib turadi. Demak, ma’lum bo‘lishicha, tigroid moddaning miqdori va sifati nerv hujayralarining fiziologik holatiga bevosita bog‘liq bo‘ladi.



**62–rasm. «Kabel» usulida tuzilgan mielinsiz nerv tolasining kattalashtirib chizilgan sxemasi:**

*I–bo‘ylama kesimi; II–ko‘ndalang kesimi:*

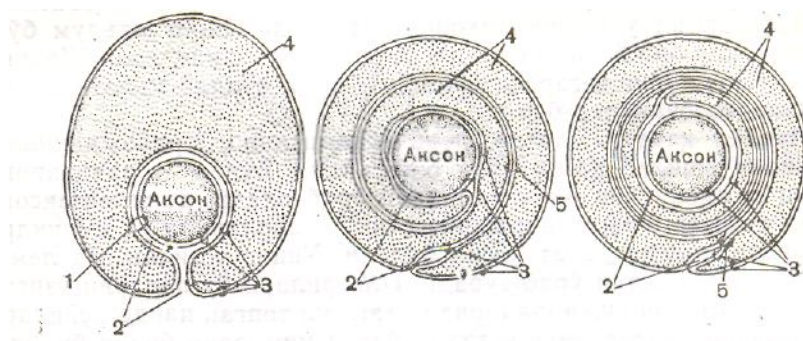
*1–o‘q silindri; 2–aksolemma; 3–mezakson; 4–lemmotsit (Shvann) hujayra qobg‘i; e–lemmotsit sitoplazmasi; 6–lemmotsit yadrosi. Ko‘ndalang kesilgan joyi nuqtali chiziq bilan ko‘rsatilgan (V.L.Borovyagina); 7–ikkita lemmotsitning tutashishi (I.V.Almazov va boshqalar).*

Nerv hujayrasining o‘simtalari, asosan, tashqi va ichki ta’sirni markazga va u yerdan javob impulsini harakat organlariga uzatib berish vazifasini bajaradi. Ular organizm nerv sistemasining bir butunligini ta’minlaydi. Nerv o‘simtala-rining o‘rtasida uning o‘q qismi yotadi, uning ustidan esa yumshoq parda o‘rab turadi. Bunga mielin parda deyiladi. Ayrim nerv o‘simtalarining pardasi bo‘lmasligi ham mumkin, ya’ni o‘simta faqat o‘q qismdan tashkil topgan bo‘ladi. Nerv hujayralari pardasi bor-yo‘qligiga qarab ikkiga, ya’ni

mielinsiz va mielinli nerv tolalariga bo‘linadi.

**Mielinsiz nerv tolalari** ko‘z, quloq hamda achchiq va chuchukni sezadigan organlar va vestibular apparatning nerv sistemasini tashkil etadi. Ular ko‘pgina vegetativ nerv sistemasida uchraydi. Bu nerv sistemasi yuksak darajada ixtisoslashgan bo‘lib, organizmning tashqi muhit bilan moslashishini ta‘minlaydi. Har bir nerv tolasida 3-20 tagacha o‘q silindr uchraydi (62-rasm). Ayrim vaqtlarda boshqa neyronning o‘q silindri ham qo‘shilib ketishi yoki ajralib boshqa neyronga o‘tishi mumkin. Ularning bunday tuzilishiga *kabelsimon o‘q silindrlar* deyiladi. Har bir o‘q silindr tashqi tomondan Shvann hujayralaridan (sinonimlari-lemmotsit, neyrolemmotsit, olegodendrolemmotsit, glial hujayralar) tashkil topgan yupqa parda bilan o‘ralgan bo‘ladi, mielin pardasi bo‘lmaydi. Odatda, Shvann hujayralarining o‘q qismini ikki tomondan (membranalari uzilmasdan) asta o‘rab o‘z ichiga oladi. Bu – fagotsitoz xususiyatiga ega bo‘lgan hujayralarning mikroorganizmlarini ikki tomonidan o‘rab qamrab olishga o‘xshaydi. Oq hujayralari ikki yon tomonidan o‘rab keluvchi Shvann hujayralarining uchlariga *mezakson* deyiladi. Nerv tolachasining tarkibidagi o‘q silindrning soniga qarab mezakson ham bir nechta bo‘lishi mumkin.

Oddiy mikroskopda mielinsiz nerv tolachalari xuddi o‘q silindrdan tashkil topgan tutamlarga o‘xshaydi. Ularning ustini o‘rab turuvchi lemmotsitlar ham yadrosi bilan yaxshi ko‘rinadi. Faqat ularning chegaralari va mezaksonlari ko‘rinmaydi. Mielinsiz tolalardan impuls ancha sekin-1 m/sek tezlik bilan o‘tadi.

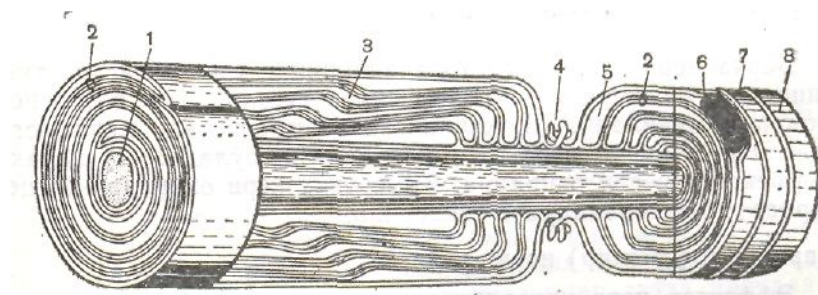


63-rasm. Mielinli nerv tolasi rivojlanish sxemasi:

1–aksolemma va lemmotsit hujayra (Shvann hujayra) qobiqlarining munosabati; 2–hujayralararo tirqish; 3–aksolemma va lemmotsit qobig‘i; 4–lemmotsit sitoplazmasi; 5–mezakson (Robertsondan).

**Mielinli nerv tolalari** organizmda ko‘p uchraydi. Masalan, periferik va MNS neyronlari miyelinli nerv tolalaridan tashkil topgan. Xarakterli tomoni shundaki, mielinli nerv tolalarida o‘q silindrlar, odatda, bitta bo‘lib, o‘ziga tegishli miyelin pardaga ega (63, 64-rasm). Miyelin parda asosan lipidlardan tashkil topganligi uchun osmiy kislotada yaxshi bo‘yalib, mikroskopda to‘q

jigarrang bo‘lib ko‘rinadi. Aksonning ayrim qismlarida mielin modda uchramaydi. Bunday qismlar *bo‘g‘ilmalar* yoki *Ranve bo‘g‘ilmalari* deb yuritiladi. Har bir bo‘g‘ilma qo‘shni Shvann hujayralari chegaralariga to‘g‘ri keladi. Tolaning ikki bo‘g‘im orasidagi qismi *mielinsiz segment* deb yuritiladi. Har bir tolaning muayyan oralig‘ida mielin moddani qiyshiq holda kesib o‘tgan oqish kesmani ko‘ramiz, ungv Shmidt-Lanterman qiyiqlari deyiladi. Hozir zamonaviy elektron mikroskopda tekshirish usullari joriy qilinishi bilan nerv tolalaridagi bo‘g‘ilmalar, qiyiqlar va Shvann hujayralari hamda ular orasida joylashgan mielin qavatlarini batafsil o‘rganish imkoniyati



64–rasm. Mielinli nerv tolasining tuzilishi (sxema):

1–o‘q silindrli (akson); 2–mezakson; 3–nevrilemma o‘ymasi; 4–halqasimon (Ranve) bo‘g‘ilmasi;

5–lemmotsit (Shvann hujayra sitoplazmasi); 6–lemmotsit yadrosi; 7–nevrilemma; 8–endonevrit (Robertson sxemasi bo‘yicha T.N.Rodostina tuzgan).

tug‘ildi. Endi ma’lum bo‘lishicha, har bir bo‘g‘ilma ikkita lemmotsitlarning, ya’ni Shvann hujayralarining chegarasi bo‘lib, bu yerda ko‘plab mitoxondriy va mikrovorsinkalar bor.

Miyelin qavati, odatda, nerv to‘qimasining rivojlanishi davridan boshlab hosil bo‘la boshlaydi. Bunda tolachalarni oldin lemmotsitlar ikki tomondan o‘rab oladi, ya’ni mezakson hosil qiladi. Rivojlanishning so‘nggi davrlarida o‘q silindr atrofida mielin qavat hosil bo‘ladi. Uning ustidan esa lemmotsit hujayralari o‘rab turadi. Ilgarilari bu pardani o‘ziga mustaqil Shvann hujayralaridan tashkil topgan parda deyilar edi. Shvann pardasining ustidan bazal membrana bilan biriktiruvchi to‘qima pardasi o‘rab turadi–unga *endonevriy* deyiladi. Mielinli nerv tolasidan impulslarning o‘tish tezligi ancha yuqori – 70-100 m/s.

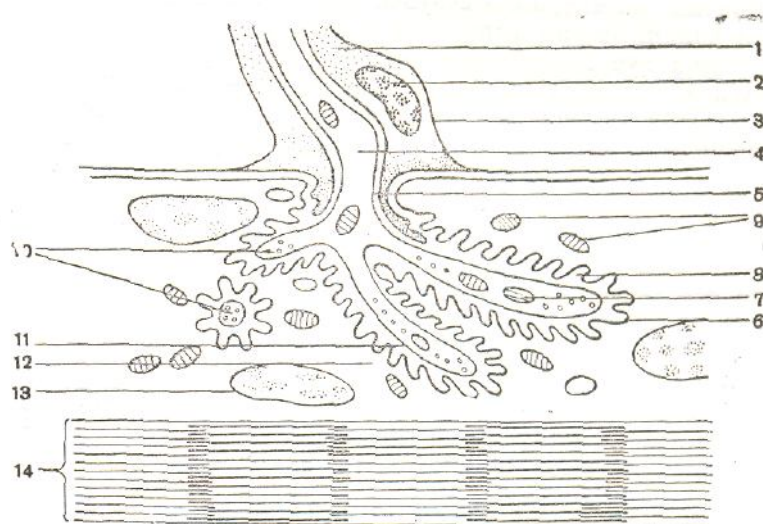
## 25-§. Nerv uchlari (sinapslar)

Barcha nerv hujayrasi tolachalarining uchi o‘ziga xos tuzilishga ega bo‘lgan strukturalar bilan tugallanadi. Bunga nerv oxirlari deyiladi.

Bajaradigan vazifasi va morfologik tuzilishiga qarab nerv oxirlari uch xil bo‘ladi: 1) harakat (effektor) nerv oxirlari; 2) sezuvchi nerv oxirlari (retseptorlar); 3) neyronlararo sinapslar.

### Harakat (effektor) nervi uchlari

Effektor nerv uchlari tashkil etuvchi neyronlarga orqa miya bilan bosh miya somatik neyronlarining harakat organlariga tutashgan uchlari kiradi. Ko‘ndalang yo‘lli muskul tolalaridagi harakat nervi uchlari *nerv-muskul (aksomuskul) sinapslari* deyiladi (65-rasm). Aksomuskul sinapslari nerv tolasi uchida va muskul tolasida impulsni qabul qiluvchi o‘ziga xos yuza, ya’ni qutb hosil qiladi. Nerv tolalari muskul tolalariga tutashishdan oldin mielin qavatini yo‘qotadi, o‘q silindr tarmoqlanib, so‘ng sarkoplazma ichiga kiradi. Muskul tolalari ham shu yerda o‘zining ko‘ndalang yo‘lli tuzilishini yo‘qotadi. Bu yerda mitoxondriylar soni ko‘p bo‘ladi. Sarkoplazma bilan nerv uchlari o‘rtasida kichik 50 Å ga teng bo‘shliq bo‘lib, unga *sinaps bo‘shlig‘i* deyiladi. Bundan tashqari, muskul tolalari mayda qatlam hosil qilib, ikkilamchi sinaptik bo‘shliqlar hosil qiladi.



65-rasm. Harakatga keltiruvchi blyashkaning ultramikroskopik tuzilish sxemasi:

1-lemmotsit (Shvann hujayrasi); 2-lemmotsitning yadrosi; 3-nervilemma; 4-aksoplazma; 5-aksolemma; 6-sarkolemma (postsinaptik membrana); 7-nerv o‘simtasining mitoxondriysi; 8-sinaptik bo‘shliq; 9-nerv tolasining mitoxondriysi; 10-sinaps pufakchasi; 11-aksolemma (presinaptik membrana); 12-sarkoplazma; 13-muskul tolachasining yadrosi; 14-miofibrillalar (V.G.Yelisyevdan).

Nerv tolalarining ustini o‘rab turgan biriktiruvchi to‘qima muskul tolasining ustini o‘rab turuvchi biriktiruvchi to‘qimaga tutashib ketadi. Aksonlar uchlari membranasida ko‘p miqdorda atsetilxolin va

noradrenalindan iborat mediatorlar uchraydi. Ular vaqti-vaqti bilan ta'sirga javoban sinaps bo'shliqlariga chiqib turadi. U yerda atsetilxolinestereza fermenti ta'sirida mediatorlar tezda parchalanib, ta'sir qilish kuchi chegaralanib turadi. Shu qisqa vaqt ichida impulsar muskul tolasiga o'tadi va uning harakatini ta'minlaydi.

Silliq muskullarda bu apparat ko'ndalang yo'lli muskullardagiga nisbatan ancha sodda tuzilgan. Bu yerda ham nerv uchlari muskul hujayralariga tutashishdan oldin mielin qavatini yo'qotadi. O'q silindrlar qisman tarmoqlanib, muskul hujayrasi ustiga tutashadi, lekin sarkoplazma ichiga o'tmaydi. Tutashgan joyida nerv uchlari qisman yo'g'onlashib kengayadi. Bu yerda ham impulsni sinaps bo'shlig'idagi mediatorlar o'tkazadi.

### **Sezuvchi nerv uchlari (retseptorlar)**

Tashqi va ichki ta'sirni, odatda, sezuvchi nerv uchlari qabul qiladi, ularni fanda *retseptorlar* deyish rasm bo'lgan. Binobarin, retseptorlar sezuvchi nerv uchlari bo'lib, ta'sirni qabul qilish va uni impulsiga aylantirish, markaz tomon uzatib berish xususiyatiga ega. Hamma retseptorlar ikkita katta guruhga bo'lipadi: 1) eksteroretseptorlar-ta'sirni tashqi muhitdan qabul qiladigan retseptorlar; 2) interoretseptorlar-ta'sirni organlarning ichki qismidan qabul qiladigan retseptorlar. Bundan tashqari, ta'sirni qabul qilish xarakteriga qarab, yana bir necha xil retseptorlar uchraydi. Masalan, issiq-sovuqni sezadigan retseptorlar (termoretseptorlar), baroretseptorlar (bosimni sezadigan), xemoretseptorlar (kimyoviy ta'sirni sezadigan), mexanoretseptorlar (mexanik ta'sirni sezadigan) va hokazo. Og'riqni sezuvchi retseptorlar ham shular jumlasiga kiradi. Ular og'riqni sezib, alohida ingichka mielinsiz nerv tolalari orqali impulsni MNS ga uzatadi.

Sezuvchi nerv uchlari morfologik tuzilishiga ko'ra ikkita katta guruhga bo'linadi: 1) erkin sezuvchi nerv uchlari. Bunda o'q silindr nerv uchlarning tarmoqlari bevosita innervatsiya qilishi kerak bo'lgan to'qima hujayralari orasida yotadi (masalan, Merkel hujayralari, quyiga qarang); 2) erkin bo'lmagan sezuvchi nerv uchlari. Bunga nerv tolalarining hamma komponentlari, ya'ni o'q silindr tarmoqlari, ta'sirni qabul qilishga moslashgan gliya va epiteliy hujayralari kiradi.

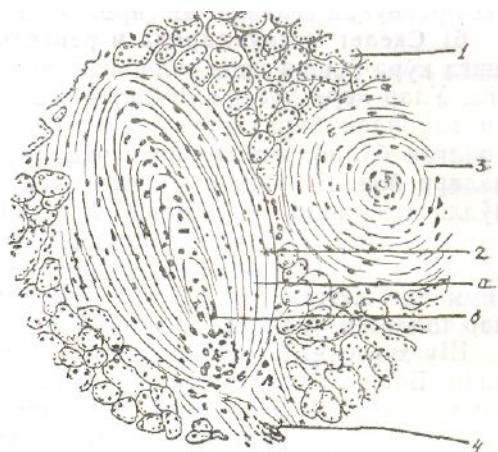
Erkin bulmagan nerv uchlari, bundan tashqari, biriktiruvchi to'qimadan iborat kapsula bilan o'ralgan-o'ralmaganligiga qarab ham ikkiga bo'linadi: 1) kapsulaga o'ralgan nerv uchlari. Bunda nerv uchlari biriktiruvchi to'qimadan

iborat kapsulaga o‘ralgan bo‘ladi; 2) kapsulaga o‘ralmagan nerv uchlari-kapsulasi bo‘lmaydi.

Yuqorida barcha nerv uchlari o‘ziga xos fiziologik xususiyati va morfologik tuzilishiga ko‘ra bir-biridan farq qiladi, deb aytib o‘tgan edik. Shulardan ayrim nerv uchlari bilan tanishib chiqamiz.

**Merkel disklari yoki hujayralari.** Erkin nerv uchlariga kiruvchi bu nerv tolalari odatdagidek epiteliy qatlamiga kelib mielin qavatini yo‘qotadi va oxirgi terminal tarmoqlari to‘qima hujayralari ichiga tarqaladi. Buning xarakterli tomoni shundaki, bunday nerv uchlarida terminal tarmoqlardan tashqari, spetsifik o‘zgarishga ega bo‘lgan hujayralar ham uchraydi. Bunga *sezgi (idrok) disklari* yoki *Merkel hujayralari* deyiladi. Bu hujayralar oqish bo‘yalgan sitoplazma va yassilangan yadrosi hamda diametri 100 mk atrofidagi osmiofil donachalari bilan ajralib turadi. Nerv tarmoqlari ana shunday hujayralar bilan tutashib nozik to‘r shaklida sezuvchi nervlar uchini hosil qiladi. Sezgi (idrok) disklari, odatda, teri epiteliysining sezish xususiyati kuchli bo‘lgan joylarda ko‘p uchraydi.

**Fater-Pachen tanachasi** (66-rasm). Biriktiruvchi to‘qimadan iborat kapsulali sezuvchi nerv uchi bo‘lib, ichki organlarda (ichak devorida, me‘da osti bezi, tomirlar va bo‘g‘imlar atrofida) bo‘ladi. Ko‘proq teri ostida uchraydi. Kapsulaning o‘rtasida kolbasimon Shvann gliyasining o‘zgargan hujayralaridan tarkib topgan, tarmoqlangan nerv uchlari joylashgan. Odatda, nerv tolasi kapsulaga kirish oldidan mielin qavatini yo‘qotadi va ichiga faqat o‘q silindrning o‘zi kiradi.



66–rasm. Kapsula bilan o‘ralgan nerv tolachasi. Plastinkasimon (Fater–Pachin) tanachasi. Oshqozon osti bezidan tayyorlangan gistologik preparat. Gemotoksilin–eozin bilan bo‘yalgan (120 marta kat.):

1–oshqozon osti bezining ekzokrin qismi; 2–plastinkasimon tanachaning bo‘yiga kesimi;

a–tashqi kolba plastinkalari; b–ichki plastinka; 3–plastinkasimon tanachaning ko‘ndalang kesimi;

4–plastinkasimon tanachaga keluvchi nerv tanasi (I.V. Almazov va boshqalar).



Plastinkasimon kapsula fibroblast hujairalari va sipiral holda joylashgan kollagen tolachalardan hosil bo'lgan. Kapsula bilan kolbaning chegarasida, ya'ni dendritning uchi bilan kapsula ichki chegarasida kontakt bo'lishini ta'minlab turuvchi gliyalardan hosil bo'lgan hujayralar bor. Plastinkasimon tanachaga tekkan har qanday ta'sir tezda nerv uchlariga yetkazib beriladi.

**Meysner tanachasi.** Bu ham biriktiruvchi to'qimadan iborat kapsulaga o'ralgan sezuvchi nerv uchlariga kiradi. Bunga sezuvchi tanacha yoki *Meysner tanachasi* deyiladi. Tanachada o'ziga nisbatan serpendikulyar holda oligodendrogliya hujayralari joylashgan. Kapsulasi nisbatan yupqa kollagen tolachalardan tashkil topgan. Boshqa tanachalarga o'xshab nerv tolasi tanachaga kirish oldida mielin qavatini yo'qotadi va kapsula ichida o'q silindr tarmoqlanib, gliya hujayralari yuzasidan joy oladi. Bunday sezuvchi tanachalar teri so'rg'ichlari tarkibida uchraydi.

**Genital tanachalar** jinsiy organlarda, organizmning boshqa joylarida, biriktiruvchi to'qima tarkibida ham uchraydi. Boshqa tanachalardan asosiy farqi shundaki, bunda kapsula tanachasiga odatdagidek bitta nerv tolasi kirmay, balki bir nechta nerv tolasi (2–3 tagacha) kiradi va ko'p miqdorda oxirgi tarmoqlarni xosil qiladi.

**Krauze kolbasi** ko'p tarmoqlangan bo'lib, bu ham tashqi biriktiruvchi to'qimadan iborat kapsula va uning ichida joylashgan oxirgi sezuvchi tarmoqlarni o'rab turuvchi neyrogliyal kolbadan tashkil topgan. Adabiyotlarda yozilishicha, bu tanacha issiq-sovuqni sezishda ishtirok etadi,

**Skelet muskullaridagi** retseptorlar morfologik tuzilishiga ko'ra boshqa nerv uchlariga qaraganda o'ziga xos tuzilishga ega. Ular *nerv-muskul duklari* deb ham yuritiladi. Ular tashqi tomondan biriktiruvchi to'qimadan iborat kapsula bilan o'ralgan bo'lib, ichida bir nechta yo'g'on va ingichka muskul tolalari bor. Bu o'rinda skelet muskullarni o'zining ko'ndalang yo'lli tuzilishini yo'qotgan. Tolachalar orasida o'ziga xos to'qima suyuqligi bo'ladi. Markazda joylashgan har bir muskul tolasi juda ko'p sezuvchi nerv uchlari bilan spiral shaklda chirmashib ketgan. Muskel tolachalarining ayrimlaridagi yadrolar tolaning o'rtasida to'p-to'p bo'lib turadi.

Shu xususiyatlarga asoslanib, ular *yadrolar xaltachasi* deyiladi. Boshqa muskul tolachalarida esa yadrolar tolacha bo'ylab uzunasiga zanjirga o'xshab joylashgan. Dukning kengaygan ko'p yadroli markazini *ekvatorial zona* deyiladi. Bu yerda yadrolar to'p-to'p bo'lib joylashgan va tolalar uchi dukning qarama-qarshi qutblarida yakunlanadi. Tuzilishi jihatidan ular harakat nervi uchlariga, motor pilakchalariga o'xshaydi.

## Neyronlararo sinapslar

Neyronlararo sinapslar nerv hujayrasi qismlarining bir-biri bilan birikadigan joyi bo'lib, ular, asosan, uch xil bo'ladi.

1) *Aksosomatik sinaps* – birinchi neyronning akson o'simtasi ikkinchi somatik neyron tanasi bilan tutashgan joy.

2) *Aksodendritik sinaps* – bu, birinchi neyron aksoni bilan ikkinchi neyron dekdriti o'simtasi tutashgan joy.

3) *Aksoaksonal sinaps*. Ikkita akson o'simtasi o'rtasida sodir bo'lib, ma'lum bo'lishicha, bunday sinapslardan qo'zg'atuvchi ta'sir o'tmaydi, ya'ni aksosomatik va aksodendritik sinepslardan o'tgan ta'sirni u tormozlab qo'yadi, deb taxmin qilinadi.

Sinapslarning shakli har xil bo'lishiga qaramay, ularning morfologik tuzilishi bir-bnriga deyarli o'xshaydi. Aksonning harakatlanadigan uchi qisman kengayadi, ichida esa ko'p miqdorda, har xil kattalikda, ya'ni 400–900 Å ga teng pufakchalar paydo bo'ladi. Bularga *sinaptik pufakchalar* deyiladi. Bu yerda mayda mitoxondriylar ham ko'p uchraydi.

O'simtalar o'rtasidagi sinapsda 200 Å ga teng keladigan bo'shliq bo'lib, unga sinapslararo yoriq deyiladi. Unda spetsifik moddalar bo'lib, ularga *mediatorlar* deyiladi. Ularning vazifasi ta'sirning bir neyrondan ikkinchi neyronga o'tishini ta'minlashdir. Mediatorlar, odatda, nerv uchlaridan ajralib, sinaps bo'shlig'iga o'tadi. Neyronlar tipiga qarab mediatorlar har xil bo'ladi. Xuddi shuningdek, ishlab chiqaradigan mediatorlariga qarab, neyronlar ham har xil bo'ladi:

1. *Xolinergik sinaps* (atsetilxolin ishlab chiqaradi).
2. *Adrenergik sinaps* (dofamin, noradrenalin, ya'ni katexolaminlar ishlab chiqaradi).
3. *Serotonin – ergik sinaps* (serotonin ishlab chiqaradi).
4. *PeptiERGik sinaps* (peptid va aminokislotalar ishlab chiqaradi).

Keyingi vaqtlarda bulardan tashqari, boshqa mediatorlar ham borligi aniqlandi, masalan, gistamin, glitsin shular jumlasidandir. Har bir sinapslarda presinaptik va postsinaptik qutblar bo'lib, presinaptik qutbdagi

membranalarda yuqorida ko'rsatilgan mediatorlar ishlanib chiqadi. Postsinaptik membrana esa o'ziga xos oqsil modda ishlab chiqaradi.

5. *Elektrotonik sinaps* – bunda nerv hujayralari bir-biri bilan zich birikib, o'rtasida sinaptik yoriq deyarli qolmaydi.

## **26-§. Neyrosekretor hujayralar**

Ma'lumki, neyrosekretor hujayralar umurtqali hayvonlardan tashqari, umurtqasizlarda ham uchraydi. Neyrosekretor hujayralar deyilishiga sabab o'zida mukoproteid yoki glikolipoproteid xossasiga ega bo'lgan sekret donachalarini tutgan neyronlardan iborat bo'lishidir. Endilikda ana shunday sekret ishlab chiqaruvchi neyronlar *neyrosekretor hujayralar* deb yuritiladigan bo'ldi. Ular fiziologik jihatdan neyronlar belgilariga ega bo'lishi bilan birga bez hujayralari xususiyatlarini ham o'zida saqlagan bo'ladi. Binobarin, hosil bo'lgan sekretlar hujayra aksonlari bo'ylab oqib kelib, oxirgi shoxlangan yerda hujayradan chiqadi. Bu o'rinda shuni aytib o'tish kerakki, hujayra mahsulotlari (sekretlar) sinaps yori-g'iga emas, balki bevosita qonga yoki miya suyuqligiga o'tadi. Sitoplazma qismida sekret pufakchalari va donachalari bo'ladi. Umurtqali hayvonlarda bunday nerv hujayralari bosh miyaning gipotalamo – gipofizar qismida uchraydi. Hujayralarning sekretini umurtqasiz hayvonlarda metamorfoz va xromotofor vazifalarini bajaradi, ya'ni hujayralarning tashqi rangini belgilaydi.

Gipotalamus sohasidagi neyrosekretor hujayralar mahsulotining kimyoviy tarkibiga ko'ra ikki guruhga bo'linadi:

- 1) peptidergik hujayralar;
- 2) monaminergik hujayralar.

Nomidan ko'rinib turibdiki, birinchisi peptid gormonlar ishlab chiqarsa, ikkinchisi monamin gormonlar – noradrenalin, serotonin, dofamin ishlab chiqaradi.

Peptidergik gormonlar ishlab chiqaradigan neyrosekretor hujayralarni ham, o'z navbatida ikkiga bo'lish mumkin:

- a) visserotrop gormonlar ishlab chiqaradigan hujayralar va
  - b) adenogipofizotrop gormonlar ishlab chiqaradigan hujayralar.
- Bulardan visserotrop gormonlar visderal organlarga ta'sir qiladi. Bunday gormonlarga: vazopressinlar va ularning gomologlari kiradi.

Adenogipofizotrop gormonlar esa adenogipofizning bezsimon hujayralari faoliyatini boshqarib turadi. Bular orasida adenogipofiz hujayralarining bez funksiyalarini kuchaytirib turadigan liberin yoki aksincha susaytiradigan statinlar ham bor.

Monaminergik gormonlar ishlab chiqaradigan neyrosekretor hujayralar o'z neyrogormonlarini asosan gipofiz orqa bo'lagining portal tomir sistemasiga chiqaradi.

Shunday qilib, sutemizuvchi hayvonlarning gipotalamik neyrosekretor sistemasi sitologik jihatdan ham, gistologik jihatdan ham nihoyatda murakkab differensiyalangan sistemadir. Ular nerv sistemasi bilan ham, endokrin sistemasi bilan ham yaqindan bog'liq faoliyat ko'rsatadi.

## ***27-§. Neyroglialar***

Neyroglialar nerv to'qimalarndagi yordamchi struktura elementlari qatoriga kiradi. Ular nerv to'qimalarida tayanch, chegaralab turish, gomeostatik, himoya va trofik vazifalarni bajaradi. Organizmning embrional rivojlanishi davrida neyroglialar ektodermadan rivojlanadi.

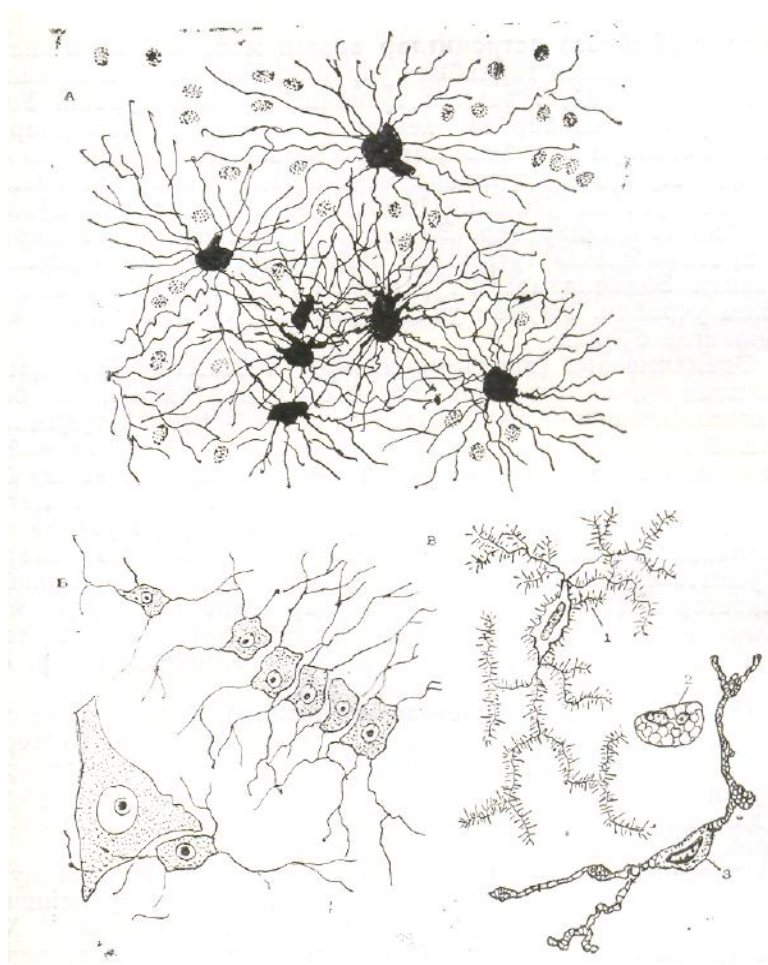
Neyroglialar ikkiga bo'linadi: makroglial-gliotsitlar va mikroglial-gliotsitlar (67-rasm). O'z navbatida makroglialar bir necha xilga bo'linadi: ependimoglia, astrotsitgliya, multipotensialgliya va oligodendroglialar.

### ***Makroglialar (gliotsitlar)***

1. **Astrotsitgliya (astrotsitlar)** nerv to'qimasida ko'p bo'ladi va o'ziga xos tayanch vazifasini bajaradi. O'zi mayda bo'lishiga qaramay, talaygina o'simta chiqaradi. Ular asosan ikki xil: protoplazmatik (plazmatik) va tolali (fibroz) astrotsitlar bo'ladi.

*Protoplazmatik (plazmatik) astrotsitlar* asosan markaziy nerv sistemasining kulrang moddasi tarkibida bo'ladi. Hujayra tanasi yumaloq yoki oval bo'lib, sitoplazmasida xromatin moddasi siyrak bo'lgan yadro joylashgan. Astrotsit tanasidan har tomonga ko'plab yo'g'on, bo'yiga kalta o'simtalar chiqadi. Sitoplazmasi boshqa hujayralarnikiga nisbatan tiniq, fibrillalari kam. Elektron mikroskop yordamida tekshirishlar sitoplazmasida

protofibrillalar tutamlari borligini ko'rsatdi. Unda donador endoplazmatik to'ra kam rivojlangan, lekin mitoxondriy nisbatan kam. Hujayra kiritmalaridan glikogen topilgan. Protoplazmatik astrotsitlar asosan chegaralab turish va trofik vazifalarni bajaradi.



67-rasm. Neyroglialarning mikroskopik tuzilishi:

*A*–tolali astrotsitning gliya hujayrasi; *B*–oligodendroglitsitlar (chap tomonida neyron);

*V*–mikroglia hujayrasi; 1–oddiyisi; 2–yumaloq shakldagisi; 3–o'zgaruvchan shakldagisi (E.A.Shubnikovadan).

**Tolali (fibroz) astrotsitlar** asosan markaziy nerv sistemasining oq moddasi tarkibida uchraydi. O'zidan uzun va kalta o'simtalar chiqarib, to'rsimon tuzilishga o'xshab turadi. Uzun o'simtalarning uchi bir oz kengayib kapillar tomirlarga, kalta o'simtalari esa bosh miyaning yumshoq pardasiga borib tutashadi, shu yerda u hujayra membranasi bilan chegaralab turish vazifasini o'taydi. Sitoplazmasi tarkibida ko'plab argirofil tolachalar bor. Elektron mikroskopda tekshirib, unda protofibrilla tutamlari bilan mpkronaychalar borligi anpklandi. Endoplazmatik to'ra deyarli uchramaydi, mitoxondriy ham kam uchraydi. Umuman unda hujayra organoidlari kam rizojlangan bo'ladi.

**2. Ependimogliya (ependimotsitlar)** kubsimon, bir qator joylashgan hujayralardir. Asosan orqa miya kanali va bosh miya kanalchalarining ichki yuzasini xuddi epiteliy to'qimasiga o'xshab qoplab turadi. Hujayraning apikal qismida mayda kiprikchalar bo'lib, ular muttasil tebranib turadi va shu bilan orqa hamda bosh miya bo'shlig'idagi suyuqliklarni siljitib turadi. Uning bazal qismidan ham bir nechta uzun o'simta chiqib, miyaning oq va kulrang qismlaridagi nerv hujayralarining o'simtali bilan tutashadi. Ba'zi hujayralar tarkibida sekretor pufakchalar topilgan, ular sekretini orqa miya suyuqligiga chiqarib beradi. Hujayraning sitoplazmasi markazida joylashgan yadro atrofida yirik mitoxondriylar, yosh tomchilari va pigment donachalari uchraydi.

**3. Oligodendrogliya (olegodendrotsitlar)** boshqa gliya hujayralariga nisbatan ko'p uchraydi. Markaziy nerv va periferik nerv sistemasida nerv hujayralari bilan o'simtalarining ustini qoplab turadi. Bundan tashqari, ular nerv uchlarida ham bo'lib, impulslarni qabul qilish va uzatishda aktiv ishtirok etadi.

Oligodendroglialarni elektron mikroskopda o'rganish shuni ko'rsatdiki, ularning tuzilishi nerv hujayralari tuzilishiga o'xshasada, lekin tarkibida neyrofilamentlar yo'q ekan. Hujayra tanasi yumaloq, undan bir nechta kalta o'simtalar chiqadi. Olegodendrotsitlar nerv va hujayra tolalari ustini xuddi Shvann hujayralariga (lemmotsitlarga) o'xshab o'rab turishda ishtirok etadi. Nerv hujayralarining regeneratsiyasi va degeneratsiyasi jarayonida ishtirok etadi. Ma'lum bo'lishicha, bu gliya hujayralari qon tomirlar bilan bevosita aloqada bo'lib oziq moddalarni qayta ishlab nerv hujayralariga uzatadi.

**4. Multipotensial gliya** mayda hujayra bo'lib, o'zidan talaygina o'simtalar chiqaradi. Uning boshqa gliya hujayralaridan farqi shundaki, bu hujayra yuksak darajada tabaqalanish va o'ta ko'payish xususiyatiga ega. Ayrim vaqtlarda u astrotsit va olegodendrotsit hujayralariga aylanadi. Bunday hollarda ularning sitoplazmasi qismida shu hujayralarga xos mikronaychalar, glikogen, neytrofilamentlar, mikrostruktura elementlari paydo bo'ladi. Ba'zan esa multipotensial gliya makrofaglarga ham aylana oladi. Gistokimyoviy usul bilan tekshirishlar ularda nordon fosfat aktiv bo'lishini, lizosomalar ko'p ekanligini ko'rsatadi.

Bu o'rinda shuni aytib o'tish kerakki, multipotensial hujayra katta organizmda kam tabaqalanadigan neyrogliya hujayralari qatoriga kiradi. Ular nerv to'qimada regeneratsiya hamda himoya vazifalarini bajarishda ishtirok etadi.

**Mikroglialar (glial makrofaglar).** Organizmning embrional

rivojlanishi davrida mezenxima hujayralaridan hosil bo‘ladi. Ular nerv to‘qimasi tarkibida ko‘p tarqalgan bo‘lib, qon tomirlar atrofida fagotsitoz vazifasini bajaradi. Ko‘pgina o‘simtalari yordamida ko‘chib yurish xususiyatiga ega, yadrosi yumaloq, xromatin moddasi ko‘p. Ko‘chib yurganida hujayra shakli o‘zgaradi.

## **Nerv to‘qimalarining rivojlanishi va regeneratsiyasi**

**Nerv to‘qimalarining rivojlanishi.** Nerv to‘qimalari organizmning embrional rivojlanishi davrida ektodermadan hosil bo‘ladi, ya’ni dastlabki davrda ektodermaning dorzal qismida kam tabaqalangan, ko‘payish xususiyatiga ega hujayralardan nerv plastinkalari hosil bo‘ladi. Nerv plastinkalarining chetlari asta-sekin yo‘g‘onlashib borib nerv naychasiga aylanadi. Silindr shaklidagi hujayralar ko‘payishi natijasida nerv naychasi qalinlashib uch qavatga bo‘linadi: ichki–ependima qavati, o‘rta-mantiya qavati (yoki yopqich qavat), tashqi–chekka vual qavati. Bu qavat asosan oldingi qavat hujayralarining o‘simtalaridan tarkib topadi. Ikkinchi va uchinchi qavatlar birinchi qavatni tashkil etuvchi hujayralar-ning ko‘payishi va boshqa joyga ko‘chishi natijasida hosil bo‘ladi. Bu qavatlar hujayralaridan neyroblast, spoigioblast hujayralari va neyroblast o‘simtalari paydo bo‘ladi.

Neyronlar hosil bo‘lishida dastlab nerv sistemasning o‘zagi deb atalmish neyroblastlar hosil bo‘ladi. Neyroblastlarning o‘simtalari esa bir tomonga yo‘nalib (o‘sib) markaziy nerv sistemasi bilan periferik nerv sistemasi o‘rtasida impuls o‘tkazuvchi «no‘l» ga aylanadi. Neyroglia hujayralari paydo bo‘lishida esa oldin spongioblastlardan ependima hujayralari, so‘ng oligodendrotsitlar hosil bo‘ladi. Oligodendrotsitlar bo‘lsa, nerv naychasi tashqarisiga chiquvchi aksonlar tutamiga qo‘shiladi. Keyin yalang‘och qolgan aksonlar asta-sekin nerv tolalariga aylanadi va xokazo.

Nerv to‘qimalarining regeneratsiyasi. Nerv to‘qimalari regeneratsiyasi haqida shuni aytish mumkinki, masalan, nerv todasi shikastlansa, shikastlangan joyidan buyog‘I degeneratsiyaga uchraydi, ya’ni ajrab qolgan o‘simta kesig‘I yo‘g‘onlashib va ingichkalashib, 2–5 kun deganda yorilib bo‘lakchalarga bo‘linib ketadi. Keyinchalik ko‘p o‘tmay, bu bo‘lakchalar multipotensial gliyalar, leykotsitlar va astrotsitlar ishtirokida fagositoz qilinadi va so‘rilib ketadi. Qavat-qavat bo‘lib turgan mielin qoldiqlarini esa yuqoridagi hujayralar qamrab oladi. Natijada ular sitoplazmasida ko‘plab qavatma-qavat miyelinli tanachalar paydo bo‘ladi. Neyronning shikastlangan joyidan buyog‘idagi kesik o‘simta yemirilayotganda multipotensial glial

hujayralar bilan astrotsitlar nobud bo'lmaydi, aksincha, zo'r berib mitotik bo'lina boshlaydi. Nerv tolalarining qoldig'ini hazm qilib bo'lgach, uzun tasma hosil qiladi. Nariroq borib esa mana shu lemmotsit tasmalaridan o'simtalar chiqadi, ulardan esa keyinchalik neyron tanasi bilan bog'lanadigan oraliq o'simtalar hosil bo'ladi. Shikastlangan nerv tolasi o'rnida shu usulda yangi tolalar hosil bo'ladi. Ammo, markaziy nerv sistemasining shikastlangan joyida bunday mitotik bo'linish yuz bermaydi.

Demak, unda regeneratsiya jarayoni bormaydi. Nerv to'qimasining hujayraviy regeneratsiyasi bo'lmasligi, hujayra ichki regeneratsiyasining bo'lishi uning vazifasiga bog'liqdir. Chunonchi, bosh miya po'stlog'ining yoki orqa miyaning vazifasi atrofdagi va hatto uzoqda joylashgan turli xil organlardagi neyronlar va boshqa to'qima hujayralari bilan muttasil bog'liqdir. Chunki ularda neyron tanasini tomirlar, muskullar, bezlar va boshqa a'zolar bilan tutashtirib turuvchi minglab o'simtalar borki, shu o'simtalar yordamida bosh miya ham, orqa miya ham «xabardor» bo'lib turadi. Bordiyu, hujayralar bo'linishi yo'li bilan regeneratsiya bo'ladigan bo'lsa, mazkur bog'lanishlar buzilib ketgan bo'lur edi. Hujayra ichida regeneratsiya bo'lganda esa neyronlarning bog'lanishi buzilmay qoladi, hujayra ichidagi elementlar esa yangilanadi va hokazo. Nerv to'qimalarining bunday regeneratsiyasi aniqlangach shu vaqtgacha fanda nerv hujayralari ko'paymaydi, hayvonlar embrionida qancha neyron bo'lsa, shuncha neyron bilan yashab o'tadi, degan nazariyaga chek qo'yildi. Yangi tug'ilgan hayvon bolasining ovqat hazm qilish sistemasidagi neyronlar soniga qaraganda voyaga yetgan hayvonlar ovqat hazm qilish sistemasidagi neyronlar soni ancha ortiq bo'lishi hozir fanga ma'lum. Bu ikki yo'l bilan: kam tabaqalangan neyrogial elementlarning yashash mobaynida (tug'ilgandan keyin) neyronlarga aylanishi orqali va tabaqalanib bo'lgan nerv hujayralarining ichki mitotik bo'linishi orqali yuzaga keladi. Hayvonlarning biror organi (masalan, oyoqlari) ning nervi shikastlanishidan harakatdan qolsa yoki sezgisini yo'qotsa va vaqt o'tishi bilan bu holat tiklanishi mana shu nerv hujayralari regeneratsiyasi tufayli sodir bo'ladi. Buni yuqorida nerv tolasi shikastlangandagi degeneratsiya va regeneratsiya hodisasi misolida ko'rib o'tdik.

Shunday qilib, gistologiya hayvonlar (odamlar) to'qimalarining tuzilishini o'rganar ekan, biologiyaning bir tarmog'i sifatida uni to'ldirib turadi, unga asos bo'ladi, poydevor vazifasini o'taydi. To'qimalarning normal patologik holatlardagi tuzilishini yoki o'zgarishini bilish bilangina ularning funksiyasi xususida aniq va to'g'ri hulosa chiqarish mumkin. Binobarin, to'qimalarning mikroskopik, ultramikroskopik va molekular tuzilishini o'rganish, tadqiq qilish va nihoyat ularni funksiyalari bilan bog'lash xozirgi zamon gistologiyasining eng muhim vazifasidir. Shunda



biologiyada organizmlarning funksional qonuniyatlarini yana ham chuqurroq tadqiq qilish ishiga xissa qo'shilgan bo'ladi. Chunki to'qimalarning tuzilishi bilan funksiyasi bir-biriga chambarchas bog'langan. Birini bilmaslik, tushunmaslik ikkinchisini rad etish demakdir. Demak, to'qimalarning gistologik tuzilishini bilish bilan ularning fiziologik jihatlarini ham bilish mumkin bo'ladi.

Darslikni yozishda ana shularga e'tibor berildi. Bundan tashqari, darslikda hayvon organizmi to'qimalarining rivojlanishi, evolutsion rivojlanishining qiyosiy strukturalari, ontogenez va filogenez haqida ma'lumotlar berildi. Epiteliy to'qimasi bilan ichki muhit to'qimalariga, muskul to'qimalari bilan nerv to'qimalariga katta o'rin berildiki, bu gistologiya fani bo'yicha tuzilgan dasturga mos keladi.

## FOYDALANILGAN ADABIYOTLAR

**Алмазов И.В., Султонов Л.С.** Атлас по гистологии и эмбриологии. М., «Медицина», 1978.

**Бабаева А.Г.** Иммунологические механизмы регуляции восстановительных процессов. М., «Медицина», 1972.

**Бендолл Д.** Мышцы, молекулы, движение. М., «Мир», 1970.

**Вельш У., Штрох Ф.** Введение в гистологию и гистологию животных. М., «Мир» 1976.

**Волокова О.В., Пекарский М.И.** Эмбриогенез и возрастная гистология внутренних органов человека. «М», «Медицина», 1976.

**Елисеев В.Г., Афанасьев Ю.И., Котовский Е.Ф.** Атлас микроскопического и ультрамикроскопического строения клеток, тканей и органов. М., «Медицина», 1970.

**Заварзин А.А.** Очерки по эволюционной гистологии крови и соединительной ткани. М., «Медгиз», 1945, 1947.

**Заварзин А.А.** Основы частной цитологии и сравнительной гистологии многоклеточных животных. Л., «Наука», 1976

**Зуфаров К.А.** Гистология. «Медицина». Ташкент, 1982.

**Зуфаров К.А., Тошходжаев П.И., Шишова Е.К., Хамидов Д.Х.** Атлас. Электронная микроскопия органов и тканей. Ташкент, 1971.

**Михайлов В.П.** Классификация тканей и явления метаплазии в свете принципа тканевой детерминации. «Архив АГиЭ», 1972, т. 62, вып. 6, с.12.

**Поликар А.** Воспалительные реакции и их динамика (биология, патология и фармакология). Новосибирск, 1969.

**Хлопин Н.Г.** Общебиологические и экспериментальные основы гистологии. М., «Наука», 1969.

**Хрущёв Н.Г.** Функциональная цитохимия рыхлой соединительной ткани. М., «Наука», 1969.

**Хрущёв Н.Г.** Гистогенез соединительной ткани. М., «Наука», 1976.

**Шахламов В.А.** Капилляры. М., «Медицина», 1971.

**Шубникова Е.А.** Функциональная морфология тканей. Изд-во Московского университета. 1981.

## MUNDARIJA

Soʻz boshi.....	4
<b>BIRINCHI QISM</b>	
Umumiy gistologiya.....	5
I bob. Gistologiya fanining mavzusi va vazifasi.....	5
II bob. Gistologiyada qoʻllaniladigan tadqiqot usullari.....	8
III bob. Gistologiyas fanining qisqacha rivojlanish tarixi.....	14
Hujayra biologiyasi.....	23
IV bob. Qiyosiy gistologiyaning biologiyadagi ahamiyati.....	36
V bob. Toʻqima haqida taʼlimot.....	38
1-§. Toʻqima nima?.....	38
2-§. Ontogenezda toʻqimalarning shakillanishi.....	40
3-§. Toʻqimalar klassifikatsiyasi.....	43
4-§. Toʻqimalarning oʻzaro bogʻliqligi.....	47
5-§. Toʻqimalar regeneratsiyasi.....	49
6-§. Toʻqimalarning tuzilishi va metaplaziya.....	50
7-§. Toʻqimalar evolyutsiyasini oʻrganishning ahamiyati.....	52
<b>IKKINCHI QISM</b>	
VI bob. Epiteliy toʻqimasi.....	55
8-§. Epiteliy toʻqimasining umumiy tarifi.....	55
9-§. Epiteliy toʻqimasi hujayralarining maxsus strukturalari.....	58
10-§. Epiteliy toʻqimasining klassifikatsiyasi.....	60
11-§. Epiteliyning turlari, ularning joylashishi va vazifasi.....	64
12-§. Bezlar.....	96
<b>UCHINCHI QISM</b>	

Ichki muhit to‘qimalari.....	120
VII bob. Umurtqali hayvonlarning qon va limfa to‘qimalari.....	120
13-§. Qon.....	120
14-§. Limfa.....	137
15-§. Limfoid to‘qimalar.....	137
VIII bob. Biriktiruvchi to‘qima.....	140
16-§. Umurtqali hayvonlar siyrak biriktiruvchi to‘qimasi.....	140
17-§. Ichki muhit to‘qimalari turlarining o‘zaro funksional munosabati.....	156
IX bob. Skelet to‘qimalari.....	158
18-§. Umurtqali hayvonlarning skelet-tayanch to‘qimalari.....	158
19-§. Umurtqasiz hayvonlarning tayanch-biriktiruvchi to‘qimasi.....	182
TO‘RTINCHI QISM	
Muskul to‘qimasi va nerv sistemasi to‘qimasi.....	185
X bob. Muskul to‘qimasi.....	186
20-§. Skeletning ko‘ndalang yo‘lli muskul to‘qimalari.....	186
21-§. Yurakning ko‘ndalang yo‘lli muskul to‘qimalari.....	192
22-§. Silliq muskul to‘qimasi.....	194
23-§. Umurtqasiz hayvonlarning muskul to‘qimasi.....	197
XI bob. Nerv to‘qimasi.....	200
24-§. Nerv hujayrasi (neyron).....	201
25-§. Nerv uchlari (sinapslar).....	208
26-§. Neyrosekretor hujayralar.....	213
27-§. Neyroglialar.....	214
Foydalanilgan adabiyotlar	219